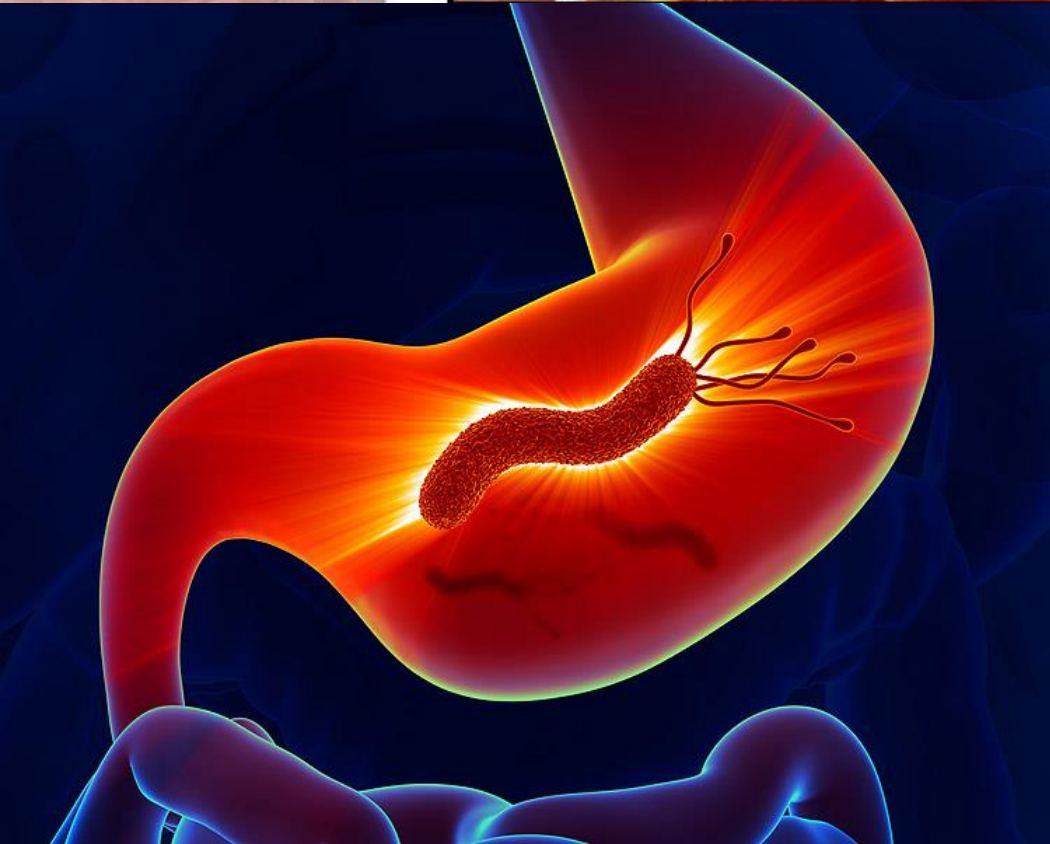
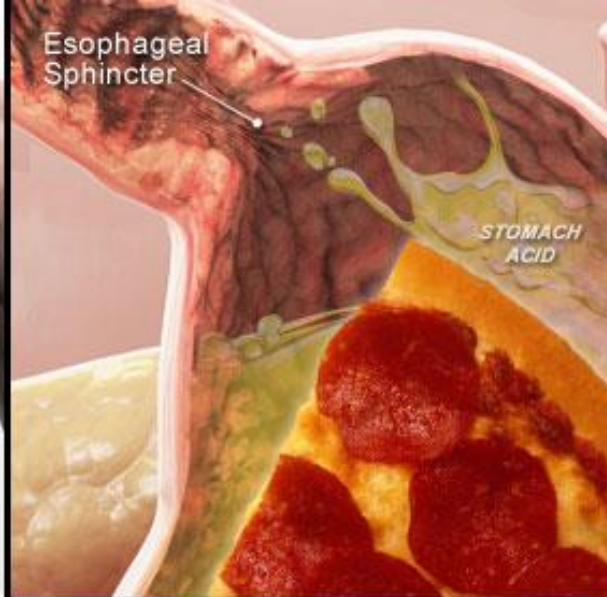
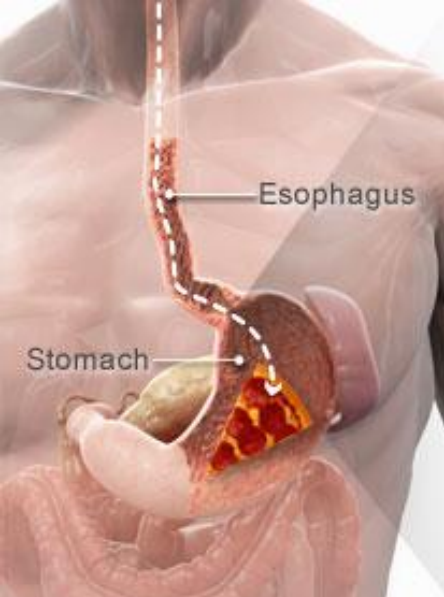**Afecțiunile tractului  
digestiv. Bolile ficatului.**

## **Tema: Afecțiunile tractului digestiv. Bolile ficatului.**

### ***I. Micropreparate:***

#### **№ 87. Ulcer gastric cronic în acutizare. (colorație H-E). Indicații:**

1. Marginea distală (“în terasă”) a ulcerului.
2. Marginea proximală, (“săpată”) a ulcerului.
3. Fundul ulcerului:
  - a. stratul fibrino-purulent;
  - b. stratul de necroză fibrinoidă;
  - c. stratul de țesut de granulație;
  - d. stratul de țesut fibroconjunctiv cicatriceal.

#### **№ 192a. Metastaze de carcinom gastric în ganglion limfatic. (colorație H-E). Indicații:**

1. Aglomerări de celule canceroase în sinusurile marginal și medular ale limfoganglionului.
2. Foliculi limfoizi nemodificați.

#### **№ 88. Apendicită acută flegmonoasă-ulceroasă. (colorație H-E). Indicații:**

1. Defecte ulceroase ale mucoasei.
2. Infiltrația leucocitară difuză a tuturor straturilor peretelui apendicelui.

#### **№ 48a. Carcinom mucinos de colon (celule cu inel în pecete). (Colorație H-E). Indicații:**

1. Mucoasa intactă.
2. Aglomerări de celule cu inel în pecete și substanță mucoidă care infiltrează peretele intestinal.
3. Stratul muscular.

#### **№ 37. Ciroza micronodulară a ficatului. (colorație picrofuxină (van-Gieson). Indicații:**

1. Fascicule subțiri de țesut fibroconjunctiv în lobulii hepatici, care unesc venele centrale cu vasele portale.
2. “Pseudolobuli”.
3. Distrofia proteică și grasă a hepatocitelor.
4. Infiltrat limfocitar în tractele portale.

#### **№ 157. Carcinom hepatocelular pe fond de ciroza hepatică (colorație H-E). Indicații:**

1. Aglomerări de celule atipice polimorfe cu bazofilia nucleilor.
2. Țesutul hepatic adiacent cu modificări cirotice.

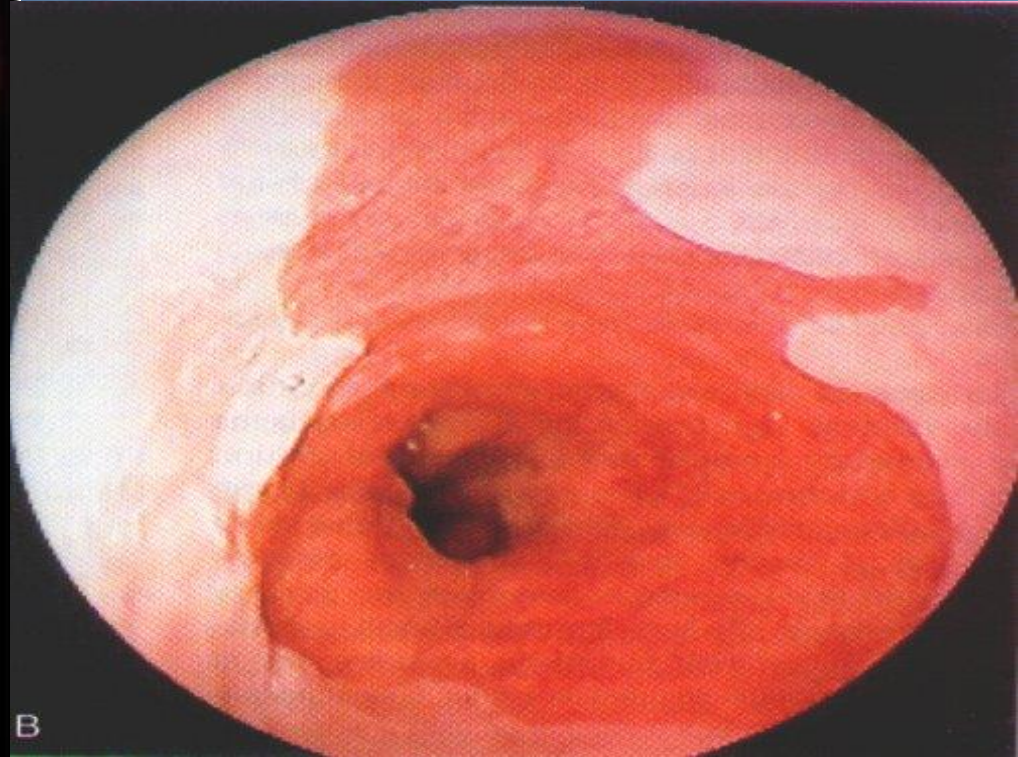
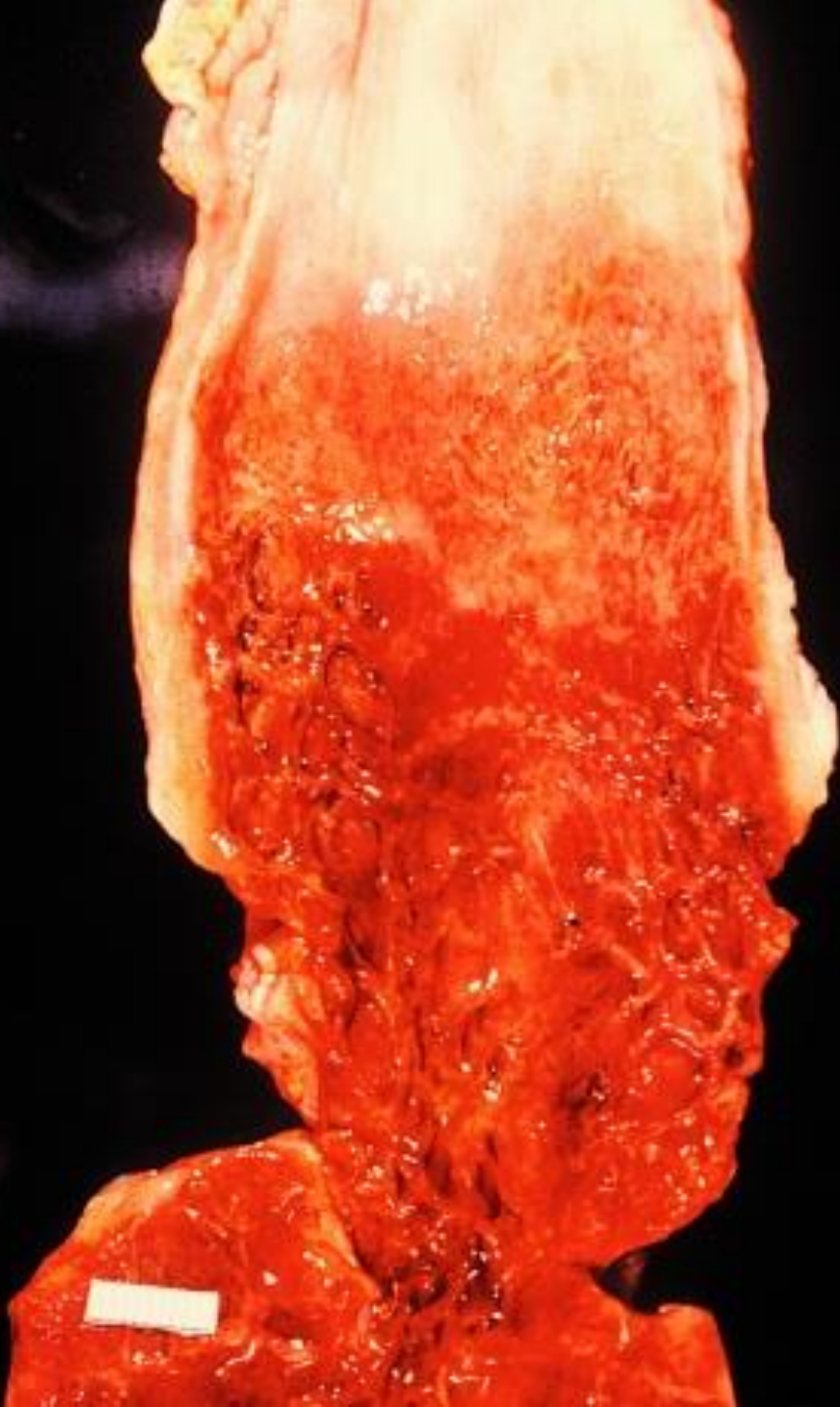### ***II. Macropreparate:***

**№ 51. Polip gastric. № 52. Ulcer gastric cronic. № 60. Carcinom gastric.**

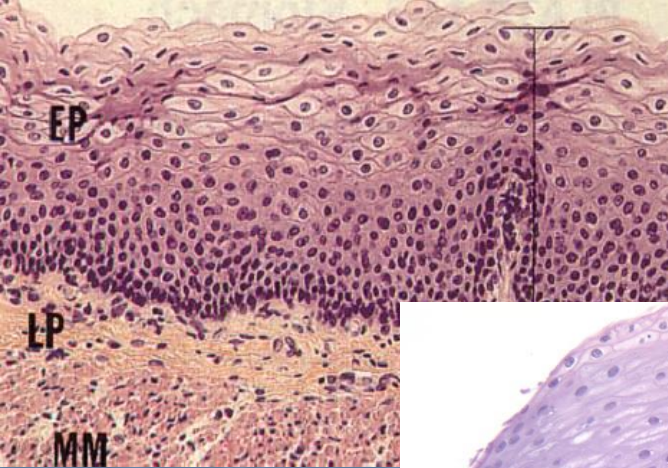
**№ 55. Apendicită acută ulcero-flegmonoasă cu periapendicită. № 61. Carcinom sigmoidian.**

**№ 73. Ciroză hepatică micronodulară.**

**Esofagita de reflux: tablou  
macroscopic și endoscopic.**



# Morfopatogeneza adenocarcinomului esofagian.



Reflux  
Esofagita.



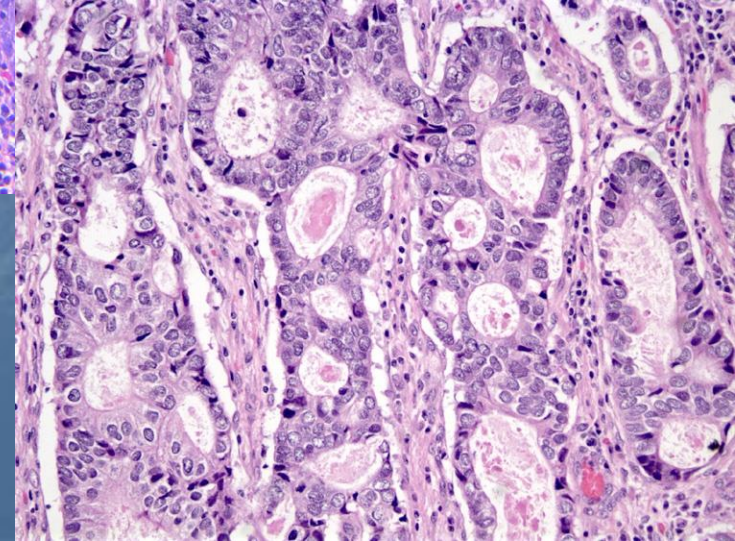
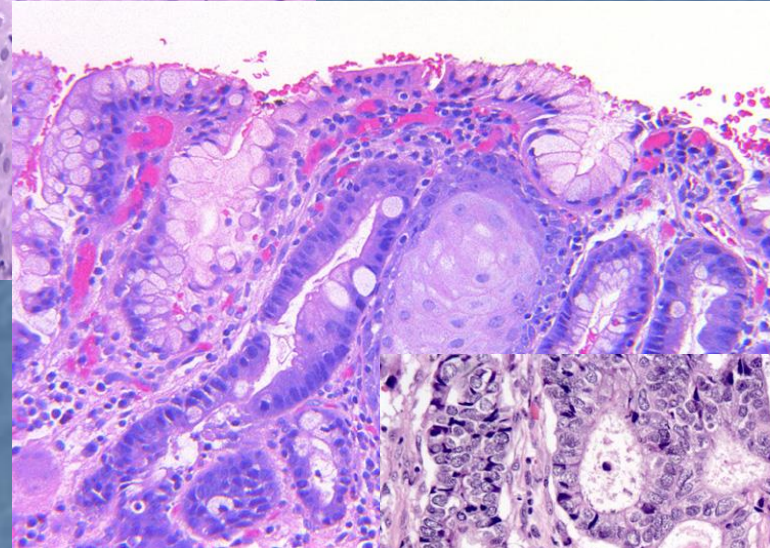
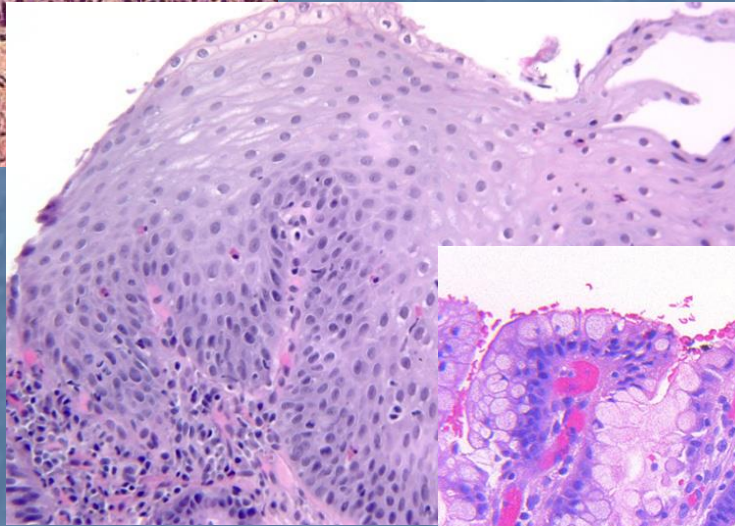
Esofagul  
Barrett  
(tip intestinal).

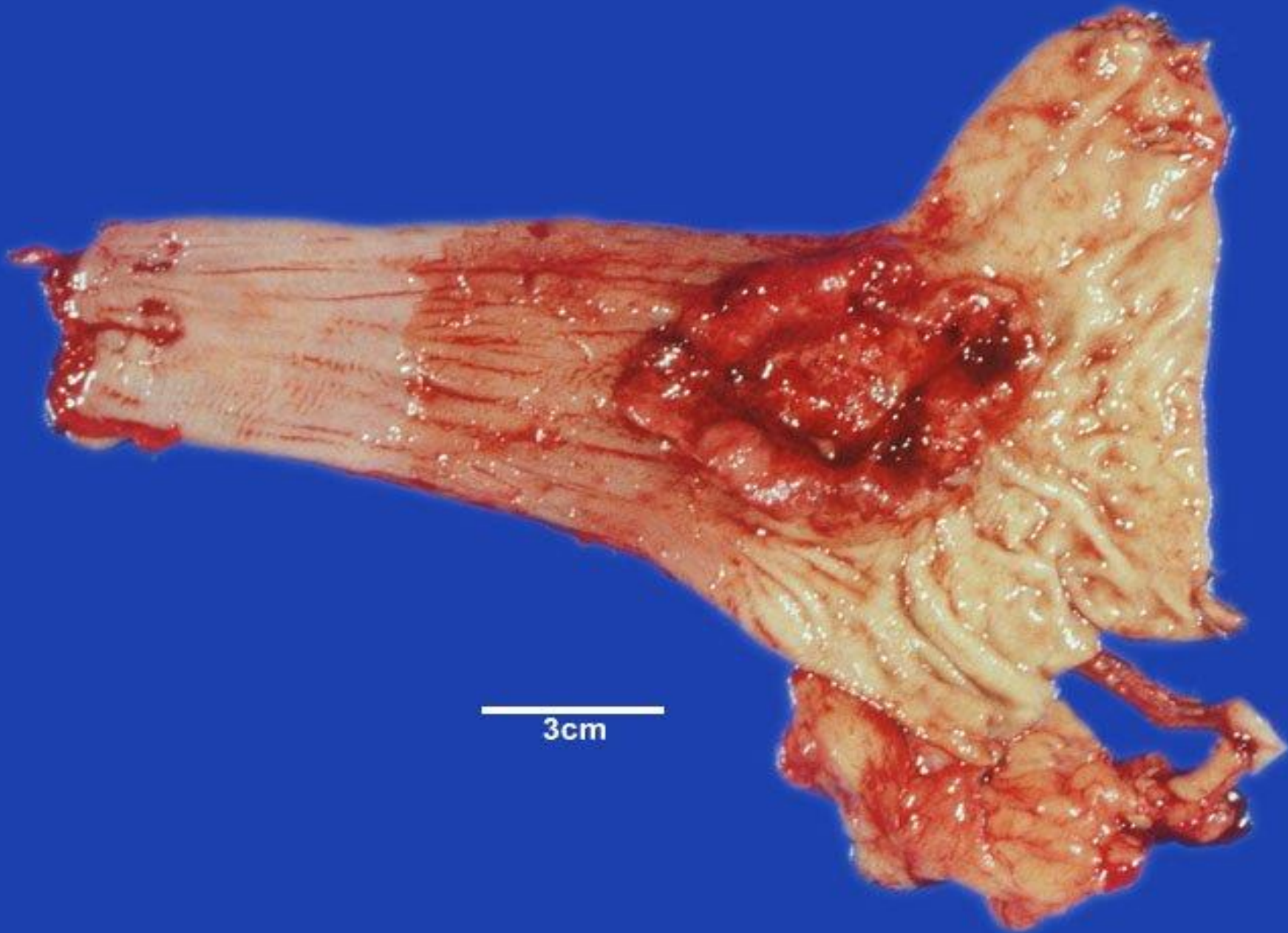


Barrett cu displazie  
(carcinom in-situ).

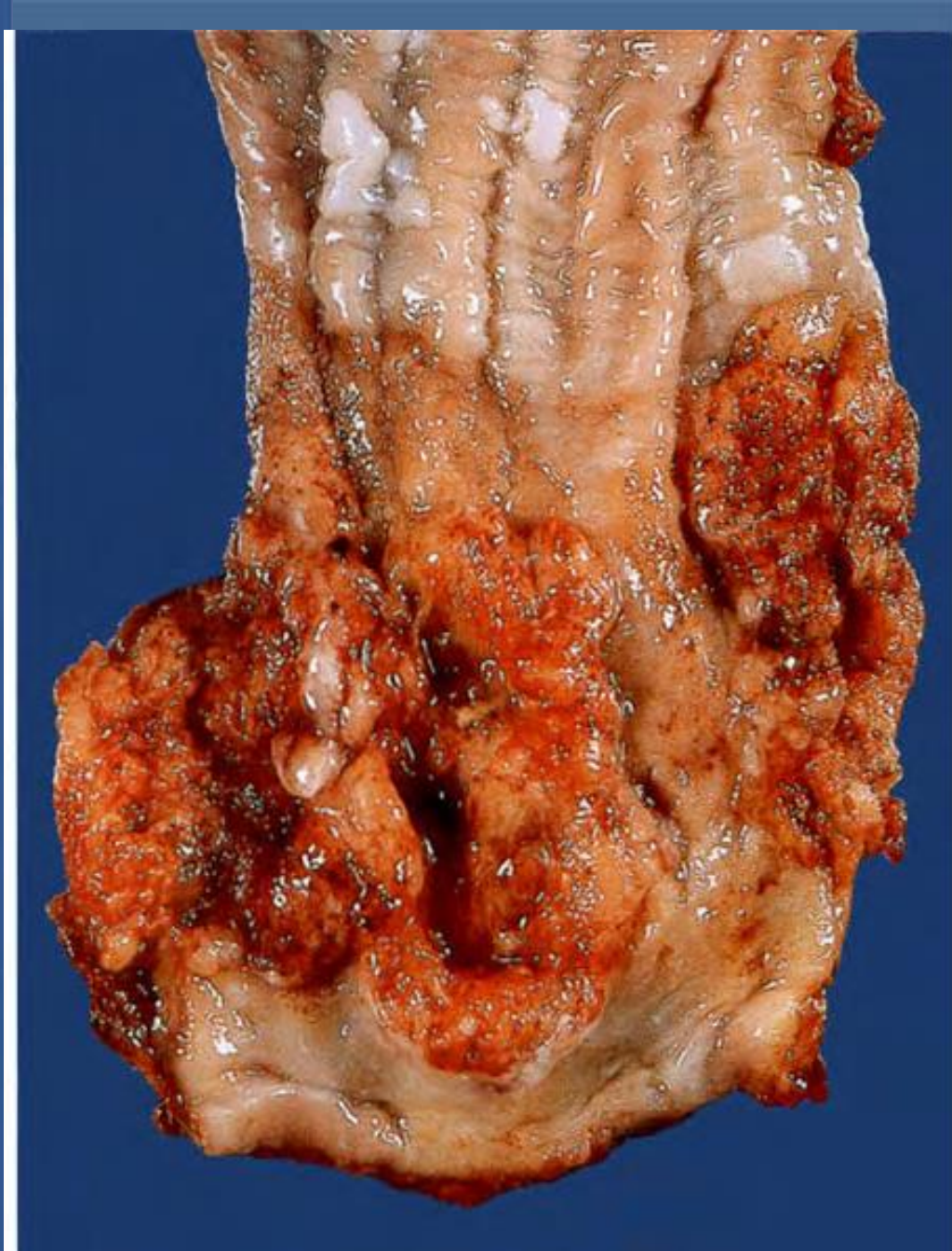
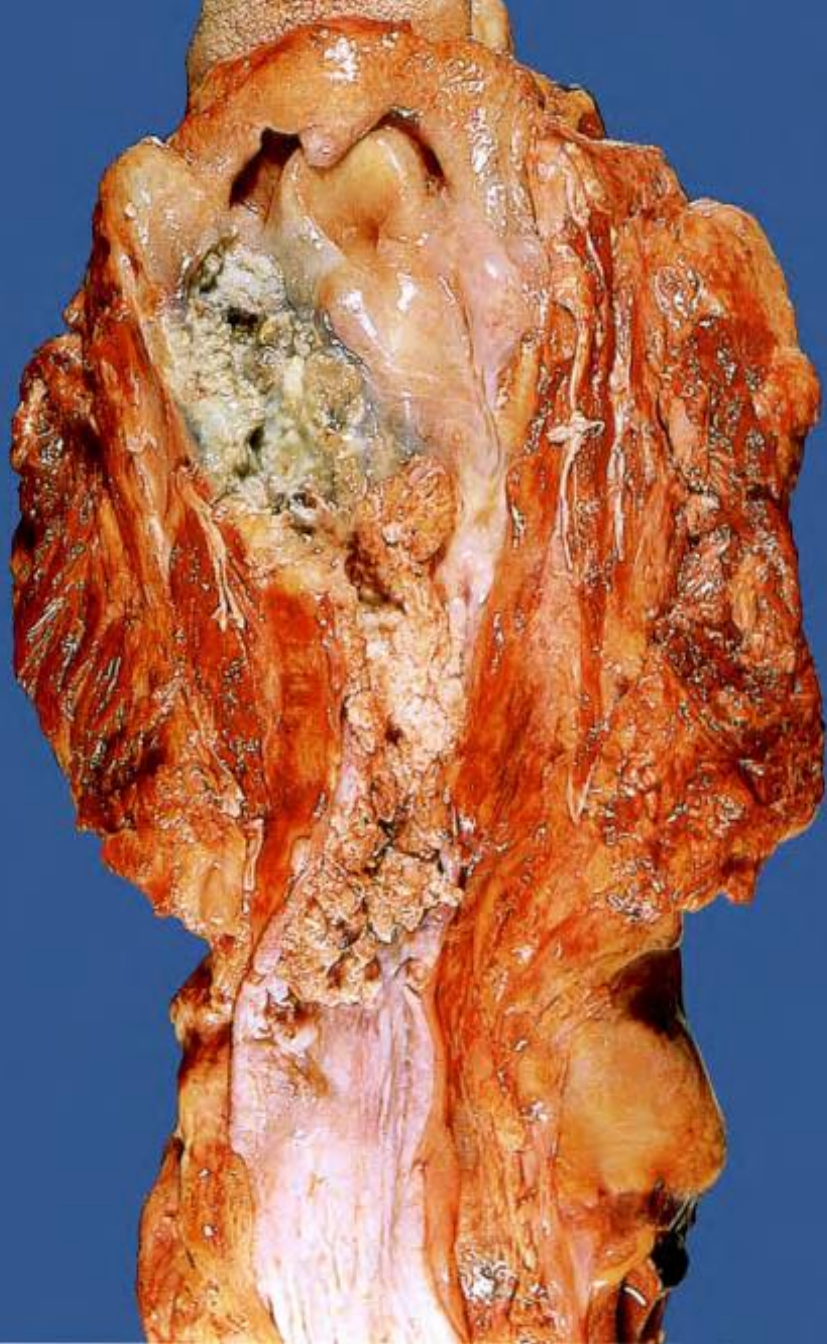
Adenocarcinom invaziv.

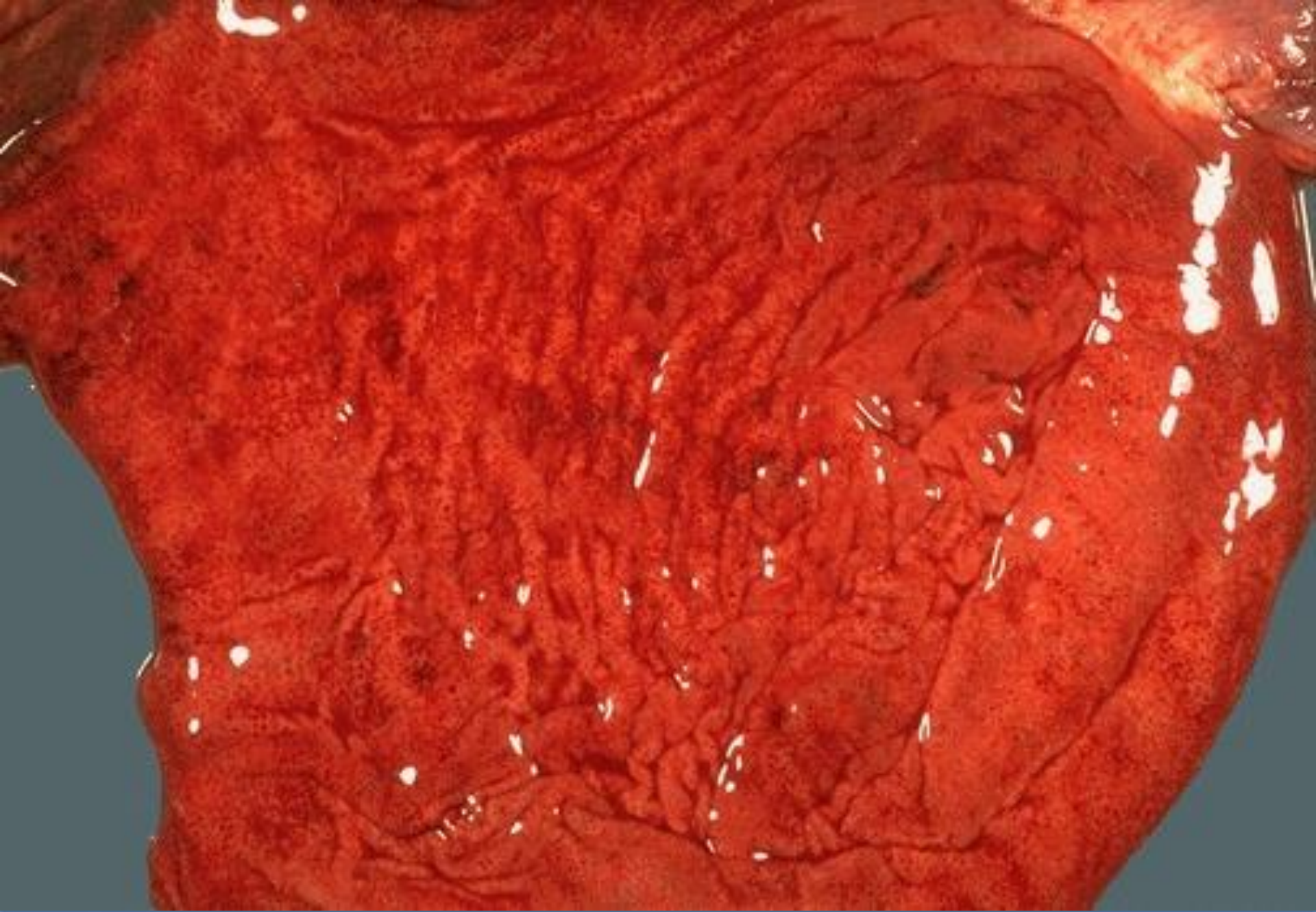




**Adenocarcinom esofagian.**

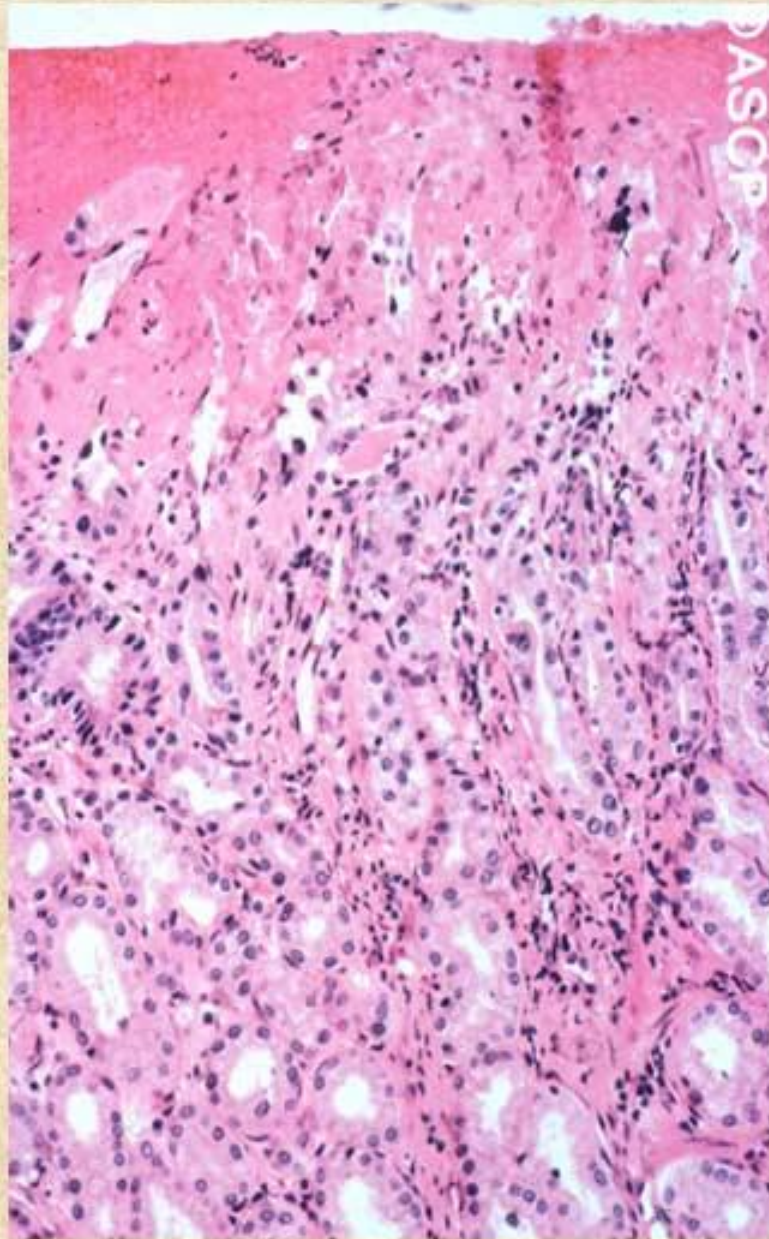


**Carcinom scuamos esofagian.**

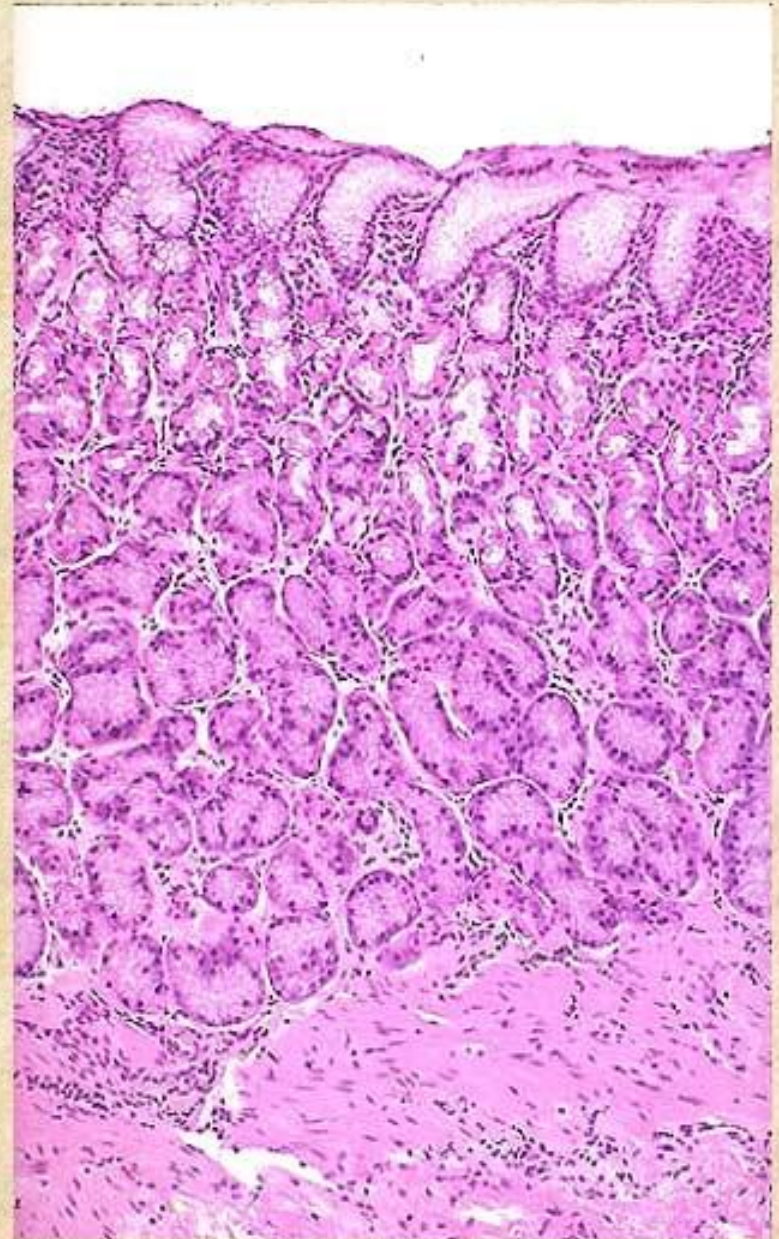


**Gastrita acută**

**Acute erosive gastritis**

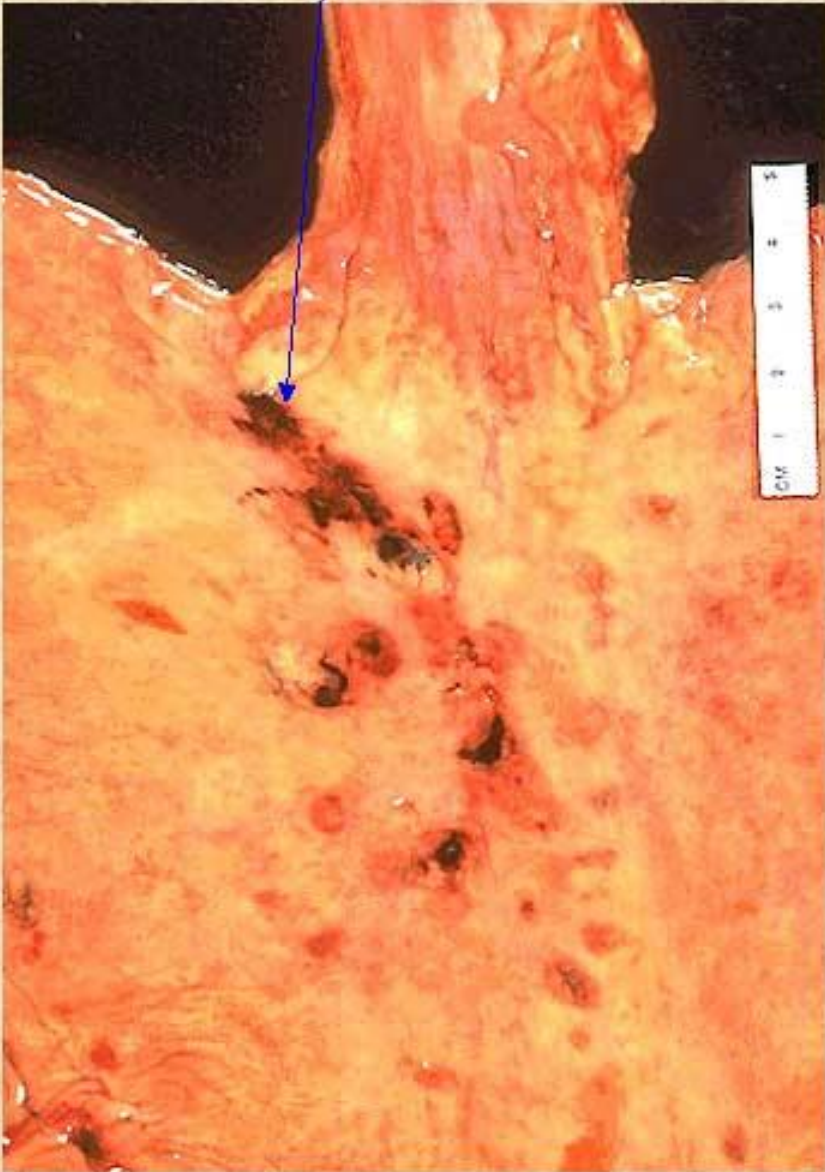


**Normal fundus**

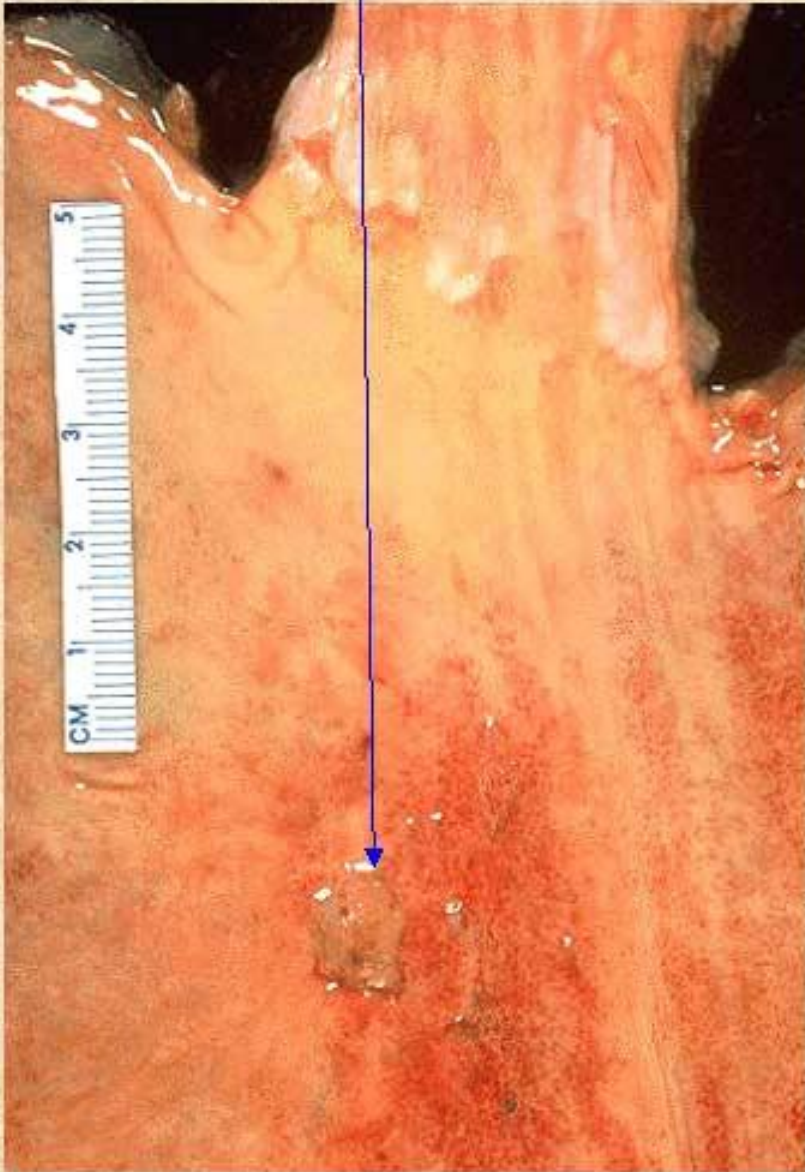



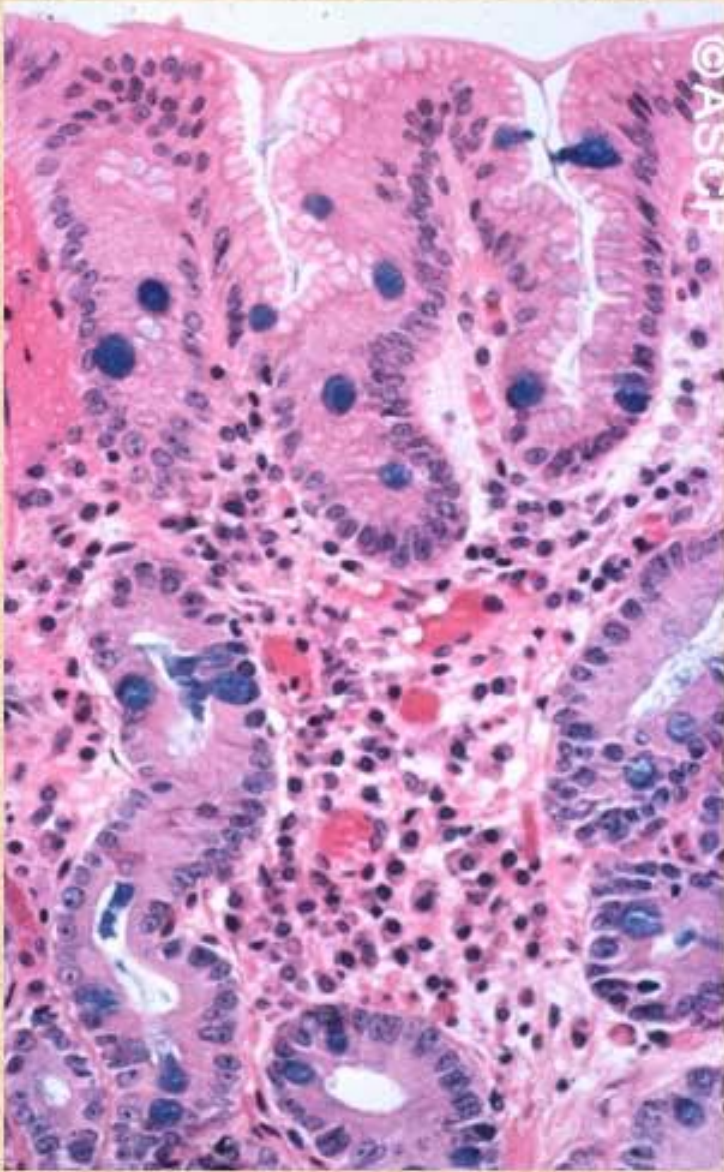
**Acute erosion**



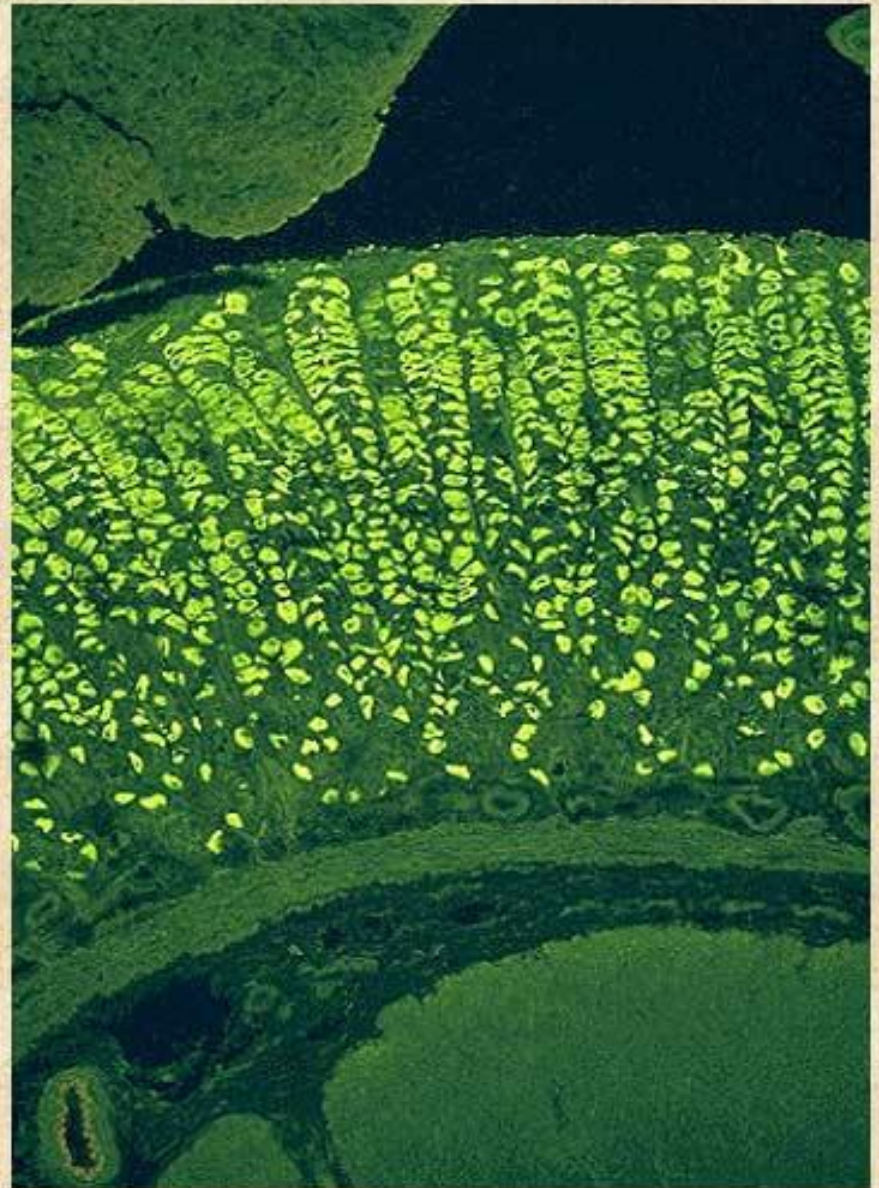
**Acute ulcer**



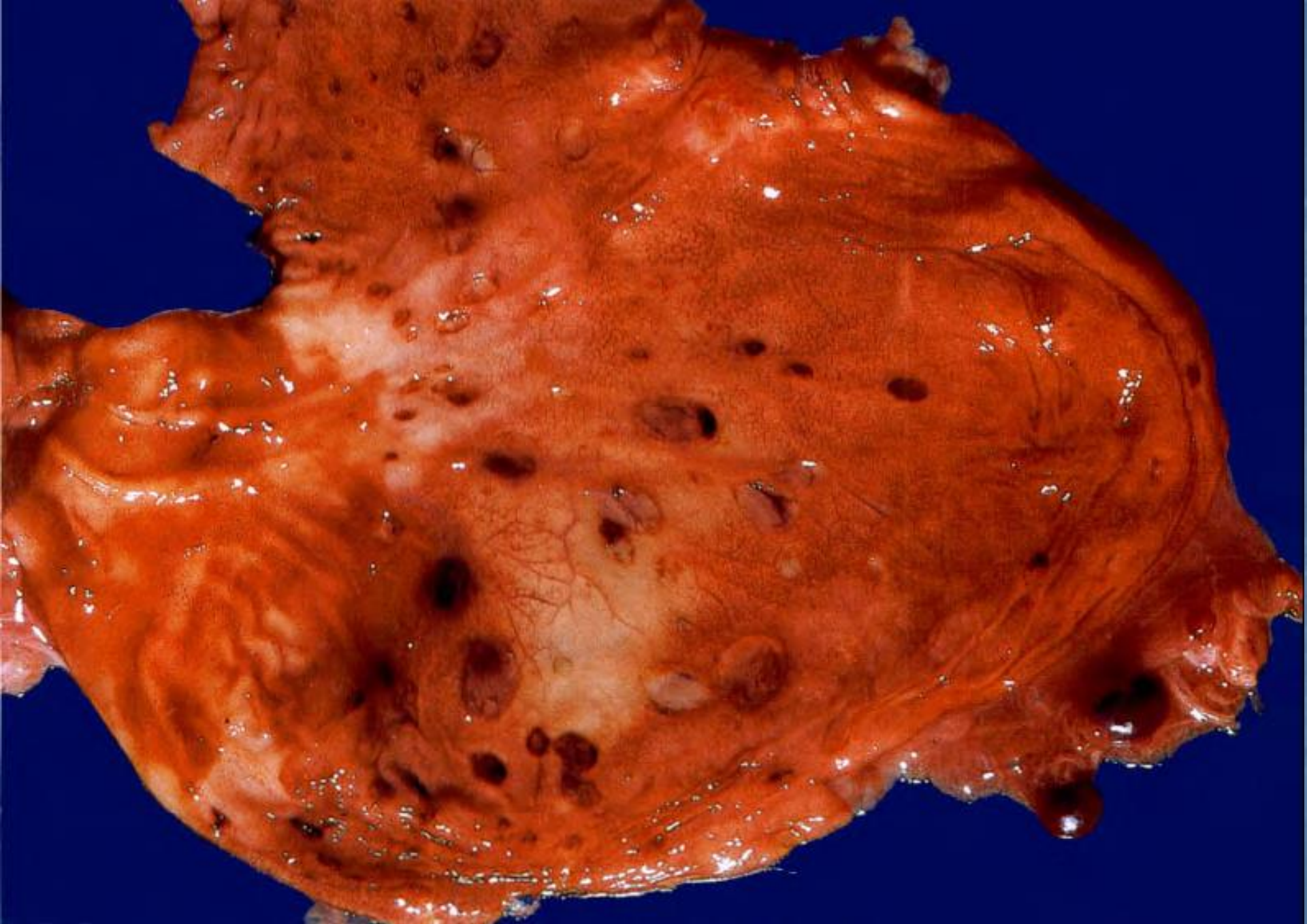
# Autoimmune chronic gastritis



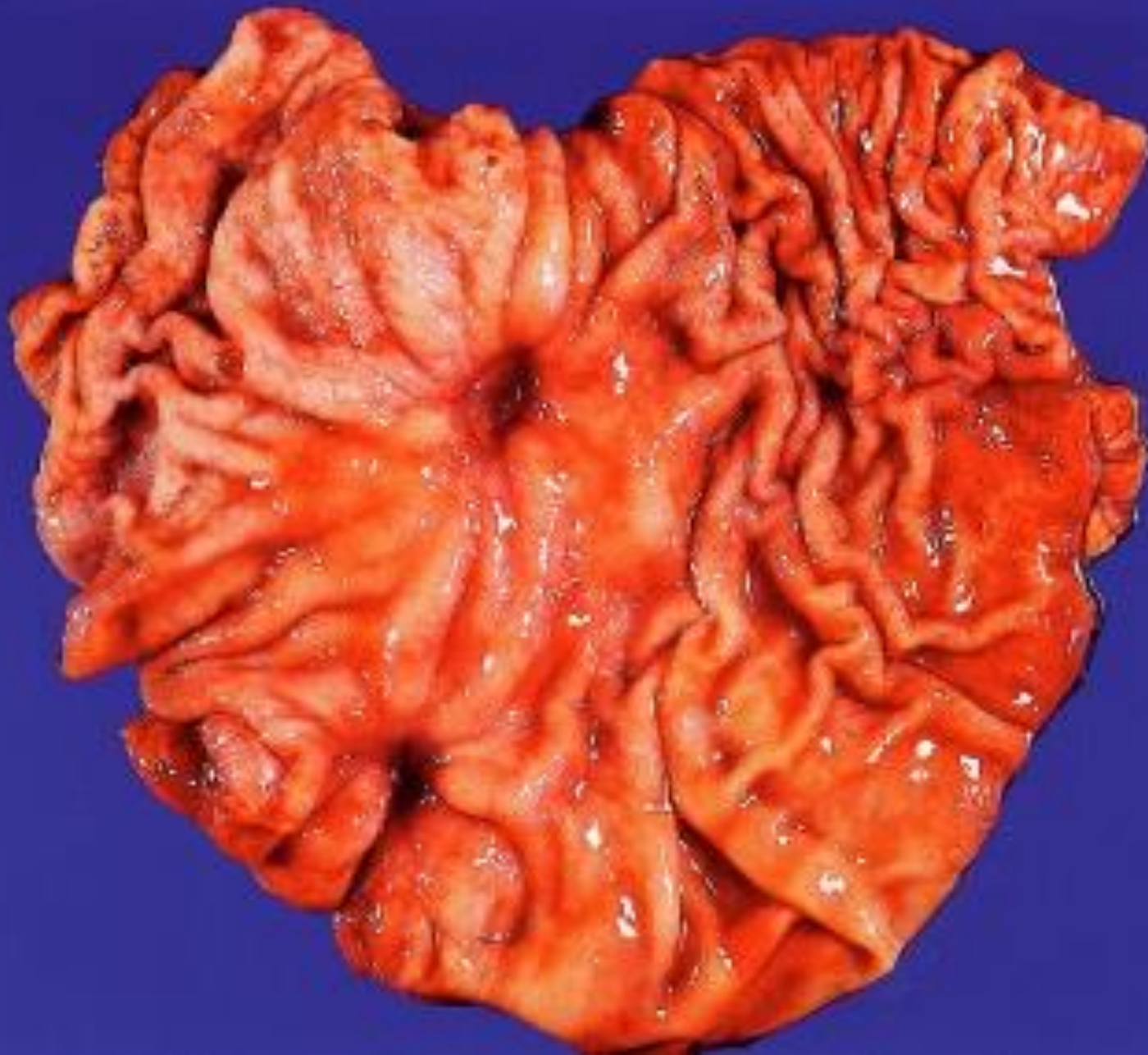H & E



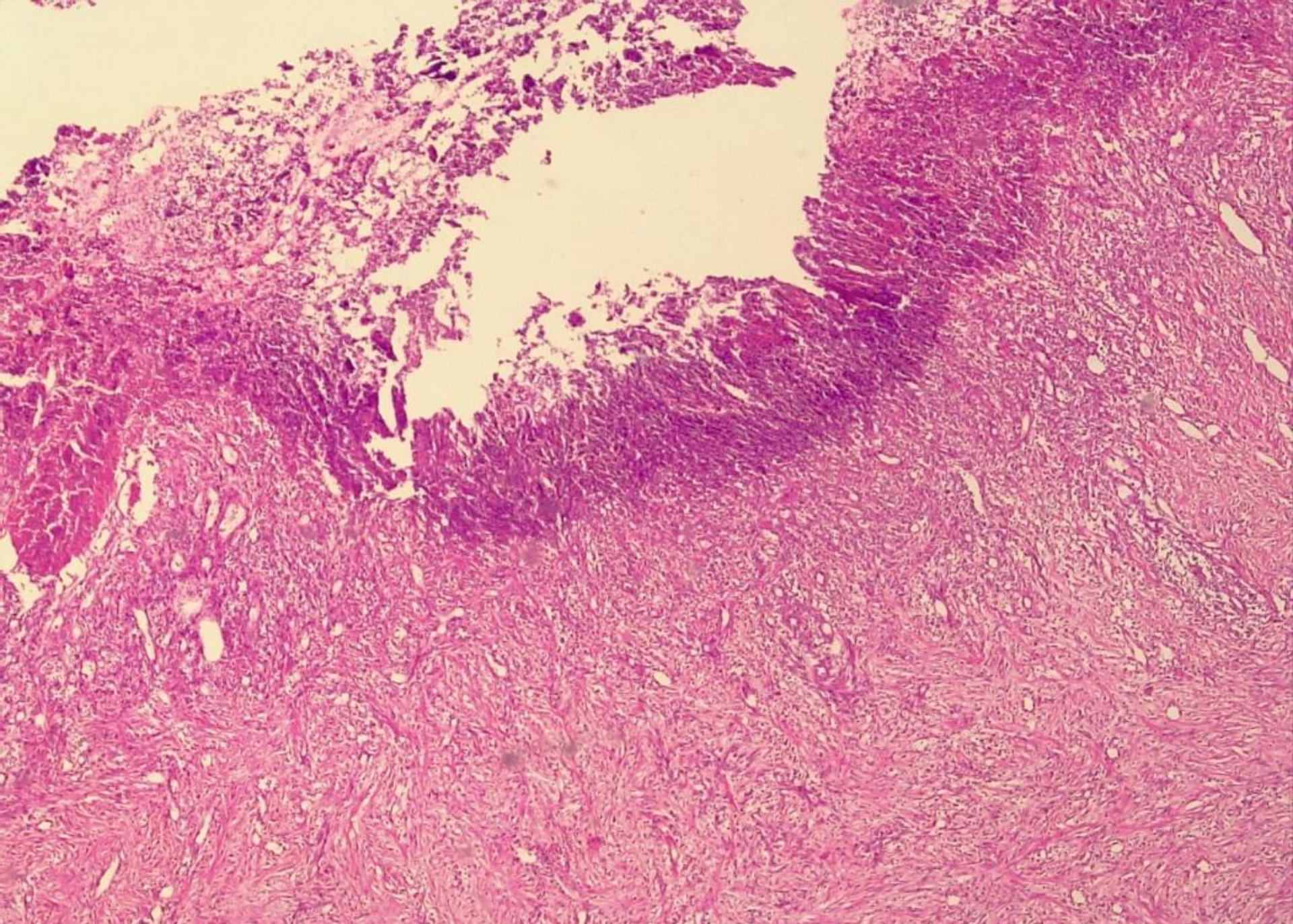
IF Anti-parietal cell Ab



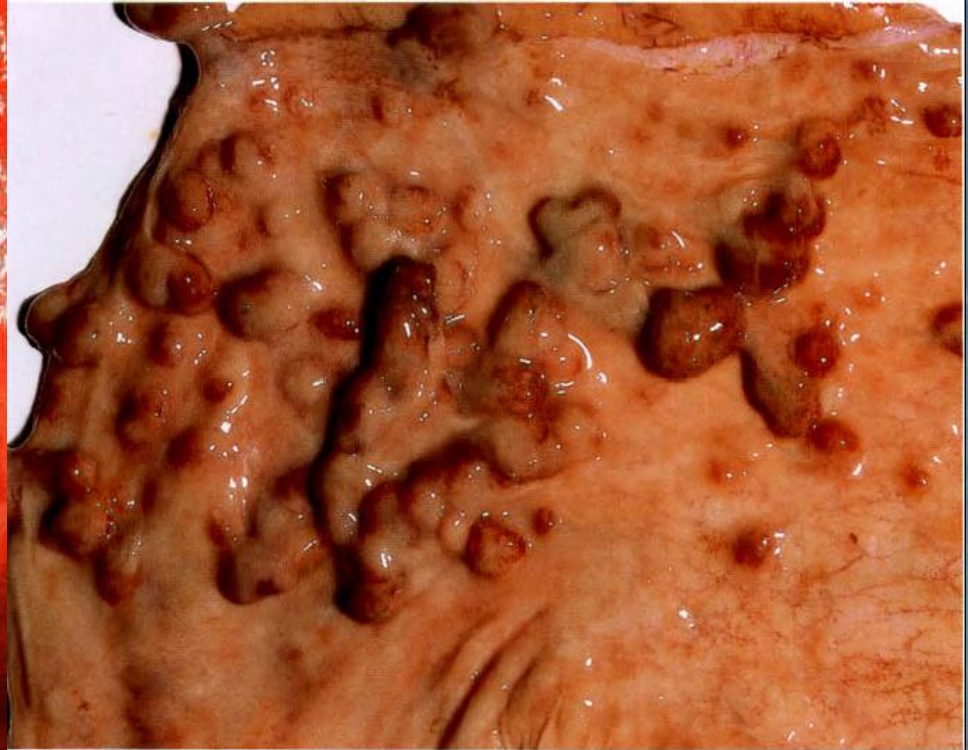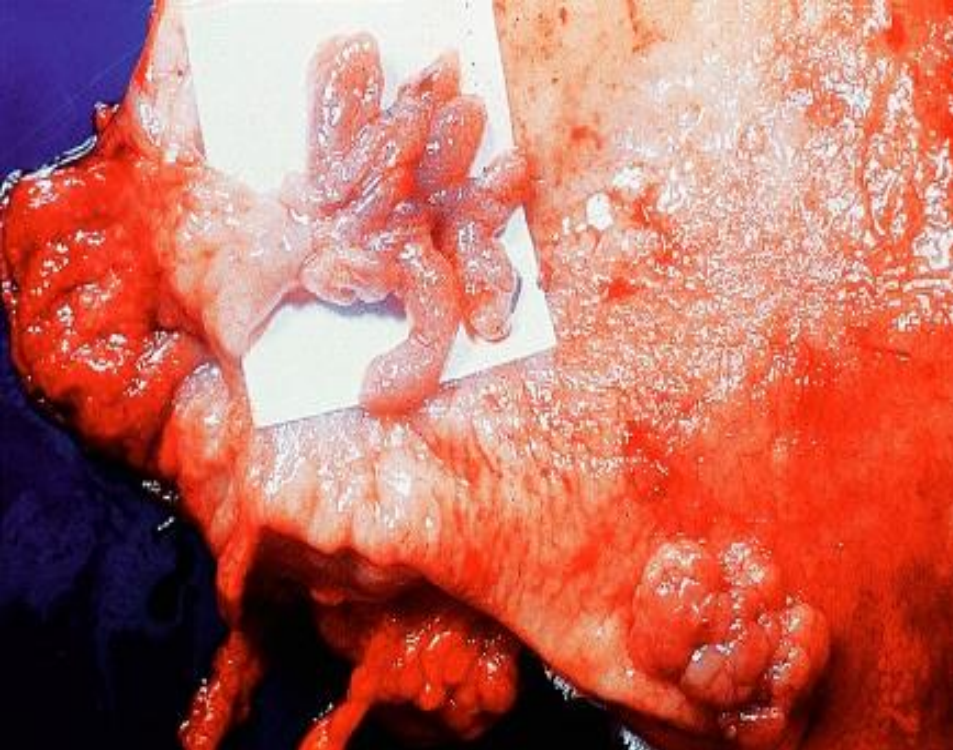Eroziuni acute gastrice.



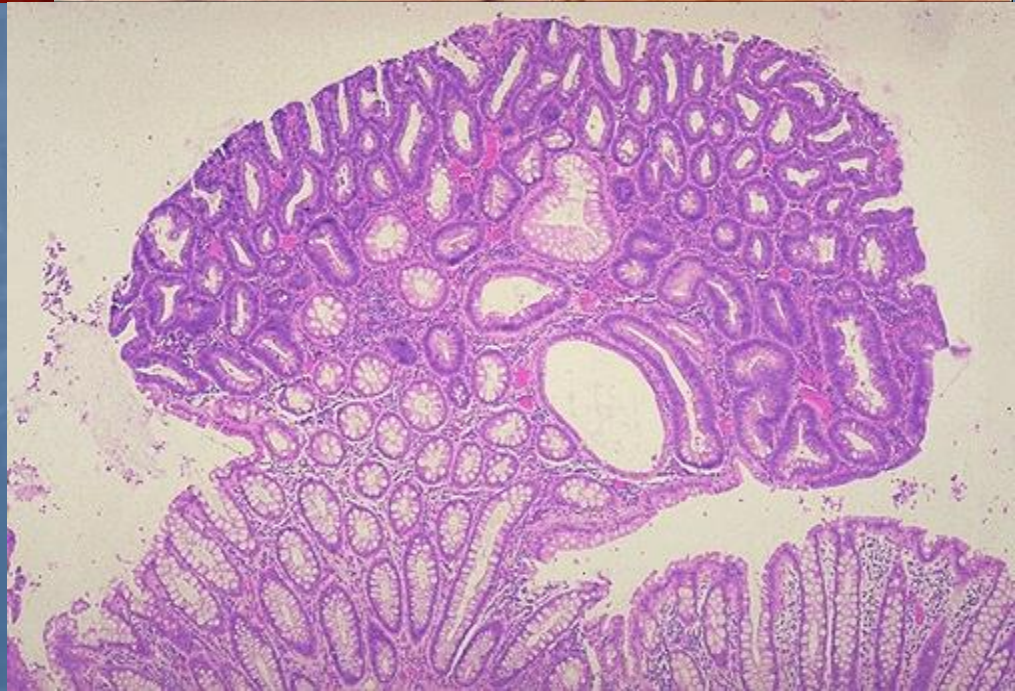
**Ulcer gastric cronic în acutizare.**

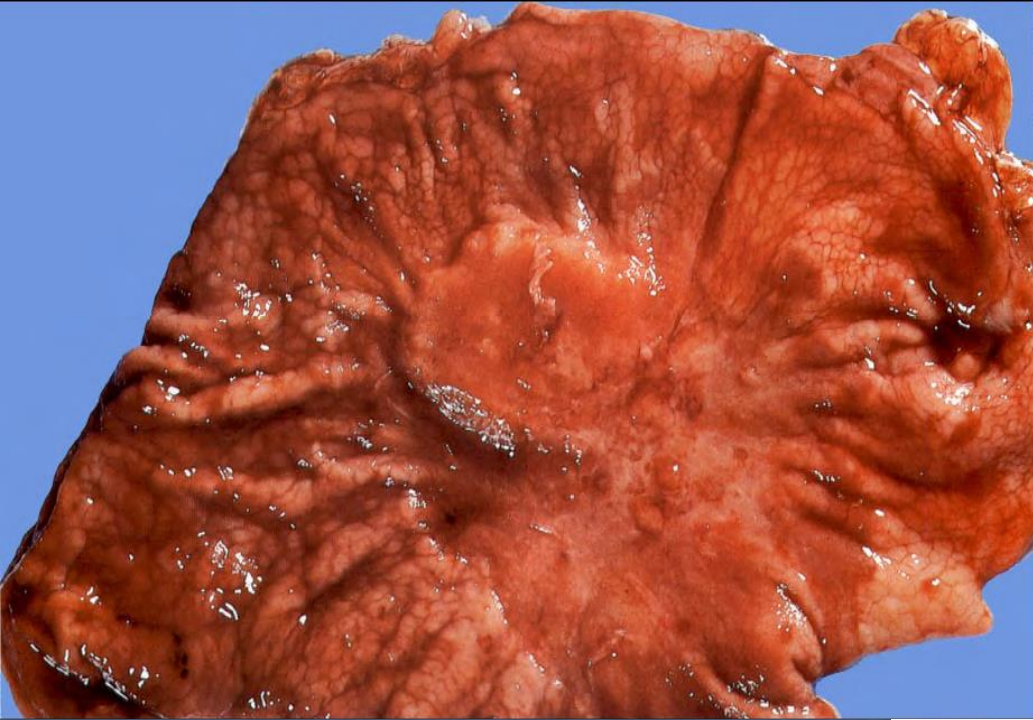


**№ 87. Ulcer gastric cronic în acutizare. (colorație H-E).**



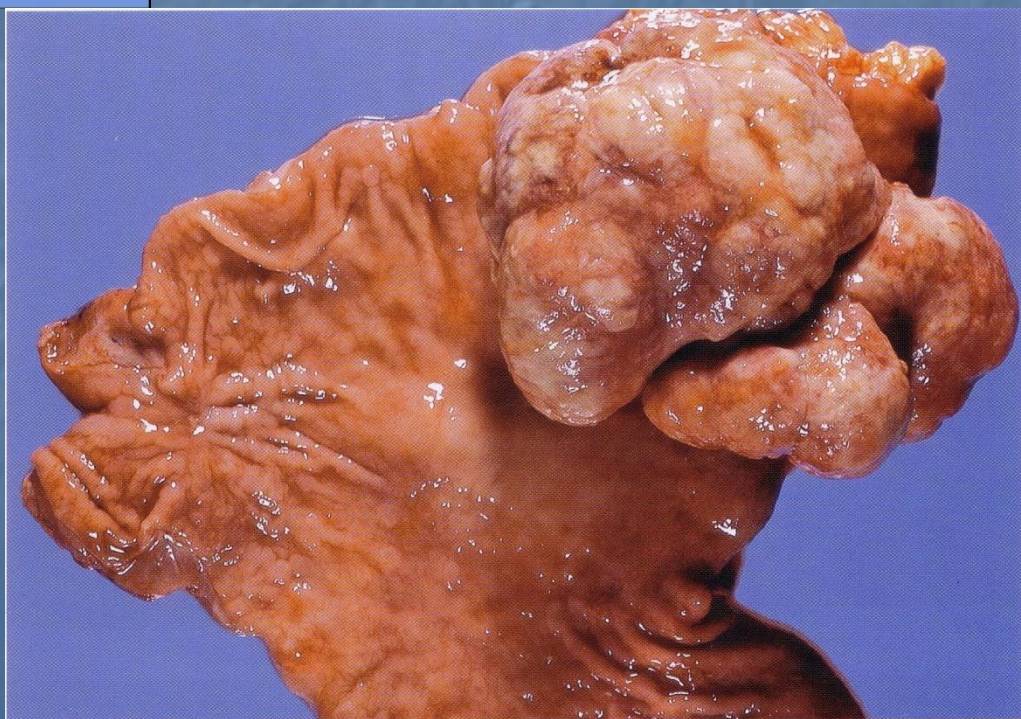**Polipi adenomatoși gastrici.**

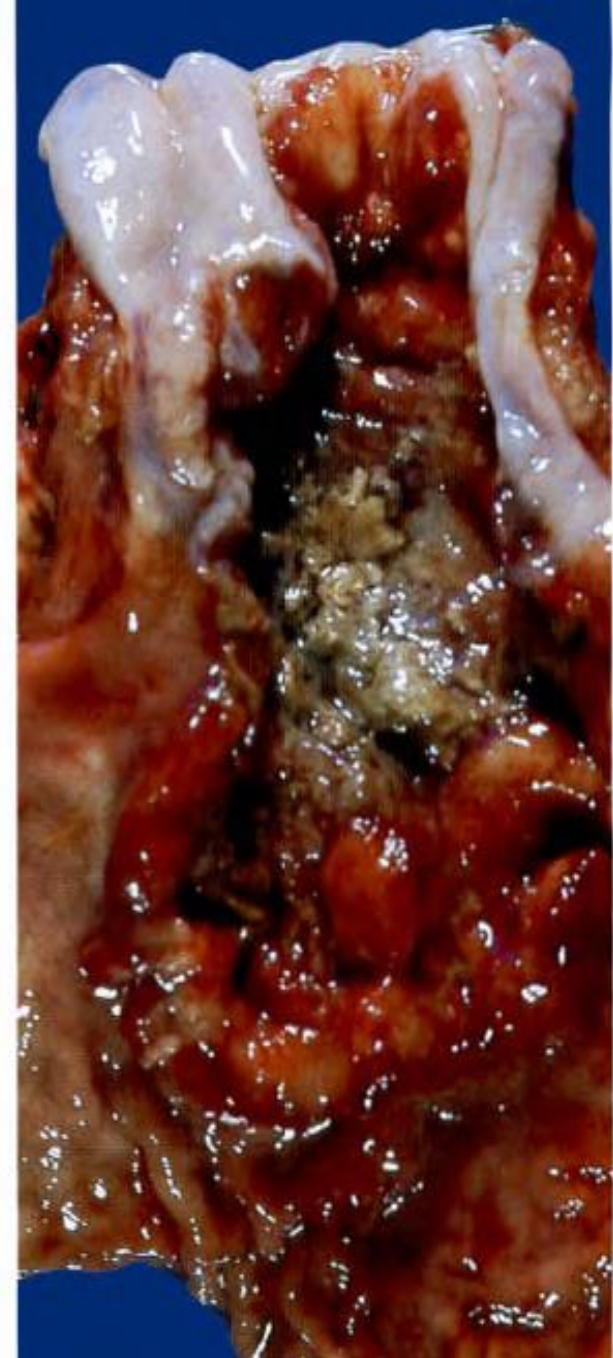
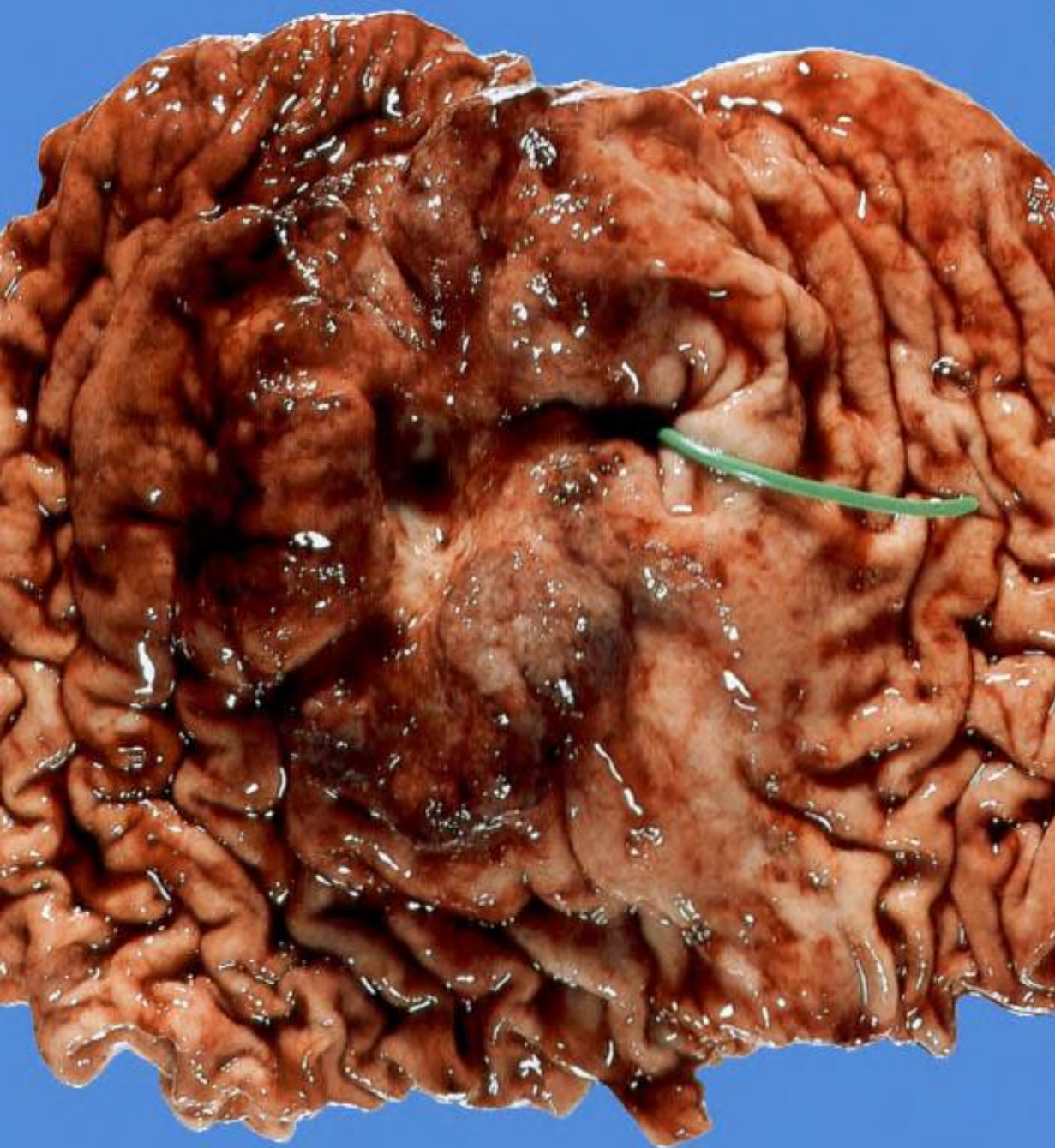



**Cancer gastric polipos.**

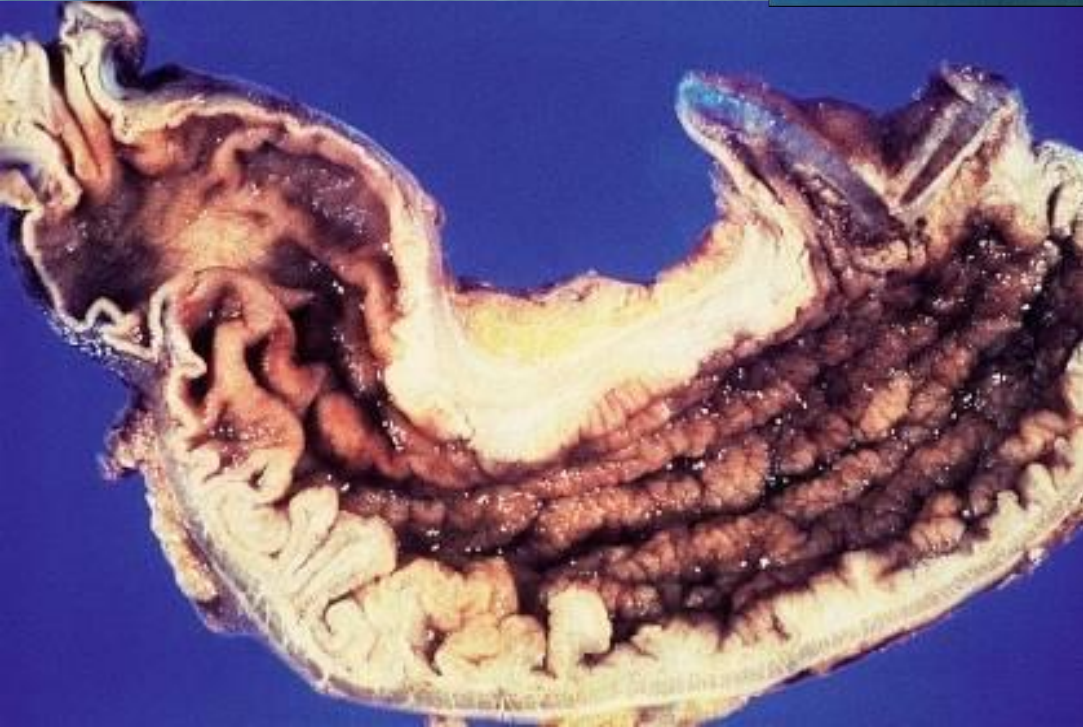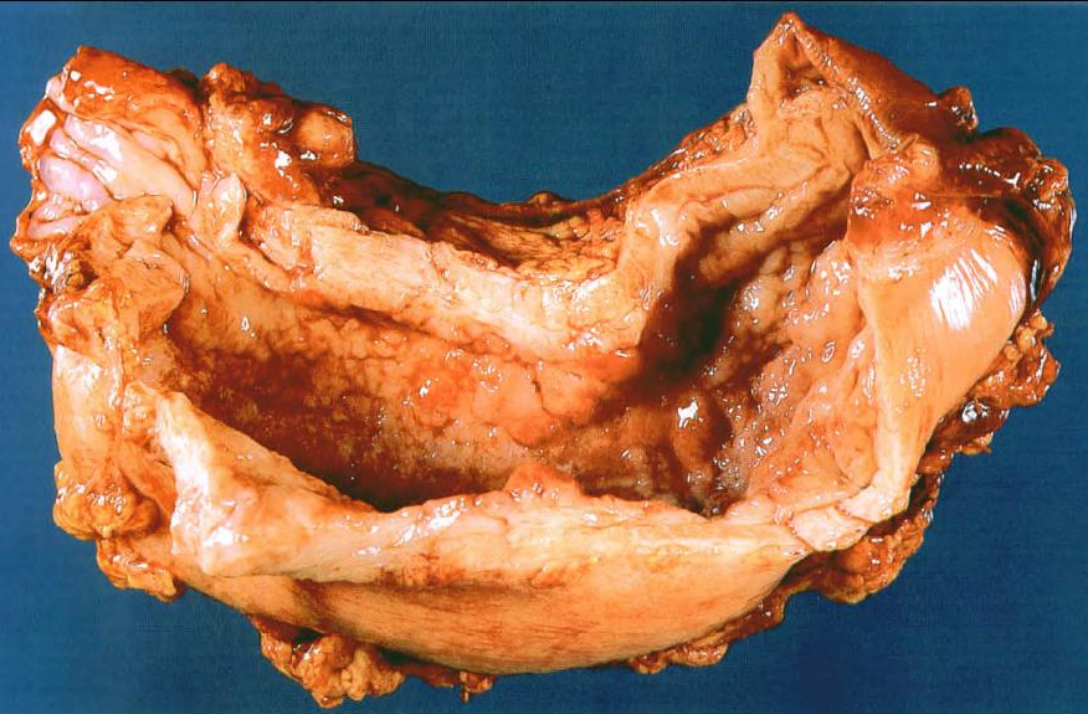
**Cancer gastric  
în forma de placă.**



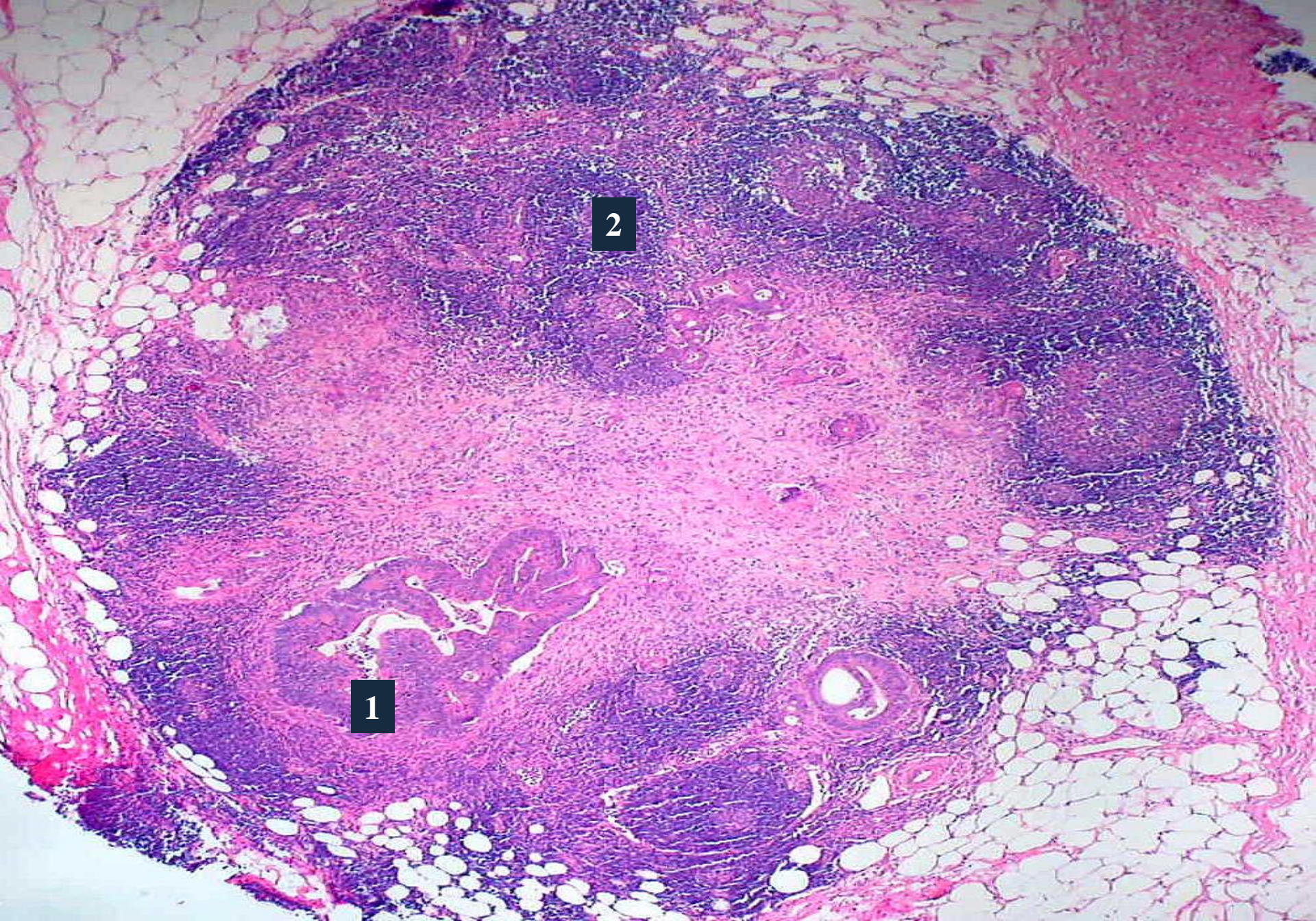


**Cancer gastric exulcerat.**

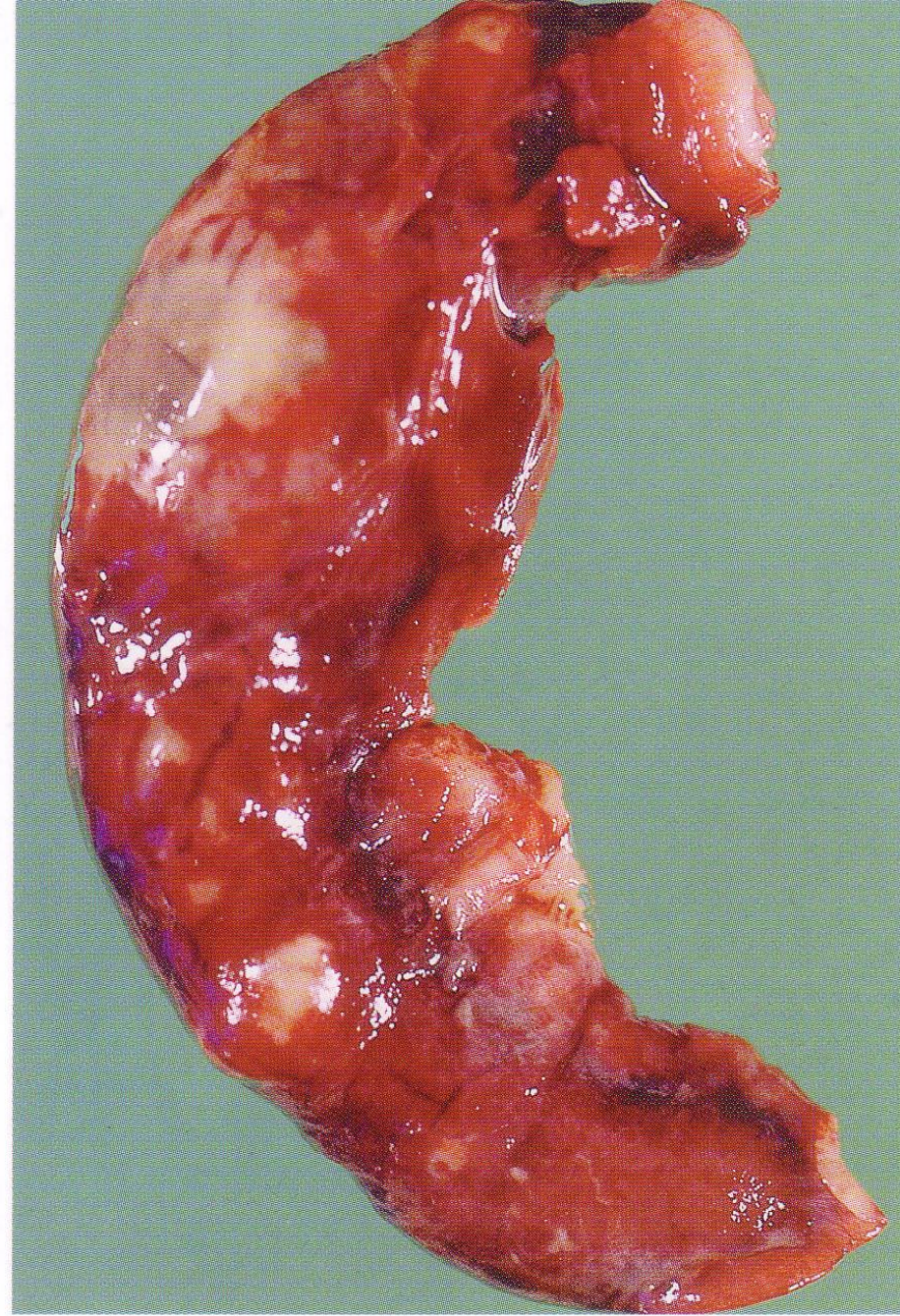
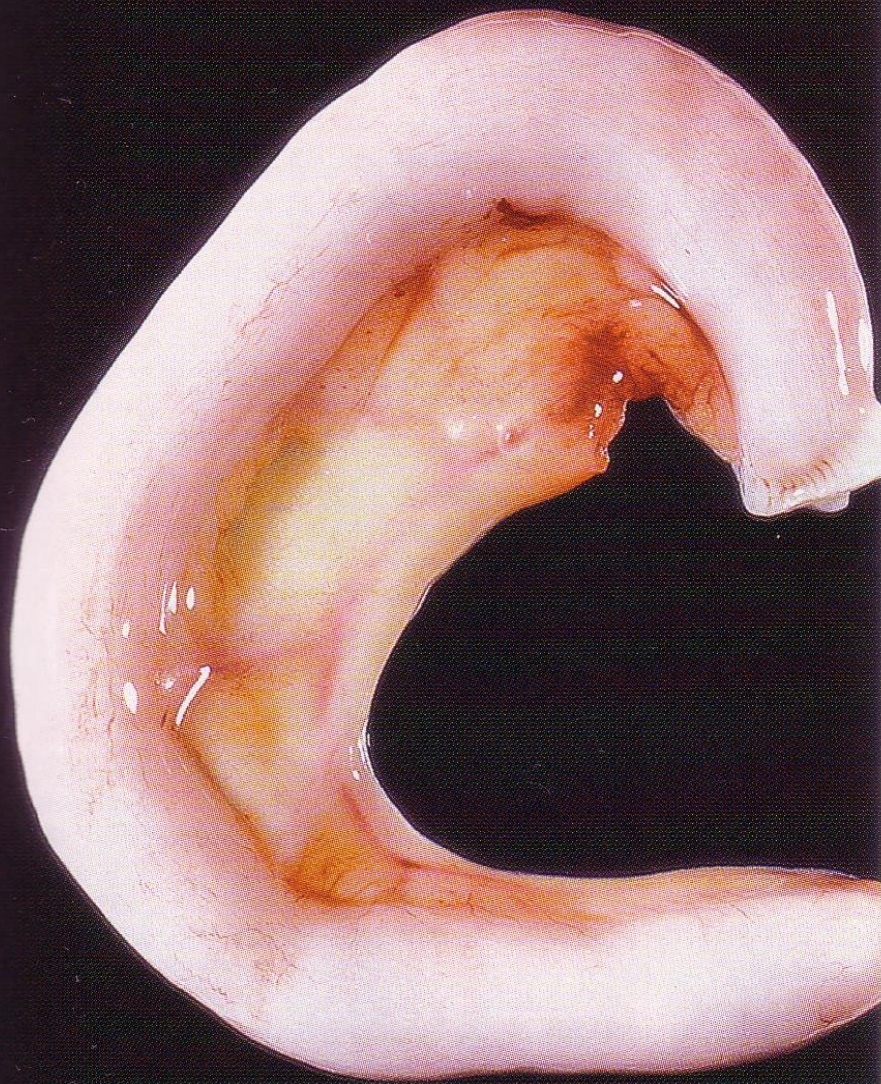



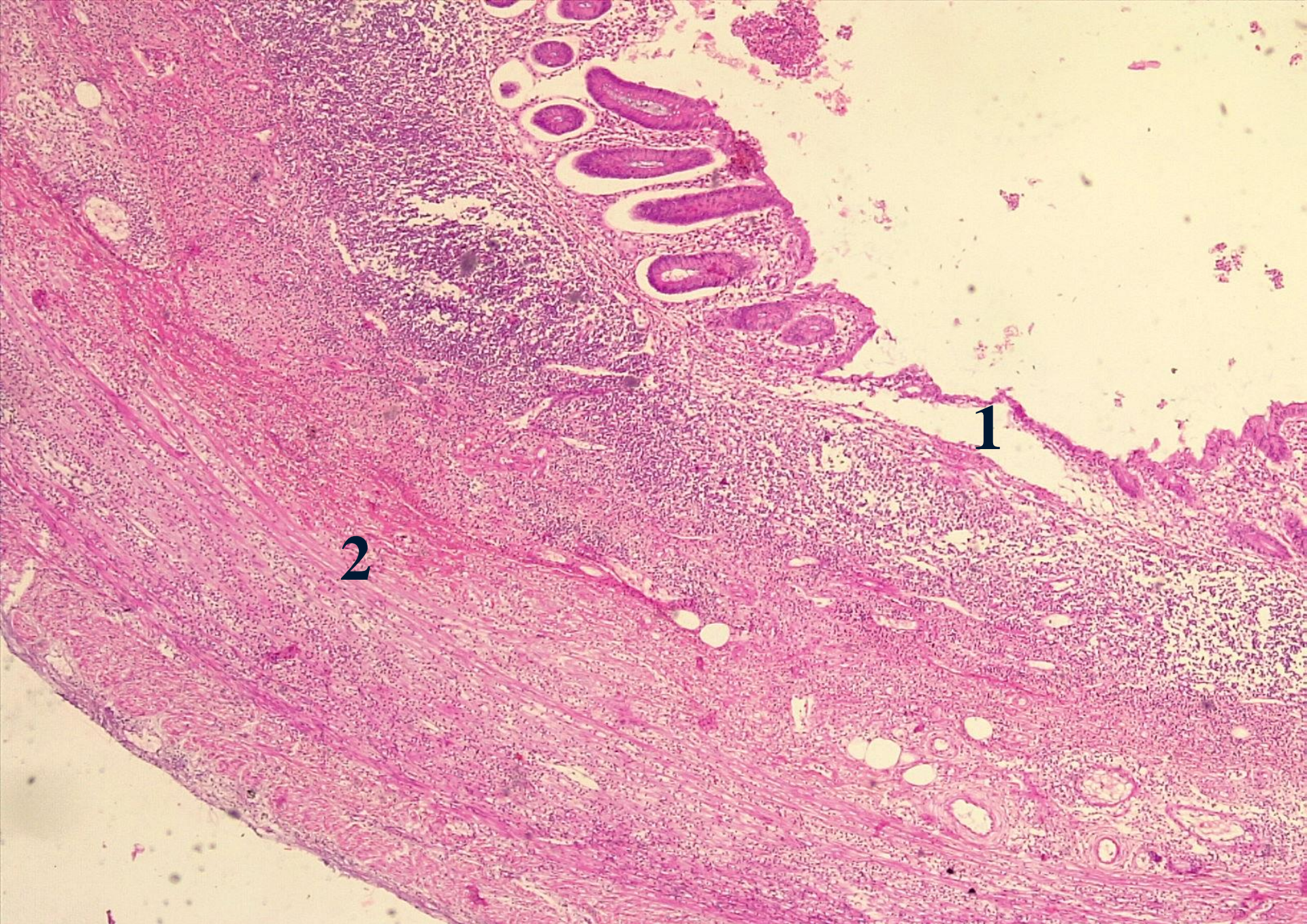
Cancer gastric infiltrativ.



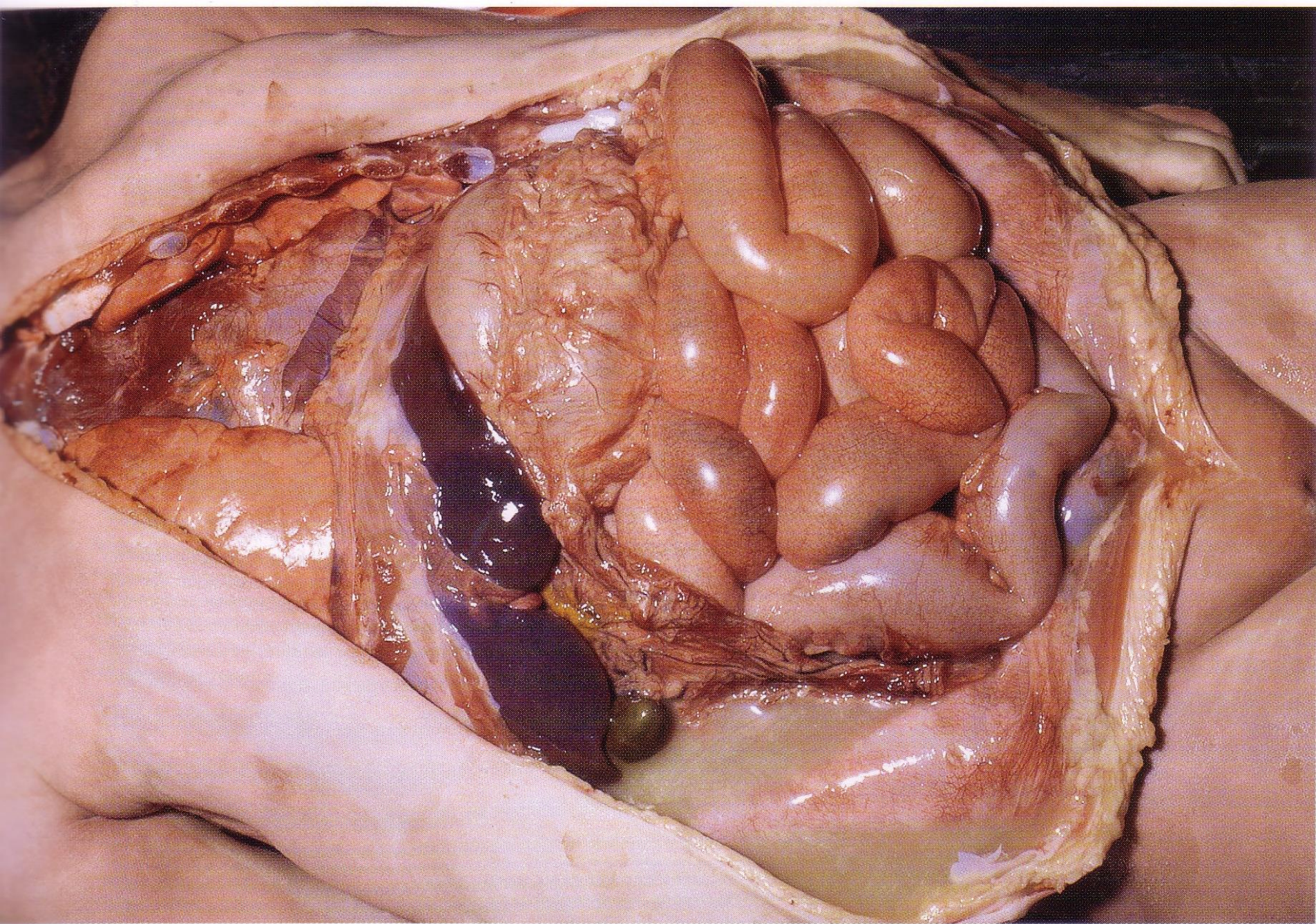
Nº 192a. Metastaze de carcinom gastric în ganglion limfatic (*H-E*)



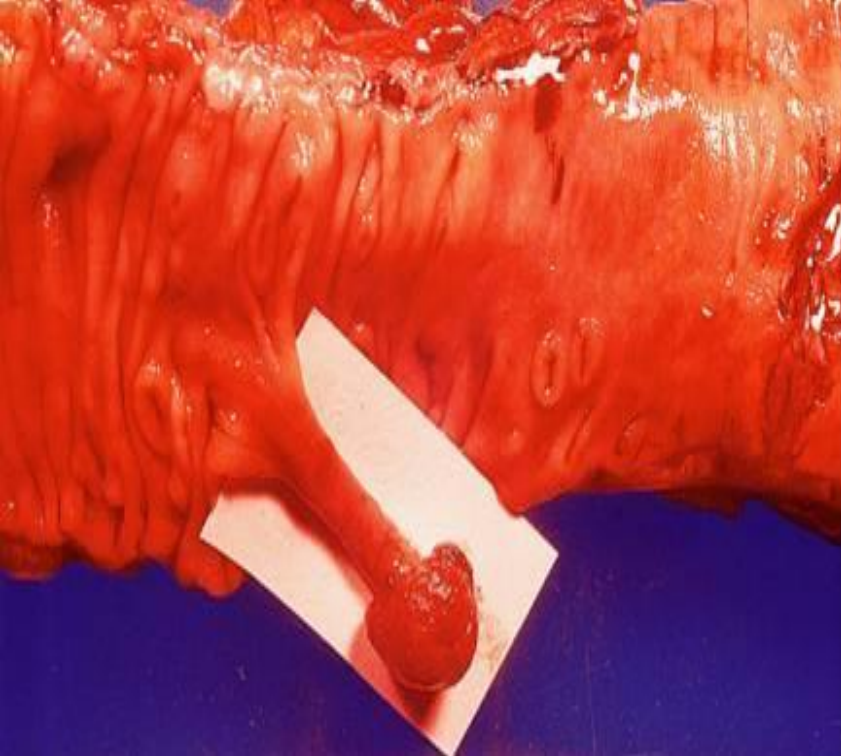**Apendicita acută cu periapendicită.**



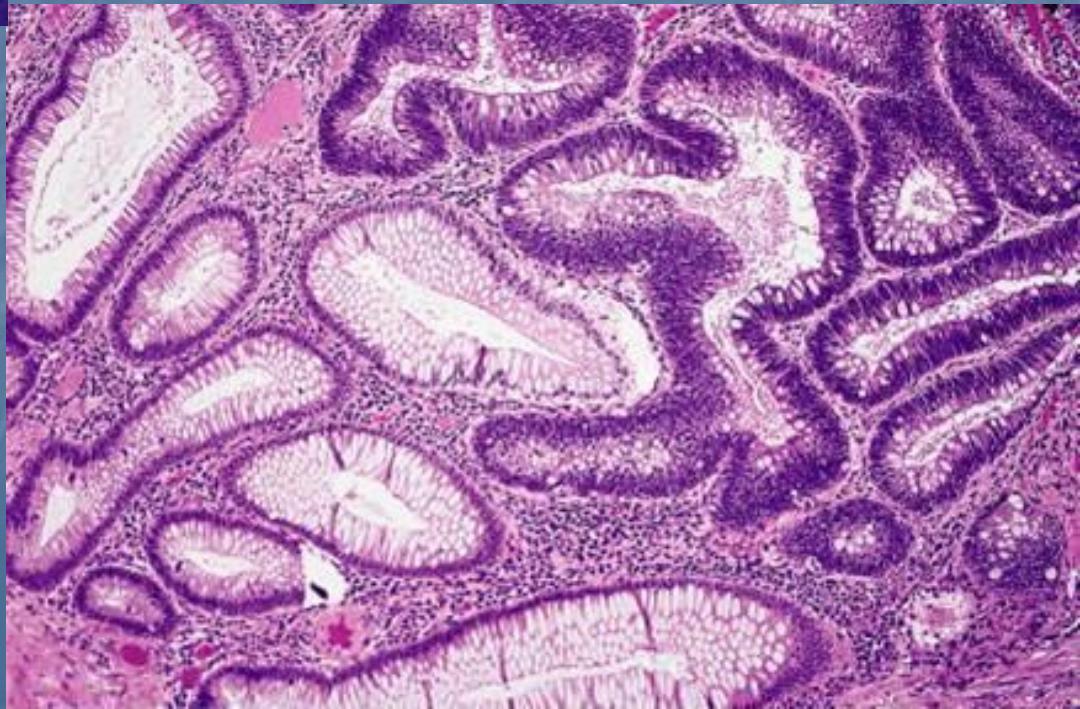
**№ 88.** Apendicită acută flegmonoasă-ulceroasă. (*colorație H-E*).

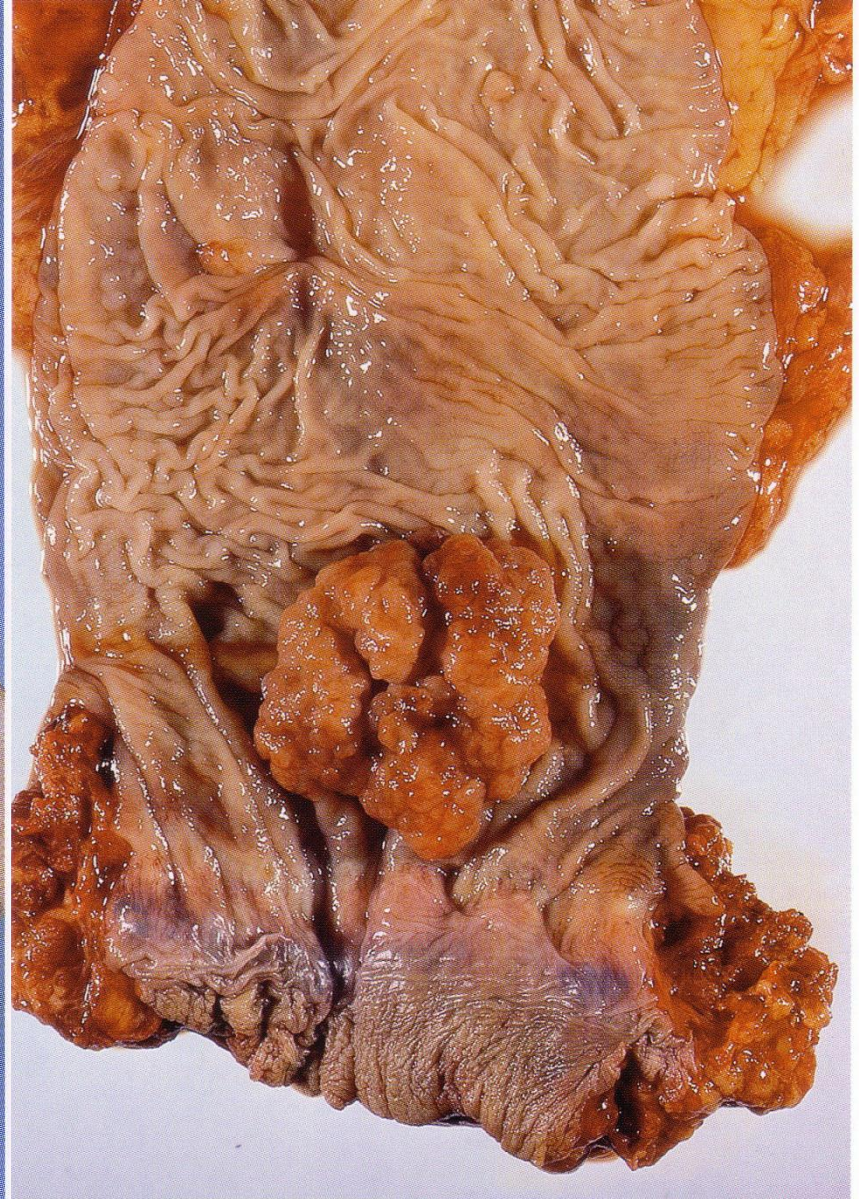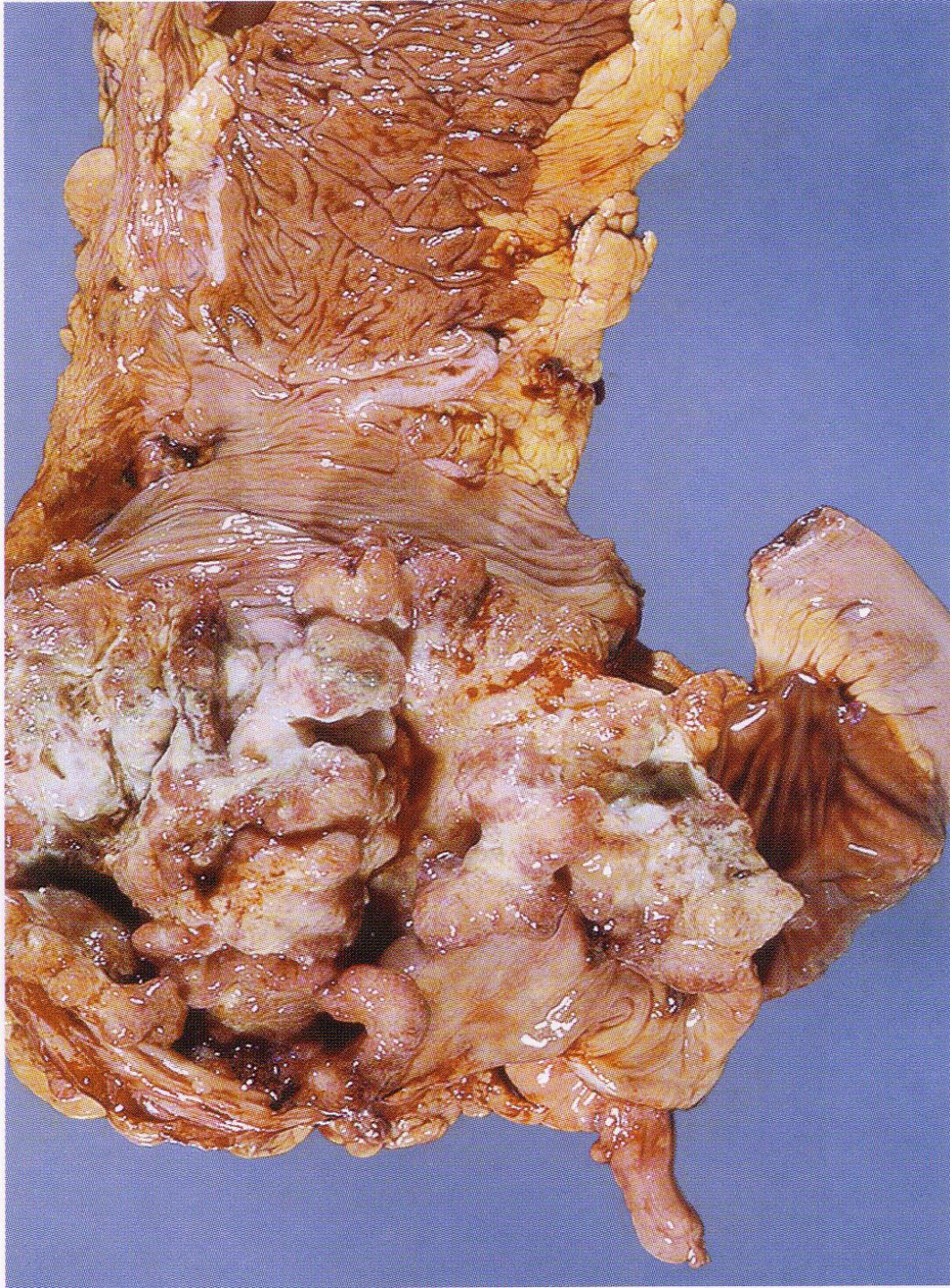


**Peritonită purulentă – complicație a apendicitei acute.**

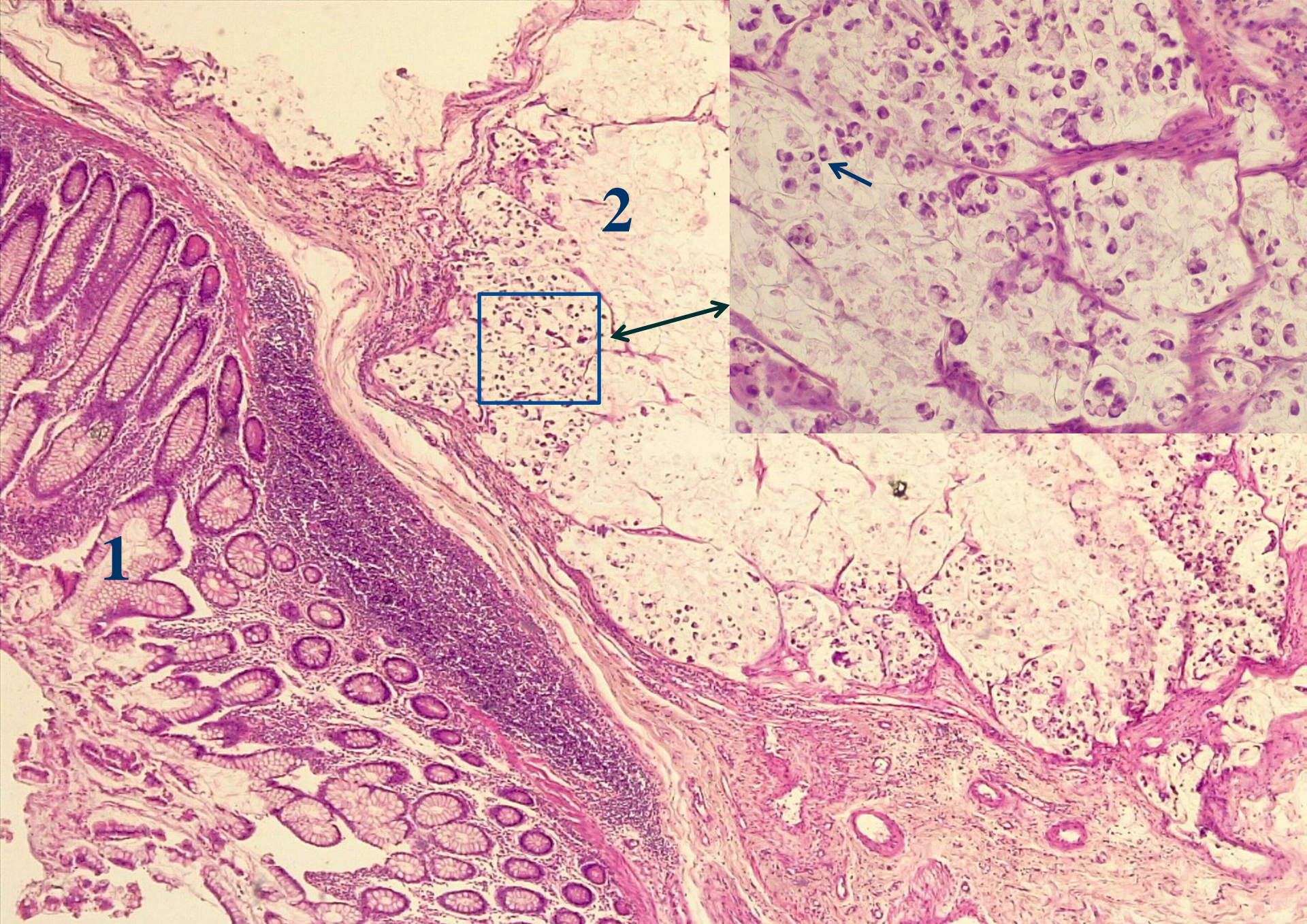


**Polip adenomatos  
tubulo-vilos  
al colonului.**





**Carcinom de cec și rect.**

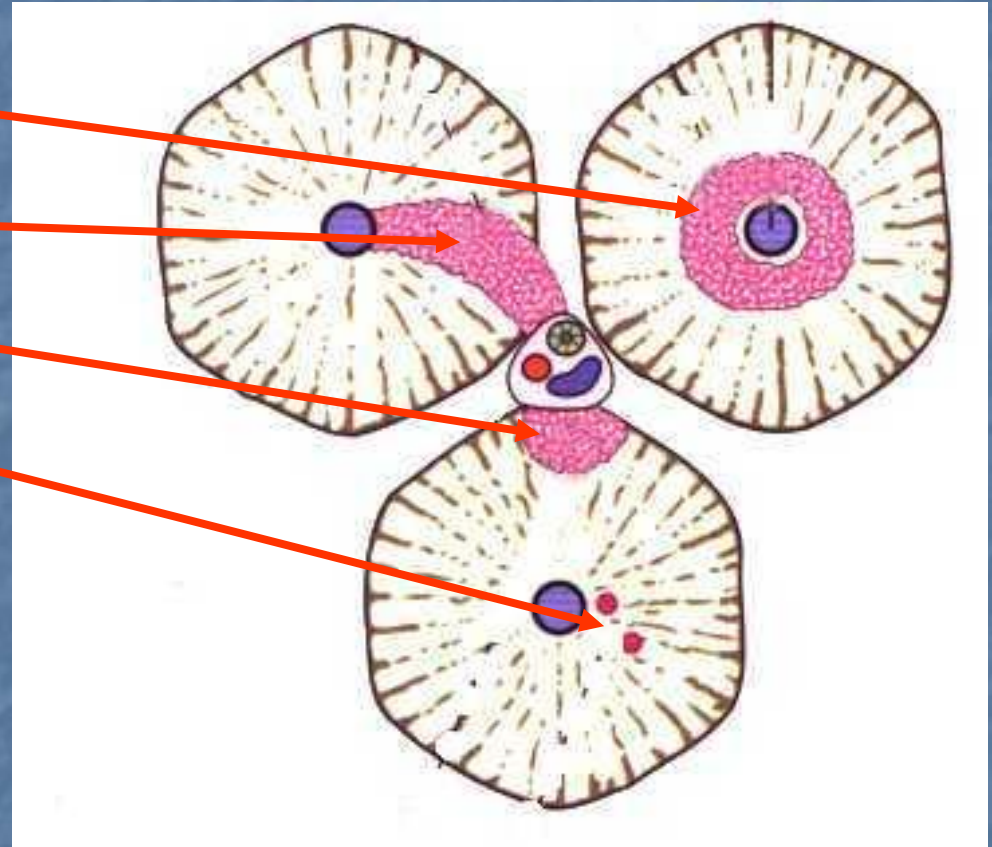


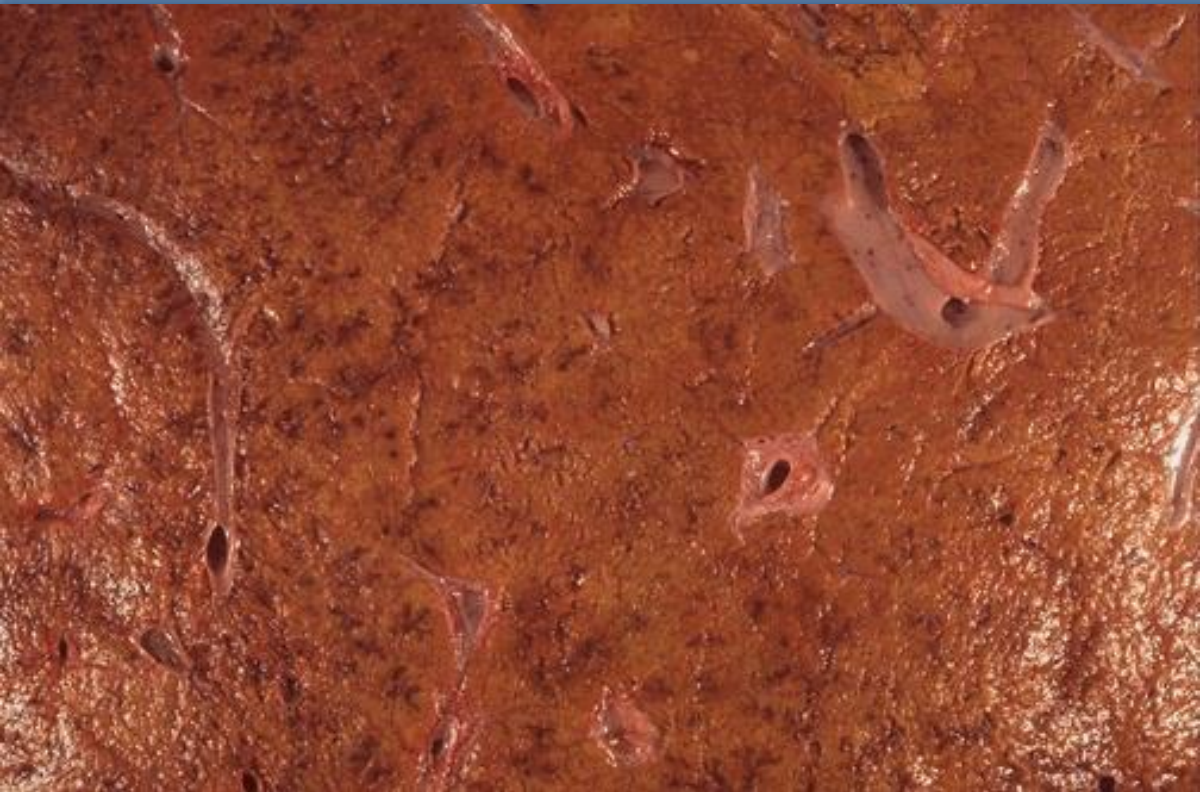**№ 48a.** Carcinom mucinos de colon ( celule —, inel în pecete”). *Colorație H-E.*



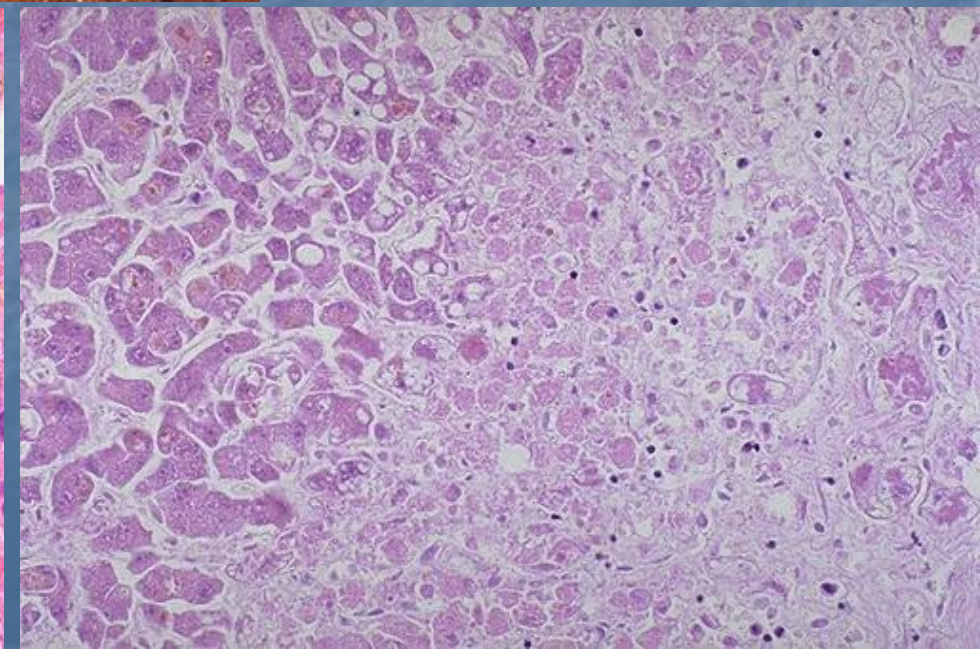
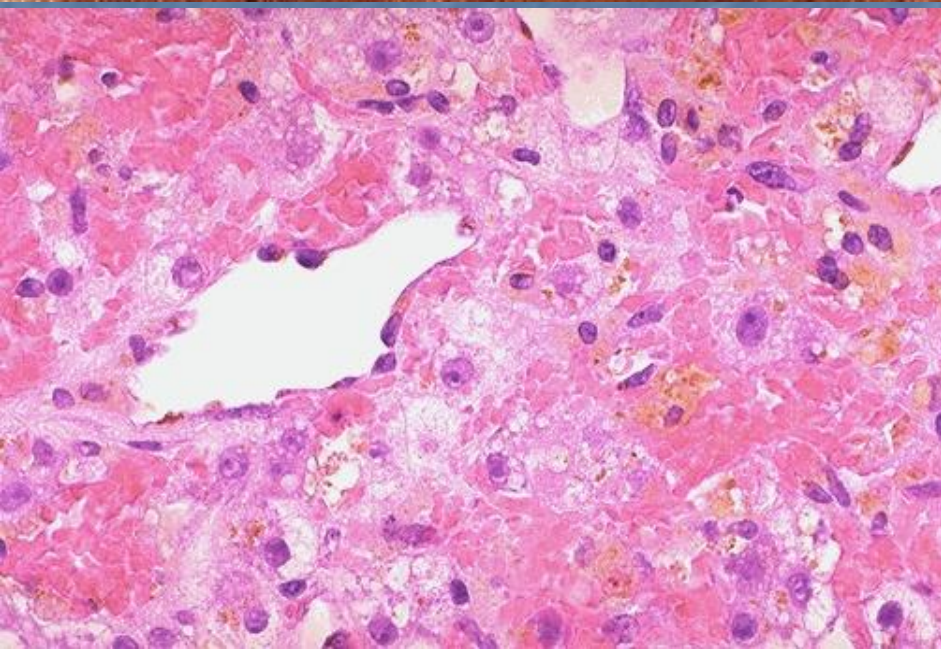
# Paternelle leziunii hepatice

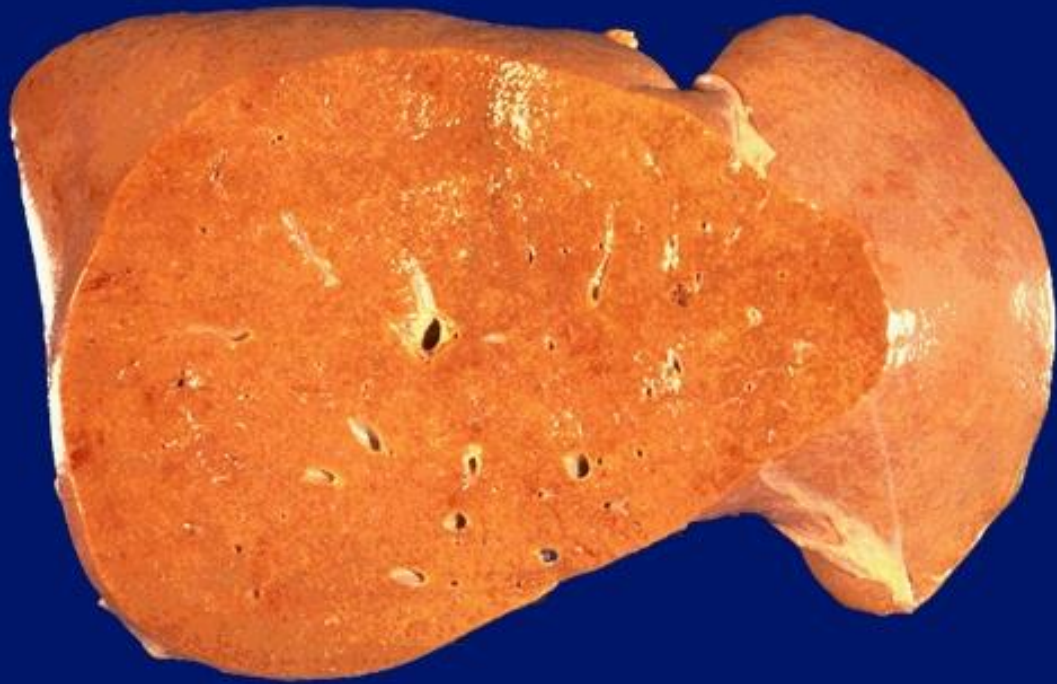- Zonală – Toxine/Hipoxie
- În punte – Virală severă
- Interfață – Imună
- Apoptotică - Virală



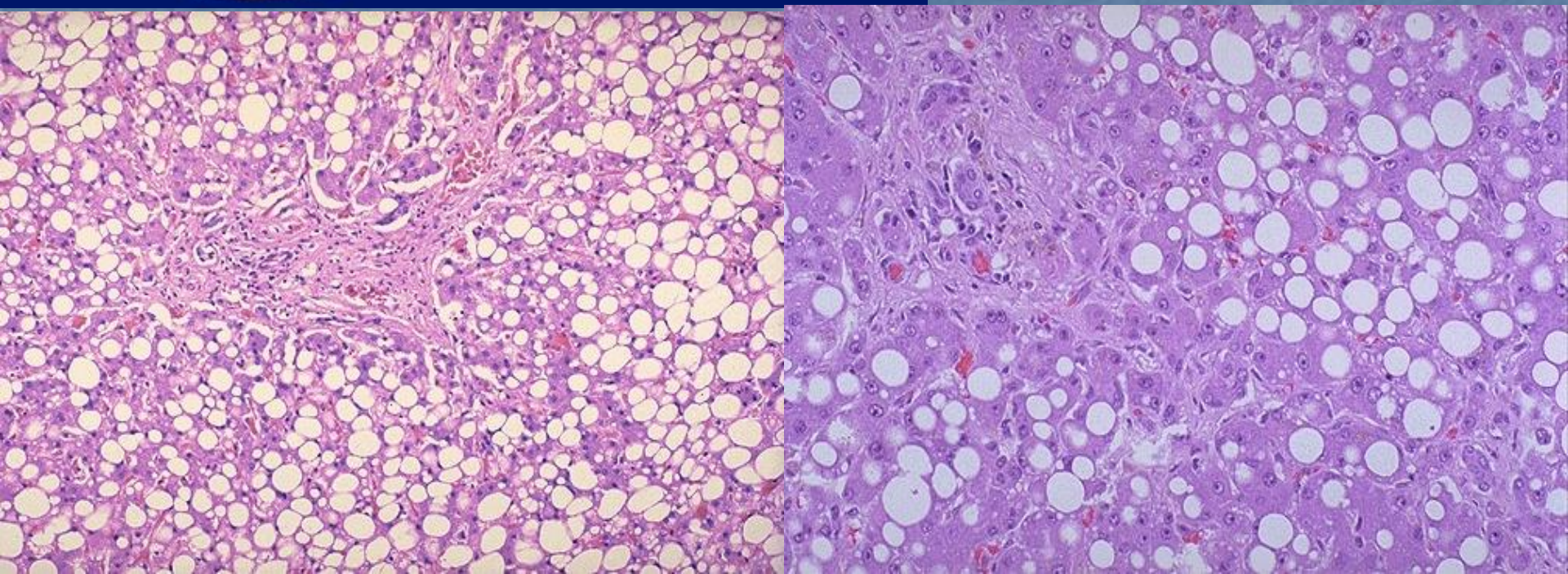


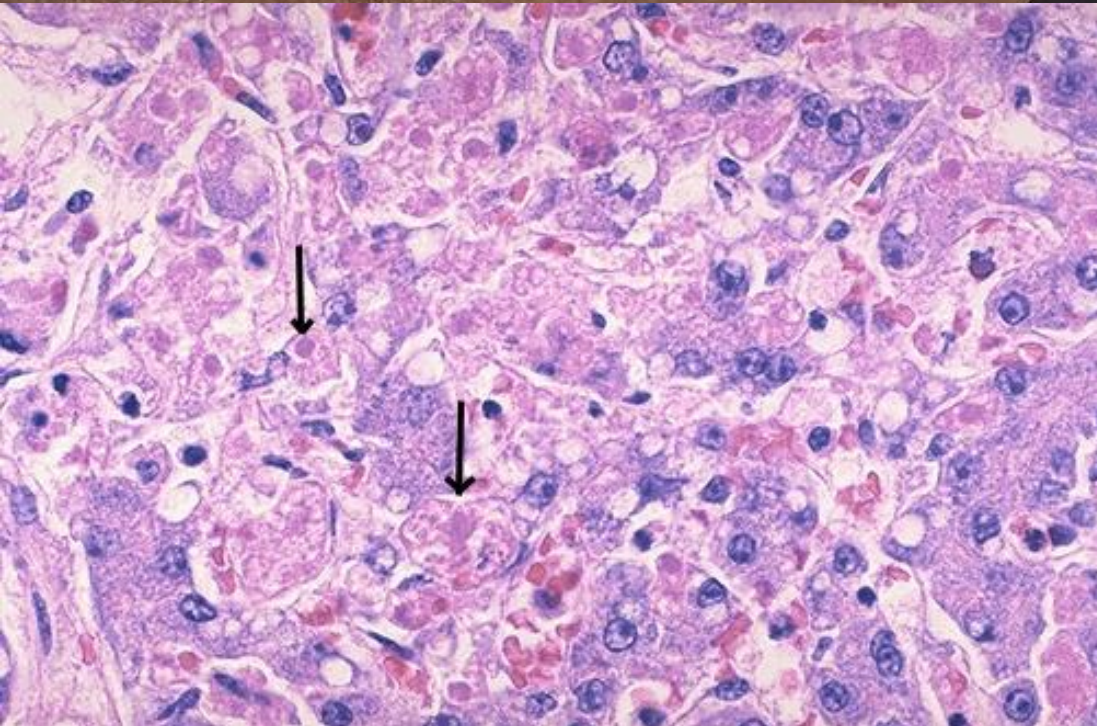
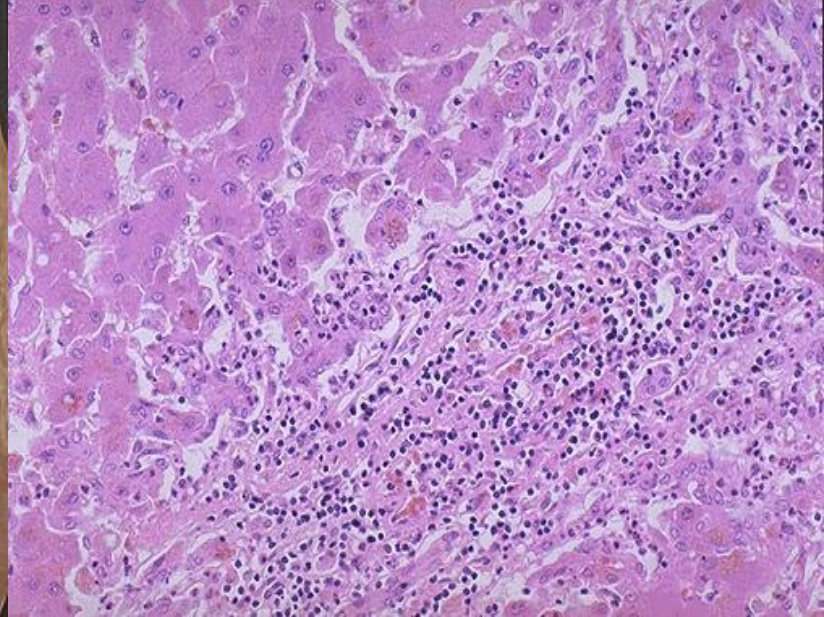

**Necroză masivă  
a ficatului  
(distrofie toxică).**



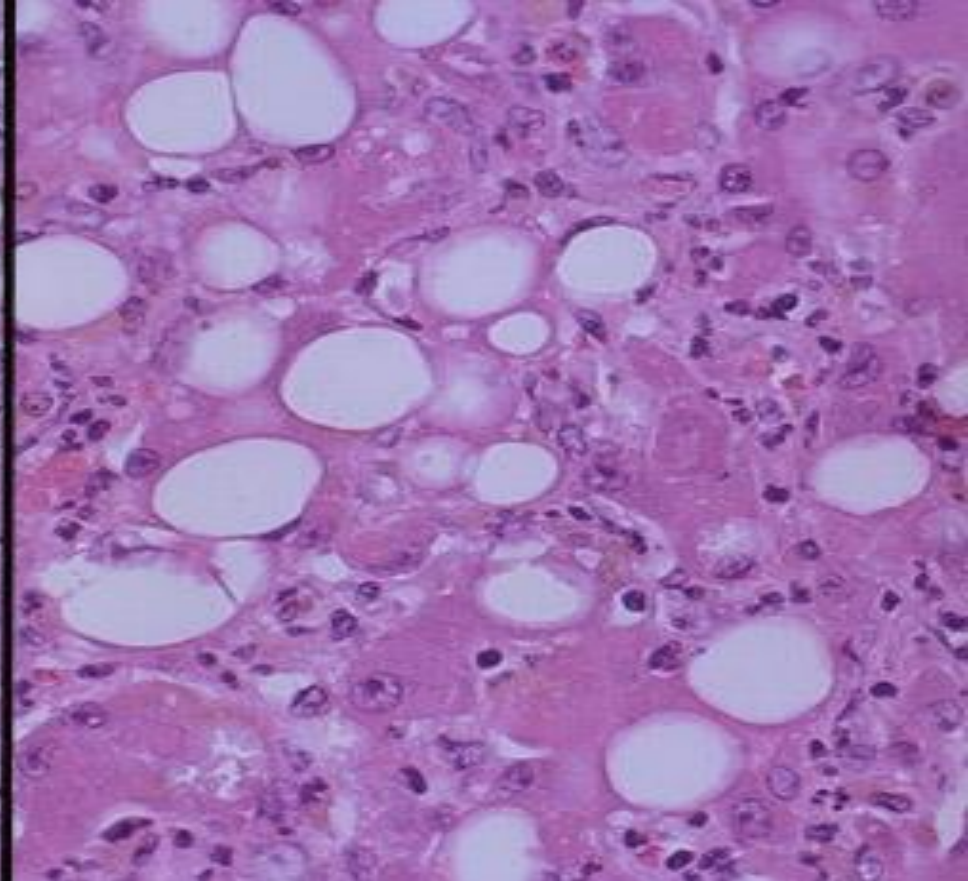
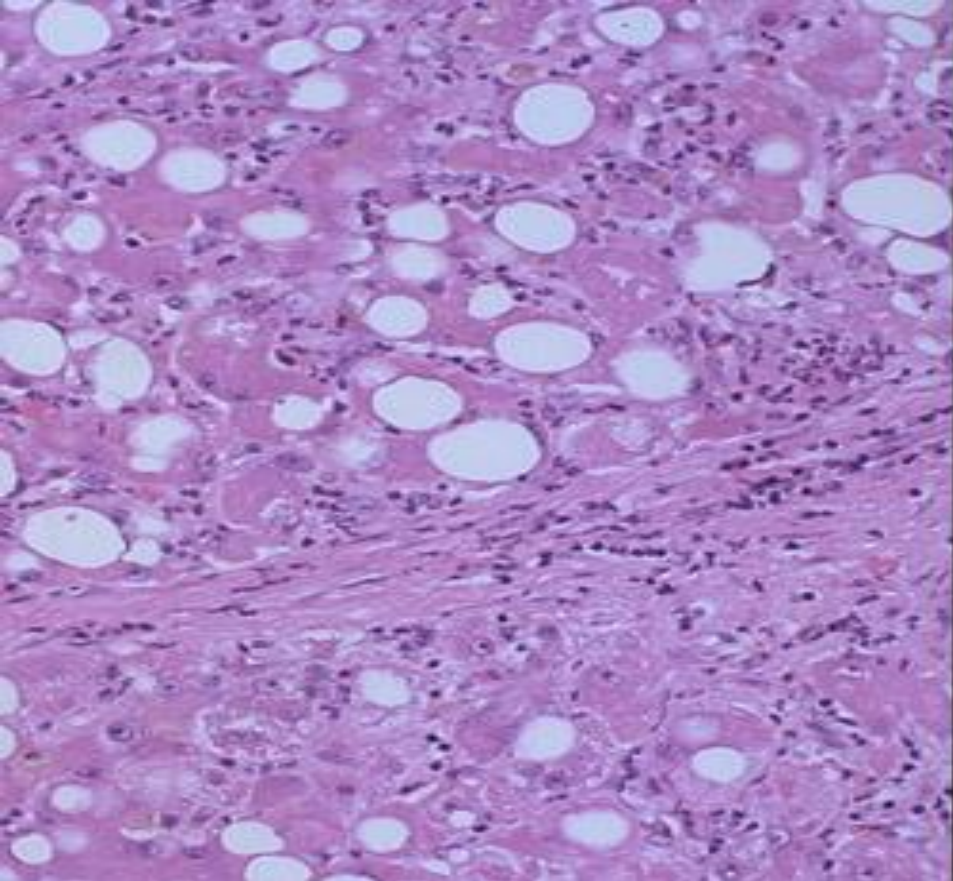


**Steatoza ficatului.**

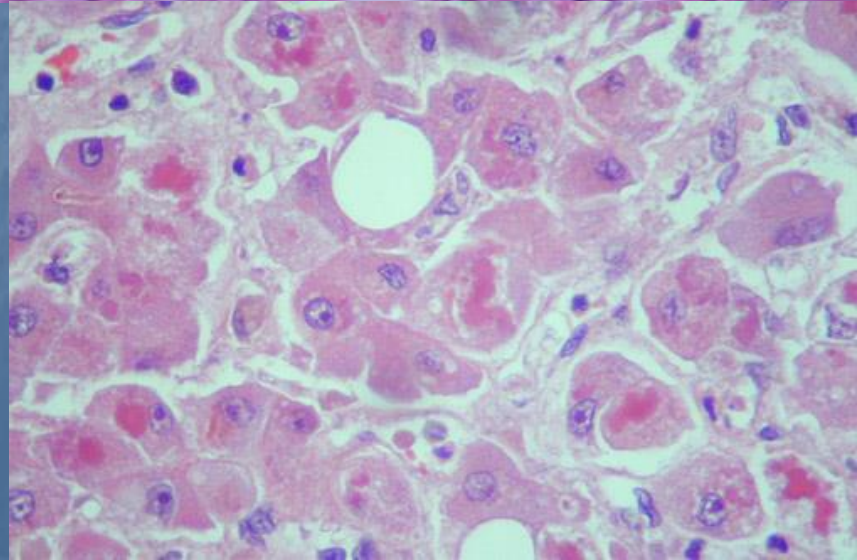


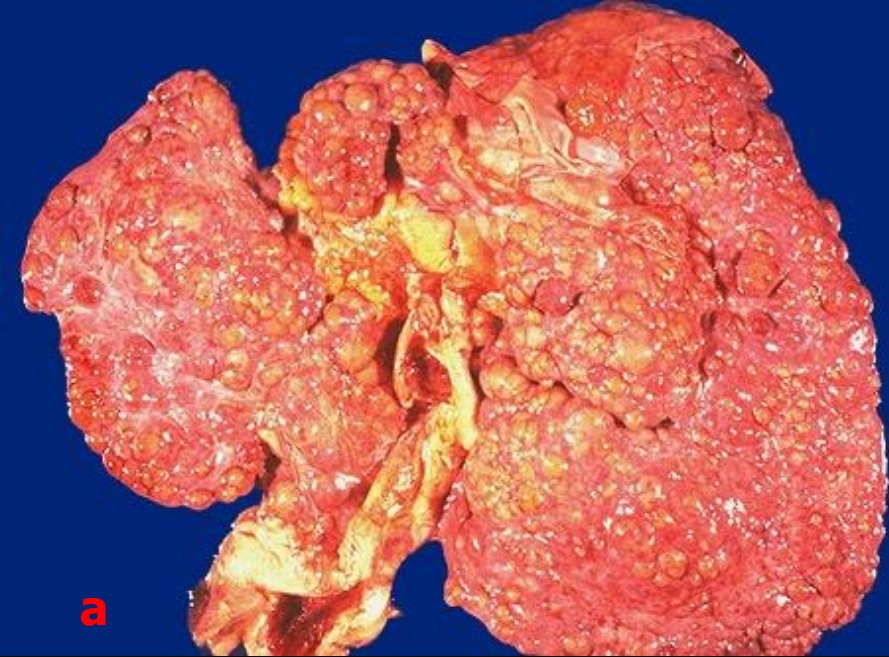


**Hepatită virală,**  
*distorfie hidropică și corpusculi  
Councilman ←,*  
*infiltrația limfoidă a tractelor portale  
(necroză periportală parcellară) ↑*

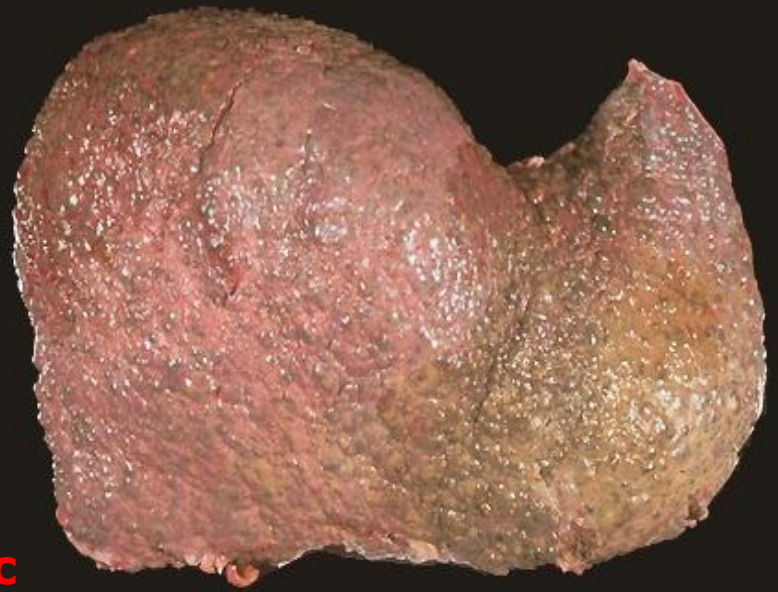

**Hepatită alcoolică,**  
steatoză și corpusculi Mallory →

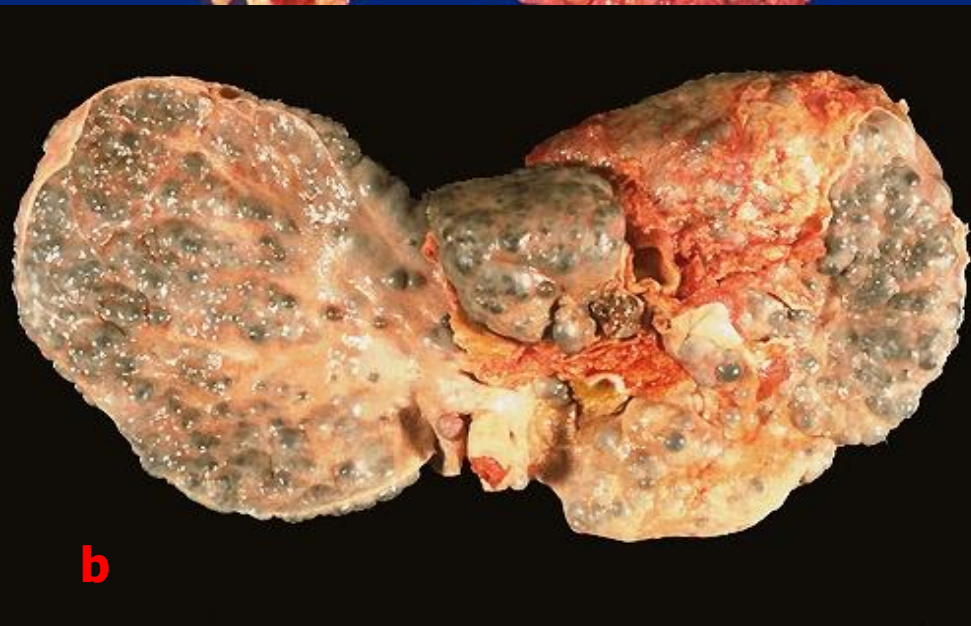



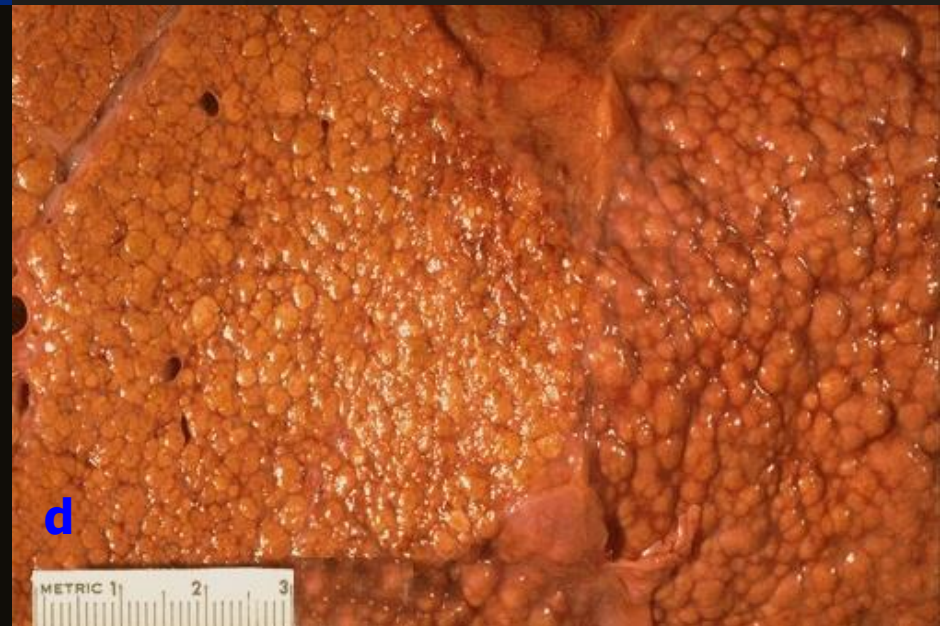**a**



**c**

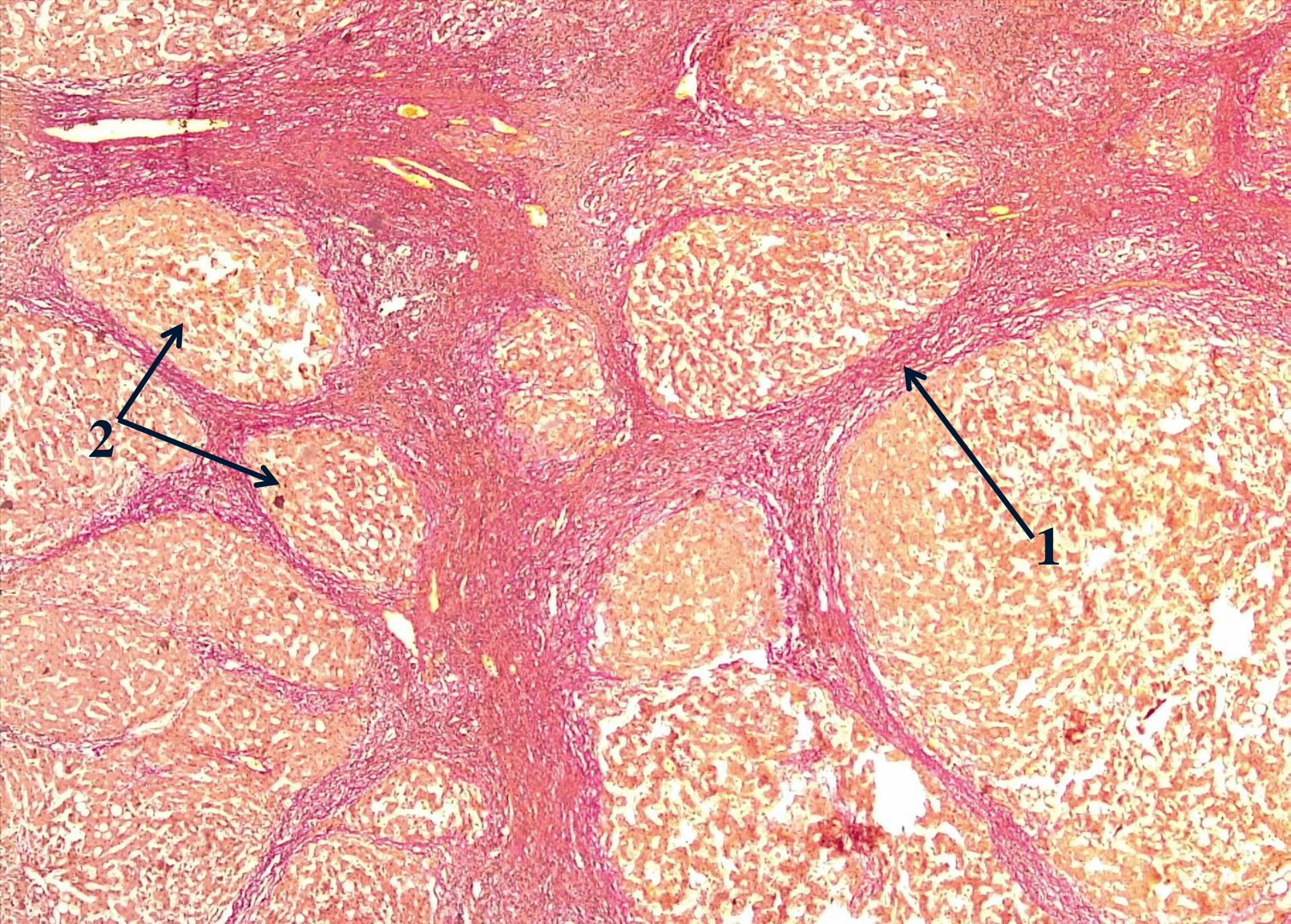


**b**

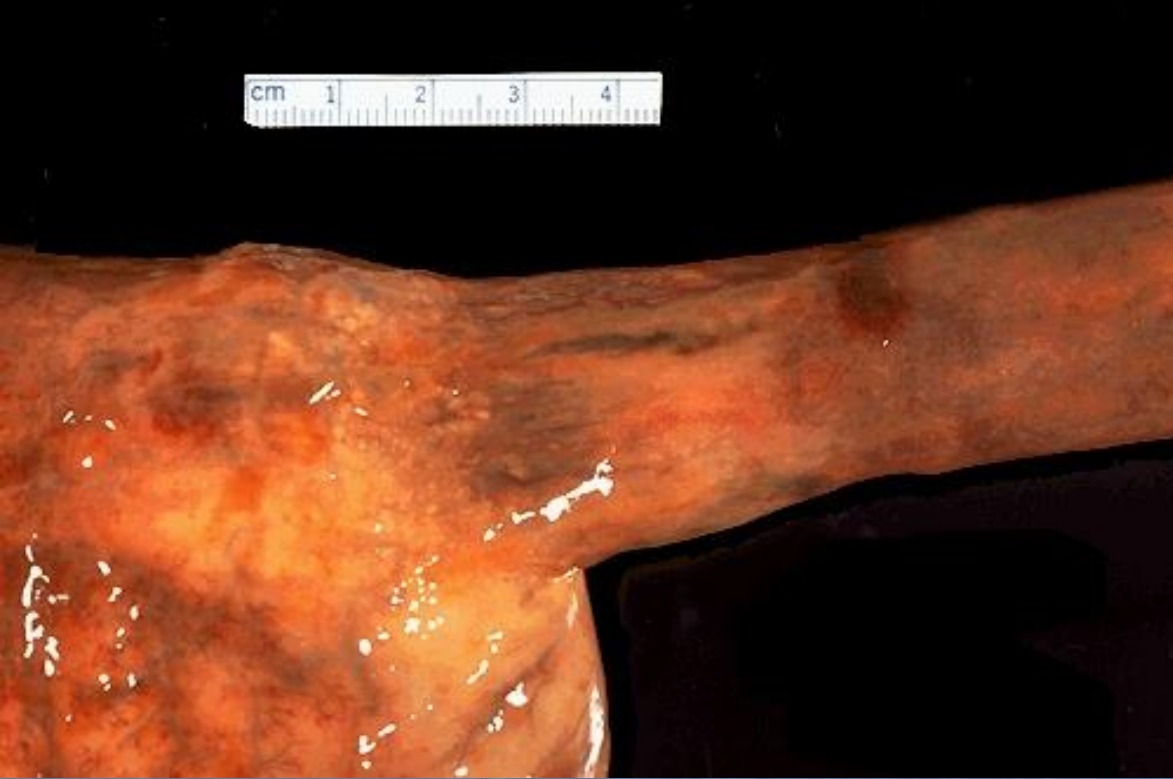

**d**

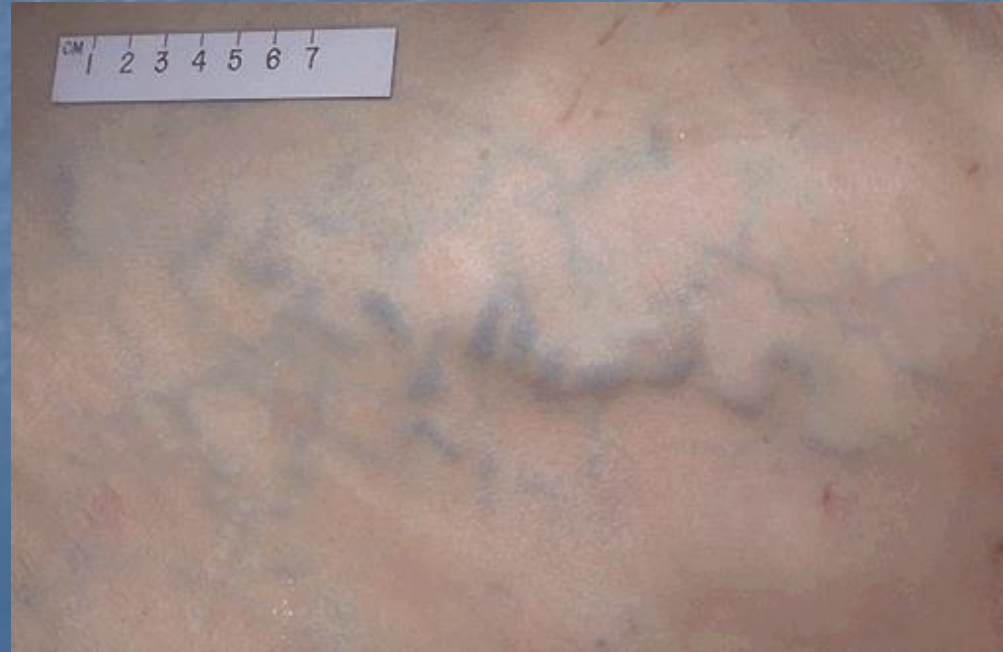**Ciroză macro- (a, b) și micronodulară (c, d).**



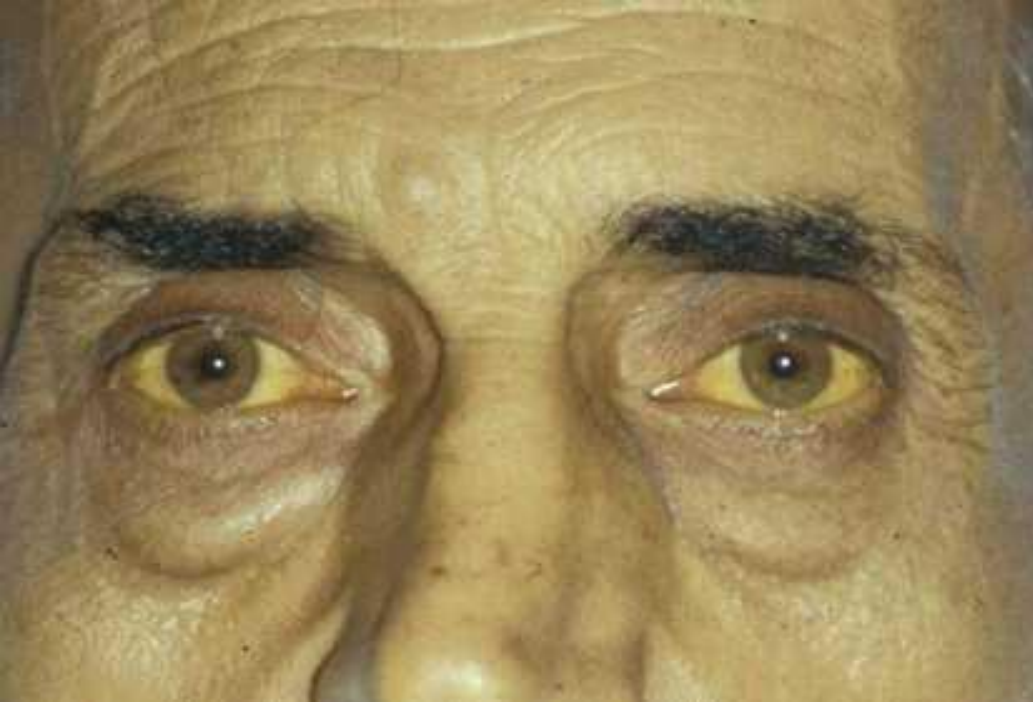**№ 37.** Ciroza micronodulară a ficatului.(colorație HE, van-Gieson).



**Dilatarea varicoasă a  
venelor** esofagiene ↑  
și peretelui abdominal anterior → →

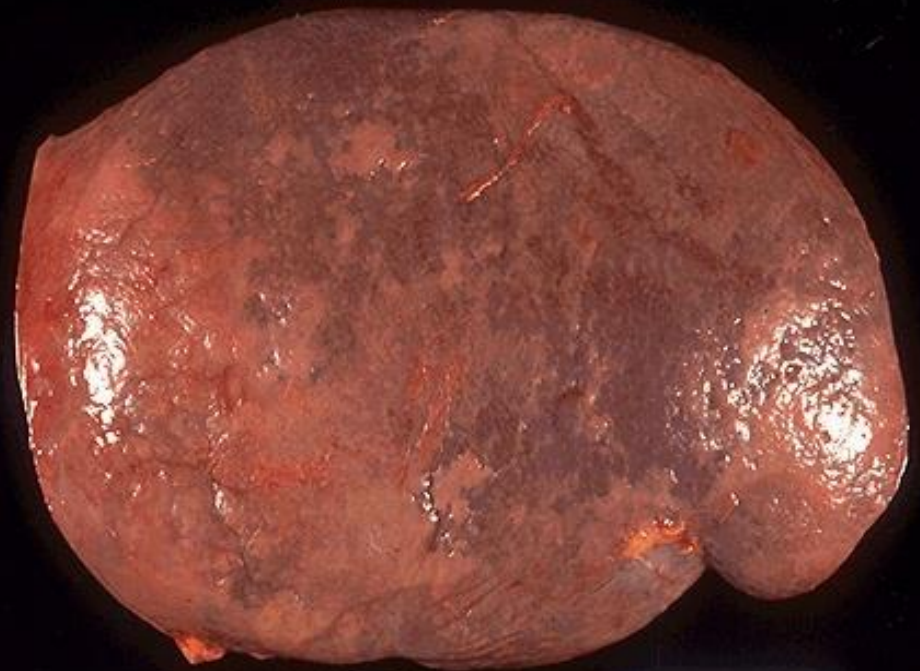

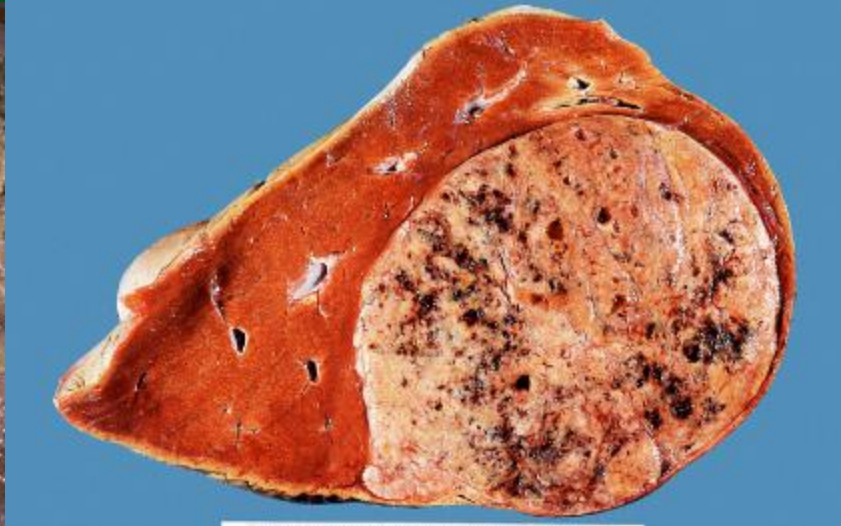
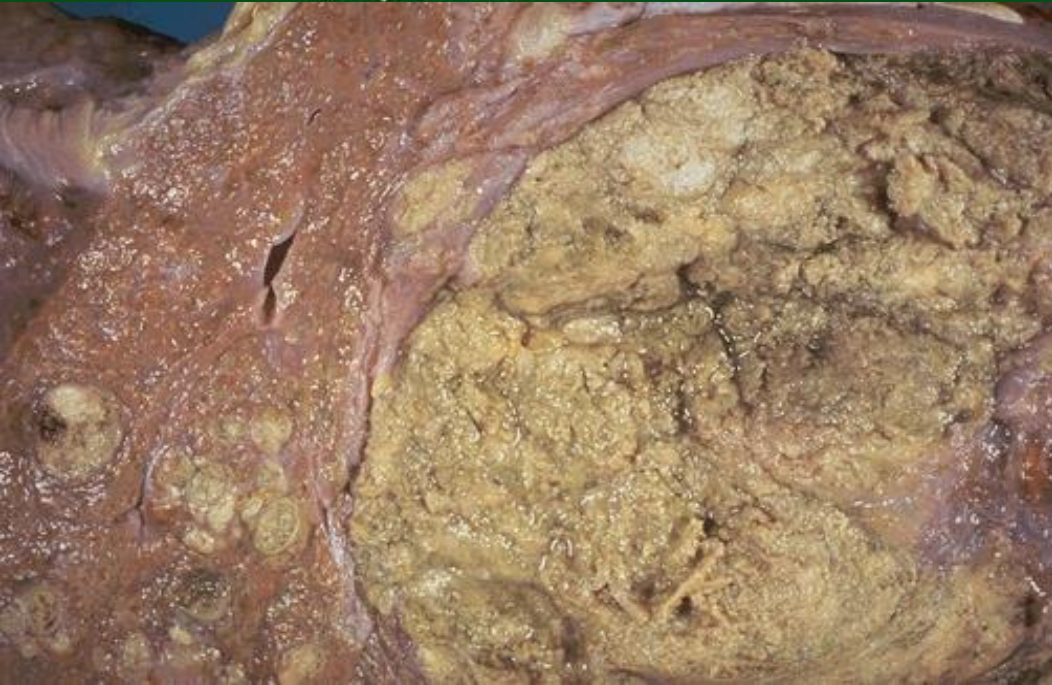
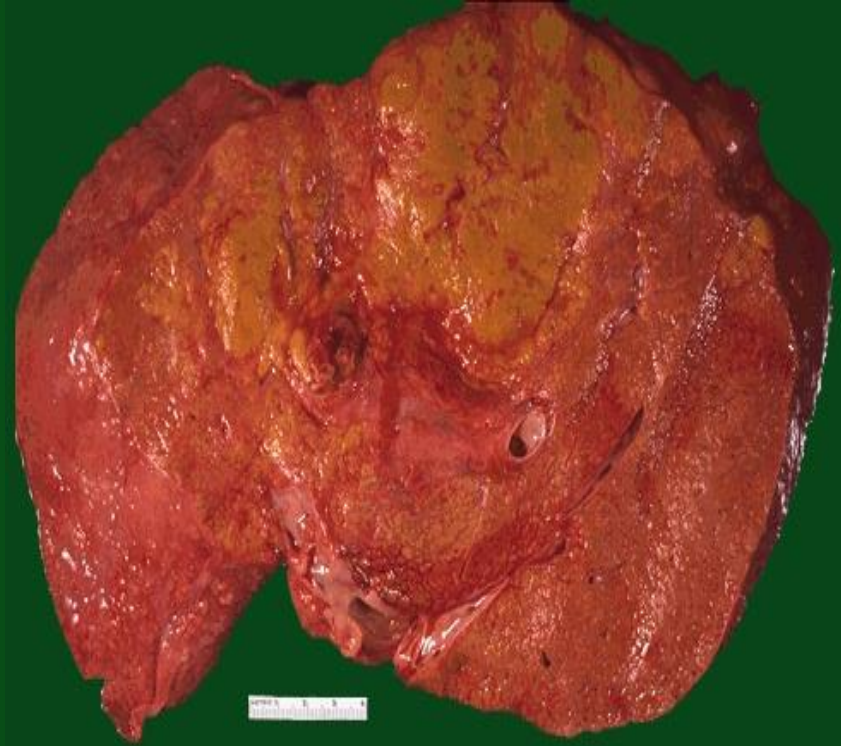





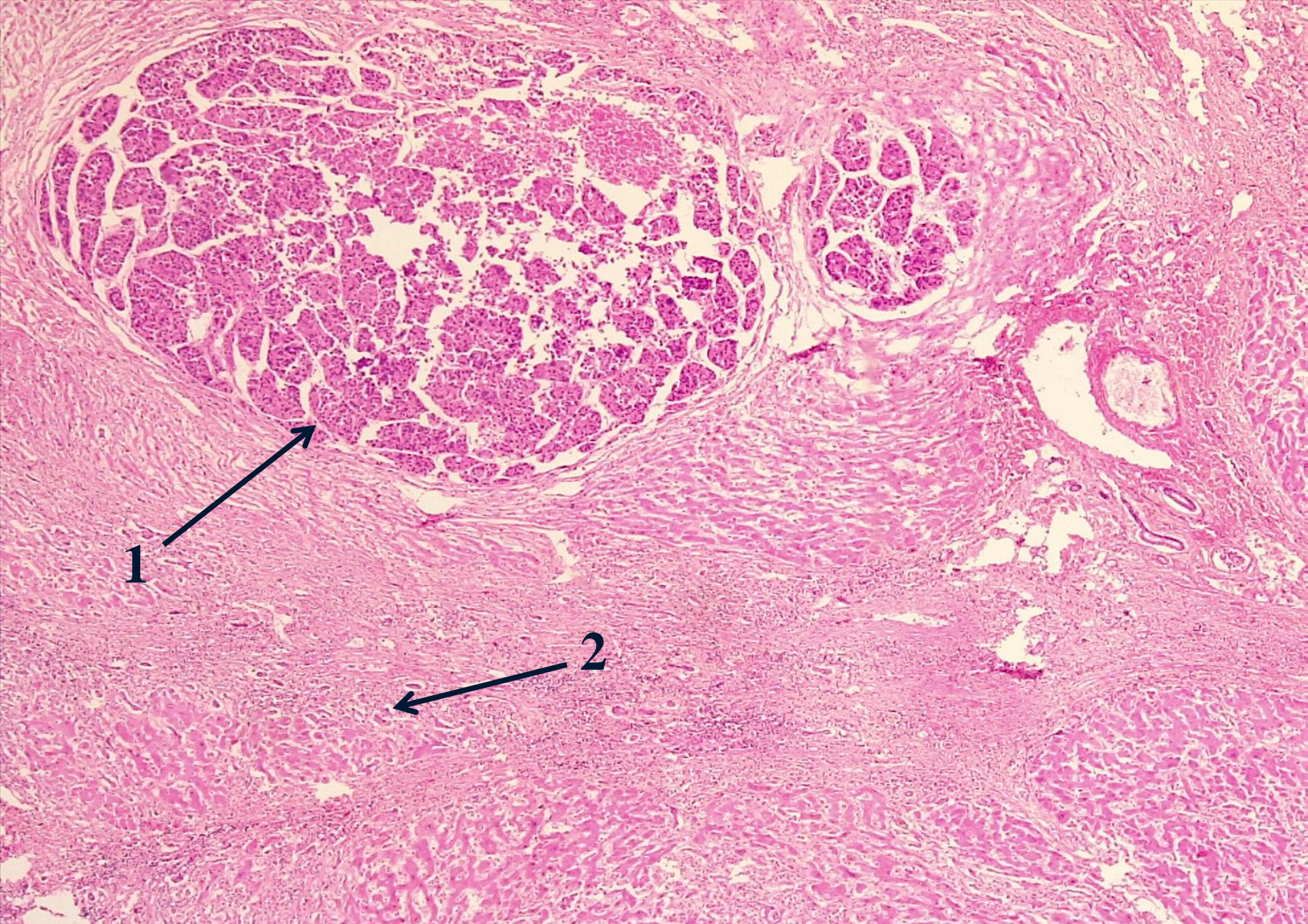
**Splenomegalie.**

**Icter.**

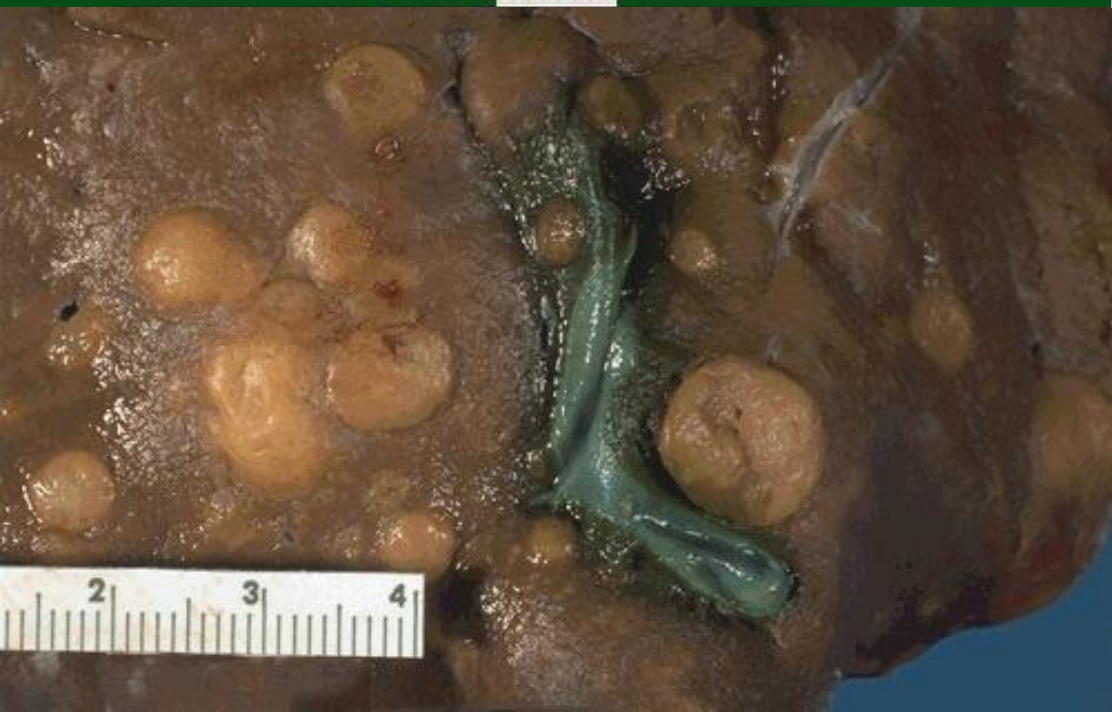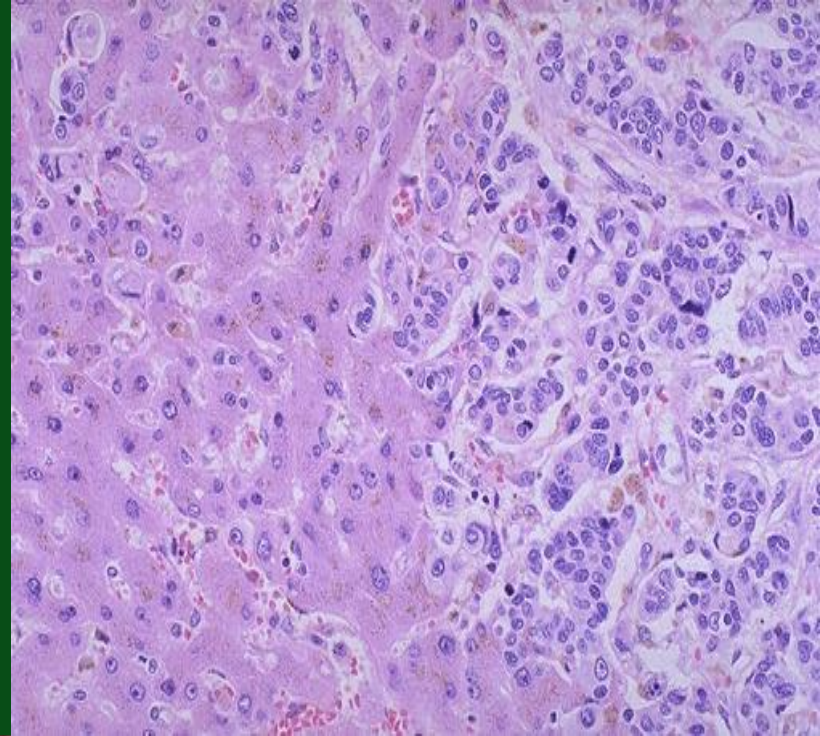

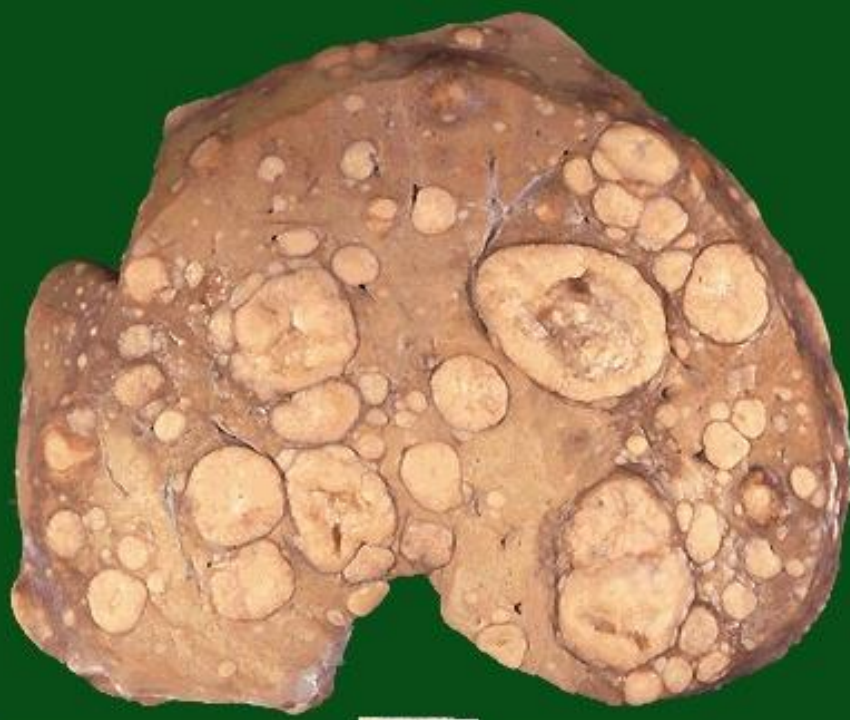


**Carcinom hepatic nodular.**



**№ 157.** Carcinom hepatocelular pe fond de ciroza hepatică (colorație H-E).



**Metastaze de carcinom în  
ficat.**