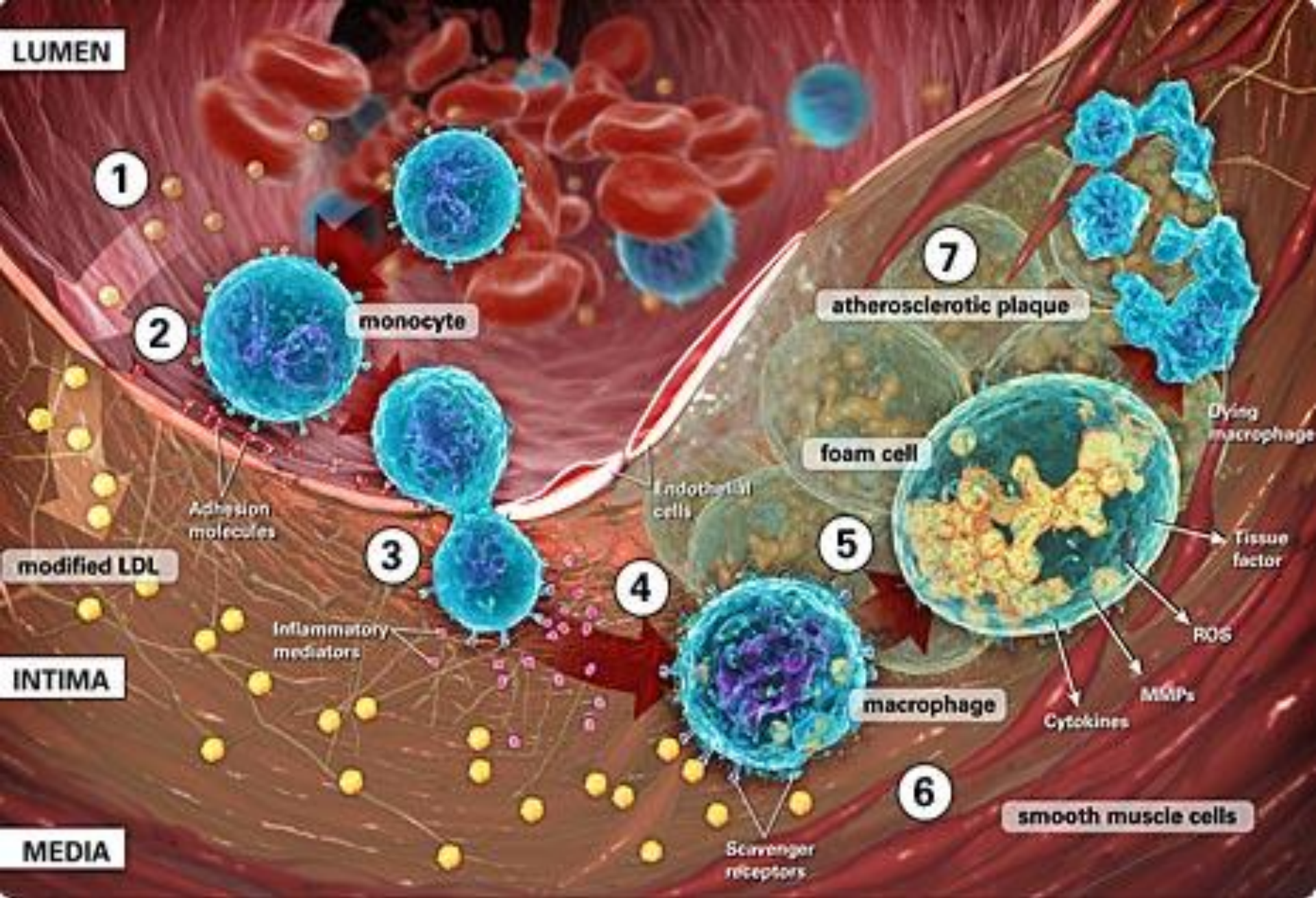

Inflamația acută și cronică.

Tema: Inflamația acută și cronică.

I. Micropreparate:

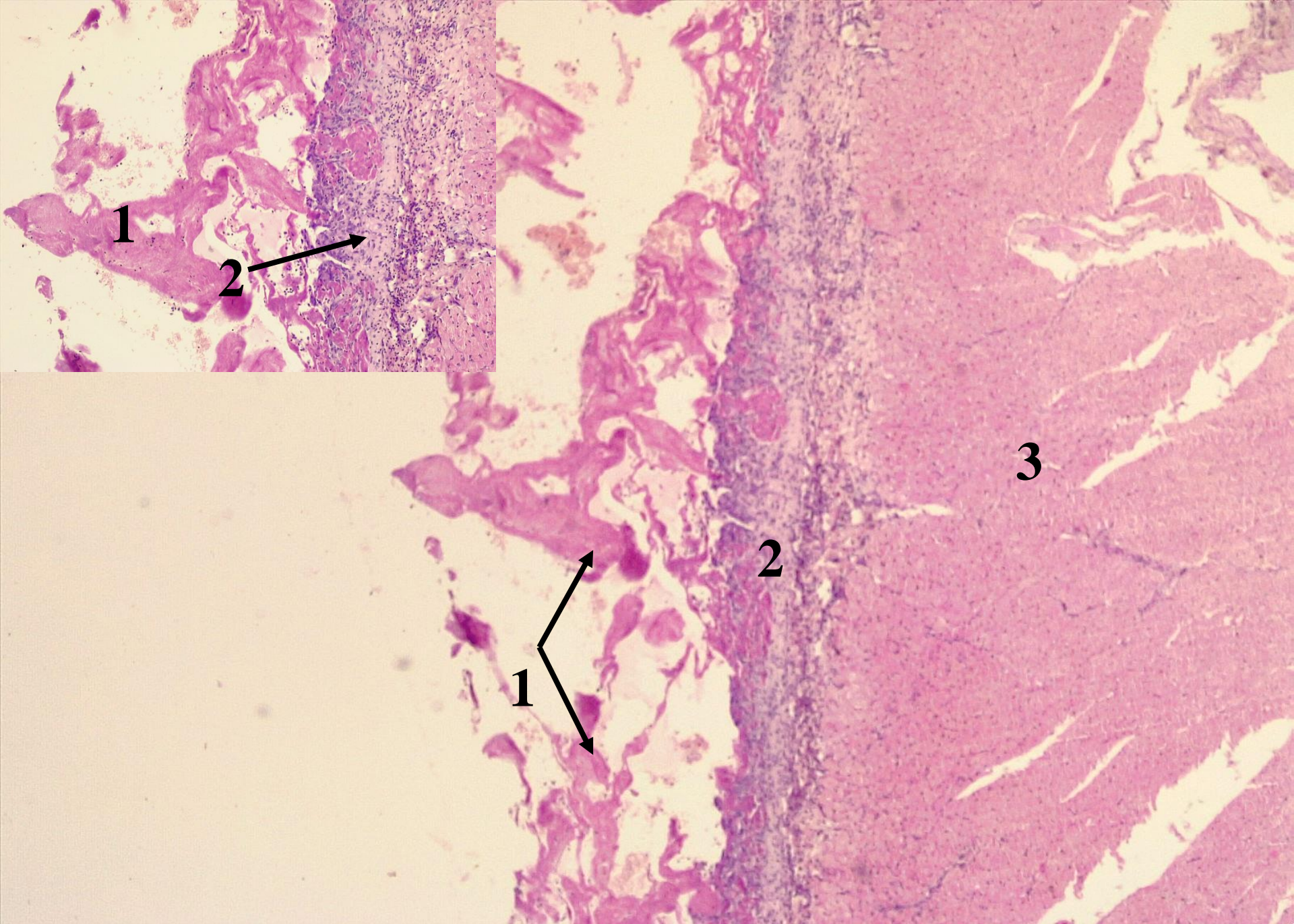
№ 62. Pericardită fibrinoasă. (Colorație H-E.).

Indicații:

1. Depozite de fibrină pe suprafața epicardului.
2. Infiltrația epicardului cu leucocite.
3. Vase hiperemiate.
4. Miocardul.

Pe suprafața epicardului se observă depozite de fibrină colorate eozinofil, cu aspect neregulat, rugos datorită mișcărilor contractile ale inimii, în țesutul subiacent hiperemia vaselor, edem, infiltrat inflamator cu leucocite neutrofile, limfocite, macrofage. Macroscopic inima capătă aspect păros sau „în limbă de pisică” (v. macropreparatul № 11).

Inflamația fibrinoasă apare în cazul unor leziuni grave ale țesuturilor, care duc la creșterea marcată a permeabilității vasculare, ceea ce favorizează extravazarea fibrinogenului. Fibrinogenul extravazat se coagulează în fibrină sub acțiunea tromboplastinei, care se elimină în urma necrozei țesuturilor. Fibrina este componentul predominant al exsudatului. Se localizează mai frecvent pe mucoase și seroase, dar și la nivelul unor organe parenchimotoase, de ex., în plămâni, rinichi. Consecințele inflamației fibrinoase pot fi variate: în unele cazuri are loc resorbția completă a exsudatului datorită acțiunii fibrinolitice a enzimelor leucocitare, în alte cazuri fibrină nu se resoarbe, se produce organizarea ei cu apariția unor cicatrice pe mucoase sau a unor aderențe (se mai numesc simfize sau sinechii) între foițele seroase cu obliterarea parțială sau totală a cavităților (pericardice, pleurale, peritoneale) și tulburări funcționale ale organelor respective.



№ 62. Pericardită fibrinoasă. (Colorație H-E.).

№ 28. Leptomeningită purulentă. (Colorație H-E.).

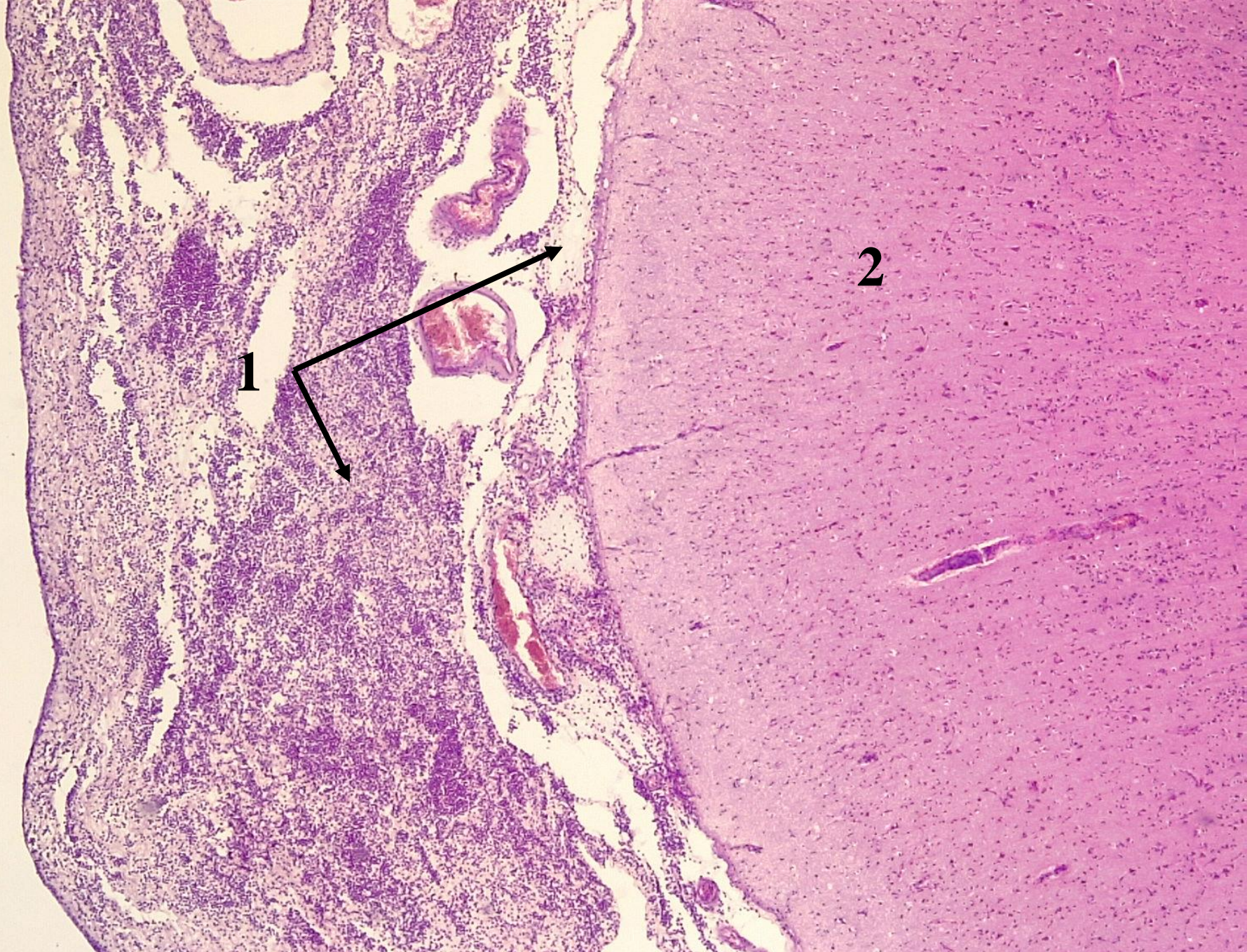
Indicații:

1. Infiltrație cu neutrofile a leptomeningelui.
2. Puroi (neutrofile) în spațiul subarahnoidan.
3. Țesutul cerebral edemațiat.

În micropreparat se observă cu ochiul liber leptomenigele îngroșat, intens bazofil, și țesutul cerebral colorat eozinofil. La obiectivul mic leptomenigele este infiltrat difuz cu leucocite neutrofile, edemațiat, vasele sanguine dilatate, hiperemiate, în spațiul subarahnoidian sunt aglomerări leucocitare. În țesutul cerebral se constată edem perivascular și pericelular (spații incolore în jurul vaselor și celulelor), dilatarea și hiperemia vaselor sanguine, hemoragii punctiforme, infiltrate focale cu leucocite neutrofile.

Leptomeningita purulentă este un exemplu de inflamație purulentă flegmonoasă – inflamație fără delimitare precisă, în care exsudatul se extinde difuz printre elementele tisulare. Puroiul se răspândește de-a lungul spațiilor intermusculare, țesutului celuloadipos, trunchiurilor neuro-vasculare etc. În afară de leptomeninge se întâlnește în țesutul celuloadipos, mușchi, pereții organelor cavitate și tubulare (apendicele vermicular, vezica biliară, stomacul, intestinul).

Factorul cauzal mai frecvent al leptomeningitei purulente este meningococul. În consecință, poate avea loc resorbția exsudatului și rezoluția completă sau poate surveni îngroșarea membranelor meningeale și formarea unor aderențe atât între membrane cât și între acestea și suprafața creierului, ceea ce favorizează apariția unor cavități chistice în grosimea leptomeningelor sau chiar a hidrocefaliei interne cauzată de stenozarea sau obstrucția orificiilor Magendie și Luschka.



№ 28. Leptomeningită purulentă. (Colorație H-E.).

№ 12. Miocardită interstițială. (Colorație H-E.).

Indicații:

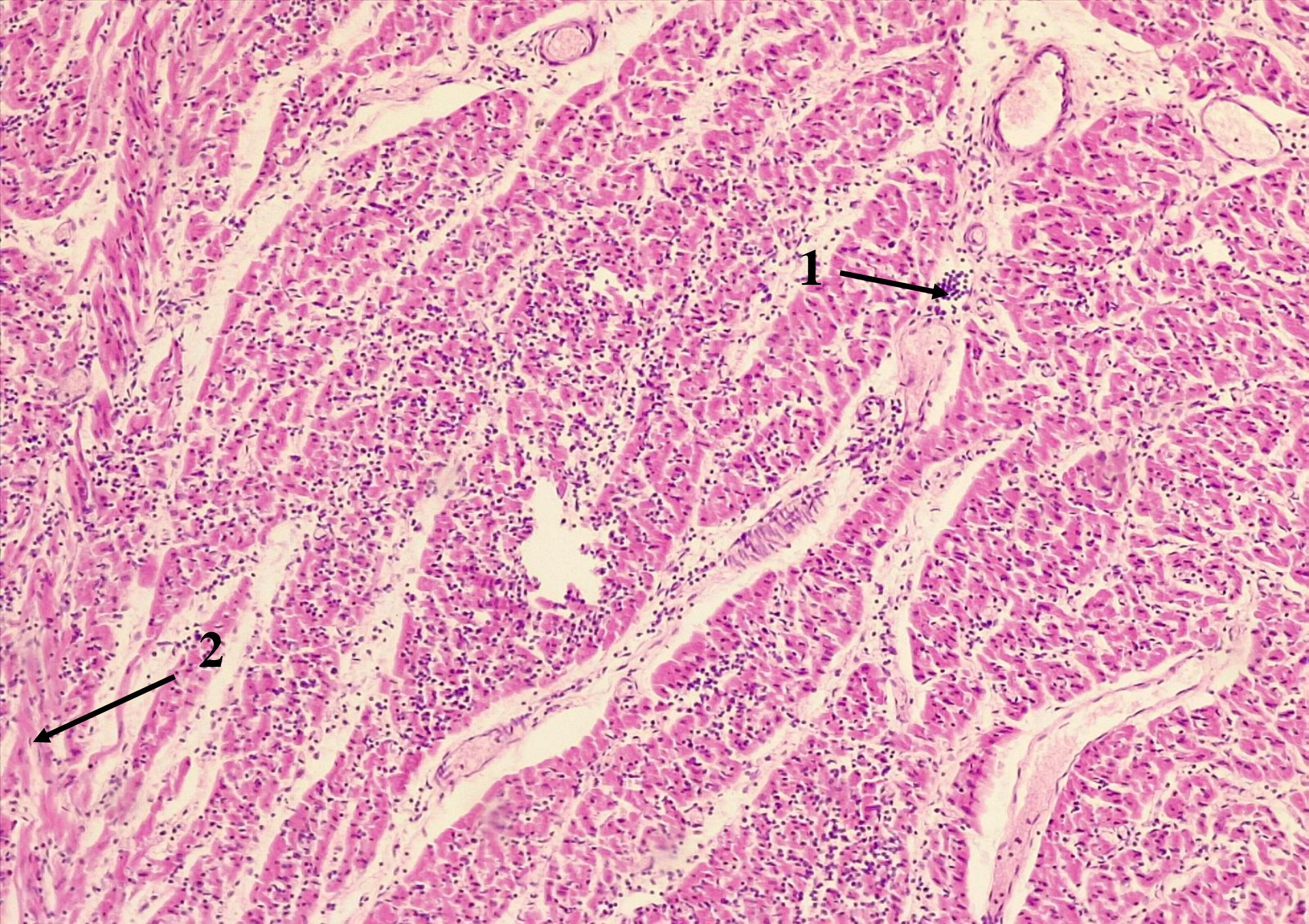
1. Infiltrat celular inflamator în stroma miocardului.
2. Fibre musculare.

În țesutul interstițial al miocardului se observă aglomerări celulare, constituite din limfocite, monocite, macrofage, plasmocite, fibroblaști. Infiltrația celulară este mai pronunțată în jurul vaselor (perivascular), în special în zonele subendocardiale și subepicardiale. În sarcoplasma cardiomiocitelor au loc leziuni distrofice.

Se întâlnește în infecții virale (rujeolă, rubeolă, gripă), bacteriene (scarlatină, tifosul exantematic, infecția meningococică, febra tifoidă, bruceloză, septicemie etc), micotice și parazitare. Clinic se poate manifesta prin semne de insuficiență cardiacă, tulburări de ritm și de conducere etc. Ca o consecință a miocarditei interstițiale poate surveni restabilirea completă a miocardului sau dezvoltarea cardiosclerozei.

Inflamația interstițială este o variantă de inflamație cronică proliferativă, în care procesul inflamator se localizează în stroma (interstițiul) organelor parenchimotoase. Localizarea mai frecventă: miocardul, rinichii, plămâni, ficatul (denumirea - miocardită, nefrită, pneumonie, hepatită – interstițială). Substratul morfologic al inflamației proliferative este infiltratul inflamator celular.

Consecințele inflamației proliferative: fibroza - proliferarea țesutului conjunctiv fără indurația organului, scleroza - proliferarea țesutului conjunctiv, care duce la indurația difuză sau locală a organelor parenchimotoase și ciroza - proliferarea țesutului conjunctiv cu deformarea pronunțată a organelor.



№ 12. Miocardită interstițială. (Colorație H-E.).

№ 82. Tuberculoza miliară renală. (Colorație H-E.).

Indicații:

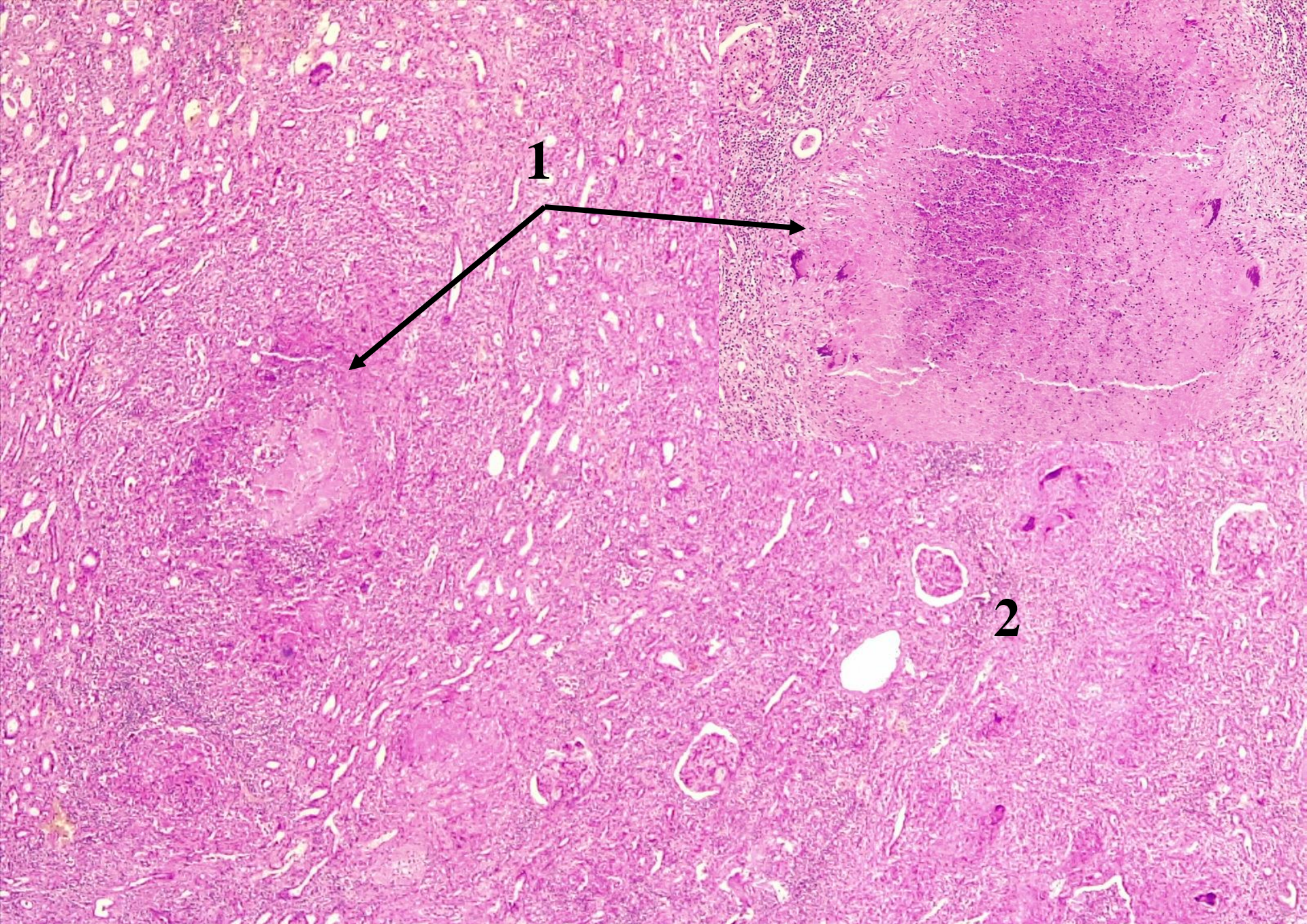
1. Granulom tuberculos:
 - a) focarul de necroză cazeoasă în centrul granulomului;
 - b) stratul de celule epitelioide;
 - c) celule gigante polinucleate Langhans;
 - d) stratul de celule limfoide.
2. Țesutul renal adiacent.

În țesutul renal se observă granuloame tuberculoase care au în centru o zonă de necroză cazeoasă eozinofilă, amorfă, astructurată, lipsită de nucleee, înconjurată de o coroană de celule dispuse de la centru spre periferie în ordinea următoare: imediat în jurul necrozei sunt celule epitelioide cu nucleeele alungite, palide, dispuse radiar (se aseamănă cu celulele stratului spinos al epidermului, de unde și denumirea), care sunt macrofage de origine monocitară, printre acestea se observă celule gigante polinucleate Langhans cu citoplasma eozinofilă și nucleeele așezate sub formă de potcoavă sau coroană. Celulele Langhans sunt tipice pentru tuberculoză, în citoplasmă lor se găsesc bacili Koch fagocitați. La periferia granulomului este brâu de celule limfoide (limfocite mici), printre care pot fi macrofage și plasmocite. Este caracteristică lipsa capilarelor sanguine în granulomul tuberculos și persistența fibrelor de reticulină.

Nodulii tuberculoși pot avea diferite dimensiuni, variind de la mărimea unui bob de mei în tuberculoza miliară până la formațiuni mai mari de câțiva cm în diametru.

Consecințele pot fi diferite: în cazurile de evoluție favorabilă (tratament tuberculostatic, rezistența înaltă a organismului) poate avea loc resorbția, organizarea, încapsularea sau petrificarea și osificarea focarului lezional, iar evoluția nefavorabilă se poate manifesta prin necroza cazeoasă secundară și ramolirea granulomului.

Tuberculoza miliară a rinichilor se întâlnește în cazurile de diseminare hematogenă a tuberculozei primare sau secundare.



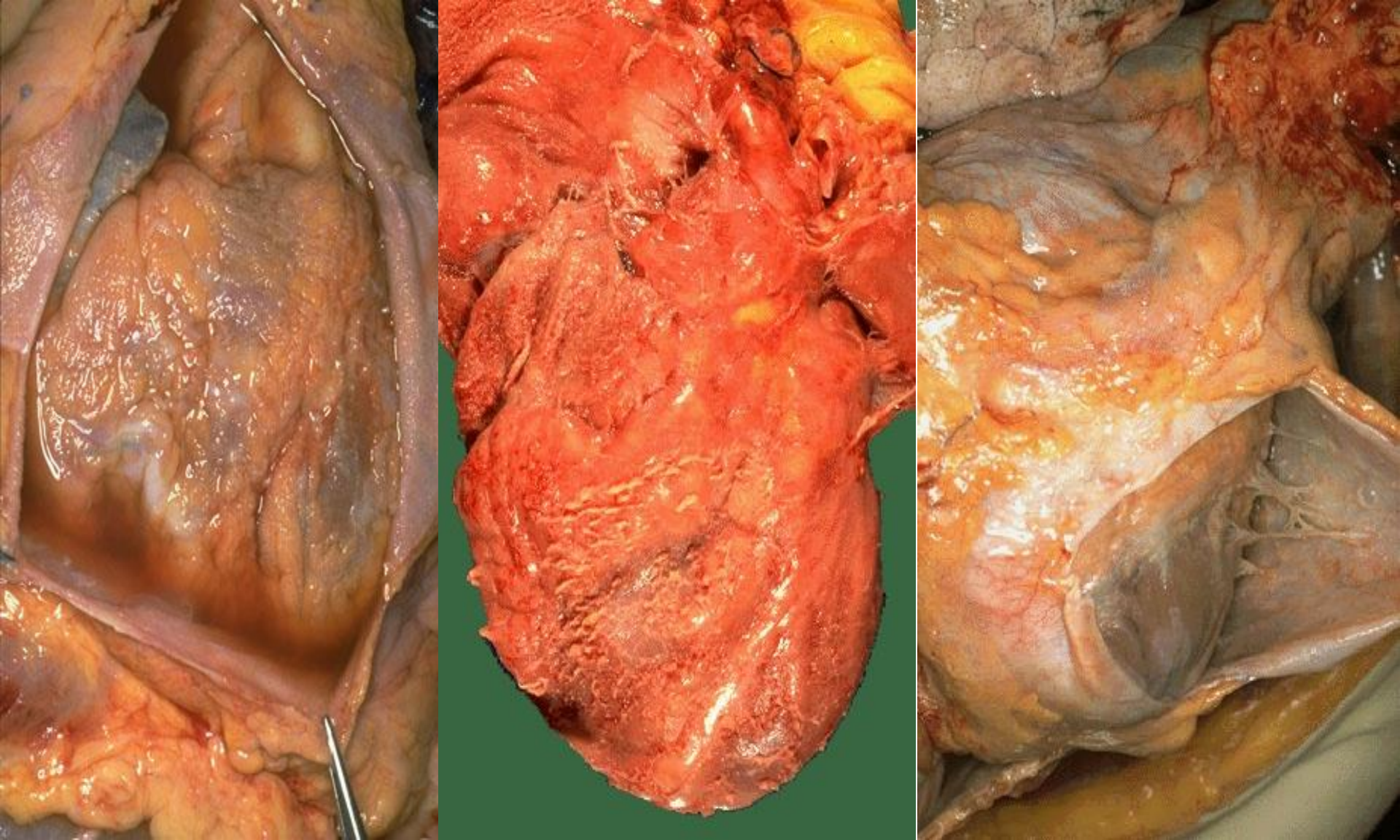
№ 82. Tuberculoza miliară renală. (Colorație H-E.).

II. Macropreparate:

№ 11. Pericardită fibrinoasă (cord vilos).

Epicardul este opac, suprafața neregulată, acoperită cu depozite albe-gălbui de fibrină sub formă de vilozități, care apar datorită mișcărilor contractile ale cordului. Inima capătă un aspect păros sau „în limbă de pisică” (cord vilos). Depozitele de fibrină sunt flasce și se desprind ușor (inflamație crupoasă).

Pericardita fibrinoasă se întâlnește în reumatism, tuberculoză, infarct miocardic transmural, uremie etc. La auscultație se manifestă prin zgomot de frecătură pericardică. Consecințele: resorbția exsudatului fibrinos datorită acțiunii fibrinolitice a enzimelor leucocitare sau organizarea lui cu formarea unor aderențe între foiele pericardice și obliterarea sacului pericardic. Cu timpul, în pericardul sclerozat se depun săruri de calciu și apare „inima în cuirasă”, care se manifestă clinic prin insuficiență cardiacă cronică progresivă.



№ 11. Pericardită fibrinoasă (cord vilos).

№ 33. Pneumonie francă lobară (stadiul de hepatizație cenușie).

Lobul afectat este mărit în dimensiuni, neerat, de consistență fermă (asemănătoare cu consistența ficatului), pe secțiune are aspect granular, culoarea cenușie datorită depozitării în alveole a exsudatului fibrinos cu un conținut bogat de leucocite neutrofile și macrofage; pe pleură se observă depuneri fine de fibrină (pleurită fibrinoasă parapneumonică).

Hepatizația cenușie se instalează peste 4-5 zile de la debutul bolii. Ulterior, în cazurile necomplicate, în a 8-9 zi începe liza exsudatului prin acțiunea fibrinolică a leucocitelor și macrofagelor și eliminarea lui prin drenaj limfatic și expectorație. În final se produce purificarea plămânului afectat și restabilirea aerației, care poate să dureze 1-3 săptămâni. Exsudatul fibrinos pleural se resoarbe sau se organizează cu formarea de aderențe fibroase între foițele pleurale.

În aproximativ 3% de cazuri exsudatul alveolar nu se lichefiază și este înlocuit cu țesut de granulație, care se transformă în țesut conjunctiv fibrilar matur - fibroza post-pneumonică, denumită și carnificare (de la lat. carno – carne). Alte complicații pulmonare posibile sunt abcesul pulmonar și empiemul pleural.

Complicații extrapulmonare: pericardita purulentă, mediastinita, endocardita bacteriană, diseminarea hematogenă a infecției cu dezvoltarea otitei medii, meningitei, abcesului cerebral, artritei purulente. Complicațiile se dezvoltă, de regulă, la pacienții cu imunitatea scăzută.



**№ 33. Pneumonie francă lobară
(stadiul de hepatizație cenușie).**

№ 34. Pleurită fibrinoasă.

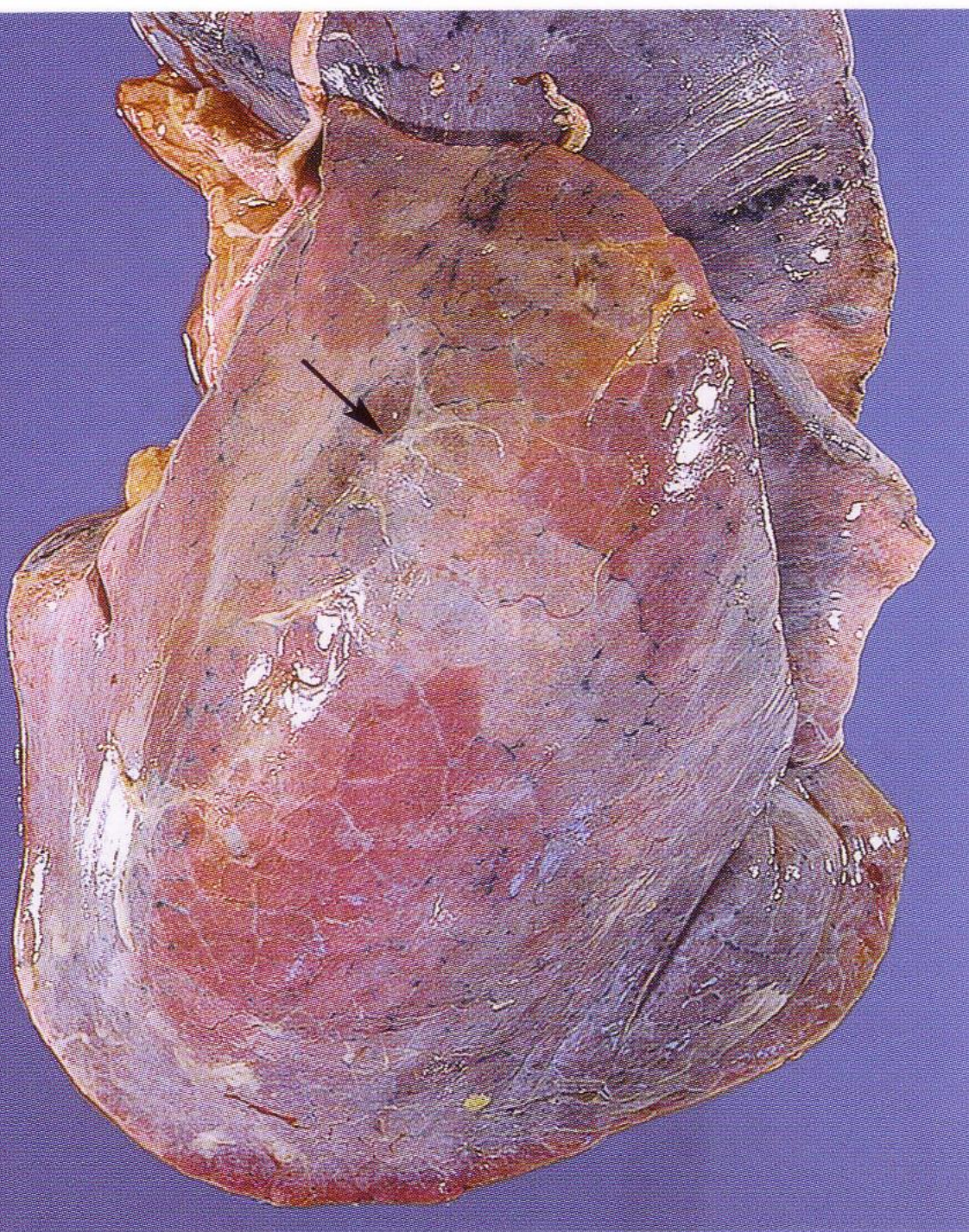
Foița viscerală a pleurei este acoperită cu o peliculă fină de fibrină culoare albicioasă, pe alocuri lipită de pleură, iar pe alocuri desprinsă, ceea ce-i redă un aspect rugos.

Pleurita fibrinoasă se manifestă la auscultație prin zgomot de frecătură pleurală. Se întâlnește în tuberculoză, pneumonii, infarct și abces pulmonar, uremie, artrita reumatoidă, lupus eritematos diseminat. Consecințele: resorbția exsudatului sau organizarea fibroasă cu apariția aderențelor între foițele pleurale cu obliterarea parțială sau totală a cavității. Formarea aderențelor în pleură reduce amplituda mișcărilor respiratorii ale plămânilor.

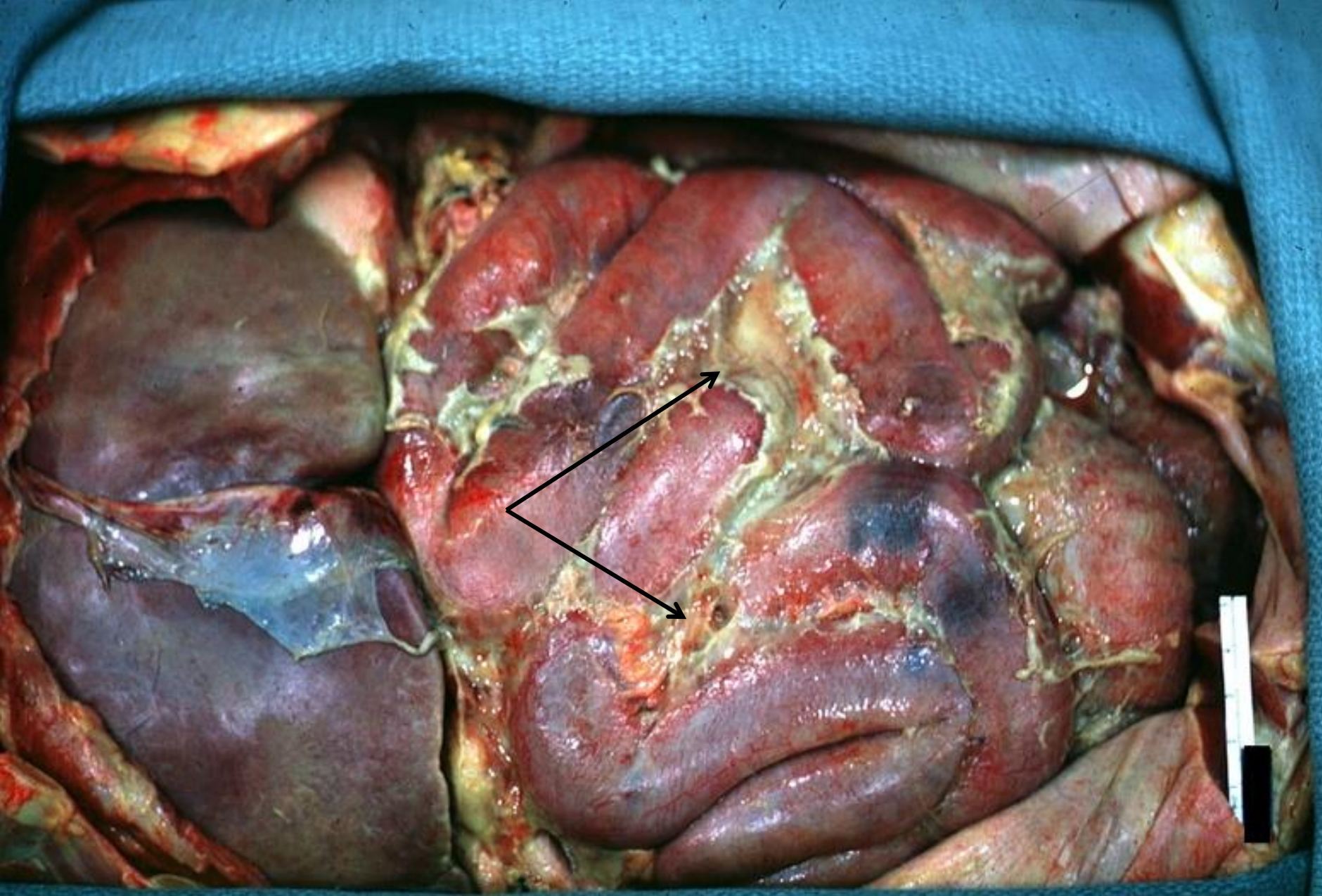
№ 152. Peritonită fibrinoasă.

În preparat este un segment de intestin subțire, membrana seroasă are aspect opac, suprafața rugoasă, ansele intestinale aderă strâns una la alta.

Peritonita fibrinoasă poate fi localizată sau generalizată. Se întâlnește în apendicită, colecistită, pancreatită acută, perforația ulcerului gastric, gangrena intestinală, tuberculoză, uremie. Consecințele: resorbția exsudatului fibrinos sau organizarea lui cu instalarea unui proces aderențial în cavitatea abdominală, care se poate complica cu ocluzie intestinală.



№ 34. Pleurită fibrinoasă.



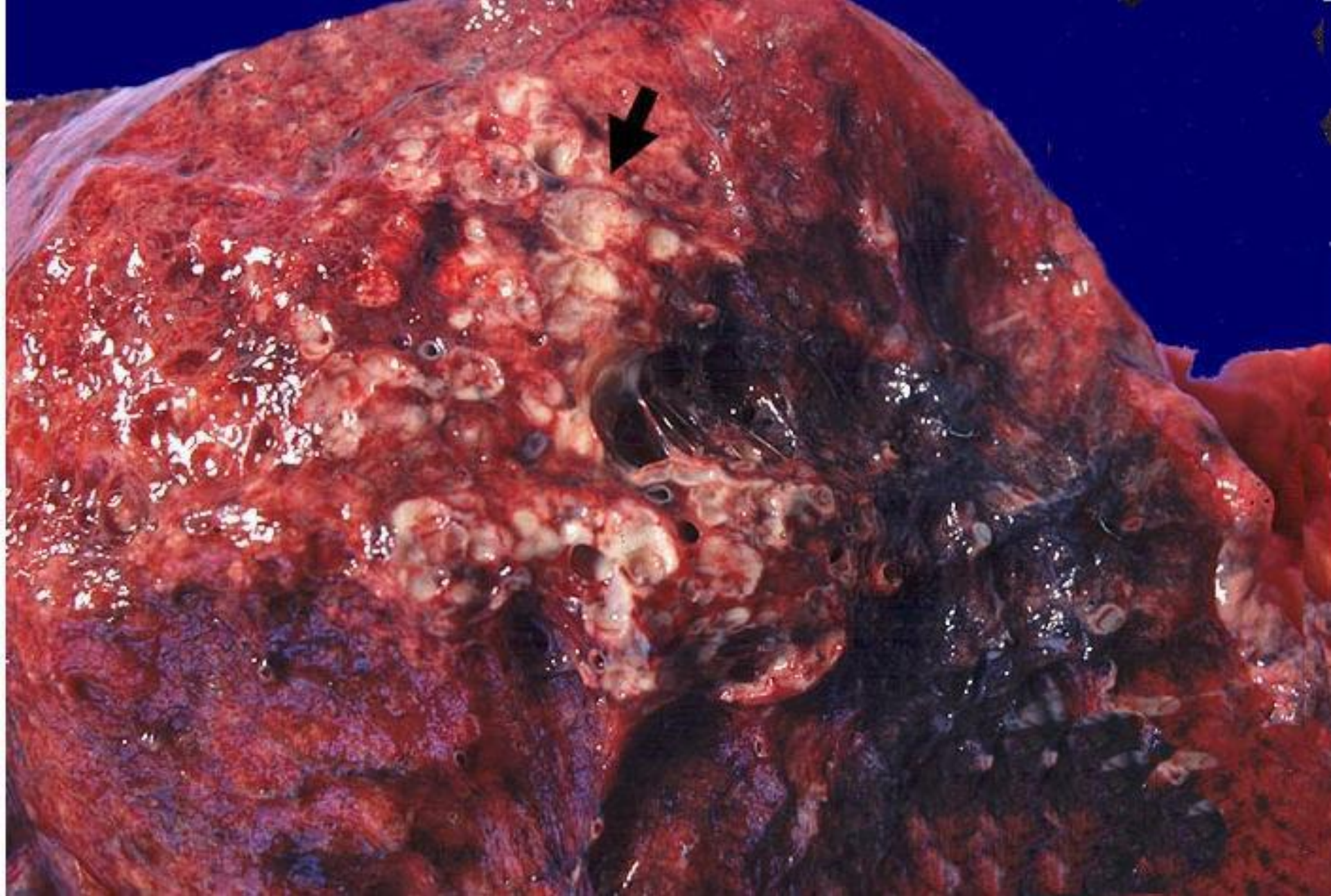
№ 152. Peritonită fibrinoasă.

№ 32. Bronhopneumonie abcedantă.

Pe secțiunea plămânului se observă multiple focare diseminate de pneumonie de culoare albicioasă-cenușie, neerate, cu diametrul până la 2-3 cm, puțin supradenvelate, separate de țesut pulmonar intact. În unele din aceste focare sunt cavități de formă neregulată, dimensiuni variabile de la 0,5 până la 1-1,5 cm, umplute cu puroi sau fără conținut - abcese. Pe pleură, în cazul localizării subpleurale a focarelor de pneumonie pot fi depozite de fibrină.

Abcesul apare în urma necrozei, distrucției și lizei țesutului necrozat. Necroza se datorează atât acțiunii lezante directe asupra țesuturilor a toxinelor bacteriilor piogene, cât și tulburărilor circulatorii legate cu tromboza vaselor și cu compresiunea lor de către edemul inflamator. Histoliza (proteoliza) se produce prin enzimele proteolitice eliminate de leucocitele neutrofile. În urma lizei țesuturilor alterate și necrozate apare o masă semilichidă vâscoasă, de culoare galbenă – puroiul

Abcesul pneumoniogen este una din complicațiile pulmonare ale pneumoniilor, în primul rând al bronhopneumoniilor sau pneumoniilor focale. Bronhopneumonia este cea mai frecventă formă de pneumonii, care debutează prin inflamația inițială a bronhiilor și bronhiolelor cu extinderea ulterioară în alveolele adiacente (bronhoalveolită). Bronhopneumonia abcedantă este cauzată de obicei de stafilococi și streptococi. Se întâlnește mai frecvent la pacienții cu diferite afecțiuni concomitente, de ex., insuficiența cardiacă congestivă, boli pulmonare cronice, diabet zaharat, stări de imunodeficiență, mai ales la persoanele de vârstă înaintată. Consecințele abcesului pulmonar acut: organizarea, calcificarea, evoluția cronică (abces cronic).



№ 32. Bronhopneumonie abcedantă.

№ 12. Cardioscleroză difuză.

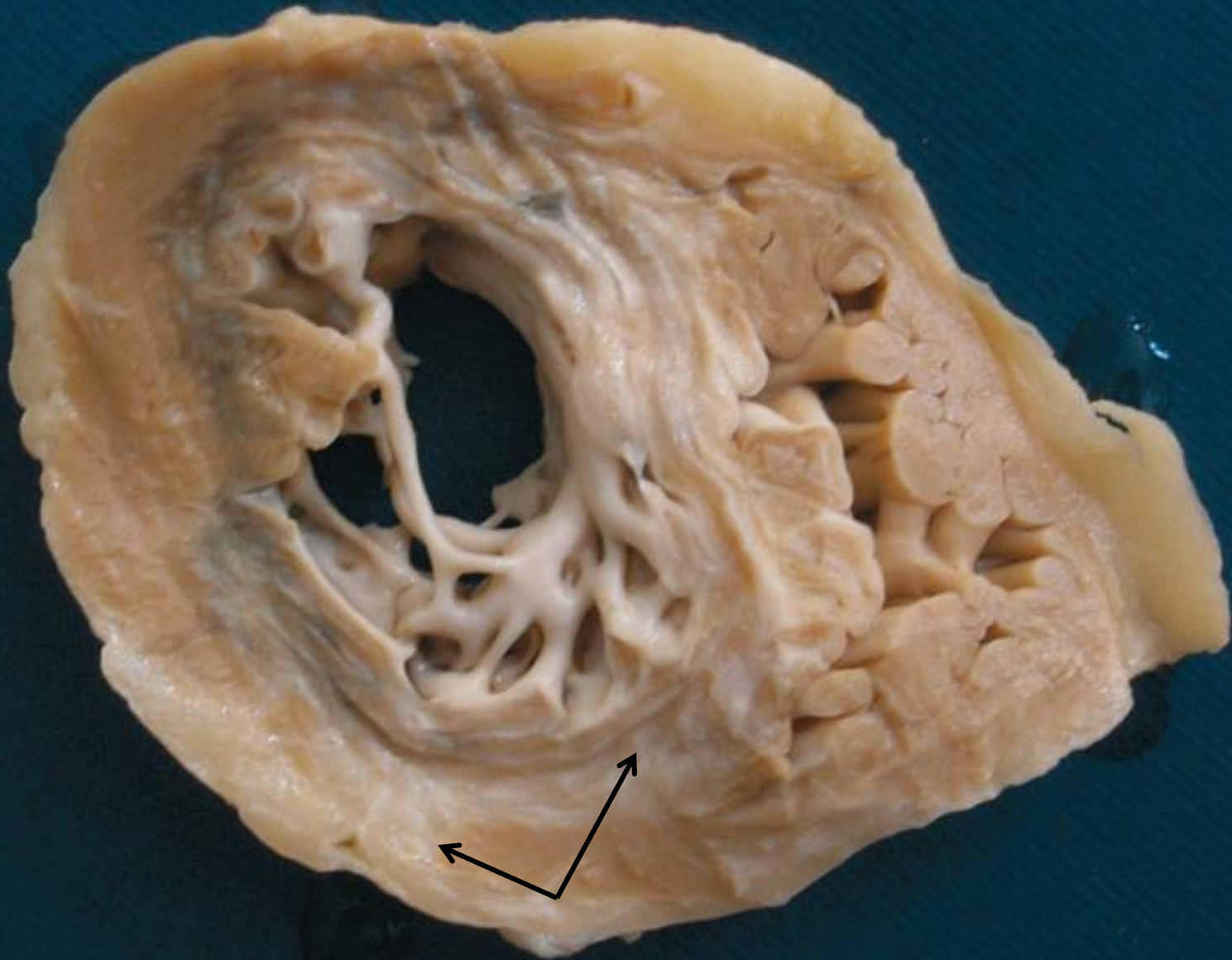
Pe secțiunea miocardului peretelui ventriculului stâng se observă multiple fascicule subțiri de țesut fibroconjunctiv de culoare albicioasă.

Cardioscleroza difuză este un proces de proliferare excesivă difuză a țesutului conjunctiv în peretele inimii. Poate fi consecință a miocarditelor interstițiale, de ex., în reumatism, difterie, gripă, rujeolă, sepsis. Se întâlnește la fel în cardiopatia ischemică cronică, cauzată de ateroscleroza stenozantă a arterelor coronariene. Complicațiile posibile: insuficiență cardiacă congestivă, tulburări de ritm și de conducere a inimii.

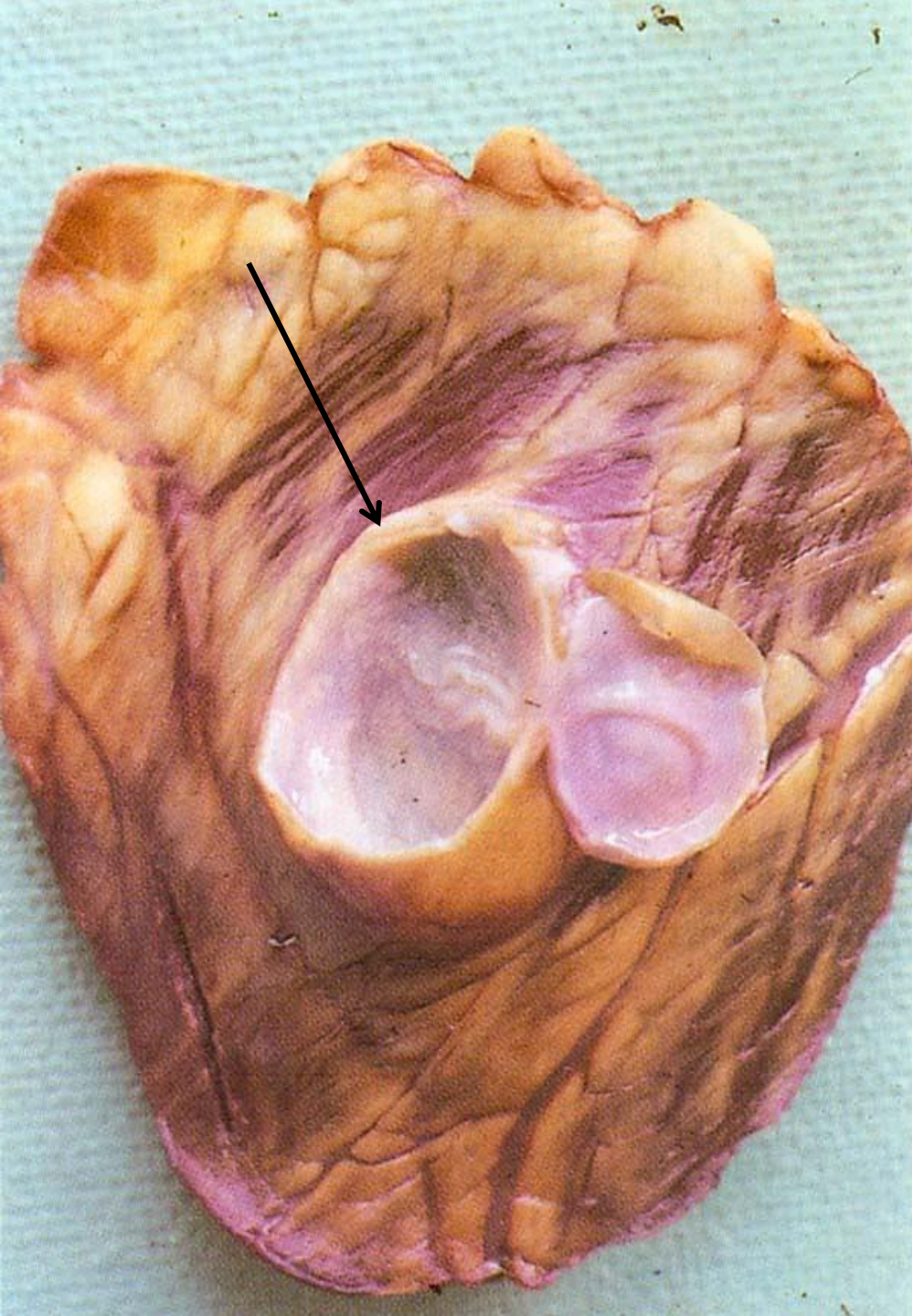
№ 21. Echinococoza inimii.

În pereții inimii pe secțiune se observă multiple cavități chistice de formă rotundă, cu dimensiuni variabile, limitate de o membrană mată, de culoare albicioasă – membrana chitinică, miocardul adiacent este atrofiat și sclerozat, formează o capsulă fibroasă.

*Echinococoza sau boala hidatică este o helmintoză, cauzată de *Echinococcus granulosus* sau *Echinococcus multilocularis*, care se caracterizează prin formarea unor chisturi în diferite organe. Infectarea omului se produce pe cale alimentară, sursa principală de infecție fiind câinii. Primar, în majoritatea cazurilor se afectează ficatul, mai rar alte organe. Din focarul primar echinococul se poate răspândi pe cale hematogenă, afectând plămânii, creierul, rinichii, inima. Din cauza tendinței de răspândire hematogenă și limfogenă echinococoza se manifestă clinic ca o tumoare malignă. Chisturile echinococice elimină substanțe toxice, care provoacă inflamație proliferativă perifocală cu infiltrat inflamator celular, constituit din limfocite, macrofage, eozinofile, celule gigante polinucleate de corpi străini, fibroblaști. În urma inflamației proliferative în jurul chistului se formează capsulă fibroasă, uneori cu calcinoză, țesutul adiacent se atrofiază.*



№ 12. Cardioscleroză difuză.

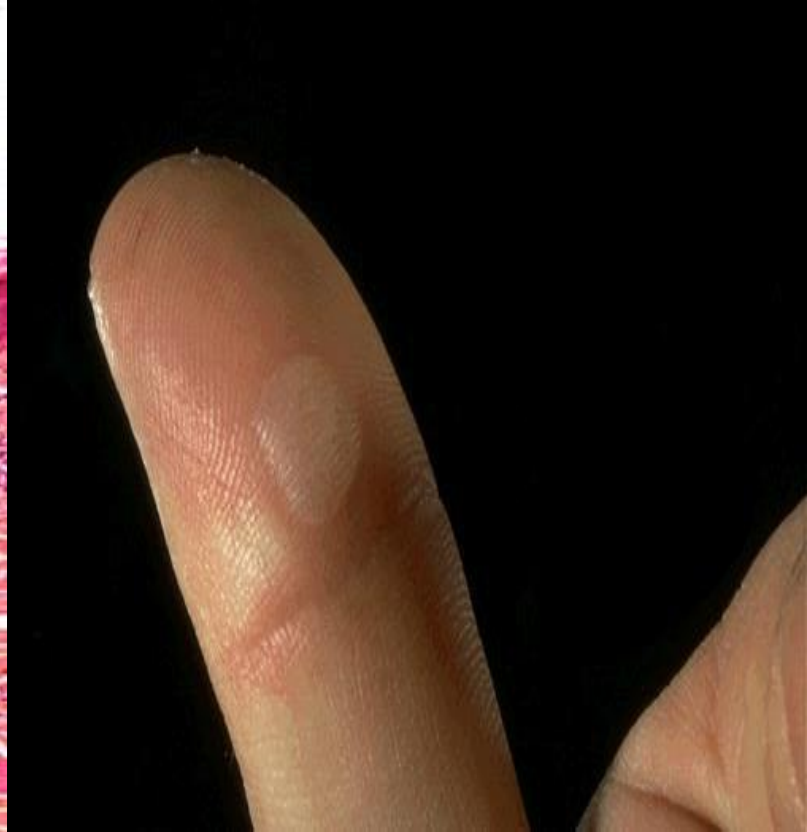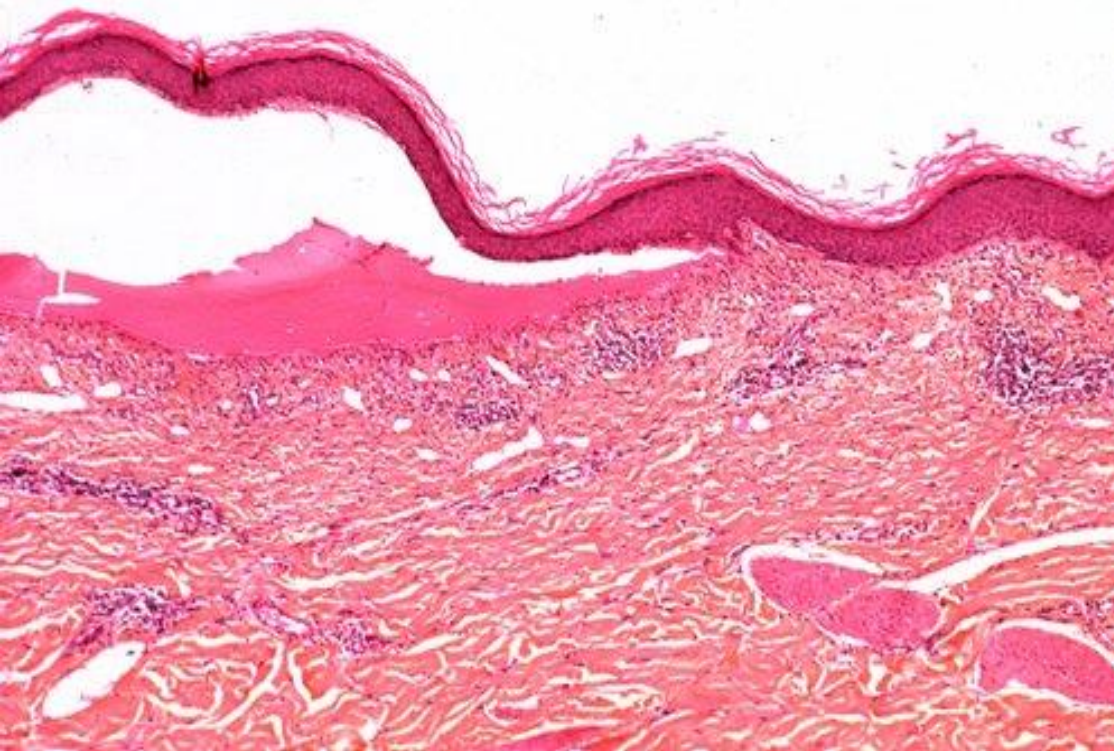


№ 21. Echinococoza inimii.

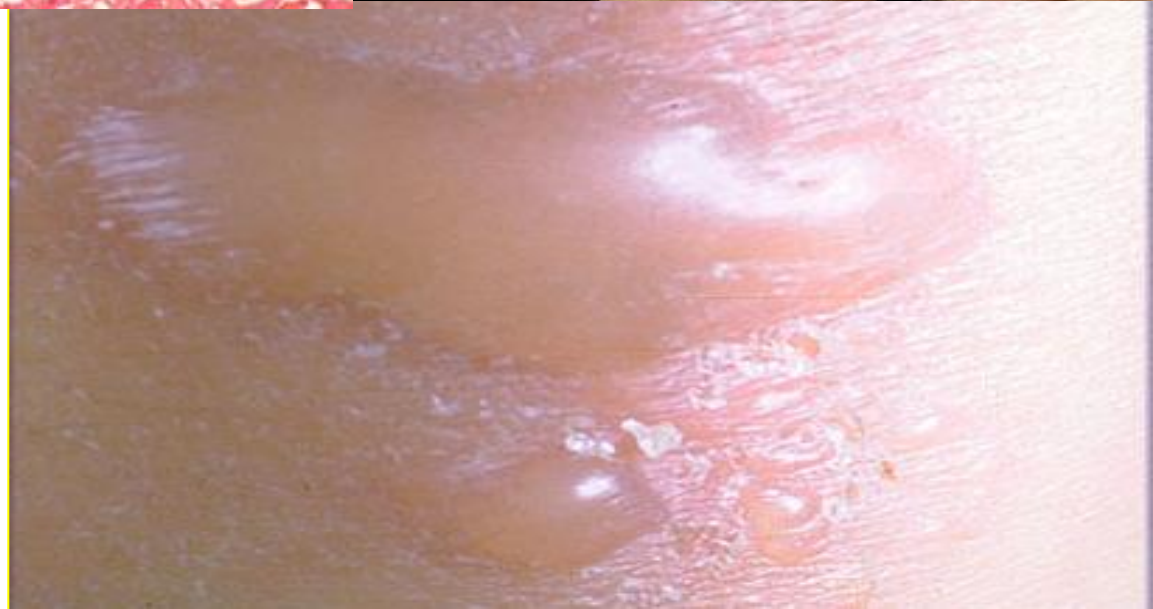


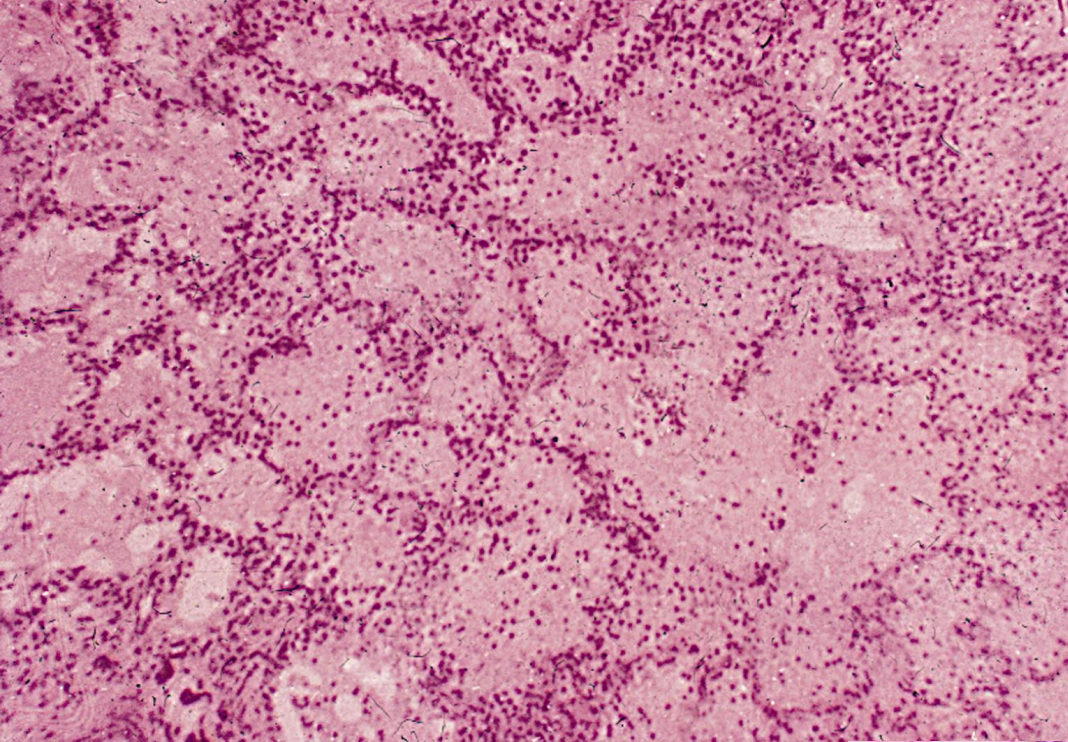
Semnele clinice ale inflamației

(căldură, roșeață, tumefacție, durere, alterarea funcției).

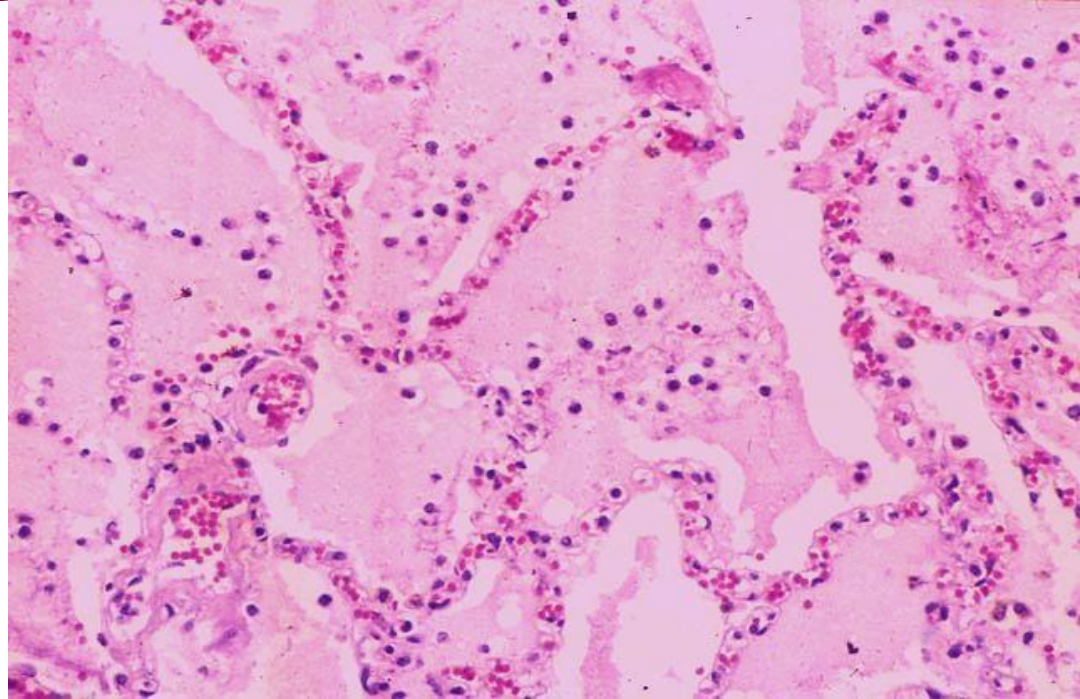


**Vezioulă epidermică cu
exsudat seros.**

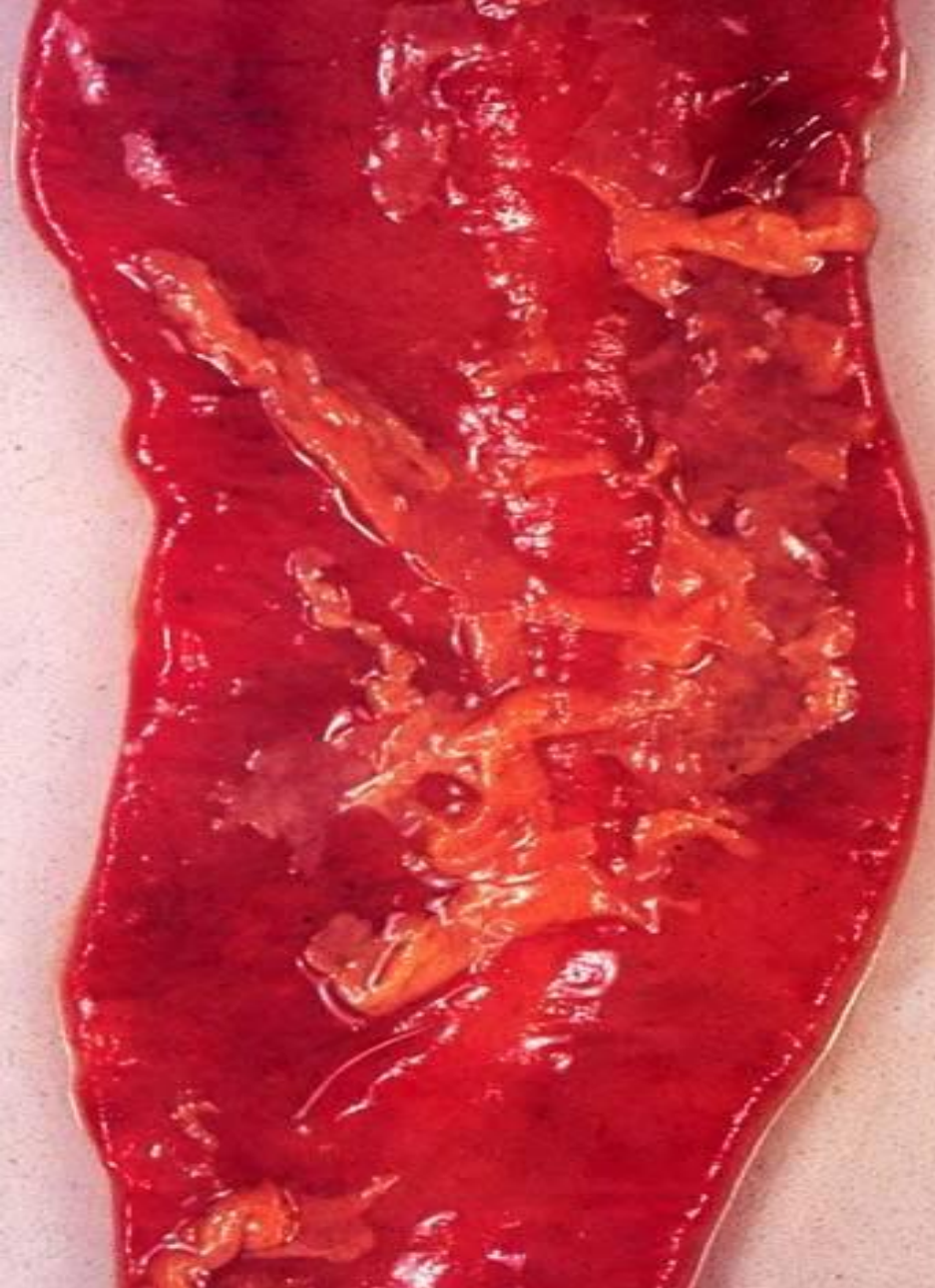
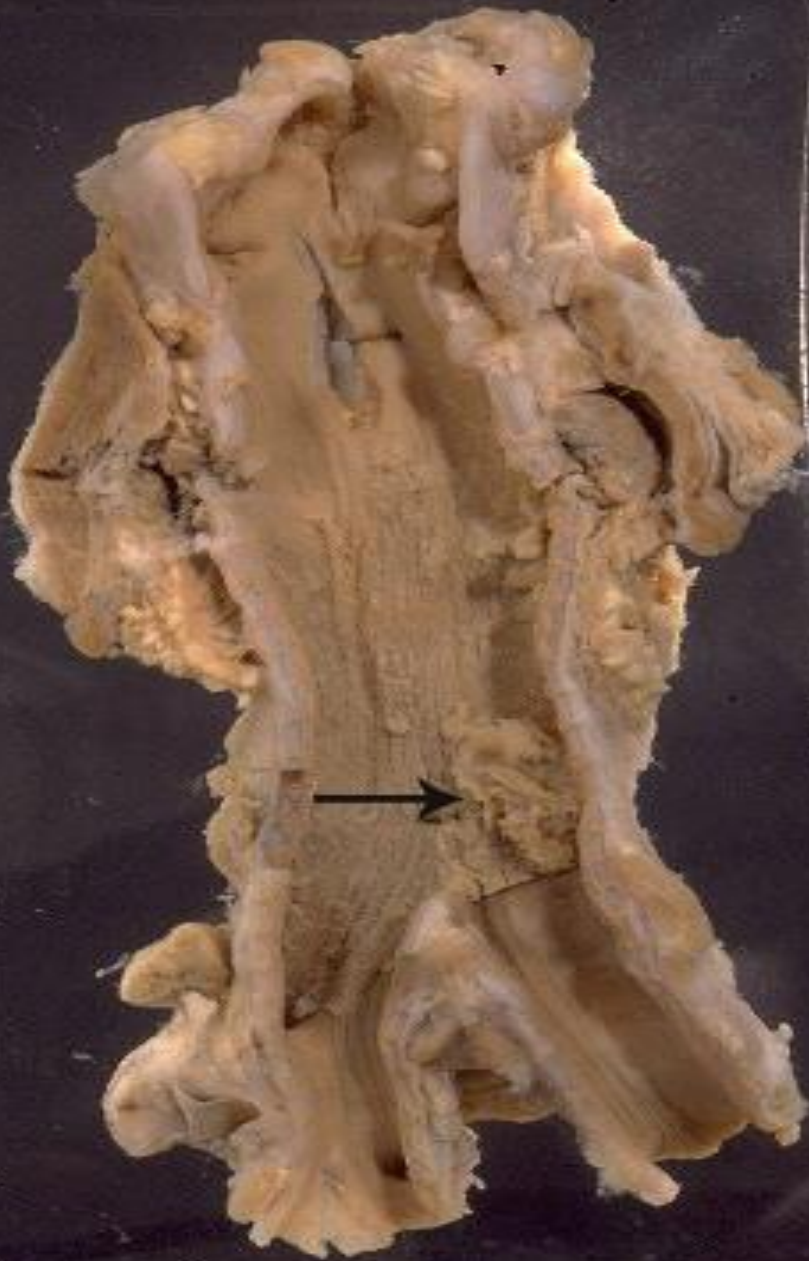


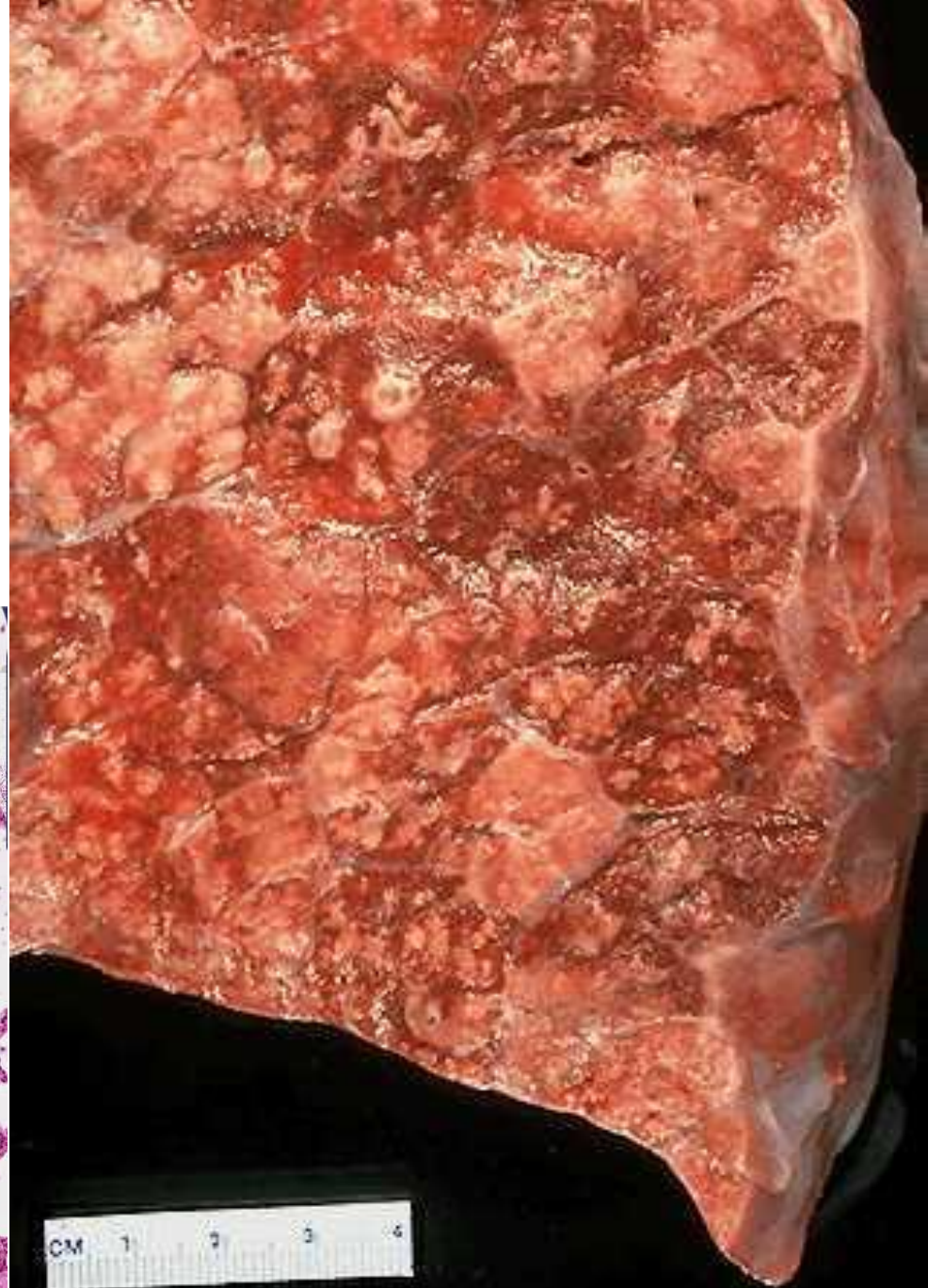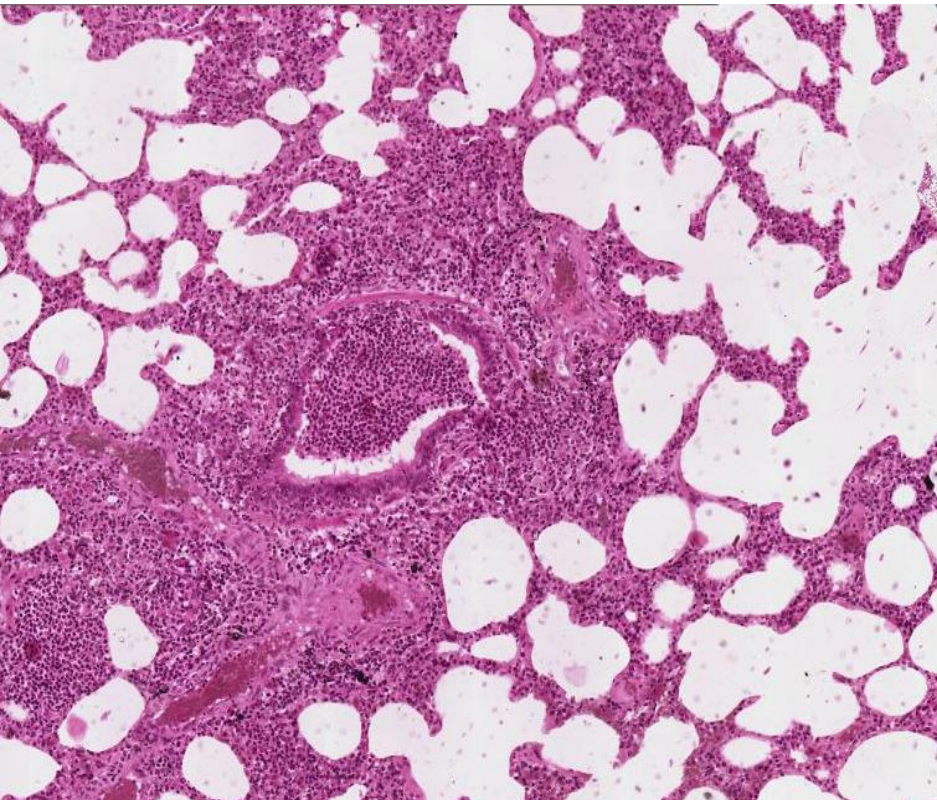
**Pneumonie focală
seroasă.**

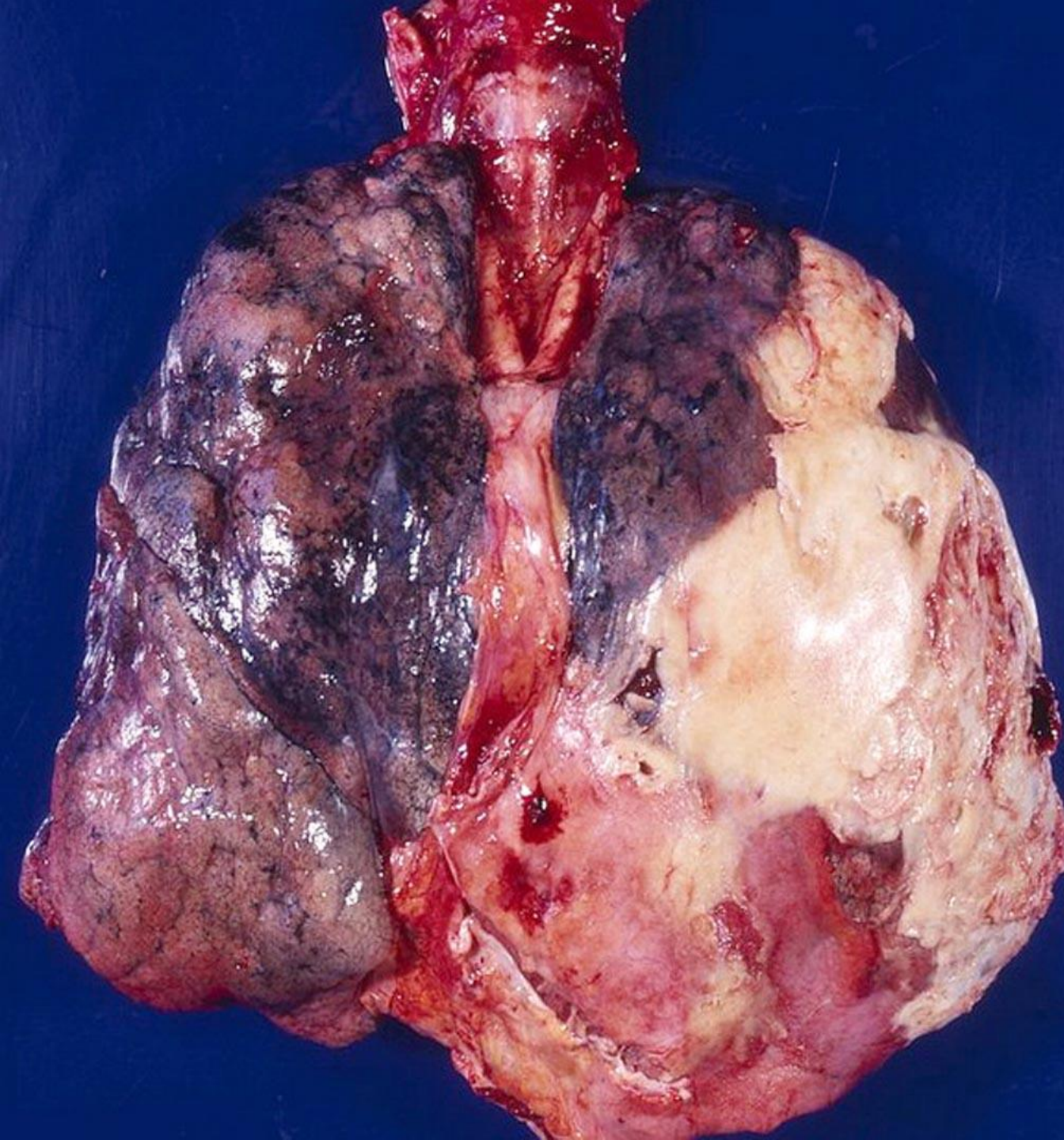


Inflamație fibrinoasă.



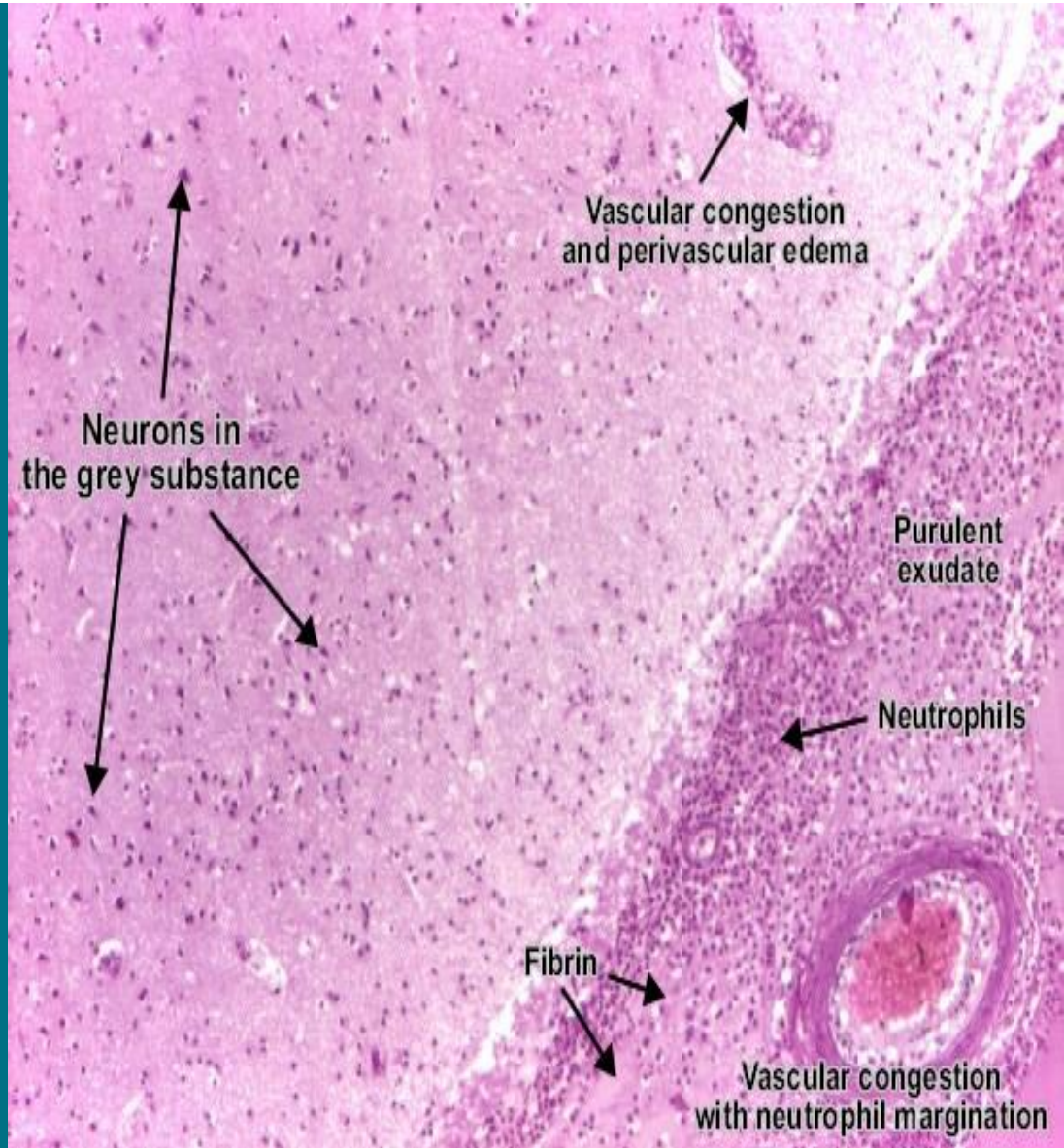
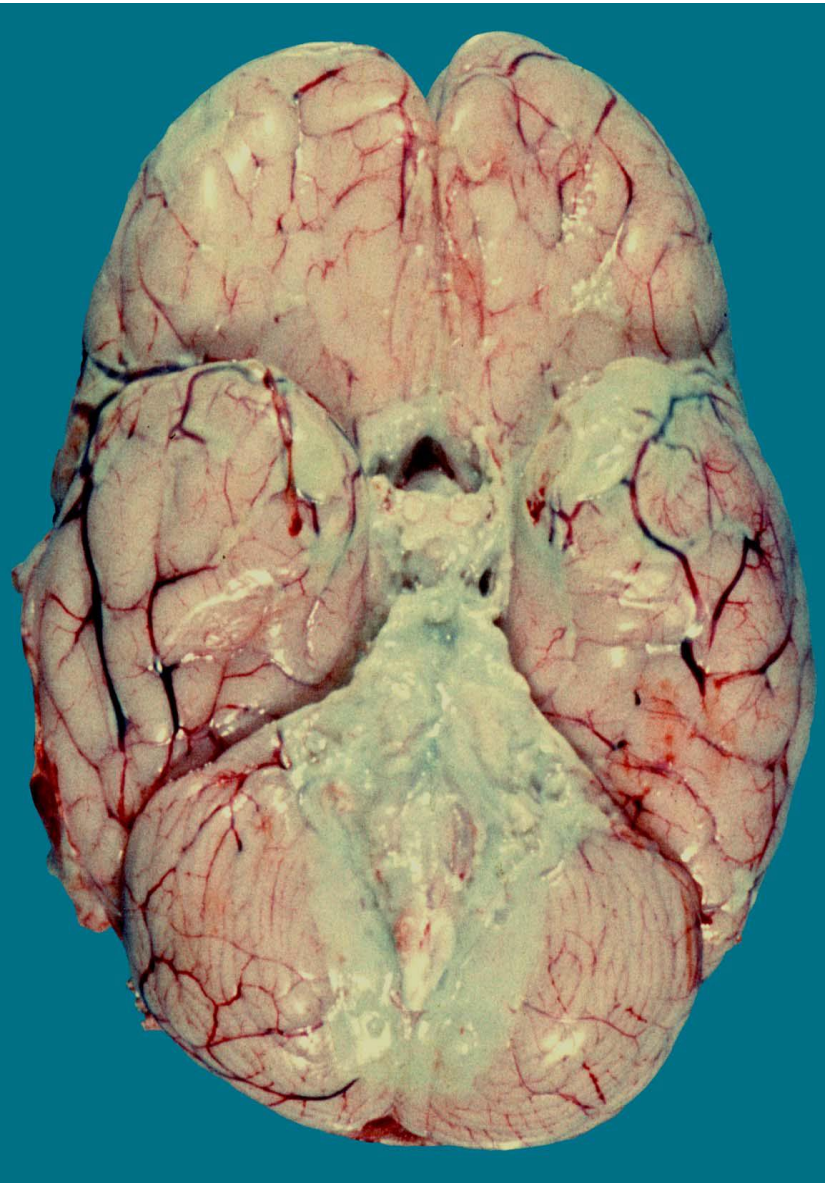
Pneumonie focală.





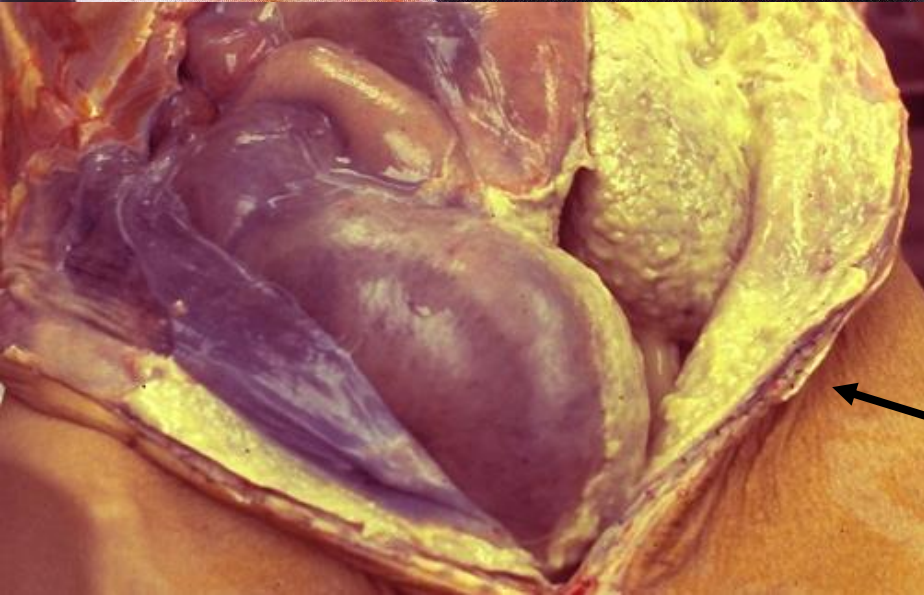
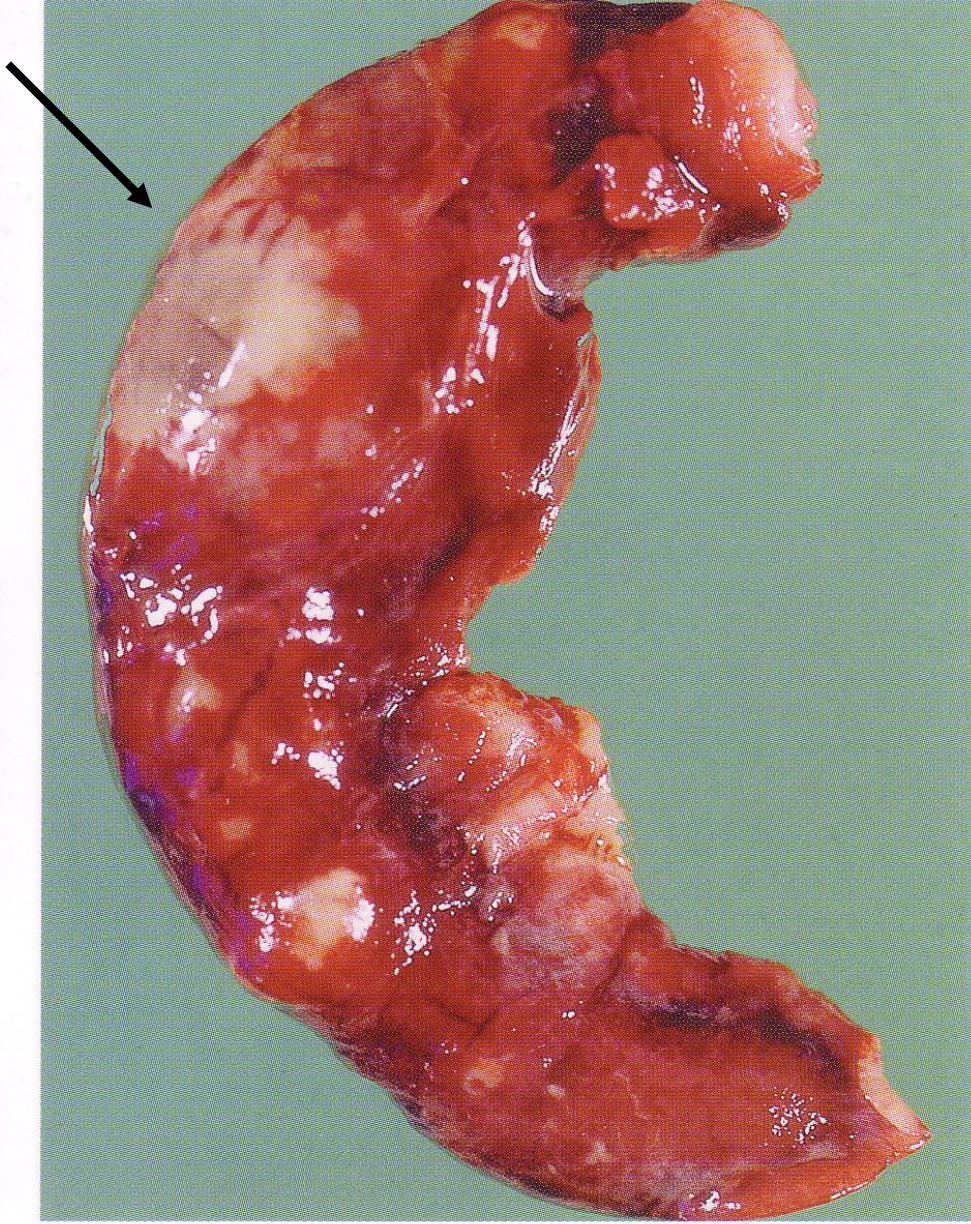
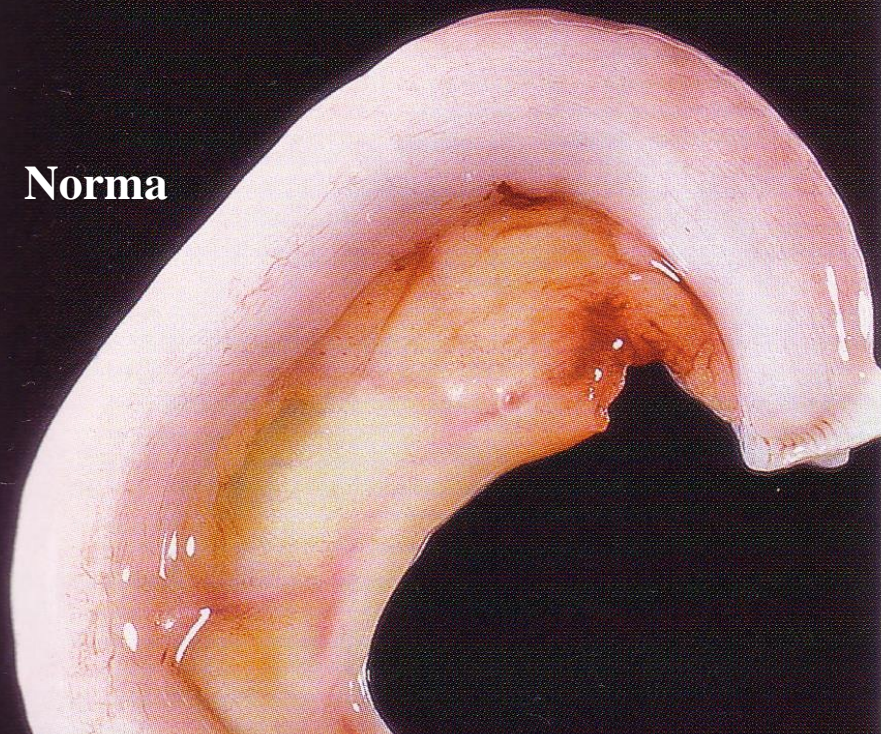
**Pleurită purulentă
(empiem pleural).**

Leptomeningită purulentă.



Apendicită acută flegmonoasă.

Norma



**Peritonită purulentă
(complicație).**

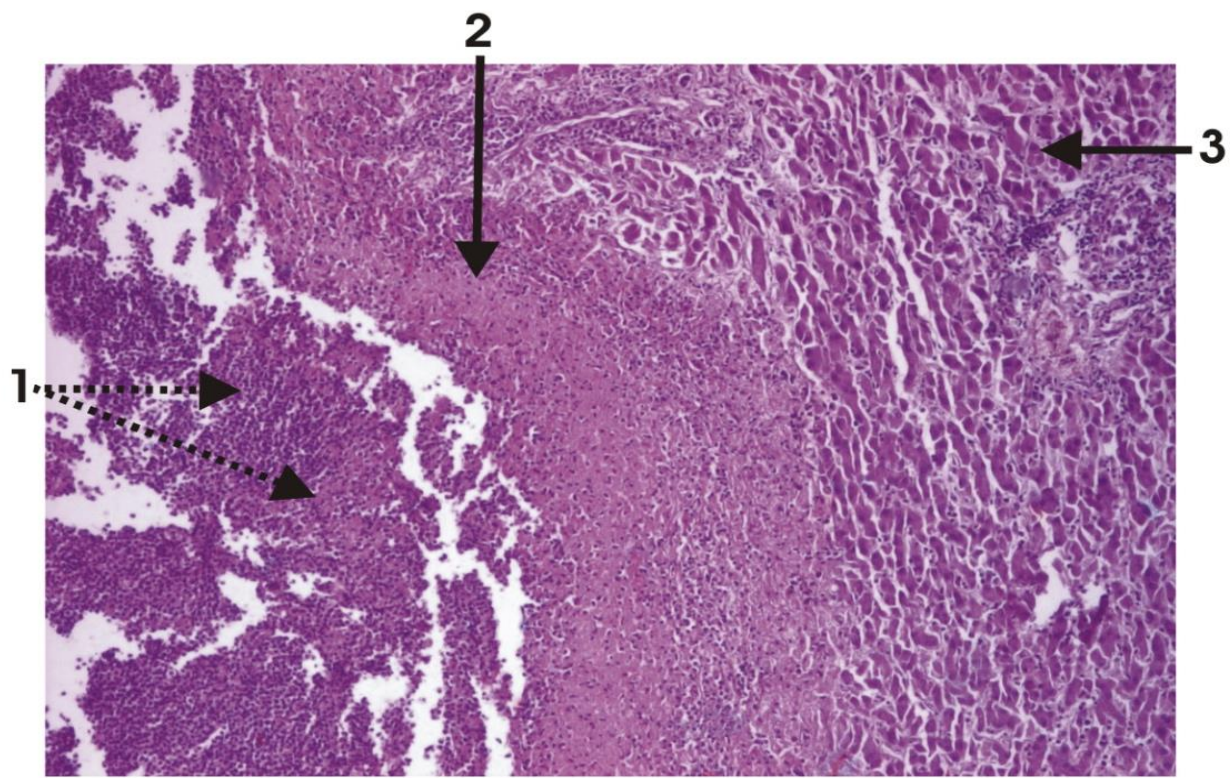
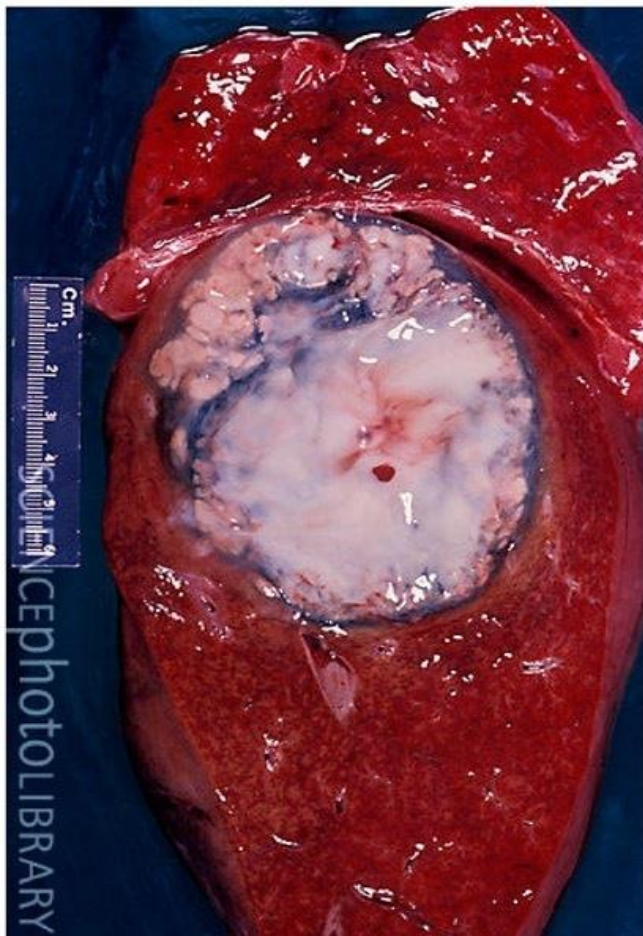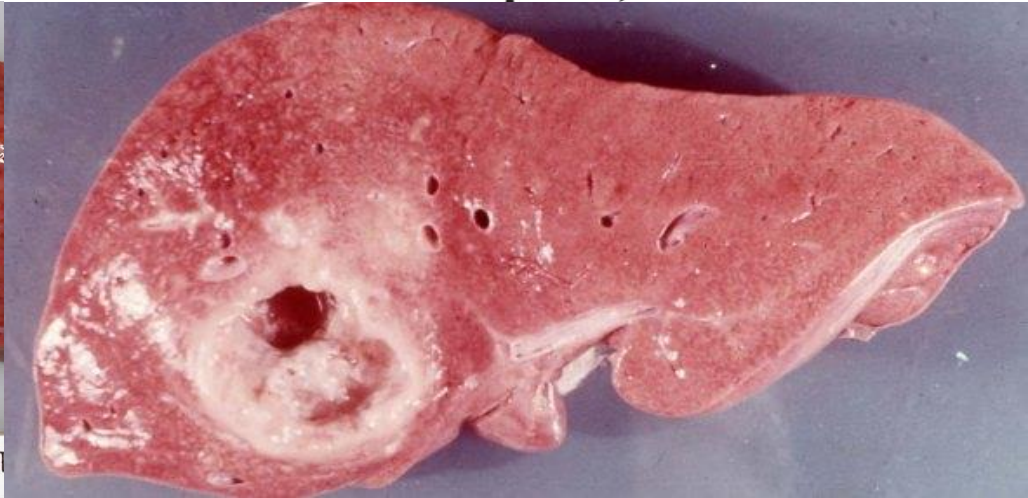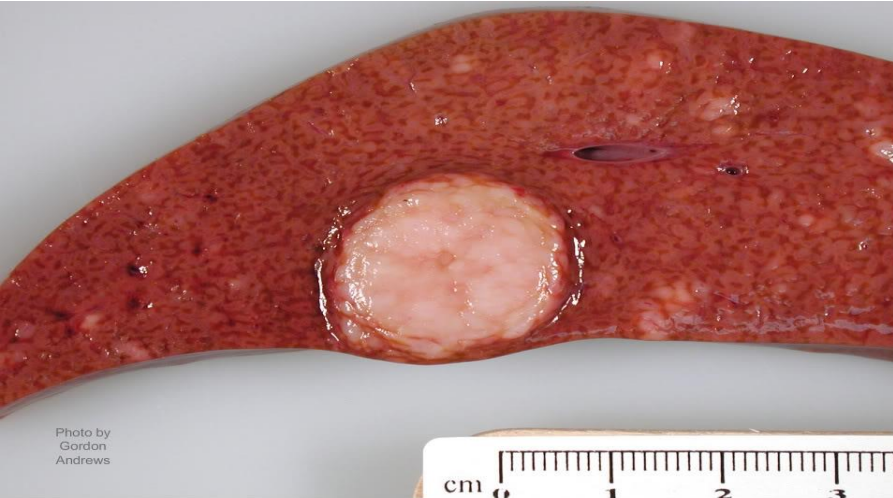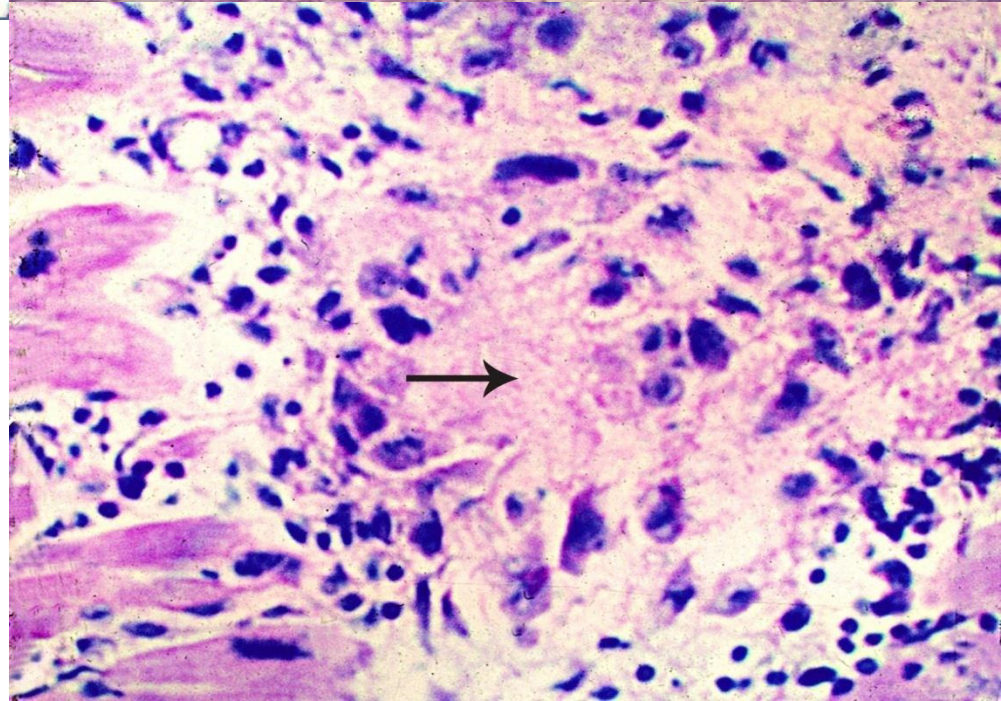
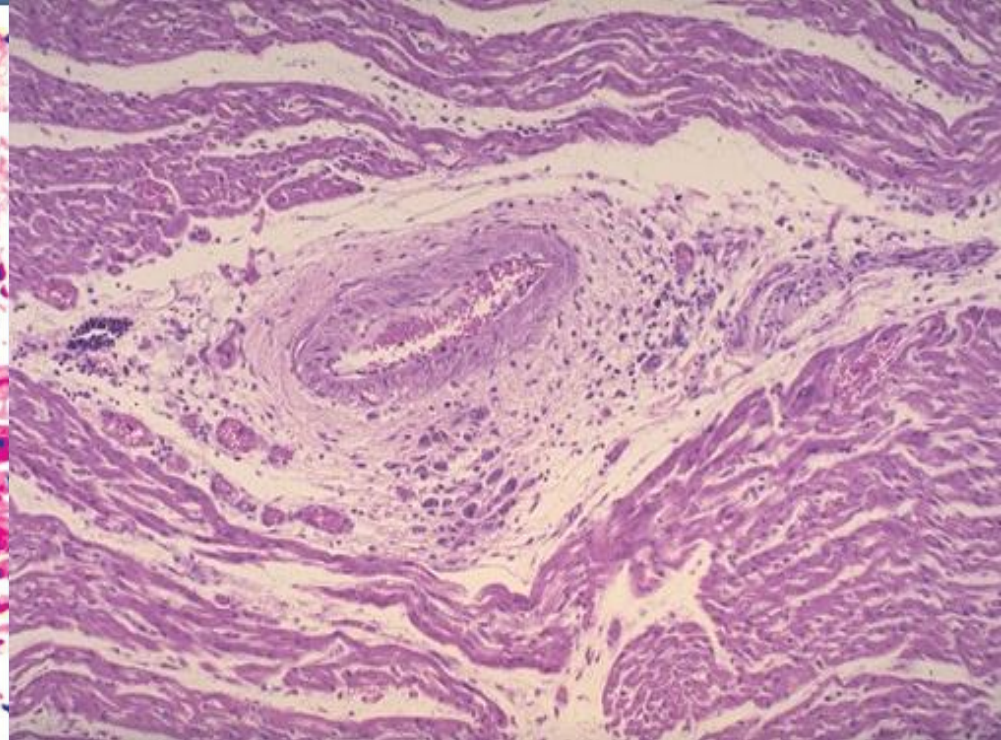
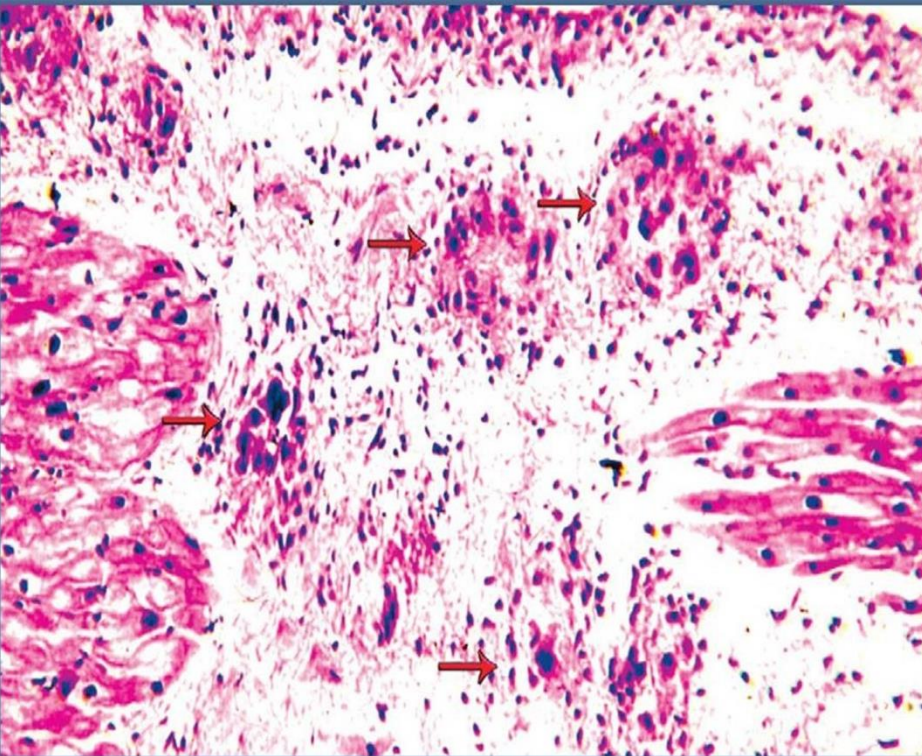
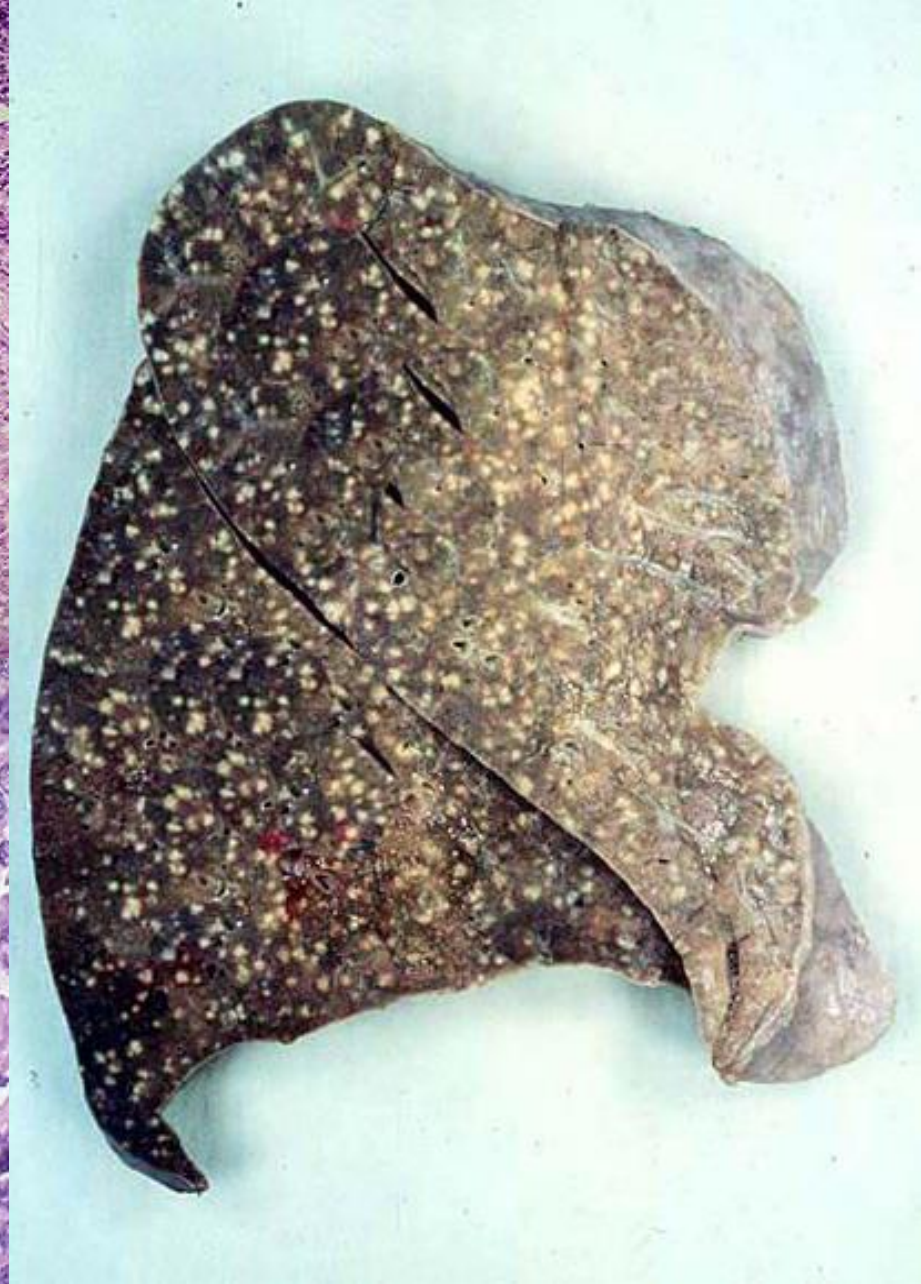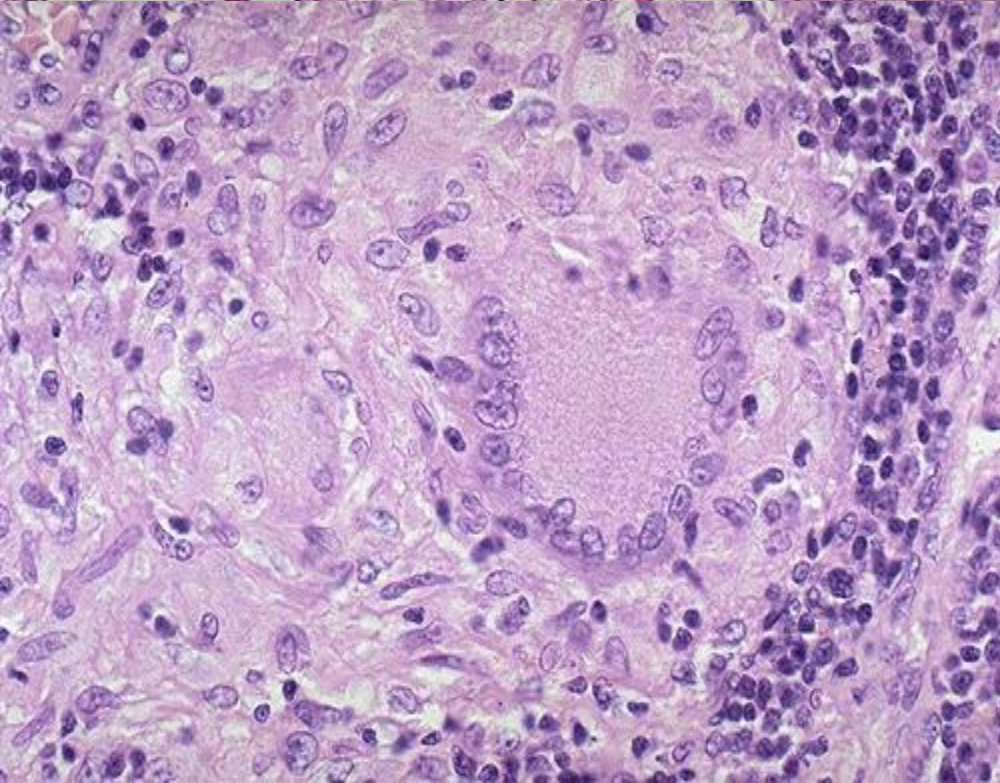
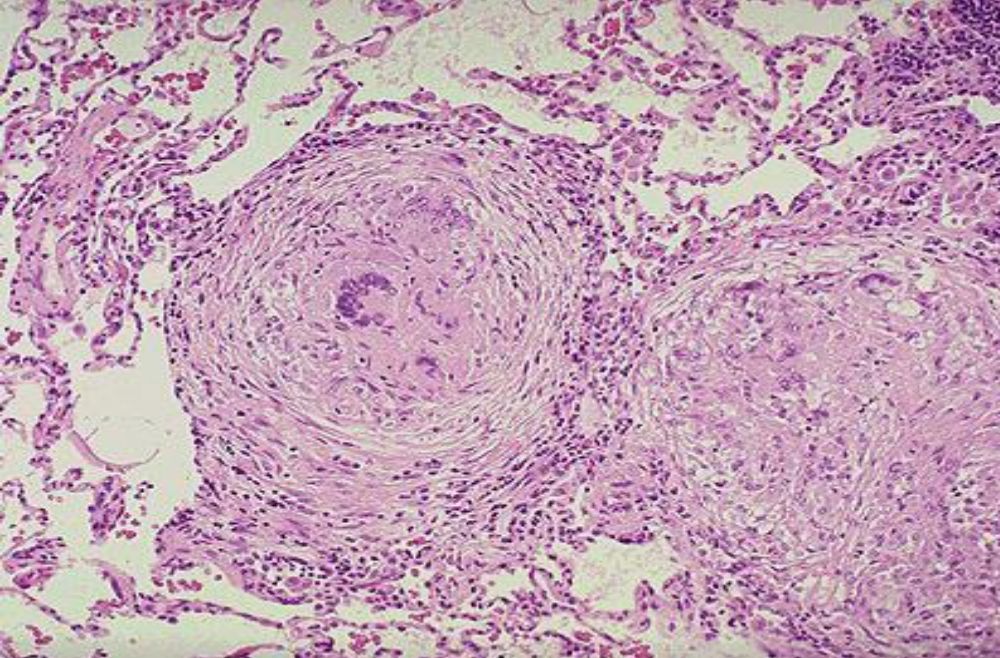


Fig.IV.A.5 Abces hepatic, col. H.E., Ob. 4
1. Detritus necrotic si PMN-uri; 2. Capsula piogena;
3. Parenchim hepatic;

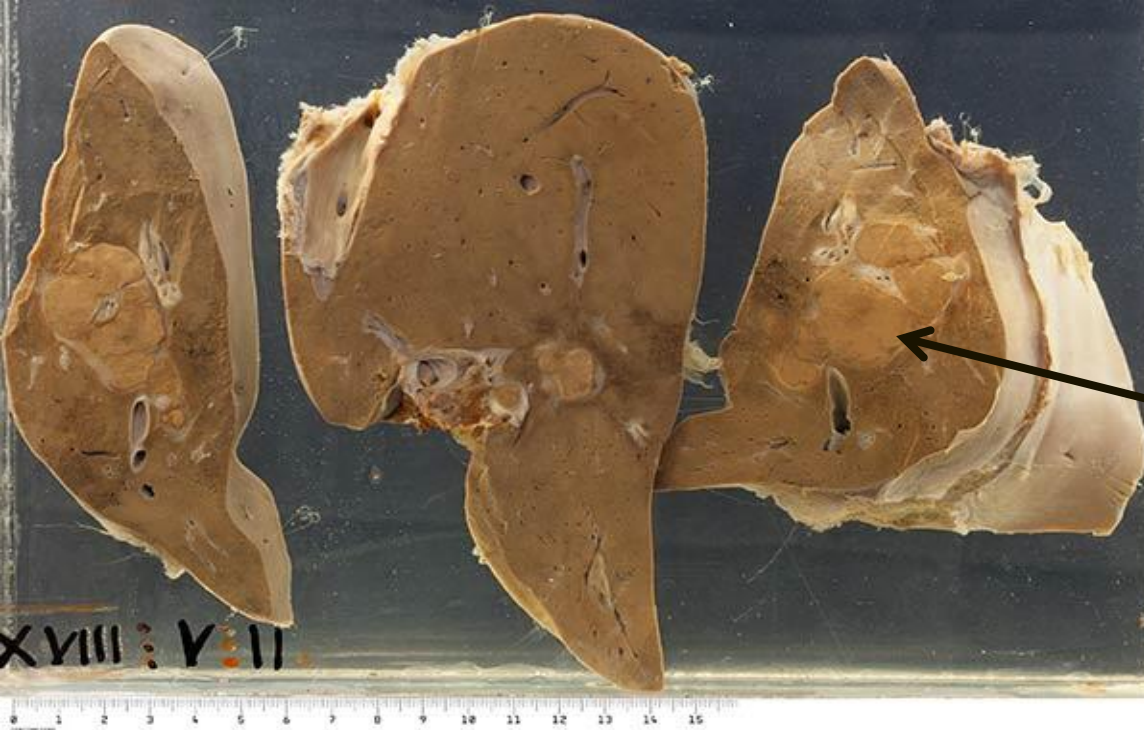



Inflamația granulomatoasă a endocardului și a miocardului în reumatism. (colorație H-E).

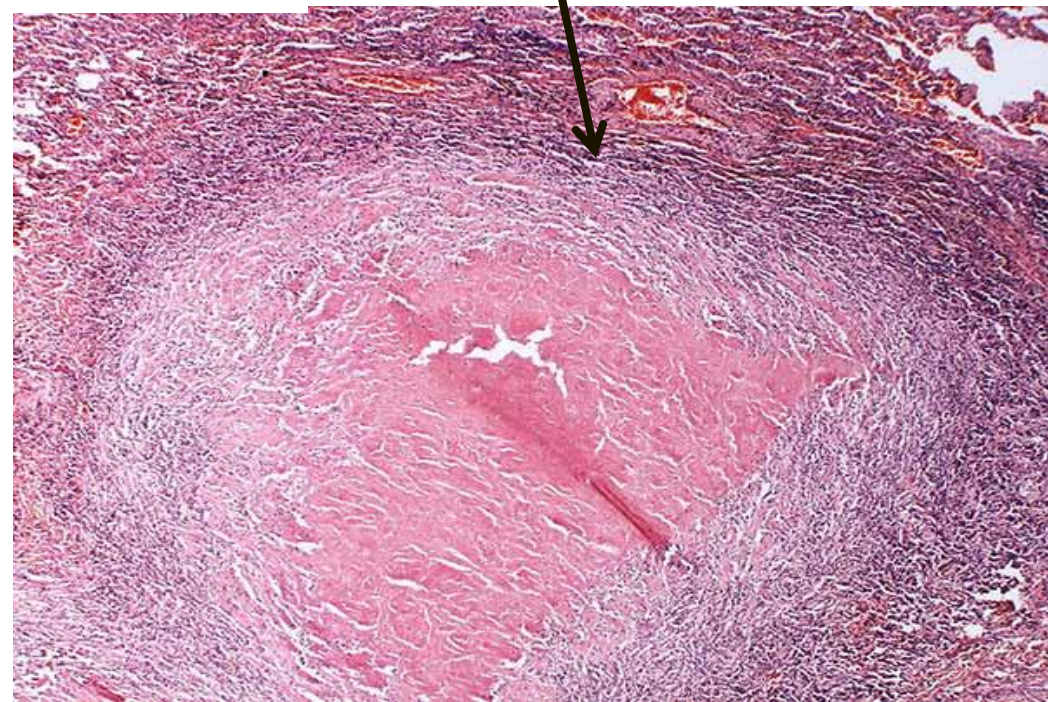

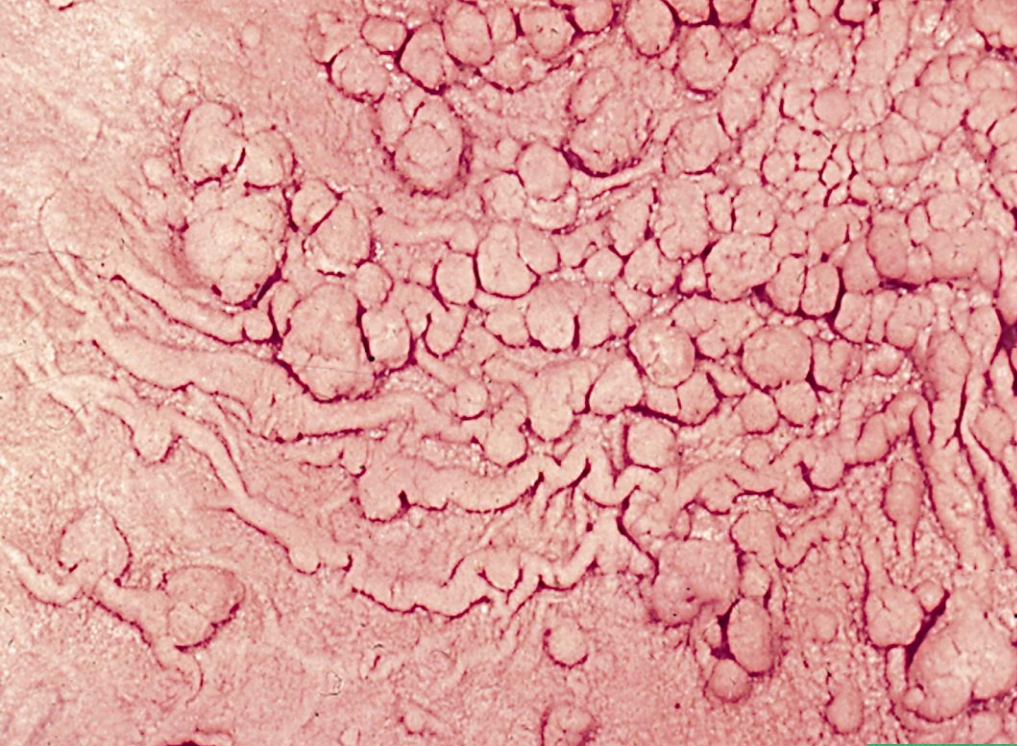
**Granuloame tuberculoase
cu celule gigante de tip Langhans.**



Goma sifilitică.

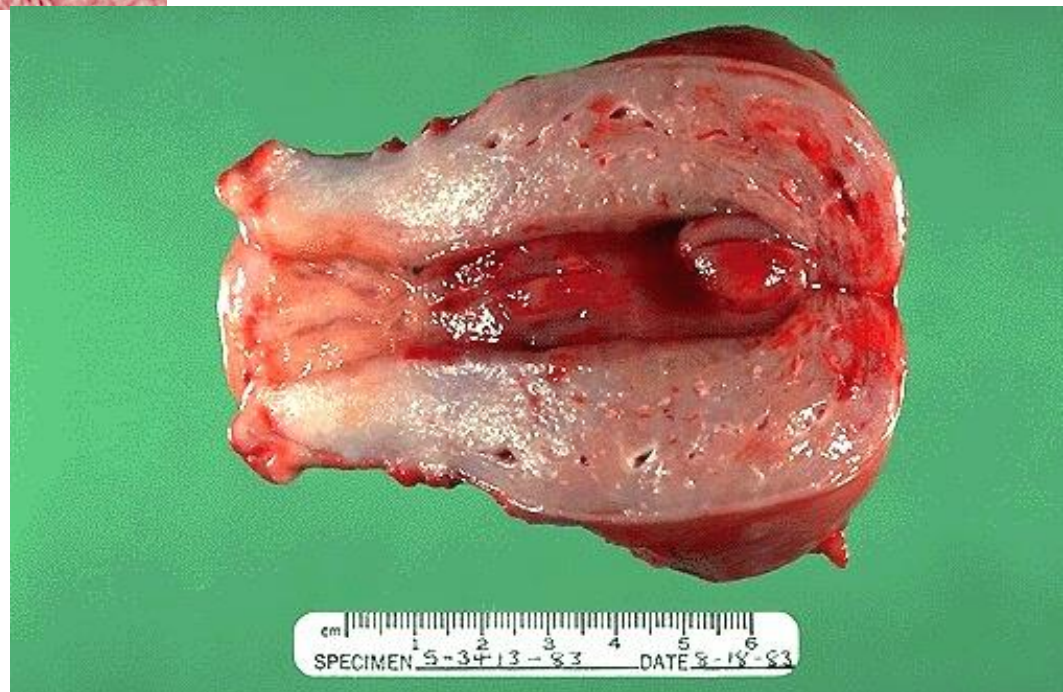
Ficat.





Polipoză gastrică.

Polip endometrial.



Inflamația (*lat. inflammare = aprindere*)
este o reacție locală vaso-mezenchimală a
organismului la alterarea țesuturilor de
diferiți factori patogeni.

Este o reacție de apărare, îndreptată spre
eliminarea (bacteriilor, exudatului),
inactivarea (fagocitoza) sau *delimitarea*
(în granuloame de corpi străini) agentului
patogen și restabilirea structurii și
funcției țesutului lezat.

Procesul inflamator se manifestă în primul rând prin modificări ale vaselor sistemului microcirculator, țesutului conjunctiv și ale sângelui.

Inflamația apare doar în țesuturile vascularizate.

Etiologia:

Inflamația poate fi cauzată de diferiți factori *fizici, chimici și biologici* de *origine exogenă sau endogenă*.

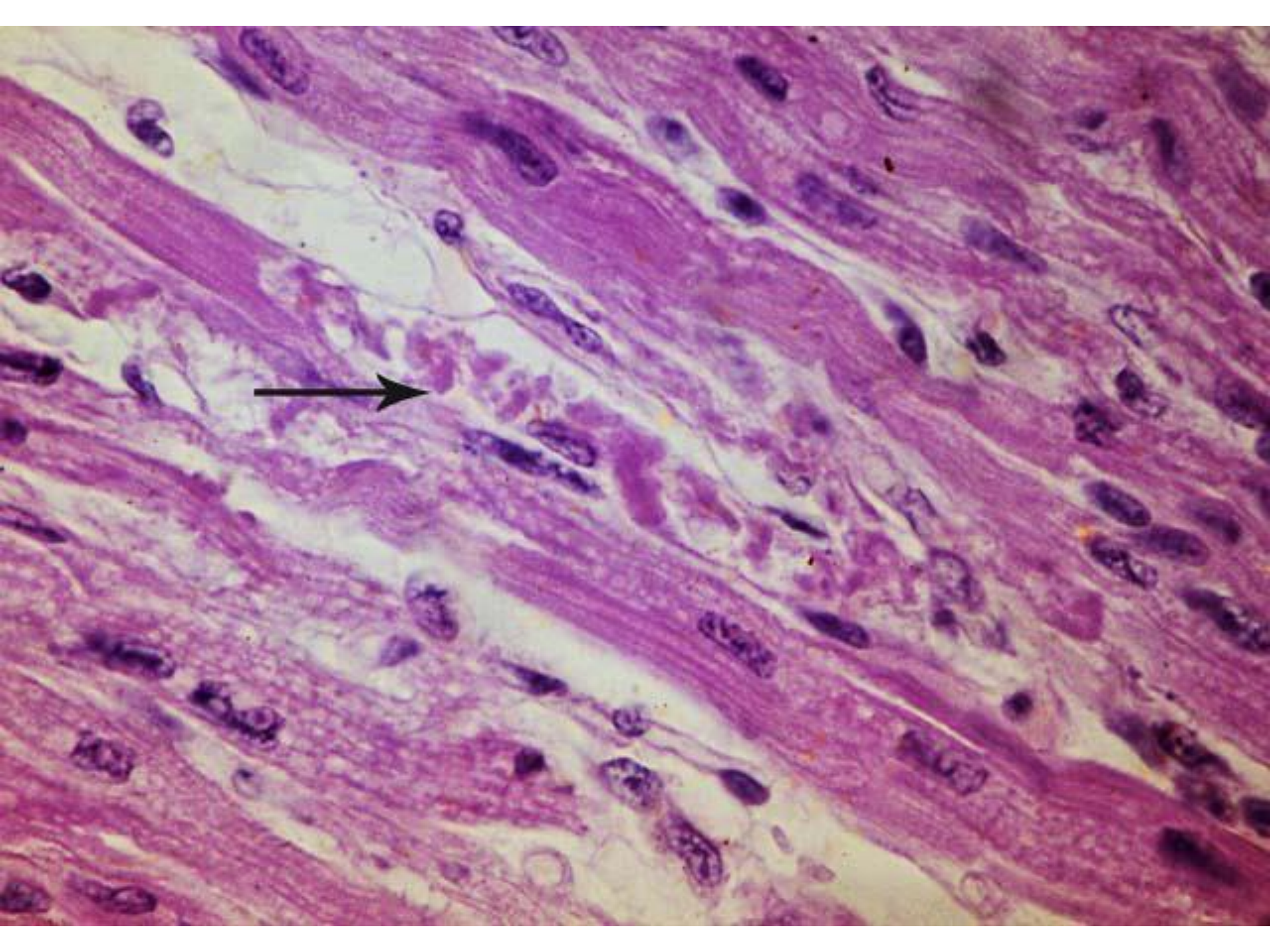
Trăsătura comună a acestor factori policauzali este acțiunea nocivă asupra țesuturilor, care provoacă leziuni celulare/tisulare.

Morfologic se disting 3 faze:

- 1) alterativă,**
- 2) exsudativă,**
- 3) proliferativă.**

În faza alterativă în focarul inflamator au loc leziuni distrofice și necrotice.

Se afectează atât celulele parenchimotoase, cât și elementele celulare și fibrilare ale țesutului conjunctiv.



În urma acestor modificări are loc elaborarea unor substanțe biologice active – așa numiților *mediatori chimici* ai inflamației.

Aceste substanțe acționează asupra vaselor sanguine, determină evoluția procesului inflamator și apariția reacțiilor exsudative.

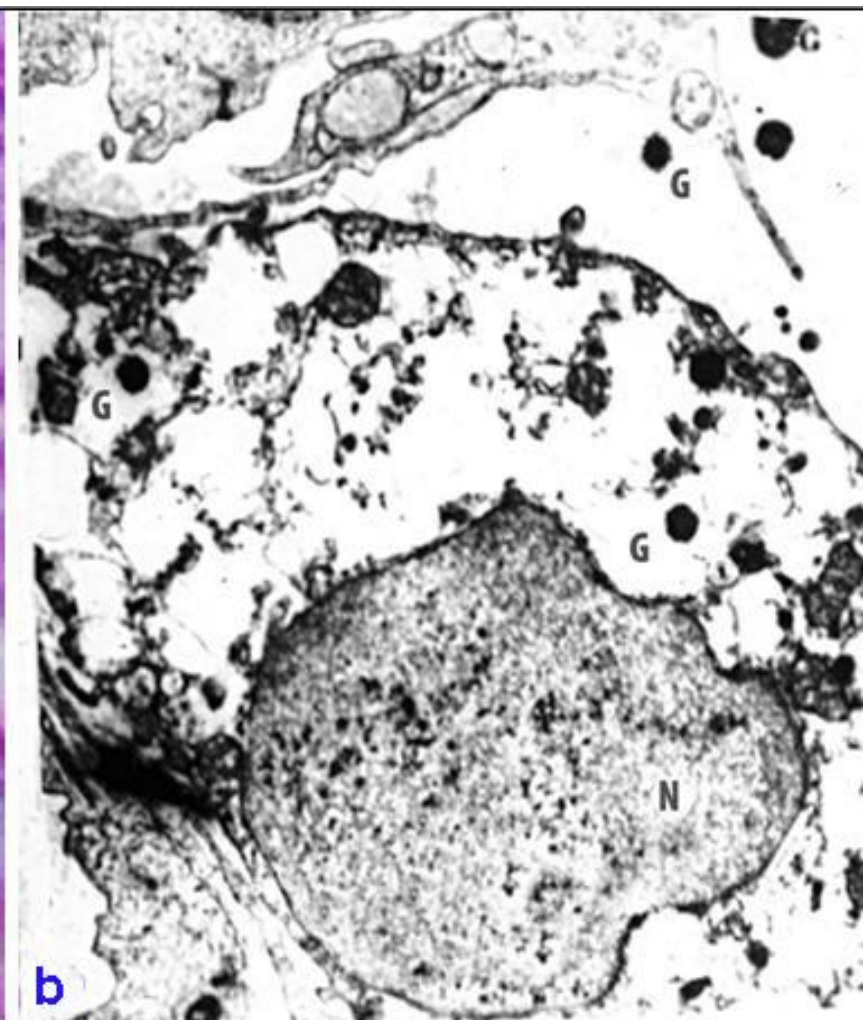
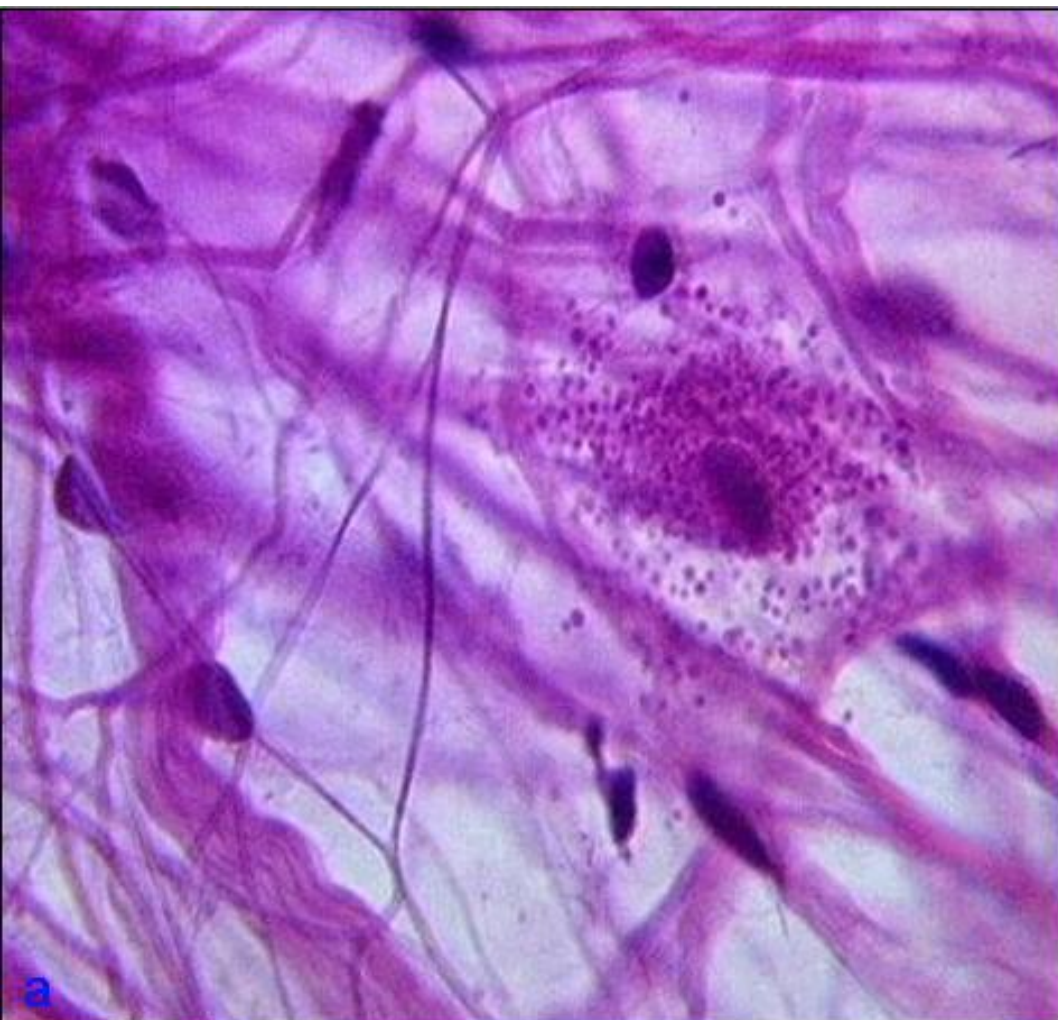
Cei mai importanți mediatorii sunt:

- aminele biogene,**
- factorii de coagulare,**
- complementul,**
- derivații acidului arahidonic,**
- citokinele.**

După proveniență, mediatorii inflamației pot fi celulari (tisulari) și plasmatici.

Cea mai importantă sursă de amine active sunt mastocitele care elaborează histamină, serotonină, heparină.

Leucocitele bazofile, trombocitele, limfocitele, monocitele, macrofagele, endoteliocitele la fel produc o gamă bogată de mediatori proinflamatori (*leucotriene, prostaglandine, tromboxane, citokine etc*). Dintre mediatorii plasmatici o mai mare importanță au kininele (bradikinina, kalicreina), componentele complementului și a sistemelor de coagulare și anticoagulare a sângelui. Aceste substanțe sunt sunt eliminate pe 2 căi – exocitoză și degranulare



Faza *exsudativă* este determinată de mediatorii chimici (*histamina* și *serotonina*) și se exprimă prin 3 procese mai importante:

a) dilatarea vaselor sistemului microcirculator și dereglarea circulației sângelui;

b) exsudarea (extravazarea) plasmei;

c) migrarea elementelor figurate ale sângelui.

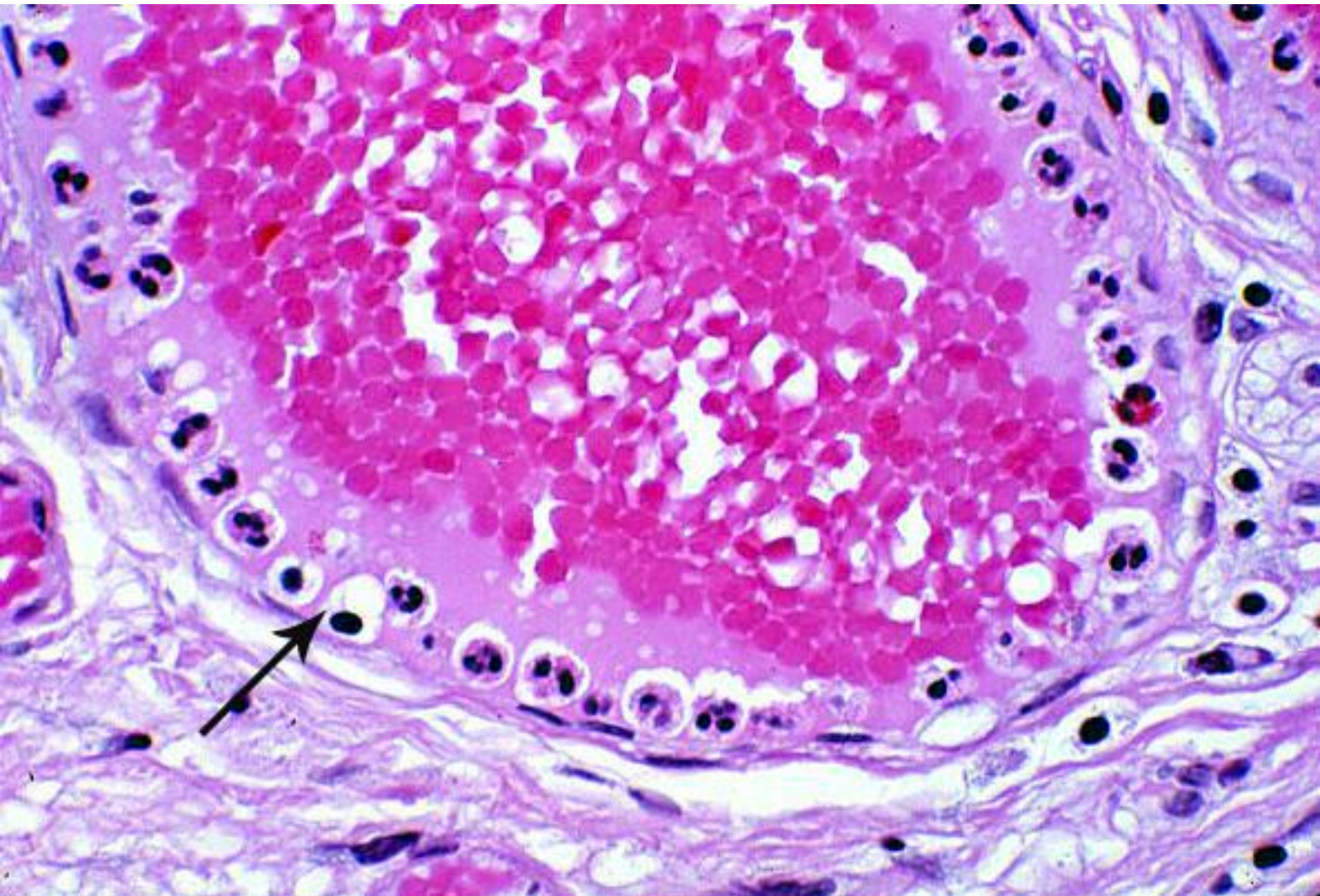
Dilatarea și hiperemia vaselor se manifestă clinic prin roșeață și căldură locală, iar

transportul activ transendotelial al plasmei sanguine și acumularea de lichid în țesuturi duce la apariția edemului inflamator și a tumefacției locale.

Migrarea elementelor figurate ale sângelui este aspectul principal al fazei celulare a reacției inflamatoare.

Acest proces începe cu **marginația leucocitelor neutrofile, când ele se desprind din zona axială a coloanei de sânge, deplasându-se spre peretele vascular.**

Neutrofilele se extind pe suprafața endotelială și formează treptat un strat leucocitar continuu.



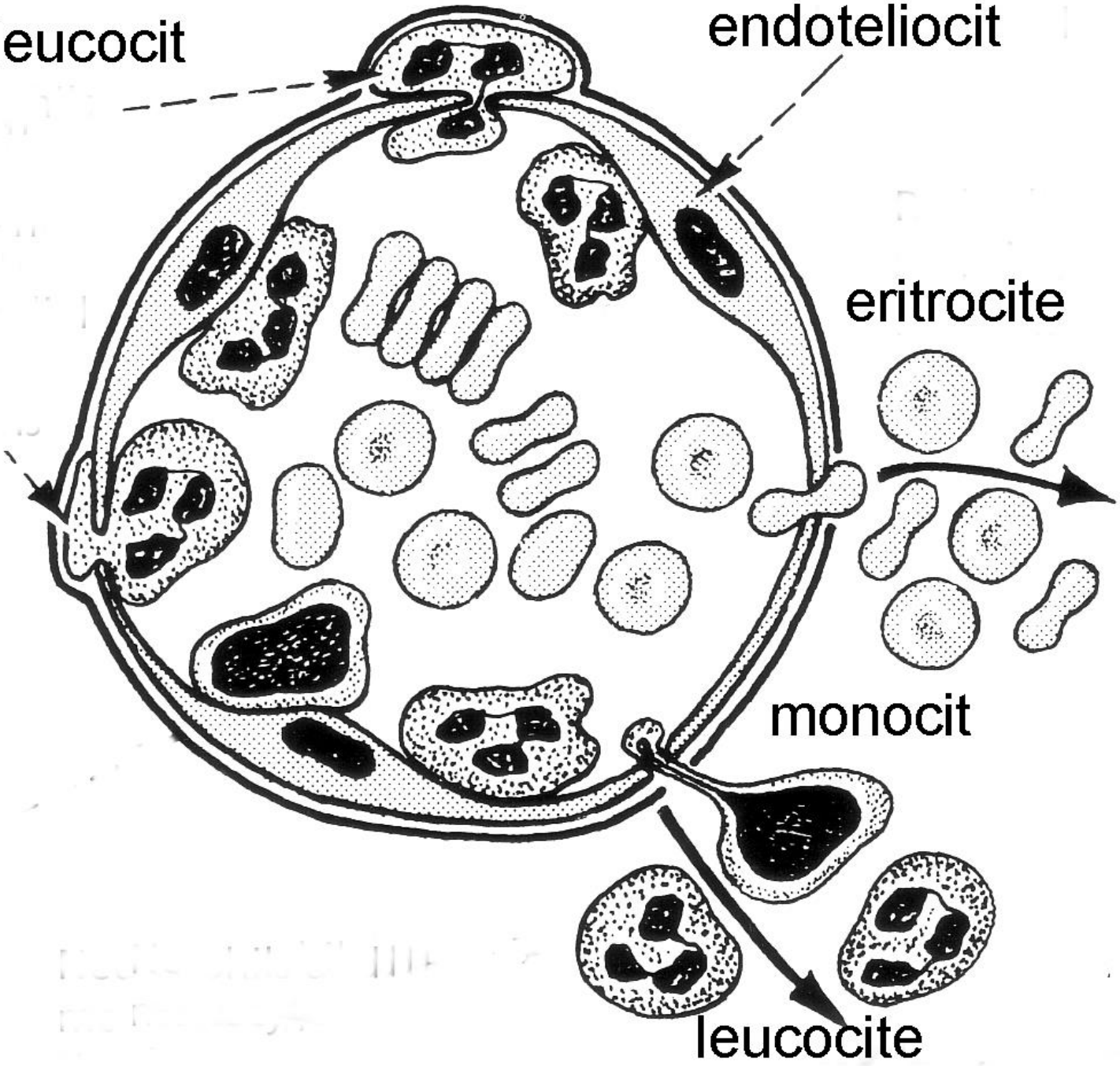
După aceasta **neutrofilele** străbat membrana bazală datorită fenomenului de *tixotropie* - scăderea reversibilă izometrică a viscozității coloizilor, ajungând în țesutul conjunctiv perivascular. Diapedeza leucocitară are loc cu predominanță în postcapilare și venule. Prin același mecanism are loc și migrarea activă a **monocitelor** și **eozinofilelor**, iar limfocitele traversează peretele vascular prin citoplasma celulelor endoteliale (transendotelial).

Eritrocitele străbat peretele vascular în mod pasiv, prin aceleași găuri ca și neutrofilele.

După migrarea celulelor integritatea MB se restabilește.

leucocit

endoteliocit



eritrocite

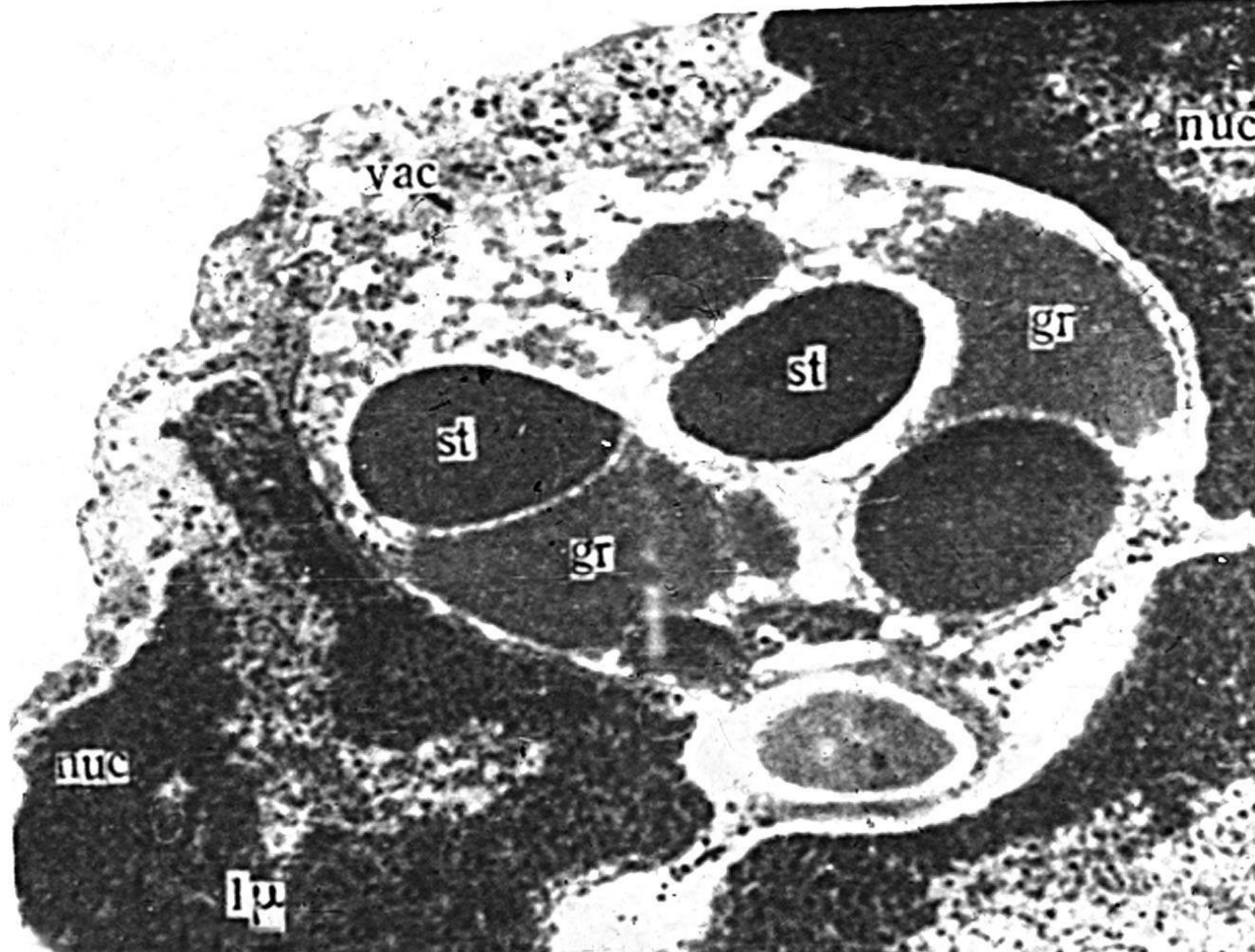
monocit

leucocite

Funcția principală a leucocitelor polimorfonucleare și a monocitelor în zona de inflamație este fagocitoza - înglobarea unor microorganisme, microparticule străine sau a altor materiale și distrucția lor intracelulară. Acțiunea bactericidă se efectuează prin enzime lizozomale, proteine cationice, acidul hipocloros și alte substanțe bioactive.

După activitatea fagocitară, leucocitele neutrofile suferă distrofie grasă și mor, iar monocitele supraviețuiesc timp îndelungat.

Fagocitoza poate fi completă și incompletă.



În consecința extravazării lichidului plasmatic și a migrării elementelor figurate ale sângelui în țesuturi se formează *exsudatul (lichidul inflamator)* ca produs final al inflamației.

Componentele principale ale exsudatului sunt:

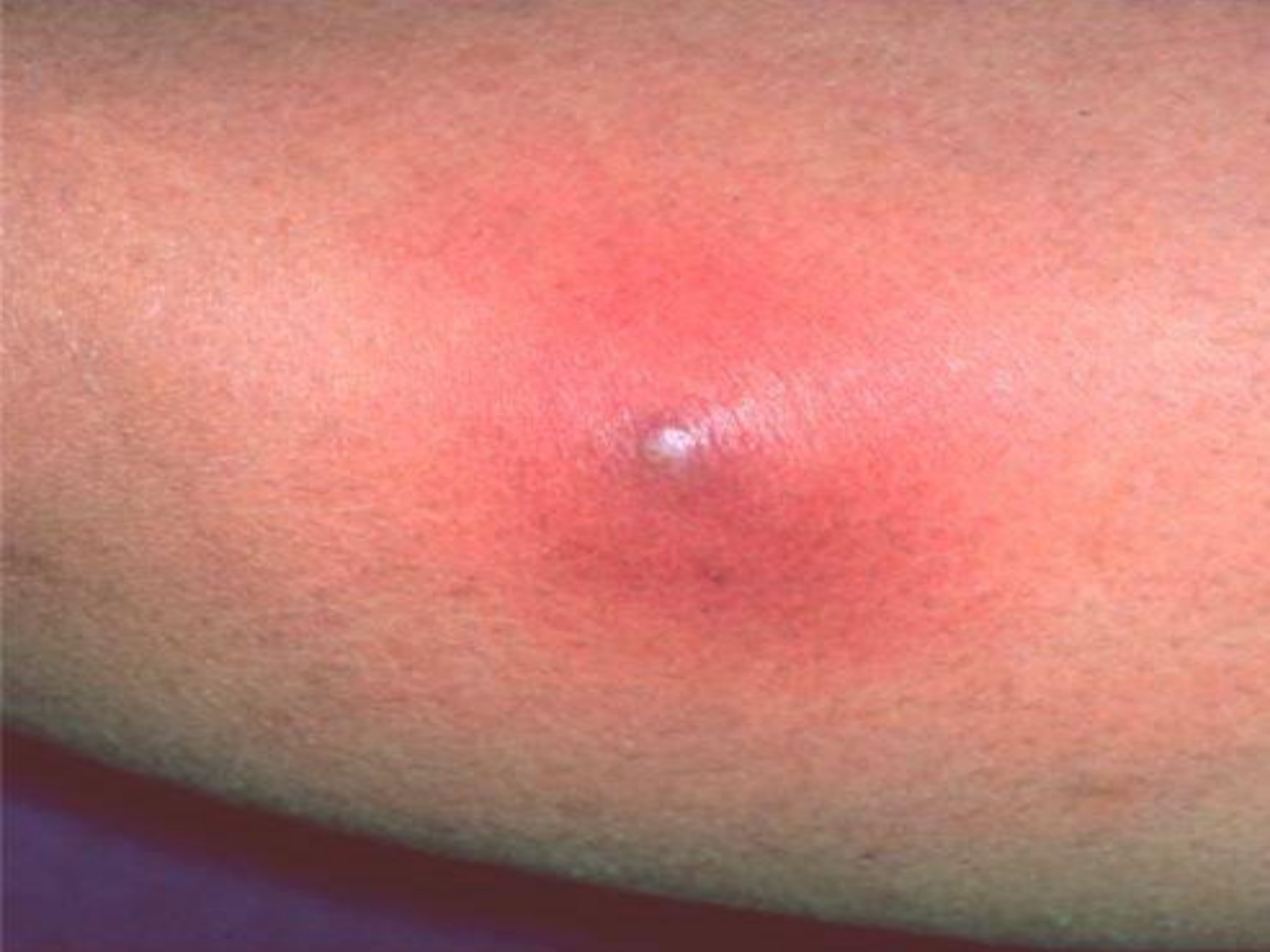- a) **partea lichidă** - apa cu proteine, conținutul lor fiind mai mare de 3%;
- b) **elementele celulare** de origine hematogenă și histiogenă;
- c) **produsele de distrucție** a țesuturilor (detritus tisular).

Semnele clinice locale ale inflamației sunt:

- 1) roșeață (*rubor*);
- 2) căldură locală (*calor*);
- 3) tumefacție (*tumor*);
- 4) durere locală (*dolor*);
- 5) dereglarea funcției (*functio laesa*).



**Semnele clinice ale inflamației
(căldură, roșeață, tumefacție, durere, alterarea
funcției)**



Faza proliferativă se manifestă prin multiplicarea elementelor celulare în focarul inflamator.

Hiperemia vaselor, extravazarea plasmei și migrarea celulelor se diminuează treptat, producându-se delimitarea zonei afectate de țesuturile adiacente.

Aglomerarea localizată de celule în focarul inflamator se numește *infiltrat inflamator*.

Consecințele inflamației –

- regenerarea și restabilirea țesuturilor alterate (*are loc resorbția exsudatului și detritusurilor tisulare de către fagocite, eliminarea lor și regenerarea țesuturilor lezate*).
- fibroza și scleroza - în defecte profunde, extinse regenerarea este incompletă, parțială, focarul inflamator fiind substituit cu țesut fibroconjunctiv cicatricial.

Terminologia inflamației: la rădăcina denumirii în limba latină sau greacă a organului (țesutului) se adaugă sufixul *-itis* (*-ită* în limba română).

De ex., miocard-*ită*,
gastr-*ită*,
nfr-*ită*,
hepat-*ită*,
mening-*ită* etc.

Referitor la inflamația unui organ sau altul în literatura medicală se utilizează numai denumirea latină sau numai cea greacă.

Clasificarea inflamației.

După criteriul morfologic:

- 1) **exsudativă**;
- 2) **proliferativă** (*productivă*).

După evoluția clinică:

1) **acută** (*durează nu mai mult de 2-3 săptămâni*);

de obicei este o inflamație exsudativă;

2) **cronică** (*durează luni și ani*);

inflamația are un caracter proliferativ

Inflamația acută (exsudativă)

Este o reacție imediată la o leziune tisulară, cu debut brusc și de scurtă durată.

Se caracterizează prin predominanța reacției vasculare și formarea exsudatului în țesuturi și cavitățile corpului.

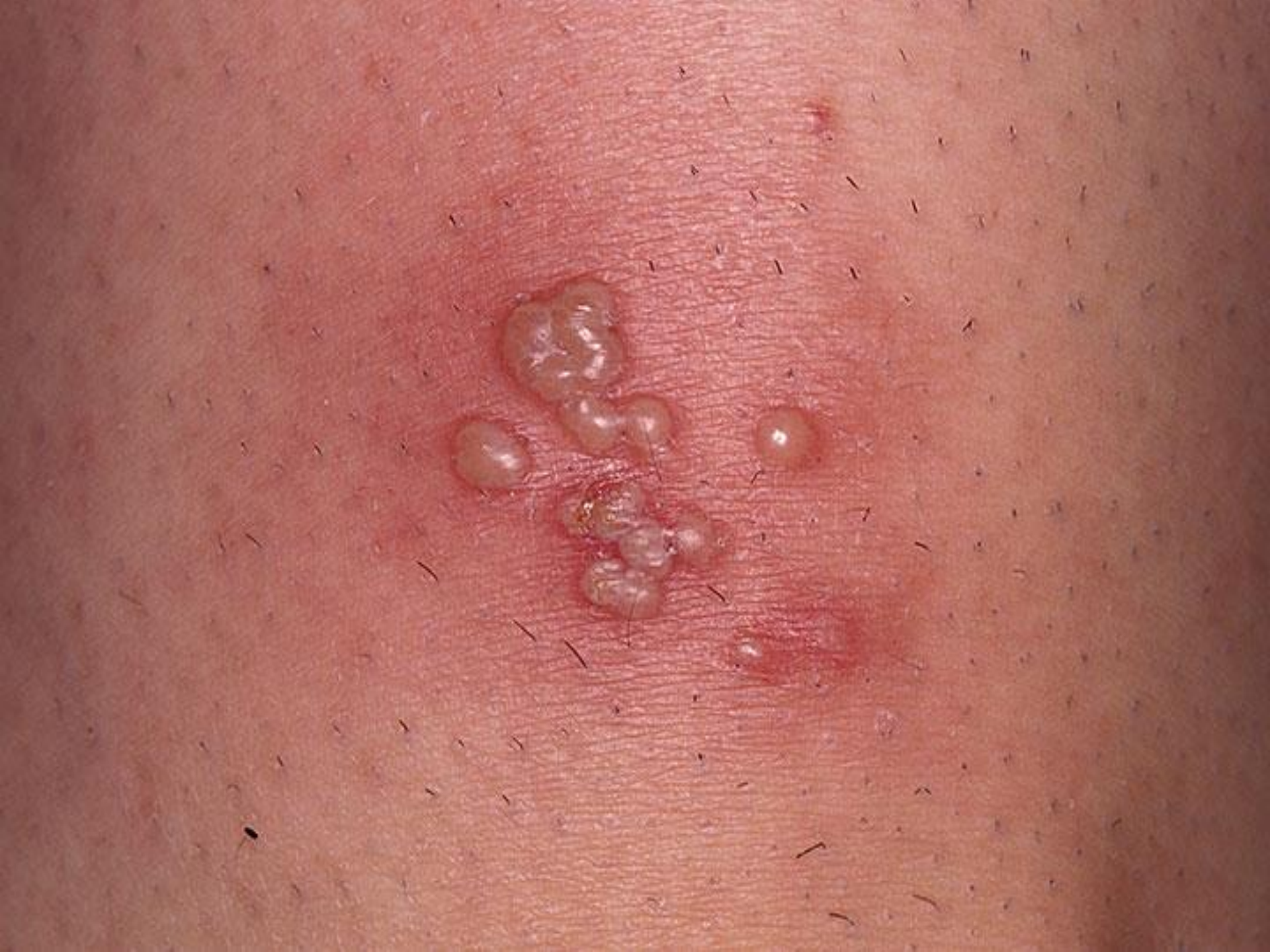Clasificarea inflamației exsudative:

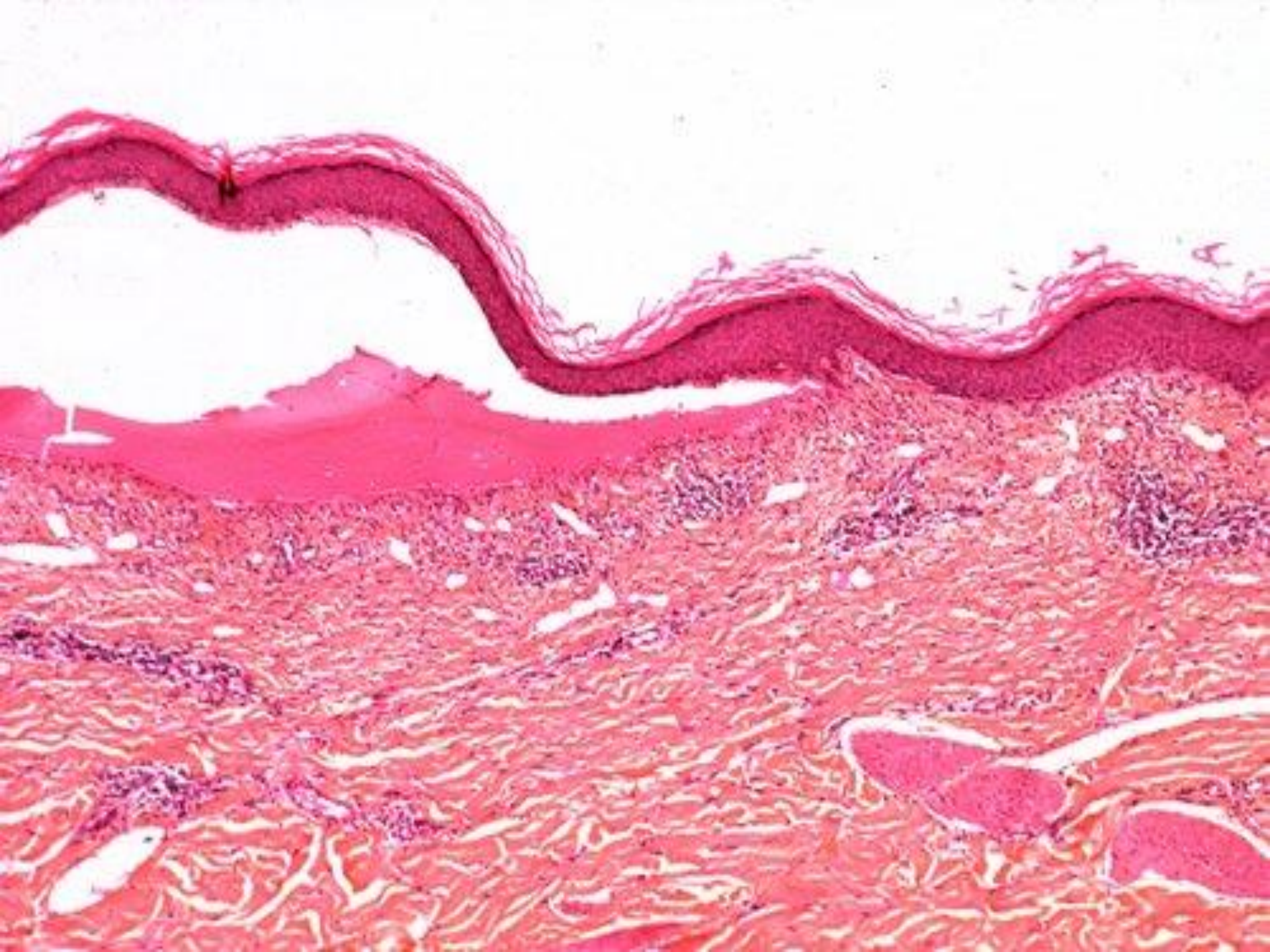
- 1) seroasă,**
- 2) fibrinoasă,**
- 3) purulentă,**
- 4) putridă,**
- 5) hemoragică,**
- 6) catarală,**
- 7) mixtă**

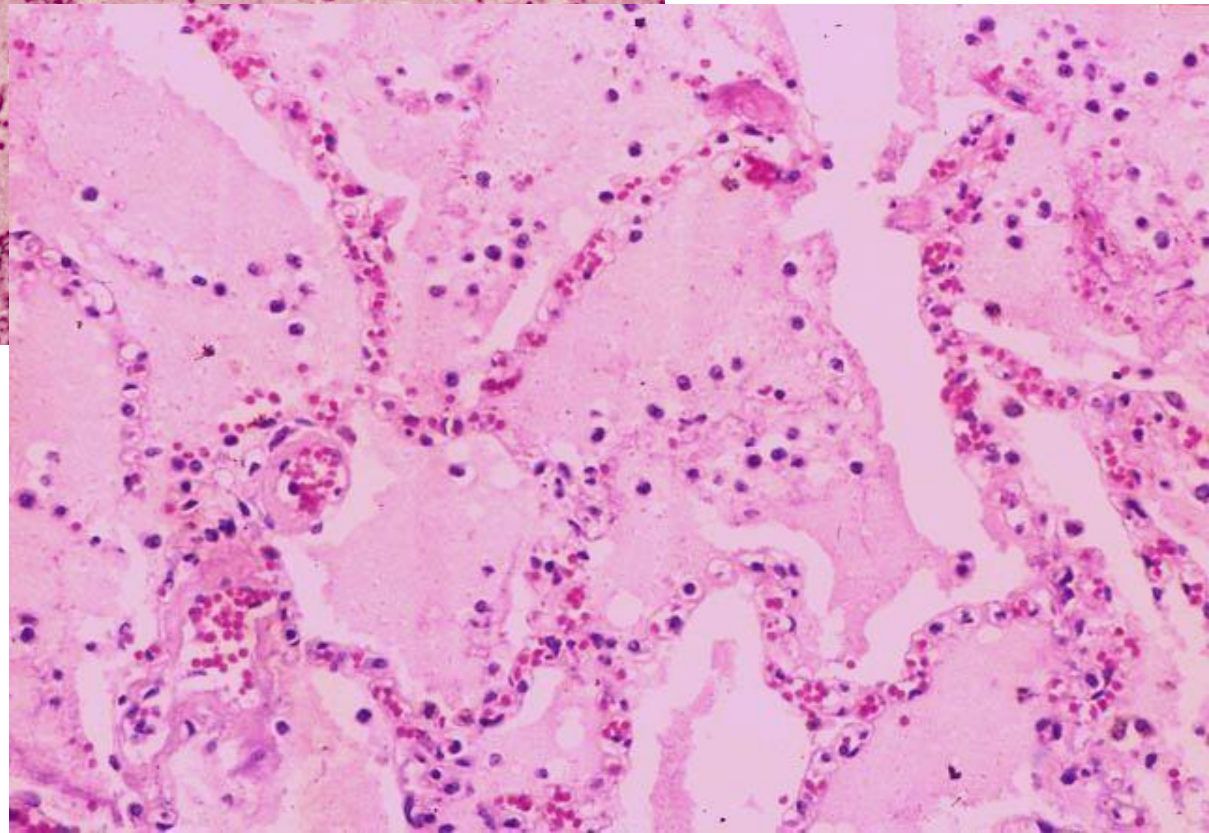
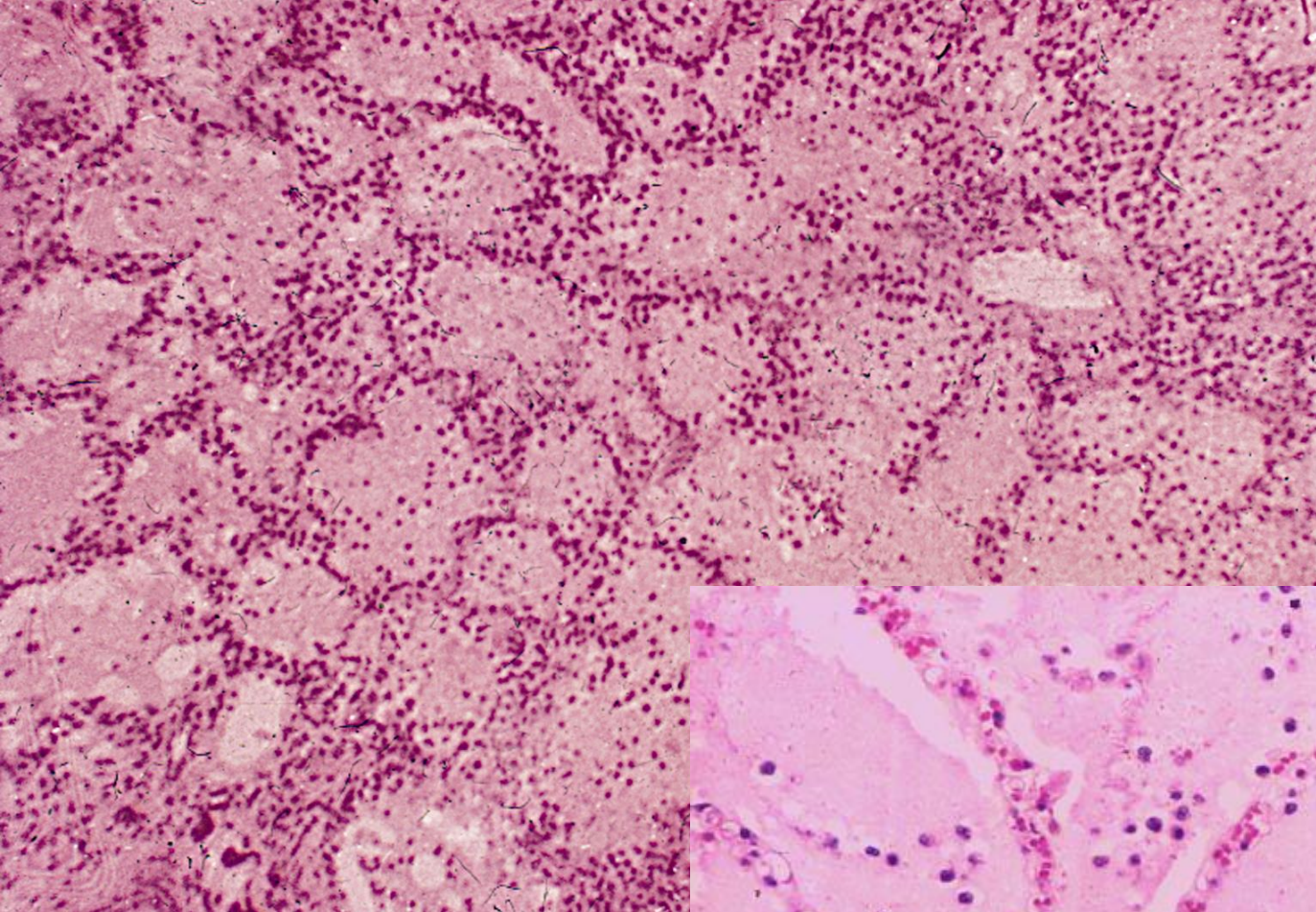
Exsudatul seros este un lichid de culoare gălbuie, opalescent, conține 3-8% de proteine (albumine), amintește serul sanguin, este sărac în elemente celulare.

Localizarea poate fi cea mai variată – mucoasele, seroasele, leptomeningele, organele parenchimotoase.

Consecința - are loc reabsorbția exsudatului cu restabilirea completă a țesutului alterat.







Inflamația fibrinoasă - are loc formarea unui exsudat bogat în fibrină.

Se localizează mai frecvent pe membranele mucoase și seroase, poate fi și în organe parenchimotoase, de ex., în plămâni, rinichi.

Exsudatul are aspect de membrane false sau pseudomembrane de culoare albicioasă-gălbuie pe suprafața mucoaselor și seroaselor sau de mase dense formate din rețele de fibrină în organele parenchimotoase.

Variantele inflamației fibrinoase:

crupoasă și difteroidă.

În **inflamația crupoasă** membrana de fibrină este subțire, fină, aderă slab la țesutul subiacent și se desprinde cu ușurință.

Aceasta se datorează faptului că necroza mucoaselor și seroaselor este superficială.

În **inflamația difteroidă**, membrana de fibrină este mai groasă, foarte aderentă de țesutul subiacent și se detașează cu greu, deoarece necroza în aceste cazuri este mult mai profundă, fibrină și masele necrotice formând o membrană compactă comună, care la desprindere lasă ulcerații profunde, uneori sângerânde.

Caracterul crupos sau difteroid al inflamației fibrinoase depinde de

- profunzimea necrozei și

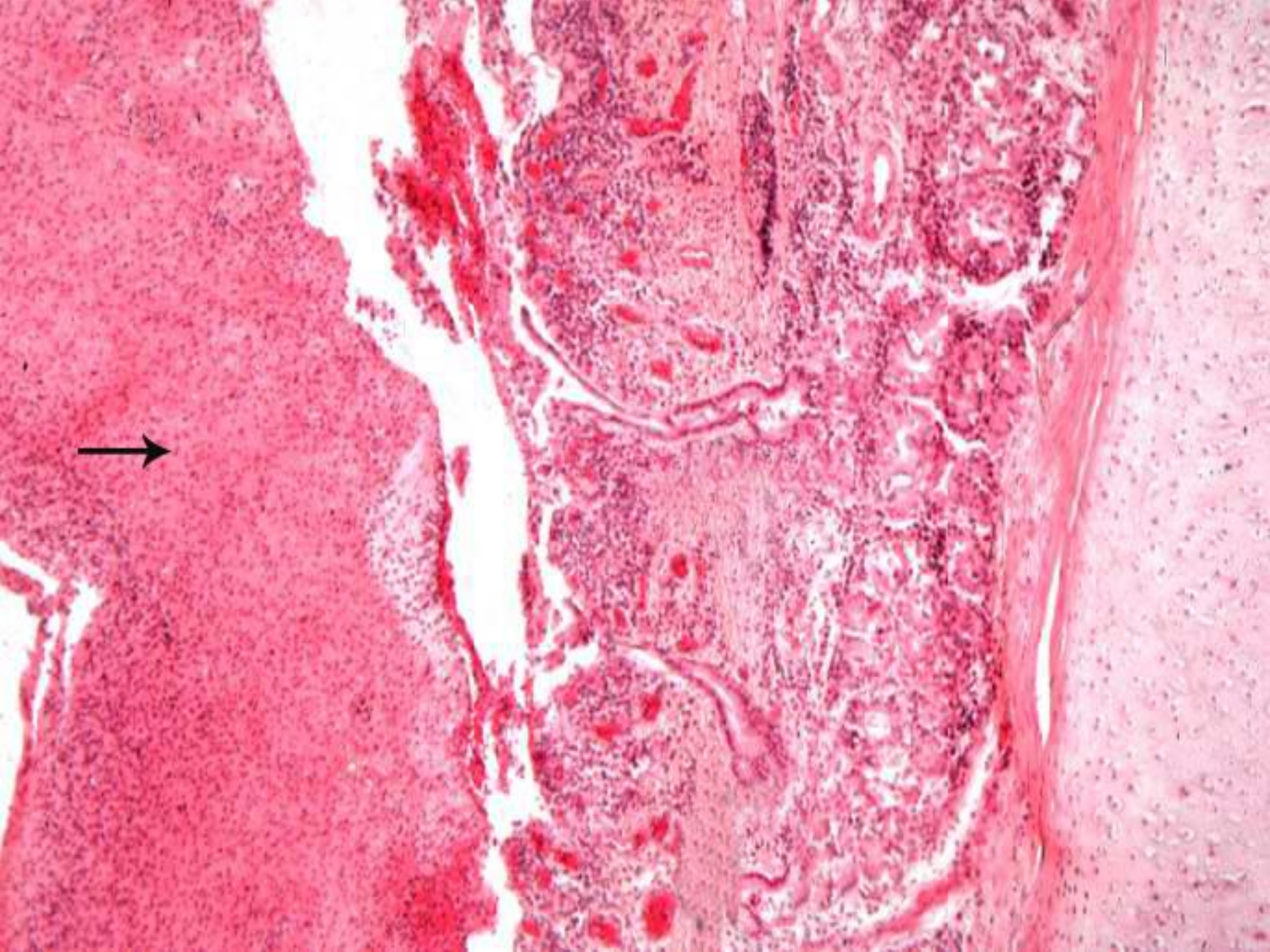
- de tipul epiteliului de înveliș al mucoaselor:

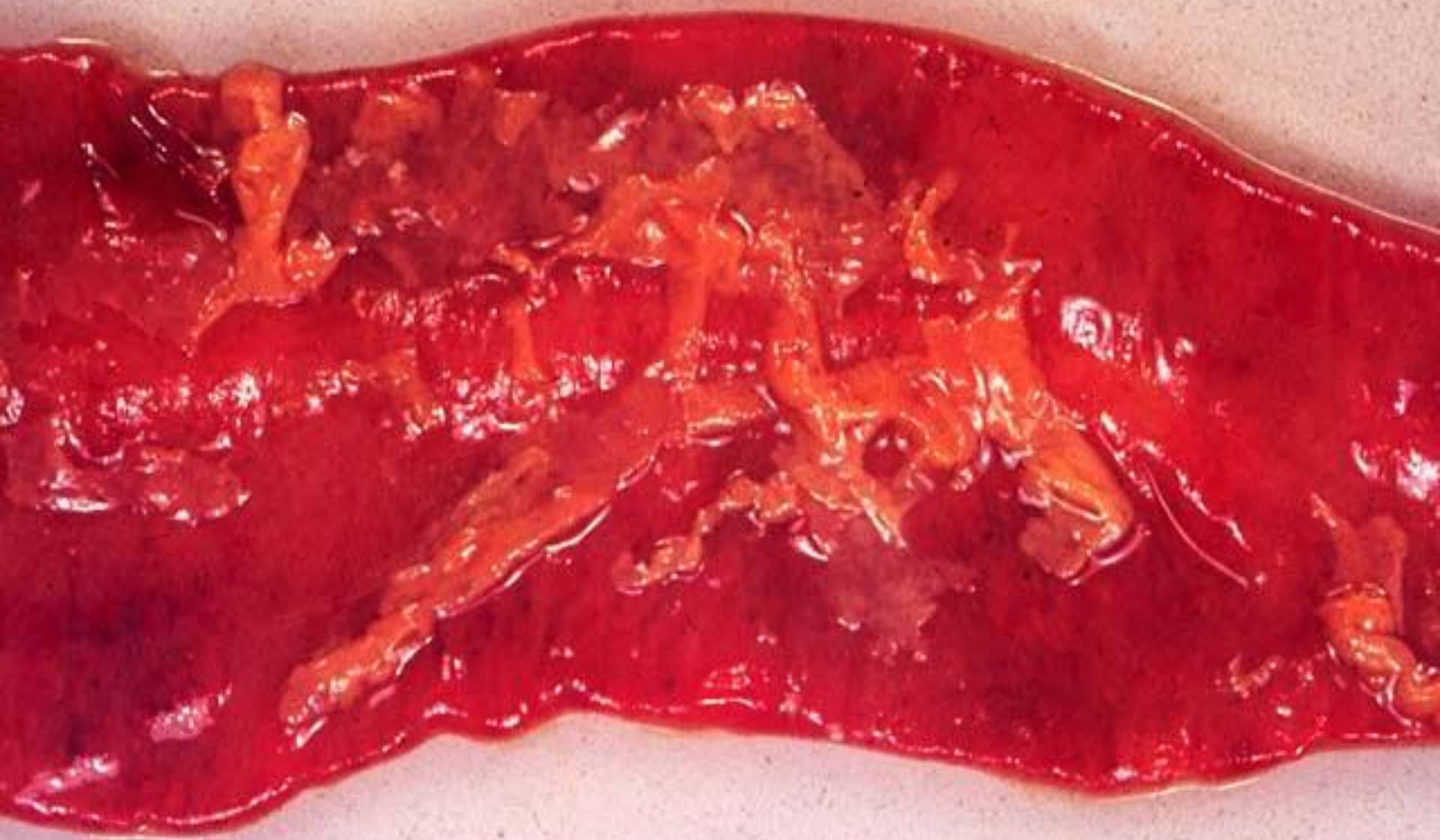
pe membranele acoperite cu epiteliu pavimentos stratificat se întâlnește de obicei inflamația difteroidă, iar pe mucoasele acoperite cu epiteliu glandular unistratificat și pe seroase (pe mezoteliu) se observă mai des inflamația crupoasă.

Consecințele: - resorbția completă a exsudatului

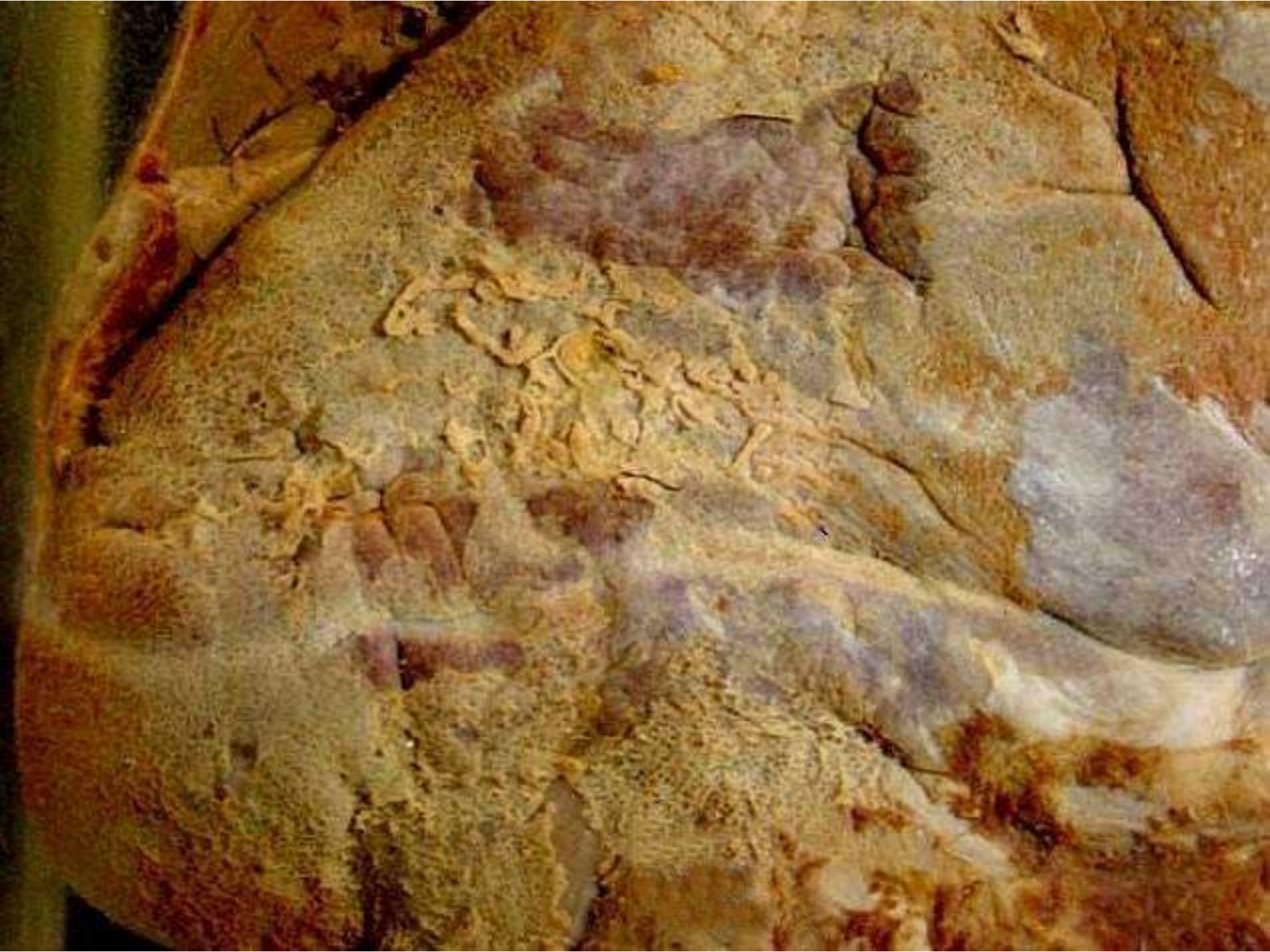- organizarea fibrinei cu apariția unor cicatrice pe mucoase sau a unor aderențe între foițele seroase.

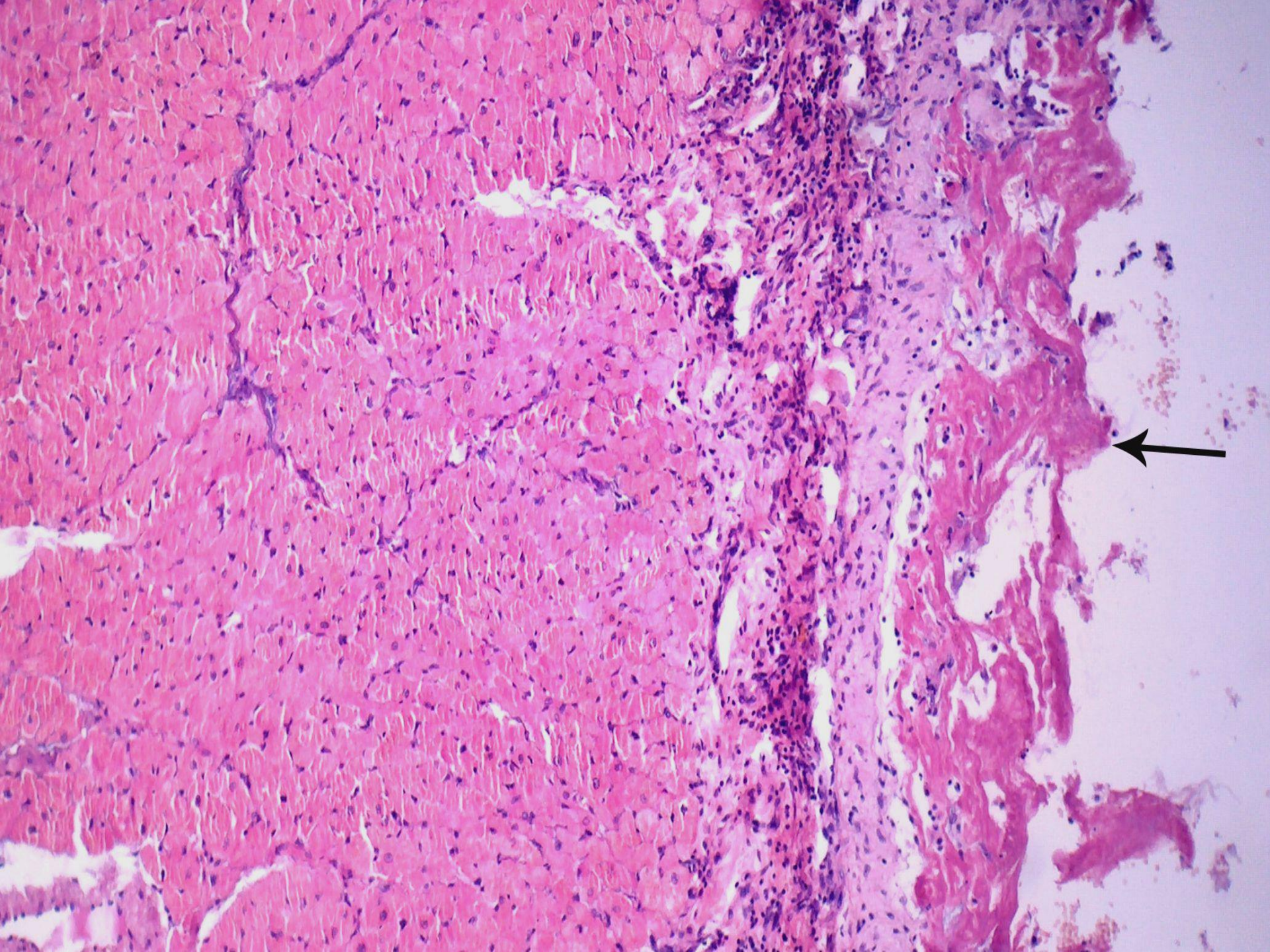


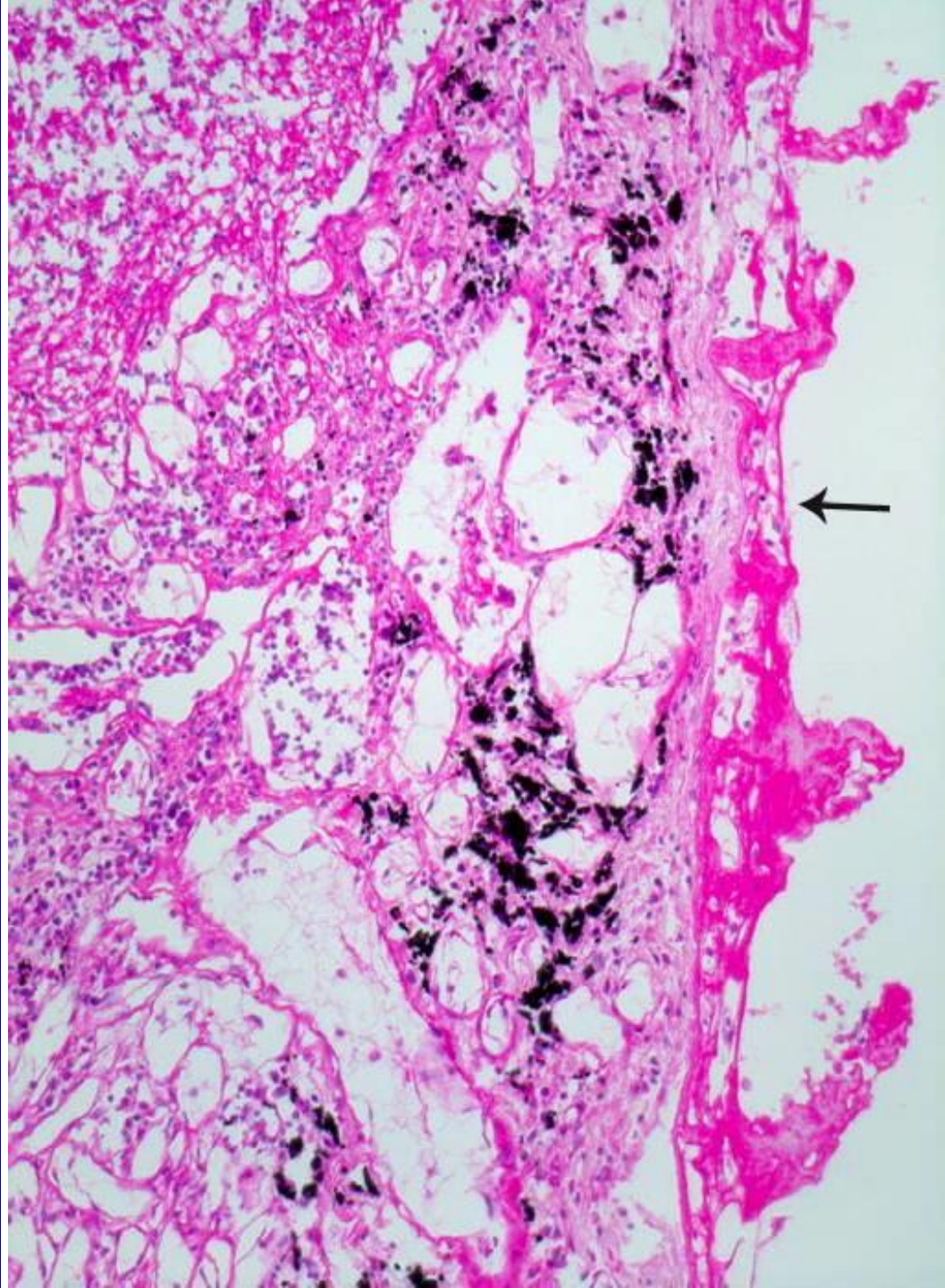
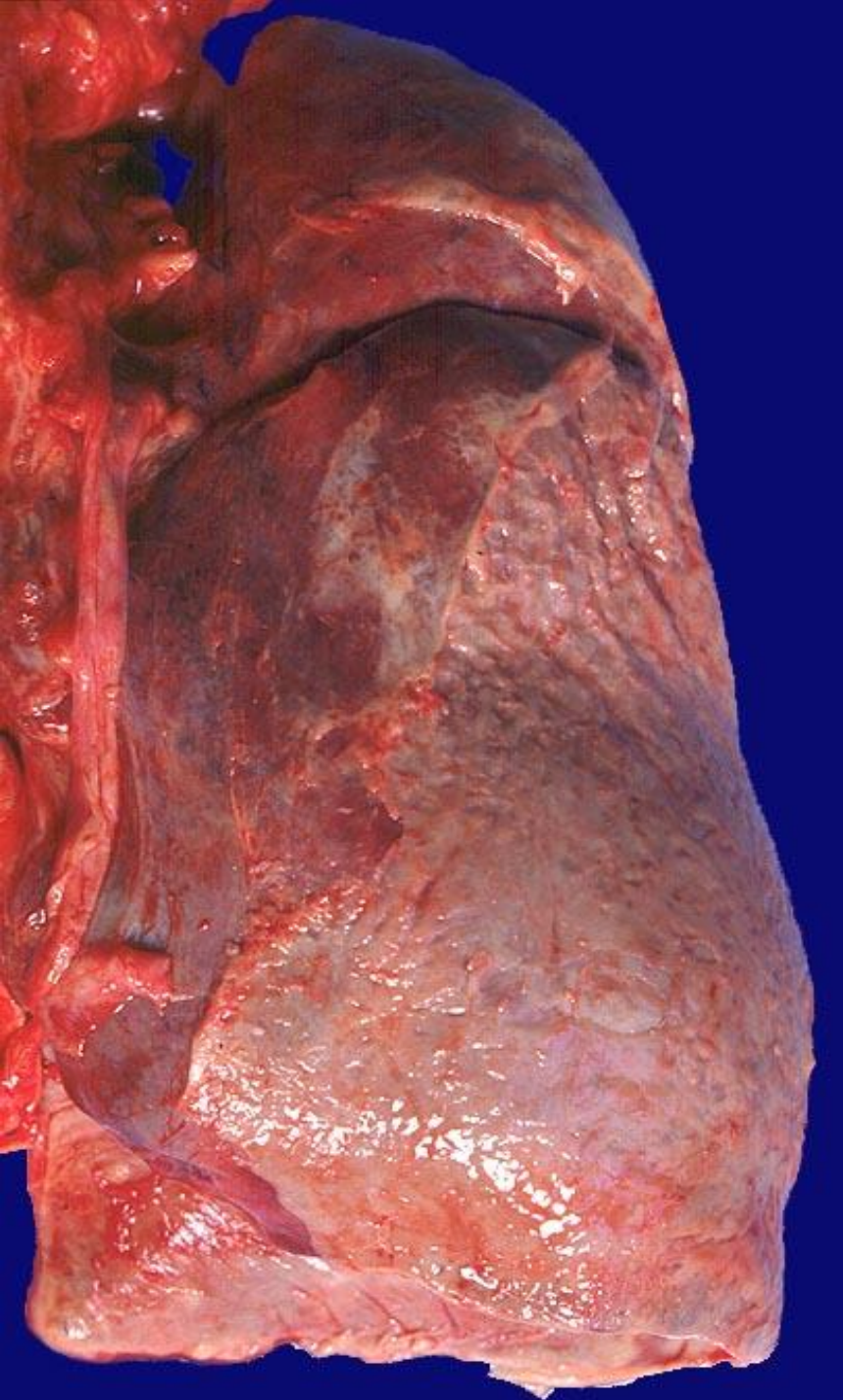












Variantele morfologice a inflamației purulente:

- abces:**
- flegmon.**

Abcesul - inflamație purulentă focală, circumscrisă cu formarea unei cavități umplute cu puroi.

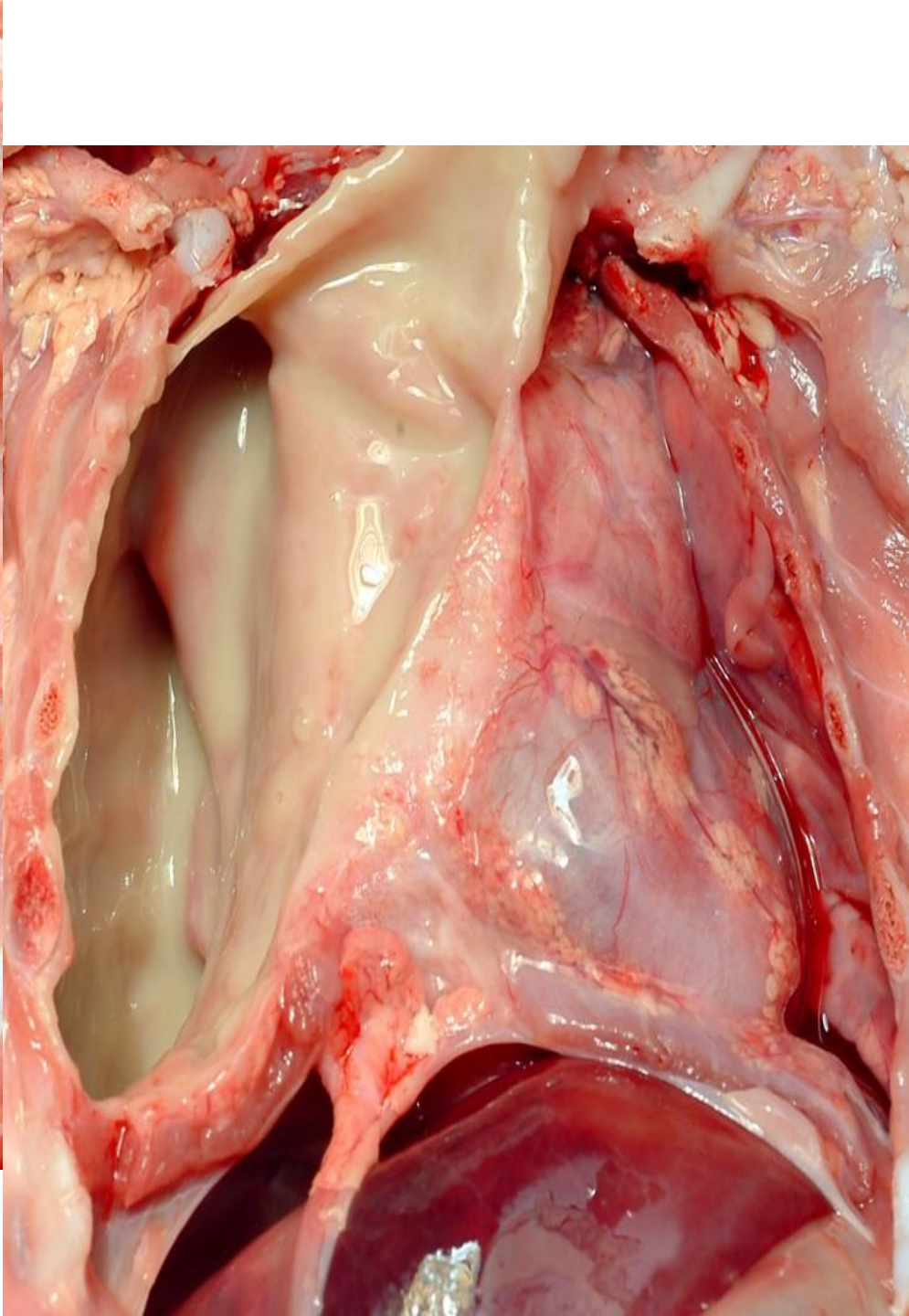
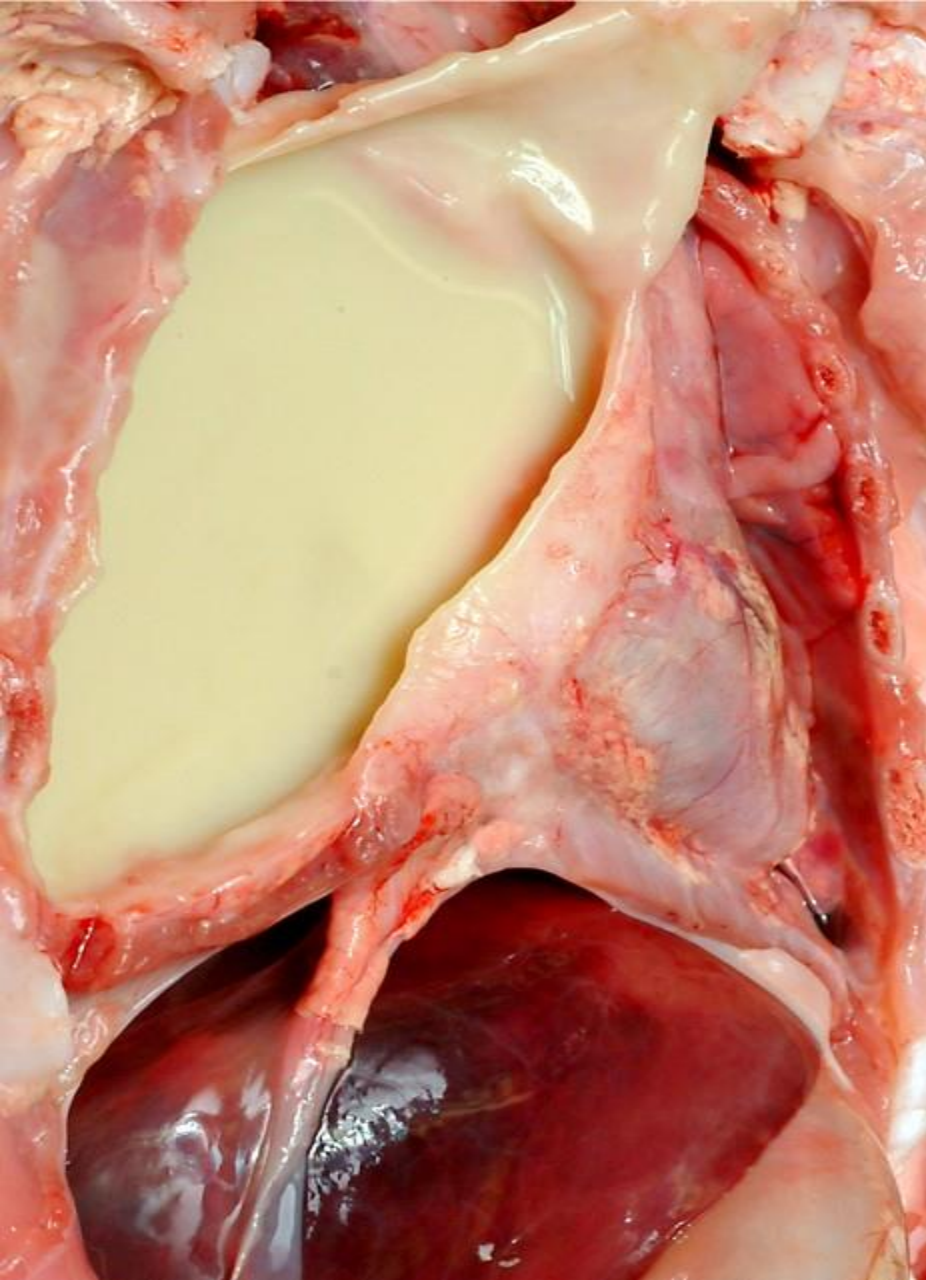
Abcesul poate fi acut și cronic.

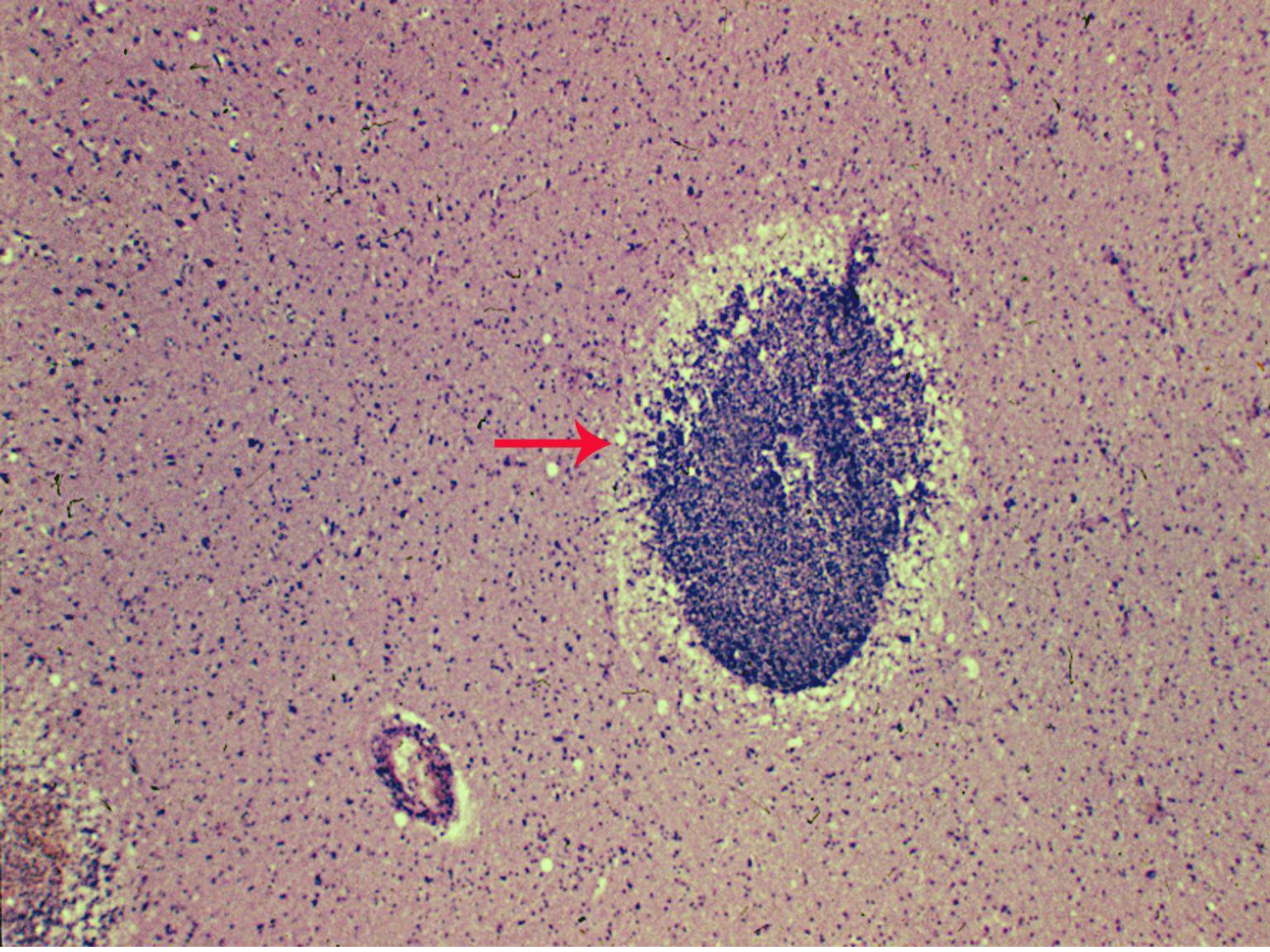
Abcesul acut este delimitat de țesutul organului respectiv, de un exsudat fibrino-leucocitar sau de țesut de granulație.

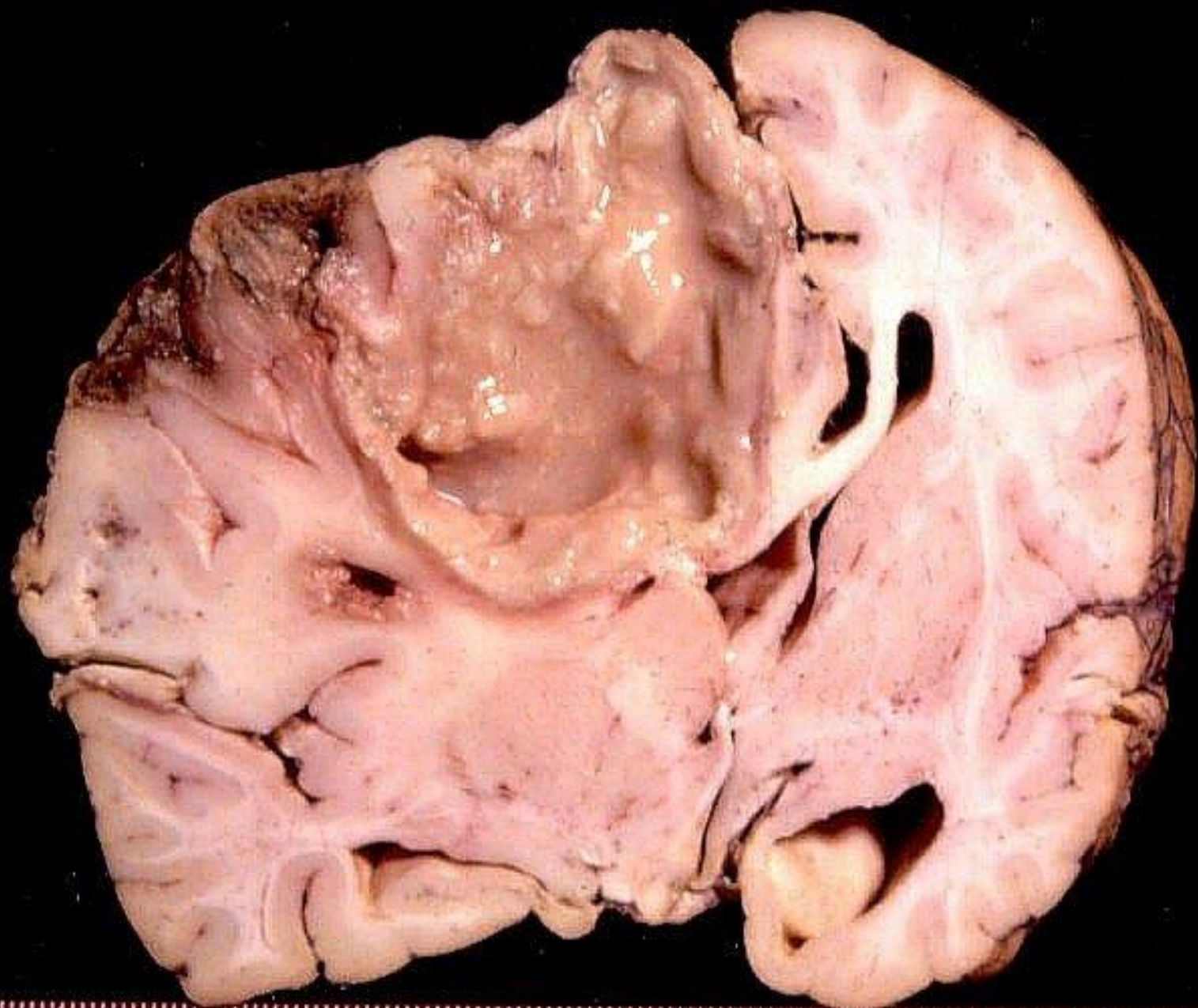
Abcesul cronic - de membrana piogenă formată din țesut de granulație, bogat în capilare.

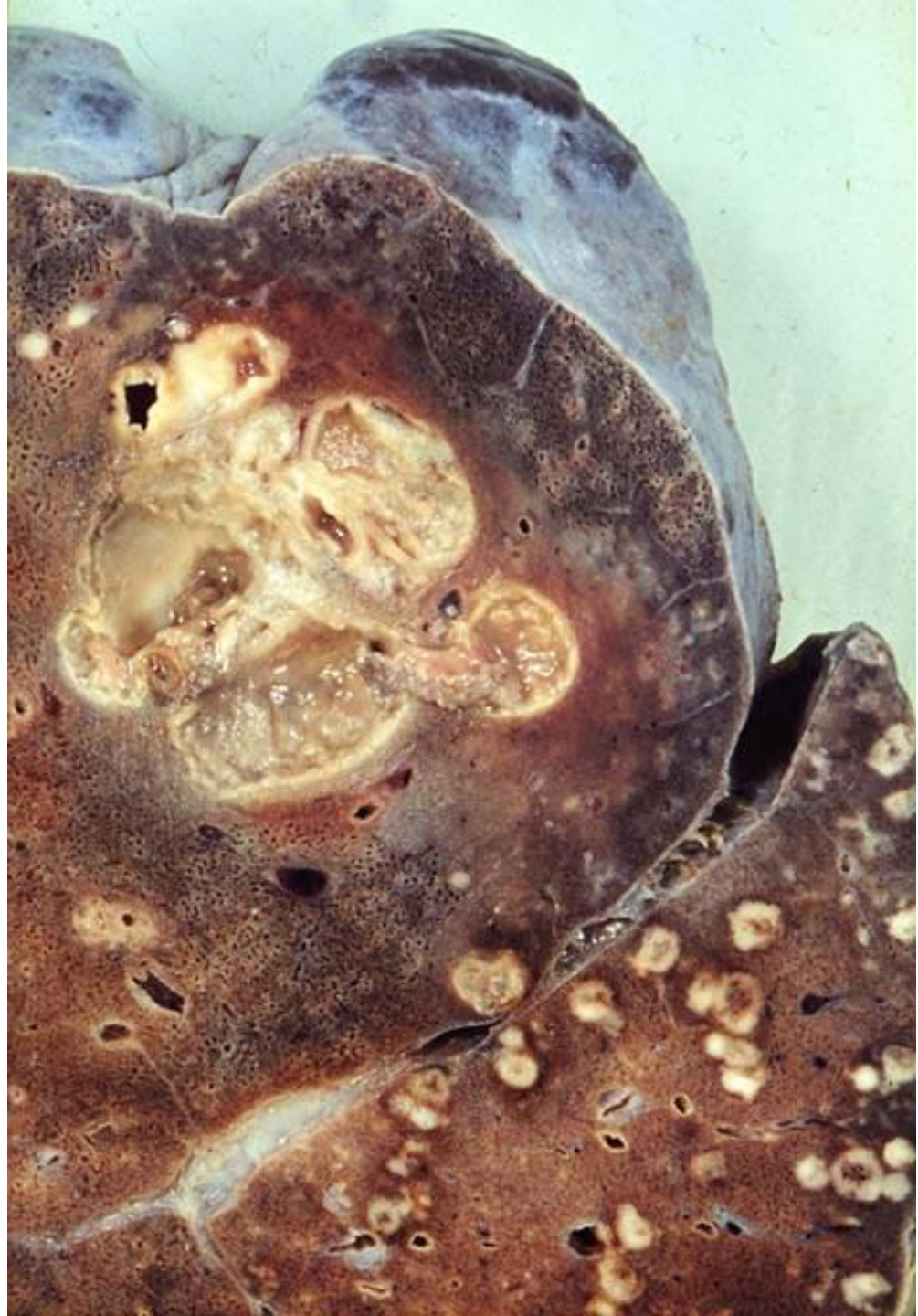
Inflamația purulentă - se caracterizează prin predominanța în exsudat a leucocitelor neutrofile, necroza și liza țesuturilor (histoliză).

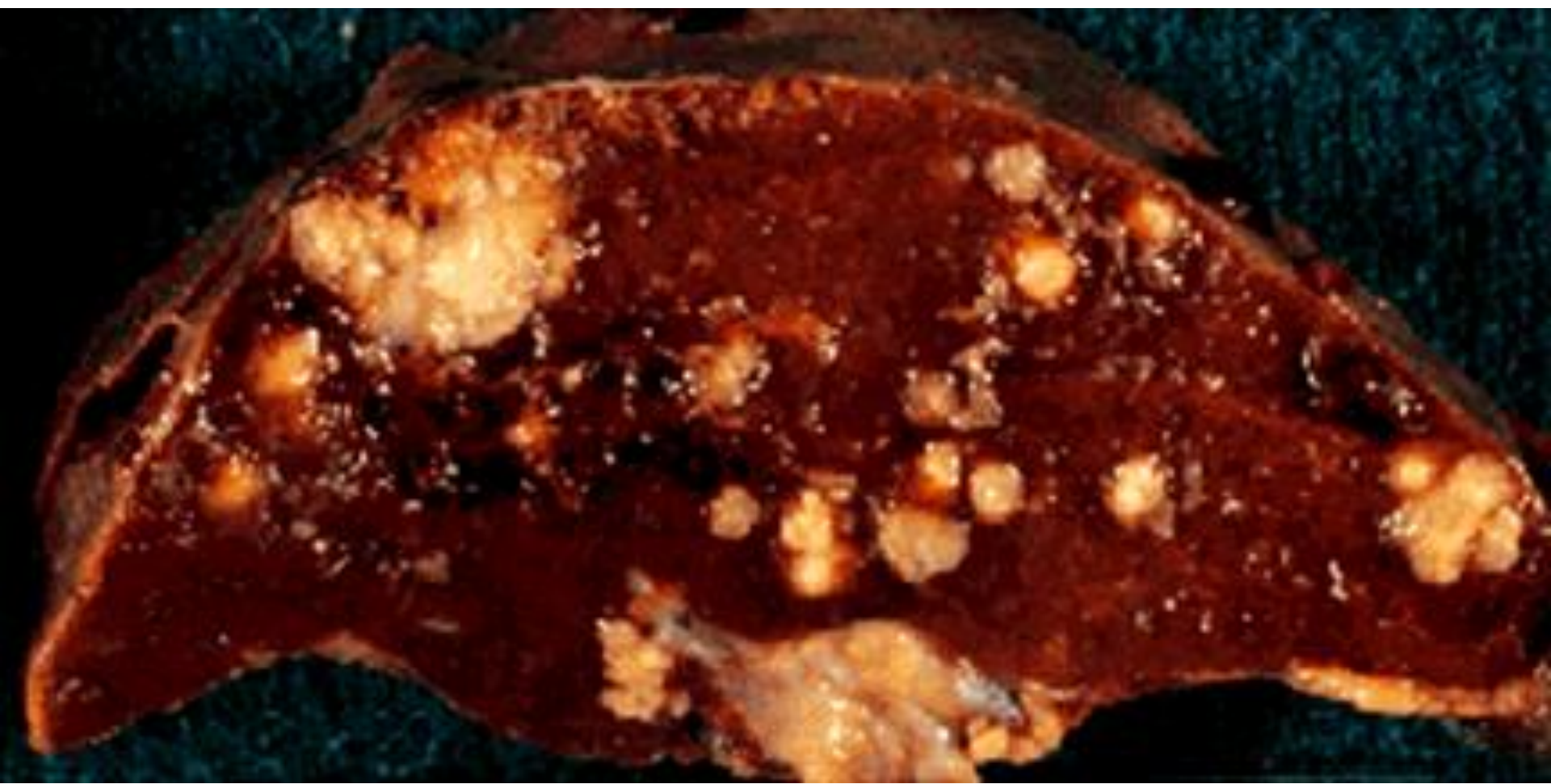
Puroiul prezintă un lichid vâscos, tulbure, de culoare galbenă-verzuie, constituit din neutrofile, care suferă modificări distrofice (îndeosebi distrofia grasă) și se dezintegrează treptat (așa-numitele *globule de puroi* sau *piocite*), detritusuri tisulare, microbi.

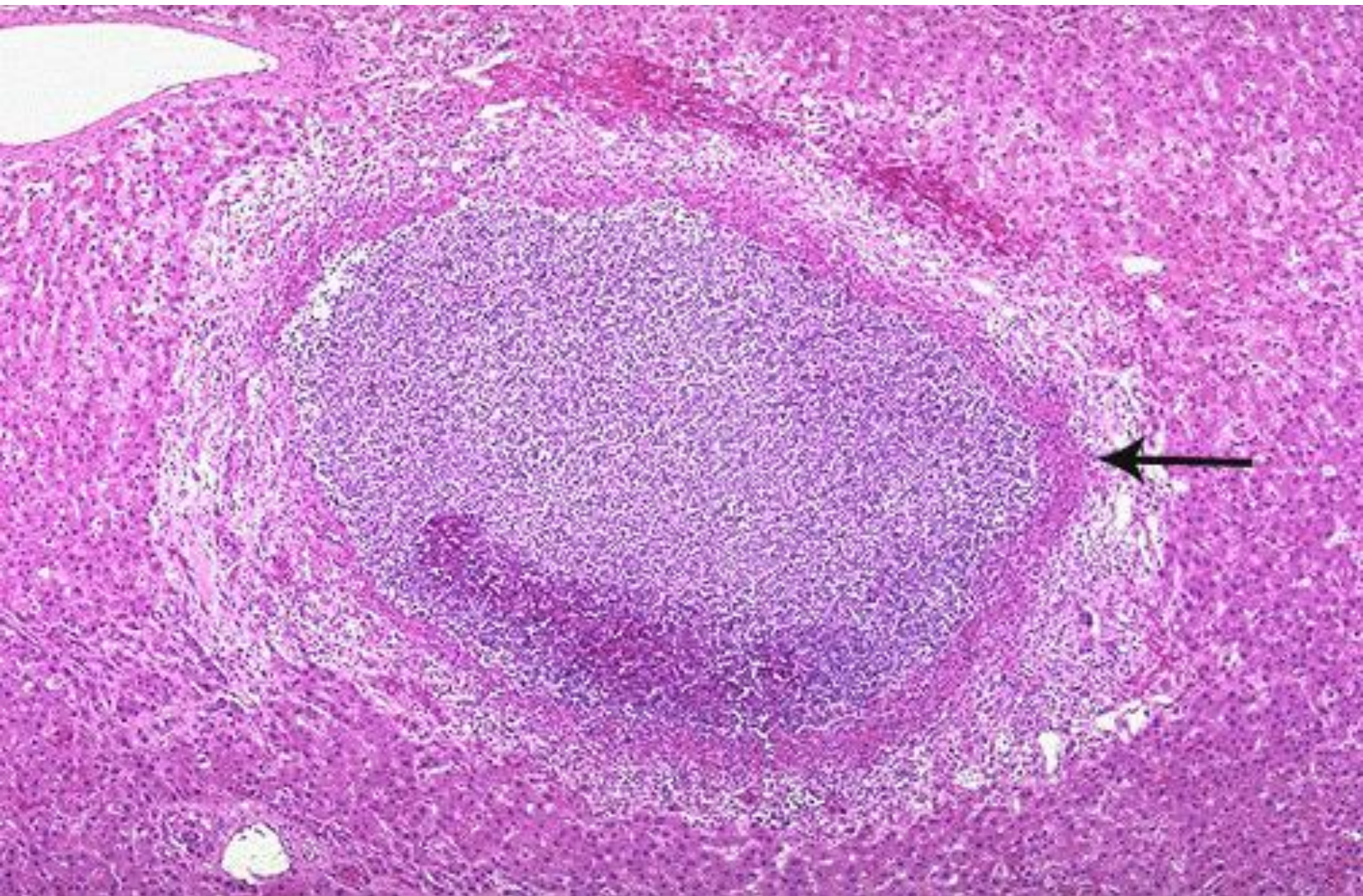












Consecințele abceselor:

- organizarea (cicatrizarea);**
- petrificarea (condensarea și calcificarea puroiului);**
- fistulizarea**

Flegmonul - inflamație purulentă fără delimitare precisă, în care exsudatul se extinde difuz printre elementele tisulare.

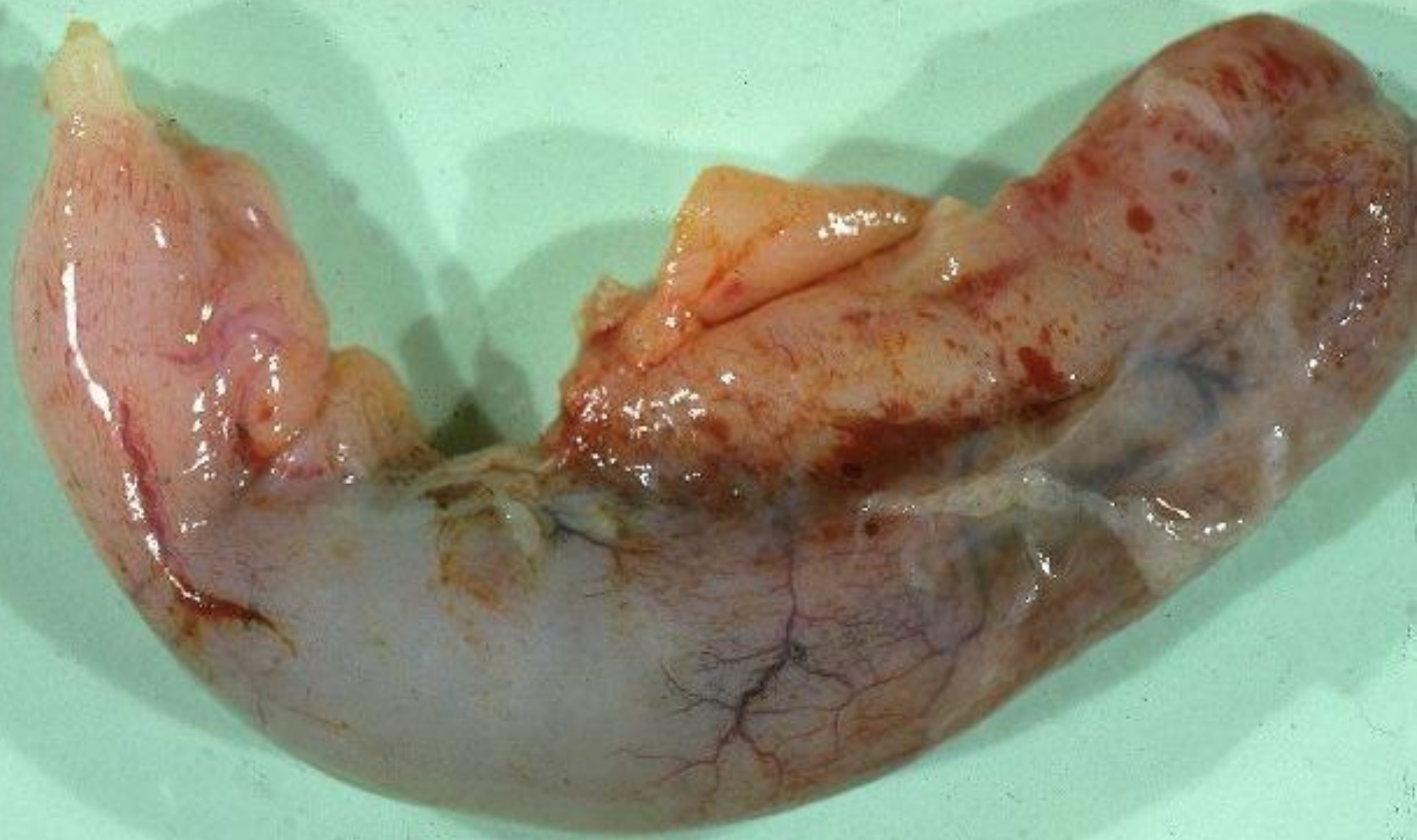Puroiul se răspândește de-a lungul spațiilor intermusculare, țesutului celuloadipos, trunchiurilor neuro-vasculare etc.

Se întâlnește în țesutul celuloadipos, mușchi, pereții organelor cavitate și tubulare (apendicele vermicular, vezica biliară, stomacul, intestinul etc), în leptomeninge ș.a.

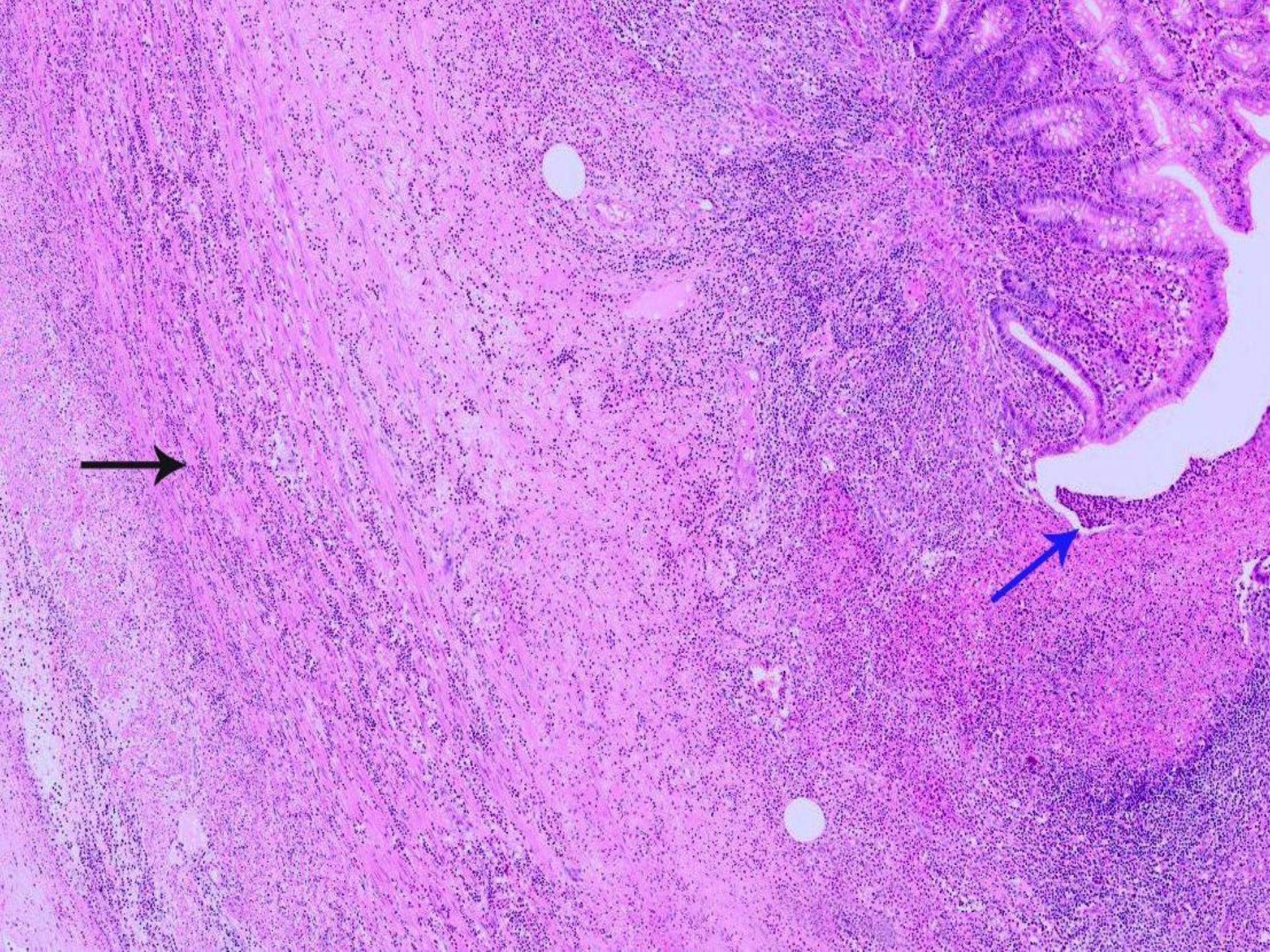
Macroscopic, zona inflamată este tumefiată, caldă la palpare, îmbibată cu puroi, pe secțiune cu aspect turbure, galben-cenușiu, poate avea consistență dură, lemnoasă (*flegmon dur*) sau flască (*flegmon moale*), fapt ce depinde de extinderea și gravitatea proceselor de necroză a țesuturilor în zona respectivă.

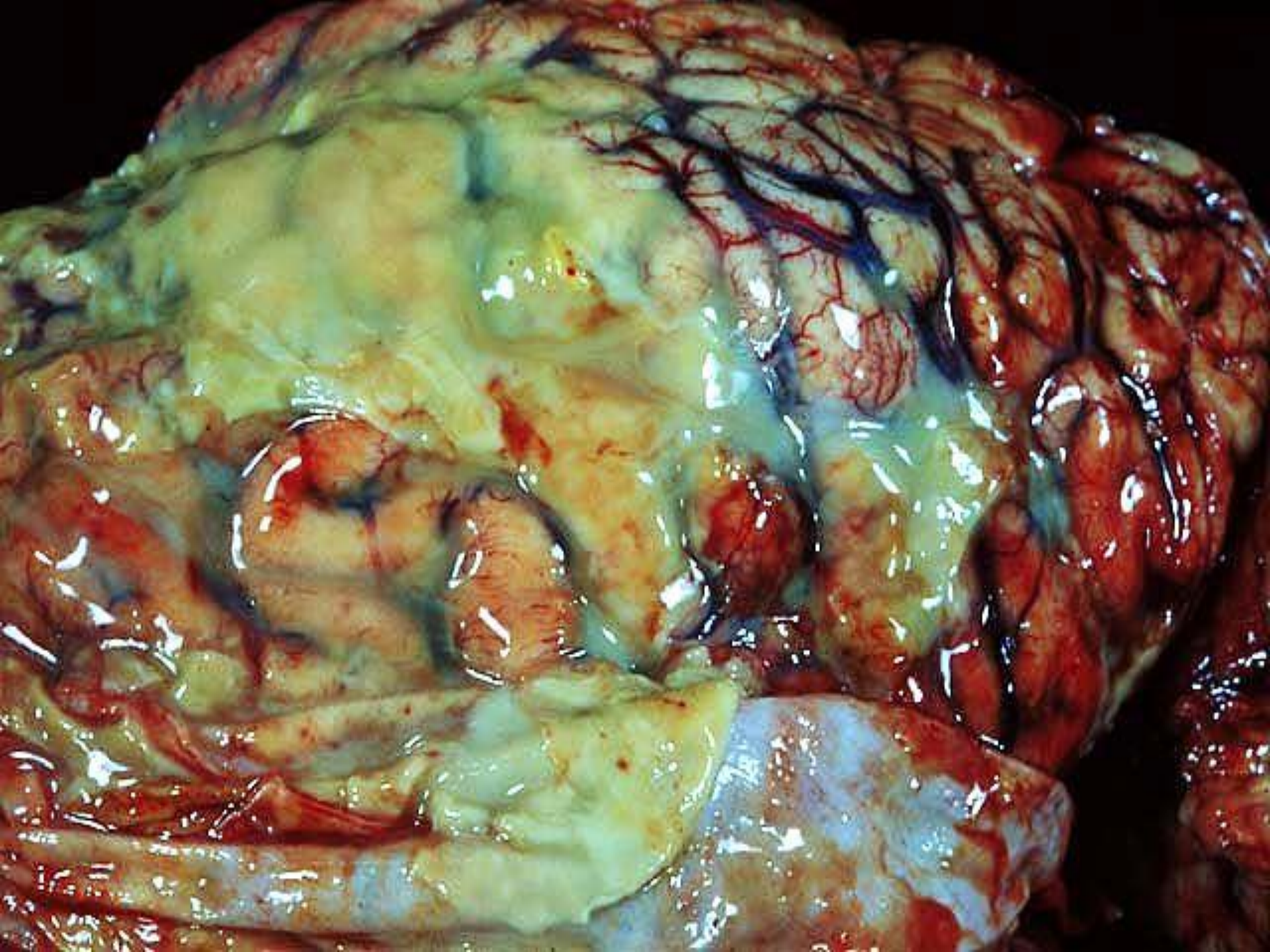
Inflamația flegmonoasă poate fi acută sau cronică. Flegmonul acut se poate complica cu **septicemie**.

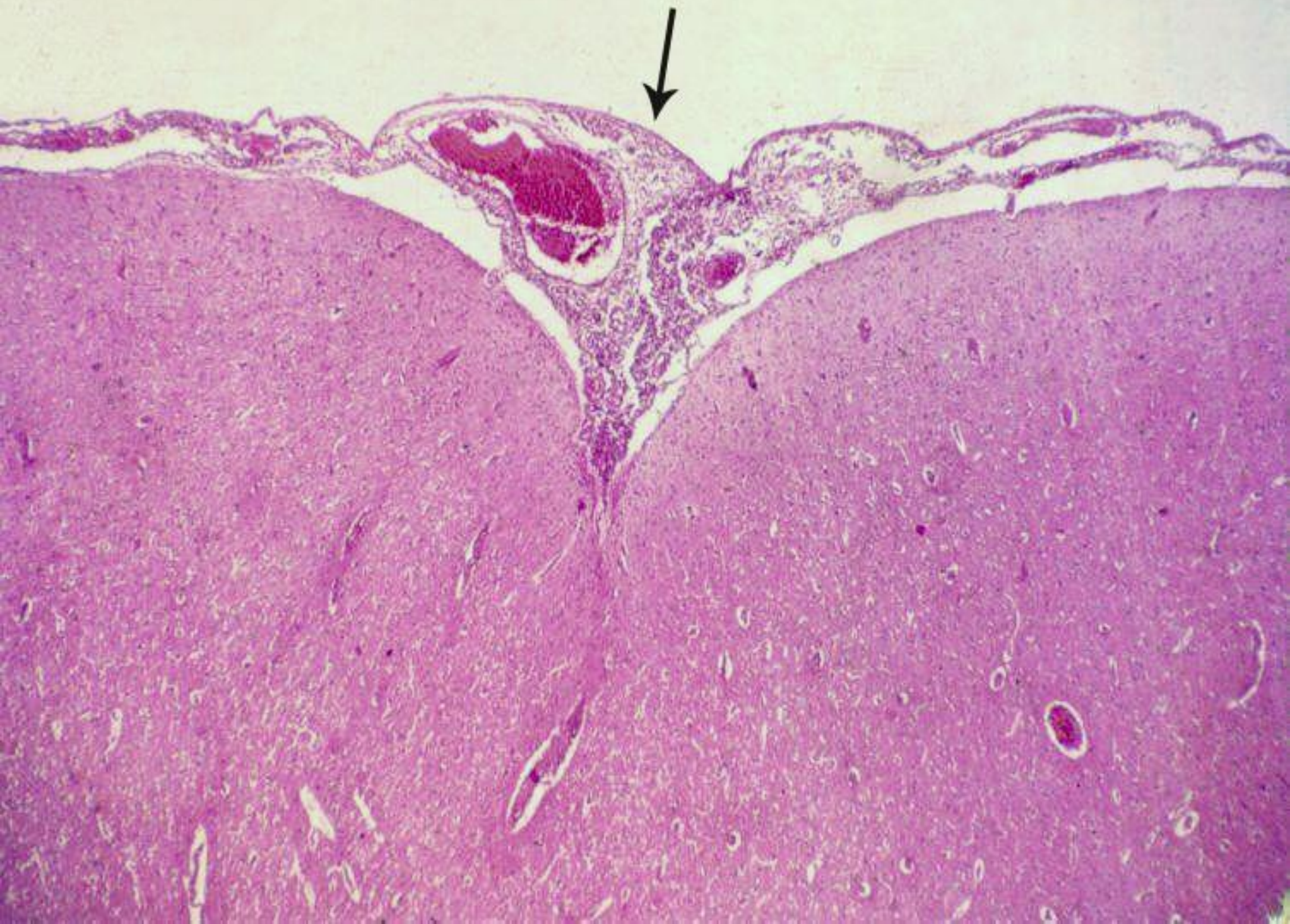În urma formelor cronice de abces și flegmon poate surveni **amiloidoza secundară**



1 cm







Inflamația putridă (ihoroasă, gangrenoasă)

Se dezvoltă datorită suprainfectării focarului inflamator cu bacterii de putrefacție (*colibacili, Proteus vulgaris* etc.), care provoacă procese de dezintegrare putridă a țesuturilor.

Țesutul inflammat are aspect cenușiu-murdar, cu miros neplăcut (fetid).

Se localizează în țesuturile care au contact cu mediul extern (cavitatea bucală, plămâni, tractul digestiv, organele urogenitale).

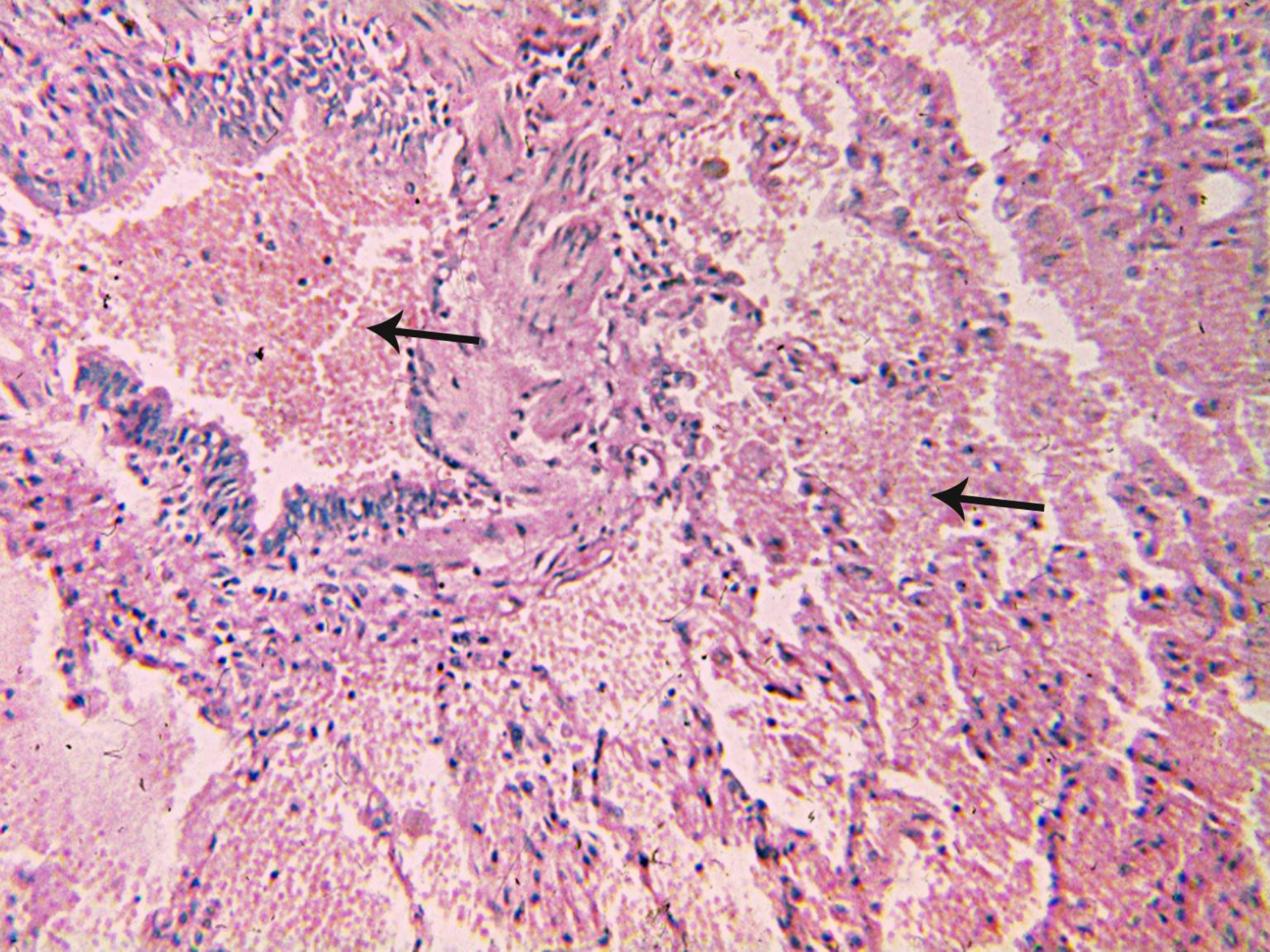
Inflamația hemoragică

Se caracterizează prin prezența unui număr mare de eritrocite în exsudat, care capătă aspect de lichid hemoragic.

Macroscopic focarele de inflamație hemoragică au o culoare roșietică.

Se întâlnește în gripă, pestă, infecția streptococică, antrax, variolă, mai ales la bolnavii cu diateză hemoragică sau cașectizați.

Este legată de creșterea marcată a permeabilității vasculare.



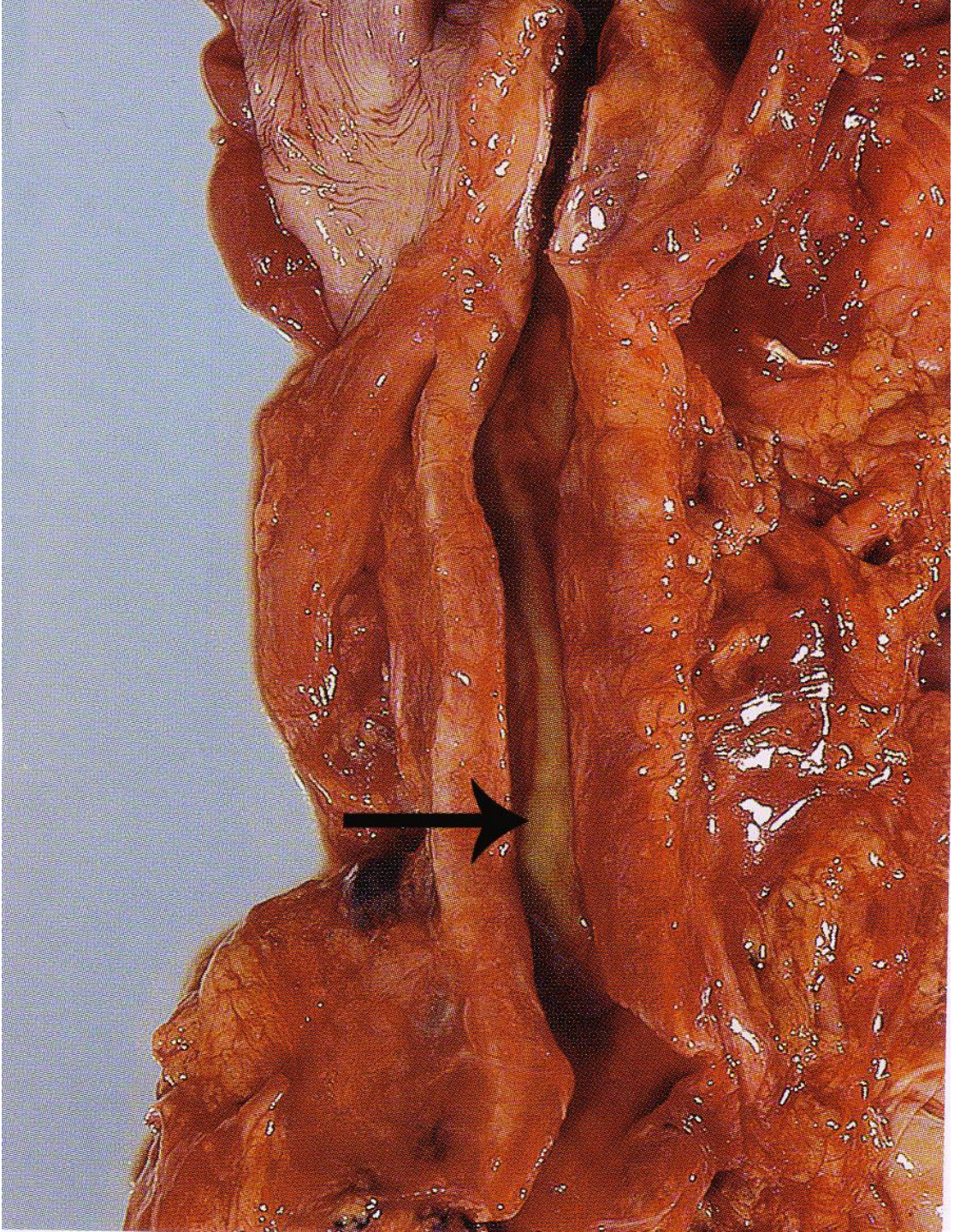
Inflamația catarală

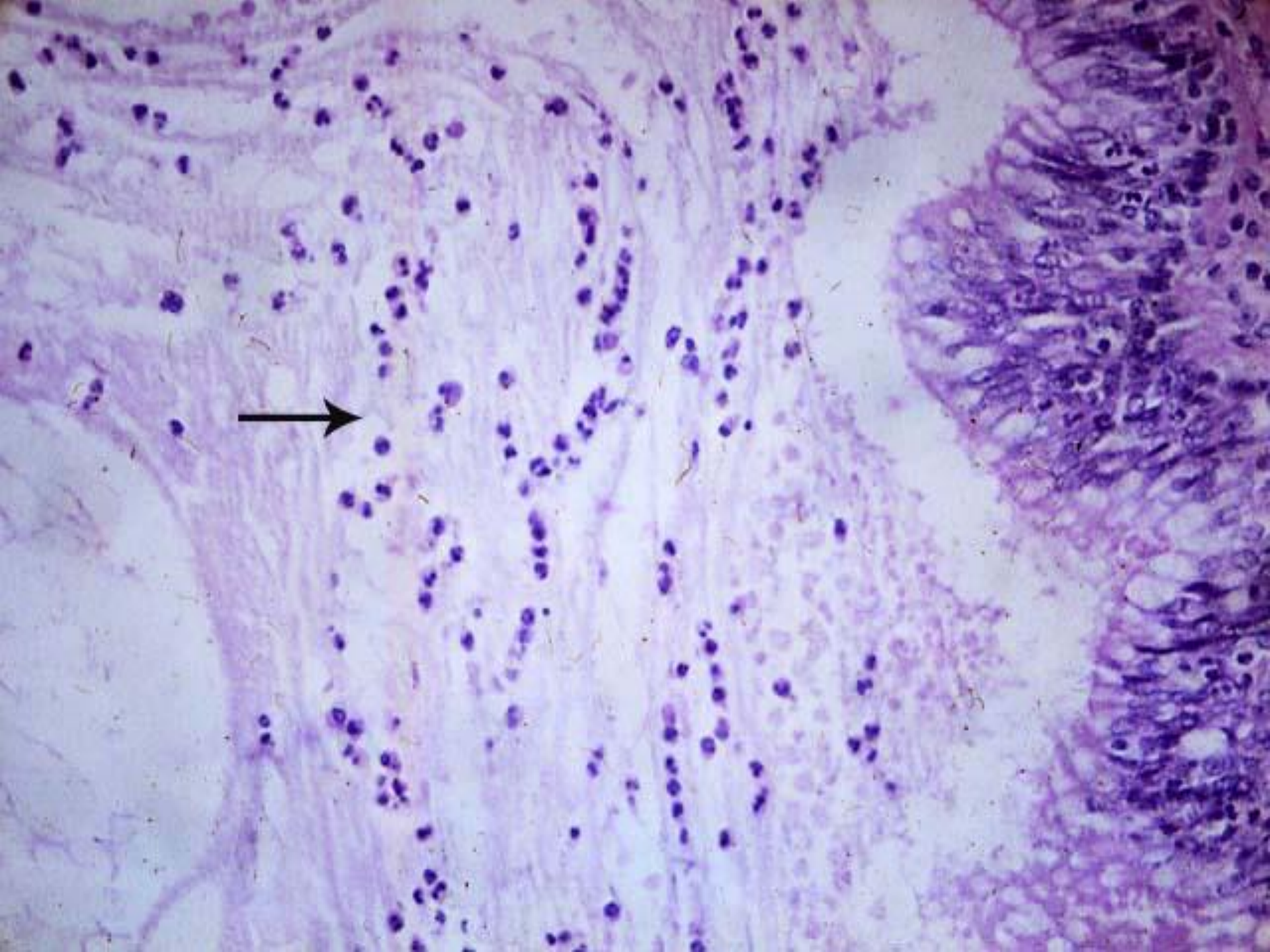
Apare la nivelul mucoaselor căilor respiratorii (rinită, bronșită),

tractului digestiv (gastrită, enterită, colită, colecistită), căilor urogenitale (endometrită, salpingită, cistită).

La început catarul are un caracter *seros*, care treptat se îngroașă, devine *mucos (seromucos)* datorită secreției exagerate de mucus, iar cu timpul aspect *purulent (mucopurulent)*.

După evoluția clinică catarul poate fi acut sau cronic.





INFLAMAȚIA CRONICĂ (*proliferativă*, *productivă*) se dezvoltă de sine stătător sau apare prin cronicizarea inflamației acute nerezolvate.

Mecanismele patogenetice principale:

- persistența inflamației acute,
- persistența agentului patogen datorită

imposibilității eliminării lui rapide prin fagocitoză;

- acțiunea îndelungată a factorului nociv, de

exemplu fumatul:

- corpi străini;
- afecțiuni autoimune;
- afecțiuni de etiologie necunoscută, de ex. boala

Crohn, colita ulceroasă nespecifică, sarcoidoza etc.

Morfologic inflamația cronică este mediată de celule mononucleare cu nucleul nesegmentat. Este o inflamație productivă (proliferativă), în care predonmină procesele de proliferare și transformare a celulelor.

Substratul morfologic al inflamației cronice este infiltratul inflamator celular.

Cel mai frecvent se întâlnesc

fagocite mononucleare (macrofage, celule epitelioid),

limfocite,

celule gigante polinucleate,

fibroblaști.

Clasificarea:

- 1) inflamația interstițială;*
- 2) inflamația granulomatoasă;*
- 3) inflamația polipoasă.*

Inflamația interstițială - procesul inflamator se localizează în stroma (interstițiul) organelor parenchimotoase. Localizarea mai frecventă: miocardul, rinichii, plămâni, ficatul [*denumirea - miocardită, nefrită, pneumonie, hepatită – interstițială*].

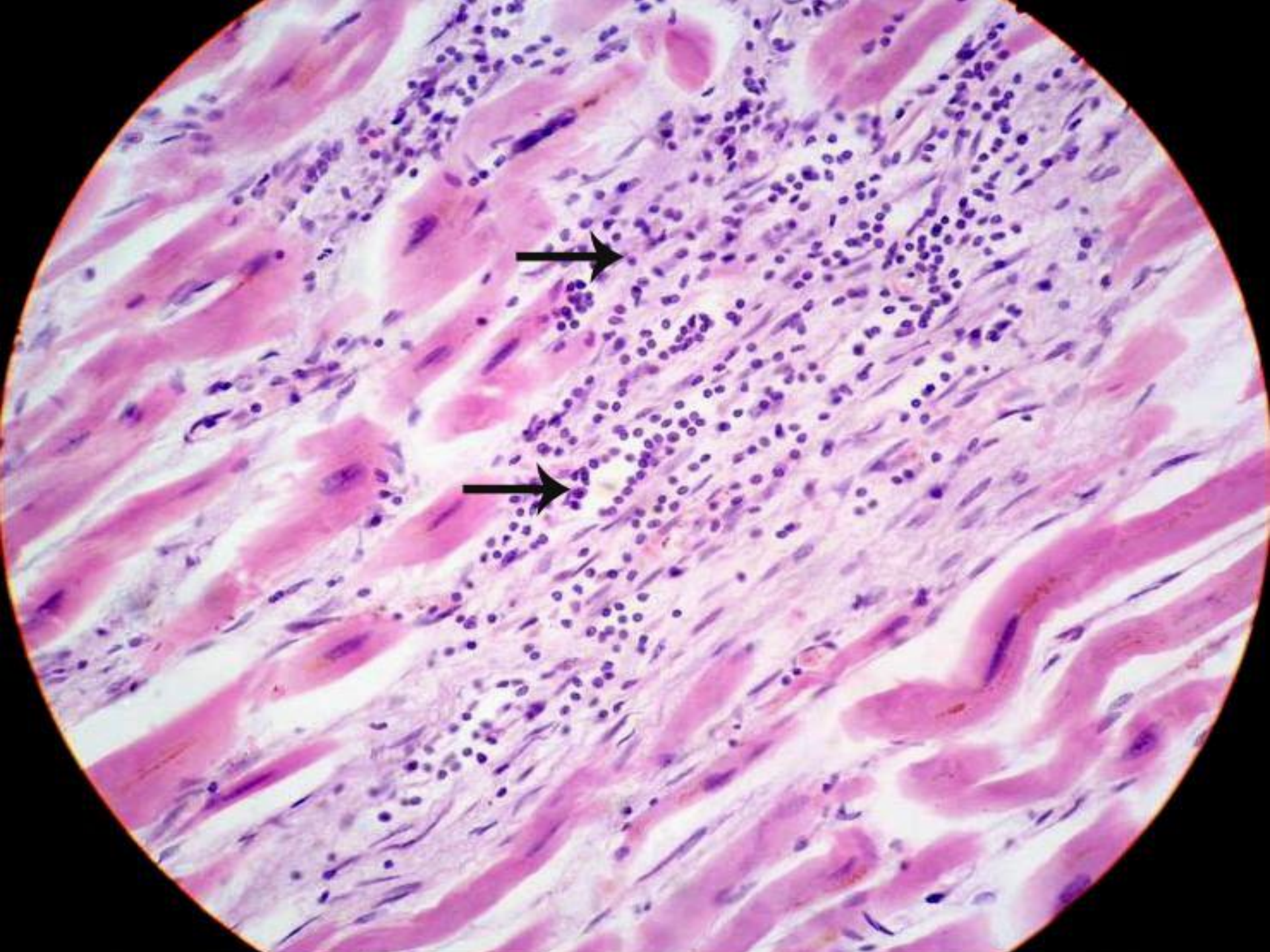
Consecințele:

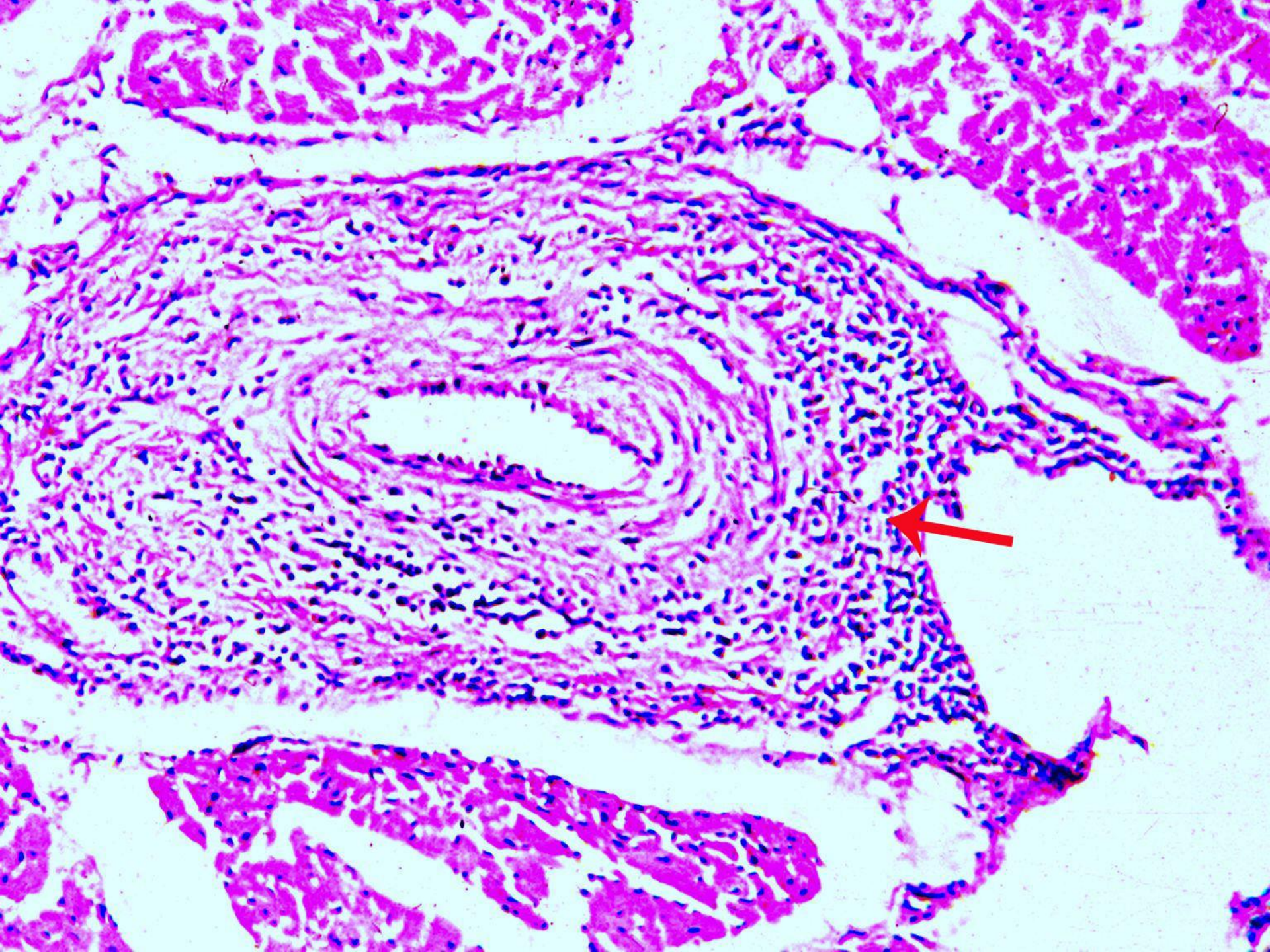
- **fibroza,**
- **scleroza,**
- **ciroza organelor**

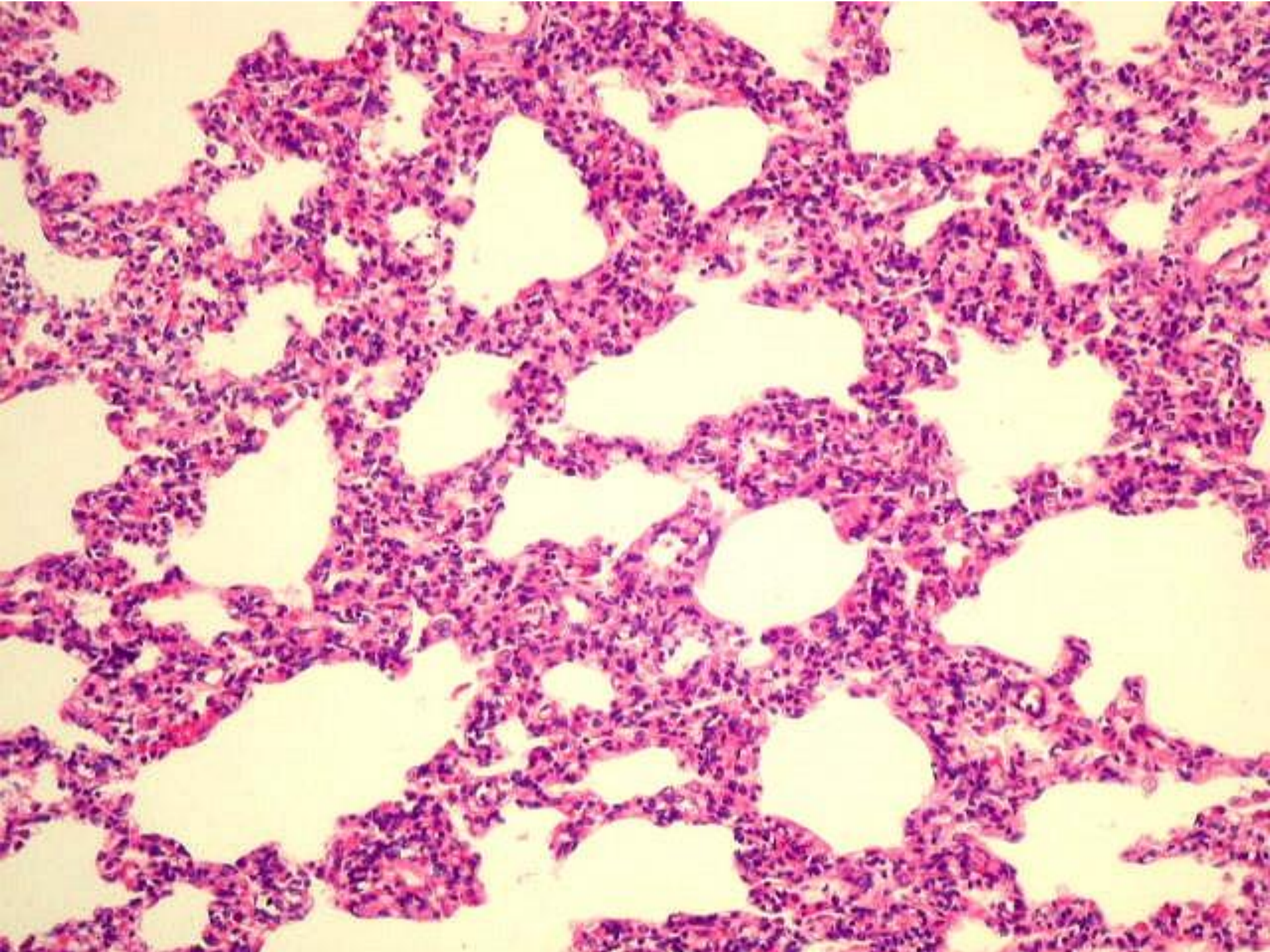
Fibroza - proliferarea țesutului conjunctiv fără indurația organului (de ex., *pneumofibroza*, *miofibroza*).

Scleroza – proliferarea țesutului conjunctiv, care duce la indurația difuză sau locală a organelor parenchimotoase (*cardioscleroza*, *pneumoscleroza*, *nefroscleroza*).

Ciroza – proliferarea țesutului conjunctiv, care duce la deformarea pronunțată a organelor (*ciroza ficatului*, *plămânilor*, *rinichilor*).







Inflamația granulomatoasă - se caracterizează prin formarea în organe a unor noduli de consistență densă, care se numesc **granuloame**.

Granulomul este un infiltrat inflamator celular focal; de obicei, are formă rotundă sau ovoidă, diametrul de 1-2 mm până la 3-5 cm.

Structura granulomului:

în centru - focar de necroză (detritus tisular), în care poate fi agentul patogen;

la periferie – un cordon celular, care înconjoară focarul de necroză: monocite, limfocite și derivatele lor (macrofage, celule epitelioidoide, celule gigante, plasmocite).

Variantele granuloamelor după compoziția celulară:

a) macrofagal;

b) epitelioidocelular:

c) giganto-celular.

Celulele granulomului sunt de proveniență hematogenă (osteomedulară).

Celulele gigante polinucleate se subîmpart în celule „*de corpi străini*” și de tip *Langhans*; ele se formează prin fuziunea sau divizarea incompletă a celulelor epitelioidice sau a macrofagelor.

Celulele gigante pot avea diametrul până la 150μ și pot conține până la 200 de nuclee.

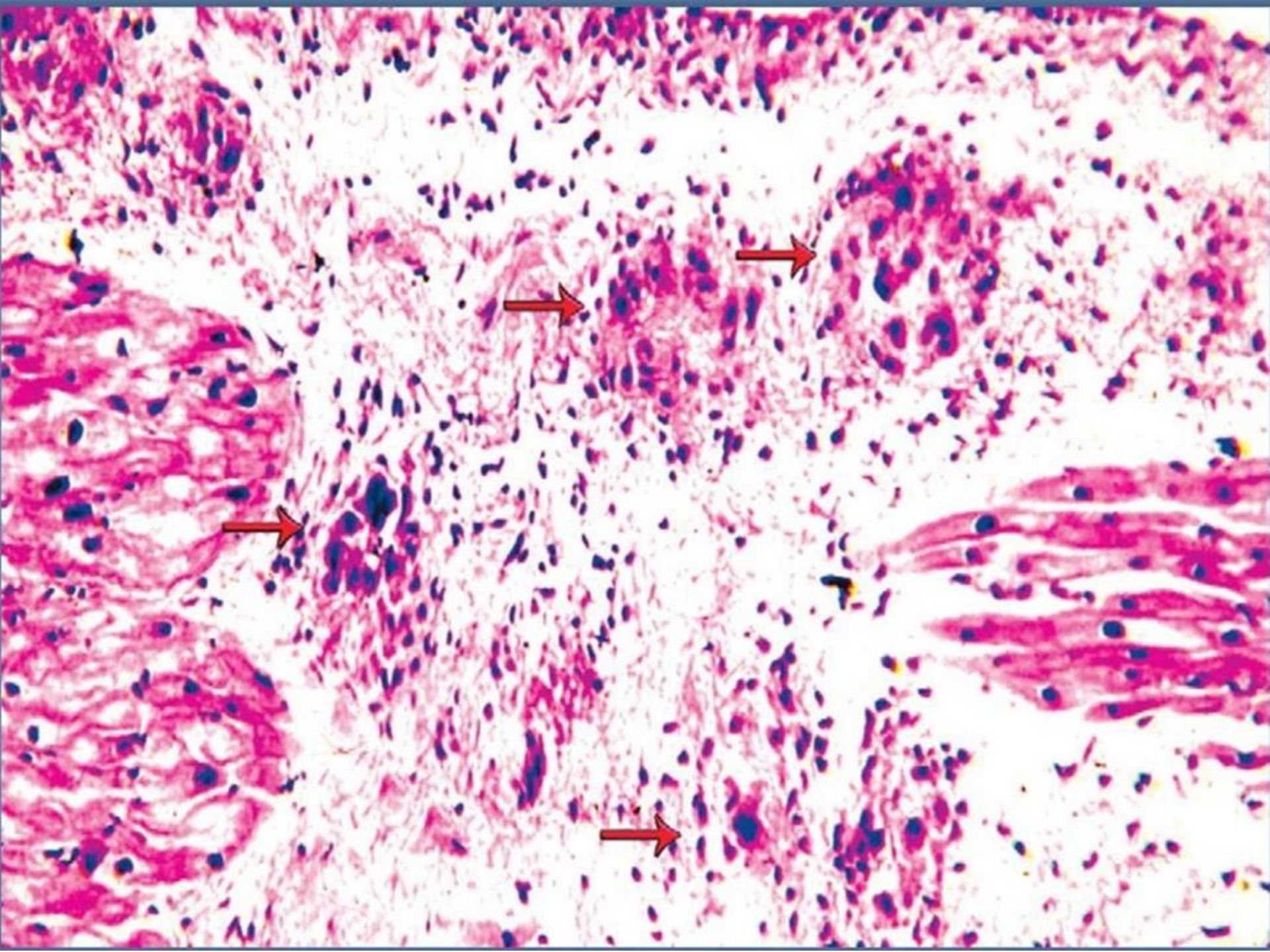
În celulele gigante de corpi străini nucleeele sunt repartizate *haotic* în citoplasmă, iar în celulele Langhans - uniform de-a lungul membranei celulare în formă de *coroană* sau *potcoavă*.

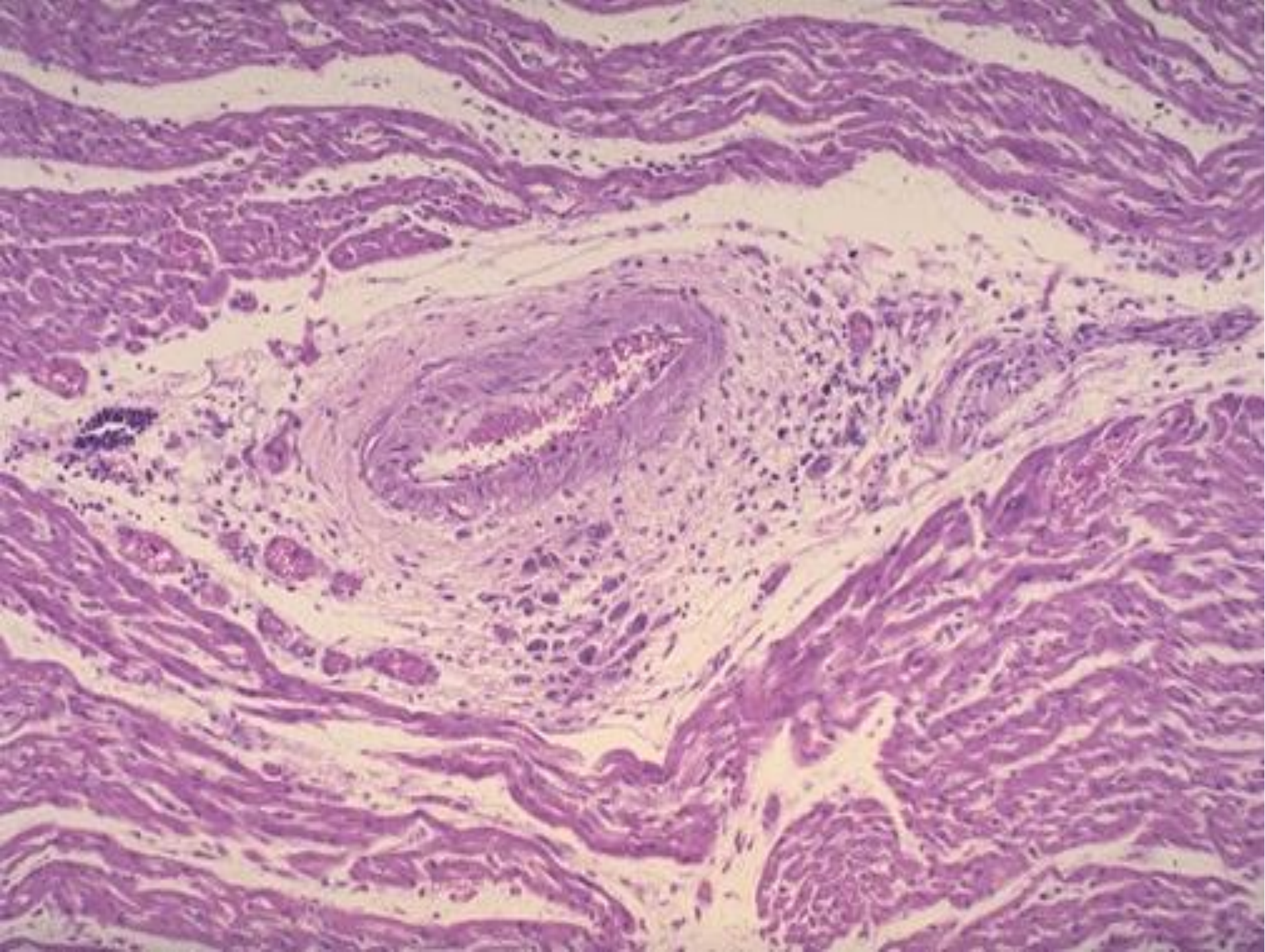
Etiologia granuloamelor:

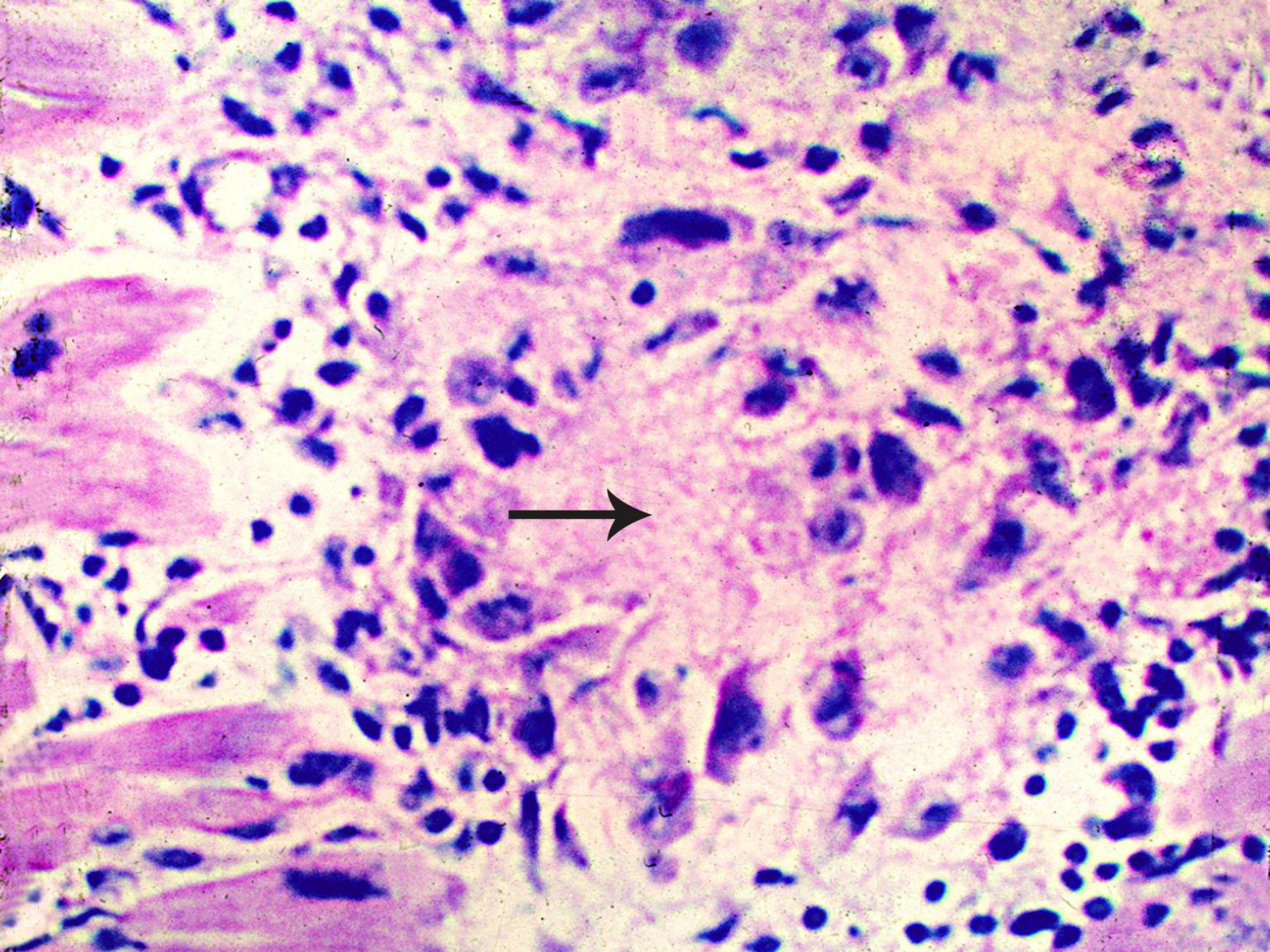
I – infecțioase – în febra tifoidă, tifosul exantematic, bruceloză, micoze viscerale, boli parazitare, boli reumatice;

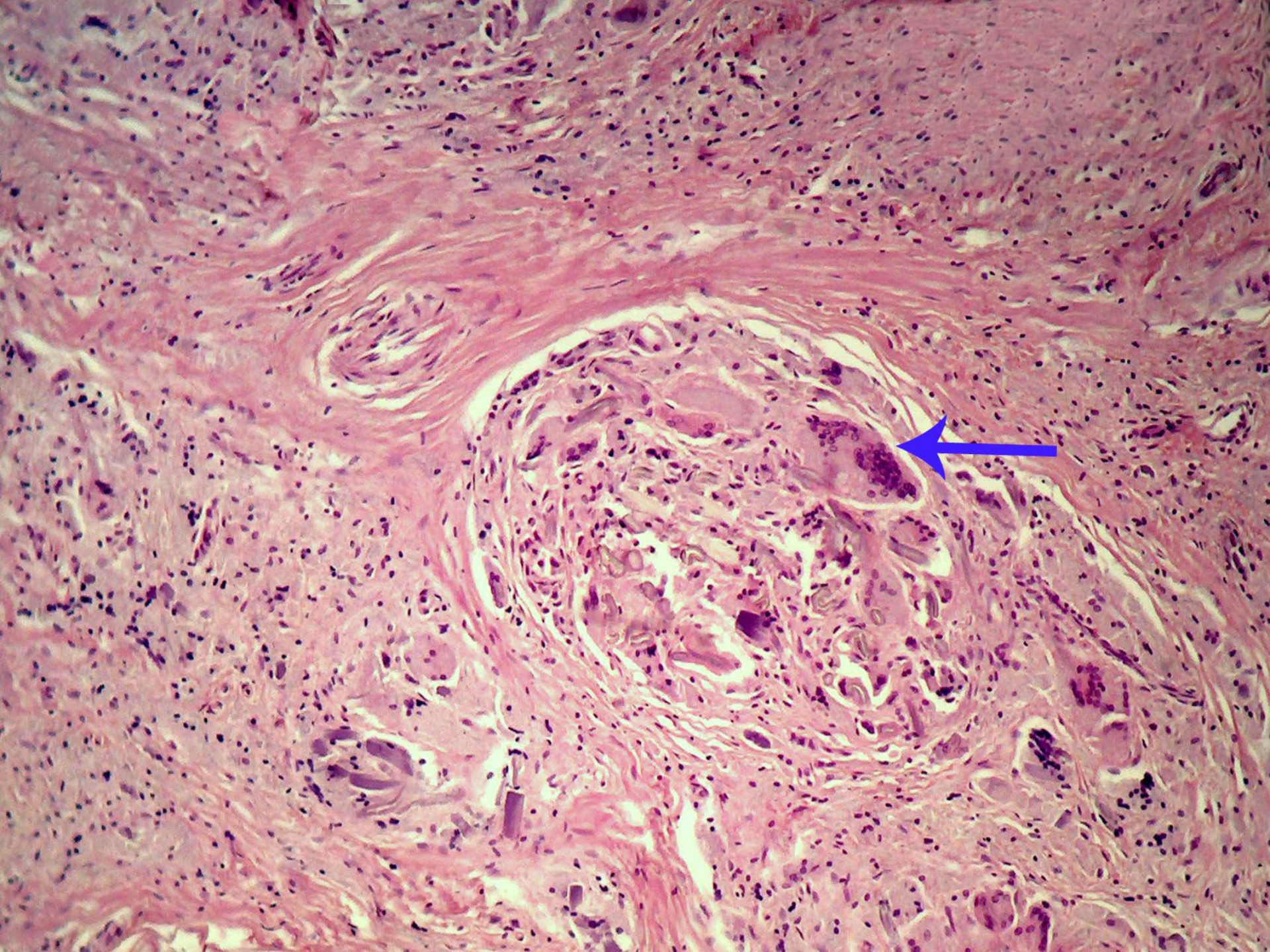
II – neinfecțioase – în pneumoconioze, corpi străini, material de sutură;

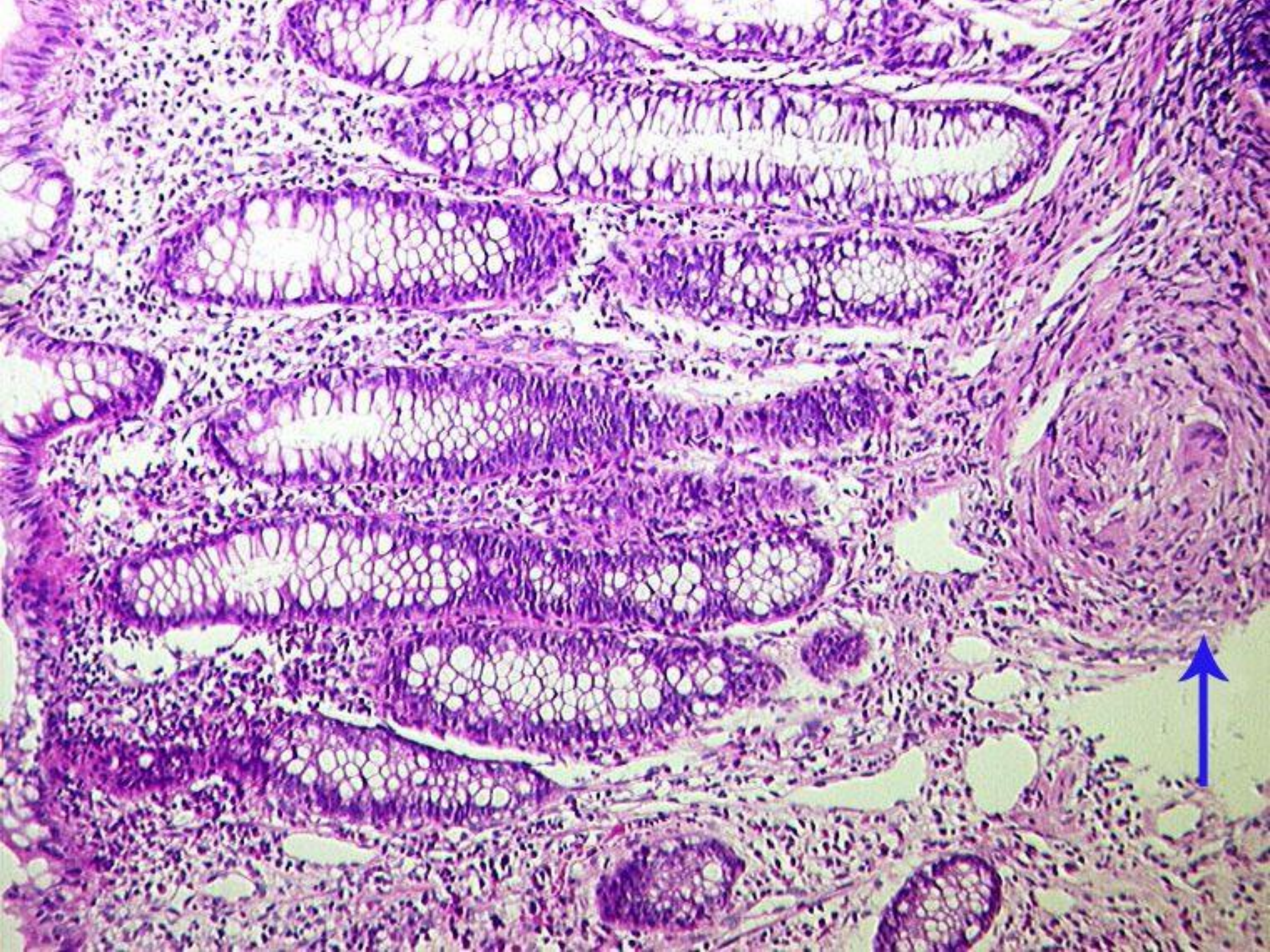
III – de origine necunoscută – în boala Crohn.











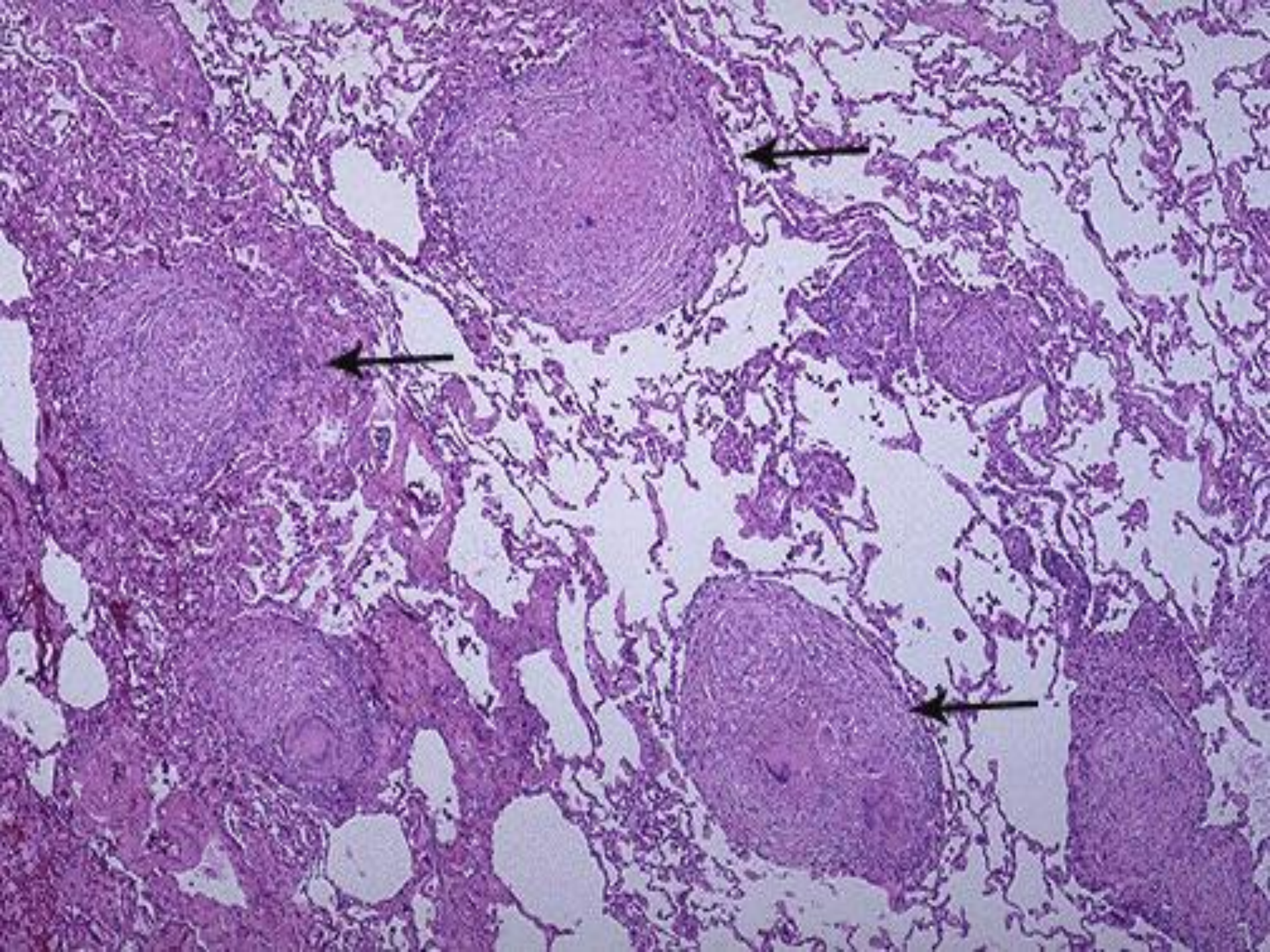
Consecințele granuloamelor:

- a) resorbția infiltratului celular;**
- b) organizarea;**
- c) încapsularea;**
- d) calcificarea (petrificarea);**
- e) osificarea;**
- f) necroza secundară.**

Inflamația granulomatoasă specifică se deosebește de inflamația banală (nespecifică) prin:

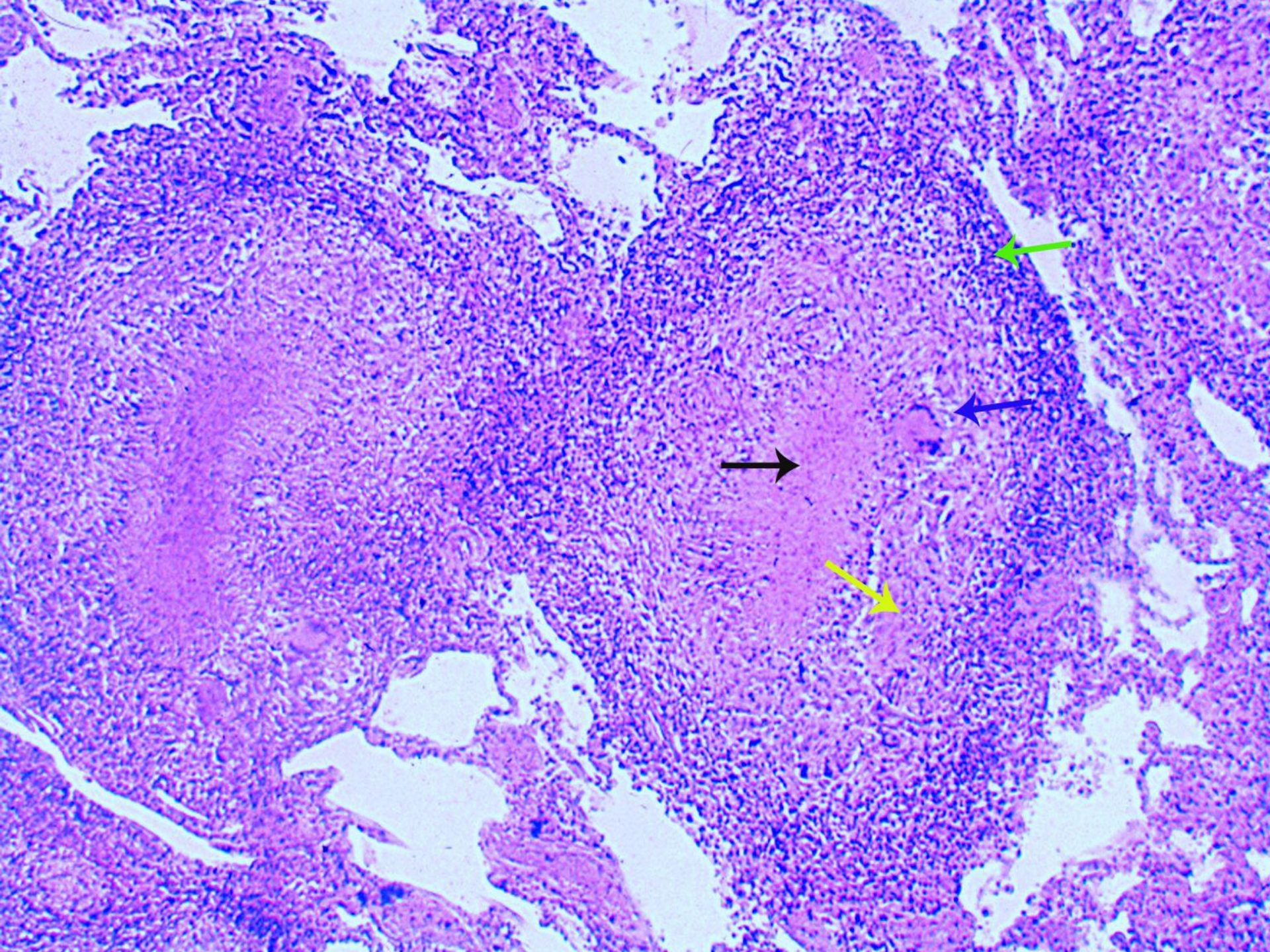
- **formarea unor granuloame caracteristice**, care dau posibilitatea stabilirii diagnosticului morfologic al bolii respective, fără identificarea agentului patogen;
- **evoluție cronică ondulantă**;
- **necroza cazeoasă primară sau secundară** a țesutului alterat (necroza primară apare la pătrunderea inițială a agentului patogen, iar necroza secundară este precedată de reacția exsudativă sau proliferativă).

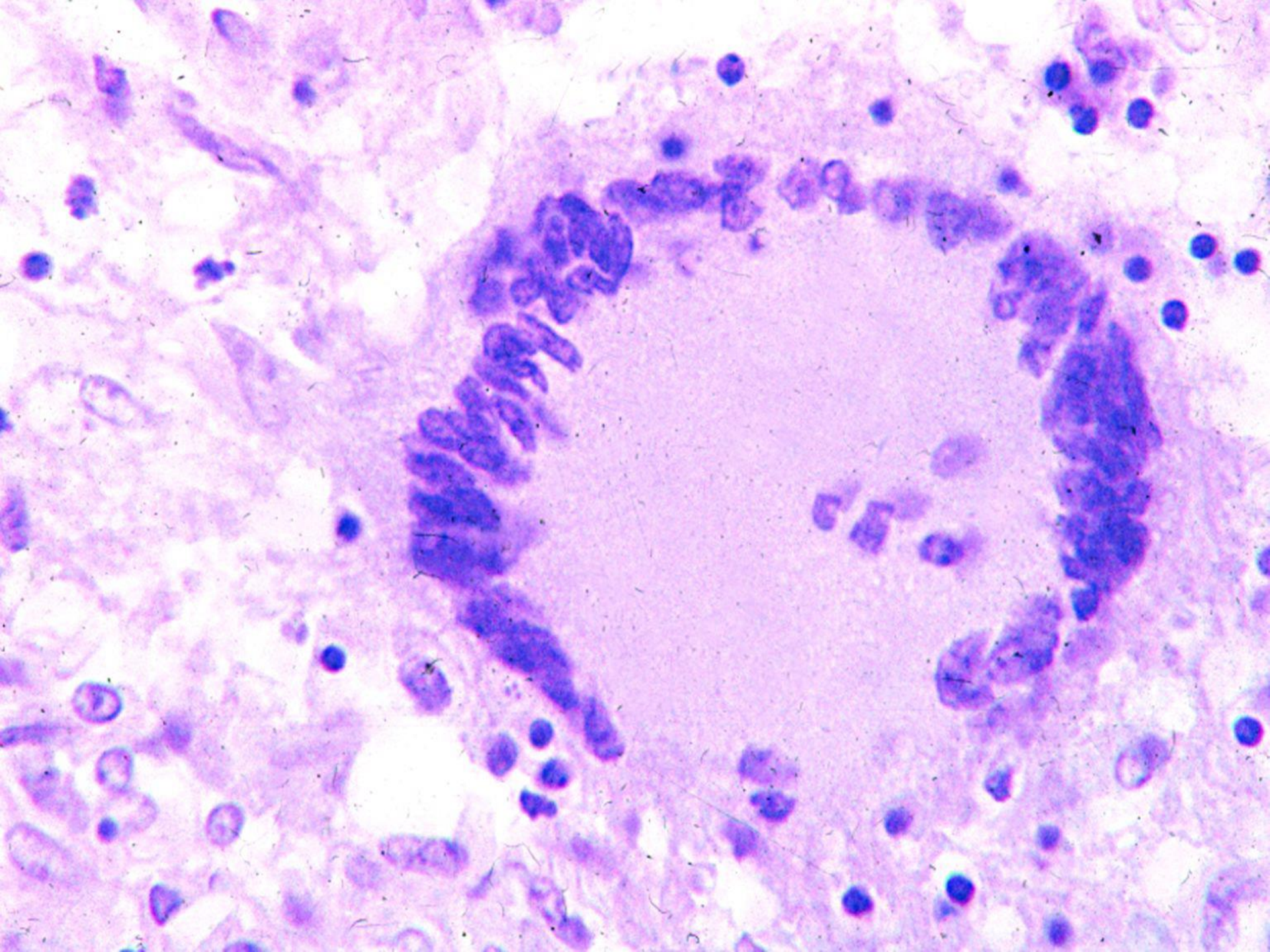
Etiologia: tuberculoza, sifilisul, lepra, rinoscleromul.

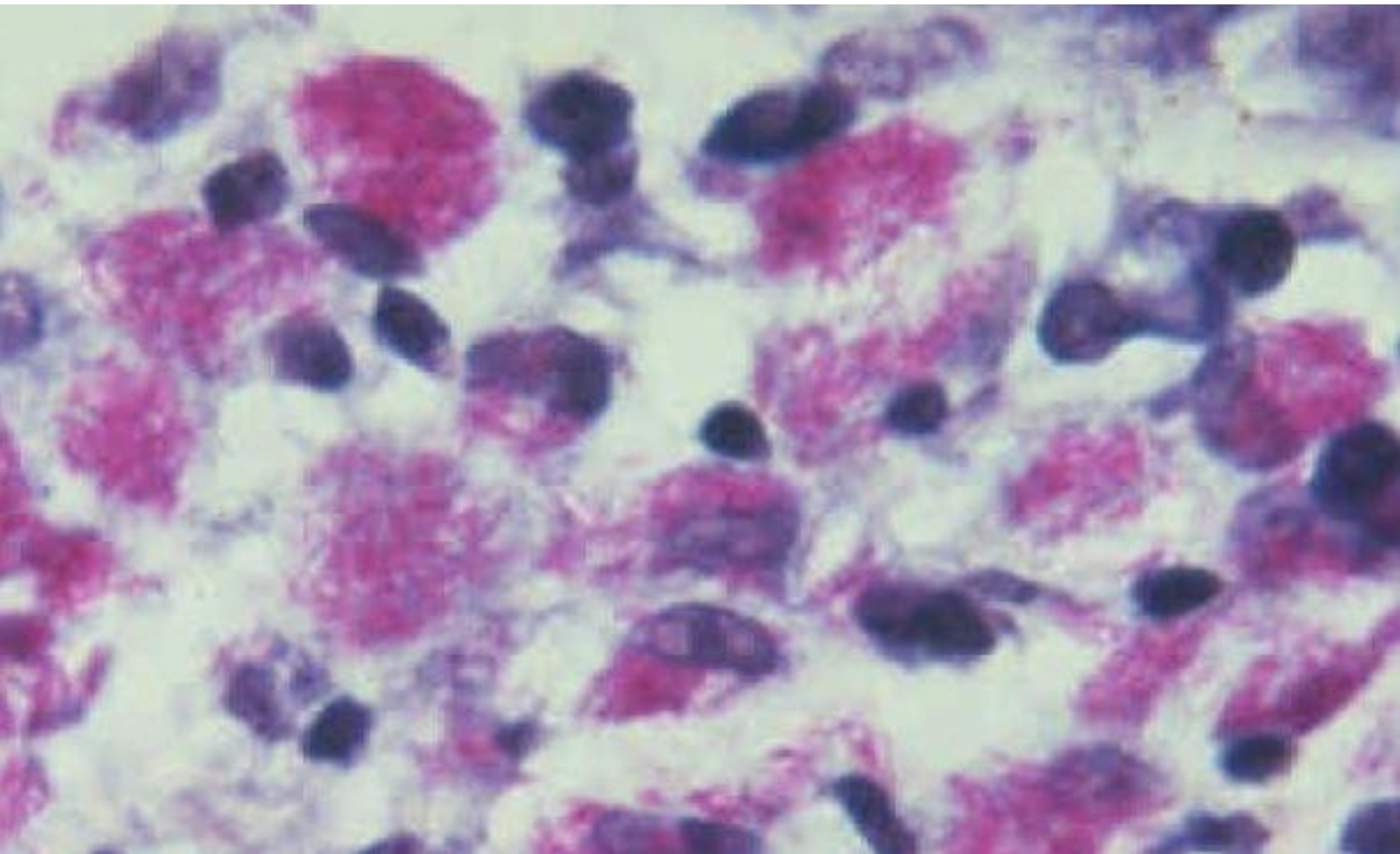


Structura: Structura granulomului TBC **în centru - o zonă de necroză cazeoasă** eozinofilă, amorfă, lipsită de nucleu, în jurul focarului de necroză – un cordon de celule dispuse de la centru spre periferie în ordinea următoare:

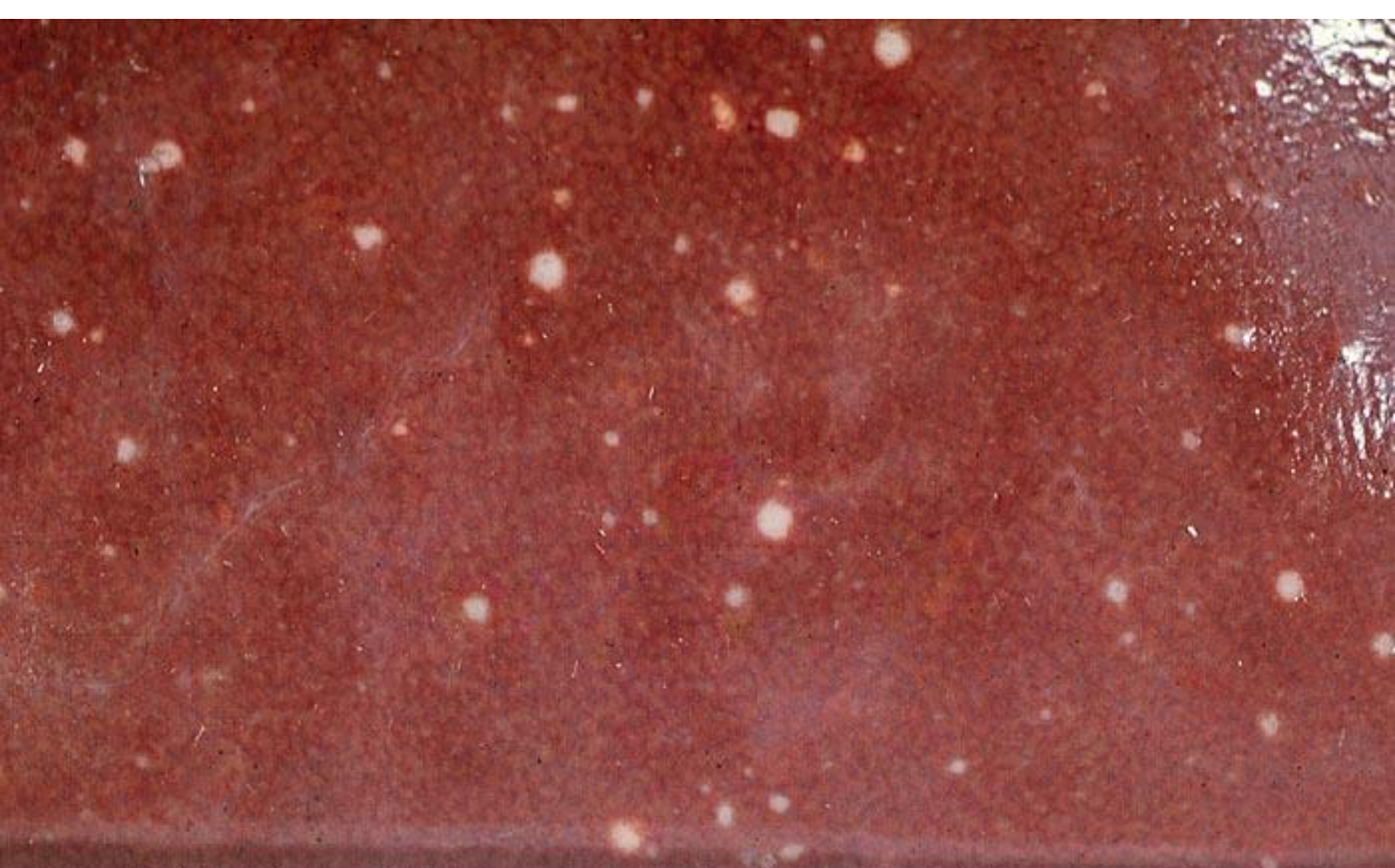
imediat în jurul necrozei sunt situate **celule epitelioide**; printre acestea se observă celule gigante multinucleate **Langhans** cu citoplasma eozinofilă și nucleele așezate în formă de potcoavă sau coroană; celulele Langhans sunt tipice pentru tuberculoză; în citoplasmă lor se pot găsi bacili Koch fagocitați; la periferia granulomului - un strat de celule limfoide (**limfocite mici**), printre care pot fi macrofage și plasmocite.



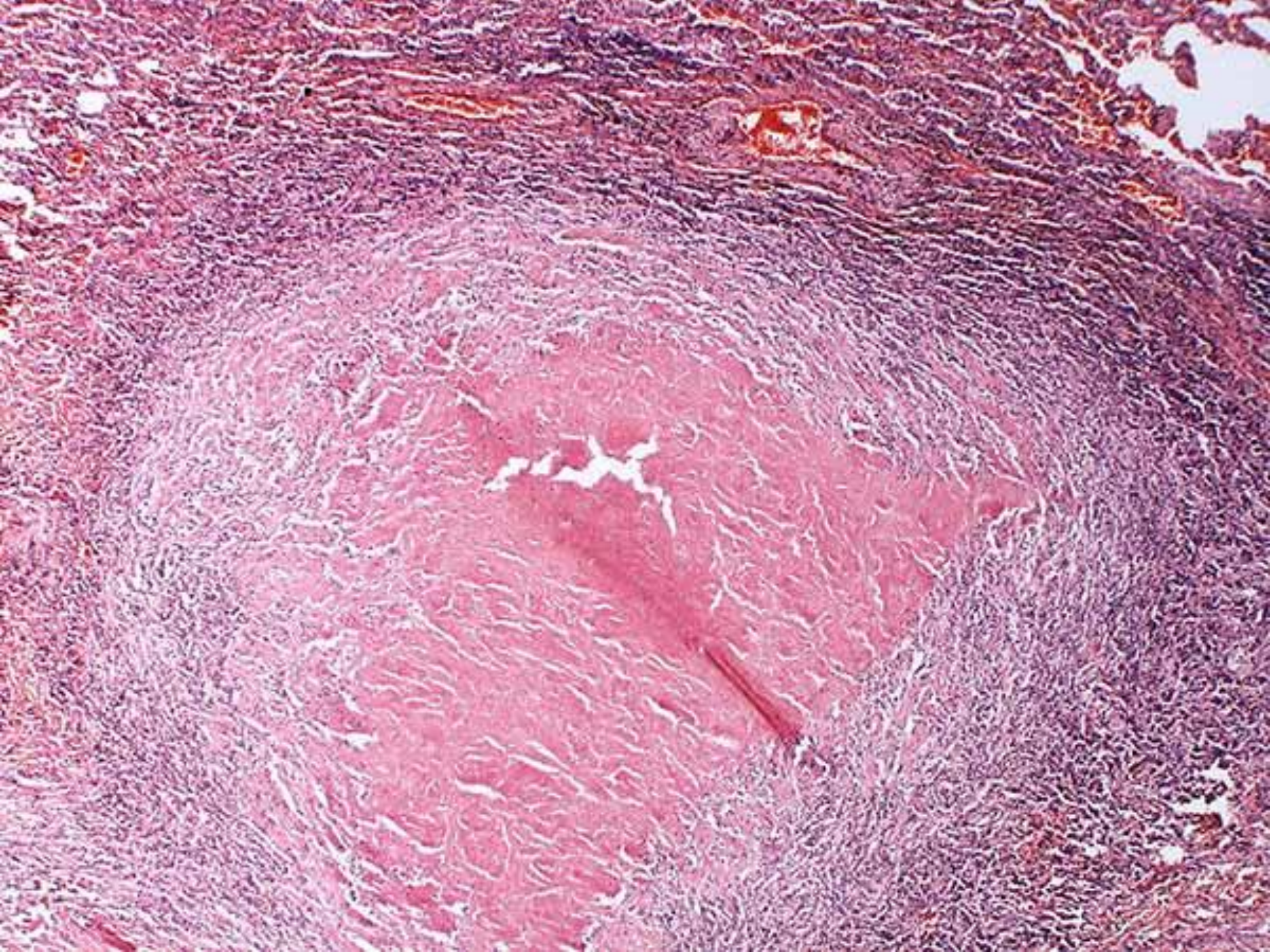


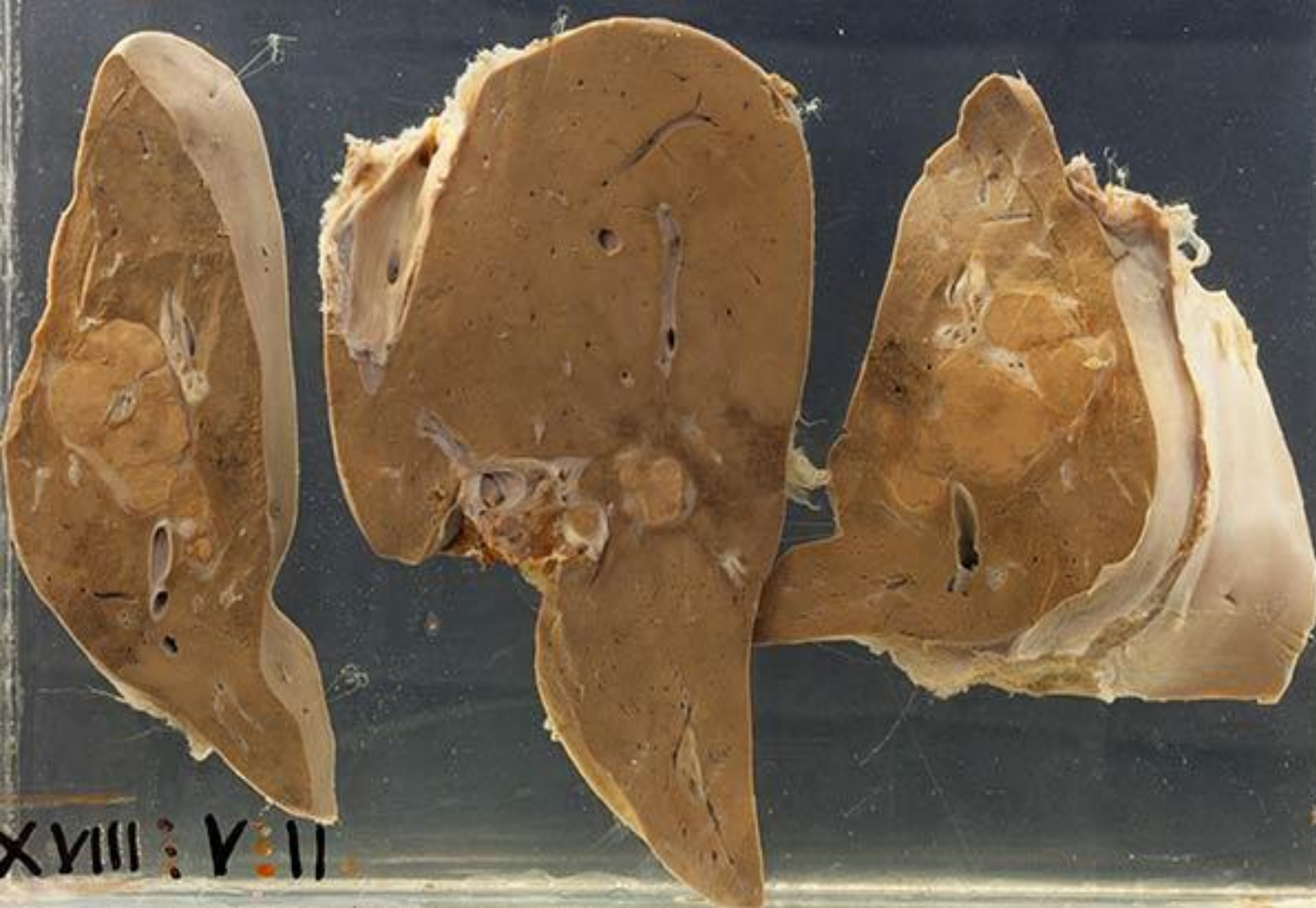






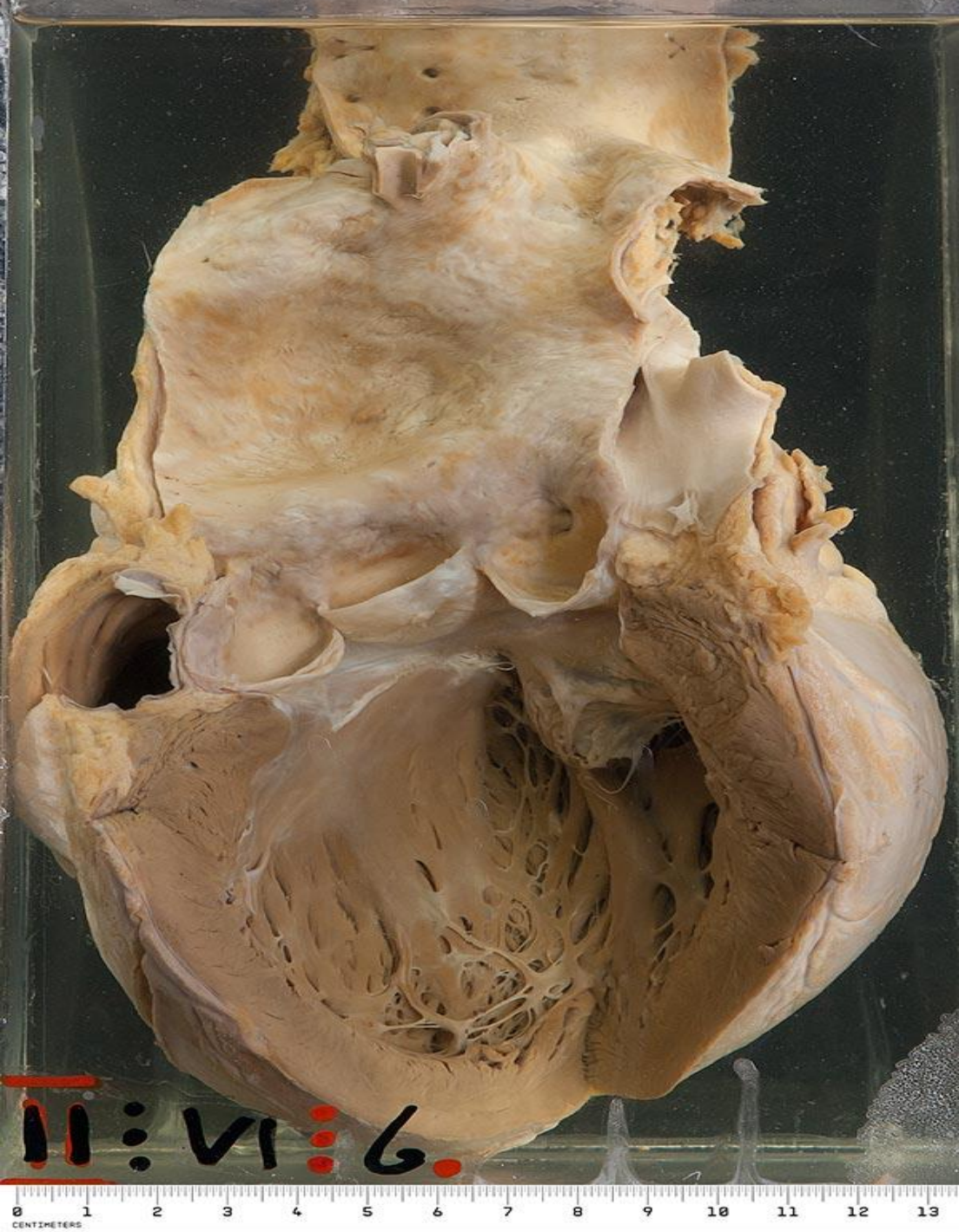
Goma sifilitica – 1-6 cm bine delimitat de țesutul adiacent, în centru focar de necroză înconjurat de o coroana celulară, constituită din limfocite, plasmocite, celule epitelioid, pot fi celule Langhans unice care nu sunt specifice pentru Lues.

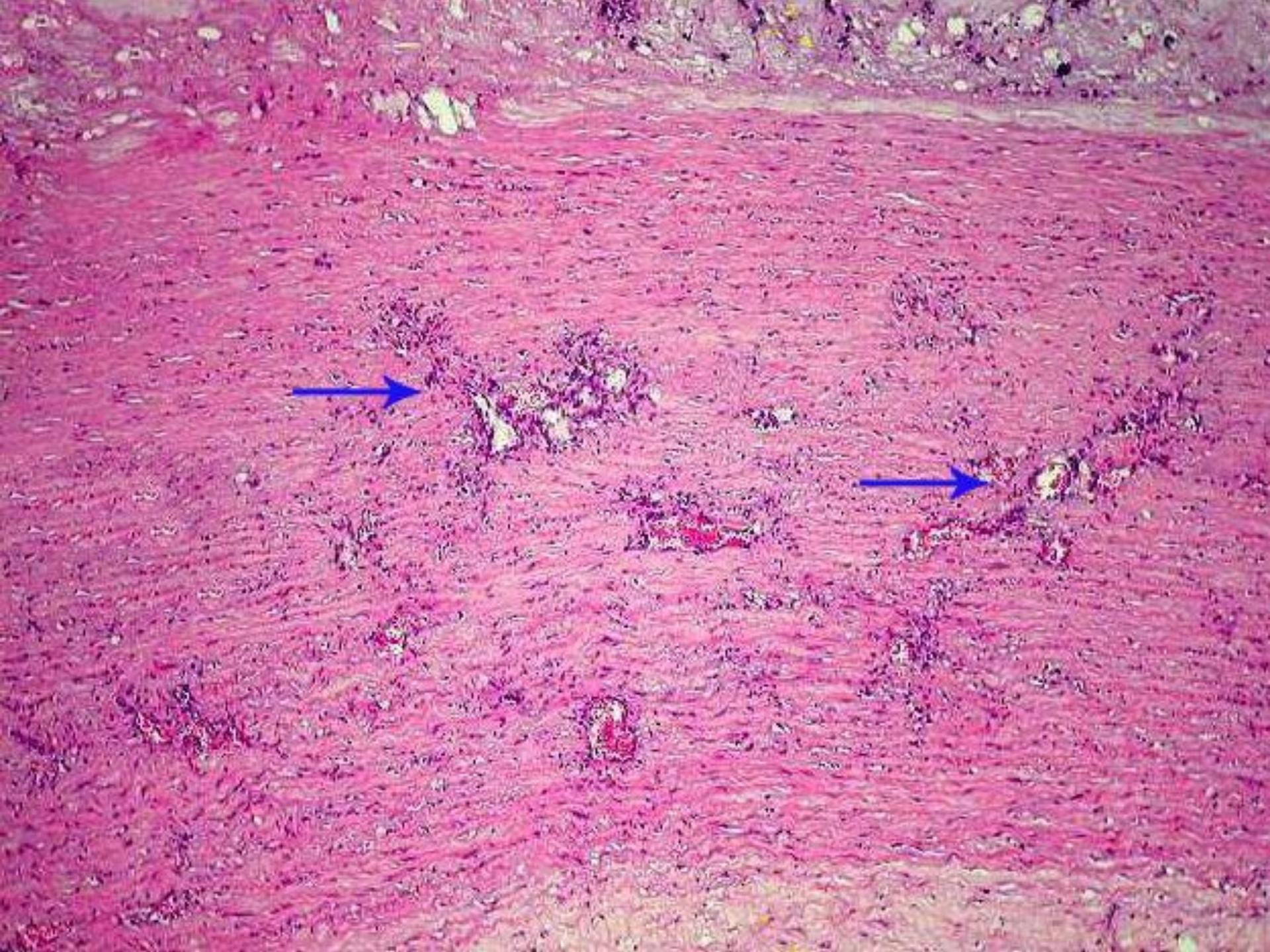




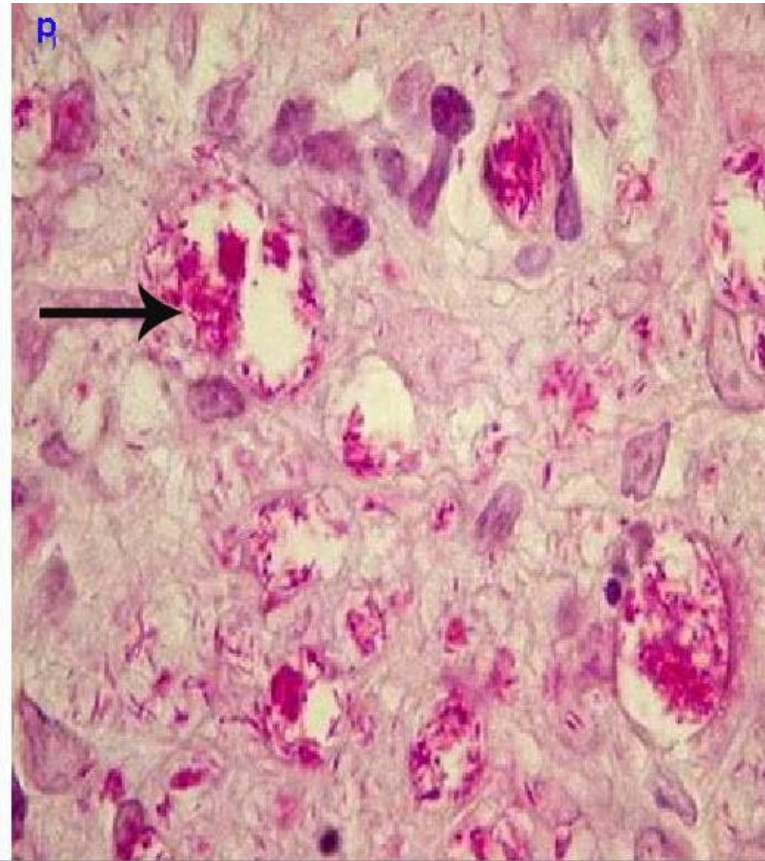
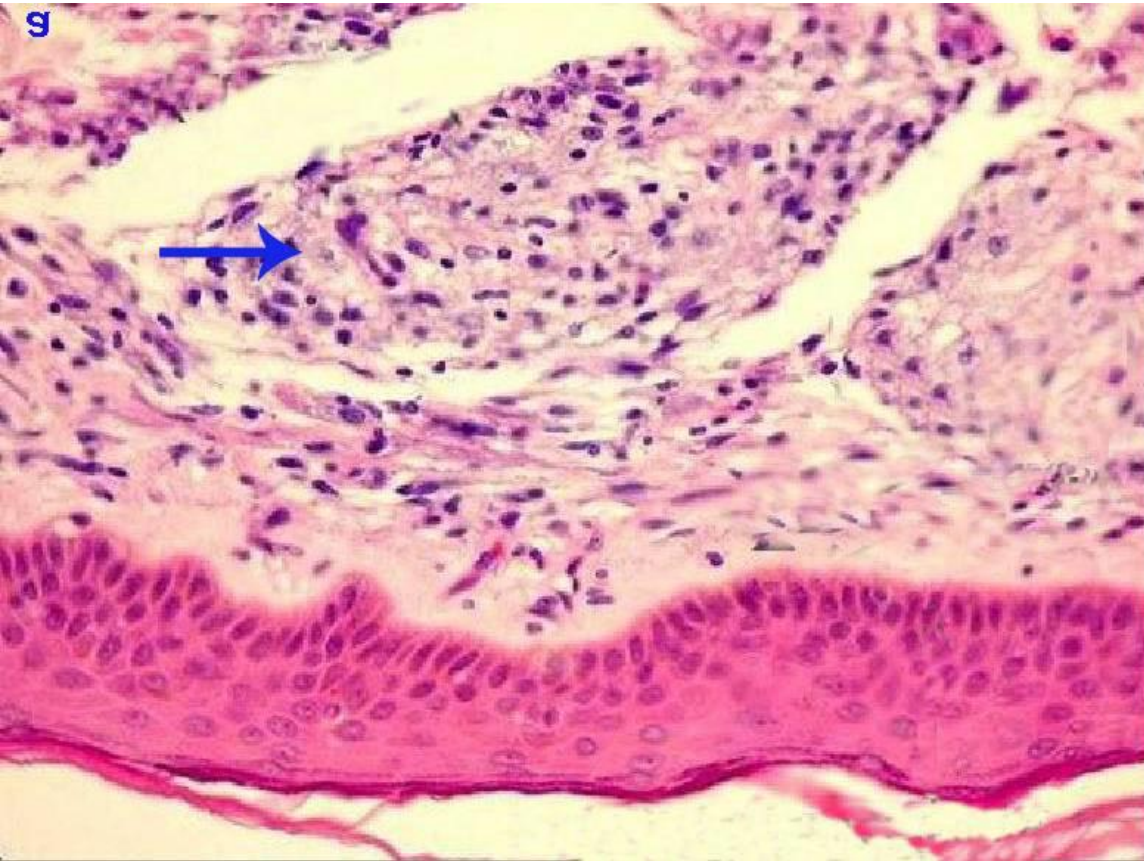
XVIII : V : II

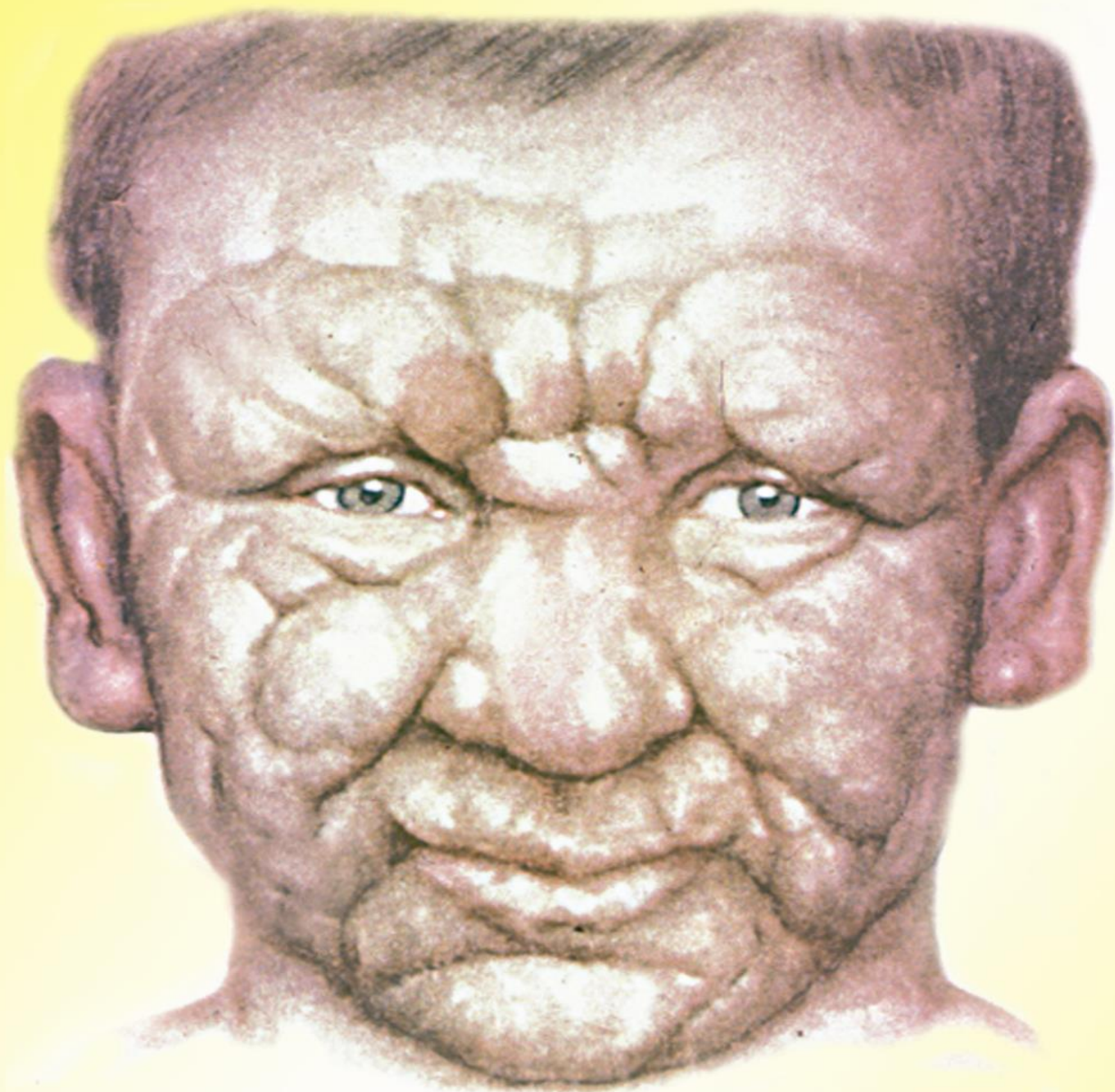



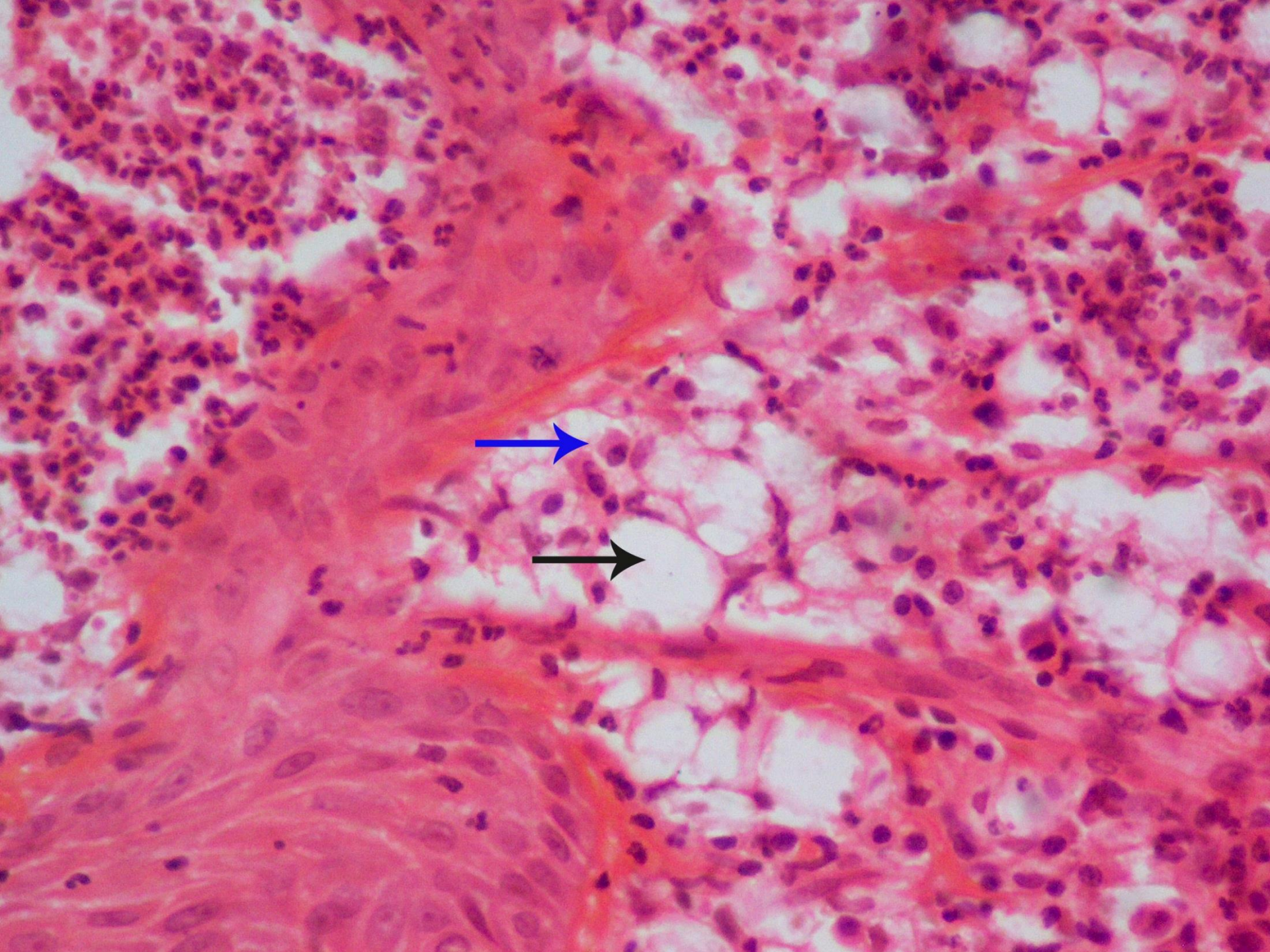


Granulomul lepros – este constituit din macrofage, limfocite, celule gigante cu citoplasma spumoasă generate de incluziuni lipidice – cel. Virchow





Granulomul în rinosclerom – Bacilul Frish
– constituit din plasmocite, celule
epitelioide și limfocite, se caracterizează
prin prezența macrofagelor mari cu
citoplasma spumoasă – cel. Mikulicz, și
sfere hialine – corpusculi fuxinofili Russel

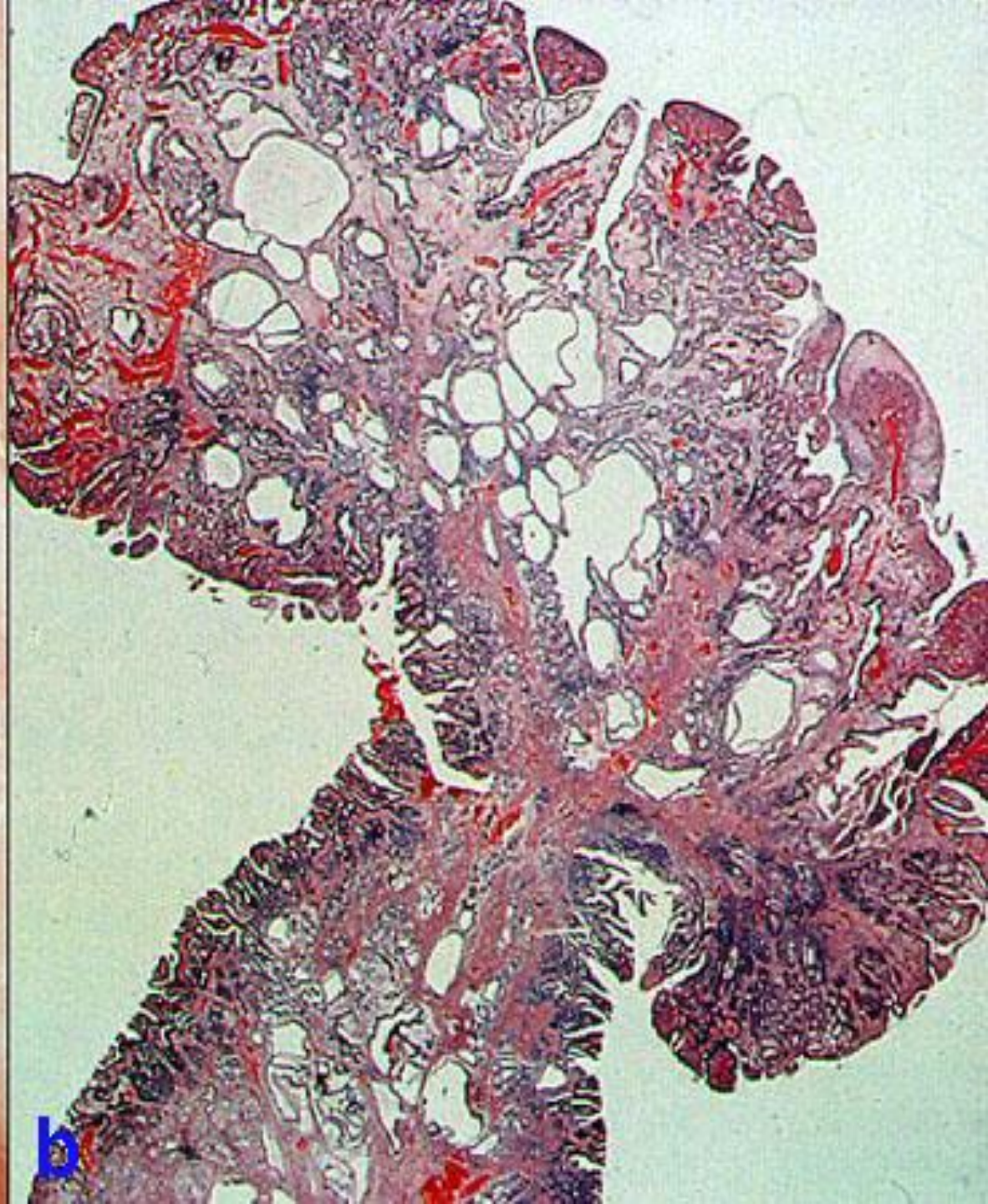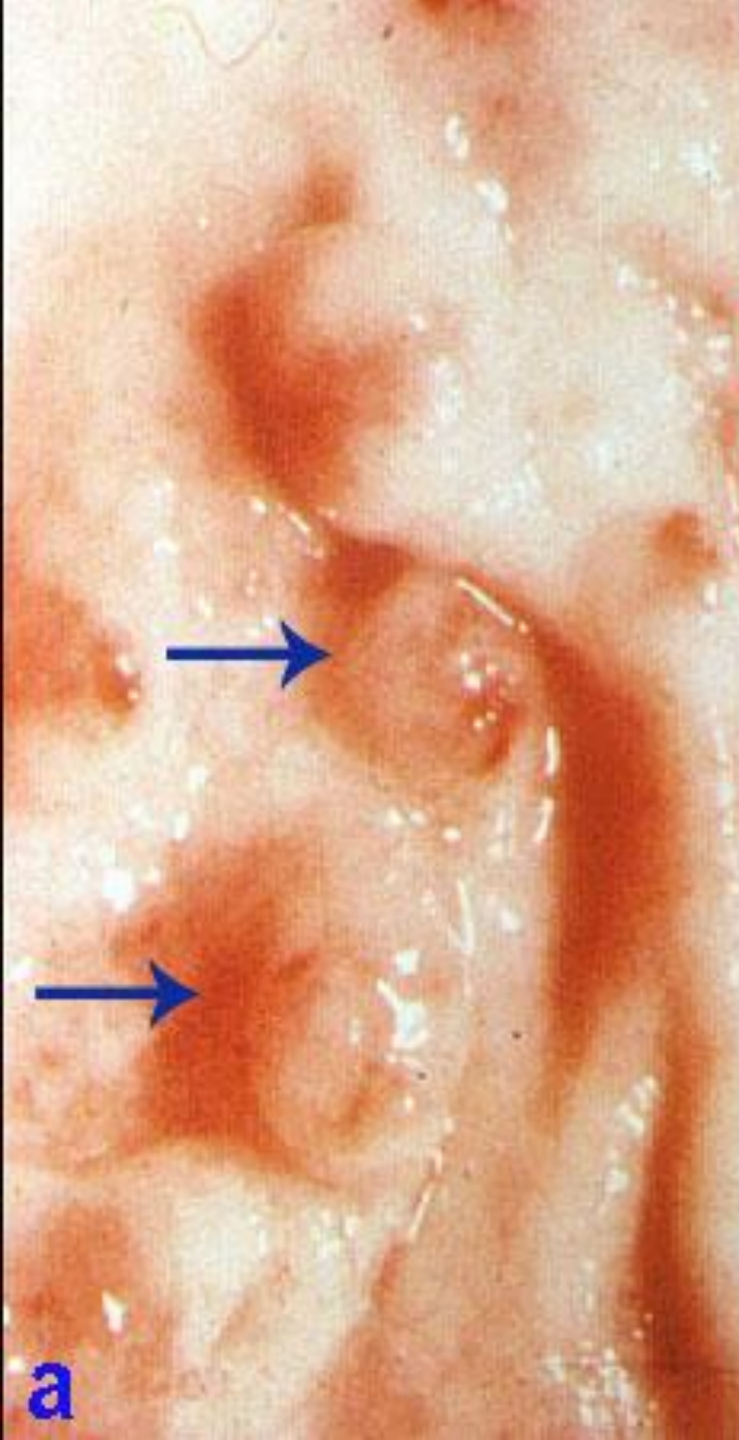


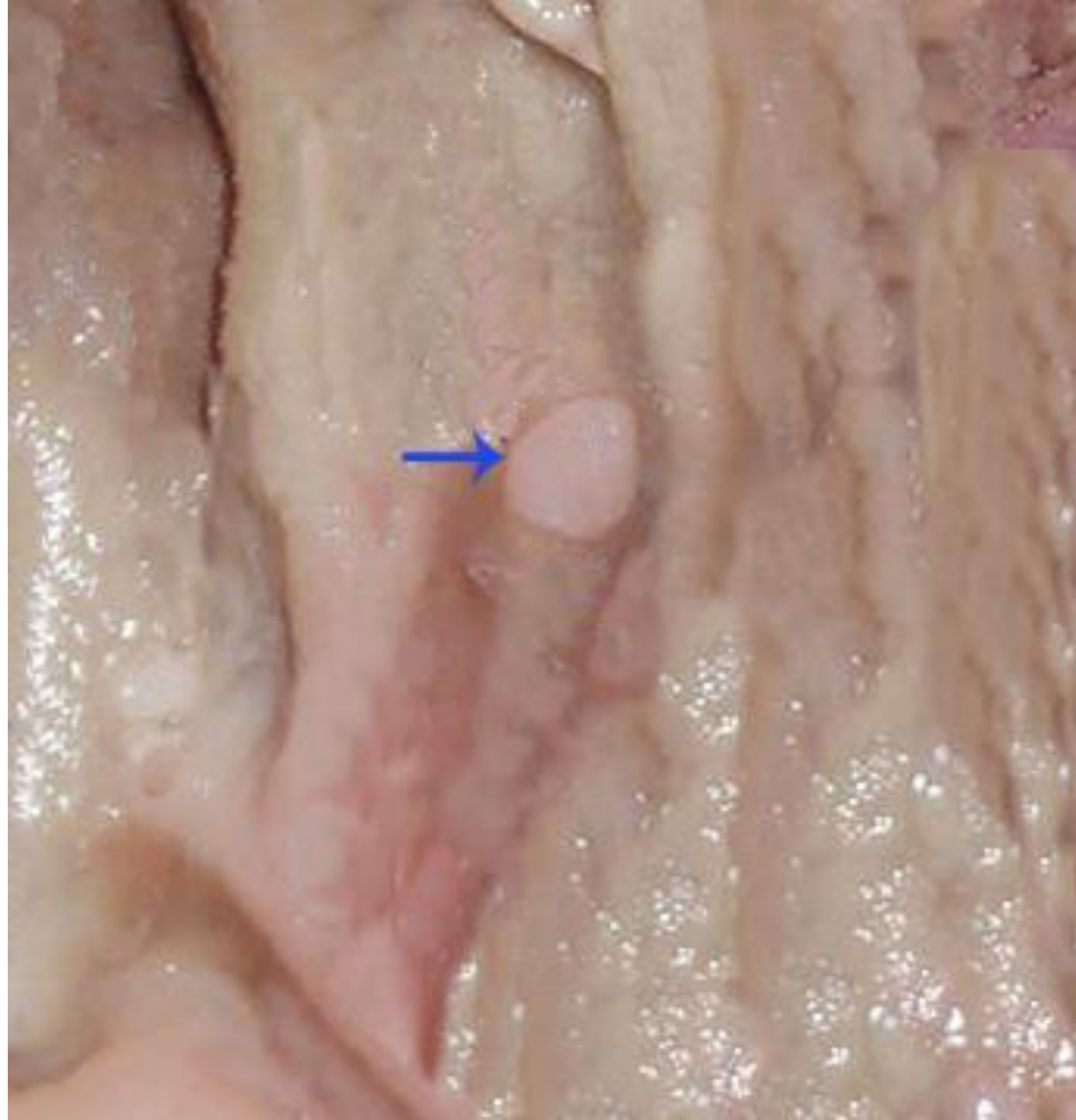Polipii sunt formațiuni cu suprafața netedă sau papilară, dimensiunile de la 1-2 mm până la câțiva cm; pot fi unici sau multipli; mulți dintre ei au aspect de conopidă.

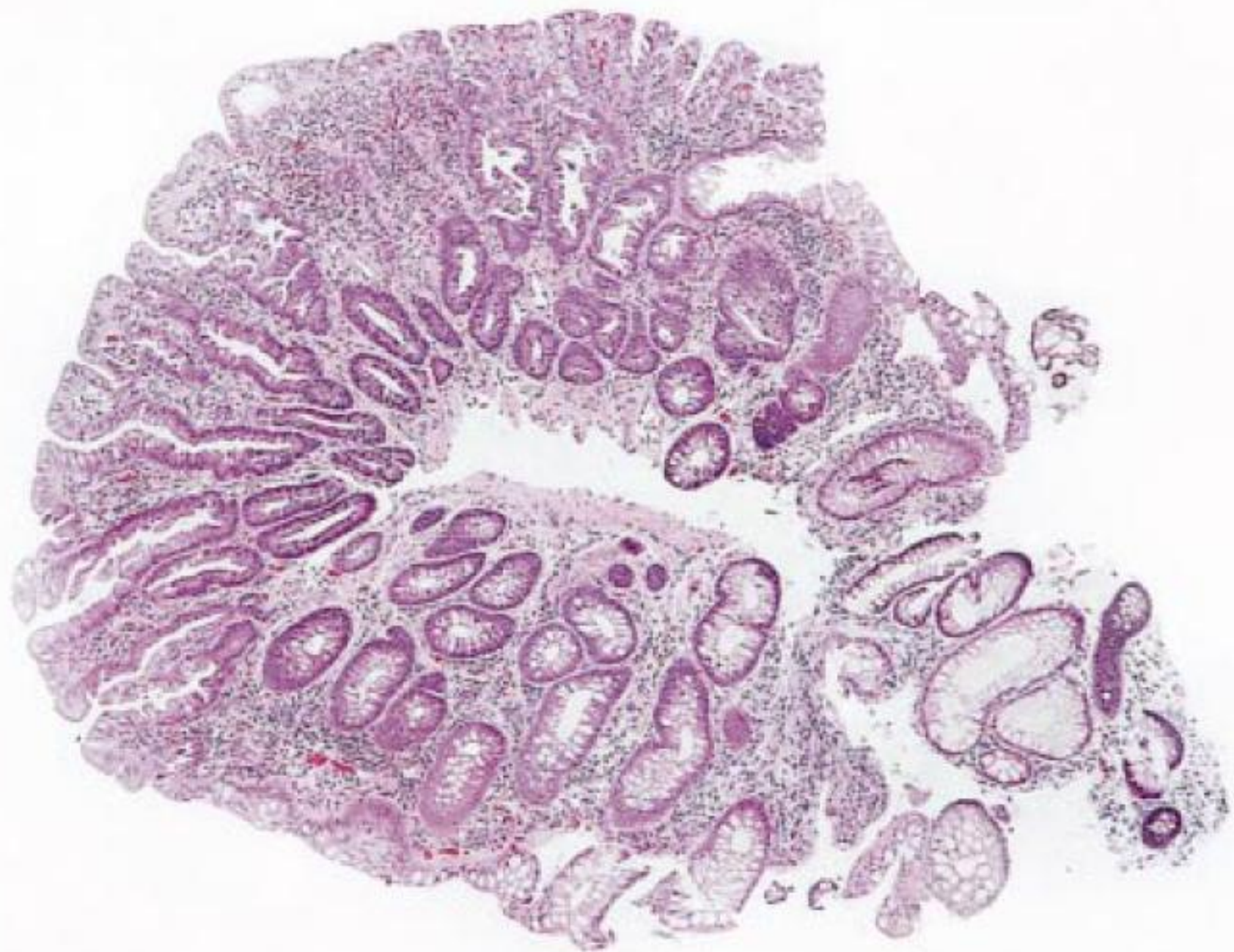
Localizarea: membranele mucoase acoperite cu epiteliu glandular - ale stomacului, intestinului, corpului uterin și canalului cervical, meaturilor nazale, bronhiilor, traheii.

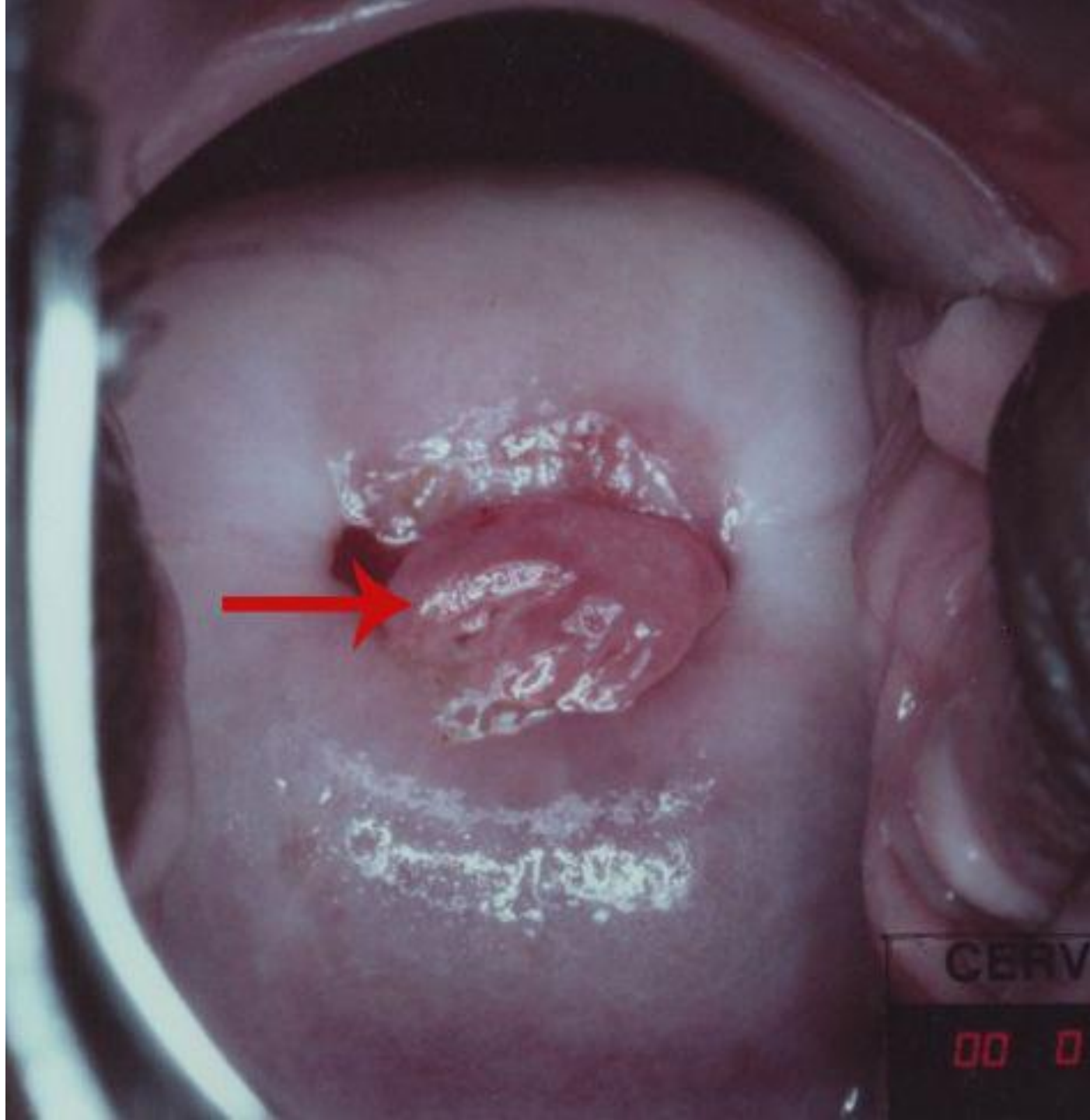
Complicații:

- a) hemoragii,**
- b) inflamație secundară,**
- c) tulburări circulatorii,**
- d) stenoizarea lumenului organelor tubulare sau cavitare,**
- e) sunt considerați ca stări precanceroase, deoarece pe fondul lor poate să se dezvolte o tumoare canceroasă.**



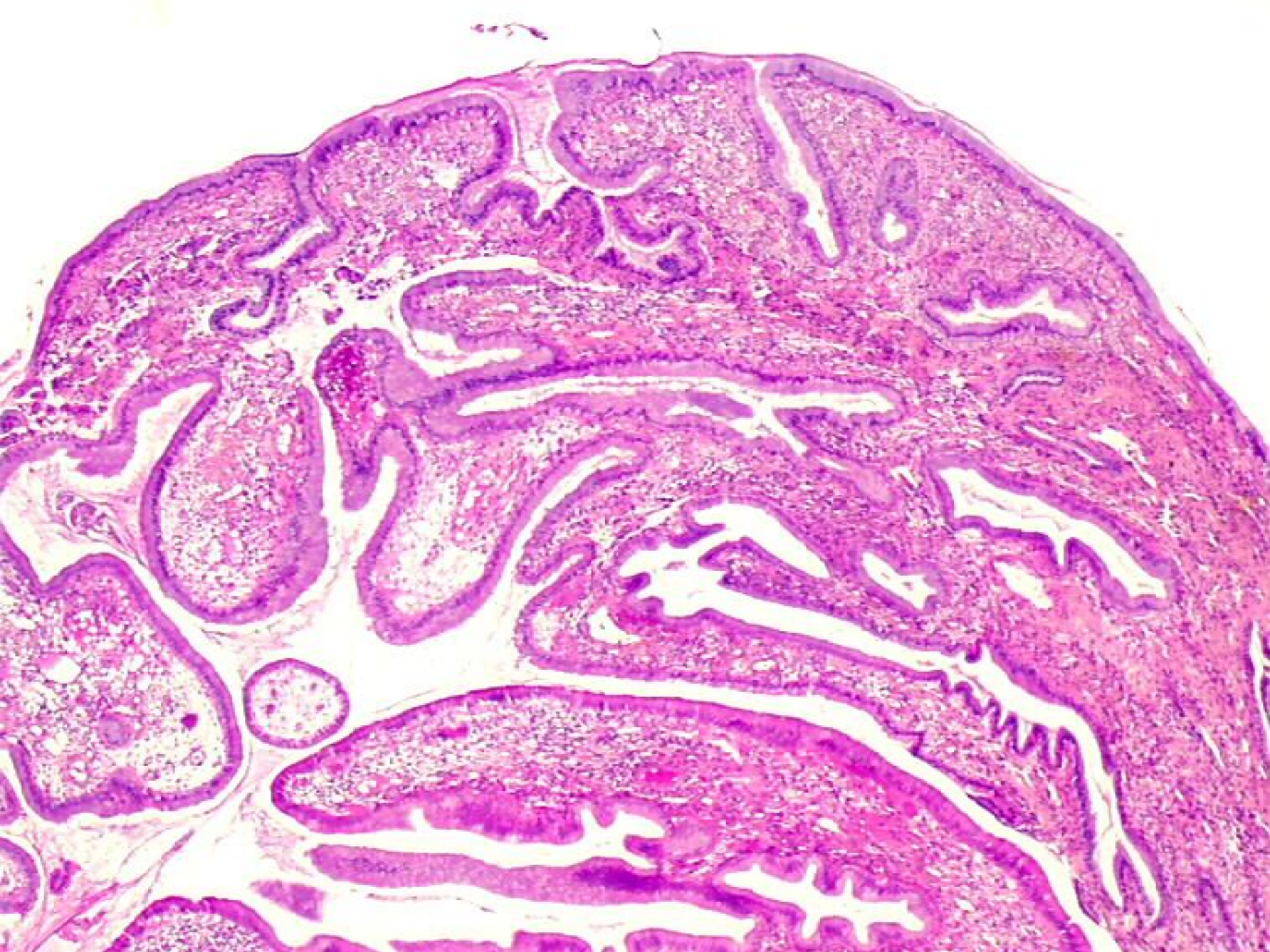


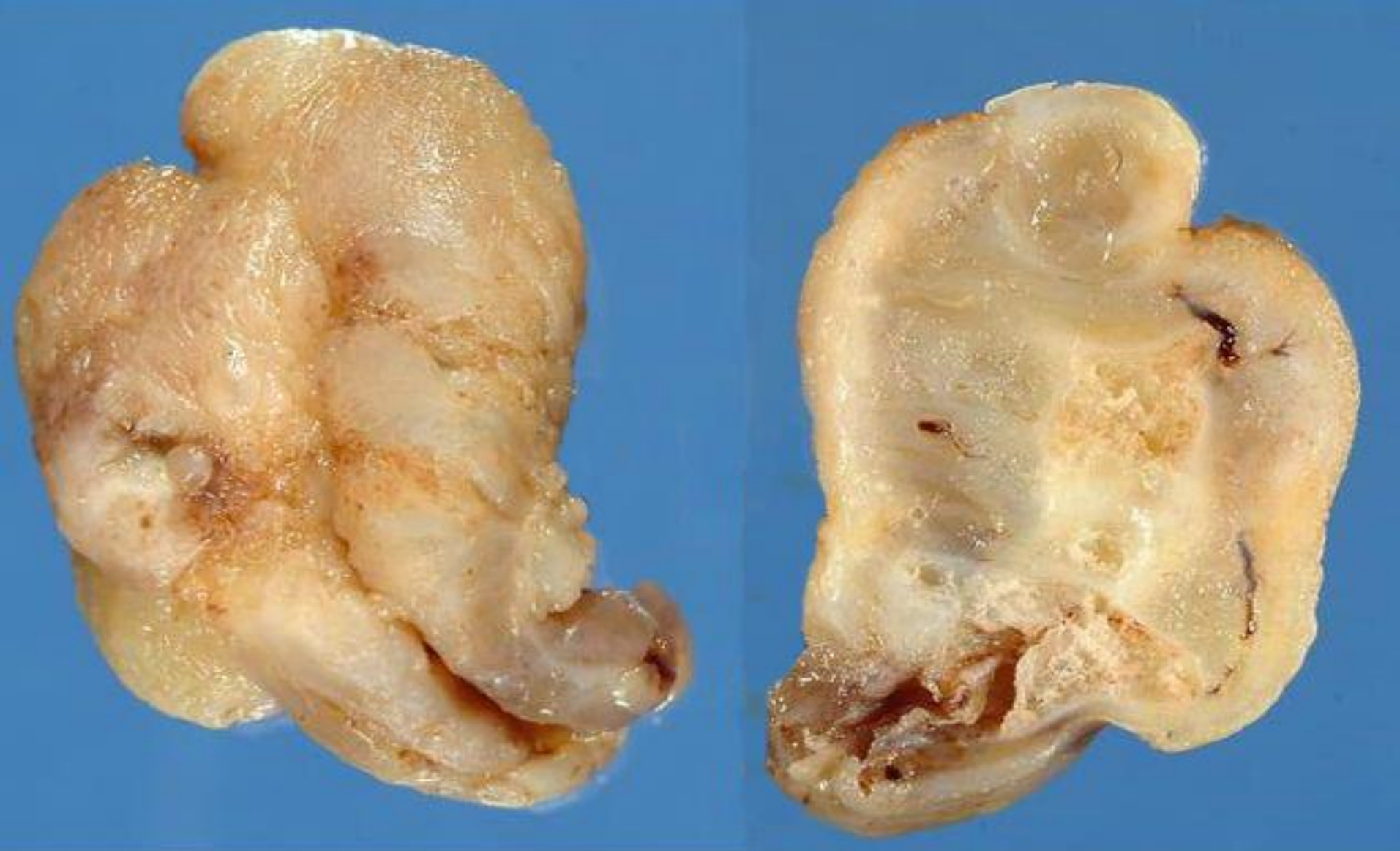

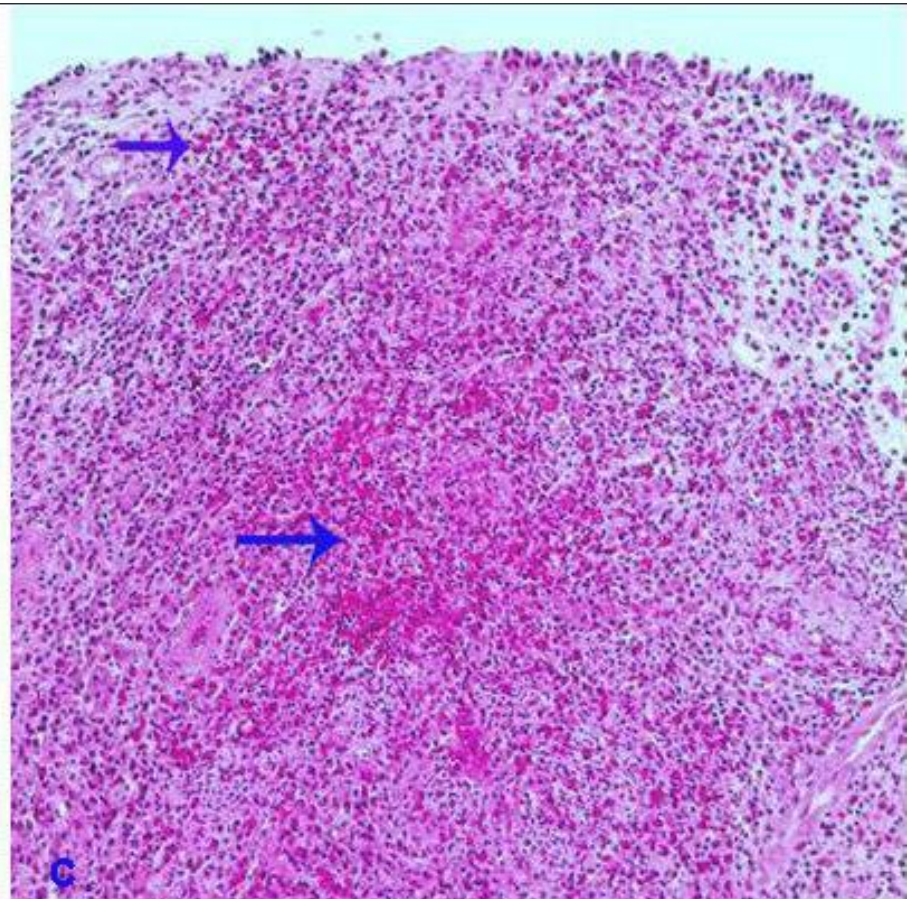
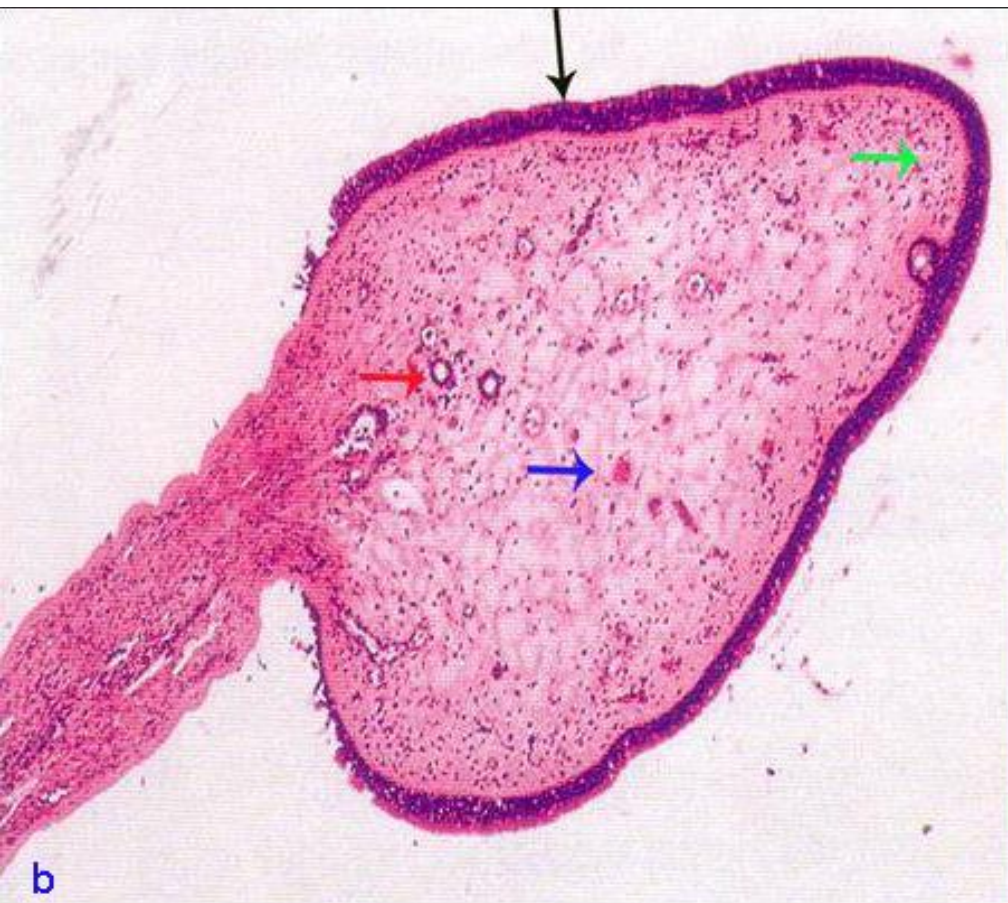


CERV

00 0







Condiloame acuminatate – formațiuni papilare acoperite cu epiteliu P.P. Se localizează pe pielea regiunii perianale, mucoasa colului uterin sau a uretrei, sunt cauzate de papilomavirus este caracteristica Koilocitoza.

