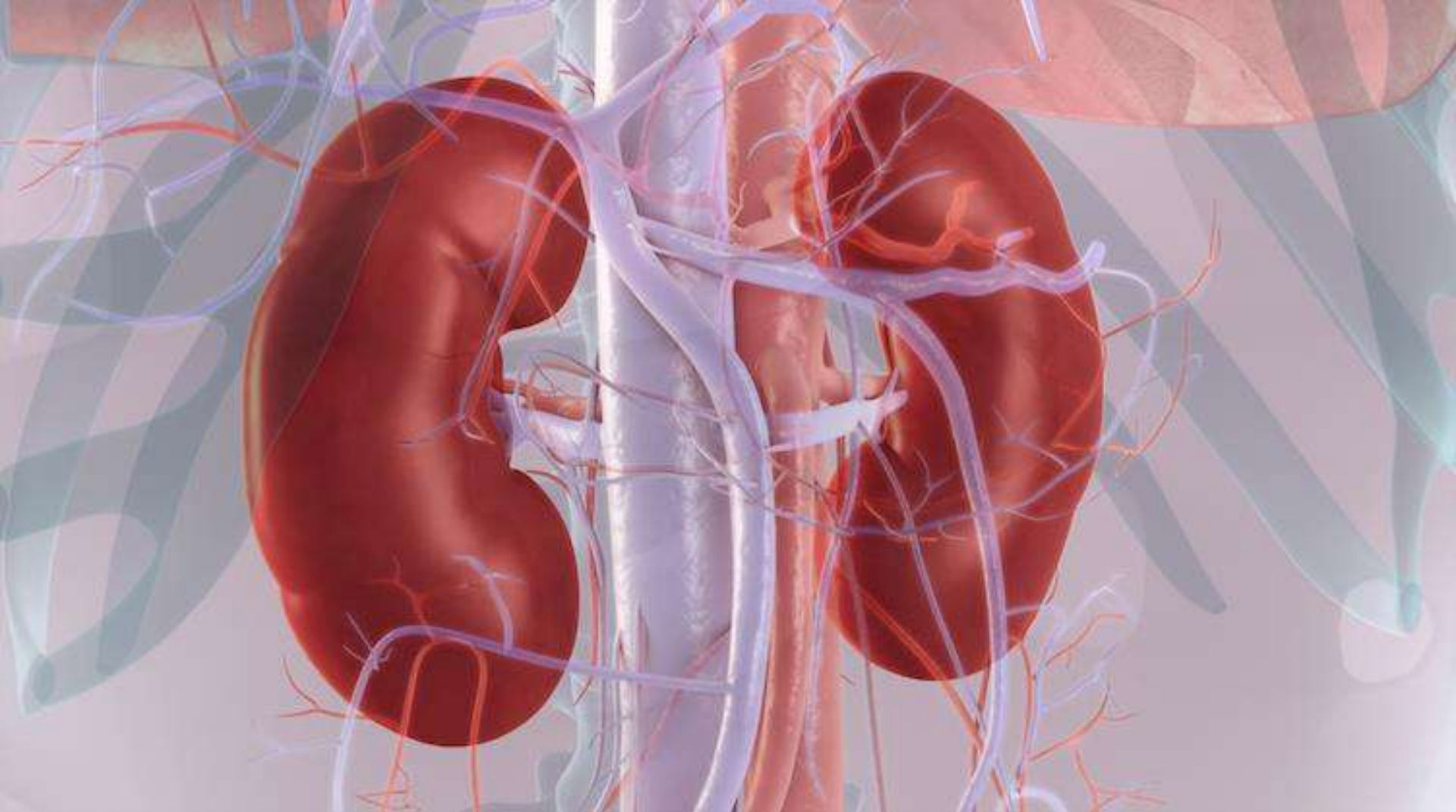

Bolile rinichilor.

Tema: Bolile rinichilor.

I. Micropreparate:

№ 70. Glomerulonefrita extracapilară proliferativă rapid progresivă (glomeruli cu semilună). (*colorație H-E.*) **Indicații:**

1. Necroză focală, proliferarea endoteliului și mezangiului glomerular.
2. Proliferarea celulelor parietale ale capsulei în formă de semilună.
3. Depozite de fibrină în glomeruli.

În micropreparat se observă glomeruli înconjurați de îngroșări în formă de „semilună” a foiței parietale a capsulei glomerulare, care comprimă glomerulii, stenozează și obliterează spațiul Bowman (spațiul urinar). În semilune pot fi macrofage, fibrină. Unii glomeruli sunt măriți în dimensiuni, cu celularitatea crescută datorită proliferării endoteliului și mezangiocitelor, focare de necroză, alții sunt atrofiați, deformați, cu focare de hialinoză, au aspect digitiform. În interstițiu se observă dilatarea și hiperemia vaselor, hemoragii, infiltrație limfoidă. Tubii nu sunt afectați sau pot avea semne de distrofie hialină a nefrocitelor, în lumenul lor cilindri proteici.

Semilunele apar prin proliferarea celulelor epiteliale scuamoase ale foiței parietale a capsulei glomerulare și migrarea monocitelor/macrofagelor, leucocitelor neutrofile, exsudarea fibrinei în spațiul capsulei. Creșterea rapidă și fibroza semilunelor duce la ocuparea completă a spațiului urinar, nefronul respectiv devenind nefuncțional. Deoarece această formă de glomerulonefrită este bilaterală, difuză, cu implicarea a 80% de glomeruli, se instalează rapid insuficiența renală (în câteva săptămâni sau luni), iar morfologic se dezvoltă glomeruloscleroză și glomerulohialinoză, atrofia tubilor și ratatinarea progresivă a rinichilor.

Clinic se manifestă prin sindrom nefritic: hematurie, proteinurie, cilindrurie, oligurie, edeme, hipertensiune arterială.

Este un sindrom clinic, care complică diferite boli sistemice, iar în multe cazuri originea nu este cunoscută (glomerulonefrita idiopatică). Mecanismul patogenetic predominant este cel imun, care poate fi de 3 tipuri: tipul I – cu anticorpi anti-membrană bazală a glomerulilor (12% de cazuri), de ex. în sindromul Goodpasture, tipul II - cu complexe imune (44% de cazuri), de ex., în lupusul eritematos diseminat, unele cazuri de glomerulonefrită poststreptococică și tipul III - minimal-imună (pauci-imună, de la engl. paucity – sărăcie) cu anticorpi anti-citoplasmă neutrofilică (44% de cazuri), de ex. în unele vasculite sistemice.

Complicații: insuficiență renală acută sau cronică, insuficiență cardiovasculară, hemoragii cerebrale.

№ 71. Glomerulonefrita cronică. (colorație H-E.). **Indicații:**

1. Glomeruli atrofiați, cu scleroză, hialinoză și obliterarea capsulei.
2. Distrofia proteică a epiteliului tubular.
3. Tubi dilatați, cu epiteliul atrofiat și cilindri proteici.

În micropreparat se constată procese de atrofie, scleroză și hialinoză a glomerulilor, unii dintre ei sunt substituiți cu țesut conjunctiv, fiind transformați în mici cicatrice (glomeruloscleroză), alții au aspect de sfere hialine colorate omogen eozinofil (glomerulohialinoză), capsula este obliterată; majoritatea tubilor sunt atrofiați, unii au lumenul dilatat, epiteliul aplatisat, în nefrocite distrofie granulară/hialină, în lumen cilindri hialini. În stromă se observă fibroză interstițială, infiltrat inflamator limfohistiocitar slab pronunțat, arteriolele sclerozate și hialinizate, în arterele de calibru mic și mediu fibroza și hialinoza intimei.

Glomerulonefrita cronică evoluează lent, în decursul a multor ani și finalizează cu nefroscleroză difuză și ratatinarea granulară a rinichilor. Mecanismul patogenetic predominant este legat de complexe imune circulante. Este cea mai frecventă cauză a insuficienței renale cronice cu uremie azotemică. Alte complicații – insuficiență cardiovasculară, hemoragie cerebrală.

No 152. Pielonefrita cronică. (colorație H-E.). **Indicații:**

1. Infiltrat celular inflamator în stroma rinichiului (în țesutul interstițial).
2. Mase proteice coloide în lumenul tubilor dilatați (“rinichi tiroidian”).
3. Scleroza unor glomeruli.
4. Scleroza arterelor de calibru mic și mediu.

În stroma renală se observă infiltrație limfohistiocitară moderată, focare de scleroză interstițială, scleroza și hialinoza unor glomeruli, arterioscleroză și arteriolohialinoză, scleroza arterelor de calibru mic și mediu; tubii sunt dilatați, epiteliul aplatisat, în lumenul lor cilindri hialini, colorați omogen eozinofil, care amintesc coloidul foliculilor tiroidieni (rinichi pseudotiroidian).

Pielonefrita cronică este o nefrită tubulo-interstițială infecțioasă - cauza a 2-3% din toate cazurile de insuficiență renală cronică. Sunt 2 variante de pielonefrită cronică: pielonefrita asociată cu reflux vezico-ureteral și pielonefrita obstructivă. În ambele forme un rol decisiv îl are supraadăugarea infecției tractului urinar. Pielonefrita cronică se soldează cu nefroscleroză, ratatinarea macronodulară a rinichilor și insuficiență renală cronică cu uremie azotemică. Alte complicații sunt legate cu hipertensiunea arterială nefrogenă: insuficiență cardiovasculară, infarct miocardic, hemoragie cerebrală.

No 49. Carcinom nefrocelular cu celule clare. (colorație H-E.). **Indicații:**

1. Nodul tumoral:
 - a. celule canceroase cu citoplasma clară;
 - b. stroma tumorii are aspectul unor straturi subțiri de țesut conjunctiv;
 - c. vase sanguine cu perete subțire.
2. Țesutul renal nemodificat.
nemodificat sau ușor sclerozat.

În micropreparat este un nodul tumoral bine delimitat, constituit din celule mari, poligonale, cu citoplasma clară (conțin lipide și glicogen, care se dizolvă în procesul de prelucrare histologică a fragmentelor tisulare), dispuse în alveole sau lobuli, separați prin septuri fine de țesut conjunctiv fibrilar, nucleeele mici, rotunde, unii lobuli au aspect tubular; țesutul renal peritumoral este nemodificat sau ușor sclerozat.

Carcinomul cu celule clare este cea mai frecventă formă de carcinom renal (65%). Este localizat în cortexul renal și se dezvoltă din epiteliul tubular.

II. Macropreparate:

No 81. Glomerulonefrita acută.

Rinichiul este mărit în dimensiuni, capsula destinsă, suprafața externă cu multiple hemoragii punctiforme („înțepături de purice”), pe secțiune cortexul bine delimitat, tumefiat, opac, cenușiu-gălbui, cu multiple puncte roșii, stratul medular hiperemiat, de culoare roșie-întunecată - **„rinichi mare pestriț”**.

Cauza cea mai frecventă a glomerulonefritei acute (în 90% de cazuri) este streptococul β -hemolitic grup A. Debutează, de regulă, peste 1-4 săptămâni după o angină sau infecție cutanată, cauzată de o tulpină „nefritogenă” de streptococ. Mecanismul imun constă în depozitarea complexelor imune pe suprafața subepitelială a membranelor bazale ale capilarelor glomerulare, complexe imune fiind constituite din IgG, proteine streptococice (antigen) și complement. La microscopia cu imunofluorescență și electronică depunerile de complexe imune au aspect granular. La microscopia optică se determină celularitatea crescută a glomerulilor, cauzată de proliferarea endoteliocitelor și mezangiocitelor și infiltrația cu leucocite neutrofile și monocite. Clinic se manifestă prin sindrom nefritic: hematurie, cilindri eritrocitari, proteinurie, edeme, hipertensiune arterială.

Consecințele: la copii – restabilirea completă în 90-95% de cazuri; la adulți: a) restabilirea completă în 60% de cazuri, b) la 3-5% de pacienți se dezvoltă glomerulonefrita rapid progresivă și c) la 30% de pacienți se păstrează timp îndelungat proteinuria, hematuria și hipertensiunea arterială.

No 82. Amiloidoză renală.

Rinichiul este mărit în dimensiuni, suprafața ușor ondulată, consistența densă, pe secțiune straturile prost delimitate, culoarea cenușie-gălbuie, aspect slăninოს sau de ceară - „rinichi mare alb amiloidic”.

Amiloidoza renală (nefropatia amiloidică) se întâlnește atât în amiloidoza primară, de ex., în mielomul multiplu (amiloidoza AL), cât și în amiloidoza secundară, de ex., în osteomiелita purulentă, tuberculoză, boala bronșiectatică, artrita reumatoidă (amiloidoza AA).

Clinic se manifestă prin sindrom nefrotic: proteinurie masivă (mai mult de 3,5 g în 24 ore, hipoalbuminemie, edeme generalizate, hiperlipidemie și lipidurie, azotemie, hipertensiune arterială (în 50% de cazuri).

Complicații: insuficiența renală, asocierea infecțiilor datorită scăderii imunității, insuficiență cardiovasculară, predispoziție la tromboza vaselor din cauza pierderii cu urina a imunoglobulinelor și proteinelor sistemului anticoagulant.

No 83. Rinichi ratatinat.

Rinichiul este micșorat în dimensiuni, suprafața granulară/nodulară, consistența densă, pe secțiune desenul straturilor estompat, culoarea cenușie-albicioasă.

Ratatinarea rinichilor - nefroscleroza - se observă atât în afecțiuni renale, de ex., în glomerulonefrită, amiloidoza renală, pielonefrită, nefrolitiază, tuberculoză, infarcte renale (așa numita nefroscleroza secundară), cât și în afecțiuni cardiovasculare, de ex., în ateroscleroza arterelor și hipertensiunea arterială (așa numita nefroscleroză primară). În rinichi are loc atrofia parenchimului, proliferarea excesivă a țesutului conjunctiv și remanierea structurală.

Aspectul exterior al rinichilor ratatinați este diferit în dependență de procesul, care a declanșat nefroscleroza: în hipertensiunea arterială și glomerulonefrită este granular (micronodular), iar în ateroscleroză, pielonefrită, tuberculoză, amiloidoză, infarcte renale – macronodular. Nefroscleroza duce la insuficiență renală cronică progresivă.

No 87. Calculi renali.

Bazinetul renal și calicele sunt dilatate, conțin multipli calculi, unii sunt liberi, alții - concreșcuți cu peretele bazinetal/caliceal, dimensiunile de la 2-3 mm până la 1-2 cm, suprafața netedă, șlefuită (calculi fațetați) sau neregulată, rugoasă, uneori cu ramificări, care capătă forma bazinetului și calicelor - calculi coraliformi, culoarea albă, galbenă sau brună în dependență de compoziția chimică.

Sunt 3 tipuri principale de calculi urinari:

- a) calculii calciformi (oxalați și fosfați de calciu), care se observă în ~75% de cazuri, au suprafața granulară-rugoasă, culoarea brună datorită hemosiderinei, care apare în urma traumatizării mucoasei și hemoragiilor repetate;*
- b) calculii micști, așa numiții „calculi struvit” sau „triplu fosfați”, constituiți din fosfat amoniaco-magnezian; se întâlnesc în ~15% de cazuri, îndeosebi la pacienții cu infecții urinare (Proteus vulgaris, Klebsiella, Staphylococcus); bacteriile produc proteaza, care scindează ureea (calculi induși de infecții); au culoarea alb-gălbui;*
- c) calculi cu acid uric (urați) – apar în urma hiperuricemiei și hiperuricuriei, care se observă în cazurile de gută primară sau secundară în bolile mieloproliferative (de ex., în leucoze), au culoarea galbenă-cenușie.*

Complicații: pielonefrită, nefroscleroză și ratatinarea macronodulară a rinichiului, dacă procesul este bilateral - insuficiență renală cronică progresivă.

No 88. Hidronefroză.

Rinichiul mărit în dimensiuni, pe secțiuni bazinetul și calicele dilatate, parenchimul atrofiat, piramidele și papilele aplatizate, mucoasa sclerozată, albicioasă.

Cauzele mai frecvente:

- *hidronefroza unilaterală: calculi, atrezia, stricturi inflamatorii, tumori ale ureterului, tumori ale vezicii urinare sau ale organelor adiacente (colului uterin, rectului, nodulilor limfatici), fibroza retroperitoneală;*

- *hidronefroza bilaterală: atrezia ureterelor, calculoza bazinetală/ureterală bilaterală, carcinoame de vezică urinară și de prostată, prostatita, strictura uretrei.*

Hidronefroza unilaterală duce la atrofia, nefroscleroza și ratatinarea rinichiului afectat și hiperplazia compensatorie a rinichiului contralateral, iar cea bilaterală - la atrofia și scleroza rinichilor și insuficiență renală cronică progresivă.

No 86. Polichistoză renală.

Rinichiul prezintă o masă voluminoasă, alcătuită din chisturi de formă rotundă și ovală, cu dimensiunile variabile de la 0,5 cm până la 3-4 cm, pereții subțiri, suprafața internă netedă, conținutul clar, între chisturi parenchimul renal atrofiat sau chiar absent.

Este substratul morfologic al bolii polichistice renale a adultului - afecțiune cu transmitere autozomal dominantă.

Are o incidență de 1 la 500-1000 de persoane și constituie ~10% din cazurile de boală renală cronică. Chisturile se pot forma la orice nivel al nefronului. În unele cazuri se asociază cu chisturi hepatice și pancreatice. Complicații: insuficiență renală cronică, infecții urinare (pielonefrită), hipertensiune arterială (hemoragii cerebrale).

№ 89. Carcinom renal.

În unul din poli rinichiului este o formațiune tumorală sferică, bine conturată, diametrul până la 10 cm, culoarea pe secțiune galbenă-portocalie sau albă-cenușie, aspect pestriț, cu focare de hemoragii, necroză, chisturi; țesutul renal adiacent cu structură obișnuită.

Constituie 80-85% din totalul tumorilor maligne ale rinichiului și 2-3% din numărul total de cancere la adulți. Se întâlnește preponderent la bărbați (2:1). Factorii de risc: fumatul, expunerea profesională la cadmiu, anomalii citogenetice (se asociază frecvent cu boala von Hippel-Lindau), polichistoza renală congenitală sau dobândită - complicație a tratamentului cu dializă cronică și a. Simptomele clinice frecvente: hematuria, dureri în regiunea lombară, diferite manifestări paraneoplazice cauzate de secreția de către celulele canceroase a hormonilor și factorilor de creștere, care pot fi primul simptom clinic al tumorii, de ex.: a) eritrocitoza (secreție de eritropoietină), b) hipercalcemie (secreție de parathormon), c) hipertensiune arterială (secreție de renină), d) amiloidoză.

Complicații: a) invadarea venei renale cu tromboză tumorală, care se poate extinde până la vena cavă inferioară și inima dreaptă, b) invadarea capsulei renale și a țesutului adipos paranefral și a suprarenalei, c) invadarea calicelor, bazinetului și ureterului, d) metastazarea pe cale hematogenă în plămâni, creier, oase, ficat și limfogenă în nodulii limfatici perirenali.

No 91. Carcinom al vezicii urinare

În vezica urinară este un nodul tumoral, care crește exofit în cavitatea vezicii, diametrul până la 10 cm, suprafața rugoasă.

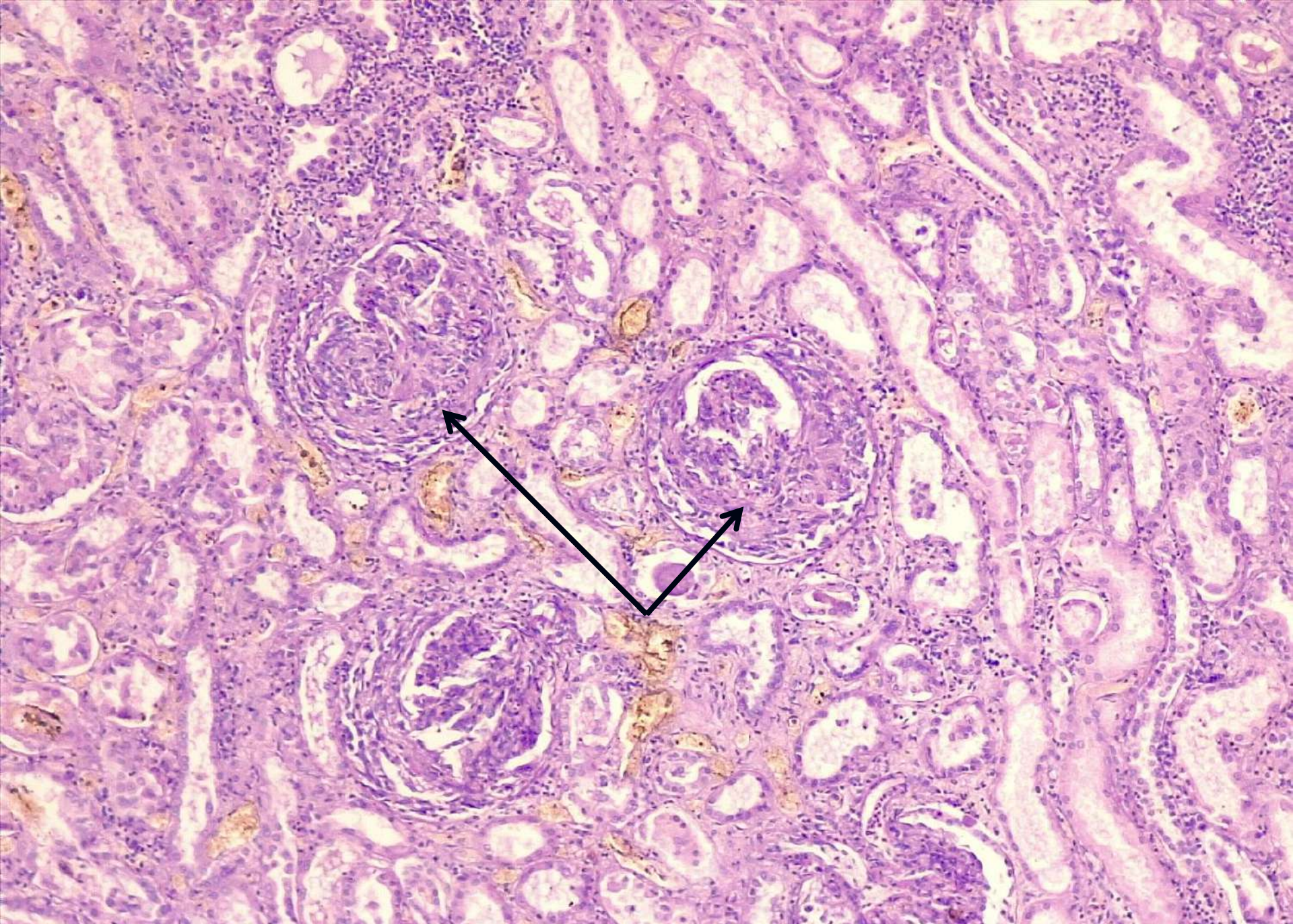
Histologic majoritatea absolută a cazurilor de cancer vezical (90%) este carcinom urotelial (denumirea veche – „carcinom din epiteliul de tranziție”).

Constituie ~7% din numărul total de cancere, fiind de 3-4 ori mai frecvent la bărbați decât la femei. Localizarea preponderentă este trigonul și peretele lateral. Principalele simptome clinice sunt hematuria și disuria.

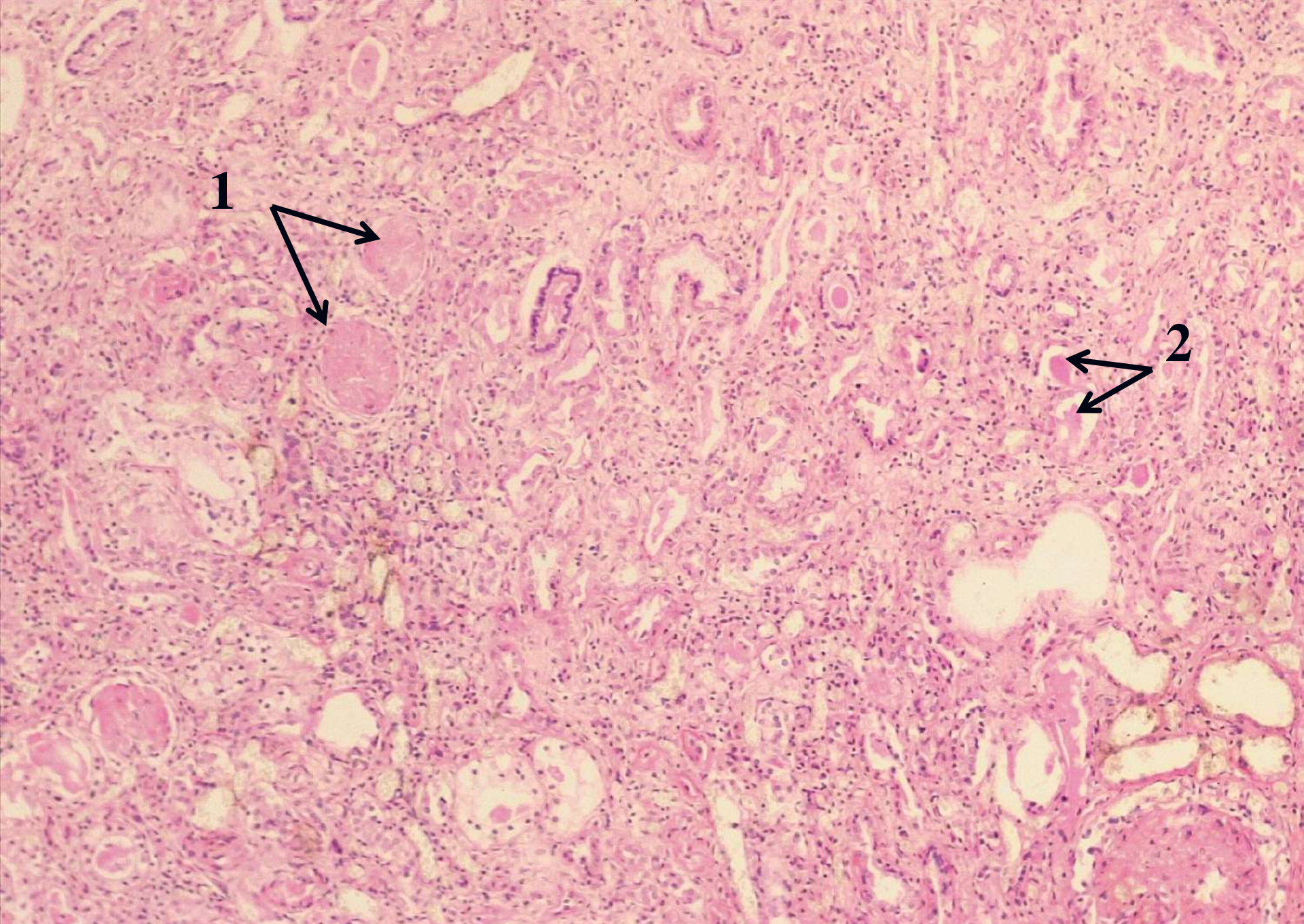
Cei mai importanți factori de risc sunt: a) fumatul (riscul e de 2-4 ori mai mare decât la nefumători), b) expunerea profesională sau ambientală la factori chimici carcinogeni (coloranți anilini, arsenic), c) unele medicamente (fenacetina, ciclofosfamida), d) radioterapia pentru cancer de prostată, uter, e) cistite cronice, inclusiv de origine infecțioasă, f) extrofia vezicii urinare (anomalie congenitală) și a.

Complicații: ulceratii, hemoragii, inflamație purulentă, invadarea organelor adiacente - a prostatei, veziculelor seminale, uterului, vaginului, peretilor bazinului.

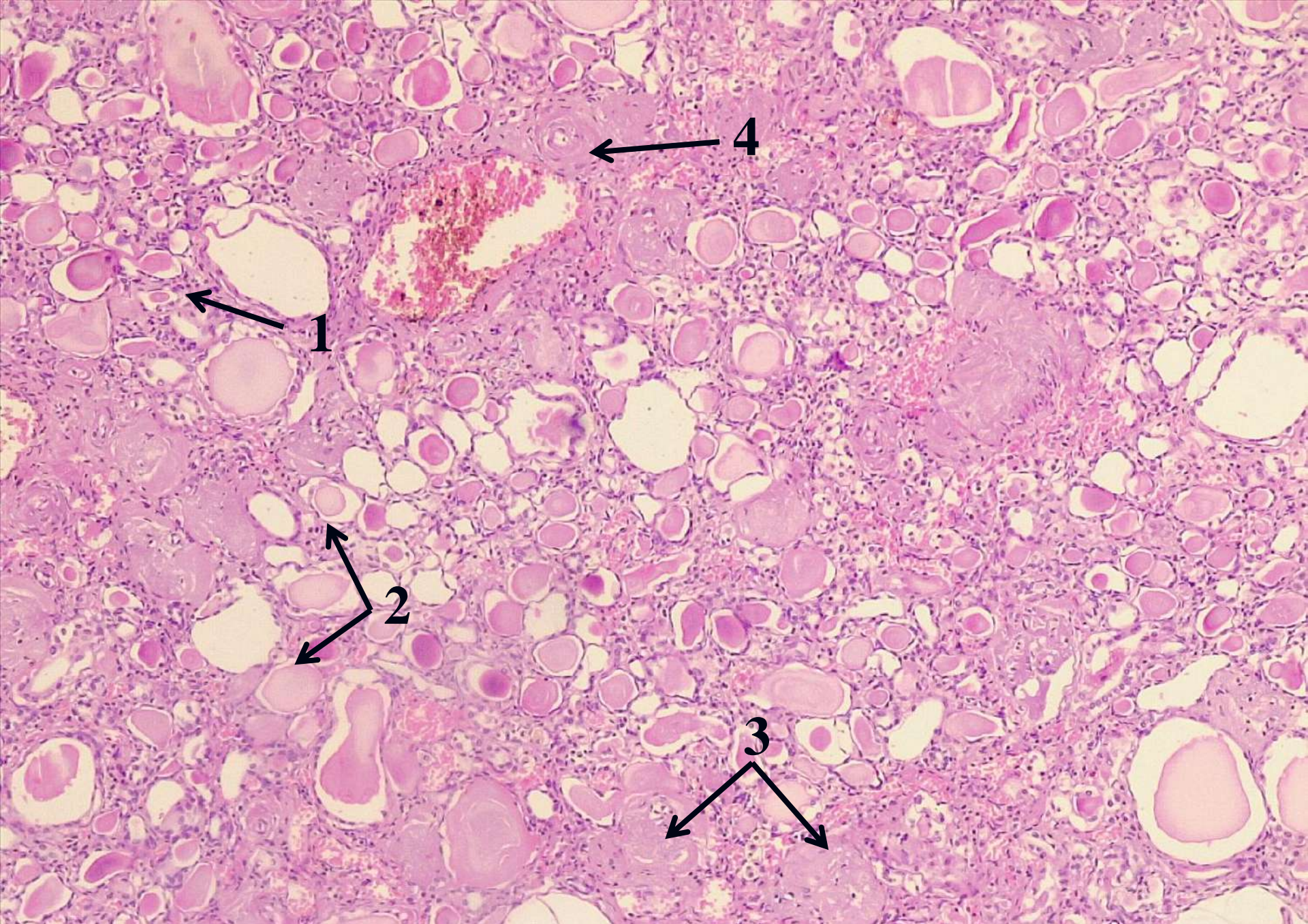
Metastaze: limfogene – în nodulii limfatici iliaci, paraaortali, paracavali; hematogene – în ficat, plămâni, oase.



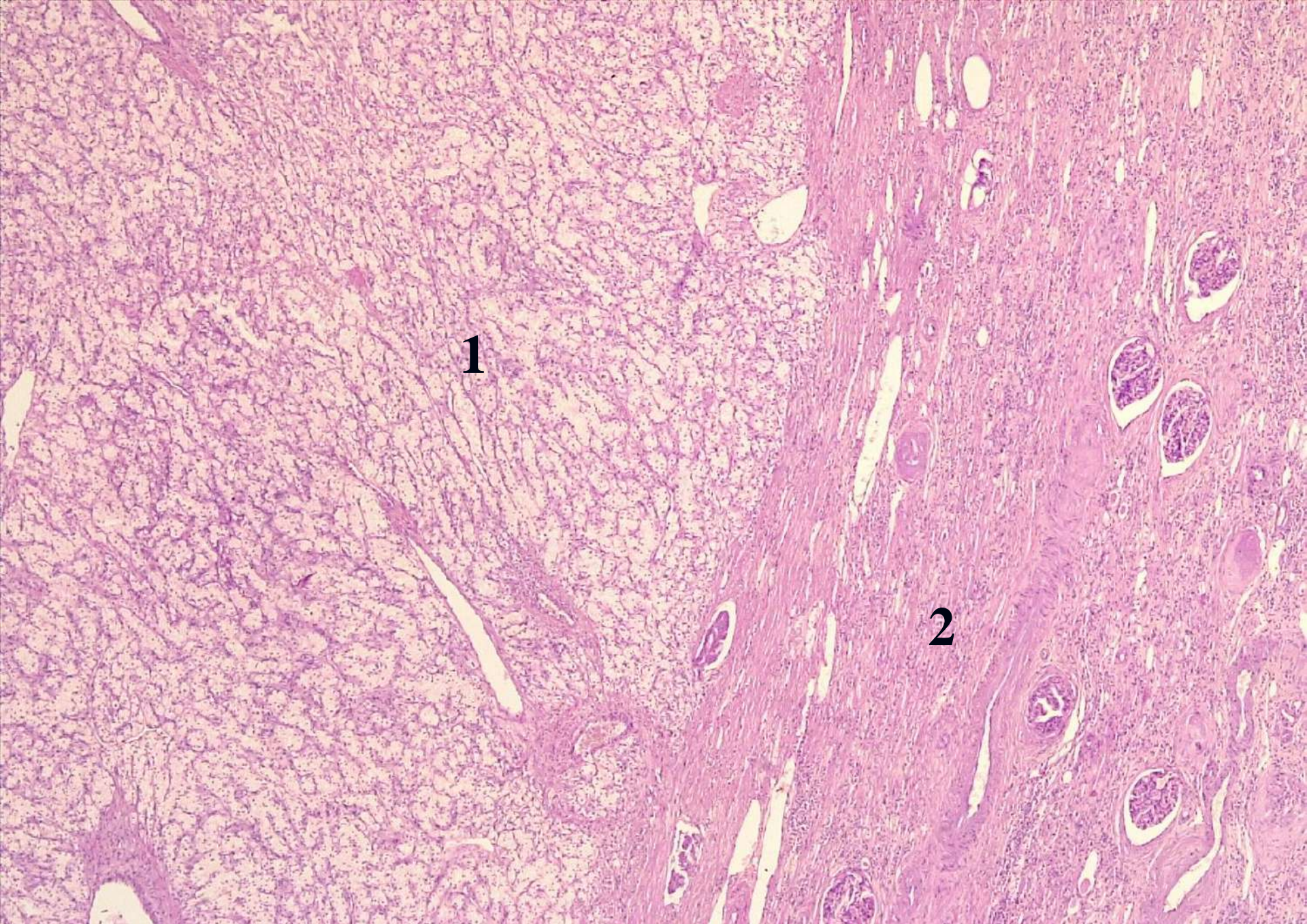
№ 70. Glomerulonefrita extracapilară proliferativă rapid progresivă (glomeruli cu semilună). (colorație H-E).



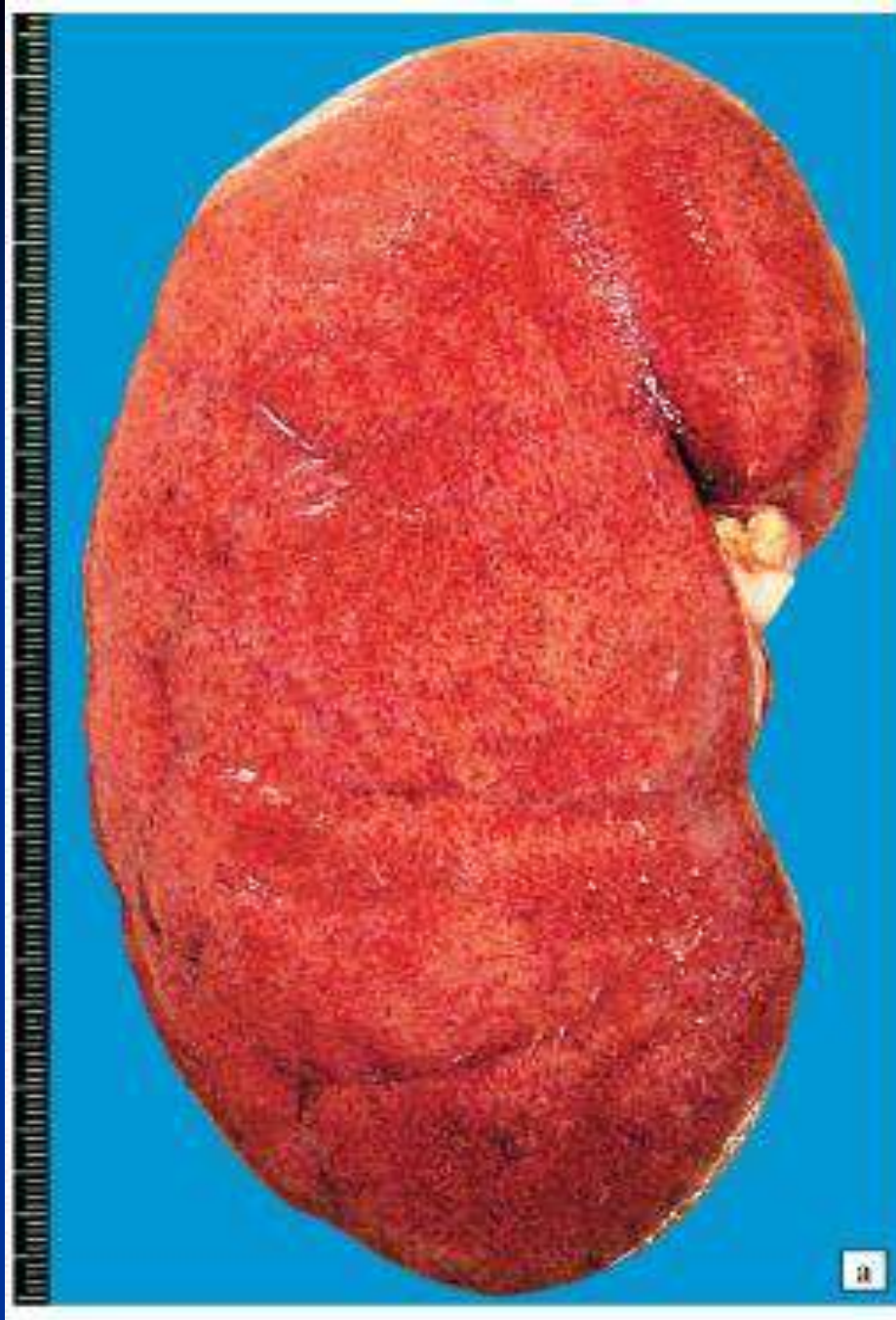
№ 71. Glomerulonefrita cronică. (Colorație H-E.).



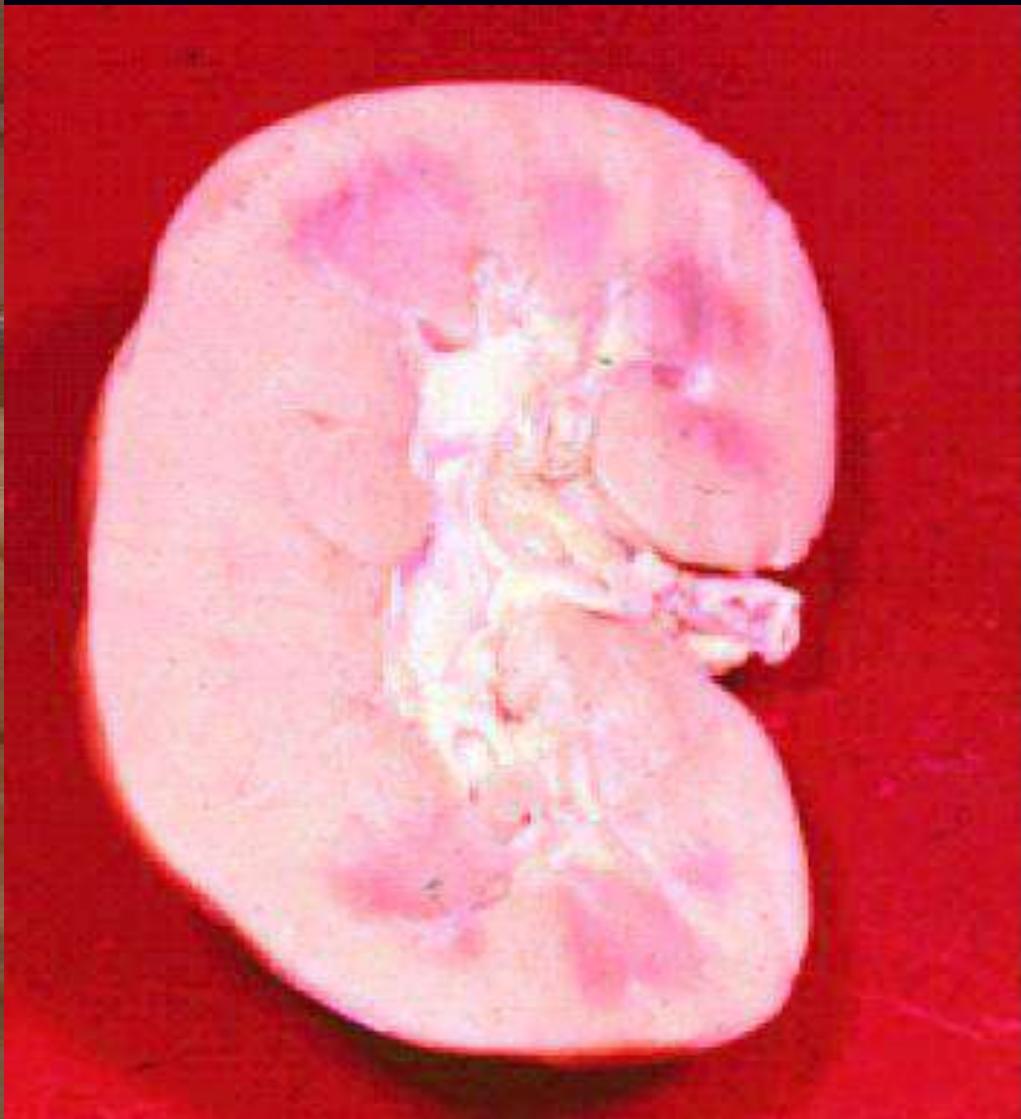
№ 152. Pielonefrita cronică. (Colorație H-E.).



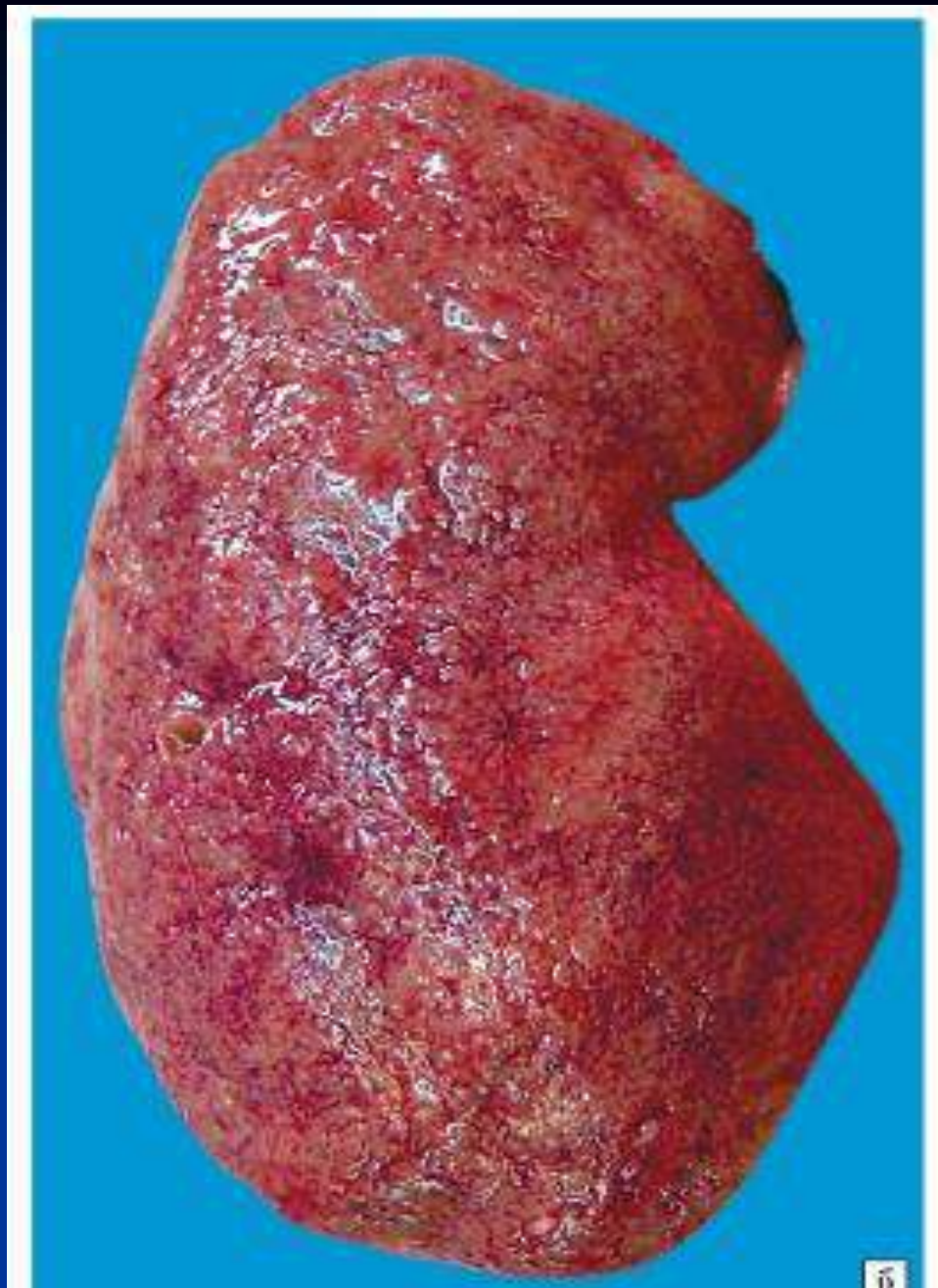No 49. Carcinom nefrocelular cu celule clare. (Colorație H-E).



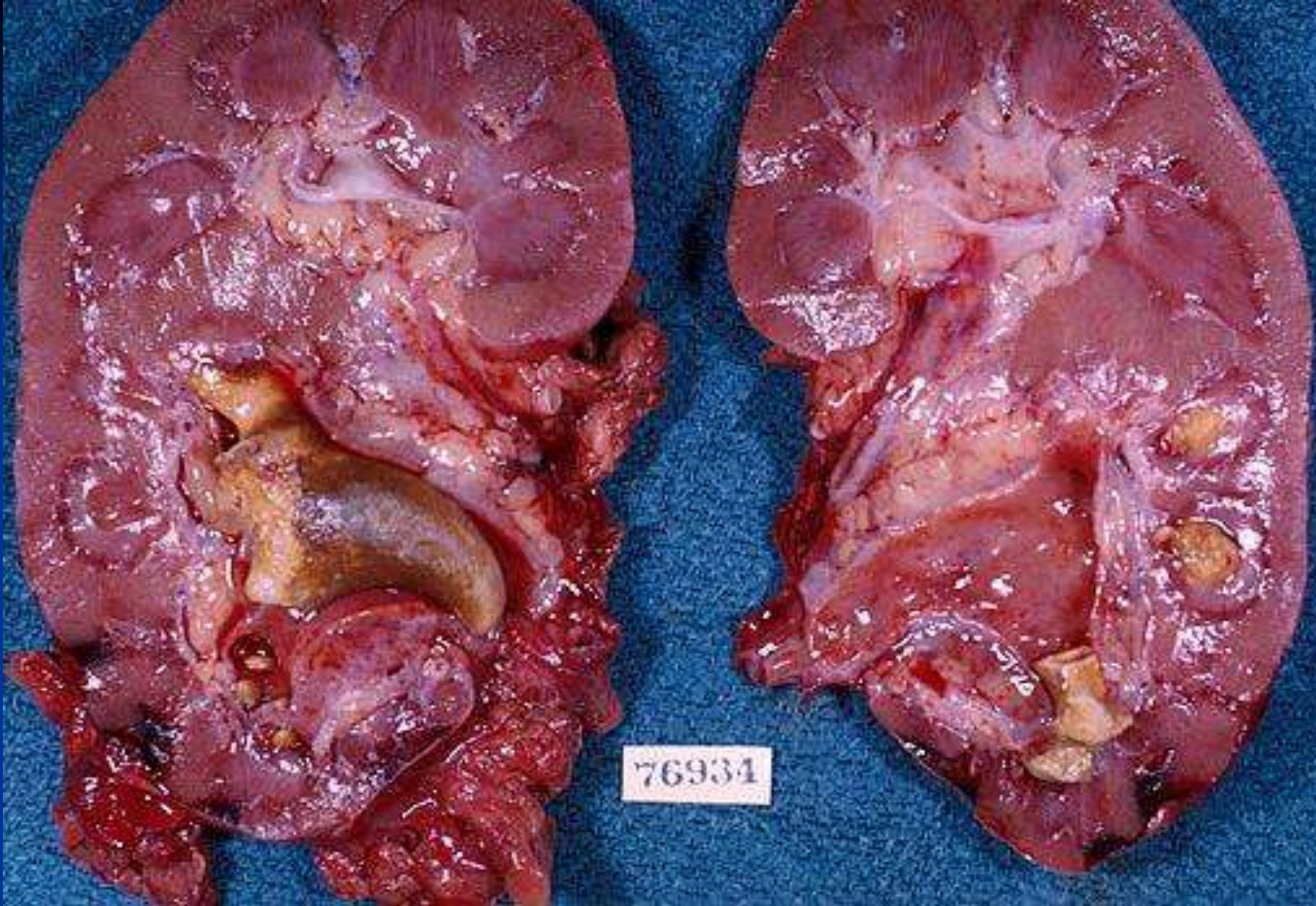
№ 81. Glomerulonefrita acută.



№ 82. Amiloidoză renală.

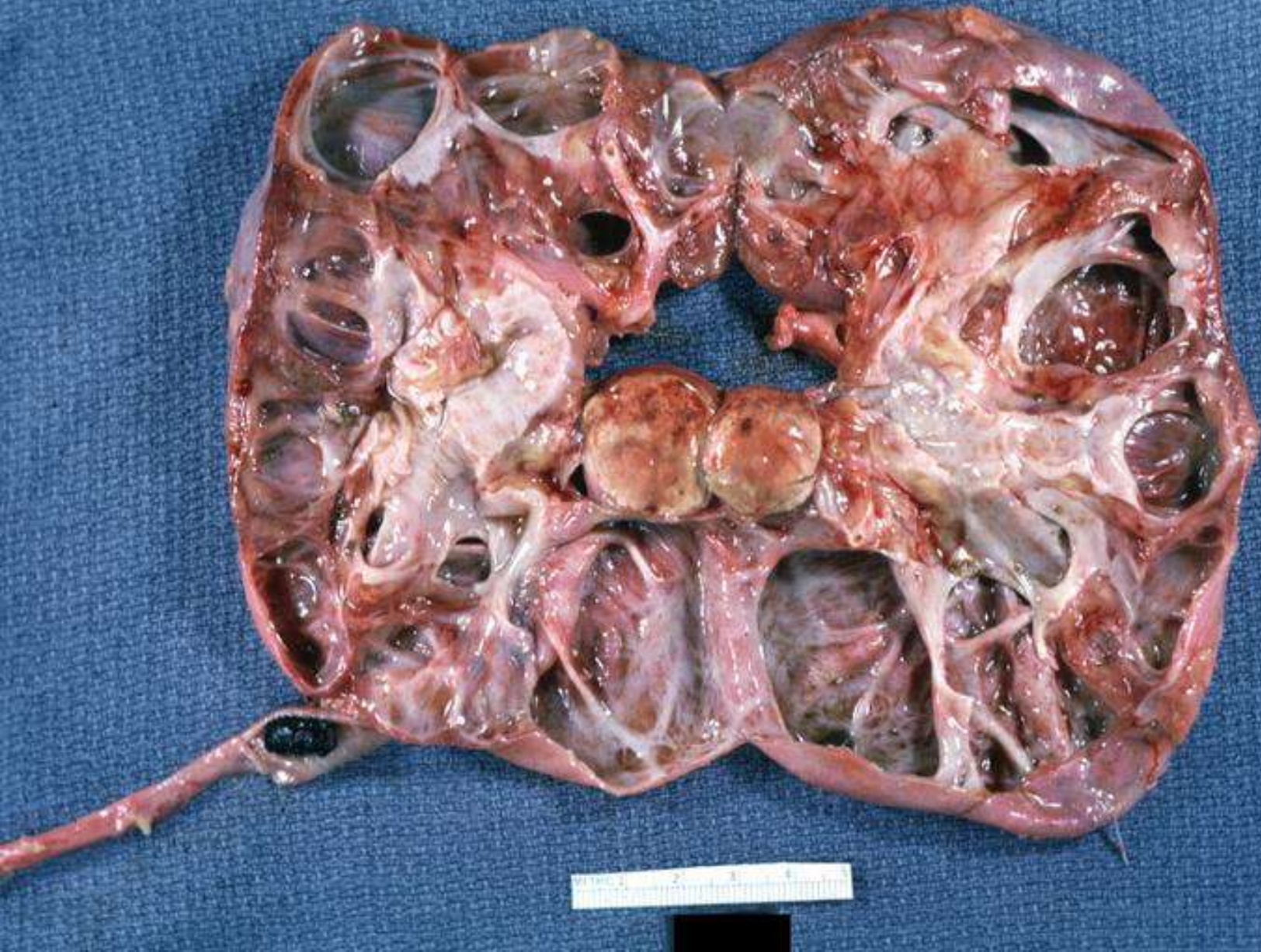


№ 83. Rinichi ratatinat.

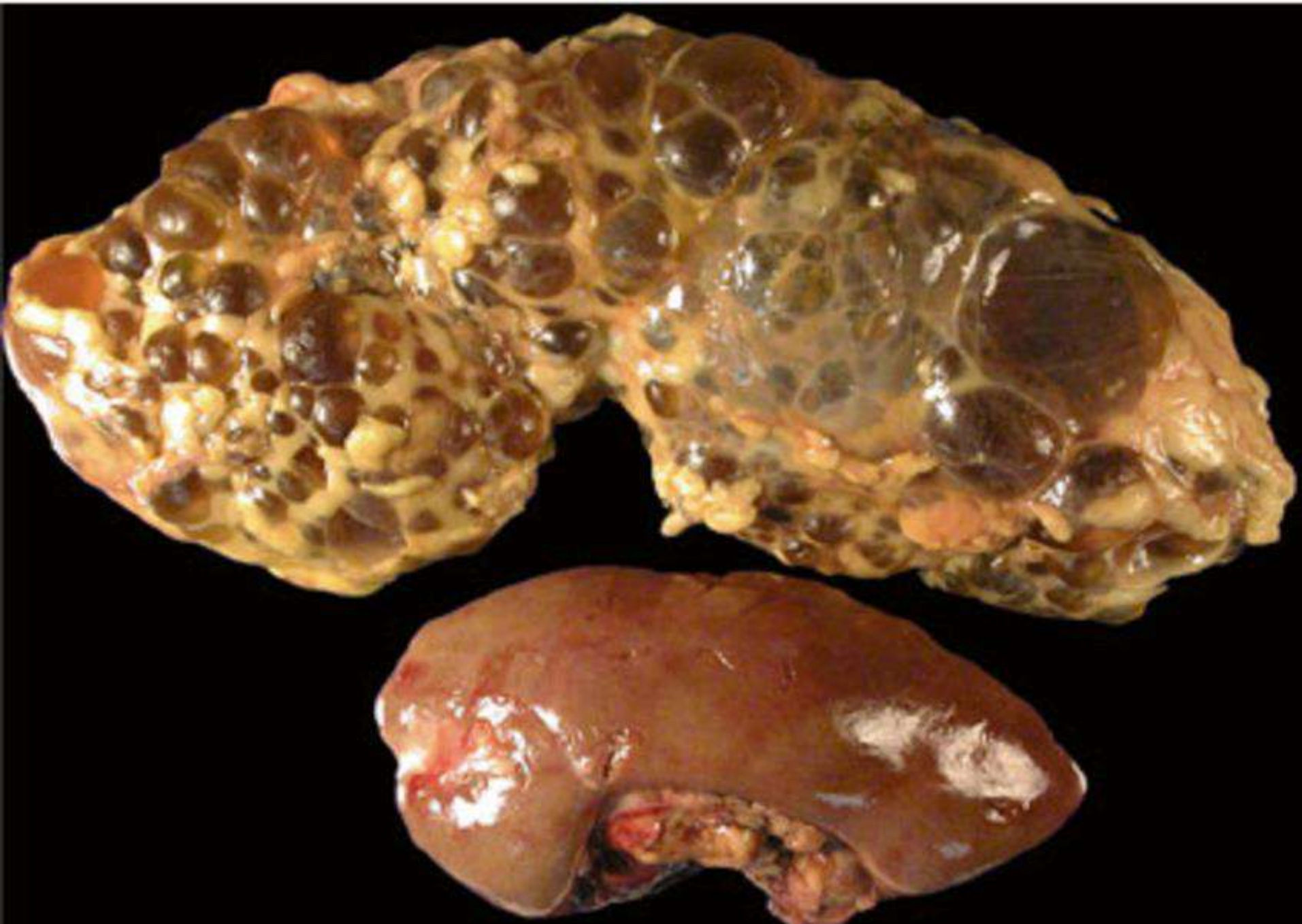

76934

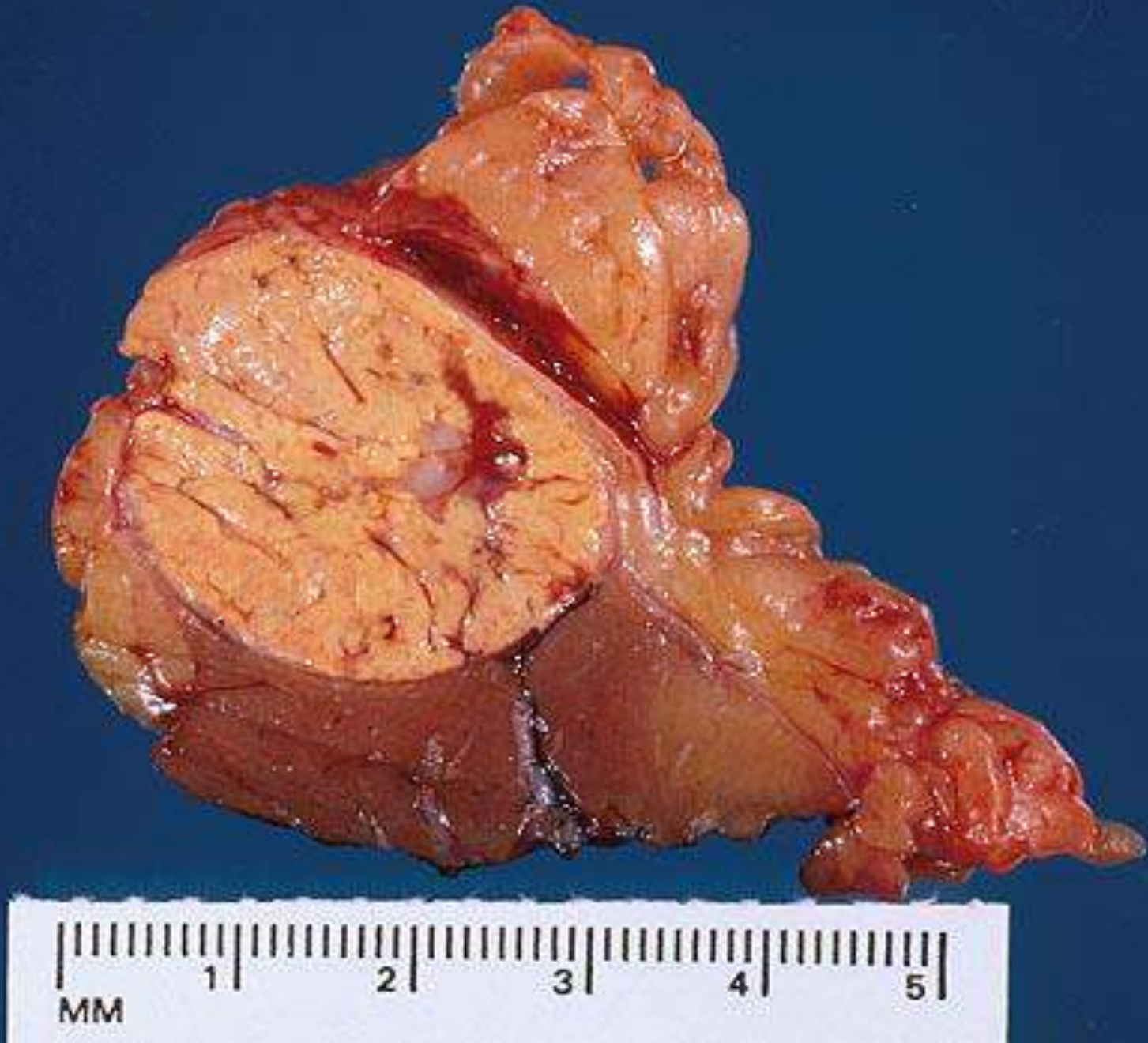№ 87. Calculi renali.



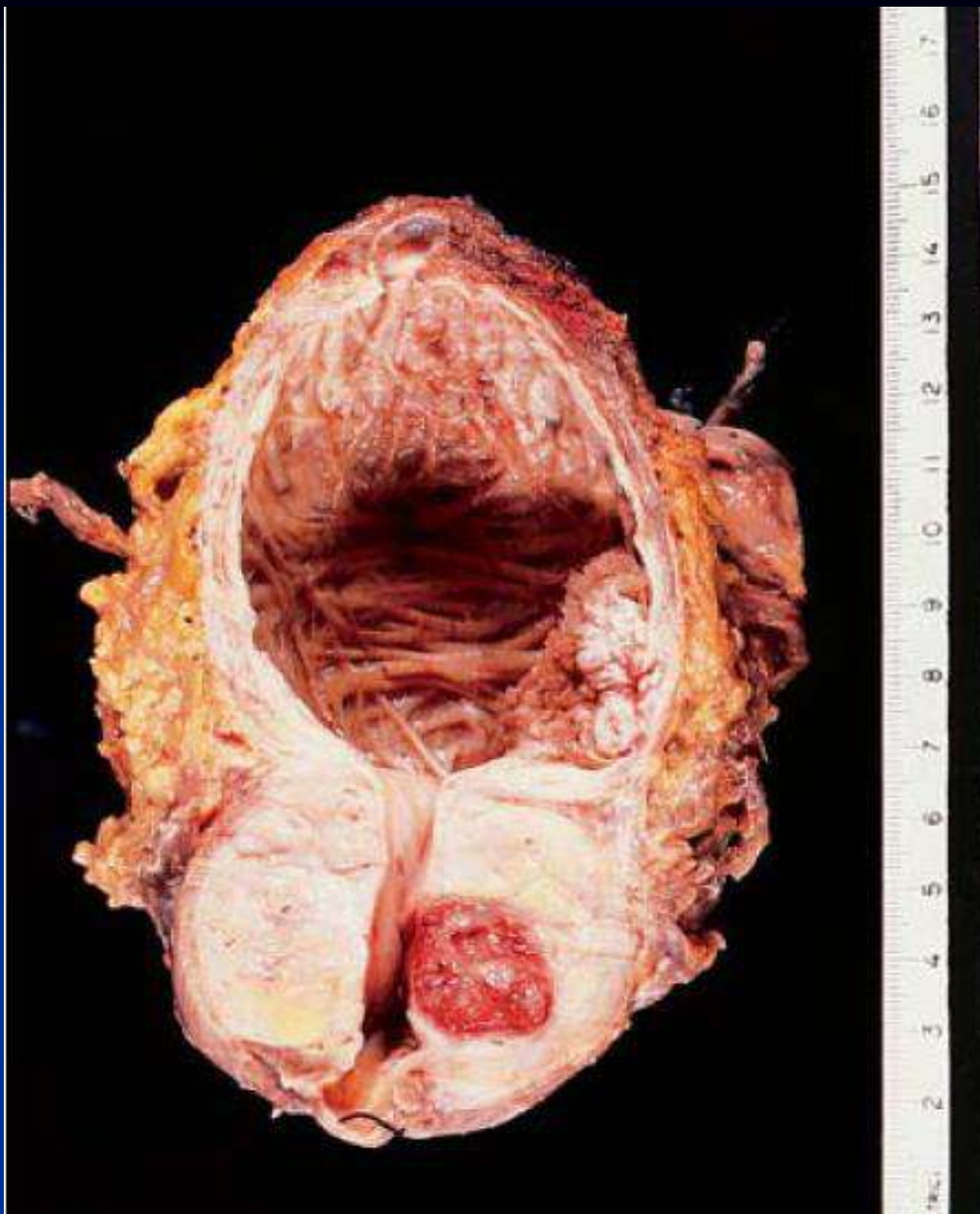
№ 88. Hidronefroză.



№ 86. Polichistoză renală.



№ 89. Carcinom renal.

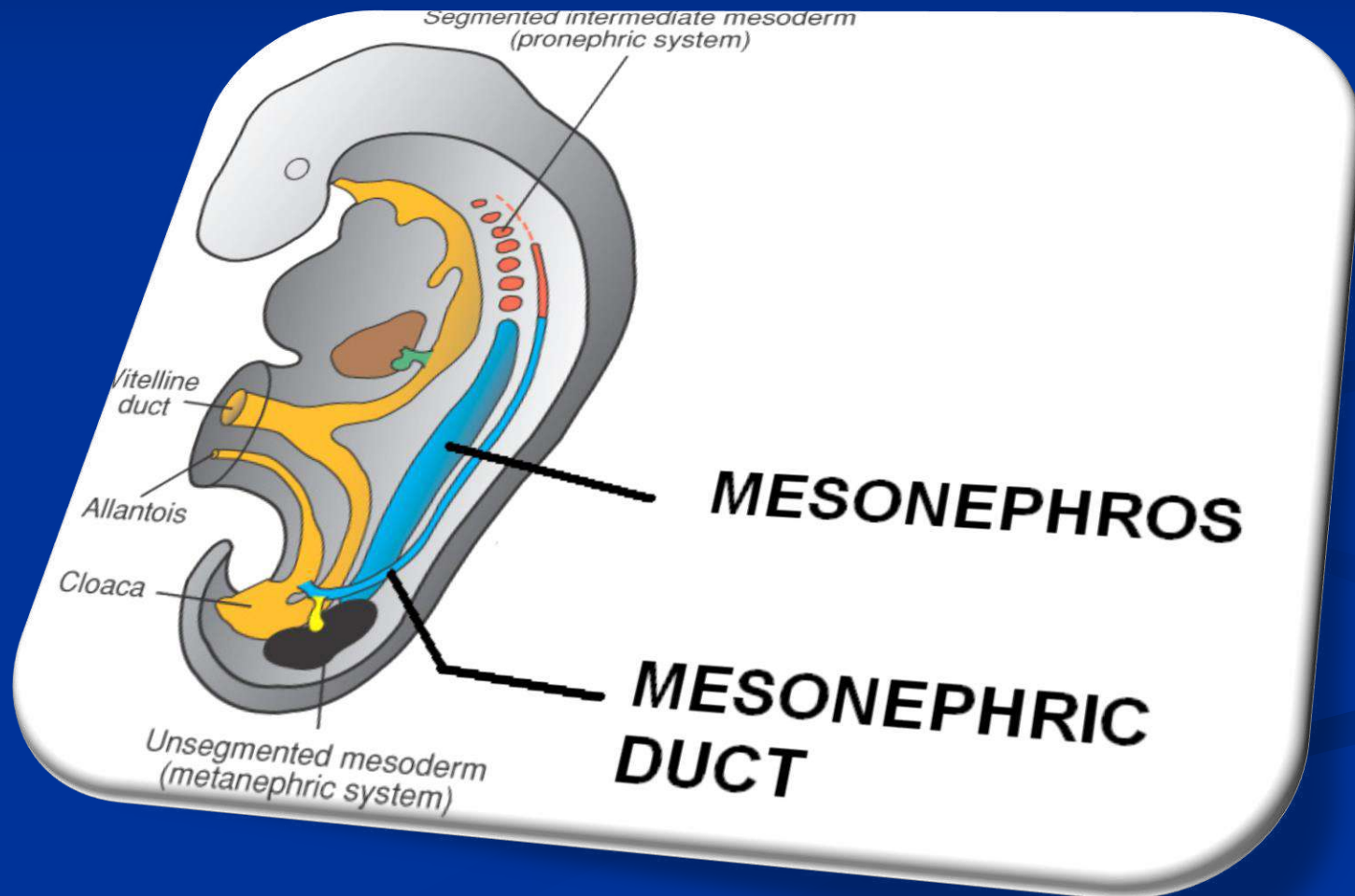


№ 91. Carcinom al vezicii urinare.

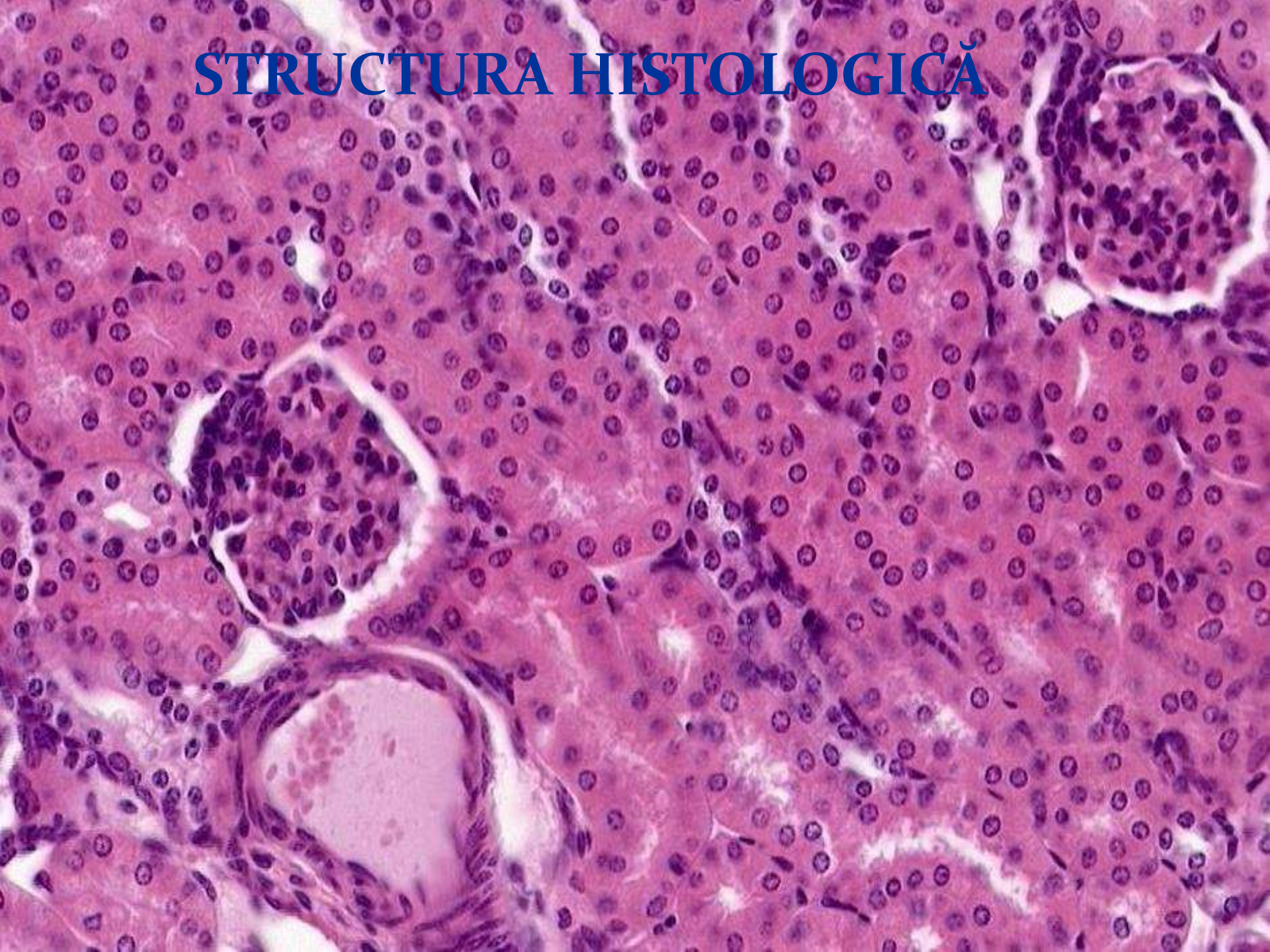
PATOLOGIA RENALĂ

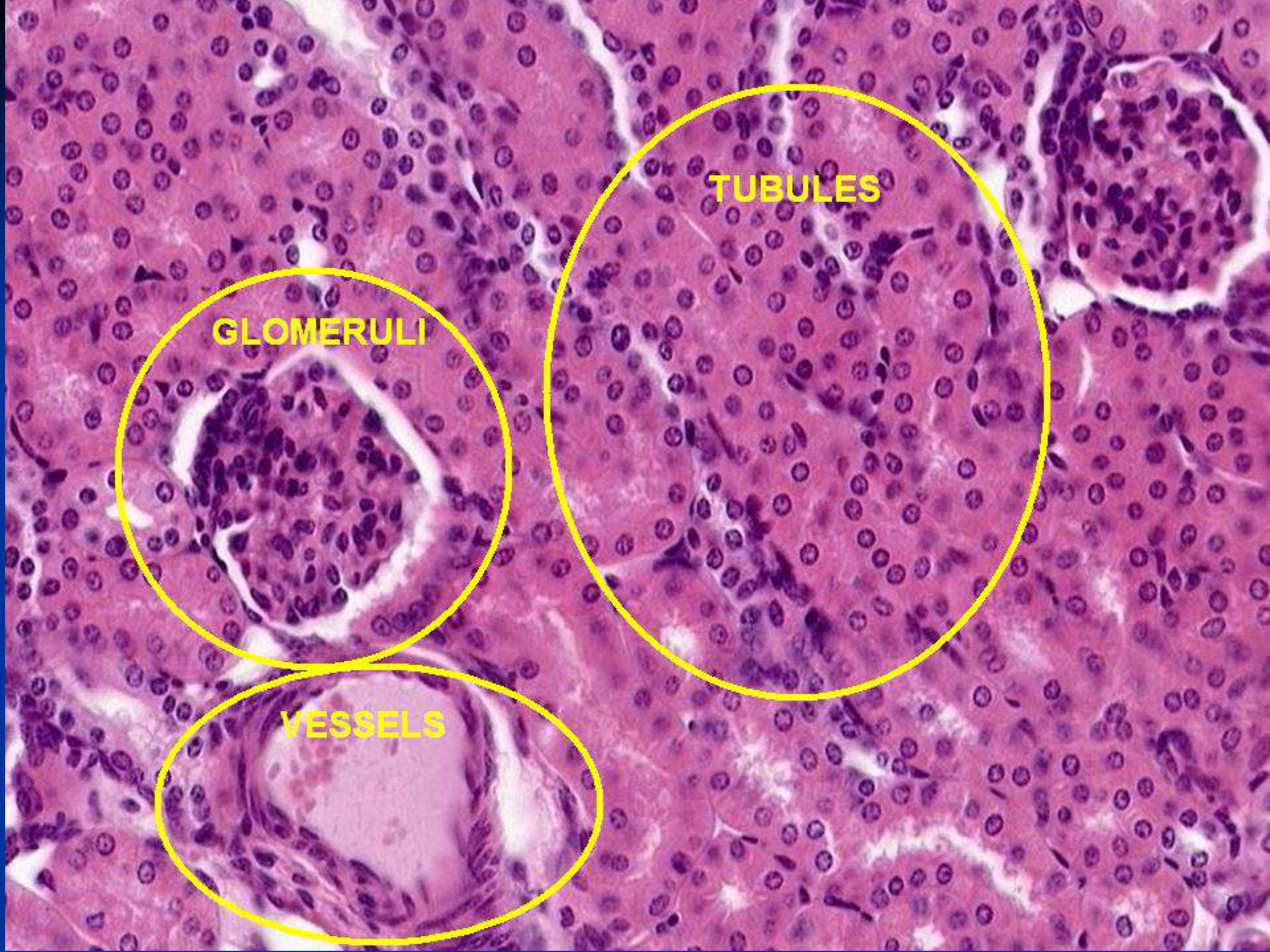
- STRUCTURA ANATOMICĂ
- PATOLOGIA CONGENITALĂ
- “CHISTURI RENALE”
- PATOLOGIA GLOMERULARĂ
- PATOLOGIA TUBULO-INTERSTIȚIALĂ
- PATOLOGIA VASCULARĂ
- PATOLOGIA OBSTRUCTIVĂ
- TUMORI RENALE

RINICHIUUL UMAN ÎȘI ARE ORIGINEA ÎN SISTEMUL METANEFRIC.



STRUCTURA HISTOLOGICĂ

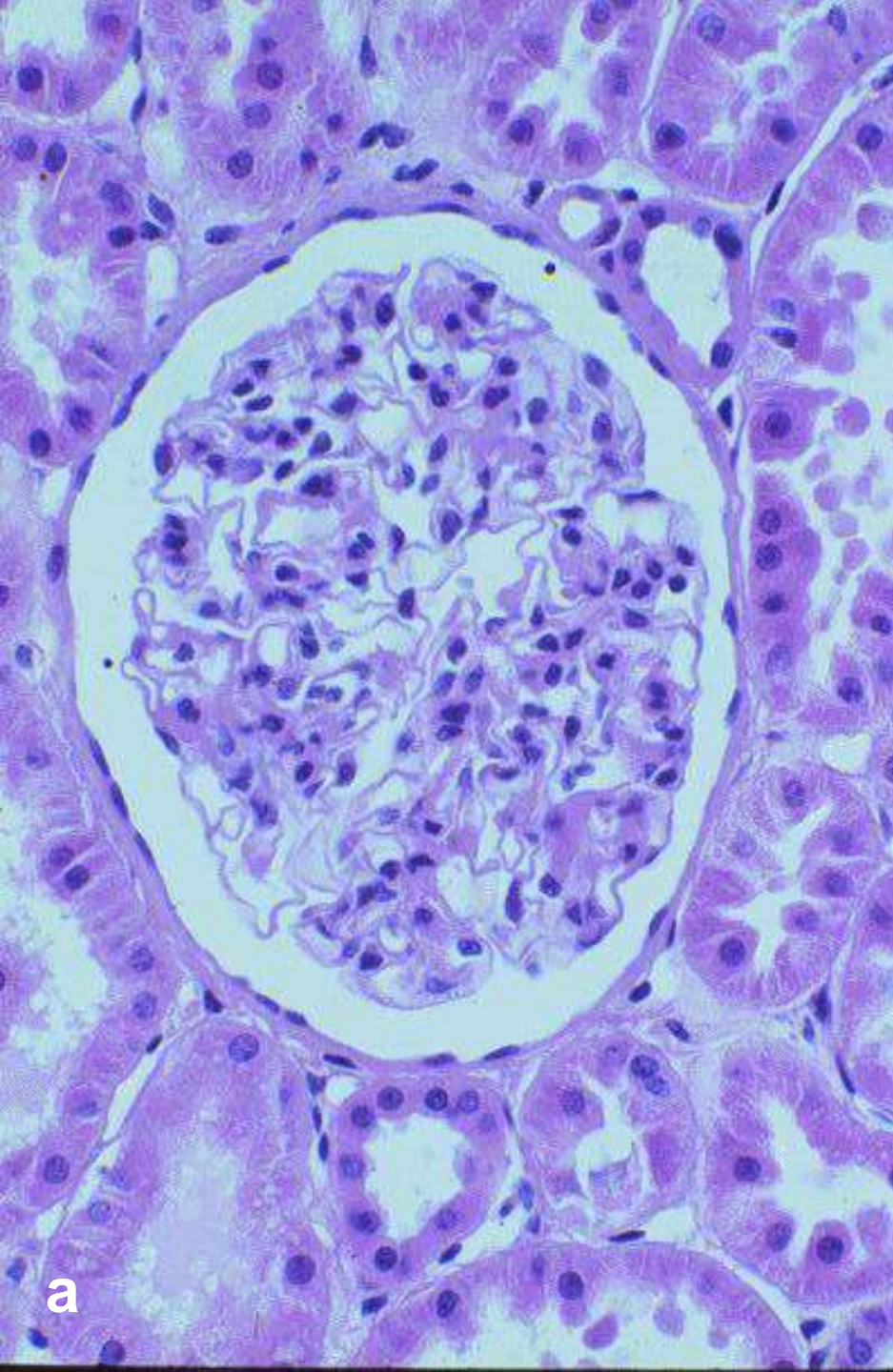




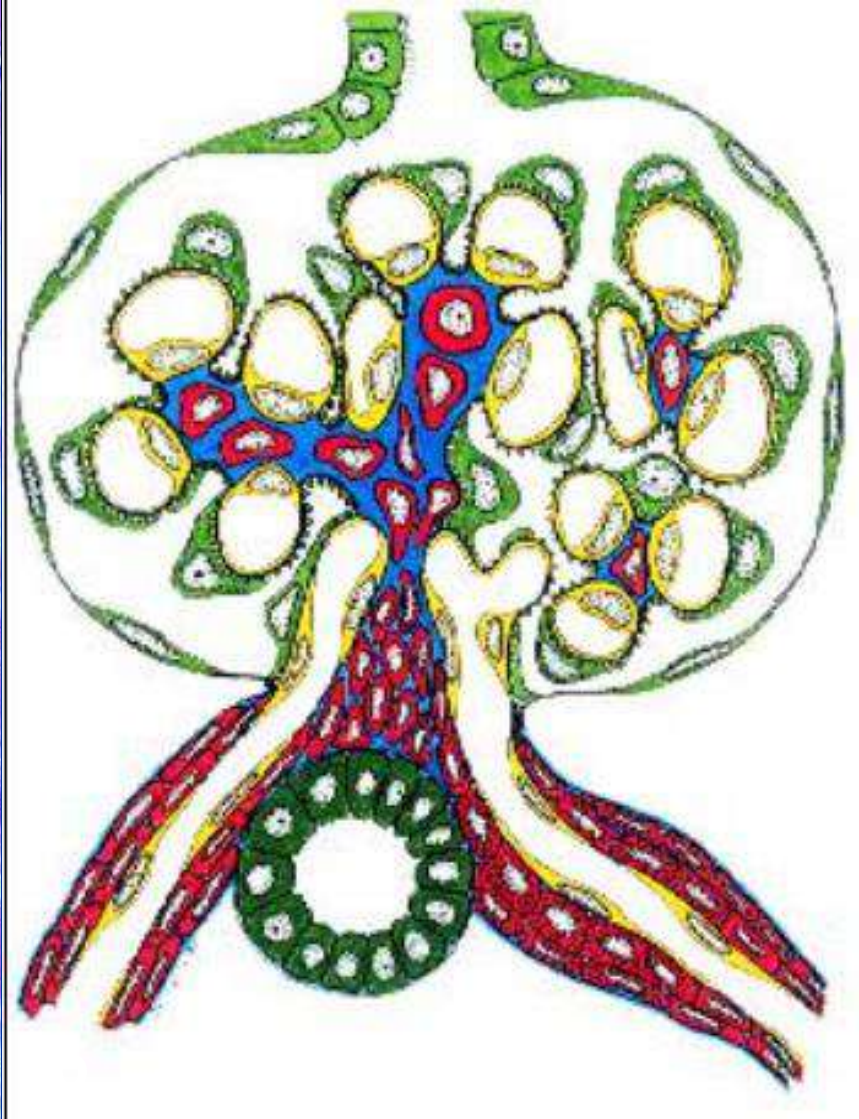
TUBULES

GLOMERULI

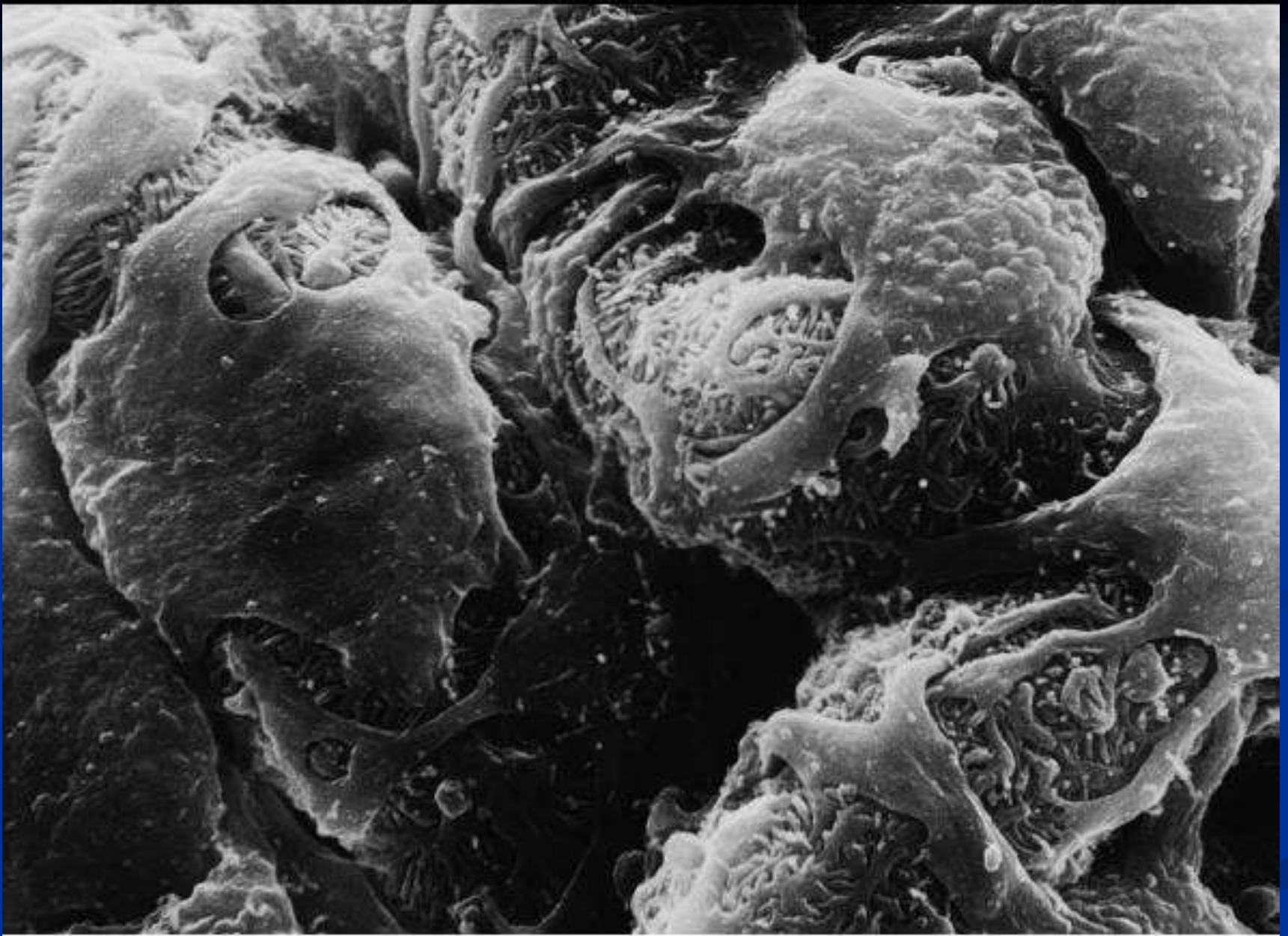
VESSELS



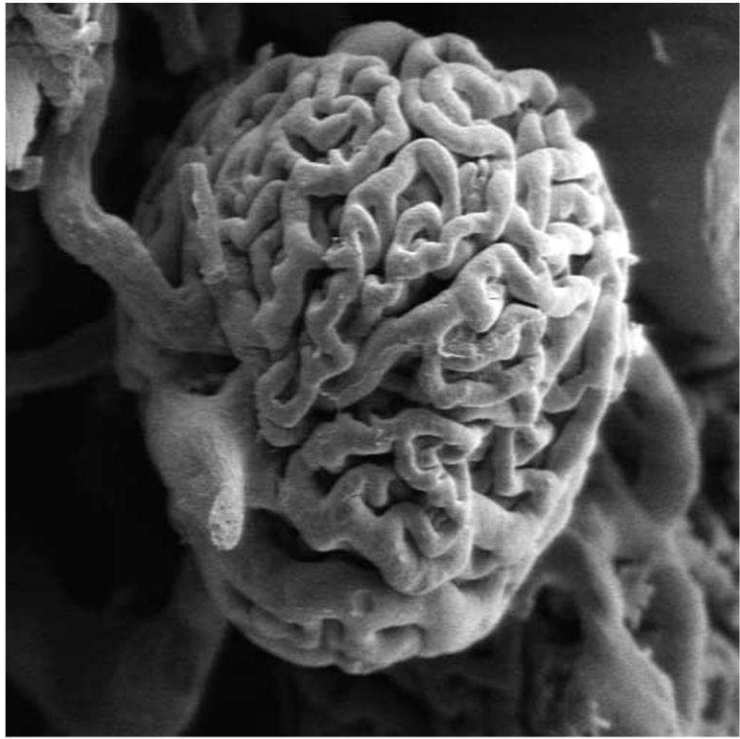
a



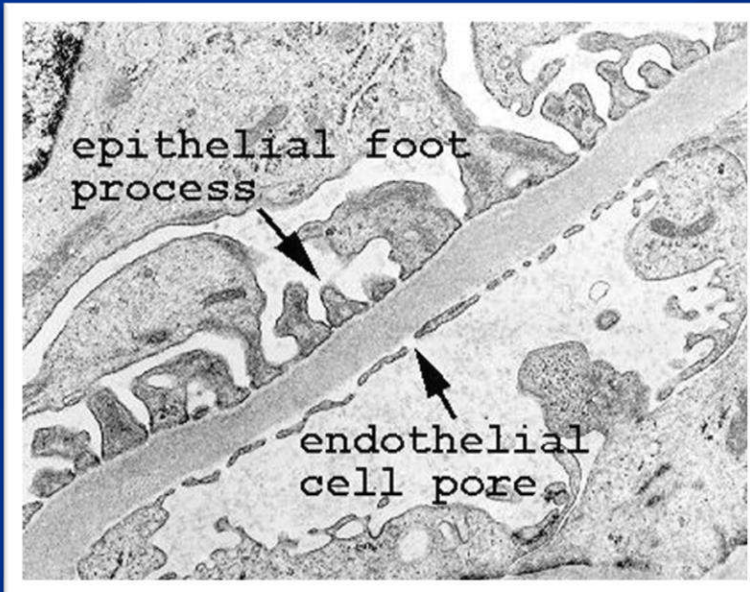
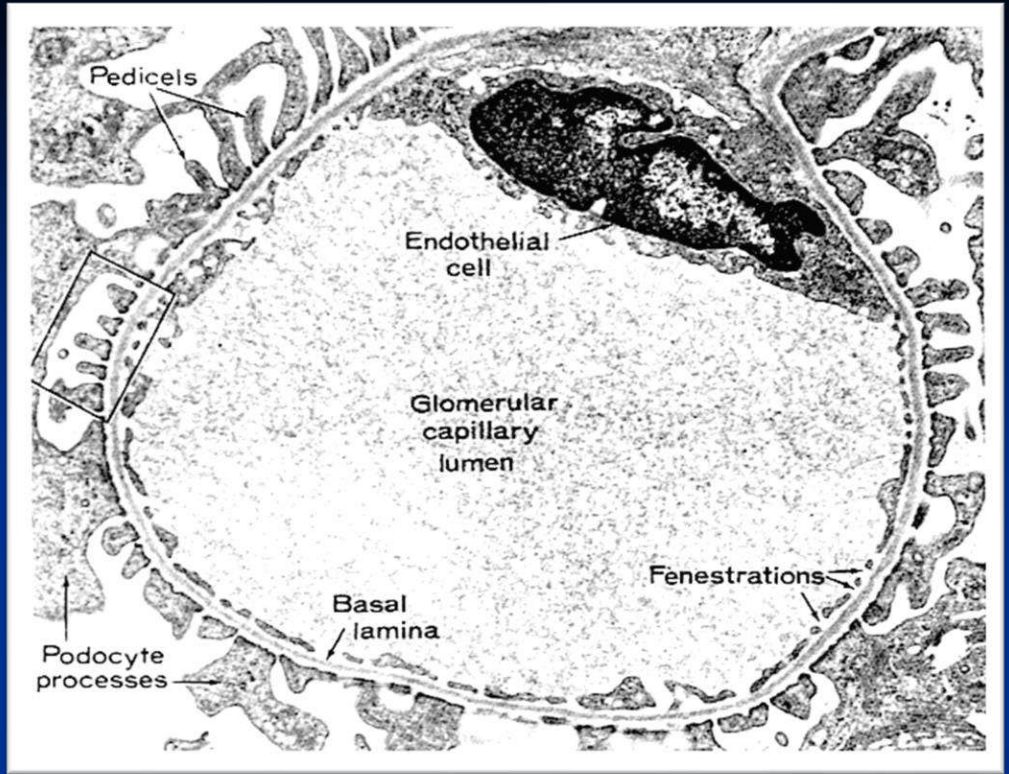
Glomerul normal;
b - diagramă (*podocite,*
endoteliocite, mezangiocite,
matricea mezangială)



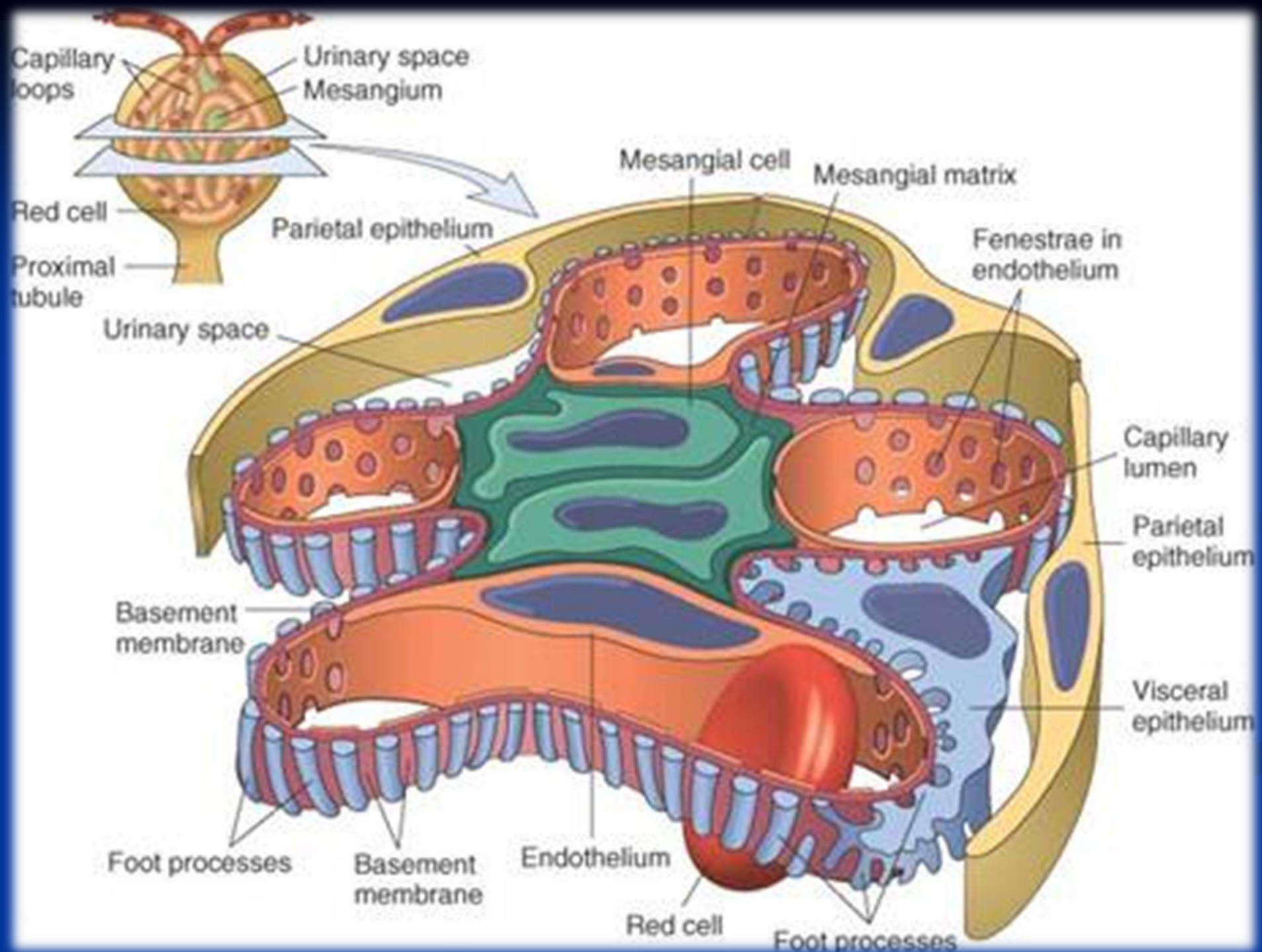
Ansele capilare acoperite cu celule epiteliale
(microscopia electronică prin scanare)



S.E.M.



T.E.M.



CONGENITAL

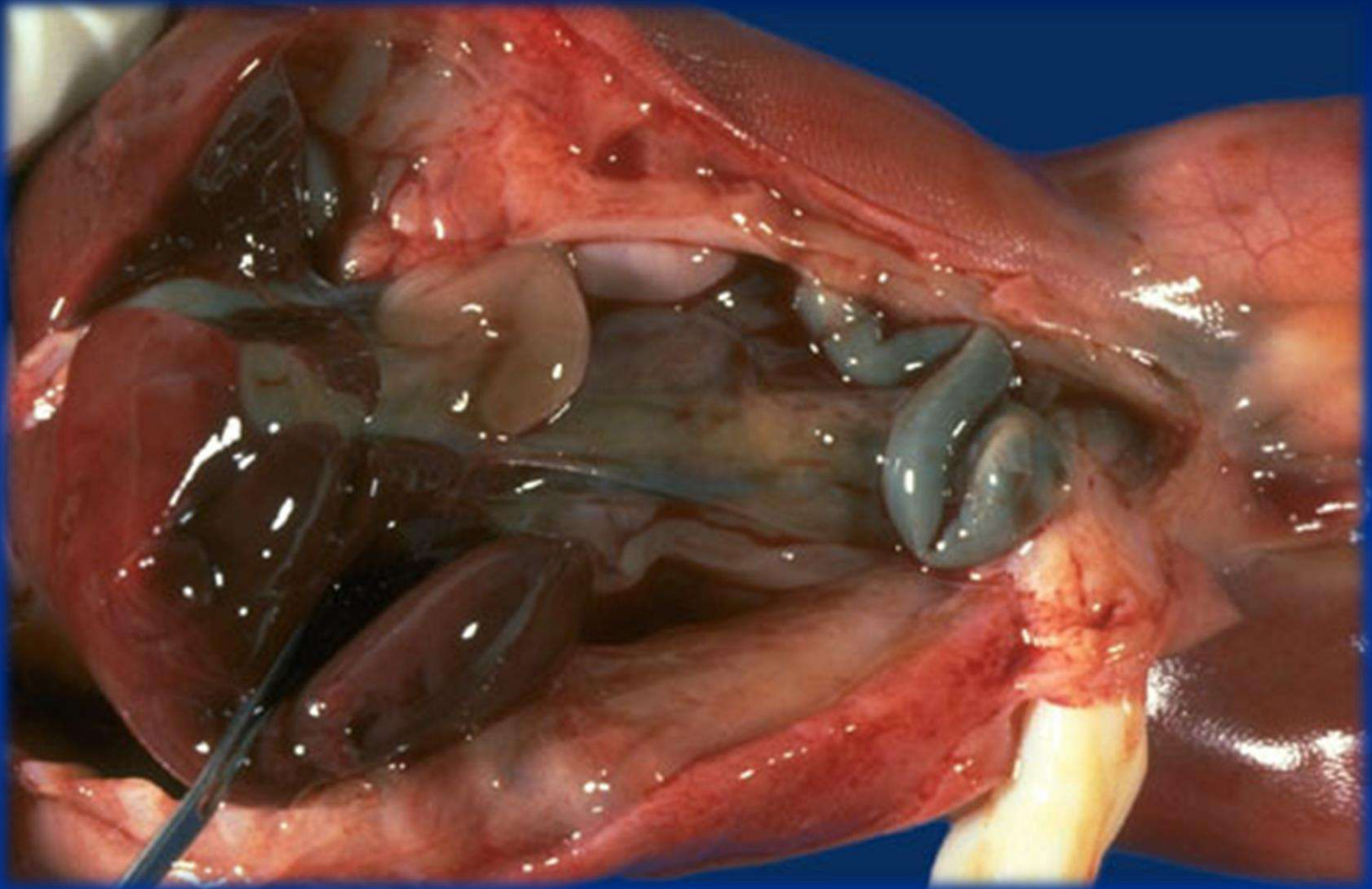
● AGENEZIE

● HIPOPLAZIE

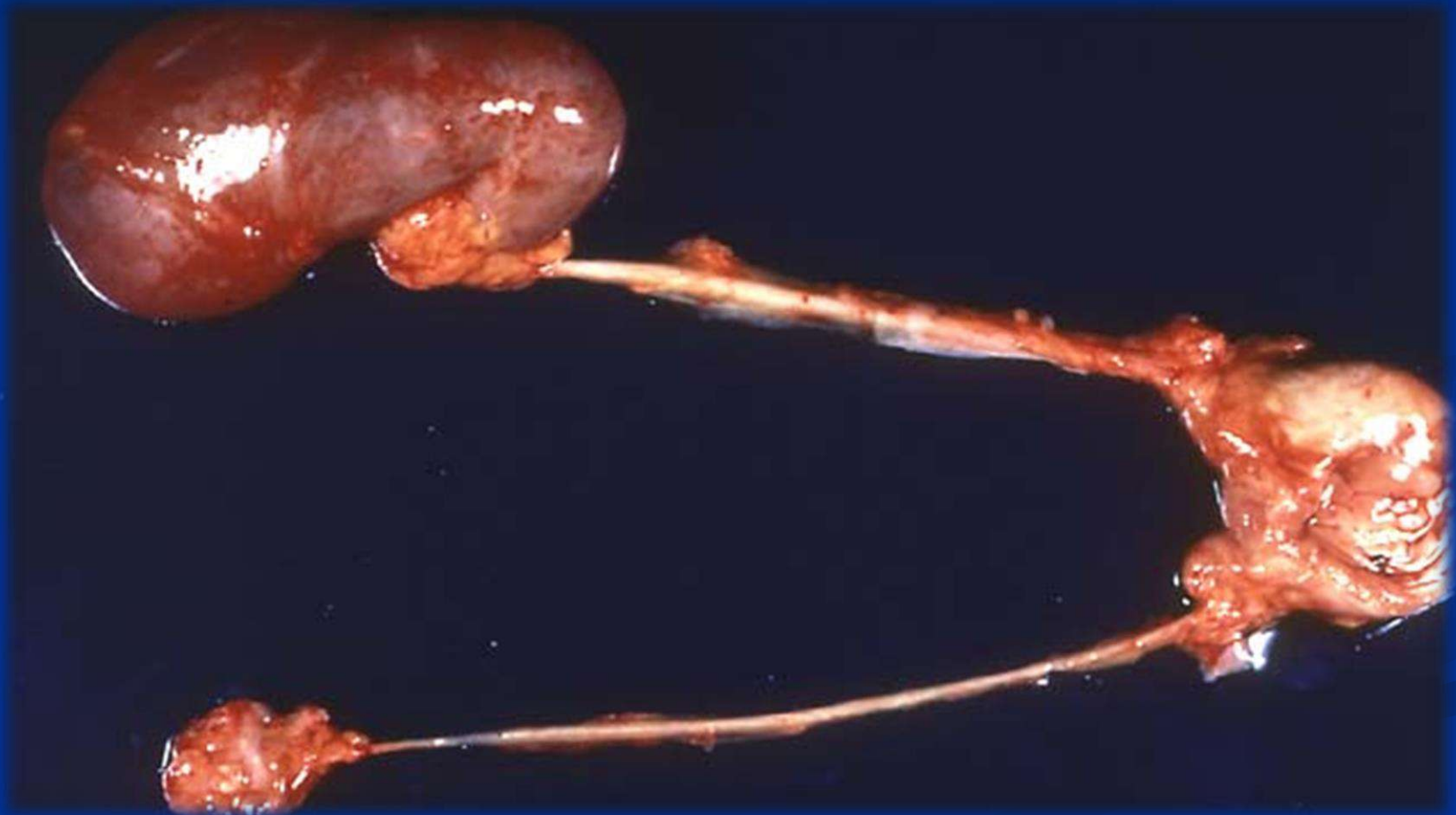
● ECTOPIE

● RINICHI-potcoavă

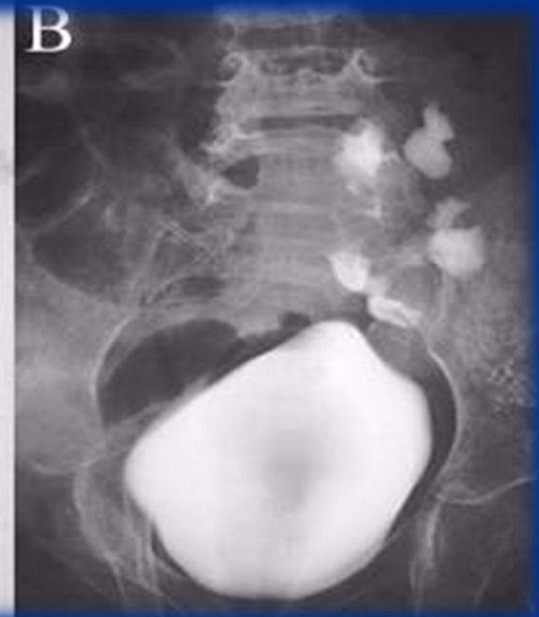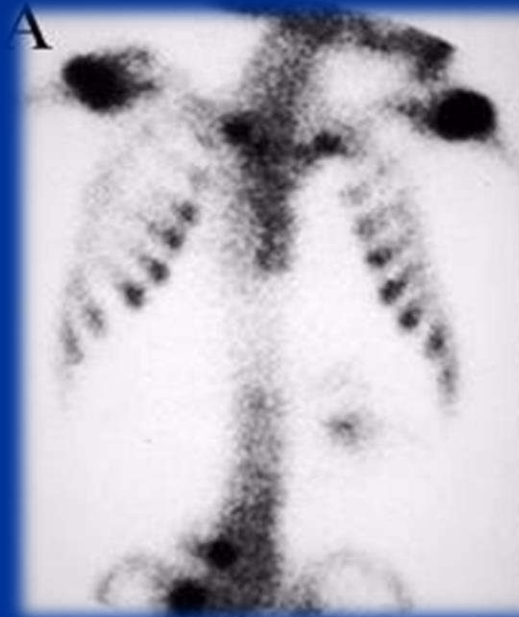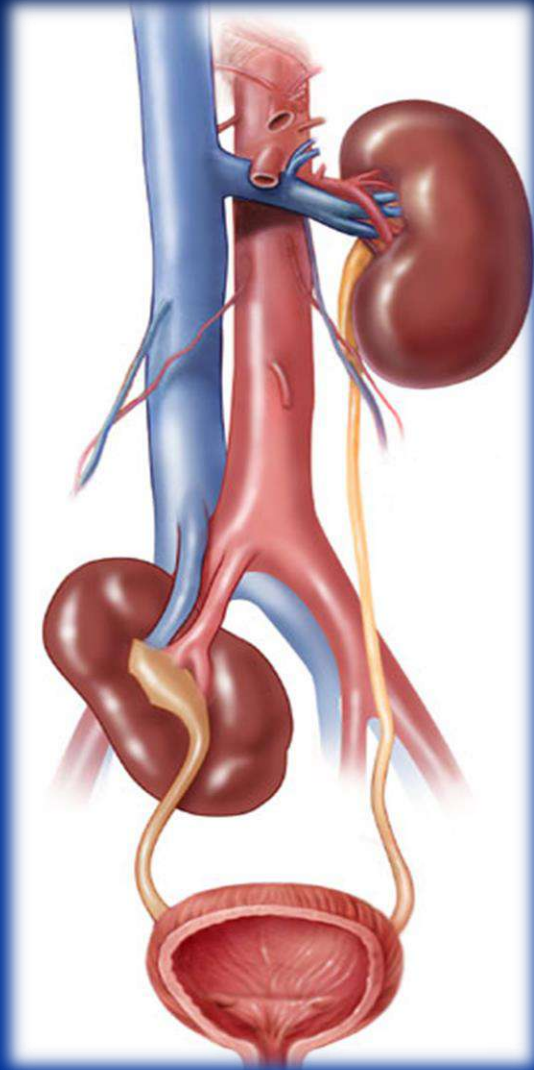
AGENEZIE



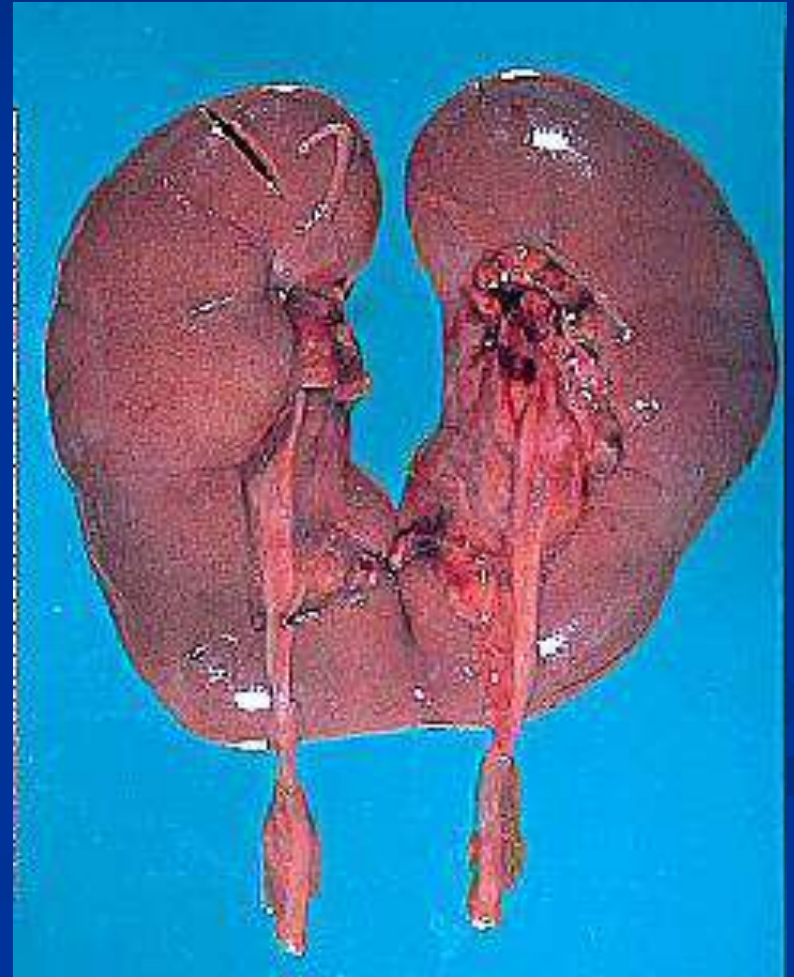
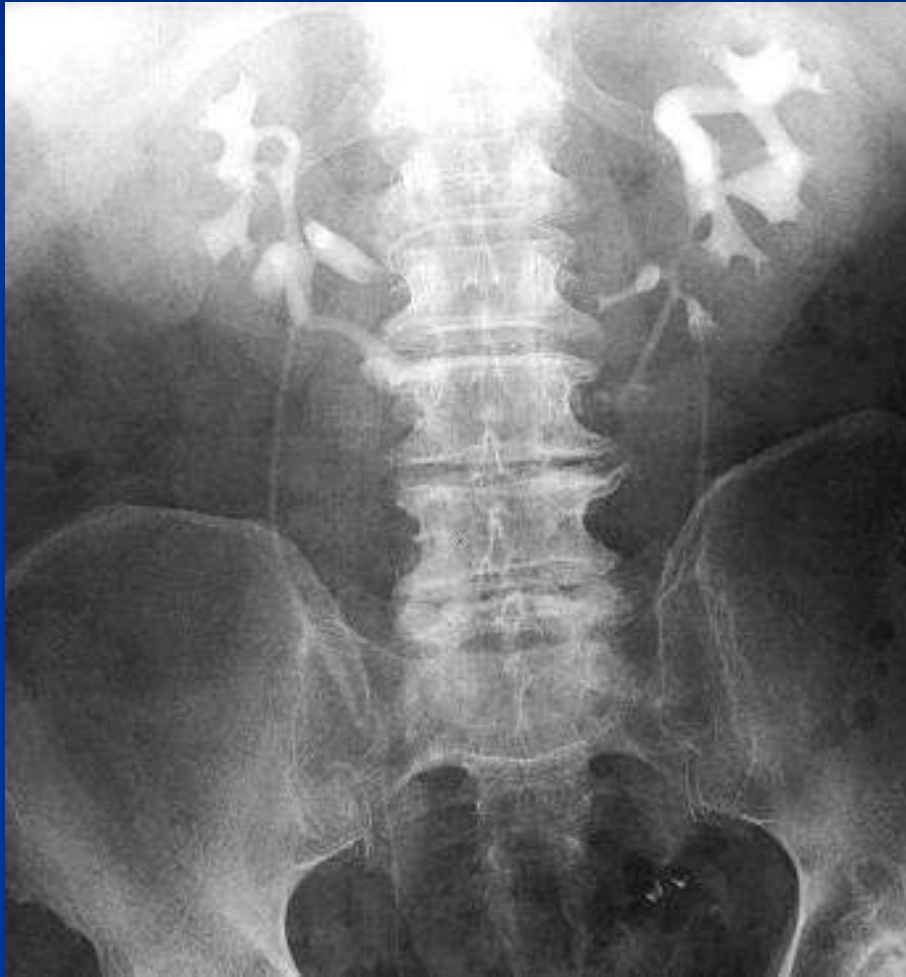HIPOPLAZIE



ECTOPIC (de obicei PELVIC)



RINICHI-potcoavă

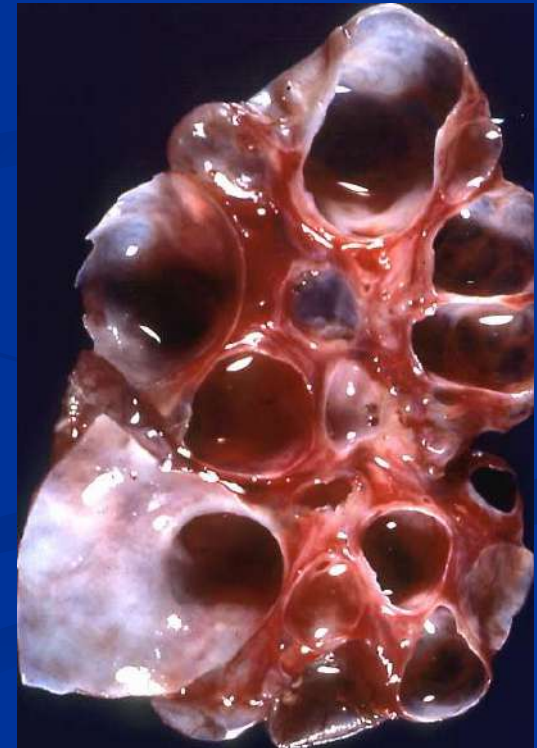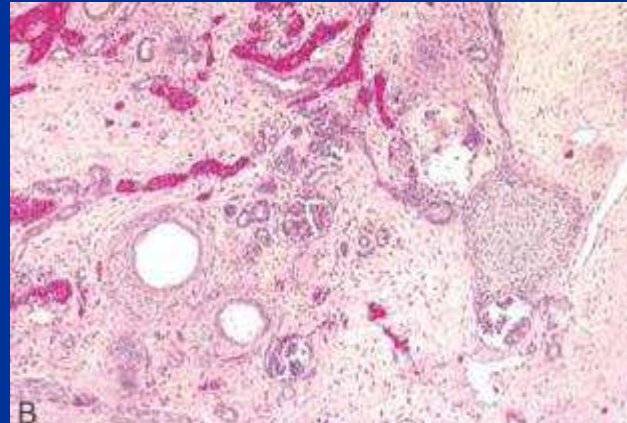
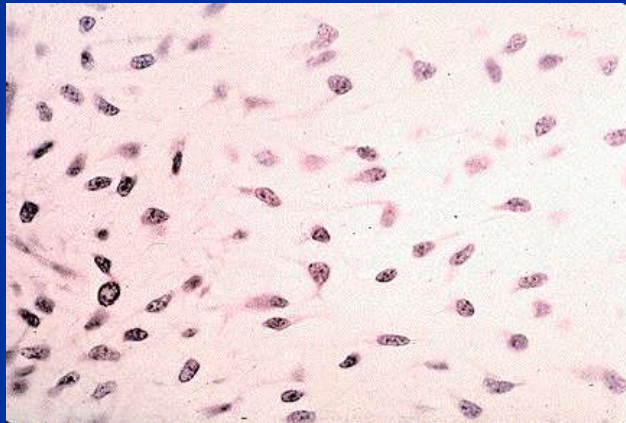


CHISTURI RENALE

- “DISPLAZIE” RENALĂ CHISTICĂ
- Autosomal DOMINANTĂ (ADULȚI)
- Autosomal RECESIVĂ (COPII)
- MEDULARĂ
 - rinichi medular spongios
 - Nefronoptizie-Medulară
- DOBÂNDITE
- SIMPLE

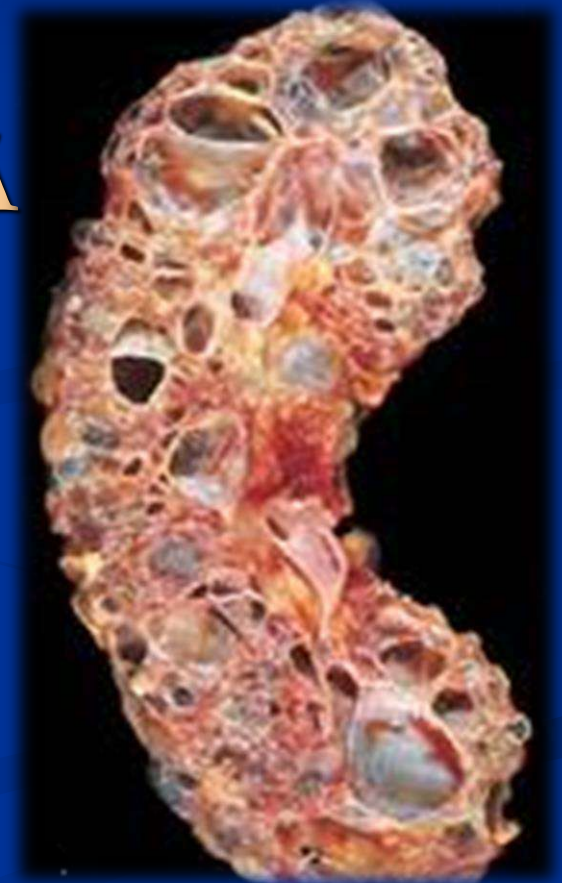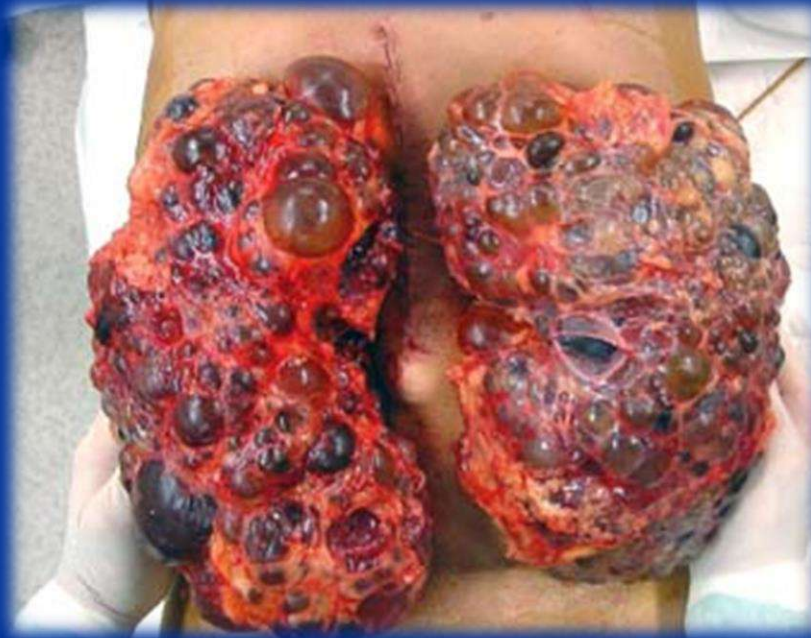
“DISPLAZIE” RENALA CHISTICĂ

- MĂRIT
- UNILATERAL sau BILATERAL
- CHISTICIC
- Conține “MEZENCHIM”
- NOU-NĂSCUȚI
- VIRAL, GENETIC (rar)



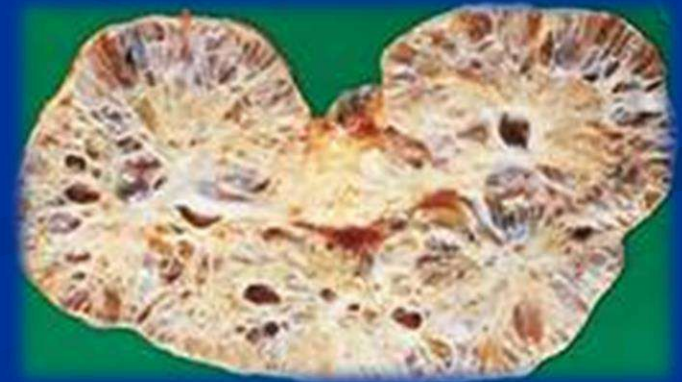AUTOSOMAL DOMINANTĂ

- EREDITARĂ, APKD1
(crom 16, gena PKD1
- Simp. apar la 40 ani
- INSUFICIENȚĂ RENALĂ



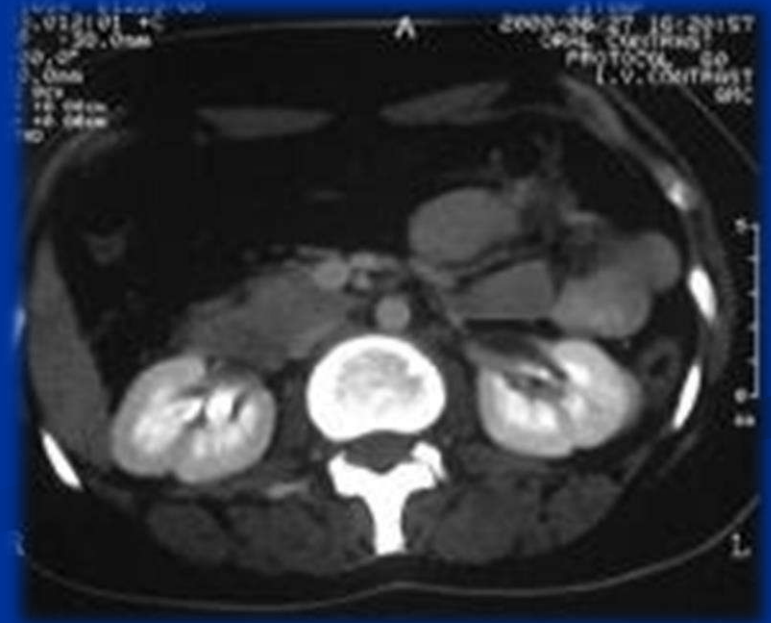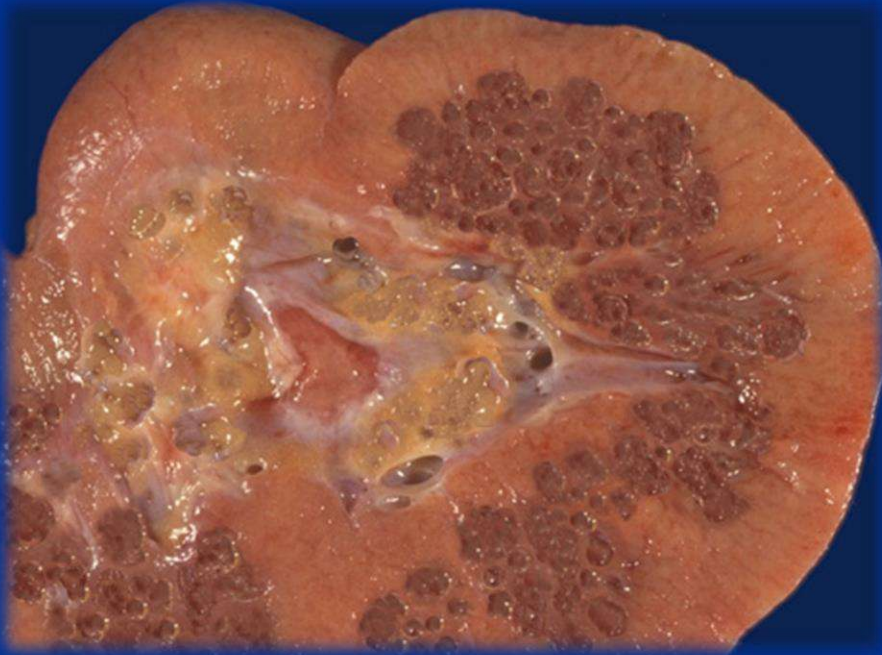
AUTOSOMAL RECESIVĂ

- COPILĂRIE
- DESENUL RENAL ASEMĂNĂTOR CU PATOLOGIA AUTOSOMAL DOMINANTĂ
- PKHD1 cr. 6
- DACĂ PACIENȚII SUPRAVIETUIESC SE POATE DEZVOLTĂ FIBROZA HEPATICĂ

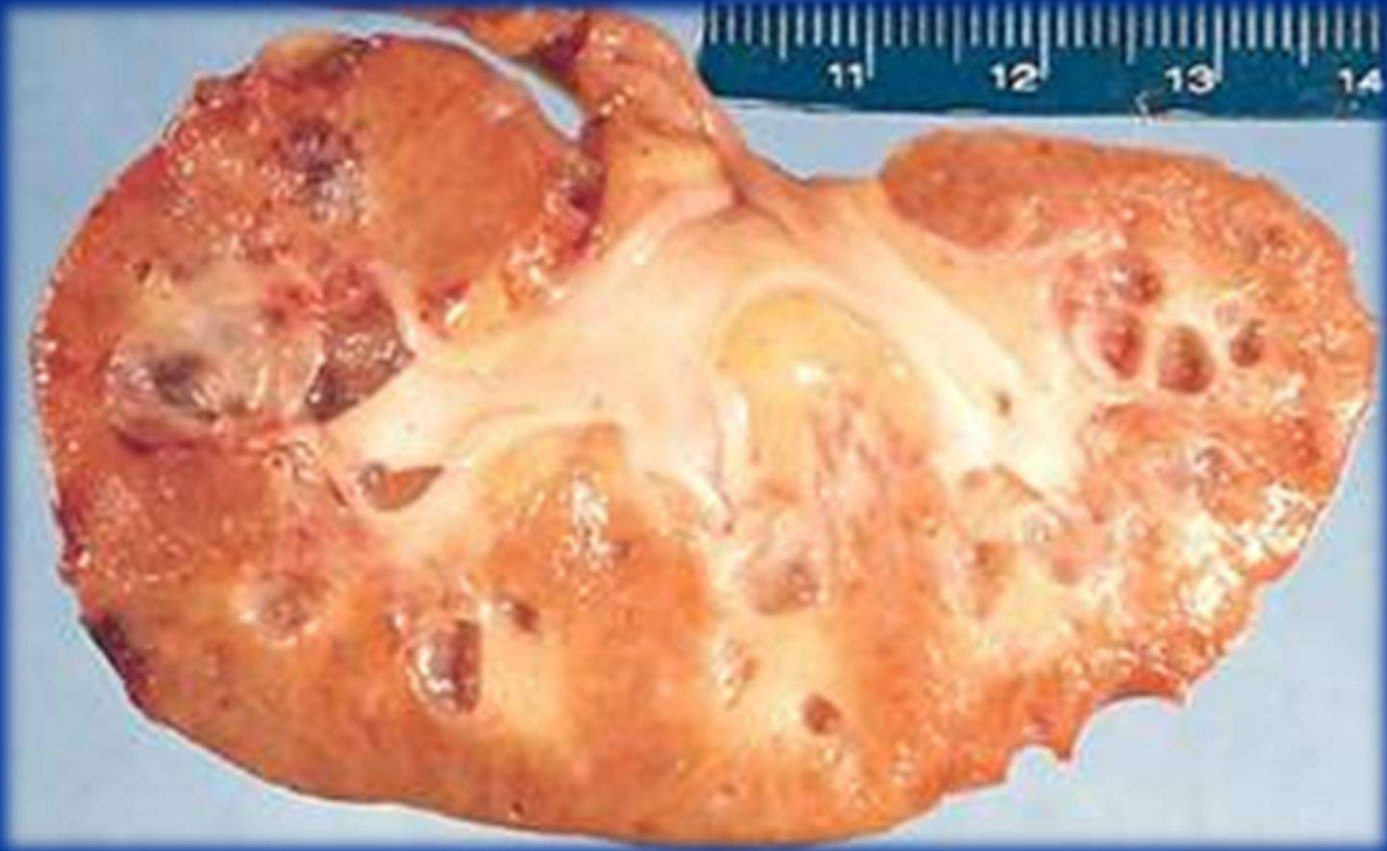

CHISTURI MEDULARE

- RINICHI SPONGIOS MEDULAR
(afectarea ducturile colectoare)



DOBÂNDITĂ (DIALIZĂ)



CHISTURI “SIMPLE”

- Corticale
- Numite chisturi de “retenție”
- De asemenea “dobândite”
- asimptomatice
- Foarte frecvent întâlnite

SINDROAMELE MAJORE RENALE

SINDROM NEFROTIC

- **PROTEINURIE MASIVĂ**
- **HIPOALBUMINEMIE**
- **EDEM**
- **LIPIDEMIE/LIPIDURIE**
- **CAUZAT DE:**
 - GN MEMBRANOASĂ, MODIFICĂRI MINIME (NEFROZA LIPOIDĂ), GN FOCAL SEGMENTARĂ, GN MP,
 - DIABET, AMILOIDOZĂ, SLE, MEDICAMENTE (peneciline, heroina), INFECȚII (malaria, sifilis, Hepatita B, SIDA., CARCINOMUL, MELANOMUL.

SINDROM NEFRITIC ACUT

(Cameron) -apariția brutală a unui ansamblu de simptome și semne:

- edeme,
- oligurie cu urina concentrata,
- proteinurie,
- hematurie,
- HTA, ± IR

Glomerulonefrita poststreptococica

SINDROMUL NEFRITIC CRONIC

se caracterizează prin :

anomalii urinare persistente (proteinurie,
hematurie),

edeme,

HTA , afectarea lent progresivă a funcției
renale.

Evoluție stadială (latent – clinic manifest –
IRC)

HEMATURIA SAU PROTEINURIA ASIMPTOMATICĂ:

sau o combinație a acestor două, este de obicei
o manifestare a anomaliilor glomerulare subtile
sau ușoare

GLOMERULONEFRITA RAPID PROGRESIVĂ:

Rezultă în pierderea funcției renale în câteva zile sau săptămâni și se manifestă printr-un sediment activ în urină (hematurie cu eritrocite dismorfice)

INSUFICIENȚA RENALĂ ACUTĂ:

este dominată de oligurie sau anurie cu debut recent al azotemiei. Aceasta poate rezulta din injurii glomerulare cum ar fi (glomerulonefrita rapid progresivă cu semilune, injurii interstițiale sau necroza tubulară acută.

INSUFICIENȚĂ RENALĂ CRONICĂ

Fluizi și Electroliți: Dehidratare, edem, hiperkalemie, acidoză metabolică

Fosfat de calciu și oase: Hiperfosfatemie, hipocalcemie, Hiperparatiroidism secundar, osteodistrofie renală

Hematologic: Anemie

Cardiopulmonar: Hipertensiune, insuficiență cardiacă congestivă, edem pulmonar, pericardită uremică

Gastrointestinal: Greață și vomă, hemoragii, esofagită, gastrită, colită

Neuromuscular: Miopatie, neuropatie periferică, encefalopatie

Dermatologic:, Prurită, Dermatită

Se asociază cu urmea și apare în rezultatul BCR

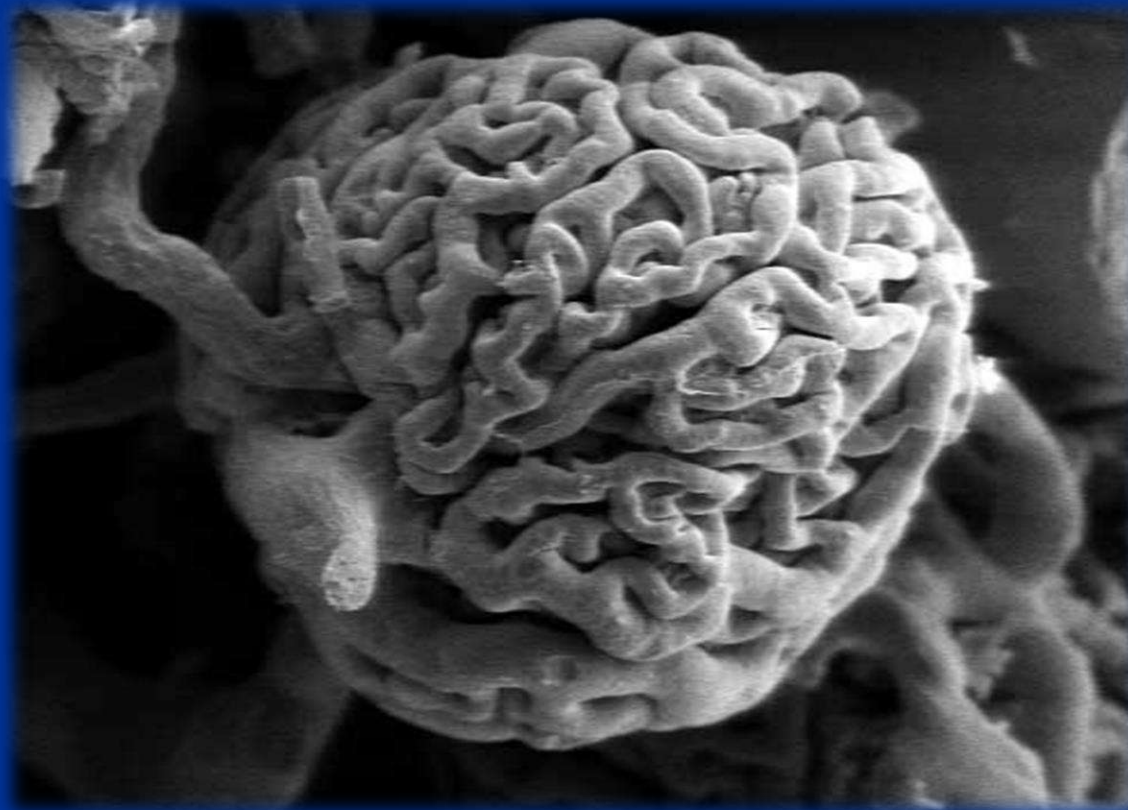UTI

se caracterizeaza prin bacteriurie și piurie (bacterii și leucocite în urină). Infecția poate fi simptomatic sau asimptomatic și poate afecta rinichii (pielonefrita) sau vezicia urinară (cistita).

Nefrolitiaza

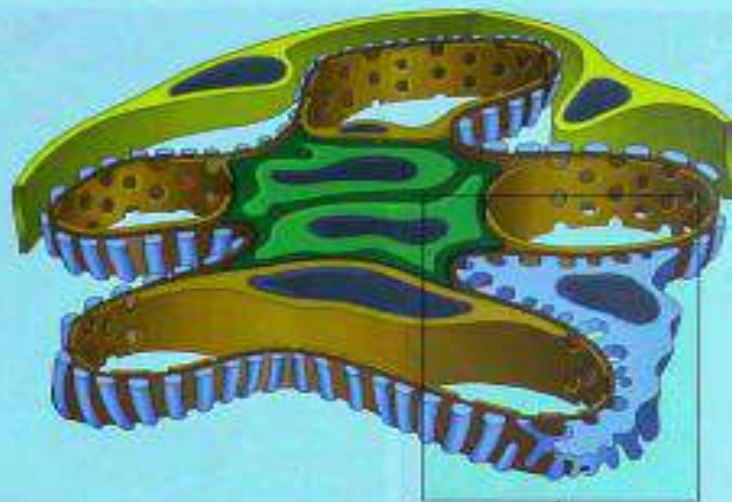
se manifestă prin colică renală și hematurie.

PATOLOGIA GLOMERULARĂ



PATOGENEZA

- ⦿ Anticorpi contra **MBG**
- ⦿ Anticorpi contra antigeni “solitari”
- ⦿ Vehicularea complexelor **Ag-Ac**
- ⦿ Anticorpi contra celulelor glomerulare, celulelor mezangiale, podocite, etc.
- ⦿ Imunitate celular-mediata, sensibilizarea celulelor-T



DEPOZITE DE COMPLEXE IMUNE
CIRCULANTE

IN SITU

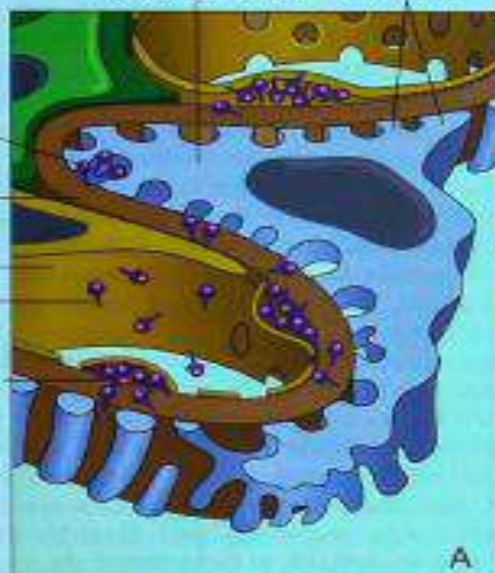ANTICORP ANTI-MBG

ANTICORP ANTI-ANTIGEN
GLOMERULAR
(NEFROPATIE MEMBRANOASĂ)

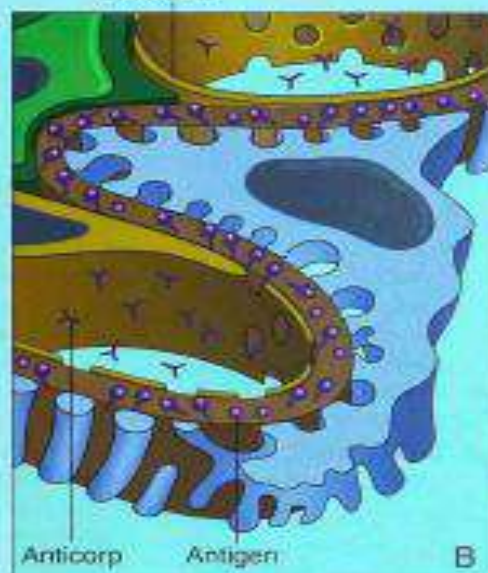
Celulă epitelială Pedicele

Endotelu

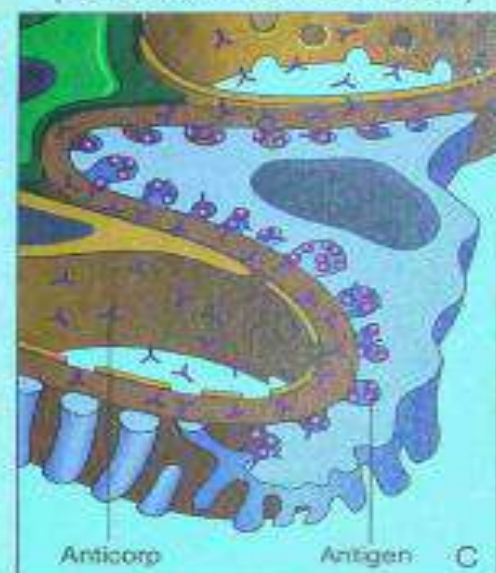
Depozit subepitelial
Membrană bazală
Endotelu
Complex circulant
Depozit subendotelial



A



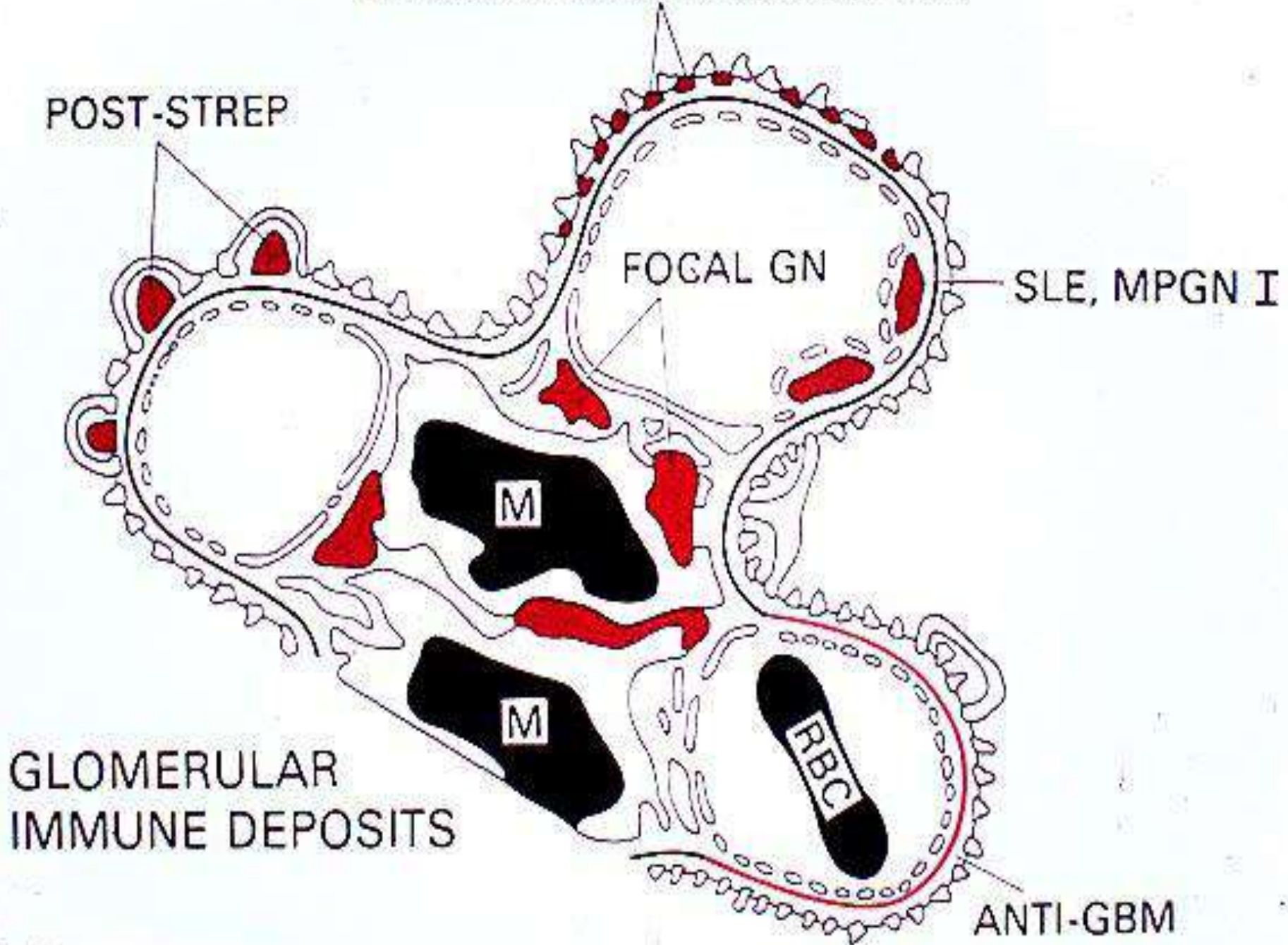
B



C

Figura 13-3 Leziune glomerulară mediată de anticorpi. Leziunea poate fi cauzată de depunerile de complexe imune circulante, sau de formarea complexelor imune in-situ. **A**, Depozitele de complexe imune circulante produc un model granular pe imaginile de microscopie cu imunofluorescență. **B**, Glomerulonefrita cu anticorpi anti-membrană bazală glomerulară (anti-MBG) se caracterizează printr-un model linear la microscopia cu imunofluorescență. **C**, Depozitele de anticorpi împotriva unor componente glomerulare produc un model granular.

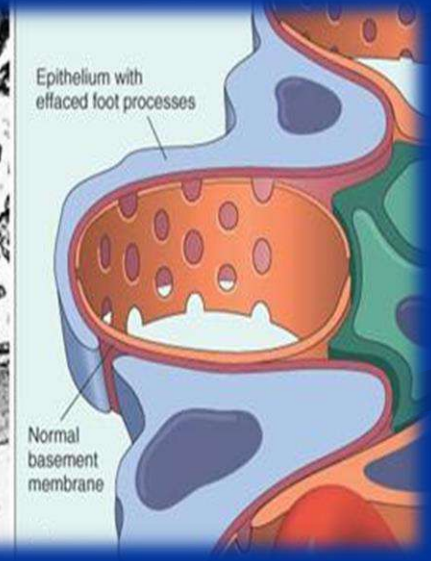
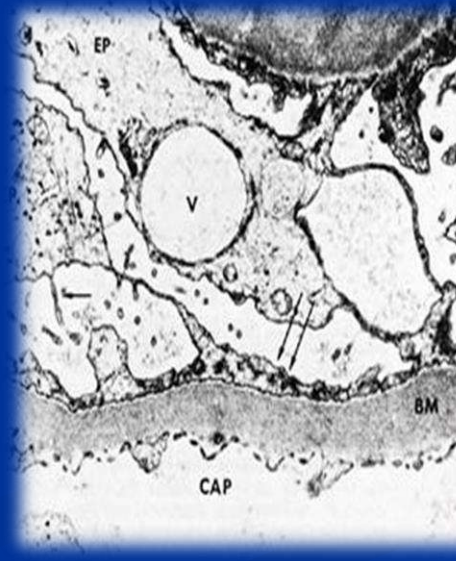
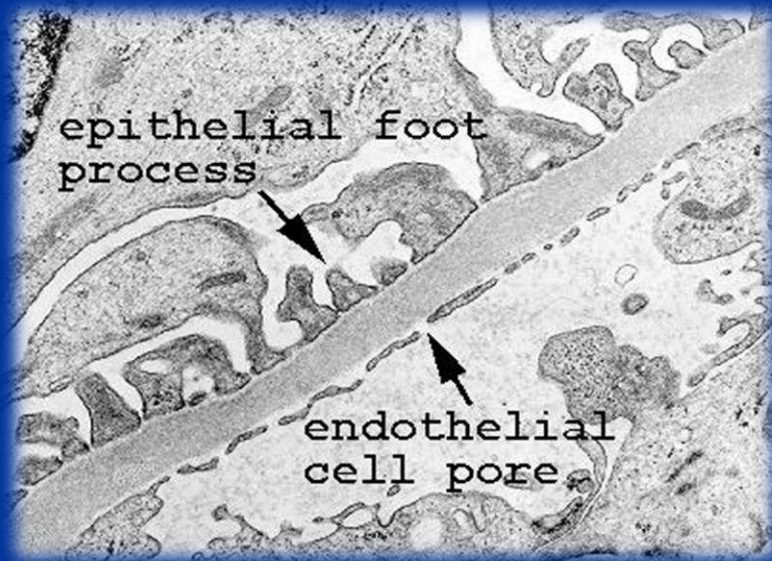
MEMBRANOUS NEPHROPATHY



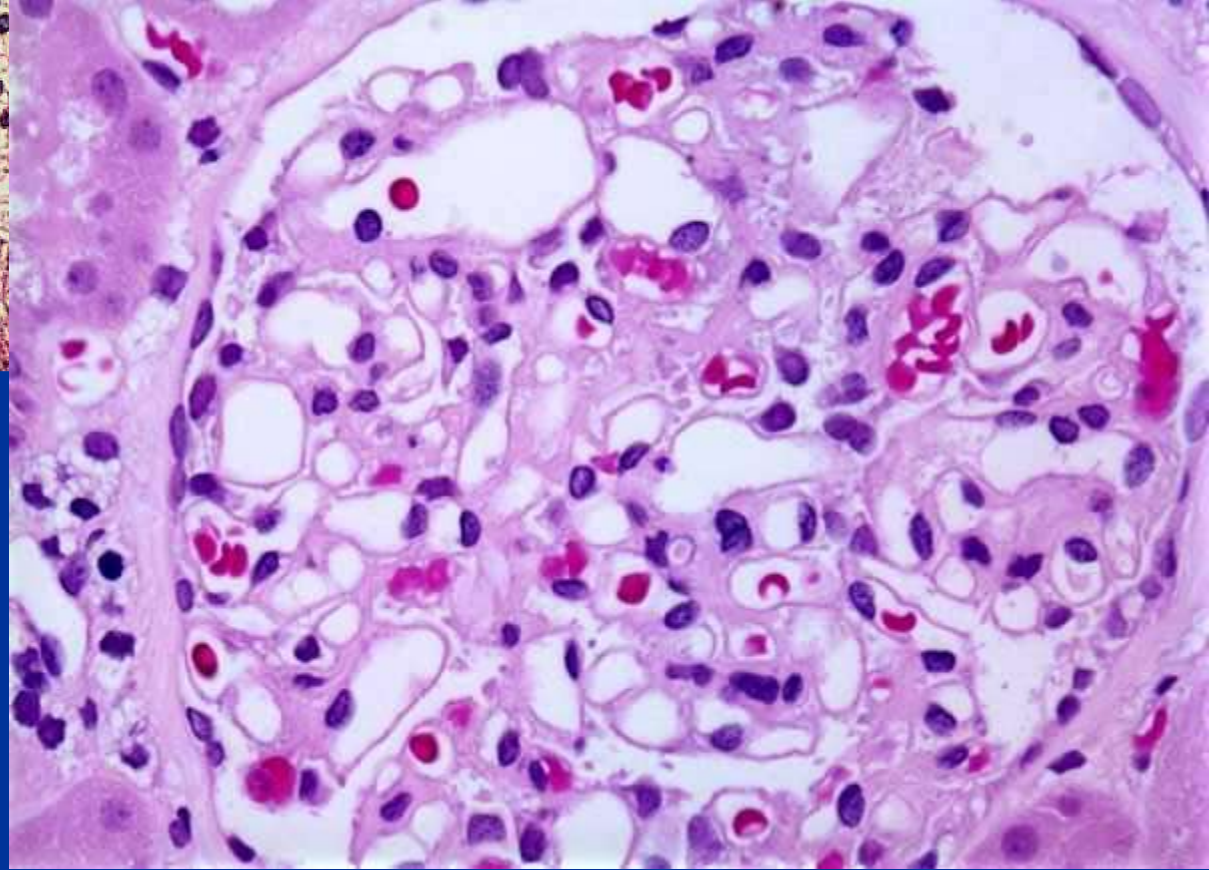
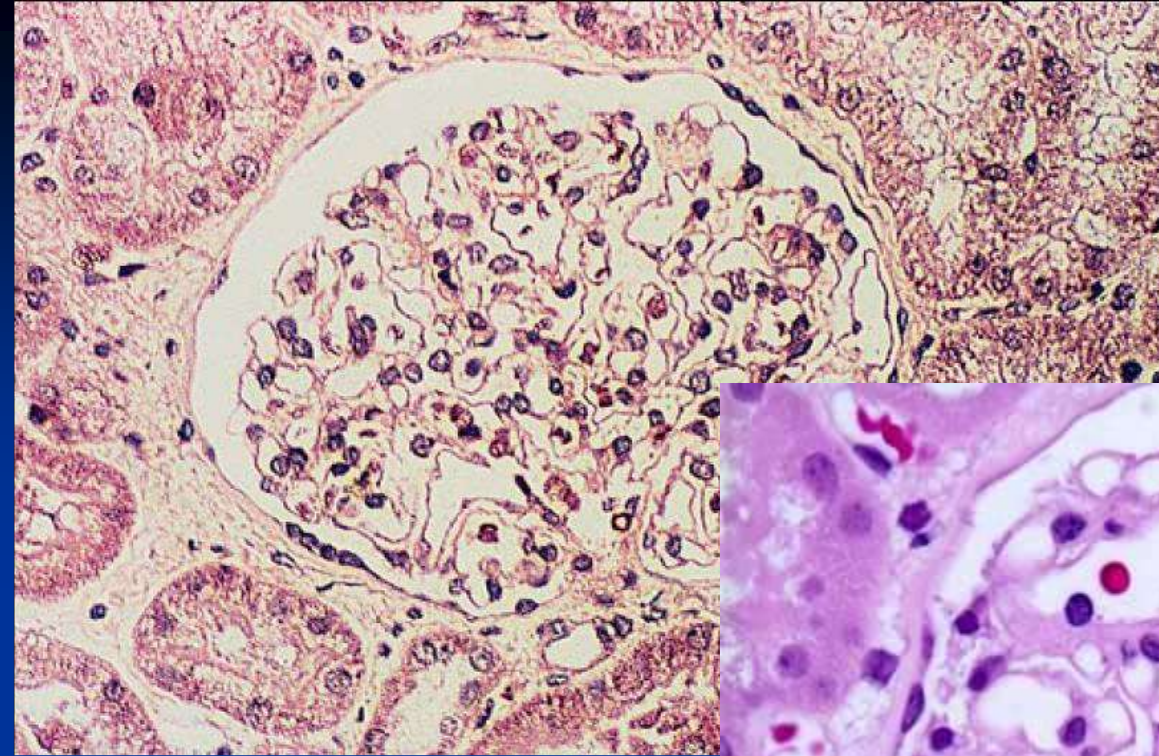
GLOMERULONEFRITĂ

cu modificări minime

- Cea mai frecventă cauză a sindromului nefrotic la copii
- Denivelarea excrescențelor epiteliului



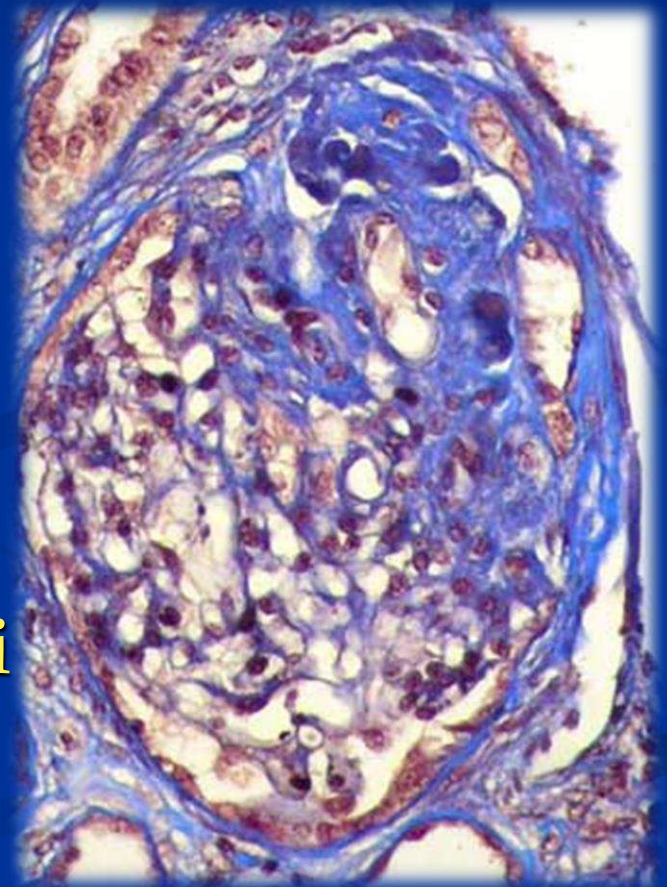
Semne clinice. În pofida proteinuriei pronunțate, funcția renală rămâne satisfăcătoare, iar hipertensiunea și hematuria nu se dezvoltă în majoritatea cazurilor. Proteinuria este de obicei înalt selectivă, principala proteină filtrată este albumina. Majoritatea ($> 90\%$) dintre copiii cu boală cu schimbări minime au un răspuns rapid la terapia cu corticosteroizi. Cu toate acestea, proteinuria poate să reapară, iar unii pacienți pot dezvolta dependență de corticosteroizi sau rezistență la acestea. În ciuda acestor complicații, prognosticul pe termen lung al bolii este favorabil și chiar forme hormonale dependente de boală pot fi vindecate. Prognosticul bolii la adulți este, de asemenea, favorabil, în ciuda efectului mai slab al terapiei.



Glomerulul în glomerulopatia cu modificări minime, absența modificărilor morfologice la microscopia optică

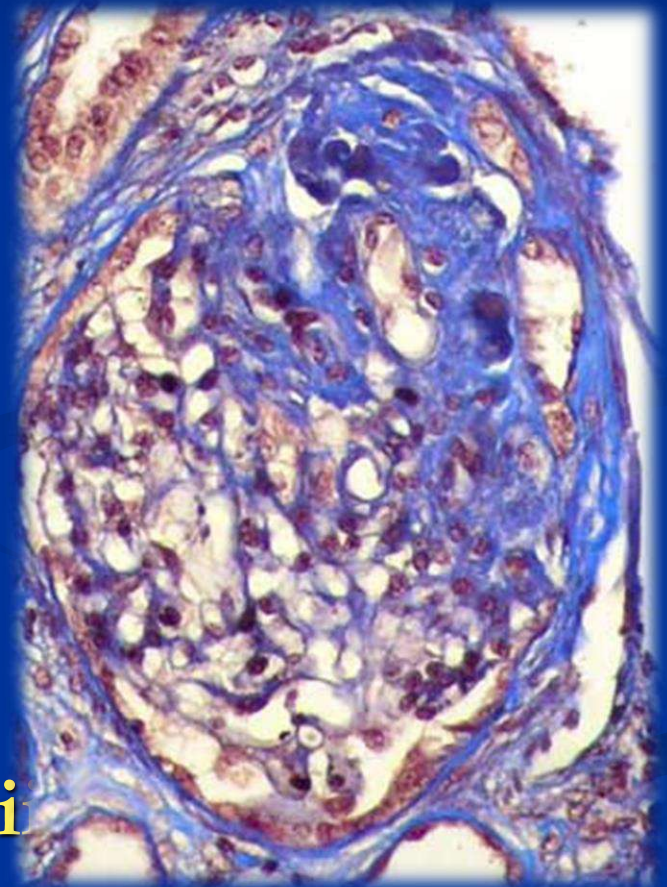
GLOMERULOSCLEROZĂ FOCAL SEGMENTALĂ

- Conform denumirii
 - Focal
 - Segmentală
 - Glomerulo-SCLEROZĂ (nu – itis)
- HIV, Heroina, Obezitate
- Cauză frecventă a sindromului nefrotic la adulți (20-30%)



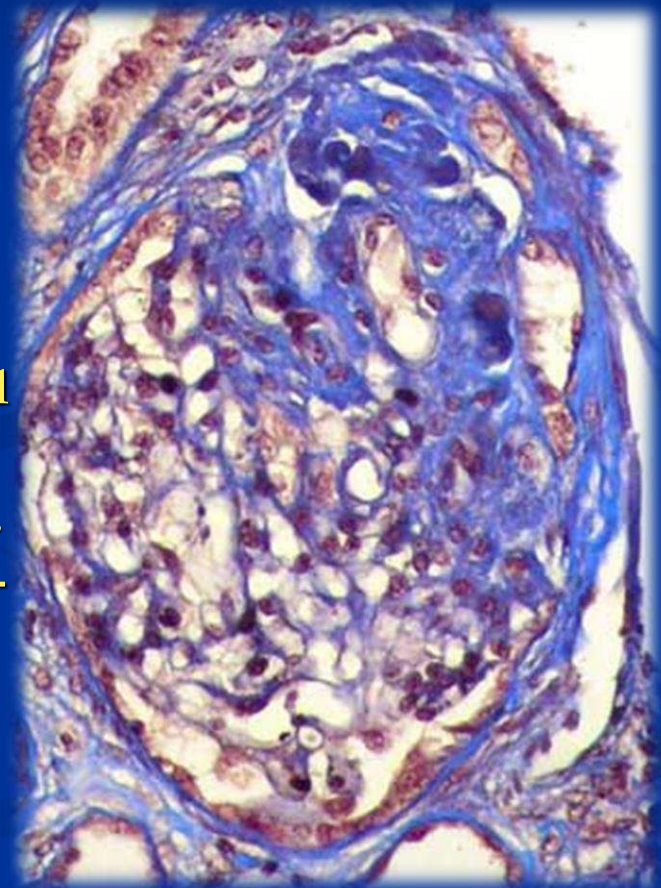
GLOMERULOSCLEROZĂ FOCAL SEGMENTALĂ

- În GSFS: (1) frecvența hematuriei este mai mare, (2) proteinuria este mai des neselectivă; (3) răspuns mai rău la tratamentul cu corticosteroizi; (4) progresia spre nefropatia cronică (cel puțin 50% dintre pacienți dezvoltă stadiu terminal al bolii renale cronice în decurs de 10 ani)



GLOMERULOSCLEROZĂ FOCAL SEGMENTALĂ

■ **Semne clinice.** În GSFS idiopatică, probabilitatea de regresie spontană este scăzută, iar răspunsul organismului la terapia cu corticosteroizi este variabil. În general, prognosticul la copii este mai bun decât la adulți. Progresia insuficienței renale apare la rate diferite. La aproximativ 20% dintre pacienți, se observă un curs neobișnuit de rapid al bolii cu proteinurie masivă necontrolată și dezvoltarea insuficienței renale în decurs de 2 ani. După transplantul de rinichi, apare recediva în 25-50% din cazuri.



NEFROPATIA MEMBRANOASĂ

- moderată, dar $>60\%$ proteinurie persistentă
- 15% progresează cu sindrom nefrotic
- Se dezvoltă la 30-50 ani morfologic
- îngroșarea difuză a pereților capilari în stadiile tardive.
- se caracterizează prin prezența depozitelor imunoglobulinice subepiteliale de-a lungul

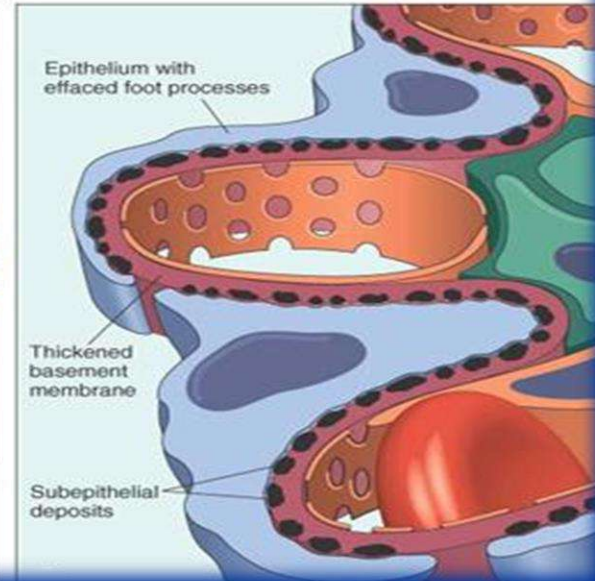
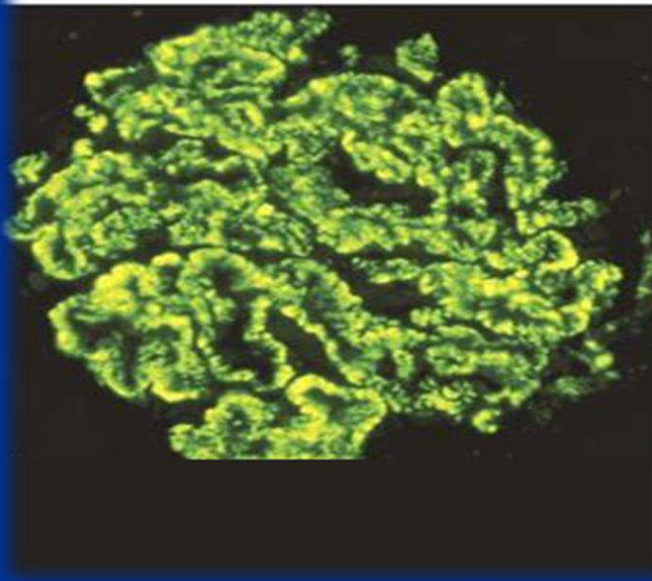
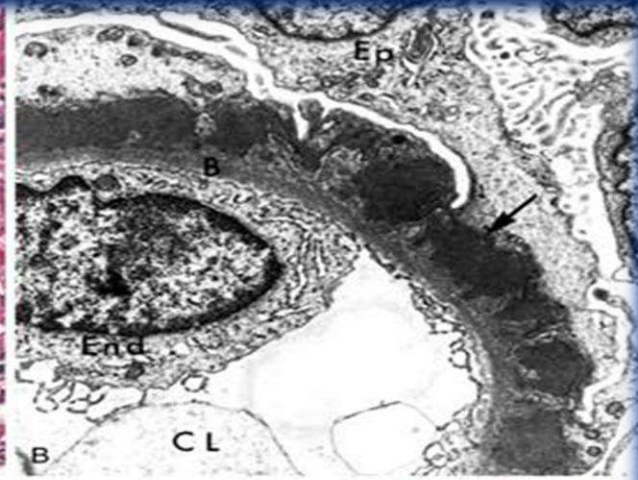
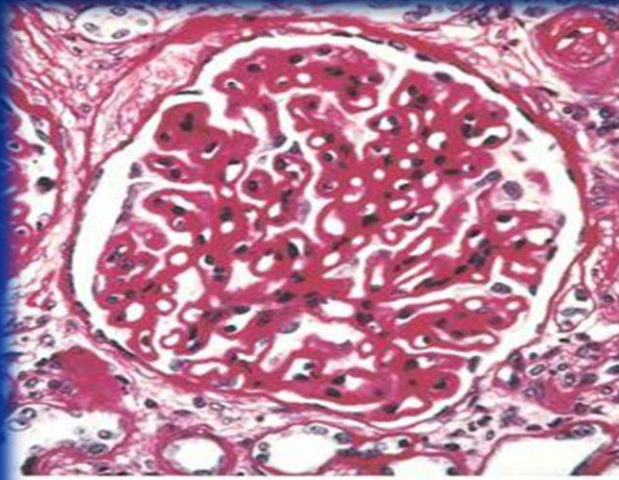
MBG

NEFROPATIA MEMBRANOASĂ

1. Hepatita cronică B, Sifilis. Schistosomiaza, Malaria
2. Carcinomul pulmonar, de colon și melanomul
3. SLE, și alte boli autoimune
4. Săruri de aur, mercur
5. Medicamente (captopril, peniciline
6. Diabet zaharat, tiroidite

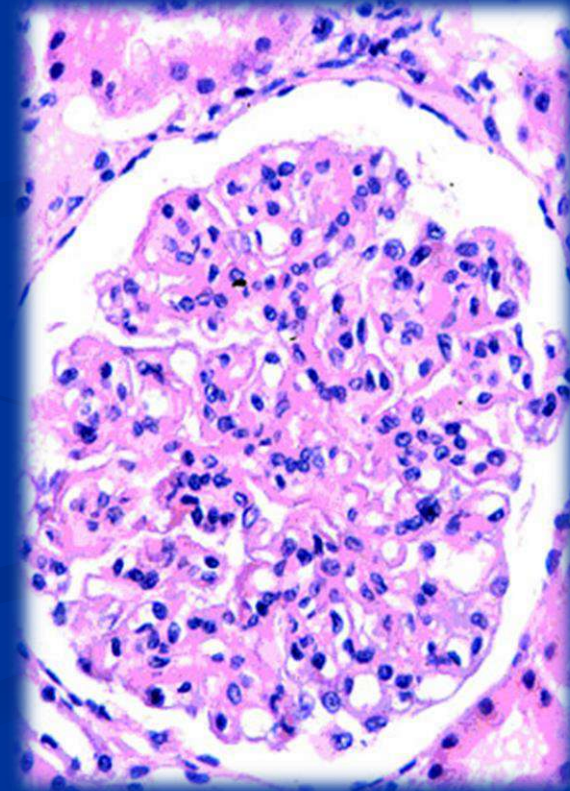
În 85 % este idiopatică primară cauzată de anticorpi care reacționează încrucișat cu antigenele exprimate de podocite (receptorul fofolipaza A2)

Nefropatie membranosoasă



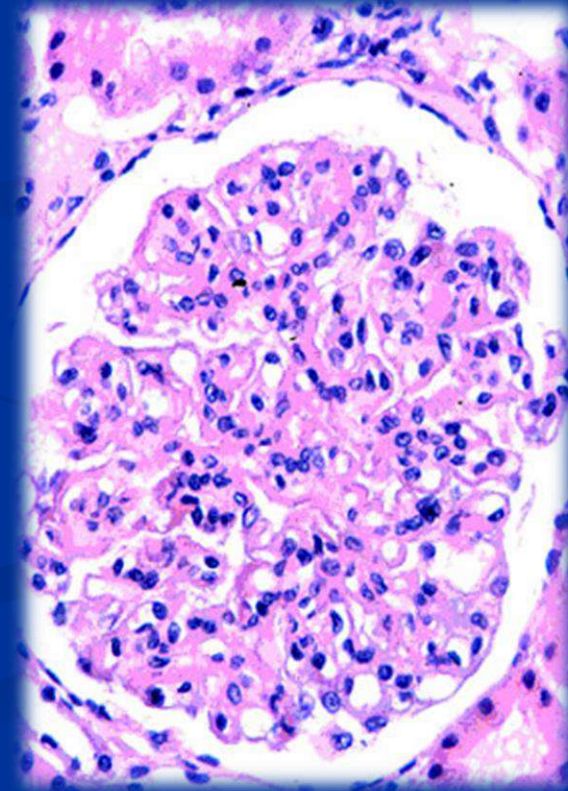
GLOMERULONEFRITĂ MEMBRANOPROLIFERATIVĂ

- Poate fi idiopatică sau în urma patologiilor imune cronice Hep-B și C, SLE, alpha-1-antitripsin deficiența, HIV, tumori maligne
- Alterarea membranei bazale.
- Infiltrat leucocitar
- Implicare Predominant MEZANGIALĂ
- 5-10% sindrom nefrotic idiopatic la copii și adulți.



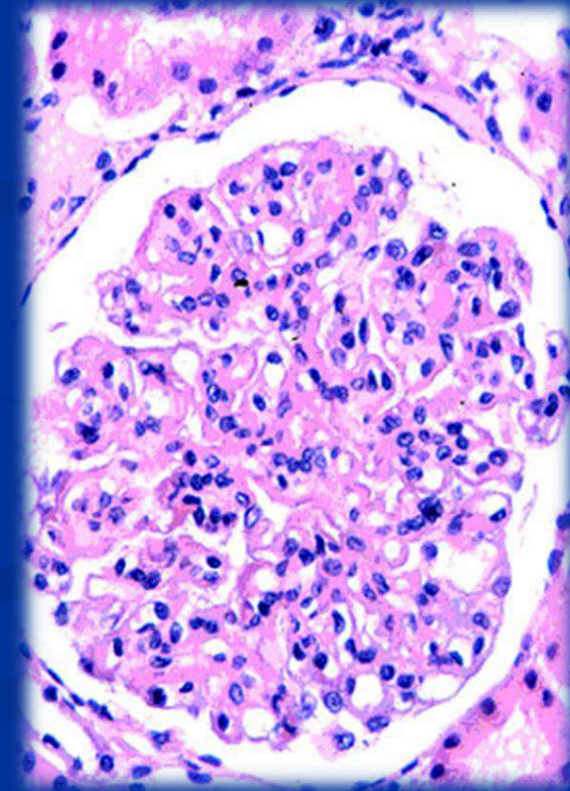
GLOMERULONEFRITĂ MEMBRANOPROLIFERATIVĂ

- MPGN de tip I - complexe imune în glomerul și căile clasice și alternative de activare a sistemului complementului. Antigenii implicați în patogeneza MPGN primare nu sunt cunoscuți. În multe cazuri, acestea pot fi derivați proteici ai virusului hepatitei B sau C.



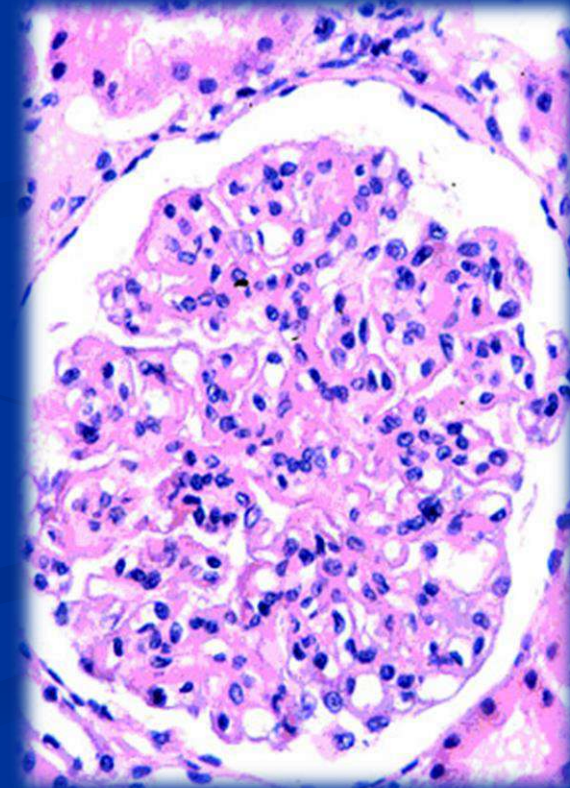
GLOMERULONEFRITĂ MEMBRANOPROLIFERATIVĂ

- Majoritatea pacienților cu MPGN de tip II au modificări care indică o cale alternativă de activarea a sistemului complementului. La acești pacienți, nivelul seric al componentului C3 este redus în serul sanguin.
- În glomeruli se acumulează C3, IgG lipsește

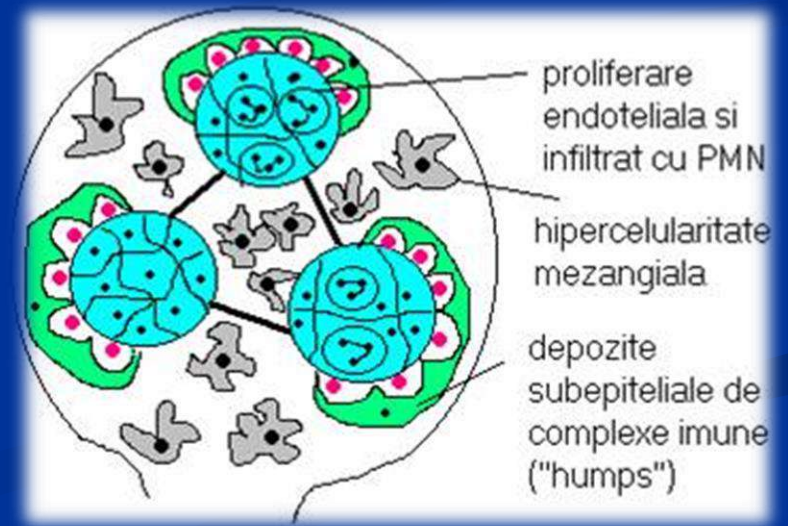
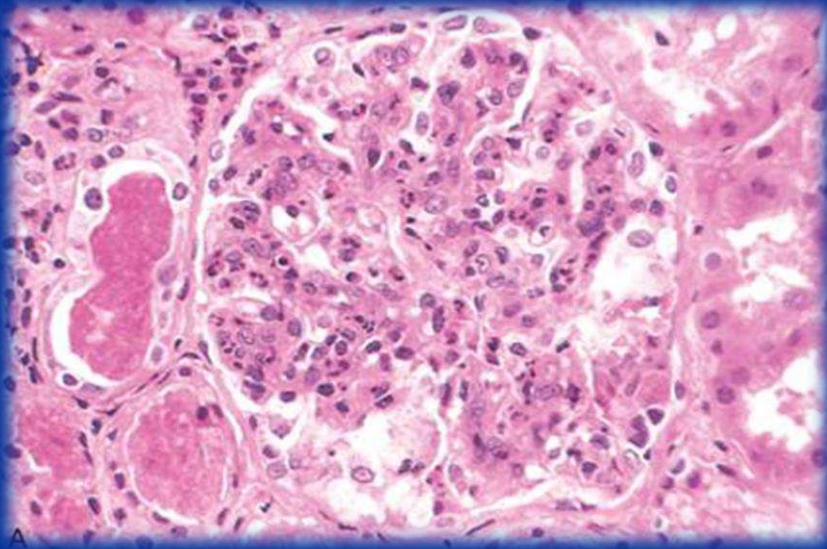
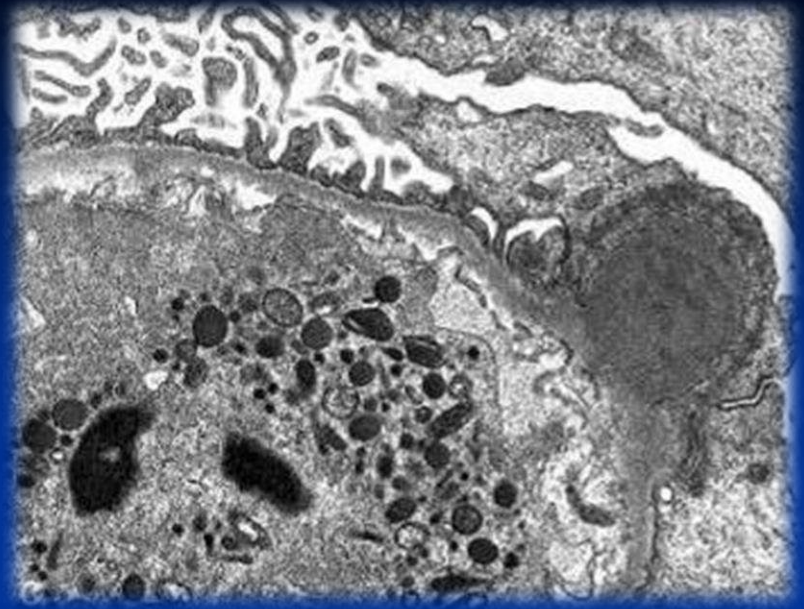


GLOMERULONEFRITĂ MEMBRANOPROLIFERATIVĂ

- Morfologie. În microscopia luminiscentă MPGN tip I și MPGN tip II nu diferă. Glomerii sunt măritați și hipercelulari. Hipercelularitatea se datorează proliferării celulelor mezangiale și a așa-numitei proliferări endocapilare, precum și infiltrația leucocitară.
- Datorită proliferării celulelor mezangiale și a creșterii matricei mezangiale, glomerulii au o caracteristică lobulară (gl. palmați).



GLOMERULONEFRITĂ POSTINFECȚIOASĂ



MANIFESTĂRI MORFOLOGICE

- **PROLIFERARE CELULARĂ**
 - Mezangială
 - Endotelială
 - nefrotelială
- **INFILTRAȚIE LEUCOCITARĂ**
- **CRESCENȚE (RAPID progresiva)**
- **ÎNGROȘAREA MEMBRANEI BAZALE**
- **HIALINIZARE**
- **SCLEROZĂ**

GLOMERULONEFRITA ACUTĂ

Patologie glomerulară caracterizată prin alterarea inflamatorie a glomerulilor și dezvoltarea sindromului de nefrită acută.

- Hematurie, Azotemie, Oligurie, la copii precedată de inf. streptococică
- HIPERCELULARITATE A GLOMERULILOR
- ENDOTELIU ȘI MEZANGIU ÎNGROȘAT
- IgG, IgM, C3 pe MBG

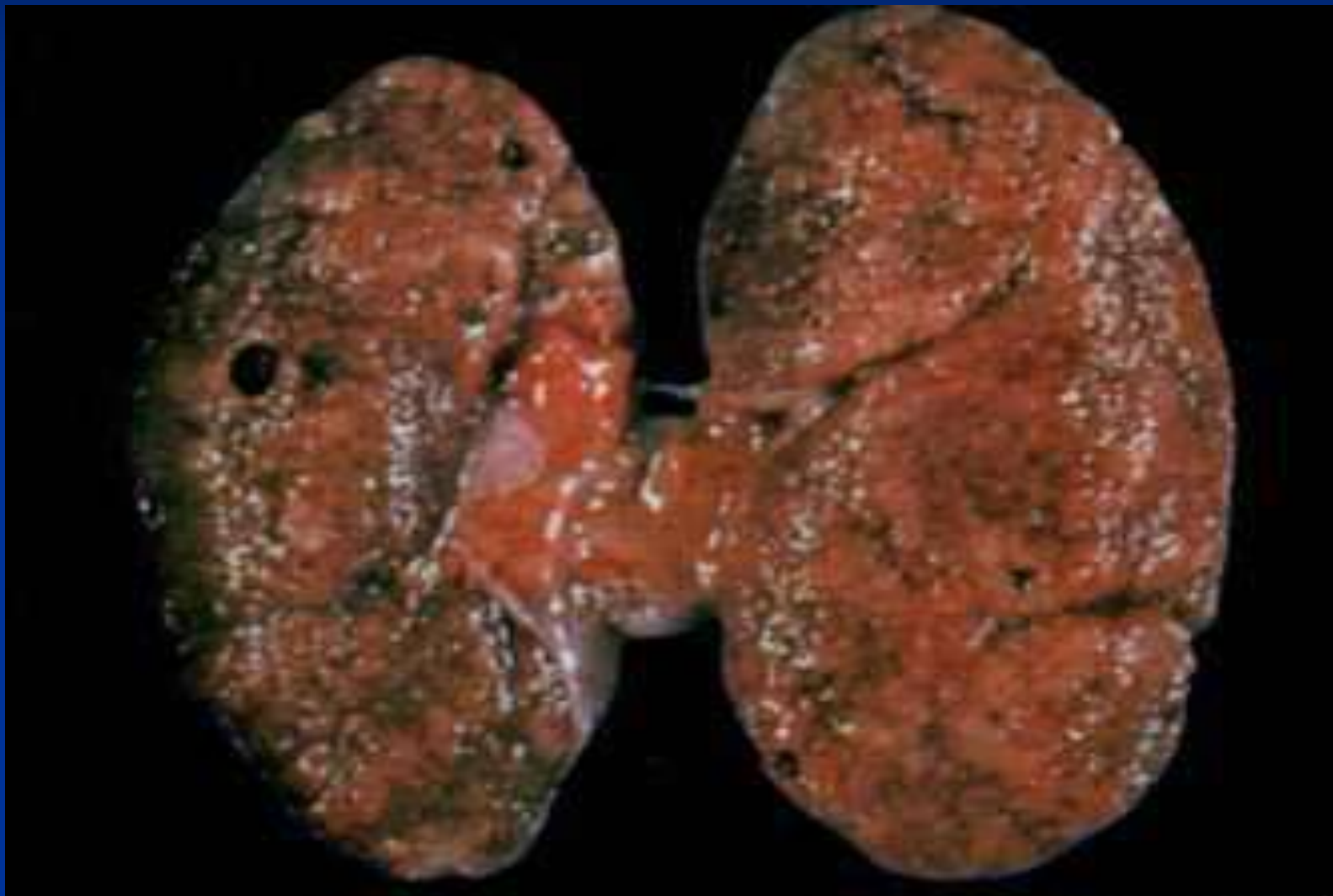
ETIOLOGIA GN ACUTE

- Boli infecțioase:
 - GNA streptococică,
 - GNA nestreptococică
- bacteriene: pneumonii, leptospiroză, febră tifoidă
- virale: hepatita B, mononucleoza infecțioasă., echo,coxacki
- paraziți: toxoplasma, malaria,
- ricketsii, fungi
- Boli de sistem –
 - LES, Sclerodermie
 - vasculite – sindrom Goodpasture, purpura Henoch-Schonlein, crioglobulinemie mixtă(HCV)

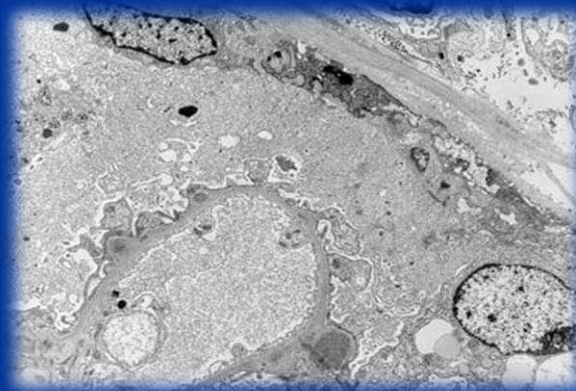
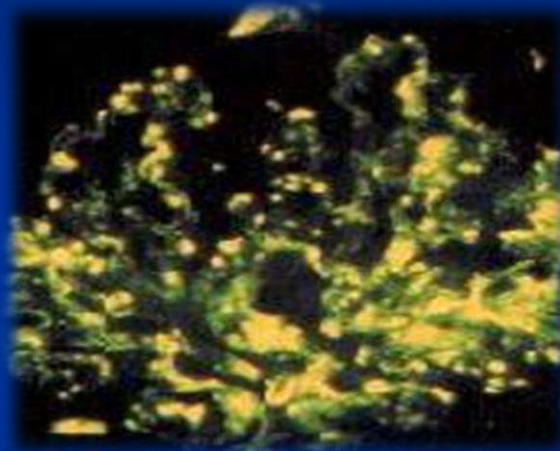
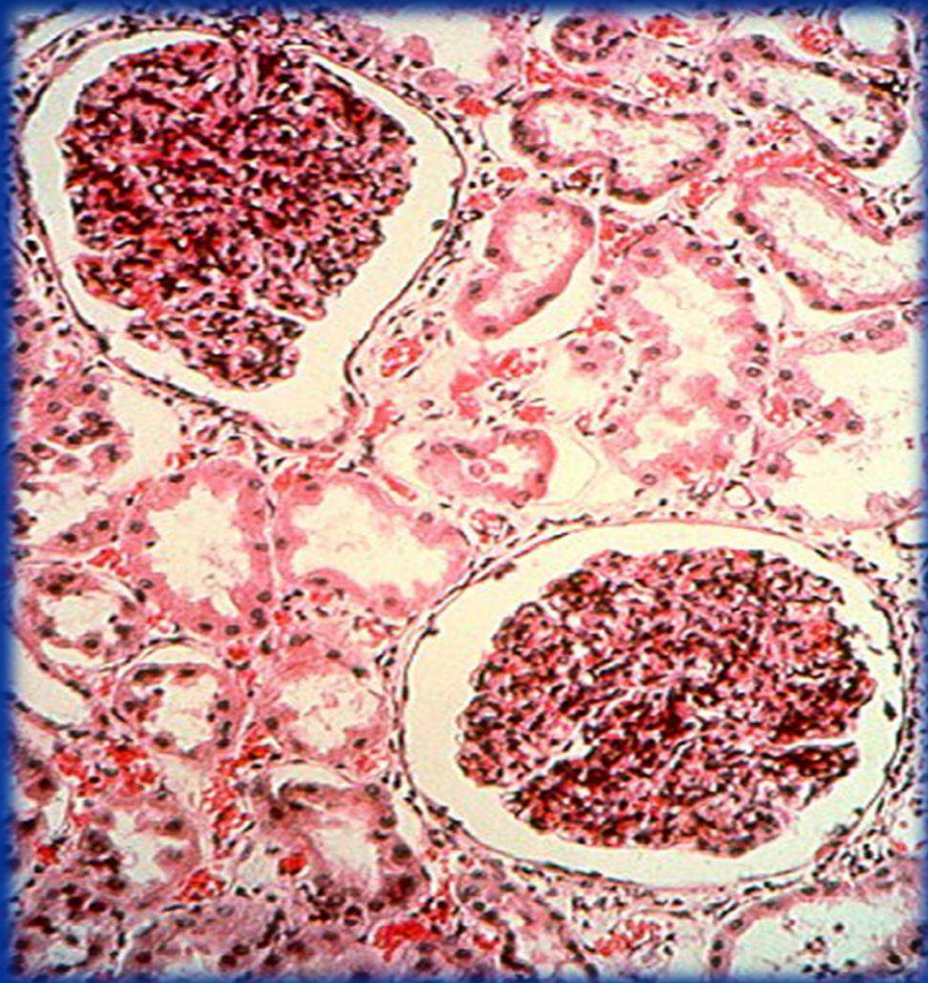
GLOMERULONEFRITĂ POSTINFECȚIOASĂ

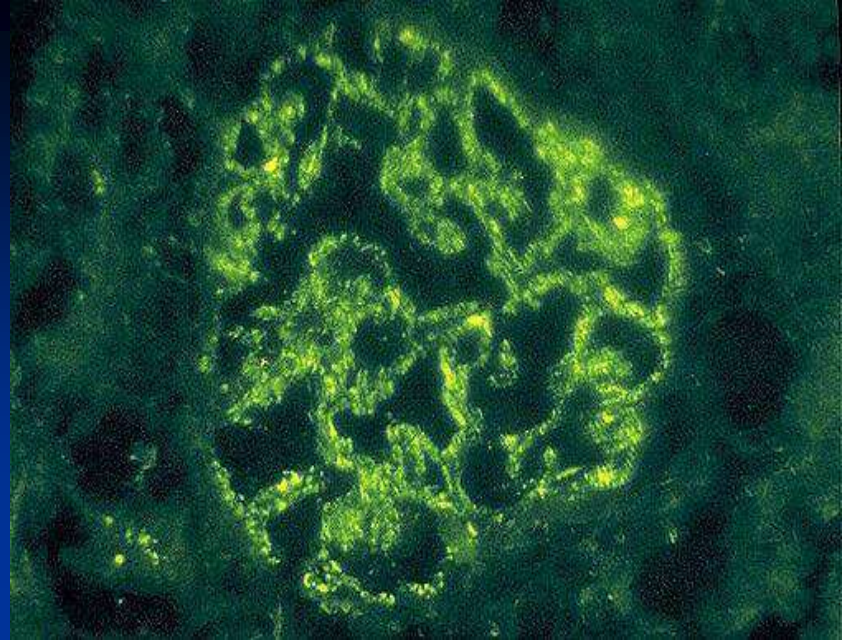
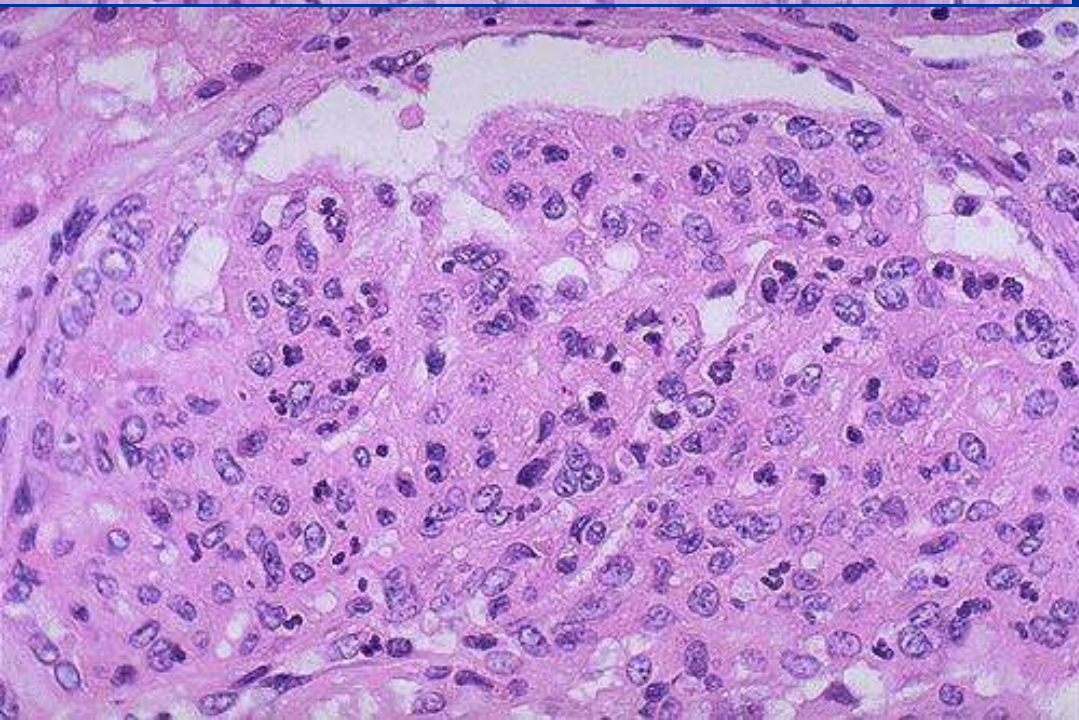
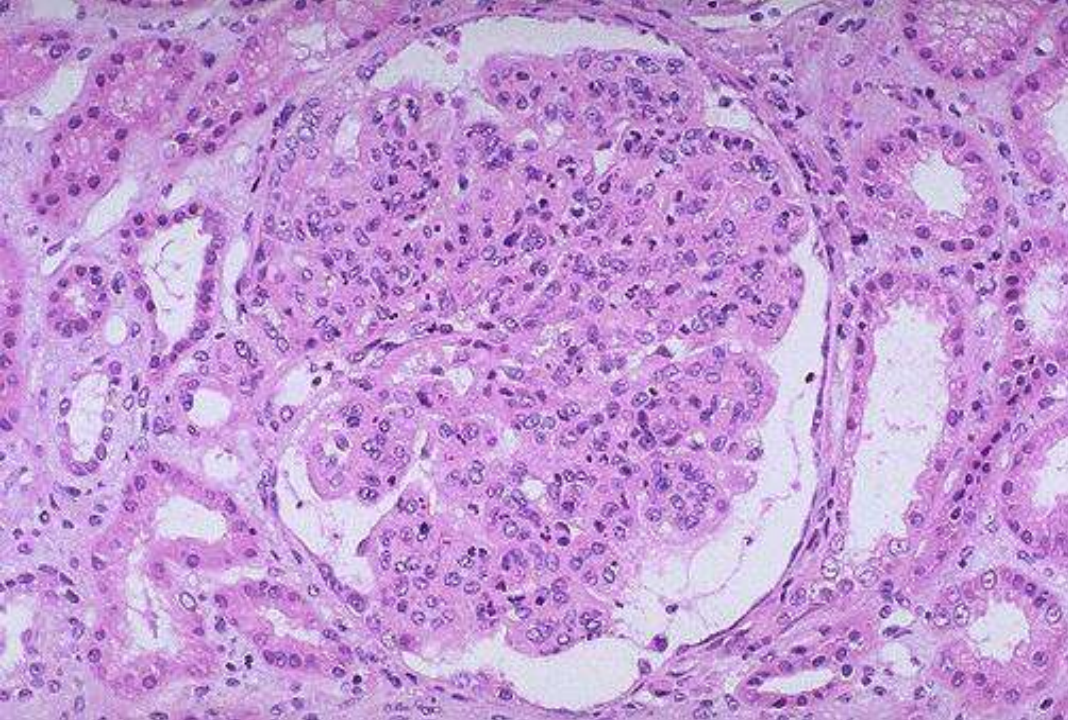
- Histopatologic se caracterizează prin:
proliferare mezangială, prin secreție autocrină de factor de creștere derivat din trombocite
- depozite subepiteliale de complexe imune IgG și C3 ce activează complementul →
- inflamație glomerulară difuză cu cel. polimorfonucleare → leziuni minime de membrana bazală glomerulară →
- proliferare endotelială
- leziuni întinse de membrana bazală glomerulară cu depozite de fibrină, cu formare de “semilune”

GLOMERULONEFRITA ACUȚĂ



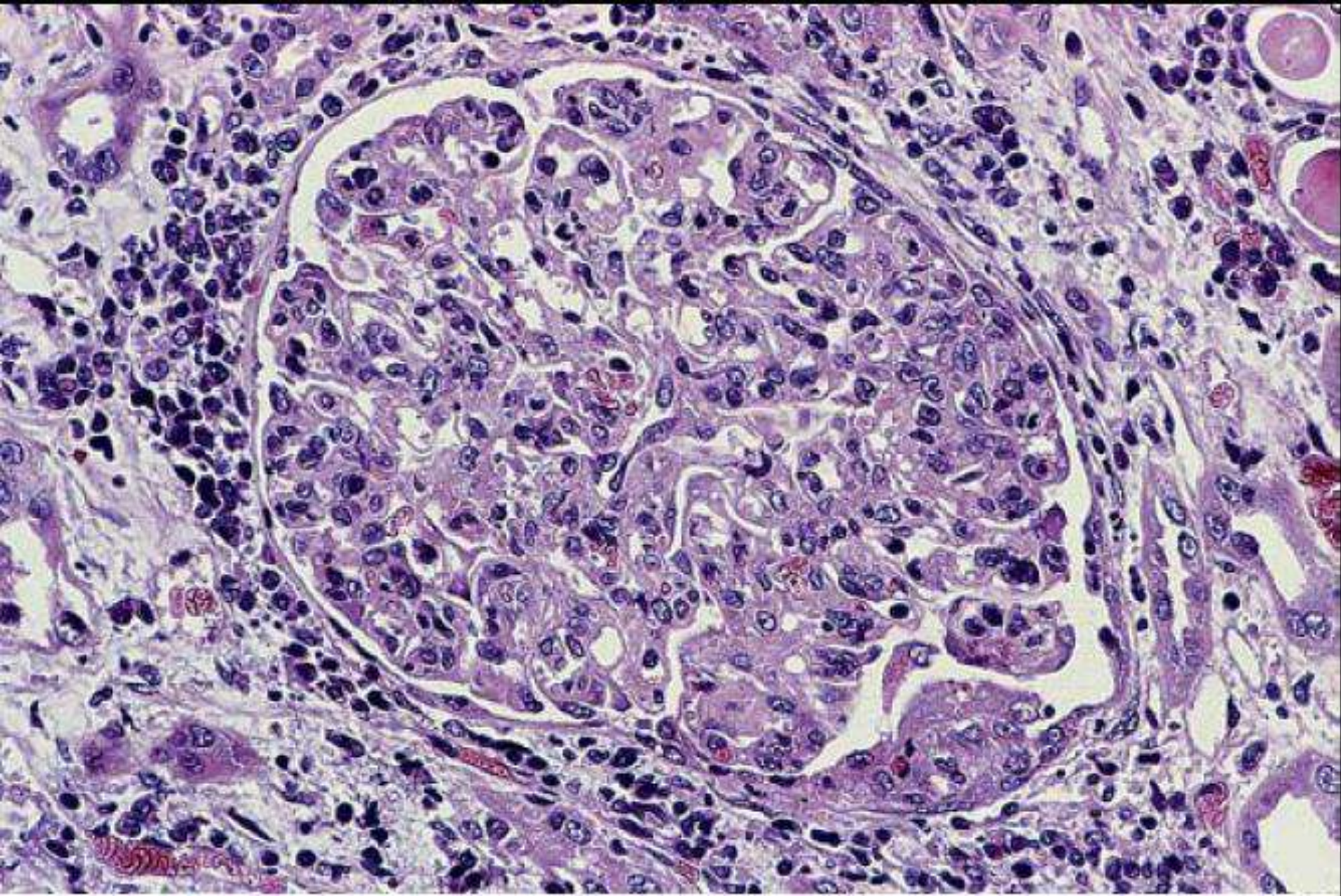
INFILTRAREA GLOMERULILOR CU CELULE INFLAMATORII





Glomerulonefrită acută

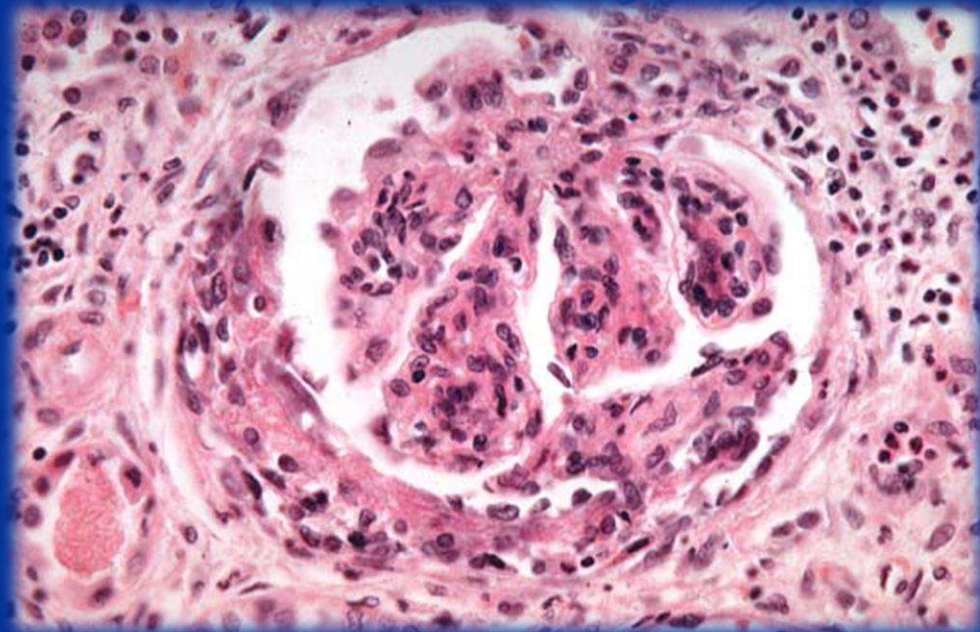
(creșterea celularității glomerulului, infiltrație cu neutrofile, la microscopia imunofluorescentă – depozite “granulare” de complexe imune)



Glomerulonefrita intracapilară difuză, creșterea celularității glomerulilor

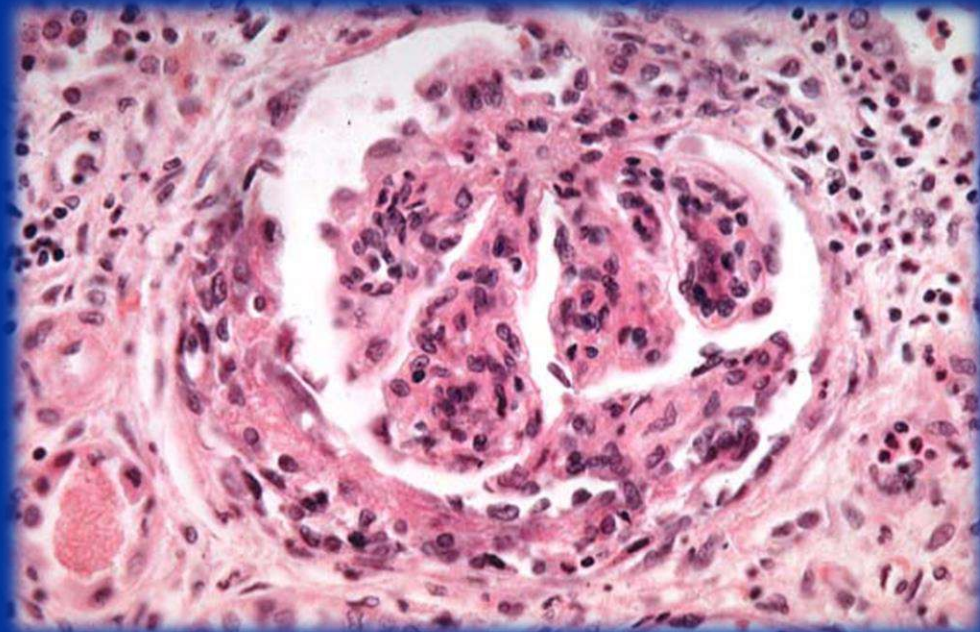
GLOMERULONEFRITĂ RAPID PROGRESIVĂ

Este asociată cu leziuni glomerulare severe și nu este un tip specific de glomerulonefrită etiologică. Din punct de vedere clinic, această boală se caracterizează printr-o scădere progresivă rapidă a funcției renale, cu oligurie severă și semne de sindrom nefritic. GNRP în absența tratamentului duce la insuficiență renală în timp de 1 lună.



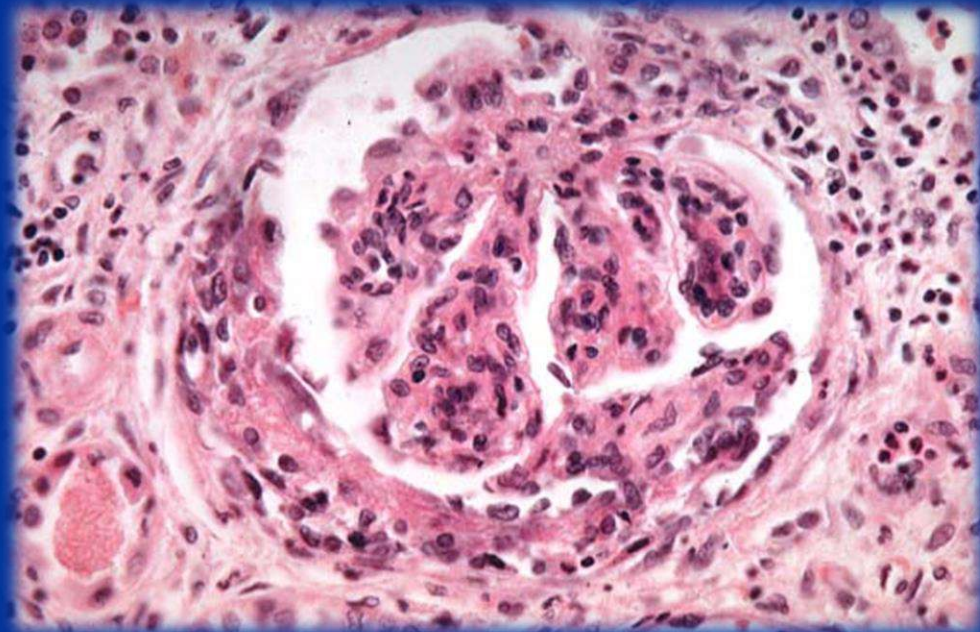
GLOMERULONEFRITĂ RAPID PROGRESIVĂ

Tipul I RPGN este cauzat de anticorpi către componentele MBG. Imunofluorescența, dezvăluie distribuție liniară a depozitelor de IgG și, în multe cazuri, o componentă a sistemului complementar C3. La unii pacienți, există un răspuns încrucișat al anticorpilor la componentele BMC cu antigene ale membranei bazale a alveolelor, ceea ce duce la dezvoltarea sindromului Goodpasture (hemoragie pulmonară și insuficiență renală).



GLOMERULONEFRITĂ RAPID PROGRESIVĂ

Tipul II este cauzat de depunerea complexelor imune și poate fi o complicație a oricărei variante a glomerulonefritei mediate imun, inclusiv glomerulonefritei post-infecțioase, glomerulonefrita lupică, nefropatia IgA, purpura Shenlein-Genoch. În toate aceste cazuri, examenul imunofluorescent a arătat depuneri granulare de complexe imune.



GLOMERULONEFRITĂ RAPID PROGRESIVĂ

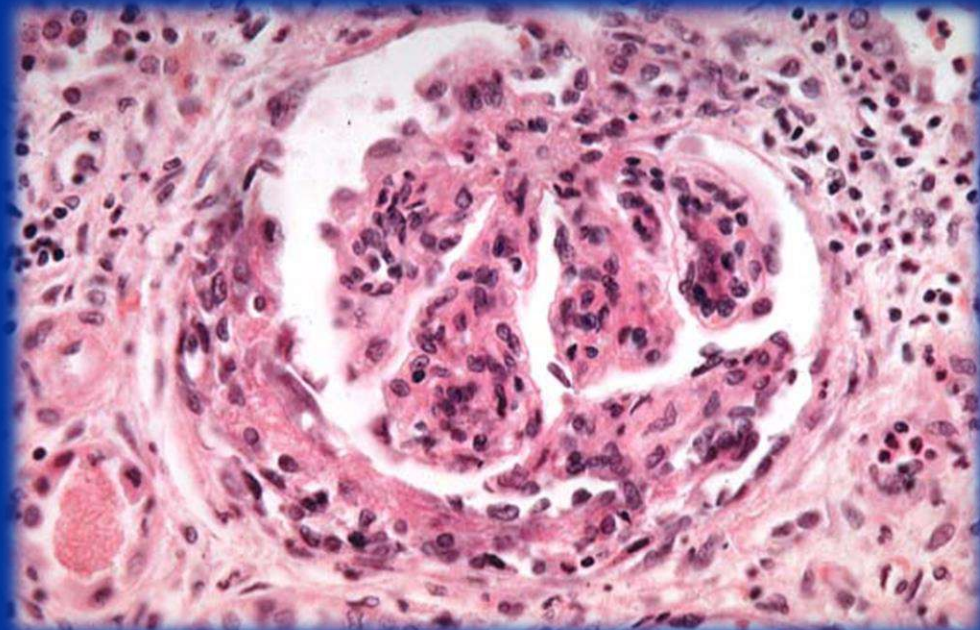
Tipul III este slab imun, deoarece este tipic absența anticorpilor la componentele MBG sau a complexelor imune. Sunt prezente p-ANCA și c-ANCA care joacă un rol în patogeneza vasculitelor (vasculita sistemică, granulomatoza Wegener sau poliangiita microscopică) sunt detectate la majoritatea pacienților cu acest tip de GNRP.

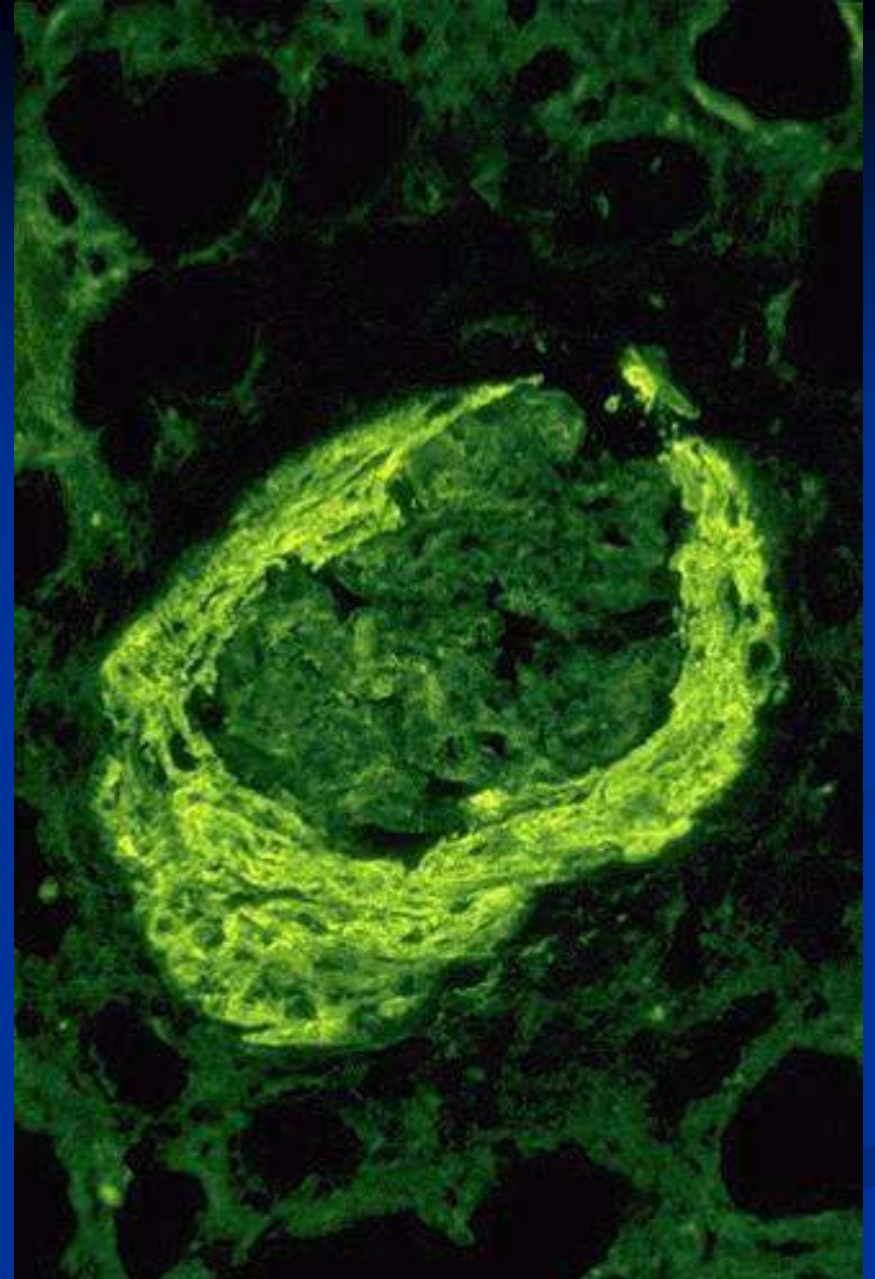
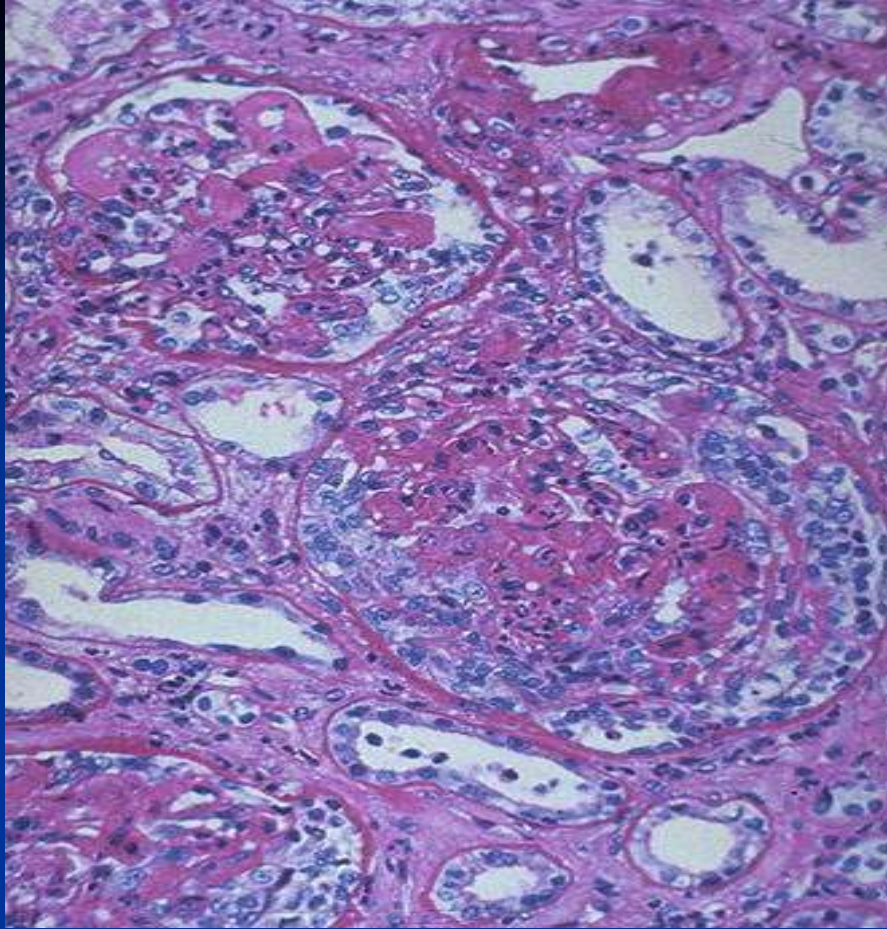
ANCA (anticorpi contra citoplasmei neutrofilelor) asociată cu glomerulonefrită

Glomerulonefrita idiopatică

Granulomatoza Wegener

Poliangiita microscopică





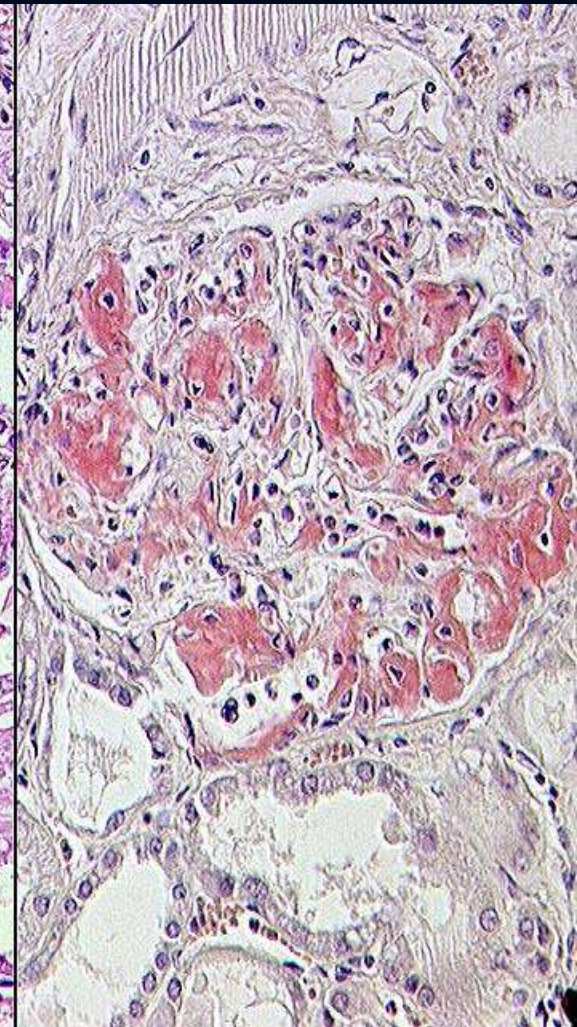
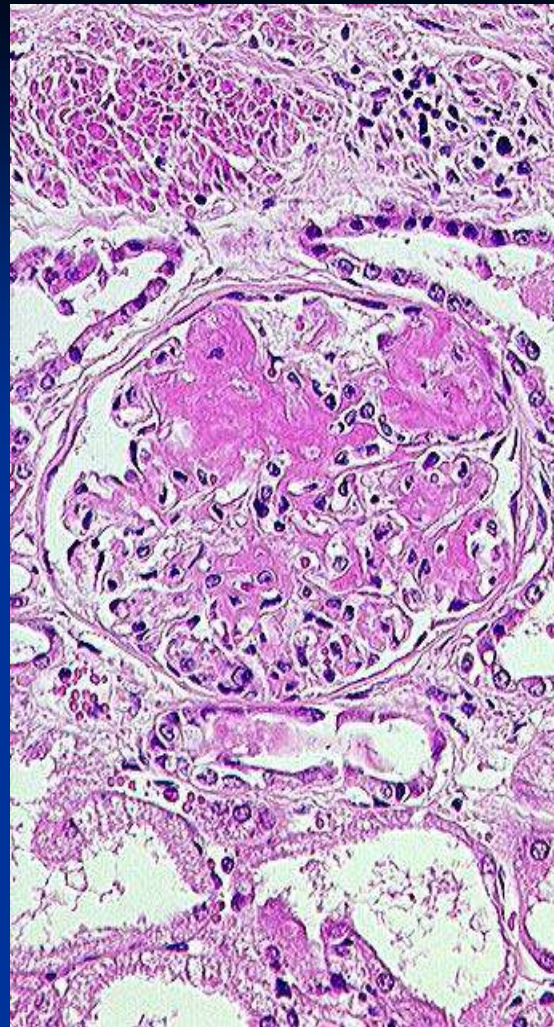
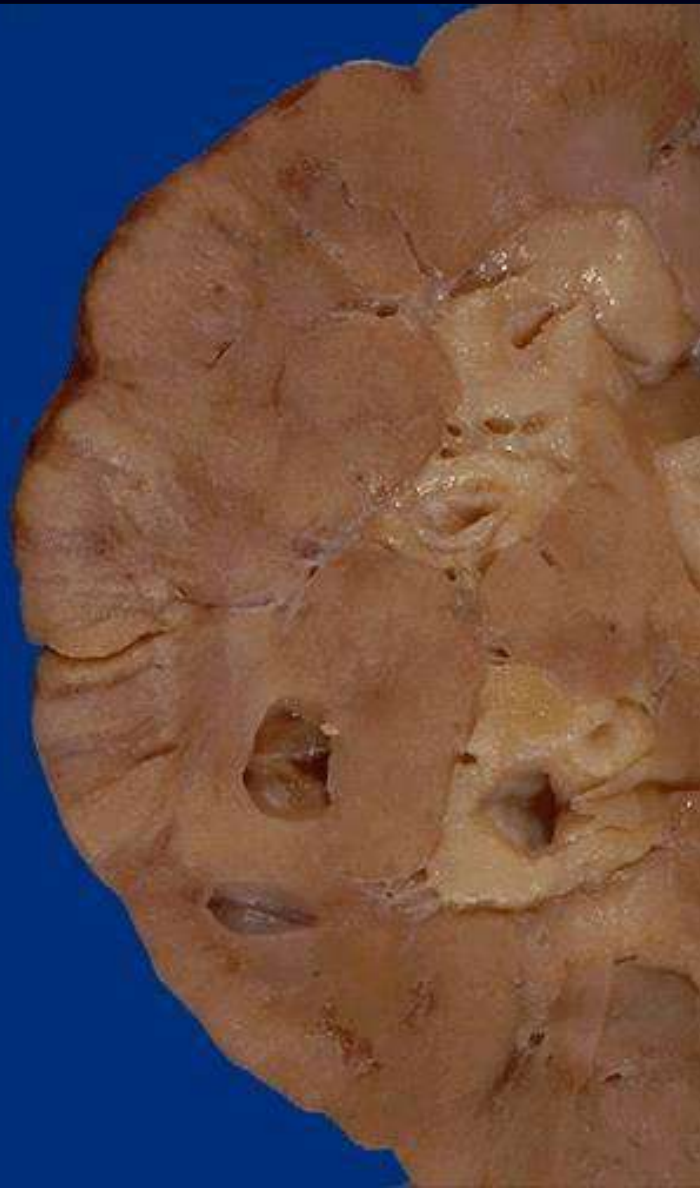Glomerulonefrita subacută (rapid progresivă, malignă)

GLOMERULONEFRITĂ CRONICĂ


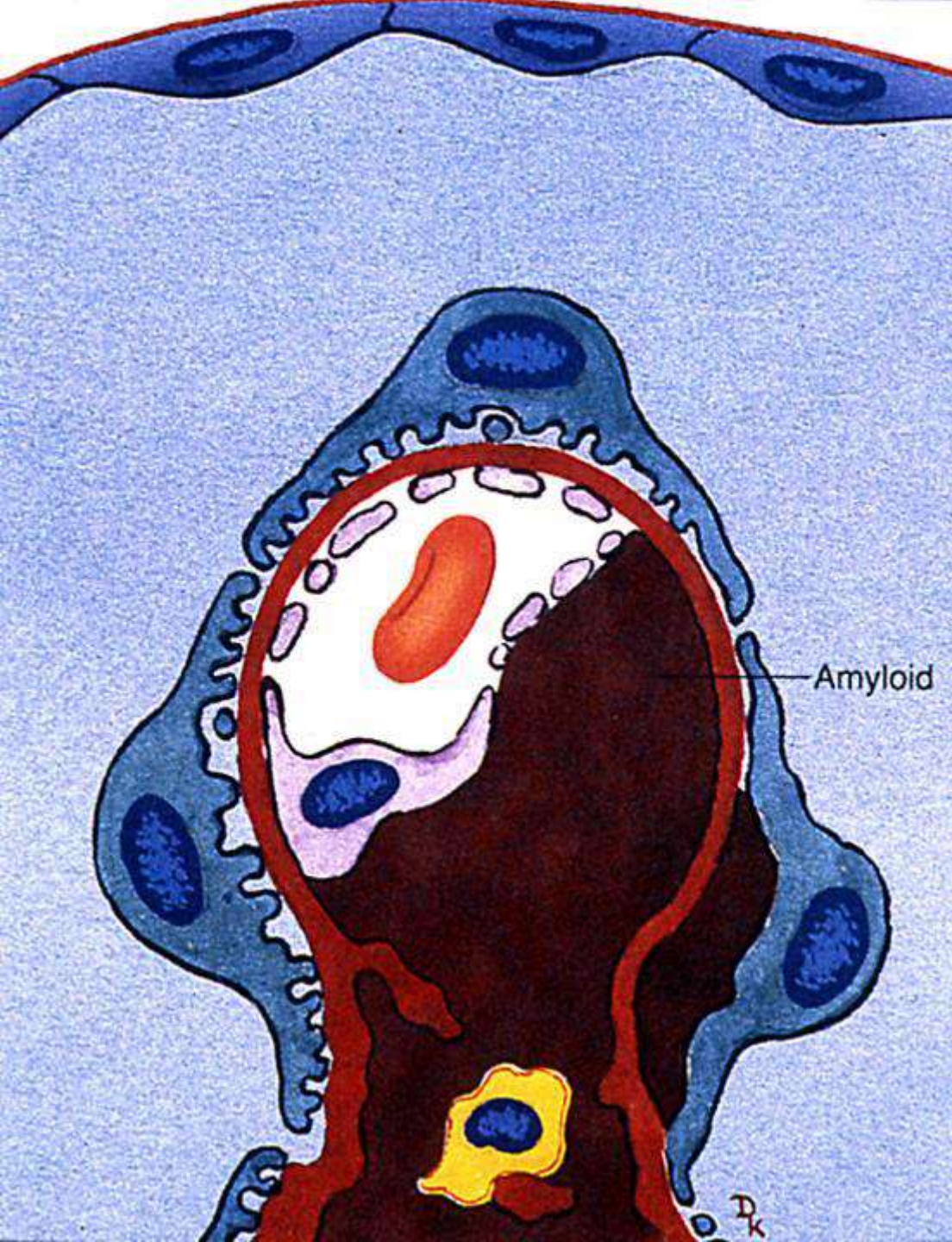
- ESTE REZULTATUL UNEIA DIN GLOMERULONEFRITELE ACUTE
 - CORTEX SUBȚIRE
 - HIALINOZA (fibroză) GLOMERULILOR
 - FRECVENT COMPLICĂ HEMODIALIZA

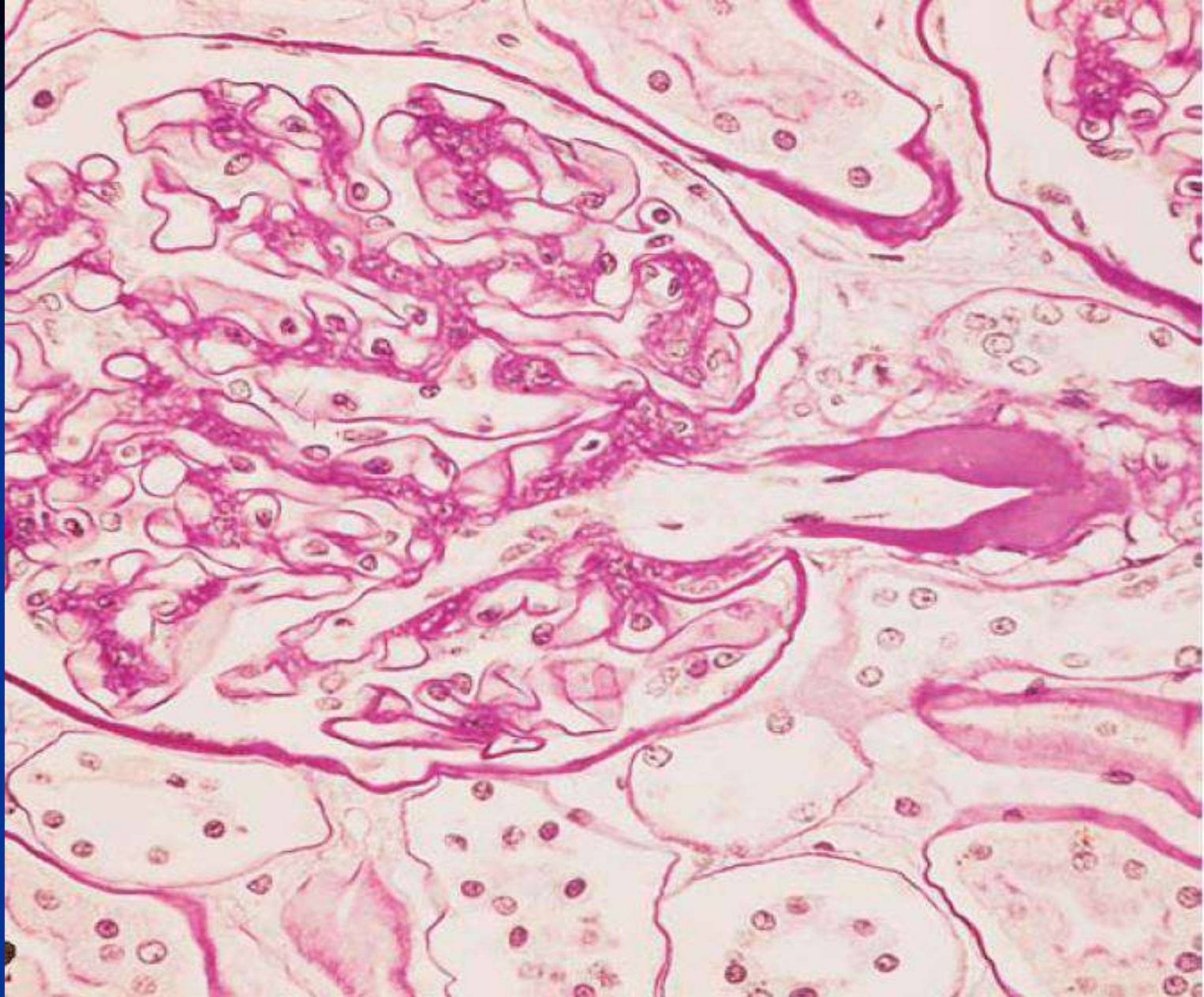
GLOMERULOPATIE SECUNDARĂ

- LES
- Purpura Henoch-Schonlein (IgA-NEPH)
- ENDOCARDITĂ BACTERIANĂ
- DIABET (Glomeruloscleroză Nodulară)
- AMILOIDOZĂ
- GOODPASTURE
- WEGENER
- MIELOM MULTIPLU

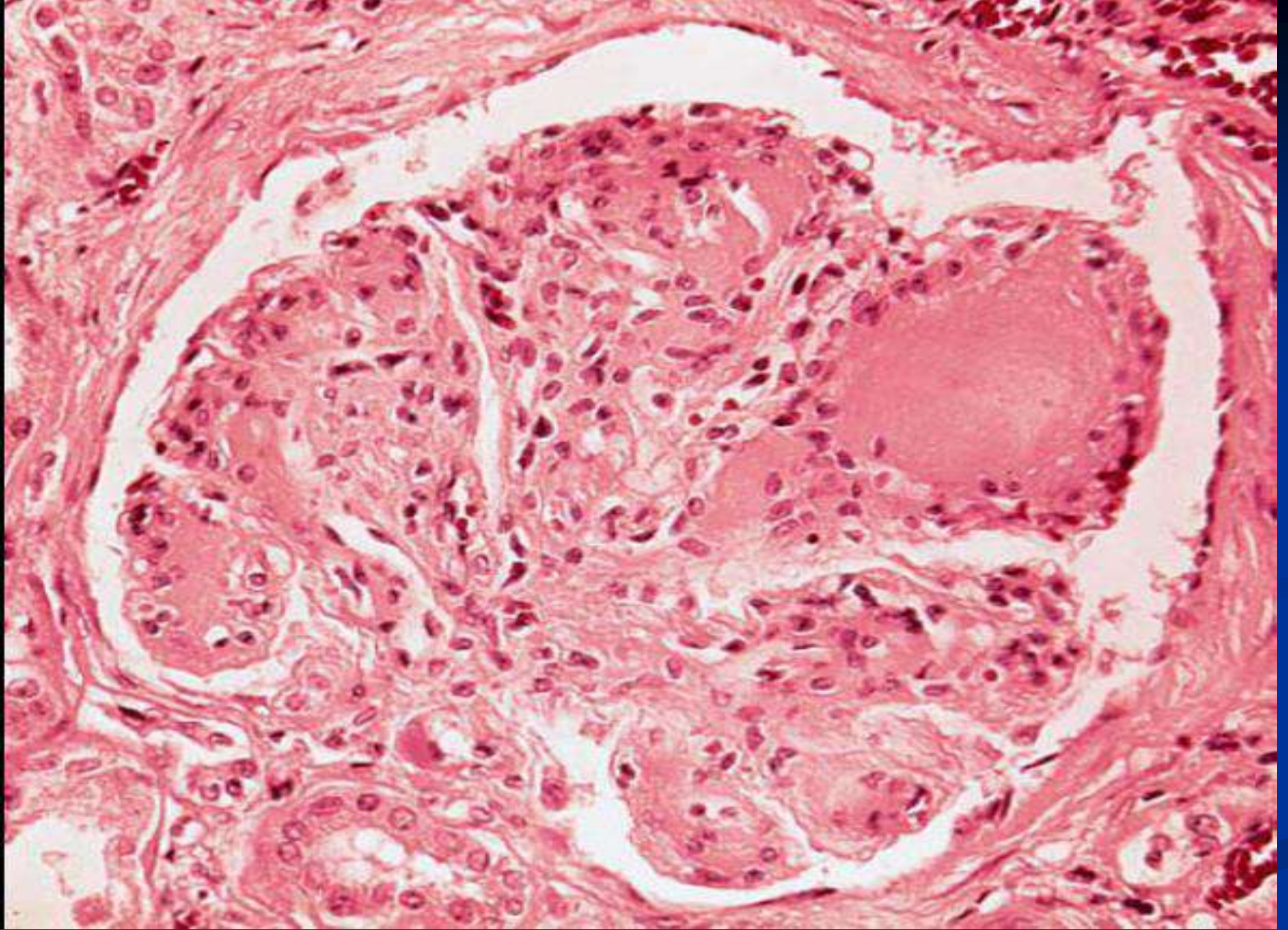


Amiloidoza renală.
colorație H-E și roșu de Congo

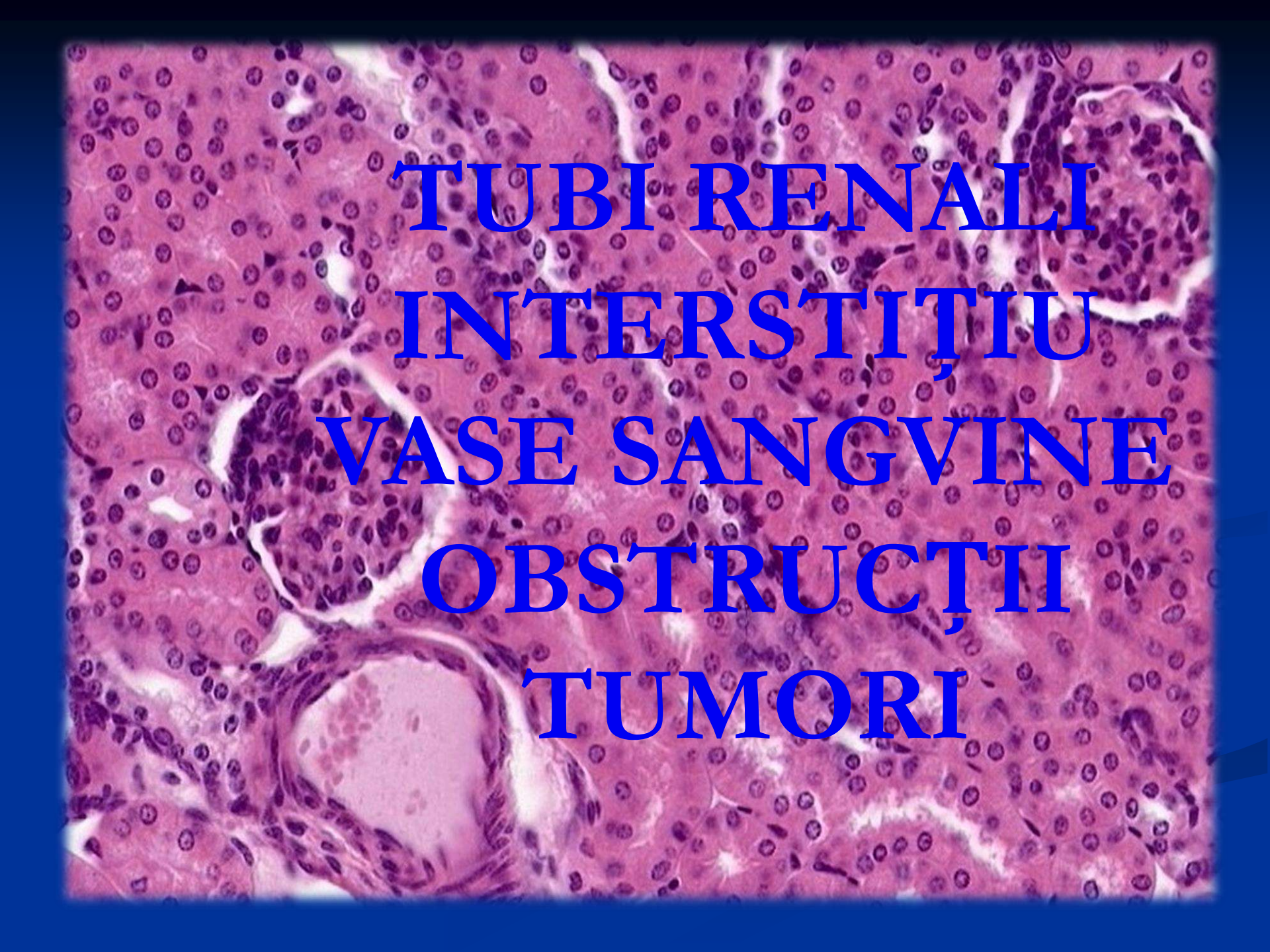




Glomeruloscleroza diabetică, hialinoza arteriolelor și creșterea volumului matricei glomerulare.(reacția PAS)



Glomeruloscleroza diabetică.

A histological micrograph of kidney tissue stained with hematoxylin and eosin (H&E). The image shows numerous renal tubules with cuboidal epithelial cells. The interstitium is visible between the tubules, and several cross-sections of blood vessels are present. The overall appearance is that of normal renal parenchyma.

**TUBI RENALI
INTERSTITIU
VASE SANGVINE
OBSTRUȚII
TUMORI**

PATOLOGII TUBULOINTERSTIȚIALE

- NECROZĂ TUBULARĂ ACUTĂ
- NEFRITĂ TUBULOINTERSTIȚIALĂ
 - PIELONEFRITĂ
 - ACUTĂ
 - CRONICĂ
 - DROGURI
 - TOXINE
- NEFROPATIE URICĂ
- HIPERCALCEMIE/NEFROCALCINOZĂ
- MIELOM MULTIPLU

NECROZĂ TUBULARĂ ACUTĂ

- Distrucția epitelului TUBULAR renal
- Pierderea funcției renale
- 50% din insuficiențele renale acute
- Două tipuri:

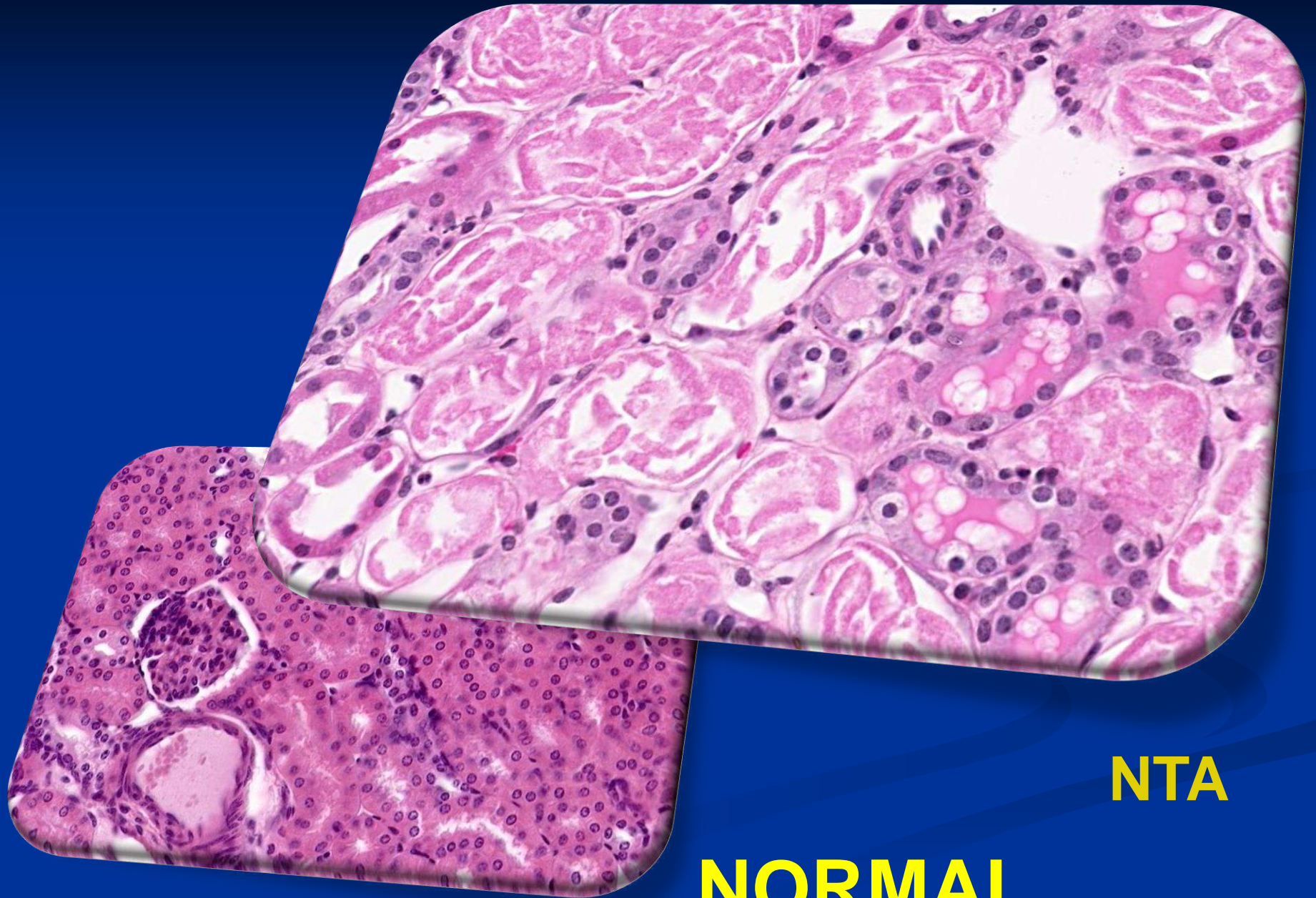
ISCHEMICĂ

NEFROTOXICĂ

-AMINOGLICOZIDE

-AMFOTERICINA B

-AGENȚI DE CONTRAST



NTA

NORMAL

PATOGENIA NTA

- DEREGLĂRI ALE CIRCULAȚIEI SANGVINE (ISCHEMIE)
- LEZIUNI TUBULARE (NEFROTOXICĂ)

EVOLUȚIE CLINICĂ

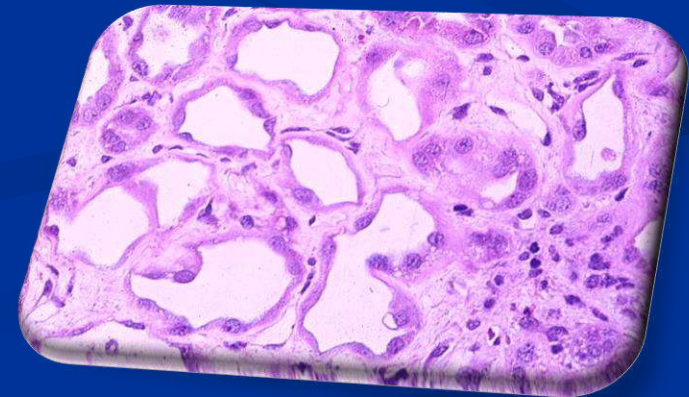
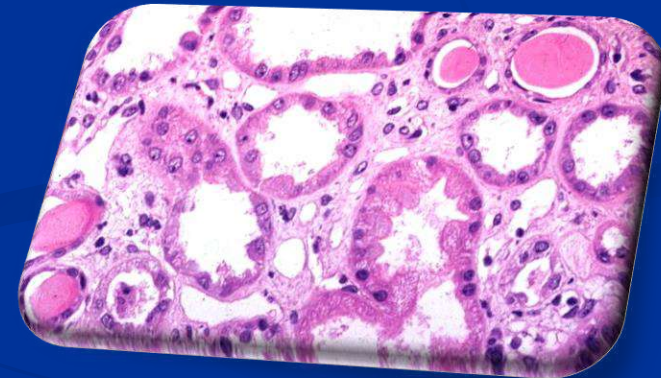
■ INIȚIERE (36 ORE)

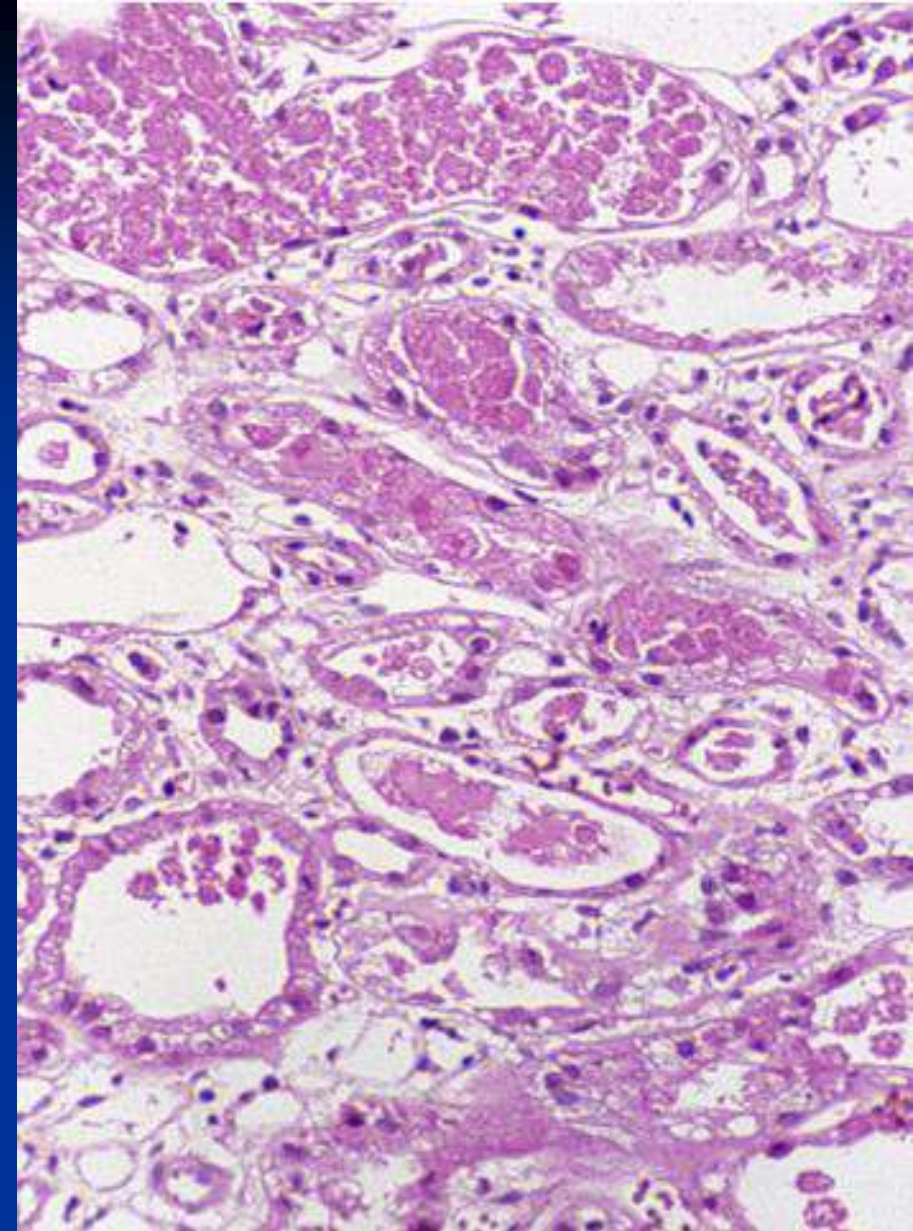
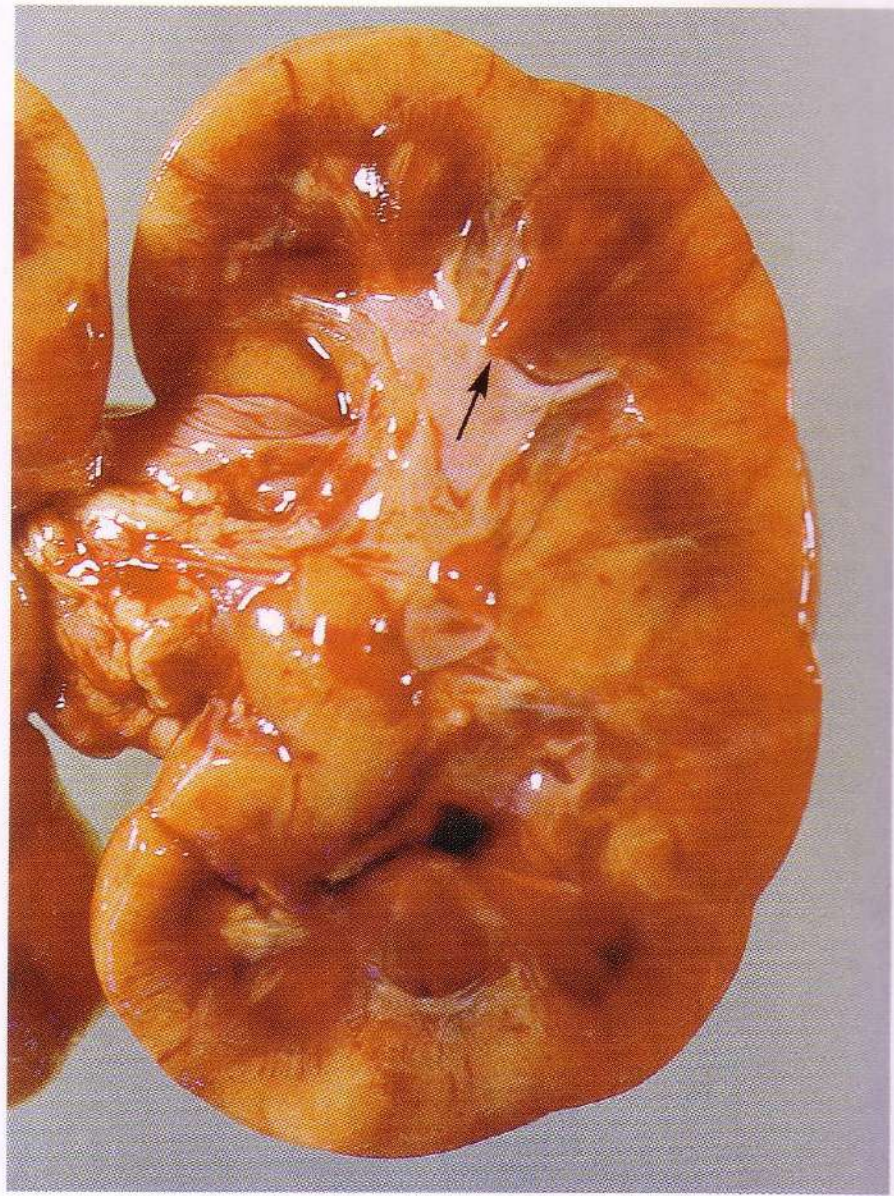
- Oligurie UȘOARĂ
- Azotemie UȘOARĂ

■ MENȚINERE

- Oligurie PRONUNȚATĂ
- Azotemie PRONUNȚATĂ
- NECESITATE DE DIALIZĂ

■ RECUPERARE





Rinichi de șoc

PIELONEFRITA (PN)

- nefropatie tubulo-interstițială în focare de natură microbiană, care interesează inițial țesutul interstițial și structurile pielocaliciale și secundar tubii, vasele și glomerulii

poate fi:

- primară – nu se evidențiază o tulburare a eliminării urinei, frecventă la femei
- secundară – obstructivă, uropatică, mai frecventă la bărbați
- PN este considerată cea mai frecventă boală renală
- Poate fi acută și cronică

ETIOPATOGENIE

1. Infecția (rol determinant)

- gram (-): E. Coli, proteus, Klebsiella, enterococ, etc. și mai rar gram (+)

căile de infecție: ascendentă, hematogenă, limfatică (\pm)

- calea ascendentă – cel mai frecvent în PNA, ca urmare a stazei (la femei: uretră scurtă, activitate sexuală, sarcină) și consecutiv cateterismului
- calea hematogenă dovedită în septicemie
- calea limfatică (implicată în sindromul enterorenal)

consecințele invaziei bacteriene:

- pentru ca să se producă infecția parenchimului rinichiului este nevoie de:
 - -o infecție masivă și virulentă
 - - mecanism de apărare scăzut

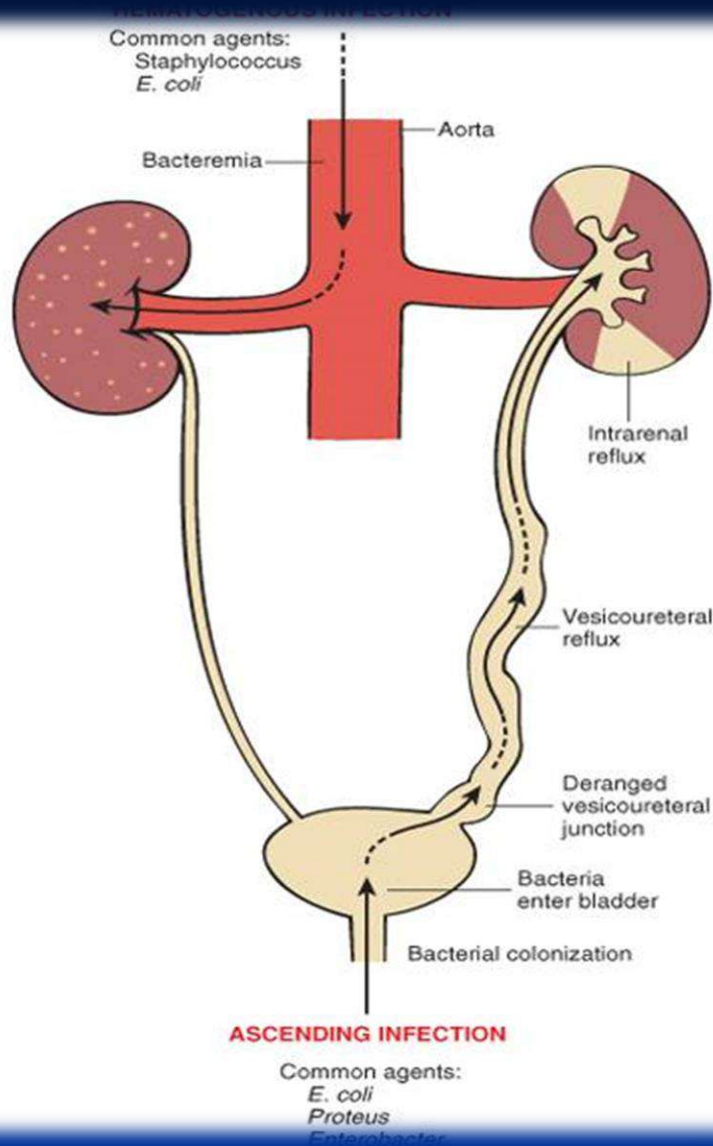
Factorii care inhibă multiplicarea germenilor în urina normală sunt:

- osmolaritatea crescută,
- concentrația mărită de uree,
- concentrația crescută de acid organic,
- pH-ul urinii scăzut

ETIOPATOGENIE

2. Factori favorizanți

- pentru ca germenii plecați din CU să se multiplice la nivelul rinichiului:
 1. *staza urinară* – orice tulburare pe căile secretorii ce împiedică evacuarea normală a urinei favorizând apariția PN
leziuni obstructive:
 - intrinseci (anomalii congenitale:stenoza de joncțiune pielo-ureterală,reflux vezico-ureteral, calculi, tumori),
 - extrinseci (tumori, fibroză retroperitoneală, anomalii ale arterei renale)
 2. *tulburări dinamice în evacuarea urinei*
 - atonie/hipertonie pe căile urinare în special vezica urinară, consecutiv afectării sistemul nervos: diabet zaharat, tabes, AVC
 3. *graviditatea* – stază, RVU, scăderea imunității
 4. *diabet zaharat și alte tulburări metabolice* (guta, nefrocalcinoza, hipopotasemie)
 5. *agresiuni instrumentale* – cateterism, cistoscopie, pielografie ascendentă
 6. *Abuzul de medicamente: fenacetina, glucocorticoizii, opiaceele*
 7. *Agenți fizici: postradioterapie*

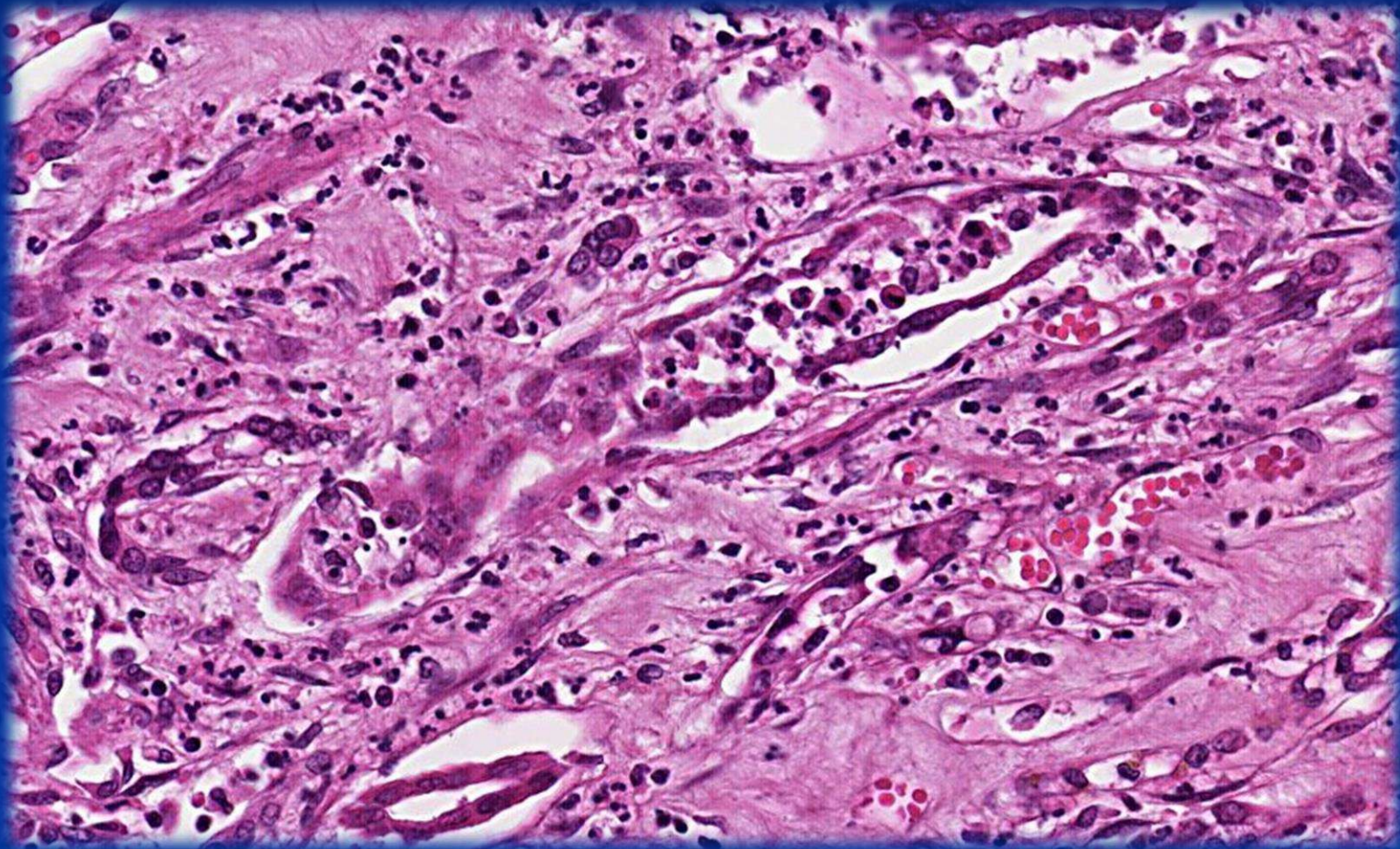


Căile ascendentă și hematogenă

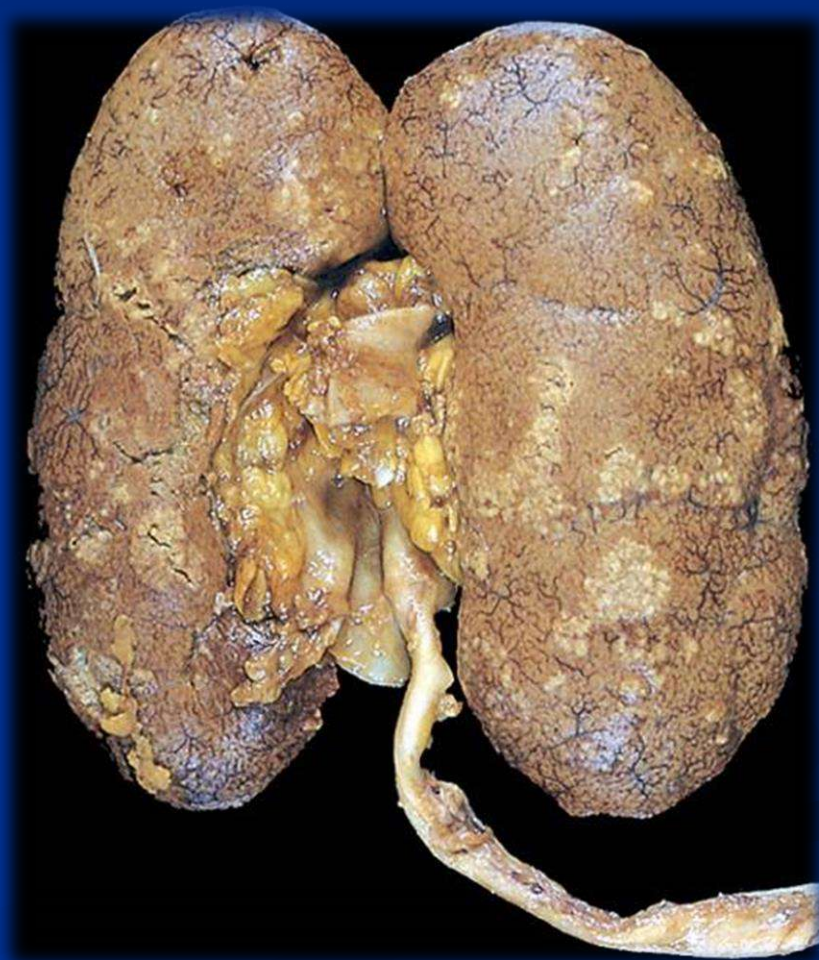
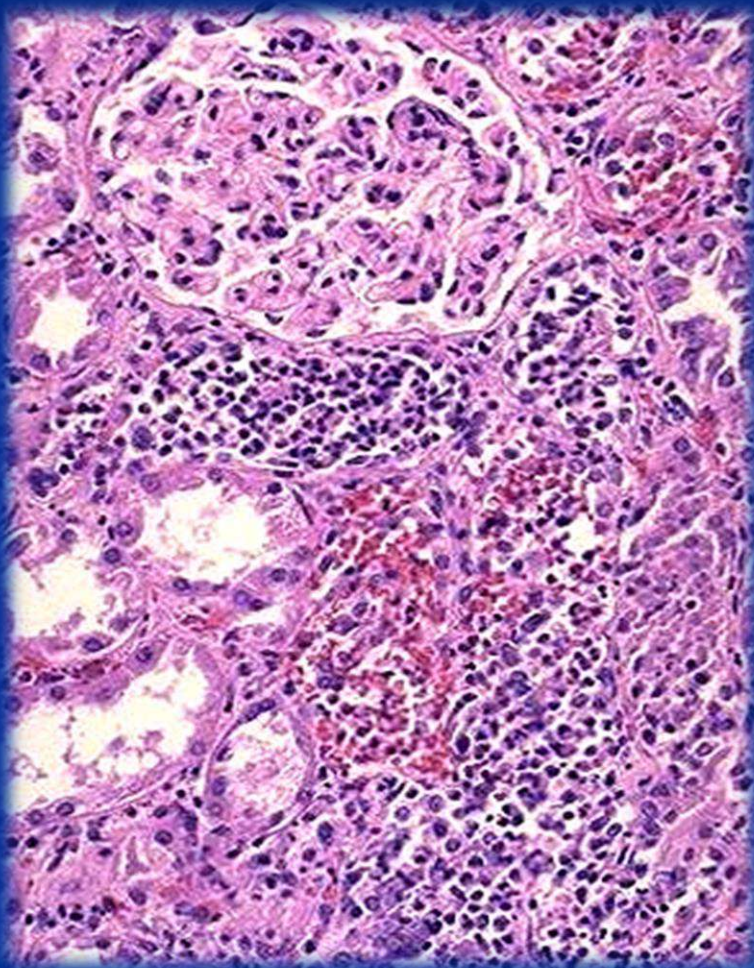
PIELONEFRITA

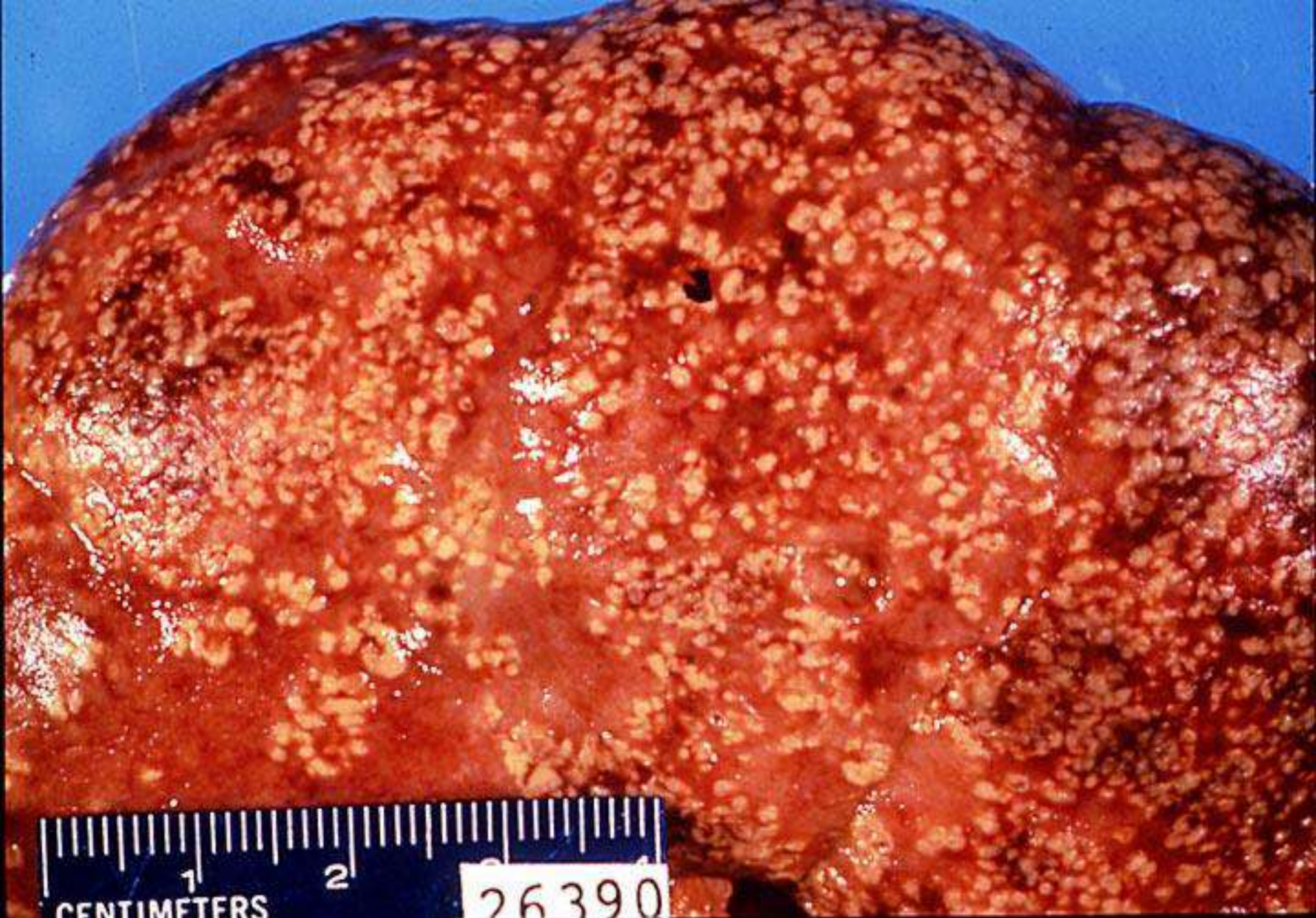
- Bac. Gram **NEGATIVE**: E. COLI, Proteus, Klebsiella, Enterobacter, Strep. faecalis, flora “**NORMAL**” uzuală
- **ASCENDENT**, cel mai frecvent obstrucțiile și refluxul de urină
- **HEMATOGEN**
- **PIELONEFRITA ACUTĂ**, neutrofile
- **PIELONEFRITA CRONICĂ**, limfocite, țesut conjunctiv

PILONEFRITĂ ACUTĂ



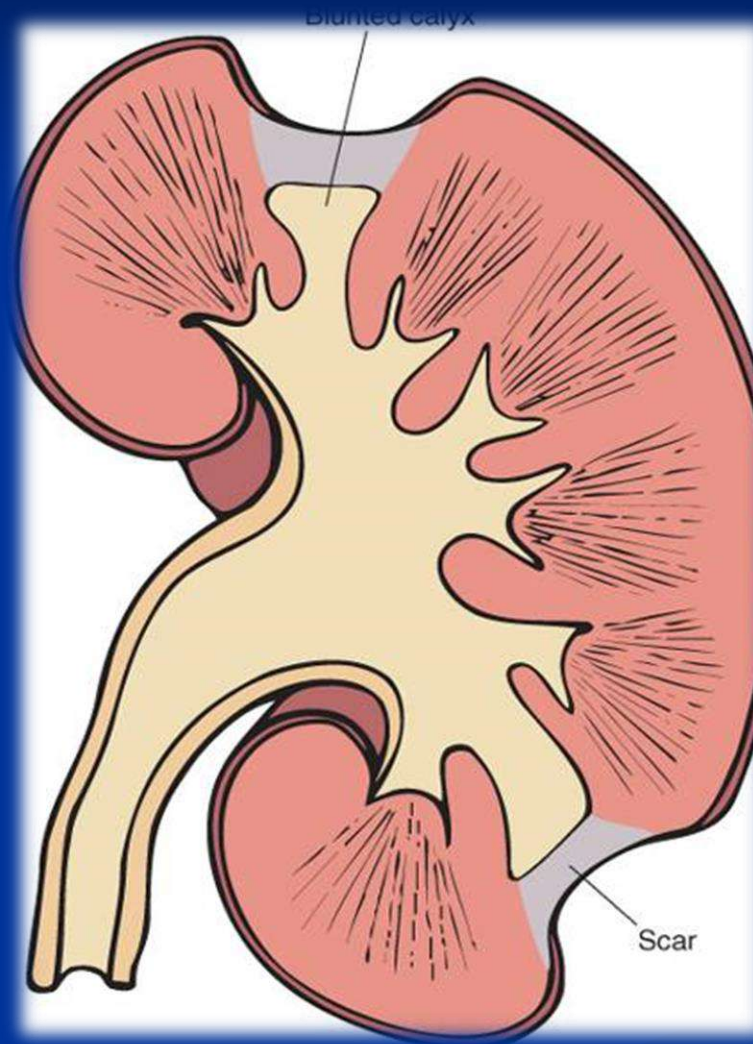
PIELONEFRITĂ ACUTĂ CU FORMARE DE ABSCESE

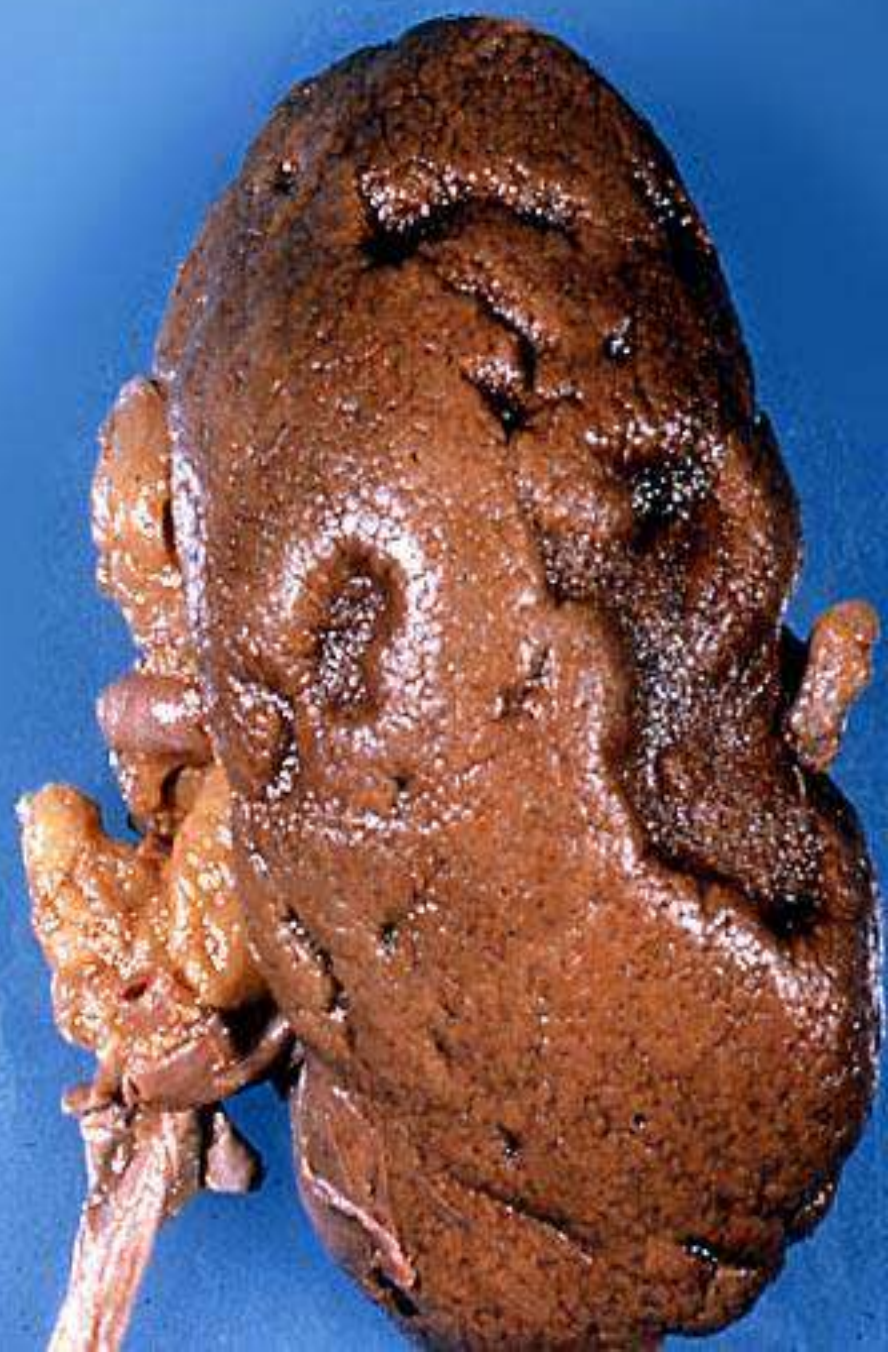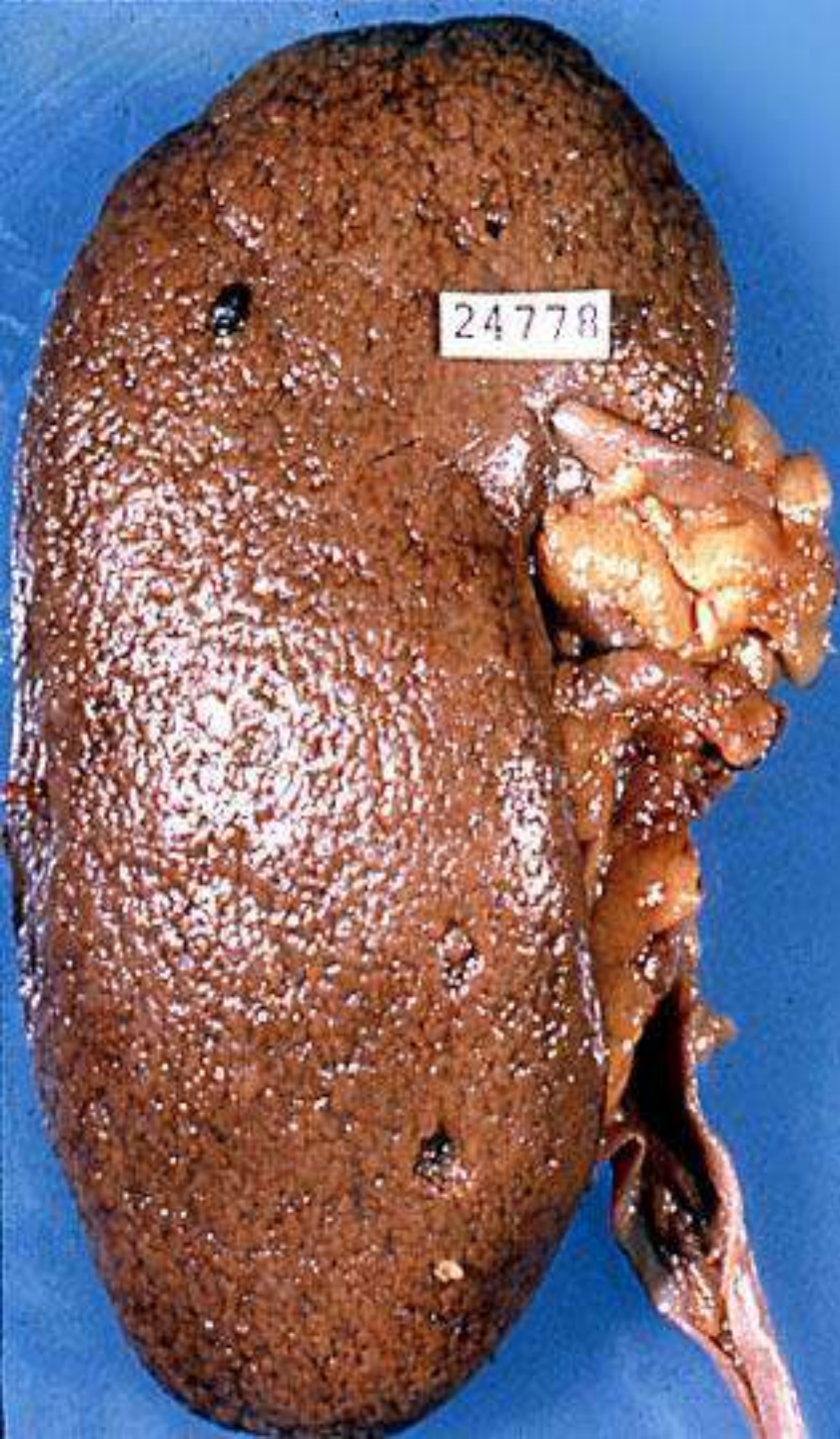




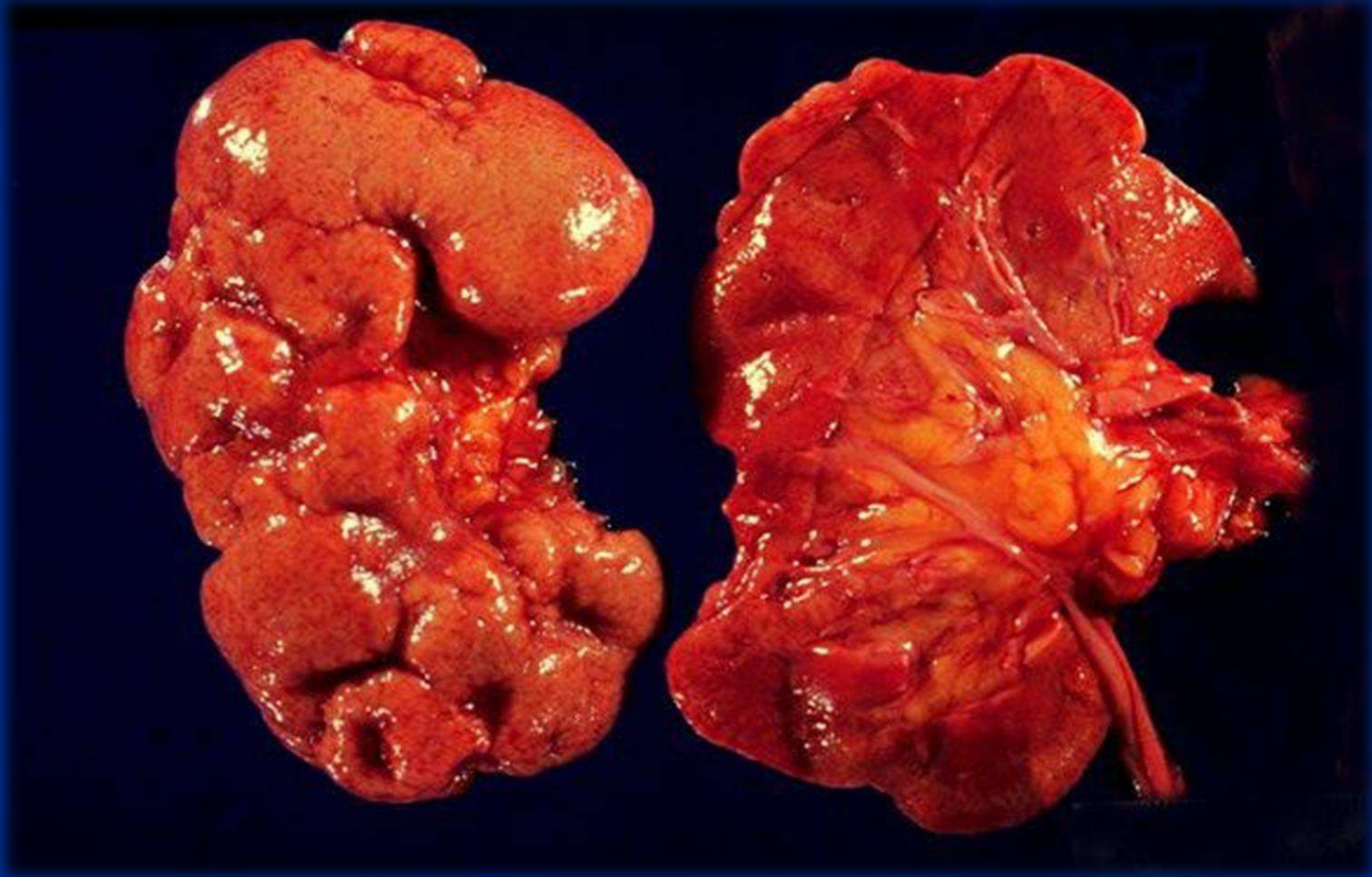Pielonefrita acută purulentă

PIELONEFRITĂ CRONICĂ

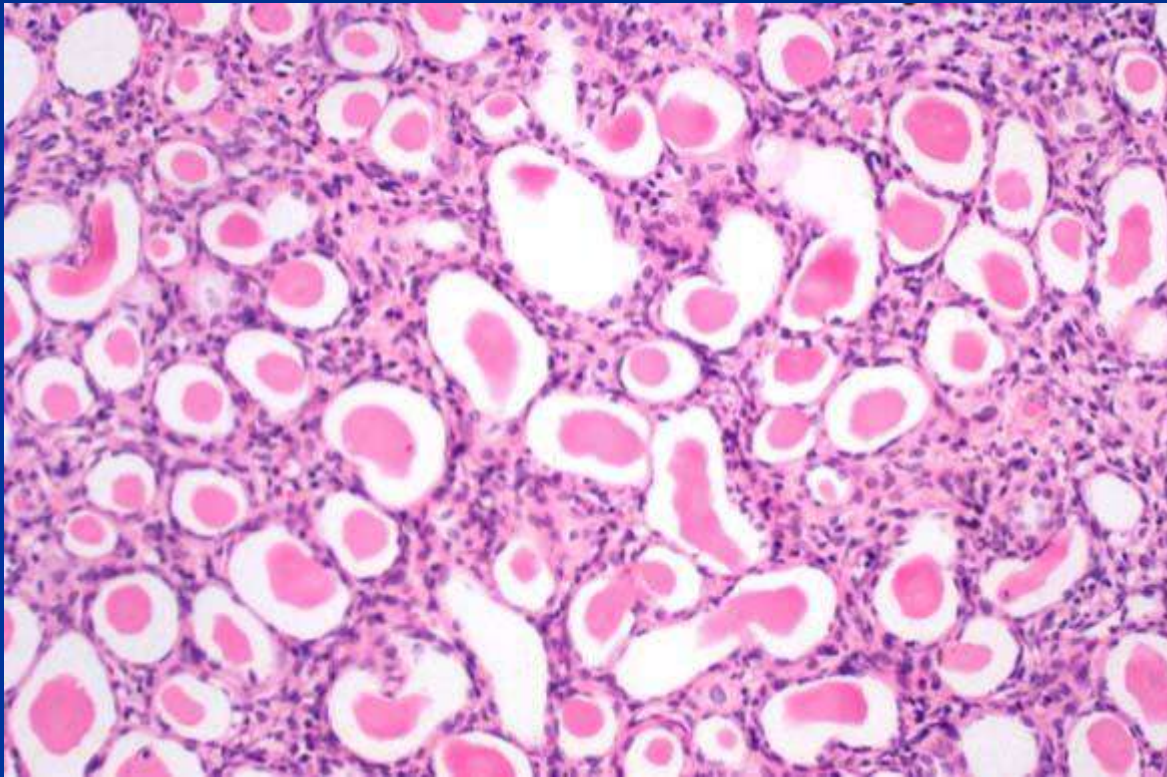




PIELONEFRITĂ ACUTĂ SAU CRONICĂ?

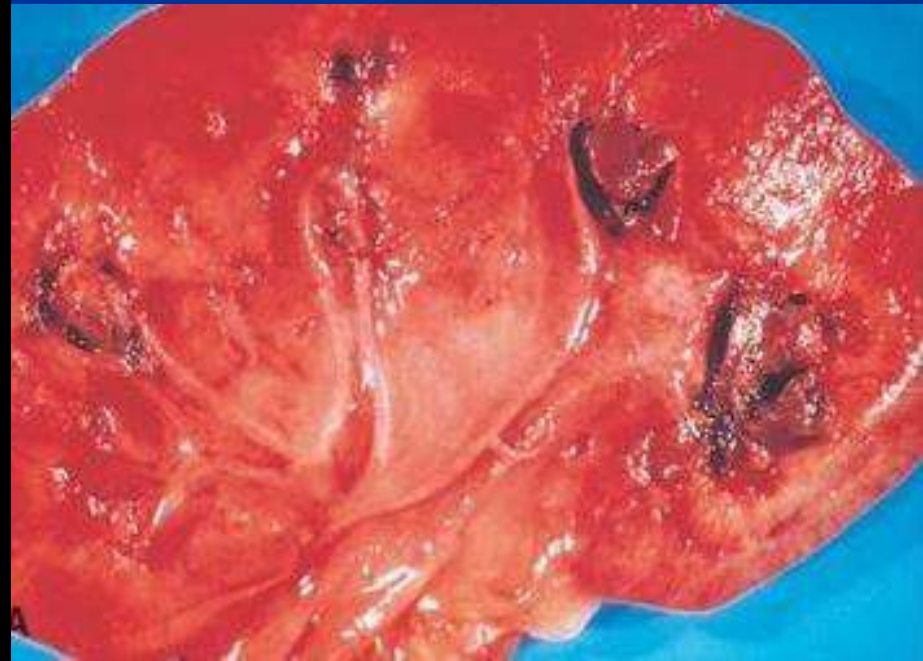
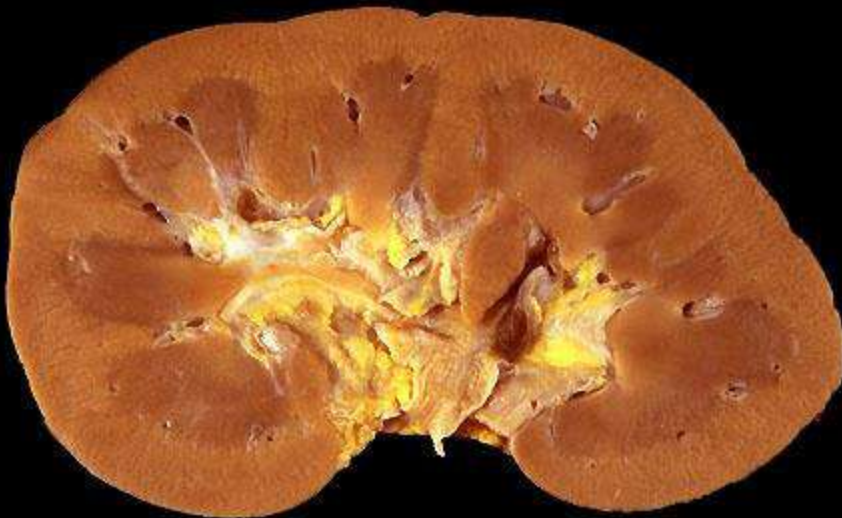

PIELONEFRITĂ ACUTĂ SAU CRONICĂ?



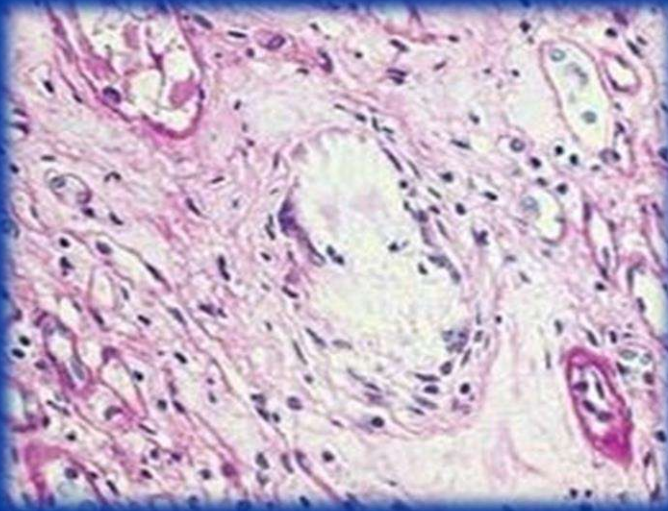
NEFROPATIE ANALGEZICĂ

- **ASPIRINA, TYLENOLUL, NSAIDS**
 - **NEFRITĂ TUBULOINTERSTIȚIALĂ**
 - **NECROZĂ PAPILARĂ**

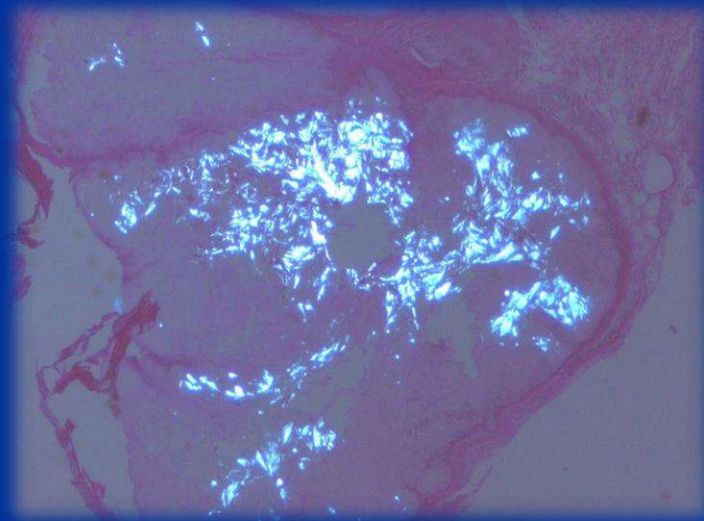


NEFROPATIE GUTOASĂ

- Precipitarea cristalelor de **ACID URIC**, de obicei în condițiile Ph scăzut (mini-TOPHUS)



H & E fixată în alcool



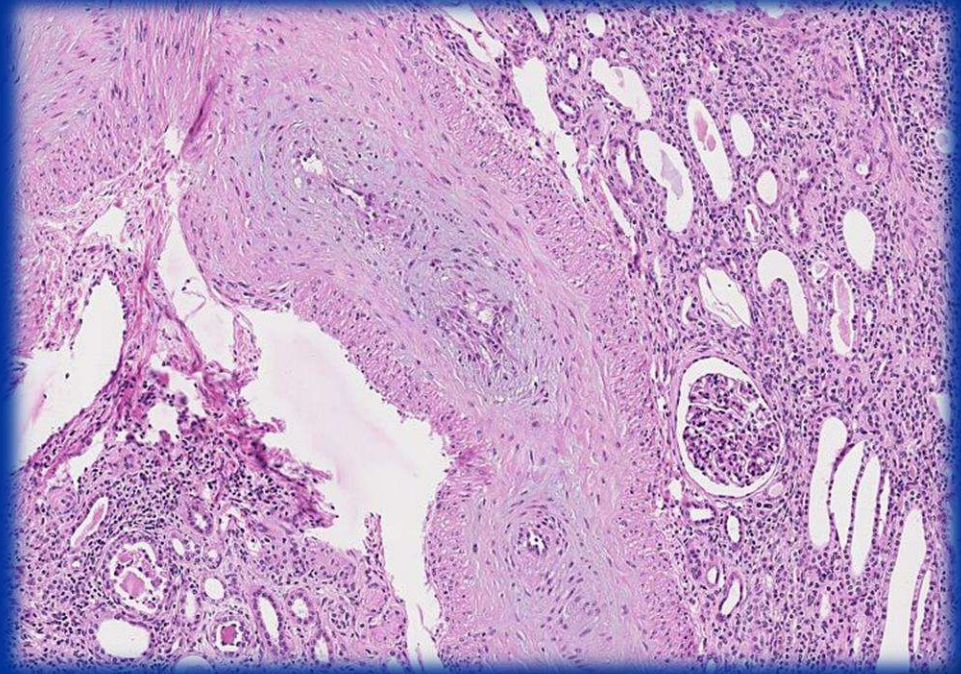
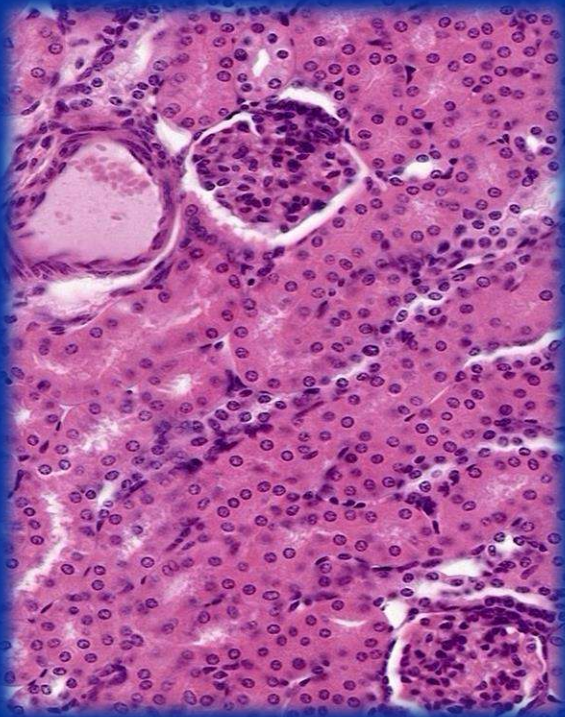
Microscopie polarizantă

BOLI VASCULARE

- NEFROSCLEROZA BENIGNĂ
- NEFROSCLEROZĂ MALIGNĂ (i.e., hipertensiune malignă)
- STENOZA ARTEREI RENALE
- MICROANGIOPATHIE TROMBOTICĂ
 - Sindrom Hemolitic-Uremic, Copii, Adulți,
- TROMBI, EMBOLI, INFARCTE
 - NECROZĂ CORTICALĂ DIFUZĂ

NEFROSCLEROZĂ BENIGNĂ

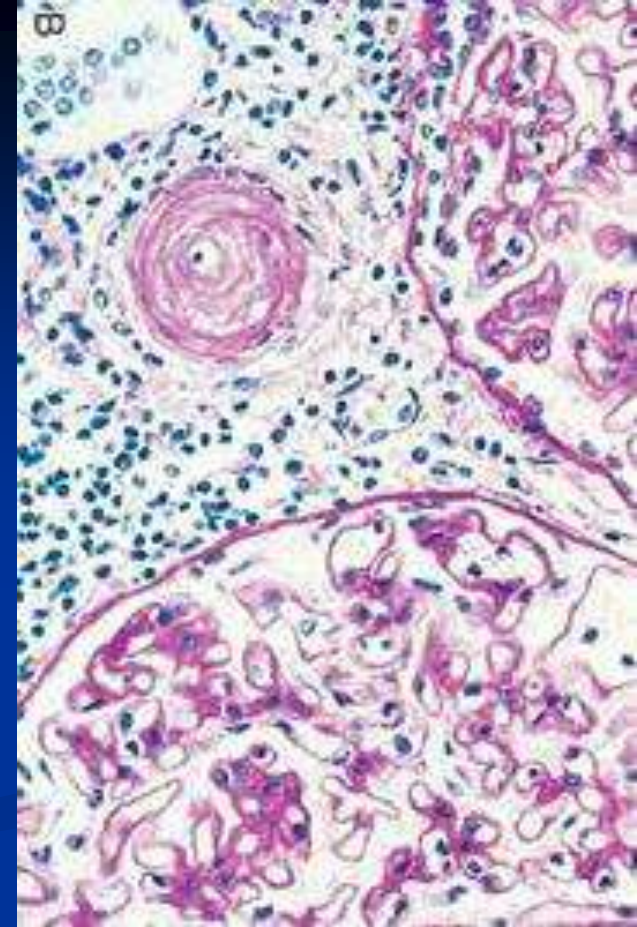
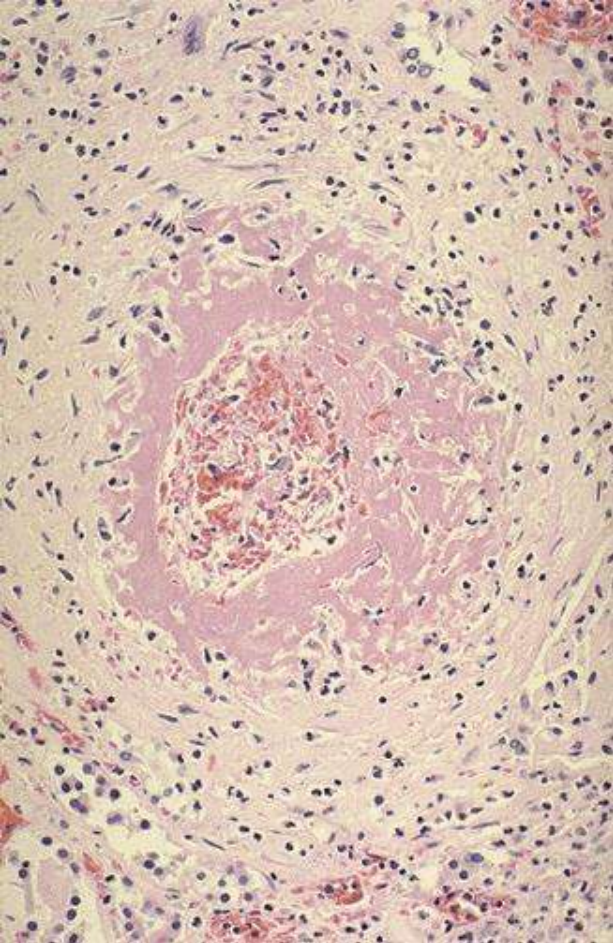
- Scleroza, “hialinizarea” arterelor mici și arteriolelor.



NEFROSCLEROZĂ MALIGNĂ

(hipertensiune malignă)

- Conform definiției, asociată de hipertensiune rapid progresivă
- LEZIUNI VASCULARE
- NECROZĂ FIBRINOIDĂ
- “ÎNVELIȘ cu aspect CEAPĂ”
- ÎNGUSTAREA VĂDITĂ A LUMENULUI VASCULAR



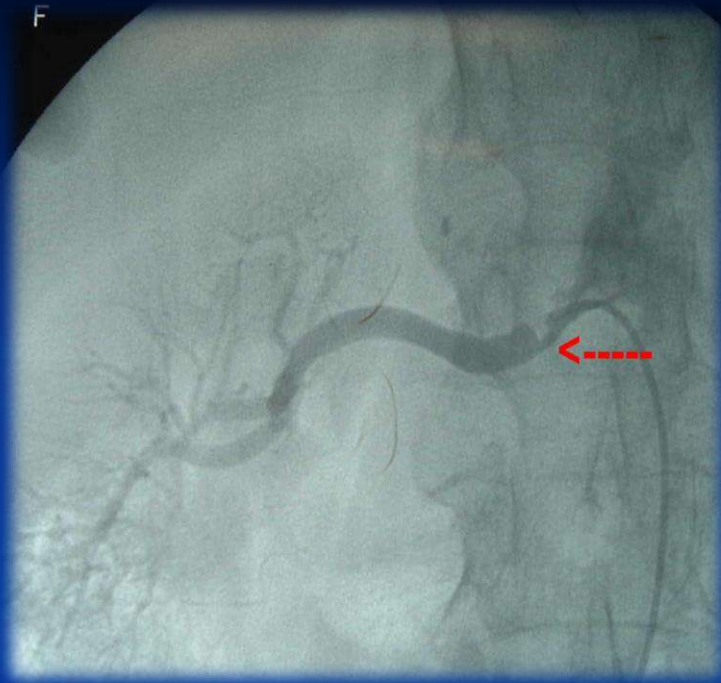
necroză fibrinoidă ?

“înveliș de ceapă”?

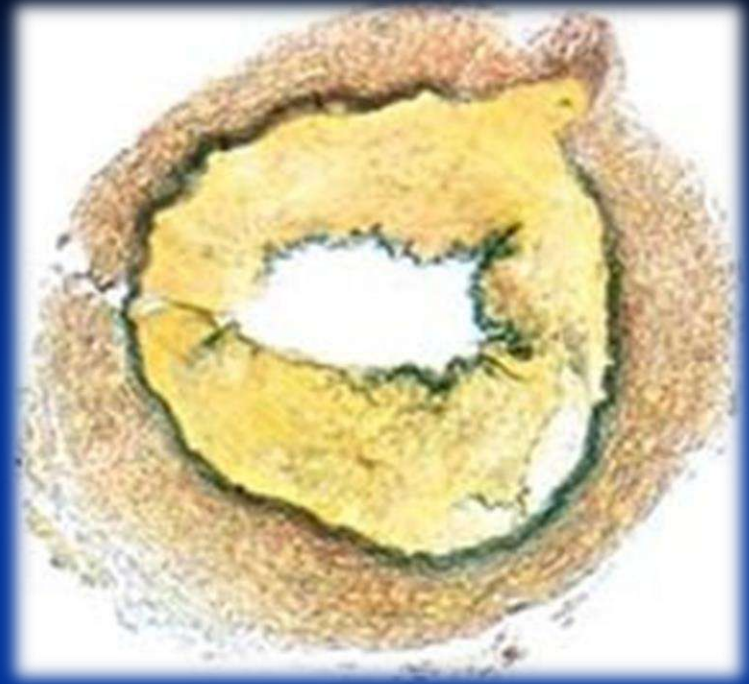
îngustarea vădită a lumenului vascular?

STENOZA ARTEREI RENALE

- RINICHI MICȘORAT
- 1) Tip-placă de obicei în cadrul aterosclerozei senile
- 2) “Displazie” fibromusculară:
 - Hiperplazia intimei
 - Hiperplazia mediei
 - Hiperplazia adventiției
 - La femei tinere



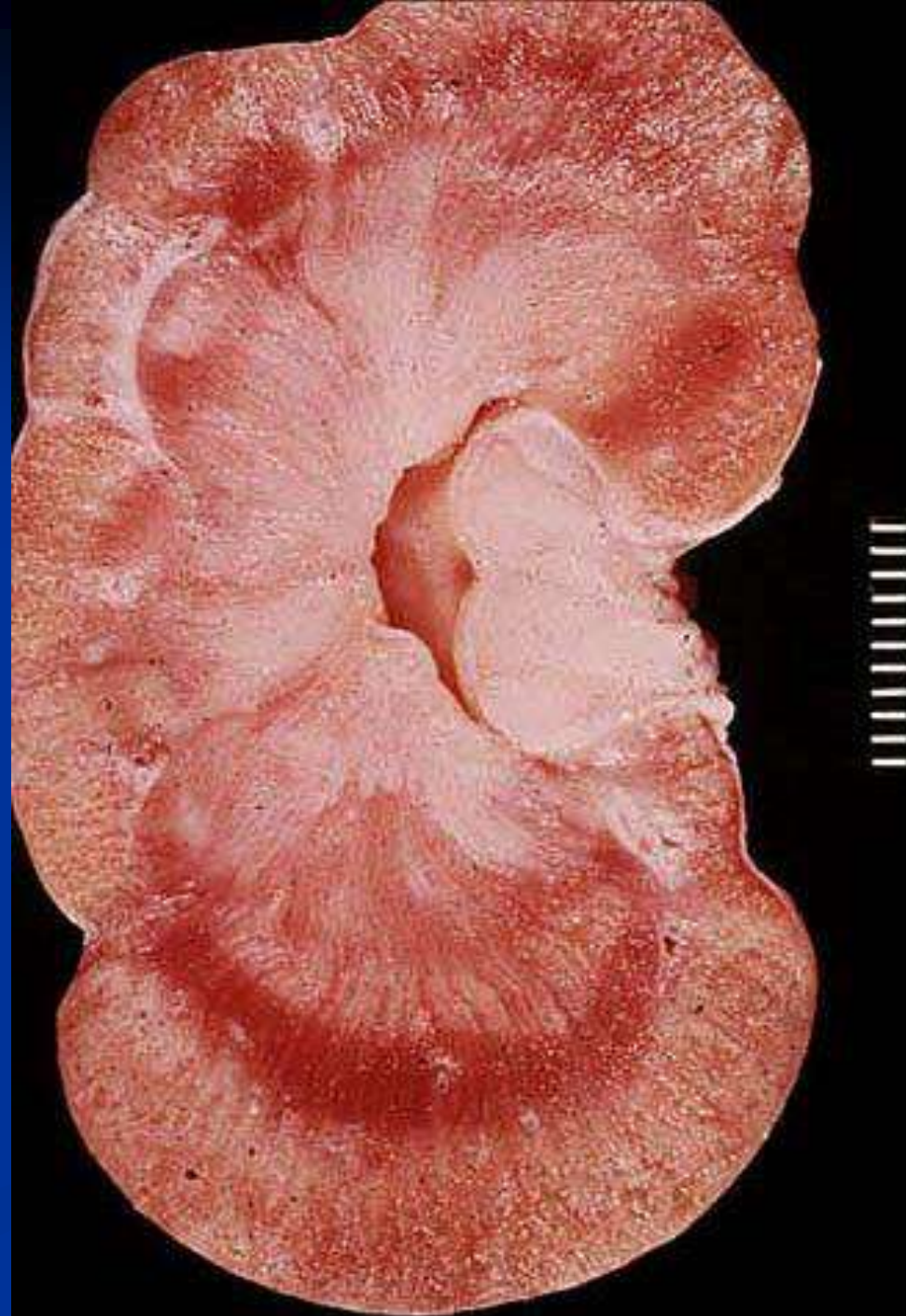
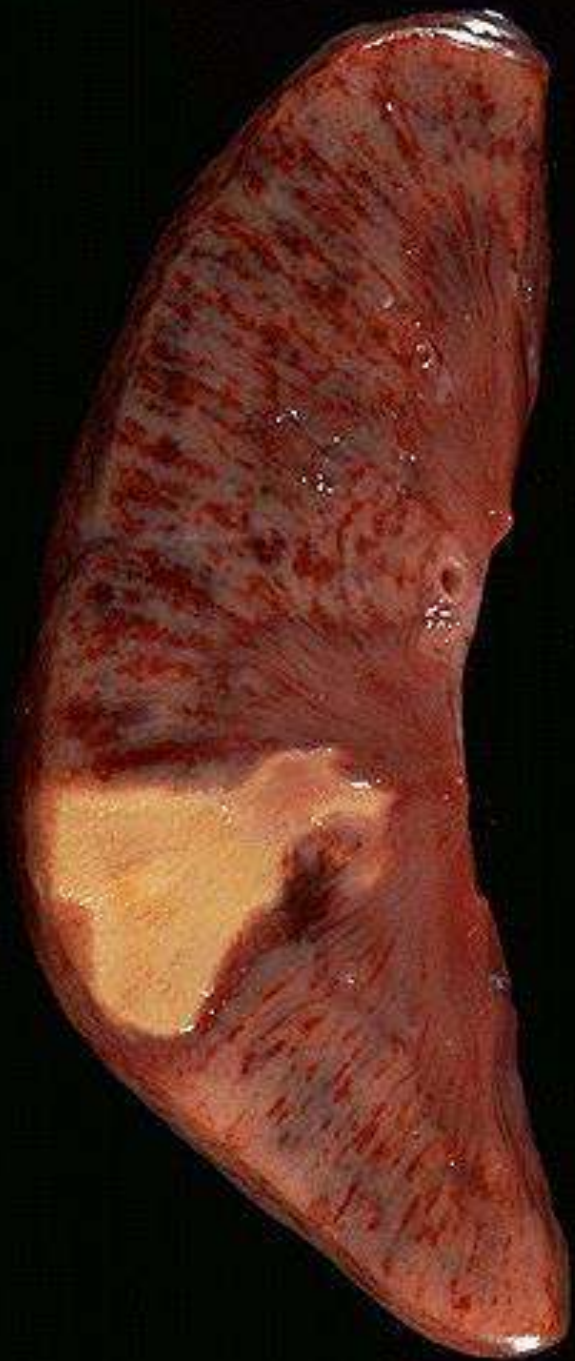
**Placă
aterosclerotică**

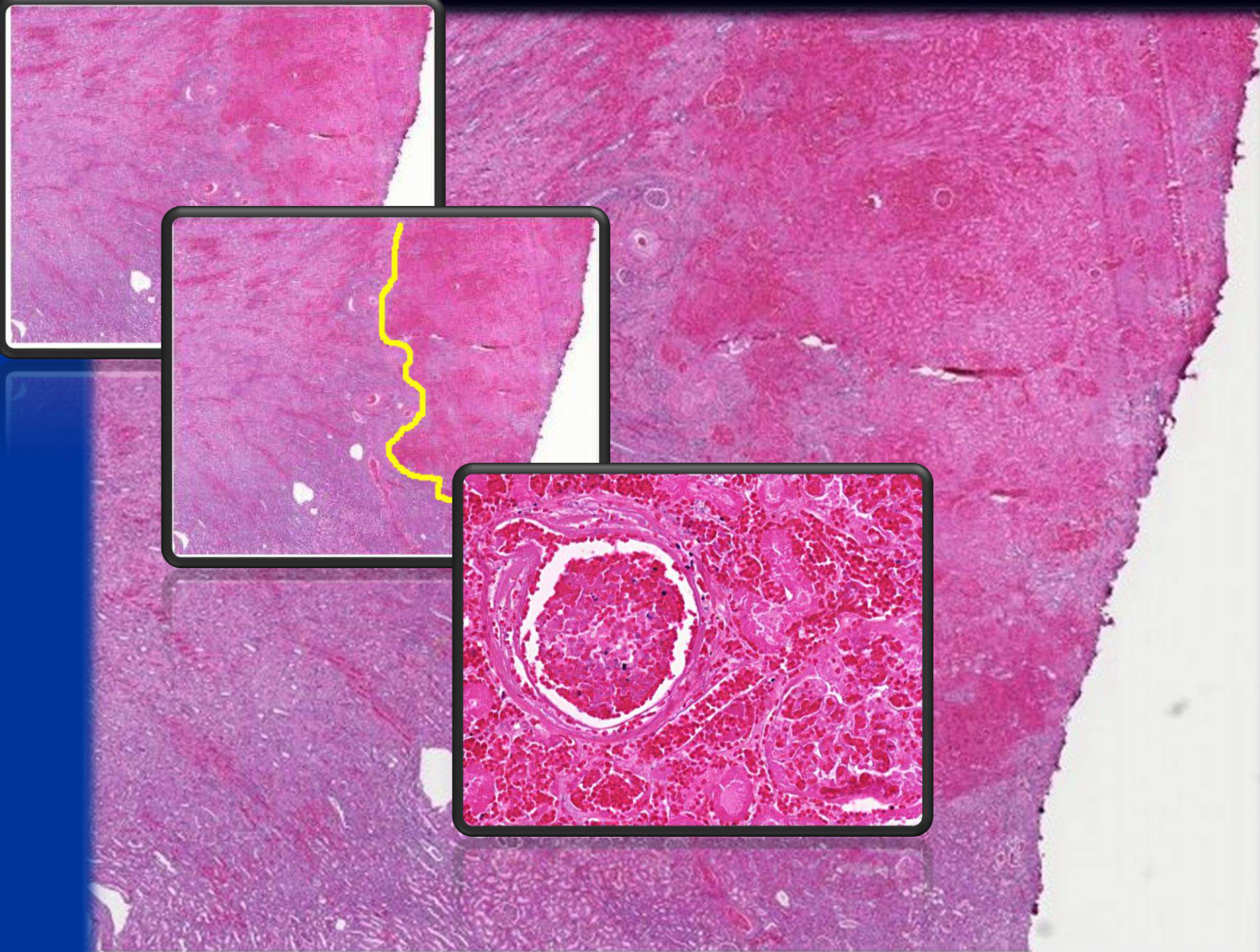


**Displazie
fibromusculară**

INFARCT RENAL

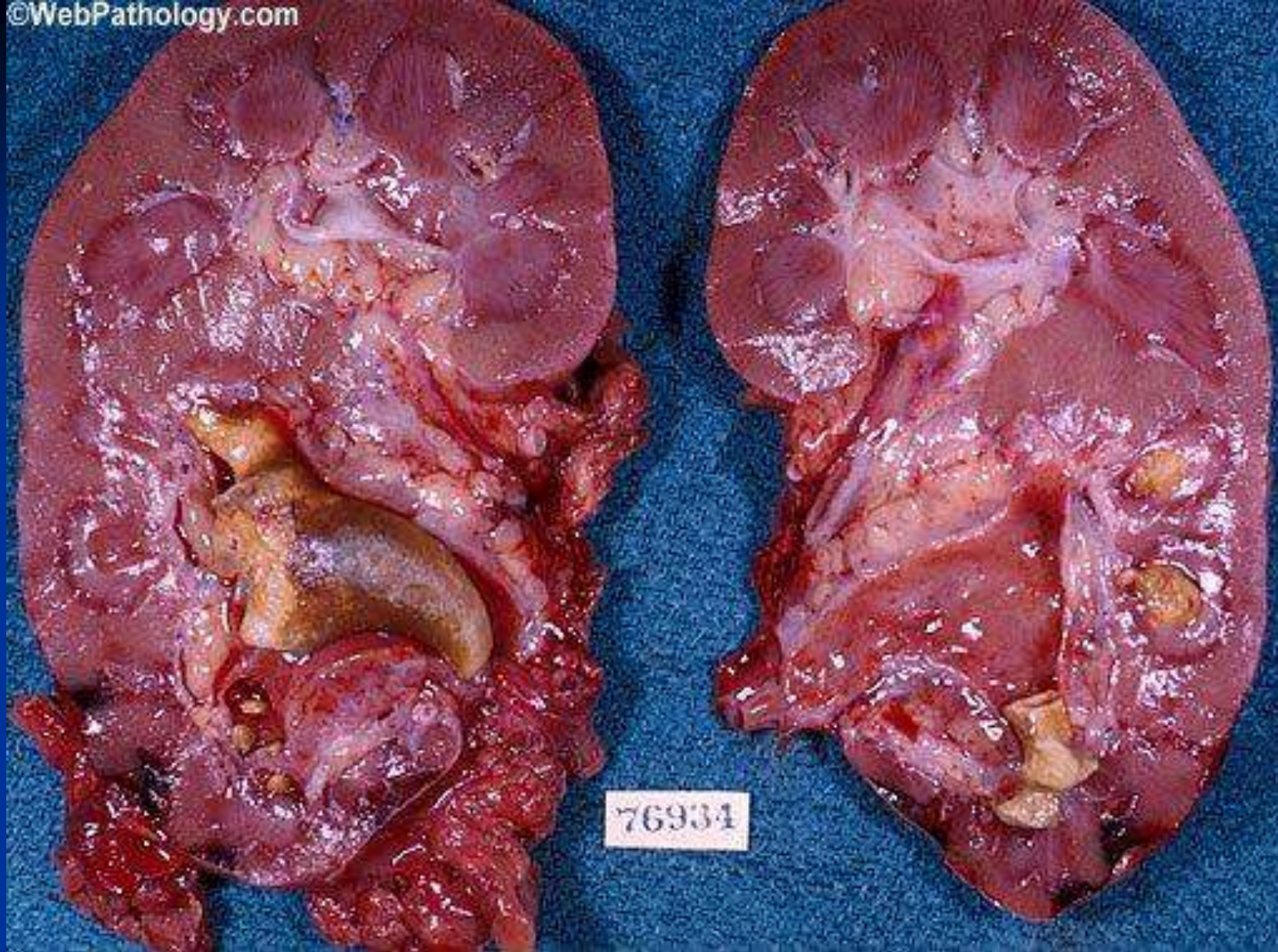
- FORMĂ CONICĂ
- BINE DELIMITAT
- INFARCT “ALB” (anemic)
- UNEORI PUȚIN “GĂLBUI”
- RESTABILIRE FIBROASĂ





OBSTRUȚII

- UROLITIAZA
- CONGENITAL
- HIPERPLAZIE DE PROSTATĂ
- TUMORI
- INFLAMAȚII
- SARCINĂ
- NEUROGENIC



Litiază renală, calcul coraliform

TUMORI

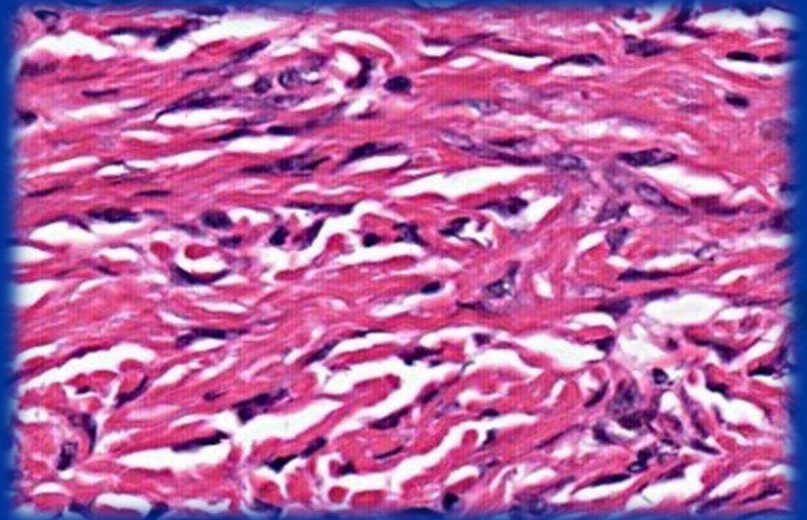
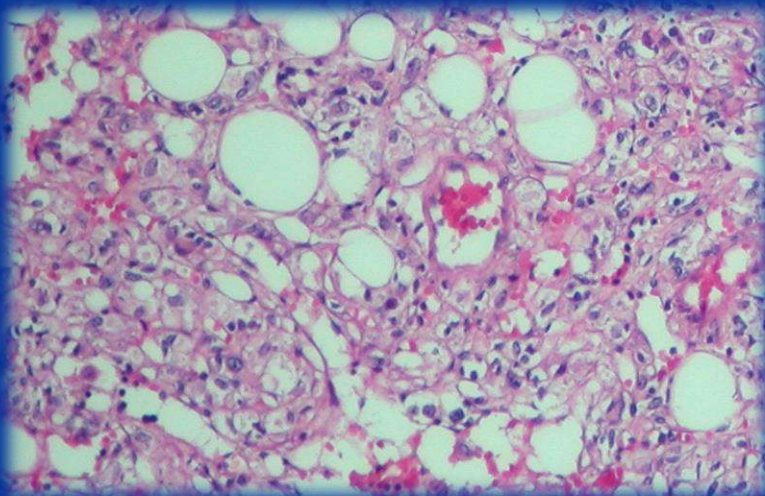
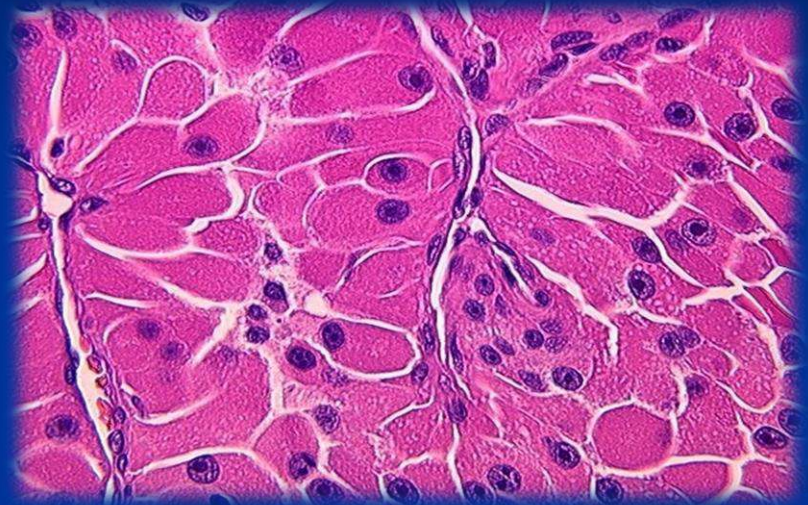
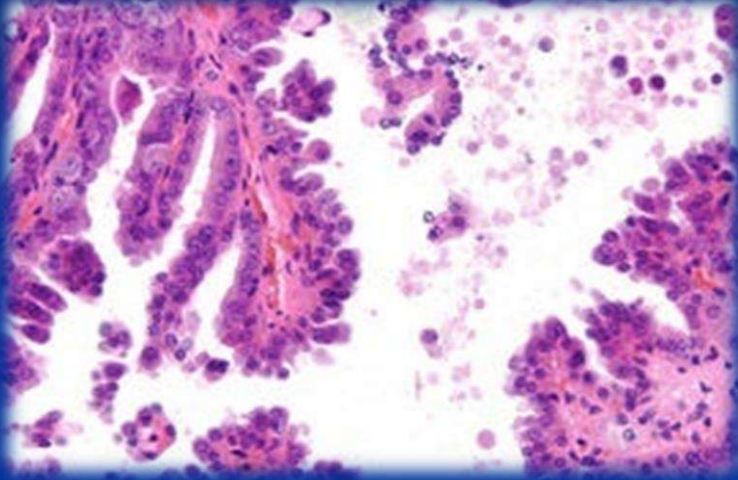
◎ BENIGE

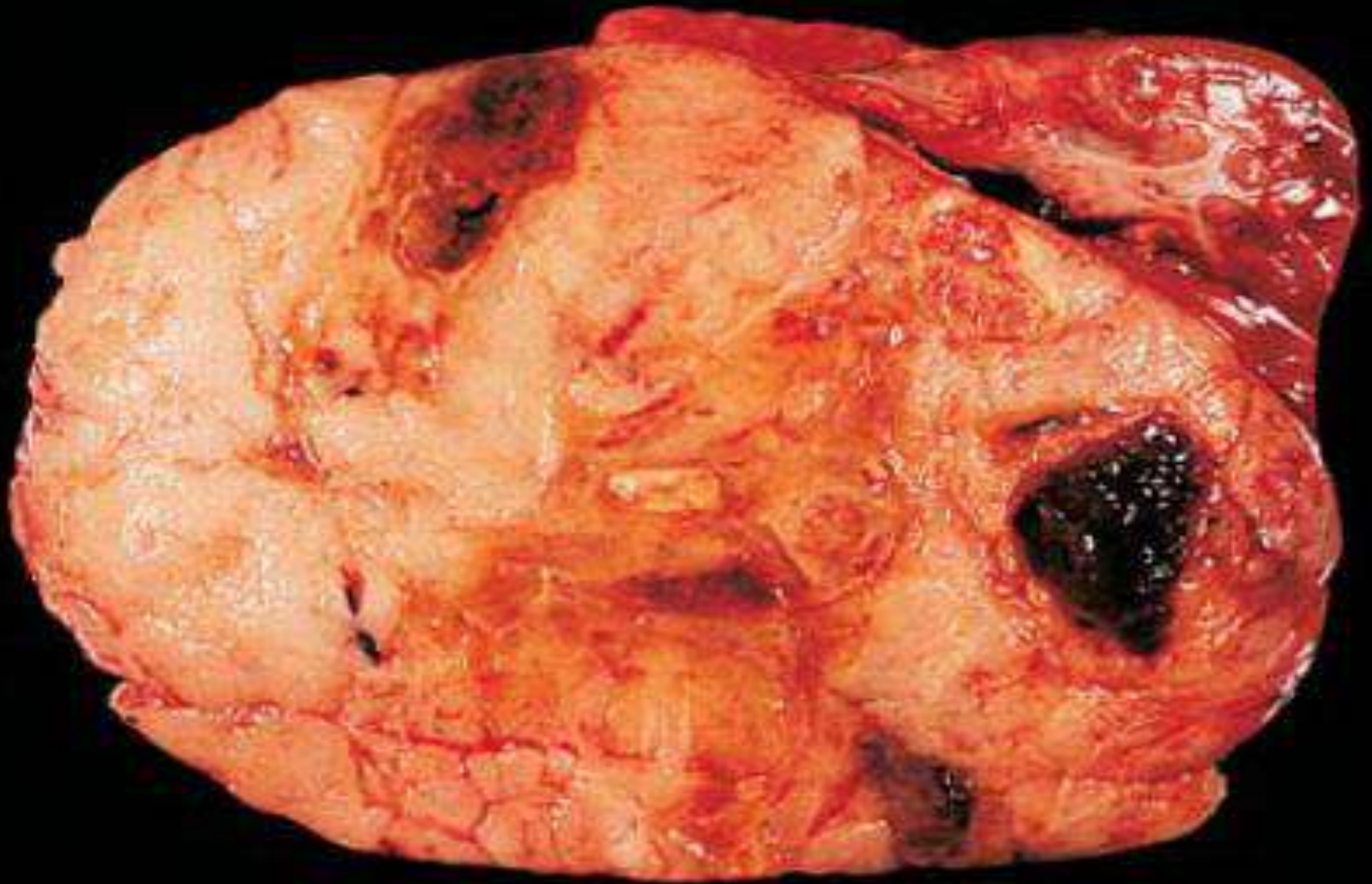
- Adenom papilar
- Fibrom/Hamartom
- Angiomiolipom
- Oncocitoma

◎ MALIGNNE

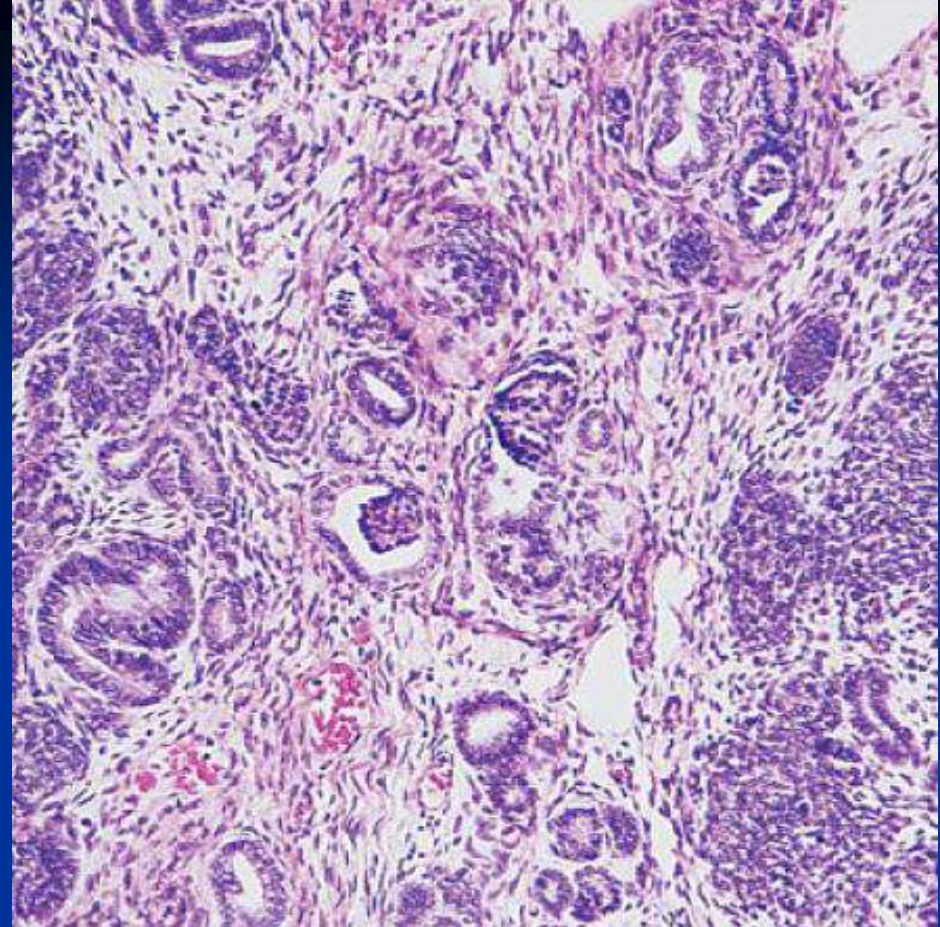
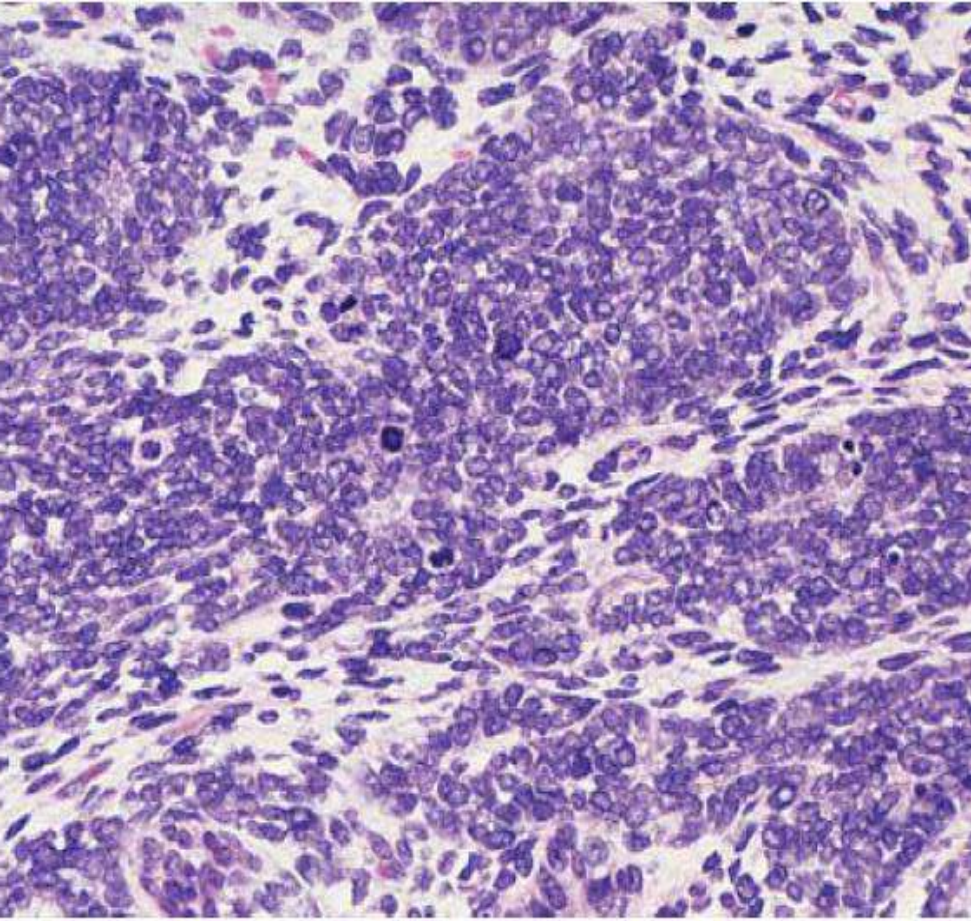
- Carcinom nefrocelular (carcinom cu celule clare, Adenocarcinom)
- Urotelial (Transițional)

Adenom Papilar, Fibrom/Hamartom, Angiomiolipom, Oncocitom





Tumoarea Wilms (nephroblastom)



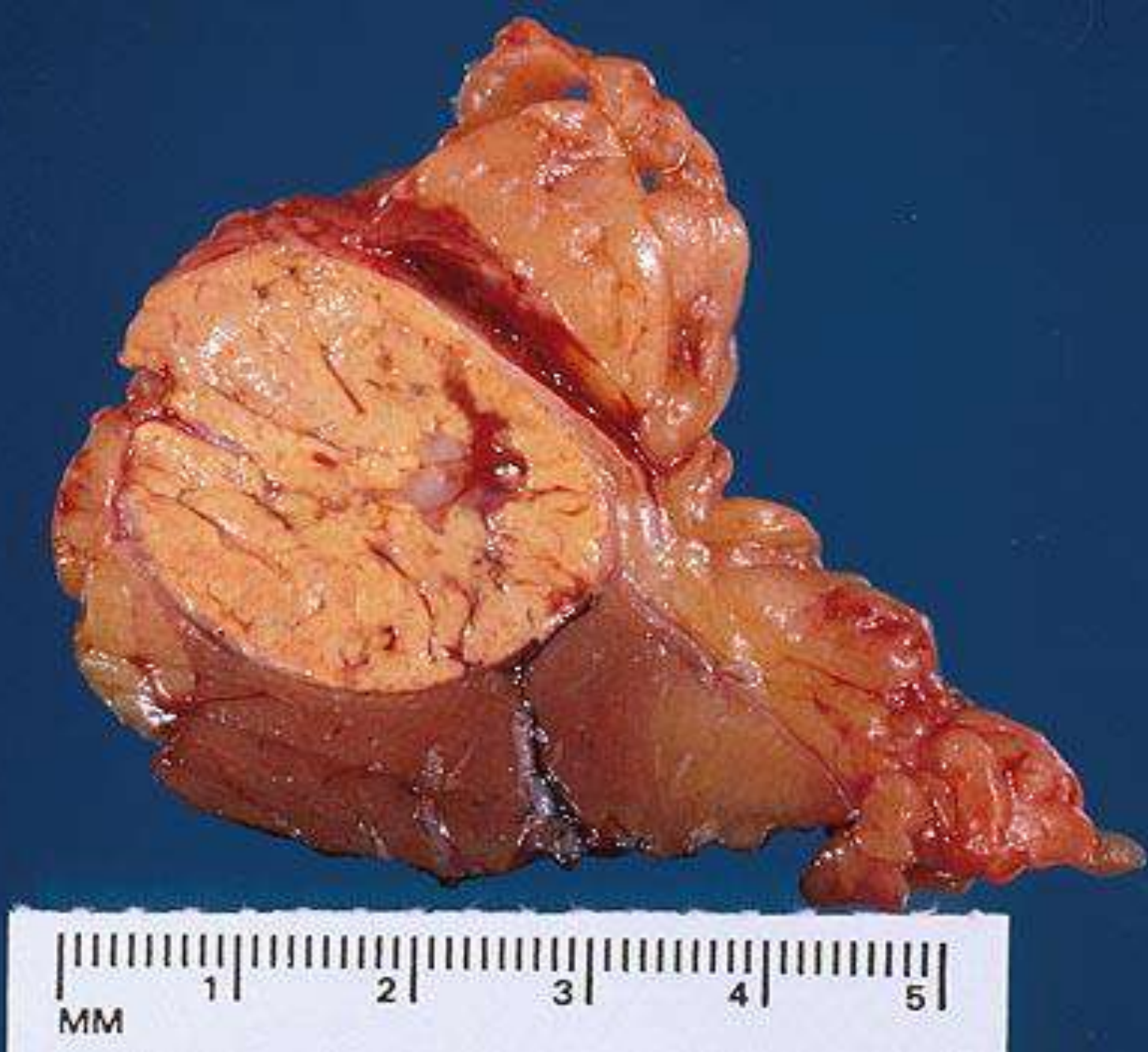Tumoarea Wilms, aspect histologic

(low-power microscopic view showing a combination of blastema, stroma, epithelial tubular

(high-power view)

CARCINOM NEFROCELULAR

- CORELEAZĂ CU TABAGISMUL
- PREDISPOZIȚIE GENETICĂ
- majoritatea cu “CELULE CLARE”,
MAI RAR PAPILAR
- GALBEN - macroscopic, “CELULE
CLARE” microscopic
- Tind să invadeze vena renală.



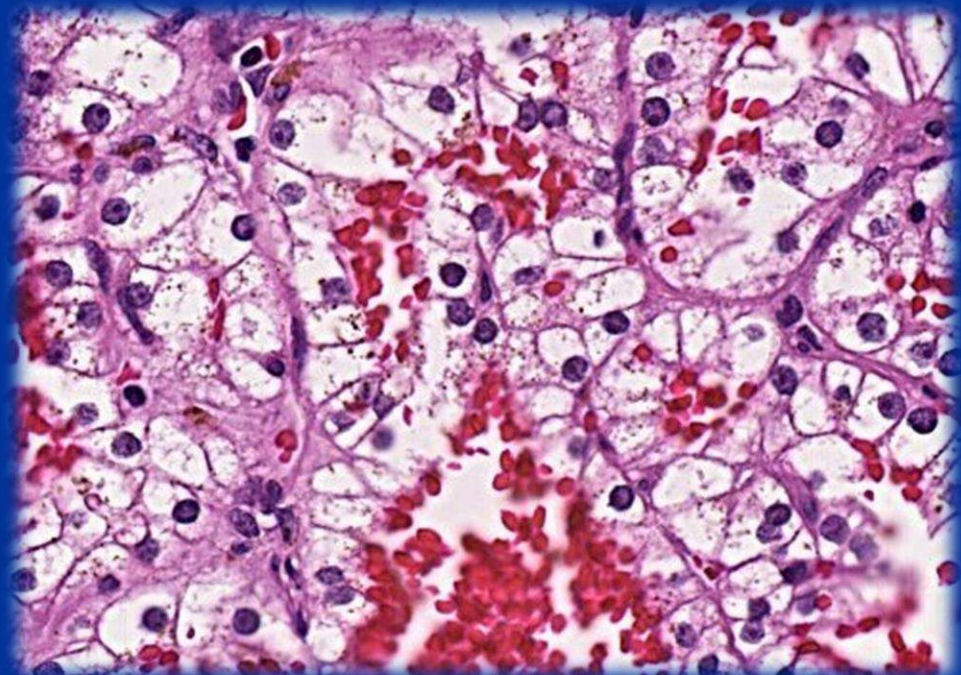
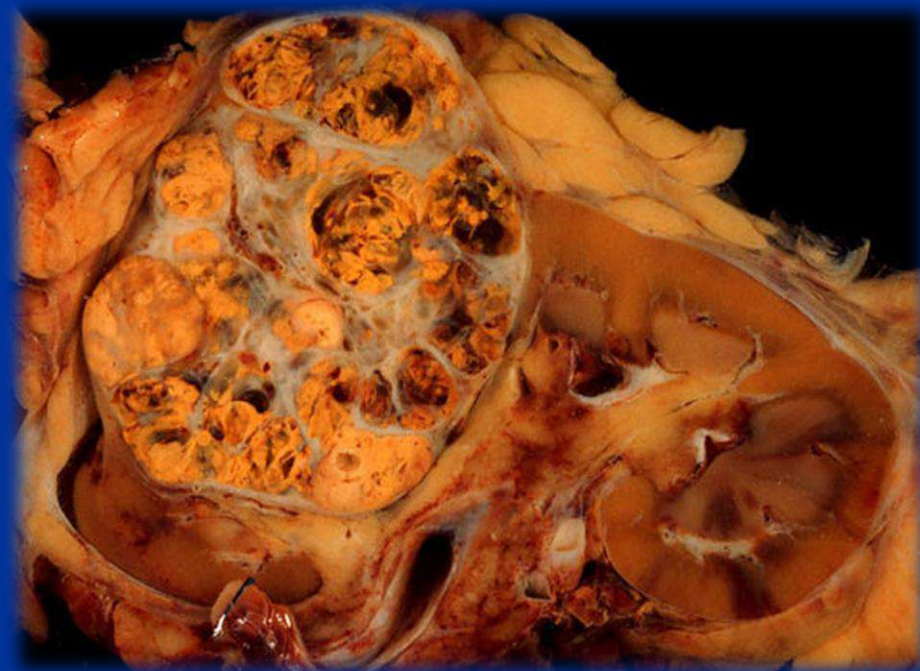
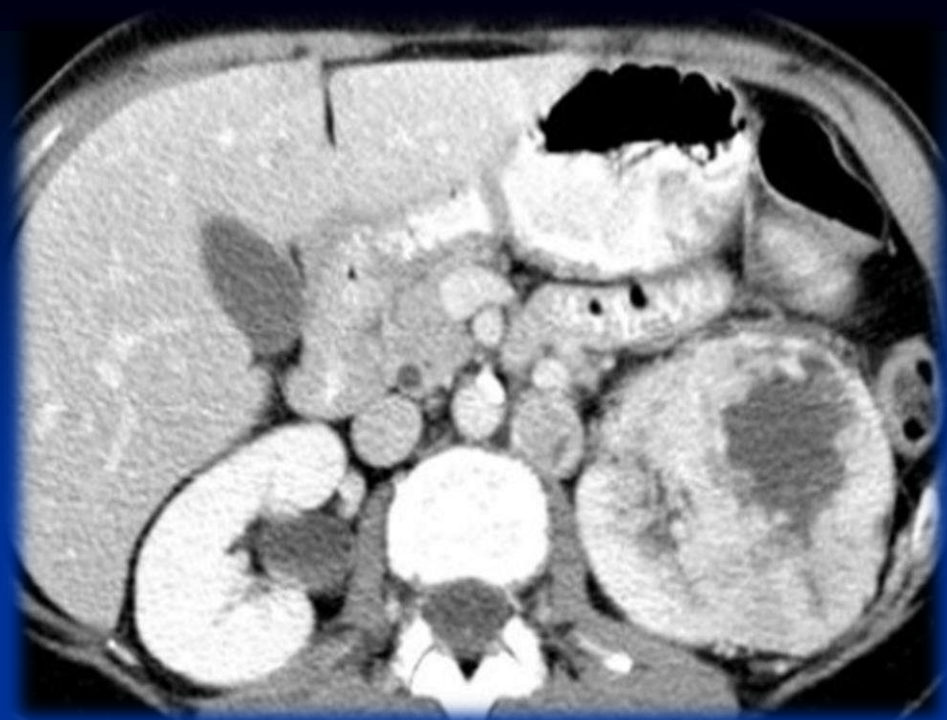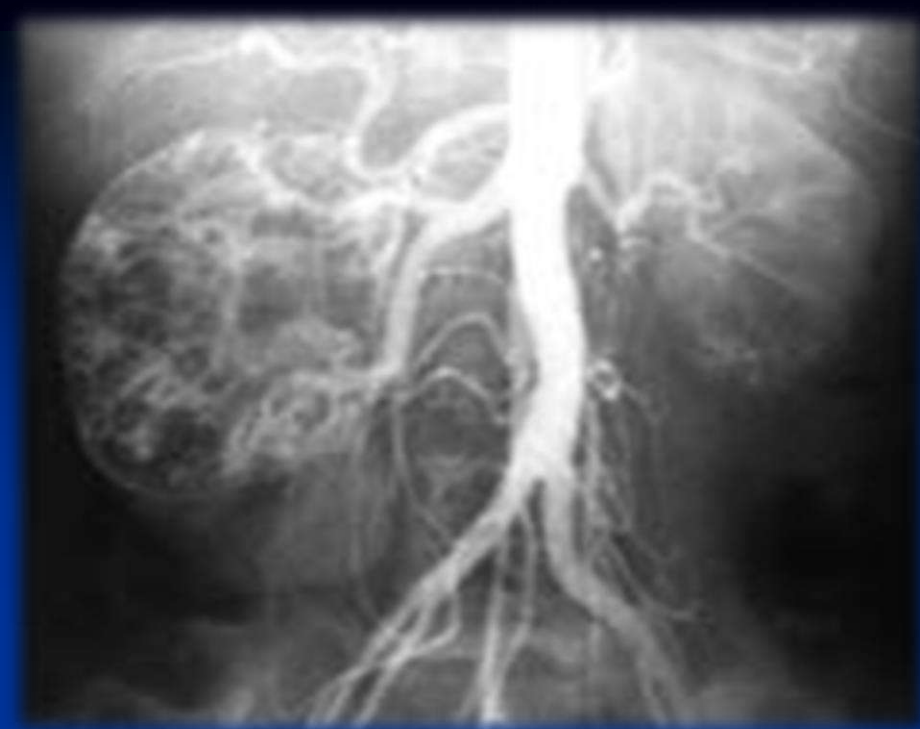
Cancer hipernefroid, aspect macroscopic.

Renal cell carcinoma (Grawitz tumor)

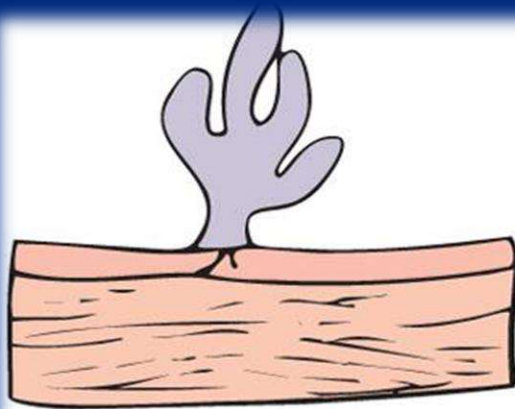
clear cell type

dark cell type

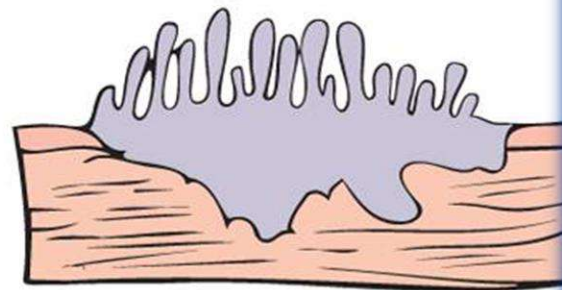Cancer renal, aspect microscopic (*cu celule clare și întuncate*)



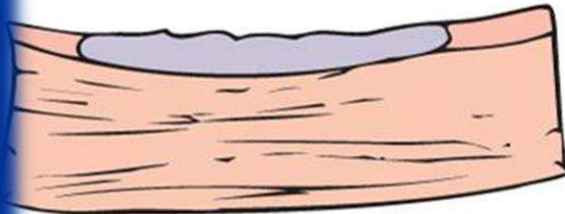
CARCINOM UROTELIAL



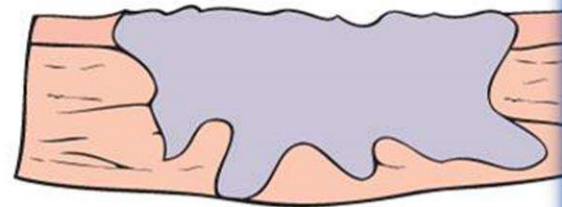
Papilloma-
papillary carcinoma



Invasive
papillary carcinoma



Flat noninvasive
carcinoma



Flat invasive
carcinoma

CARCINOM UROTELIAL

