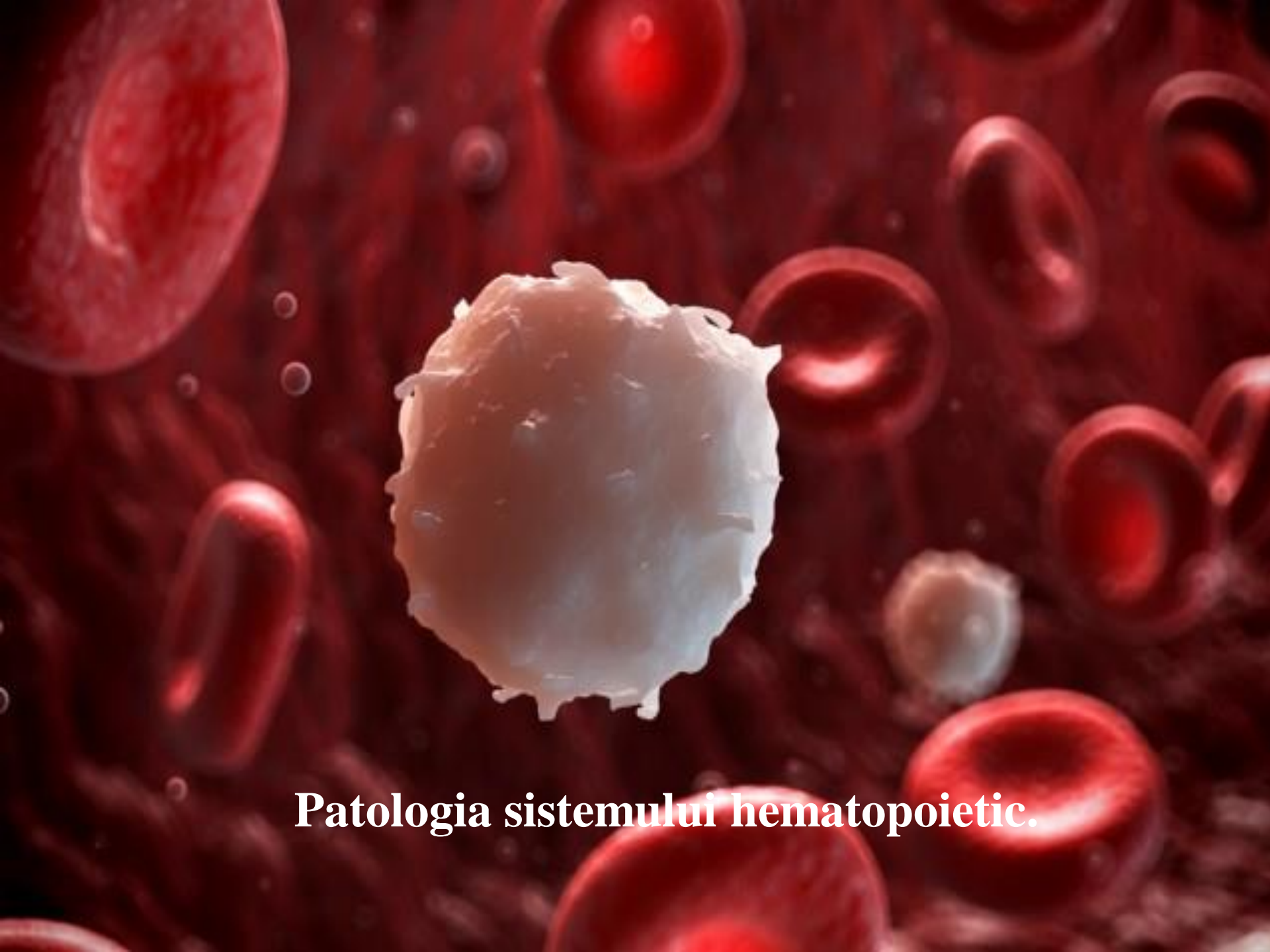



Patologia sistemului hematopoietic.

Tema: Patologia sistemului hematopoietic.

I. Micropreparate:

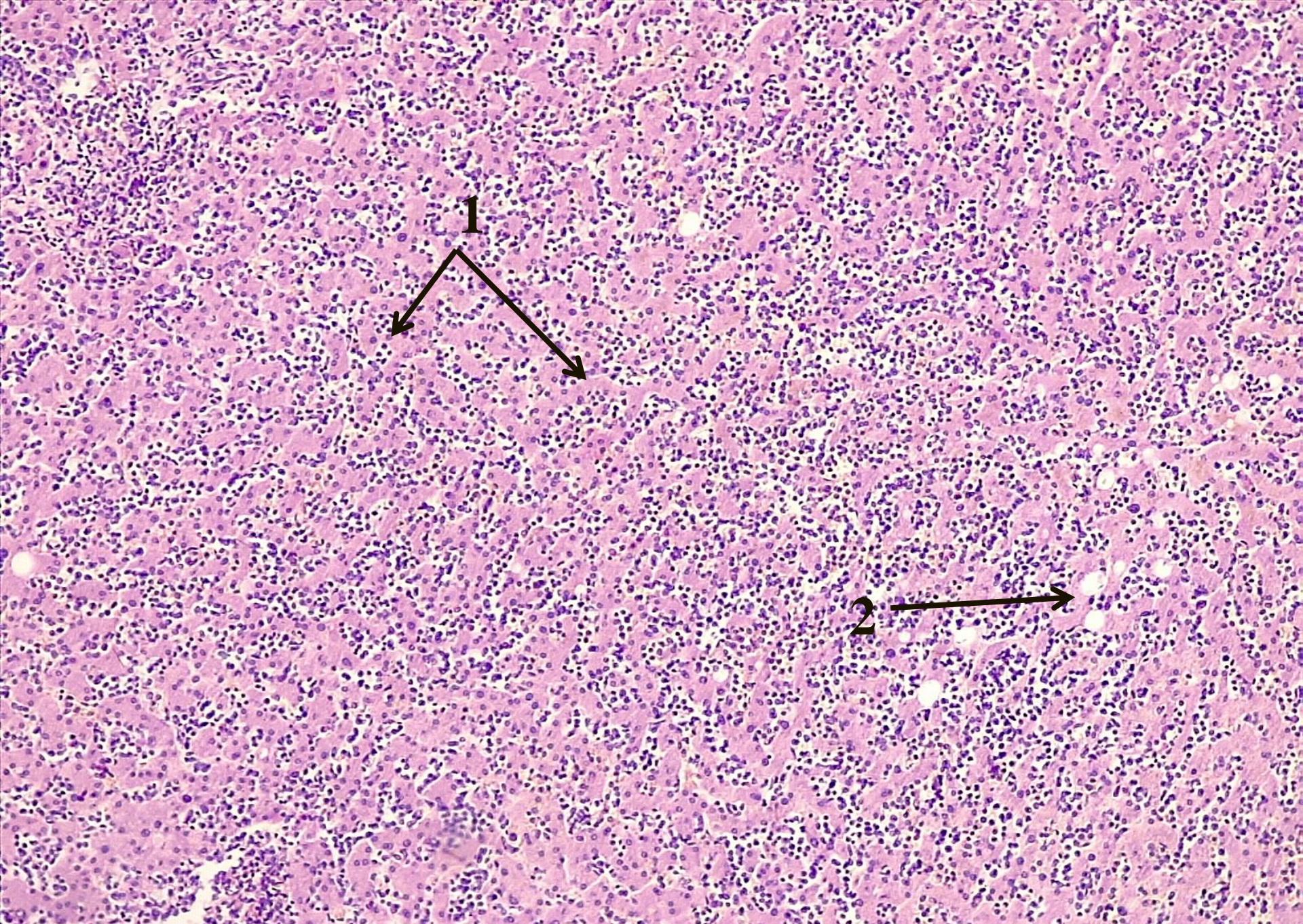
№ 56. Ficatul în leucoza mieloidă cronică. (Colorație H-E).

Indicații:

1. Proliferarea celulelor tumorale de origine mieloidă pe traiectul capilarelor sinusoidale intralobulare.
2. Cordoane hepatice.

În parenchimul hepatic se relevă infiltrația difuză a capilarelor sinusoidale cu celule leucemice din seria mieloidă, predominant mielocite și metamielocite, în celulele hepatice modificări distrofice, steatoză.

Leucemia mieloidă cronică reprezintă ~20% din numărul total al leucemiilor la adulți, vârful fiind în perioada de vârstă 30-40 ani. Substratul morfologic principal constă în hematopoieza excesivă a seriei granulocitare, care poate să ajungă până la 100000 de leucocite/μl în sângele periferic. Celulele circulante sunt reprezentate de leucocite neutrofile mature, metamielocite și mielocite. Măduva osoasă este hipercelulară, substituită cu celule mieloidă proliferante, celularitatea măduvei atinge 100%. În 90-95% de cazuri se asociază cu cromozomul Ph (Phipadelphia), care apare prin translocarea reciprocă între cromozomii 9 și 22 (gena de fuziune BCR-ABL). Leucemia mieloidă cronică evoluează în 3 stadii: stabilă, accelerată și criza blastică. Faza stabilă are o evoluție lentă, la pacienți se înregistrează anemie, scădere ponderală, hemoragii. Splina este mărită în dimensiuni, poate fi splenomegalie masivă, pe secțiune se aseamănă cu măduva osoasă din cauza hematopoiezei neoplazice extramedulare excesive, apar tulburări circulatorii cu infarcte și dureri în rebordul stâng. Ficatul este la fel mărit, uneori considerabil, datorită infiltrării difuze a sinusoidelor cu celule leucemice. Poate fi limfadenopatie generalizată. Faza stabilă în decurs de câțiva ani trece în faza accelerată cu progresarea anemiei și trombocitopeniei și ulterior în criză blastică terminală cu creșterea conținutului de mieloblaști în măduvă și sângele periferic și tablou clinicomorfologic asemănător cu leucemia mieloidă acută.



№ 56. Ficatul în leucoza mieloidă cronică. (Colorație H-E).

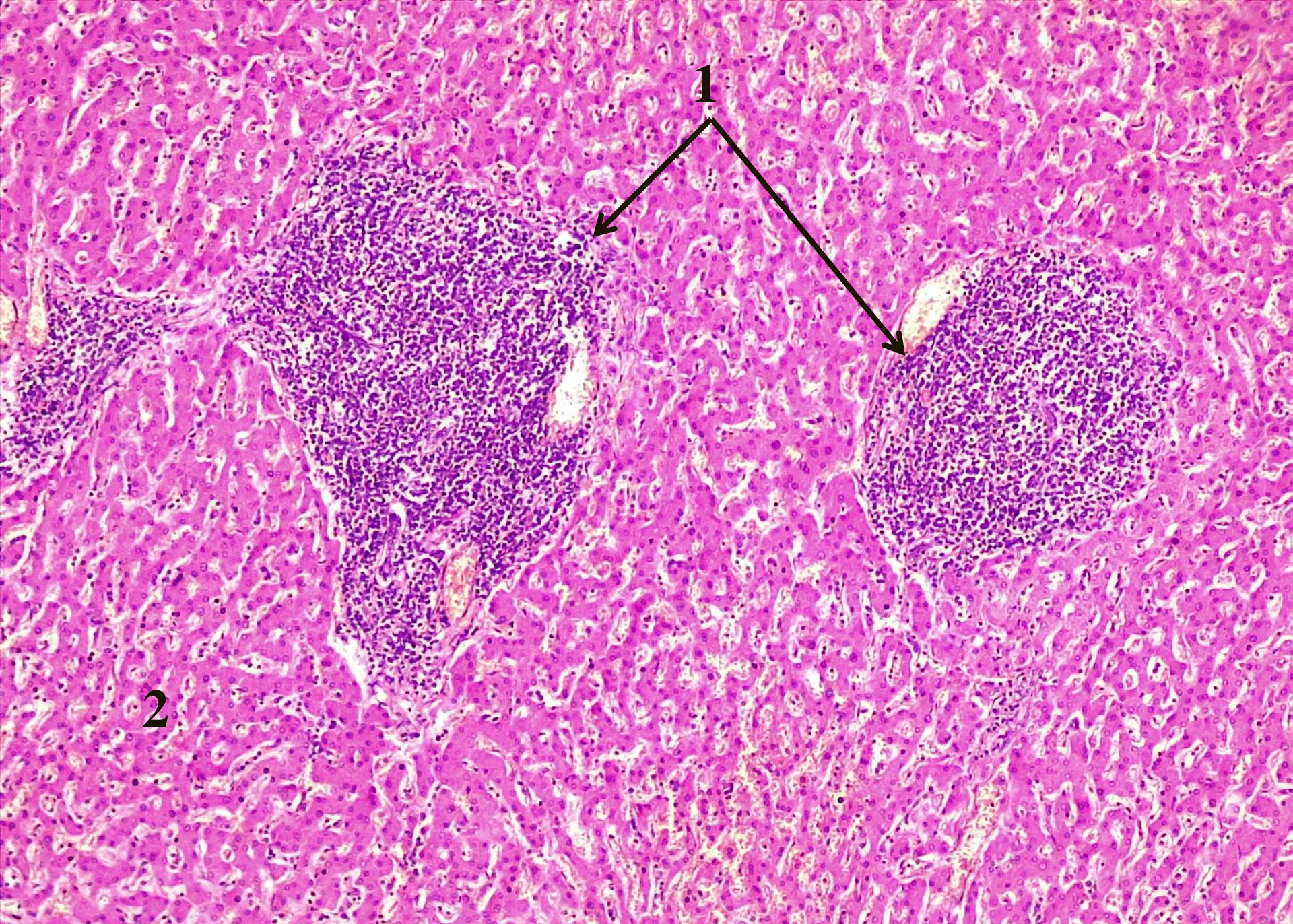
№ 57. Ficatul în leucoza limfoidă cronică. (*Colorație H-E*).

Indicații:

1. Focare de proliferare a celulelor tumorale de origine limfoidă pe traiectul tractelor portale (triadelor).
2. Țesut hepatic adiacent.

Cu ochiul liber în micropreparat se observă aspectul pestriț al secțiunii, la examenul microscopic se relevă multiple aglomerări celulare focale, constituite din limfocite mici, cu nucleul de formă rotundă, colorat intens bazofil, cu puțină citoplasmă, localizate de-a lungul septurilor fibroconjunctive interlobulare, pe alocuri în regiunea triadelor, hepatocitele cu modificări distrofice, steatoză; infiltrația leucemică nu se extinde în capilarele sinusoidale.

Leucemia limfoidă cronică (LLC) este cea mai frecventă formă de leucemie la adulți și este identică cu limfomul limfocitar cu celule mici (LLCM). În LLC celulele leucemice predomină în sângele periferic, iar în LLCM – în țesuturile limfoide. Aceste neoplasme limfoide pot trece una în alta. Majoritatea dintre ele sunt de origine B-limfocitară. În LLC în sângele periferic se depistează limfocitoză absolută până la 200000 de celule/ μ l, limfocitele mici mature constituind mai mult de 90% din leucocite. Leziunile morfologice: 1) în măduva osoasă are loc proliferarea difuză a limfocitelor mici, care substituie țesutul hematopoietic normal, provocând anemie, neutropenie, trombocitopenie; 2) limfadenopatie generalizată; 3) splenomegalie, uneori masivă, cu proliferarea limfocitelor mici în pulpa albă; 4) hepatomegalie, care poate fi la fel masivă. La pacienții cu LLC se întâlnesc reacții autoimune cu autoanticorpi contra eritrocitelor și trombocitelor proprii, hemoragii, denaturarea răspunsului imun și susceptibilitate crescută la infecții.



№ 57. Ficatul în leucoza limfoidă cronică. (Colorație H-E).

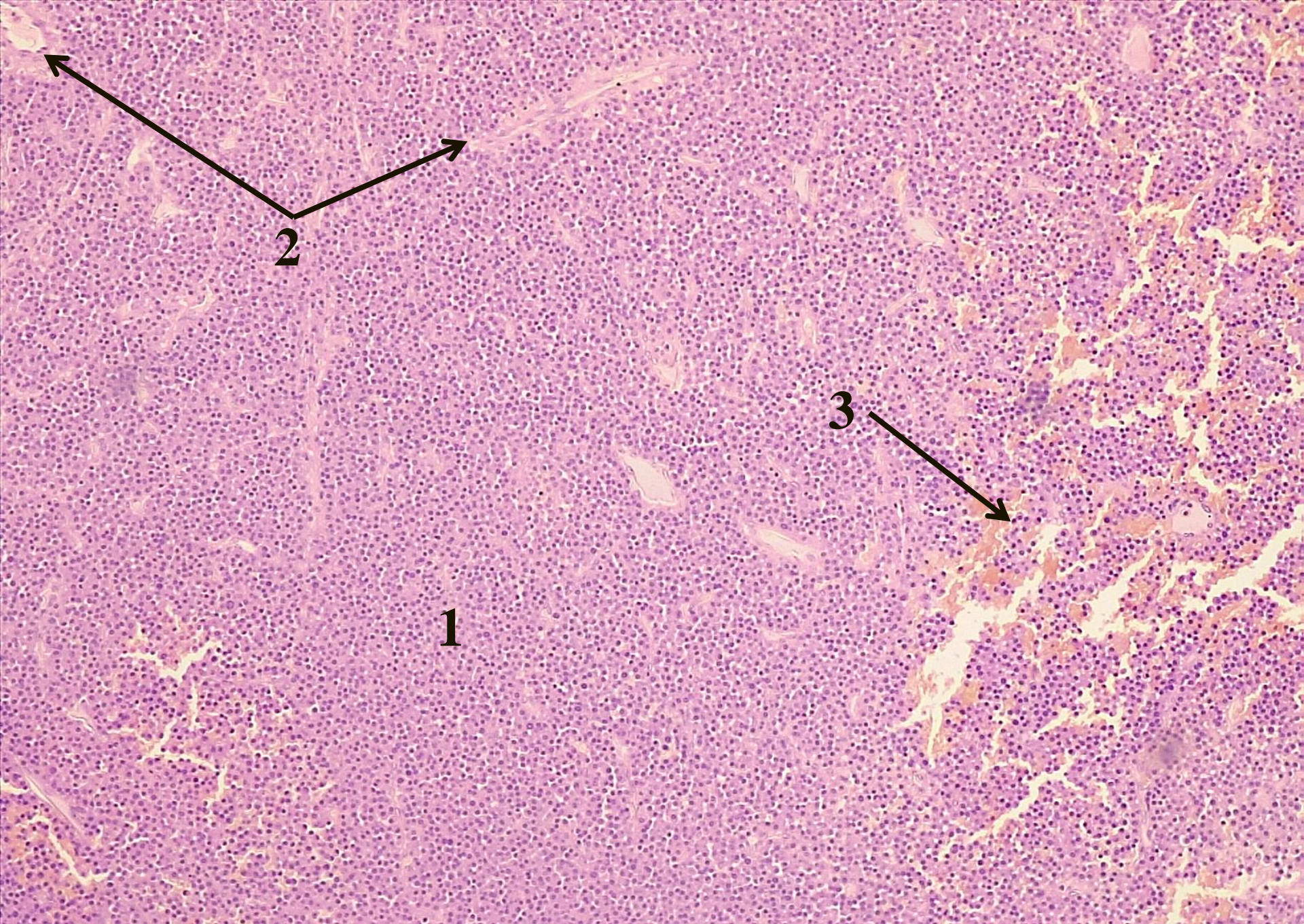
№ 145. Plasmocitom. (*Colorație H-E*).

Indicații:

1. Celule tumorale polimorfe de origine plasmocitară.
2. Stroma tumorii cu vase sanguine.
3. Focare hemoragice.

Biopsia a fost prelevată dintr-un nod tumoral solitar din regiunea boltei craniului. Microscopic este prezentă o masă celulară, alcătuită predominant din plasmocite tumorale, majoritatea dintre ele asemănătoare cu plasmocitele normale, cu nucleul excentric, hipercrom, cromatina dispusă „în spițe de roată”, citoplasma bogată, bazofilă, cu halou perinuclear, nucleolii absenți, pe alocuri se observă plasmoblaști de dimensiuni mai mari, nucleul cu nucleol bine conturat, stroma tumorii este săracă, sunt focare de plasmocite și hemoragie.

Plasmocitomul solitar (localizat) și mielomul multiplu sunt principalele afecțiuni din grupul neoplasmelor plasmocitare, substratul morfologic al cărora îl constituie proliferarea excesivă, neoplazică a plasmocitelor. Leziunile debutează în 95% de cazuri în cavitatea medulară a oaselor și erodează treptat țesutul osos spongios, iar ulterior și cel compact, cauzând fracturi patologice. În plasmocitomul solitar se afectează un singur os, iar în mielomul multiplu leziunile sunt multifocale, fiind implicate oasele cu hematopoieză activă: coloana vertebrală, coastele, craniul, oasele pelviene și a. Plasmocitomul solitar este un stadiu incipient al mielomului multiplu, progresând în decurs de 5-10 ani de la leziuni monoosale la poliosale. Oasele afectate capătă aspect „mâncat de molii”, defectele având diametrul de 1-4 cm. Celularitatea măduvei este crescută, peste 30% constituind plasmocitele. Celulele tumorale secretă o imunoglobulină, de obicei IgG (secreție monoclonală) sau lanțuri ușoare ale imunoglobulinelor, care sunt excretate în urină – proteina Bence-Jones. Foarte importantă este nefropatia mielomatoasă, care se manifestă prin depuneri de cilindri proteici în tubii distali și ducturile colectoare, necroza epitelului tubilor contorți, calcinoză metastatică, pielonefrită bacteriană, amiloidoză AL. În stadiul terminal plasmocitomul/mielomul multiplu capătă aspect leucemic. Complicații: fracturi osoase, anemii. Cauzele de deces: insuficiența renală, complicații infecțioase.



№ 145. Plasmocitom. (Colorație H-E).

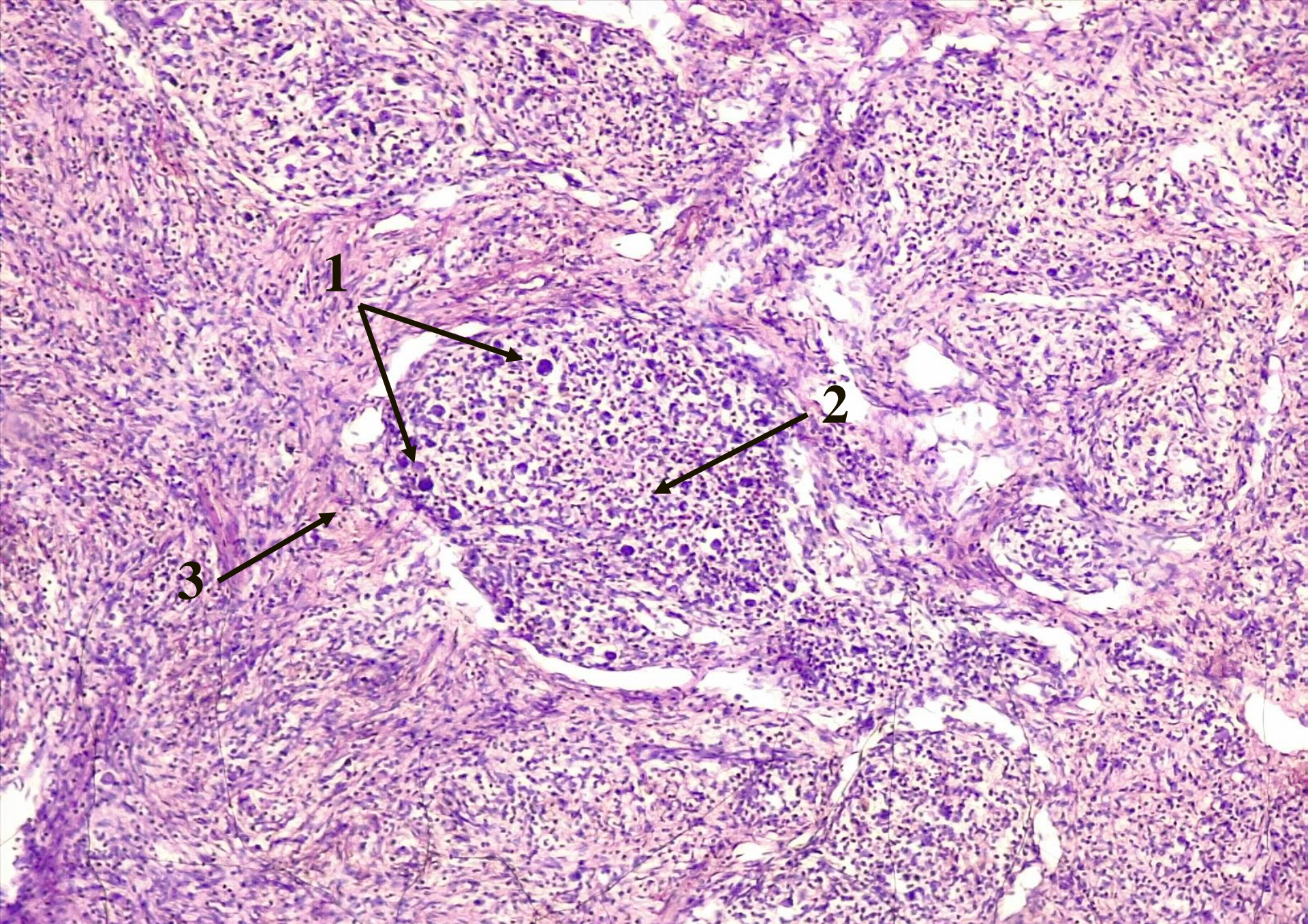
№ 58. Nodul limfatic în boala Hodgkin (*varianta cu scleroză nodulară*). (Colorație H-E).

Indicații:

1. Celule gigante polinucleate Reed-Sternberg.
2. Limfocite.
3. Fascicule de țesut fibroconjunctiv neofomat.

În micropreparat se relevă noduli tumorali, constituiți din diferite elemente celulare: 1) celule Reed-Sternberg gigante, cu diametrul până la 45 μ , binucleate, cu 2 nuclee dispuse simetric ca în oglindă, cu nucleoli proeminenți cu un halou perinucleolar clar „în ochi de bufniță”, 2) celule Hodgkin mari mononucleate, 3) celule lacunare (celule mononucleate, cu nucleul multilobat, multipli nucleoli și citoplasma abundentă, palidă), 4) infiltrat inflamator netumoral cu limfocite, histiocite, eozinofile, neutrofile, plasmocite în varia proporții; nodulii tumorali sunt separați de fascicule colagenice de diferită grosime.

LH este un neoplasm, care se dezvoltă din limfocitele B din centrul germinativ. Constituie în medie ~30% din numărul total al limfoamelor. Sunt 4 forme (subtipuri) histologice clasice de LH: 1) cu scleroză nodulară, 2) cu celularitate mixtă, 3) cu predominanță limfocitară și 4) cu depleție limfocitară. Cele mai frecvente sunt primele 2 – cu scleroză nodulară ~65-75% și cu celularitate mixtă ~25%. Substratul morfologic constă în proliferarea celulelor tumorale patognomonice – celulelor Reed-Sternberg (RS) și derivatelor lor: celulele lacunare, care sunt o formă particulară de celule RS și celule Hodgkin, care sunt precursorii celulelor RS. Aceste celule tumorale reprezintă doar 1-5% din toată masa celulară, celelalte elemente celulare sunt de origine reactivă, inflamatorie. Studiile imunohistochimice au demonstrat cu certitudine originea limfocitară B a celulelor RS. Deși numărul celulelor tumorale specifice este atât de mic, diagnosticul cert de LH se stabilește doar în baza identificării celulelor RS sau a variantelor acestora în materialul biopsic sau necropsic.



№ 58. Nodul limfatic în boala Hodgkin (*varianta cu scleroză nodulară*). (Colorație H-E).

II. Macropreparate:

№ 145. Măduva osoasă în leucemie.

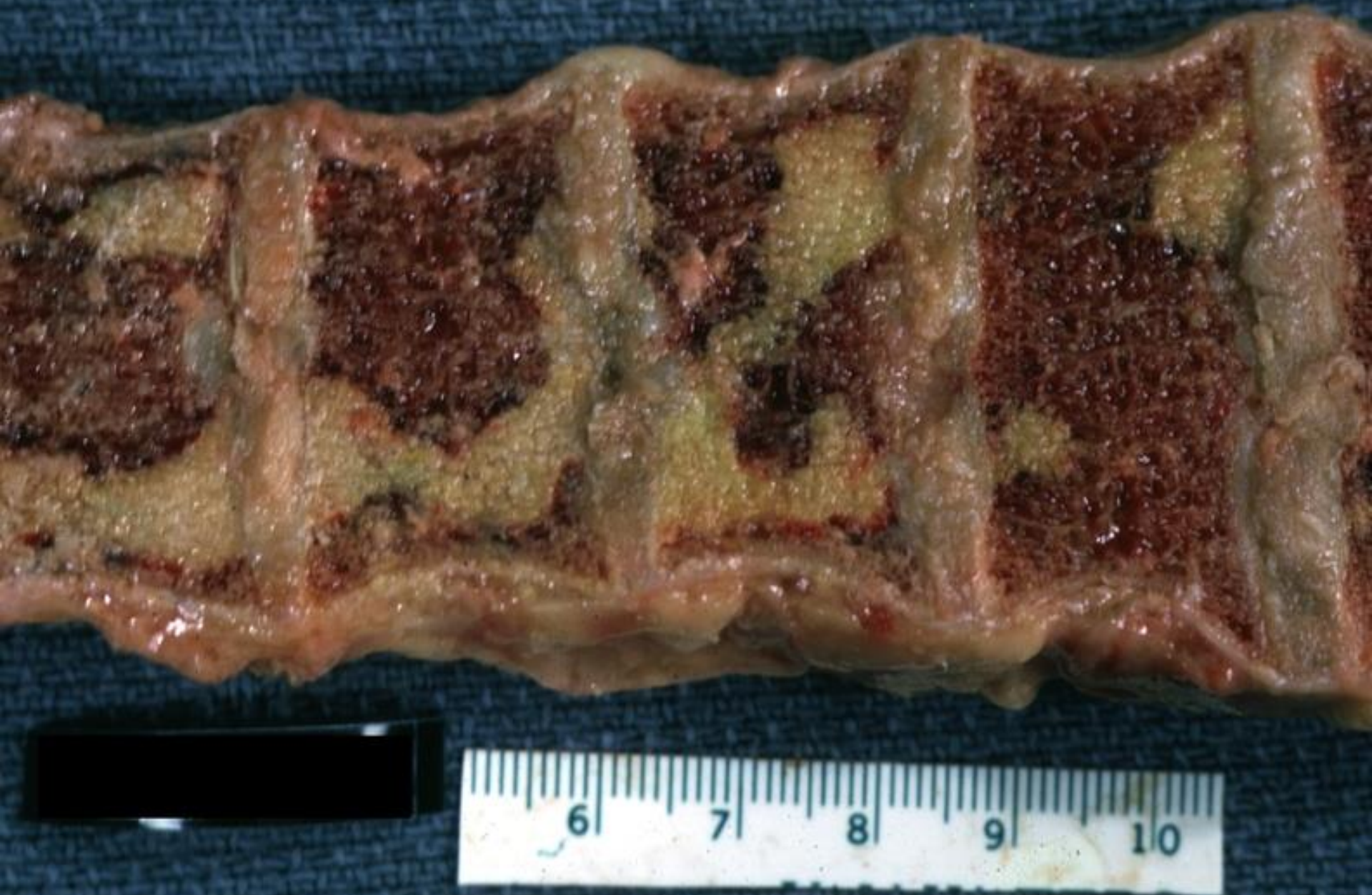Secțiune longitudinală a osului femural, țesutul osteomedular este omogen, succulent, divizarea în măduvă roșie și galbenă absentă, țesutul adipos din regiunea diafizei este substituit cu țesut hematopoietic activ, culoarea este surie-gălbuie, are aspect purulent („măduvă osoasă pioidă”).

În leucoze măduva osoasă se afectează primar, anume în măduvă debutează procesul tumoral, iar sângele periferic și alte organe sunt implicate în mod secundar. În măduvă are loc proliferarea neoplazică a unei serii celulare, care treptat înlocuiește celelalte componente ale țesutului hematopoietic, iar din măduvă celulele leucemice pătrund în sânge și infiltrază alte organe, în primul rând organele/țesuturile sistemului limfoid, dar și organele parenchimatoase, sistemul nervos central, pielea, etc. Microscopic în măduvă se relevă creșterea celularității, care poate să atingă nivelul de 100%, norma fiind de 50% țesut hematopoietic/50% țesut adipos. Aceste modificări ale măduvei hematopoietice se observă atât în leucozele acute, cât și în leucozele cronice în faza lor accelerată și crize blastice.

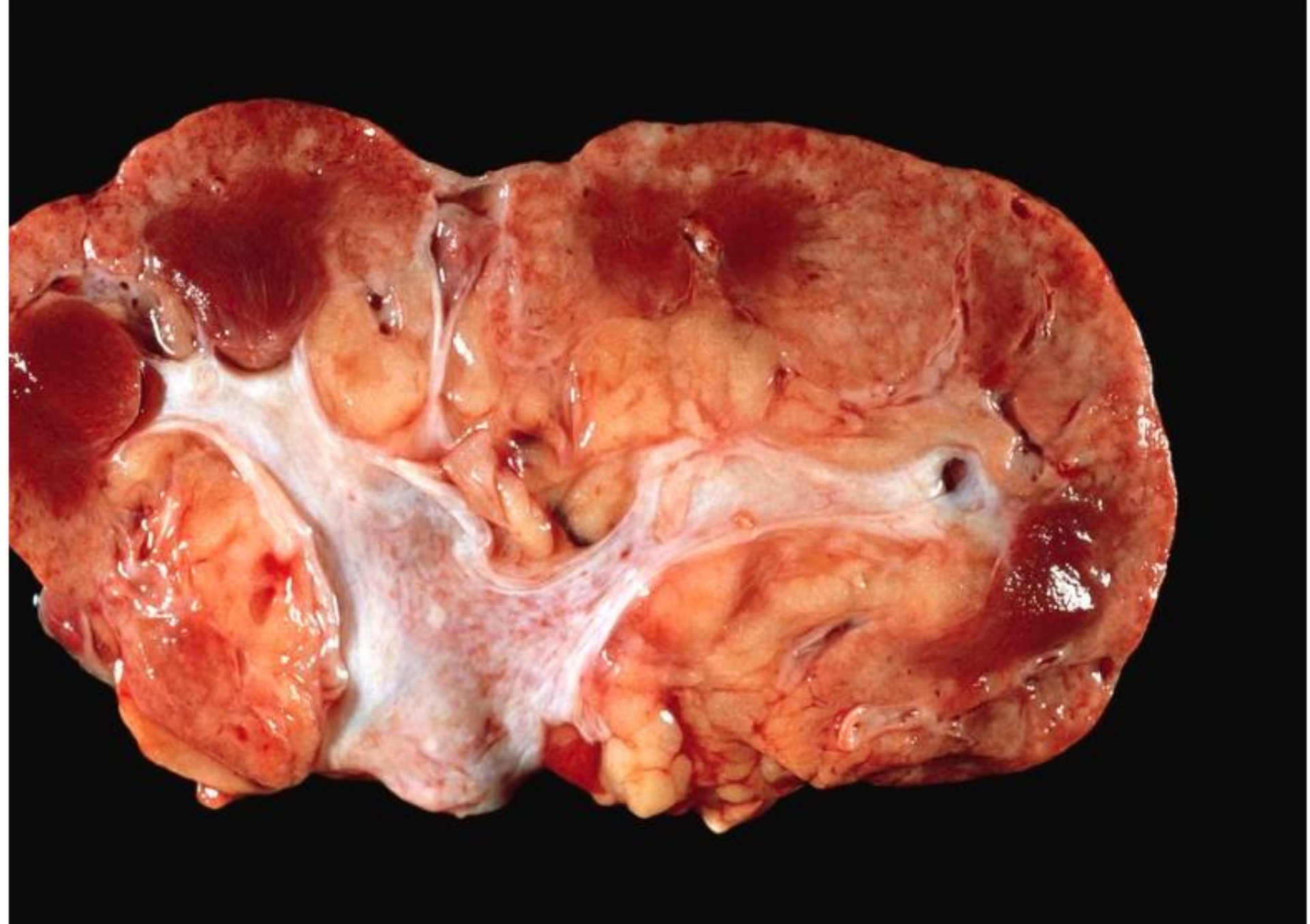№ 84. Rinichi în leucemie.

Rinichiul este mărit în dimensiuni, capsula destinsă, consistența densă, pe secțiune desenul straturilor șters, culoarea albicioasă-surie, cu hemoragii punctiforme.

Afectarea rinichilor poate avea loc în orice formă de leucoză și este cauzată de infiltrarea organului cu elemente neoplastice din măduvă, care se localizează inițial perivascular, iar ulterior infiltratele leucemice pot deveni mai mult sau mai puțin extinse. Datorită acestui fapt și a tulburărilor circulatorii cauzate de infiltrația leucemică a pereților vasculari și a creșterii viscozității sângelui apar modificări distrofice ale parenchimului renal, pot fi focare de necroză și hemoragii.



Măduva osoasă în leucemie.



№ 84. Rinichi în leucemie.

№ 142. Splina în leucoza mieloidă cronică.

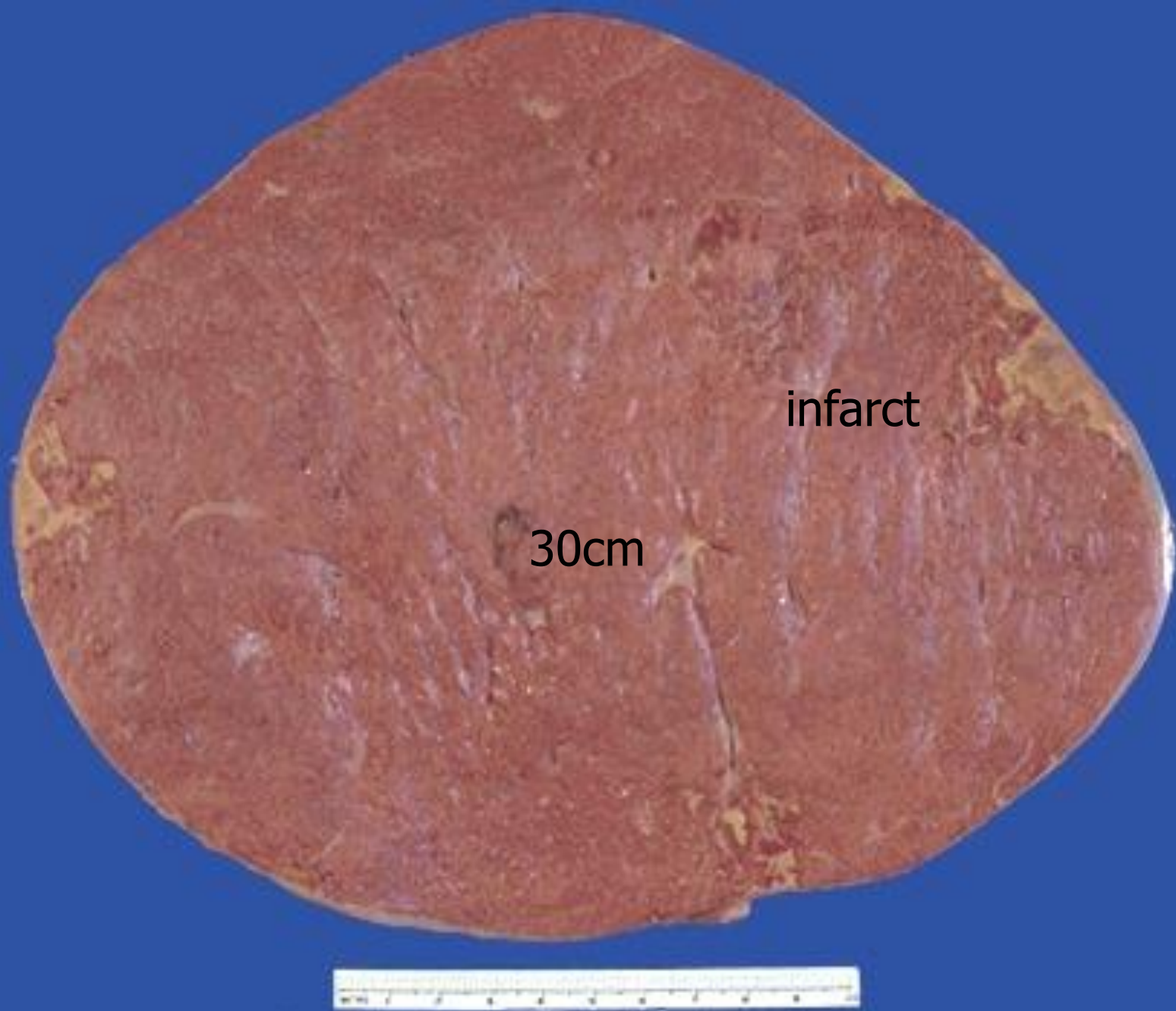
Splina este mărită considerabil în dimensiuni, uneori de 20-30 de ori, masa atingând câteva kg (norma ~180 gr), pe secțiune culoarea surie-roșietică, omogenă, consistența densă, pot fi focare de infarct ischemic și hemoragii.

Splenomegalia masivă, care se relevă în leucoza mieloidă cronică este cauzată de infiltrația leucemică intensă, difuză cu celule din seria mieloidă, predominant cu mielocite și metamielocite; focarele de infarct sunt cauzate de creșterea viscozității sângelui, care uneori poate să ducă și la trombi leucemici. Pe capsula splinei pot fi depozite de fibrină (perisplenită), fisuri, este posibilă ruptura capsulei cu hemoragie intraperitoneală letală.

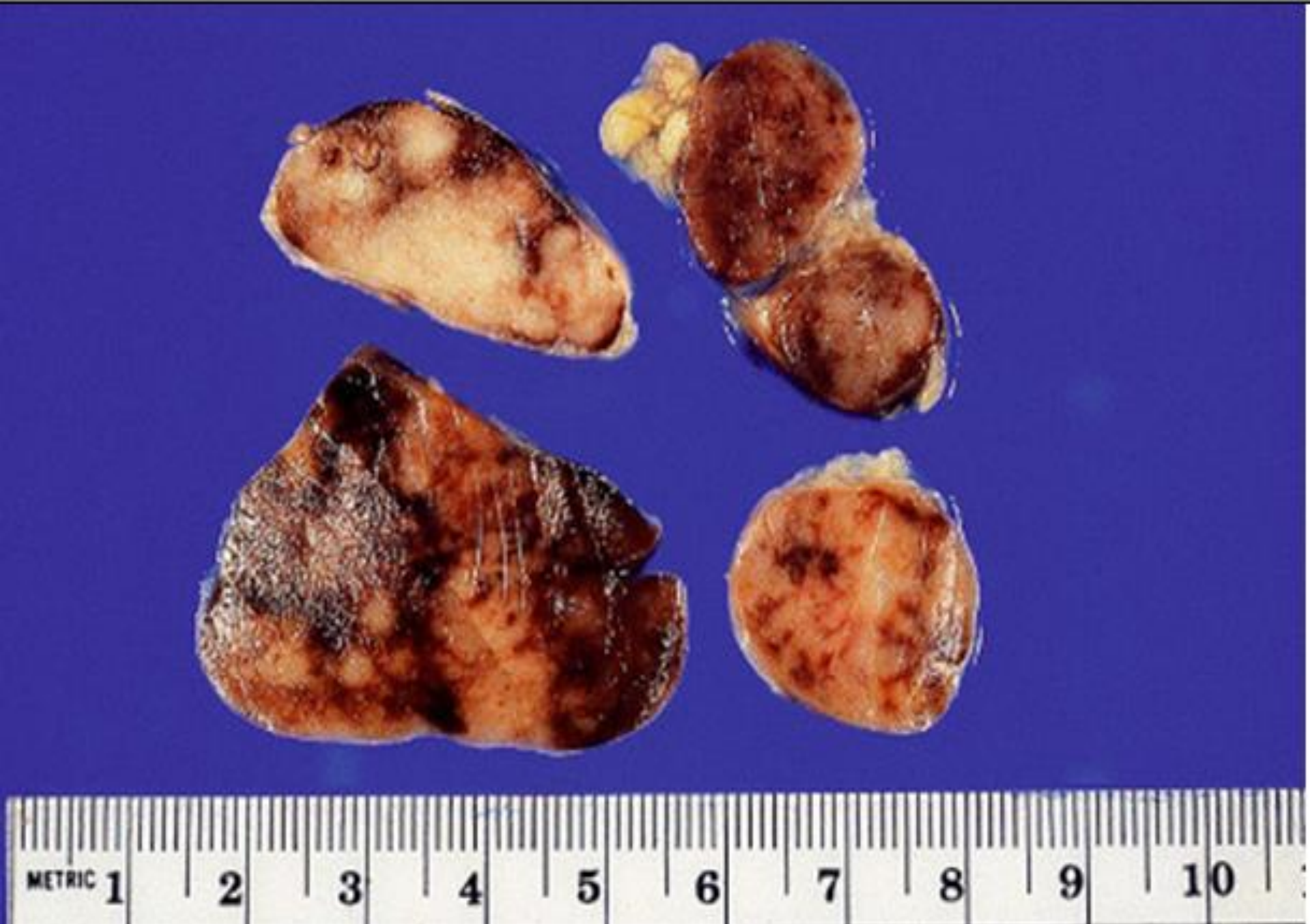
№ 143. Noduli limfatici mezenteriali în leucoza limfoidă cronică.

Nodulii limfatici sunt uniform măriți în dimensiuni, consistența dens-elastică, culoarea albicioasă, formează conglomerate tumorale, care comprimă organele adiacente.

Limfadenopatia generalizată este semnul clinico-morfologic predominant al leucozei limfoide cronice. Nodulii limfatici sunt simetric măriți în dimensiuni, microscopic se relevă infiltrație difuză cu limfocite mici mature, uniforme, fără atipie; se observă la fel focare de proliferare cu limfocite mai mari, mitotic active, fără limite precise. 80% din leucozele limfoide cronice provin din limfocite-B. Deși numărul de limfocite neoplastice este considerabil mărit, ele sunt imunologic neactive, ceea ce duce la hipogamaglobulinemie, scăderea imunității umorale cu complicații infecțioase, precum și la reacții autoimune, în primul rând anemii hemolitice și trombocitopenii autoimune.



№ 142. Splina în leucoza mieloidă cronică.



№ 143. Noduli limfatici mezenteriali în leucoza limfoidă cronică.

№ 146. Noduli limfatici în boala Hodgkin.

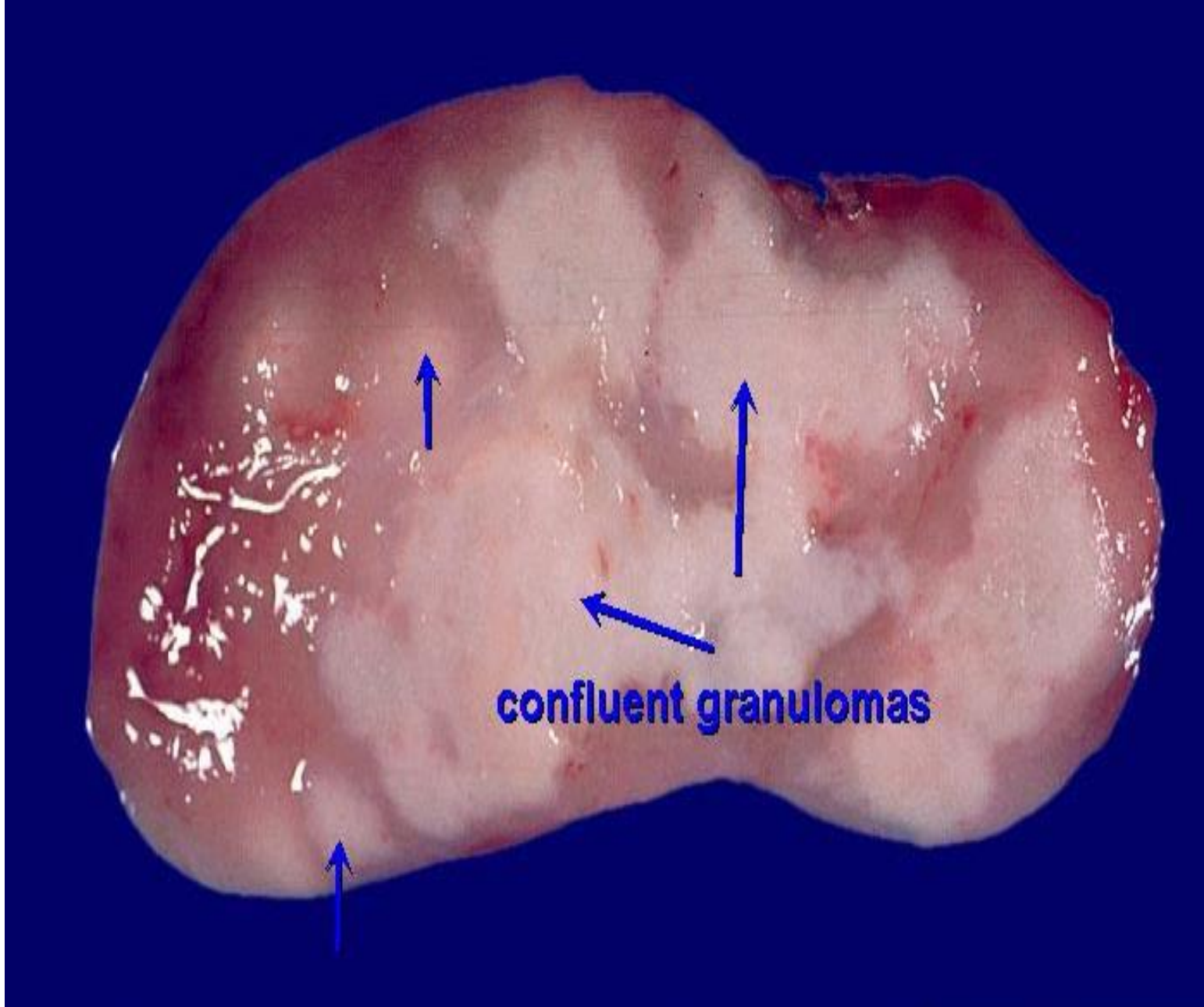
Nodulii limfatici sunt măriți neuniform în dimensiuni, de consistență densă, culoarea surie-albicioasă, aderă între ei datorită infiltrării țesutului conjunctiv perinodular, pe secțiuni cu aspect pestriț, focare alb-gălbui de necroză și fibroză.

Limfomul Hodgkin debutează într-un singur nodul limfatic sau într-un grup de noduli limfatici, de obicei, cervicali, supraclaviculari sau axilari. Ulterior procesul tumoral progresează, implicând treptat alte grupuri de limfonoduli de aceeași parte a diafragmului, de ambele părți ale diafragmului sau țesuturi/organe extralimfatice (extranodale). La început nodulii limfatici sunt separați, iar ulterior devin aderenți, formând conglomerate tumorale, care comprimă țesuturilor/organele adiacente.

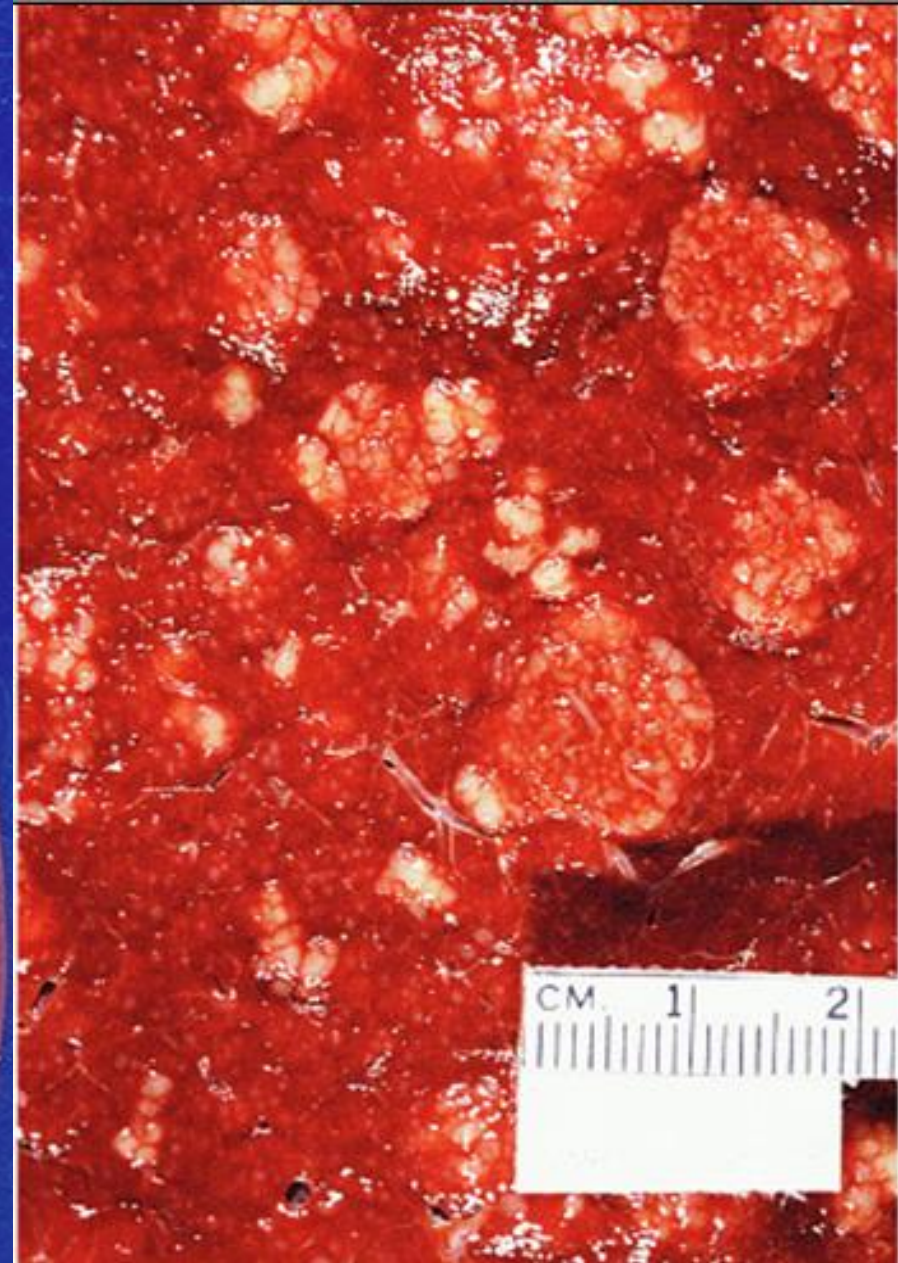
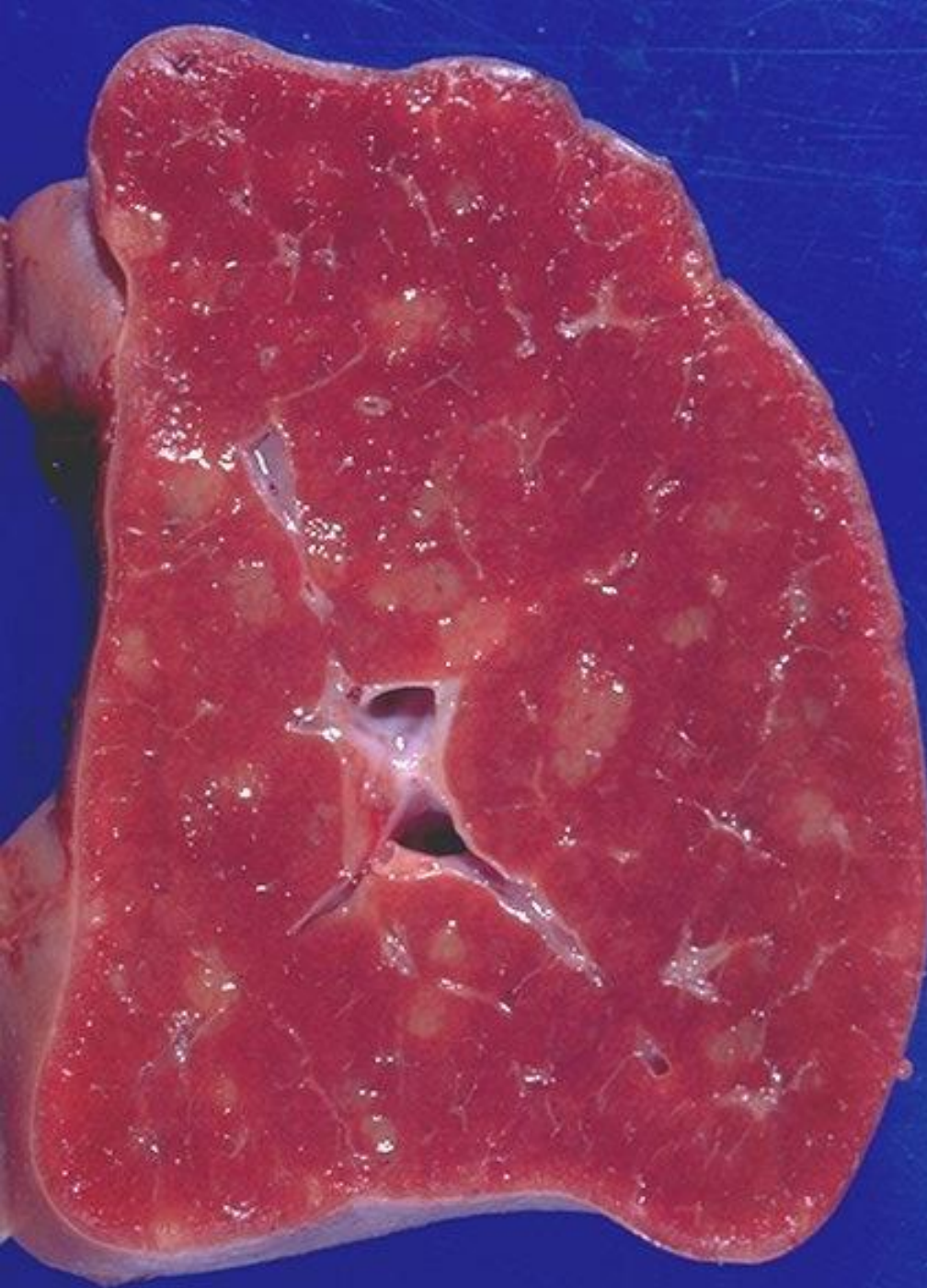№ 147. Splină porfir în boala Hodgkin.

Splina este mărită în dimensiuni de 3-5 ori, masa atingând până la 1 kg, consistența densă, pe secțiuni cu aspect pestriț datorită alternanței focarelor proliferative și de necroză de culoare alb-gălbuie cu focare de scleroză de culoare albicioasă pe fundalul pulpei roșii, ceea ce-i redă țesutului lienal aspect asemănător cu granitul porfiric („splină porfir”) [*aspectul pestriț este slab pronunțat datorită acțiunii formalinei*].

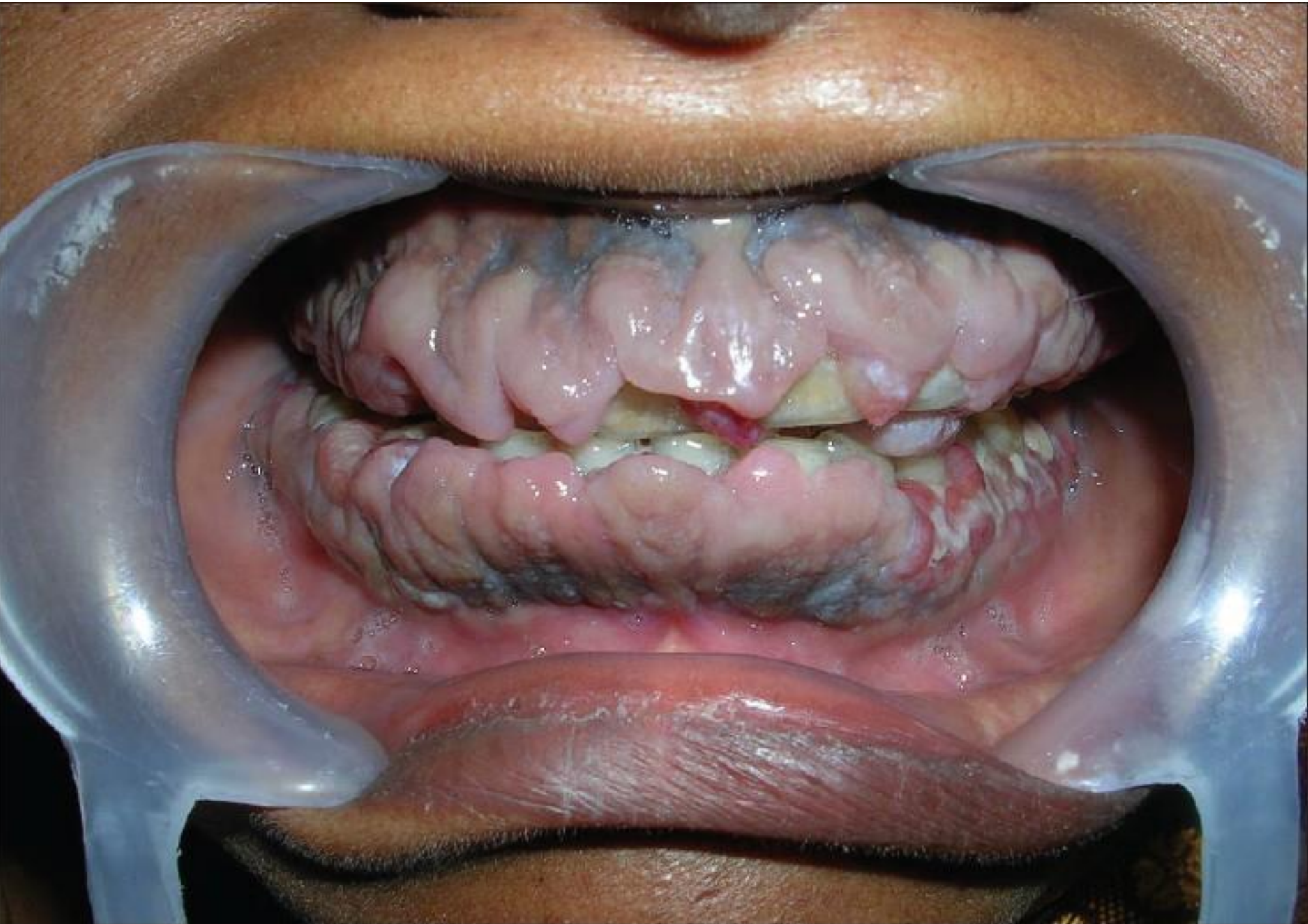Splenomegalia în limfomul Hodgkin este o expresie a progresării tumorii, la prima etapă fiind afectați nodulii limfatici, iar ulterior și alte organe extranodale, în primul rând splina. Afectarea splinei se observă la aproximativ o jumătate de pacienți, fiind un proces de metastazare din focarul primar din nodulii limfatici. Histologic se relevă noduli tumorali constituiți dintr-un amestec de celule Reed-Sternberg și celule reactive (eozinofile, plasmocite, leucocite neutrofile, macrofage), focare de necroză, uneori cazeoasă, și de fibroză.



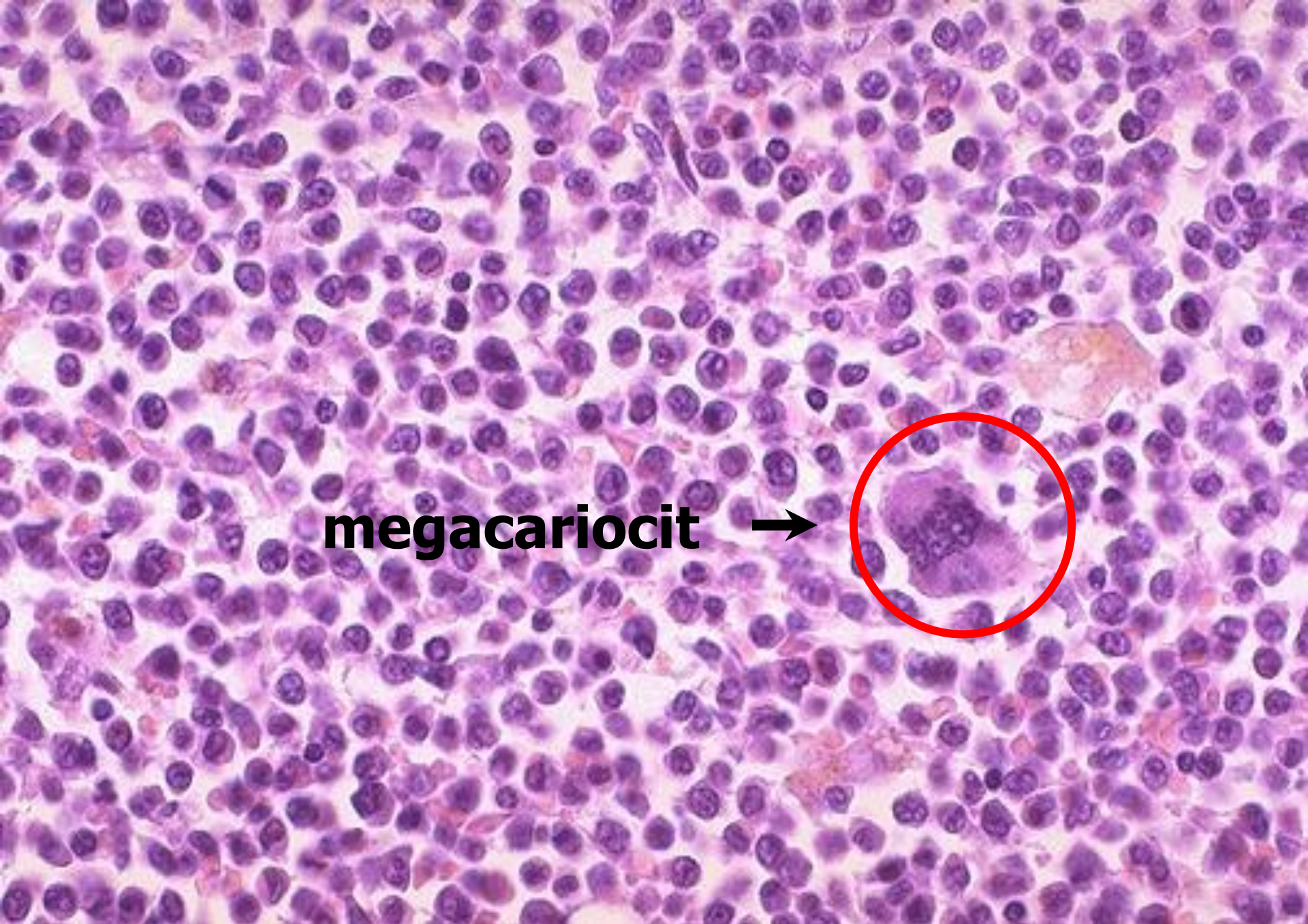
№ 146. Noduli limfatici în boala Hodgkin.



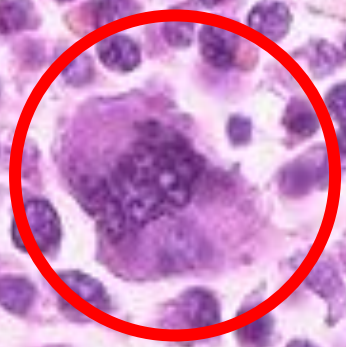
№ 147. Splină purpurică în boala Hodgkin.



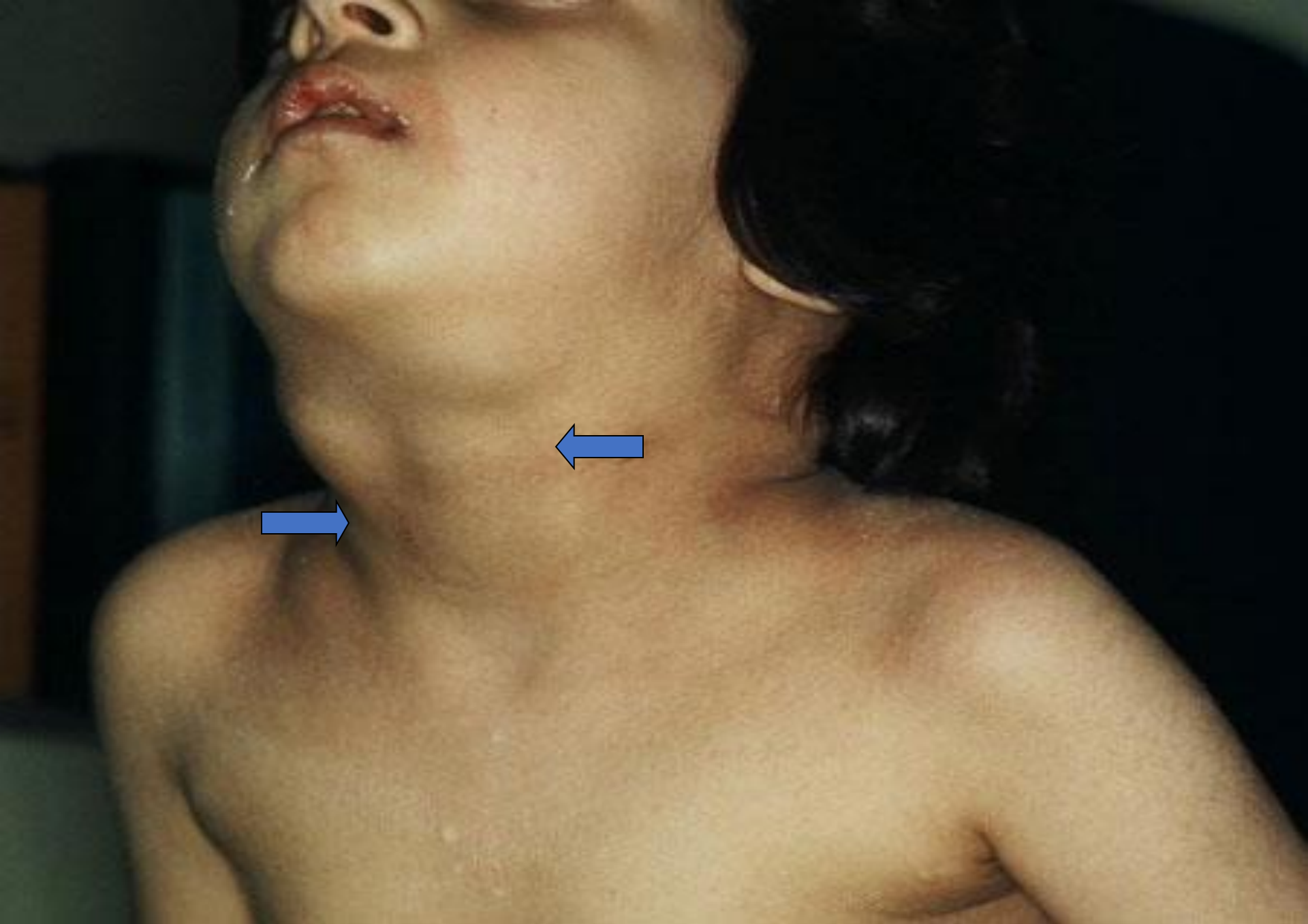LMA – cu manifestări gingivale.



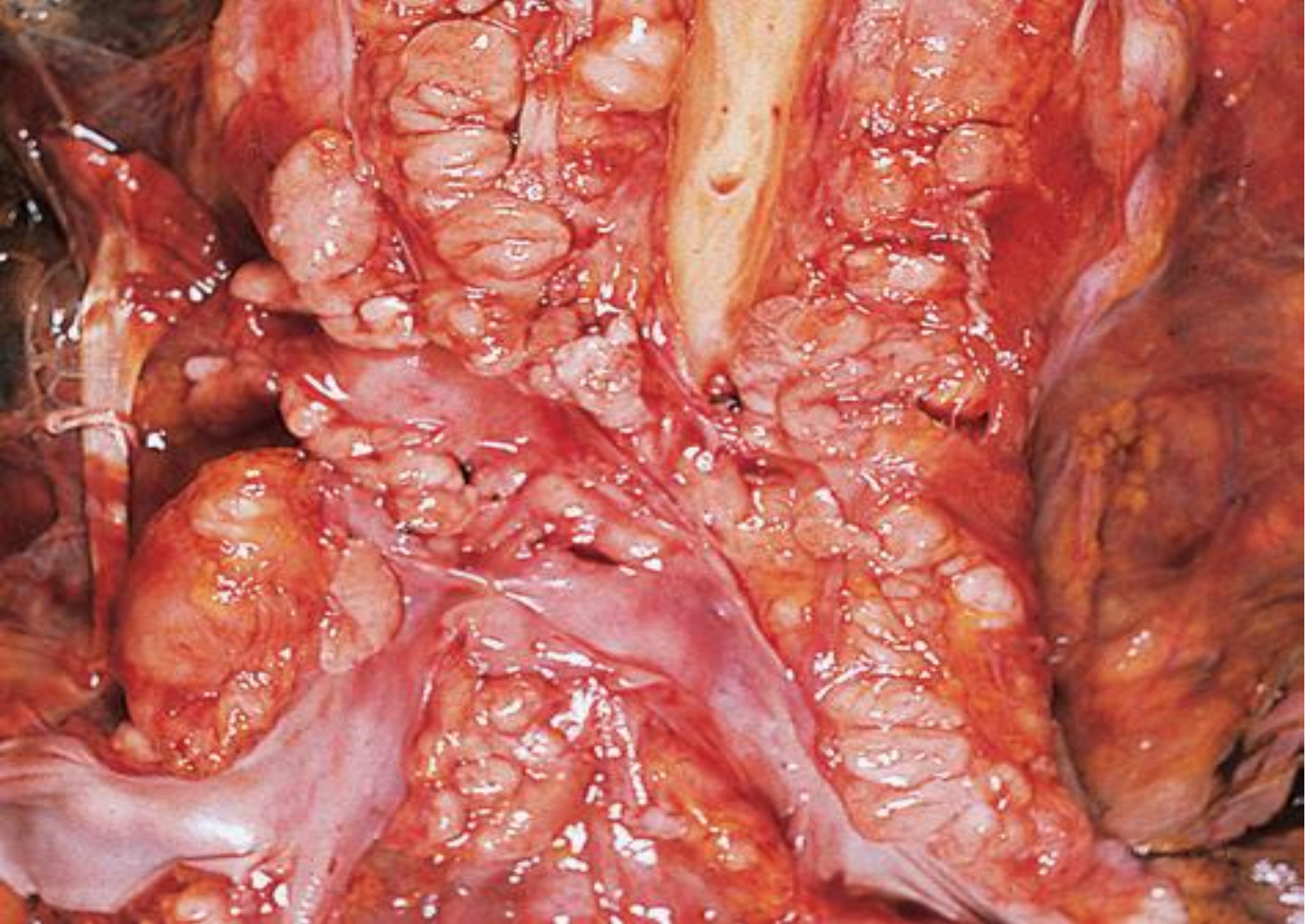
megacariocit



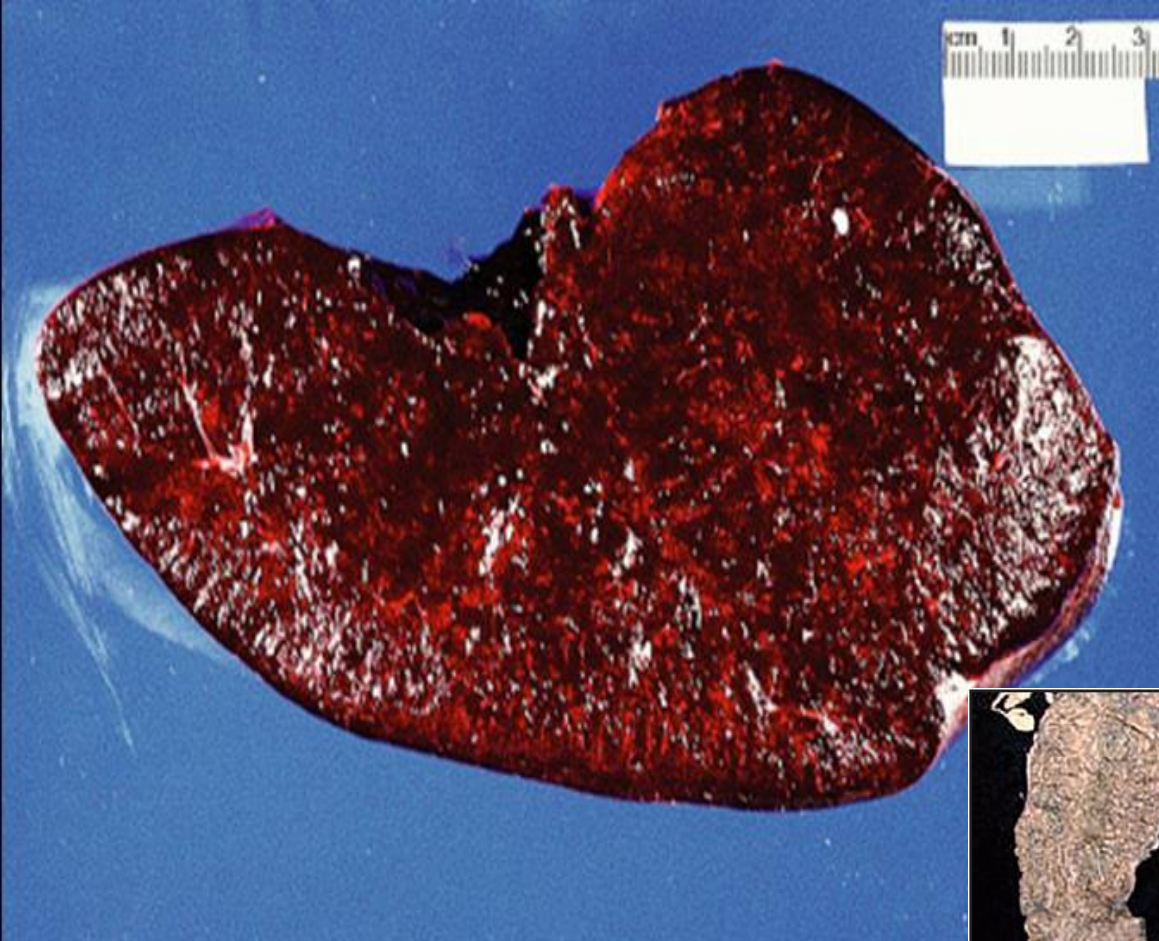
Maduva osoasă în LMA (supraincarcată de celule blaste).



LLA - limfadenopatie cervicală.

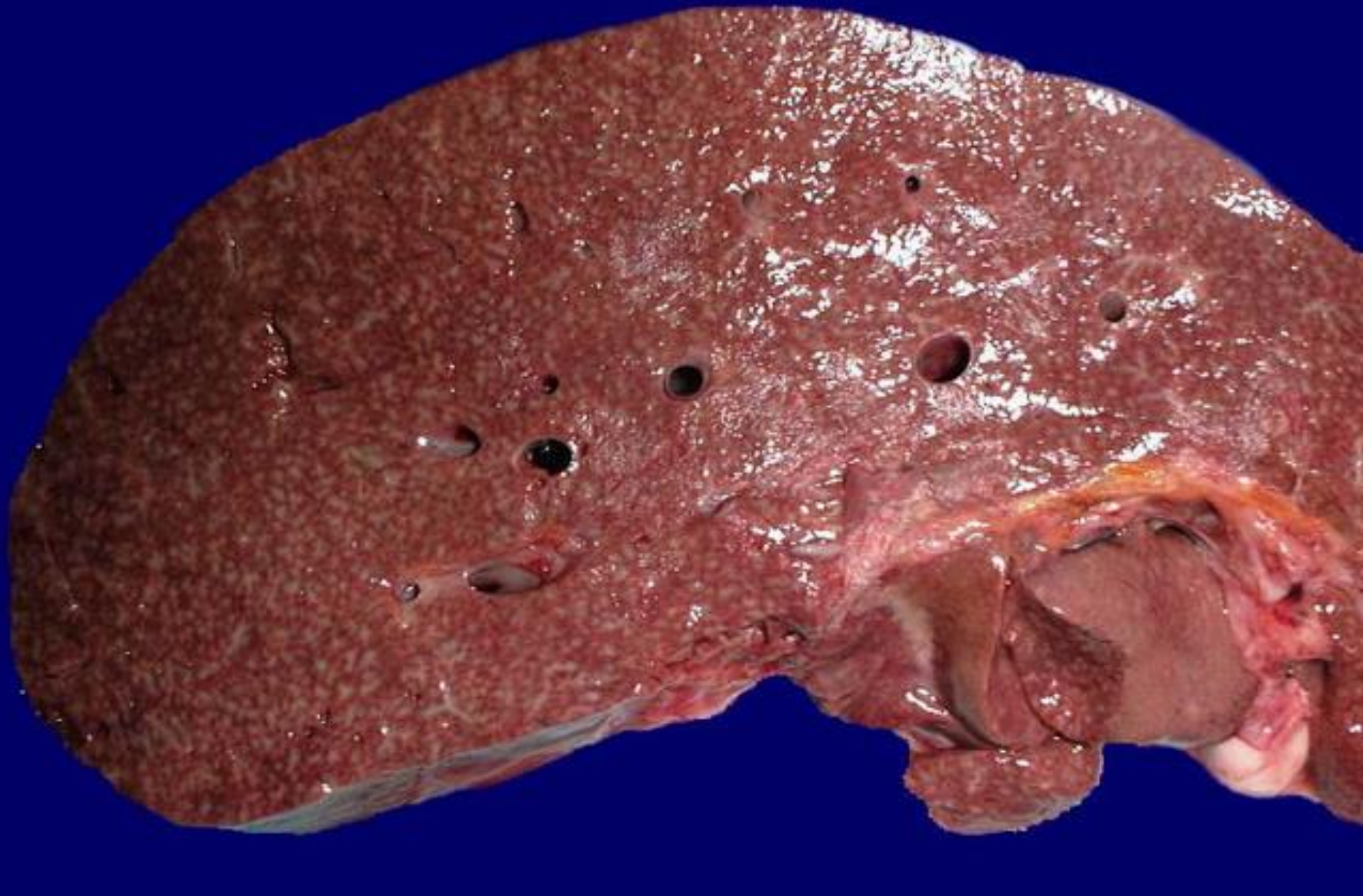

LLC – hiperplazia limfonodulilor periaortici.

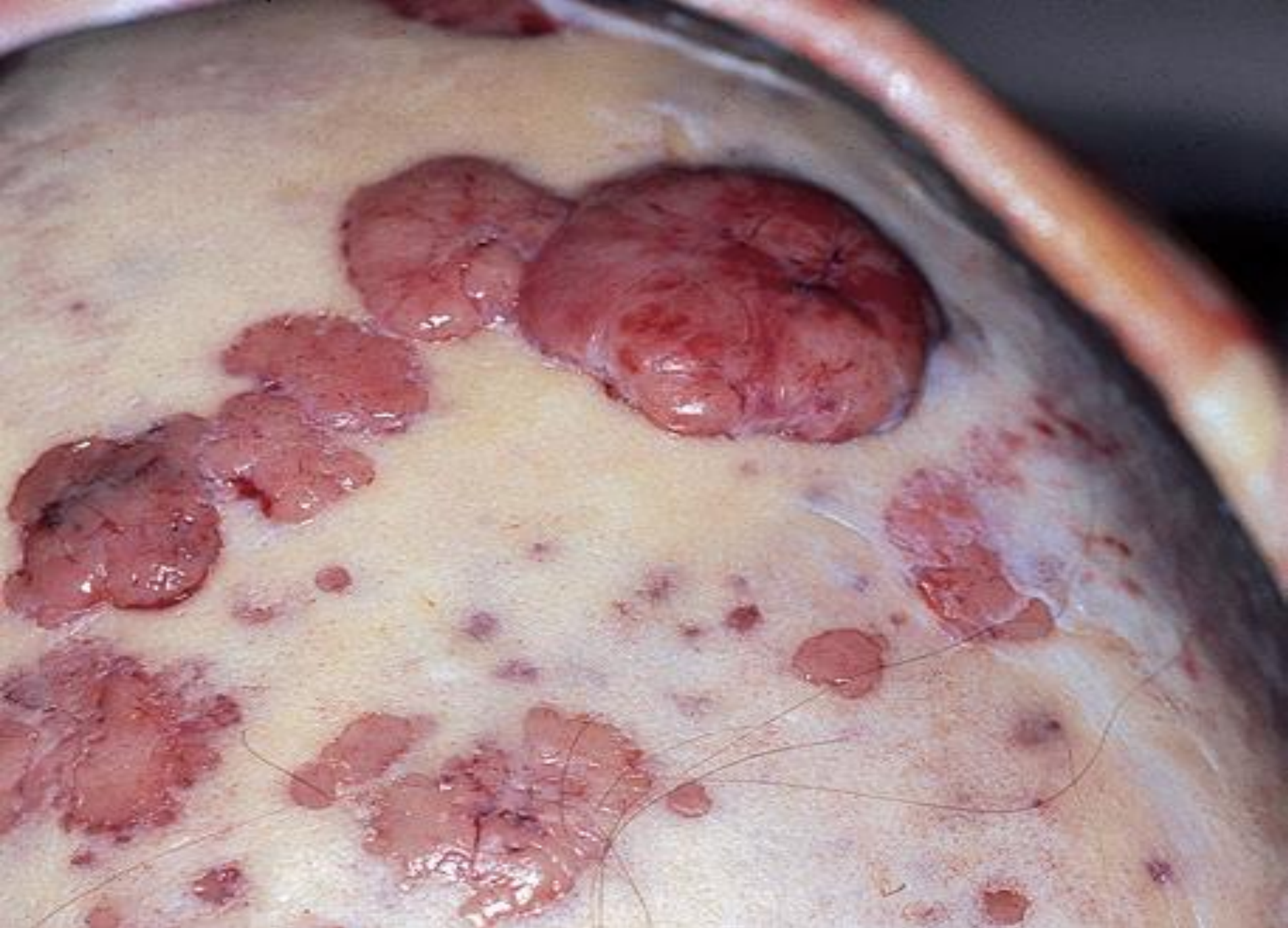

Hiperplazia splinei și a foliculilor limfatici intestinali în LLC.

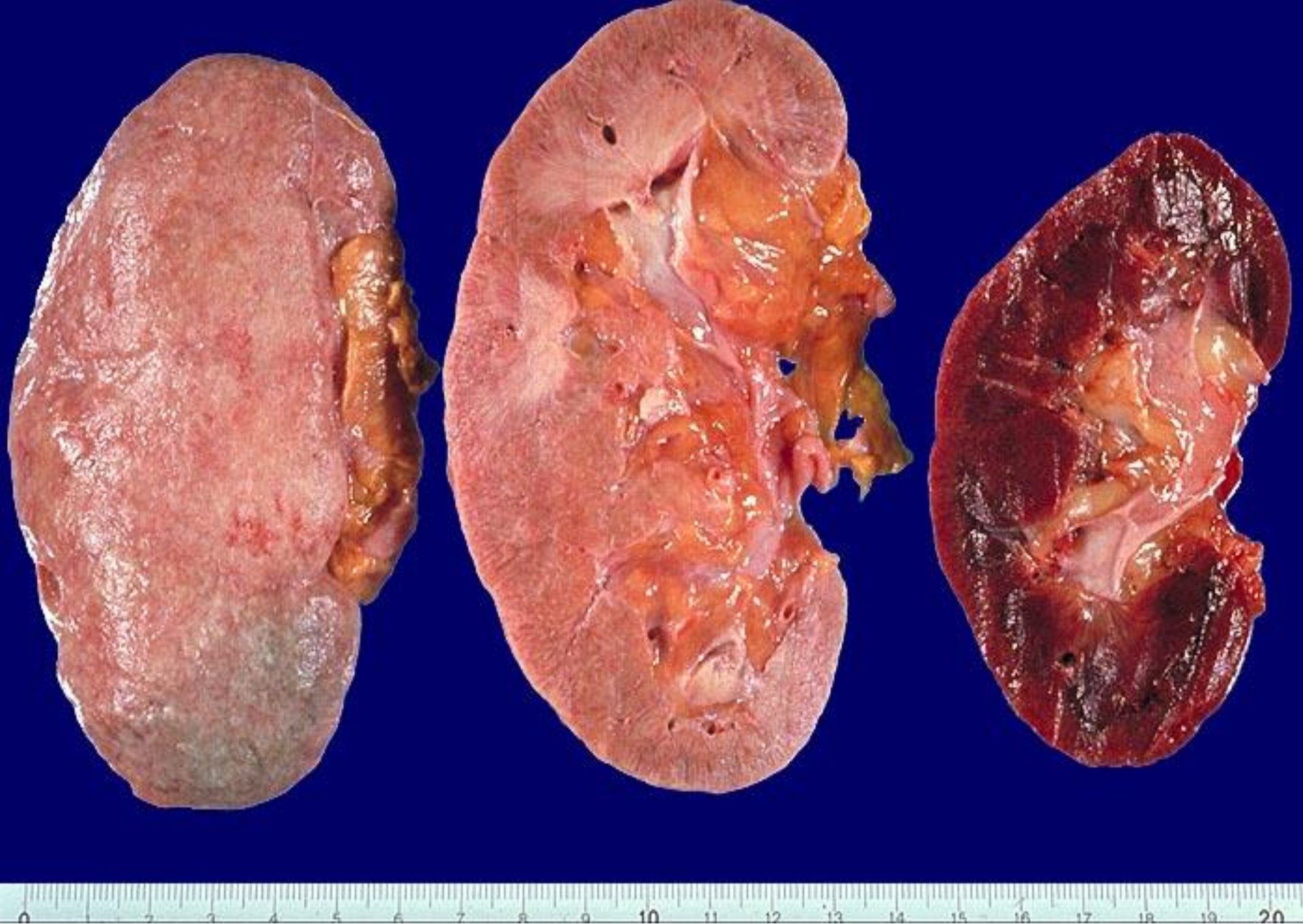



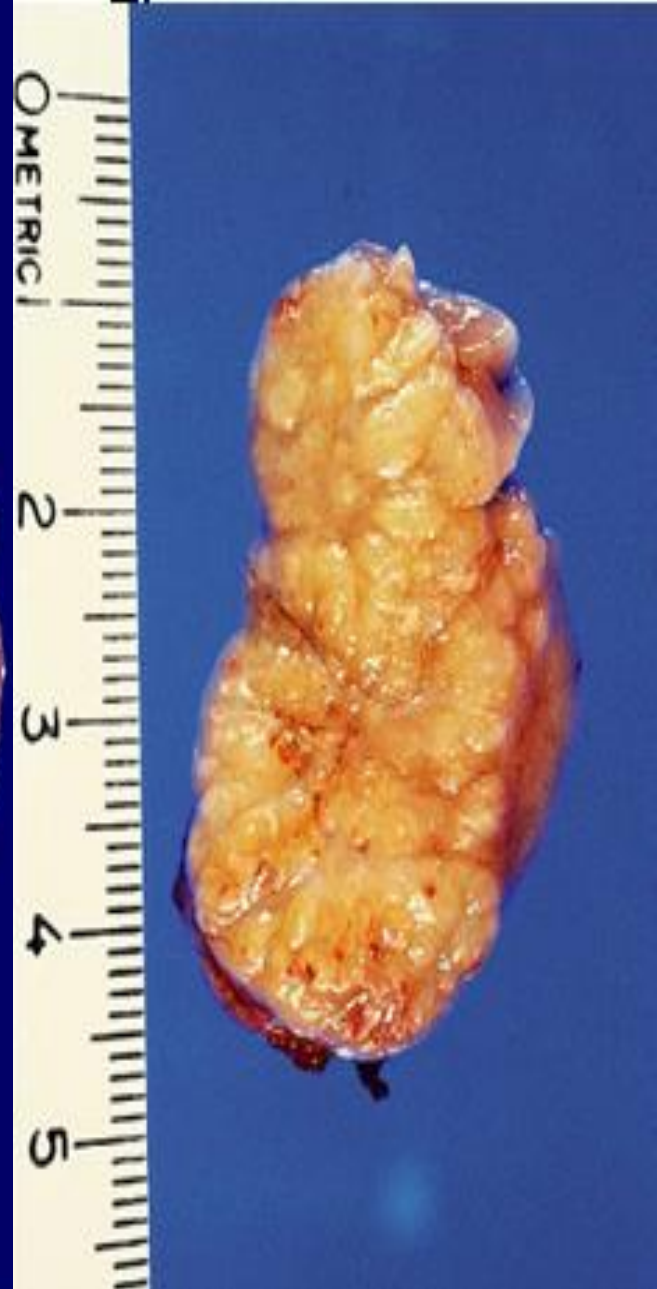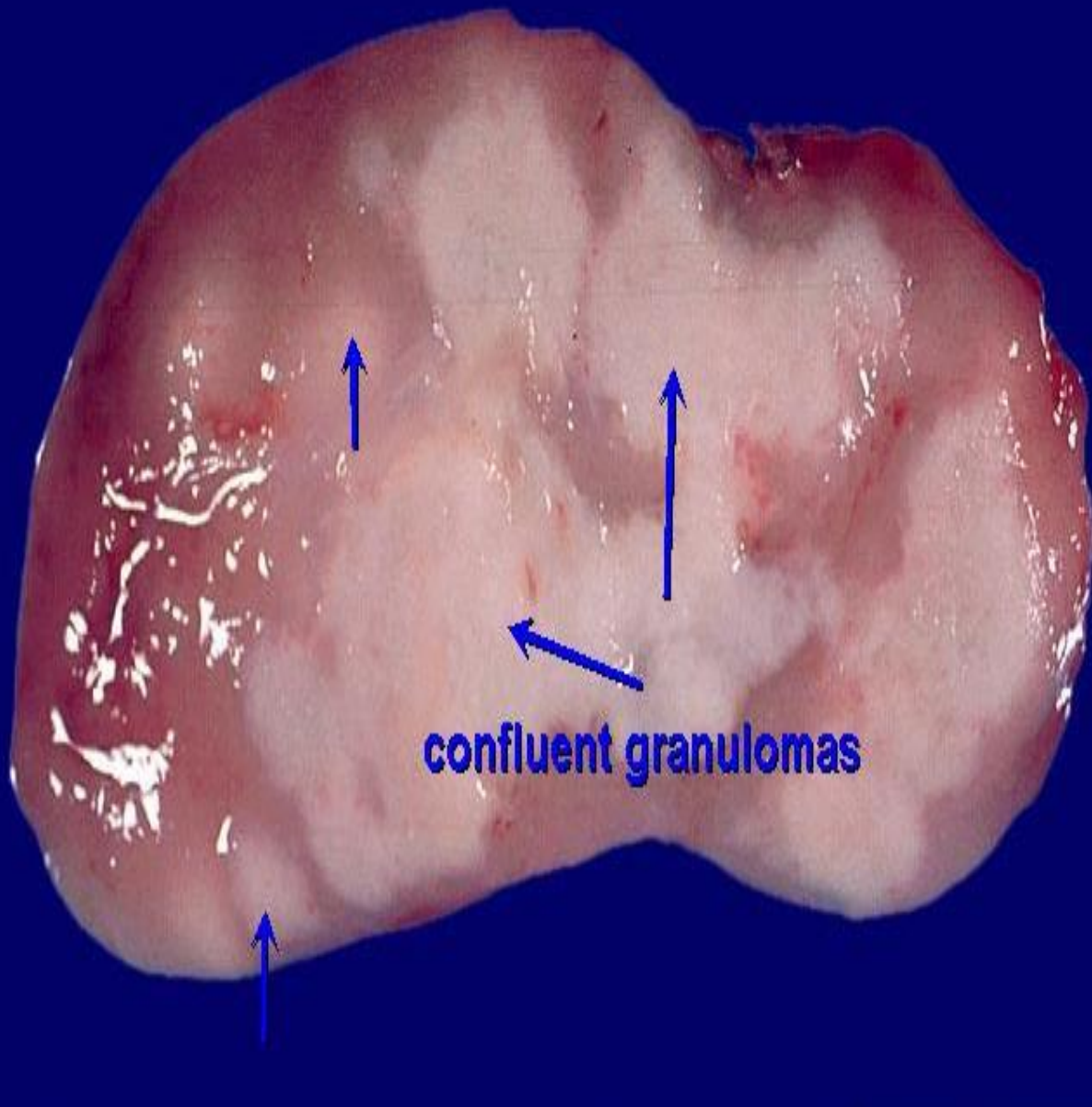
Ficatul în LLC.



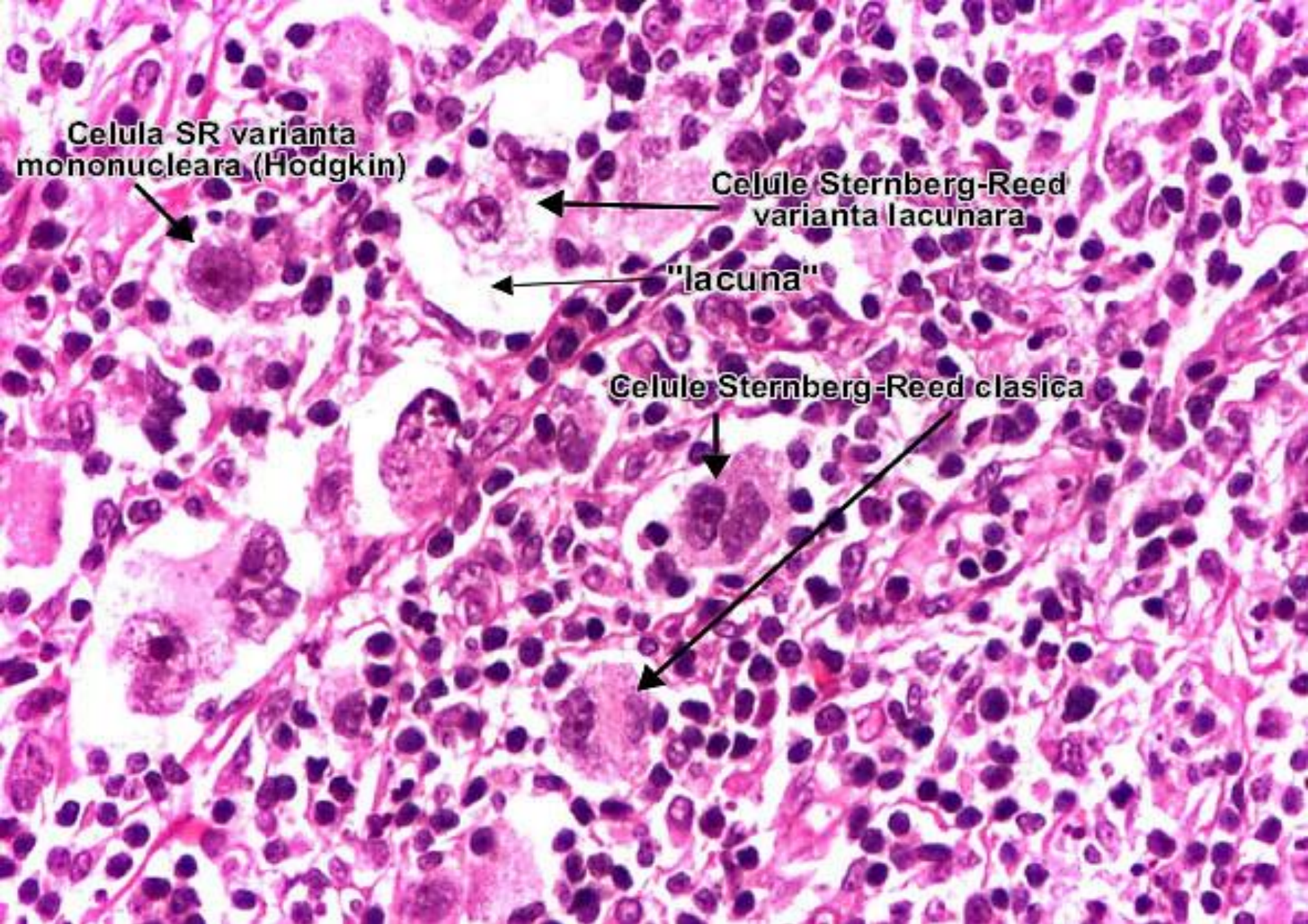
Mielom multiplu.



Rinichi mielomatos și rinichi normal.



**Nodul limfatic în limfomul Hodgkin.
(suprafața nodulară).**



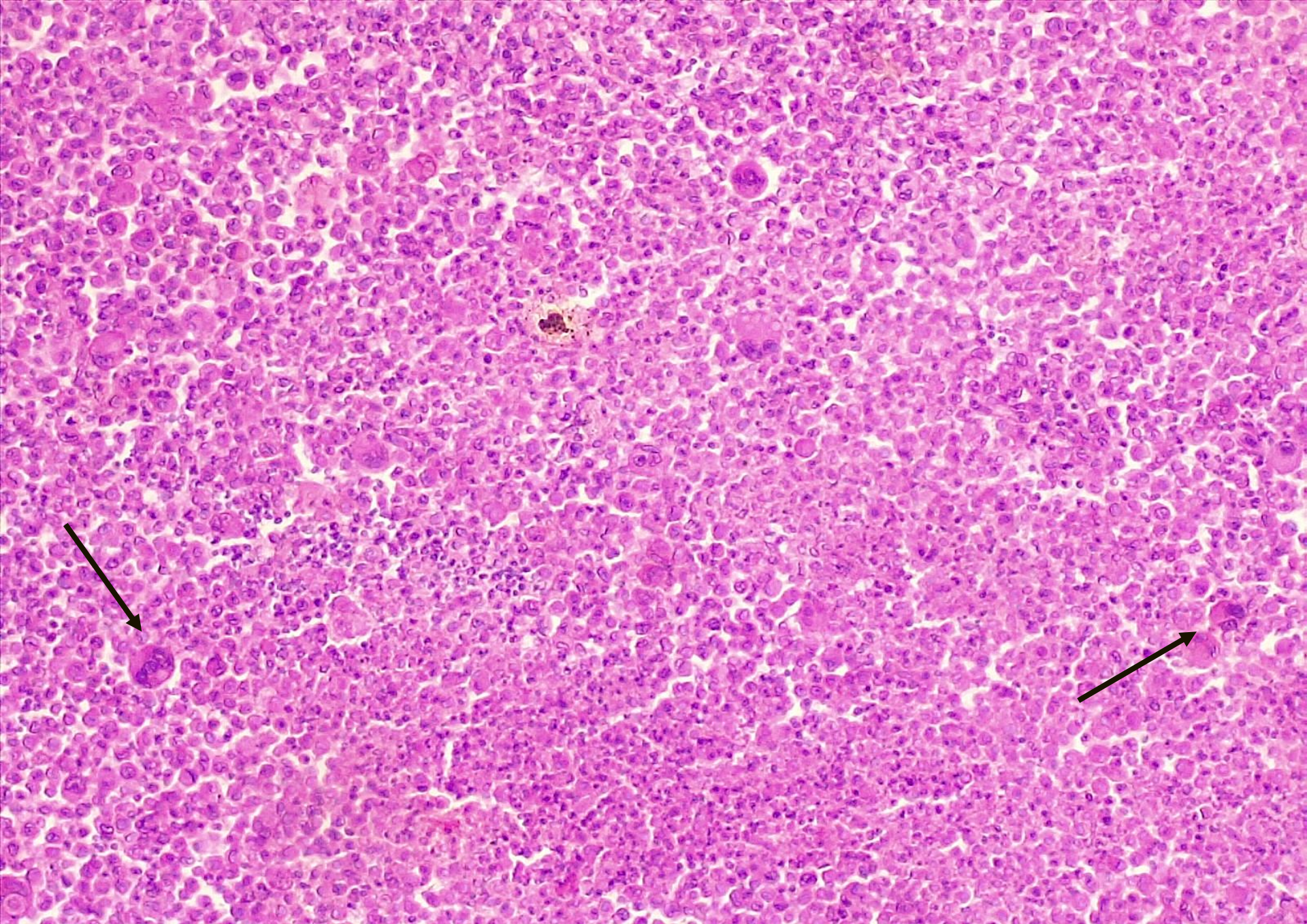
Celula SR varianta mononucleara (Hodgkin)

Celule Sternberg-Reed varianta lacunara

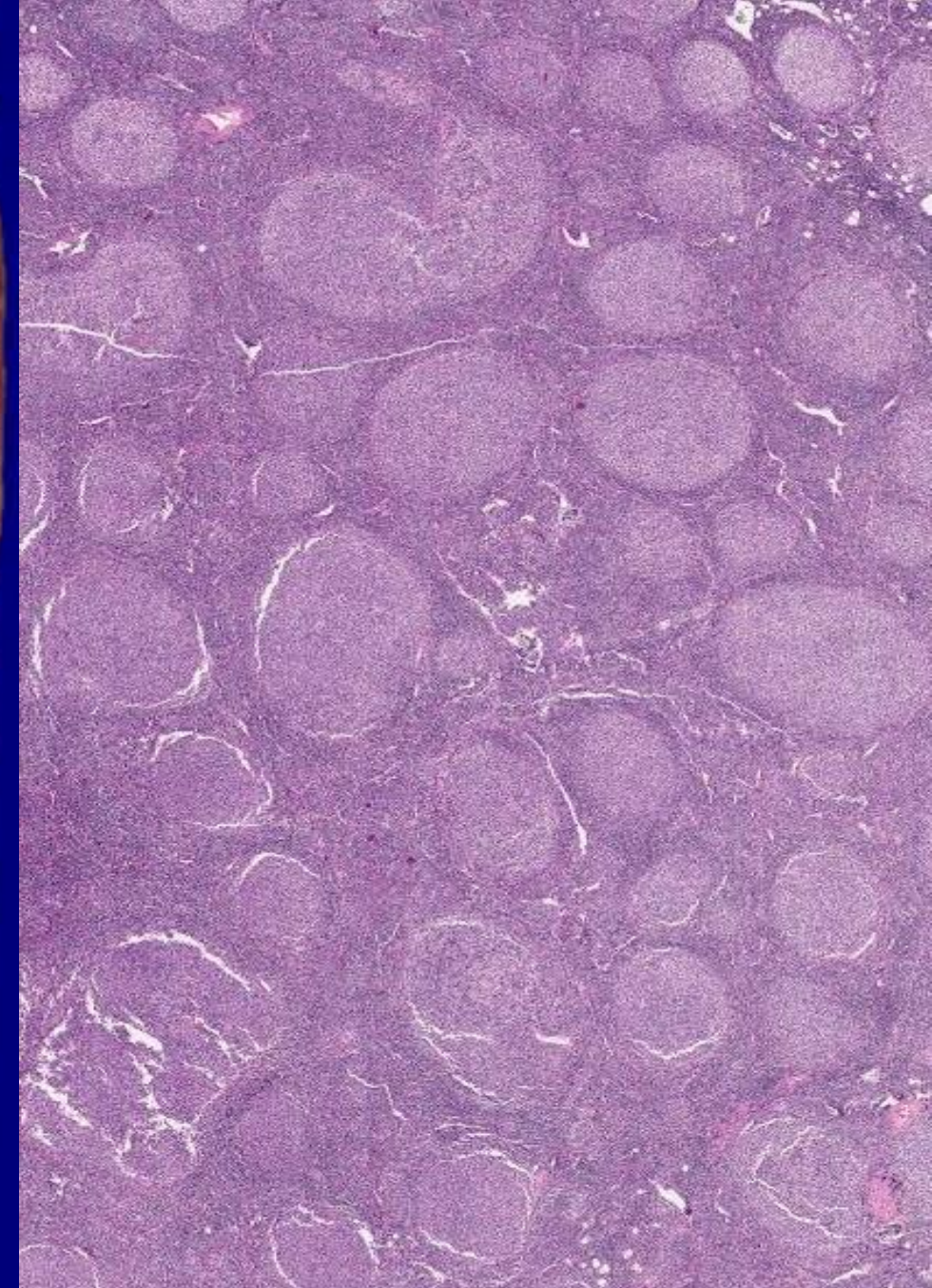
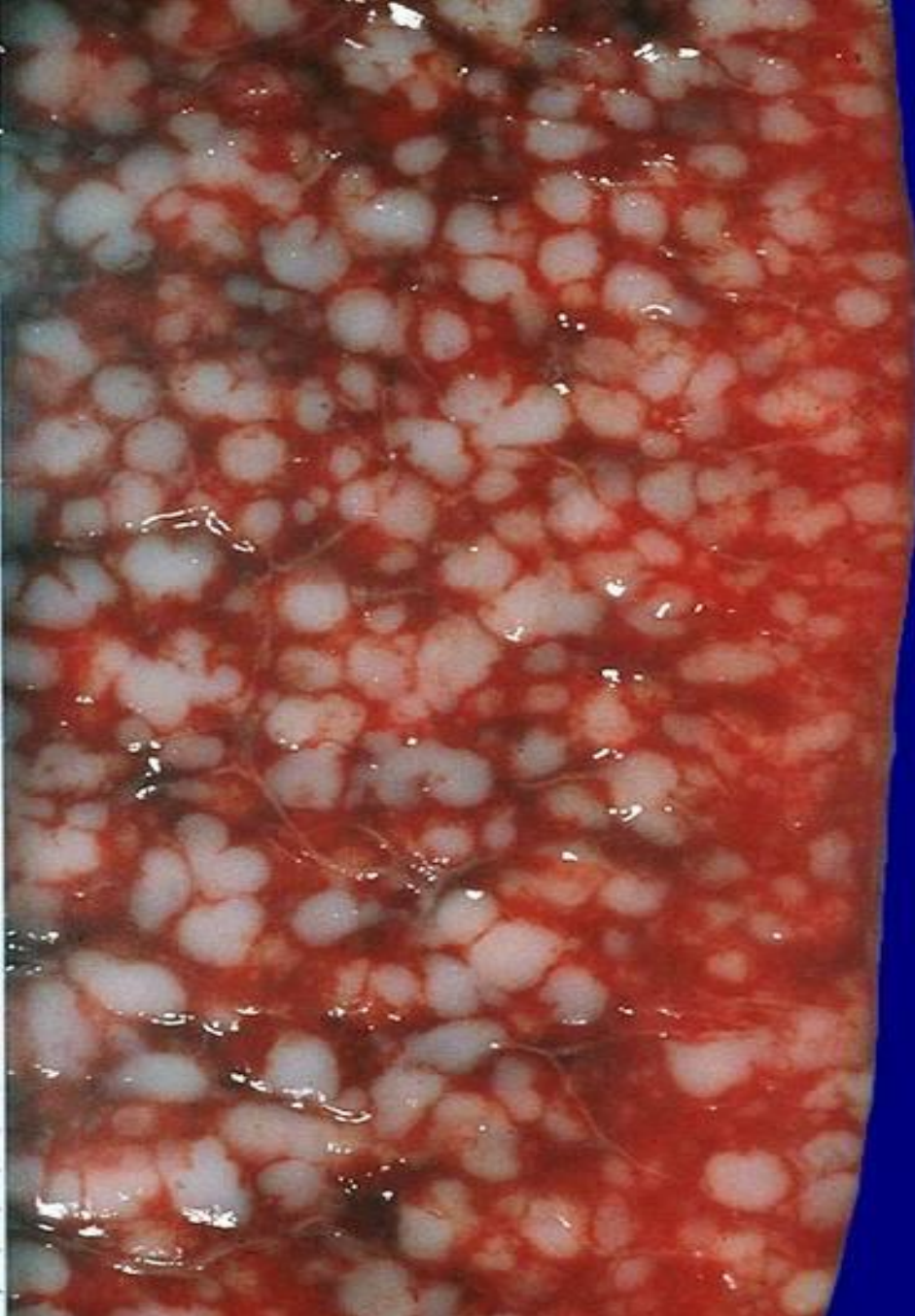
"lacuna"

Celule Sternberg-Reed clasica

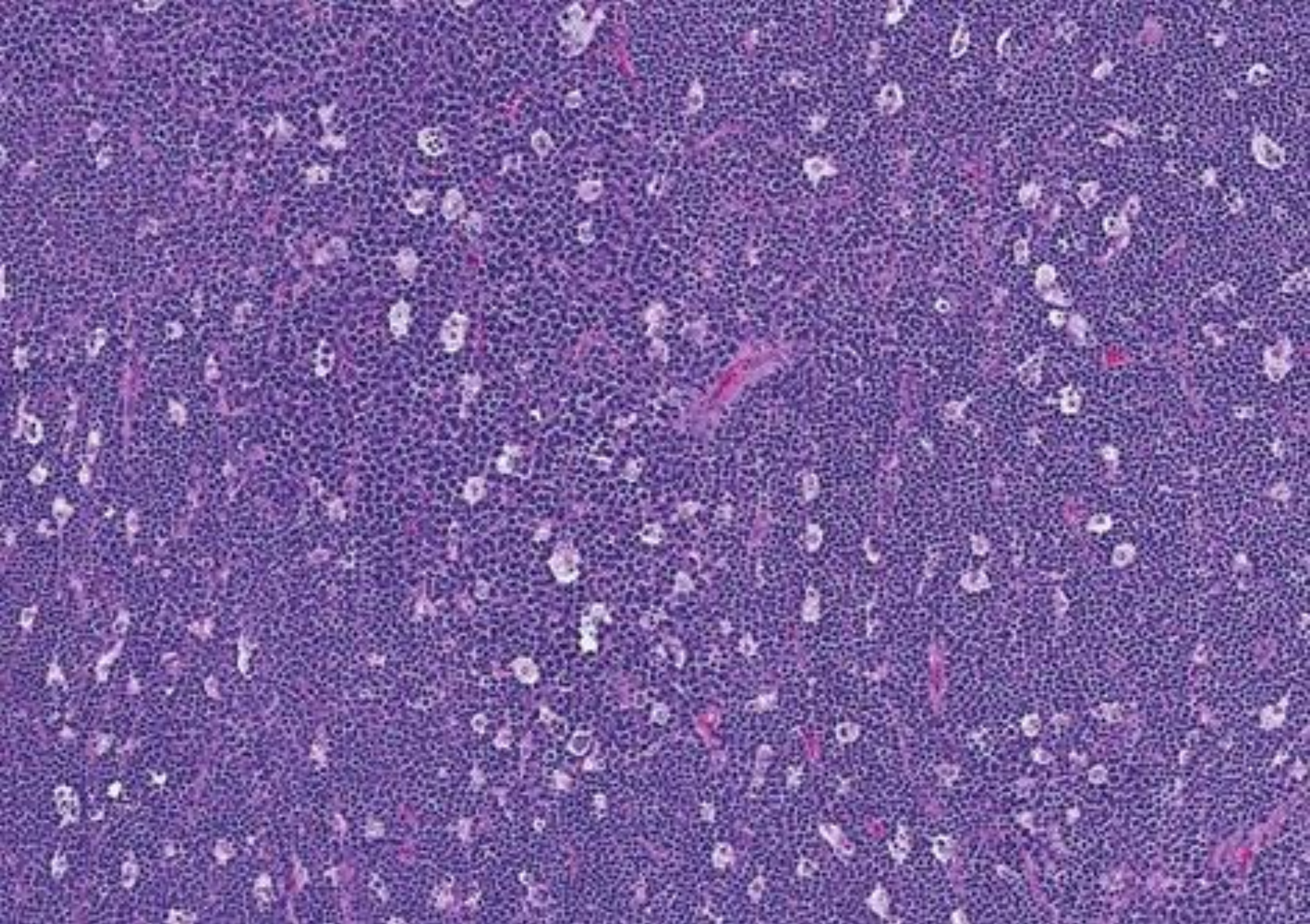
Celula Reed – Sternberg.



Nodul limfatic în boala Hodgkin (*varianta cu celularitate mixtă*). (Colorație H-E).

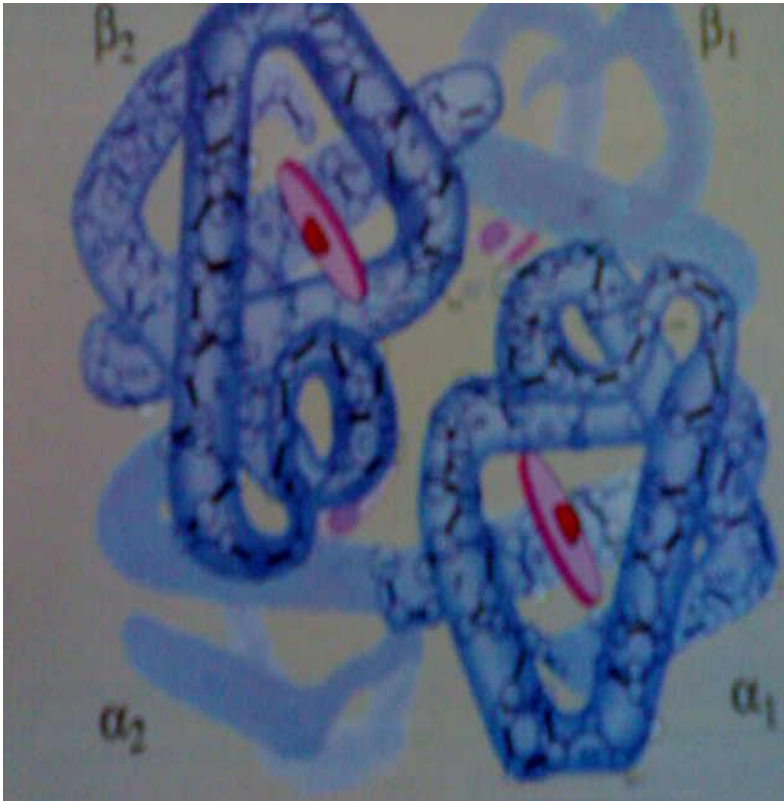


Limfom folicular.



Limfom Burkitt (aspect de cer înstelat).

Definitia anemiilor:

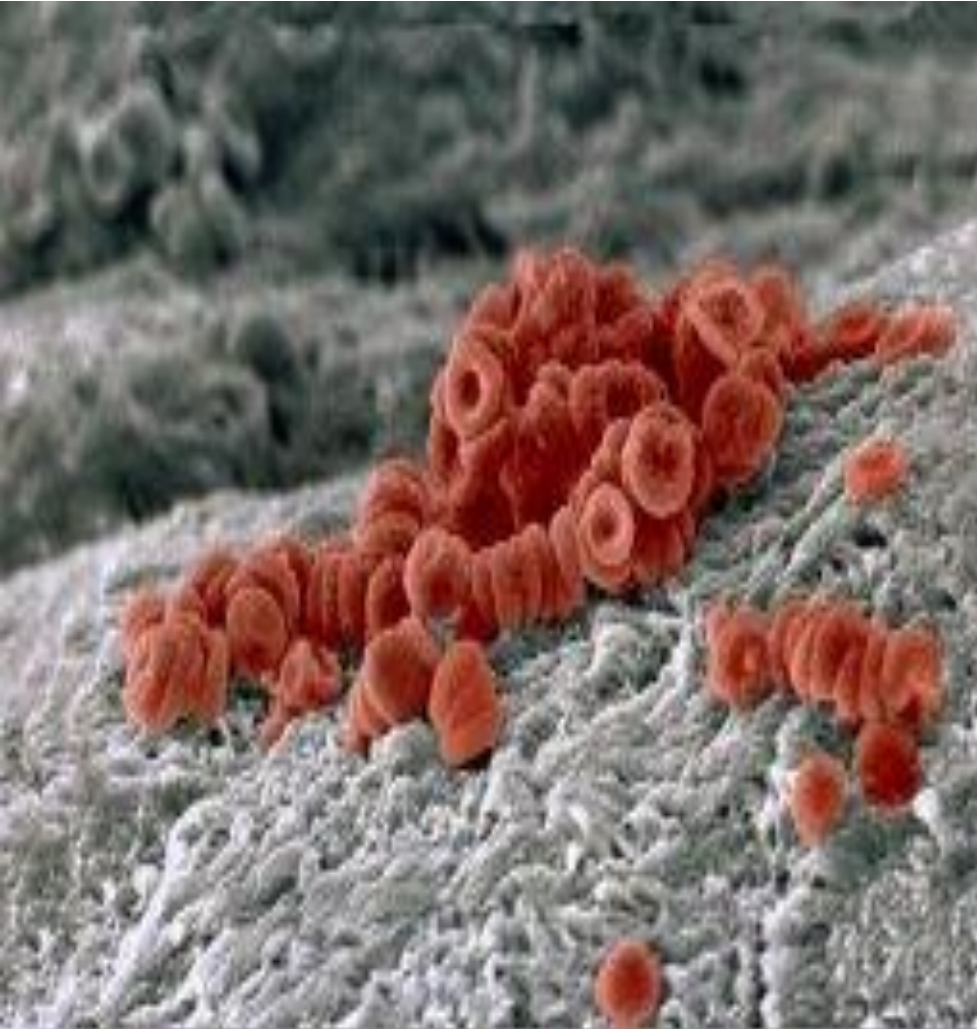

- Reprezintă un grup de afecțiuni caracterizate prin scăderea cantității generale de hemoglobină, manifestată prin scăderea conținutului ei într-o unitate de volum sanguin. Numărului hematiilor în sângele circulant este diminuat (excepție - stări asiderotice)

Clasificarea anemiilor in conformitate cu mecanismul de producere

- 1. Anemie posthemoragica**
- 2. Anemie hemolitica**
- 3. Anemie dishematopoietică**

Clasificarea morfologica a anemiilor



Microcitara:

- Feripriva
- Talasemia
- Anemia patologiilor cronice

Normocitara:

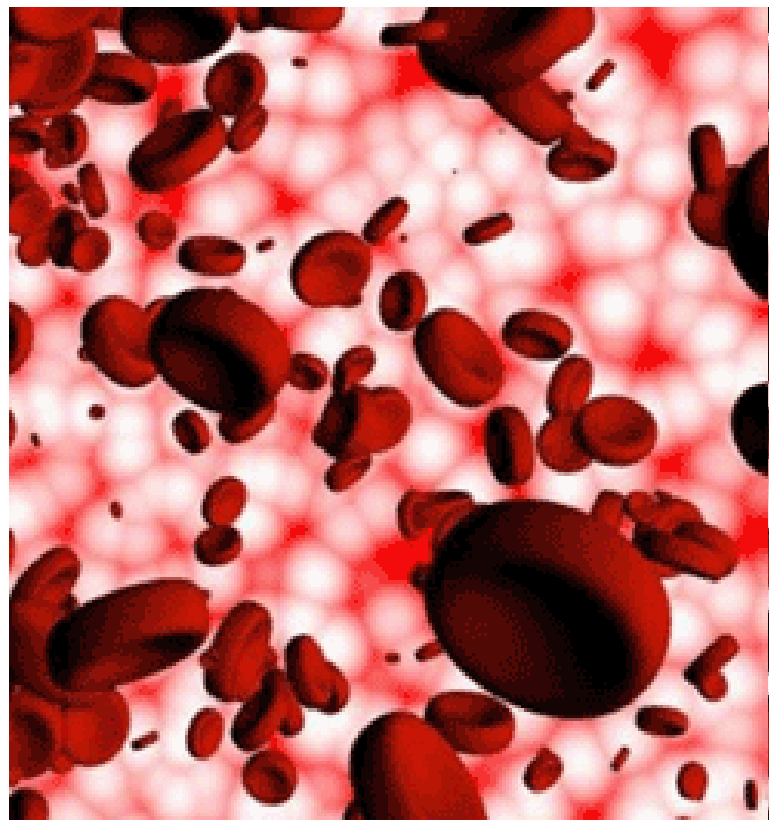
- Aplasica
- Anemia patologiilor cronice
- Hemoragii acute si cronice

Macrocitara:

- Patologii hepatice,
- Insuficienta de vit B12 si acid folic

Anemiile posthemoragice

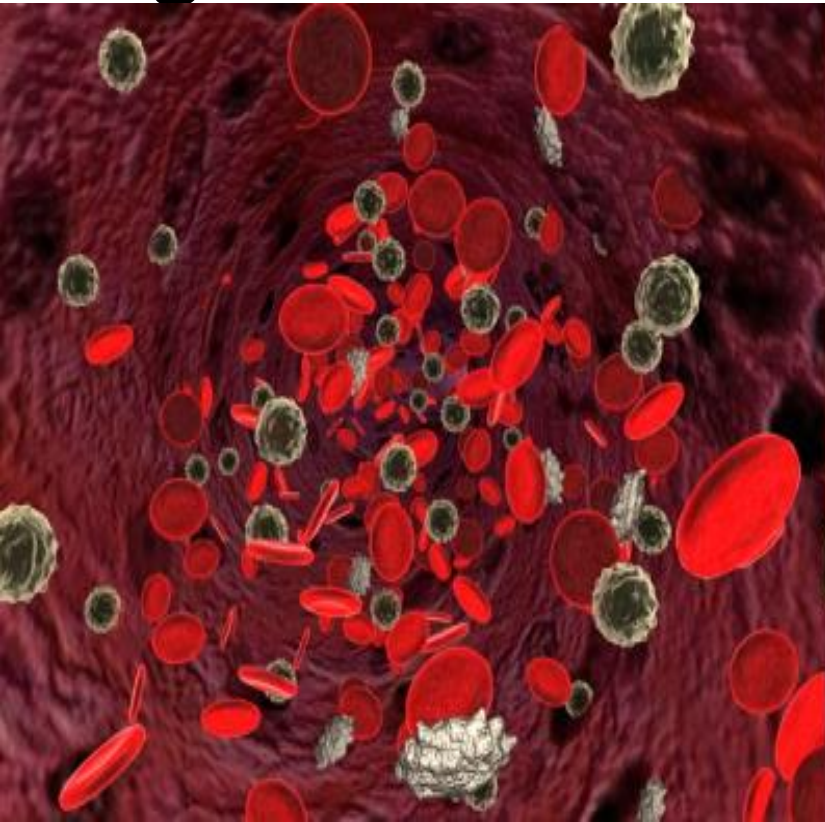
- **acută** este cauzată de hemoragii masive în ulcere gastrice și duodenale, ruperea trompei uterine, ramurii arterei pulmonare, anevrismului aortic.
- În patogeneza manifestărilor clinice a pierderii acute de sânge rolul de bază joacă micșorarea rapidă a volumului general de sânge – plasma și eritrocitele, care duc la hipoxie acută.
- **cronică** se dezvoltă în hemoragiile prelungite în caz de tumori, vene hemoroidale dilatate, hemoragii uterine, ulcere gastrice, hemofilie.
- În patogeneza anemiei hemoragice cronice rolul principal îi revine creșterii deficitului de fier, din aceste considerente actualmente această anemie se referă la cele feriprive.



Particularitatile anemiilor hemolitice

- 1. Procesele de hemoliză predomină asupra celor de hematopoieză**
- 2. Distrugerea prematura a eritrocitelor**
- 3. Acumularea produşilor catabolismului hemoglobinei – hemosideroza generalizată, icter hemolitic**
- 4. Sporirea marcata a eritropoiezei – hiperplazia maduvii osoase (devine roşie succulentă), apar focare de hematopoieză extramedulară**

Anemii hemolitice - caracteristica generala



Anemiile hemolitice se împart în următoarele grupe:

- **cauzate de hemoliză intravasculară – toxine hemolitice, arsuri grave (anemii toxice), malaria, sepsis (anemii infecțioase), anemii postransfuzionale, anemii hemolitice izoimune**
- **(boala hemolitică a nou-nascutului), anemii hemolitice autoimune**

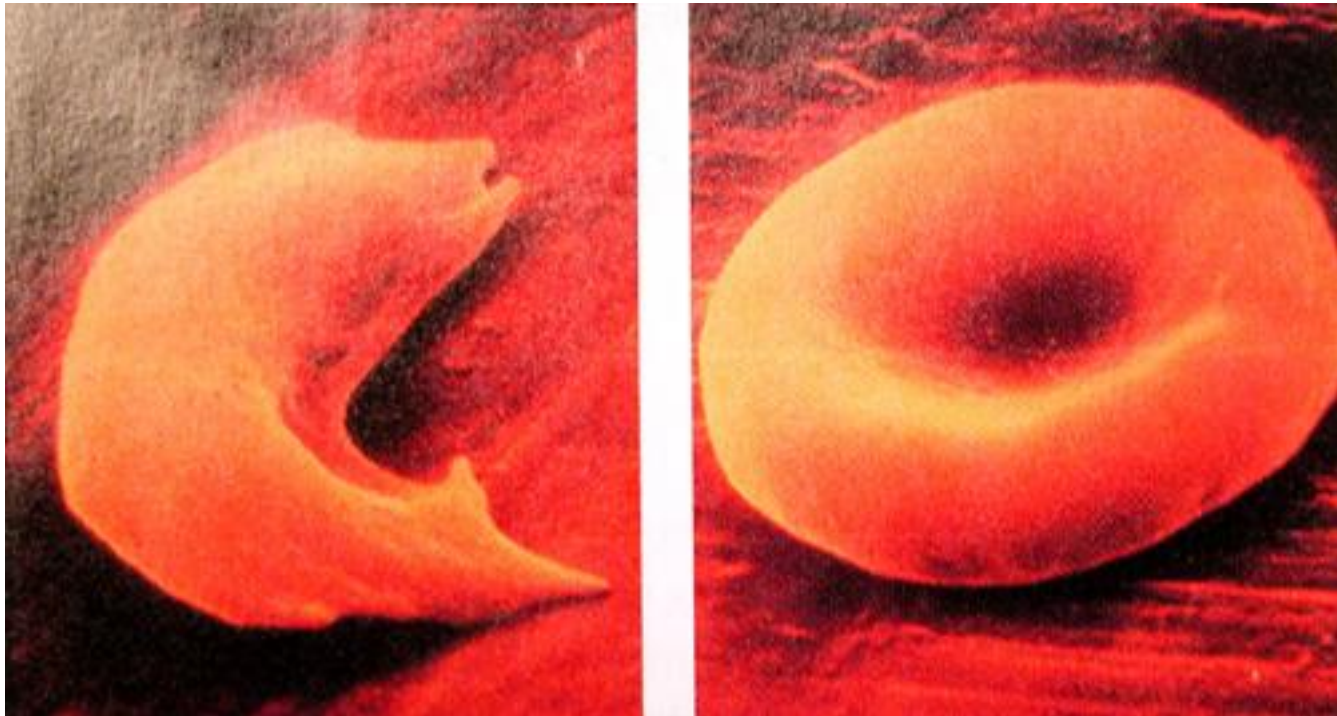
**Cauzate de hemoliză extravasculară
(intracelulară):**

Eritrocitopatii – microsferocitoza și ovalocitoza ereditară sunt caracterizate prin defectul structurii membranei hematiilor.

Eritroenzimopatii – deficiența de glucozo-6-fosfatDH.

Hemoglobinopatii – dereglarea sintezei hemoglobinei, apariția HB anormale S (hematii falciforme), C, D, E.

Sickle Cell vs. Normal RBC



Anemiile cu hipofuncția măduvei

1. Feriprive:

- în rezultatul insuficienței alimentare de fier**
- în rezultatul insuficienței exogene de fier în legătură cu necesitățile sporite ale organismului (cloroză juvenilă), în timpul sarcinii, alaptării, în infecții.**
- în rezultatul insuficienței resorbției fierului (enterite, rezecții)**

Semne si simptome ale anemiei feriprive

Forma usoara:

asimptomatica

Paliditatea
tegumentelor si
mucoaselor

Oboseala, letargie,
intoleranta la frig

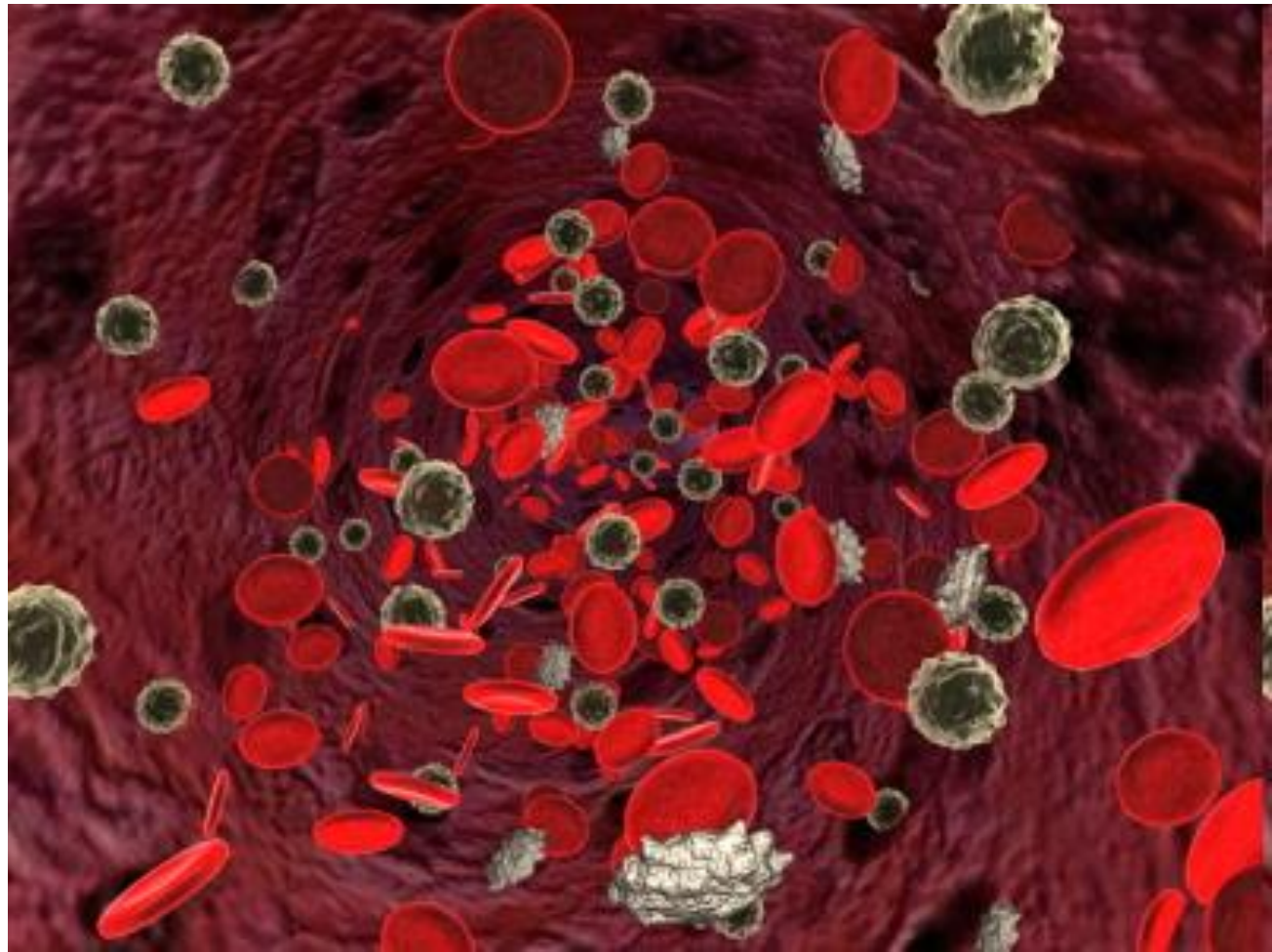
Iritabilitate

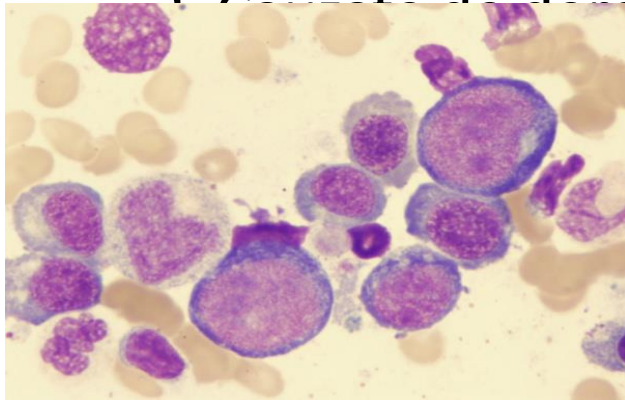
Iregularitati menstruale

Regenerare intarziata

Forme severe:

Tahicardie, palpitatii,
dispnee, sincope





2. Căderea și dereglarea sintezei ADN și ARN – anemiile megaloblastice:
Anemii cu deficit de vitamina B12 și acid folic

**Vit. B12 pătrunde în organism prin TGI (factor extrinsec),
Absorbția ei în stomac e posibilă numai în prezența
factorului intrinsec Castle (gastromucoproteina),
produsă de glandele fundice ale stomacului .
Combinarea lor formează un complex proteo-vitaminic
absorbit în mucoasa stomacului și intestinului subțire,
după care este depozitată în ficat unde activează acidul
folic, pătrunderea lor în măduva osoasă determină
eritropoieza hormonală normală.**

Etiologia:

1. Abolirea secreției factorului Castle în legătură cu insuficiența eridetară a glandelor fundice stomacale.

2. Procesele autoimune (3 tipuri de anticorpi:

- blochează combinarea Vit. B12 cu gastromucoproteina**

- b. gastromucoproteina sau complexul Vit. B12 - gastromucoproteina**

- b. celulele fundice**

Acești anticorpi se întâlnesc la 50-90% din bolnavi cu anemia Biermer

3. Anemiile carentiale pernicioforme endogene

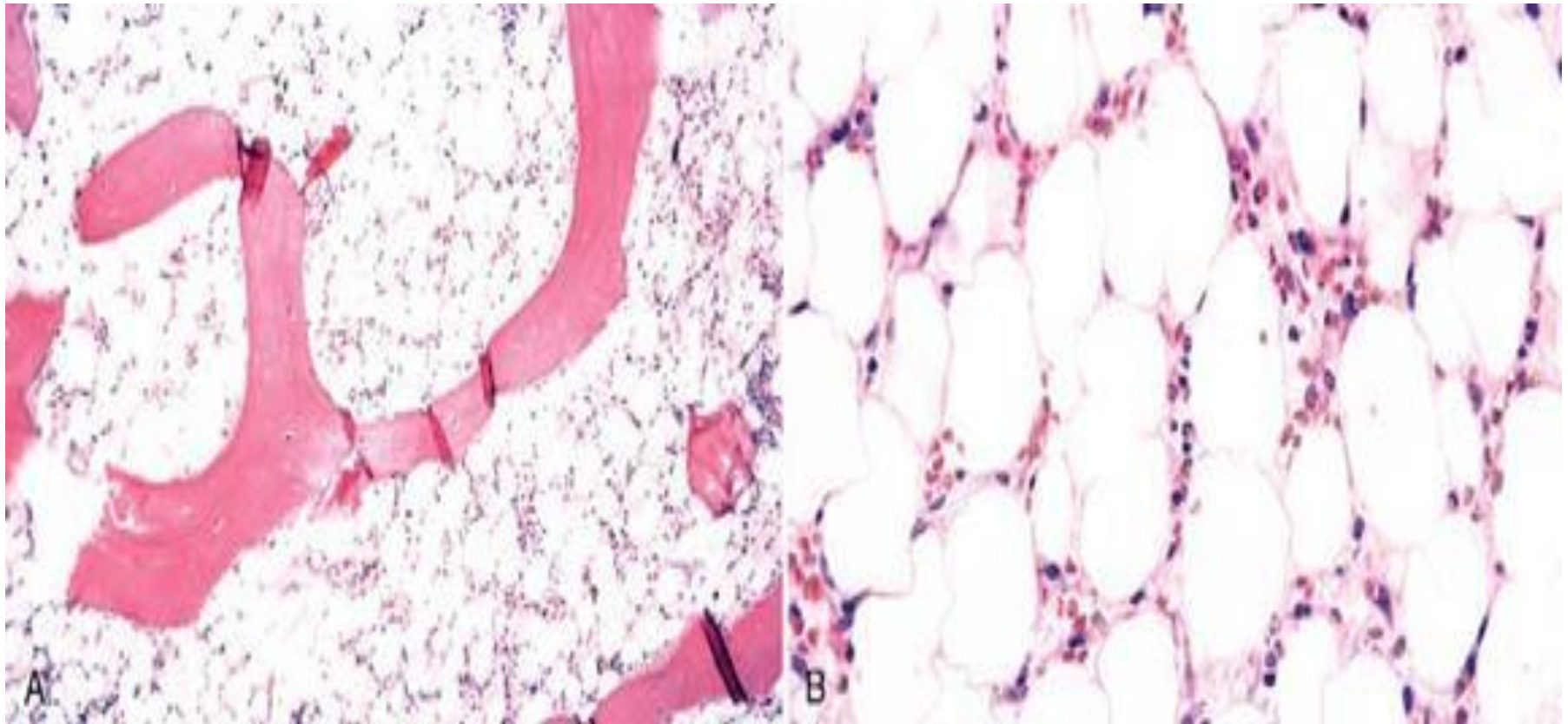
- cancer, boala Hodgkin, polipoza gastrică corozivă și alte procese patologice în stomac**
- gastrectomie**
- după rezecția intestinului subțire**
- helmintică- botriocefalică**
- celiachie**
- abuz de droguri și alcoolismul sever**
- graviditate**

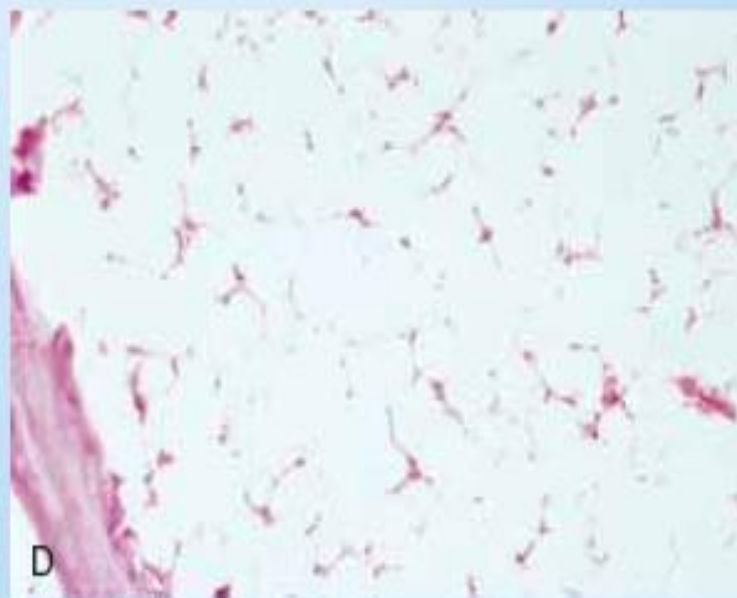
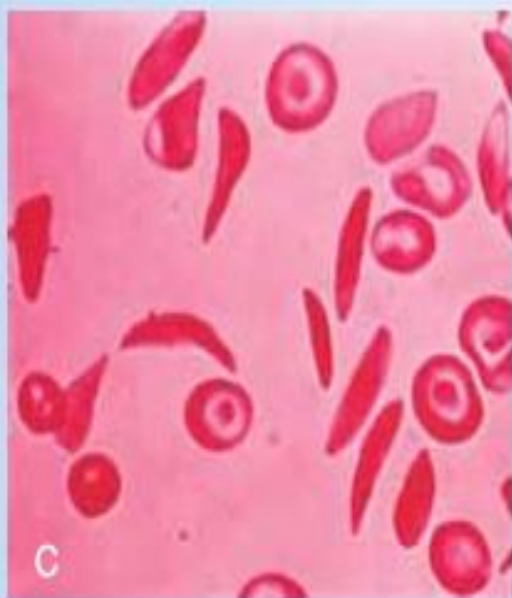
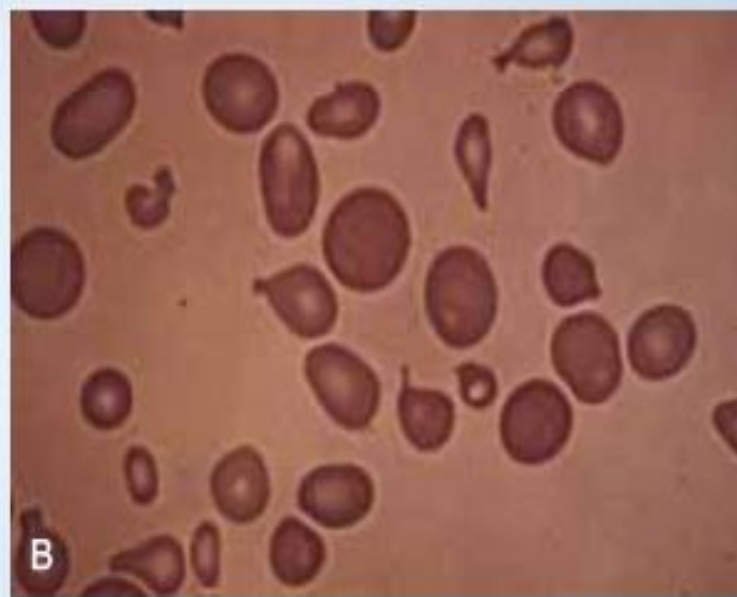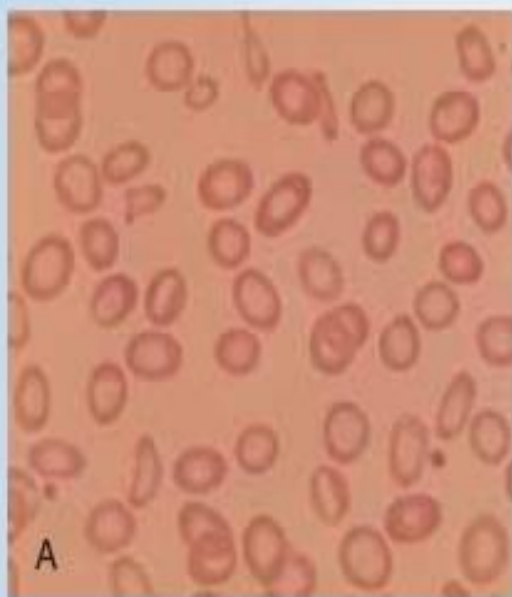
4. Exogene

3. Anemiile hipo și aplastice

- pancitopenie, eritrocitopenie, agranulocitoza, trombocitopenie**
- In jumătate din cazuri – idiopatica**
- Cauze endogene- anemia aplastică familială Fanconi, anemia hipoplastică Erlich – are loc pierderea capacității M.O. de a regenera, are loc distrugerea măduvei active și substituirea ei cu măduvă galbenă grasă.**
- Cauze exogene - iradiere, medicamente mielotoxice**
- Poate apărea și la substituirea M.O. prin celule leucemice, metastaze de cancer (prostatic, mamar, tiroidian, gastric) sau prin țesut osos în osteoscleroză**

Devastarea completă a M.O. și substituirea ei prin cea grasă este numită *panmieloftizie*





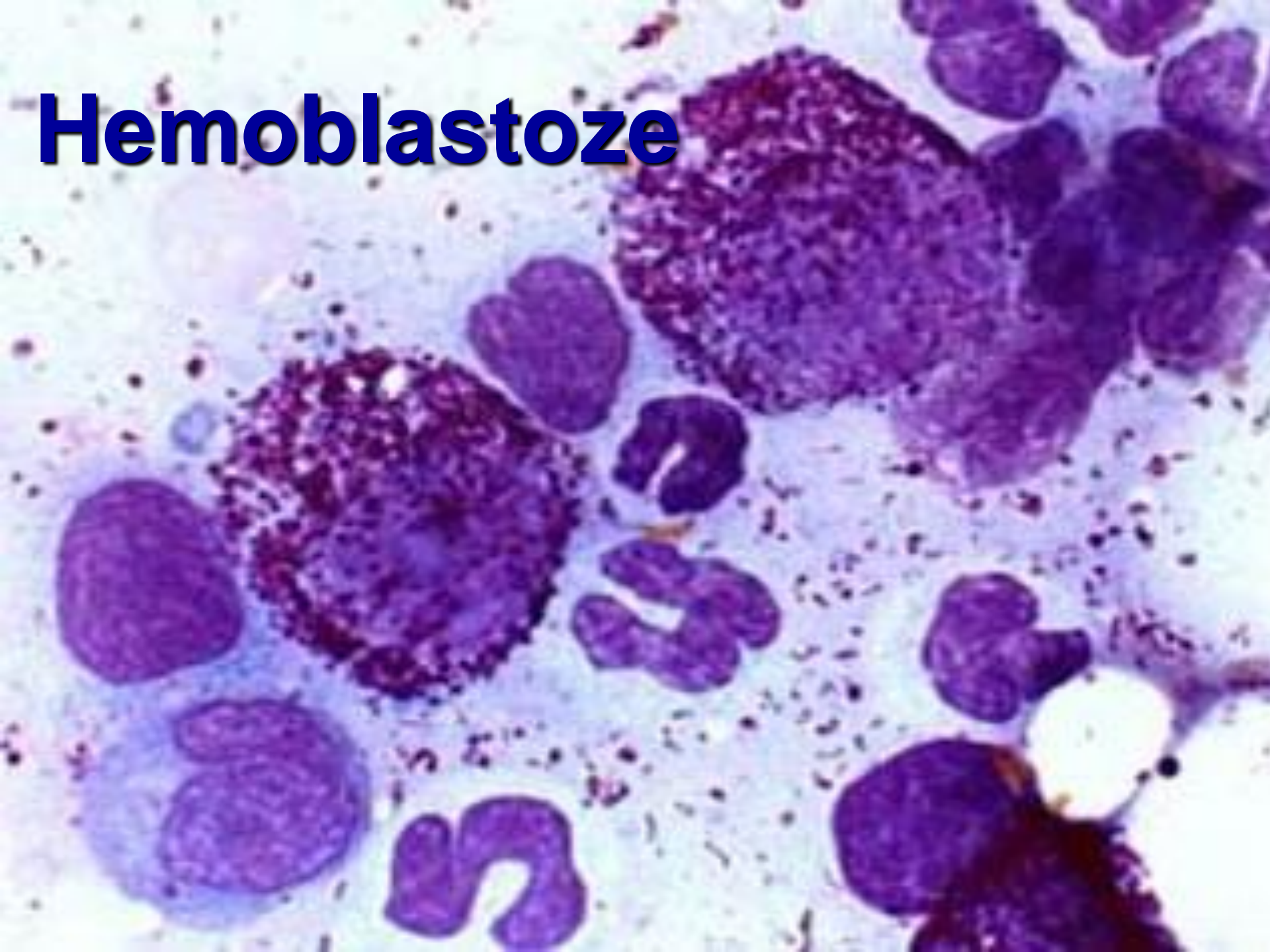
(A) Iron-deficiency anemia; notice the pale, oval RBCs.

(B) Pernicious anemia, with large, misshapen RBCs.

(C) Sickle-cell anemia.

(D) Aplastic anemia, bone marrow.

Hemoblastoze

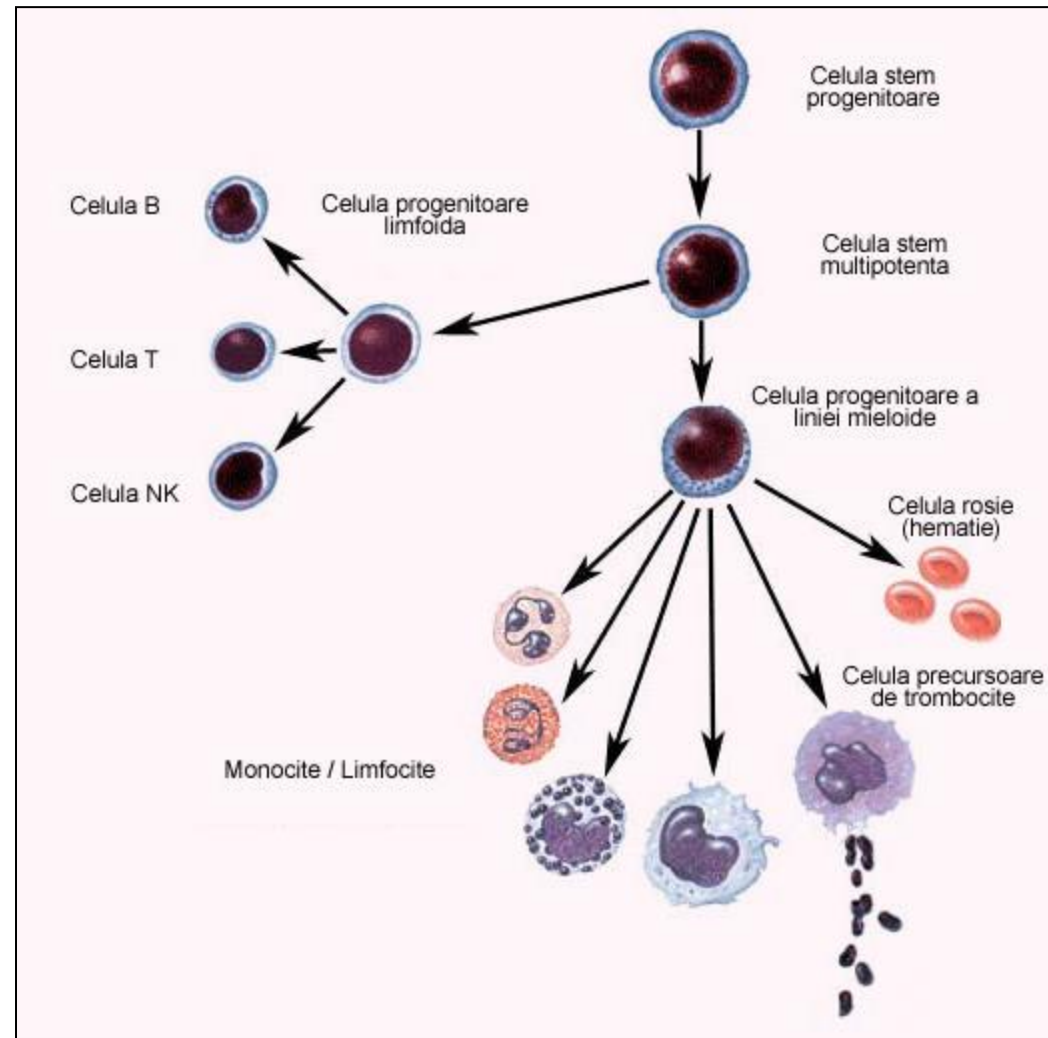


Hemoblastoze

Reprezintă patologii tumorale ale țesutului hematopoietic și limfoid.

Hemoblastozele se subîmpart în maladii:

- sistemice: leucoze
- și
- regionale: limfoame



Patologia celulelor albe ale sangelui

- Cresterea reactiva a numarului – “philiias”
- • ***Neutrofilie*** – sepsis bacterial
- • ***Limfocitoza*** – virala, Imuna
- • ***Eosinofilie*** – Alergii & Paraziti.
- Numar micorat – “penias”
 - ***Neutropenie, Limfopenie & Eosinopenie, Pancitopenie***
 - medicamente, inf. virale, radiatie, chimioterapie....

Leucemiile

Reprezintă o proliferare sistemică, difuză și autonomă a unui tip de celule hematopoietice, cu revărsarea acestora în sângele periferic – celule leucemice.

În leucemii țesutul tumoral primar concrește pe teritoriul măduvei osoase și treptat substituie celulele normale hematopoietice.

Clasificarea leucozelor:

Leucoze acute –

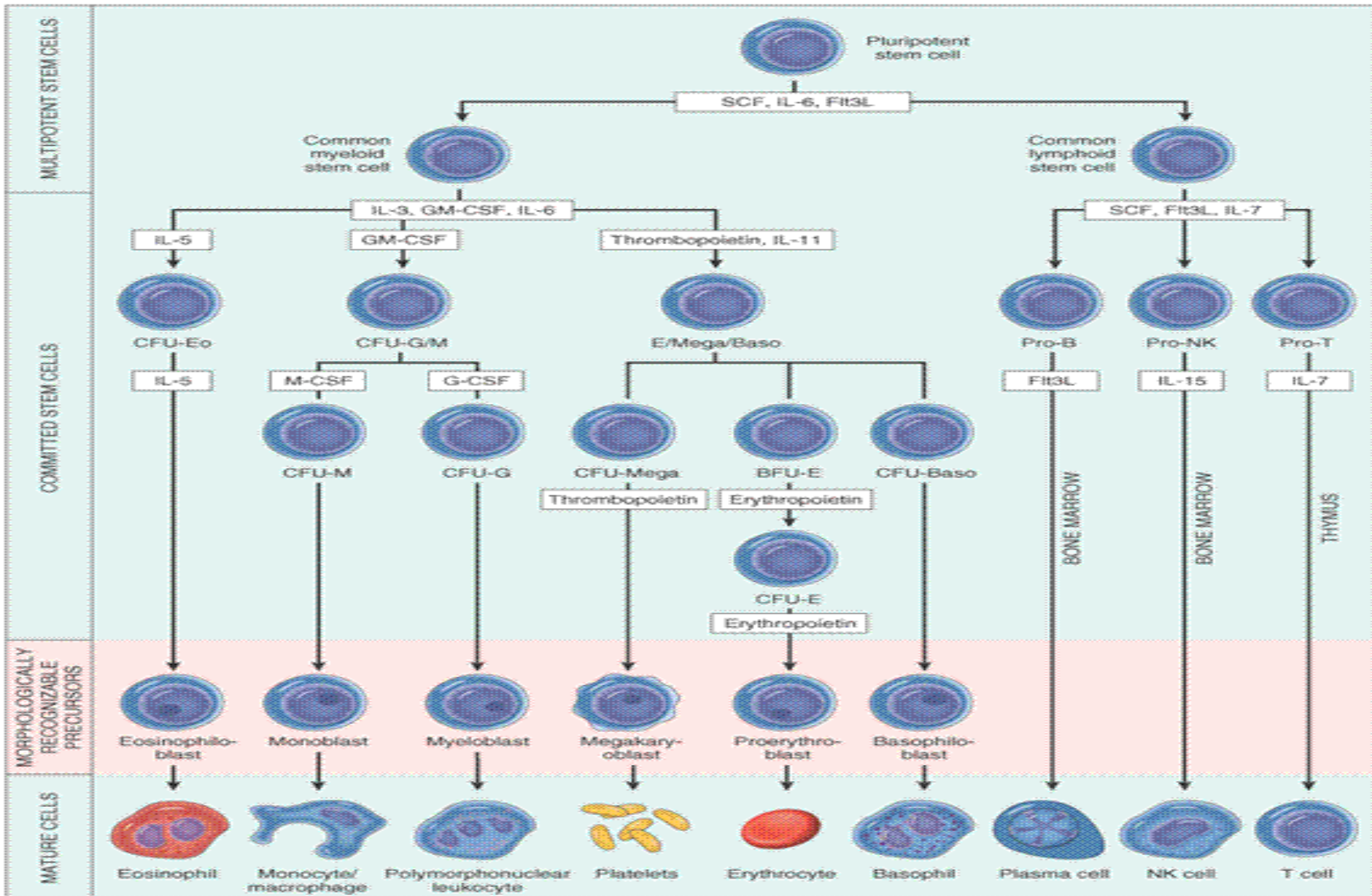
proliferarea sistemică, difuză a celulelor hematopoietice nediferențiate și slab diferențiate (blastice) = *leucoze blastice*.

Leucoze cronice –

proliferarea difuză a celulelor hematopoietice diferențiate, mature = *leucoze citare*; ele au o evoluție relativ benignă.

Criteriul principal – gradul de maturitate a celulelor tumorale, iar nu factorul de timp.

Schema hematopoiezei normale



Lucemia acuta vis-à-vis de cea cronica

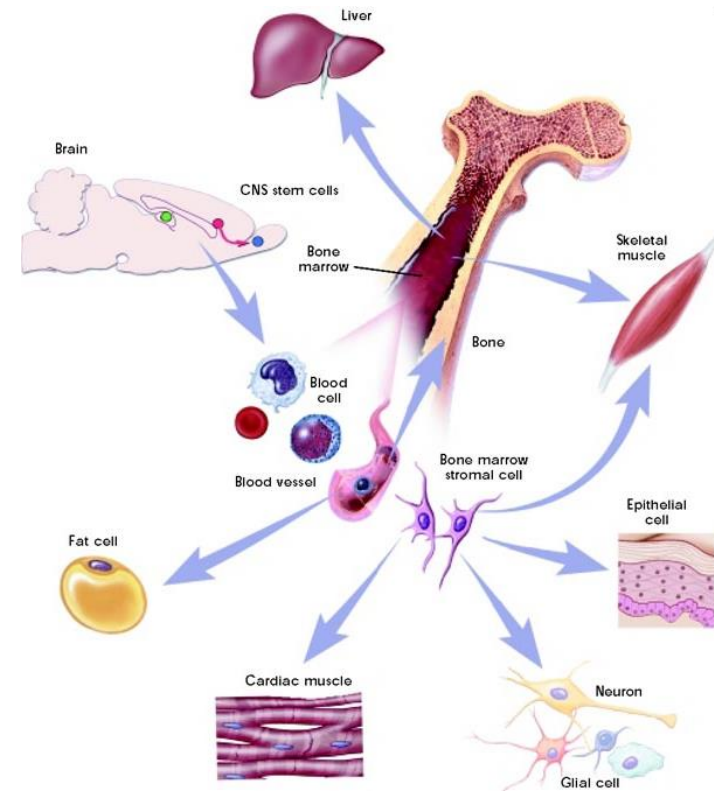
- Supraproducerea de celule imature
 - Debut vertiginos
 - Clinica evidenta, complicatii severe
- Supraproducerea celulelor mature
 - Debut insidios
 - Clinica moderata
 - Prognostic mai benign

Etiologia leucemiilor

- Cronice
 - Mai frecvent la adulti
- Acute
 - Prioritar la copii si tineri
 - LLA
 - 2-6 ani
 - Cauze neidentificate
- Leucemia la adulti se asociaza cu viroze, substante chimice si radioactive
- S-a determinat asocierea cu unele dereglari cromozomiale

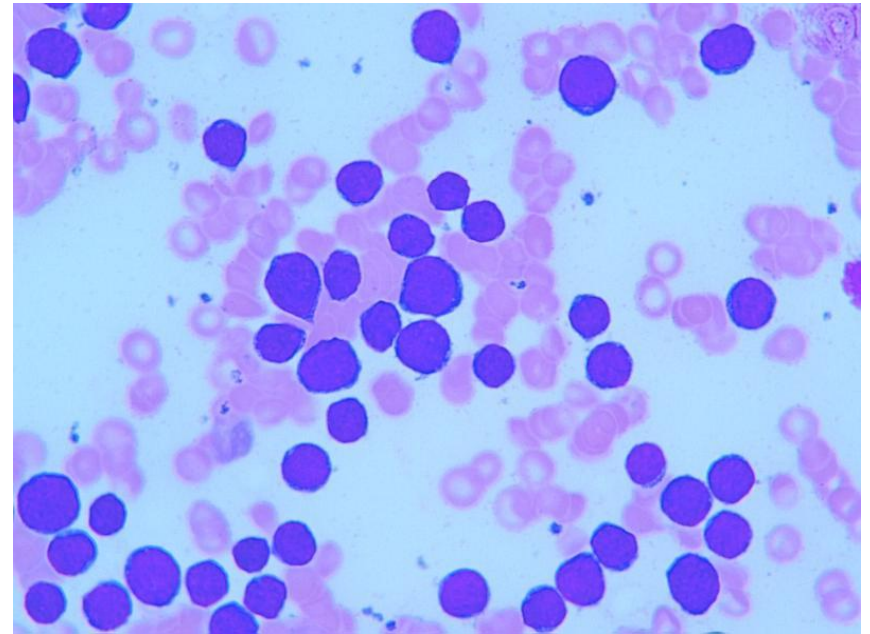
Patfiziologia leucemiilor

- Sporirea numarului de celule tumorale supreseaza producerea celulelor normale
- Ceea ce genereaza:
 - Anemia, trombocitopenia, insuficienta de leucocite functionale
 - Maduva osoasa exercitand presiune asupra terminatiunilor nervoase produce durere
 - Odata cu progresarea procesului:
 - Congestia tesutului limfoid
 - Limfademopatie
 - Splenomegalie
 - Hepatomegalie



Diagnosticul leucemiilor

- Sangele periferic
 - Leucocite imature
 - Eritrocite alterate
 - Nm. Eritrocitelor si trombocitelor - scazut



Clasificarea leucozelor acute:

- 1) nediferențiată;**
- 2) mieloblastică;**
- 3) limfoblastică;**
- 4) monoblastică;**
- 5) eritro-mieloblastică;**
- 6) plasmoblastică;**
- 7) megacarioblastică.**

- **Leucemii acute:**

- Leucemia mieloida acuta - LMA
 - LMA **M0, M1, M2, M3, M4, M5, M6 & M7**
- Leucemia limfoida acuta - LLA
 - LLA - **L1, L2 & L3** - maturity

Particularitățile leucozelor acute:

- 1) **hiatul leucemic** – prezența celulelor blastice și a celor mature în absența formelor celulare intermediare;
- 2) apariția celulelor blastice în sângele periferic (*în normă nu sunt*);
- 3) evoluție malignă;
- 4) evoluează ca o boală infecțioasă acută (boală septică) cu **sindrom hemoragic**, **angină necrotică** și **anemie**;
- 5) limfadenopatie generalizată;
- 6) spleno- și hepatomegalie.
- 7) dureri în oase;
- 8) leziuni ale SNC (*cefalee, greață, paralizii ale nervilor*).

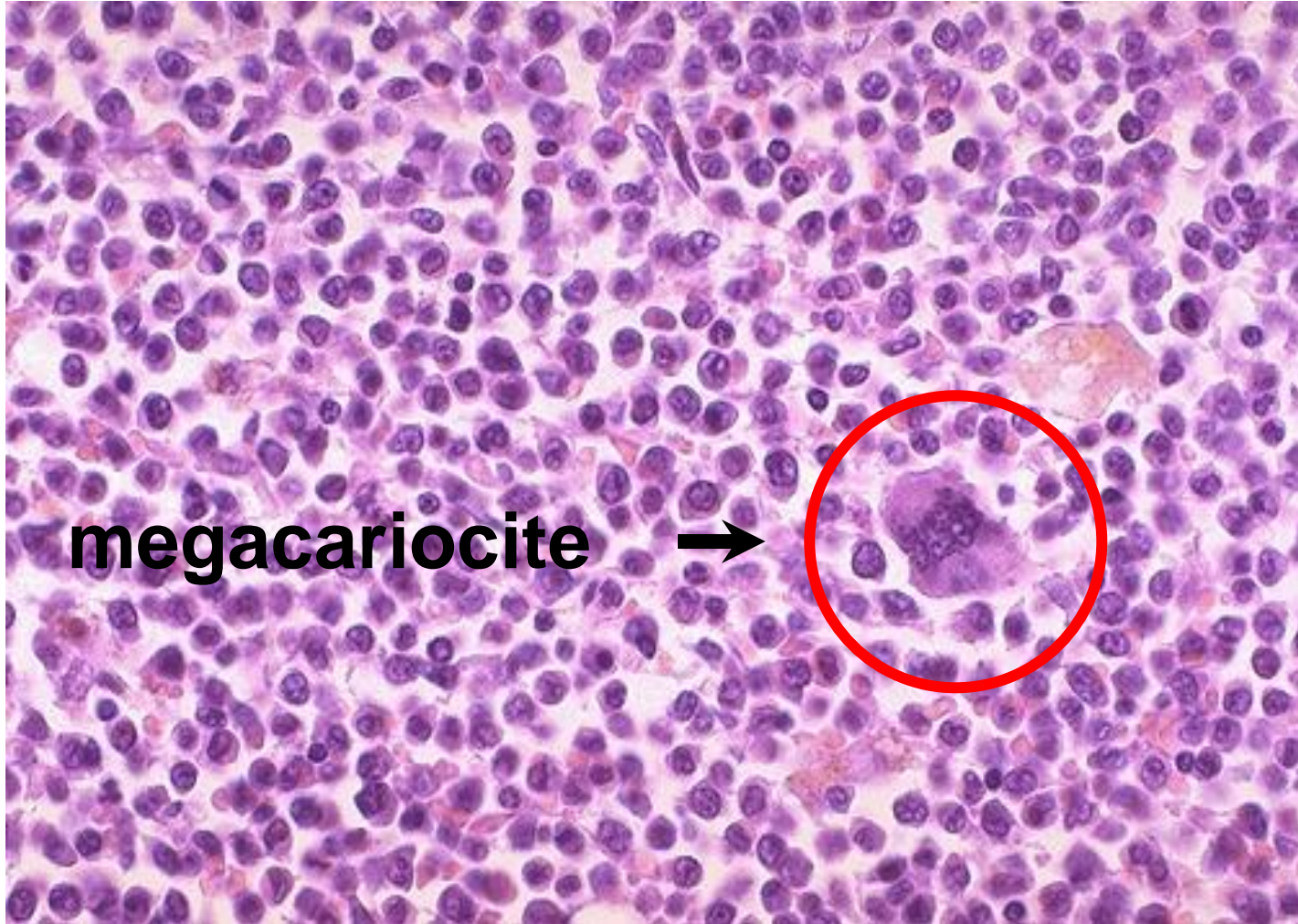
Semnele si simptomele leucemiei

Acute:

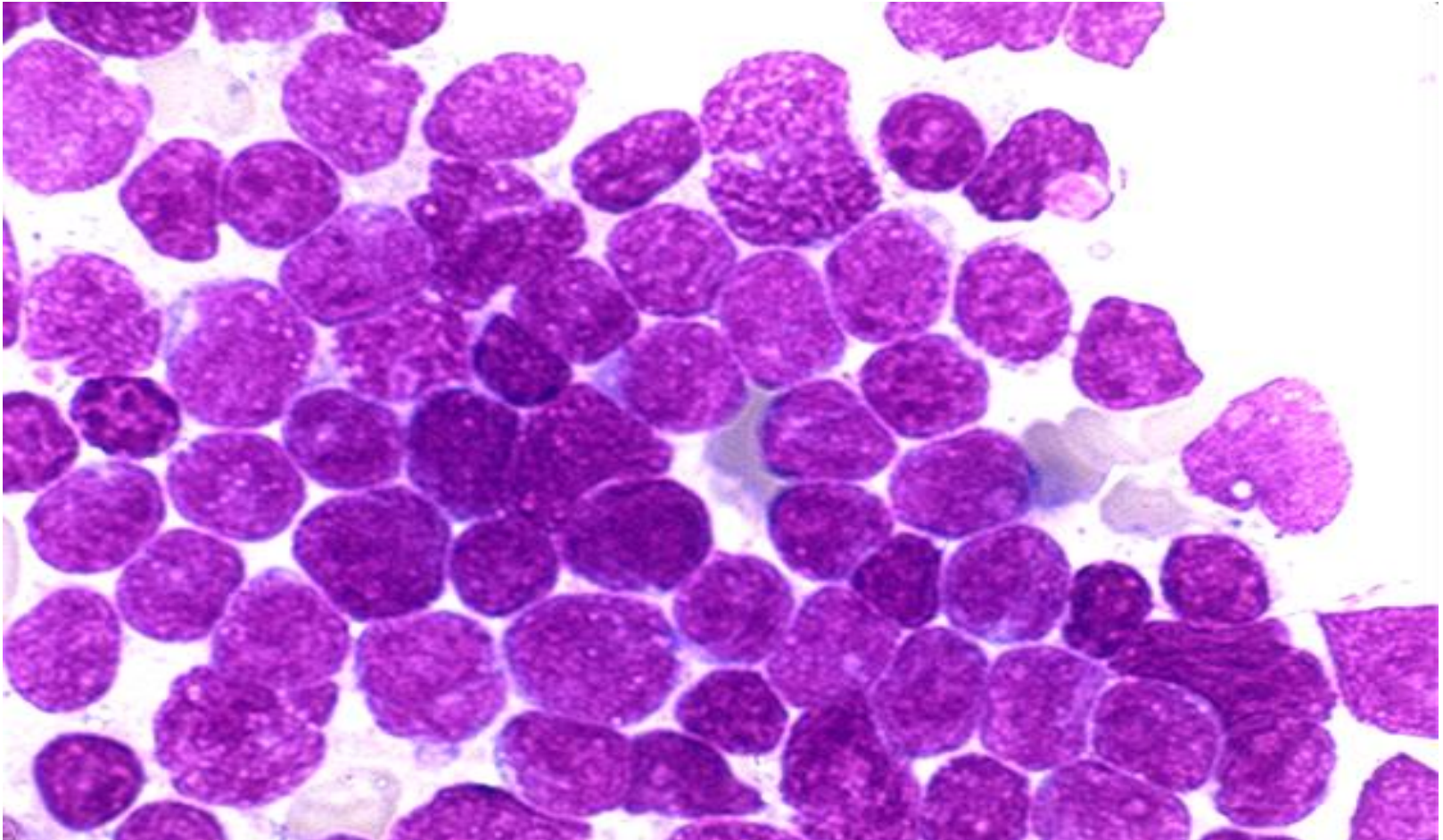
- Debut marcat de infectii ce nu se supun tratamentului sau hemoragii severe
- Anemie
- Dureri severe in oase
- Pierdere ponderala si fatigabilitate
- Febra
- Cresterea dimensiunilor ganglionilor limfatici, splinei, ficatului

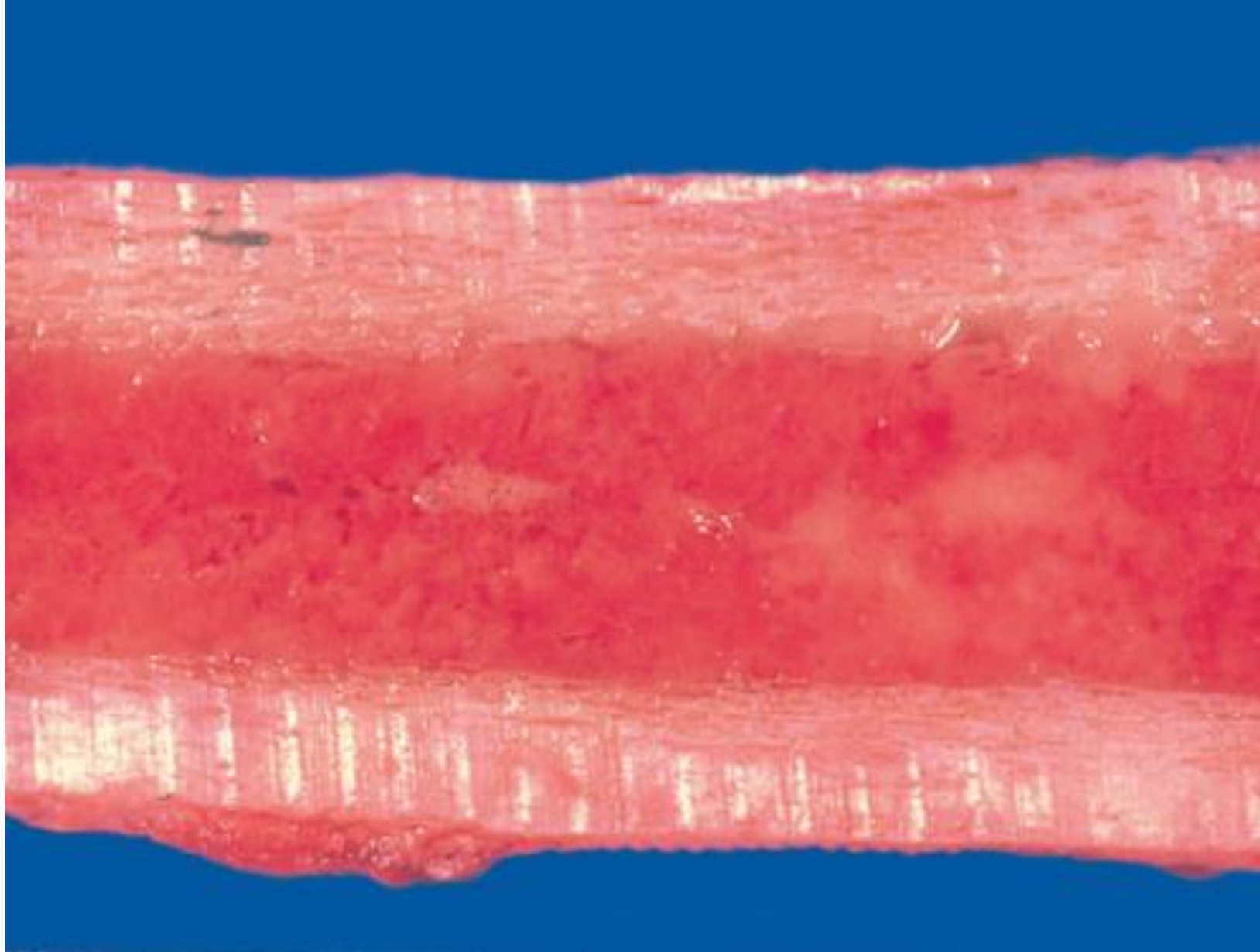
Cronice: debut insidios semne clinice nepronuntate

Maduva osoasa LMA ... supraincarcata de celule blaste



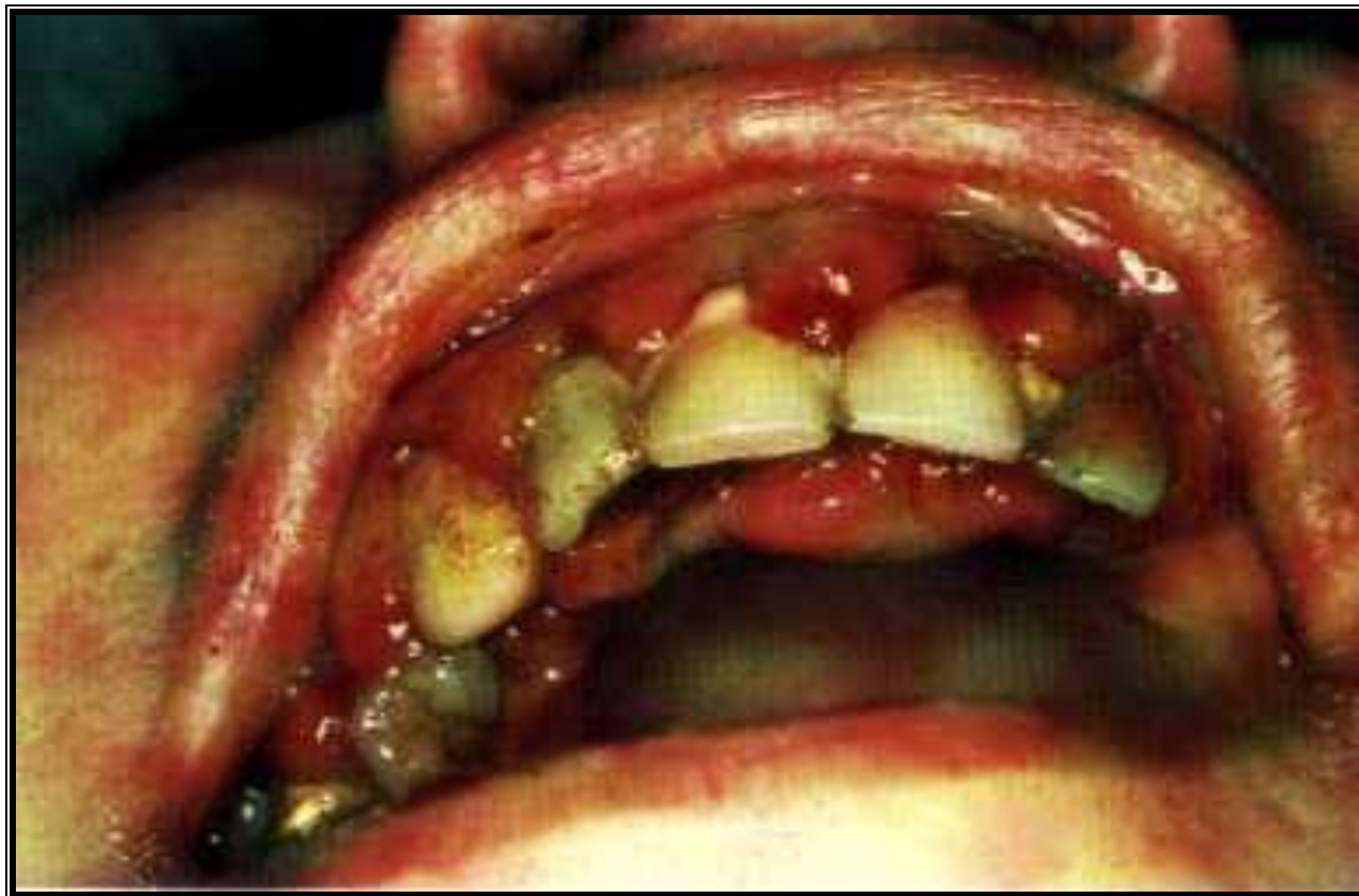Maduva osoasa ...LLA...90+% blaste



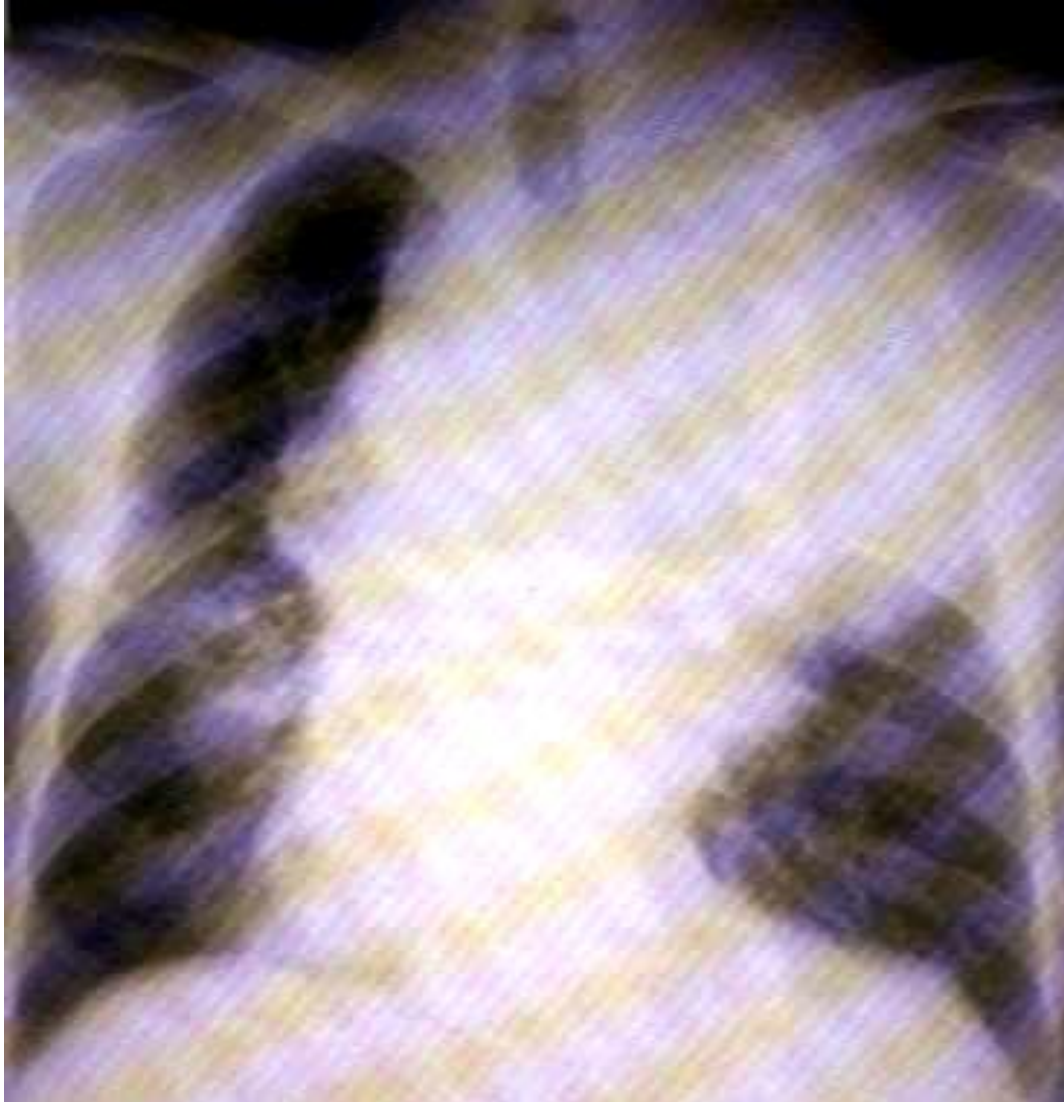


**Măduva osoasă în leucemia mieloidă
(“jeleu de zmeură”)**

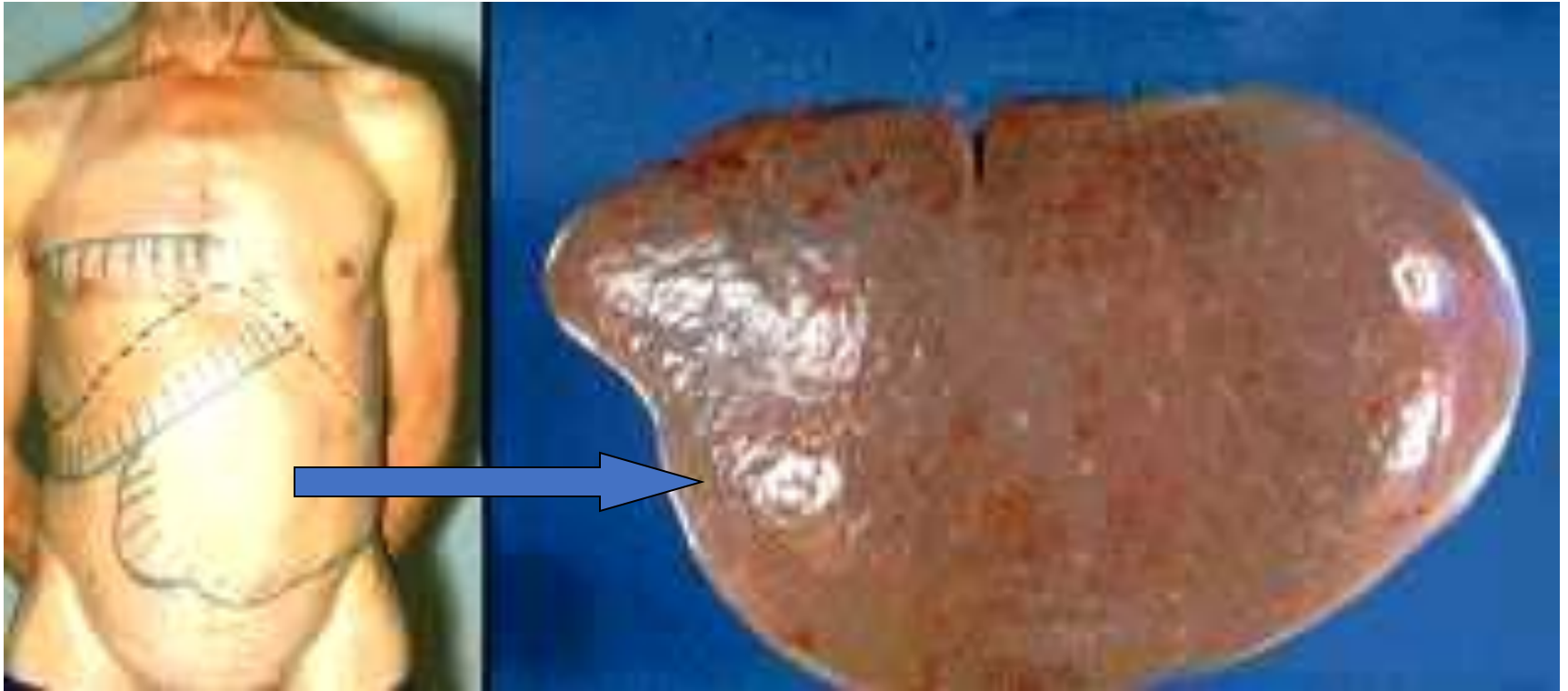LMA – hipertrofia gingivala:



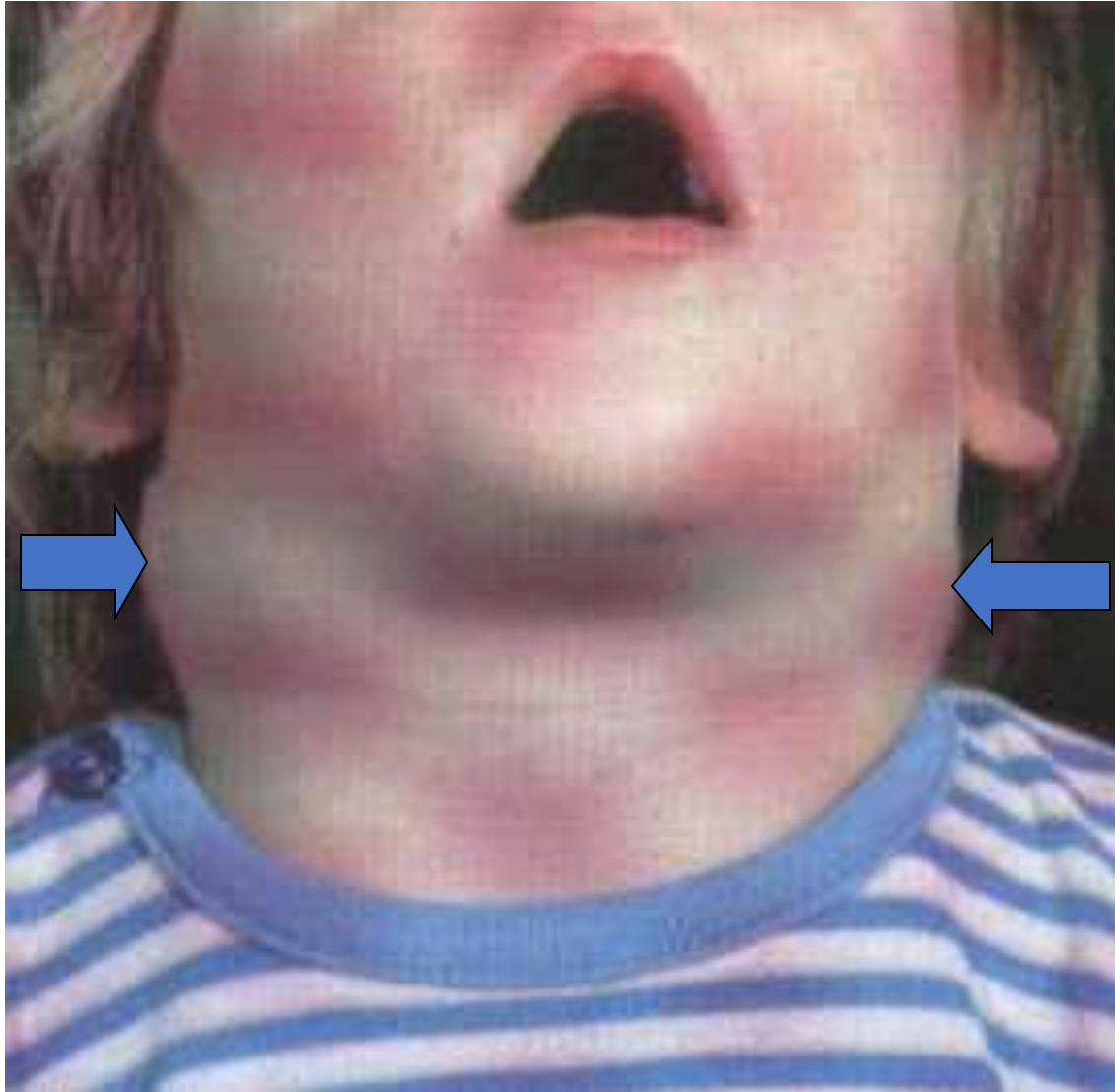Limfadenopatie mediastinala - LLA



Organomegalie



LLA: limfadenopatie cervicala



Leucoze cronice

1. de geneză mielocitară

- mieloidă cronică, eritromieloza cronică, eritremie, policetimia vera(Osler)

2. de geneză limfocitară

- limfoleucoza cronică
- limfomatoza pielii (boala Sezary)
- leucozele paraproteinemice
 - a) mielom multiplu
 - b) macroglobulinemia primara (boala Waldenstrom)
 - c) boala lanțurilor grele (boala Franklin)

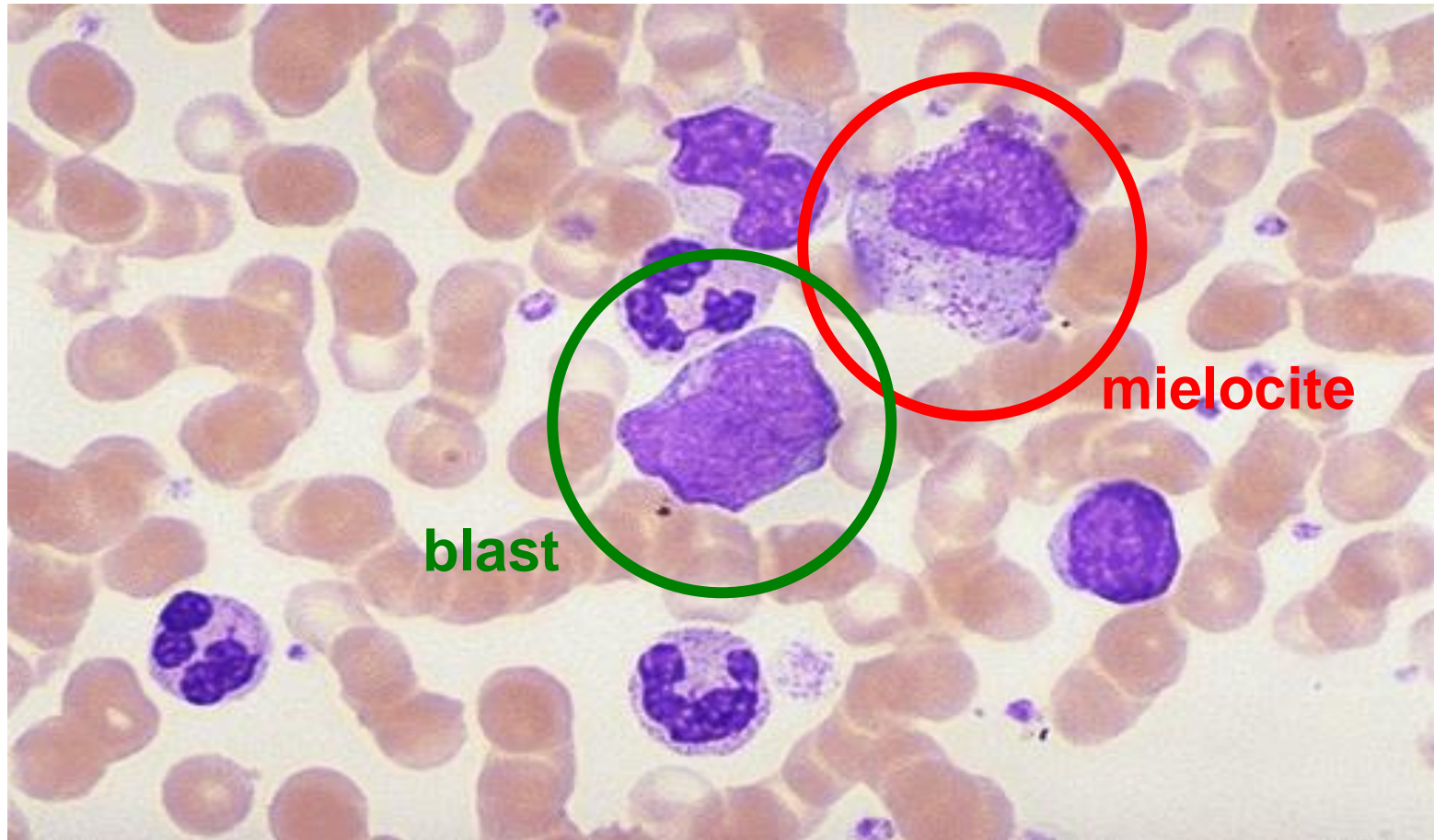
3. de geneză monocitară

- leucoza monocitară, histiocitozele


Leucemia mieloida cronica

- Vîrsta medie
- Philadelphia cromosom, t(9:22)
- Anemie, Febră & hemoragii
- Leucocitoză pronunțată – >50,000 (anormal)
- Splenomegalie(6-9Kg), Hepatomegalie pronunțata

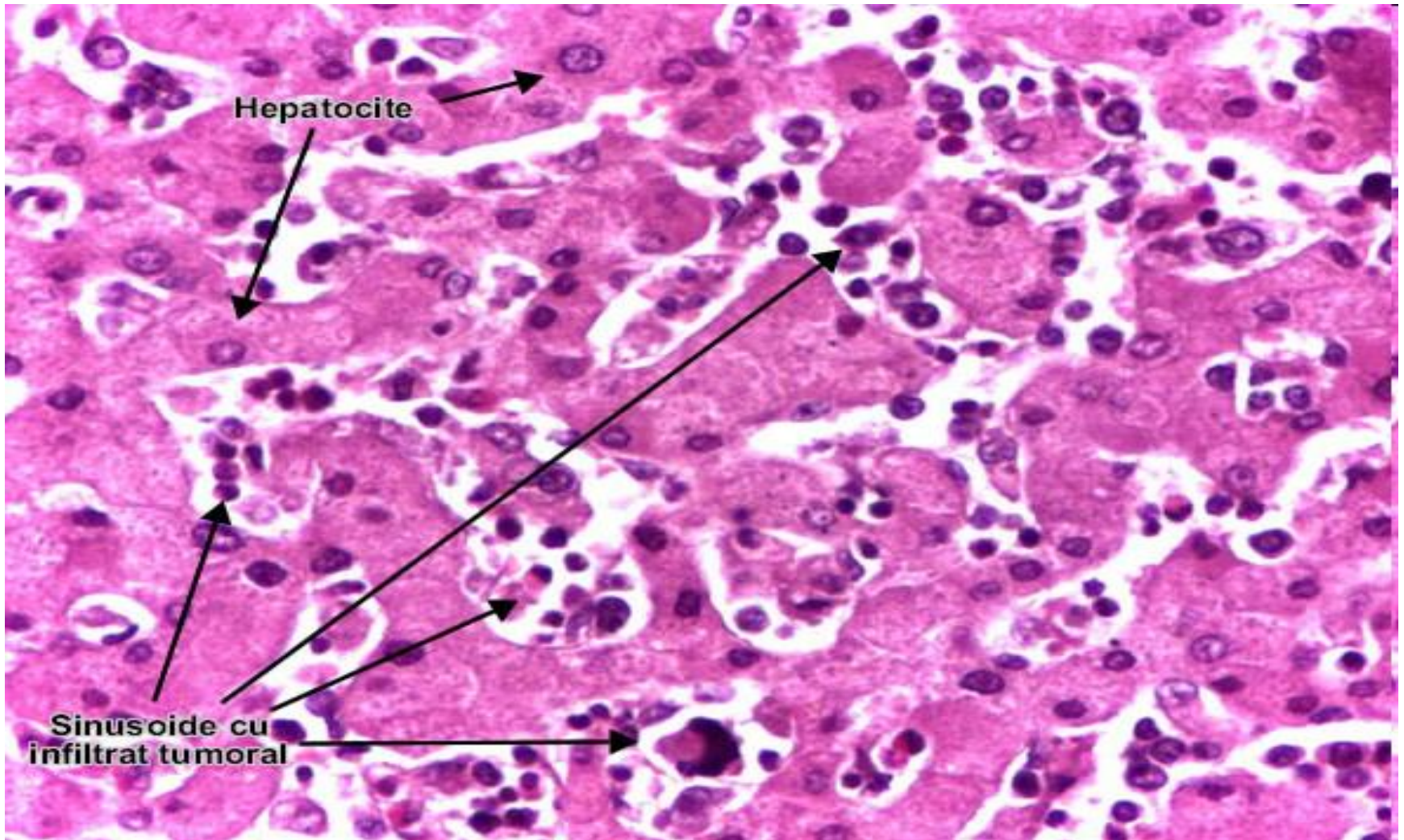
LMC high-power

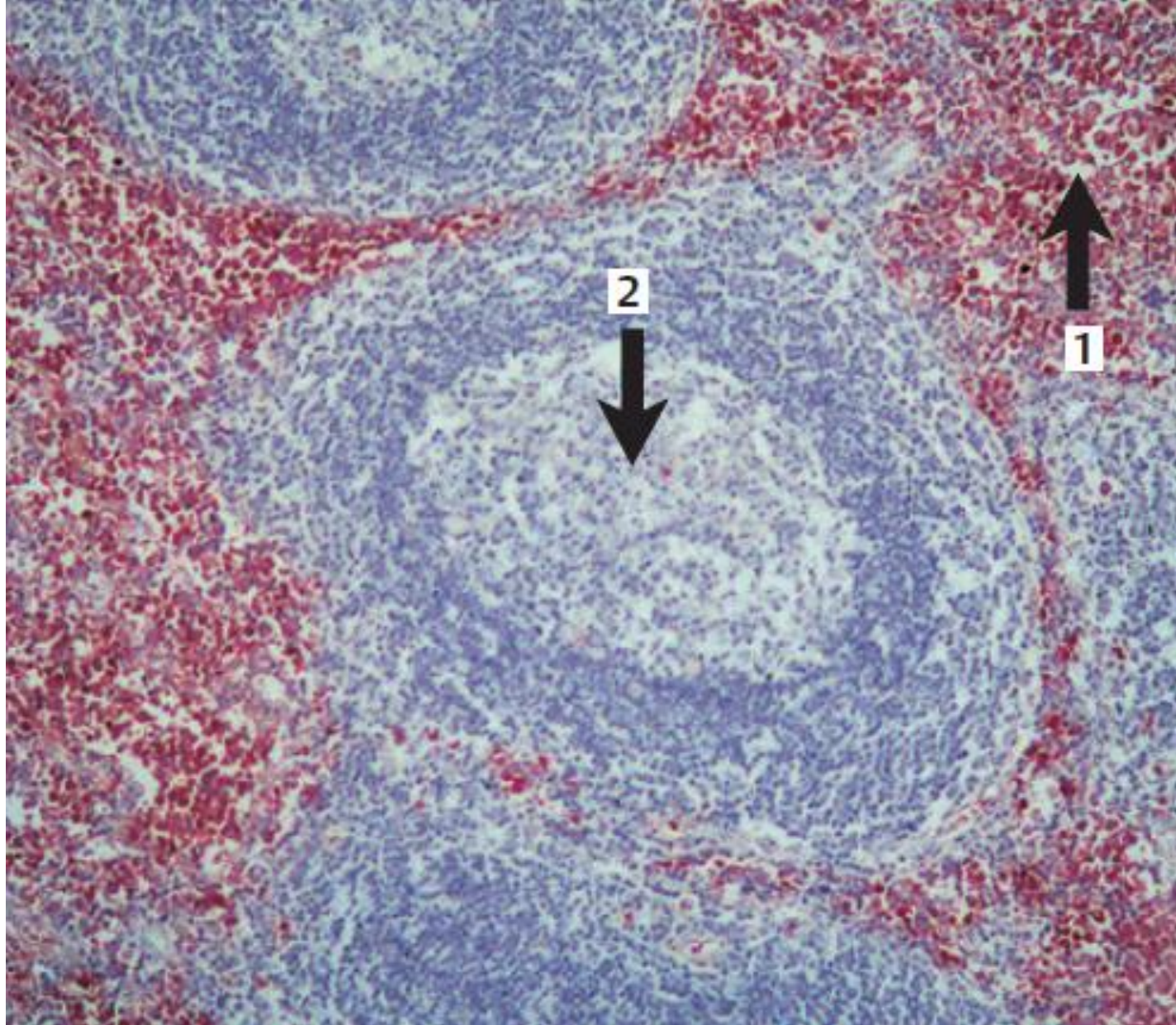


Splenomegalie masivă în LMC



Leucemia mieloida cronică (determinare hepatică) (detaliu)

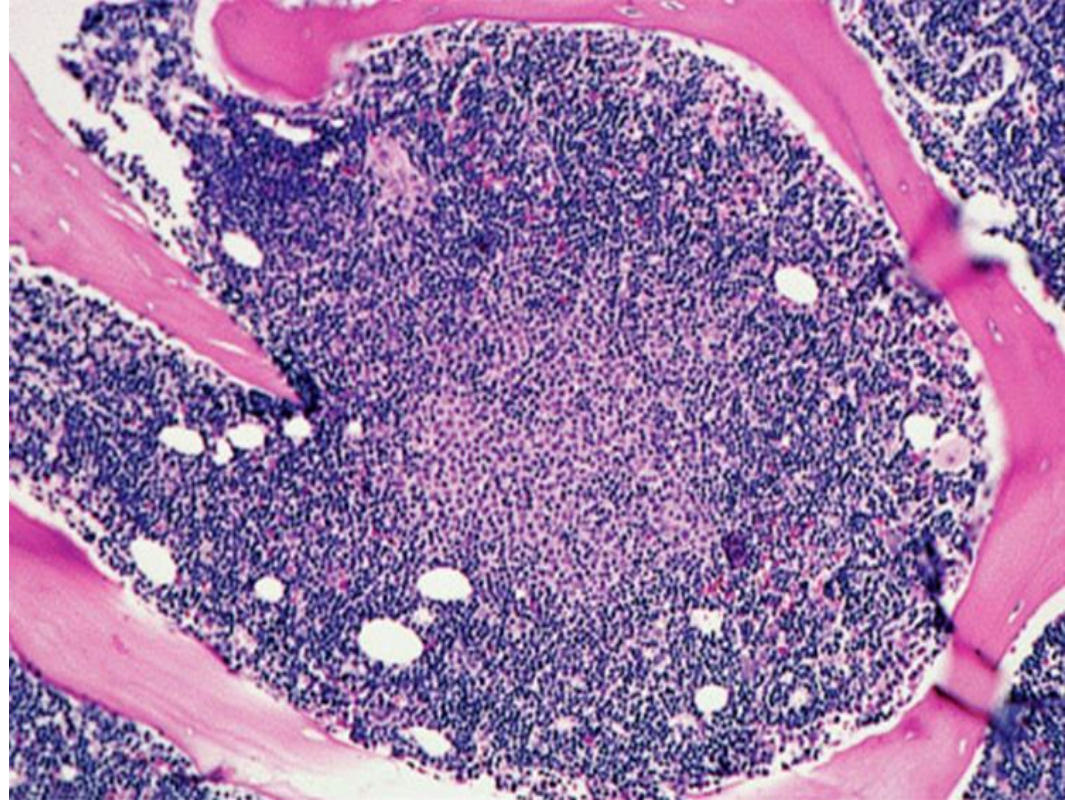
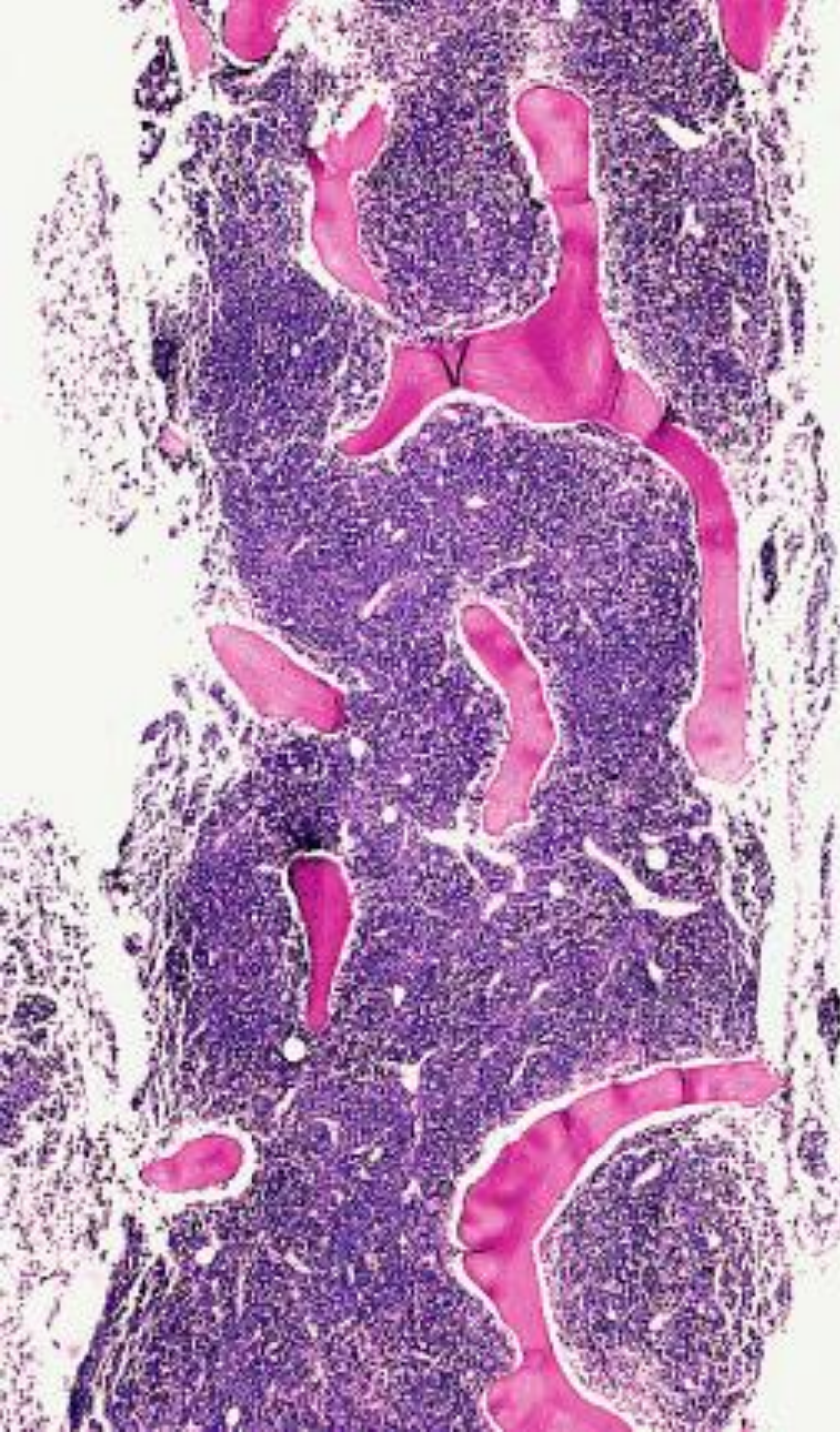



LMC - Infiltrația limfoganglionului cu celule leucemice mieloide (între foliculi; colorație la esterază)

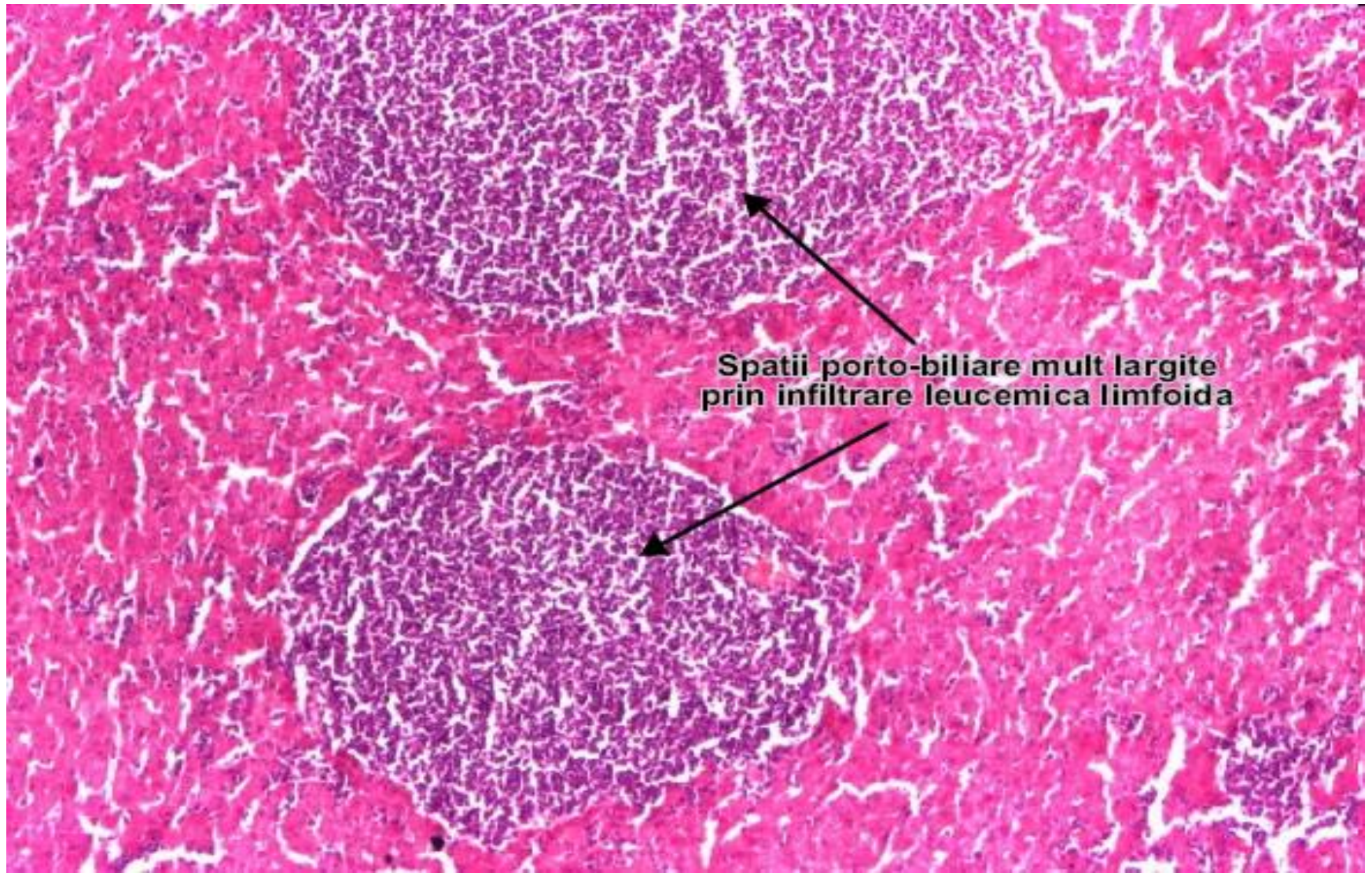
Leucemia limfoida cronică

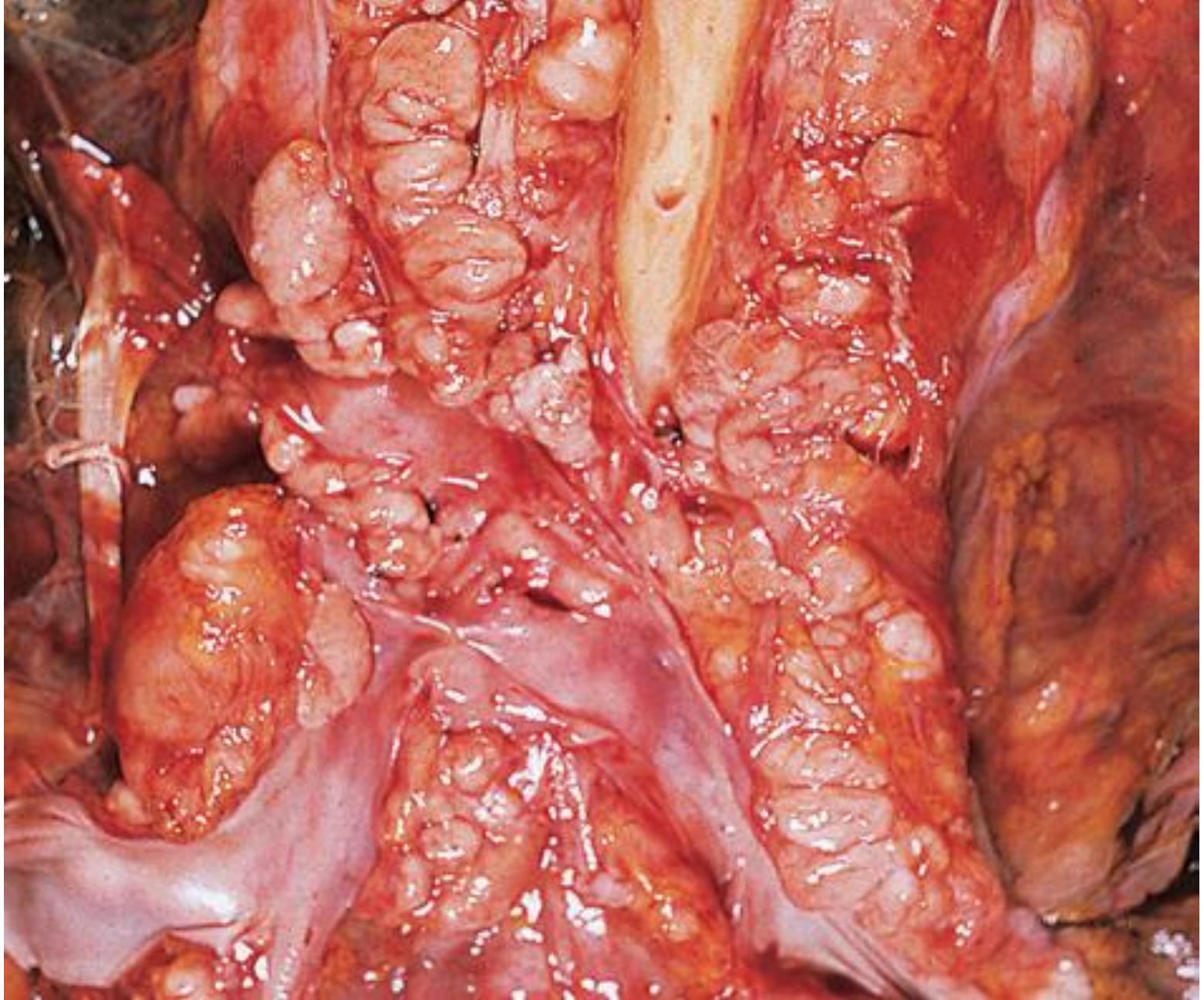- Vârsta înaintată
- Anemie, febră & hemoragie nepronunțată.
- Limfocitoză & limfadenopatie
- Spleno- și hepato-megalie
- Celule B
- Reacții autoimune, stări autoimune hemolitice și trombocitopenice



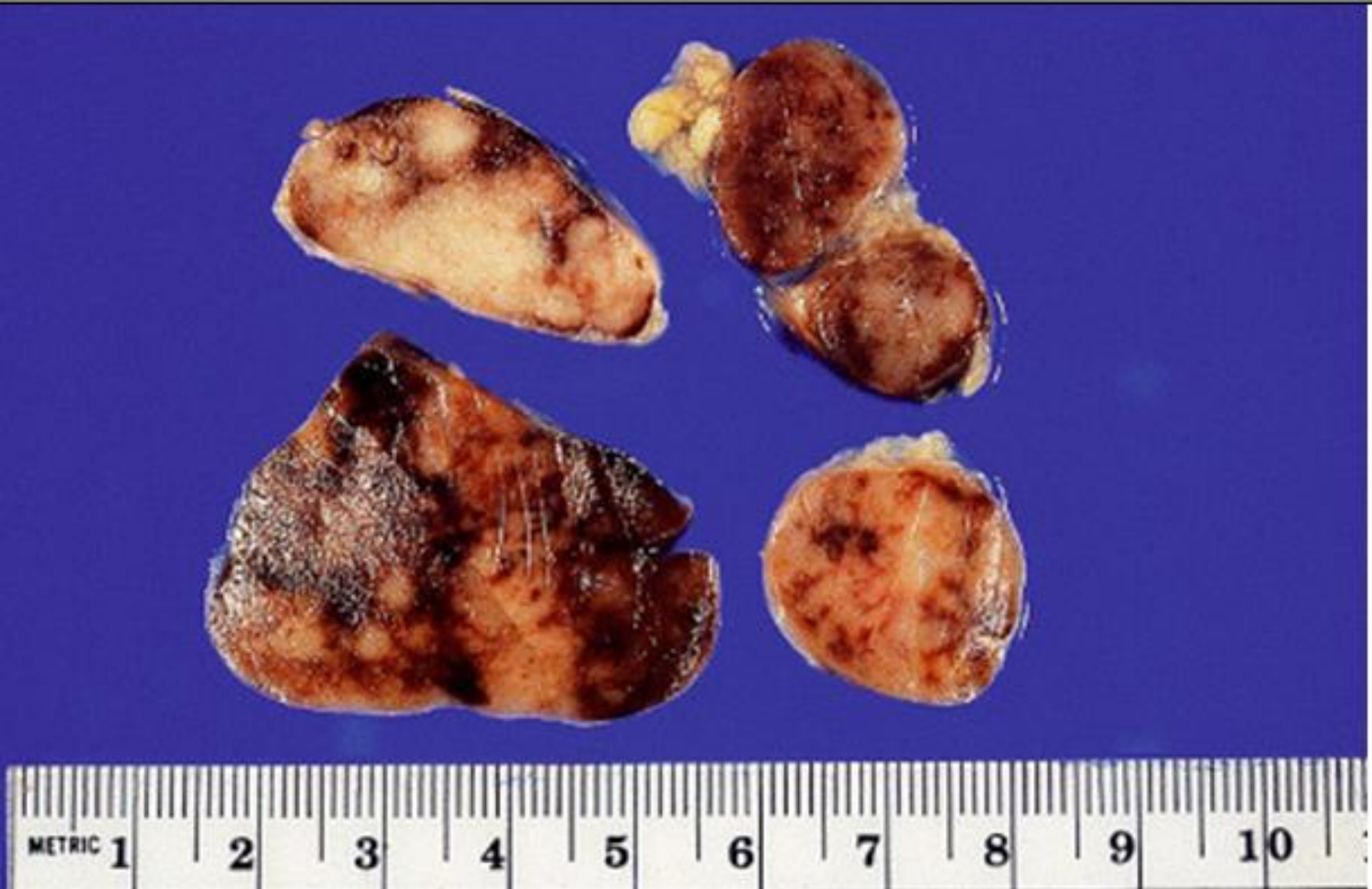
***LLC – substituirea
difuză a țesutului
hematopoietic cu celule
leucemice***

Leucemia limfoida cronica

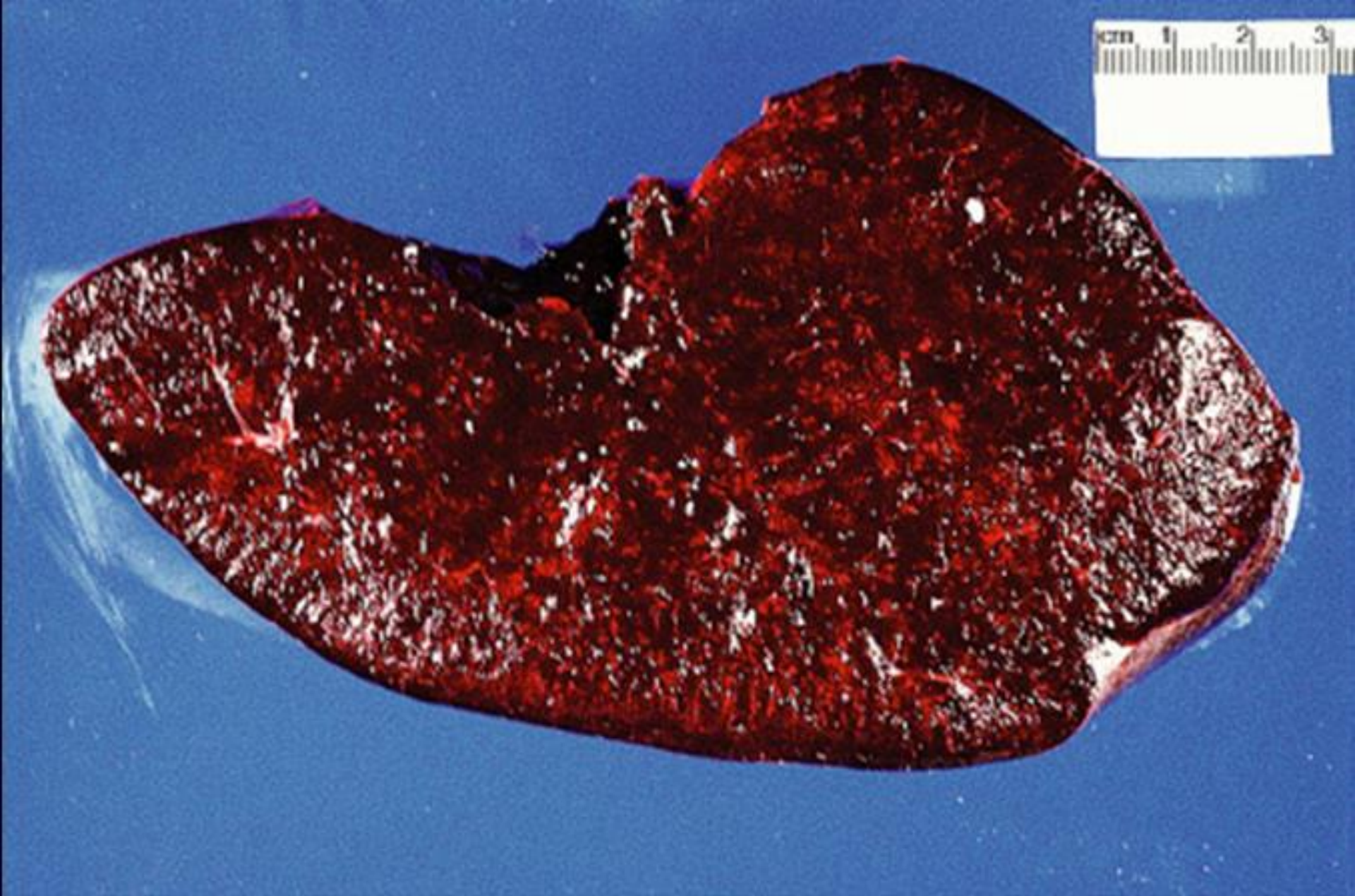




LLC – hiperplazia limfoganglionilor periaortali



Ganglioni limfatici în leucoza limfoidă cronică



Splina în leucoza limfoidă cronică

Limfoame

Neoplasm malign caracterizat prin proliferarea limfocitelor in ganglionii limfatici

- Limfoamele Hodgkin si non-Hodgkin's pot fi diferențiate prin biopsie ganglionara
- Etiologie necunoscuta

<i>Limfomul Hodgkin</i>	<i>Limfomul nonHodgkin</i>
mai frevent un singur grup de l/g cervicali, mediastinali sau paraaortali	mai frcevent mai multe grupuri de l/g periferici
rar se afectează l/g mezenteriali și inelul faringian	de obicei sunt implicați l/g mezenteriali și inelul faringian
procesul se extinde prin continuitate	nu se extinde prin continuitate
nu este caracteristică localizarea extranodală (extraganglionară).	sunt caracterictice leziunile extranodale (în afara l/g).

Limfomul Hodgkin

Mai frecvent la tineri de ~ 30 ani, clinic – febră și intoxicație.

În toate cazurile se afectează primar l/g (cervicali, supraclaviculari, axilari, mediastinali, inghinali), iar ulterior – splina (65-80%), ficatul, măduva osoasă.

Formele clinico-anatomice:

- **forma izolată** – un singur grup de l/g;
- **forma generalizată** – câteva grupuri de l/g și splina.

L/g aderă unul la altul, formând pachete, conglomerate.

Splina mărită până la 1 kg, cu aspect pestriț – splină “porfir” datorită asocierii focarelor de proliferare tumorală, inflamație, necroză cazeoasă și scleroză.

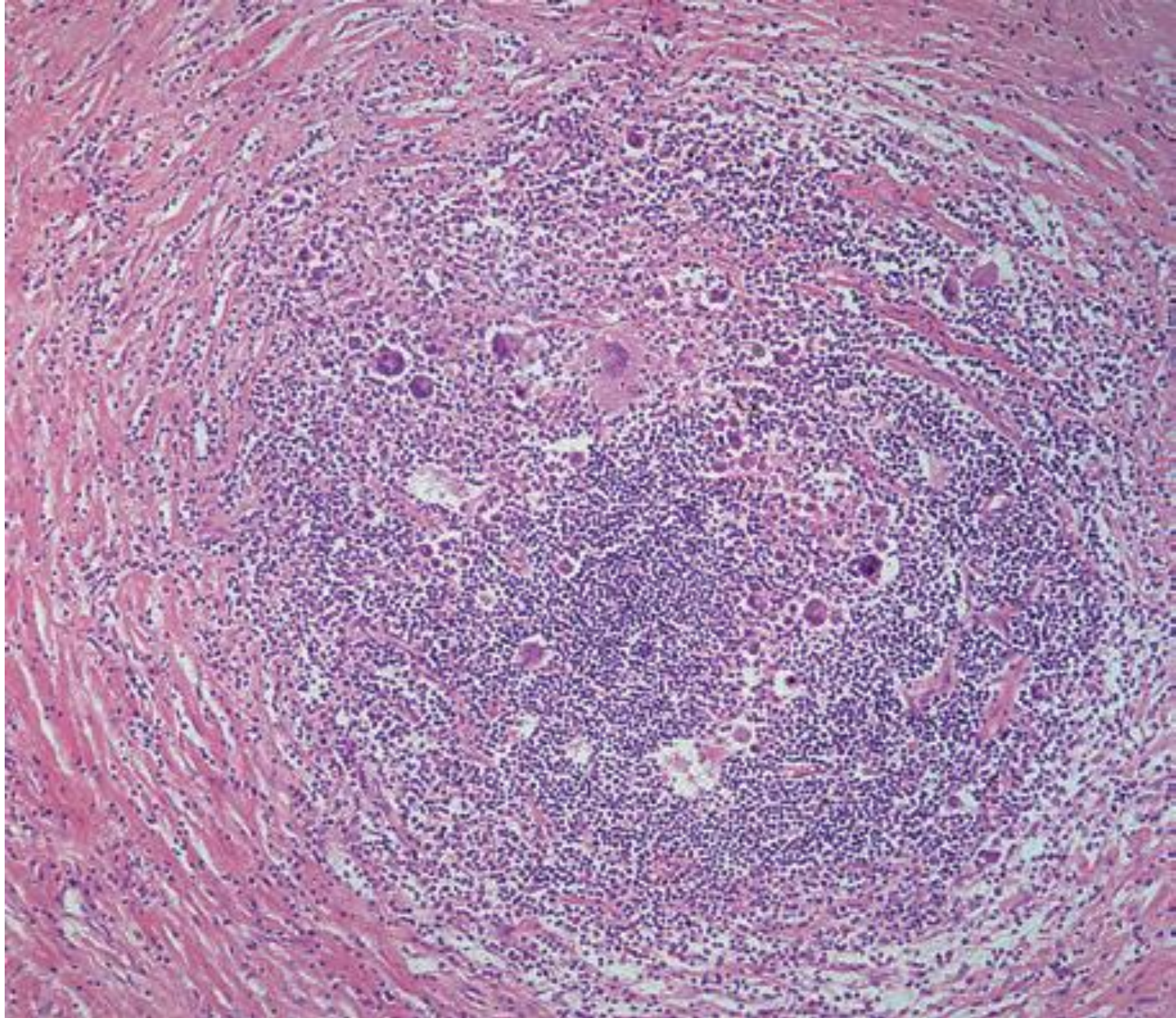
Limfomul Hodgkin

Clasificarea clinico-morfologică

- Scleroza nodulara (60 - 80 %)

Se caracterizează printr-o evoluție relativ benignă, procesul inițial localizându-se în mediastin.

Microscopic se remarcă proliferarea țesutului fibros care circumscrie focarele de aglomerări celulare, printre care se găsesc celule R-S iar la periferie limfocite și alte celule.



Limfom Hodgkin, forma nodulară sclerozantă

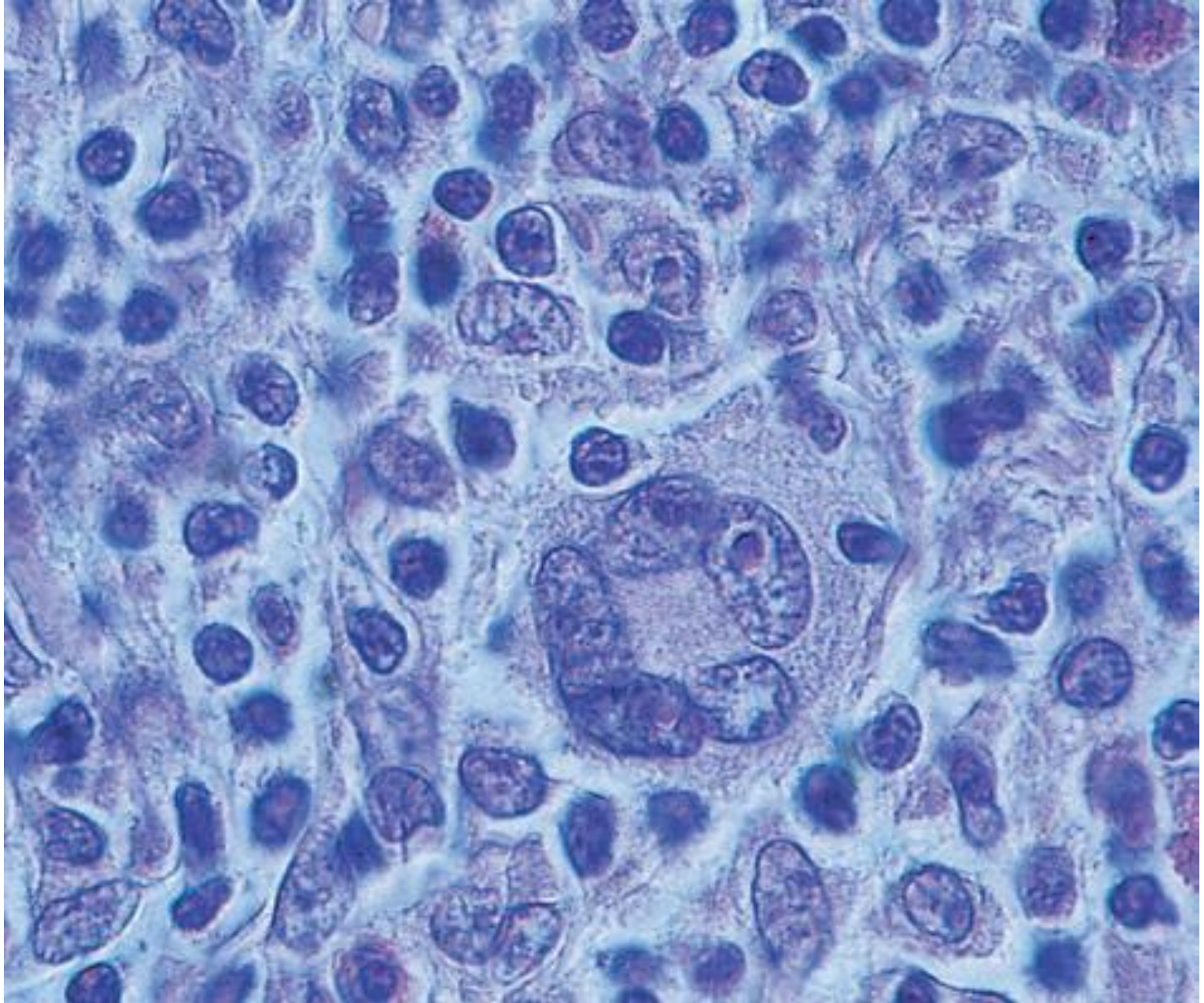
- **Bogat in limfocite sau cu predominanță limfocitară (5 %)**

E caracteristică pentru faza precoce a maladiei și pentru formele ei localizate, corespunde stadiului I-II al bolii.

Microscopic se remarcă doar doar proliferarea limfocitelor mature și parțial a histiocitelor, ceea ce duce la estomparea desenului I/g. La evoluția afecțiunii varianta limfohistiocitară trece în cea cu celularitate mixtă

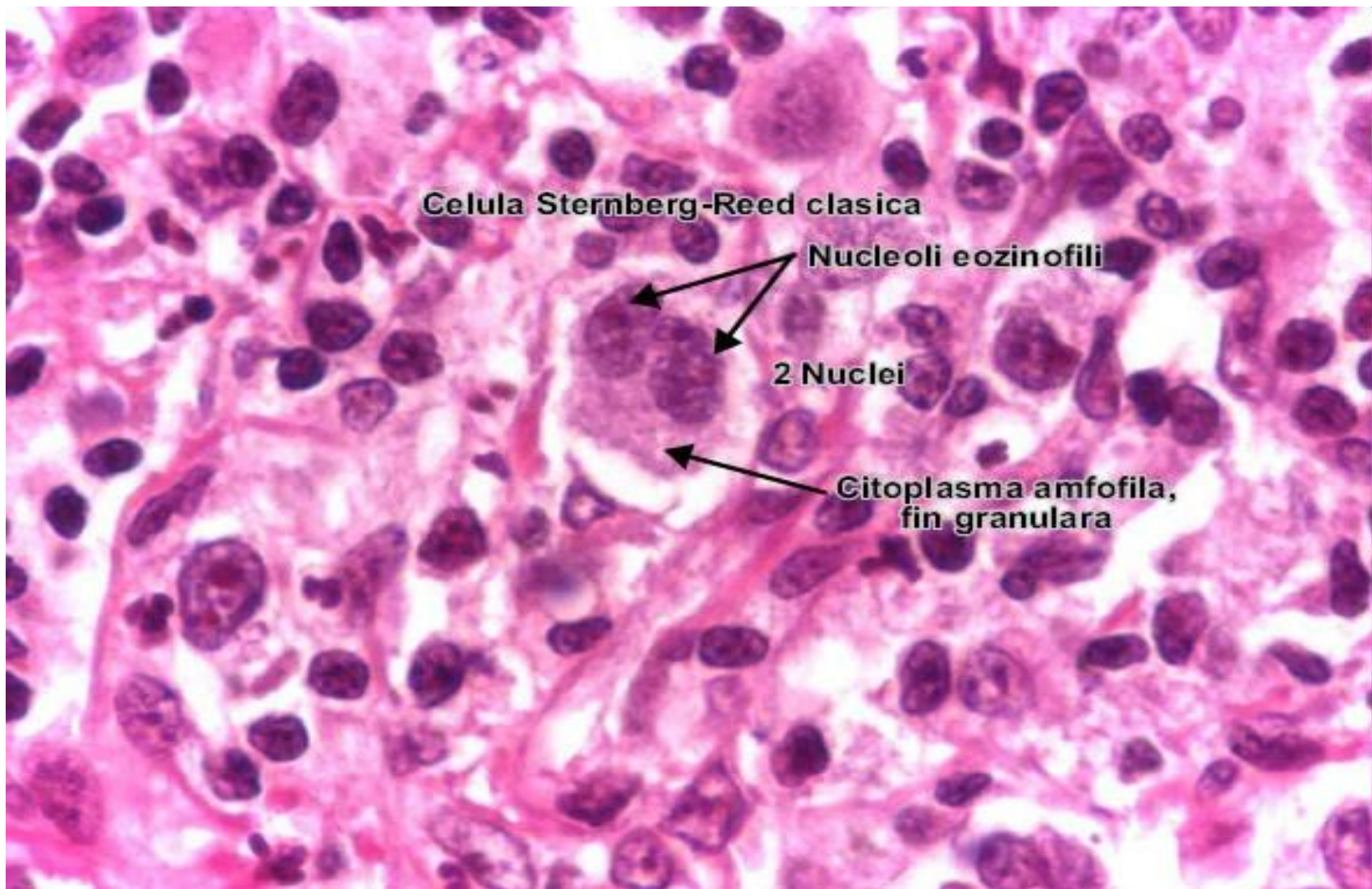
- **Celularitate mixta (15 - 30 %)**

Reflectă generalizarea procesului și corespunde stadiilor II-III ale maladiei. Microscopic se decelează; proliferarea elementelor limfoide cu diverse grad de maturitate; celulelor R-S clasice și lacunare; aglomerări de limfocite , eozinofile, plasmocite; focare de necroză și fibroză.

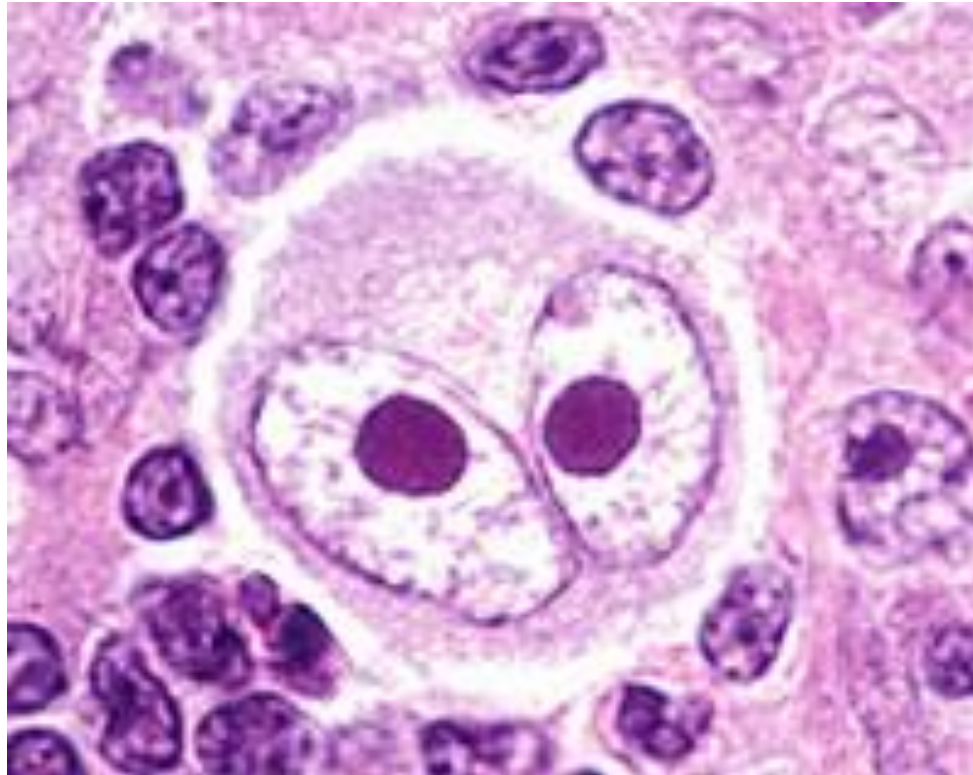


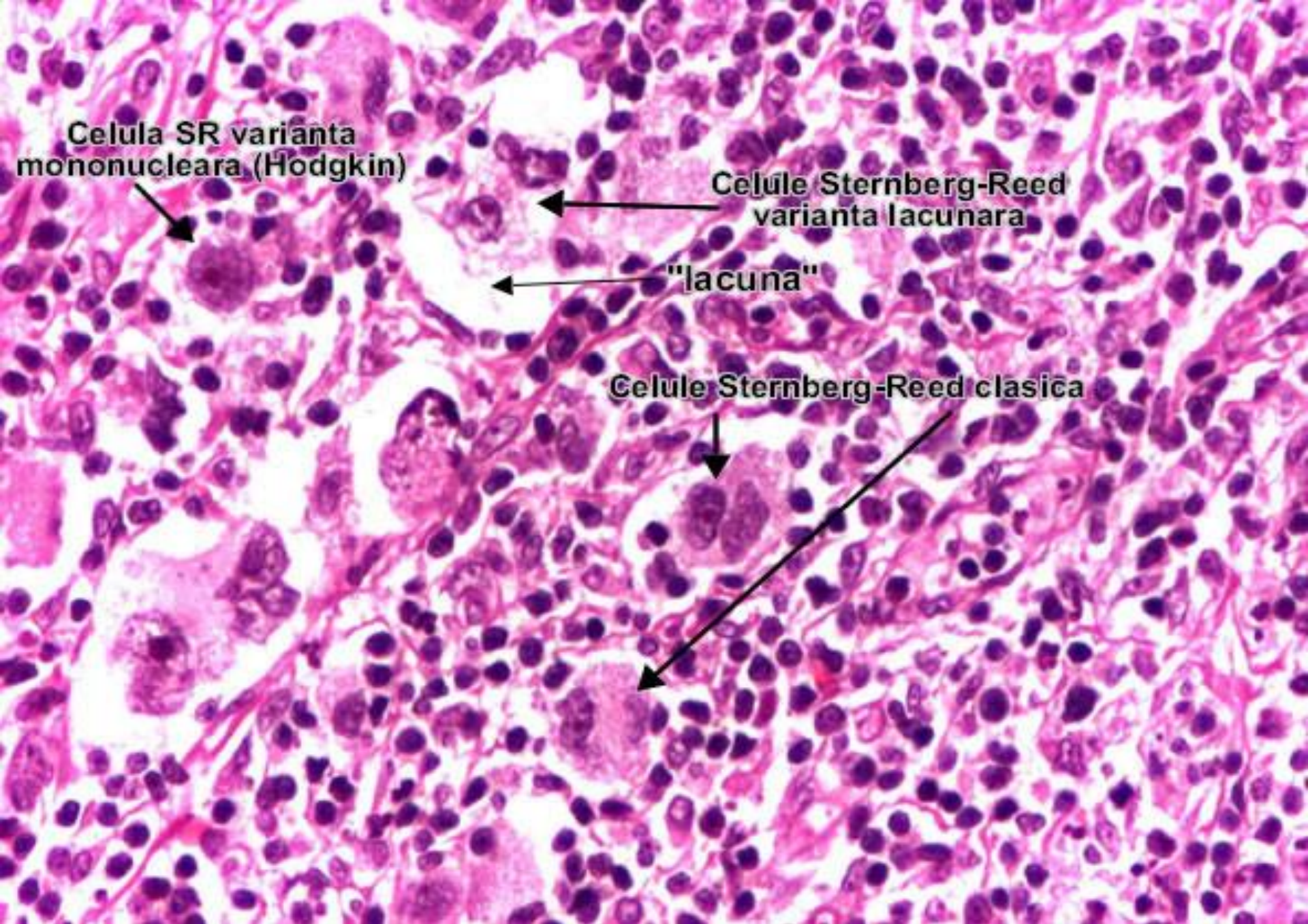
Limfom Hodgkin, forma cu celularitate mixtă

Limfomul Hodgkin



STERNBERG-REED CELL





Celula SR varianta mononucleara (Hodgkin)

Celule Sternberg-Reed varianta lacunara

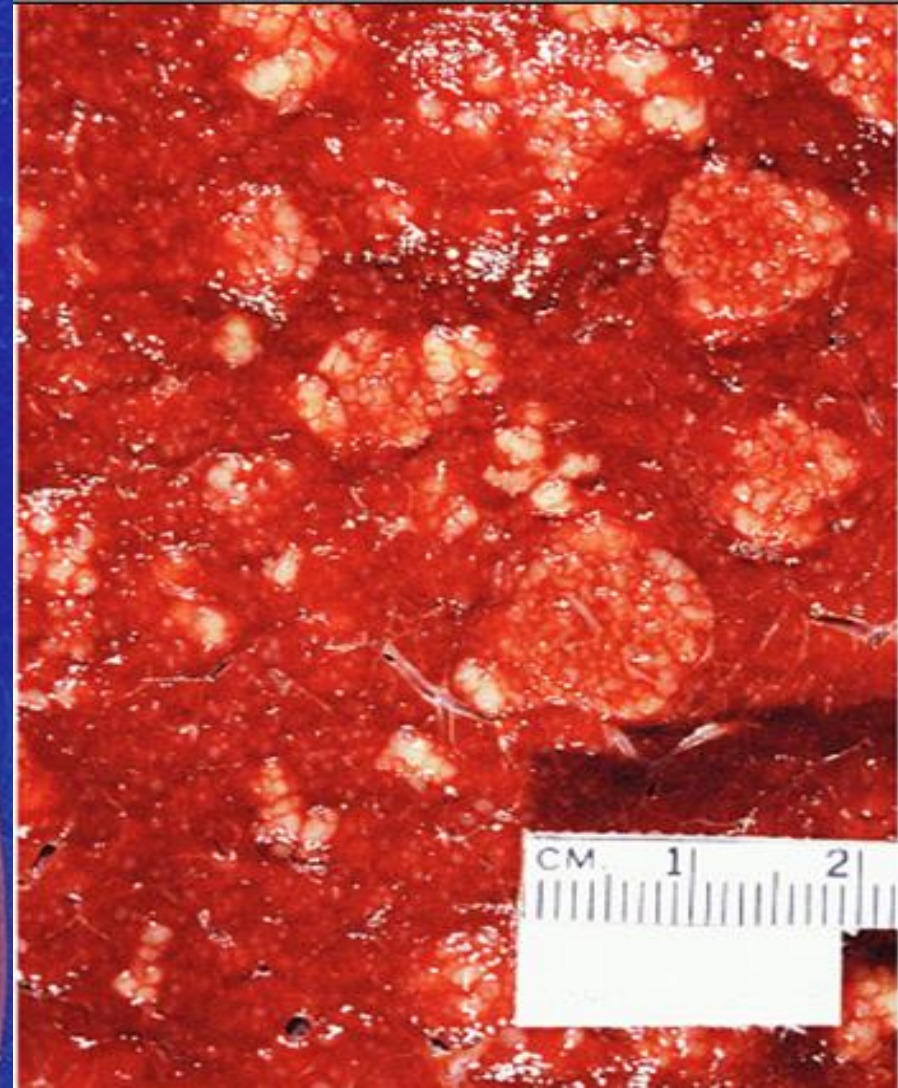
"lacuna"

Celule Sternberg-Reed clasica

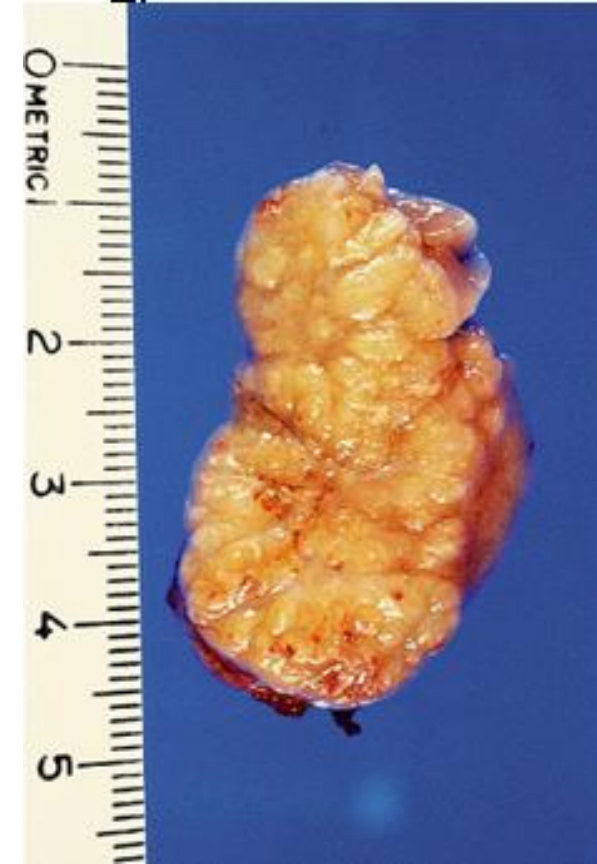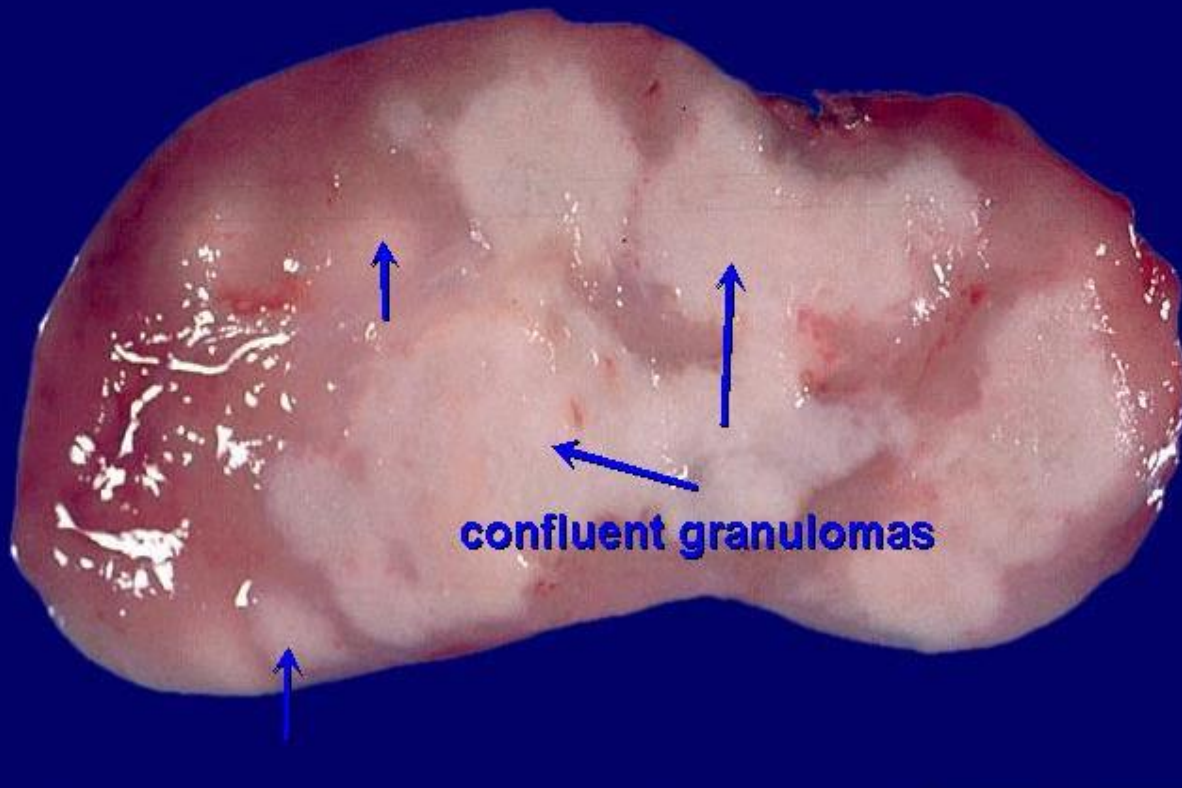
Celula Reed – Sternberg.

- **Depletie (dislocare) limfocitară (sub 1 %)**

Se întâlnește în evoluția nefavorabilă a bolii, ea reflectă generalizarea bolii Hodgkin. Uneori se observă proliferarea difuză a țesutului conjunctiv, printre structurile fibrilare ale căruia se întâlnesc celule atipice, în altele țesutul limfoid este substituit de celule atipice printre care predomină celule H și R-S; scleroza lipsește.



**Splina “porfir” în
limfom Hodgkin**



Ganglion limfatic în limfomul Hodgkin
(suprafața nodulară)



Limfom.

Limfoamele nonHodgkin:

- a) nodular;
- b) difuz.

După gradul de malignitate:

- a) cu malignitate joasă (proliferează limfocitele);
- b) cu malignitate înaltă (proliferează limfoblaștii).

**65% - afectarea limfoganglionilor,
35% - leziuni extraganglionare (tractul digestiv, ficatul, plămânii, faringele).**

Procesul tumoral debutează în diferite zone ale limfoganglionilor, de ex.:
limfomul folicular – în zonele B,
limfocitar – în zonele marginală și medulară,
limfoblastic – în zonele paracorticele.

65% provin din limfocitele B,
15% - din limfocitele T.

Cea mai frecventă formă de limfom NH este limfomul folicular

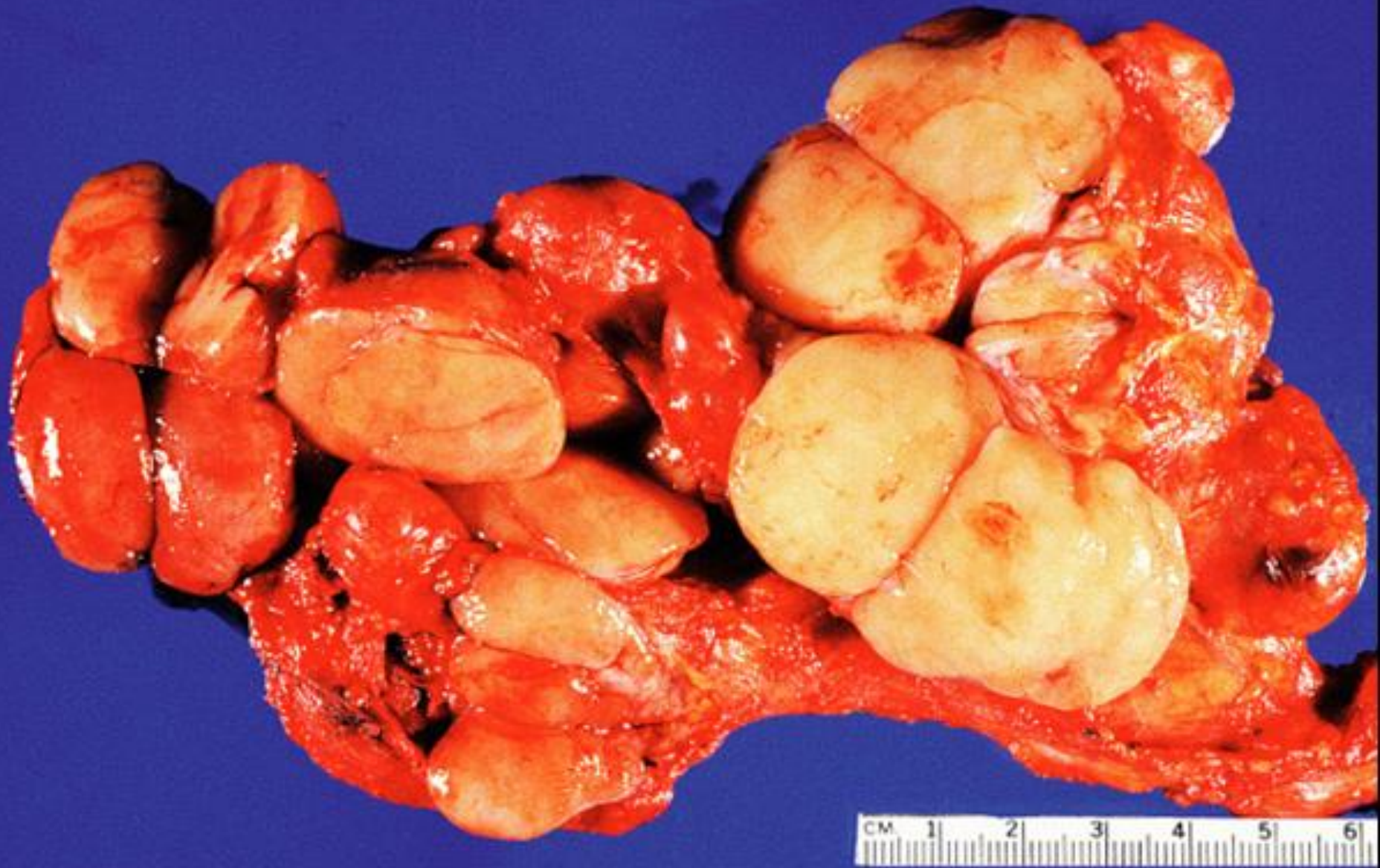Stadiile limfoamelor nonHodgkiniene:

I - afectarea unui grup de l/g dintr-o singură zonă;

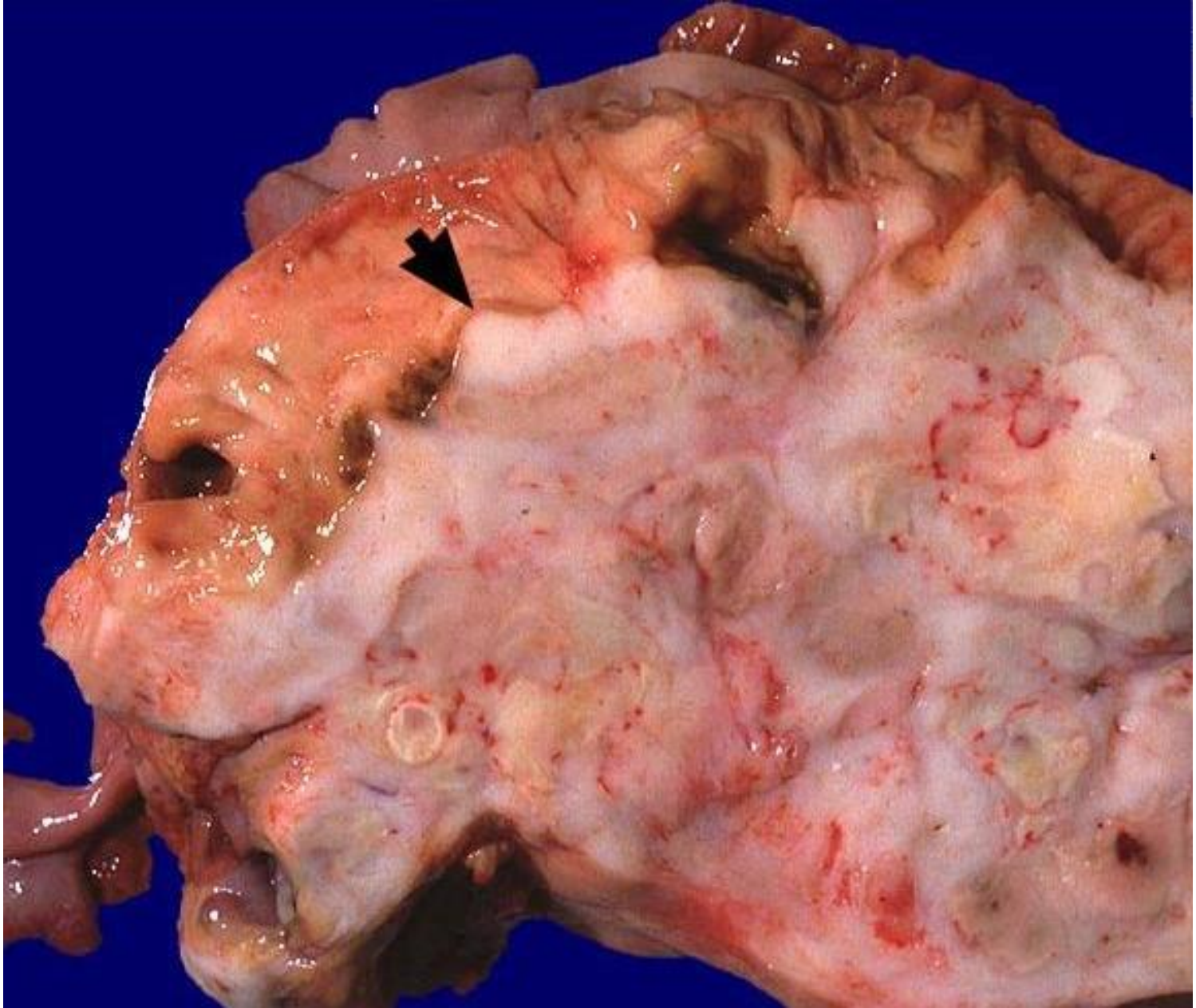
II - afectarea a 2 sau mai multe grupuri de l/g dar de aceeași parte a diafragmei;

III – afectarea a 2 sau mai multe grupuri de l/g de ambele părți ale diafragmei;

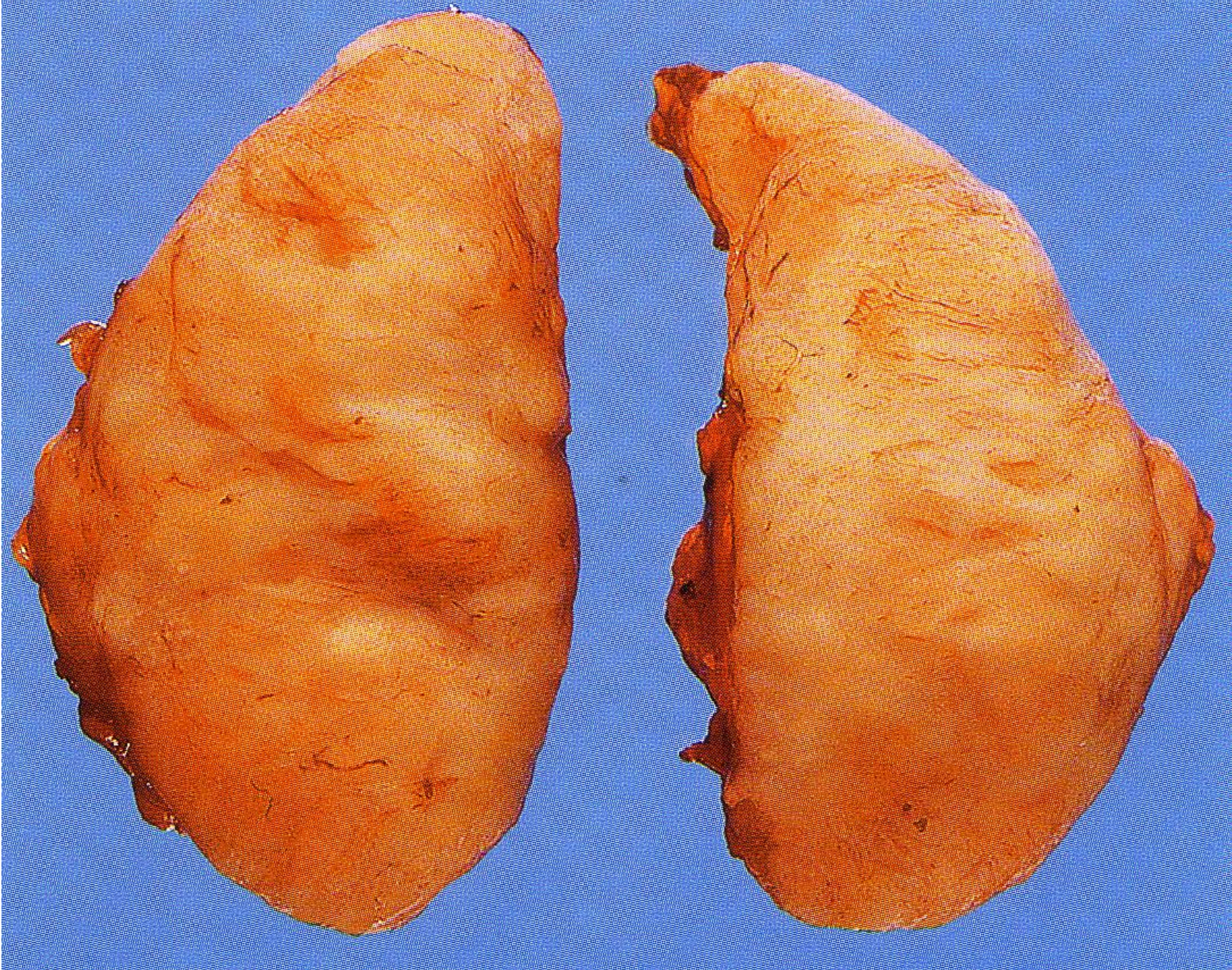
IV – focare multiple diseminate extraganglionare.



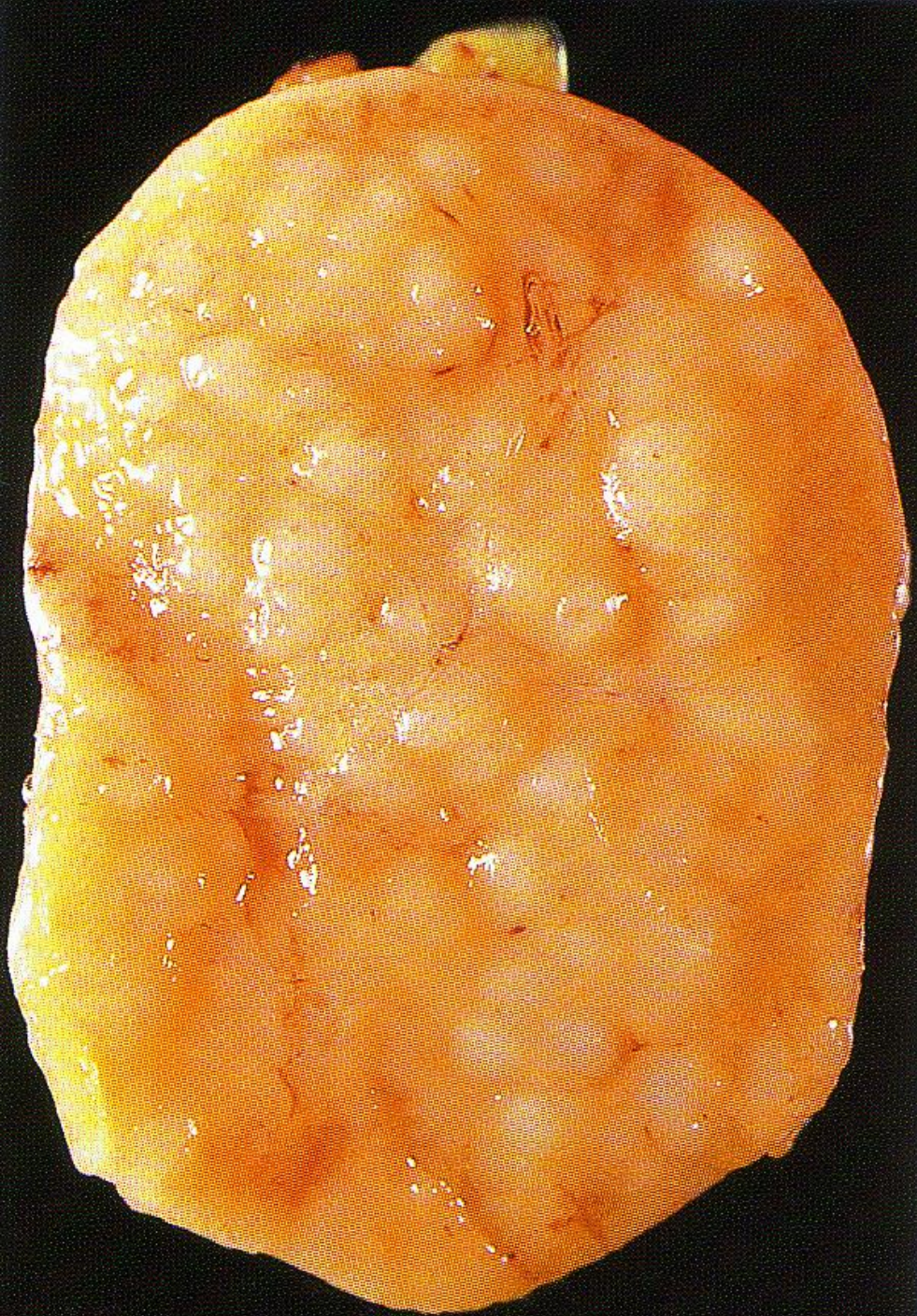Limfom nonHodgkin (din limfocite B)



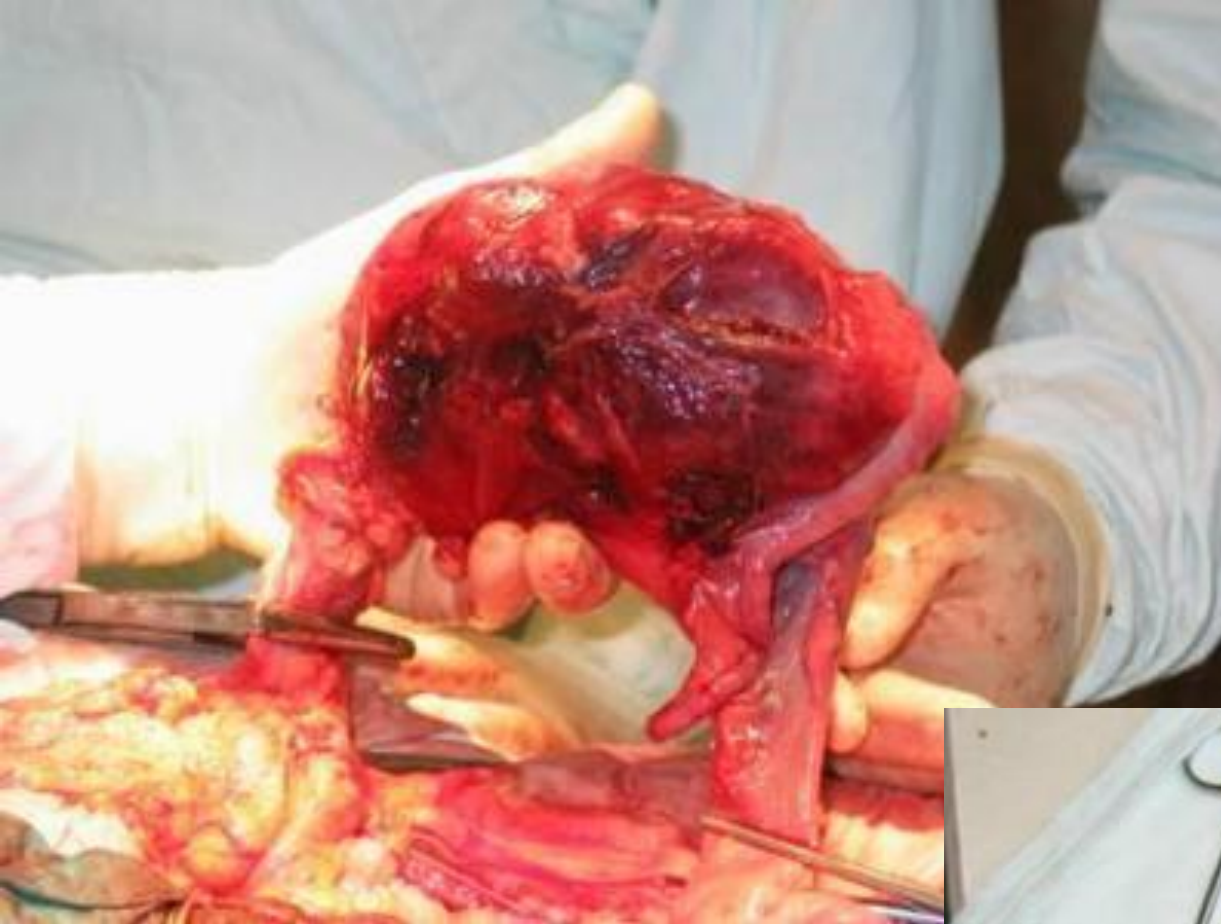Limfom nonHodgkin



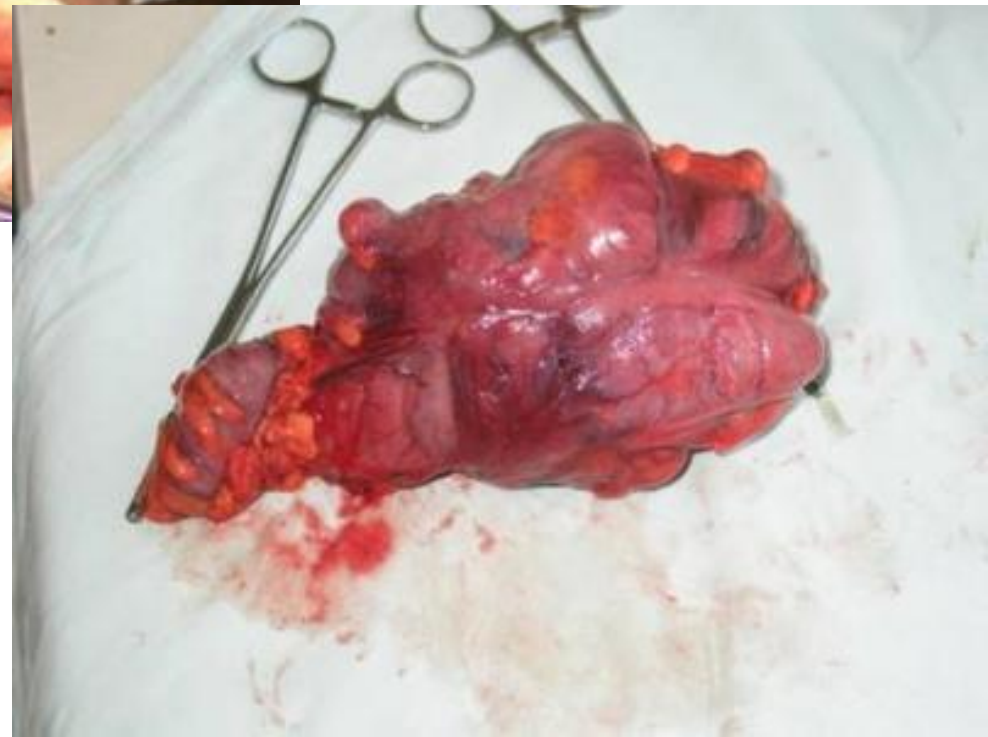
Limfoganglioni în limfom malign difuz

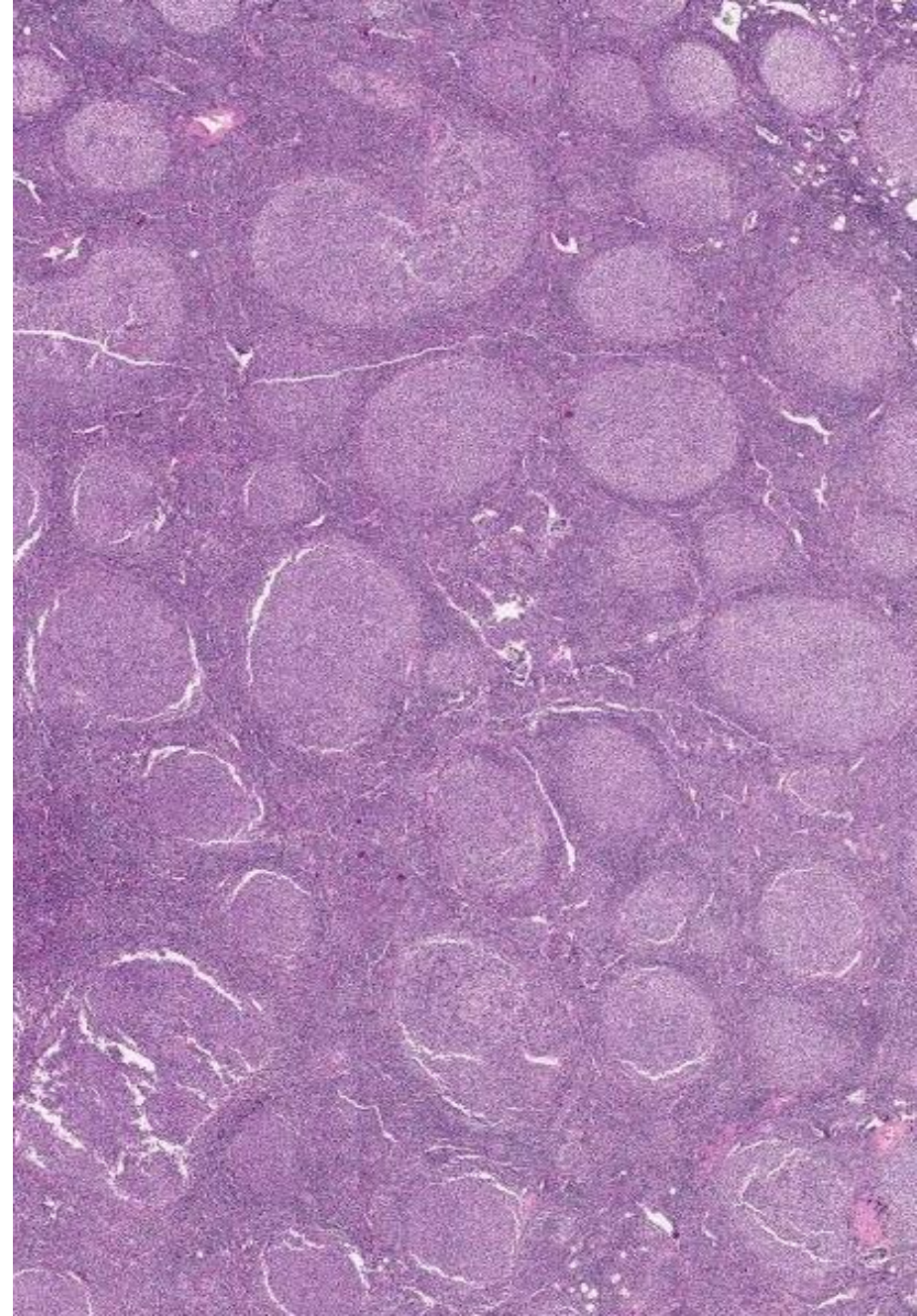
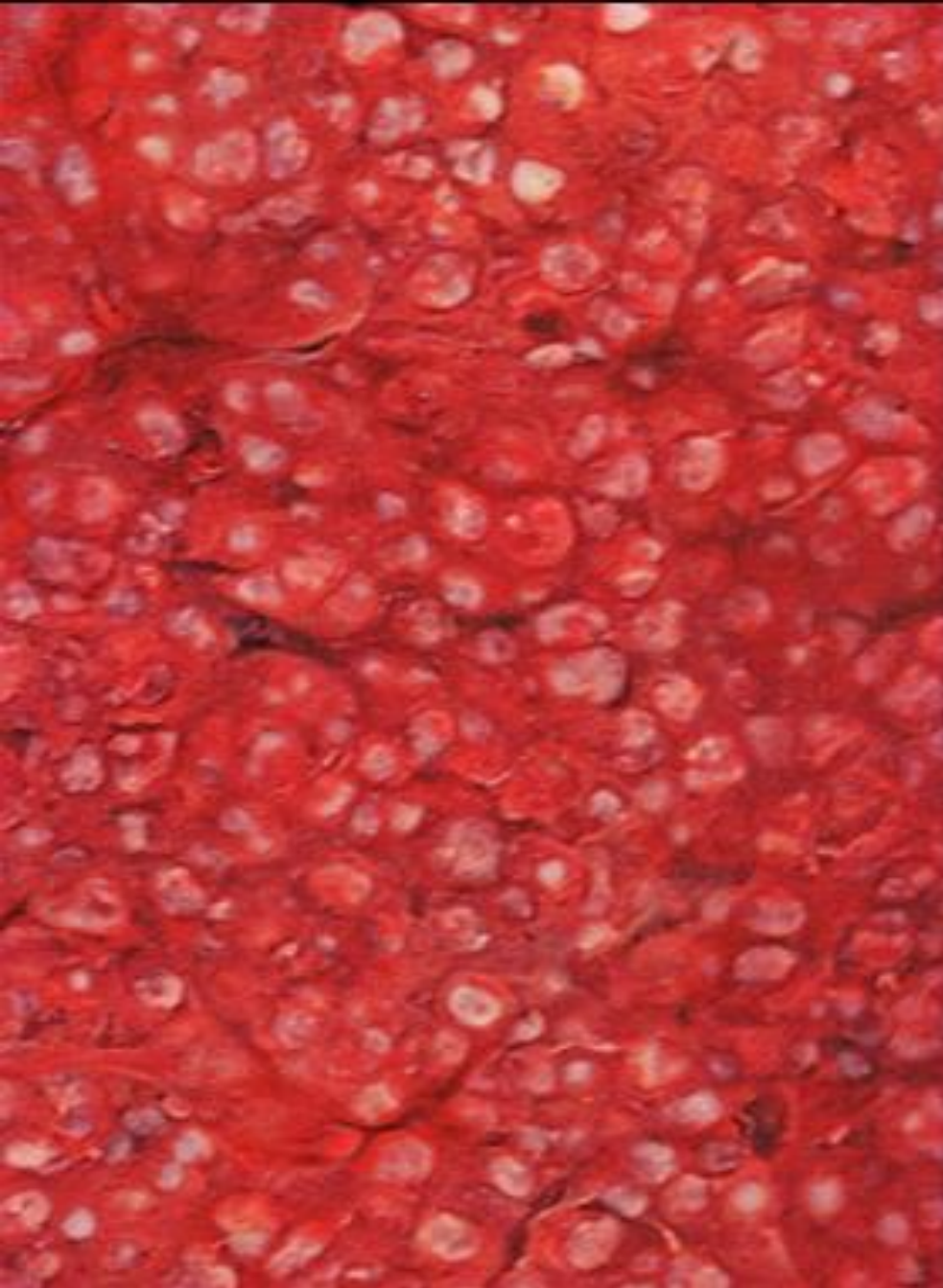


**Limfoganglion în
limfom malign
nodular**

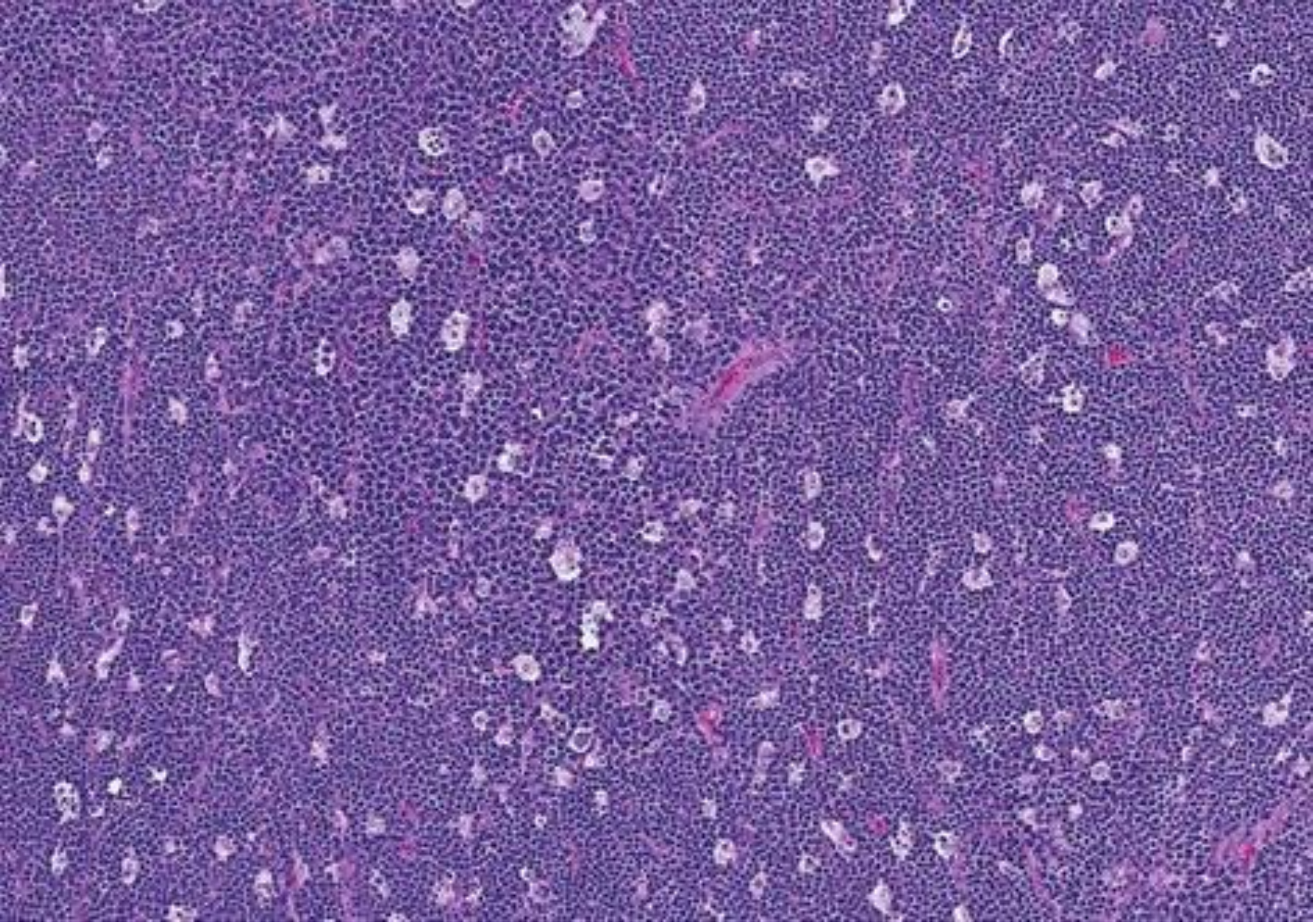


B-limfom
(zona ileocecală)





Limfom folicular



Limfom Burkitt (cer înstelat).

Complicații - boli infecțioase,

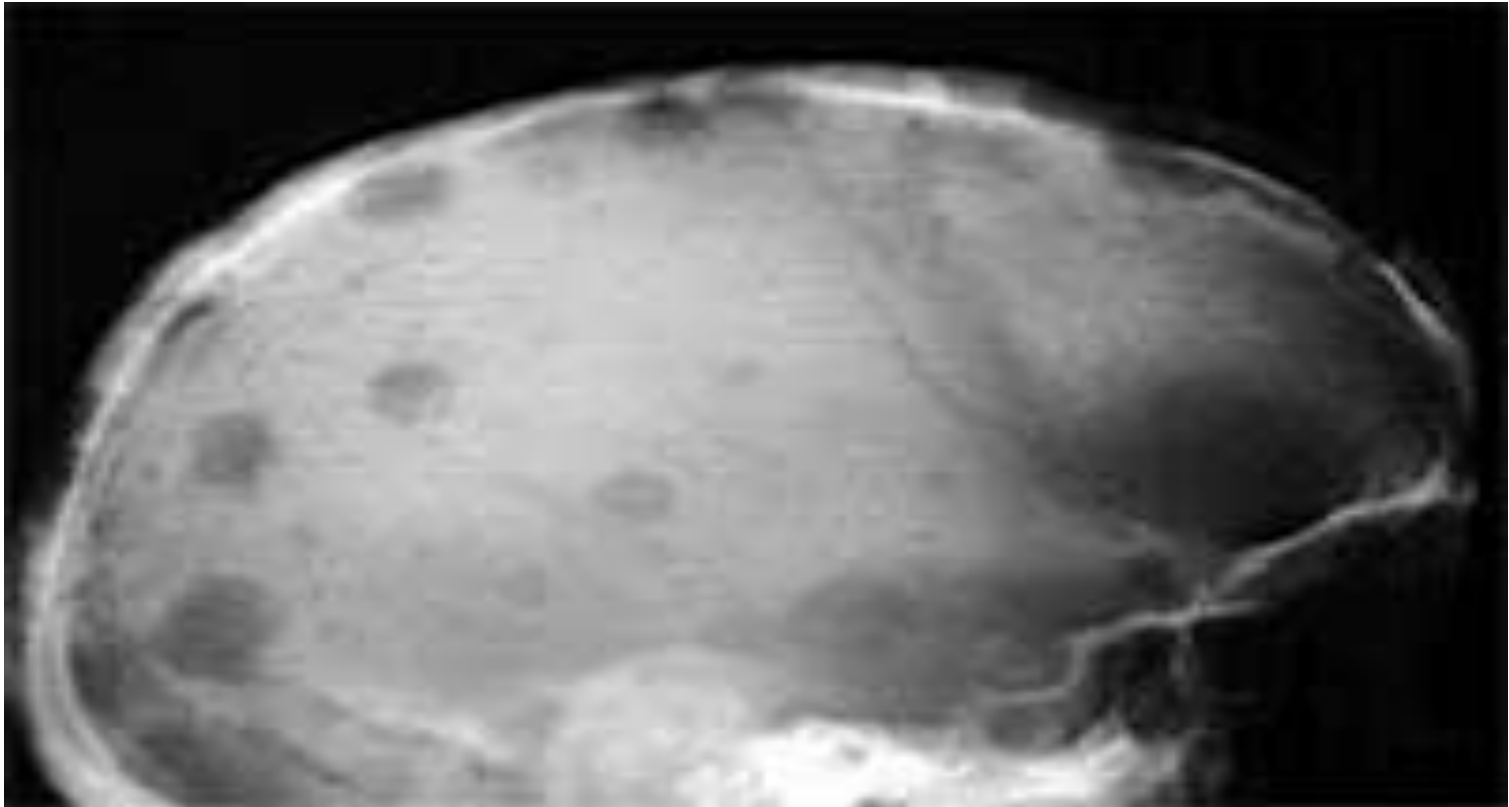
în limfoame din celule B - infecții bacteriene,

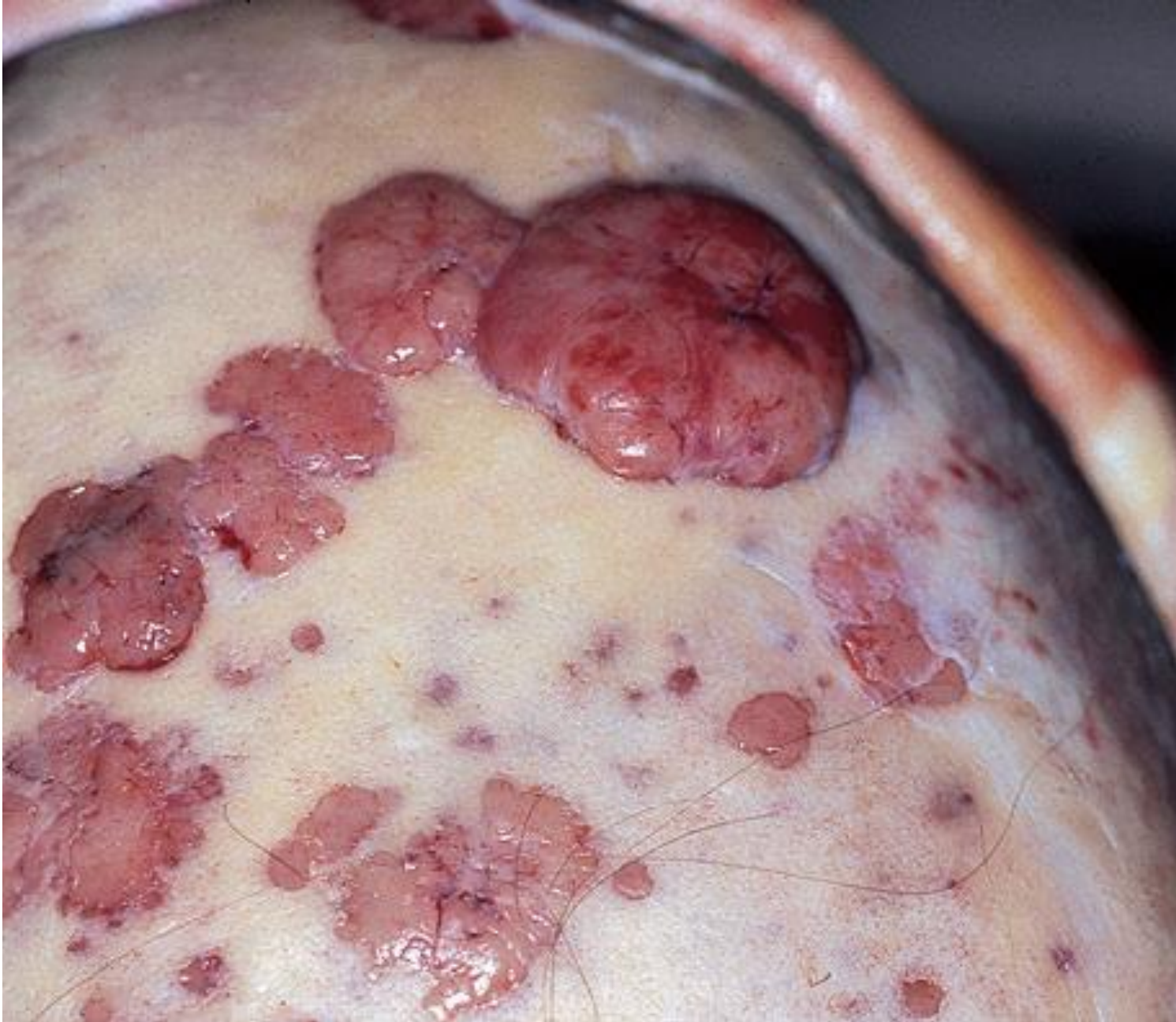**în limfoame din celule T – infecții virale,
micobacteriene și micotice.**

Morfologia mielomului multiplu

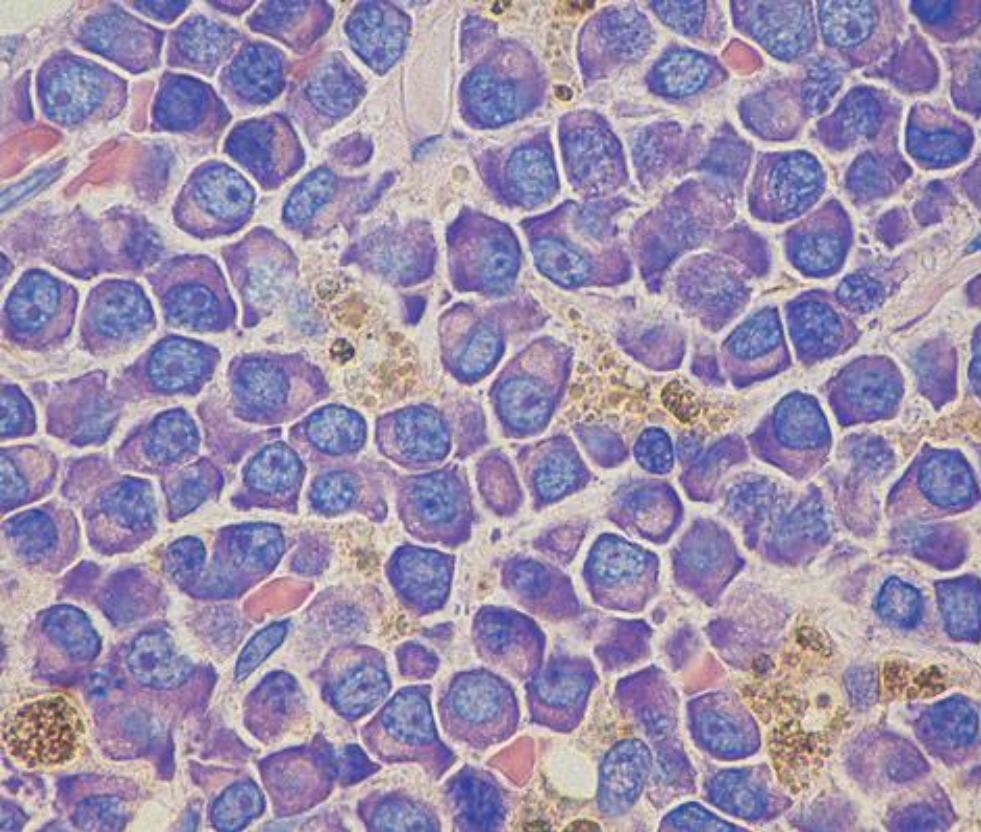
- osteoliza – mai proeminenta a craniului
- histologic – infiltratie difuza cu celule neoplasmatice
- rinichi – nefroza mielomatoasa – celule neoplasmatice.

Tumor masses usually appear first within the marrow and continue to show a strong and destructive path for marrow during the dissemination, causing devastating bone disorders.

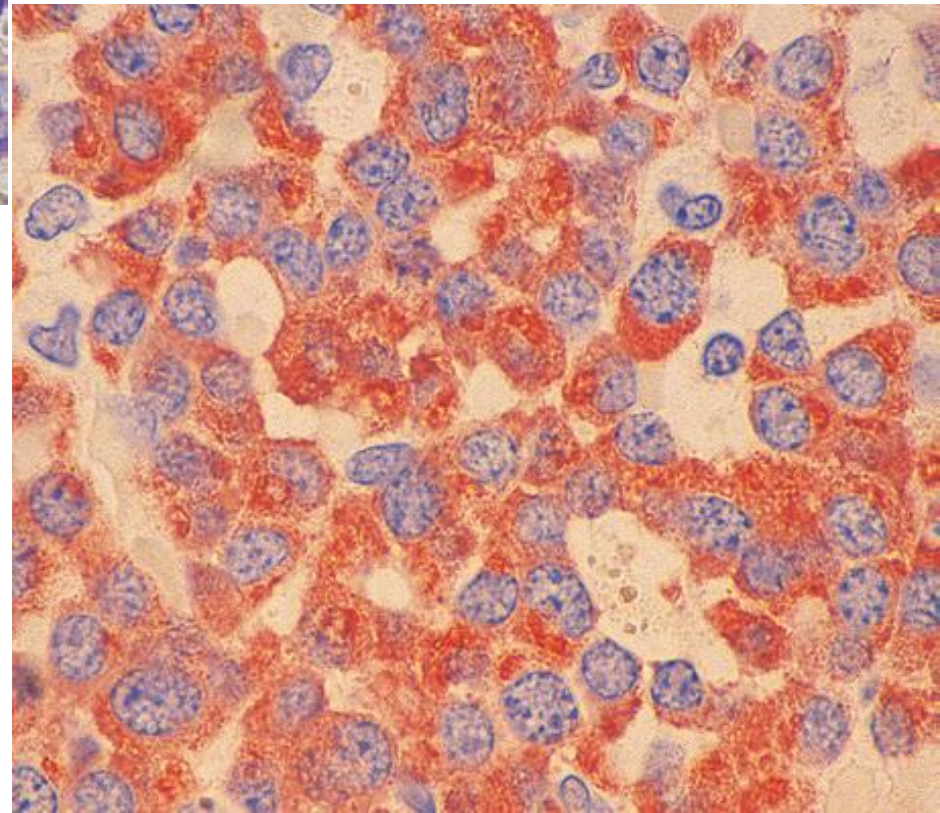




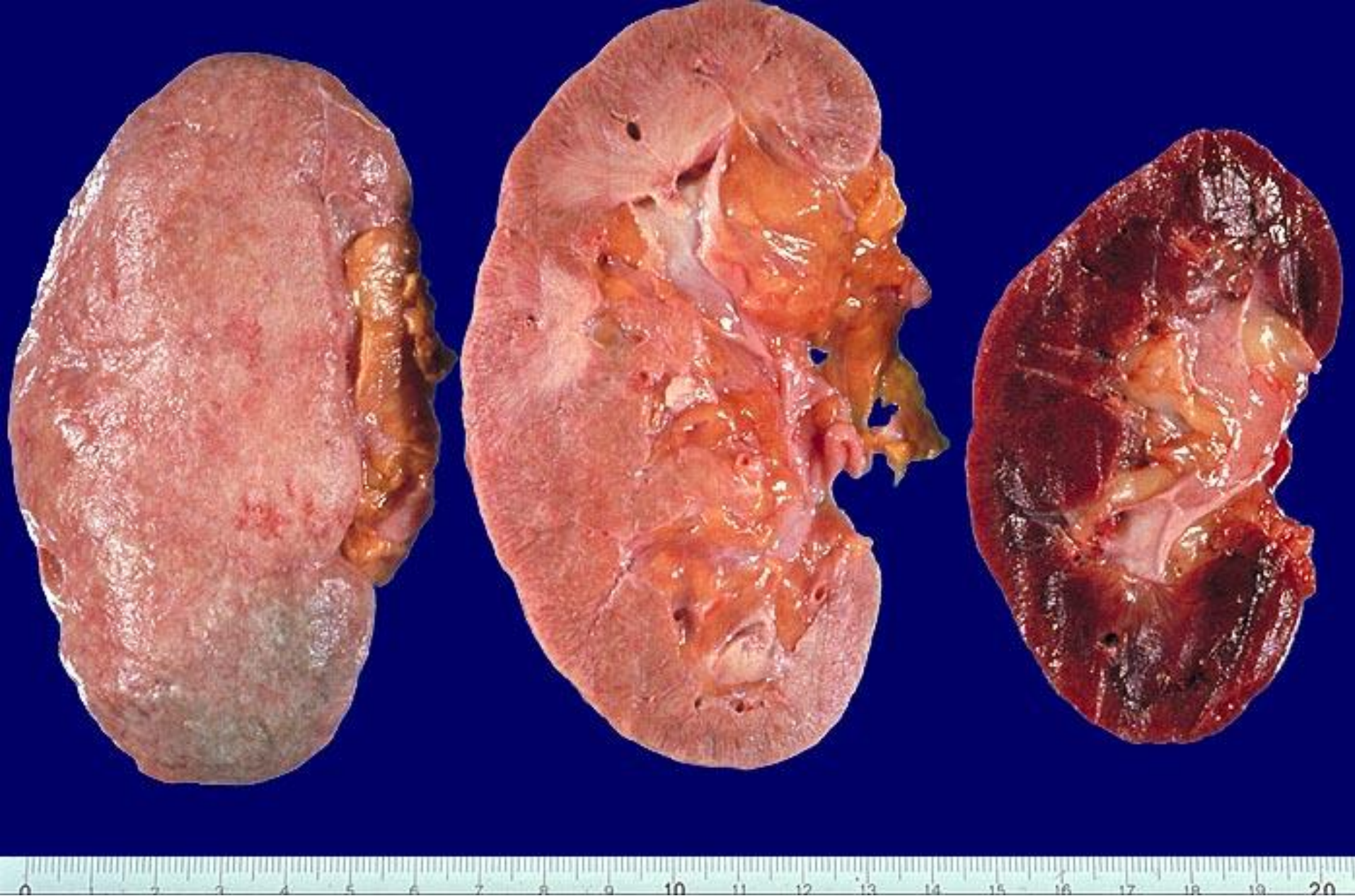Mielom multiplu



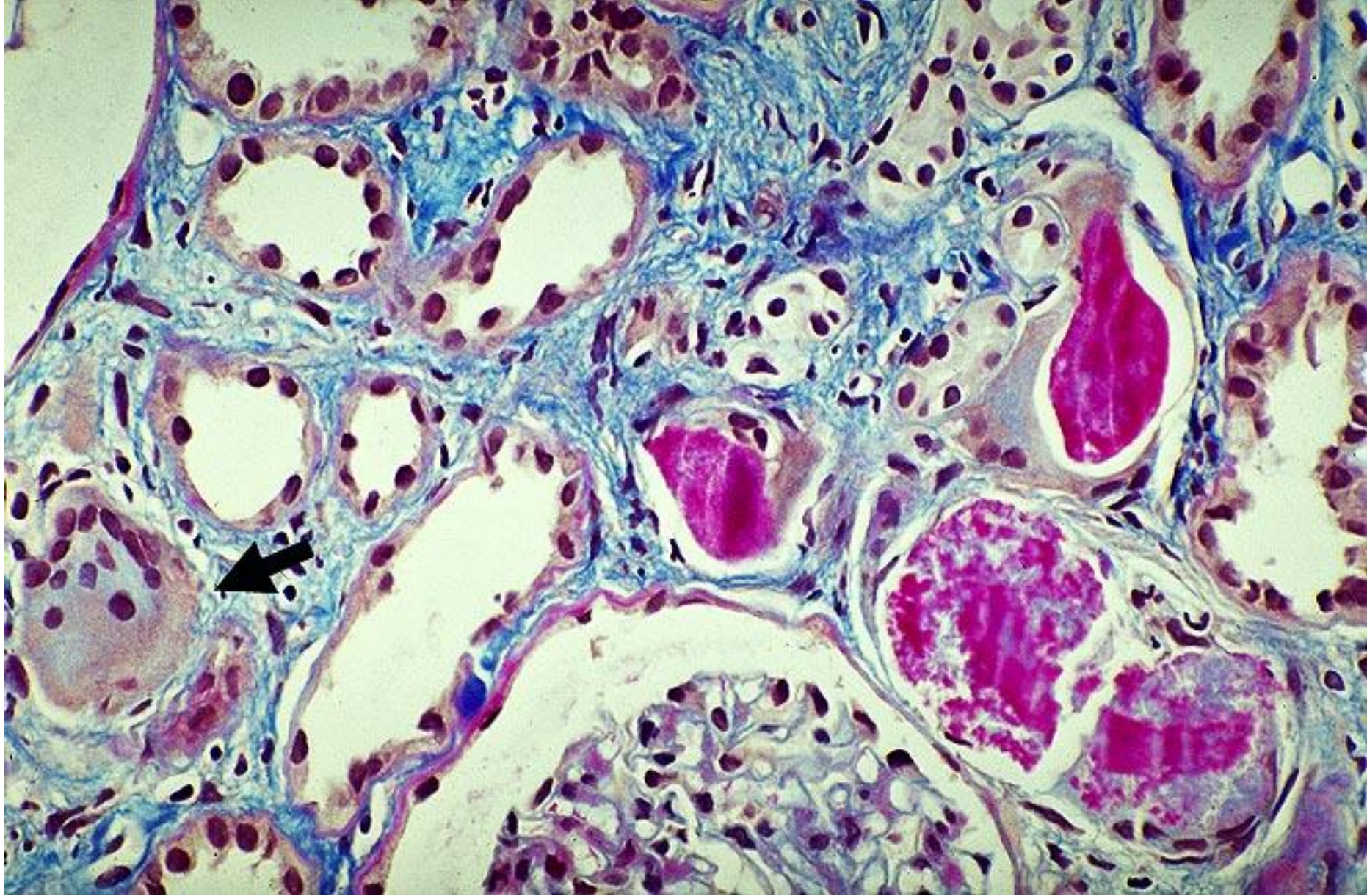
Plasmocitom
*(reacție imunohistochimică
pentru lanțurile ușoare ale IgG)*



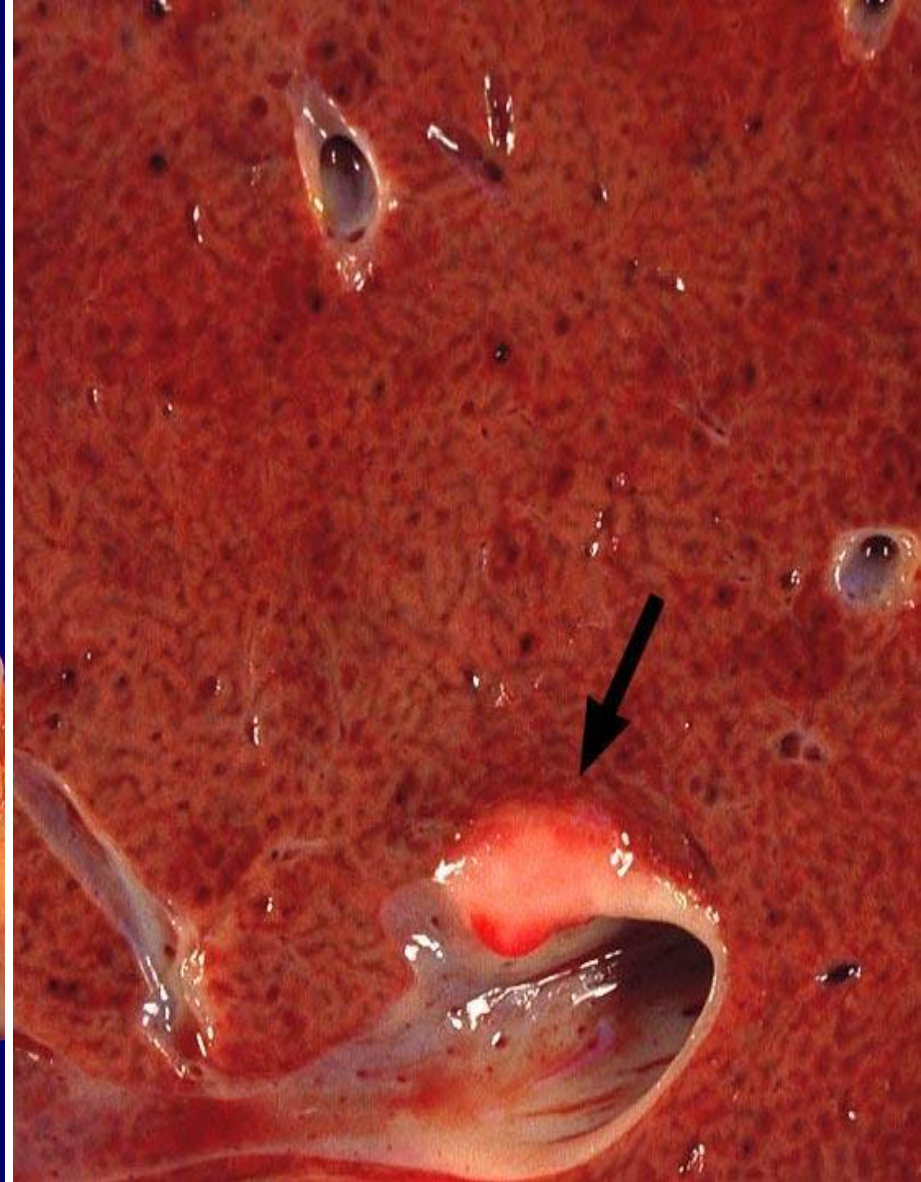
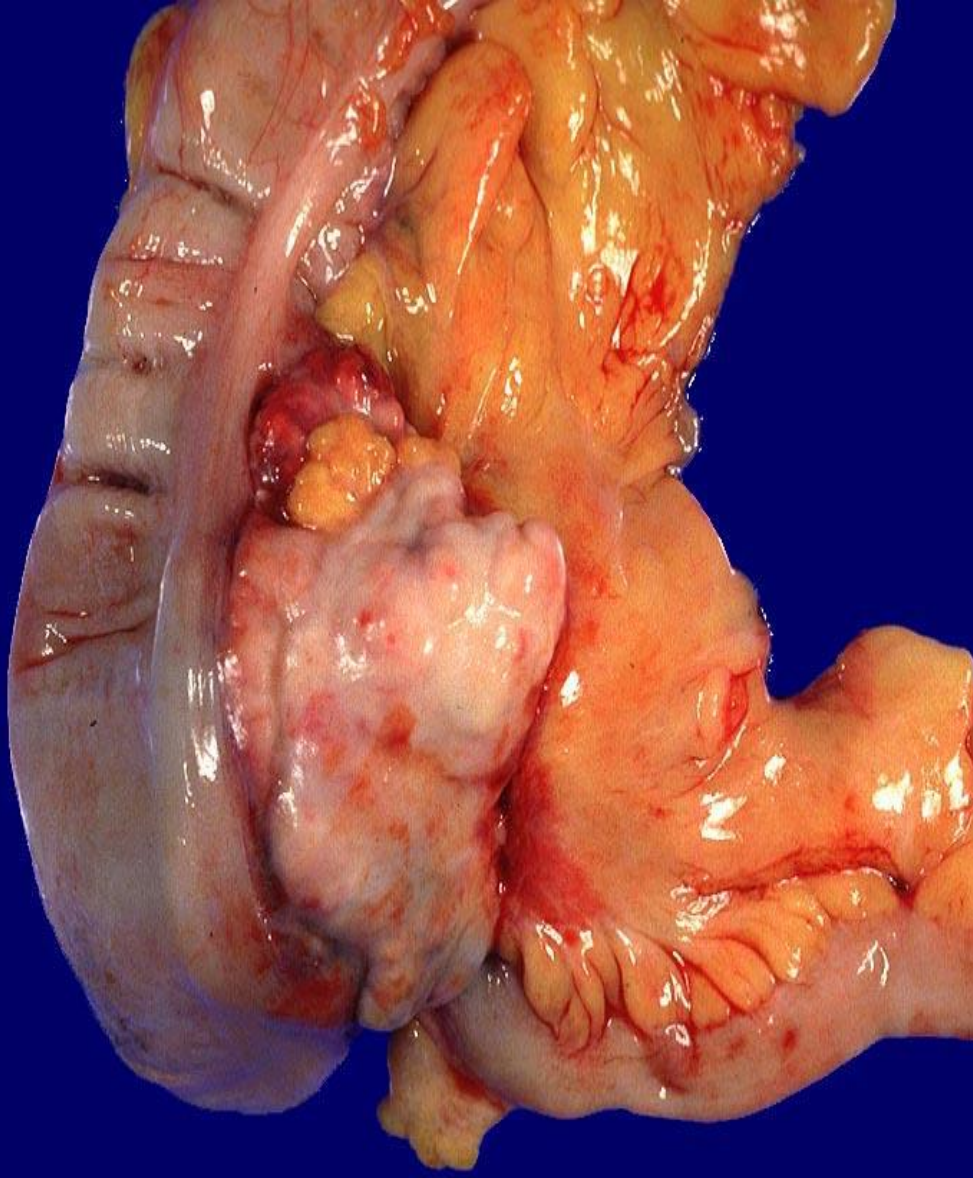
↑
Plasmocitom
*(celule tumorale de origine
plasmocitară)*



Rinichi mielomatos și rinichi normal



Rinichi mielomatos, *cilindri proteici în lumenul tubilor*



Mielom extramedular (unghiul ileocecal și *ficatul*)

Mielom – maduva osoasa

