

A 3D medical illustration showing a cluster of red blood cells (erythrocytes) in the foreground. A light green, branching lymphatic vessel is shown weaving through the red blood cells. The background is a dark red, slightly blurred field of more red blood cells, suggesting a microscopic view of blood. The overall lighting is soft, highlighting the texture of the cells and the vessel.

## Tulburările circulației sanguine și limfatice (I)

## Tema: Tulburările circulației sanguine și limfatice (I)

### I. Micropreparate:

**№ 10. Hiperemia venoasă (congestia) cronică a ficatului (*ficat muscad*). (Colorație H-E.).**

#### Indicații:

1. Vena centrolobulară dilatată, congestinată.
2. Porțiunile centrale ale capilarelor sinusoidale dilatate, congestionate.
3. Cordoanele hepatice atrofiate din centrul lobulului.
4. Cordoanele hepatice și capilarele sinusoidale nemodificate de la periferia lobulului.

În centrul lobulilor hepatici structura trabeculară este ștearsă, în jurul venelor centrale sunt hemoragii („lacuri de sânge”), venele dilatate, congestionate, porțiunile adiacente ale capilarelor sinusoidale destinse, pline cu eritrocite, majoritatea hepatocitelor sunt distruse (necroză), iar cele care s-au păstrat sunt atrofiate, se observă macrofage cu granule de hemosiderină; în zonele periferice traveele hepatice au aspect obișnuit, sinusoidale nu sunt congestionate, în unele hepatocite este distrofie lipidică (steatoză micro-macroveziculară).

*Congestia selectivă a zonelor centrale ale lobulilor se datorează particularităților circulației sanguine și angioarhitectonicii ficatului și se explică prin faptul că staza venoasă cuprinde în primul rând venele hepatice și venele colectoare, iar la nivelul lobulilor - venele centrale și porțiunile adiacente ale capilarelor sinusoidale. Staza însă nu se extinde până la periferia lobulilor datorită vitezei și tensiunii sanguine mai mari în zonele periferice ale sinusoidelor în care pătrund arteriolele din sistemul arterei hepatice. Din această cauză, centrul lobulului hepatic este congestionat, iar periferia – nu.*



## Tema: Tulburările circulației sanguine și limfatice (I)

### I. Micropreparate:

#### **№ 9. Hiperemia venoasă (congestia) cronică a plămânului. (Colorație H-E.). Indicații:**

1. Aglomerări de sideroblaști și siderofage în lumenul și pereții alveolelor.
2. Vase dilatate, congestionate în septurile interalveolare.
3. Septurile interalveolare îngroșate, sclerozate.

Septurile interalveolare sunt îngroșate, sclerozate, venele și capilarele septale dilatate, congestionate, cu pereții îngroșați; în alveole se observă aglomerări de celule fagocitare (macrofage alveolare) încărcate cu granule de hemosiderină de culoare brună (sideroblaști și siderofage); o parte din alveole conțin lichid de edem colorat eozinofil, eritrocite întregi sau resturi de eritrocite dezintegrate.

*Macroscopic plămânii în congestia cronică sunt măriți în volum și masă, au consistența densă, pe secțiune o culoare brună. Consistența crescută se datorează proliferării excesive de țesut conjunctiv în pereții alveolari, iar colorația - acumulării de pigment hemosiderinic. Leziunile sunt mai pronunțate în zonele postero-inferioare ale plămânilor.*

*Congestia venoasă cronică a plămânilor se întâlnește în insuficiența cardiacă stângă, de ex., în stenoza mitrală, cardiopatia ischemică cronică și a. (din cauza aceasta se mai numește și „plămân cardiac”). Macrofagele cu granule de hemosiderină în citoplasmă pot fi găsite în sputa bolnavilor cu insuficiență cardiacă și sunt denumite „celule cardiace”. Prezența pigmentului hemosiderinic redă sputei o nuanță ruginie.*



## **Tema: Tulburările circulației sanguine și limfatice (I)**

### ***I. Micropreparate:***

#### **№ 1. Infarct hemoragic pulmonar. (Colorație H-E.). Indicații:**

1. Zona infarctului:
  - a. septuri interalveolare necrotizate;
  - b. aglomerări de eritrocite hemolizate în lumenul alveolar.
2. Țesutul pulmonar adiacent cu stază venoasă și edem.

Cu ochiul liber în piesă se observă o zonă neaerată, la obiectivul mic în această zonă alveolele sunt umplute cu eritrocite extravazate, majoritatea eritrocitelor hemolizate, colorate eozinofil, în unele alveole se observă grupuri de siderofage, septurile alveolare sunt necrozate, celulele anucleate (carioliză), colorate intens eozinofil; în țesutul pulmonar adiacent semne de congestie venoasă cronică.

*Caracterul hemoragic al infarctului este determinat de 2 factori: 1) circulația dublă a țesutului pulmonar: din artera pulmonară (circulația mică) și artera bronșică (circulația mare); între aceste artere există multiple anastomoze, care nu funcționează în condiții fiziologice; obstrucția arterei pulmonare este urmată de deschiderea reflexă a anastomozelor și pătrunderea sub presiune a sângelui din artera bronșică în teritoriul ischemiat, ceea ce duce la ruperea pereților capilarelor și venulelor septurilor interalveolare și revărsarea sângelui în alveole; 2) staza venoasă, deoarece ea favorizează circulația retrogradă a sângelui pe vene și inundarea zonei ischemiate (se întâlnește mai frecvent în insuficiența cardiacă stângă, mai ales în stenoza mitrală).*



### I. Micropreparate:

#### **№ 5. Infarct renal. (Colorație H-E.). Indicații:**

1. Zona de infarct:
  - a. glomerul necrotizat;
  - b. tub necrotizat.
2. Zona de demarcație:
  - a. vase hiperemiate;
  - b. hemoragii.
3. Țesut renal adiacent:
  - a. glomerul nemodificat;
  - b. tub nemodificat.

În preparat se determină o zonă de necroză, în care s-au păstrat siluetele glomerulilor și tubilor, colorate eozinofil, dar nu sunt nuclee (carioliză), la periferia acestei zone sunt vase hiperemiate, hemoragii, infiltrație leucocitară (lizereul hemoragic și inflamație de demarcație), țesutul renal adiacent are structură normală.

*Macroscopic infarctul renal are formă de triunghi cu vârful orientat spre hil și baza spre capsulă, de culoare alb-gălbuie, înconjurat de lizereu roșu, pe suprafața capsulei pot fi depozite de fibrină. Clinic se manifestă prin hematurie.*

*Cauzele mai frecvente sunt tromboembolia sau tromboza arterei renale. Se întâlnește în ateroscleroza aortei și arterelor renale, endocardita reumatică și infecțioasă, hipertensiunea arterială, infarct miocardic cu tromboză intracardiacă. Consecința cea mai frecventă este organizarea (cicatrizarea).*



### II. Macropreparate:

#### **№ 71. Hiperemia venoasă (congestia) cronică a ficatului (*ficat muscad*).**

Ficatul este mărit în dimensiuni și masă, are capsula extinsă, netedă, consistența crescută, marginea anterioară rotunjită, pe secțiune cu aspect pestriț, asemănător miezului nucii muscad datorită alternanței focarelor mici punctiforme de culoare roșie închisă a zonelor centrale ale lobulilor cu altele de culoare maronie (culoarea obișnuită a parenchimului hepatic) sau puțin gălbuie datorită steatozei hepatocitelor - a zonelor periferice ale lobulilor (dimensiunile lobulului hepatic sunt de  $\sim 2 \times 0,7$  mm).

*Se observă în insuficiența cardiacă dreaptă sau insuficiența cardiacă globală („ficat cardiac”). Exemple: hipertensiunea pulmonară (în emfizemul pulmonar, boala bronșiectatică, pneumofibroza difuză, tuberculoza pulmonară secundară, etc.), stenoza arterei pulmonare și a. Un tablou analogic se dezvoltă în tromboza venelor hepatice (sindromul Budd-Chiari).*

#### **№ 141. Infarct ischemic lienal.**

Zona de infarct este bine delimitată, are formă de con cu vârful spre hil și baza spre capsulă, culoare alb-gălbuie, consistență densă (necroză coagulativă), pe capsulă sunt depozite de fibrină.

*Cauza mai frecventă este tromboza sau tromboembolia arterei lienale. Se întâlnește în endocardita reumatismală sau infecțioasă, leucoze, cardiopatia ischemică, ateroscleroză etc.*

*Forma conică și culoarea albă sunt determinate de tipul magistral de vascularizare a splinei cu circulația colaterală săracă, ceea ce exclude posibilitatea pătrunderii sângelui în zona de ischemie prin colaterale.*

*Consecința mai frecventă este organizarea și cicatrizarea infarctului cu deformarea splinei.*



## **II. Macropreparate:**

### **№ 38. Infarct hemoragic pulmonar.**

Zona infarctului are formă de con cu baza spre pleură, culoarea roșie-închisă, consistența densă, este compact, neaerat, plin cu sânge, pe pleură se observă depozite fibrinoase.

*Cauza infarctului pulmonar este obstrucția unui ram al arterei pulmonare prin tromboză sau embolie (cu punct de plecare din sistemul venos periferic, îndeosebi din venele membrelor inferioare).*

*Clinic infarctul pulmonar se manifestă prin hemoptizie (prezența sângelui în spută) și frecătură pleurală la auscultație.*

*Consecința obișnuită a infarctului pulmonar este organizarea (cicatrizarea). Complicațiile posibile: pneumonie postinfarctică, abces pulmonar, empiem pleural, pneumotorax, gangrena pulmonară.*

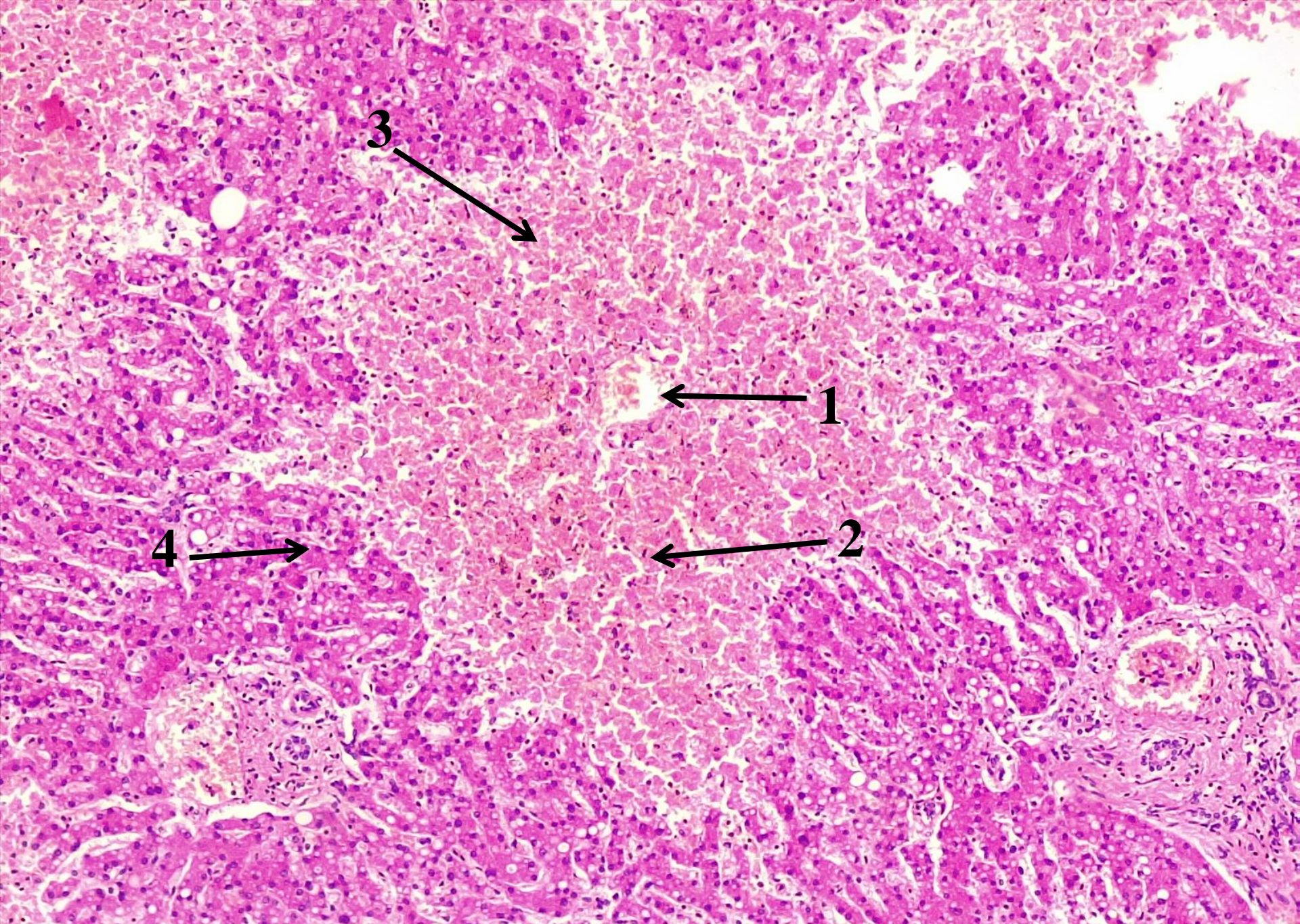
### **№ 9. Infarct miocardic.**

În peretele ventriculului stâng pe secțiune se observă o zonă de culoare alb-gălbuie de formă neregulată, înconjurată de hemoragii (infarct alb ischemic cu lizereu hemoragic), consistența zonei de infarct este flască (miomalacie).

*În majoritatea absolută a cazurilor infarctul miocardic se produce pe fond de ateroscleroză stenozantă a arterelor coronariene, cauzele nemijlocite fiind tromboza, angiospasmul sau tromboembolia. Este principala formă de cardiopatie ischemică. Importanța clinică și efectele infarctului miocardic depind de localizarea și extinderea lui.*

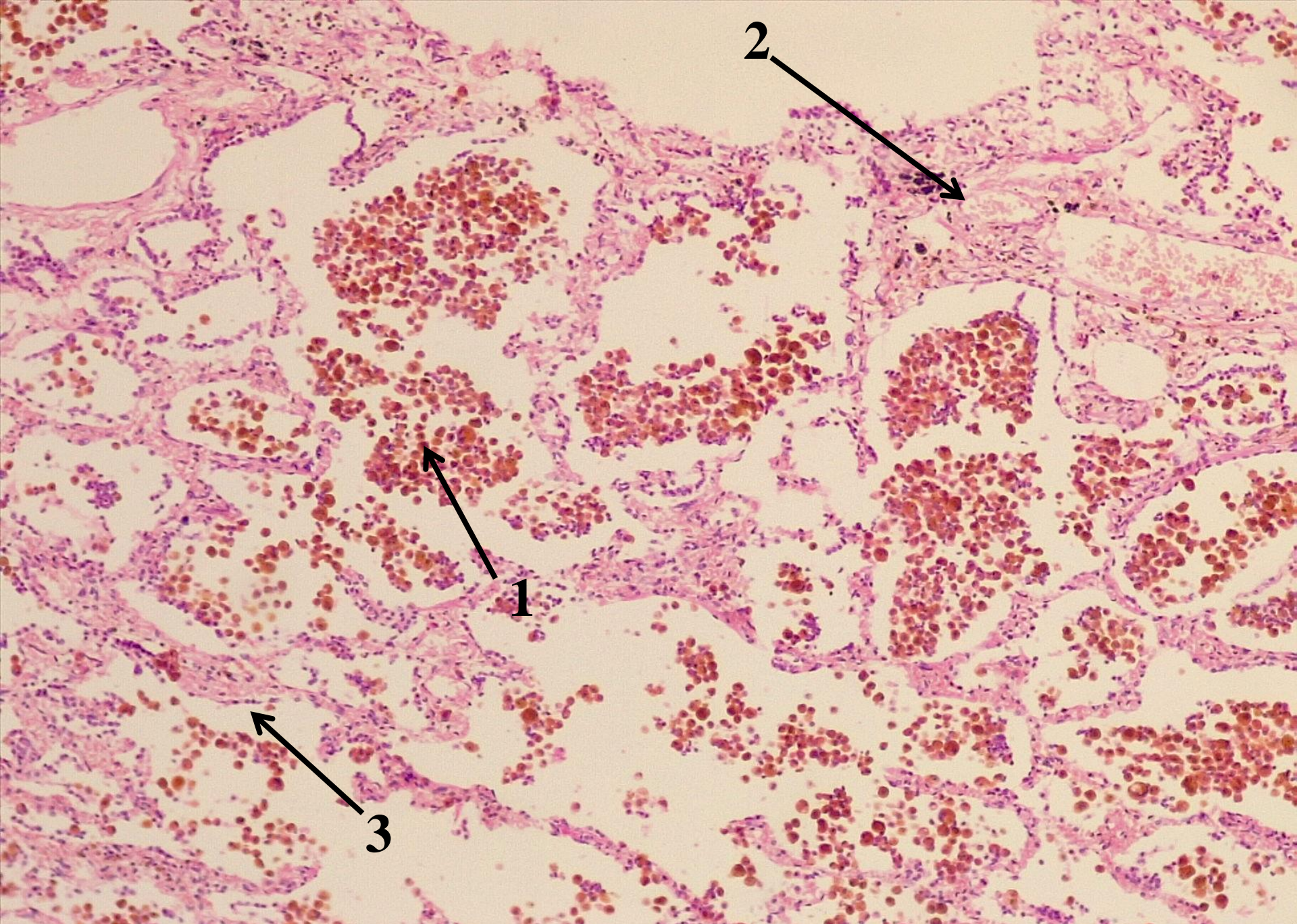
*Consecința cea mai frecventă este organizarea (cicatrizarea) zonei de necroză - cardioscleroză macrofocală postinfarctică.*





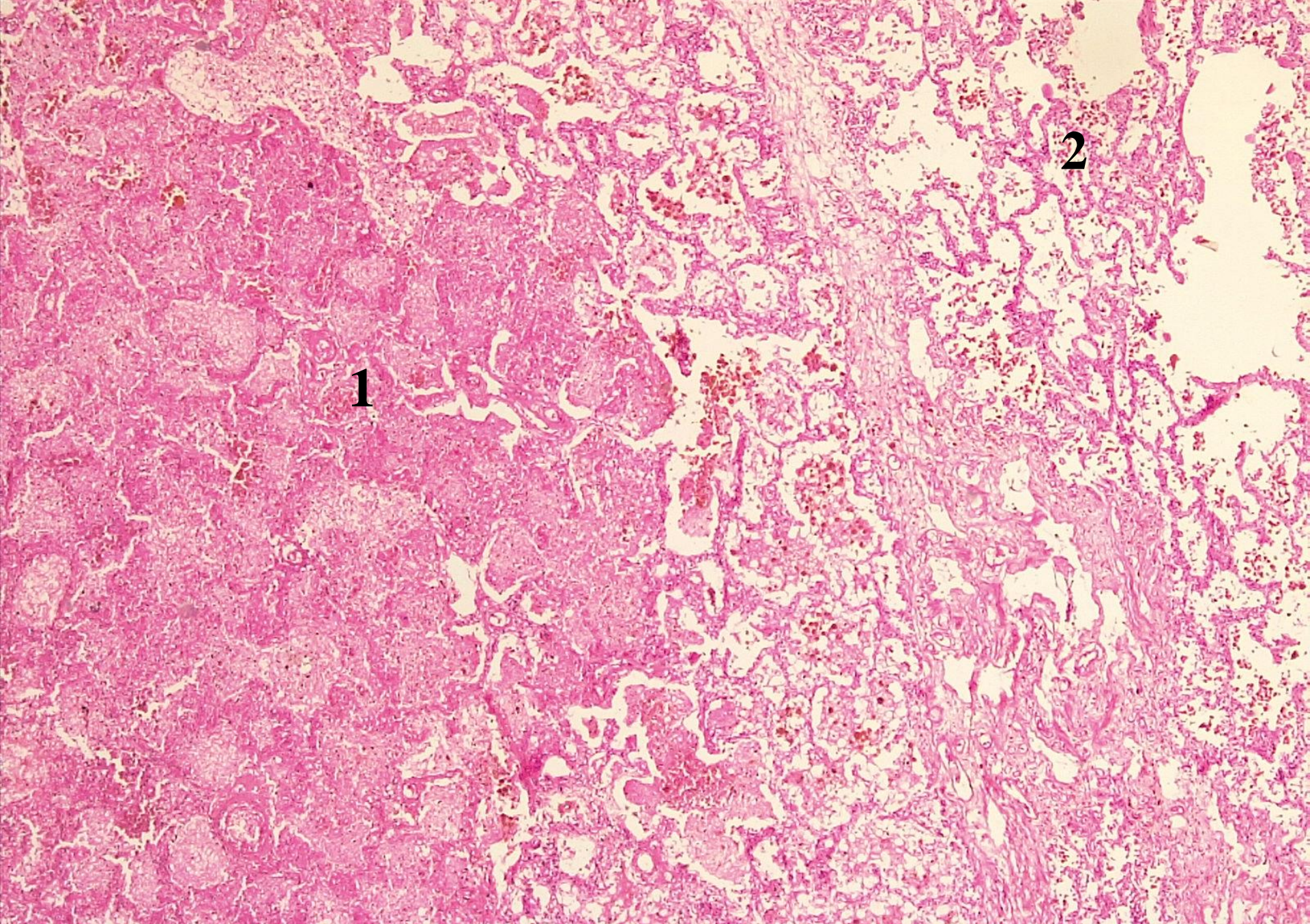
**№ 10. Hiperemia venoasă (congestia) cronică a ficatului (*ficat muscad*). (Colorație H-E.).**





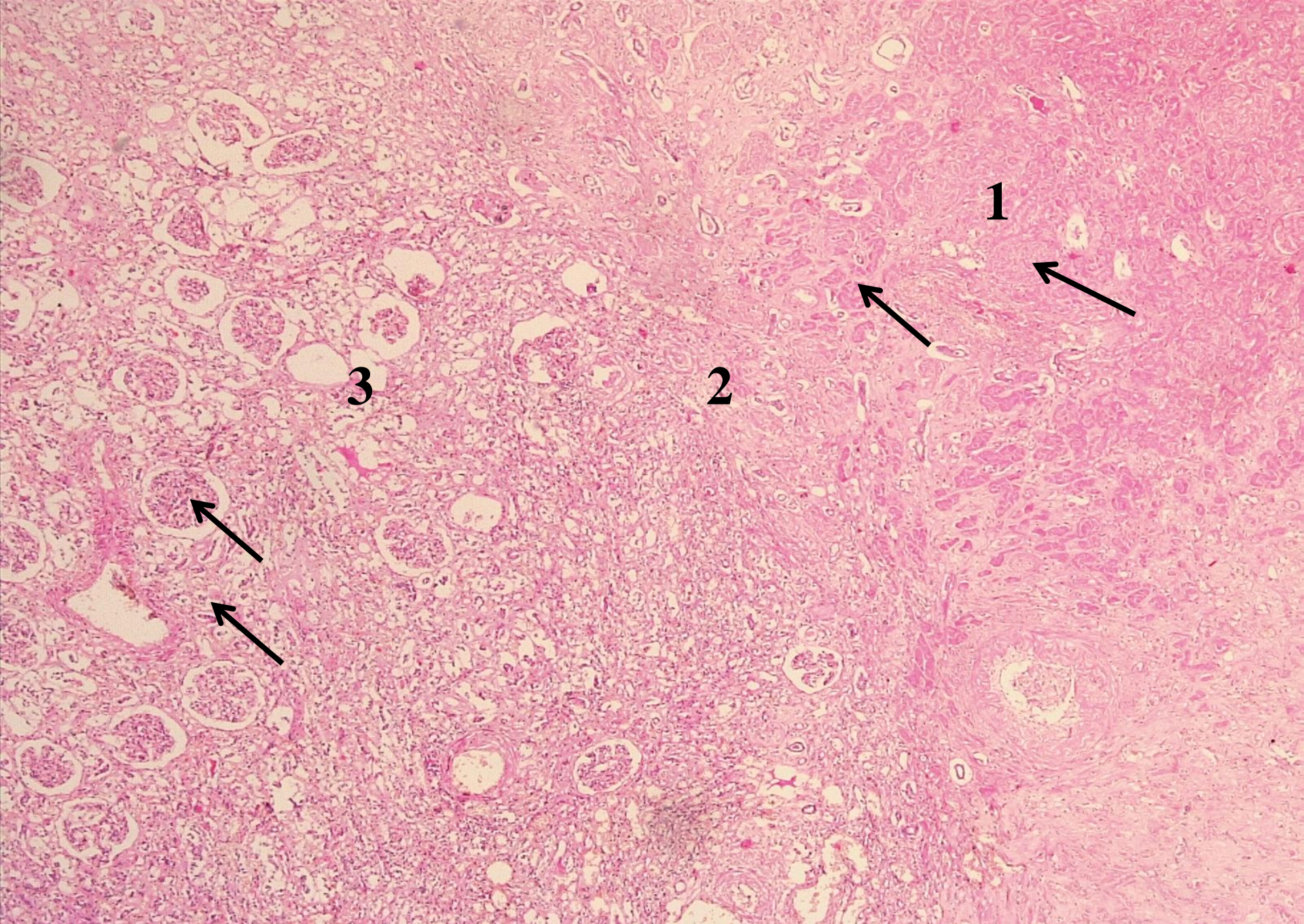
**№ 9. Hiperemia venoasă (congestia) cronică a plămânului. (Colorație H-E.).**





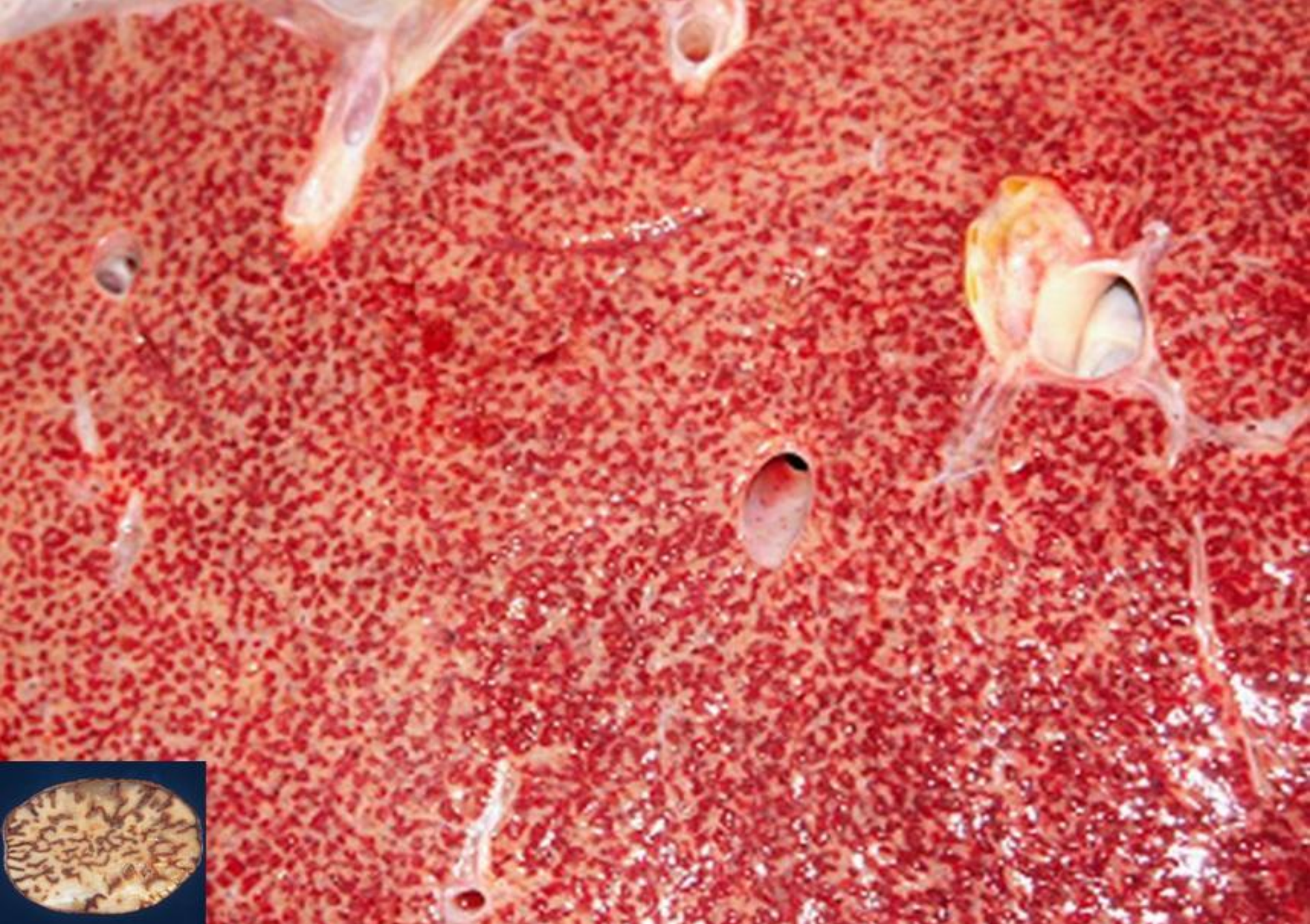**№ 1. Infarct hemoragic pulmonar. (Colorație H-E.).**





**№ 5. Infarct renal. (Colorație H-E.)**





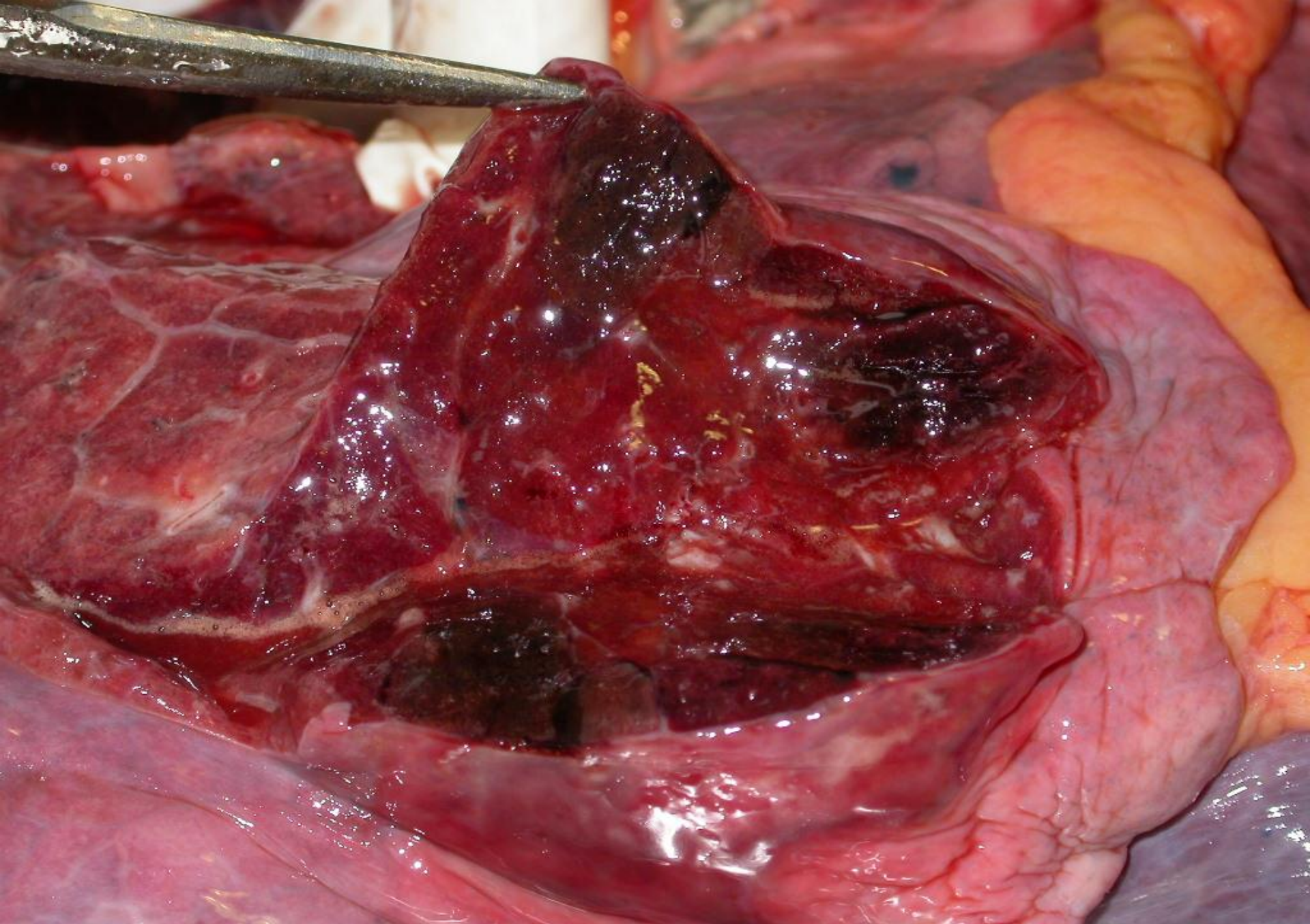
**No 71. Hiperemia venoasă (congestia) cronică a ficatului (*ficat muscad*).**





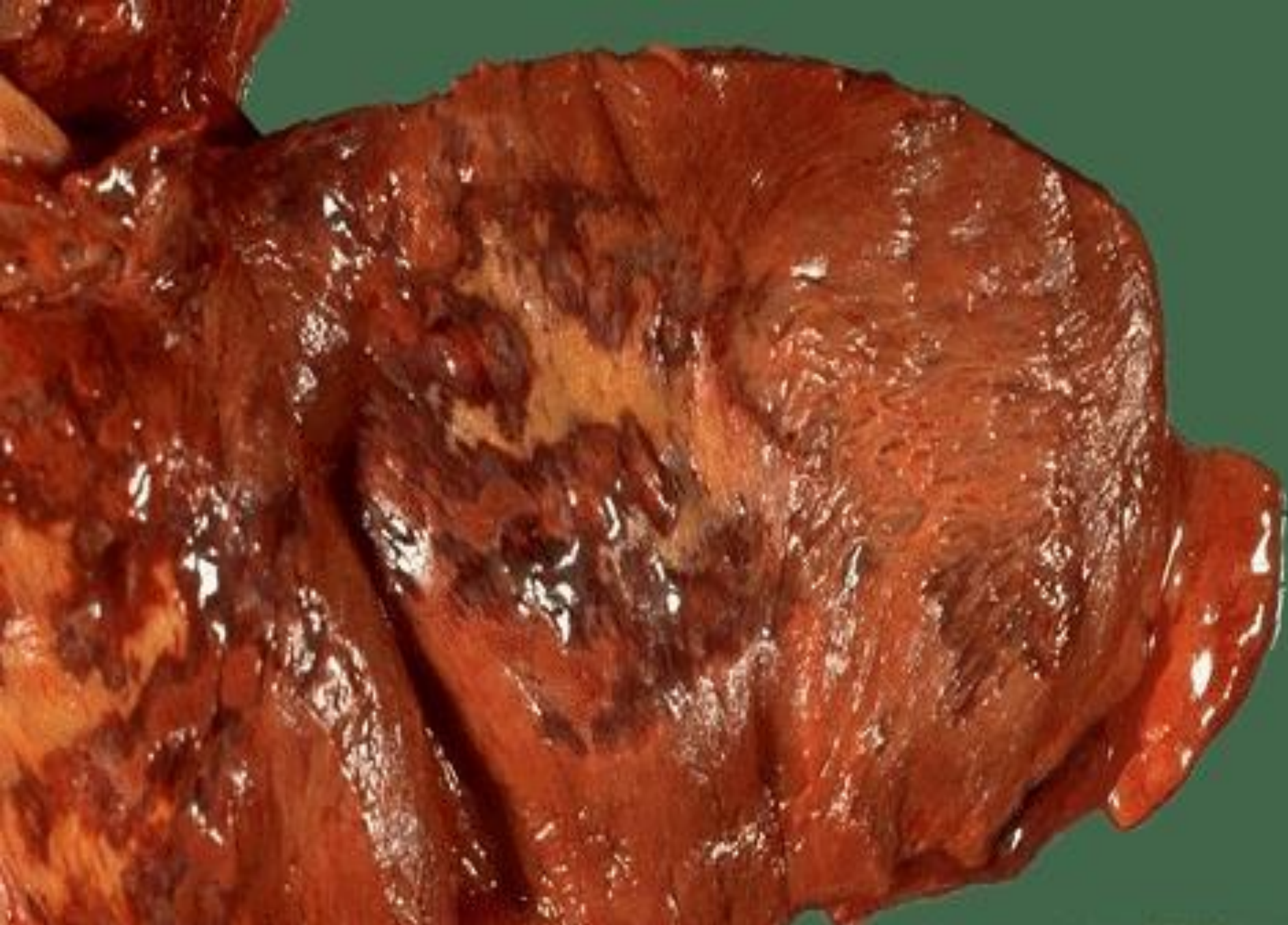
**№ 141. Infarct ischemic lienal.**





**№ 38. Infarct hemoragic pulmonar.**





**№ 9. Infarct miocardic.**



# **T.C.S. si L. Pot fi divizate in 3 grupuri**

- 1. Tulburări ale volumului de sânge**
  - Hiperemie arterială și venoasă**
  - Ischemie**
- 2. Tulburări ale permeabilității pereților vaselor**
  - Hemoragia**
  - Plasmoragia**
- 3. Tulburări în circulația și starea fizică a sângelui ( reologia)**
  - Staza**
  - fenomenul “sludge”**
  - Tromboza si embolia**



**Hiperemia** - creșterea volumului de sânge într-un organ sau țesut.

Poate fi arterială și venoasă, generalizată și locală.

**Hiperemia venoasă** este cauzată de încetinirea sau diminuarea refluxului sângelui venos în condițiile unei circulații arteriale normale.

Se manifestă prin dilatarea pasivă a venelor și capilarelor cu un exces de sânge în aceste vase.



## Hiperemia venoasă generalizată

Este consecința insuficienței cardiace acute sau cronice, având la bază tulburarea activității contractile a inimii (*decompensarea inimii*).

Insuficiența cardiacă acută se întâlnește în

- infarct miocardic,
- miocardită acută,
- endocardită acută cu rupturi valvulare,
- criză hipertensivă etc.



## Morfologie se observă:

- a) dilatarea și hiperemia venelor și capilarelor,
- b) infiltrație plasmatică (plasmoragie), edem;
- c) hemoragii perivascularare multiple prin diapedeză;
- d) leziuni distrofice și necrotice.

*Aceste leziuni sunt cauzate de hipoxia acută și comprimarea mecanică a elementelor parenchimatoase perivascularare de către vasele dilatate*



**Insuficiența cardiacă cronică** se observă în boli cardiace cronice, de ex.:

- valvulopatii,
- cardioscleroză,
- tulburări grave de ritm și de conducere,
- miocardită cronică,
- pericardită constrictivă

**Morfologic** se observă aceleași leziuni *plus*:

d) hemosideroză,

e) atrofia și dispariția celulelor parenchimotoase,

f) scleroza organelor și țesuturilor

*(indurtația de stază sau cianotică).*



# Modificările macroscopice caracteristice ale organelor în hiperemia de stază cronică:

- 1) dimensiunile și masa mărite;
- 2) capsula organelor netedă, extinsă;
- 3) consistența crescută, densă;
- 4) culoarea pe secțiune roșie închisă-violacee (*culoarea sângelui venos neoxigenat*);
- 5) de pe suprafața de secțiune se scurge o cantitate abundentă de sânge roșu-negricios.



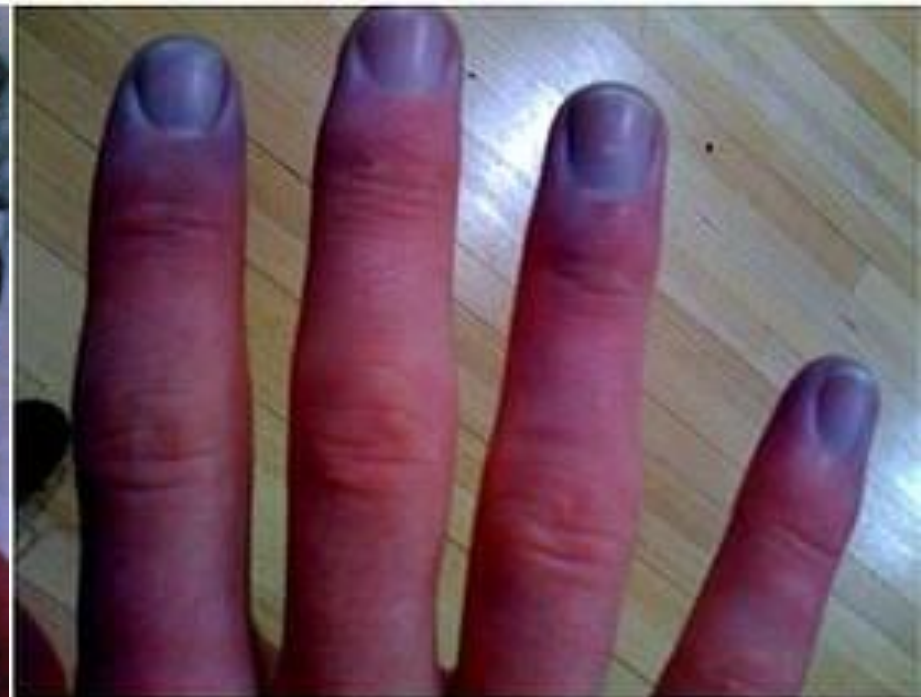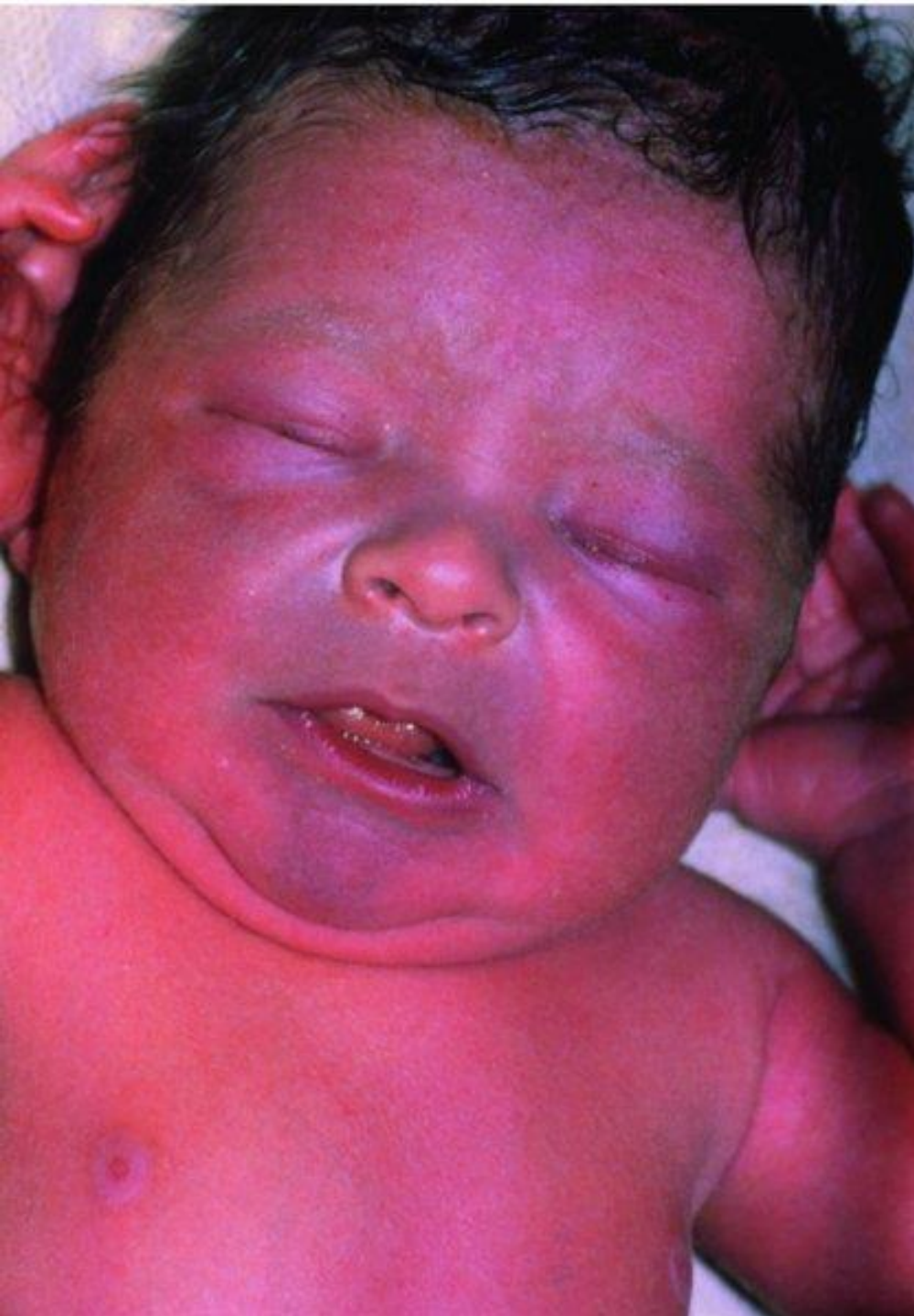**Pielea** are aspect cianotic, culoare albăstruie-violetă și temperatura scăzută.

**Țesutul celuloadipos subcutanat** este edemațiat, tumefiat, îndeosebi țesuturile laxe în regiunea membrelor inferioare, organelor genitale externe, pleoapelor.

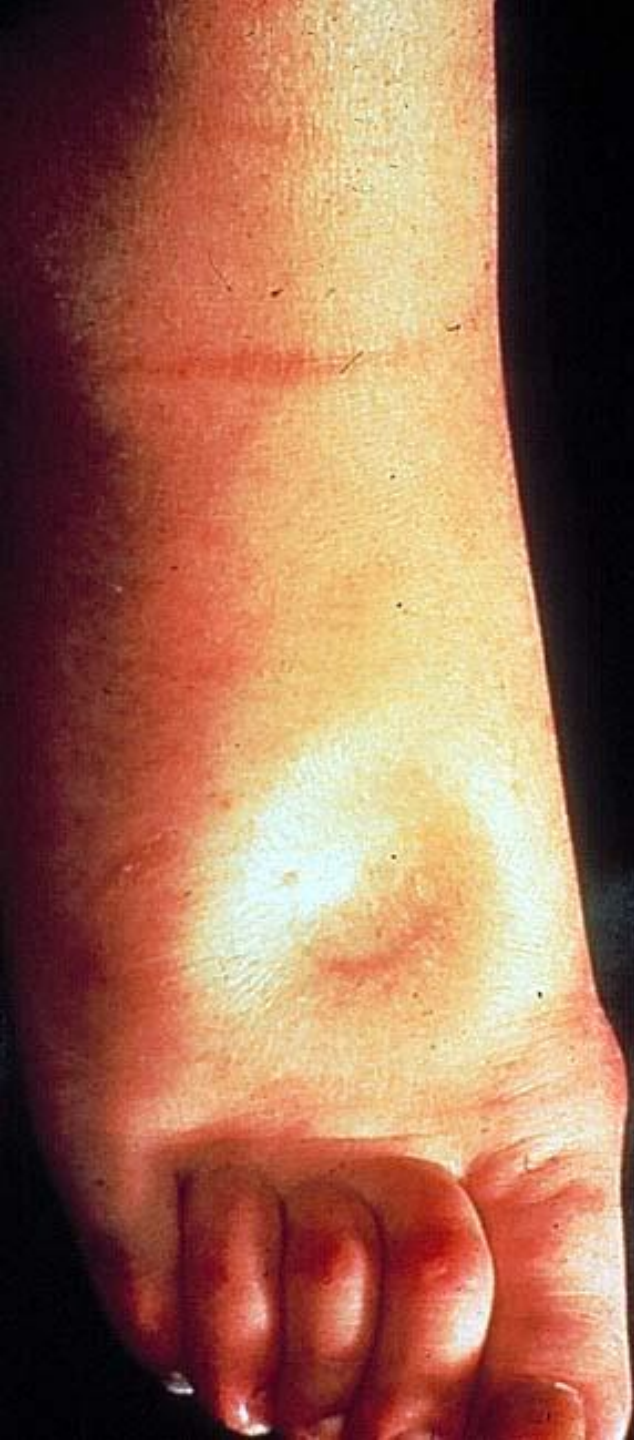**Edemul cardiac este mai pronunțat în partea inferioară a corpului.**

**Se poate dezvolta dilatarea varicoasă a venelor, hemosideroza pielii, ulcerații trofice.**









**Semnul godeului - la apăsare cu degetul rămâne o depresiune, care nu dispare câteva secunde sau minute.**



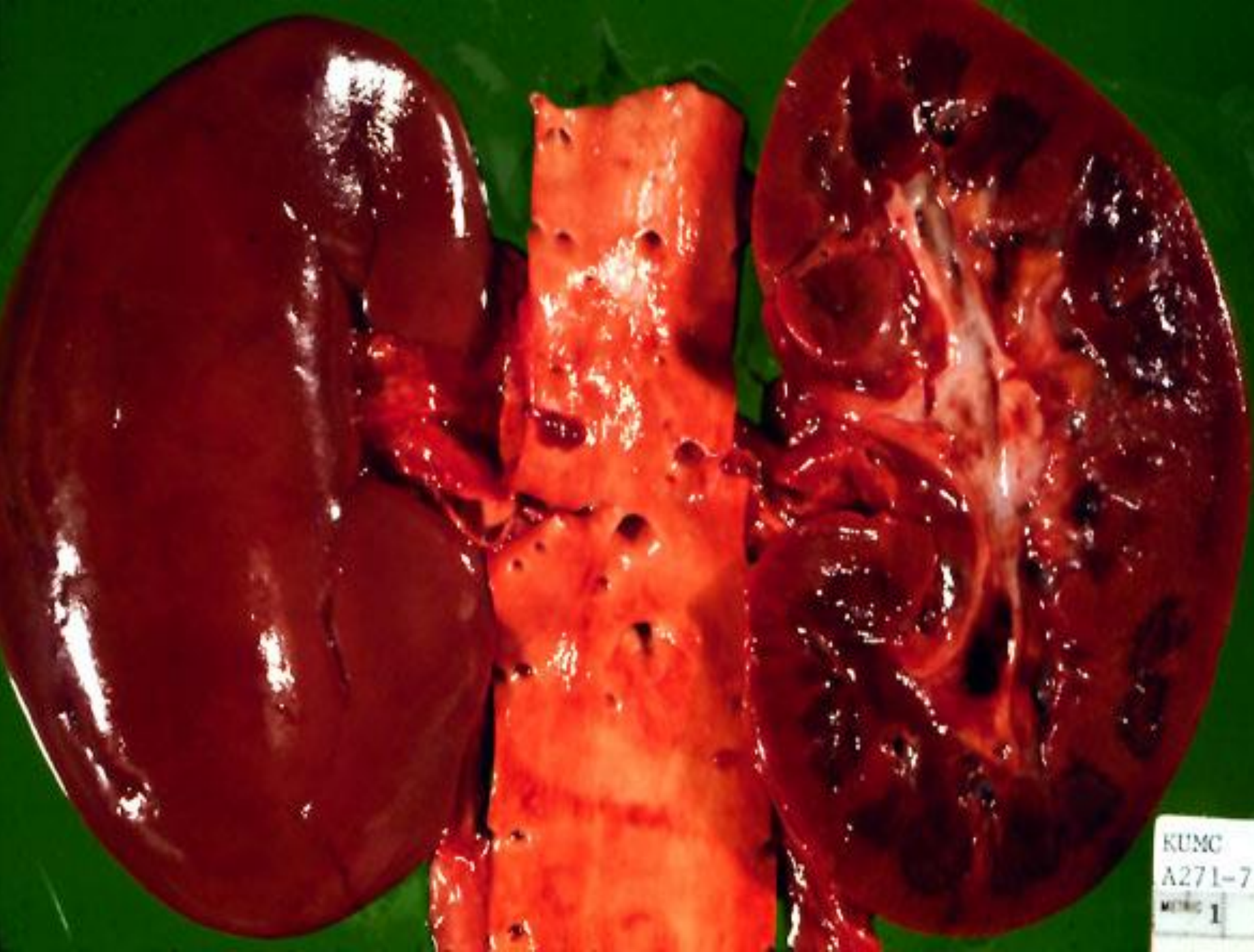
**Rinichii și splina** - indurație cianotică (de stază).

**Cavitățile seroase** - acumulări de lichid de edem

– **hidropizia** cavităților respective:

- *hidrotorax,*
- *hidropericard,*
- *ascită sau hidroperitoneu.*



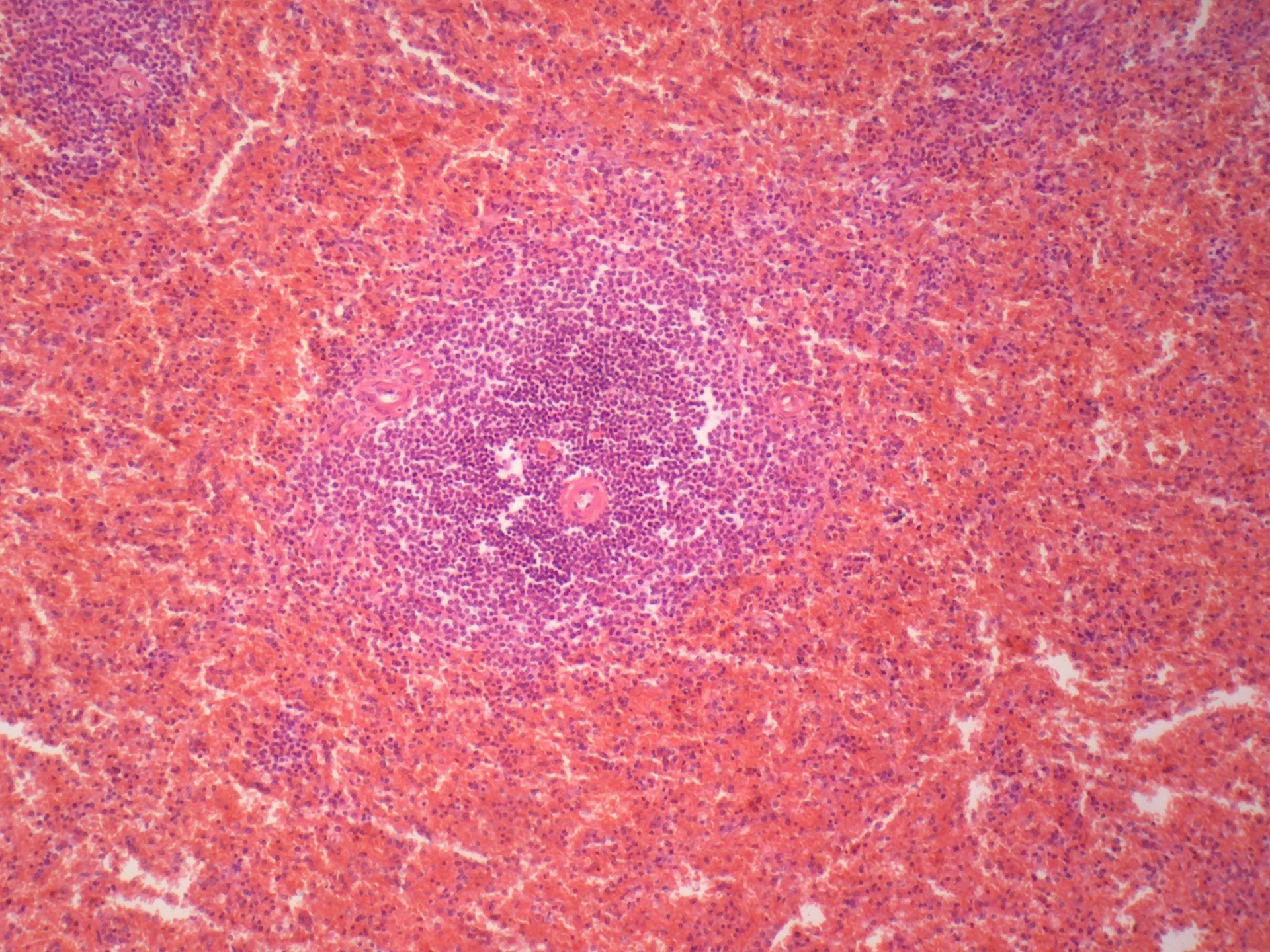


KUMC

A271-73

slide 1





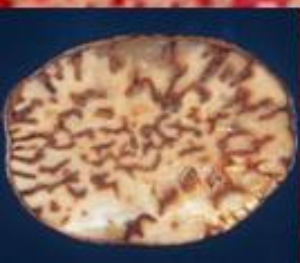
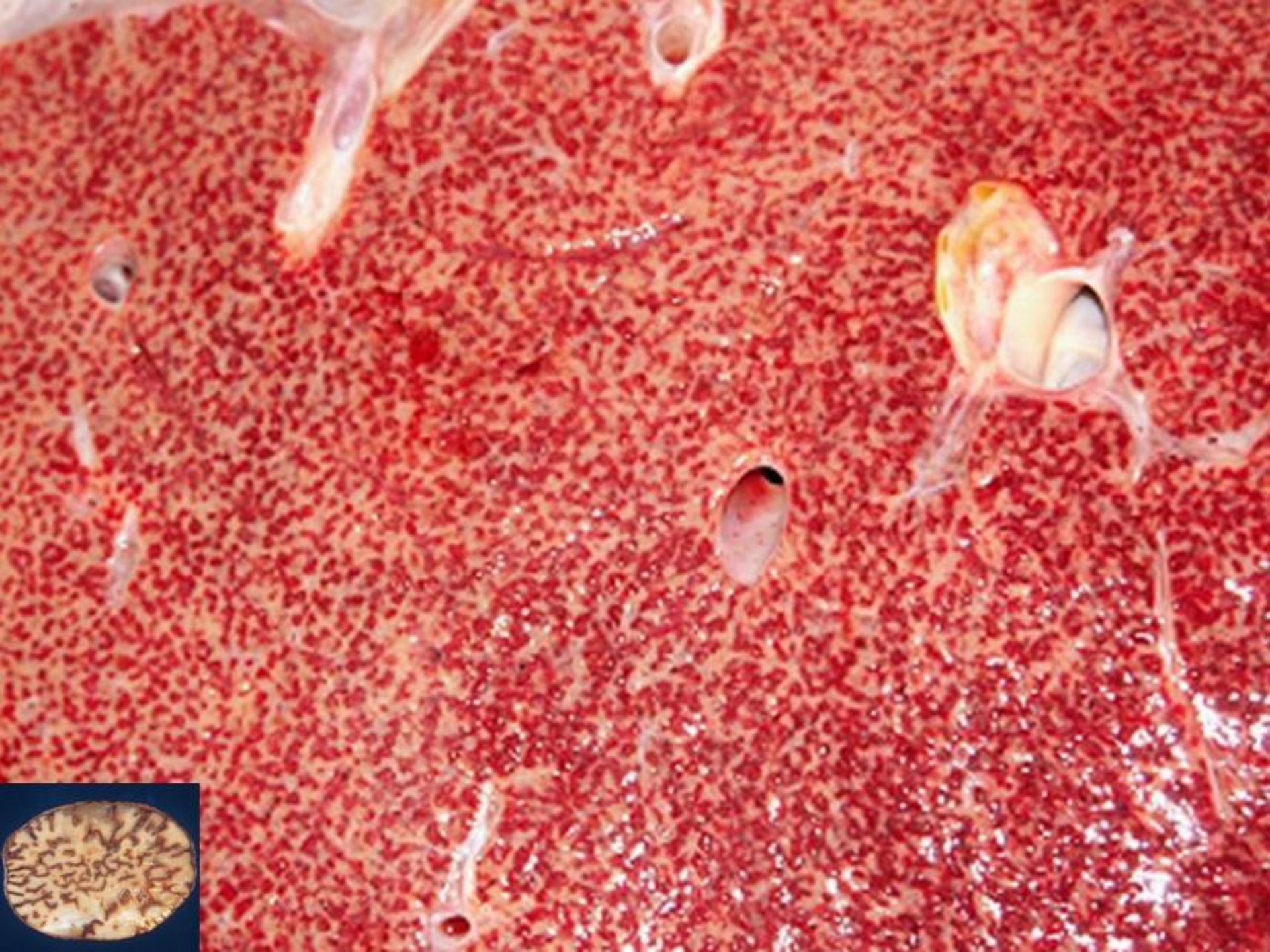
**Ficatul** - mărit în dimensiuni și masă, capsula extinsă, netedă, consistența crescută, marginea anterioară rotunjită, pe secțiune desenul lobular foarte accentuat - aspect caracteristic pestriț, asemănător cu miezul nucii muscad – ***ficat muscad (ficat cardiac)***.

Aspectul pestriț al ficatului se datorează particularităților circulației sanguine și angioarhitectonicii organului.

**Consecințe** – ciroza de stază (cardiacă) a ficatului.



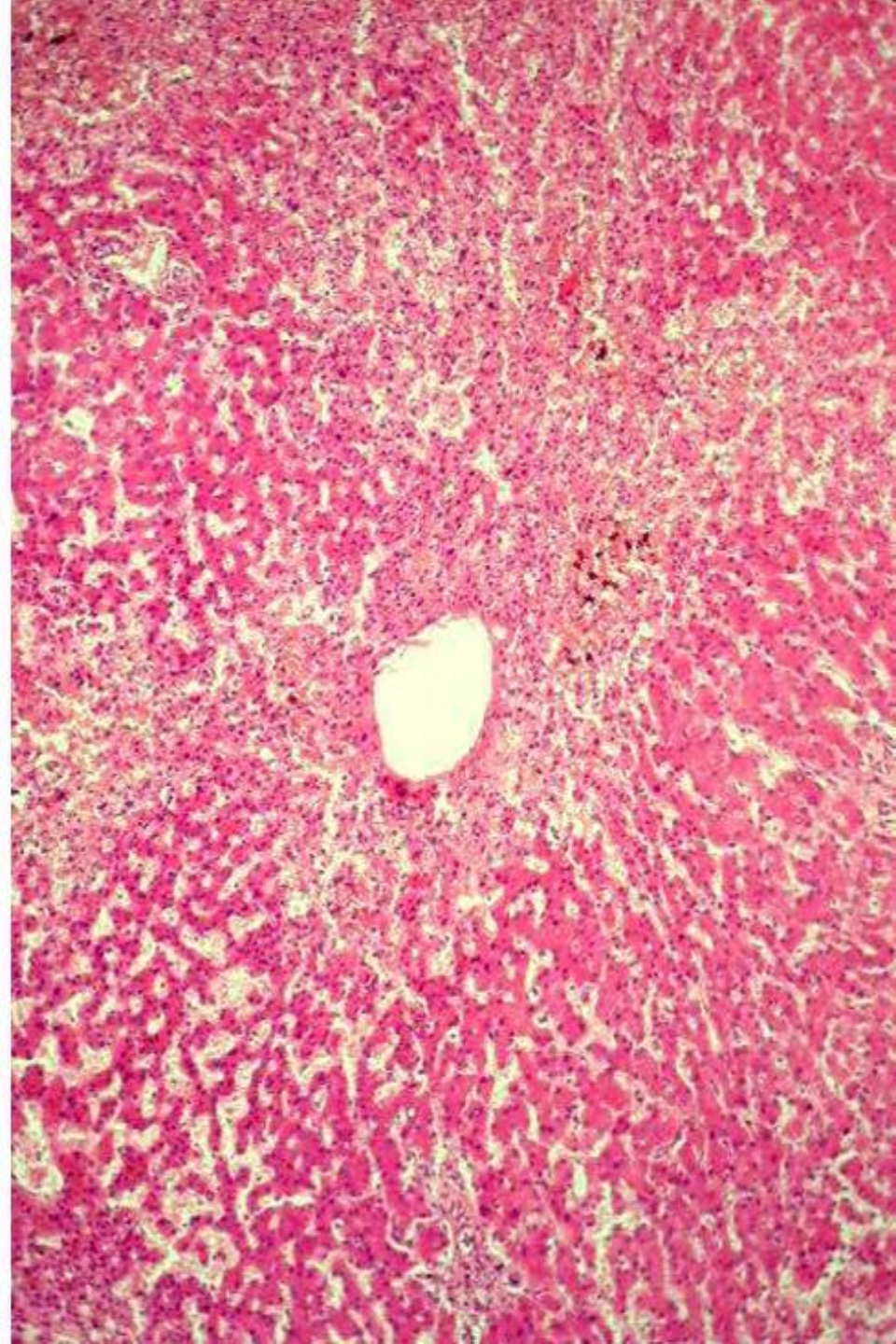
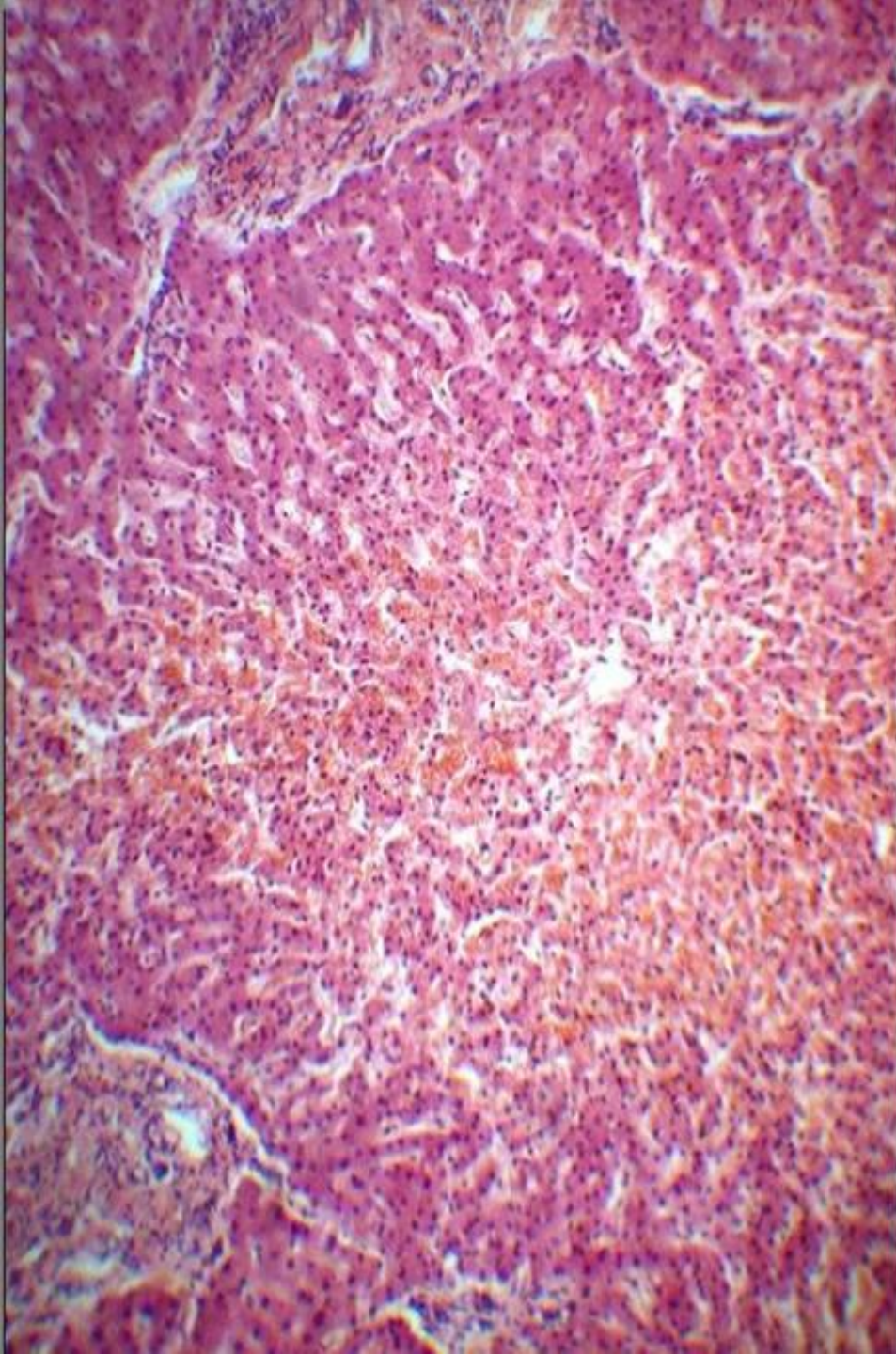






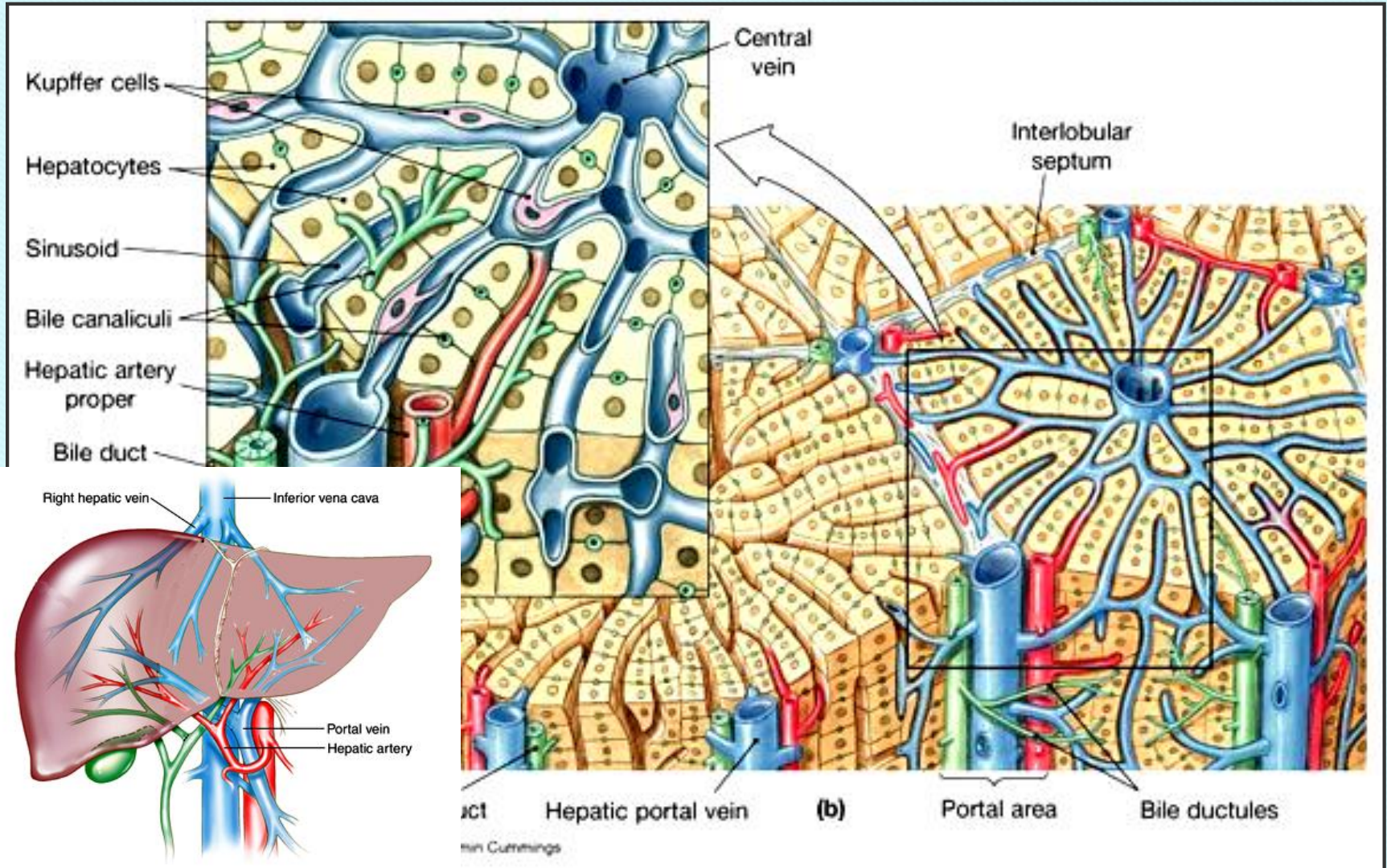
**Nucă muscat**







# Circulația sanguină hepatică



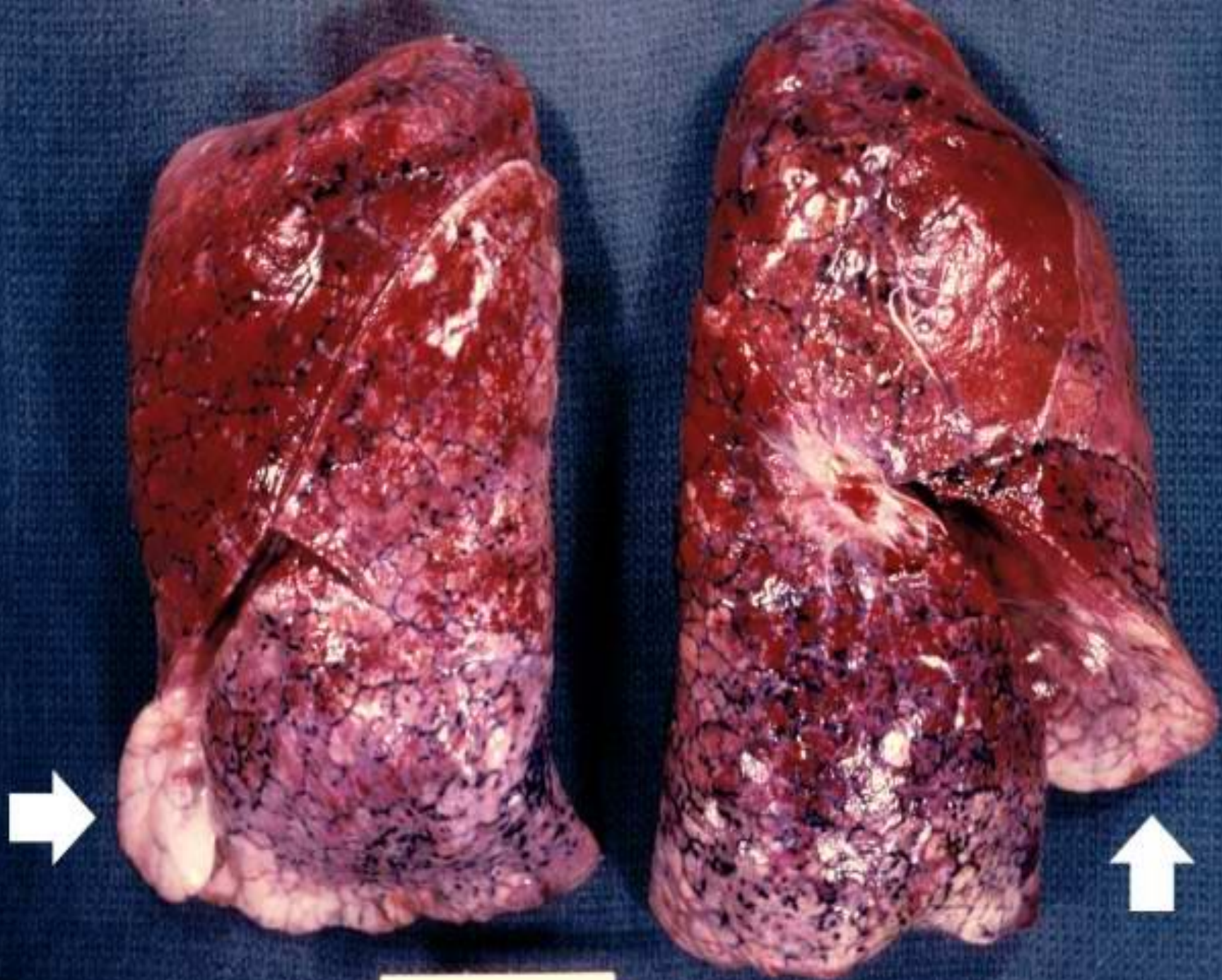

**Plămâni** - măriți în volum și masă, consistența densă, pe secțiune au culoare brună, iar porozitatea parenchimului este micșorată – **indurația brună a plămânilor.**

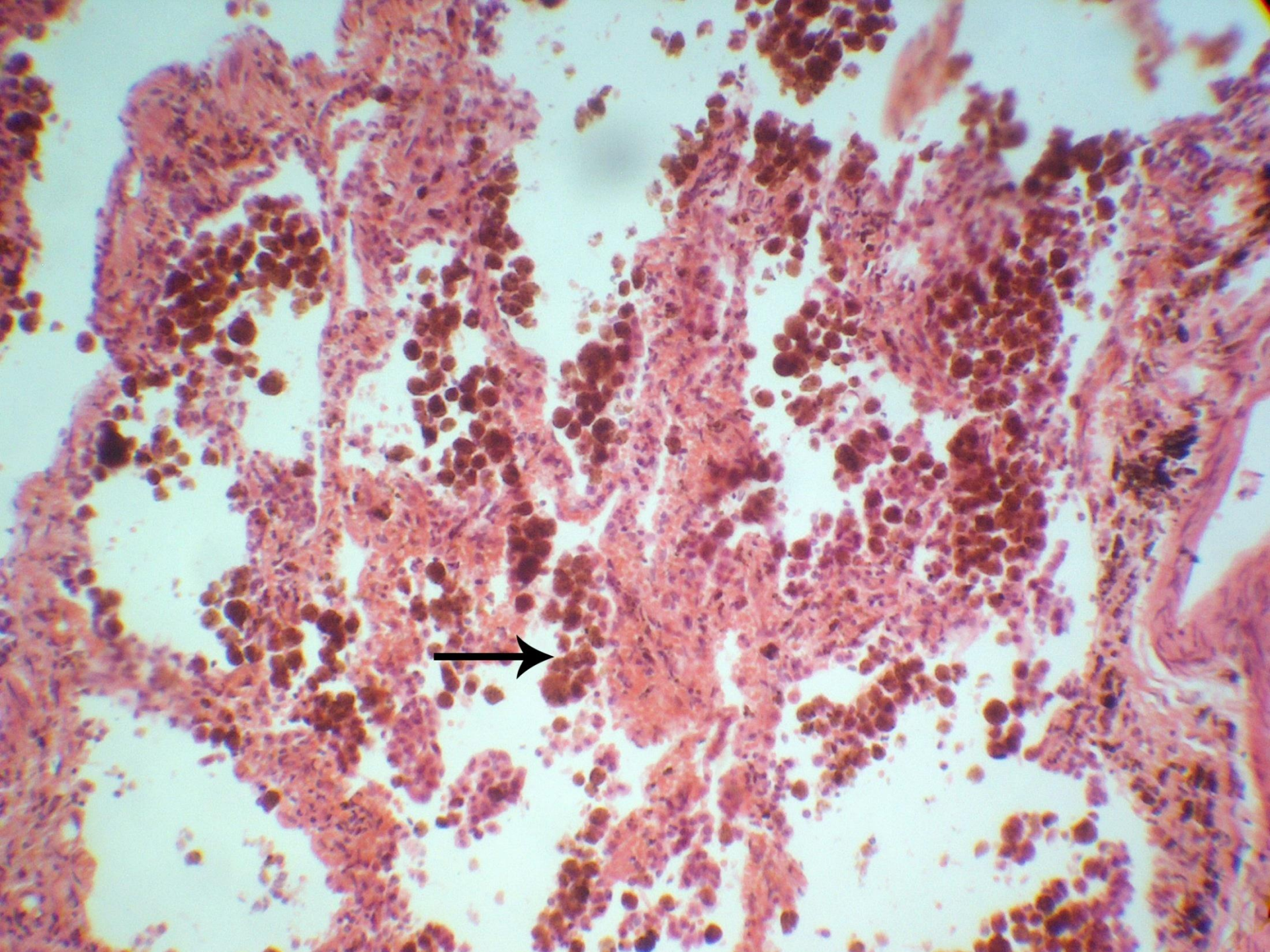
Culoarea brună se datorează hemosiderozei care este mai pronunțată comparativ cu alte organe, iar consistența densă – sclerozei septurilor alveolare.

Celulele cu pigment hemosiderinic se numesc **celule cardiace.**











**Insuficiența cardiacă stângă** - se afectează cu  
predominanță plămâni;  
*în alte organe staza venoasă este mai puțin  
pronunțată.*

**Insuficiența cardiacă dreaptă** - se afectează  
ficatul, splina, rinichii, țesutul subcutanat  
(anasarcă), creierul, cavitățile seroase (hidropizie);  
*în plămâni staza venoasă este mai slab pronunțată.*



**Insuficiența cardiacă stângă** - se afectează cu  
predominanță plămâni;  
*în alte organe staza venoasă este mai puțin  
pronunțată.*

**Insuficiența cardiacă dreaptă** - se afectează  
ficatul, splina, rinichii, țesutul subcutanat  
(anasarcă), creierul, cavitățile seroase (hidropizie);  
*în plămâni staza venoasă este mai slab pronunțată.*



**Hiperemie venoasa locala: 1. derelagrarea refluxului singelui venos da la un organ cu inchiderea lumenului venei cu tromb sau embol sau prin comprimare din exterior:**

- Hiperemia TGI in tromboza venei porte*
- SDR. Budd-Chiari – tromboflebita obliteranta a venelor hepatice- ficat muscad.*
- Tromboza venei renale- Ind. Cian. renala*

**2. Dezvoltarii colateralelor venoase**

- Anastamozele porto-cavale*



**Hiperemie arteriala: creșterea a volumului de sânge într-un organ sau țesut datorită afluxului de sânge arterial.**

**Fiziologica - hiperemie functionala  
- hiperemie reflexa**

***-Caracter general – creșterea numărului de eritrocite în sângele circulant***

***-Caracter local***



1. *Angeoneurotica( neuroparalitica)*
2. *Colaterală*
3. *Postanemica*
4. *Exvacua generală, și locală*
5. *Inflamatorie*
6. *Pe fond de fistula arterio-venoasă*



**Ischemia** - reducerea sau suprimarea aportului de sânge arterial într-un țesut sau organ, circulația venoasă fiind normală.

**Macroscopic** - organul ischemiat este redus în dimensiuni, temperatura scăzută, culoarea palidă.



# Variantele ischemiei:

- 1) Angiospastică** – spasmul arterei sub acțiunea factorilor vasoconstrictori (*în hipertensiunea arterială, ateroscleroză, endarterita obliterantă*).
- 2) Prin obturație** – tromboza, embolia, inflamația peretelui arterial, proliferarea țesutului conjunctiv (*în ateroscleroză, endarterita obliterantă, vasculitele productive*).



**3) Prin compresiune** – comprimarea arterei din exterior (*în tumori, acumulări de lichid, ligaturi, exostoze*).

**4) Prin redistribuirea sângelui** – când are loc pătrunderea unei cantități importante de sânge într-o zonă, care în prealabil a fost ischemiată (*de ex., ischemierea creierului după eliminarea rapidă a lichidului de ascită din cavitatea abdominală la bolnavii cu ciroză hepatică*).



## **Cauzele mai frecvente ale ischemiei:**

- tromboza,**
- embolia**
- angiospasmul.**



## Consecințele:

**ischemia acută** → leziuni distrofice și necrotice;

*(în ischemia obstructivă îndelungată se poate dezvolta necroza ischemică – infarct sau gangrenă);*

**ischemia cronică** → atrofia și scleroza organelor.



**Infarctul** - necroza unei porțiuni de organ sau a unui organ întreg cauzată de întreruperea irigației cu sânge, este o consecință a ischemiei (*necroză vasculară sau ischemică*).

**Cauzele nemijlocite** ale infarctului:

- a) spasmul prelungit,
- b) tromboza,
- c) embolia,
- d) suprasolicitarea funcțională a organului în condițiile irigației lui insuficiente cu sânge.



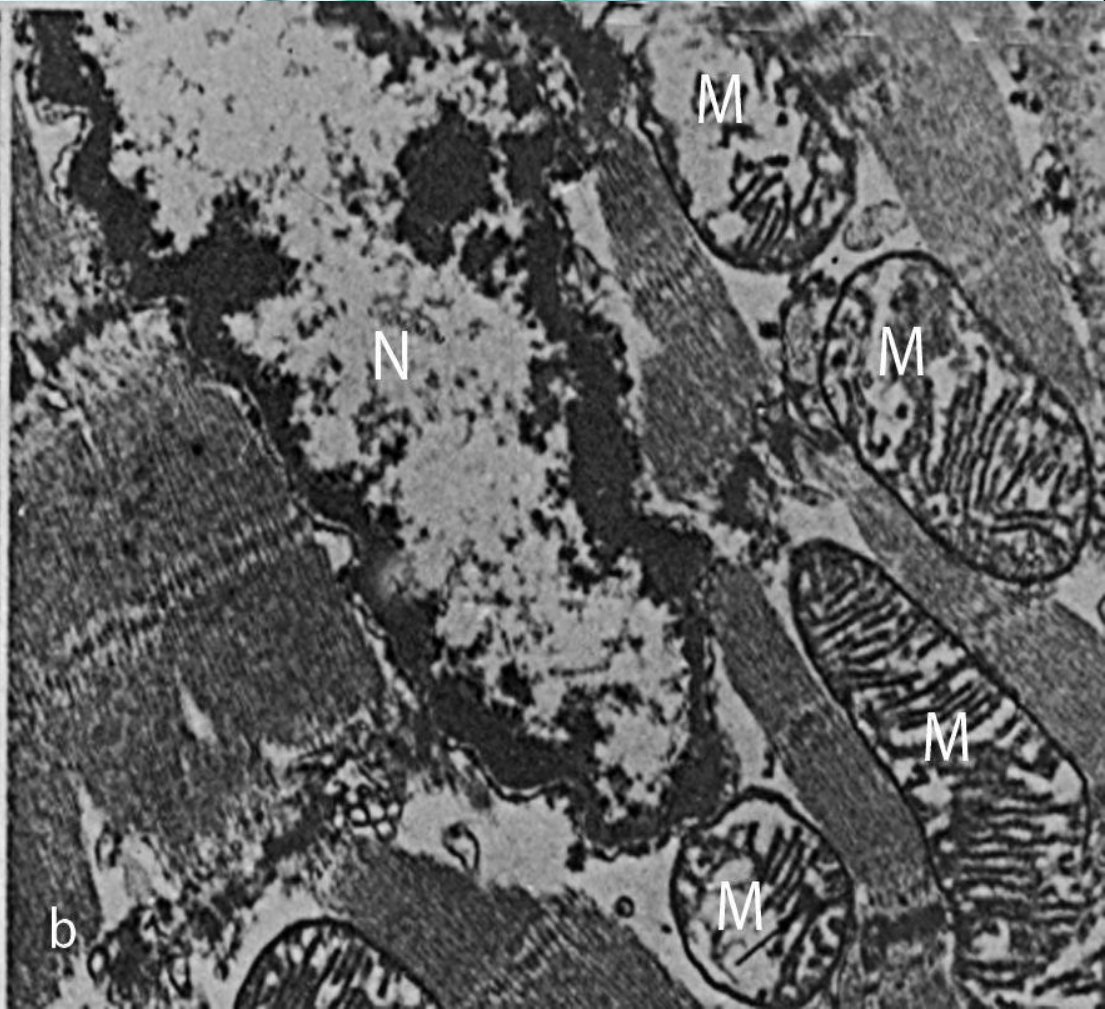
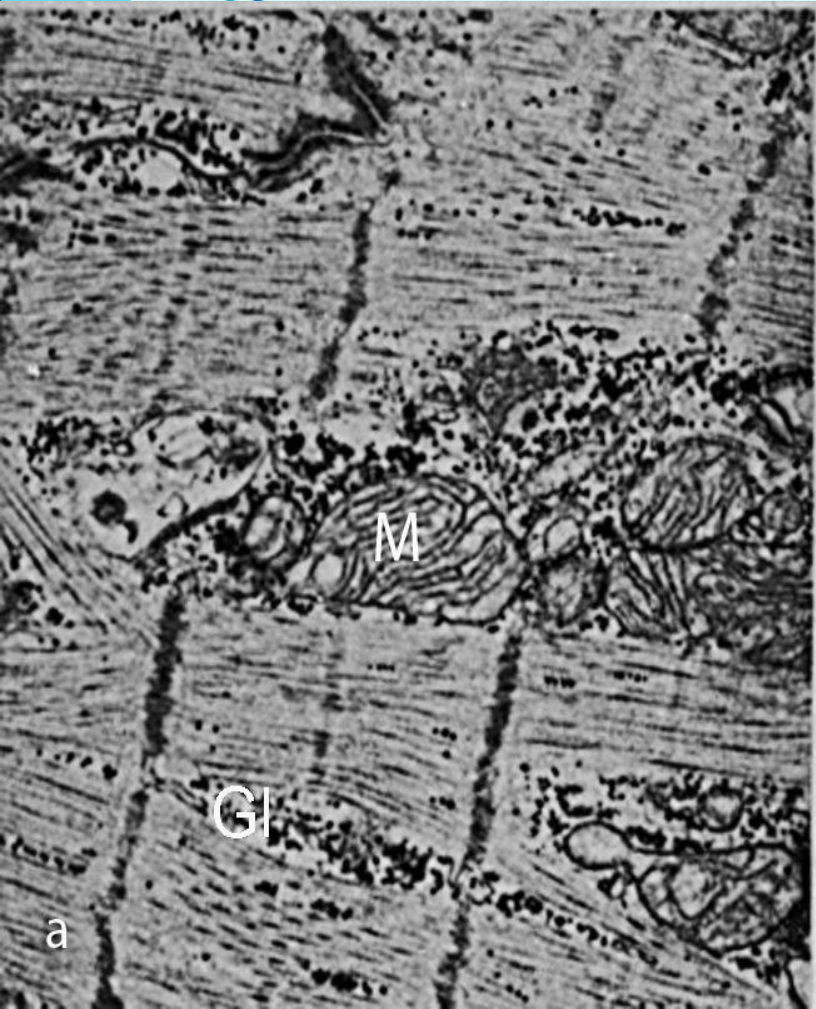
## **Stadiile infarctului:**

- 1) ischemic sau prenecrotic (*durata ~ 18-24 ore*);**
- 2) necrotic.**

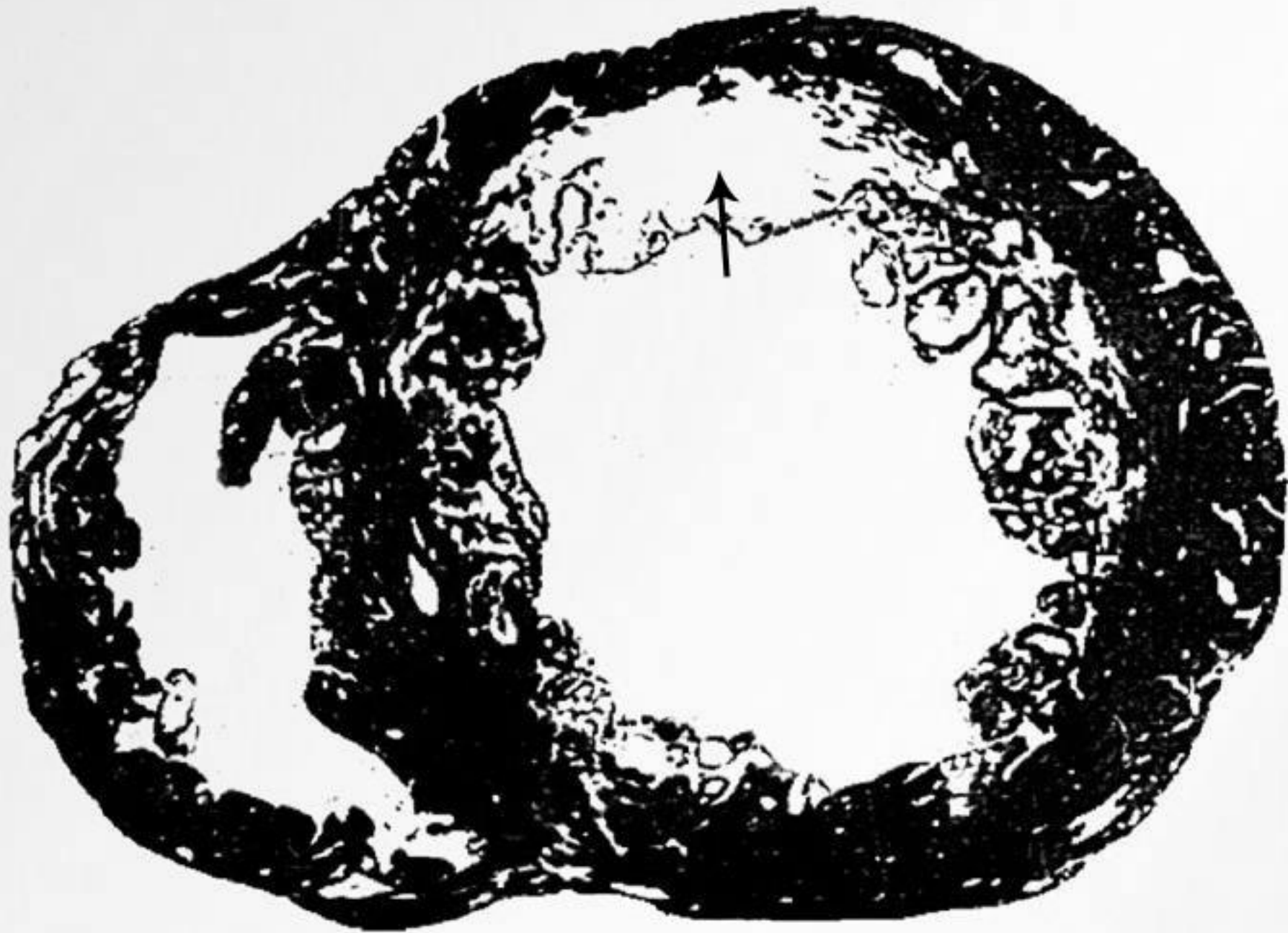
## **Metodele de diagnostic al stadiului ischemic:**

- 1) microscopia electronică;**
- 2) metode histochimice: identificarea glicogenului, determinarea activității enzimelor oxidoreductoare (succinatdehidrogenazei);**
- 3) microscopia luminescentă: colorația cu oranj de acridină.**

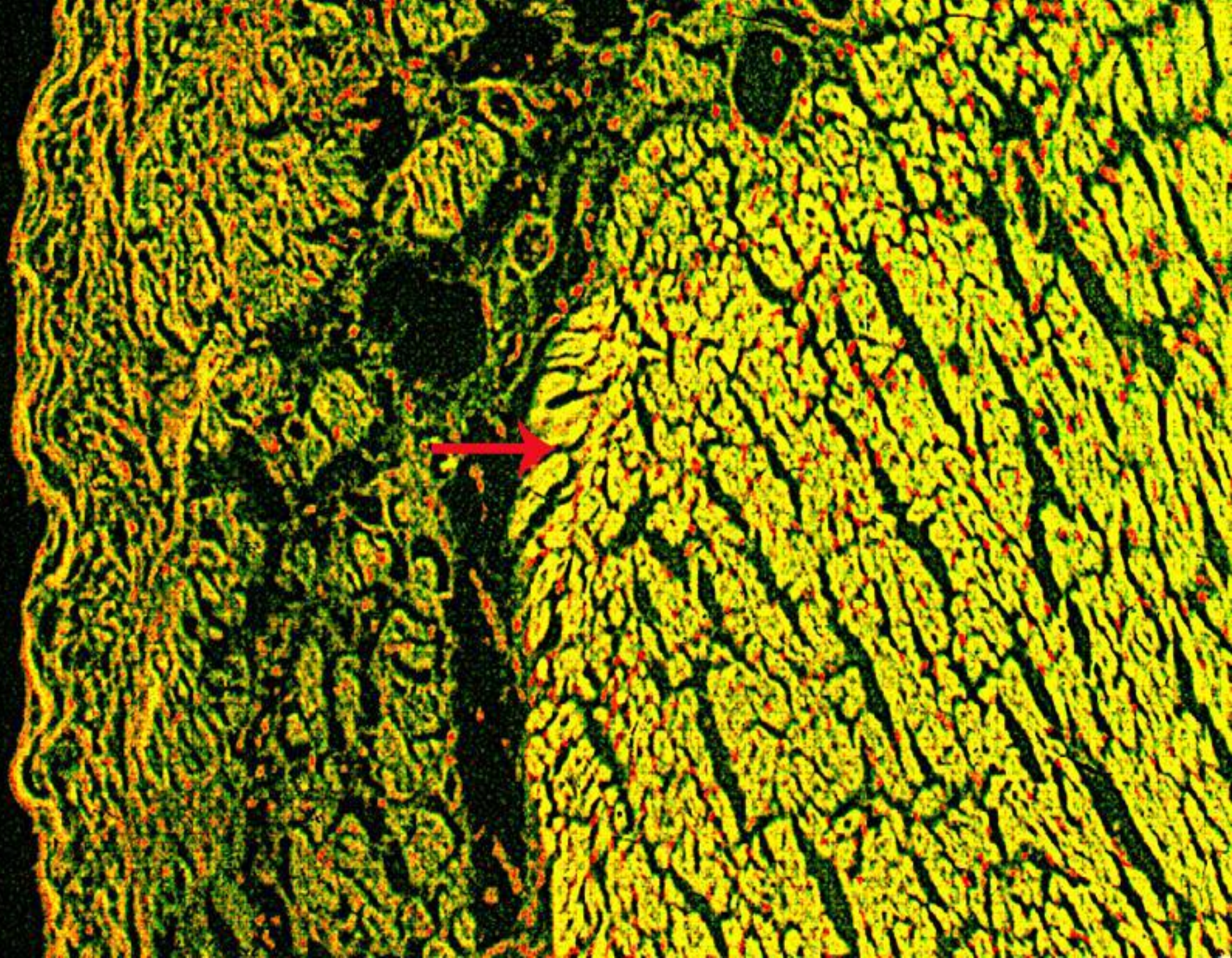




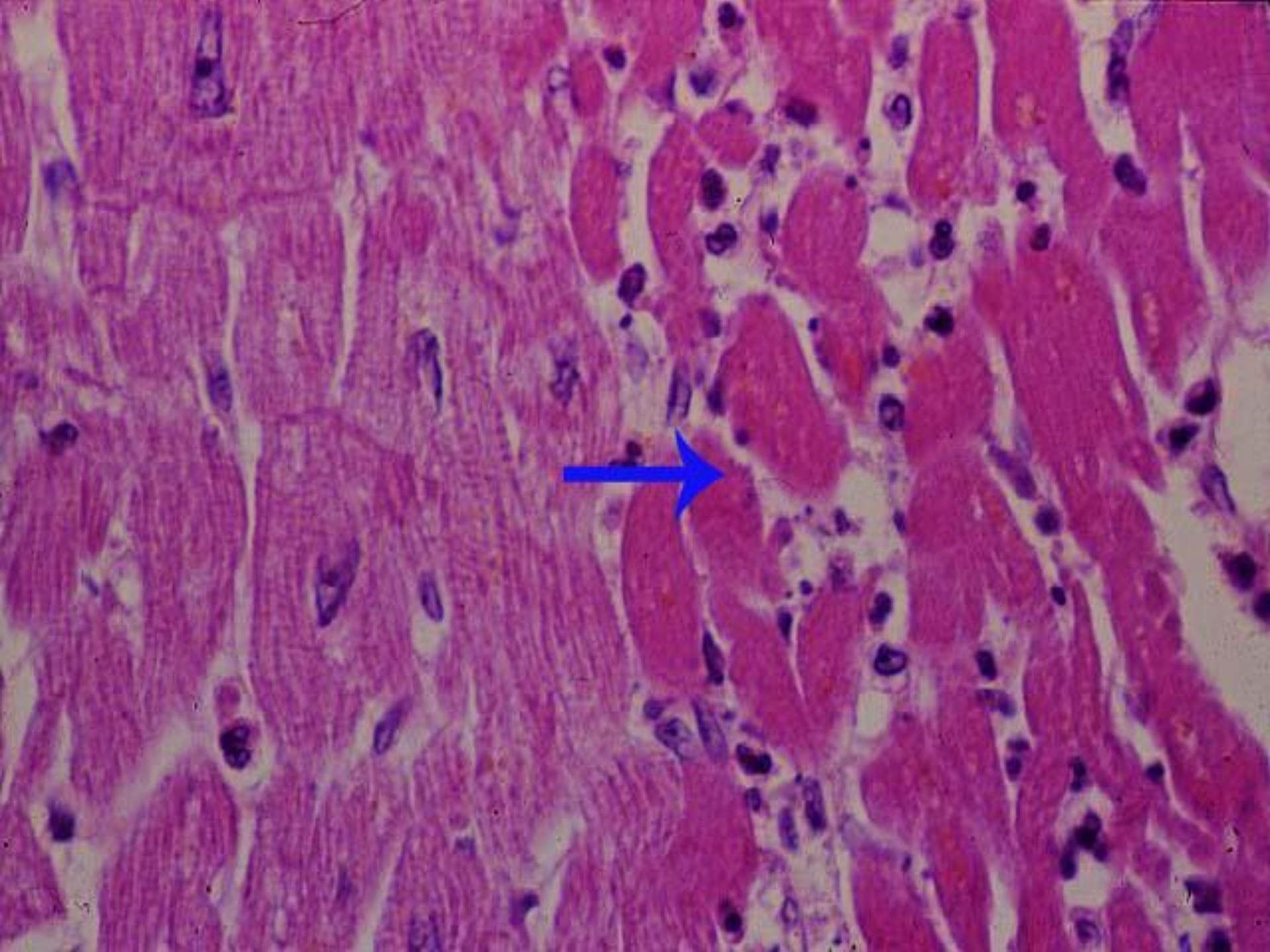














# Clasificarea infarctului după aspectul exterior (culoare) și mecanismul de formare:

- 1) alb (*ischemic*),
- 2) roșu (*hemoragic*),
- 3) alb cu chenar roșu (*ischemic cu lizereu hemoragic*).



**Infarct alb (ischemic)** – se observă în cazurile de insuficiență a circulației colaterale;  
se întâlnește cel mai frecvent **în splină**;

**Infarct roșu (hemoragic)** – se observă în cazurile de vascularizare dublă a organului și de staza venoasă;  
se întâlnește **în plămâni, intestin**;

**Infarct alb cu chenar roșu (ischemic cu lizereu hemoragic)** – este legat cu spasmul vaselor din zona periferică a infarctului, urmat de dilatarea lor, hiperemie și hemoragii diapedetice;  
se observă în **miocard, rinichi**.



## Variantele de infarct după forma geometrică:

- **forma triunghiulară (conică)** – în organele cu tipul magistral de vascularizare (*în splină, plămâni, rinichi*);

- **formă neregulată** – în cazurile de circulație anastomotică bogată a organului (*în miocard, creier, intestin, ficat*).

## Variantele de infarct după tipul de necroză:

- **necroza uscată (de coagulare)** - în miocard, splină, rinichi;

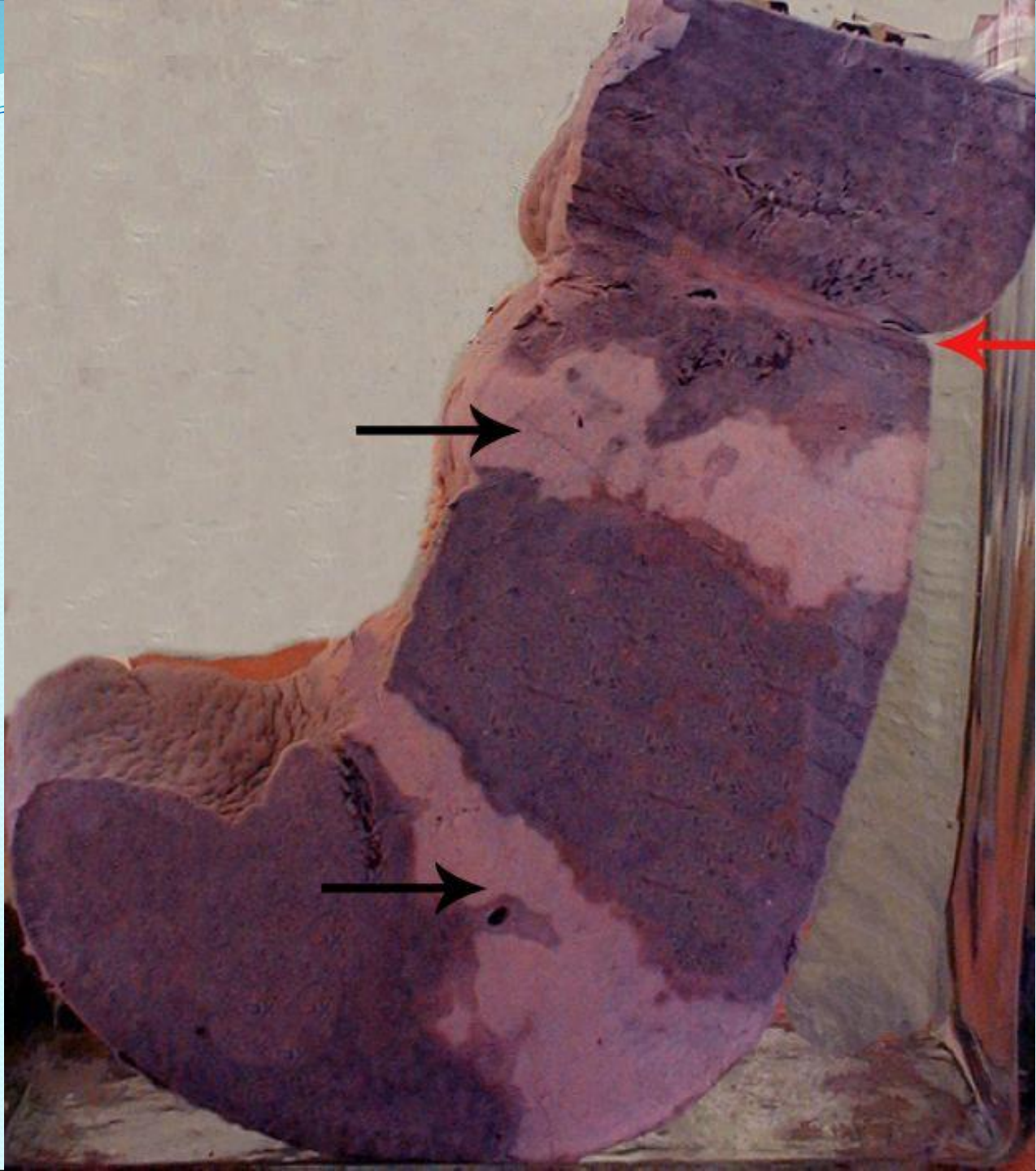
- **necroza umedă (de colicvație)** – în creier, intestin.



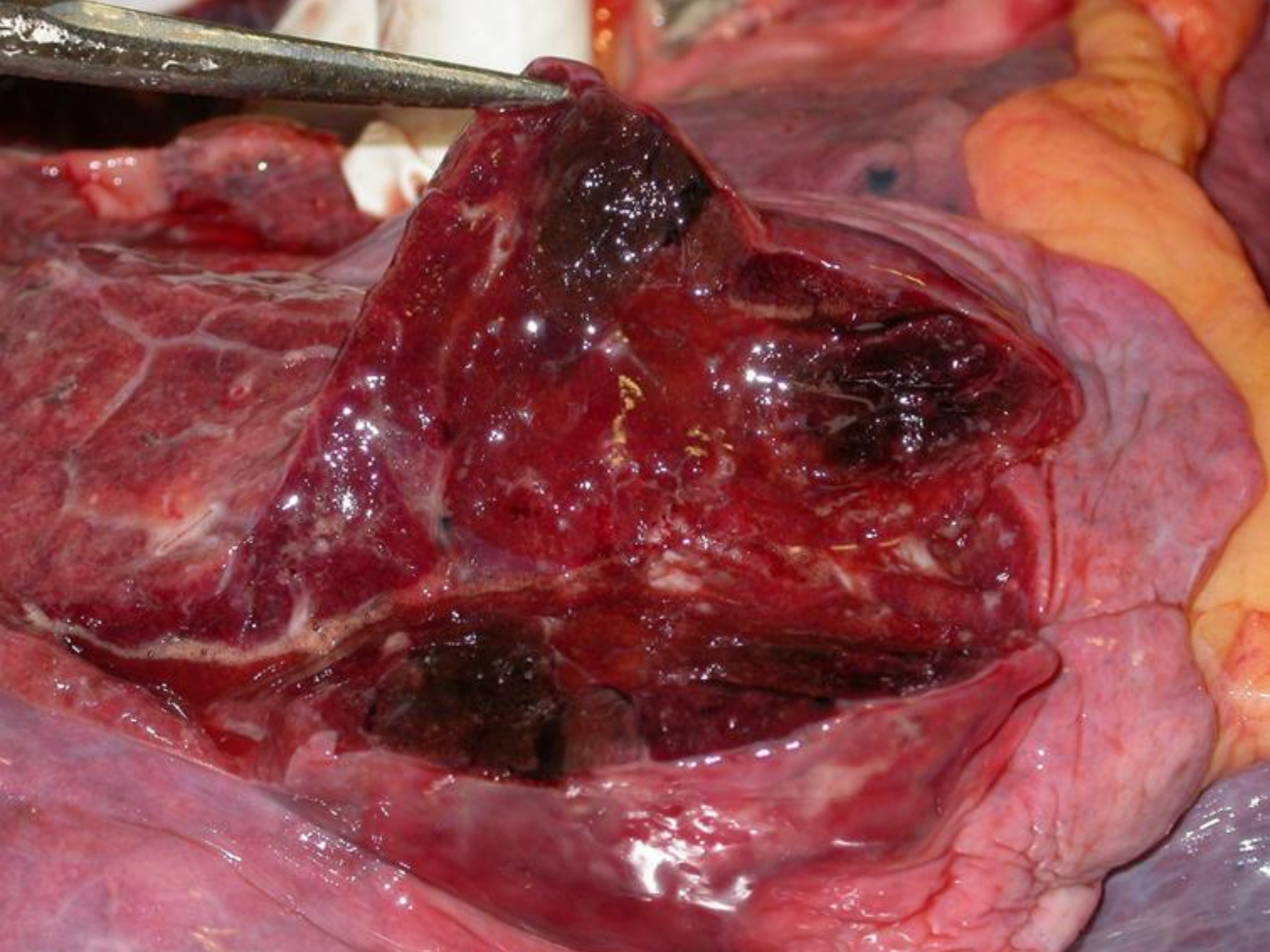
## Consecințele posibile ale infarctului:

- 1) resorbția (*autoliza*) maselor necrotice și restabilirea țesutului preexistent;
- 2) organizarea (cicatrizarea);
- 3) încapsularea;
- 4) petrificarea (calcificarea);
- 5) formarea chisturilor (transformarea chistică);
- 6) hemosideroza;
- 7) liza purulentă (supurația).

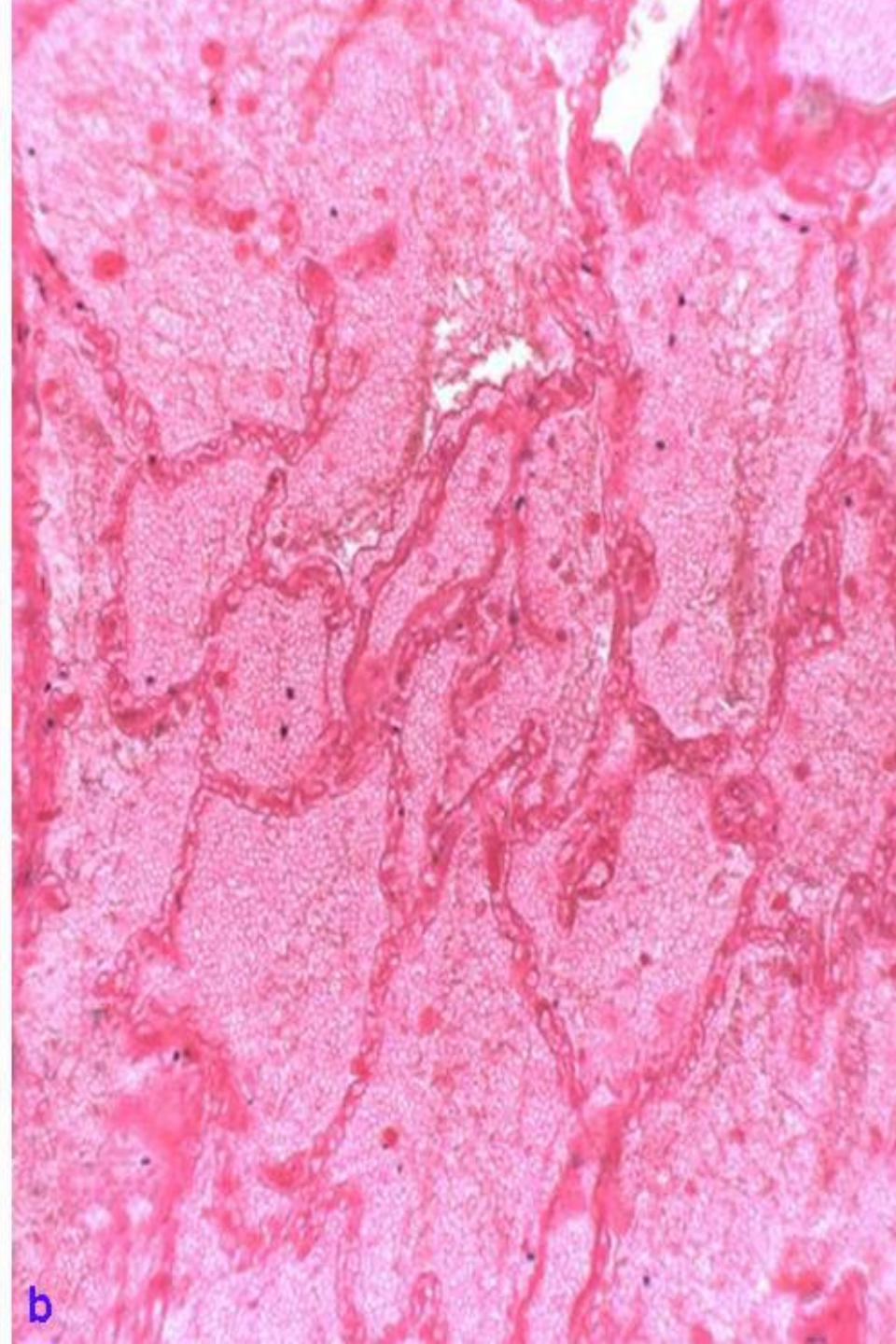
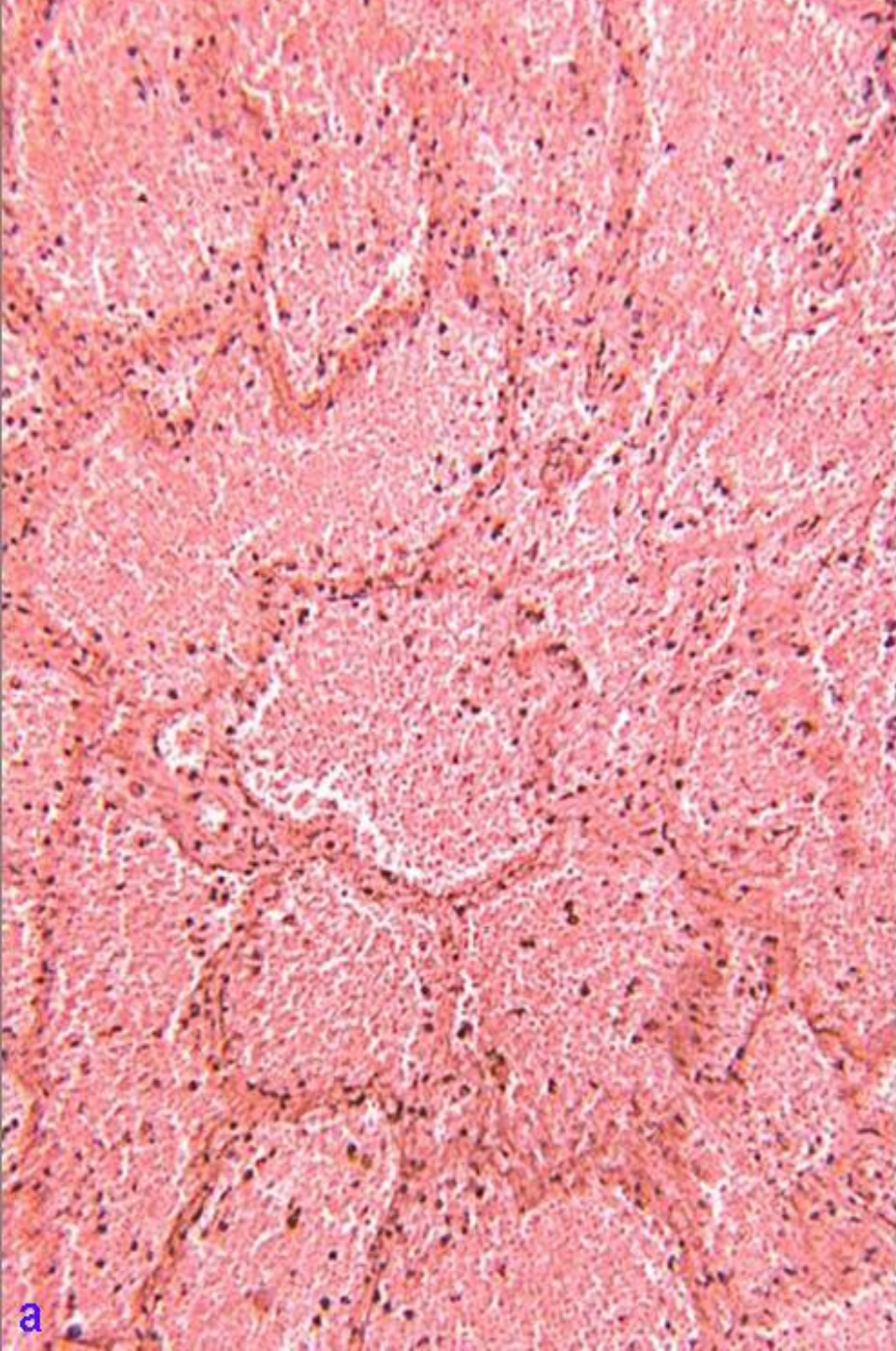




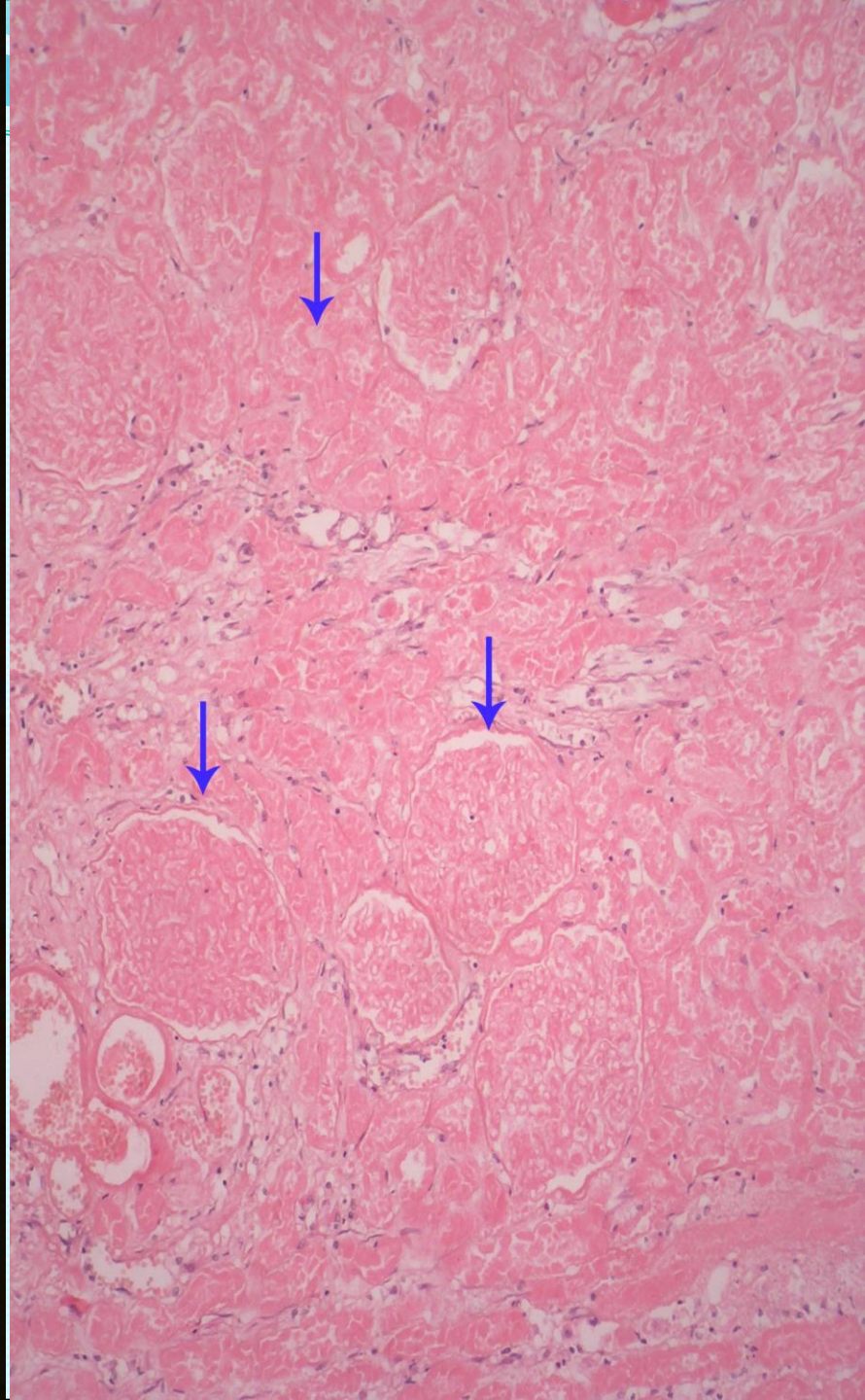
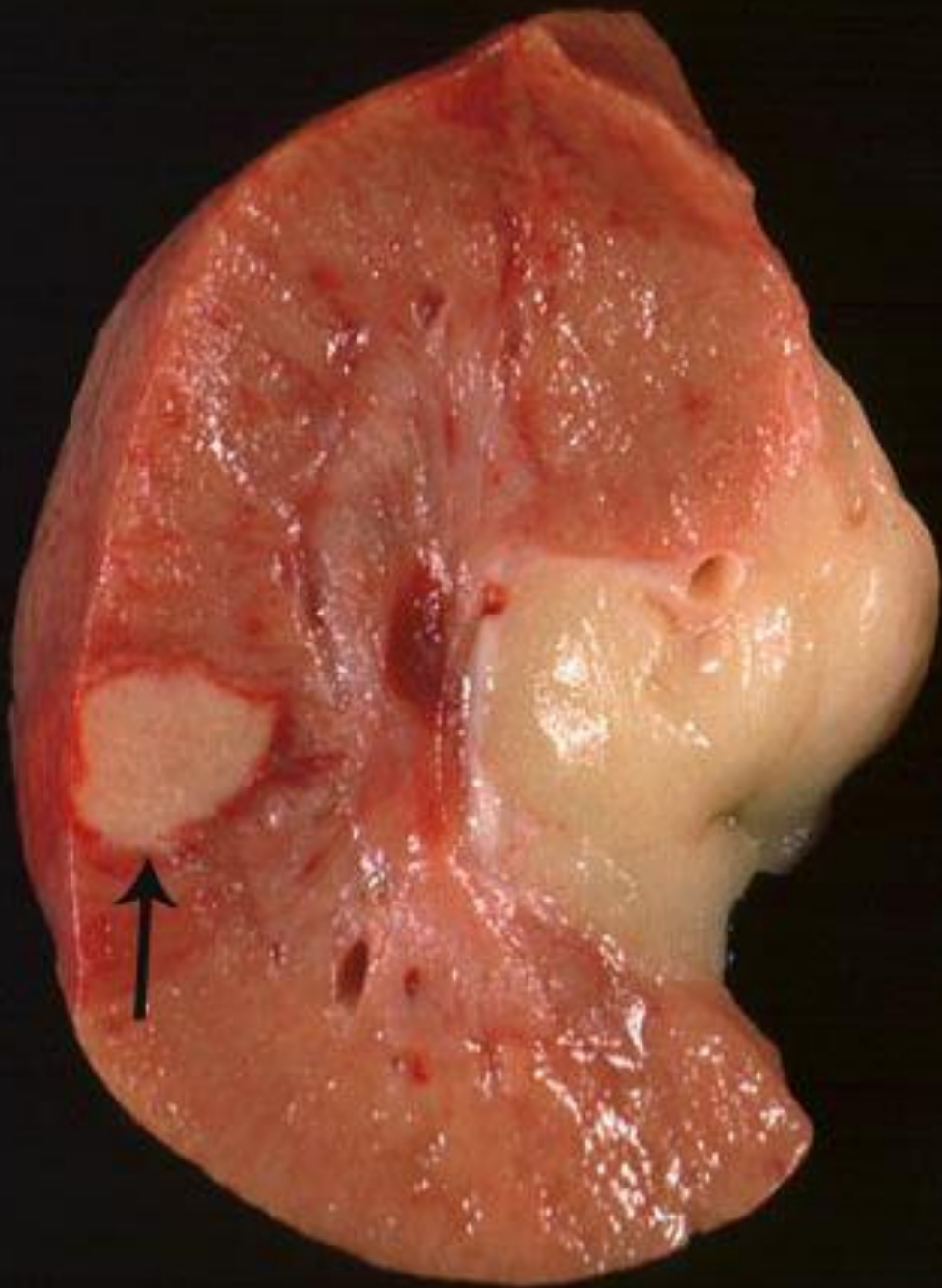




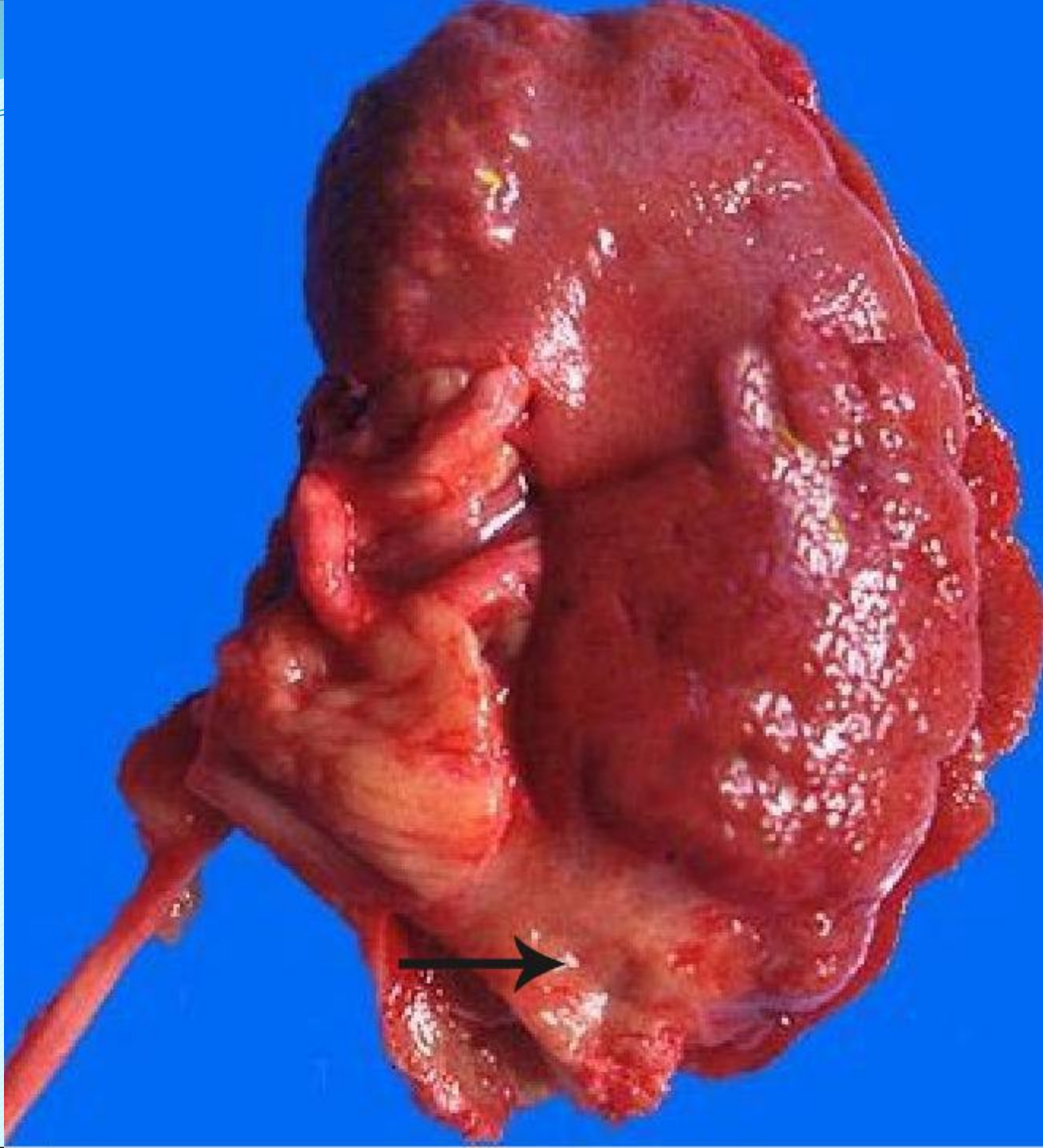




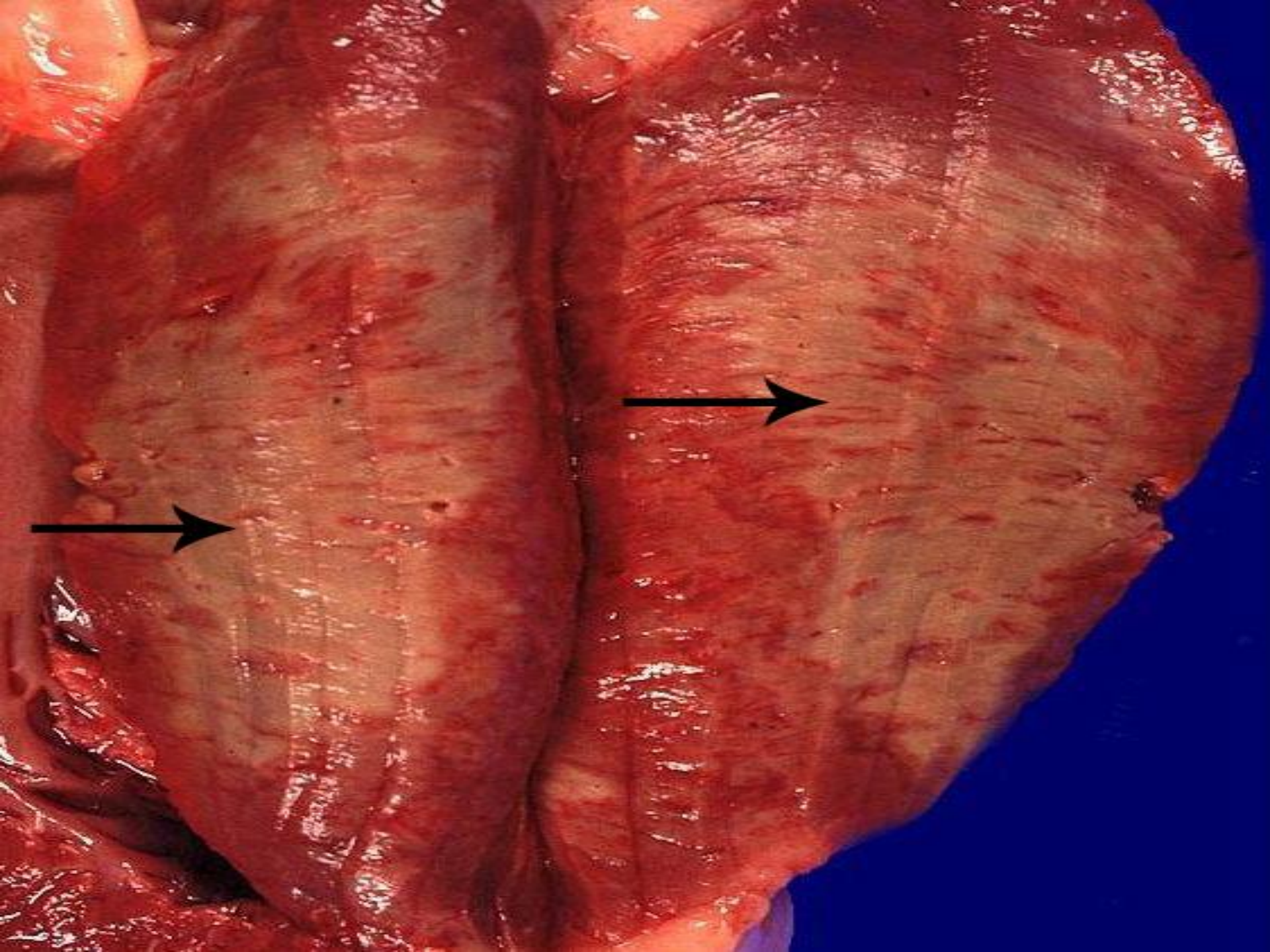




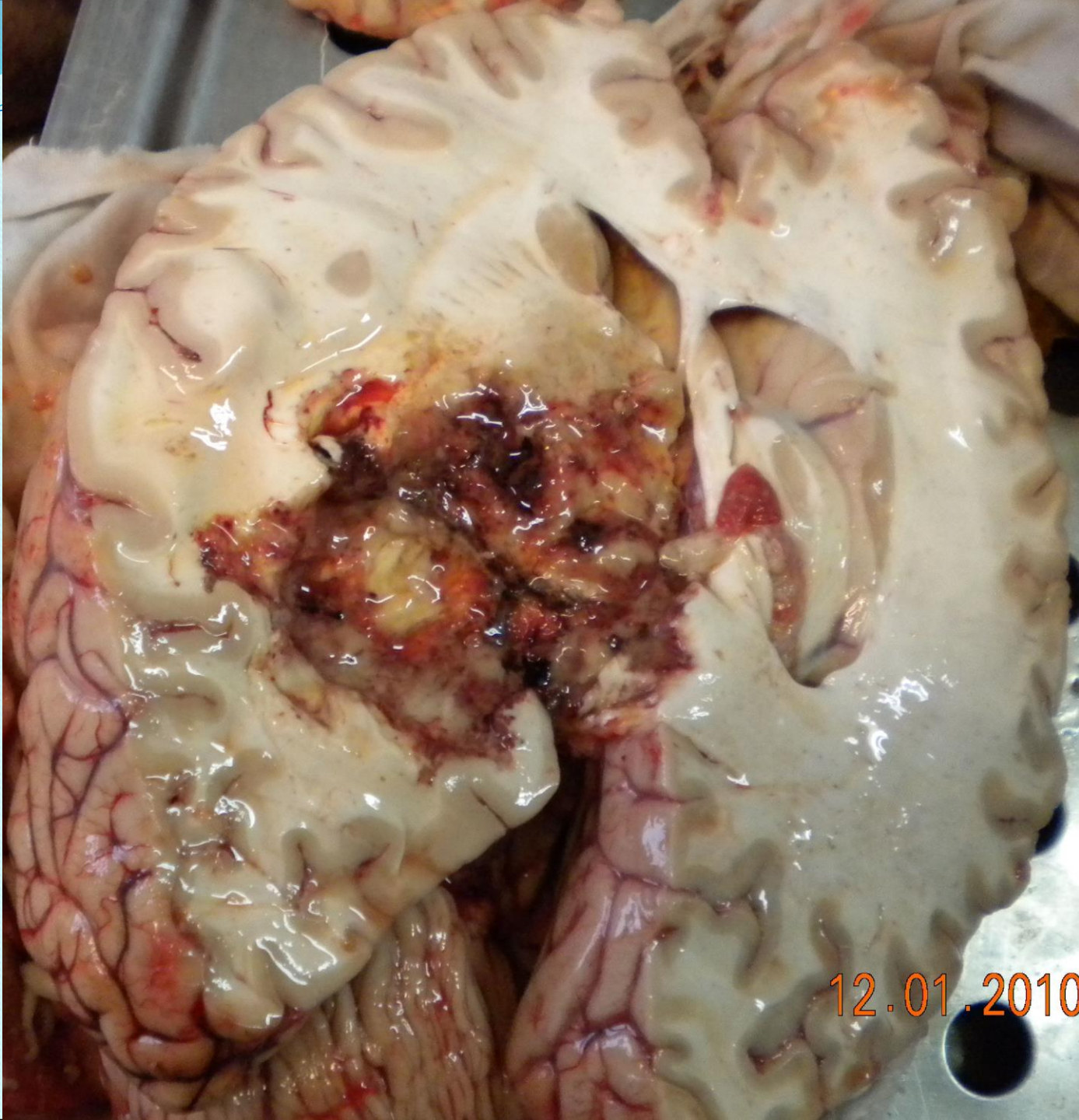











12.01.2010



