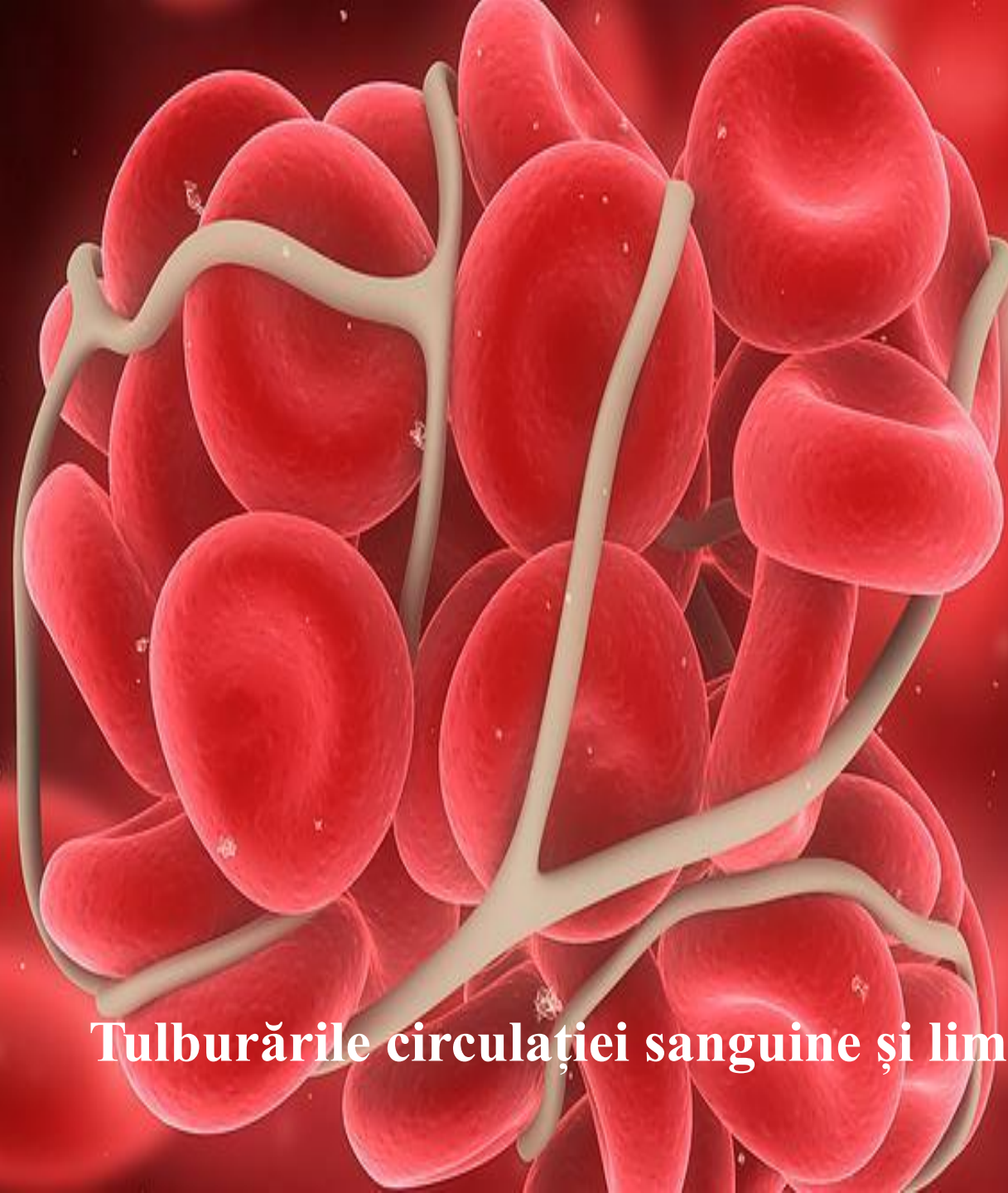

Tulburările circulației sanguine și limfatice (II)

Tema: Tulburările circulației sanguine și limfatice (II)

I. Micropreparate:

№ 4. Tromb roșu recent în venă. (Colorație H-E.).

Indicații:

1. Peretele venei.
2. Trombul în lumenul vasului:
 - a) filamente de fibrină;
 - b) eritrocite hemolizate.

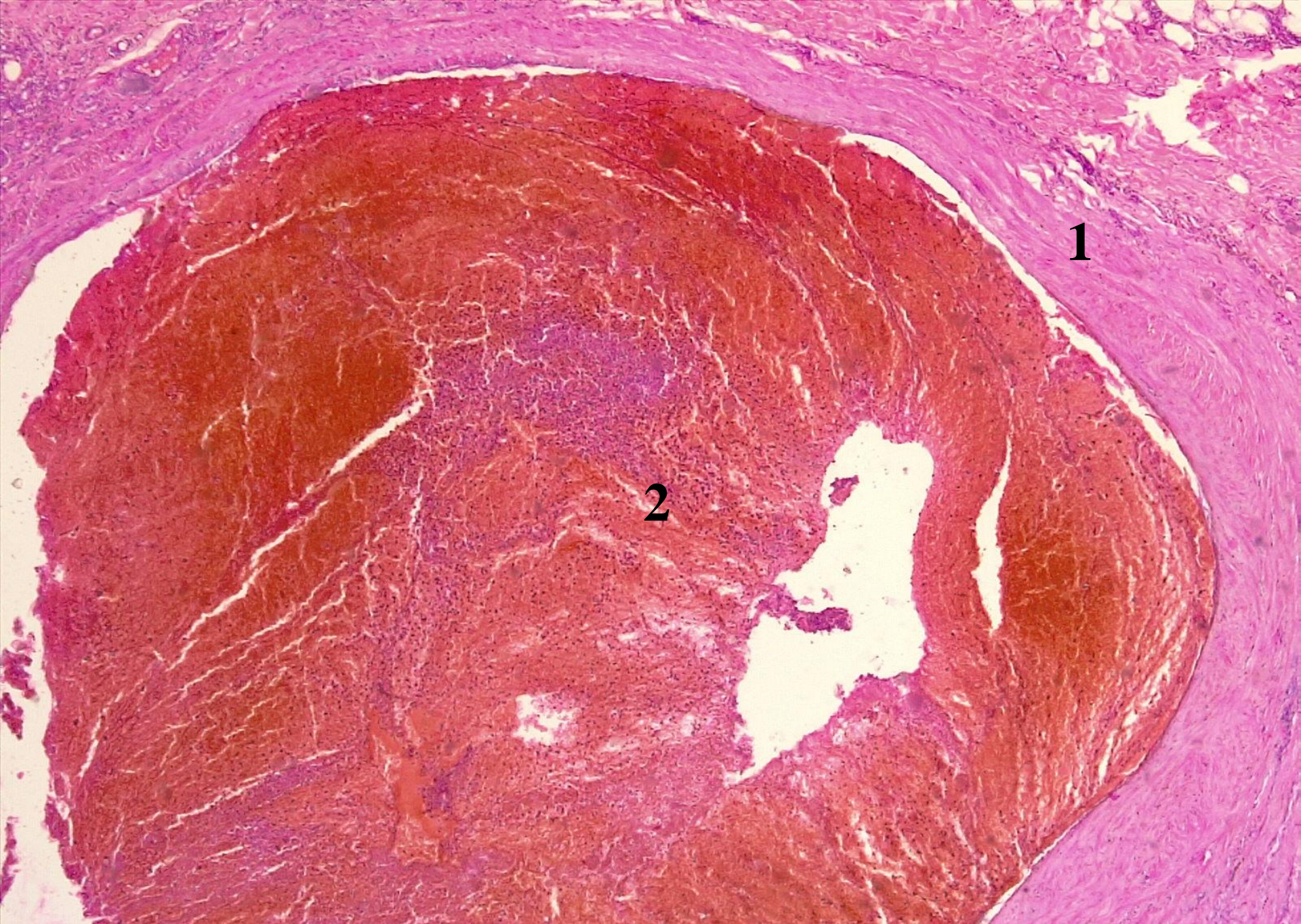Secțiune transversală prin venă, lumenul este obturat cu un tromb, constituit dintr-o rețea de filamente și mase omogene de fibrină colorate eozinofil, în ochiurile căreia se găsesc elemente figurate ale sîngelui, predominant eritrocite hemolizate. Trombul aderă la intima vasului.

№ 140. Embolia celulară (canceroasă) a vaselor limfatice pulmonare. (Colorație H-E.).

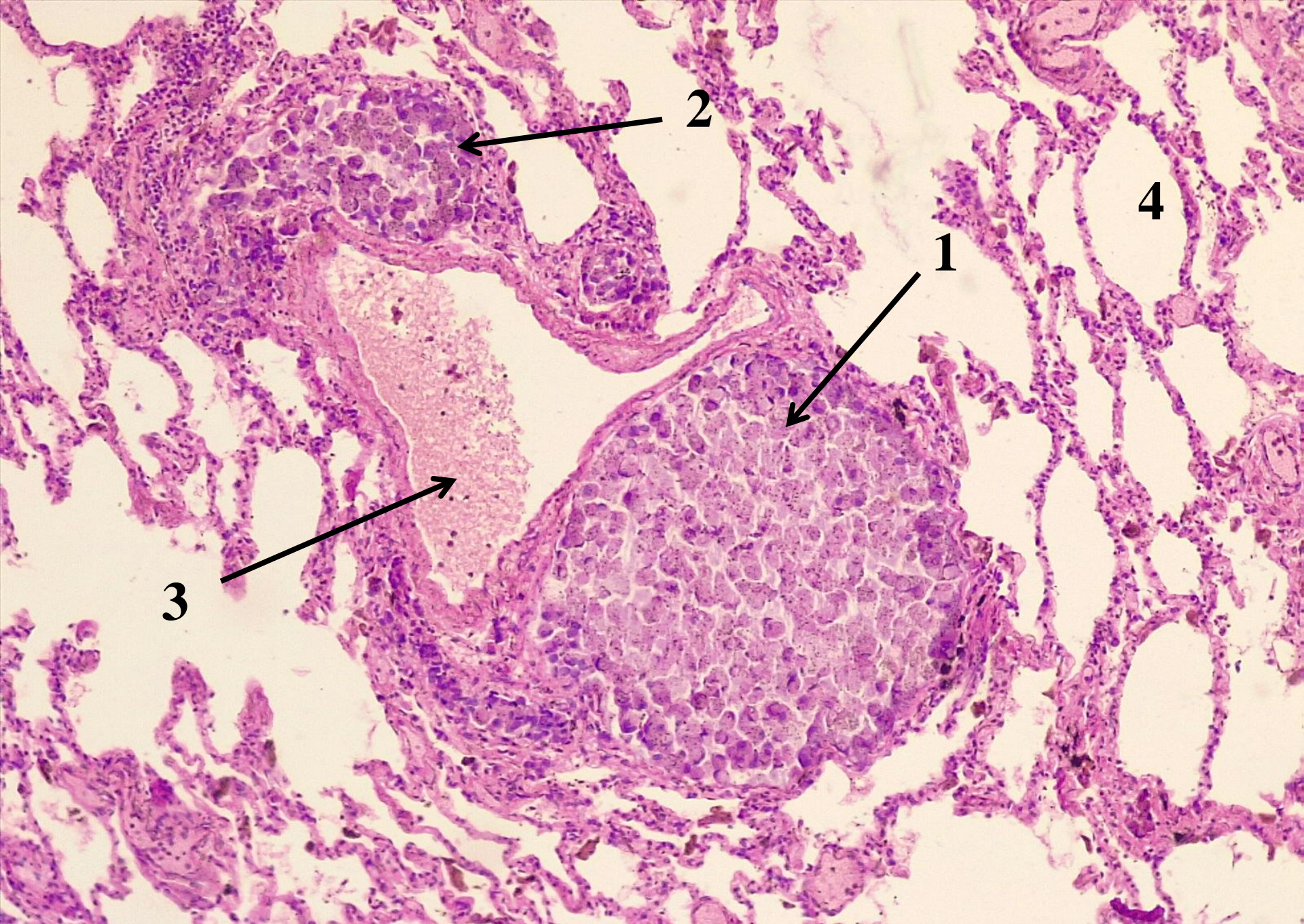
Indicații:

1. Vas limfatic dilatat.
2. Embol celular (celule canceroase) în lumenul vasului limfatic.
3. Venă.
4. Alveole pulmonare.

Vasele limfatice pulmonare, care însoțesc vasele sanguine, sunt dilatate, în lumenul lor sunt prezente aglomerări de celule canceroase (emboli celulari).



Nº 4. Tromb roșu recent în venă. (Colorație H-E.).



№ 140. Embolia celulară (canceroasă) a vaselor limfatice pulmonare. (Colorație H-E.).

№ 101. Embolia microbiană a vaselor renale. (Colorație H-E.).

Indicații:

1. Emboli microbieni în lumenul capilarelor glomerulare.
2. Focar de necroză în jurul embolului microbian.
3. Aglomerări de leucocite neutrofile (abces).
4. Glomerul nemodificat.

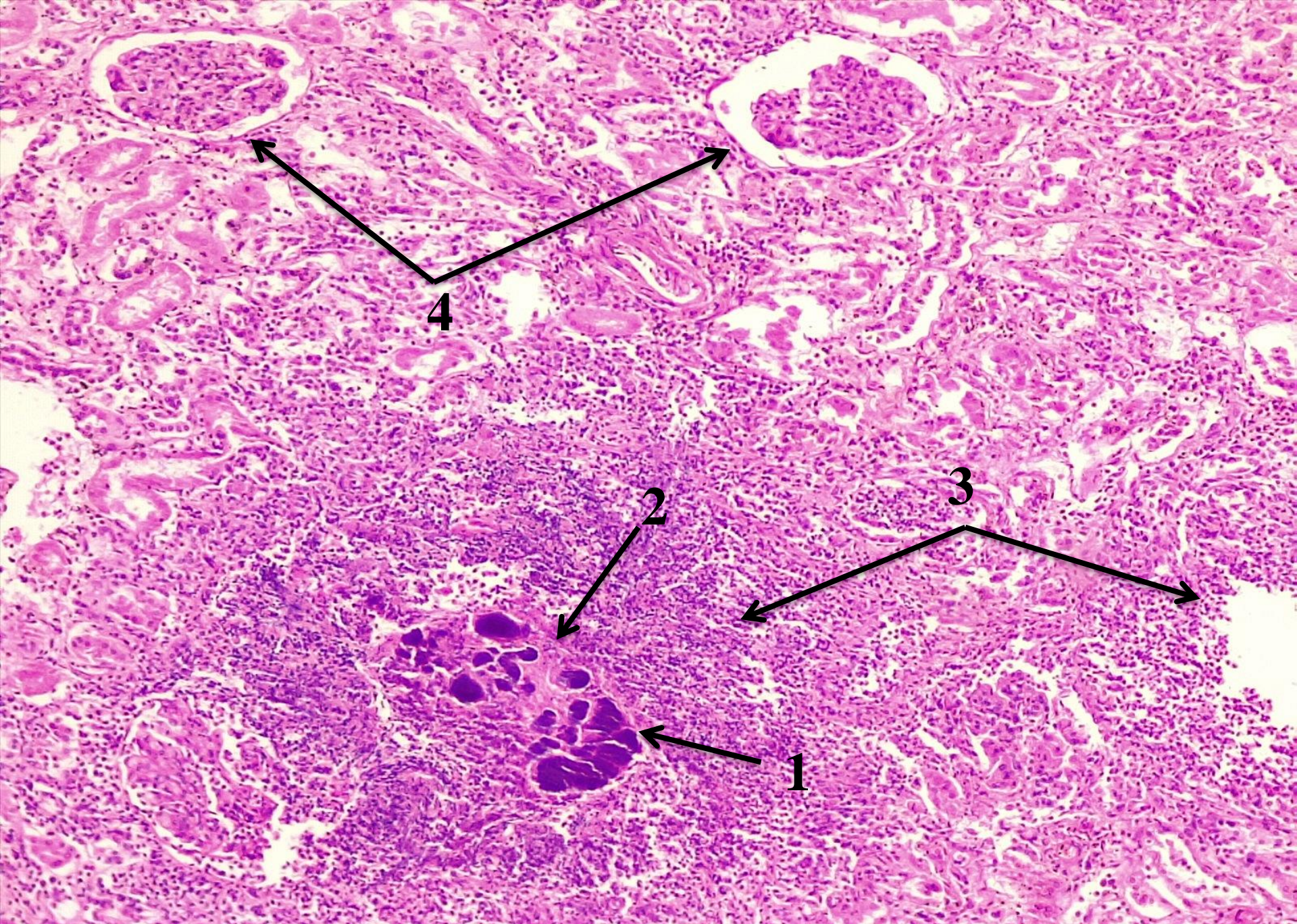
În unii glomeruli sunt prezente aglomerări de microbi (emboli microbieni), colorate intens bazofil (au aspect de pete de cerneală), în jurul cărora se determină modificări necrotice (carioliză) și aglomerări de leucocite neutrofile (abcese metastatice); embolii microbieni se observă și în lumenul unor arteriole aferente și în vene; în unele piese se găsesc mase microbiene în lumenul tubilor colectori în stratul medular al rinichiului.

№ 13. Hemoragii punctiforme prin diapedeză în țesutul cerebral. (Colorație H-E.).

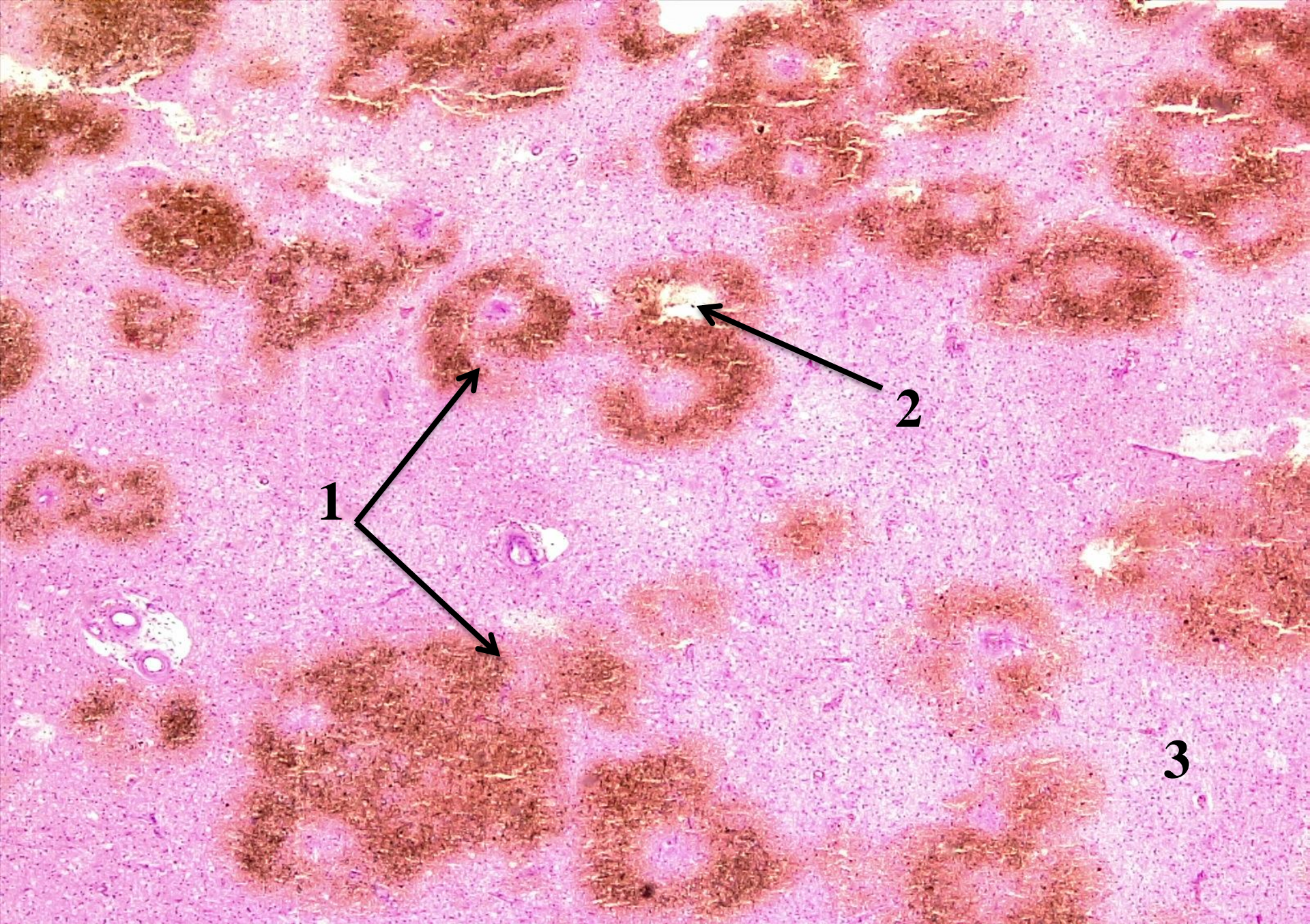
Indicații:

1. Aglomerări de eritrocite (focarul hemoragic).
2. Vas sanguin.
3. Țesutul cerebral.

În țesutul cerebral se observă aglomerări de eritrocite (focare hemoragice), pe alocuri dispuse inelar (în formă de manșon) în jurul vaselor sanguine de calibrul mic; integritatea pereților vaselor sanguine este păstrată.



No 101. Embolia microbiană a vaselor renale. (Colorație H-E).



№ 13. Hemoragii punctiforme prin diapedeză în țesutul cerebral. (*Colorație H-E.*)

II. Macropreparate:

№ 3. Tromboza parietală a aortei.

Intima aortei este neregulată, rugoasă, cu multiple îngroșări ale peretelui (plăci aterosclerotice) și ulcerații, acoperite cu mase ateromatoase de culoare galbenă; este prezent un tromb parietal, aderent la intimă, de culoare roșie-închisă, consistență densă, suprafața gofrată.

№ 37. Tromboembolia arterei pulmonare.

În trunchiul comun al arterei pulmonare sau la nivelul bifurcației se observă fragmente de trombi de formă cilindrică, cu diametrul de 0,5-1,0 cm, culoarea roșie închisă, care nu aderă la peretele vasului (tromboemboli); la nivelul bifurcației trombiile obturează orificiile ambelor artere pulmonare, avînd aspect de „călăreț în șă”.

№ 42. Metastaze de cancer în plămân.

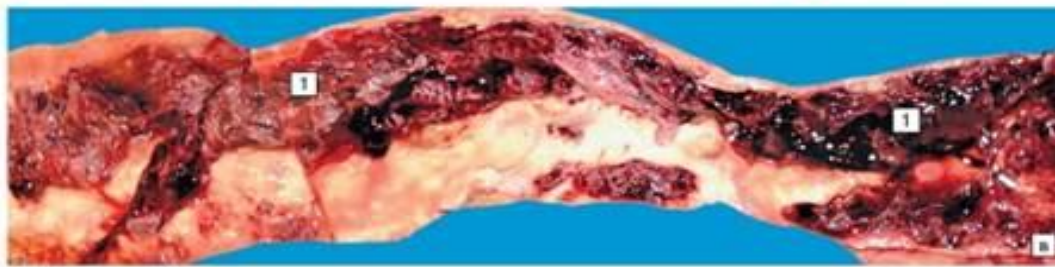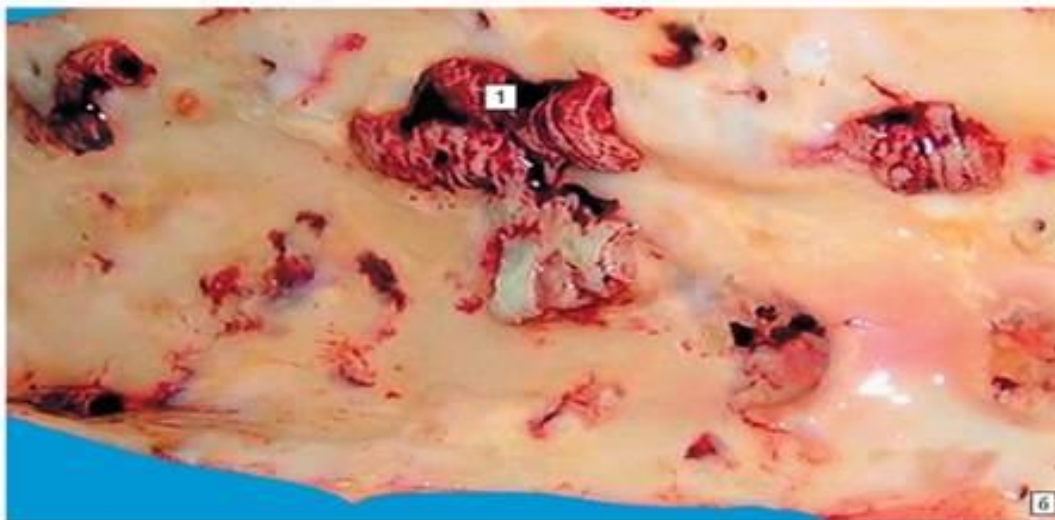
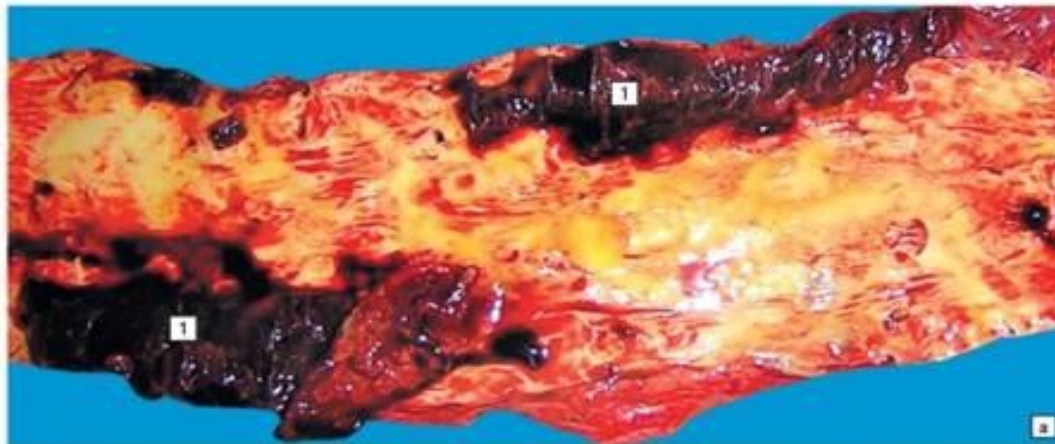
În plămîn sub pleură și pe secțiuni se observă multipli noduli tumorali de culoare albicioasă-cenușie, de formă rotundă sau ovală, cu diametrul pînă la 3-5 cm, bine delimitați de țesutul adiacent.

№ 85. Nefrită embolică purulentă (abcese metastatice în rinichi).

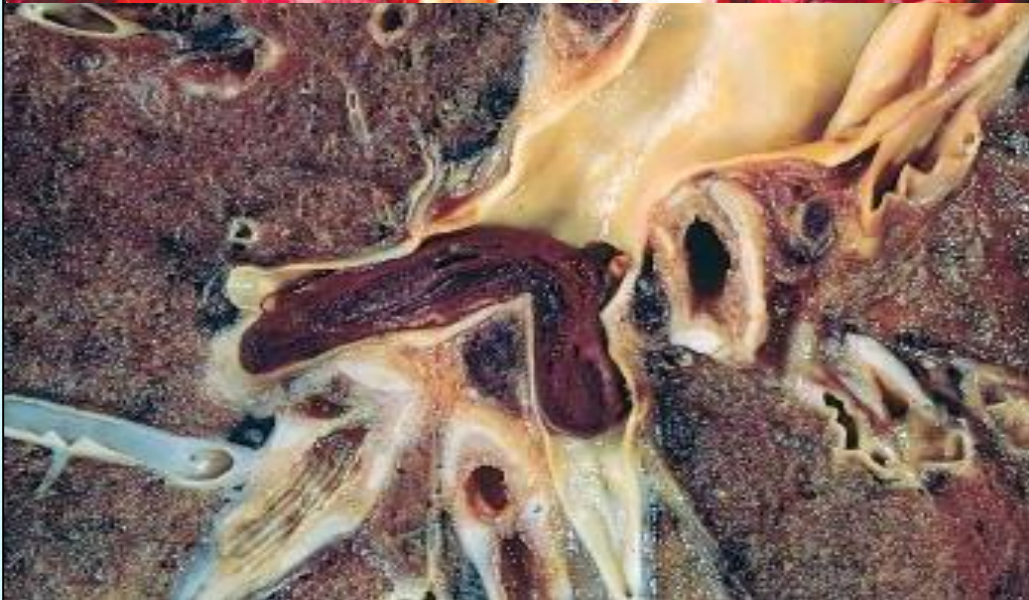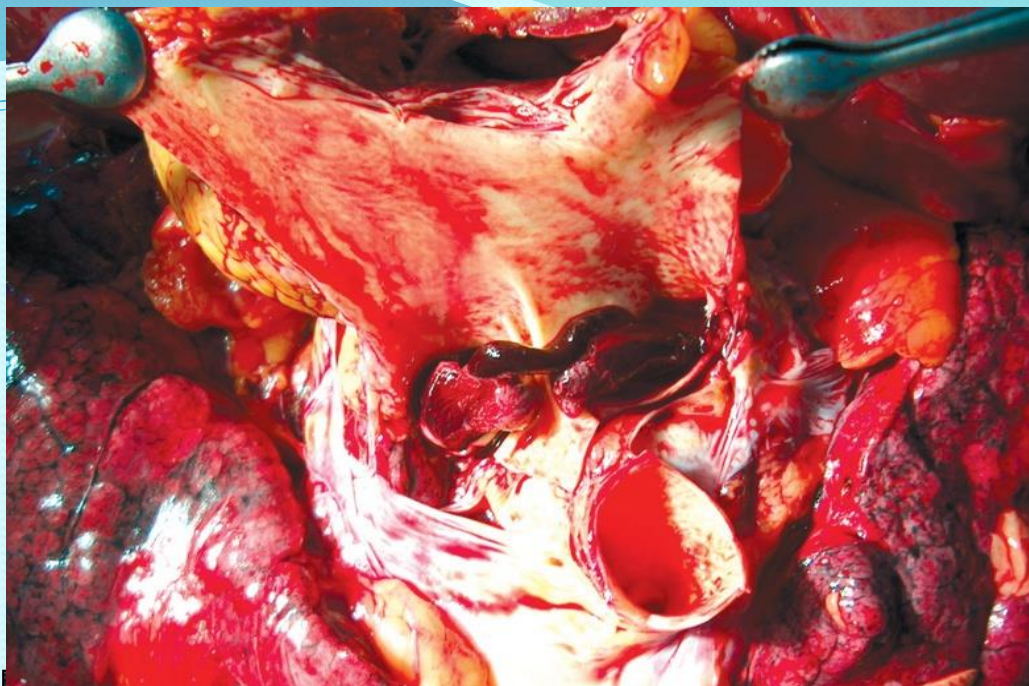
Rinichiul este mărit în dimensiuni, sub capsulă se observă multiple focare diseminate de inflamație purulentă, de culoare gălbuie, cu diametrul de 0,5-1,0 cm, care proeminează pe suprafața organului – abcese metastatice.

№ 121. Hemoragie cerebrală (hematom parenchimos).

În creier se observă o acumulare de sînge coagulat de culoare roșie închisă (hematom), țesutul cerebral adiacent este ramolit, de consistență flască.



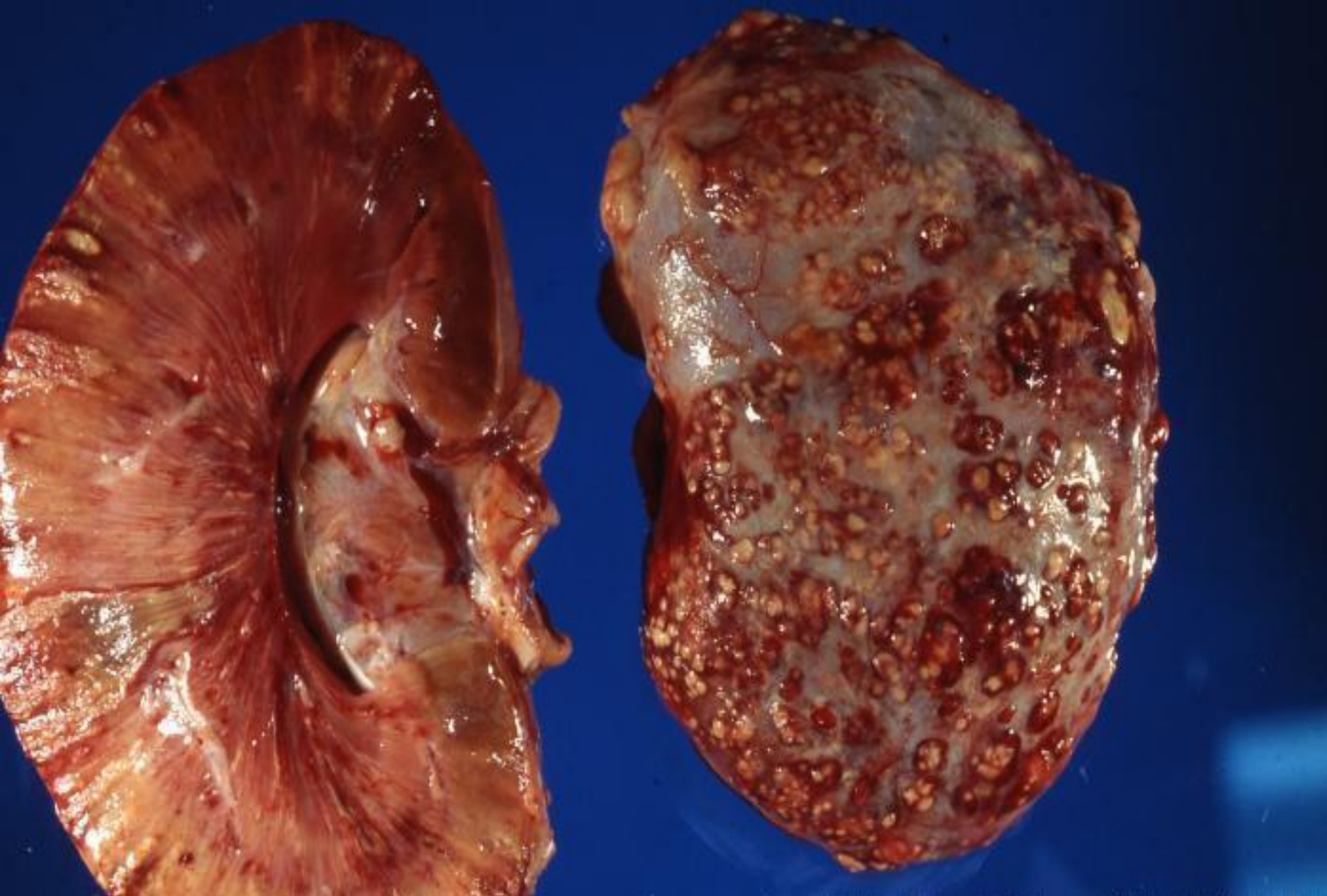
№ 3. Tromboza parietală a aortei.



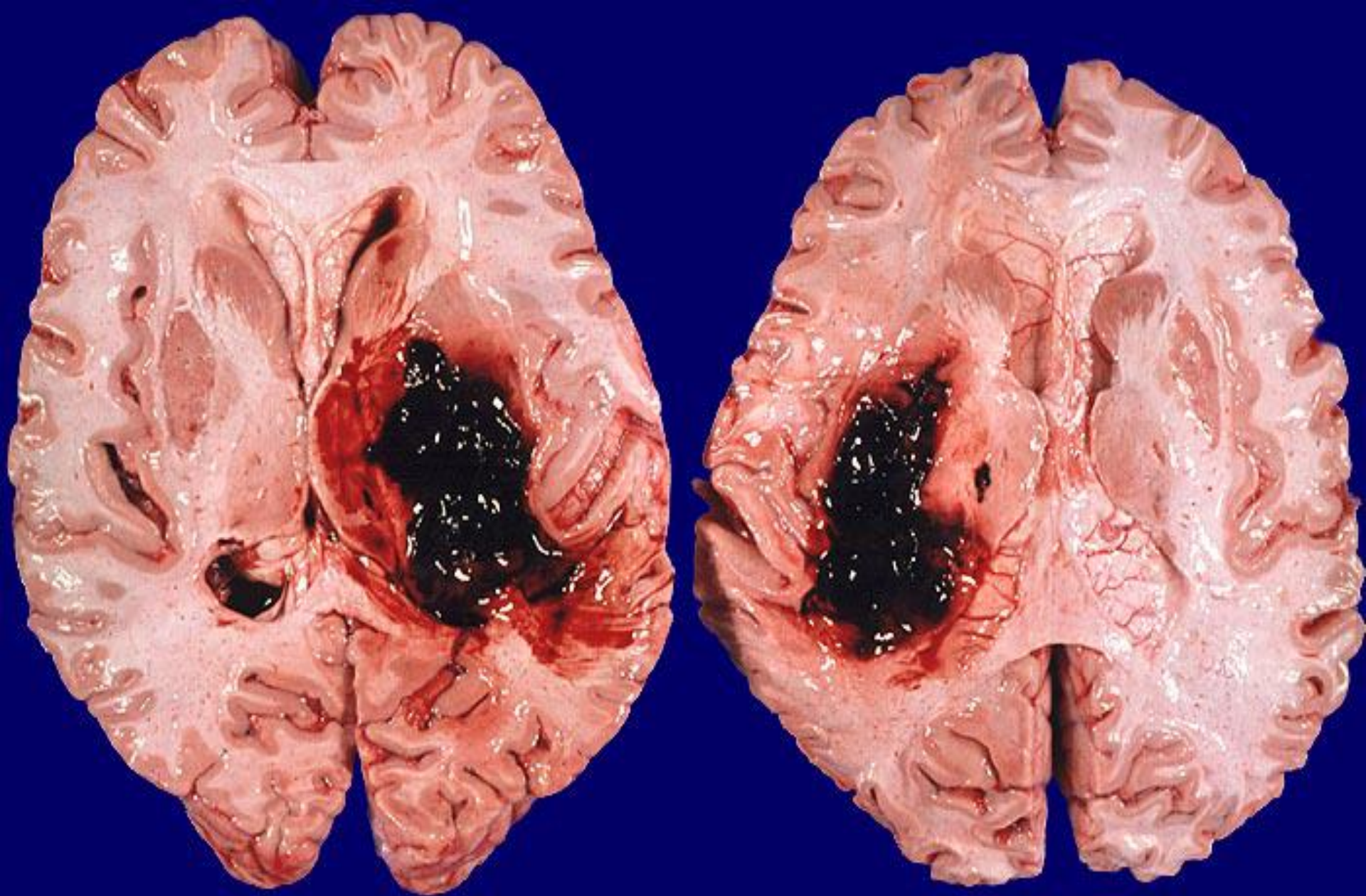
№ 37. Tromboembolia arterei pulmonare.



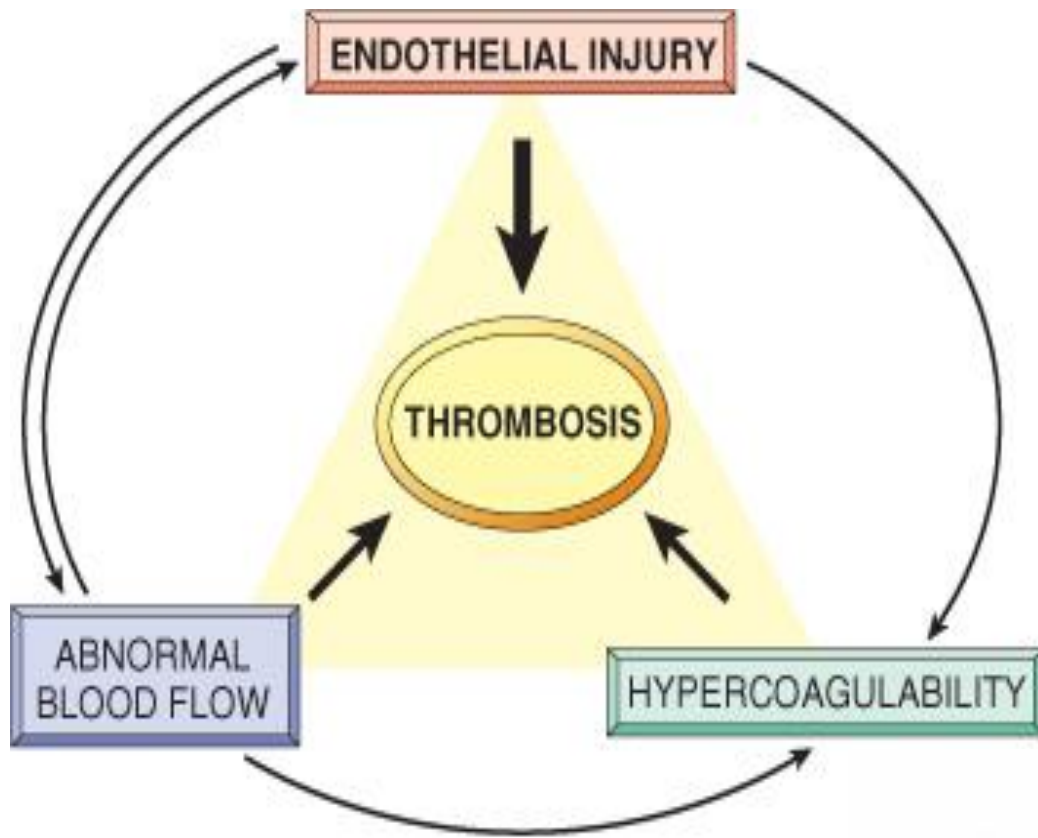
№ 42. Metastaze de cancer în plămân.



№ 85. Nefrită embolică purulentă (abcese metastatice în rinichi).

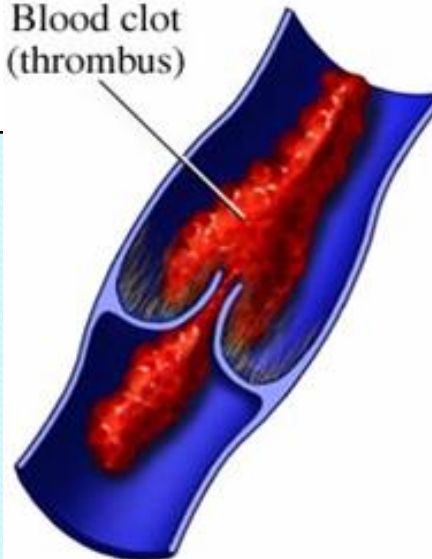


№ 121. Hemoragie cerebrală (hematom parenchimos).

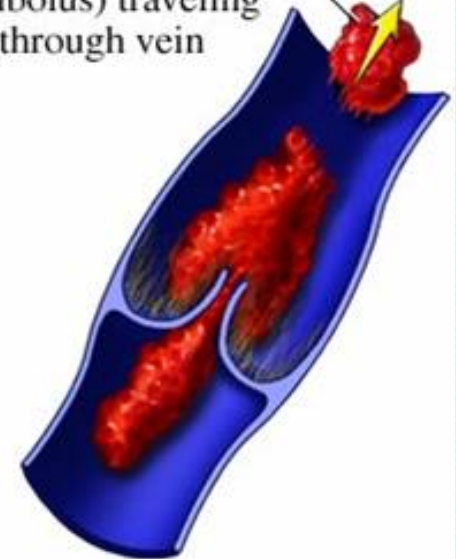


Triada Virchow în tromboză.

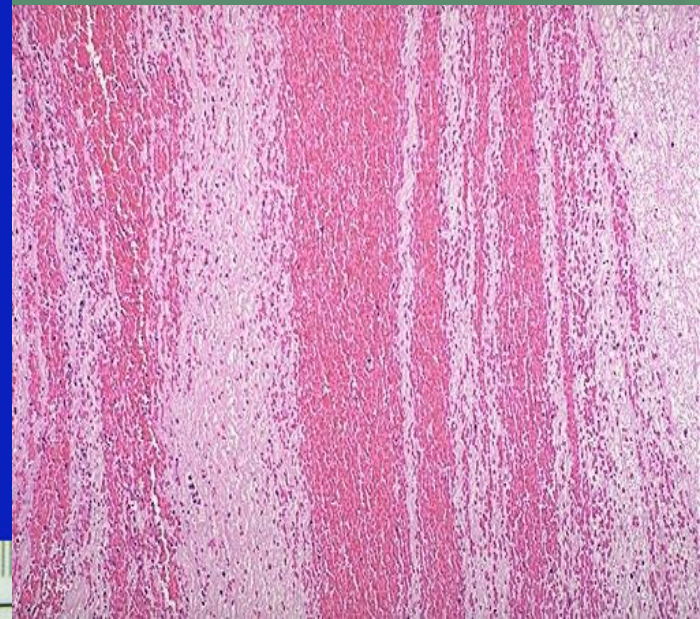
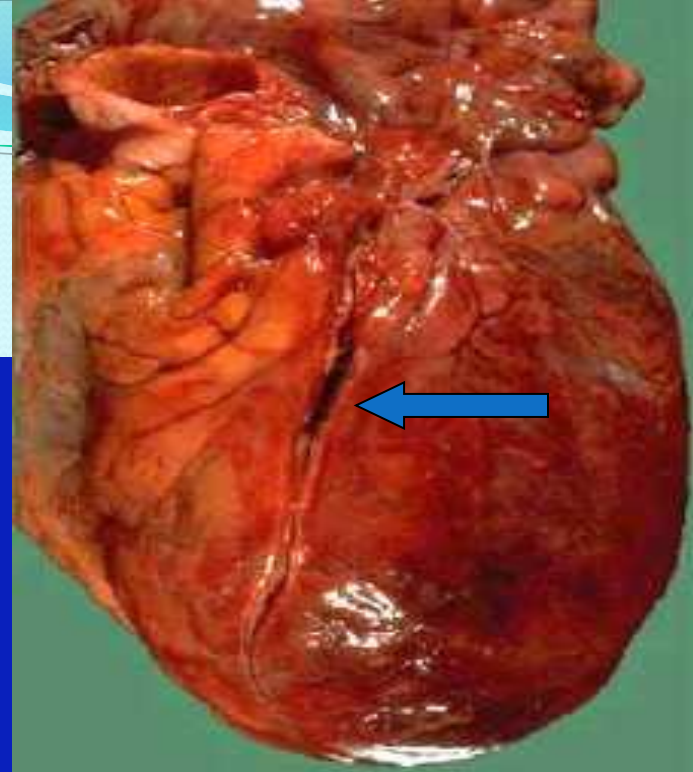
Blood clot (thrombus)

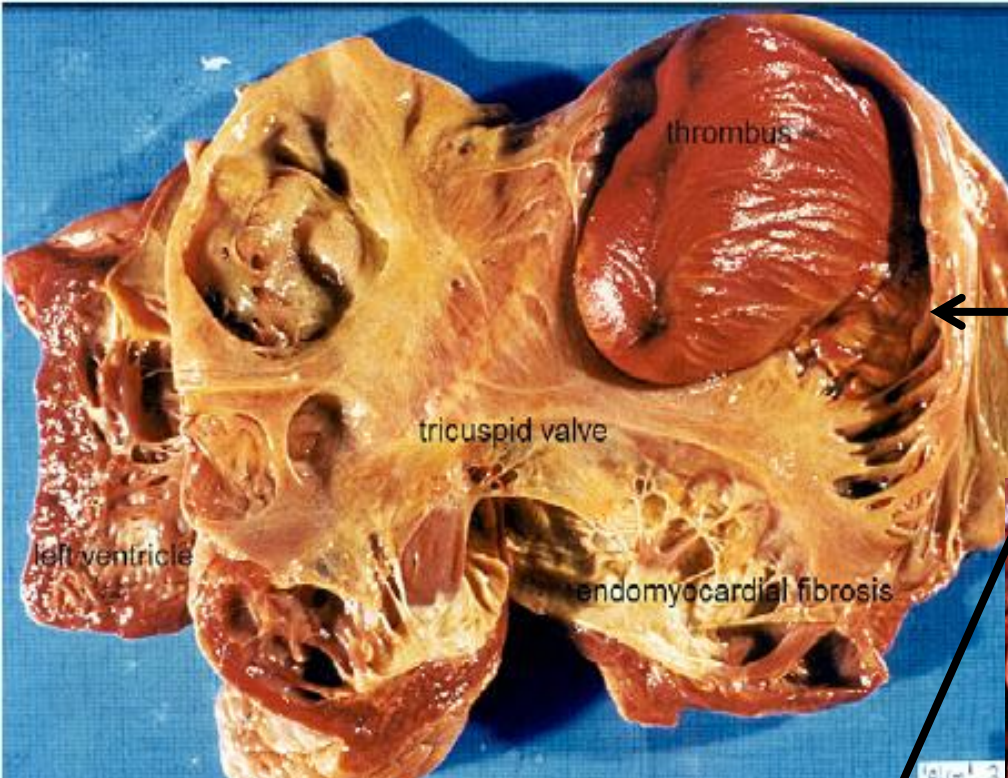


Fragment of blood clot (embolus) traveling through vein

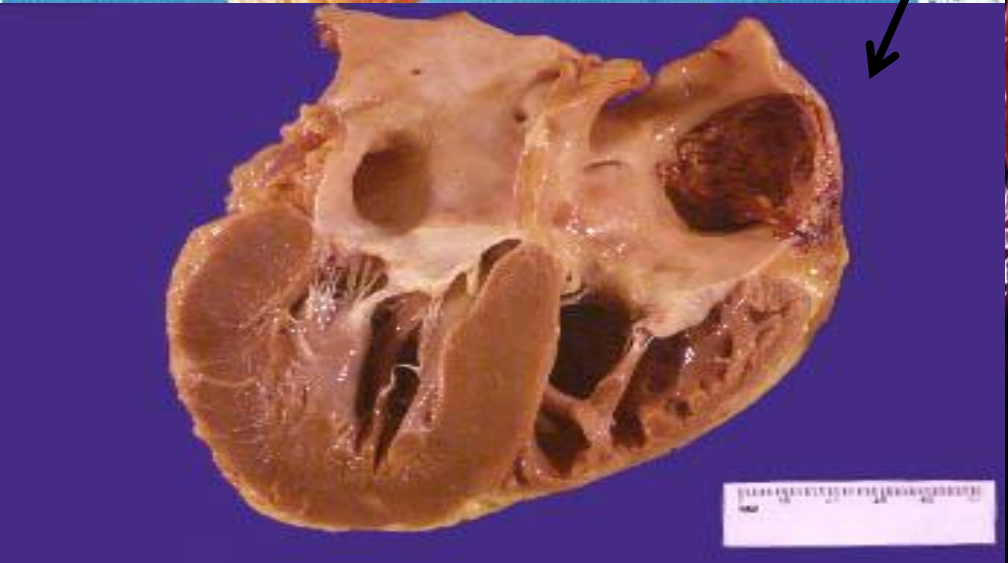

Tromboză arterială.

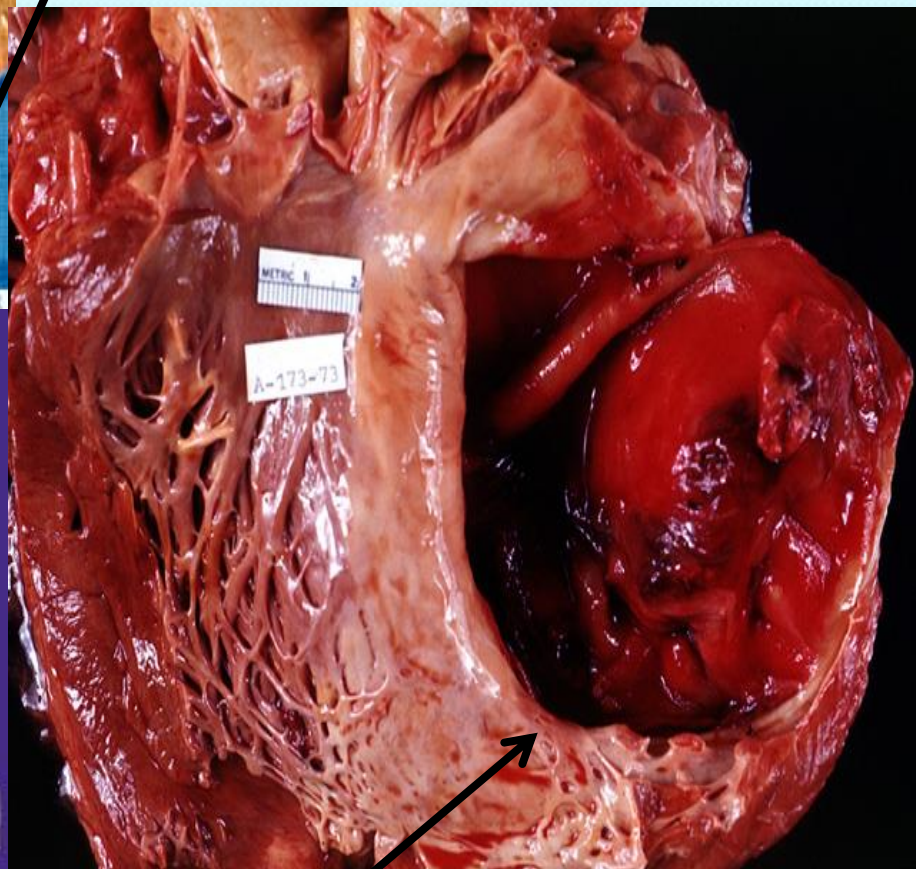


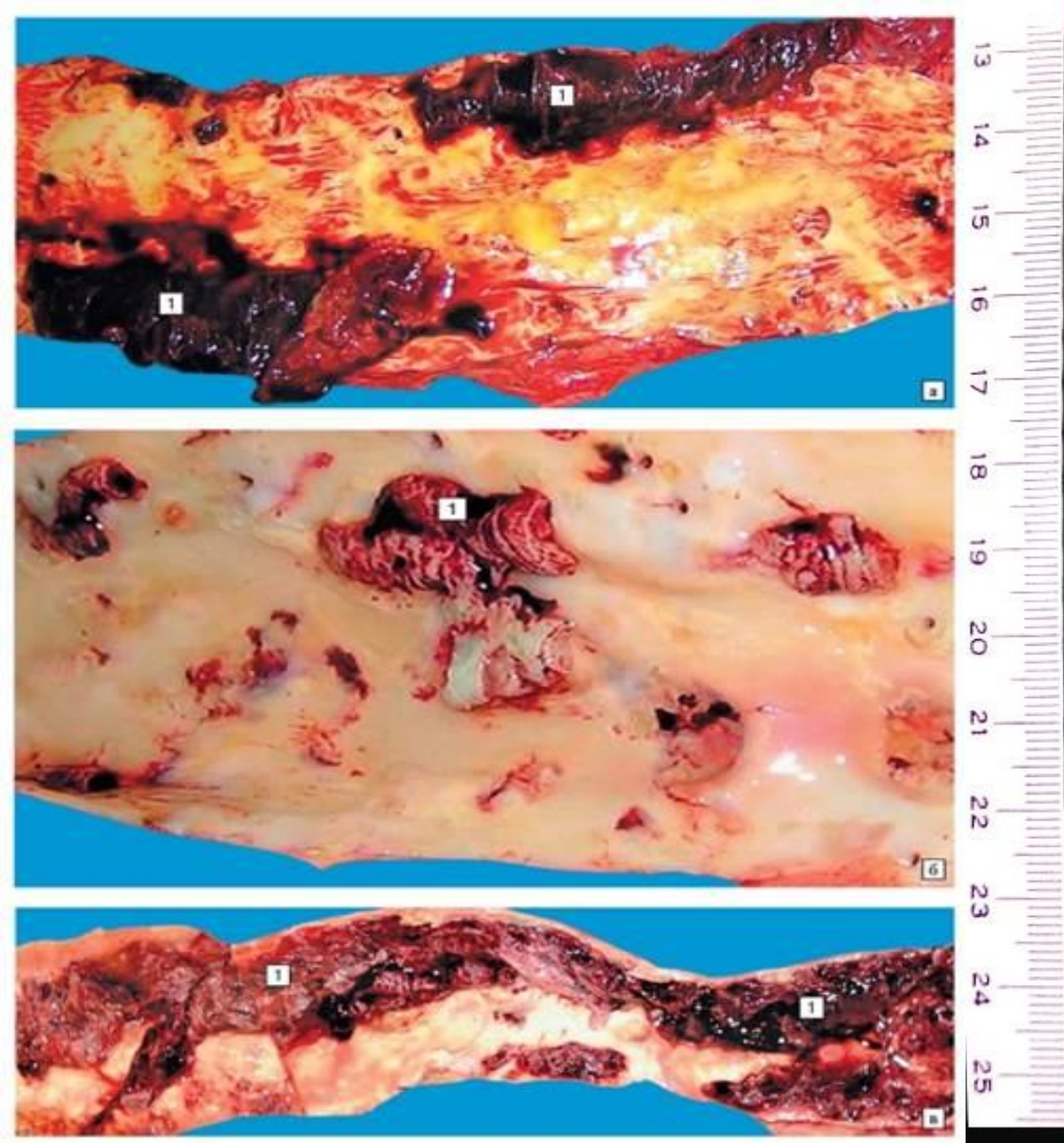


Tromb sferic în atriu drept.

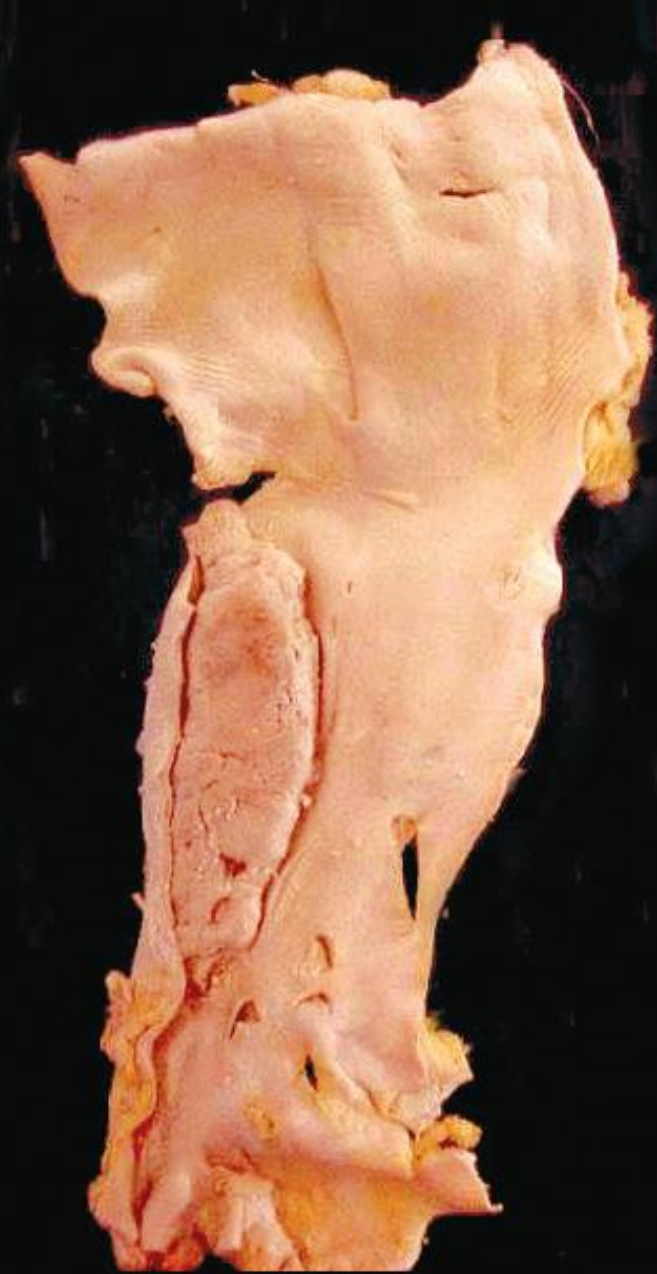


Anevrism cardiac cronic cu tromboză.



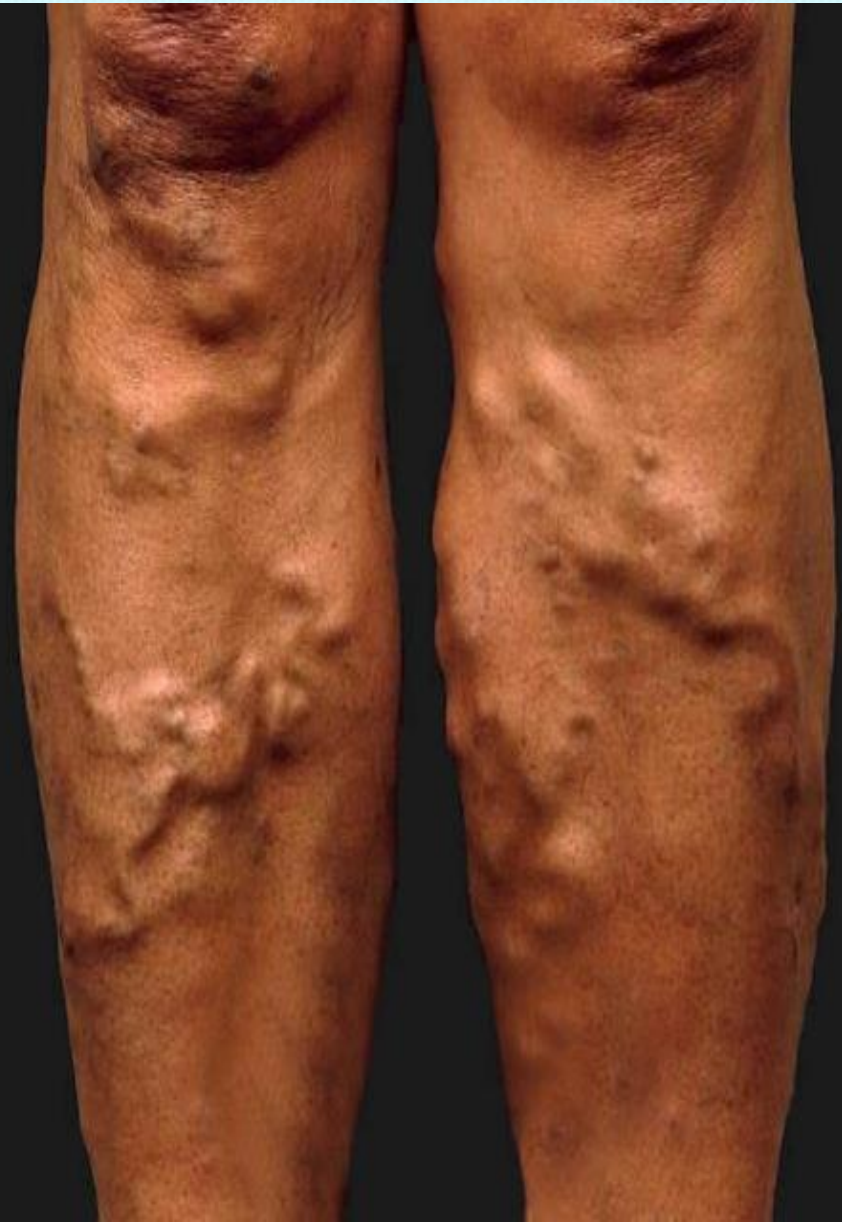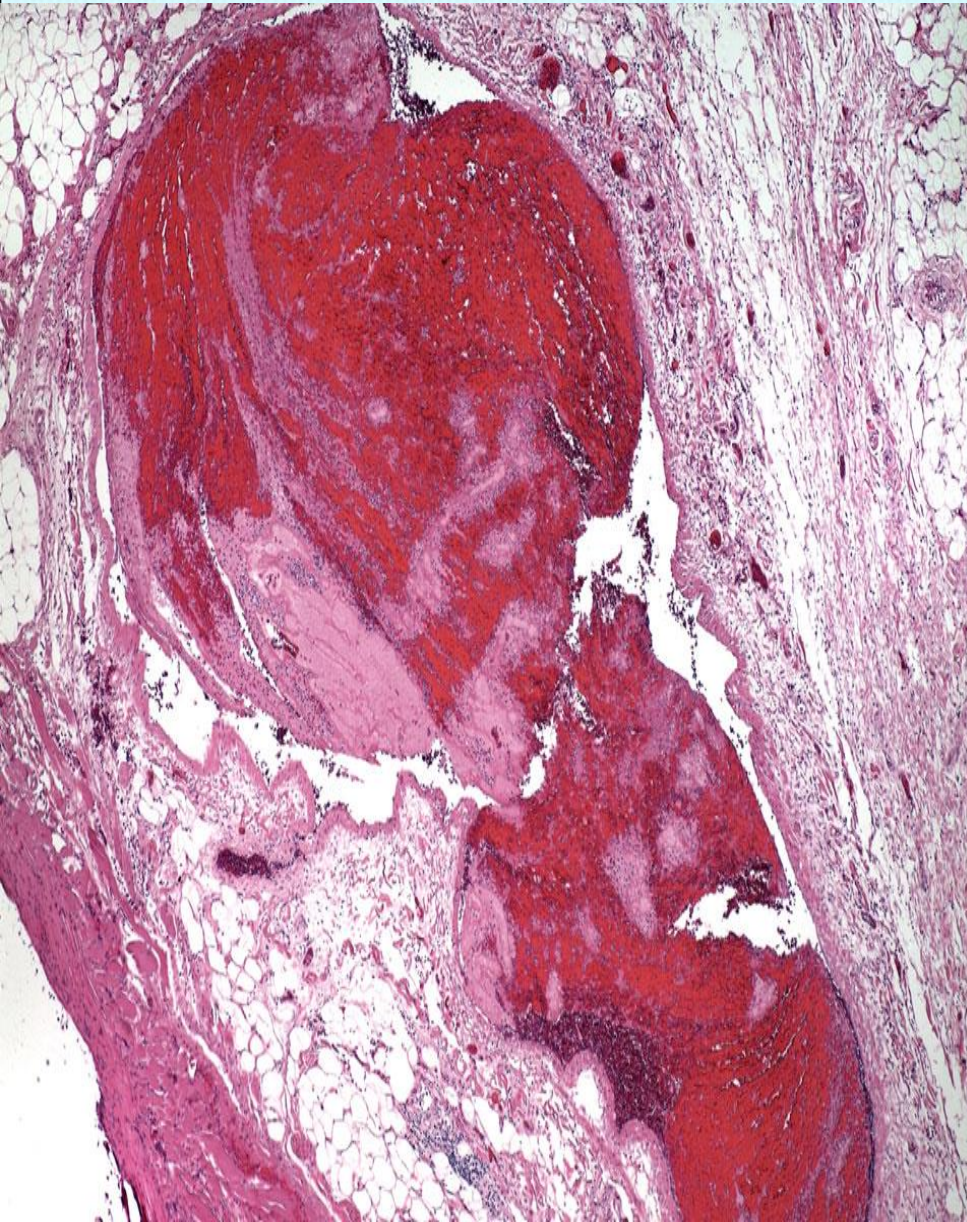


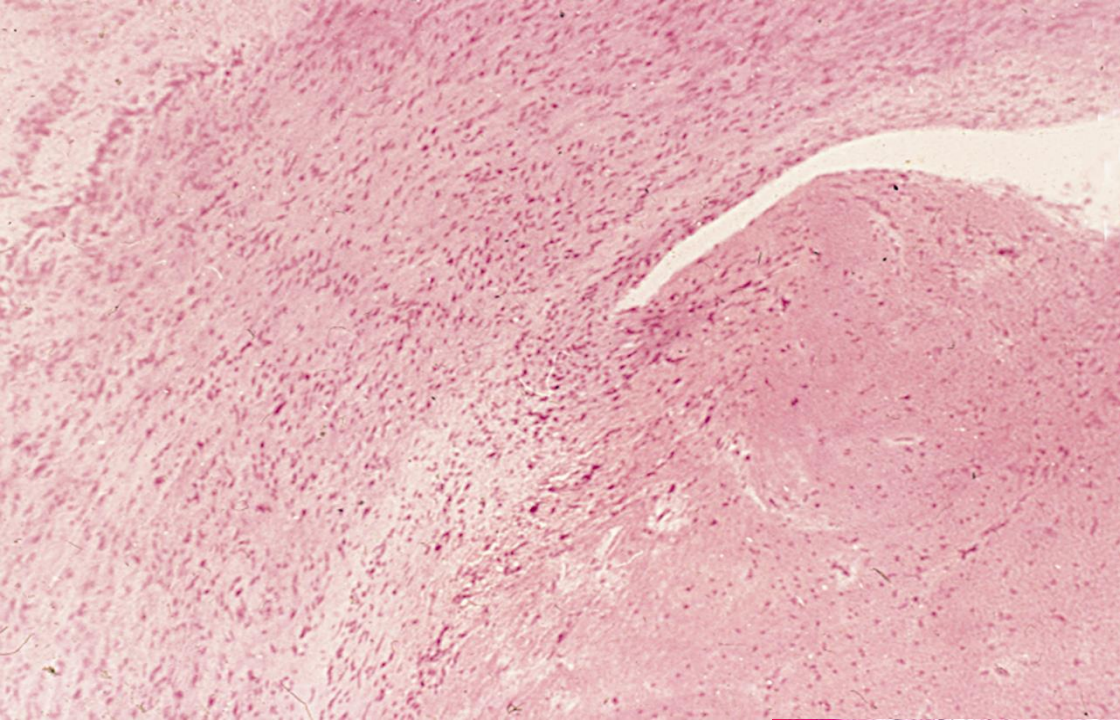
Trombi parietali în aorta abdominală în ateroscleroză.



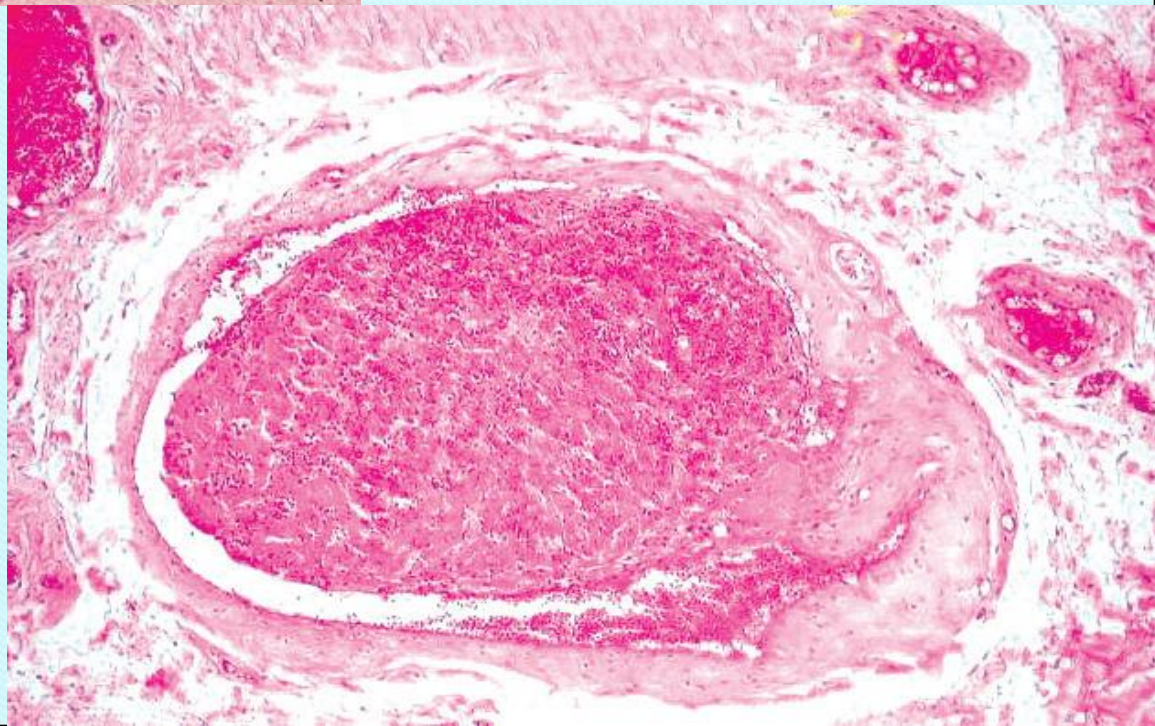
Tromb parietal în vena iliacă.

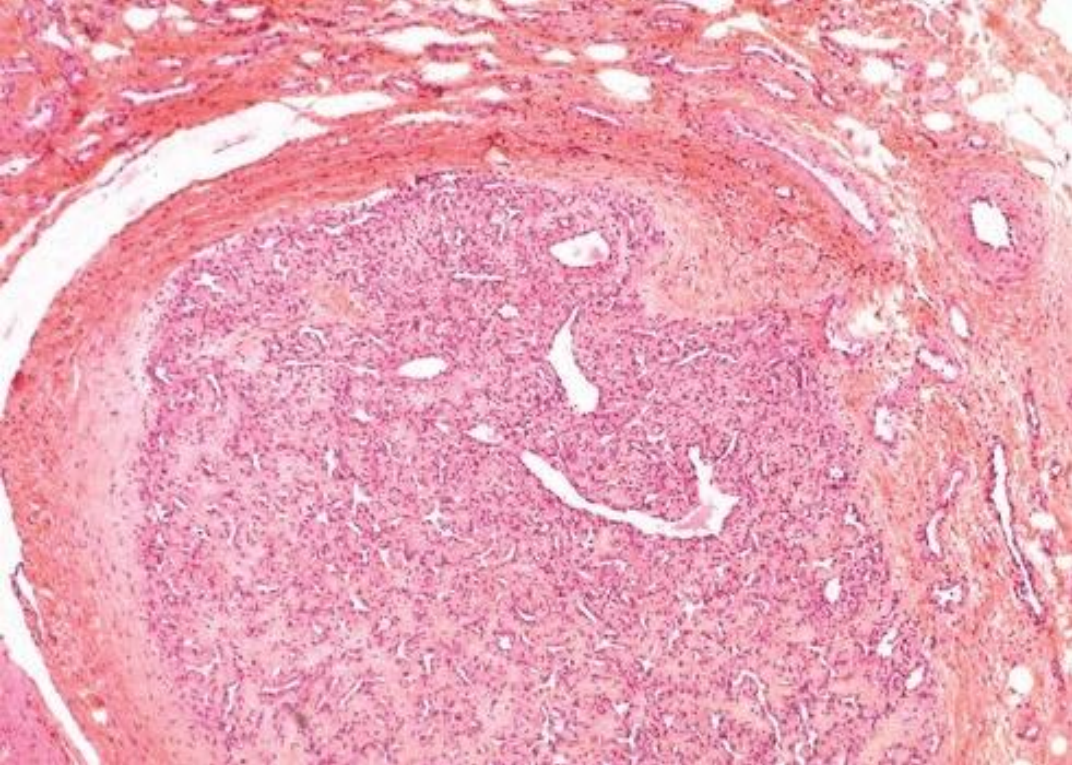
Tromboza venoasă profundă a membrelor inferioare.



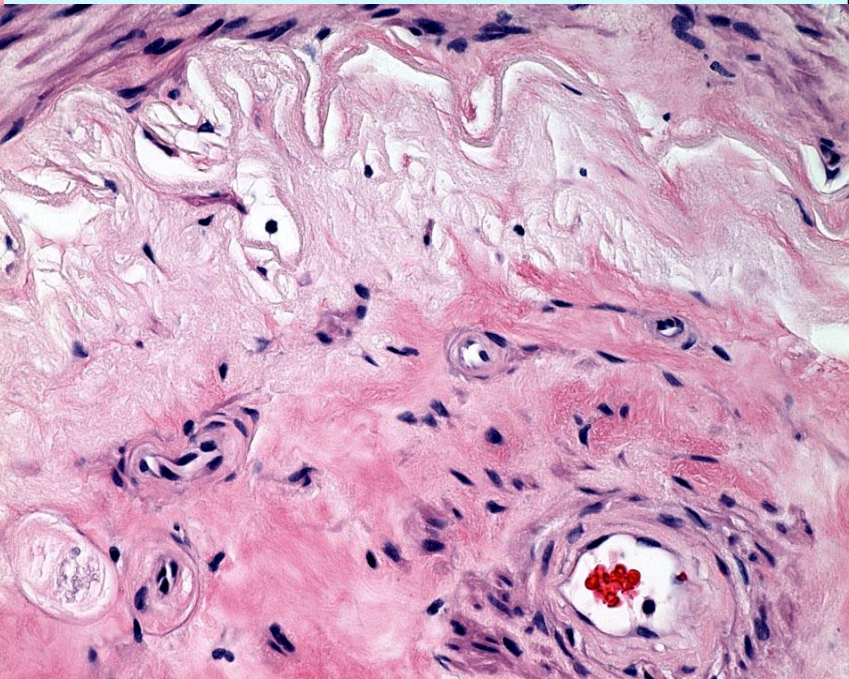
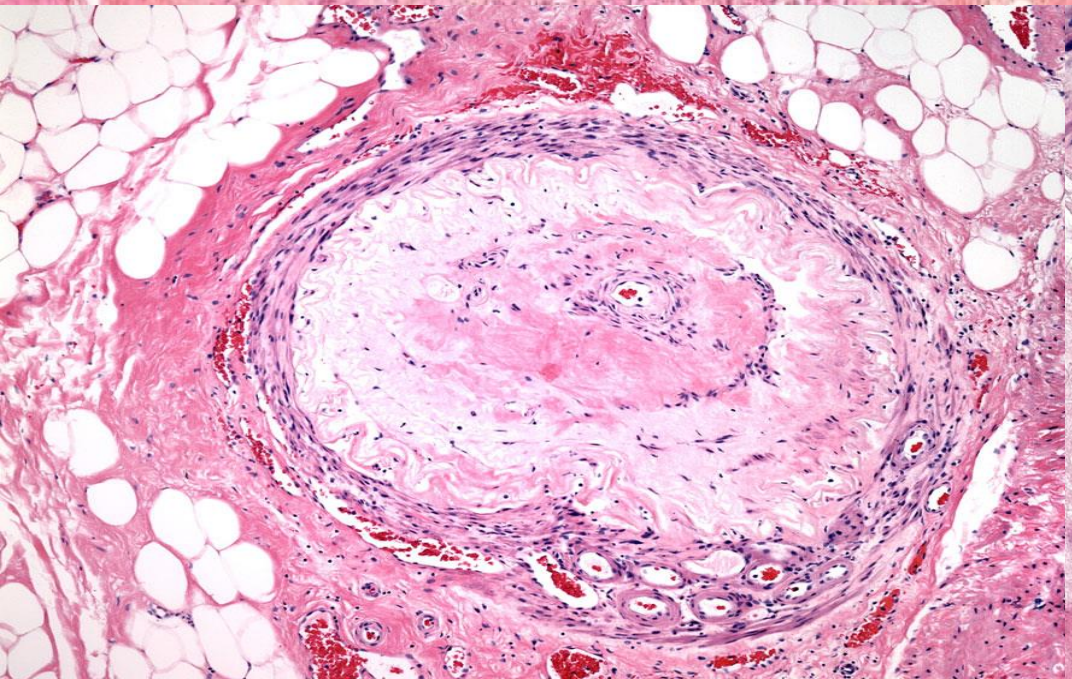


**Tromb în curs de
organizare (H-E).**

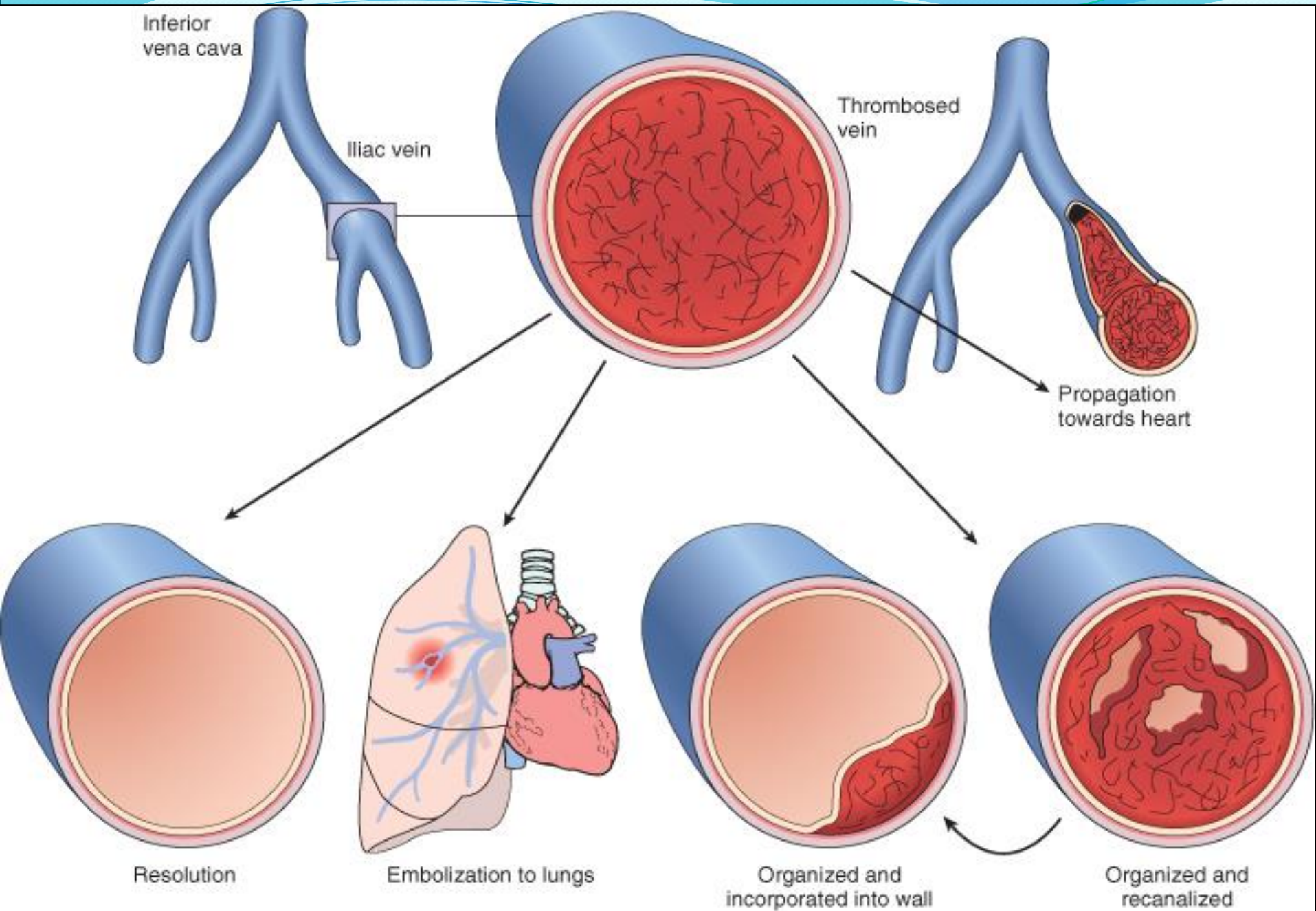




**Tromb
recanalizat
(H-E).**

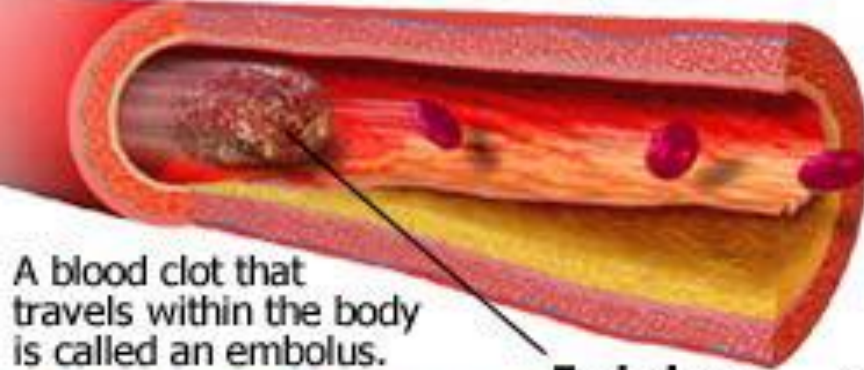


Consecințele trombozei.



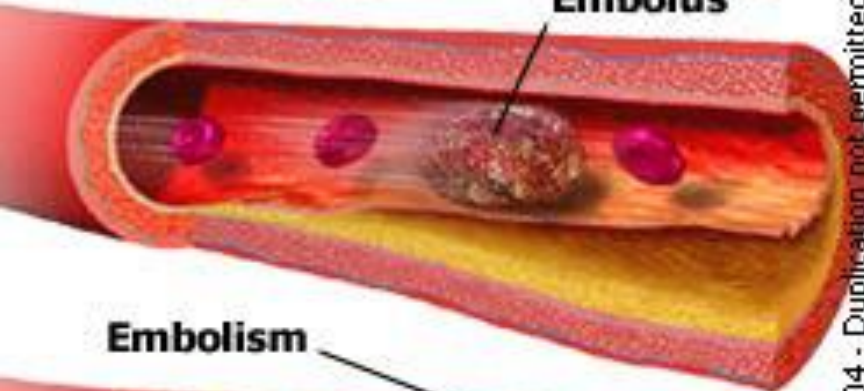
Tromboembolia arterei pulmonare.

Embolism/Embolus

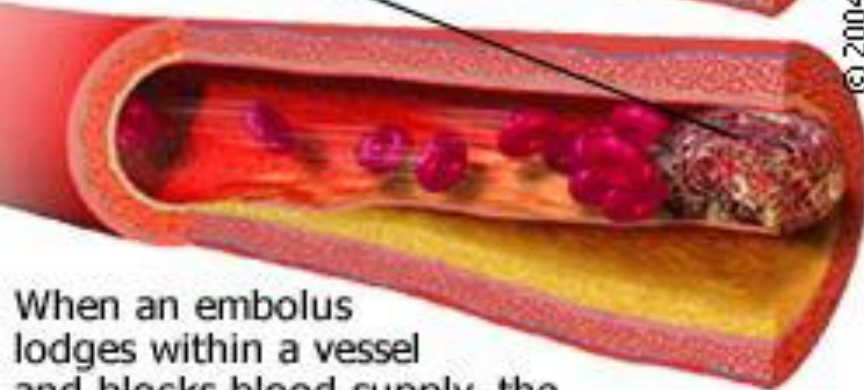


A blood clot that travels within the body is called an embolus.

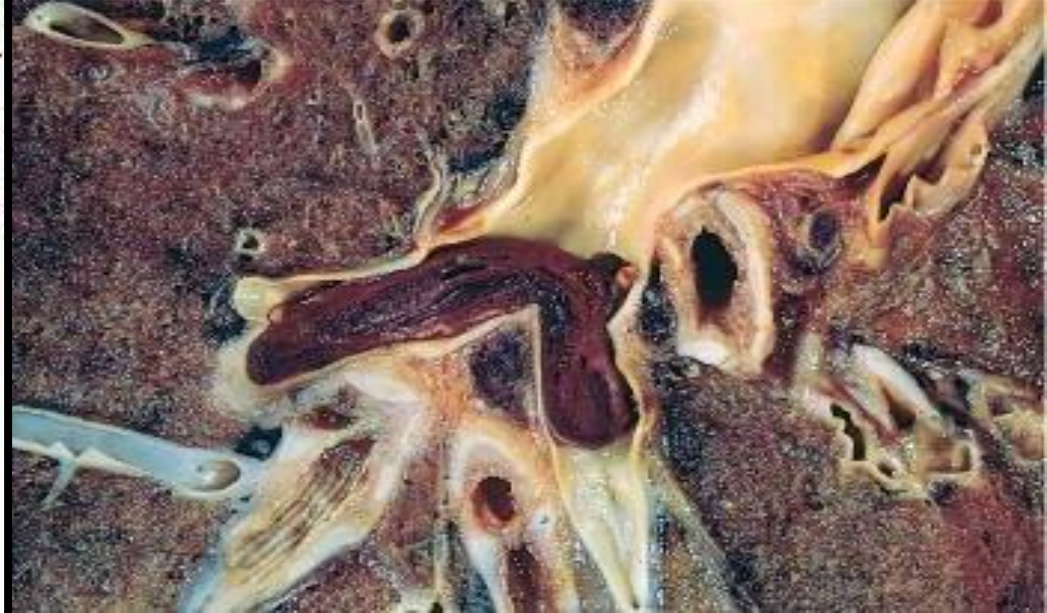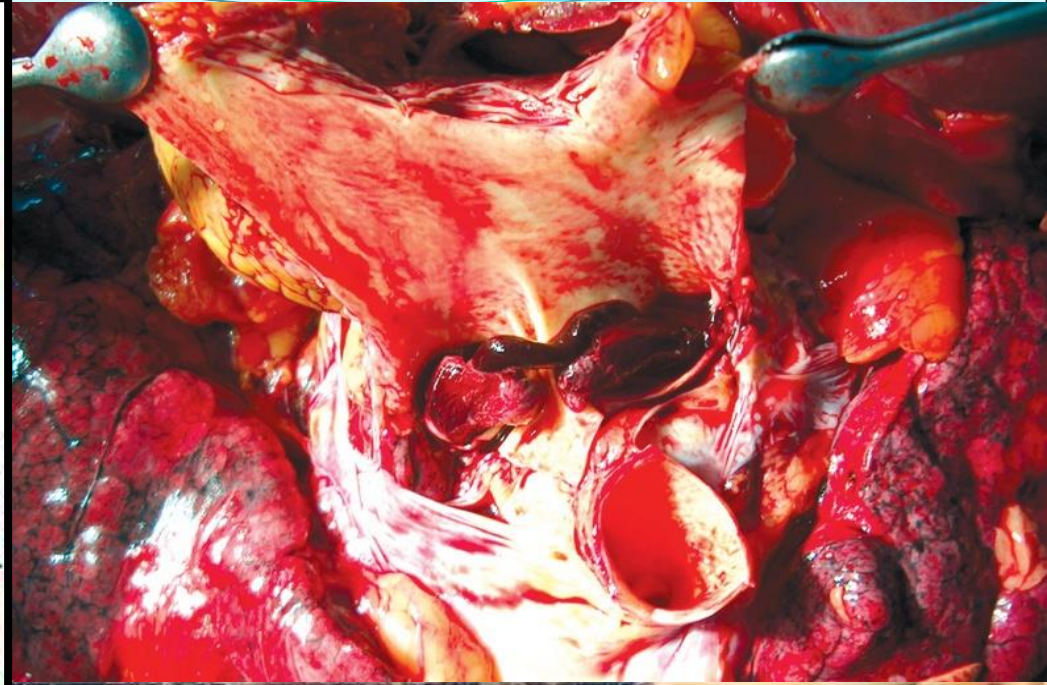
Embolus



Embolism

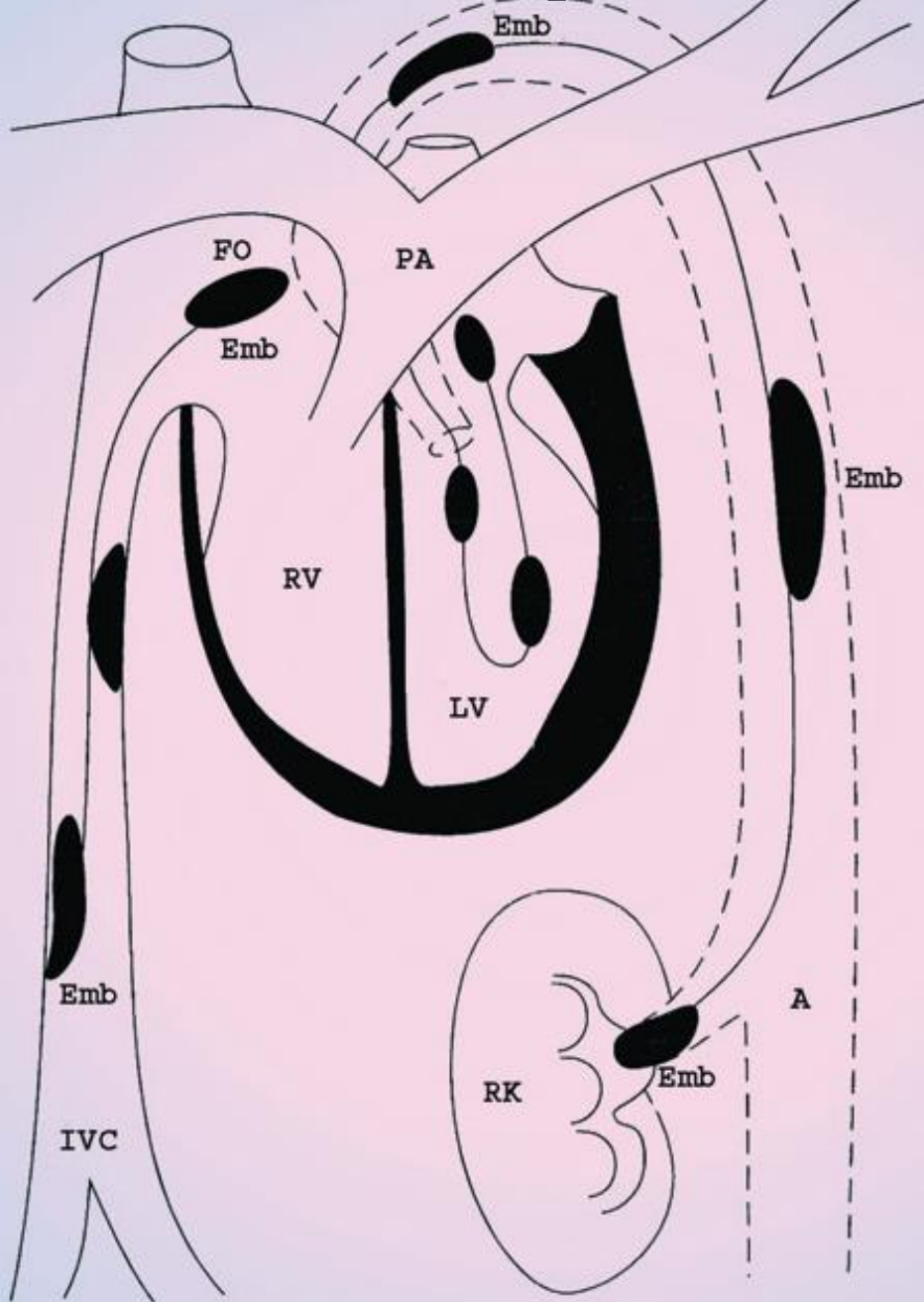


When an embolus lodges within a vessel and blocks blood supply, the condition is called an embolism.

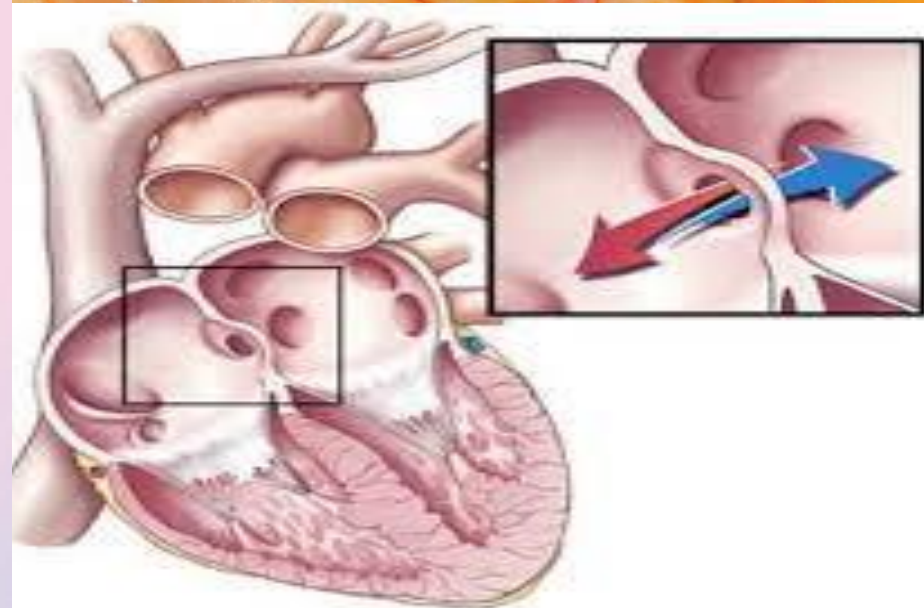
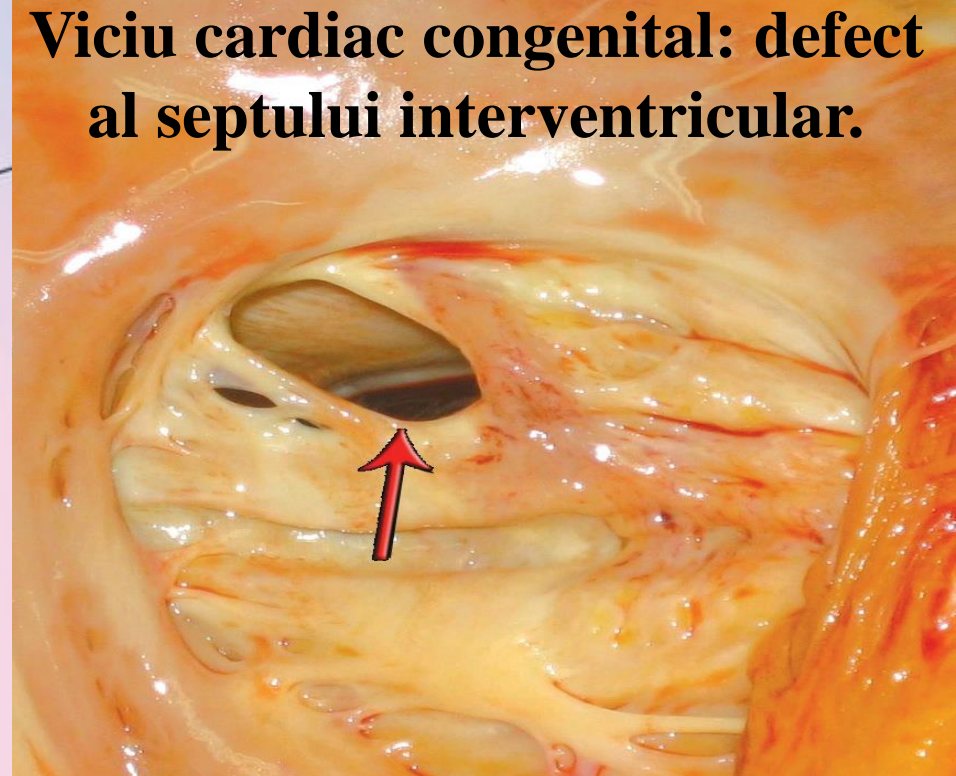


© 2004 - Duplication not permitted

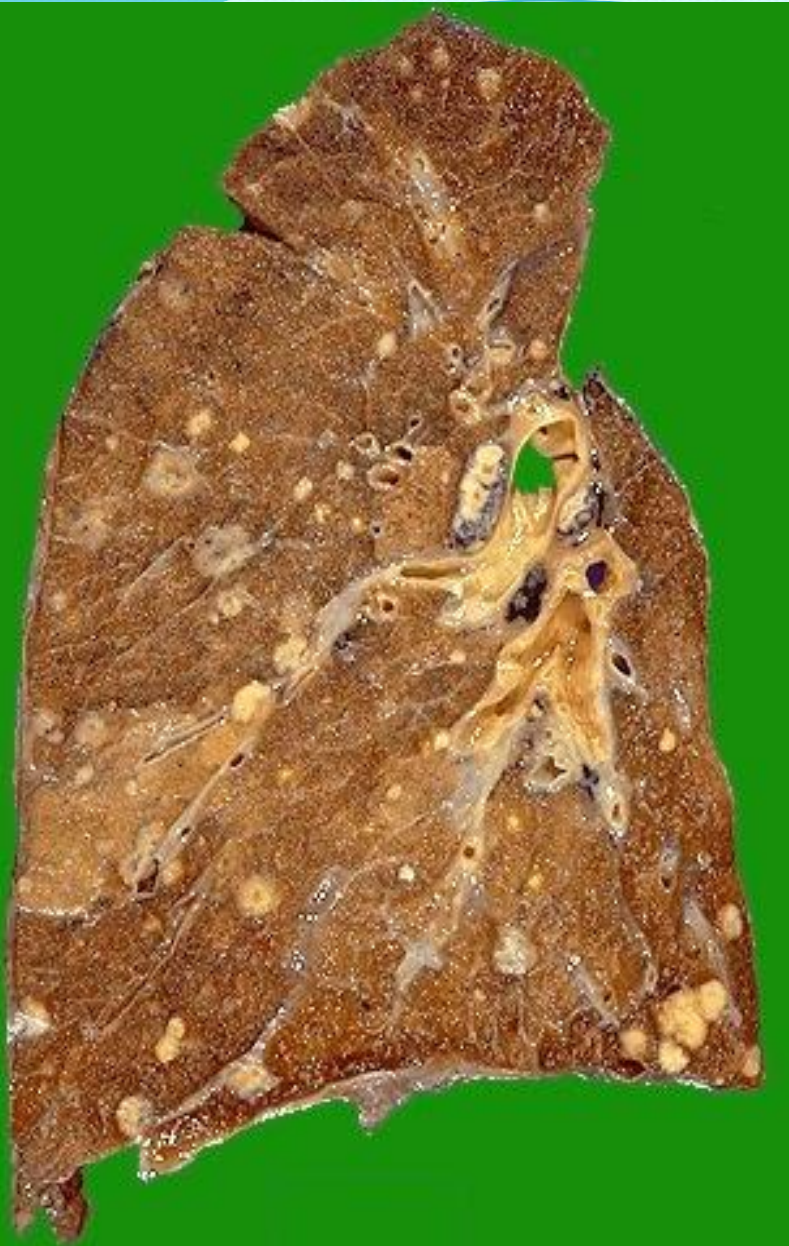Schema emboliei paradoxale.



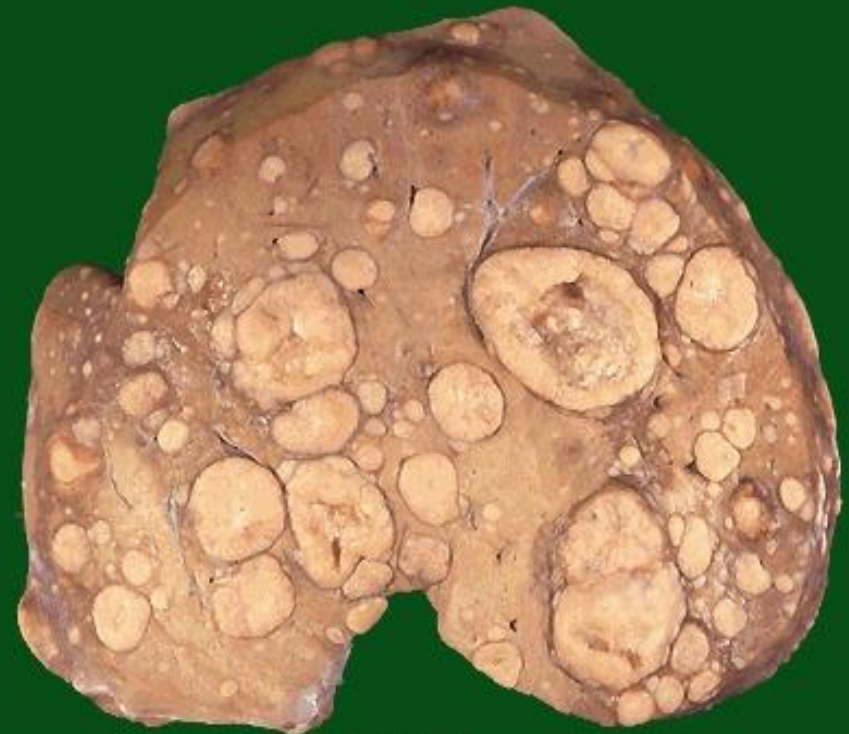Viciu cardiac congenital: defect al septului interventricular.

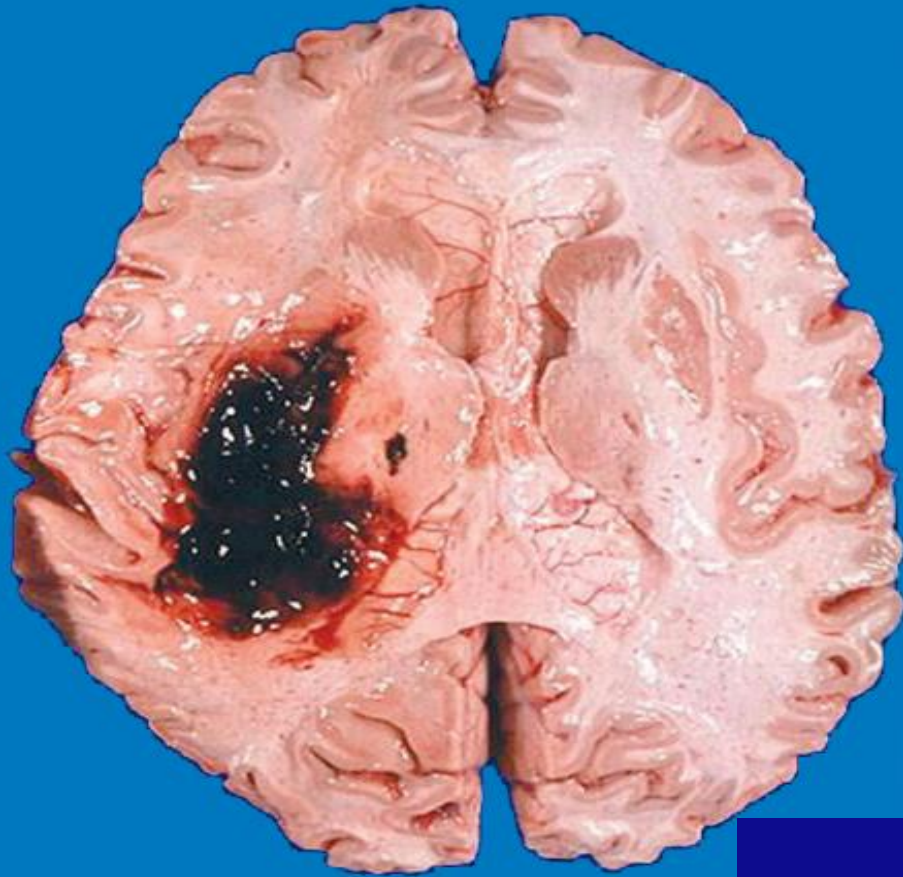

Metastaze de cancer în plămân.




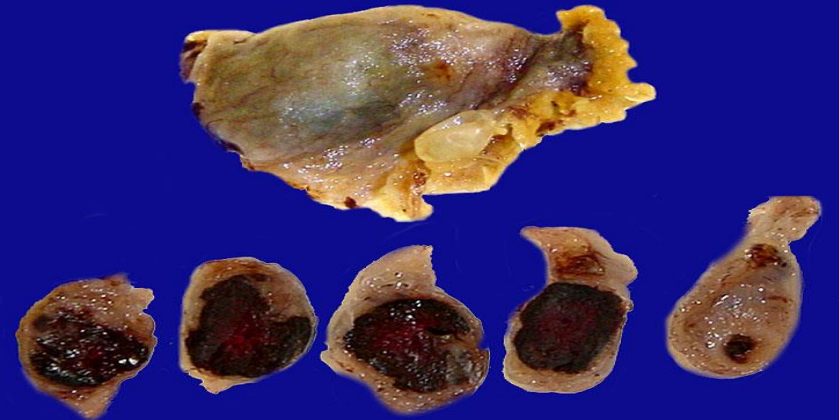
Metastaze de cancer în ficat.



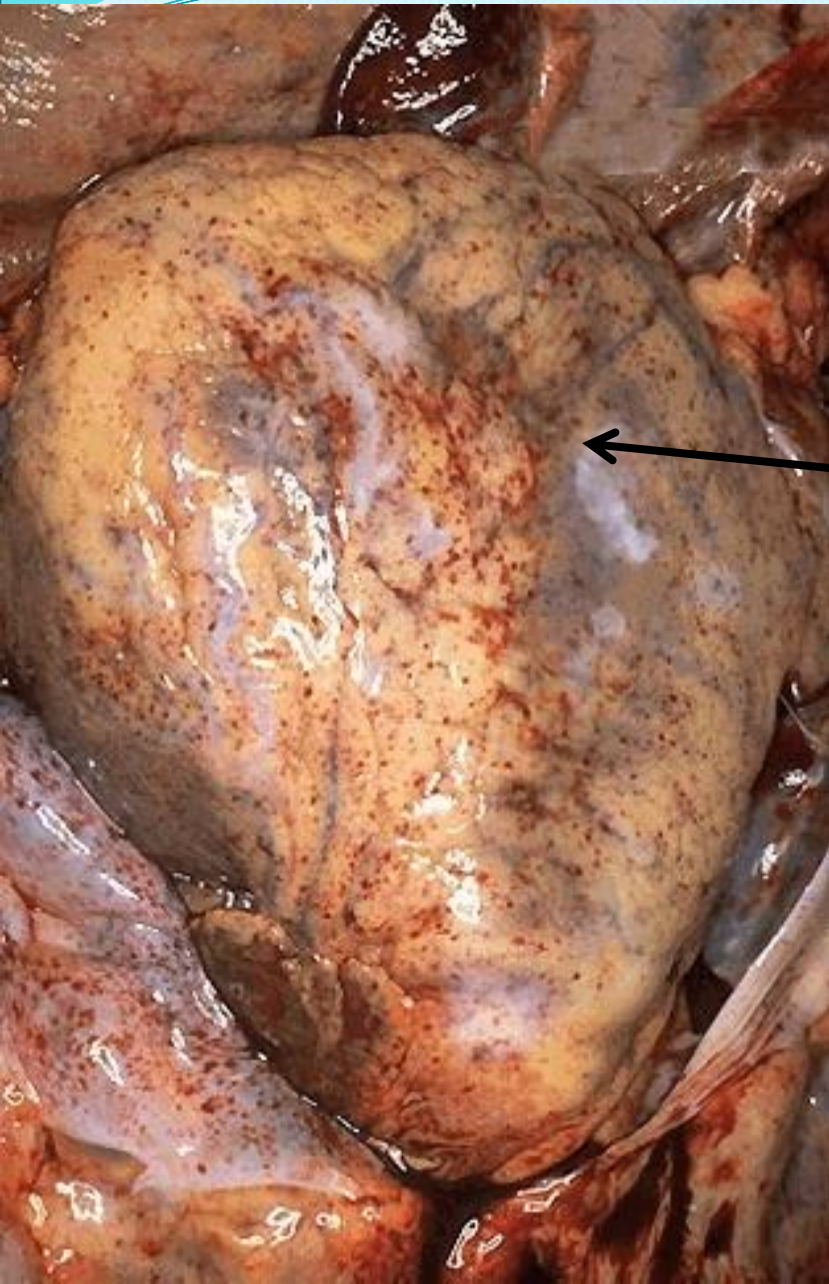


**Hemoragie (per diabrosin)
în sarcină tubară.**

**Hemoragie
intracerebrală fatală
(per rhexis).**

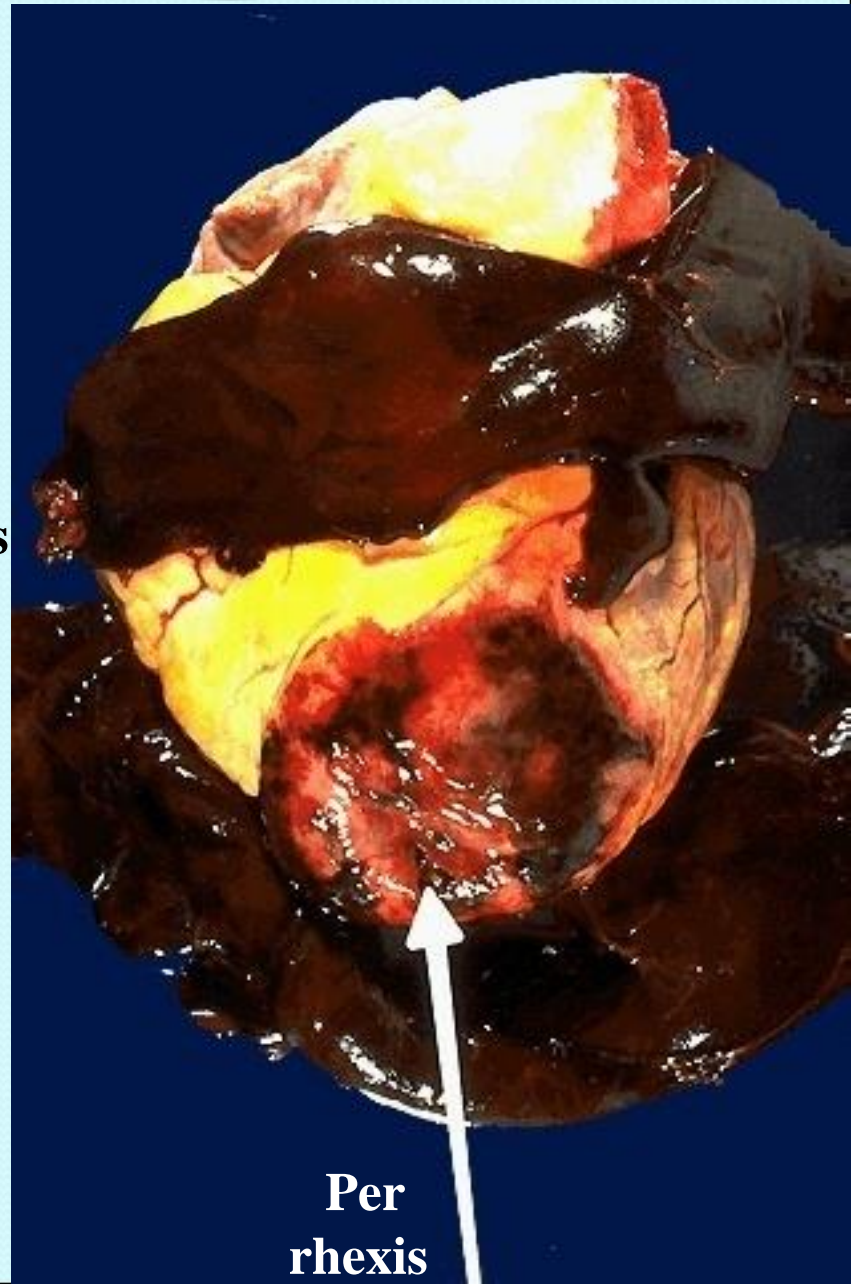


**Hemoragiile peteșiale în
epicardul inimii.**



**Per
diapedesis**

Hemopericard.



**Per
rhexis**

Hemoragia - ieșirea sângelui din lumenul vaselor sau din cavitățile inimii.

După origine se divide în:

- **cardiacă** (*plăgi penetrante a cutiei toracice, ruptura peretelui ventricular în infarctului miocardic sau anevrismului cardiac*);
- **arterială** (*traume sau ruptura unui anevrism*);
- **capilară** (*traume sau intervenții chirurgicale, unele afecțiuni cu creșterea permeabilității peretelui vascular (avitaminoza C) sau trombocitopatii (purpura trombocitopenică idiopatică)*);
- **venoasă** (*traume sau intervenții chirurgicale*).

Mecanismele hemoragiilor:

1) prin ruptura vaselor (per rhexin) – în hipertensiune arterială, ateroscleroză, anevrism arterial sau cardiac, infarct miocardic, varicozități venoase, traumatisme, leucoze;

2) prin erodarea peretelui vascular (per diabrosin) – în boala ulceroasă, febră tifoidă, dizenterie, tuberculoză, abces, tumori maligne, sarcină tubară;

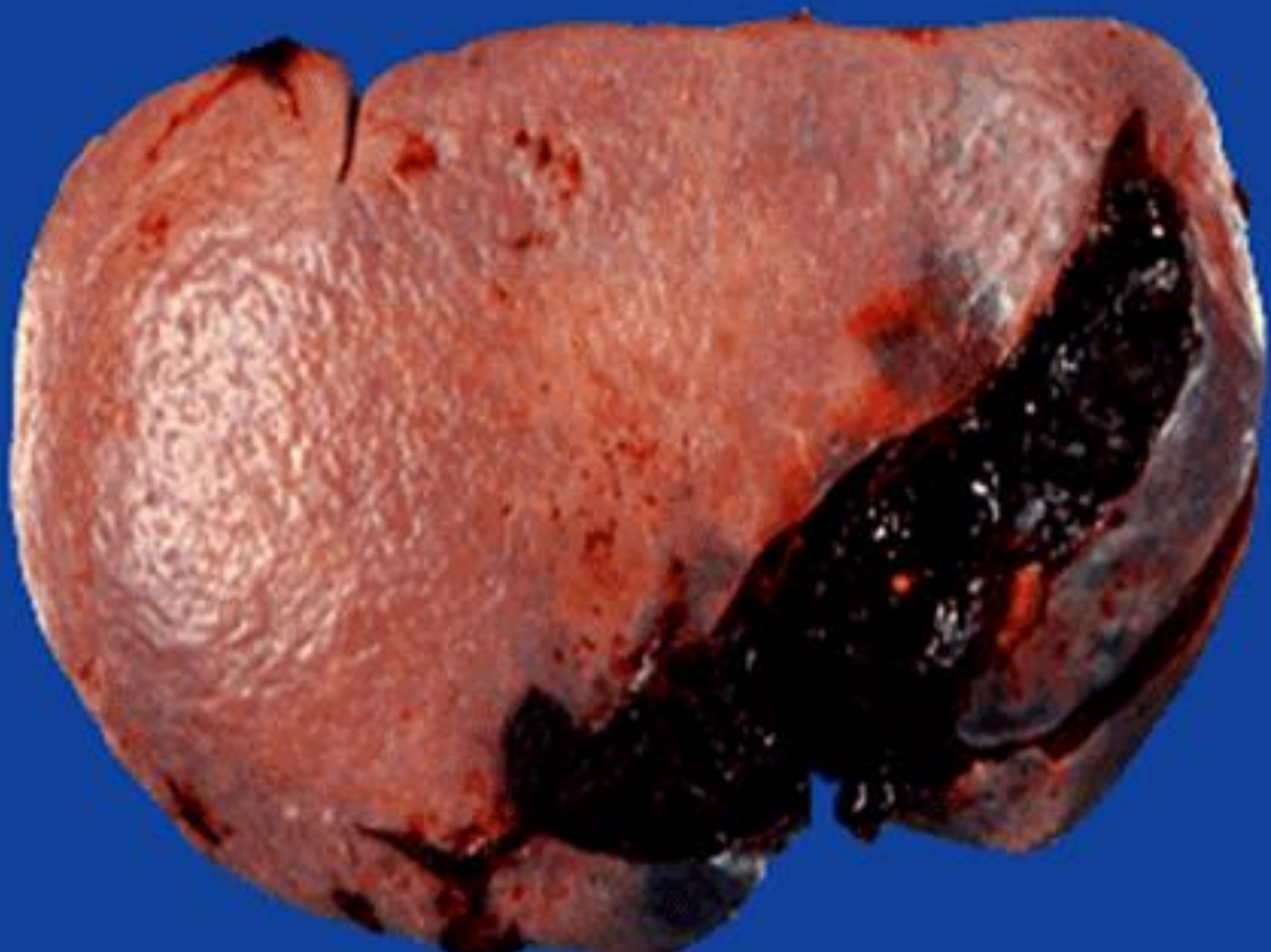
3) prin diapedeză (per diapedesin) – datorită creșterii permeabilității vasculare (în insuficiența cardiovasculară, respiratorie, anemii, avitaminoza C, hipertensiune arterială, boli infecțioase, leucoze, vasculite sistemice).

Variantele hemoragiilor interstițiale (în țesuturi):

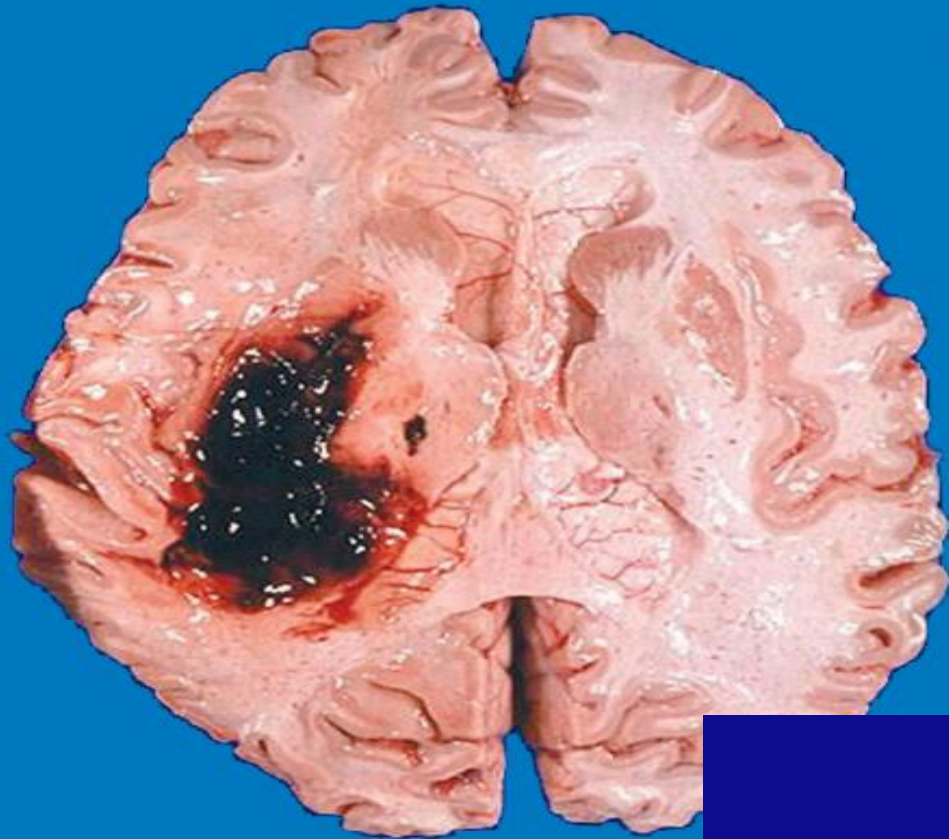
- **infiltrație hemoragică** - *sângele pătrunde între elementele tisulare, care își păstrează integritatea structurală;*
- **hematom** - *acumulare circumscrișă de sânge într-un țesut cu formarea unei cavități datorită compresiunii și distrucției țesutului adiacent.*

Consecințele hemoragiilor interne:


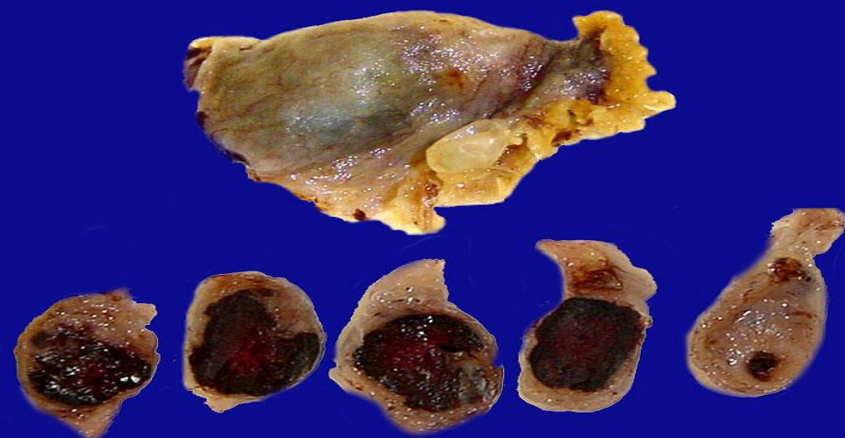
- 1) resorbția sângelui;
- 2) organizarea;
- 3) încapsularea (închistarea);
- 4) formarea cavităților chistice (în creier);
- 5) supurația.



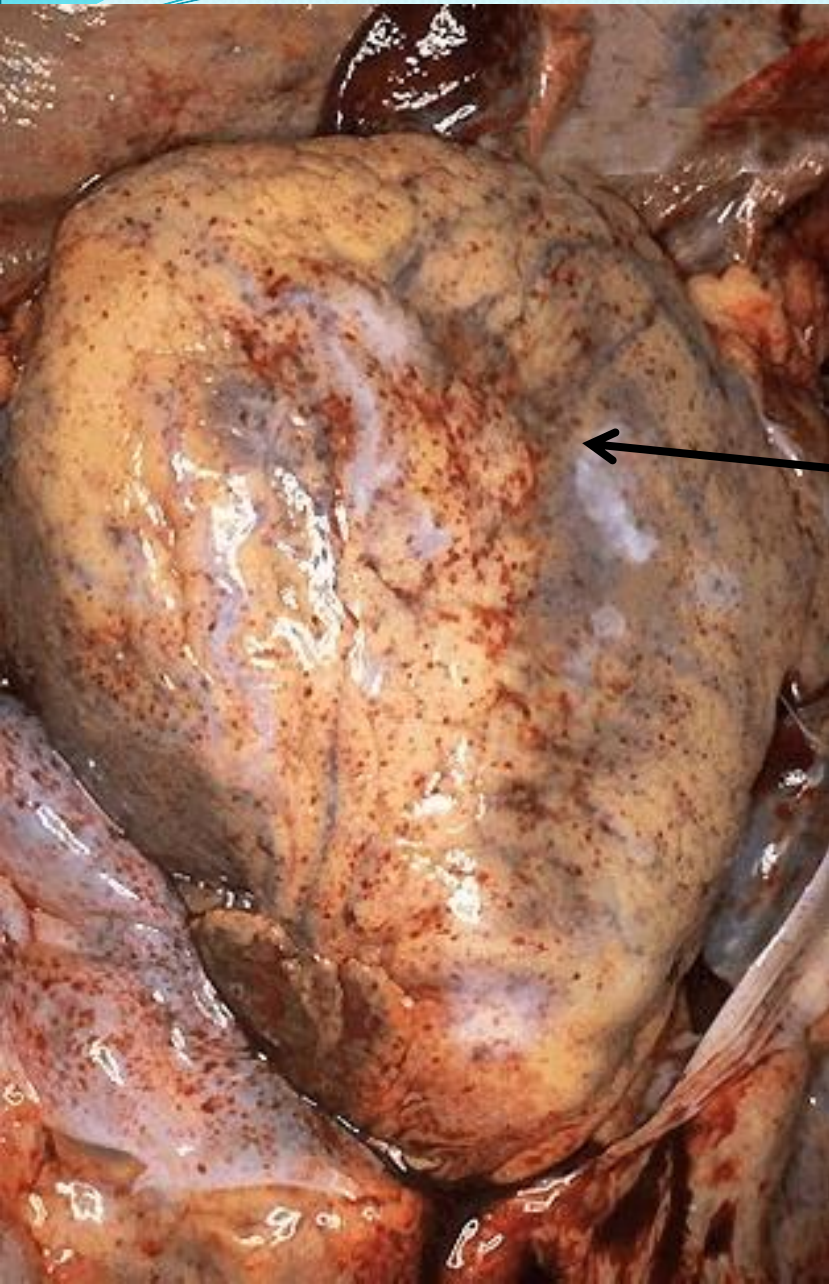
Hemoragie intracerebrală fatală (per rhexis).



**Hemoragie (per diabrosin)
în sarcină tubură.**

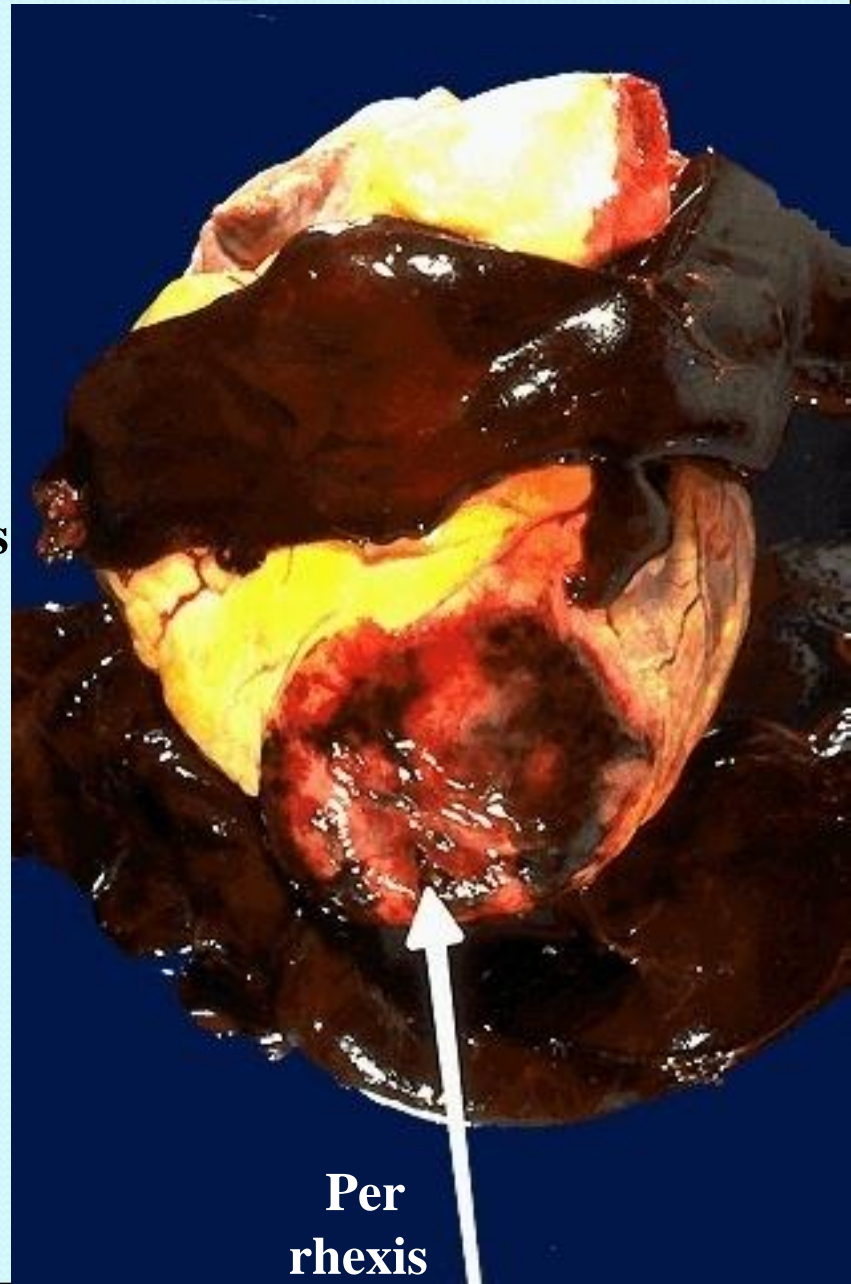


**Hemoragiile peteșiale în
epicardul inimii.**

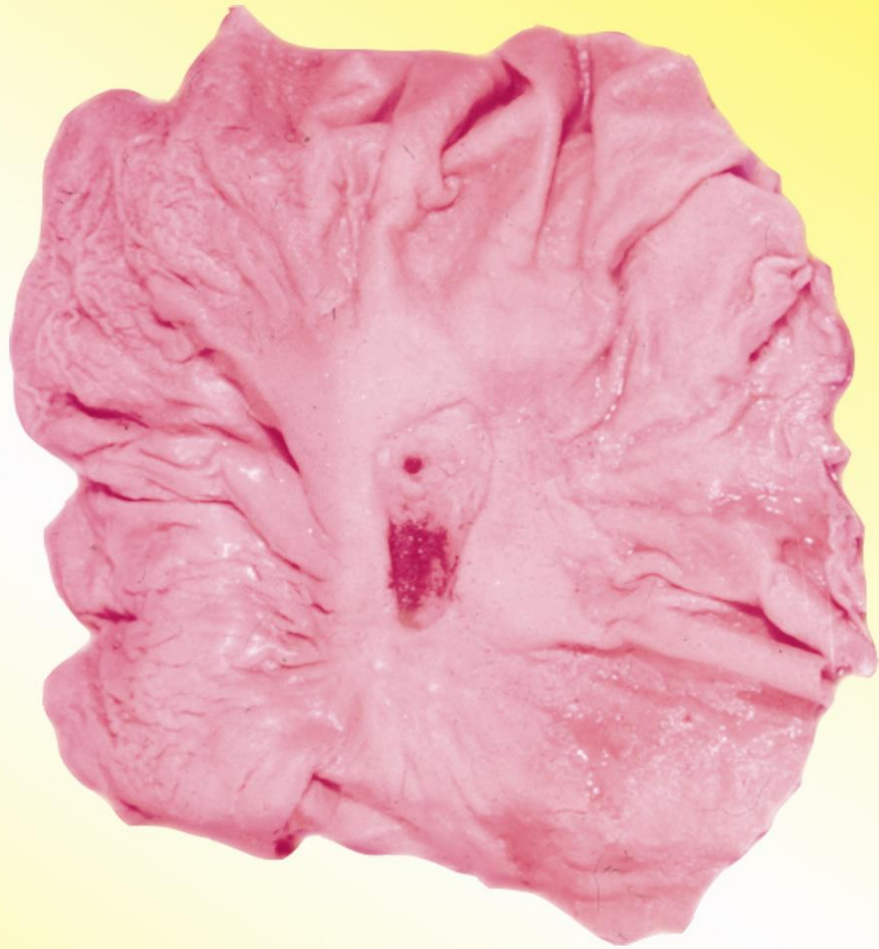

**Per
diapedesis**

Hemopericard.



**Per
rhexis**



Tromboza - coagularea sângelui în lumenul vaselor sau în cavitățile inimii în timpul vieții.

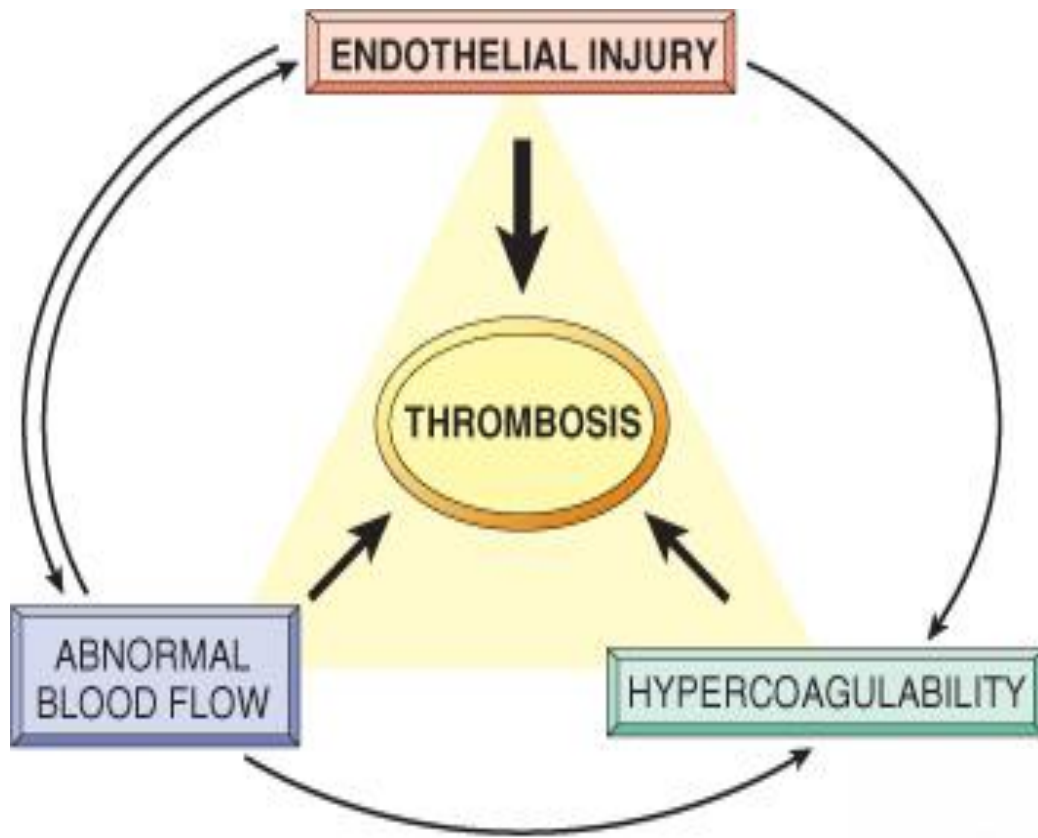
Coagulii formați intravital se numesc **trombi**, iar cei formați postmortem sau în eprubete de testare - **cheaguri**.

Coagulul este format din componenții normali ai sângelui.

Mecanismele trombogenezei:

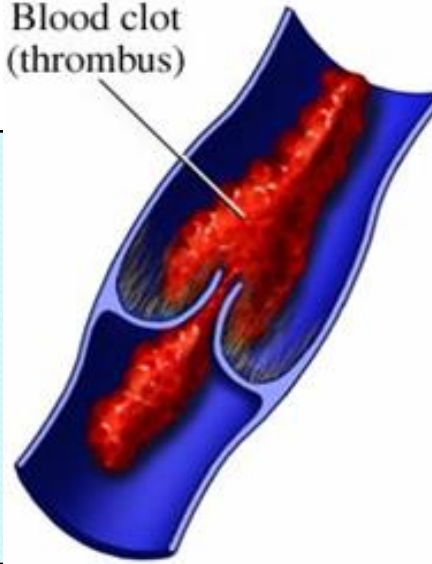
Triada lui Virchow, a. 1845):

- **leziunile locale ale pereților vaselor sau cordului** (*în ateroscleroză, HTA, vasculite, infecții, dereglări autoimune, tulburări metabolice, endocardita infecțioasă sau reumatică, infarctul miocardic, traume, intervenții chirurgicale* ;
- **dereglări ale circulației sanguine** (*încetinirea și turbulența circulației sanguine – în dilatări varicoase ale venelor, aneuriseme arteriale și cardiace*);
- **modificări în compoziția sângelui cu tulburarea coagulabilității lui** (*trombocitoza, traumatisme severe, inclusiv intervențiile chirurgicale, tumori maligne, creșterea vîscozității sângelui datorită conținutului mărit de proteine macrodisperse*).

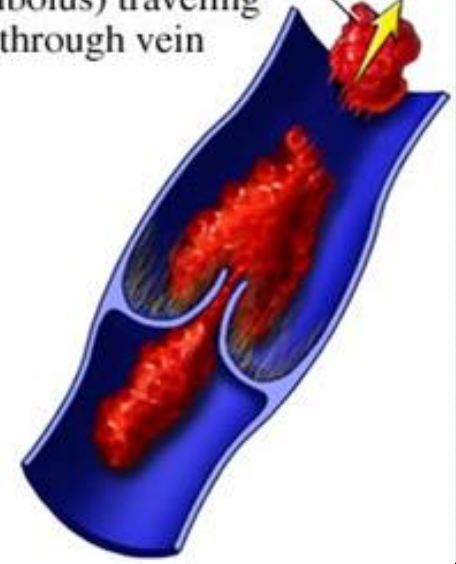


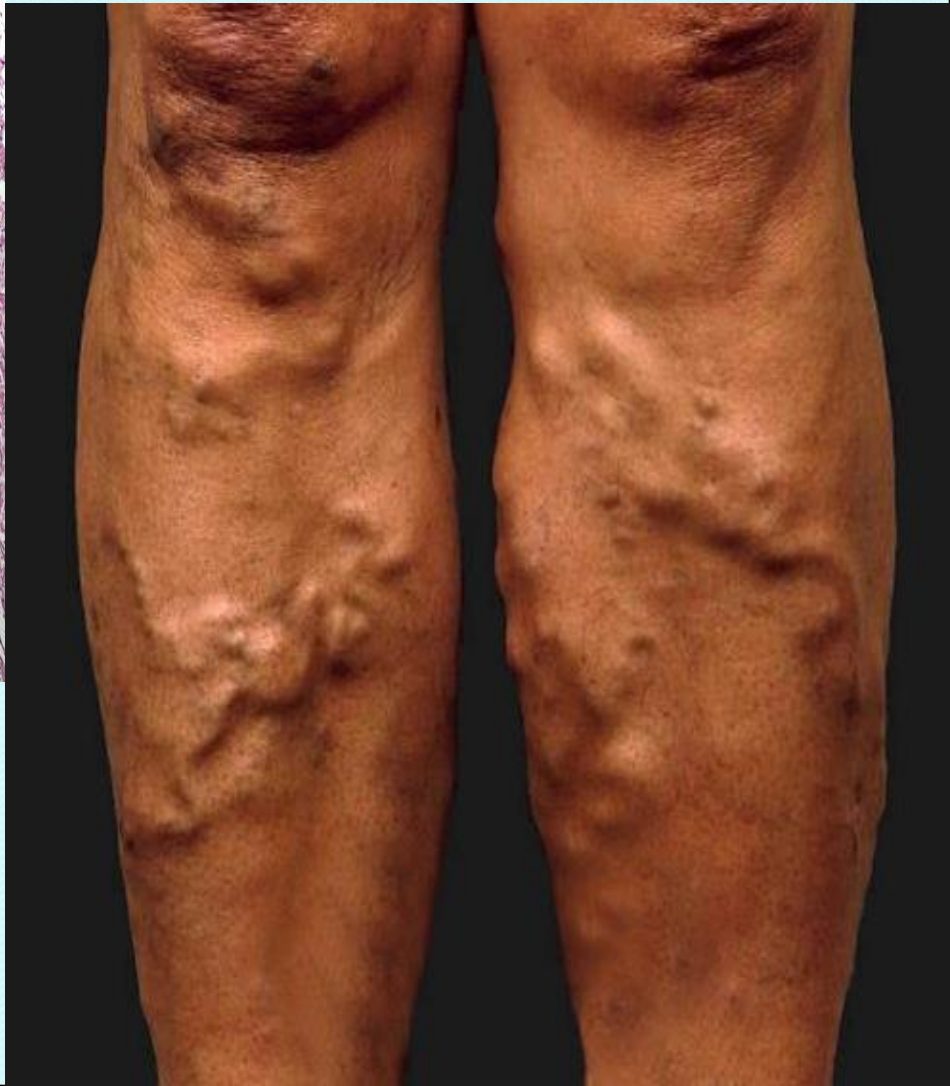
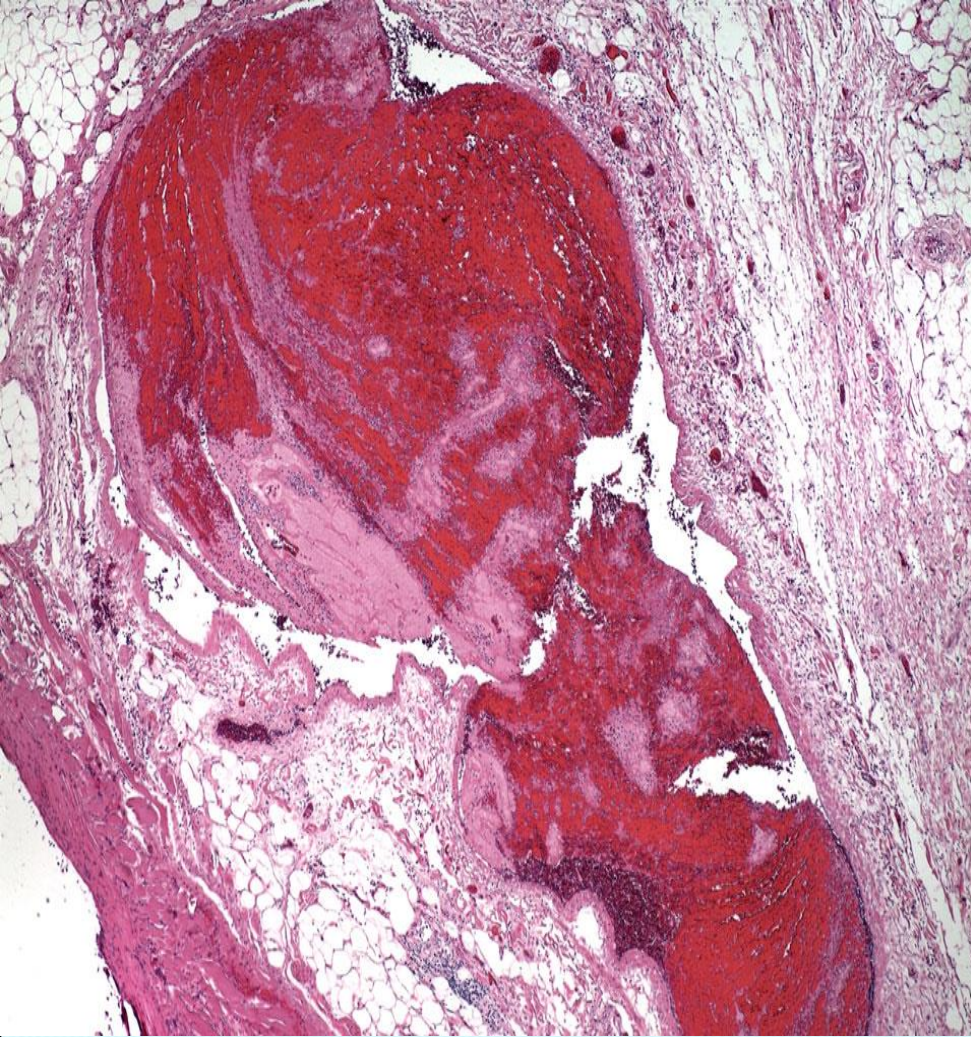
Triada Virchow în tromboză.

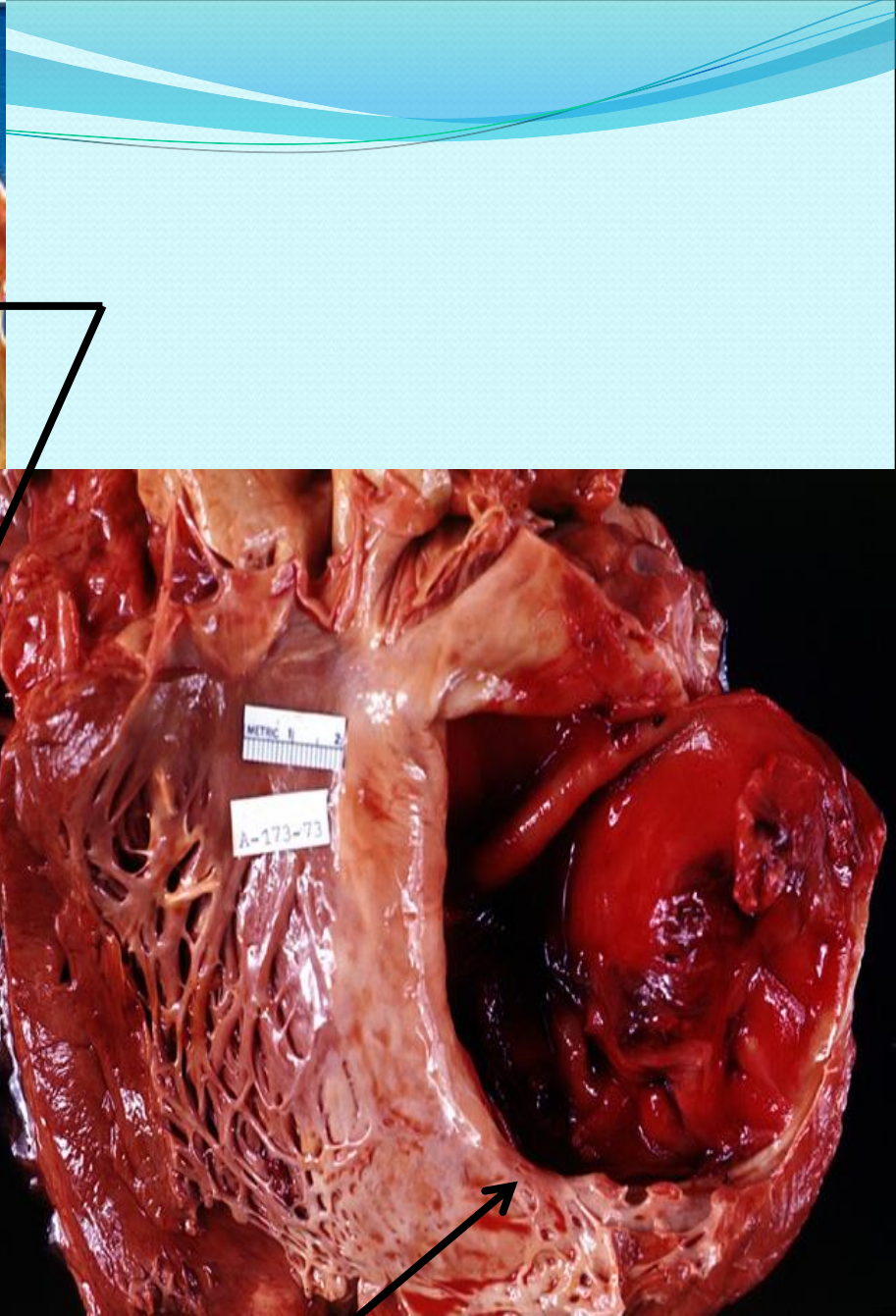
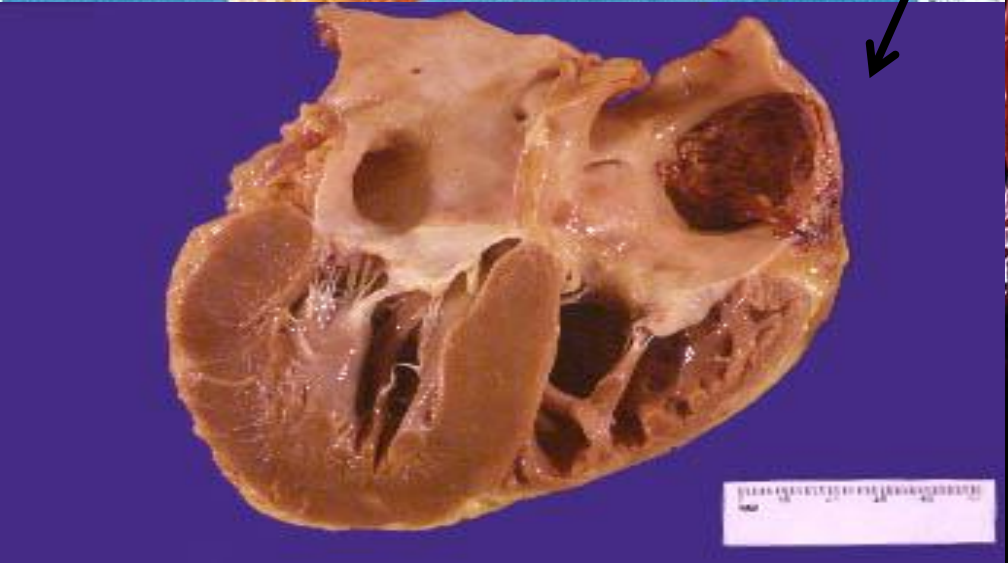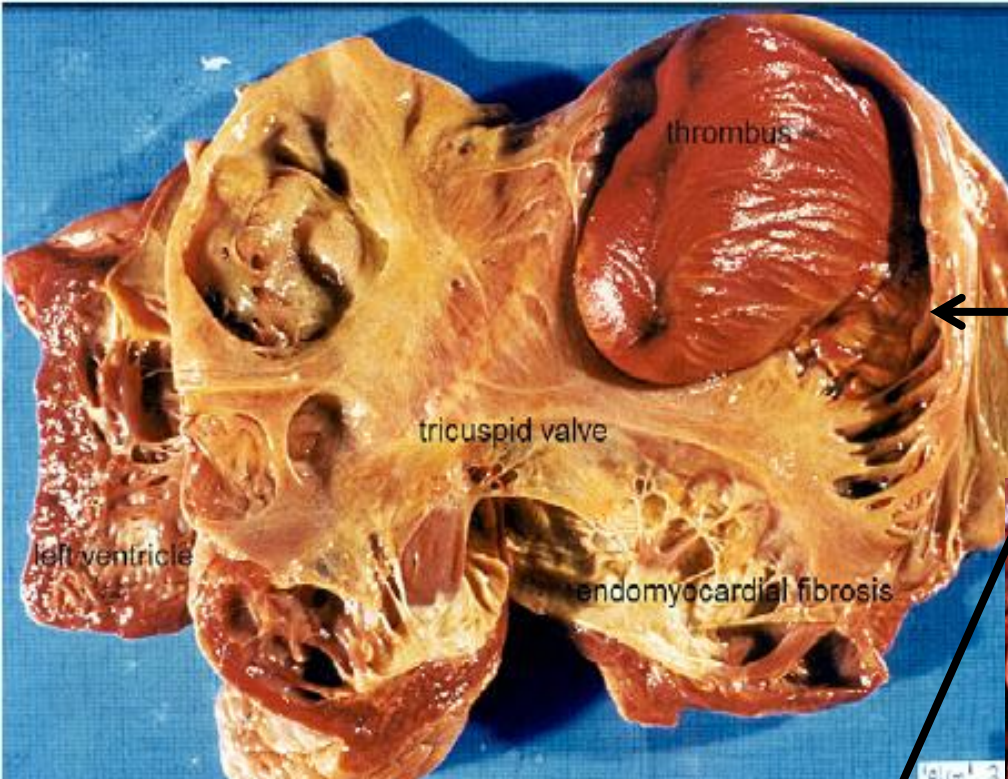
Blood clot (thrombus)



Fragment of blood clot (embolus) traveling through vein



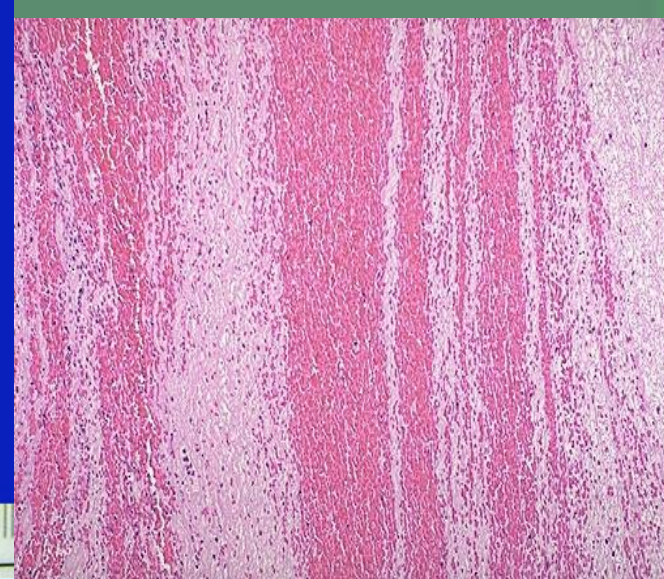
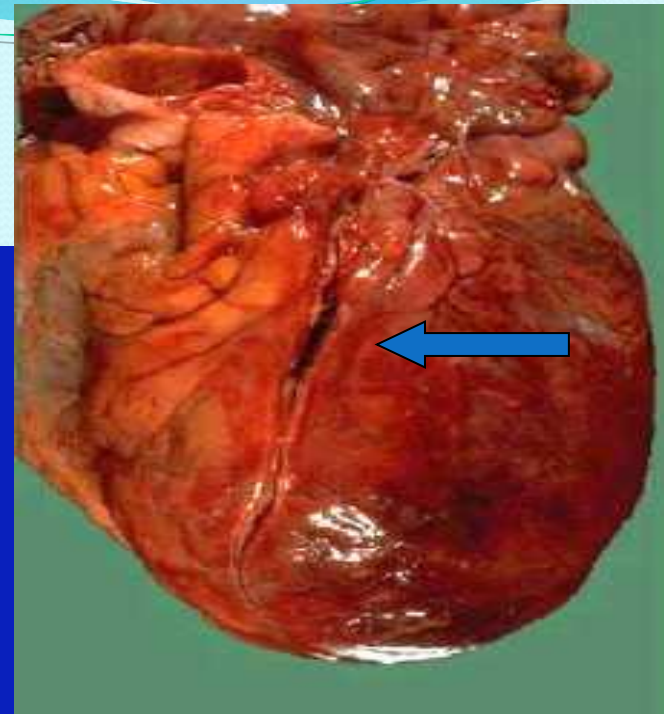




Macroscopic trombul definitiv are consistență densă, este uscat și friabil.

Suprafața este neregulată (gofrată); dungile (*liniile Zahn*) se formează datorită undelor sanguine, fiind un semn evident că procesul de coagulare a sângelui a avut loc în timpul vieții.

Tromboză arterială



Cel mai frecvent trombii se formează în **vene,
îndeosebi în venele membrelor inferioare,
hemoroidale, mezenterice, vena portă,
mai rar - în **artere** (*de obicei în ateroscleroză*).**

În **cavitățile inimii se observă pe suprafața
valvulelor în endocardite, pe pereții cavităților
cardiace în infarct miocardic, anevrism cardiac,
reumatism, cardiomiopatii.**

Microscopic trombul este constituit din trombocite aglutinate și filamente de fibrină, printre care se găsesc eritrocite și leucocite.

Clasificarea trombilor:

1) Trombul alb (de aglutinare) – format din trombocite, filamente de fibrină și leucocite. Este mai frecvent în artere și pe valvulele inimii;

2) Trombul roșu (de coagulare) - format dintr-o rețea de fibrină, trombocite, eritrocite și un număr neînsemnat de neutrofile. Este mai frecvent în vene;

3) Trombul mixt - este format din elemente de tromb alb și de tromb roșu, are structură stratificată.

Este cea mai frecventă variantă de trombi.

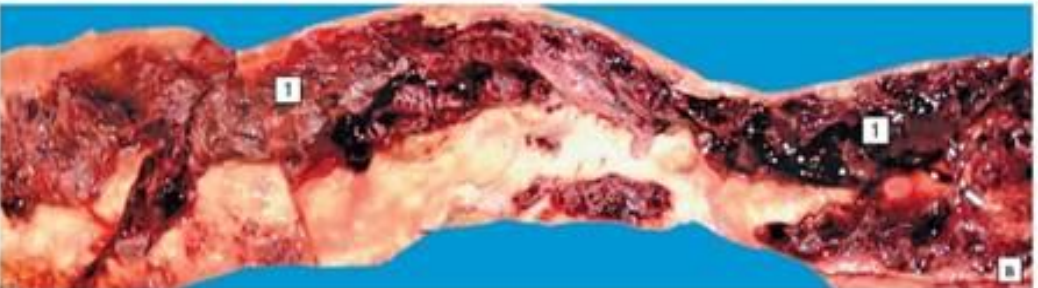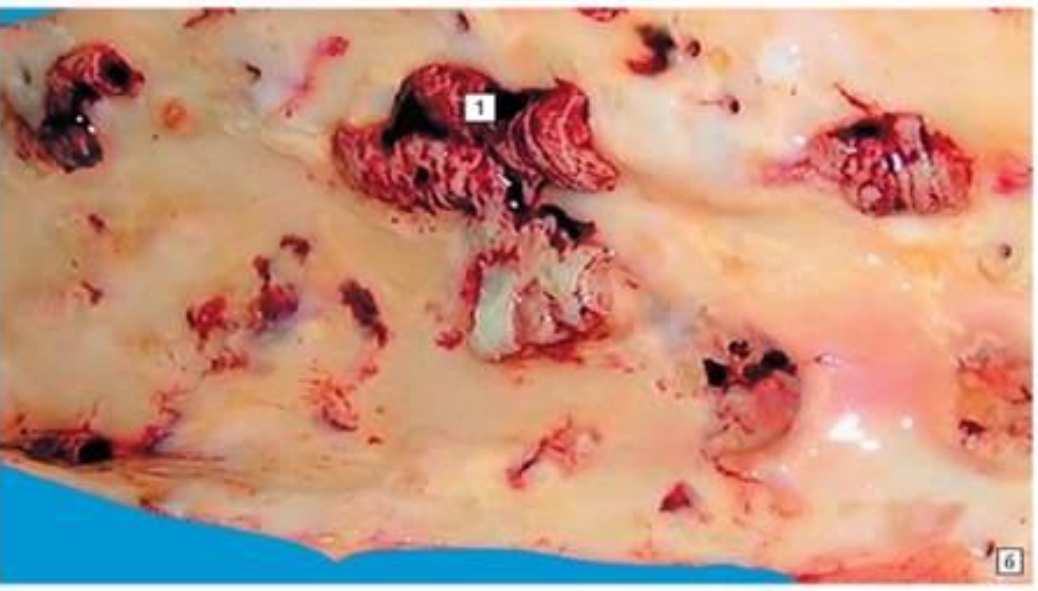
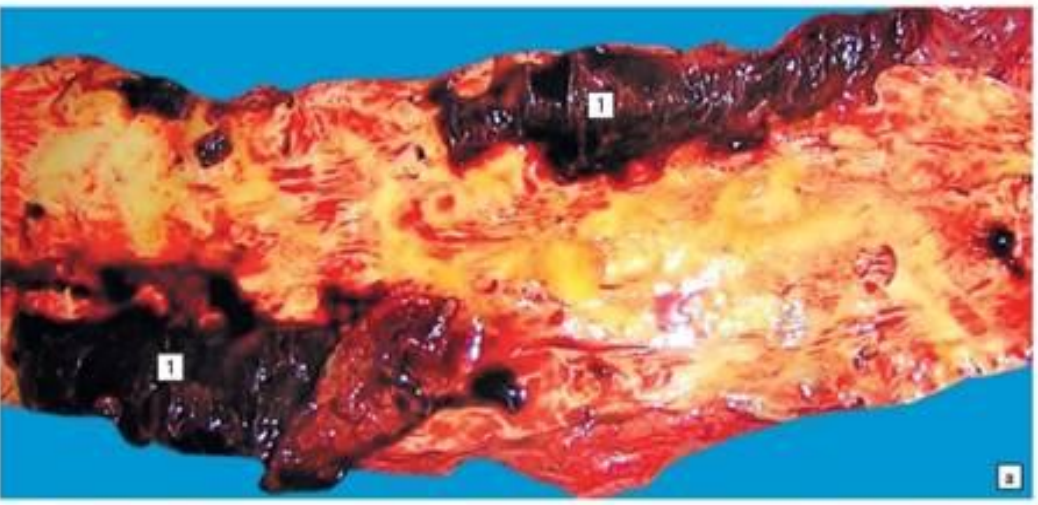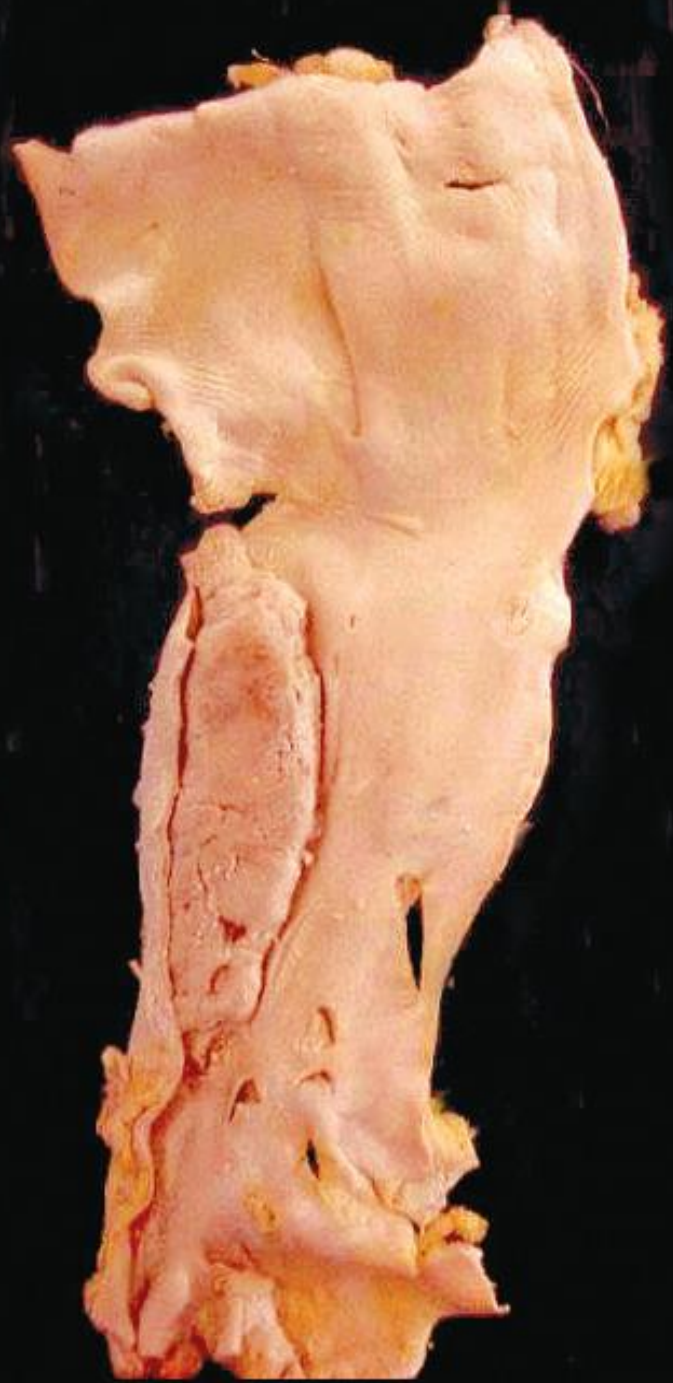În trombul mixt se disting 3 porțiuni: capul, corpul și coada.

Capul trombului obliterated este orientat în vene înspre inimă (înspre ventriculul drept), iar în artere în sens opus.

4) Trombii hialini - sunt de obicei multipli și se localizează în vasele sistemului microcirculator.

Se observă în șoc, arsuri, distrugerii masive ale țesuturilor.

Trombii hialini au un caracter amorf, omogen, astructurat datorită distrucției elementelor celulare și precipitării proteinelor plasmatică.



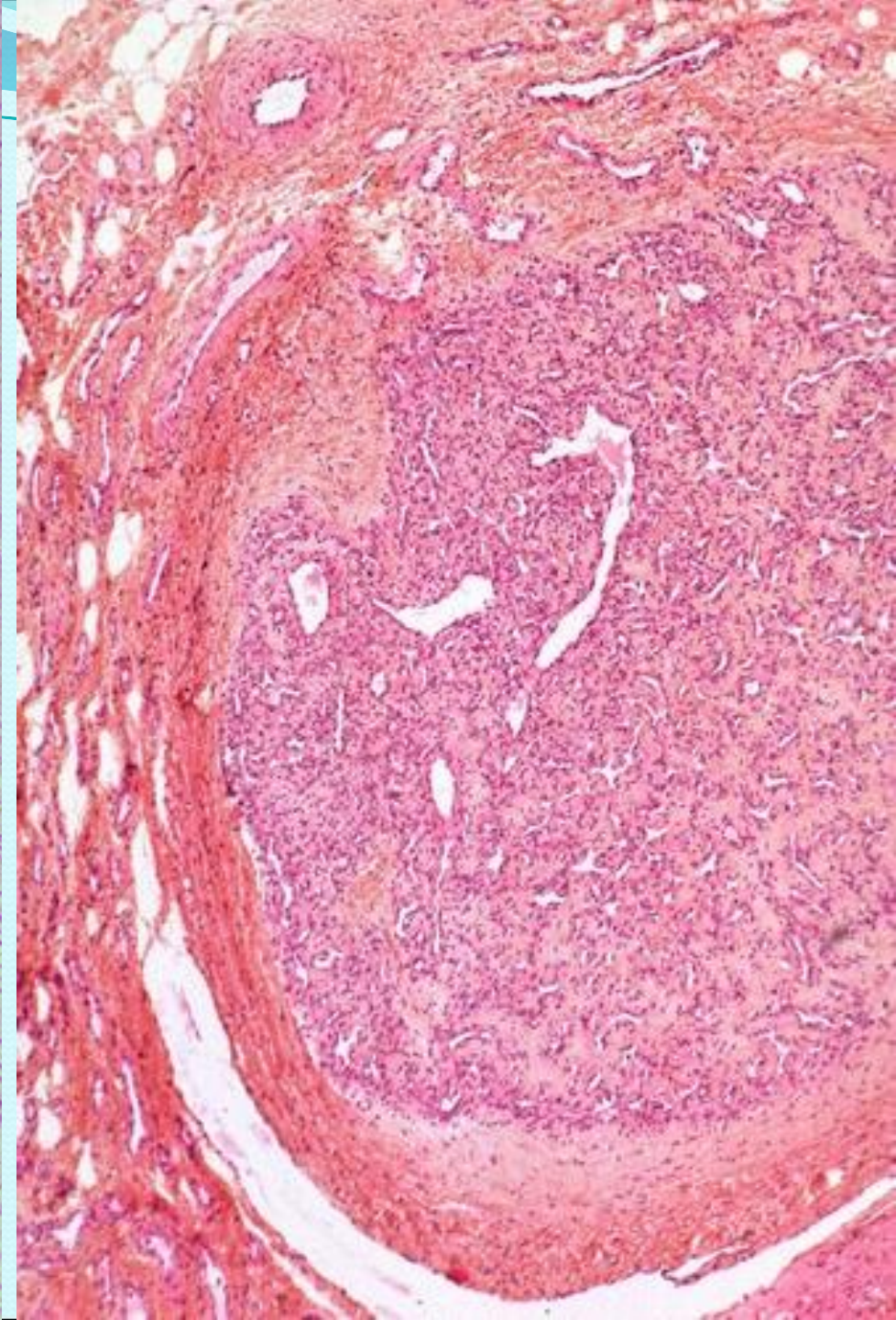
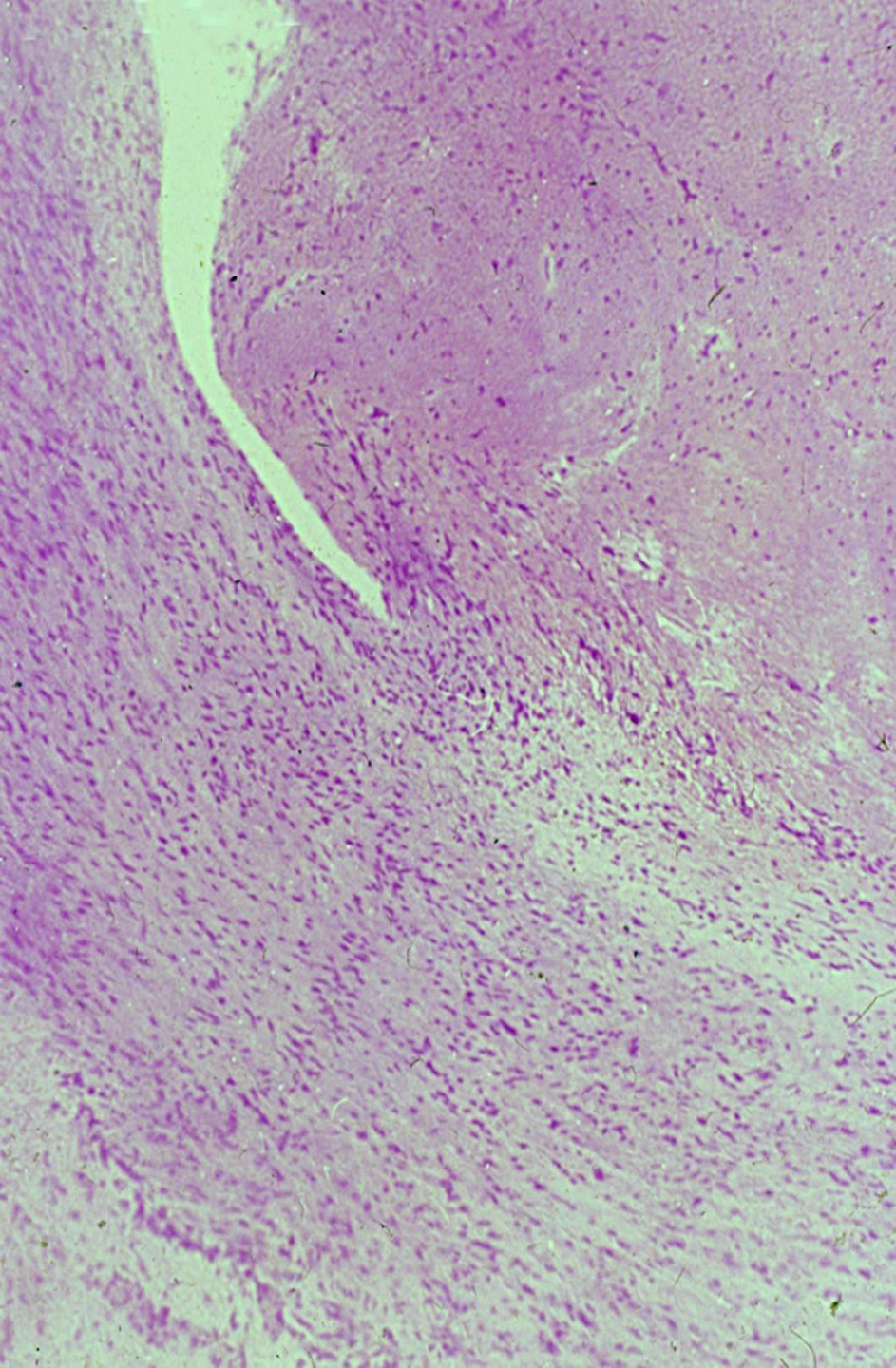
Consecințele trombilor:

I - favorabile:

- 1) resorbția trombului;
- 2) autoliza (ramolirea) aseptică;
- 3) organizarea conjunctivă;
- 4) vascularizarea și recanalizarea
- 5) calcificarea (petrificarea).

II - nefavorabile:

- 1) autoliza septică (ramolirea purulentă);
- 2) ruperea trombului și transformarea lui în tromboembol.



EMBOLIA - circulația în sânge (limfă) a unor particule care nu se întâlnesc în condiții normale și produc obturația completă sau parțială a vaselor sanguine (limfatice).

Particulele vehiculate de sânge (limfă) se numesc **emboli**.

Pot fi de origine exogenă sau endogenă.

După proprietățile fizice pot fi solizi, lichizi sau gazoși.

Variantele de embolii după direcția vehiculării embolului:

1) Embolia directă (ortogradă) - embolul circulă în sensul curentului sanguin:

- din venele circulației mari → în cavitățile drepte ale inimii și în AP și ramificațiile ei;


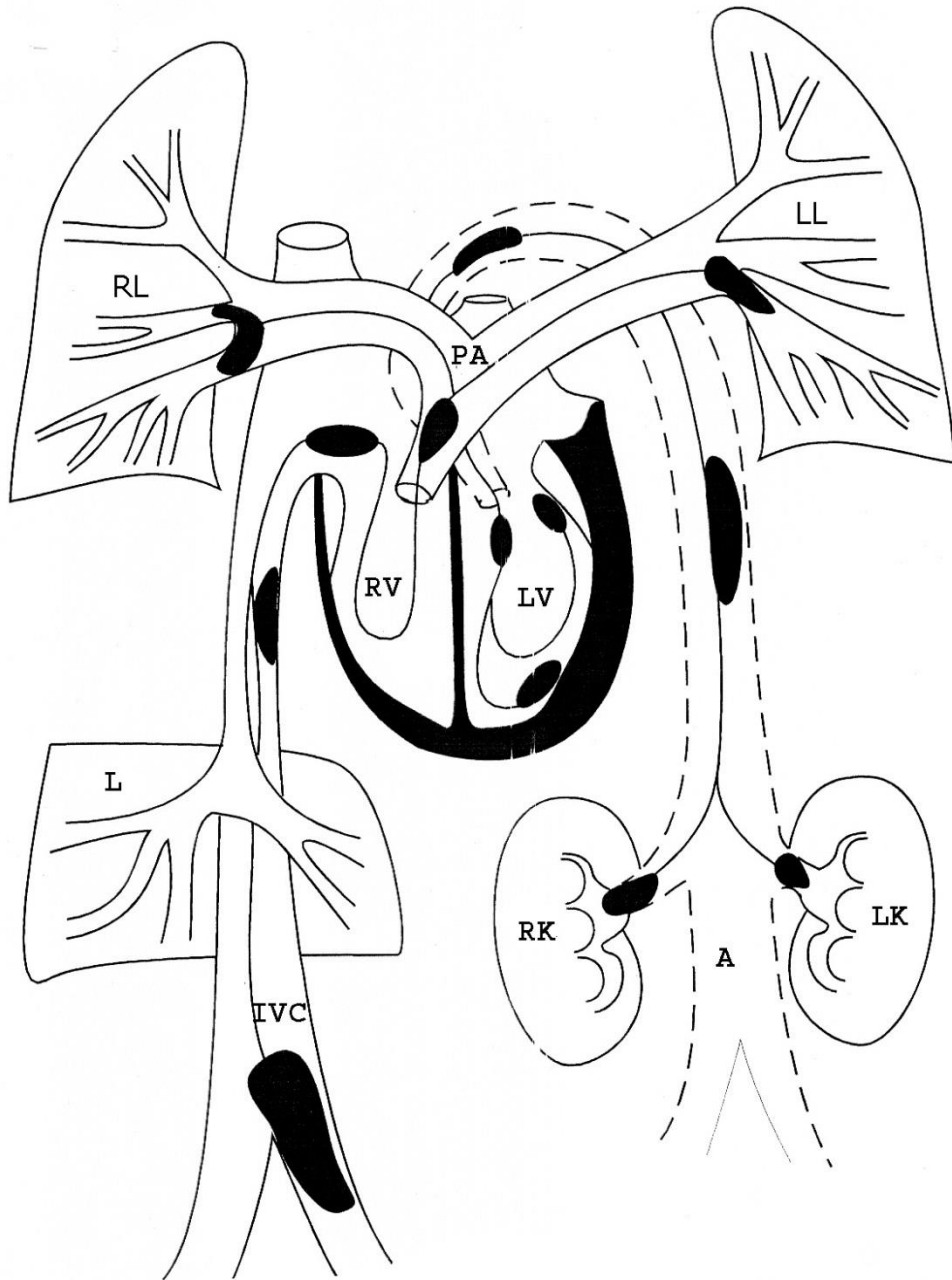
- din venele pulmonare, cavitățile stîngi ale inimii, aortă și arterele mari → în arterele circulației mari (arterele m/i, celiacă, lienală, mezenteriale, renale, cerebrale, coronariene);

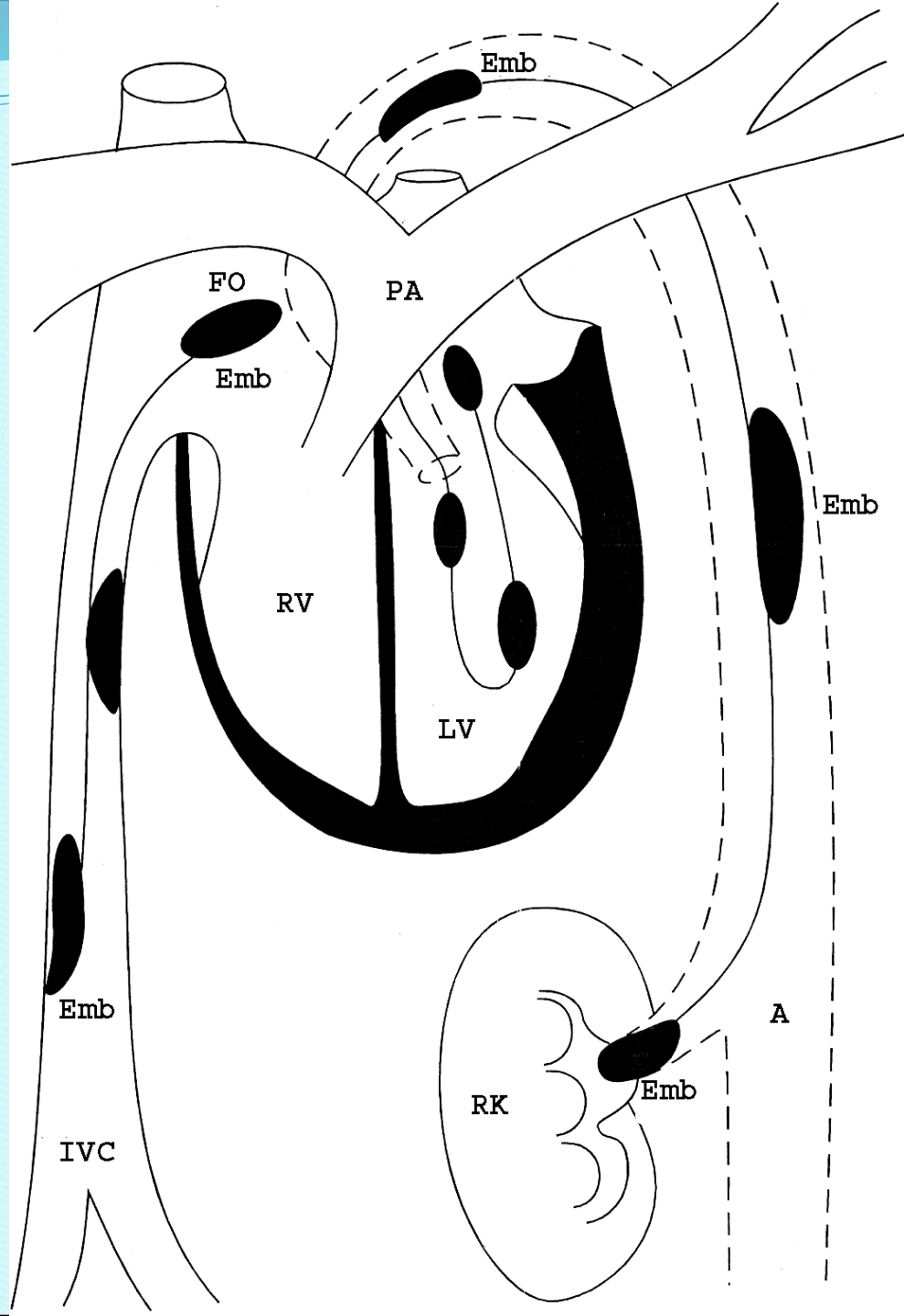
- din ramificațiile sistemului portal → în trunchiul venei porte și în ficat.

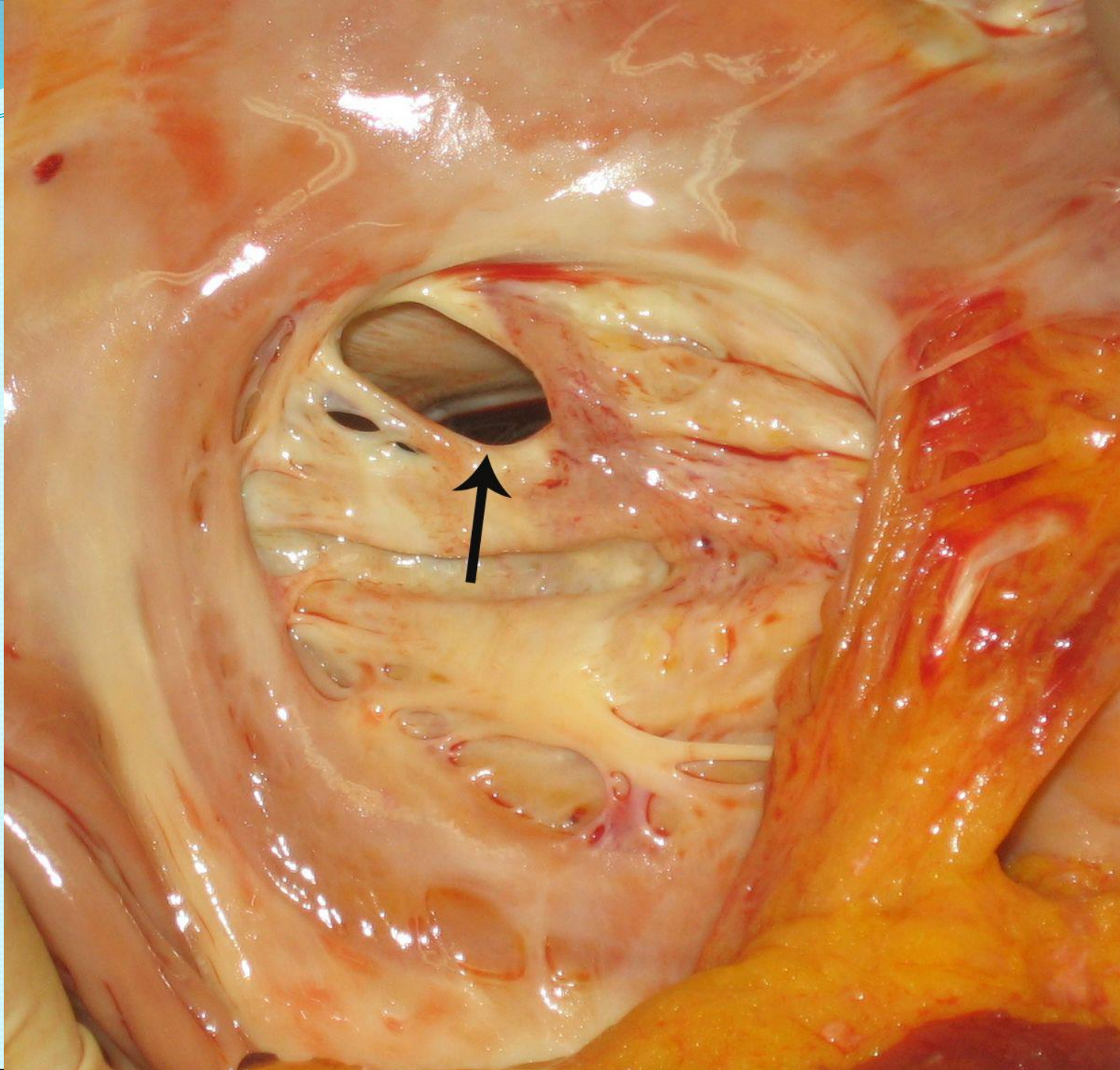
2) Embolia paradoxală (încrucișată) - embolul din venele circulației mari ajunge direct în cavitățile stângi ale inimii și în arterele circulației mari, ocolind sistemul circulației mici (sistemul capilar pulmonar).

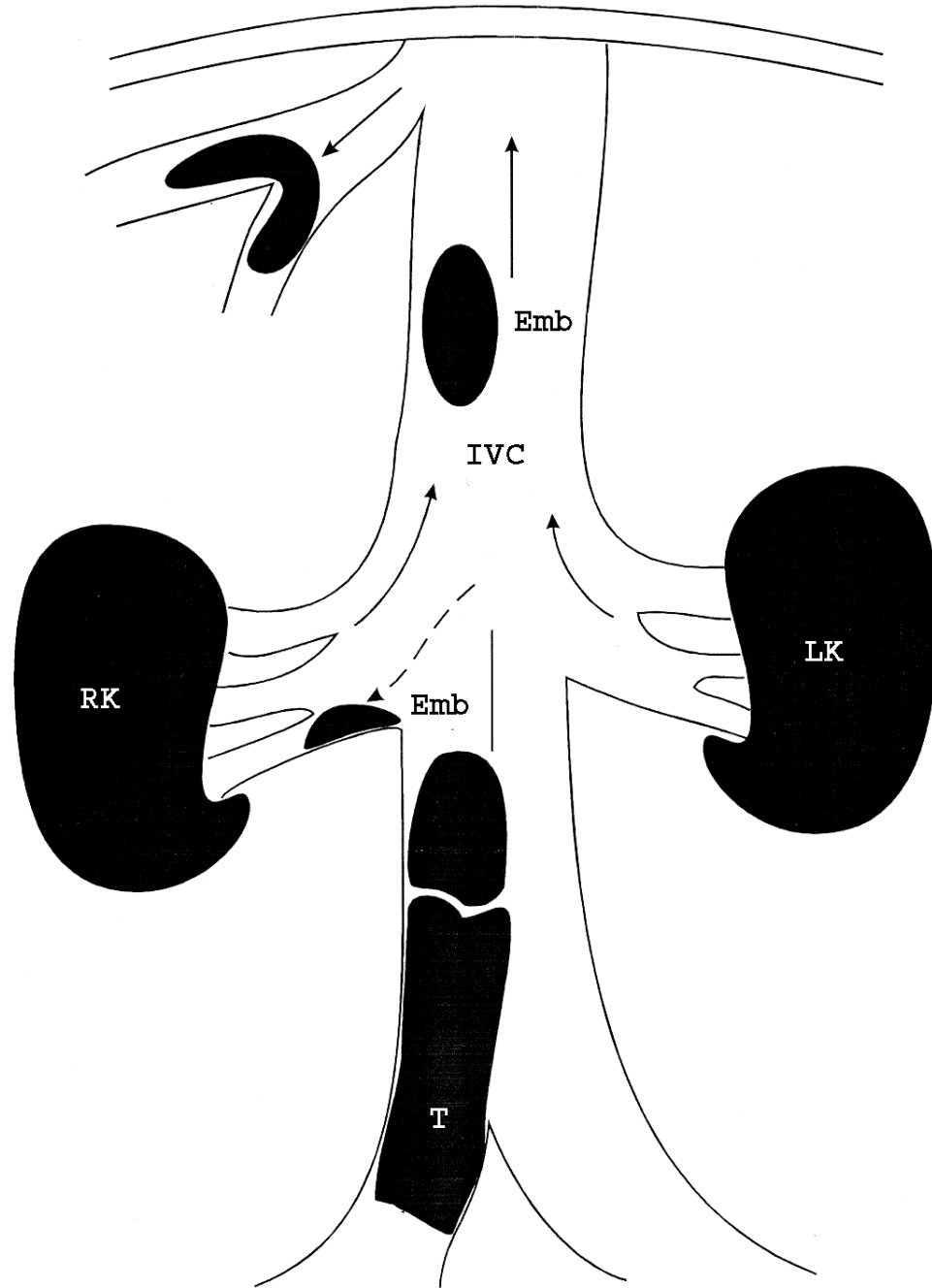
Se observă în malformații cardiace înnăscute.

3) Embolia retrogradă - vehicularea embolului contra curentului sanguin; de ex., embolia venelor hepatice sau renale când TE vine din vena cavă inferioară în momentul creșterii bruște a presiunii intraabdominale sau intratoracice (într-un acces de tuse).









Clasificarea emboliei după natura (compoziția) embolului:

- 1) tromboembolia;**
- 2) grasă;**
- 3) aeriană;**
- 4) gazoasă;**
- 5) celulară (tisulară);**
- 6) microbiană;**
- 7) cu corpi străini.**

Tromboembolia - embolia cu trombi sau fragmente de trombi detașați: locul de plecare (sursa) poate fi în vene, artere sau cavitățile inimii.

Se observă în tromboflebite, boala varicoasă a venelor membrelor inferioare, hemoroizi, ateroscleroza arterelor, anevrismele arteriale și cardiace, tromboendocardita infecțioasă sau reumatismală, infarctul miocardic.

Poate duce la infarcte, gangrenă.

Tromboembolia arterei pulmonare.

Punctul de plecare al TE pulmonari pot fi trombii din venele membrelor inferioare, pelviene, intra-abdominale, cave, din cavitățile drepte ale inimii.

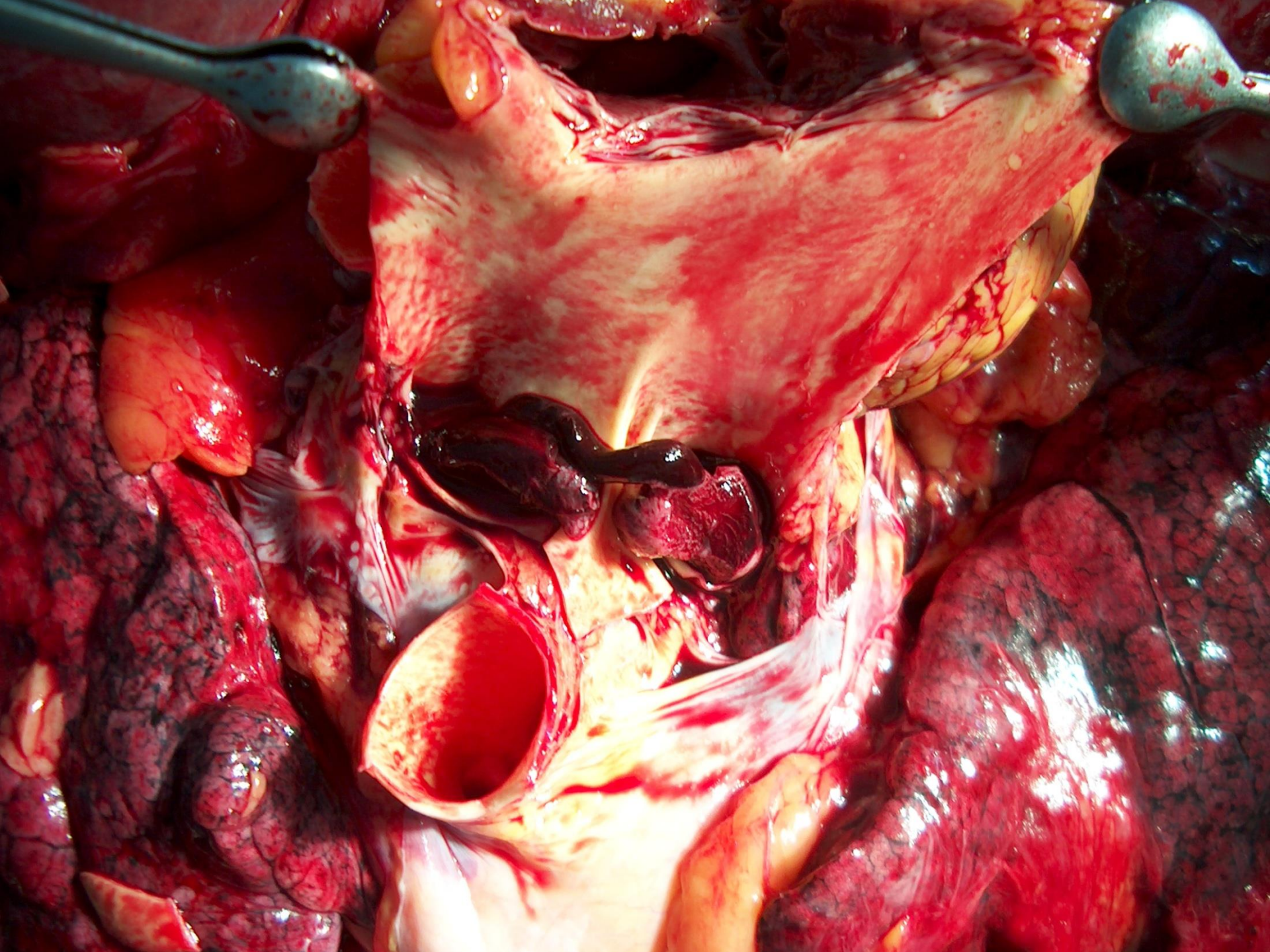
Cel mai frecvent (90-95% de cazuri) provin din venele profunde ale m/i (vena poplitee).

60-80% au dimensiuni mici și evoluează asimptomatic.

TE ramurilor arteriale mici, periferice duce la infarct pulmonar hemoragic.

Obturarea trunchiului comun sau a ramurilor mari ale arterei pulmonare duce la moarte subită din cauza blocării circulației pulmonare cu apariția asfixiei și **cordului pulmonar acut.**

În unele cazuri, moartea subită poate surveni chiar și de la tromboemboli de dimensiuni relativ mici prin reflex pulmocarotidian cu spasmul ramificațiilor arterei pulmonare, bronhiilor și arterelor coronariene și stop cardiac.

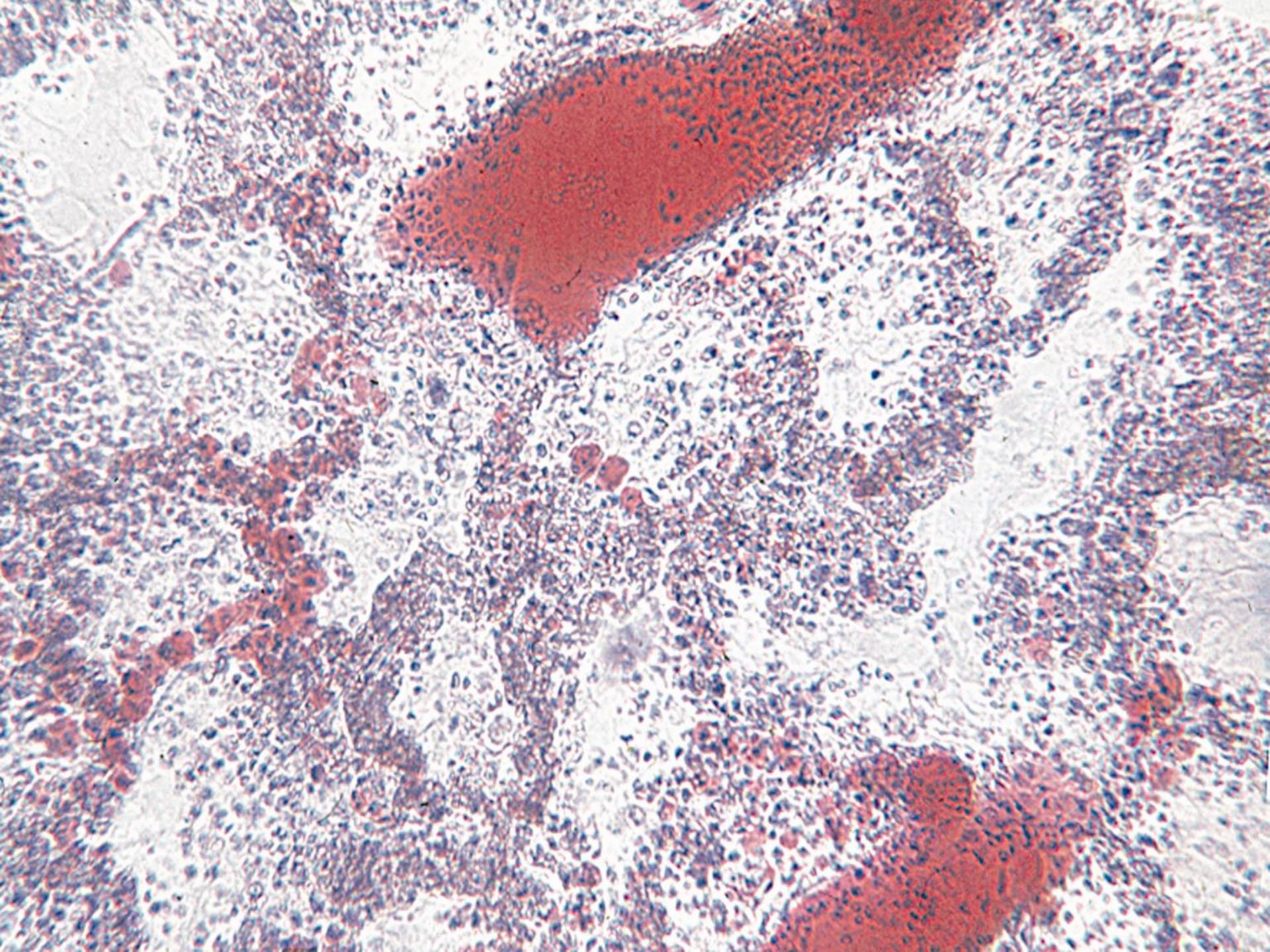


Embolia grasă – embolie cu particule de grăsimi endogene sau exogene.

Se întâlnește în fracturi ale oaselor tubulare, mai rar – în contuzii ale țesutului celuloadipos introducerea intravenoasă a unor substanțe uleioase.

Duce la embolizarea capilarelor pulmonare cu asfixie acută dacă sunt blocate mai mult de 2/3 din capilare. Picături mici de lipide nimeresc în microvasele cerebrale, cauzând focare mici de necroză și hemoragii pericapilare.

Aproximativ 10% de pacienți decedează.
La autopsie se identifică cu **Sudan III**.

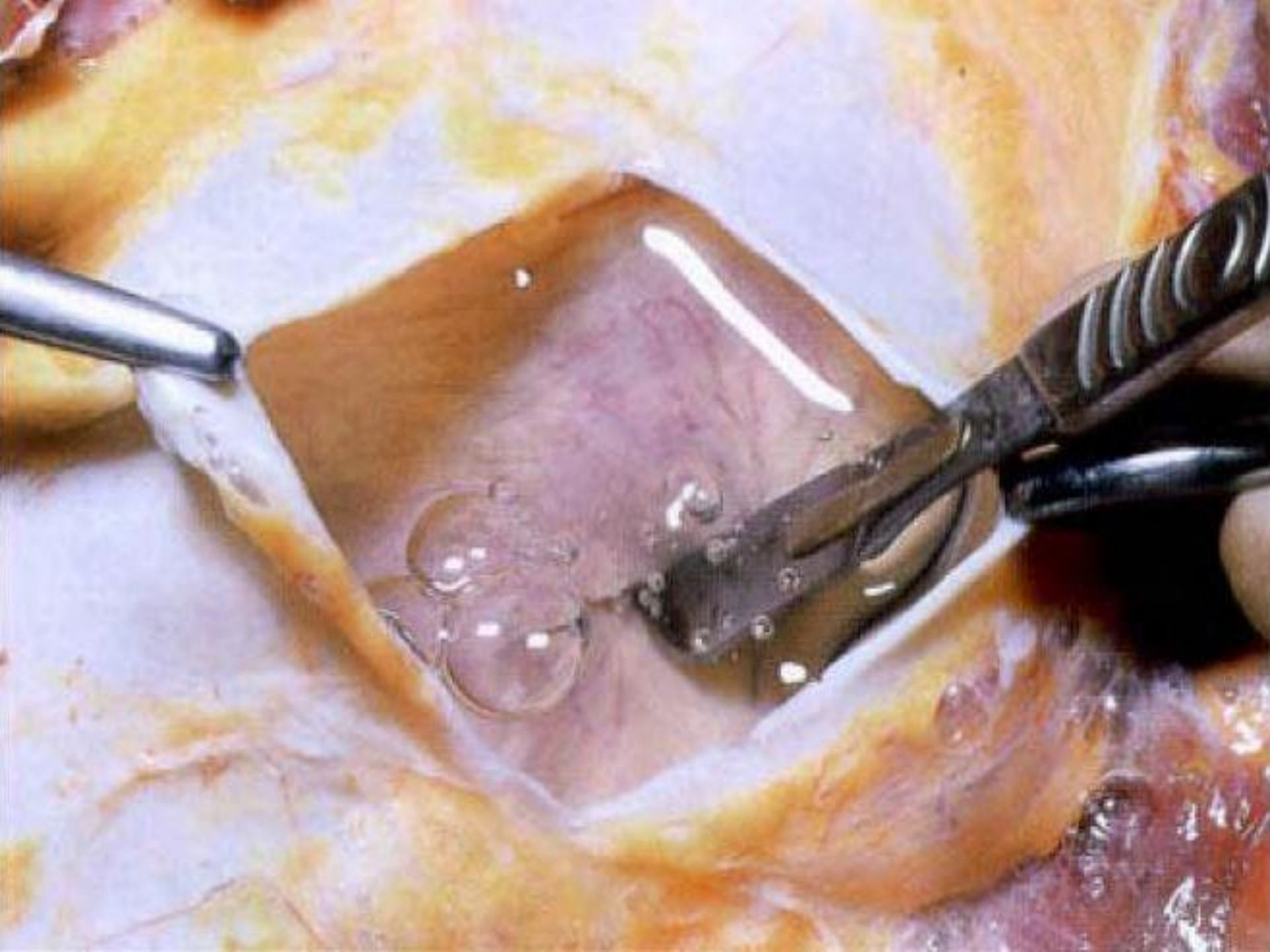


Embolia aeriană – în sistemul venos sau arterial
pătrunde aer atmosferic.

Se observă în traumatisme sau intervenții
chirurgicale pe regiunea gâtului în urma lezării
veneii jugulare sau veneii cave superioare;

Se întâlnește la fel în traume sau intervenții
chirurgicale la torace, plămâni, cord, laparoscopie,
pneumotorax, puncții pleurale.

În timpul nașterii sau avortului la lăuze poate avea
loc pătrunderea aerului în sînge prin venele uterine
dehiscente (deschise).



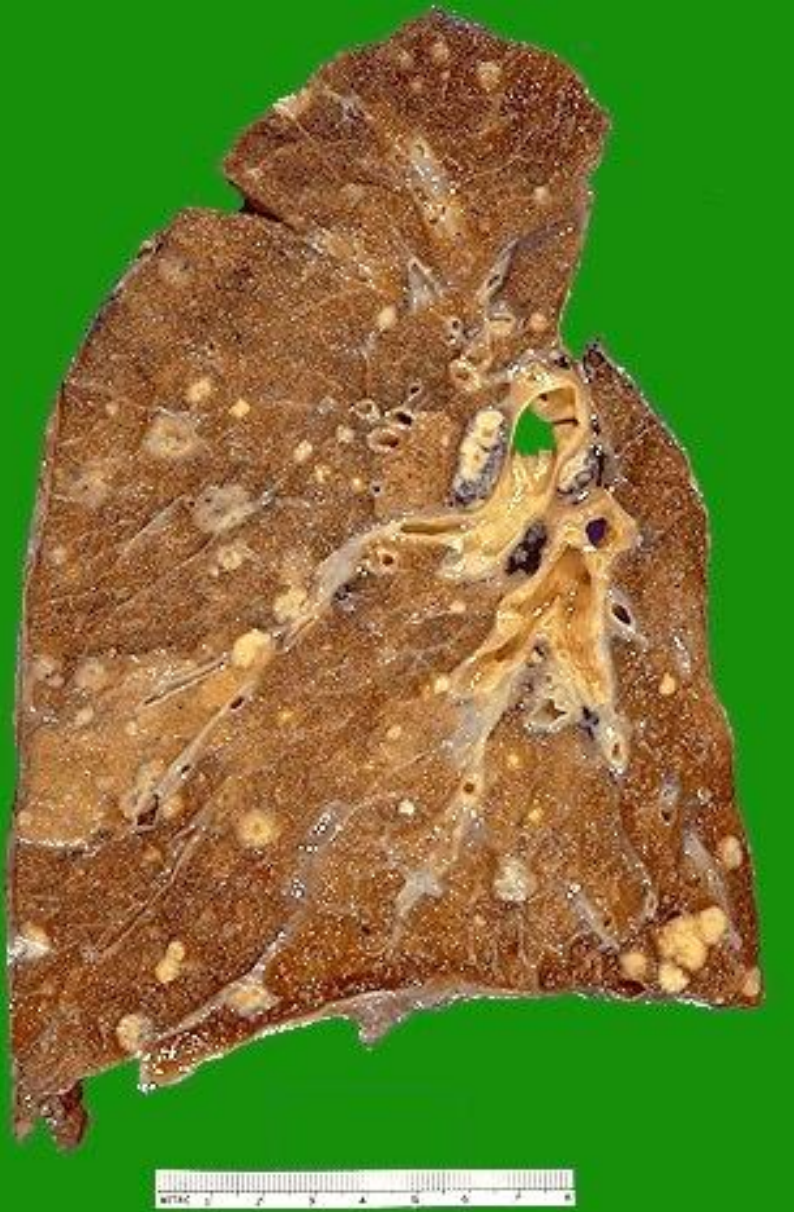Embolia gazoasă - obstrucția vaselor cu bule de azot. Se întâlnește la scafandri, chesonieri, aviatori.

Embolia tisulară (celulară) - embolia cu celule izolate sau fragmente de țesut. Se observă în primul rând în tumori maligne. Se dezvoltă metastaze tumorale (în cancer, sarcom, melanom).

Embolia microbială - embolul este constituit din aglomerări de microorganisme (colonii de microbi, fungi sau paraziți), care nimeresc în sânge dintr-un focar septic.

Se observă în sepsis (septicopiemie), duce la apariția abceselor metastatice în organe.

Metastaze de cancer în plămân.



Metastaze de cancer în ficat.

