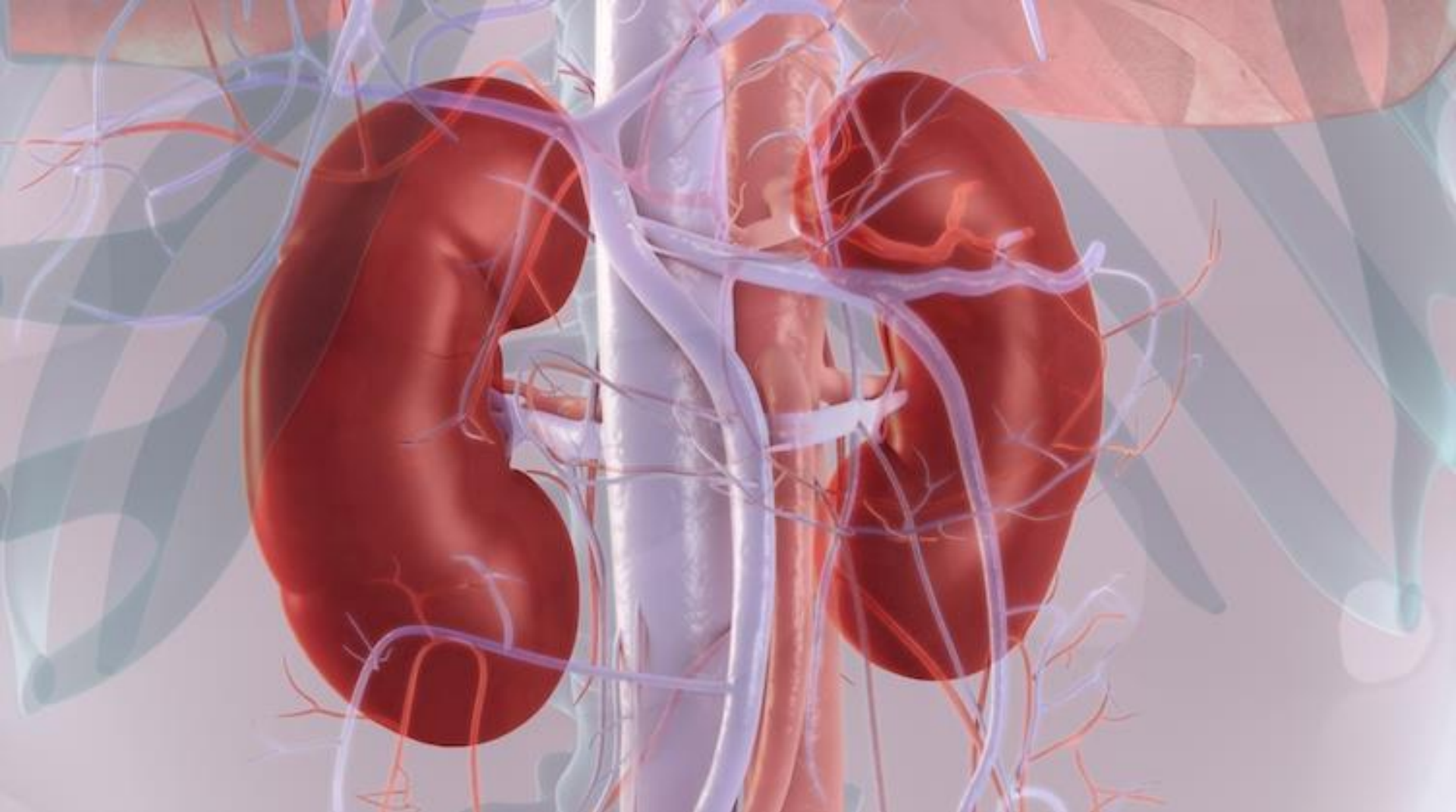

Болезни почек.

I. Микропрепараты:

№ 70. Быстро прогрессирующий пролиферативный (с полулуниями) гломерулонефрит. (окраска Г-Э.).

Обозначения:

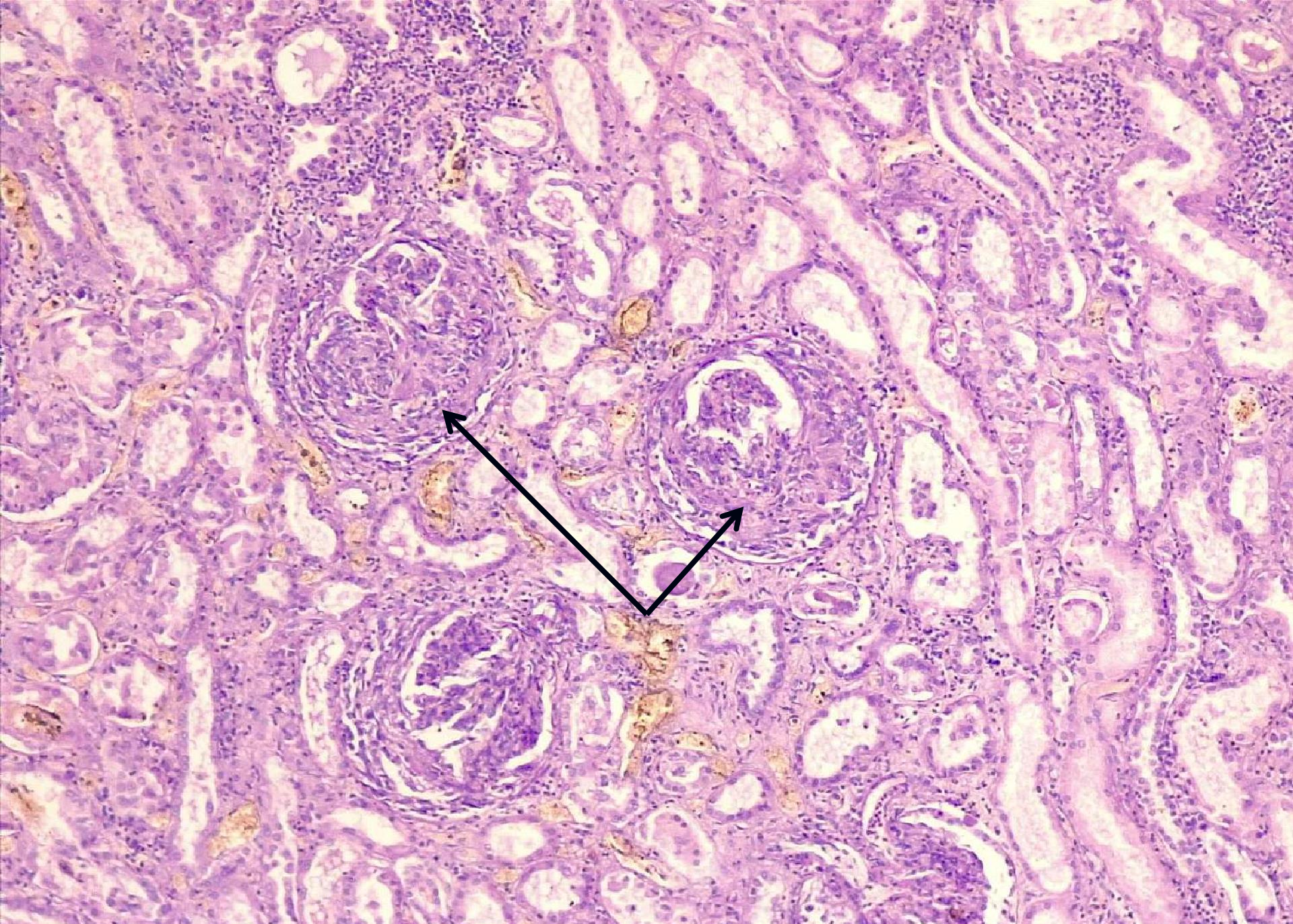
1. Фокальный некроз, пролиферация эндотелия и мезангия клубочек.
2. Пролиферация капсулы клубочка в виде полулуния.
3. Отложения фибрина в клубочке.

В микропрепарате имеются клубочки, окруженные утолщениями париетального листка капсулы в виде «полулуния», которые сдавливают клубочек, стенозируют и облитерируют боуменову полость (мочевое пространство). В полулуниях могут быть макрофаги, фибрин. Некоторые клубочки увеличены в размерах, с повышенной клеточностью из-за пролиферации эндотелиальных и мезангиальных клеток, очагами некроза, другие атрофированы, деформированы, с очагами гиалиноза, имеют пальцевидный вид. В интерстиции отмечается расширение и гиперемия сосудов, кровоизлияния, лимфоидная инфильтрация. Канальцы не поражены или могут быть признаки гиалиновой дистрофии нефроцитов, а в просвете белковые цилиндры.

Полулуния образуются в результате пролиферации сквамозных клеток париетального листка капсулы, а также из-за миграции моноцитов/макрофагов, нейтрофильных лейкоцитов и экссудации фибрина в полость капсулы. Быстрый рост и фиброз полулуний ведет к полному закрытию мочевого пространства (полости капсулы) и соответствующий нефрон становится нефункциональным. Поскольку эта форма гломерулонефрита (ГН) является диффузной, двусторонней, с вовлечением 80% клубочков развивается быстро прогрессирующая почечная недостаточность (в течении нескольких недель или месяцев), а морфологически развивается гломерулосклероз и гломерулогиаминоз, атрофия канальцев и прогрессирующее сморщивание почек.

Клинически проявляется нефритическим синдромом: гематурией, протеинурией, цилиндрурией, олигурией, отеками, артериальной гипертонией.

Является клиническим синдромом, который осложняет различные системные заболевания, а во многих случаях причина остается неизвестной (идиопатический ГН). Преобладающий патогенетический механизм иммунный, который может быть 3-х типов: первый тип – с антителами против базальной мембраны клубочковых капилляров (12% случаев), например, при синдроме Гудпасчера; второй тип – иммуннокомплексный (44%), например, при системной красной волчанке, некоторых формах постстрептококкового ГН и третий тип – слабоиммунный, пауси-иммунный ГН (англ. paucity – бедность) с антителами против цитоплазмы нейтрофилов (44%), например, при системных васкулитах. Осложнения: острая или хроническая почечная недостаточность, сердечно-сосудистая недостаточность, кровоизлияние в мозг.



№ 70. Быстро прогрессирующий пролиферативный (с полулуниями) гломерулонефрит. (окраска Г-Э.).

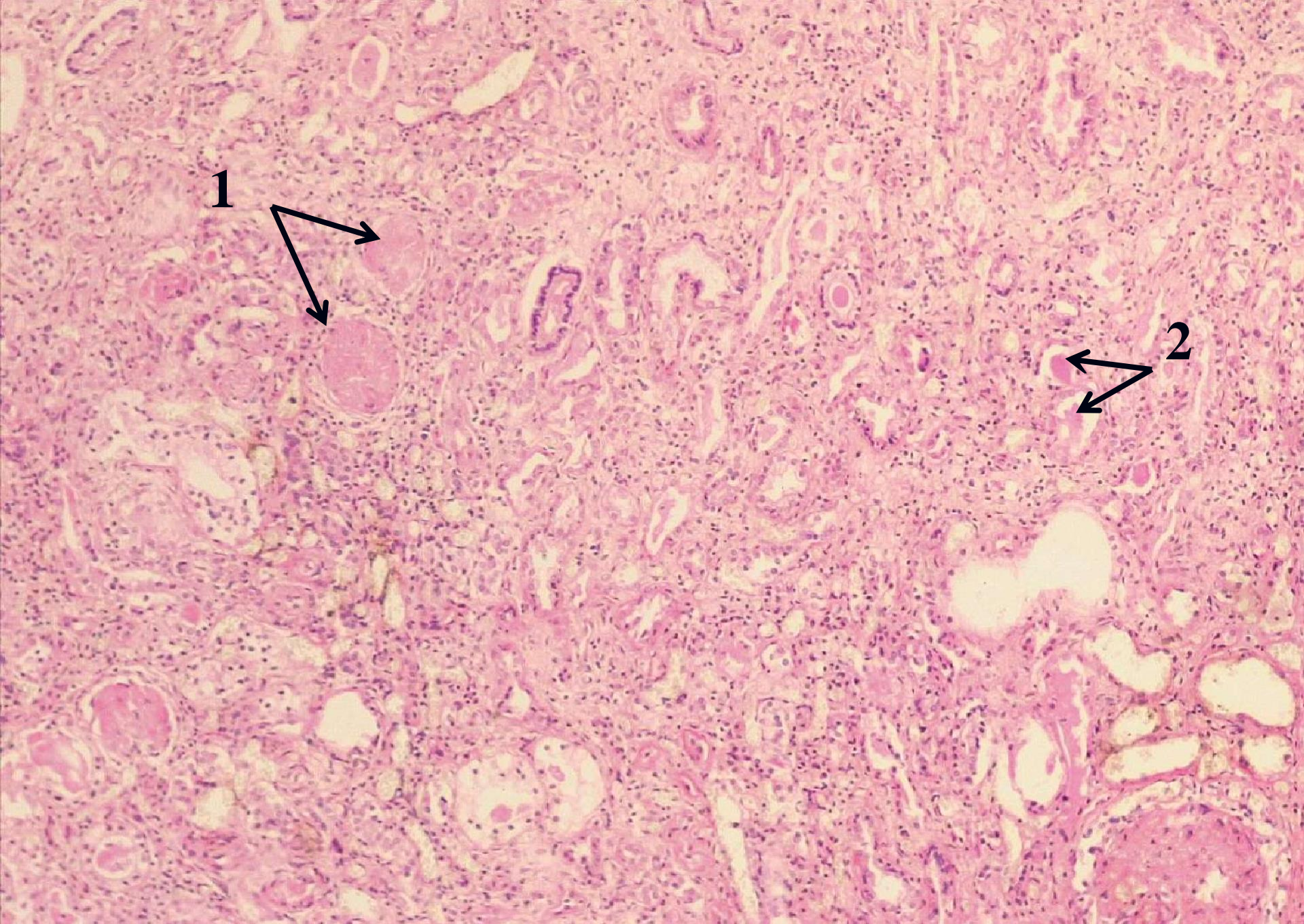
№ 71. Хронический гломерулонефрит. (окраска Г-Э.).

Обозначения:

1. Атрофированный клубочек со склерозом, гиалинозом и облитерацией капсулы.
2. Канальцы с белковой дистрофией нефроцитов.
3. Белковые цилиндры в просвете канальцев.

В микропрепарате отмечаются процессы атрофии, склероза и гиалиноза клубочков, некоторые из них замещены соединительной тканью, превращены в мелкие рубцы (гломерулосклероз), другие имеют вид гиалиновых шаров, окрашенных эозинофильно (гломерулогиаминоз), капсула облитерирована; большинство канальцев атрофированы, просвет расширен, эпителий уплощен, в нефроцитах зернистая/гиалиновая дистрофия, в просвете гиалиновые цилиндры. В строме имеется интерстициальный фиброз, слабо выраженная воспалительная лимфоидно-гистиоцитарная инфильтрация, артериолы склерозированы и гиалинизированы, в артериях мелкого и среднего калибра фиброз и гиалиноз интимы.

Хронический ГН развивается медленно, в течении многих лет и завершается диффузным нефросклерозом и зернистым сморщиванием почек. Основной патогенетический механизм связан с циркулирующими иммунными комплексами. Является наиболее частой причиной хронической почечной недостаточности с азотемической уремией. Другие осложнения – сердечно-сосудистая недостаточность, кровоизлияние в мозг.



№ 71. Хронический гломерулонефрит. (окраска Г-Э.).

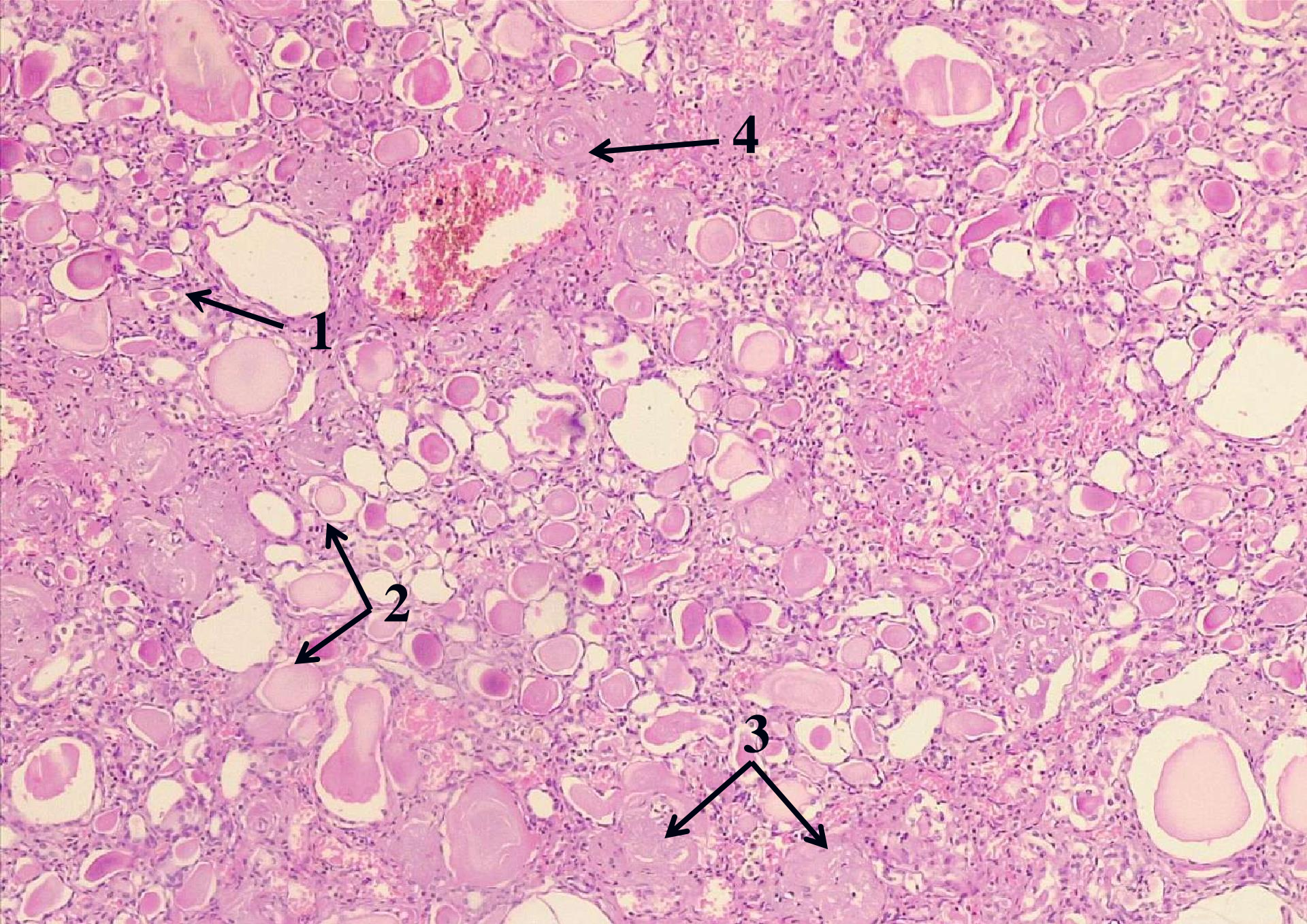
№ 152. Хронический пиелонефрит. (окраска Г-Э.).

Обозначения:

1. Воспалительный клеточный инфильтрат в межуточной ткани.
2. Белковые массы напоминающие коллоид в просвете расширенных канальцев (“щитовидная почка”).
3. Склероз отдельных клубочков.
4. Склероз артерий мелкого и среднего калибра.

В строме почки отмечается умеренно выраженная лимфоидно-гистиоцитарная инфильтрация, очаги интерстициального фиброза, склероз и гиалиноз некоторых клубочков, артериолосклероз и артериологиалинз, склероз артерий мелкого и среднего калибра; канальцы расширены, эпителий уплощен, в просвете гиалиновые цилиндры, окрашенные однородно эозинофильно, напоминающие коллоид фолликулов щитовидной железы («псевдощитовидная почка»).

Хронический пиелонефрит - это тубуло-интерстициальный инфекционный нефрит, который является причиной 2-3% хронической почечной недостаточности. Есть 2 варианта: пиелонефрит, ассоциированный с пузырно-мочеточниковым рефлюксом и обструктивный пиелонефрит. В обоих случаях решающее значение имеет наслоение инфекции мочевых путей. Хронический пиелонефрит завершается крупнобугристым сморщиванием почек и хронической почечной недостаточностью. Другие осложнения связаны с нефрогенной артериальной гипертонией: сердечно-сосудистая недостаточность, кровоизлияние в мозг.



№ 152. Хронический пиелонефрит. (окраска Г-Э.).

№ 49. Светлоклеточный рак почки. (окраска Г-Э.).

Обозначения:

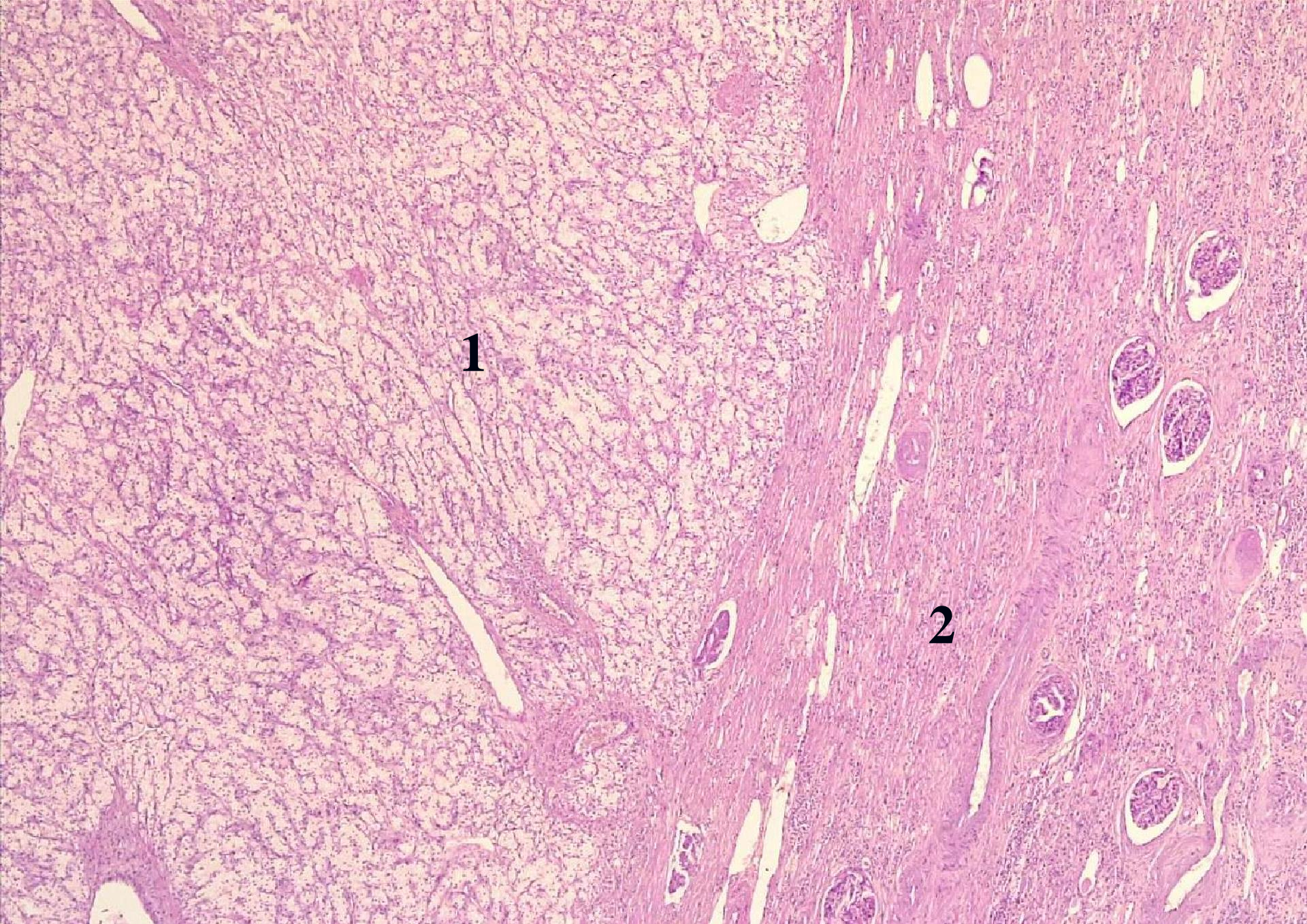
1. Опухолевый узел:

- а. раковые клетки с светлой цитоплазмой;
- б. строма опухоли в виде тонких прослоек соединительной ткани;
- в. тонкостенные сосуды опухоли.

2. Неизменённая ткань почки.

В микропрепарате имеется опухолевый узел, хорошо отграниченный, состоящий из крупных, полигональных клеток со светлой цитоплазмой (содержат гликоген и липиды, которые растворяются при гистологической обработке кусочков тканей), расположенных в виде альвеол или долек, разделенных тонкими прослойками волокнистой соединительной ткани, ядра мелкие, округлые, некоторые дольки имеют тубулярное строение; окружающая ткань почки не изменена или несколько склерозирована.

Светлоклеточная карцинома является наиболее частой формой рака почек(65%). Локализуется в корковом слое и развивается из эпителия канальцев.



№ 49. Светлоклеточный рак почки. (окраска Г-Э.).

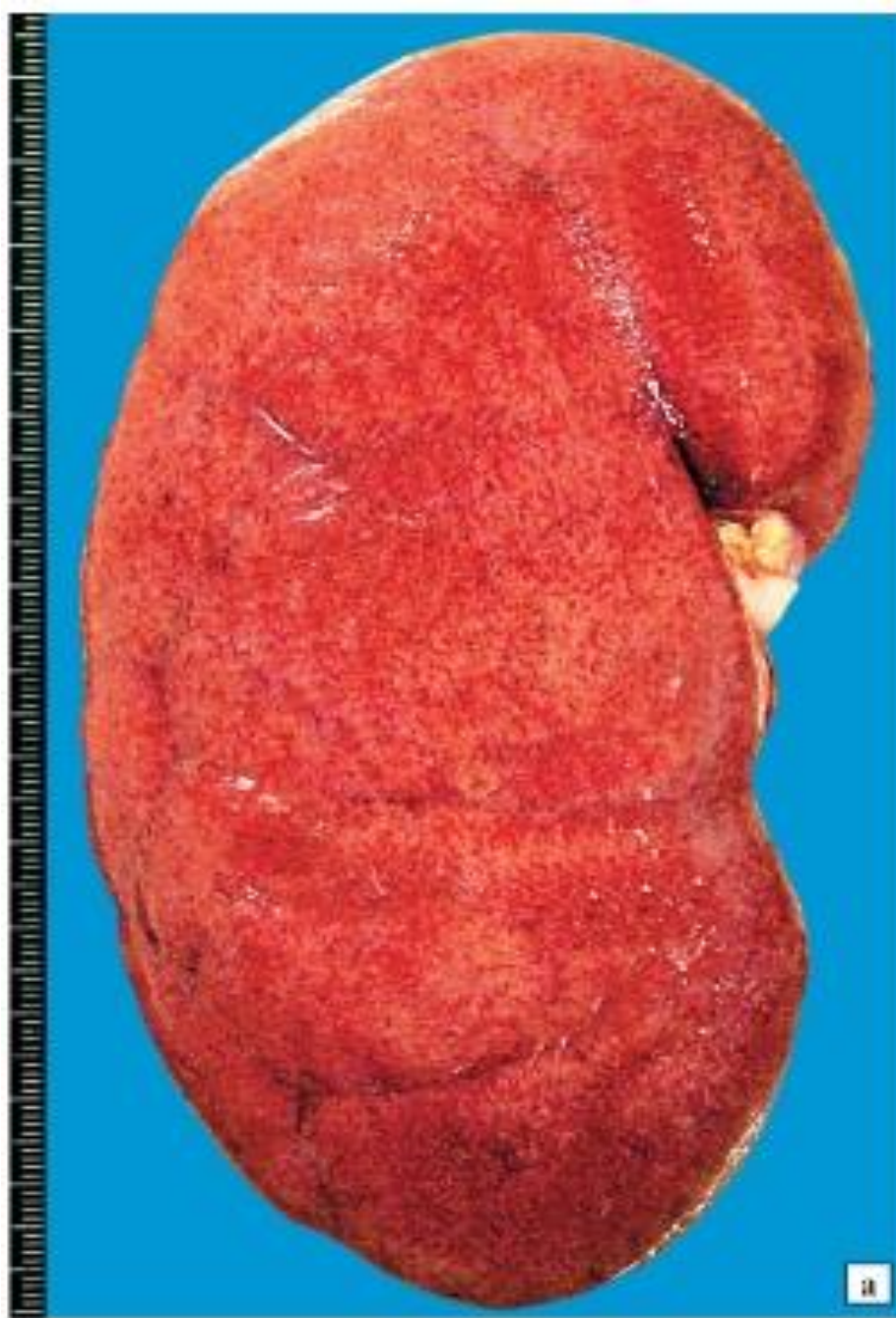
II. Макропрепараты:

№ 81. Острый гломерулонефрит.

Почка увеличена в объеме, капсула напряжена, наружная поверхность с множественными мелкоточечными кровоизлияниями (напоминают «блошинные укусы»), на разрезе корковый слой четко выражен, отечный, тусклый, серо-желтоватого цвета, с множественными красными точками, мозговой слой гиперемирован, темно-красного цвета – «большая пестря почка».

Наиболее частой причиной острого ГН (90% случаев) является β -гемолитический стрептококк группы А. Развивается, обычно, через 1-4 недели после стрептококковой ангины или какого-либо кожного поражения, вызванного «нефритогенным» штамом стрептококка. Иммунный механизм заключается в отложении иммунных комплексов на субэпителиальной поверхности базальных мембран клубочковых капилляров. Иммунные комплексы состоят из IgG, белков стрептококка (антиген) и комплемента.

При иммунолюминесцентной и электронной микроскопии отложения иммунных комплексов имеют зернистый вид. При световой микроскопии в клубочках отмечается повышенная клеточность из-за пролиферации эндотелиоцитов и мезангиоцитов и инфильтрации нейтрофильными лейкоцитами и моноцитами. Клинически проявляется нефритическим синдромом: гематурией, эритроцитарными цилиндрами, протеинурией, отеками, артериальной гипертонией. Исходы: у детей – полное восстановление в 90-95% случаев; у взрослых: а) полное восстановление в 60% случаев, б) развитие быстро прогрессирующего ГН в 3-5% случаев и в) у 30% пациентов сохраняется длительный период протеинурия, гематурия и артериальная гипертония.



№ 81. Острый гломерулонефрит.

№ 82. Амилоидоз почек.

Почка увеличена в объеме, поверхность слегка бугристая, плотной консистенции, на разрезе слои плохо контурируются, серо-желтоватого цвета, имеет сальный или восковой вид - «большая белая амилоидная почка».

Амилоидоз почек (амилоидная нефропатия) наблюдается как при первичном амилоидозе, например, при миеломной болезни (форма AL), так и при вторичном амилоидозе, например, при гнойном остеомиелите, туберкулезе, бронхоэктатической болезни, ревматоидном артрите (форма AA).

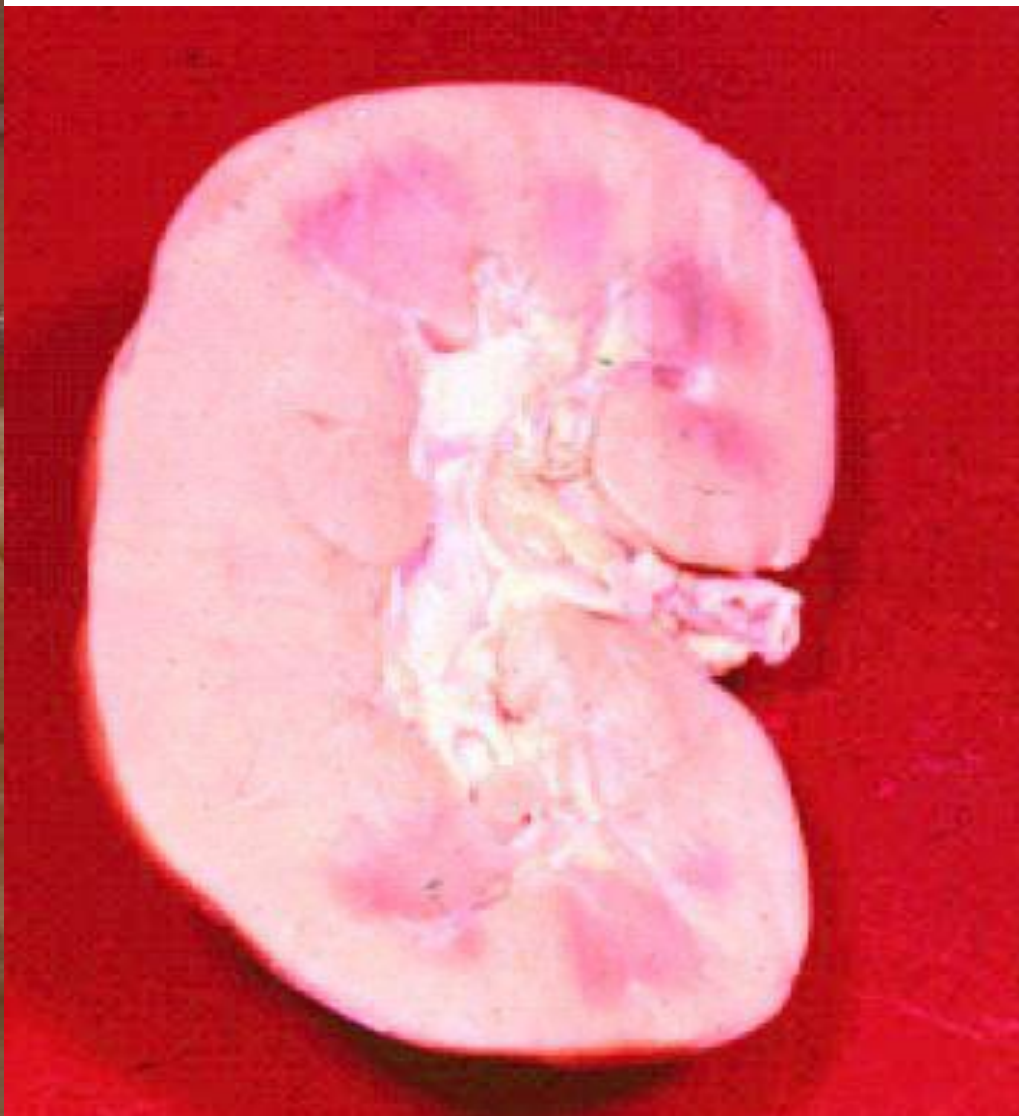Клинически проявляется нефротическим синдромом: массивной протеинурией (более 3,5 г в сутки), гипоальбуминемией, генерализованными отеками, гиперлипидемией и липидурией, азотемией, артериальной гипертензией (в 50% случаев).

Осложнения: почечная недостаточность, инфекции в связи со снижением иммунитета, сердечно-сосудистая недостаточность, склонность к тромбозам сосудов из-за потери иммуноглобулинов и белков противосвертывающей системы крови.

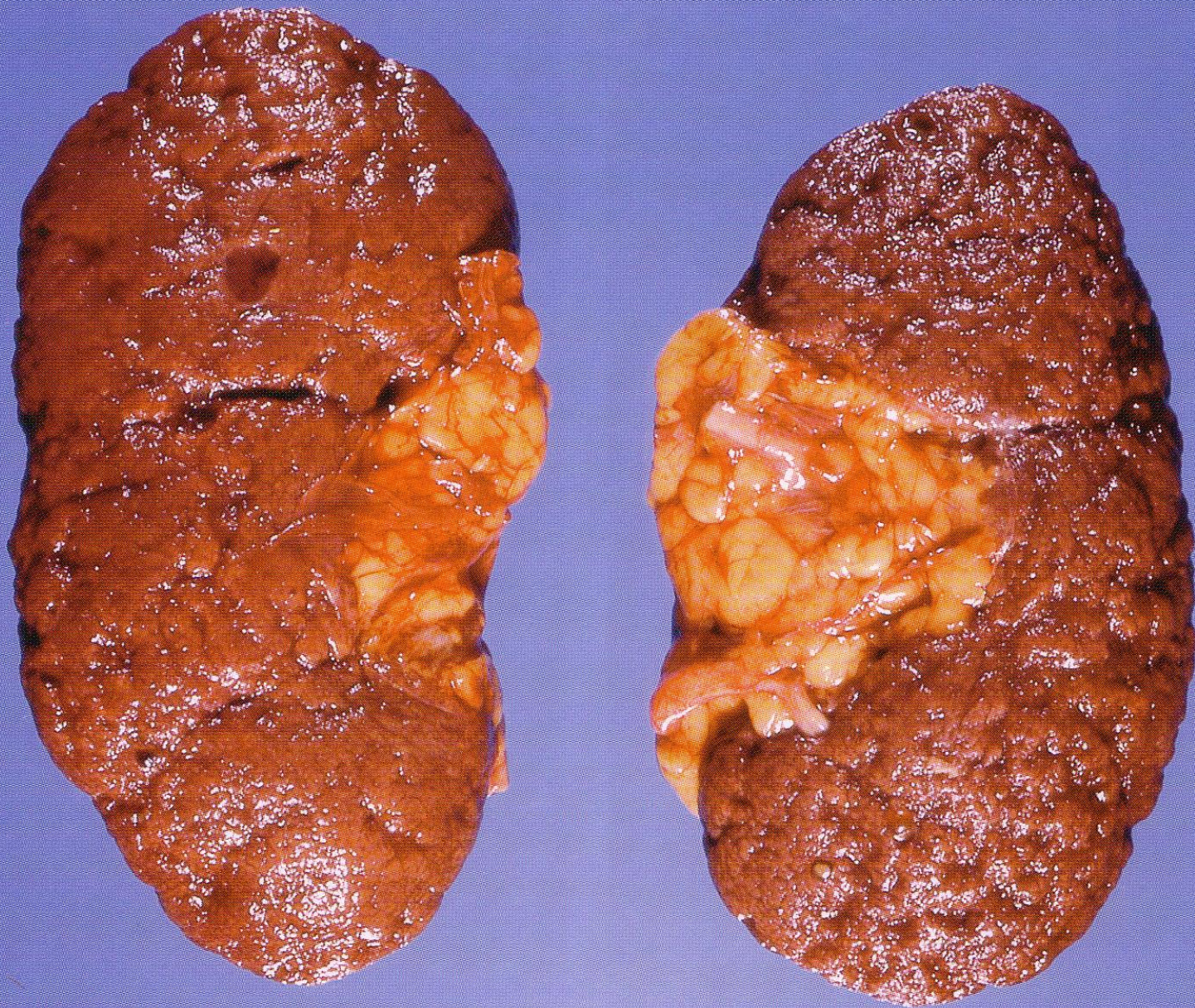№ 83. Сморщенная почка.

Почка уменьшена в размерах, поверхность зернистая/бугристая, плотной консистенции, на разрезе рисунок строения стерт, белесовато-серого цвета.

Сморщивание почек – нефросклероз – наблюдается как при заболеваниях почек, например, при ГН, амилоидозе, пиелонефрите, туберкулезе, инфаркте (вторичный нефросклероз), так и при сердечно-сосудистых заболеваниях, например, при атеросклерозе артерий и при артериальной гипертензии (первичный нефросклероз). В почках происходит атрофия паренхимы, избыточное разрастание соединительной ткани и структурная перестройка. Внешний вид сморщенных почек различен в зависимости от процесса, который вызвал нефросклероз: при артериальной гипертензии и гломерулонефрите поверхность зернистая/мелкобугристая, а при атеросклерозе, пиелонефрите, туберкулезе, амилоидозе, инфаркте – крупнобугристая. Нефросклероз ведет к прогрессирующей почечной недостаточности.



№ 82. Амилоидоз почек.



№ 83. Сморщенная почка.

№ 87. Камни почек.

Почечная лоханка и чашечки расширены, содержат много камней, некоторые лежат свободно, другие сращены со стенкой чашечек/лоханки, размеры от 2-3 мм до 1-2 см, поверхность гладкая (шлифованные камни) или неровная, шероховатая, иногда с разветвлениями по форме лоханки и чашечек - коралловидные камни, цвет белый, желтый или бурый в зависимости от химического состава.

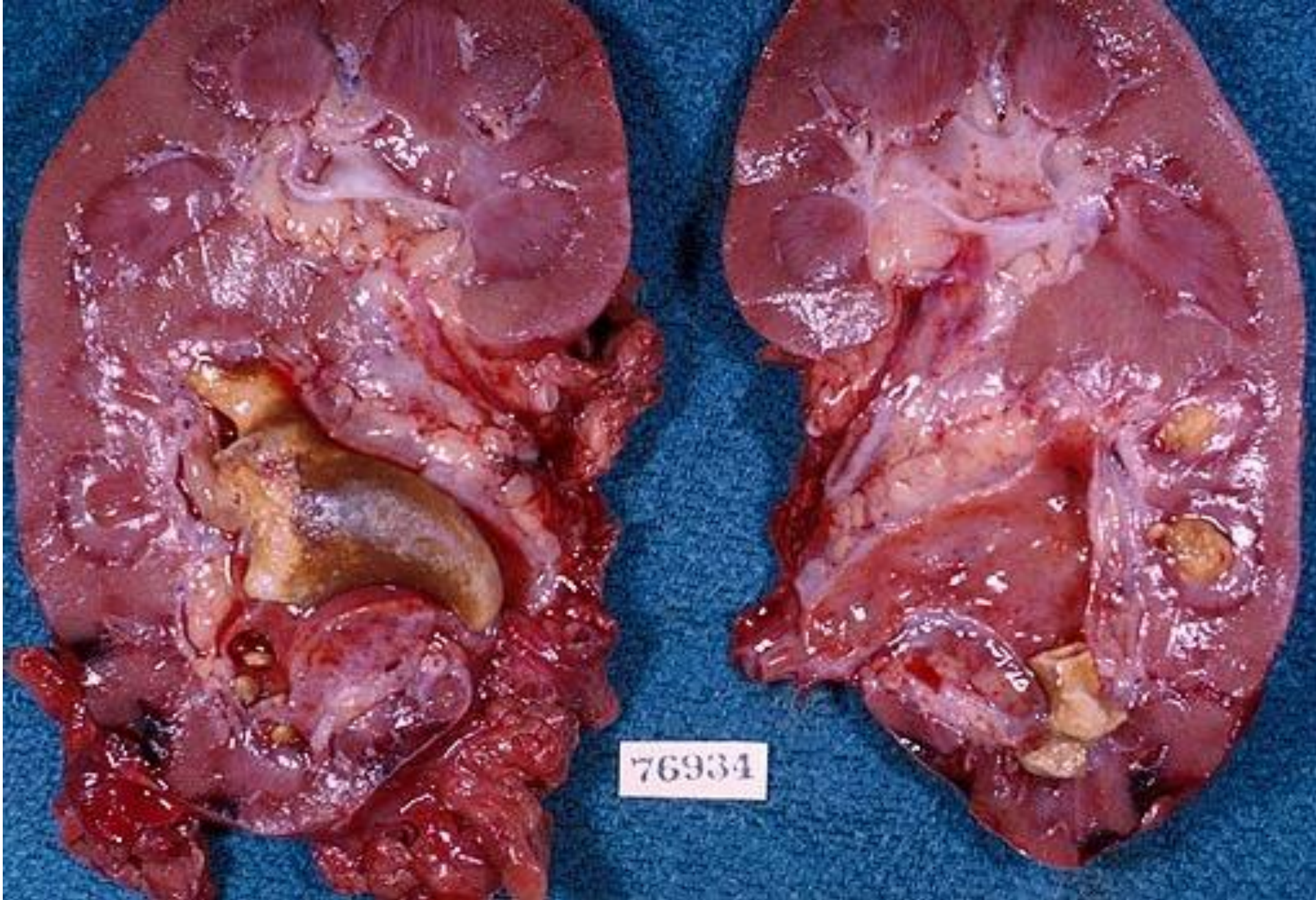
Различают 3 основных вида камней:

а) кальциевые камни (оксалаты и фосфаты кальция), встречаются в 75% случаев, поверхность зернистая/шероховатая, бурого цвета из-за присутствия гемосидерина, который образуется из-за травматизации слизистой и повторных кровотечений;

*б) смешанные камни, так называемые струвитные или трижды-фосфатные камни, состоящие из фосфата аммония-магния; встречаются в ~15%, особенно у больных с мочевиной инфекцией (*Proteus vulgaris*, *Klebsiella*, *Staphylococcus*); бактерии выделяют уреазу, которая расщепляет мочевины (камни, индуцированные инфекцией); имеют беловатый цвет;*

в) камни из мочевиной кислоты (ураты) – образуются в связи с гиперурикемией и урикурией, которые наблюдаются при первичной или вторичной подагре при миелопролиферативных заболеваниях (например, при лейкозах); имеют желто-серую окраску.

Осложнения: пиелонефрит, нефросклероз и крупнобугристое сморщивание пораженной почки, а если процесс двусторонний – прогрессирующая хроническая почечная недостаточность.



№ 87. Камни почек.

№ 88. Гидронефроз.

Почка увеличена в размерах, на разрезе лоханка и чашечки расширены, паренхима атрофирована, пирамиды и сосочки уплощены, слизистая склерозирована, белесоватого цвета.

Наиболее частые причины:

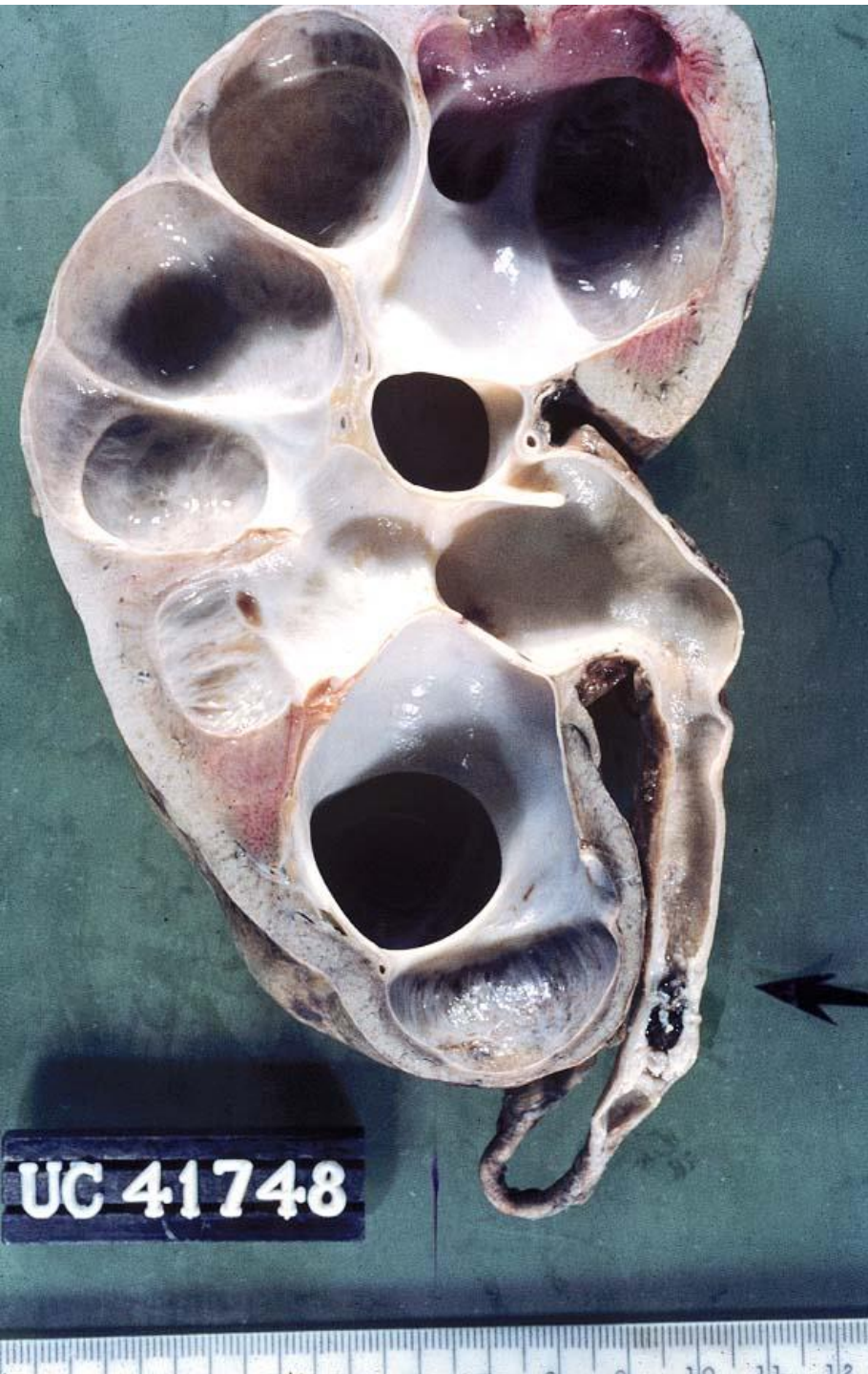- *односторонний гидронефроз: камни, атрезия мочеточника, воспалительные стриктуры, опухоли мочеточника, мочевого пузыря или соседних органов (шейки матки, прямой кишки, лимфоузлов), ретроперитонеальный фиброз;*
- *двусторонний гидронефроз: атрезия мочеточников, двусторонний калькулез лоханок/мочеточников, рак мочевого пузыря и простаты, простатит, стриктура уретры.*

Односторонний гидронефроз ведет к атрофии почки, нефросклерозу и сморщиванию пораженной почки и к компенсаторной гипертрофии противоположной почки, а двусторонний – к атрофии и склерозу почек и прогрессивной хронической почечной недостаточности.

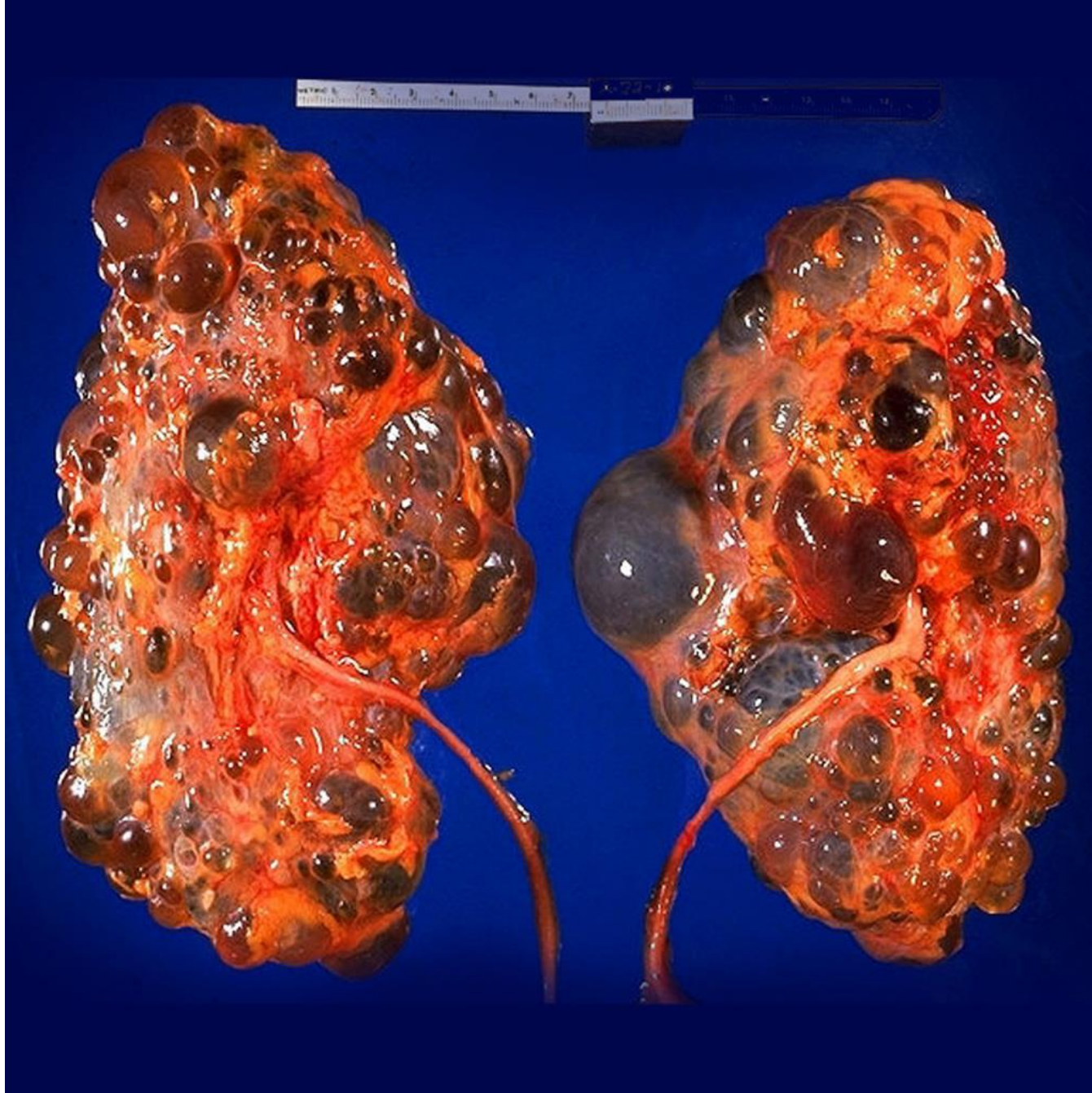№ 86. Поликистоз почек.

Почка представляет собой объемное образование, состоящее из массы округлых или овальных кист, размерами от 0,5 до 3-4 см, с тонкими стенками, внутренняя поверхность гладкая, содержимое прозрачное, между кистами почечная ткань атрофирована или отсутствует.

Является морфологическим субстратом поликистозной болезни почек взрослого – заболевание, передающееся аутосомно-доминантным путем. Частота - 1 случай на 500-1000 человек, составляет ~10% из случаев хронического заболевания почек. Кисты могут образовываться на любом уровне нефрона. В некоторых случаях сочетается с кистами печени и поджелудочной железы. Осложнения: хроническая почечная недостаточность, мочевые инфекции (пиелонефрит), артериальная гипертония (мозговое кровоизлияние).



№ 88. Гидронефроз.



№ 86. Поликистоз почек.

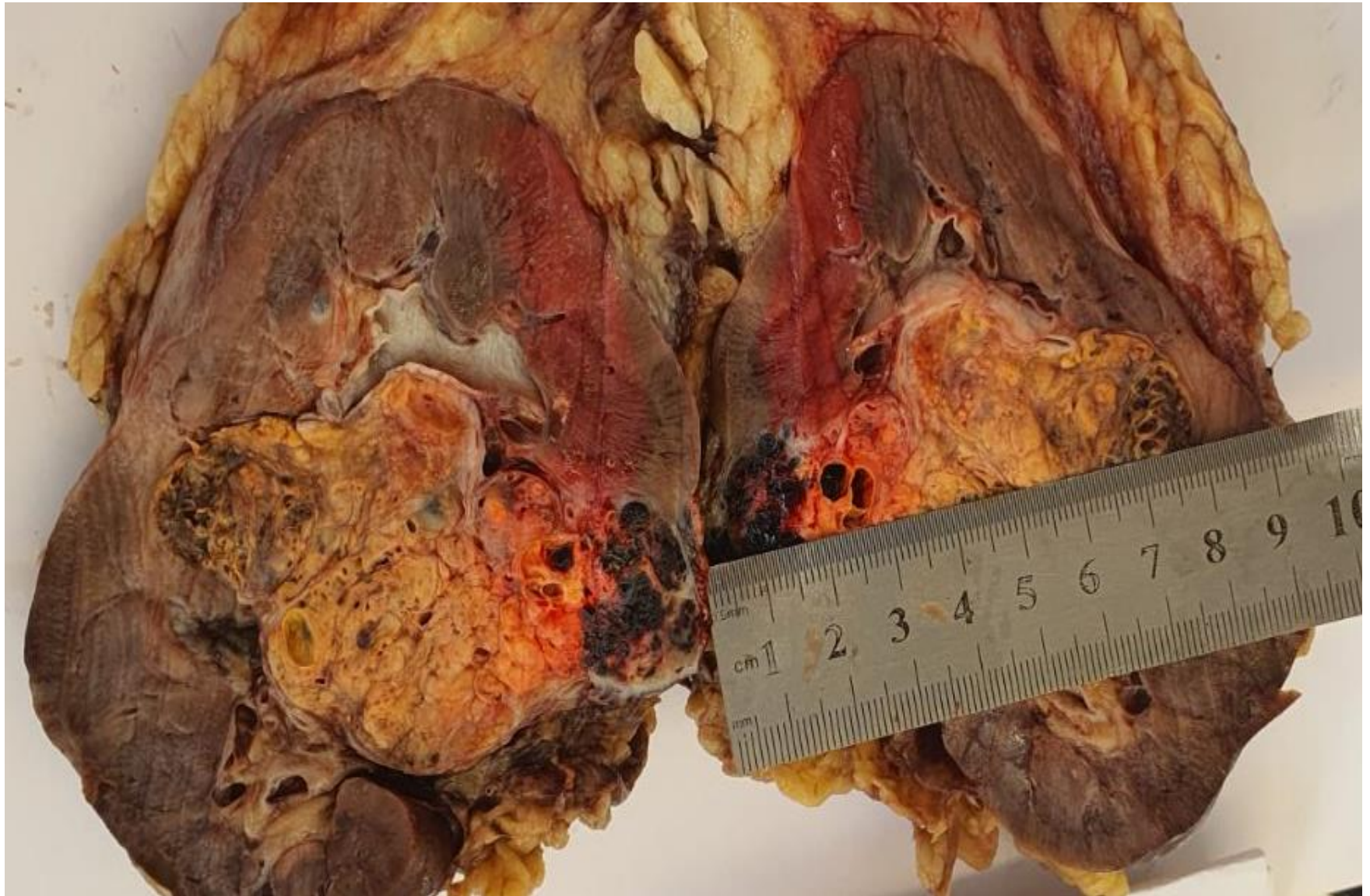
№ 89. Рак почки.

В одном из полюсов почки имеется опухолевый узел округлой формы, хорошо отграниченный, диаметром до 10 см, на разрезе желтого или серо-беловатого цвета, с очагами кровоизлияний, некроза, кистами; прилежащая ткань почки обычного вида.

Составляет 80-85% из общего количества злокачественных опухолей почек и 2-3% из общего количества рака у взрослых. Встречается преимущественно у мужчин (2:1).

Факторы риска: курение, профессиональный контакт с кадмием, цитогенетические аномалии (сочетается часто с болезнью фон Гиппель-Линдау), врожденный поликистоз почек или приобретенный, который является осложнением длительного гемодиализа и др. Частые клинические симптомы: гематурия, паранеопластические проявления, обусловленные секрецией раковыми клетками гормонов и факторов роста, которые могут быть первыми признаками опухоли, например: а) эритроцитоз (секреция эритропоэтина), б) гиперкальциемия (секреция паратгормона), в) артериальная гипертензия (секреция ренина), г) амилоидоз.

Осложнения: а) инвазия почечной вены с тромбозом, которая может распространиться на нижнюю полую вену вплоть до правого сердца, б) инвазия капсулы почки и паранефральной жировой ткани и надпочечника, в) инвазия чашечек, лоханки и мочеточника, г) метастазирование гематогенным путем в легкие, мозг, кости, печень, а лимфогенным путем – в периренальные лимфоузлы.

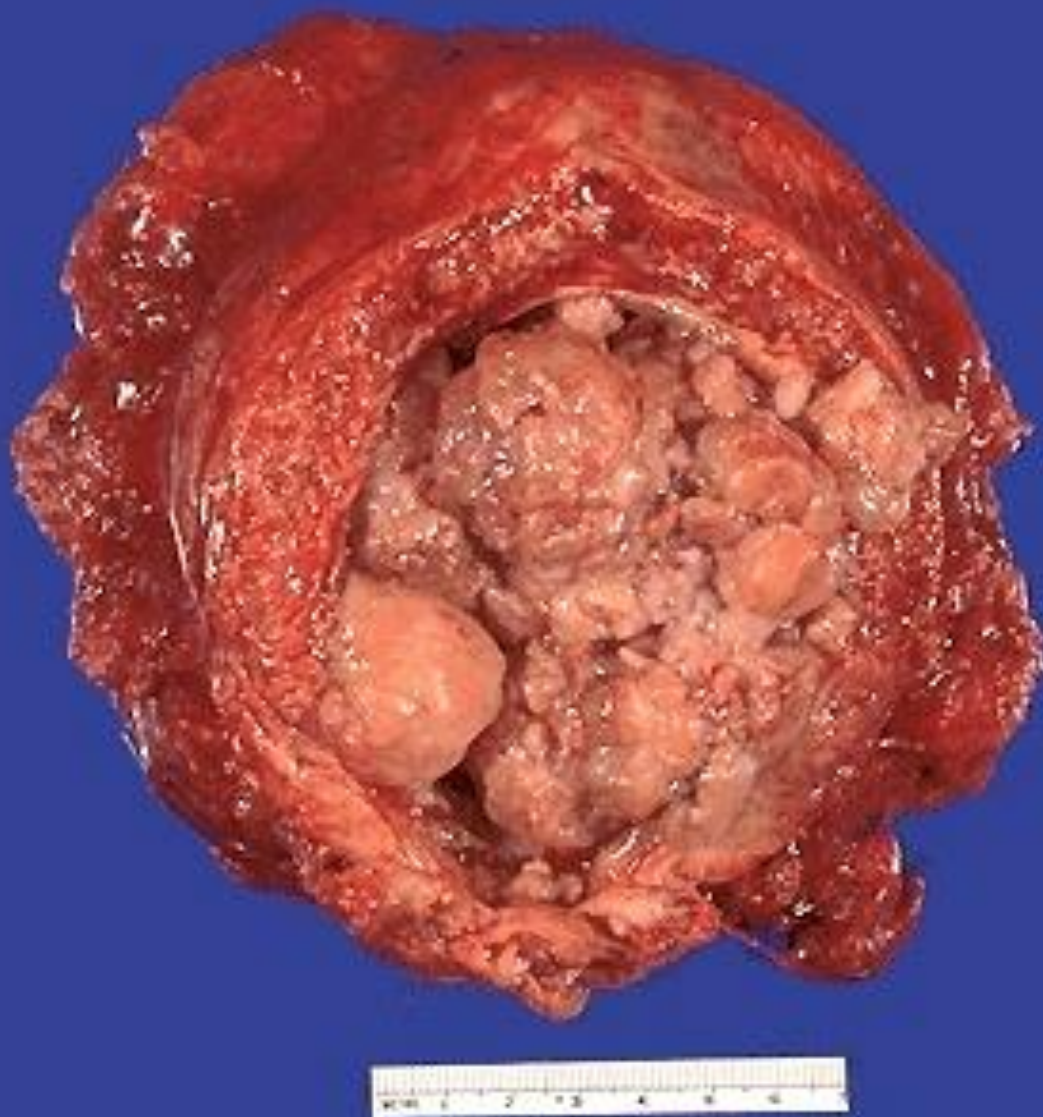

№ 89. Рак почки.

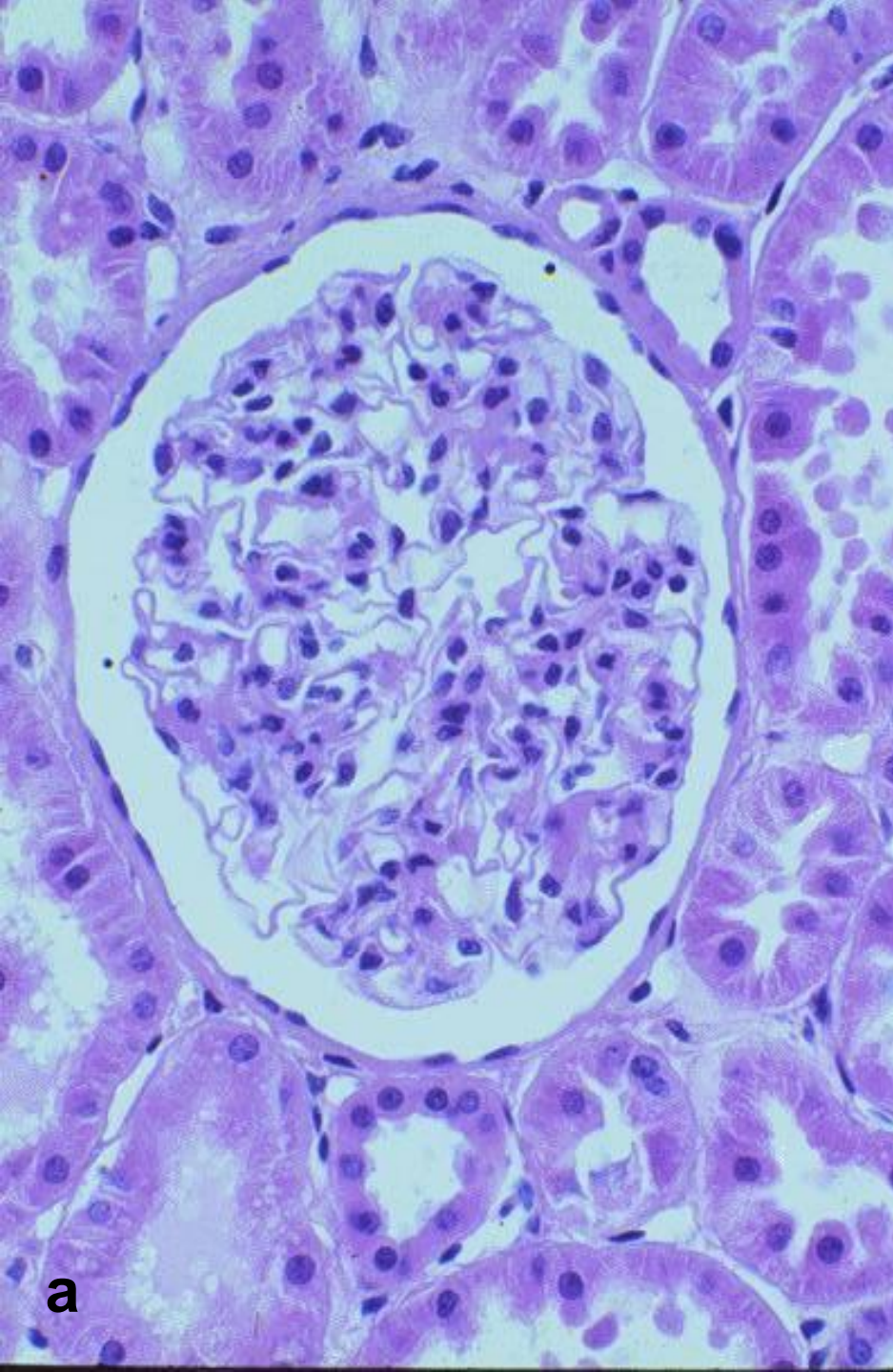
№ 91. Рак мочевого пузыря.

В мочевом пузыре имеется опухолевый узел, растущий экзофитно в полость, диаметром до 10 см, поверхность бугристая.

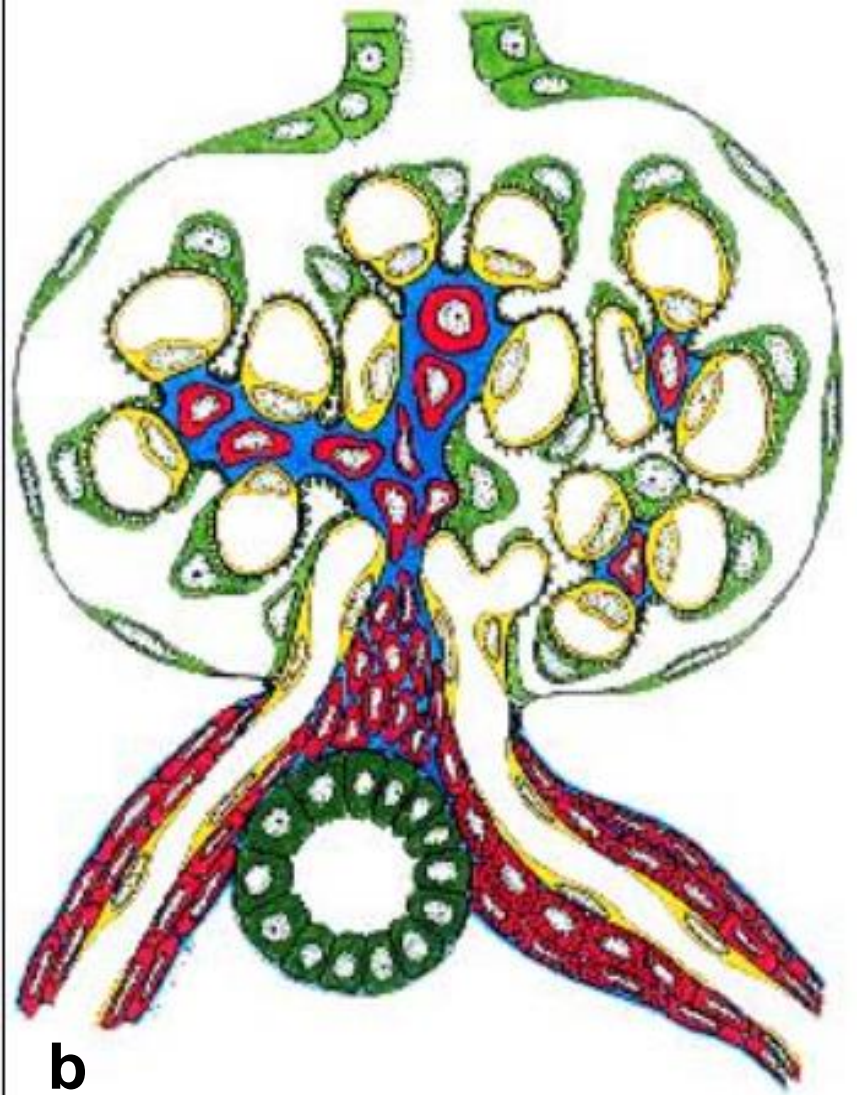
Гистологически абсолютное большинство случаев (90%) - уротелиальный рак (старое название – переходноклеточный рак). Составляет ~7% из общего количества раковых опухолей, в 3-4 раза чаще у мужчин по сравнению с женщинами. Наиболее частая локализация – область тригона и боковая стенка. Основные клинические симптомы – гематурия и дизурия. Самые важные факторы риска: а) курение (риск в 2-4 раза выше по сравнению с некурящими), б) профессиональный или амбиетальный контакт с химическими канцерогенами (анилиновые красители, мышьяк), в) некоторые медикаменты (фенацетин, циклофосфамид), г) радиотерапия по поводу рака простаты, матки, д) экстрофия мочевого пузыря (врожденная аномалия) и др. Осложнения: изъязвления, кровотечение, гнойное воспаление, инвазия соседних органов – простаты, семенных пузырьков, матки, влагалища, стенок таза. Метастазы: лимфогенные – в подвздошные, параортальные и паракавальные лимфоузлы, гематогенные – в печени, легких, костях.



№ 91. Рак мочевого пузыря.

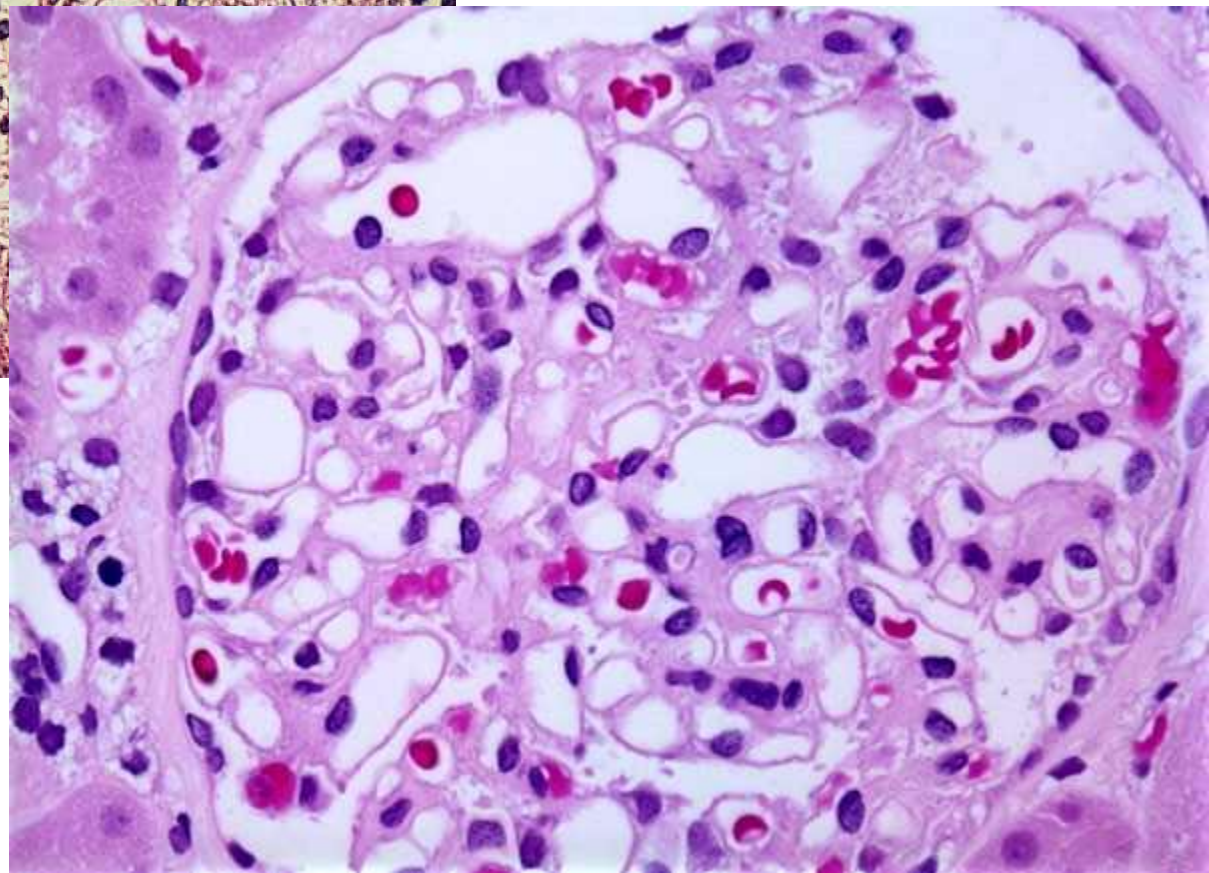
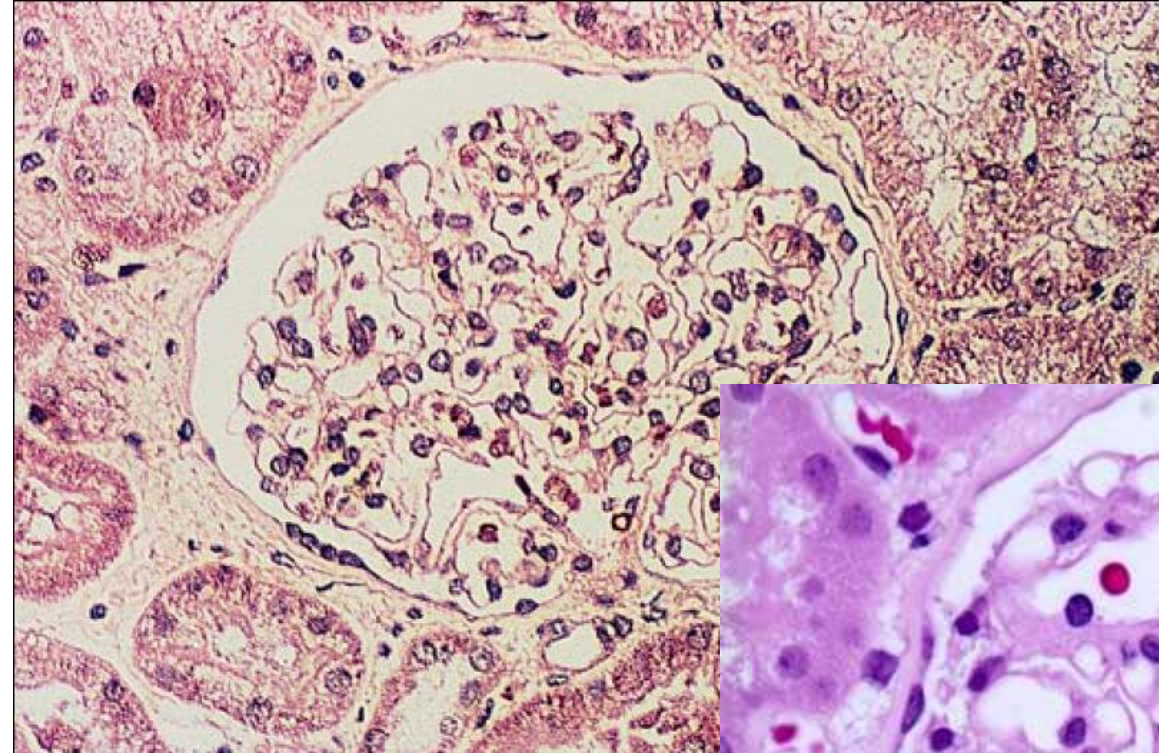


a



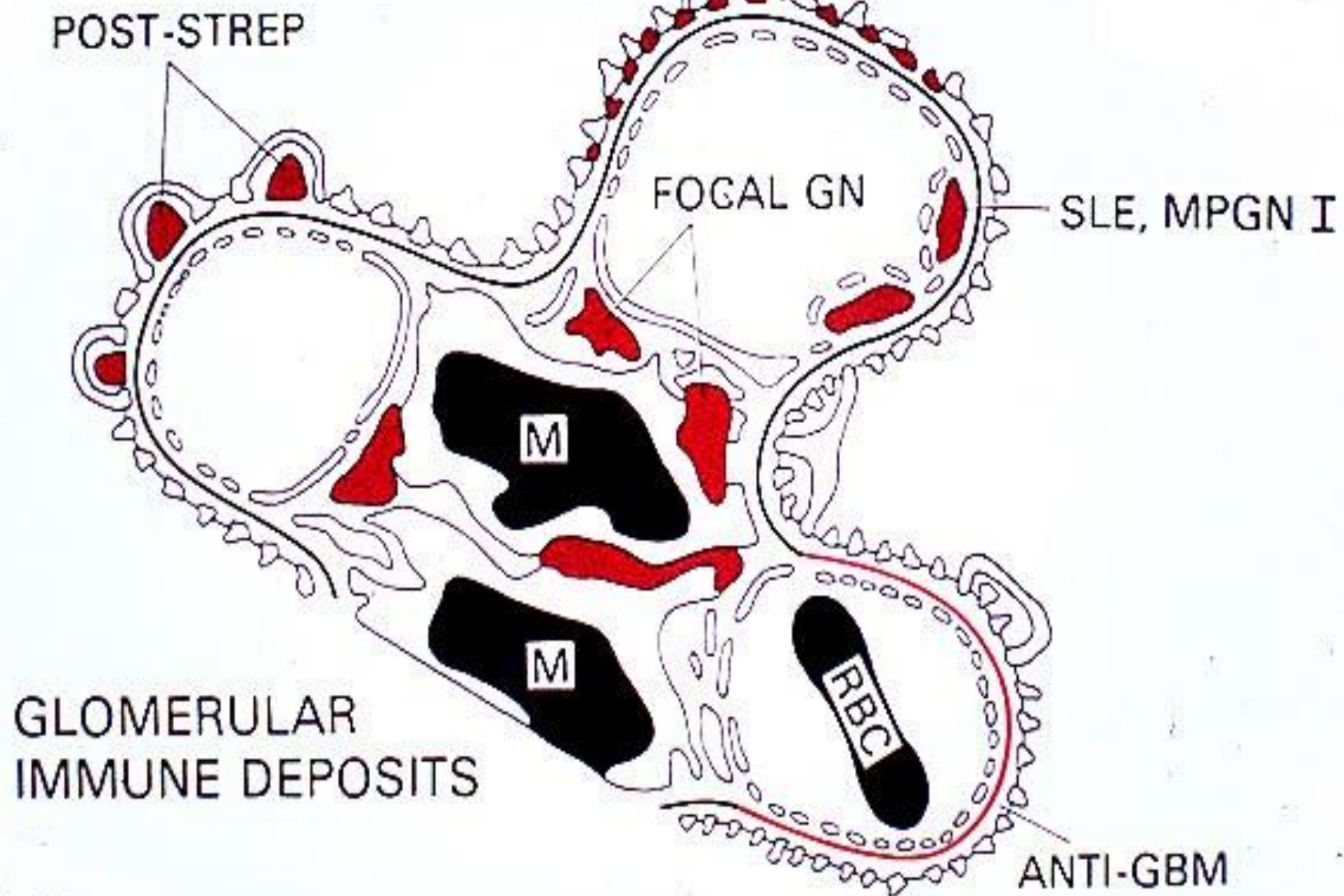
b

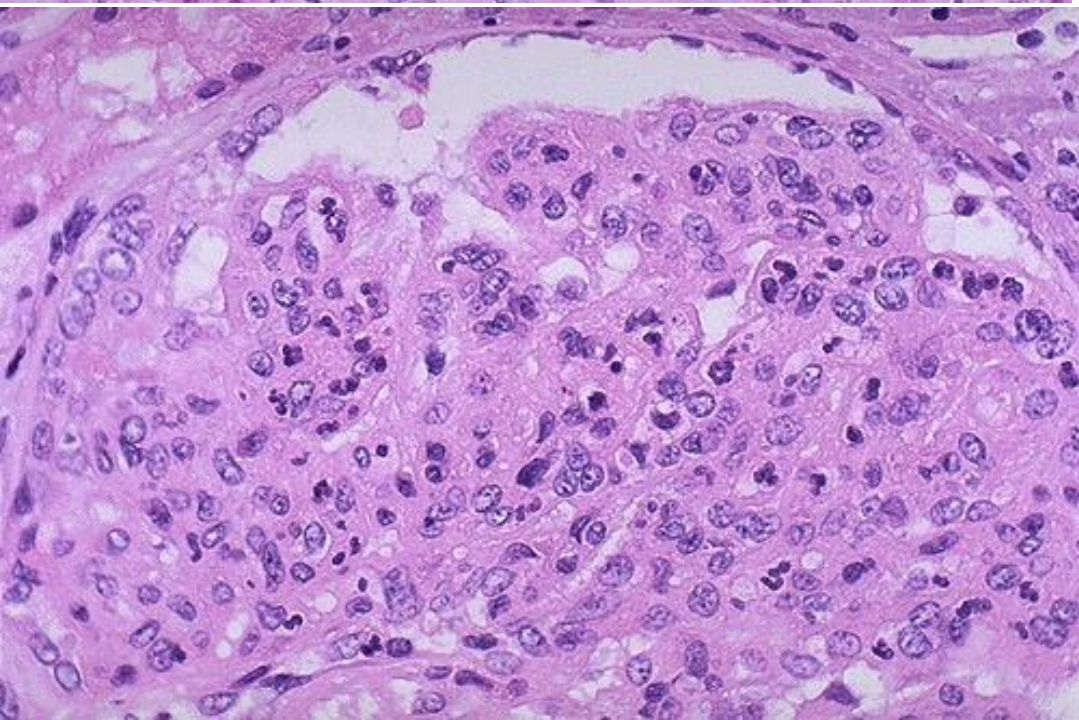
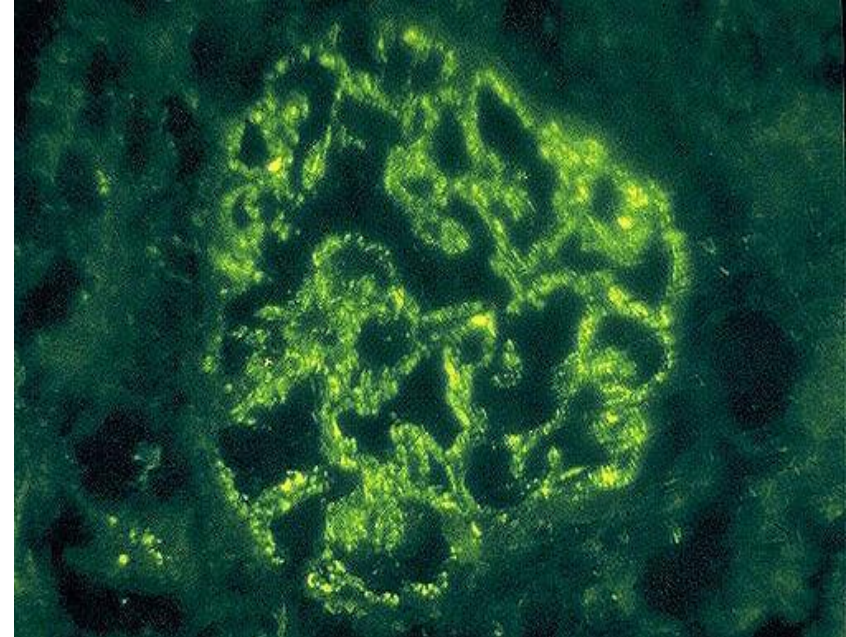
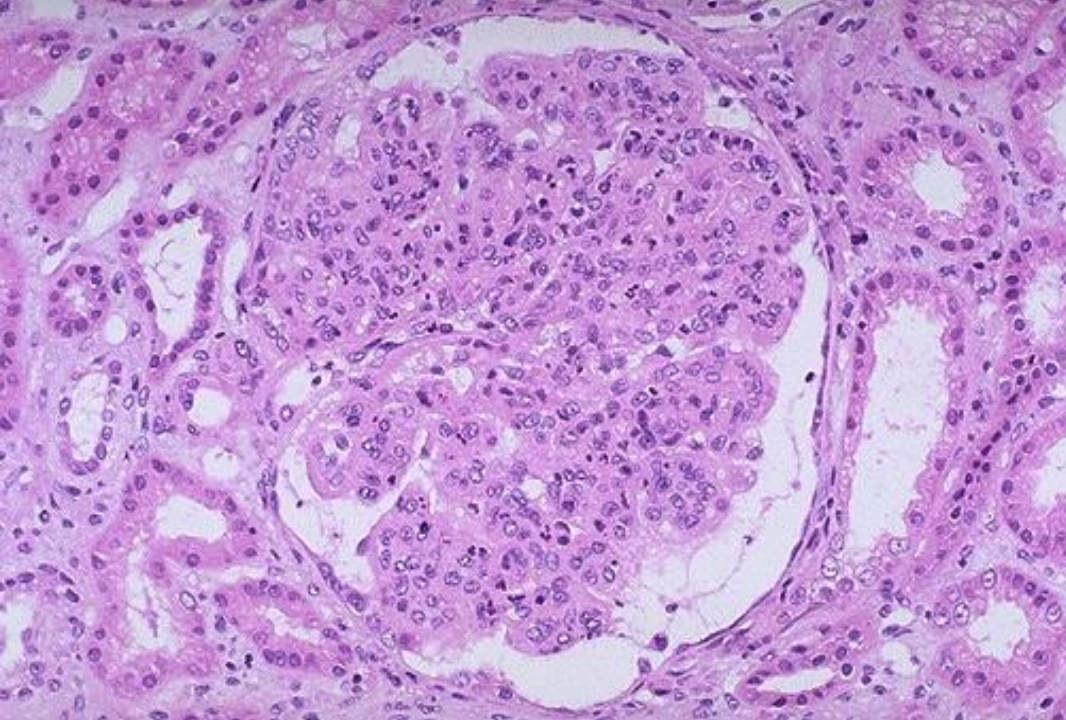
Нормальный клубочек;
b - диаграмма (**подоциты**,
эндотелиоциты, **мезангиоциты**,
мезангиальная матрица)



Клубочки при гломерулопатии с минимальными изменениями, без морфологических изменений при световой микроскопии.

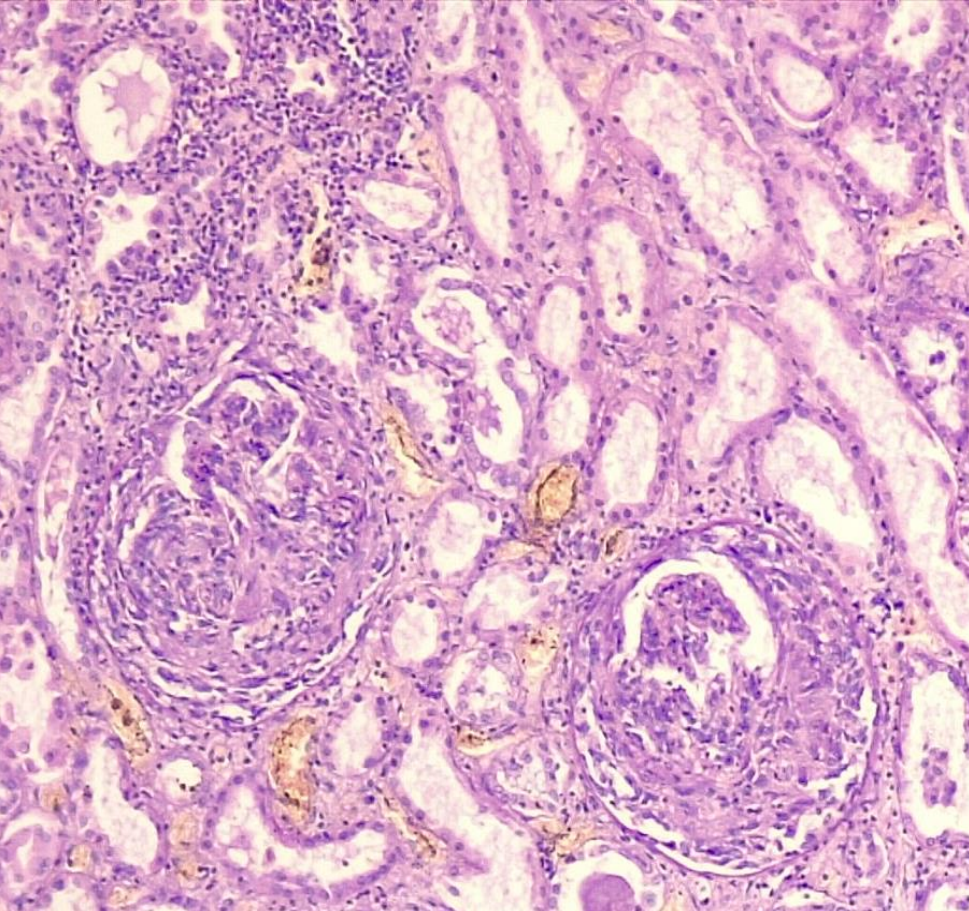
MEMBRANOUS NEPHROPATHY



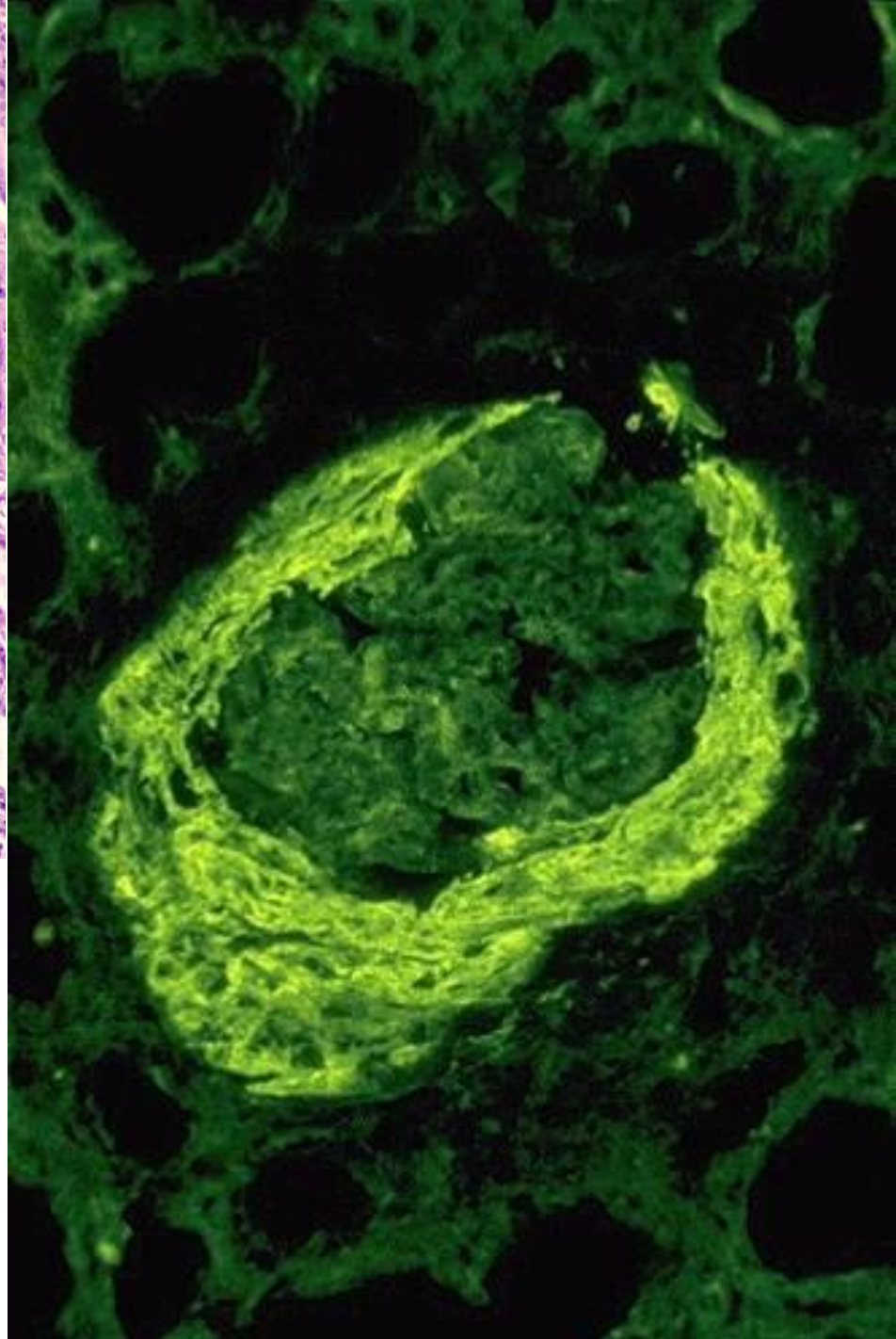


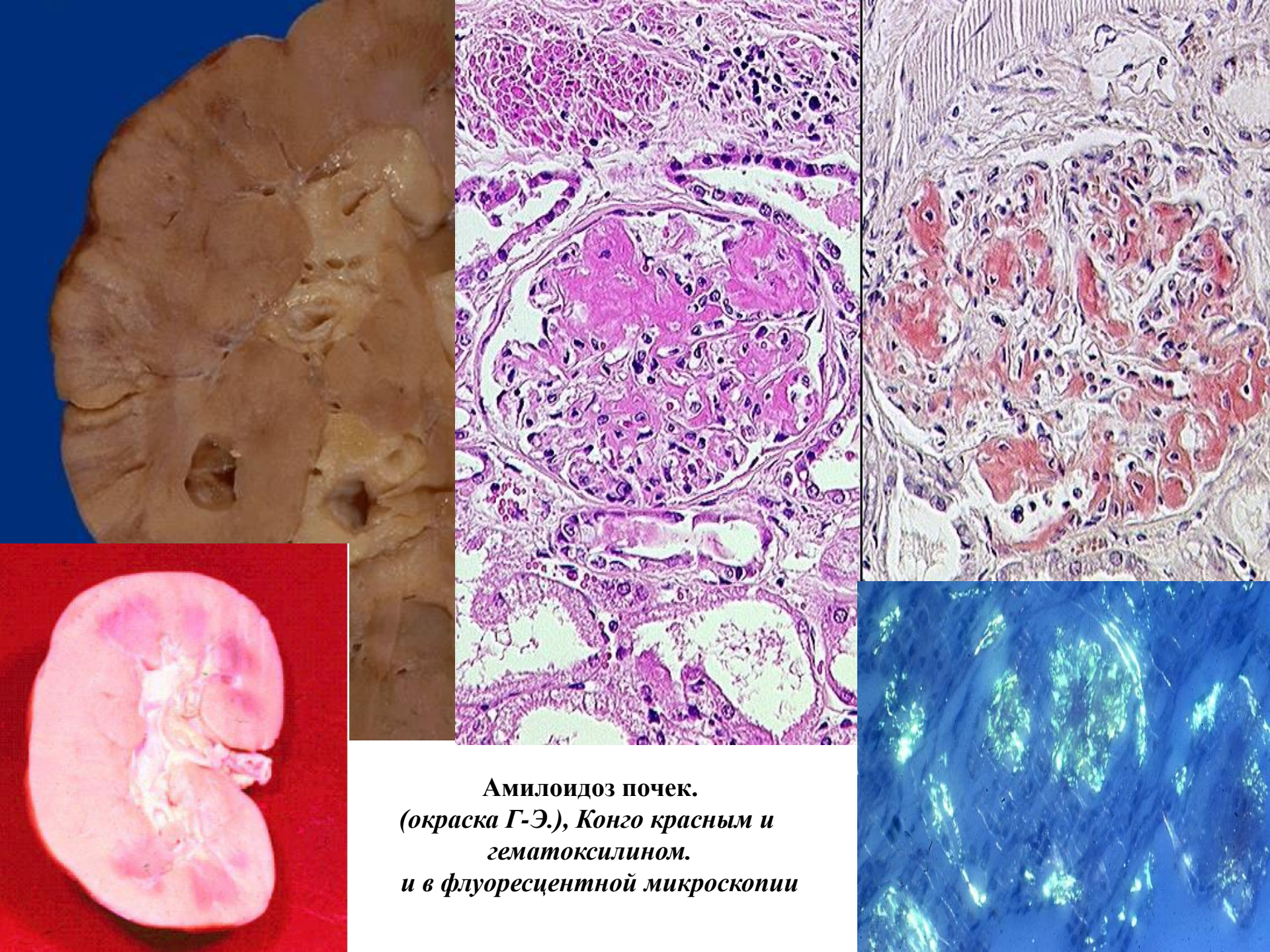
Острый гломерулонефрит

(увеличение клеточности клубочка, нейтрофильная инфильтрация при иммунофлуоресцентной микроскопии - «зернистые» отложения иммунных комплексов)

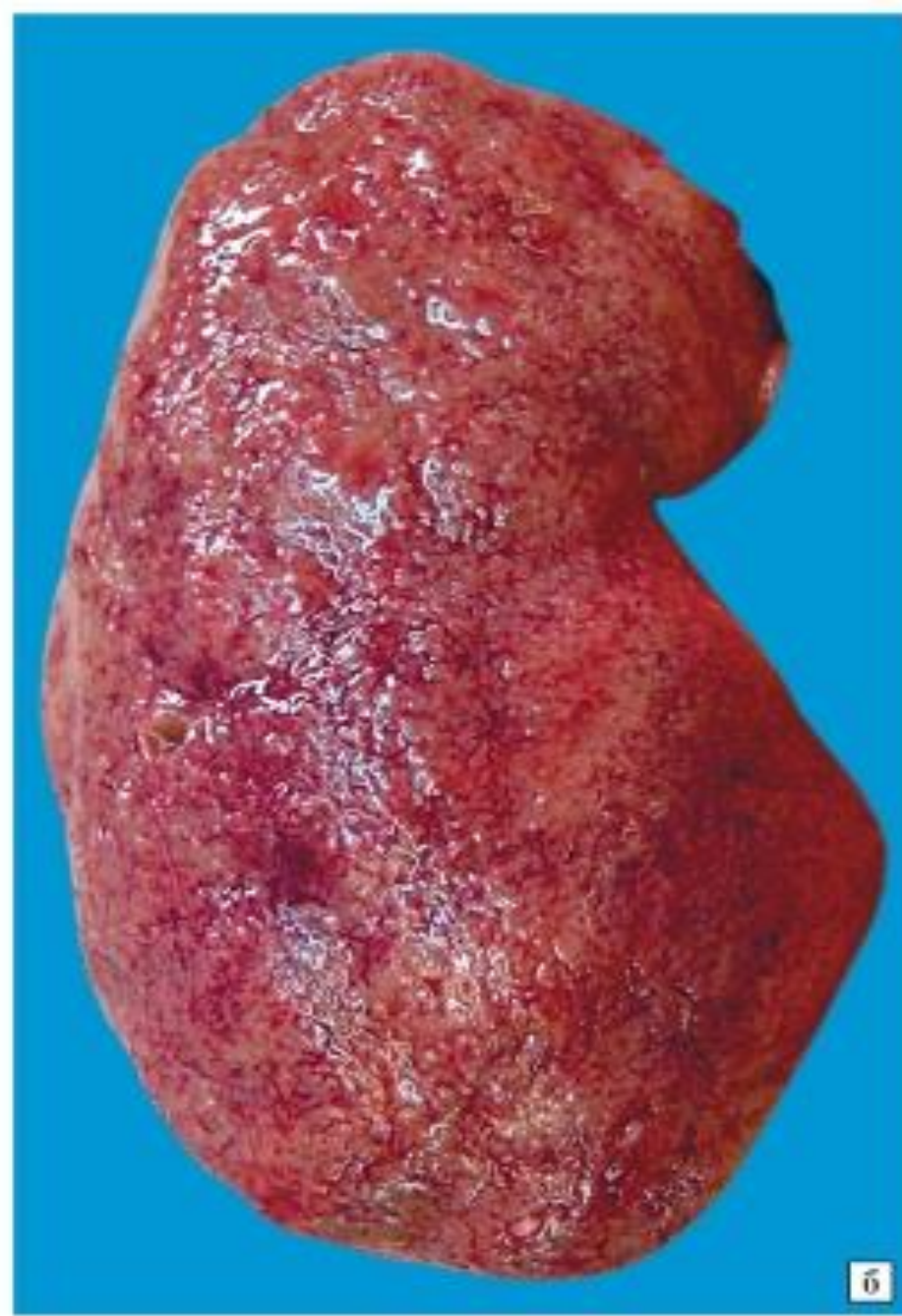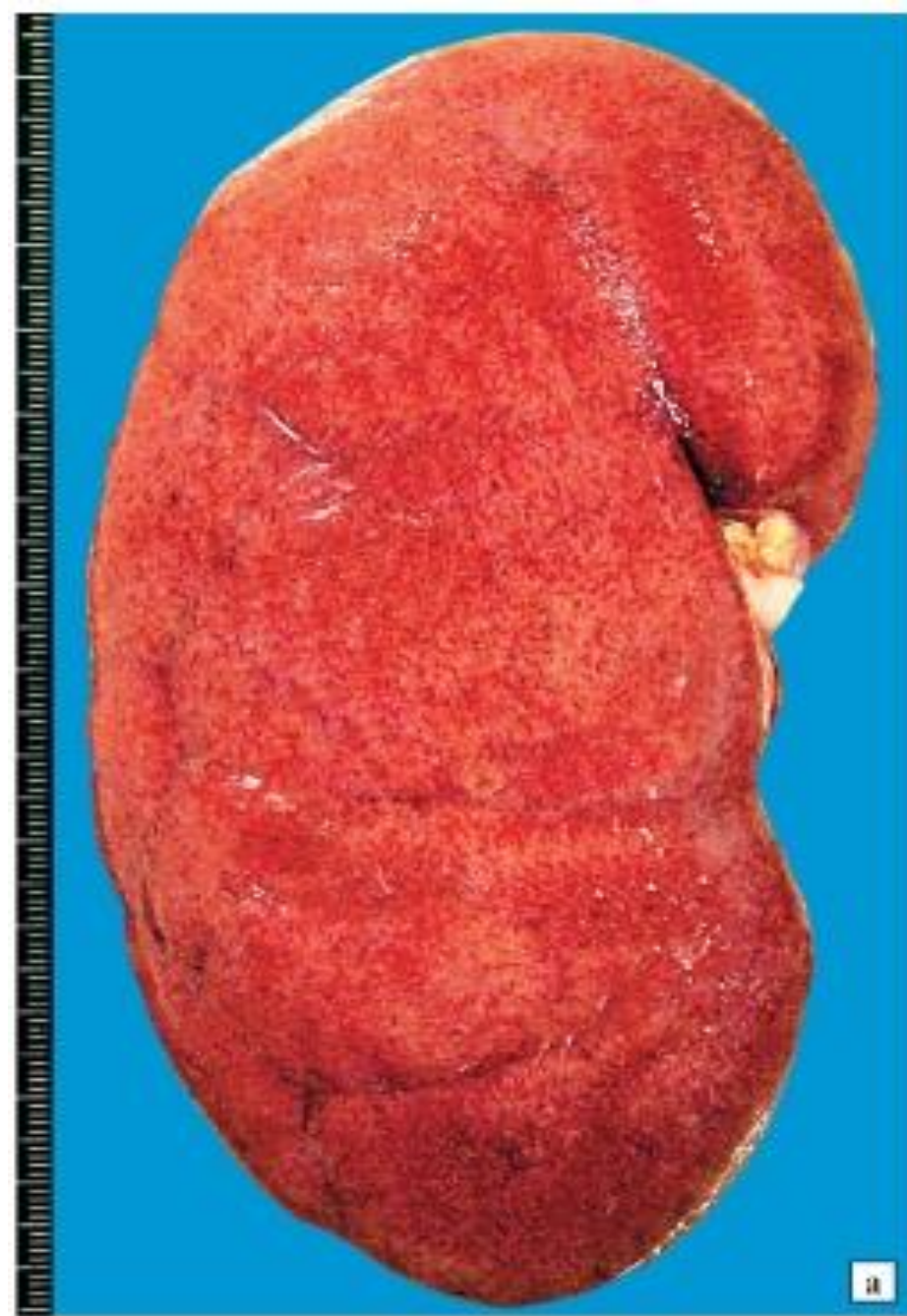


**Быстро прогрессирующий
гломерулонефрит
(злокачественный)**

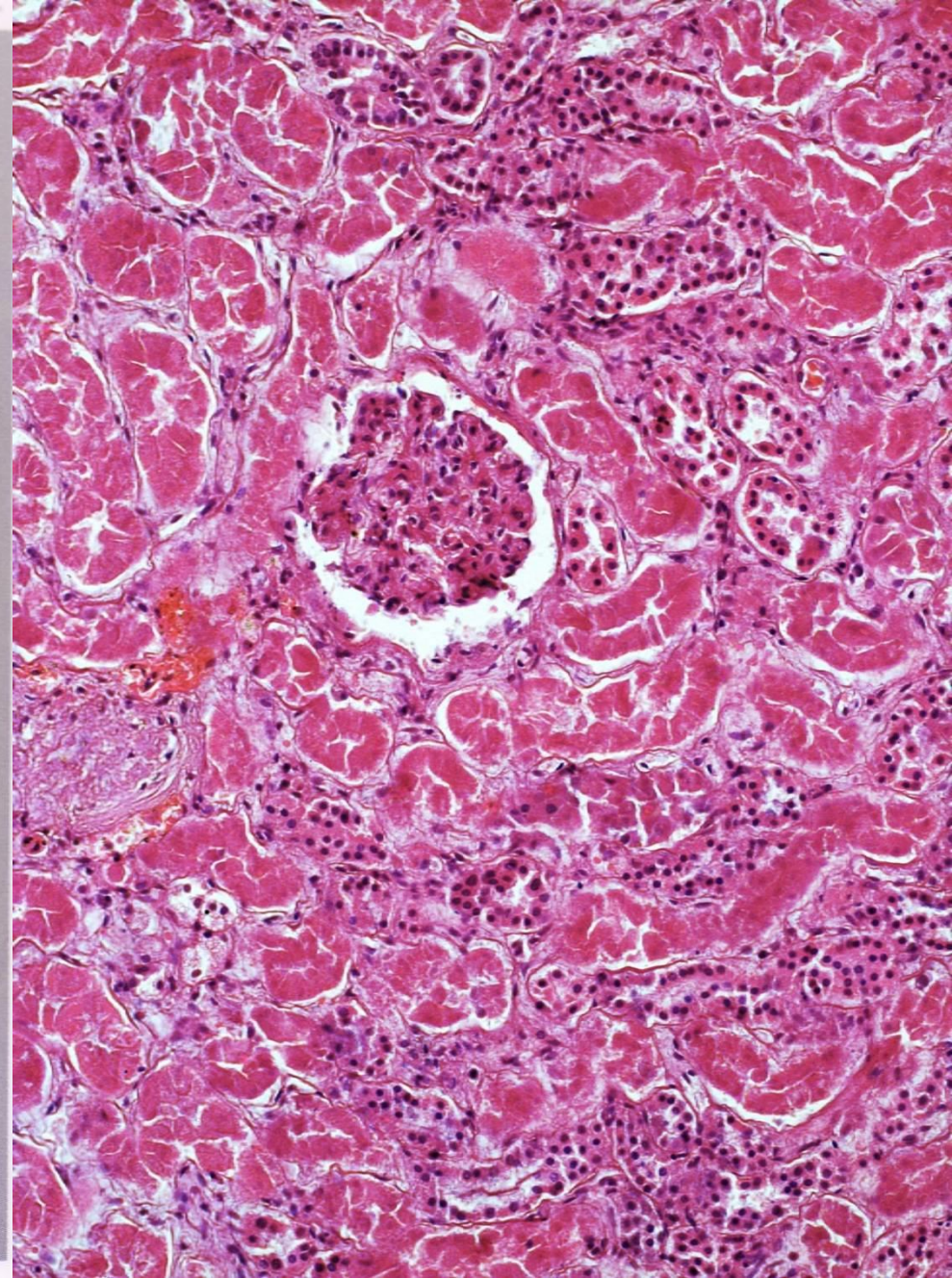
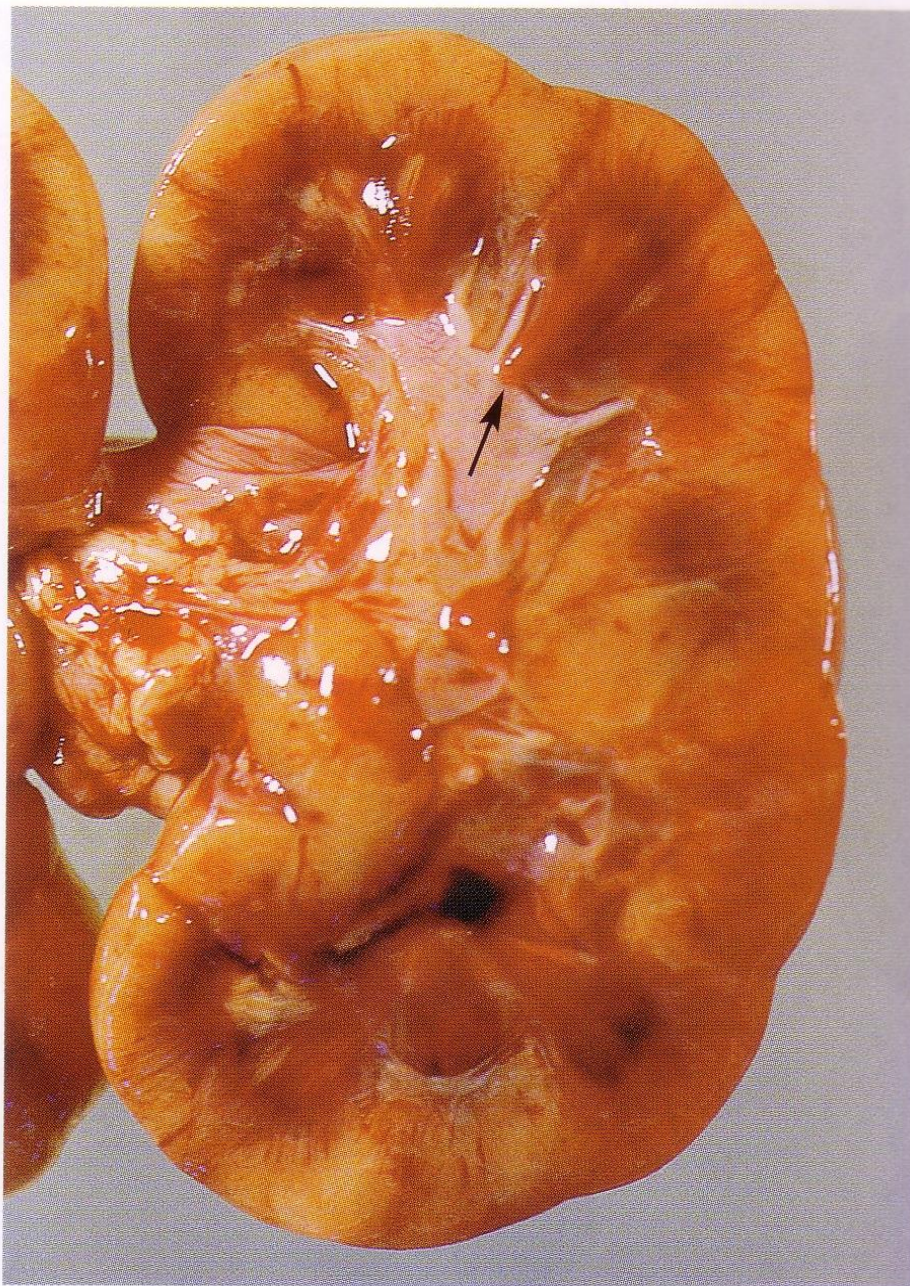



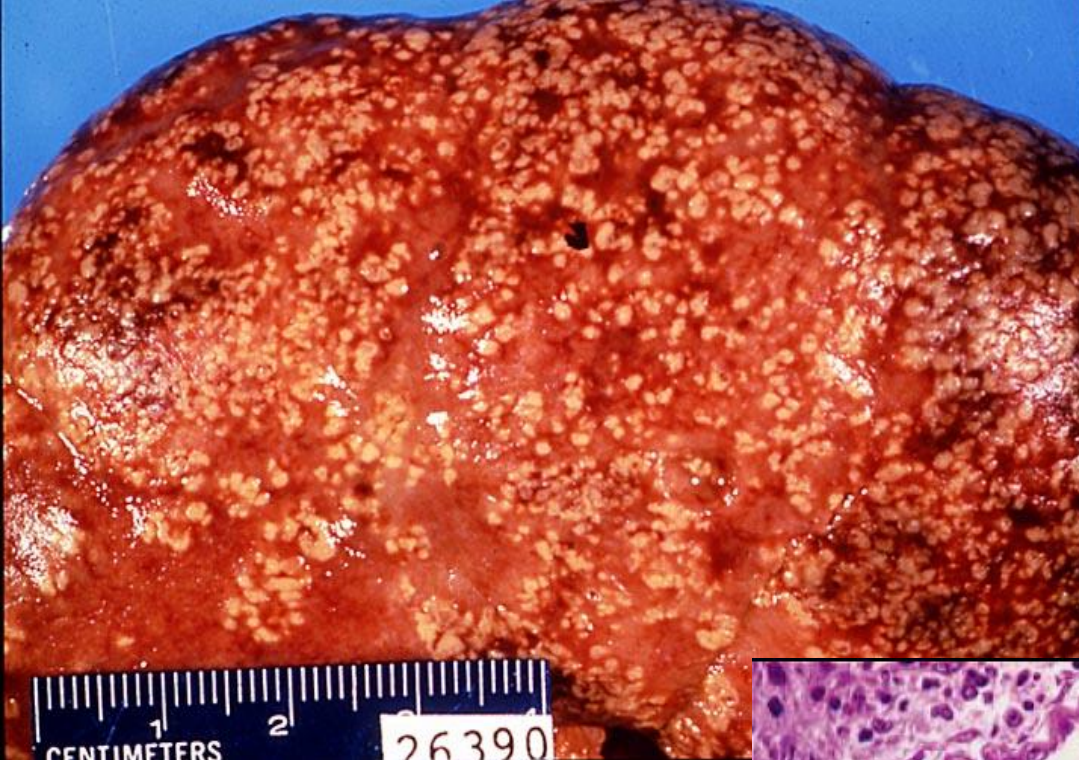
Амилоидоз почек.
(окраска Г-Э.), Конго красным и
гематоксилином.
и в флуоресцентной микроскопии



Острый гломерулонефрит (а) vs. хронический (б)

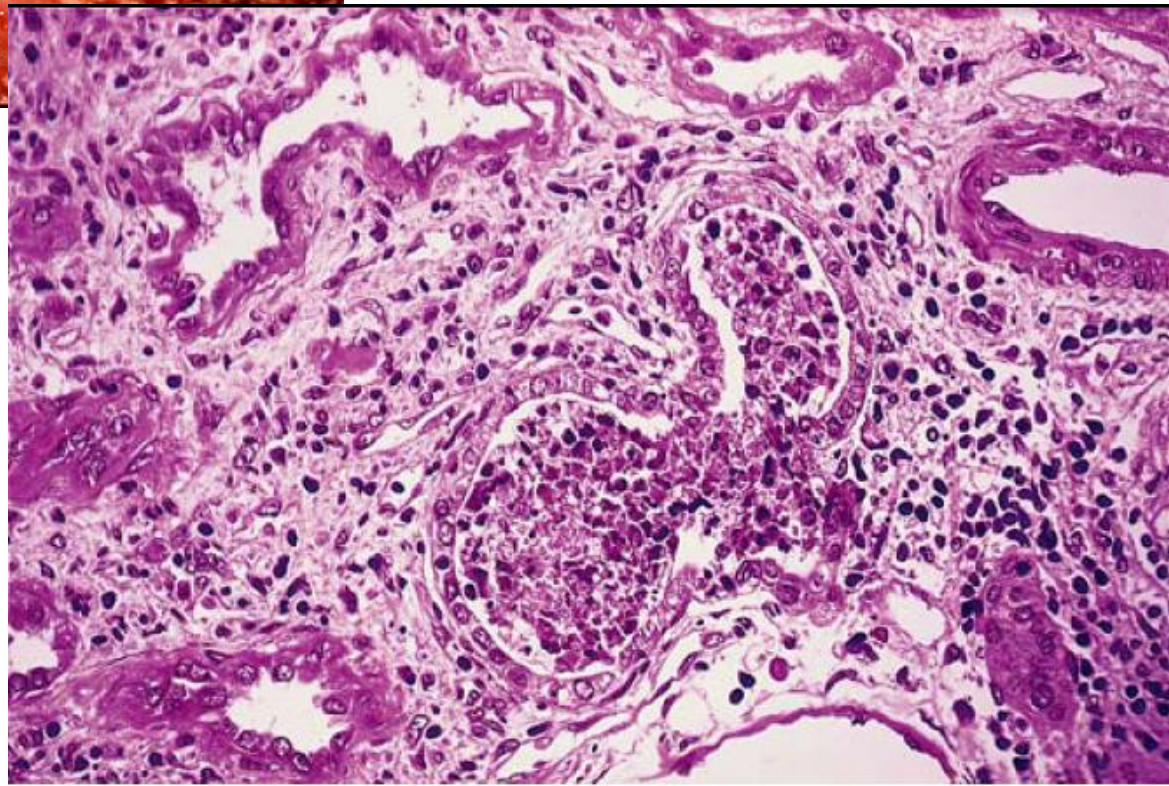


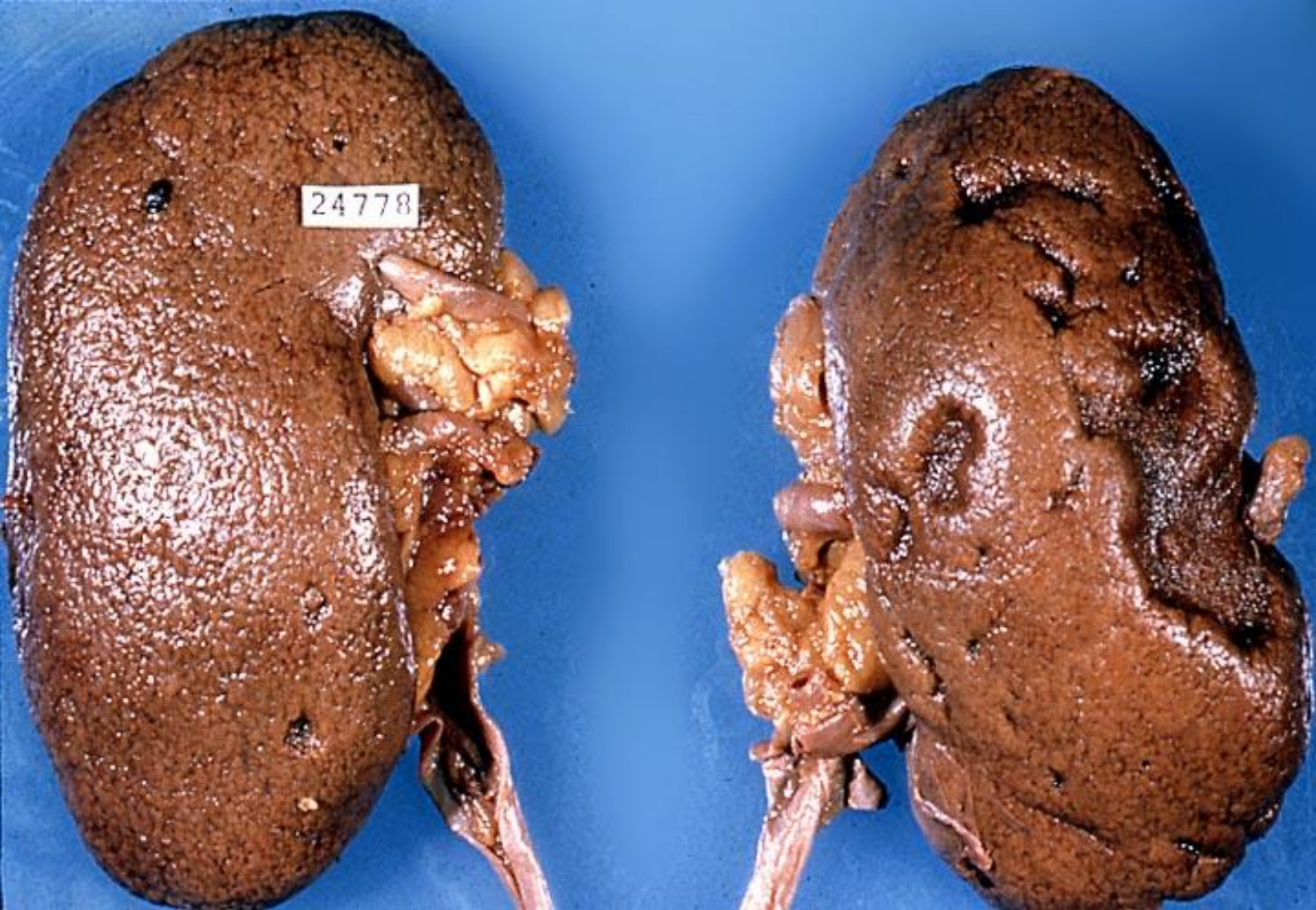
Шоковая почка.



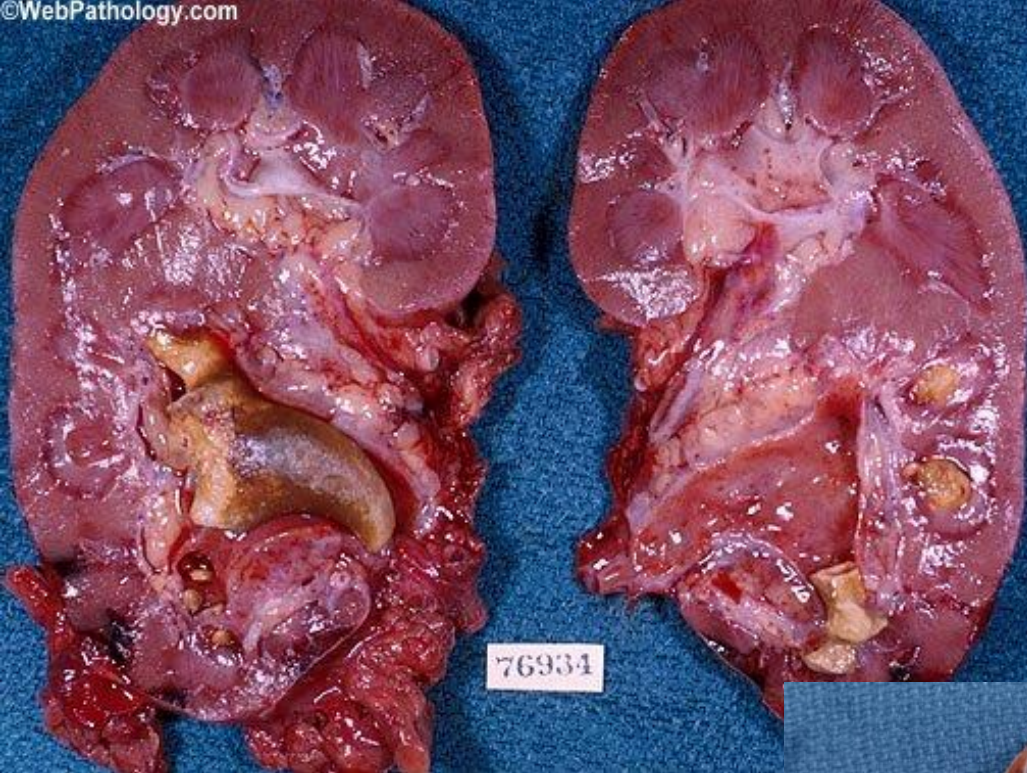
**Острый пиелонефрит,
воспалительный
инфильтрат в интерстиции
и просвете канальцев.**

**Гнойный острый
пиелонефрит**



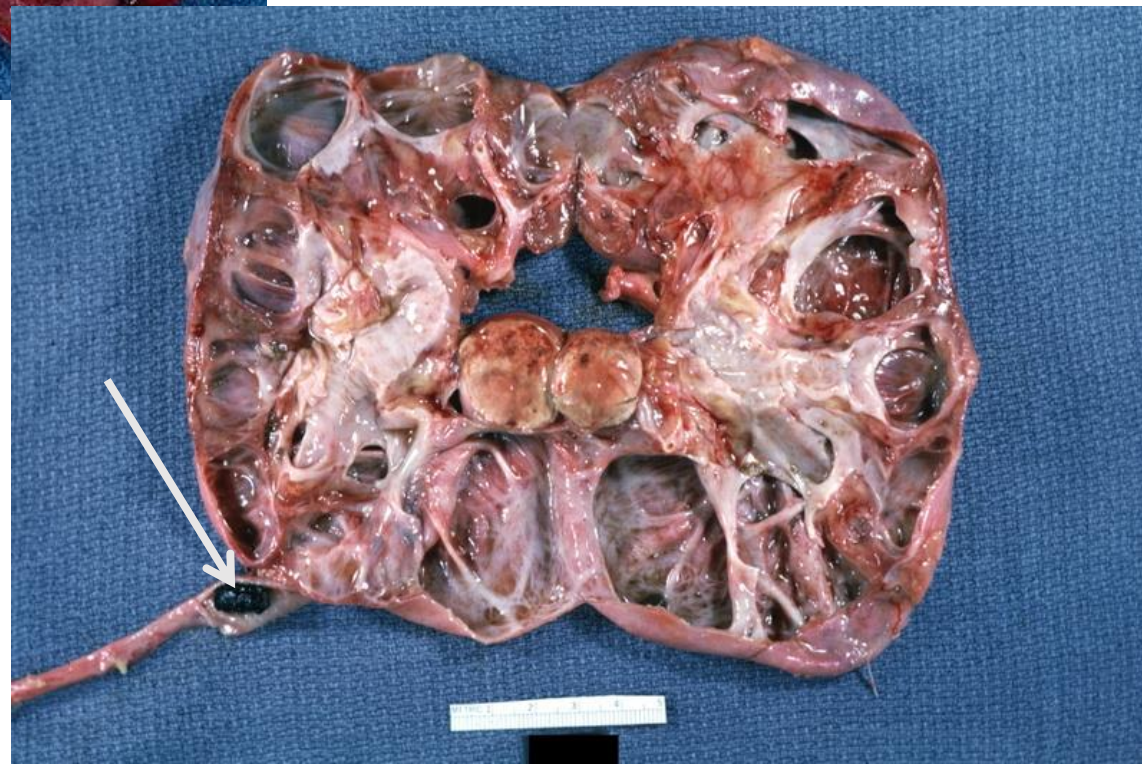


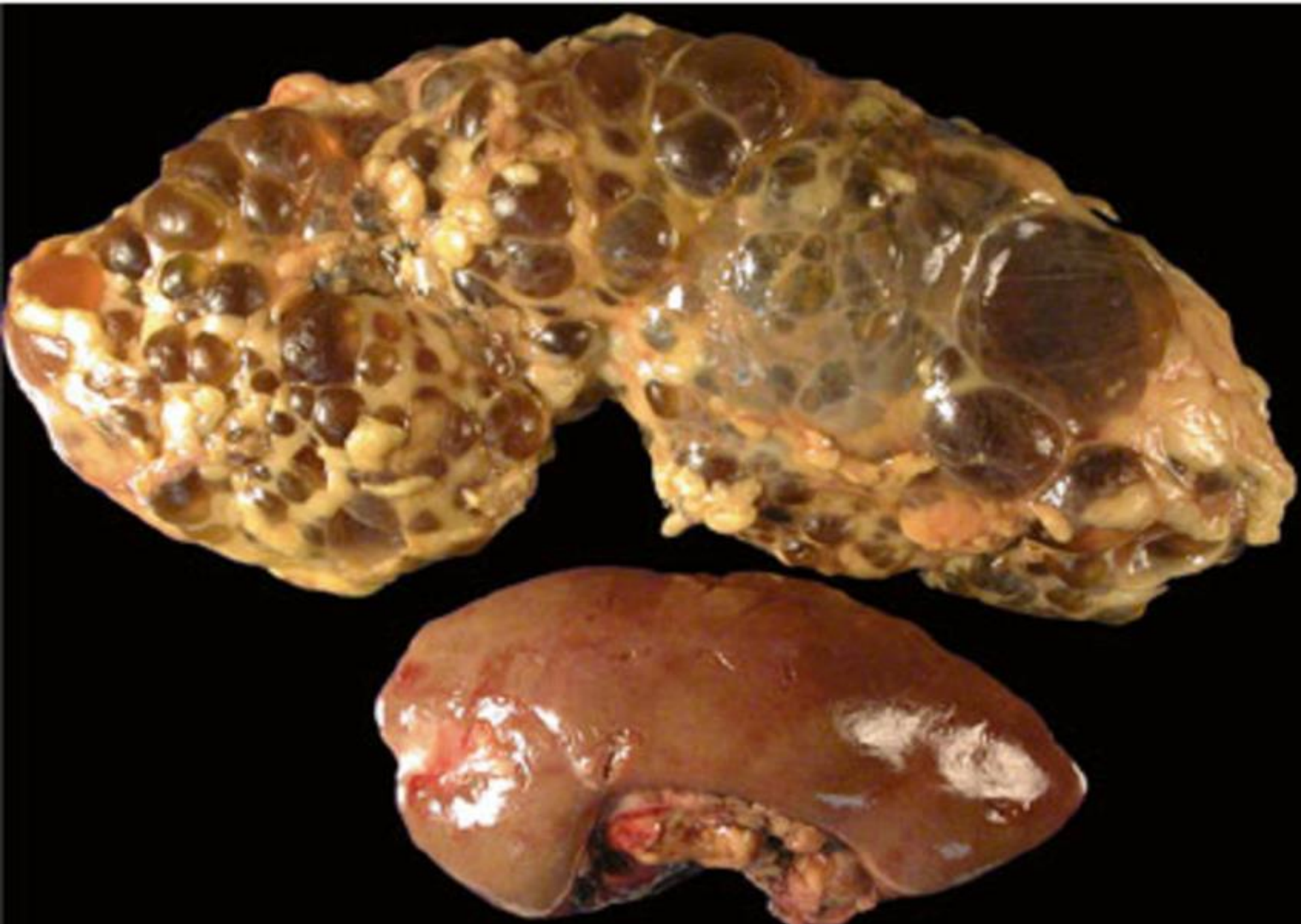Хронический пиелонефрит.



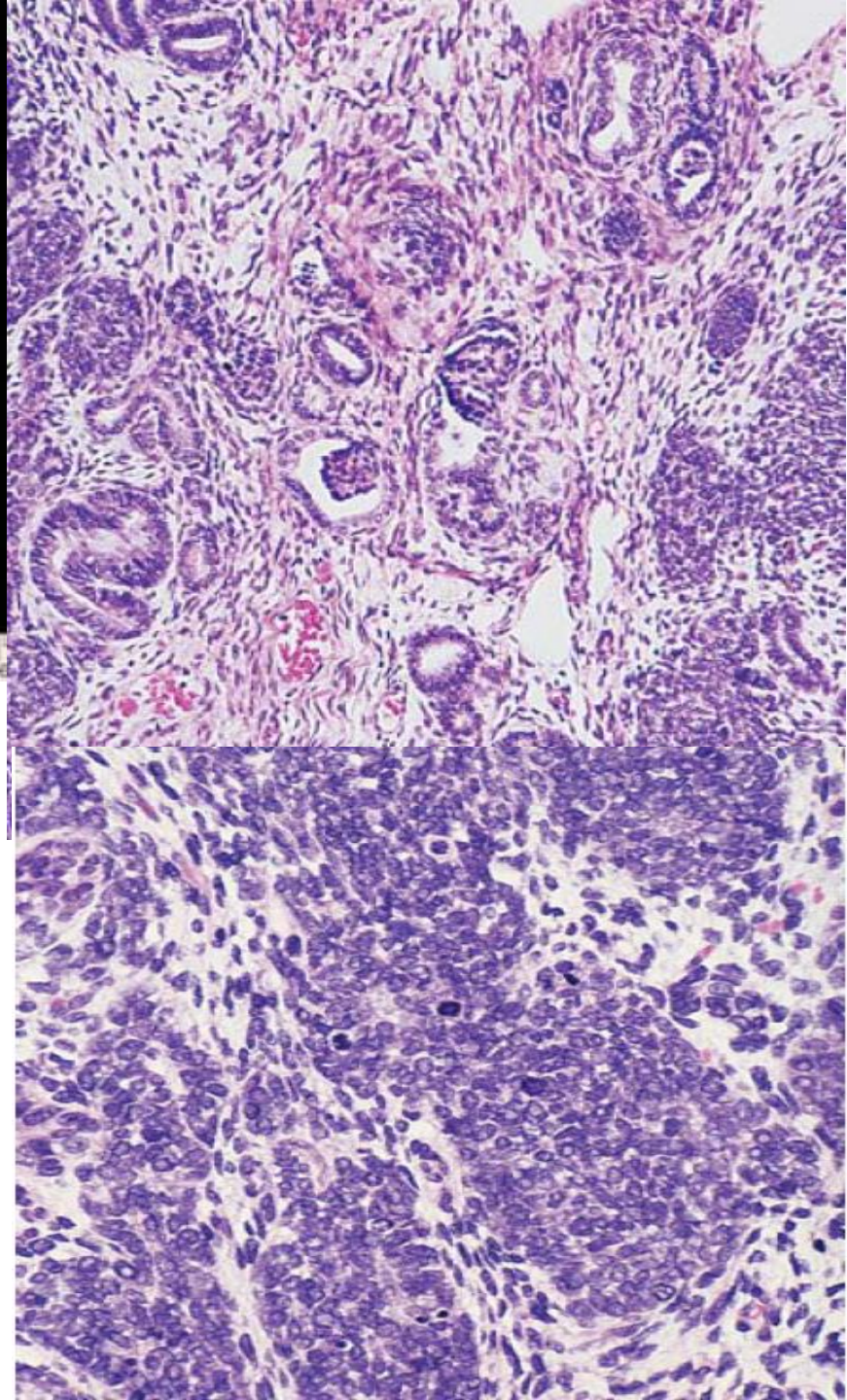
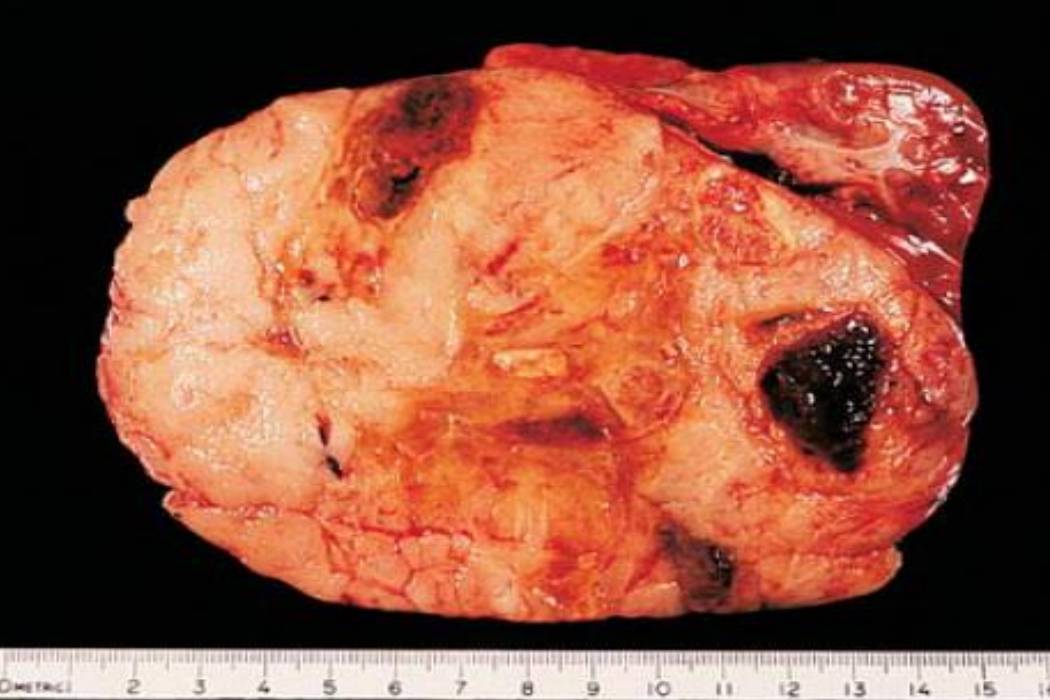
**Гидронефроз
(камни в мочеточнике).**

**Литиаз почек,
коралловидный камени**

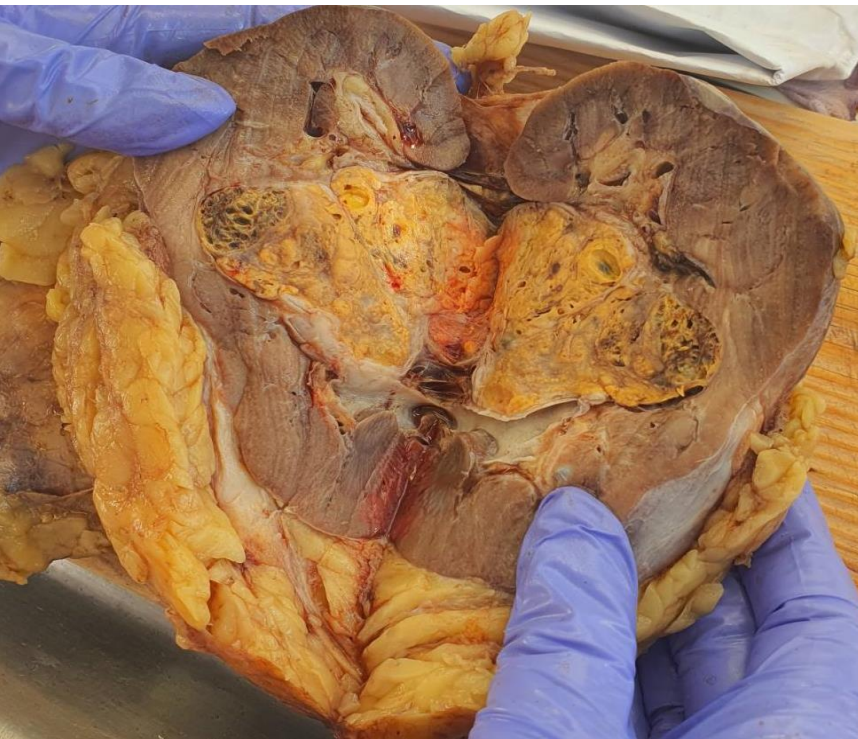




Аутосомно-доминантная поликистозная болезнь почек (АДПБП).



Опухоль Вильмса (нефробластома)

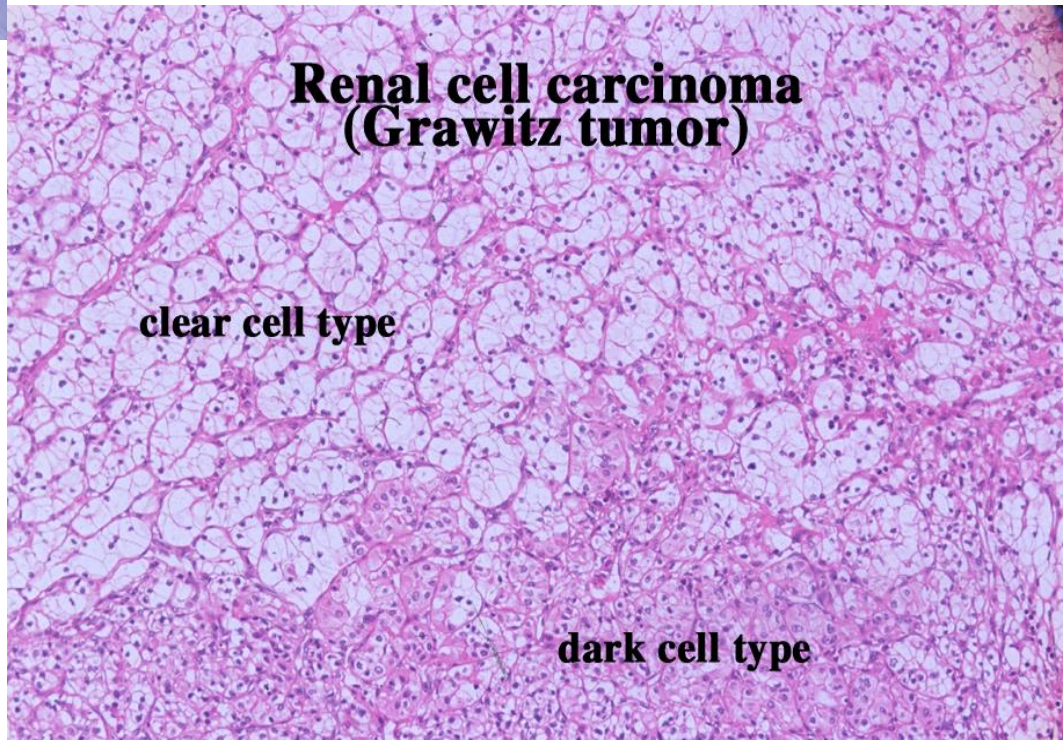


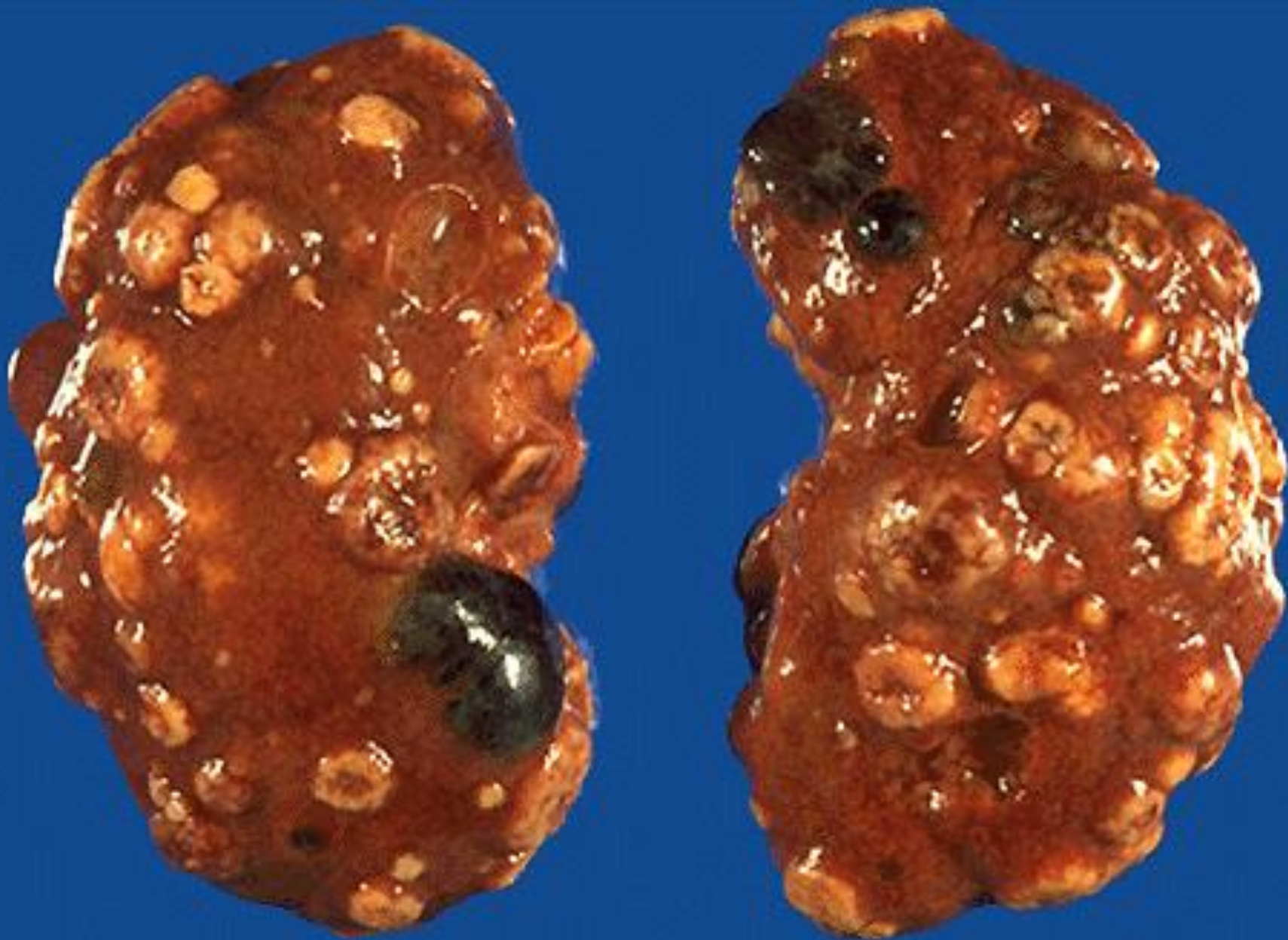
Нефроклеточная карцинома.

**Renal cell carcinoma
(Grawitz tumor)**

clear cell type

dark cell type



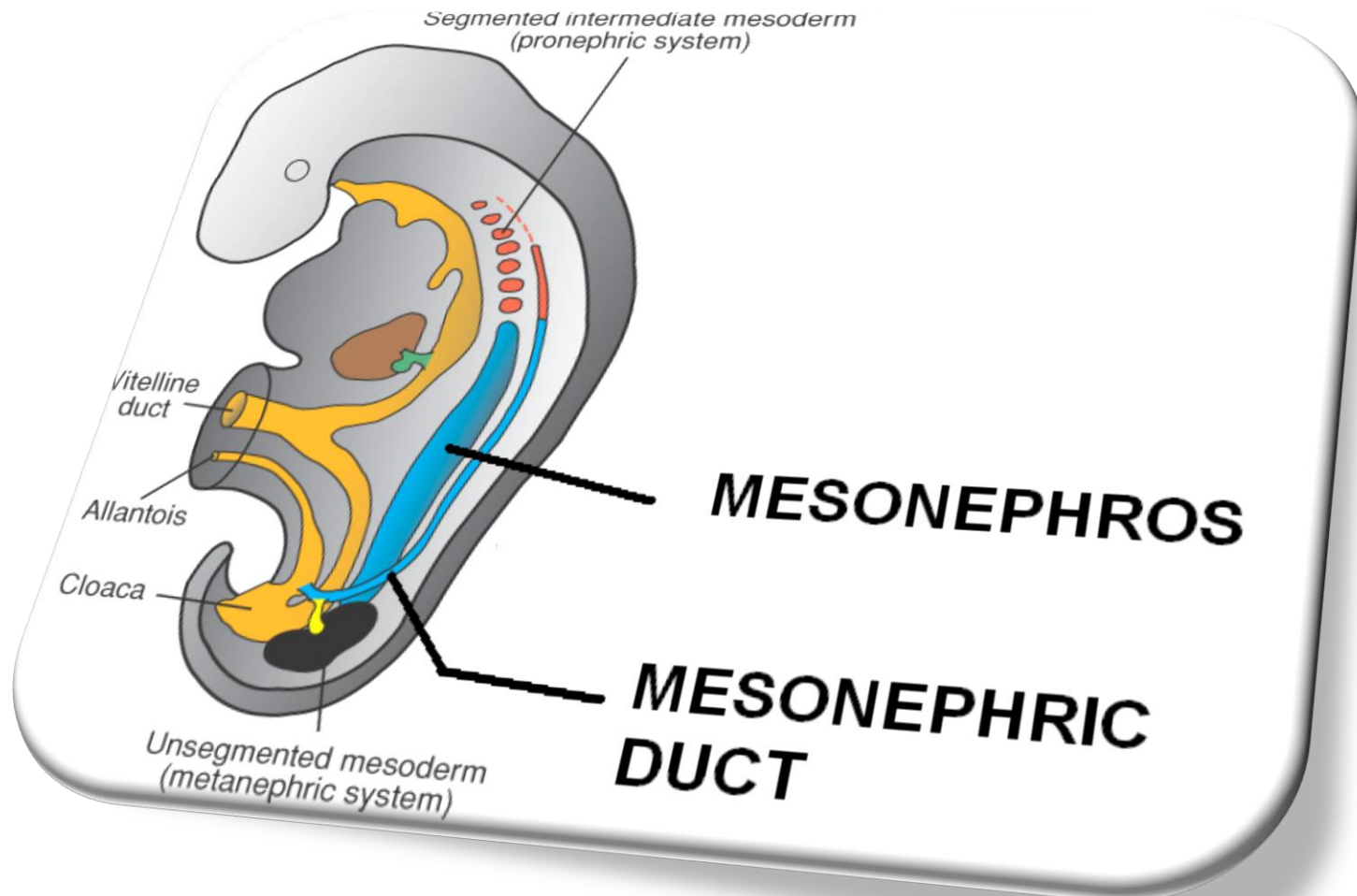


Метастазы рака почки.

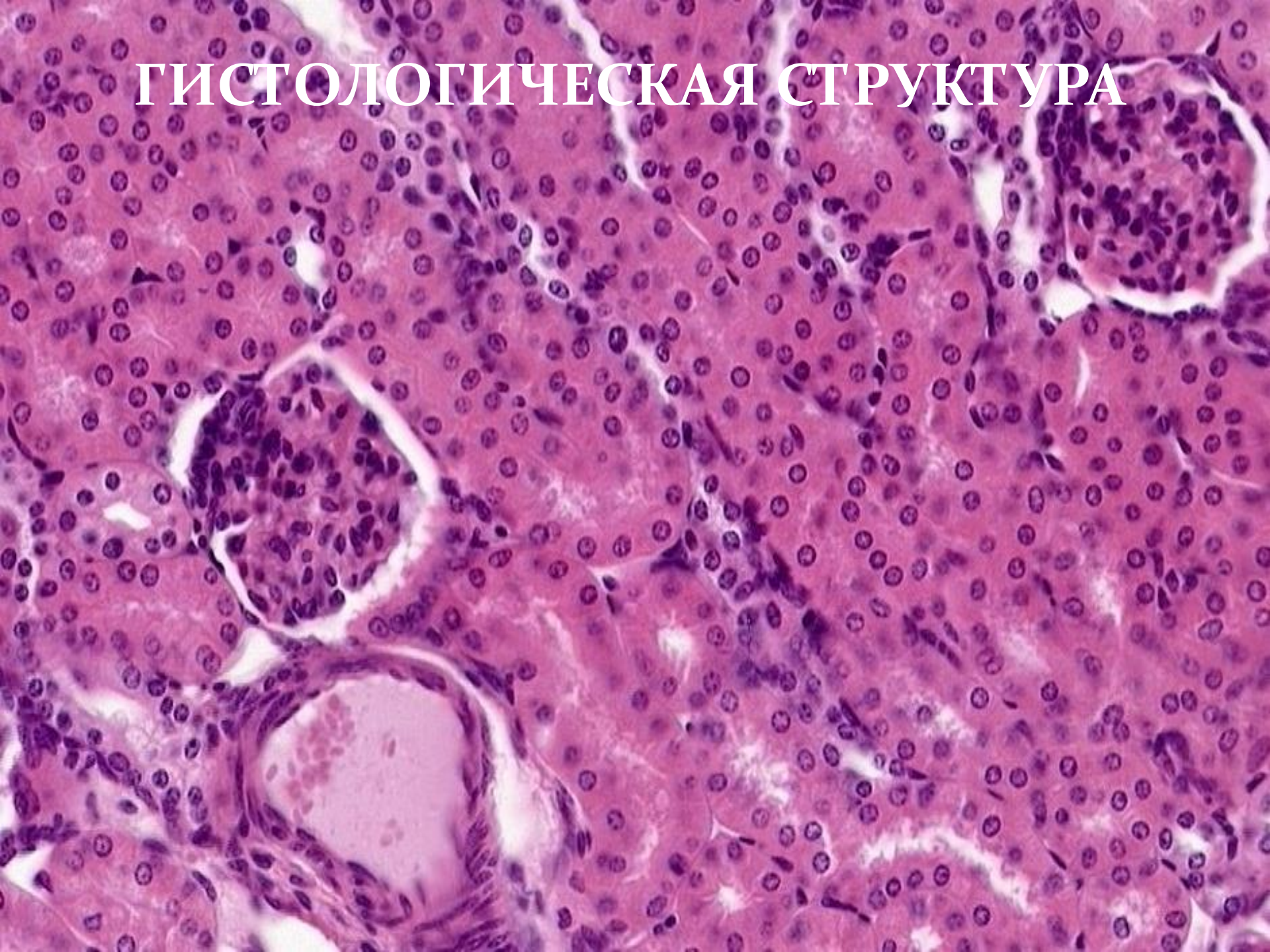
Патология почек

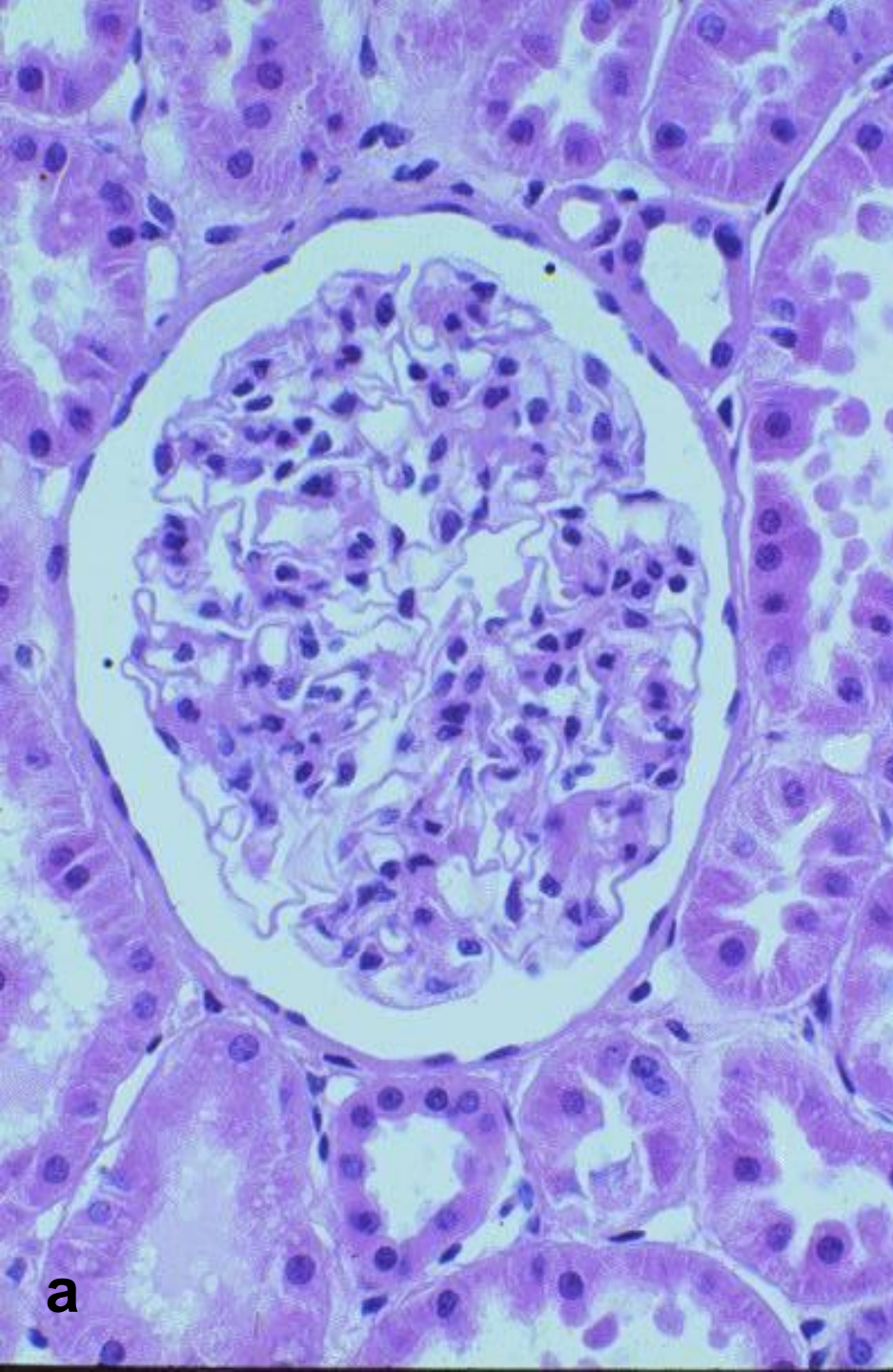
- **Анатомическая структура**
- **Врожденная патология**
- **«Почечные кисты»**
- **Гломерулярная патология**
- **Тубуло – интерстициальная патология**
- **Опухоли почек**

Человеческая почка имеет происхождение в метанефрической системе.

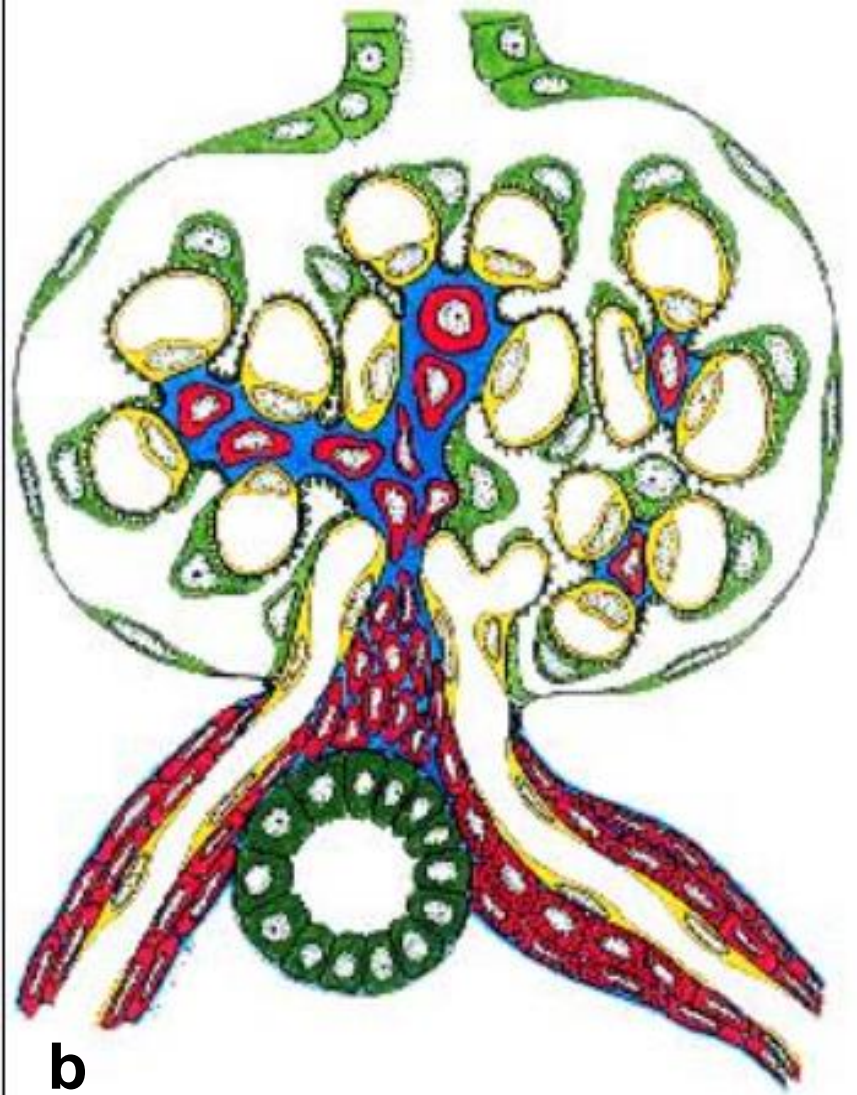


ГИСТОЛОГИЧЕСКАЯ СТРУКТУРА



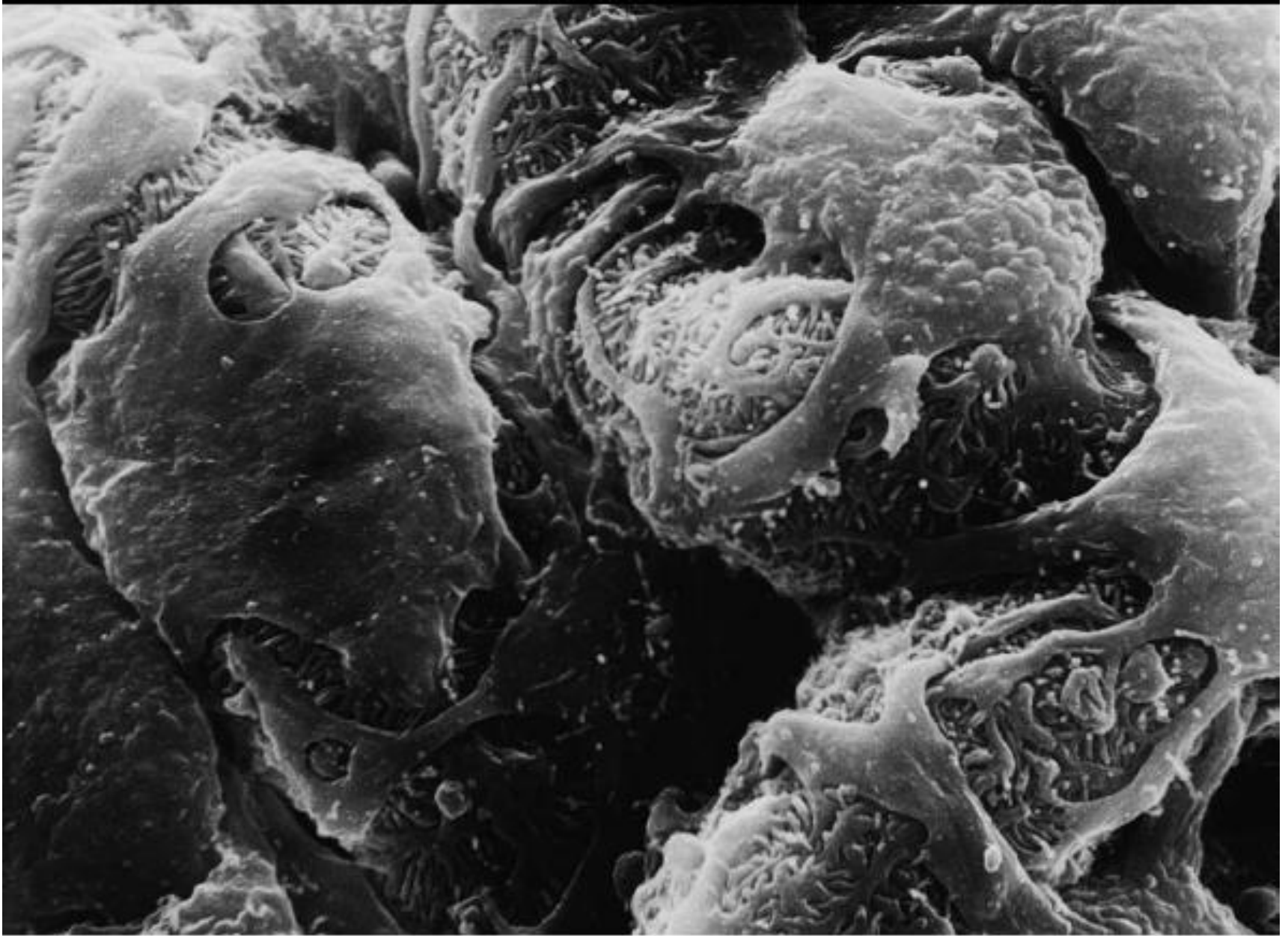


a

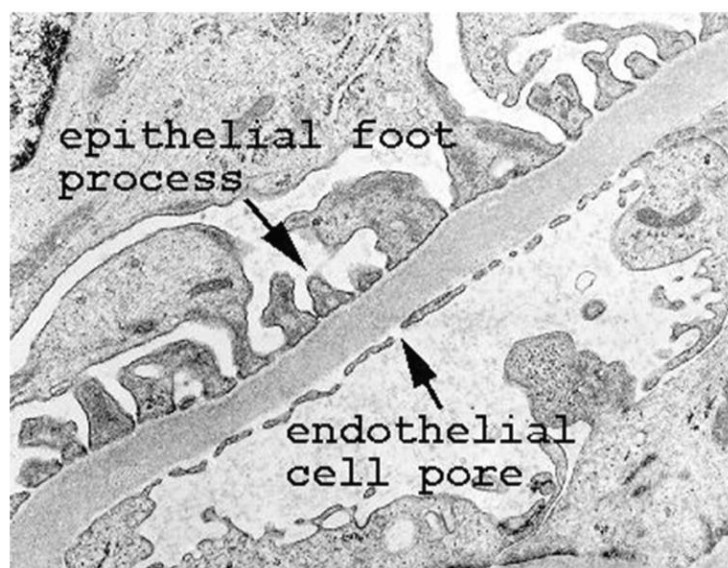
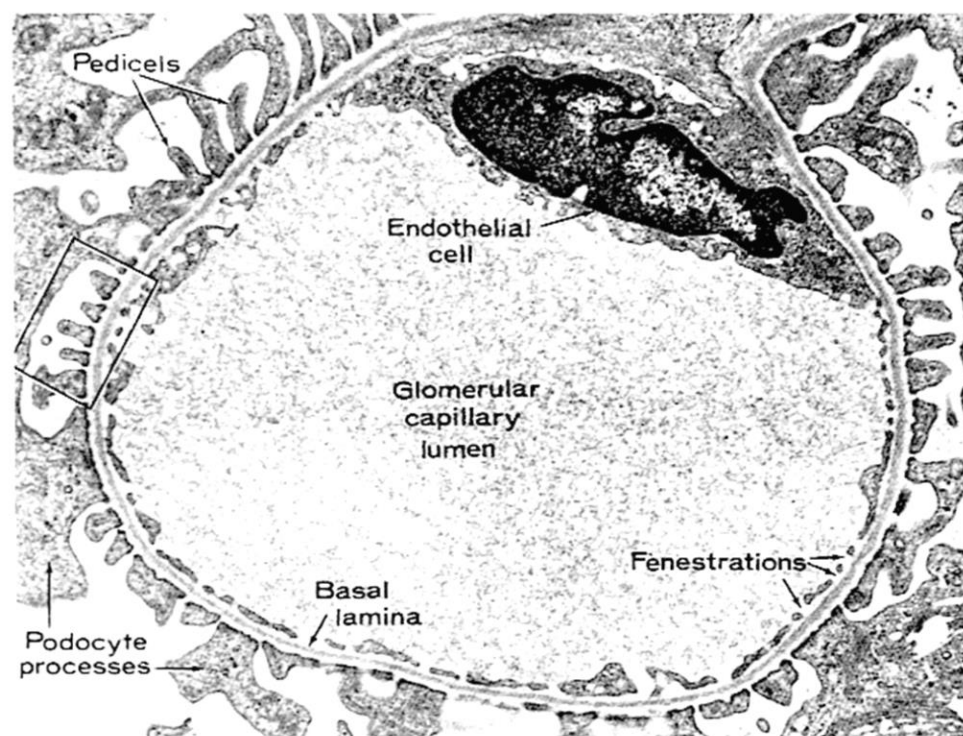
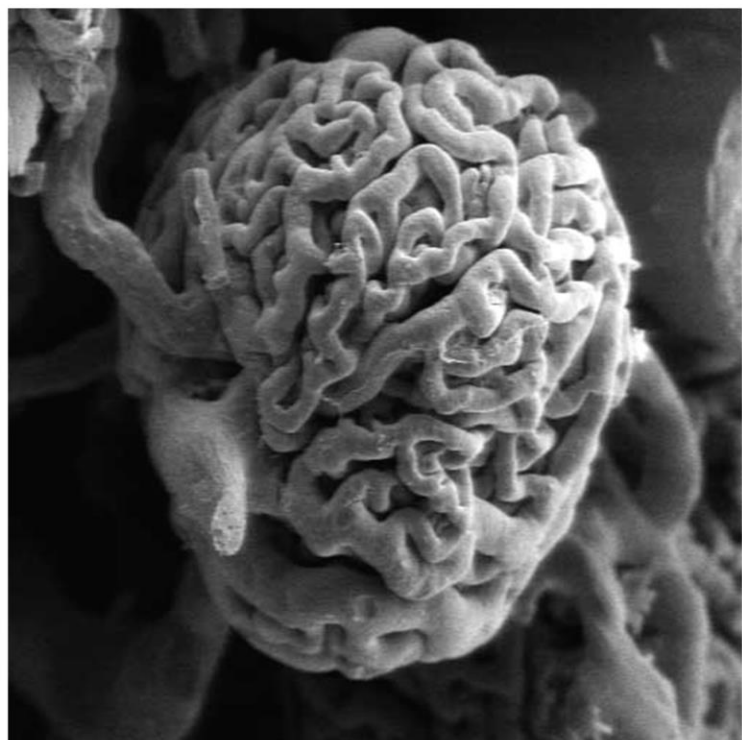


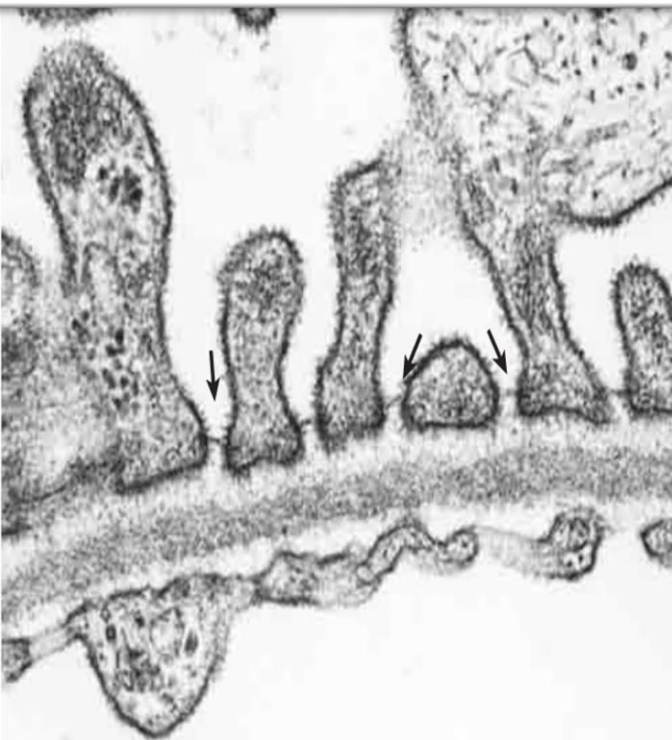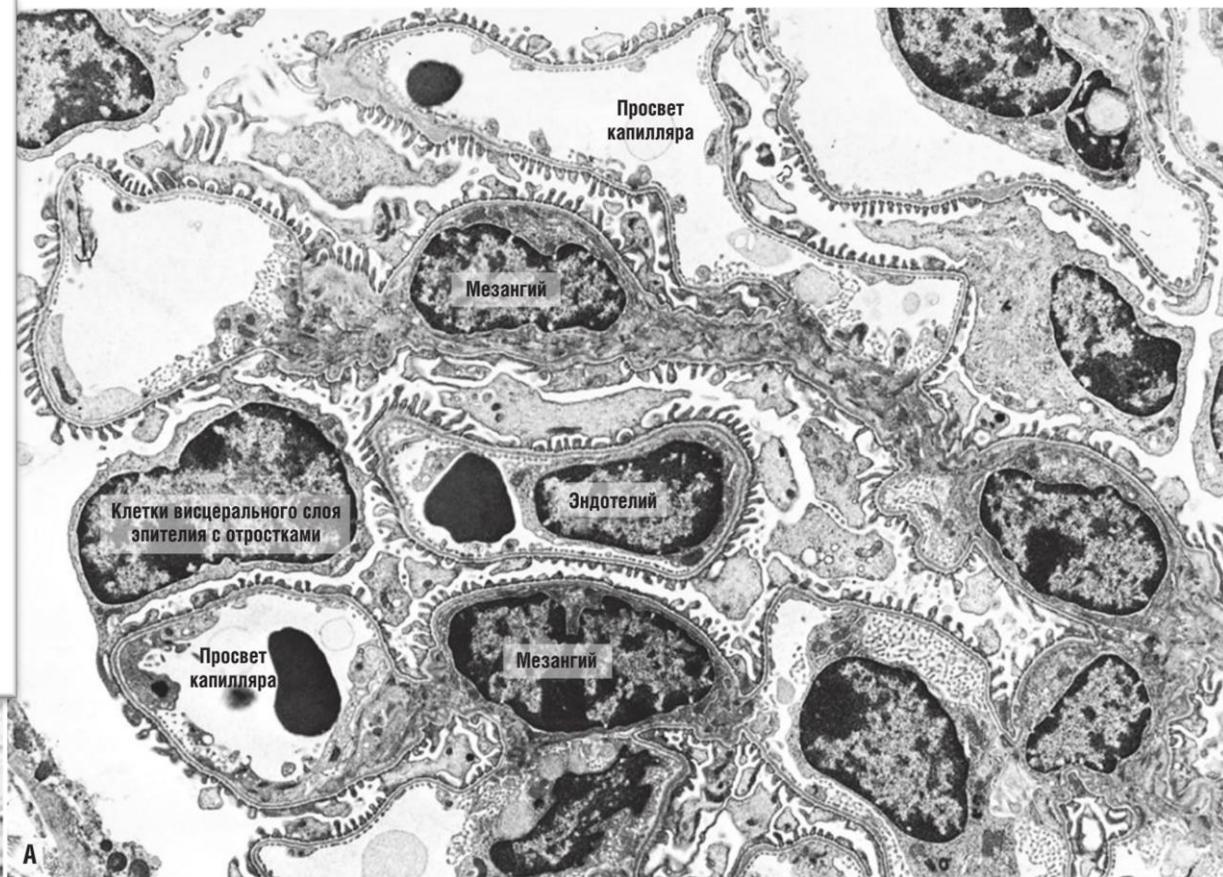
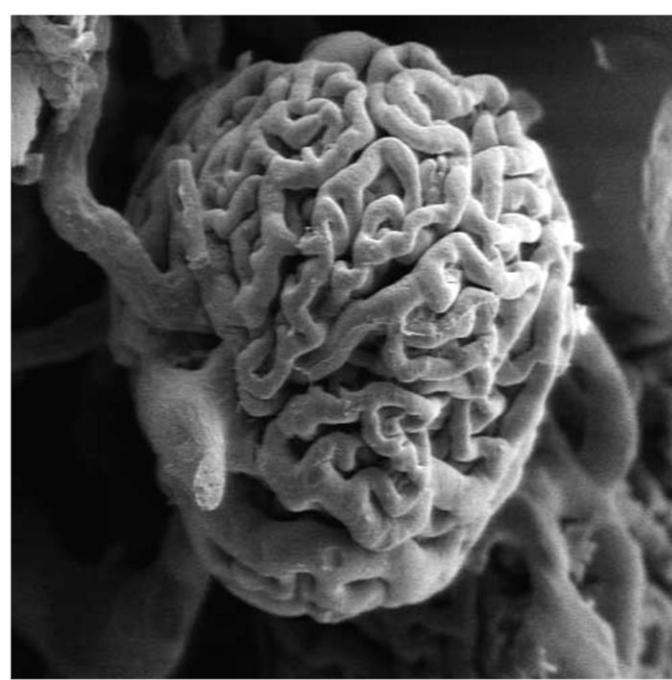
b

Нормальный клубочек;
b - диаграмма (**подоциты**,
эндотелиоциты, **мезангиоциты**,
мезангиальная матрица)

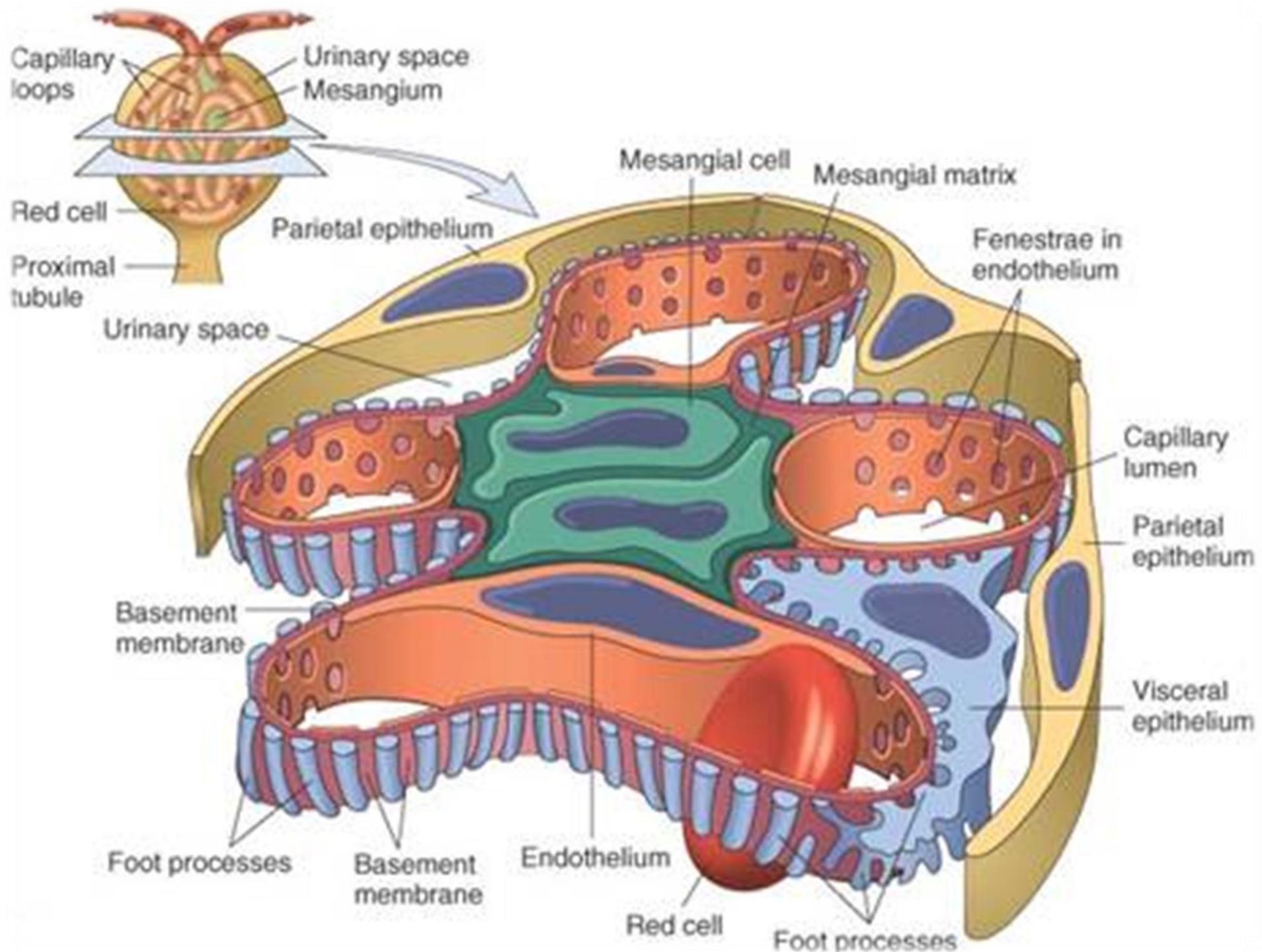


**Капилляры, покрытые эпителиальными клетками
(сканирующая электронная микроскопия)**





Структура фильтрационной мембраны стенки капилляра клубочка (снизу вверх): фенестрированный эндотелий, базальная мембрана и отростки подоцитов. Между отростками расположены фильтрационные щели (стрелки) и щелевая диафрагма. Базальная мембрана клубочка состоит из центральной плотной пластинки, расположенной между внутренней рыхлой пластинкой и наружной рыхлой пластинкой



Врожденная патология

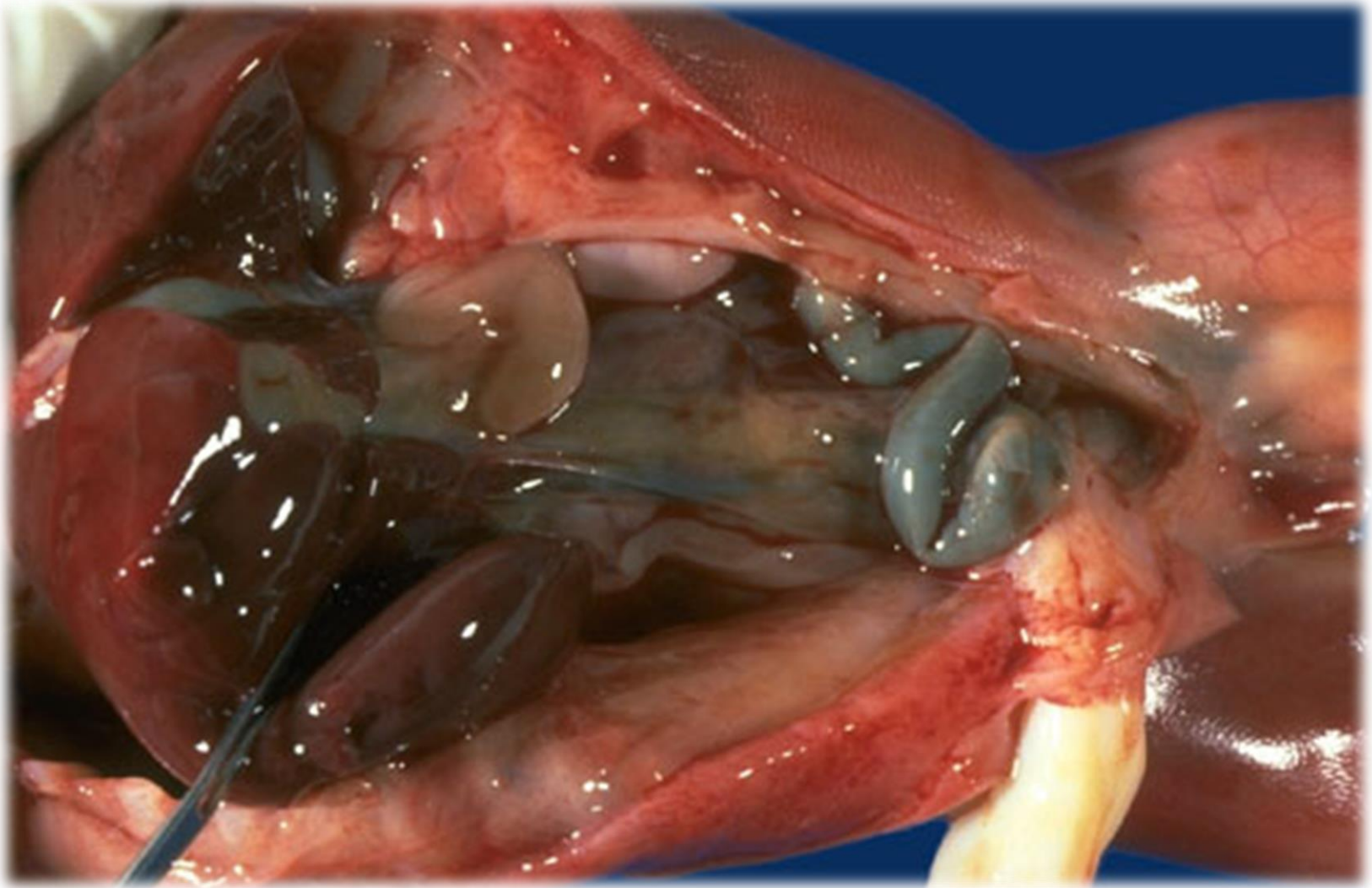- **Агенез**

- **Гипоплазия**

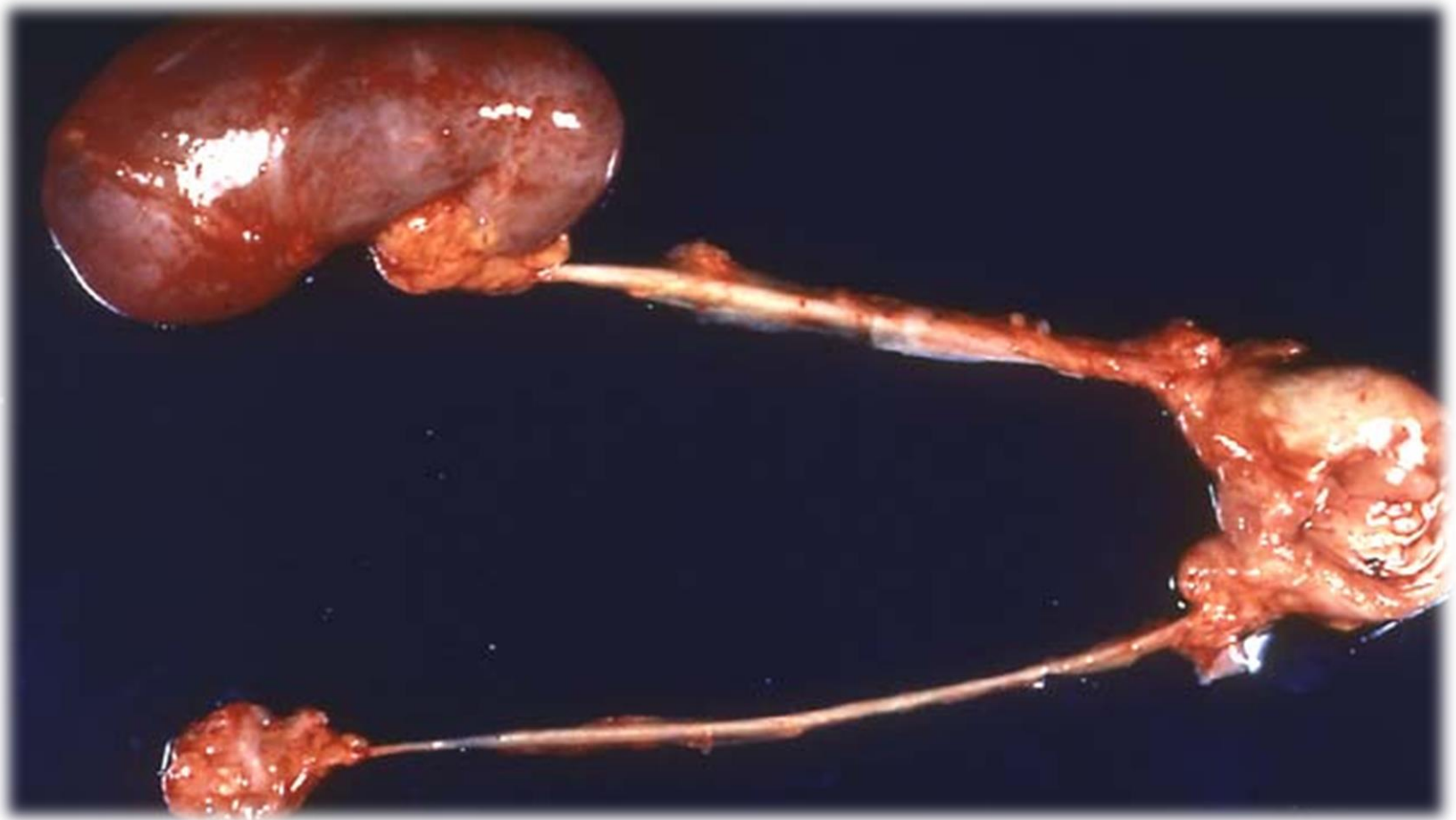- **Эктопия**

- **Подковообразная почка**

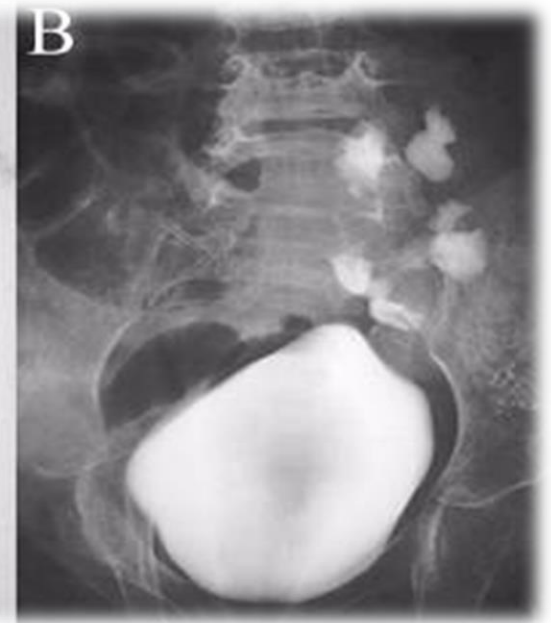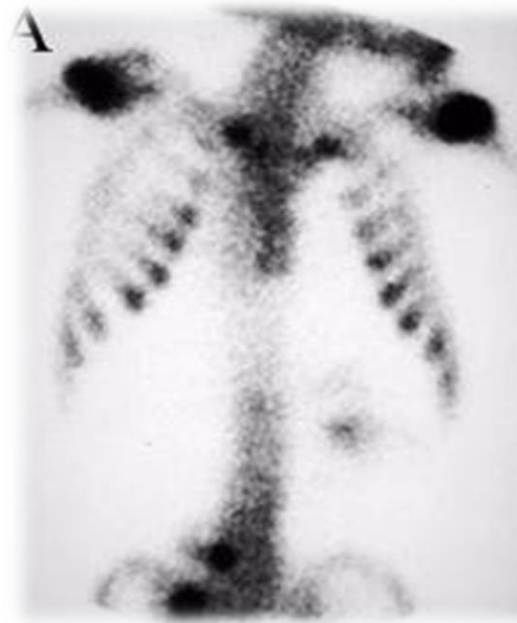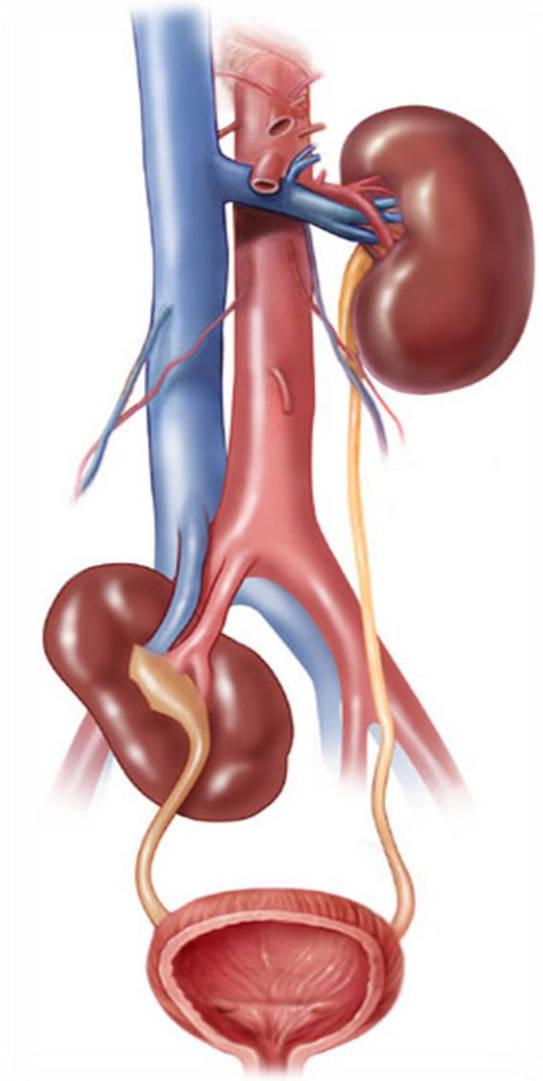
Агенез



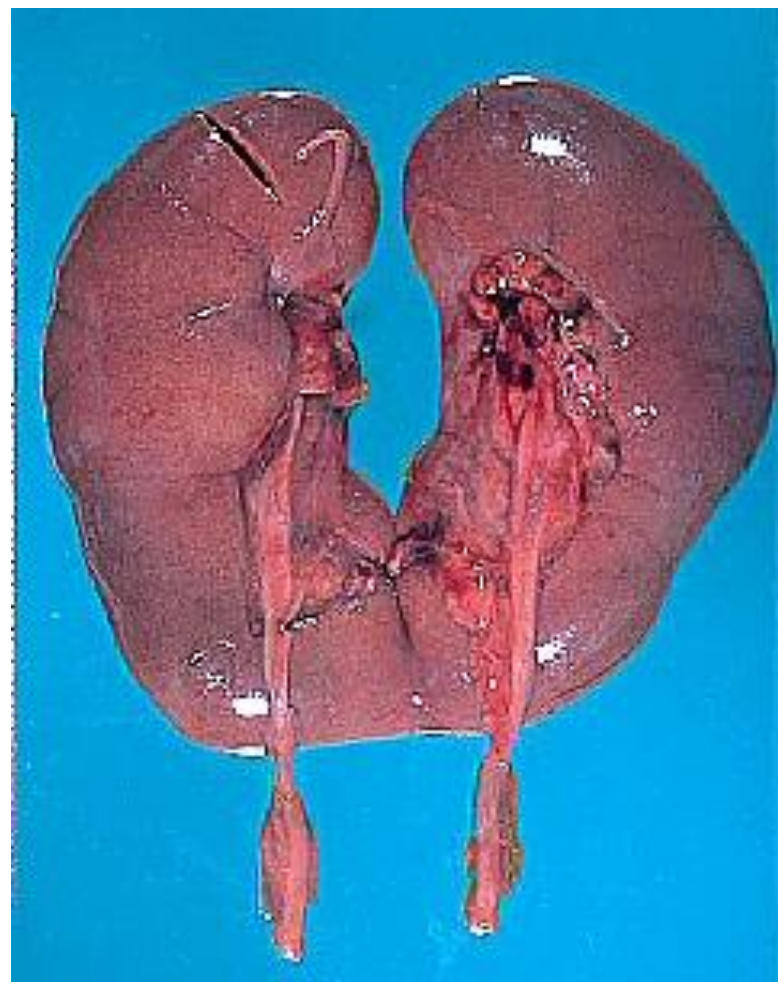
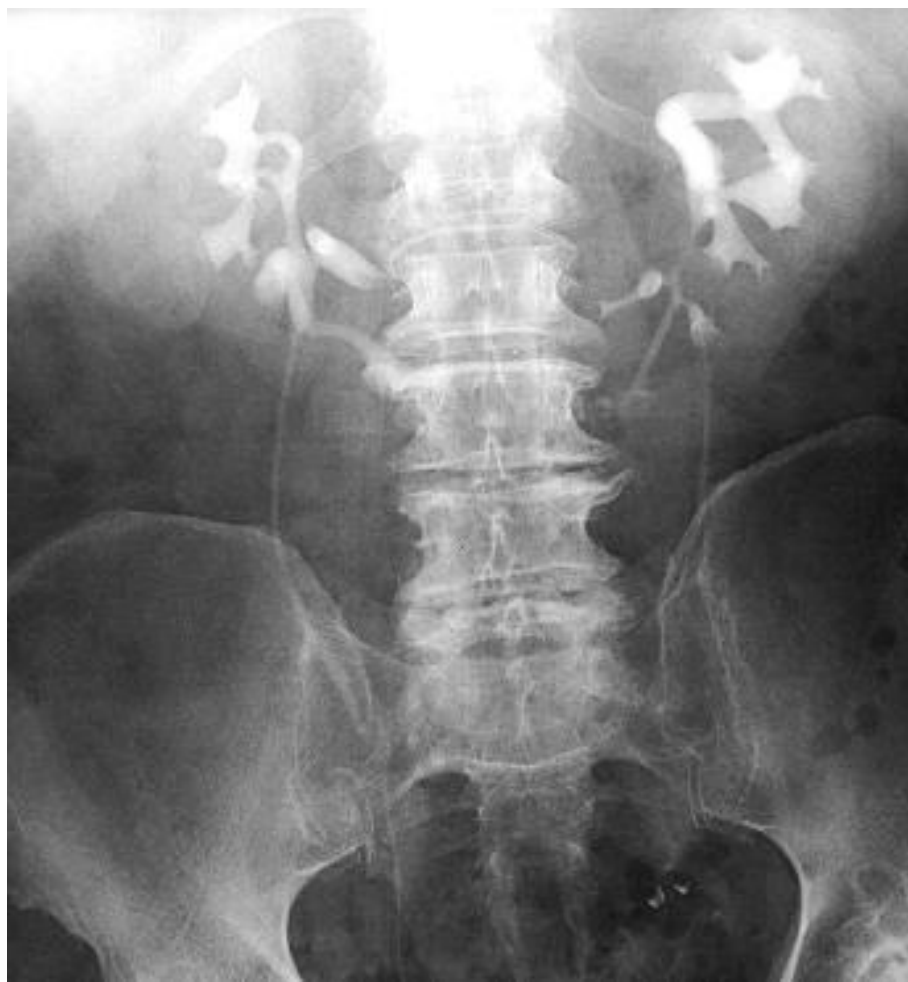Гипоплазия



Эктопия (обычно тазовая)



Подковообразная почка

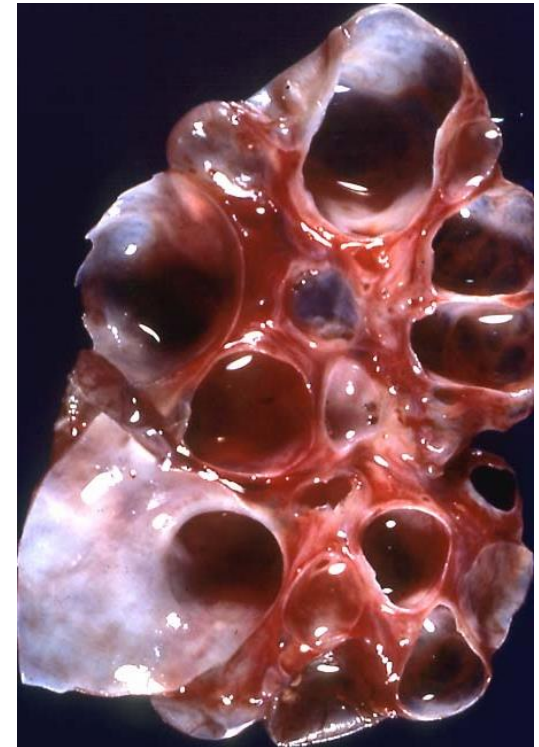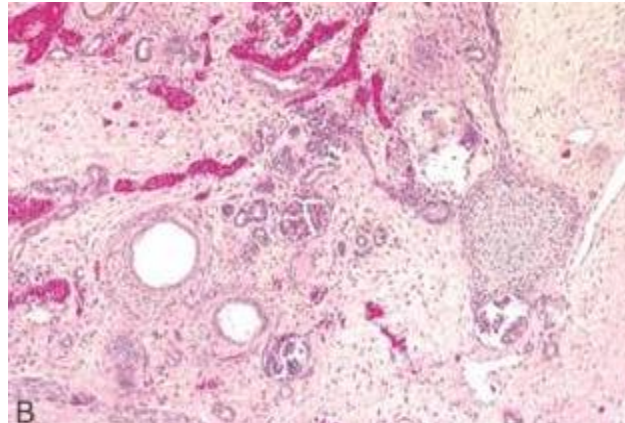
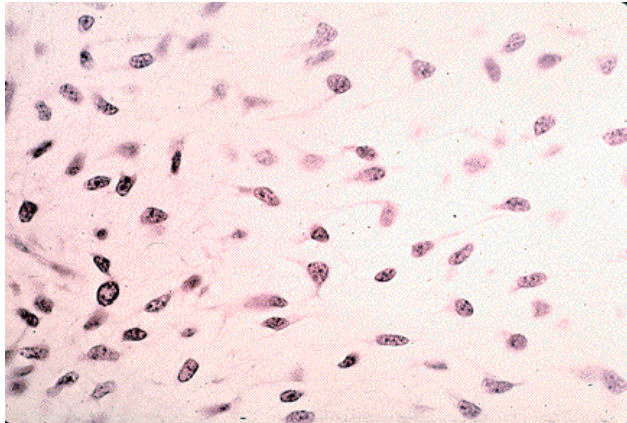


Почечные кисты

- Кистозная дисплазия почек
- Аутосомно-доминантный (взрослый)
- Аутосомно-рецессивный (детский)
- Приобретённые
- Медуллярные
 - Медуллярная губчатая почка
- Простые

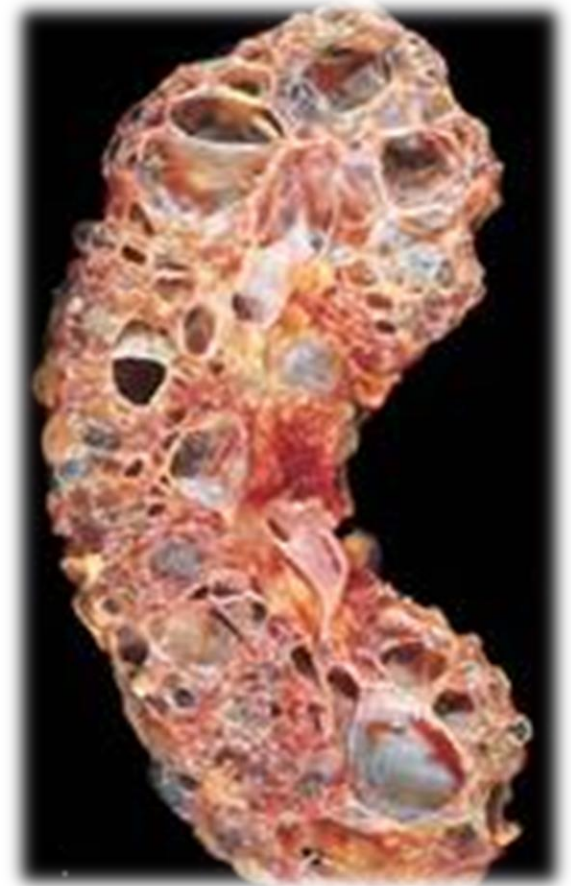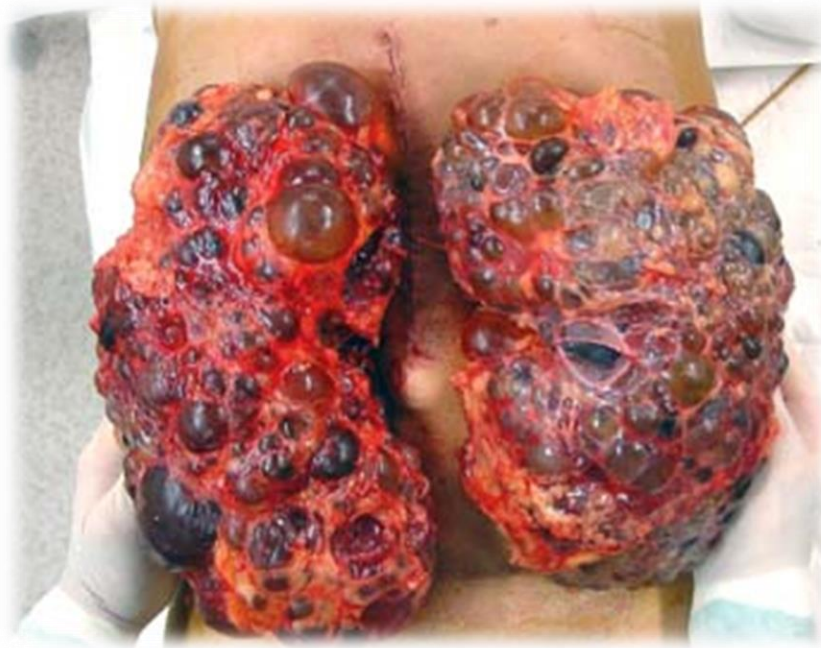
Кистозная дисплазия почек

- Увеличен
- Односторонний или двусторонний
- Кистозный
- Содержит мезенхиму
- У младенцев
- Вирусные, генетические (редко)



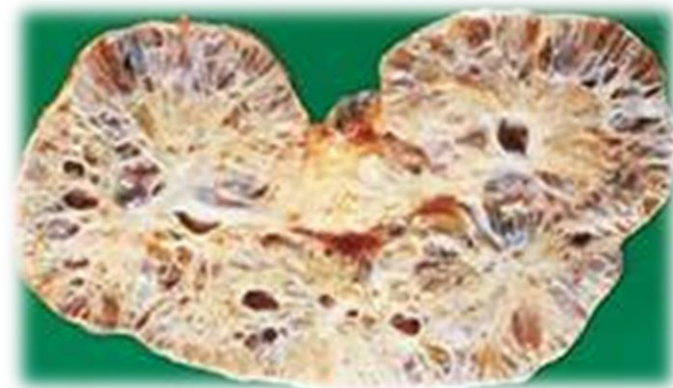Аутосомно-доминантный (взрослый)

- Наследственный, **APKD1**
(хром. 16, ген **PKD1**)
- появляются в 40 лет
- почечная недостаточность



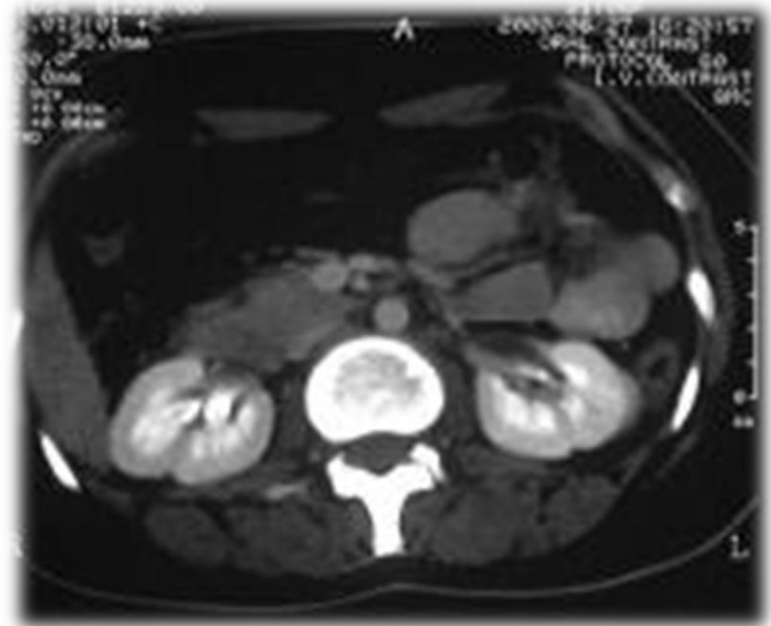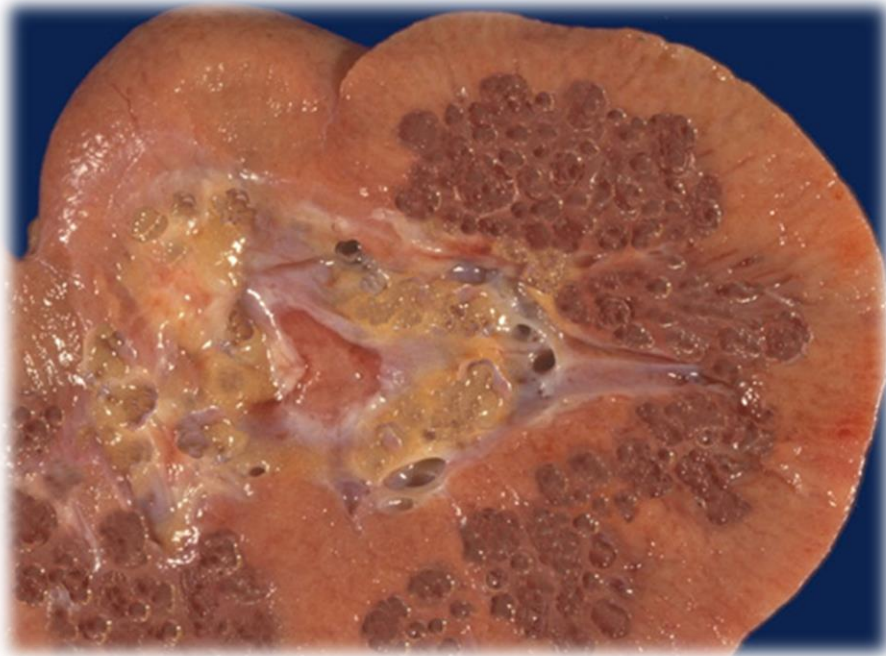
Аутосомно-рецессивный

- Детский
- Макроскопическая картина похожа с аутосомно-доминантной
- Если пациенты выживают может развиваться кистозный фиброз печени

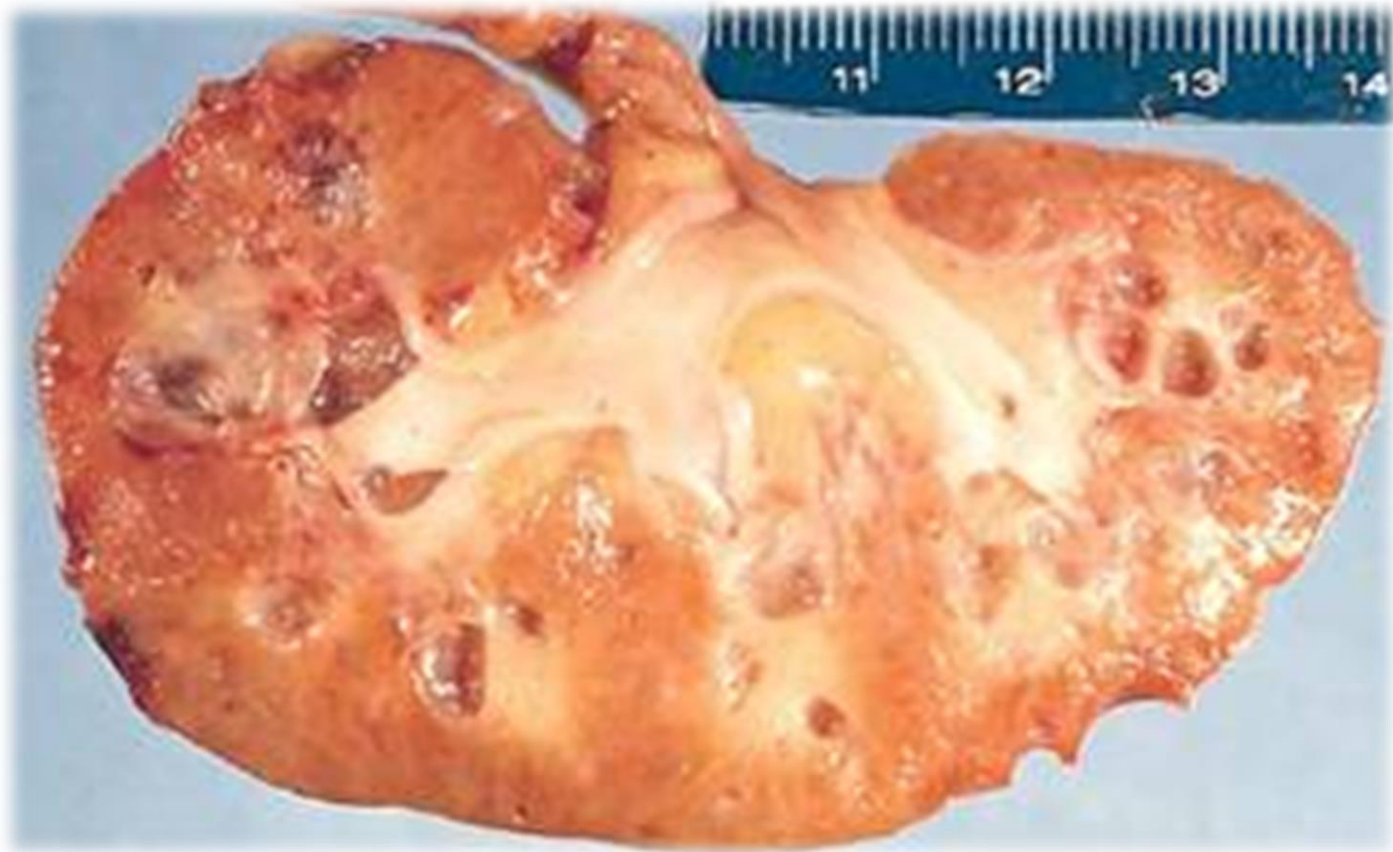

Медуллярные кисты

- Медуллярная губчатая почка (повреждение собирательных каналов почки)



Приобретенные (диализ)



Простые кисты

- **Кортикальные**
- **Названные «Ретенционные » кисты,**
- **Также "приобретенные,,**
- **Бессимптомные**
- **Очень часто встречаются**

ОСНОВНЫЕ ПОЧЕЧНЫЕ СИНДРОМЫ

НЕФРОТИЧЕСКИЙ СИНДРОМ

- Массивная протеинурия
- Гипоальбуминемия
- Отеки
- Липидемия / Липидурия
- Вызванный :
 - Мембранозный гломерулонефрит, Болезнь минимальных изменений (липоидный нефроз), Фокально сегментарный гломерулонефрит, Мембранопролиферативный гломерулонефрит,
 - Сахарный диабет, Амилоидоз, Системная красная волчанка, МЕДИКАМЕНТЫ (пенициллины, героин), ИНФЕКЦИИ (малярия, сифилис) Гепатит В, СПИД, Карцином.а, Меланома

- **Отеки**
- олигурия с концентрированной мочой,
- Протеинурия,
- Гематурия,
- Гипертоническая болезни

Постстрептококковый гломерулонефрит

Бессимптомная протеинурия или гематурия:
или комбинация этих двух, обычно является
проявлением мягких клубочковых аномалий

Быстропрогрессирующий гломерулонефрит :

Приводит к потере функции почек через несколько дней или недель и проявляется активном осадке в моче (гематурия с дисморфическими эритроцитами)

ОСТРАЯ ПОЧЕЧНАЯ НЕДОСТАТОЧНОСТЬ:

преобладает олигурия или анурия с недавним началом азотемии. Это может быть следствием клубочковых повреждении таких как (быстрый прогрессирующий гломерулонефрит с интерстициальными повреждениями или острый тубулярный некроз.

ХРОНИЧЕСКАЯ ПОЧЕЧНАЯ НЕДОСТАТОЧНОСТЬ

Жидкости и электролиты: обезвоживание, отек, гиперкалиемия, метаболический ацидоз

Фосфат кальция и кости : гипофосфатемия, гипокальциемия, вторичный гиперпаратиреозидизм, почечная остеодистрофия.

Гематологические: анемия

Сердечно-легочный: гипертензия, застойная сердечная недостаточность, легочный отек, уремический перикардит

Желудочно-кишечный тракт: тошнота и рвота, кровоизлияние, эзофагит, гастрит, колит

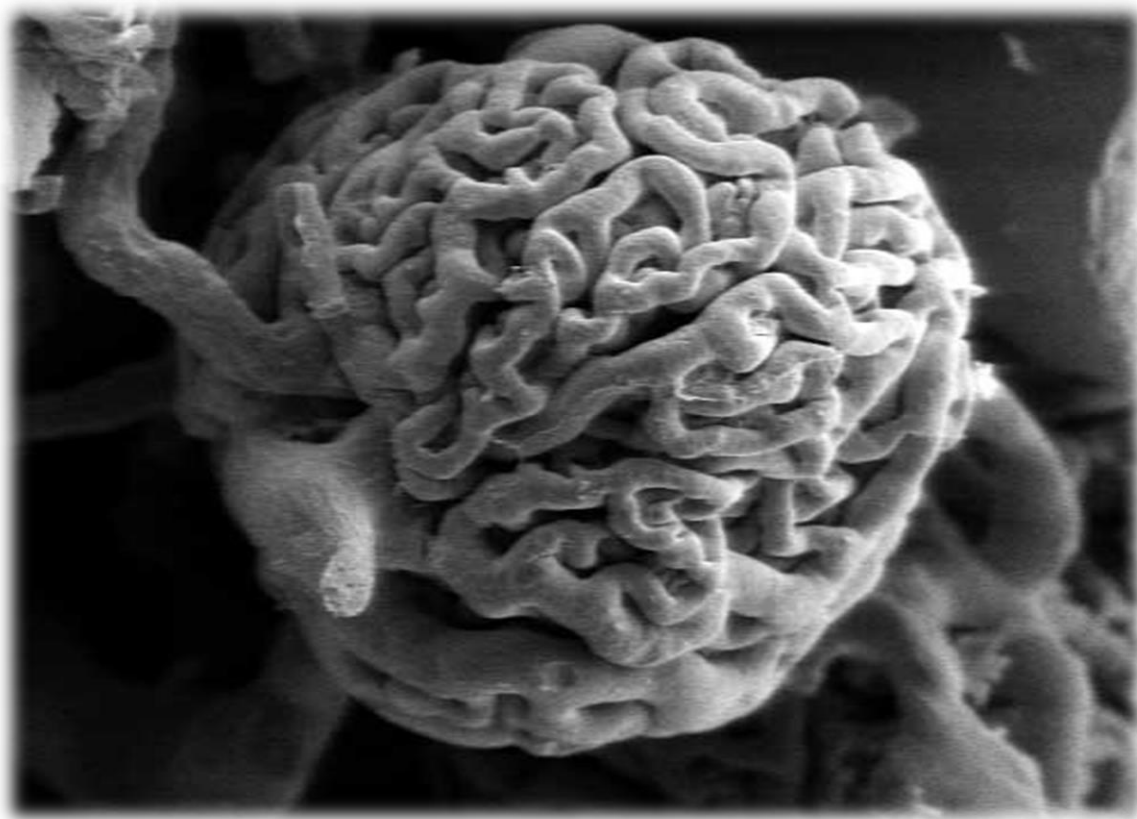
Нейромускулярная: миопатия, периферическая нейропатия, энцефалопатия

Дерматологические: зуд, дерматит (Связано с уремией в результате хронической болезни почек)

Инфекция мочевыводящих путей:
характеризуется бактериурией и пиурией
(бактерии и лейкоциты в моче). Инфекция может
быть симптоматической или бессимптомной и
может поражать почки (пиелонефрит) или
мочевой пузырь (цистит).

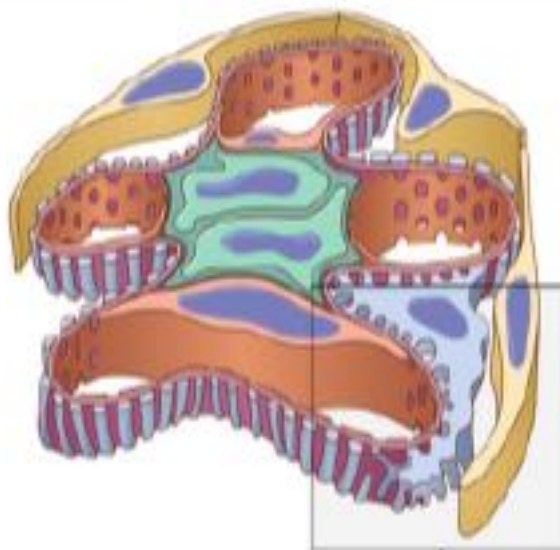
Нефролитиаз
проявляется почечной коликой и
гематурией.

ГЛОМЕРУЛЯРНАЯ ПАТОЛОГИЯ



Патогенез

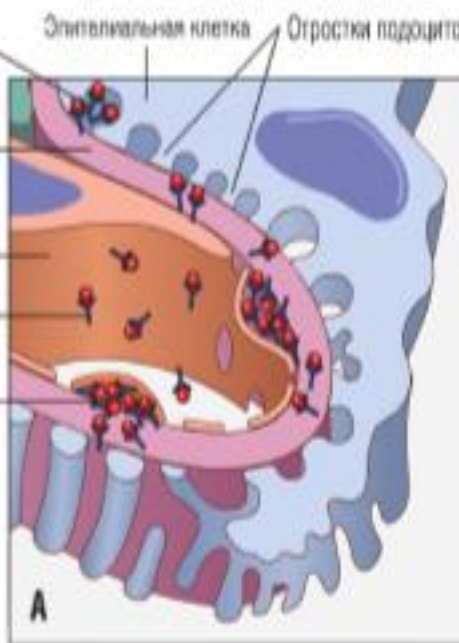- ◎ Антитела к БГМ
- ◎ Антитела к «одиночным» антигенам
- ◎ Циркуляция комплексов антиген-антитело
- ◎ Антитела против клубочковых клеток, мезангиальных клеток, подоцитов.
- ◎ Клеточный иммунитет, сенсибилизация клеток Т



ЦИРКУЛИРУЮЩИЕ ИММУННЫЕ КОМПЛЕКСЫ

Депозиты иммунных комплексов

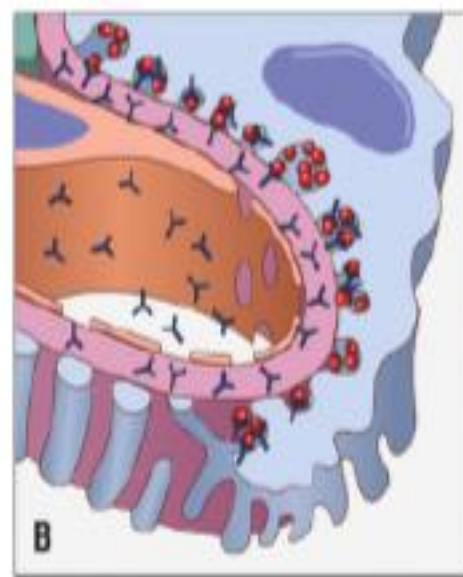
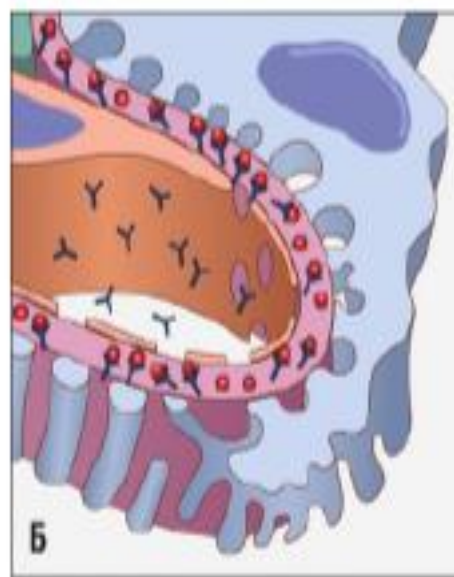Субэпителиальный депозит (редко)
 Эпителиальная клетка
 Огустки подоцитов
 Базальная мембрана клубочка
 Эндотелий
 Циркулирующий иммунный комплекс
 Субэндотелиальный депозит



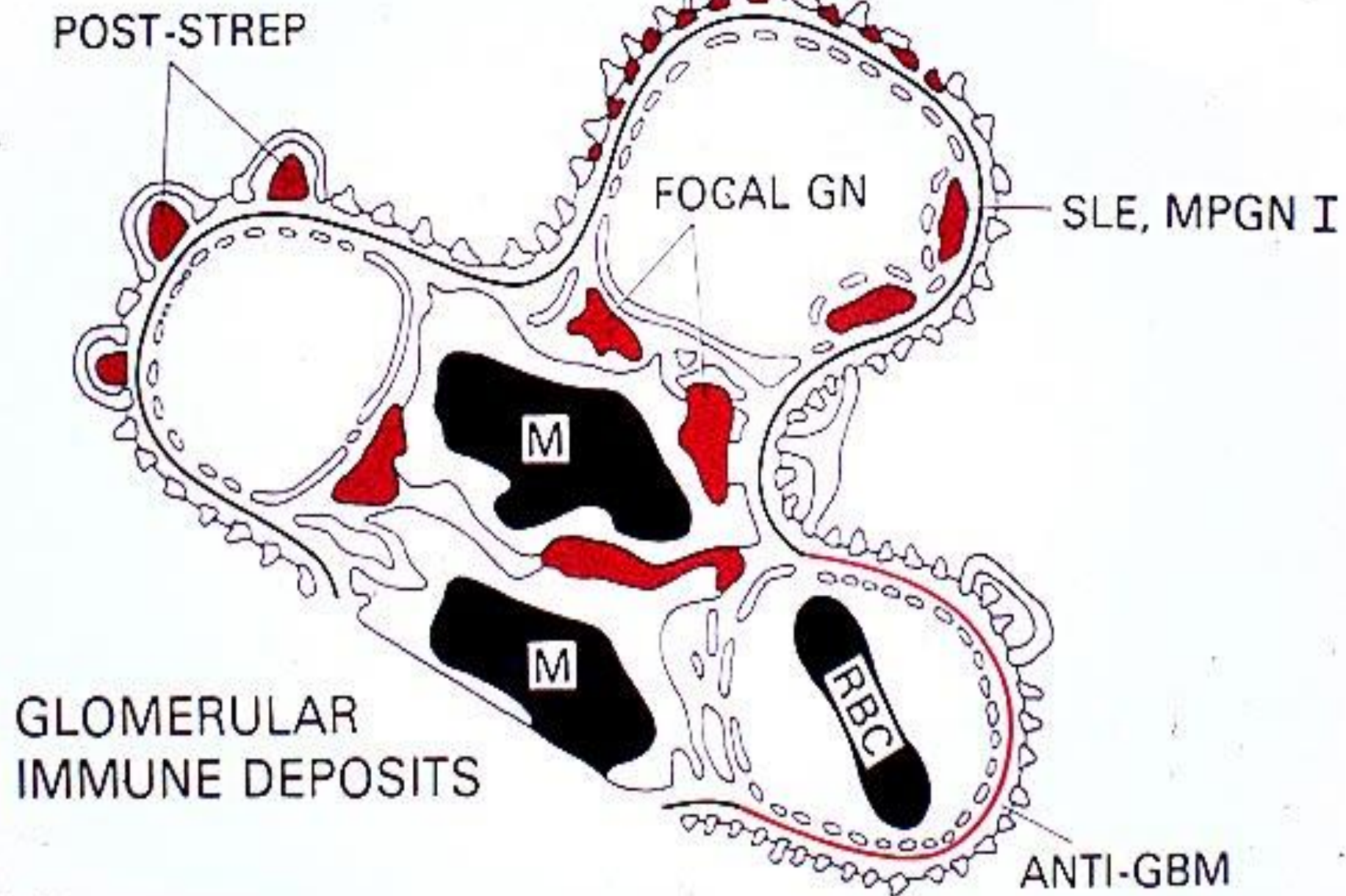
ИММУННЫЕ КОМПЛЕКСЫ *IN SITU*

Гломерулонефрит, индуцированный антителами к базальной мембране клубочка

Нефрит Хейманна

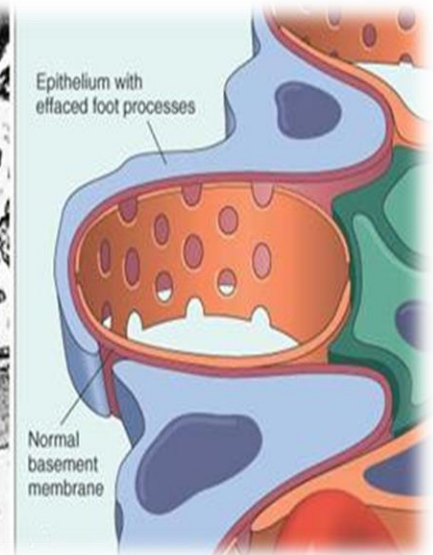
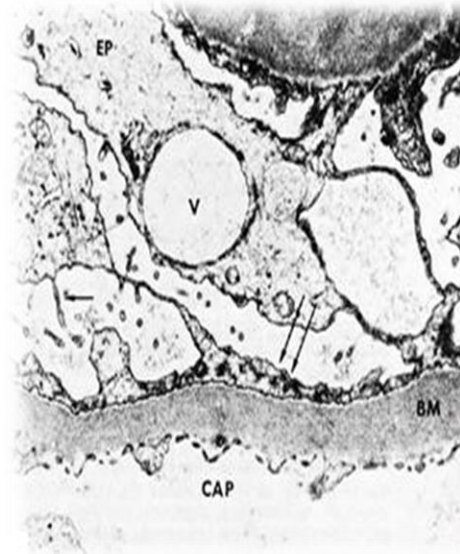
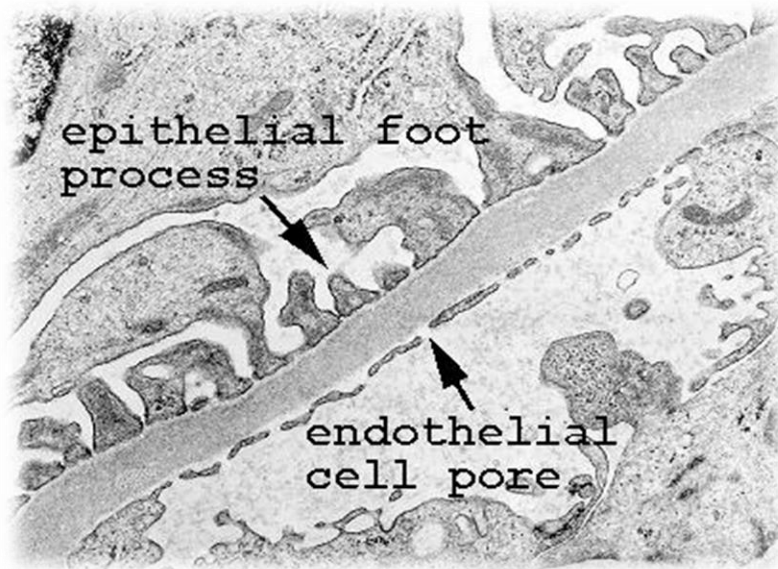


MEMBRANOUS NEPHROPATHY

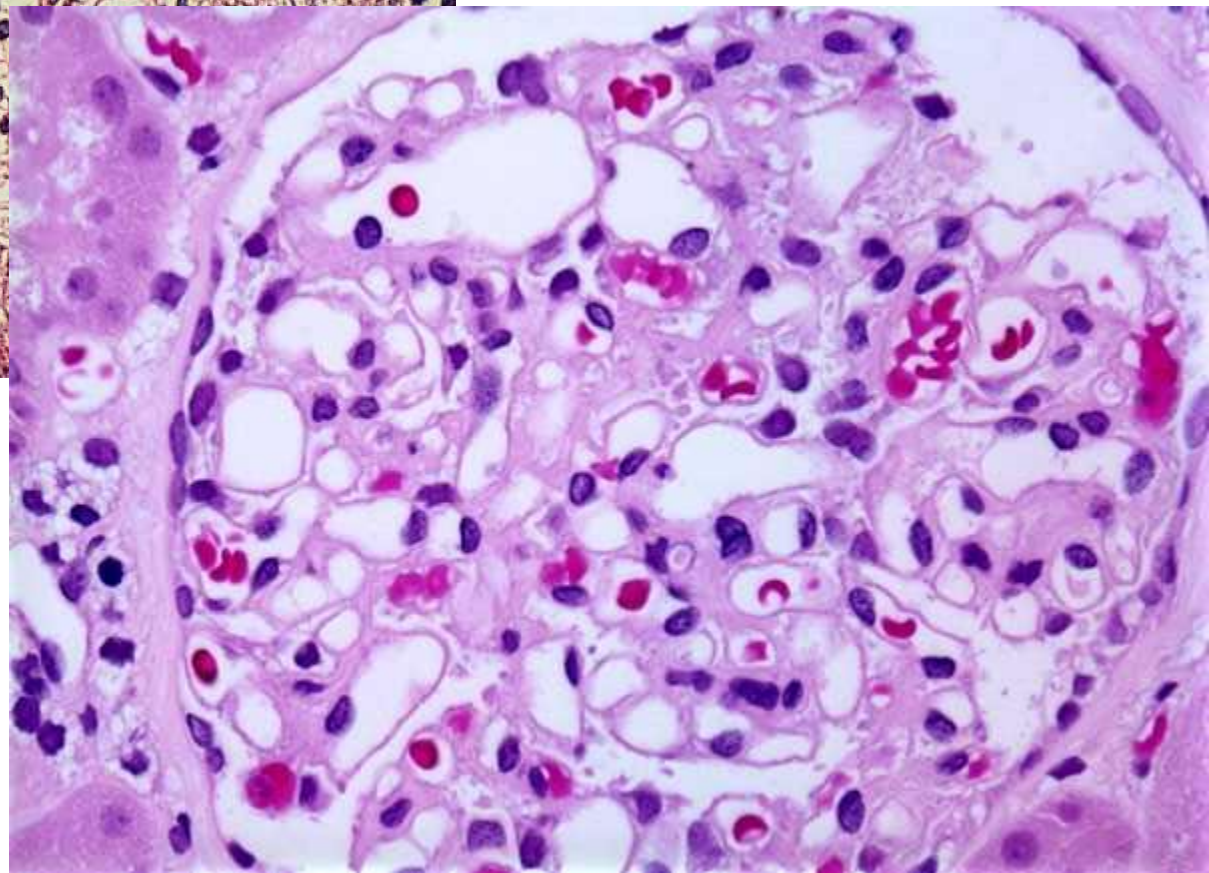
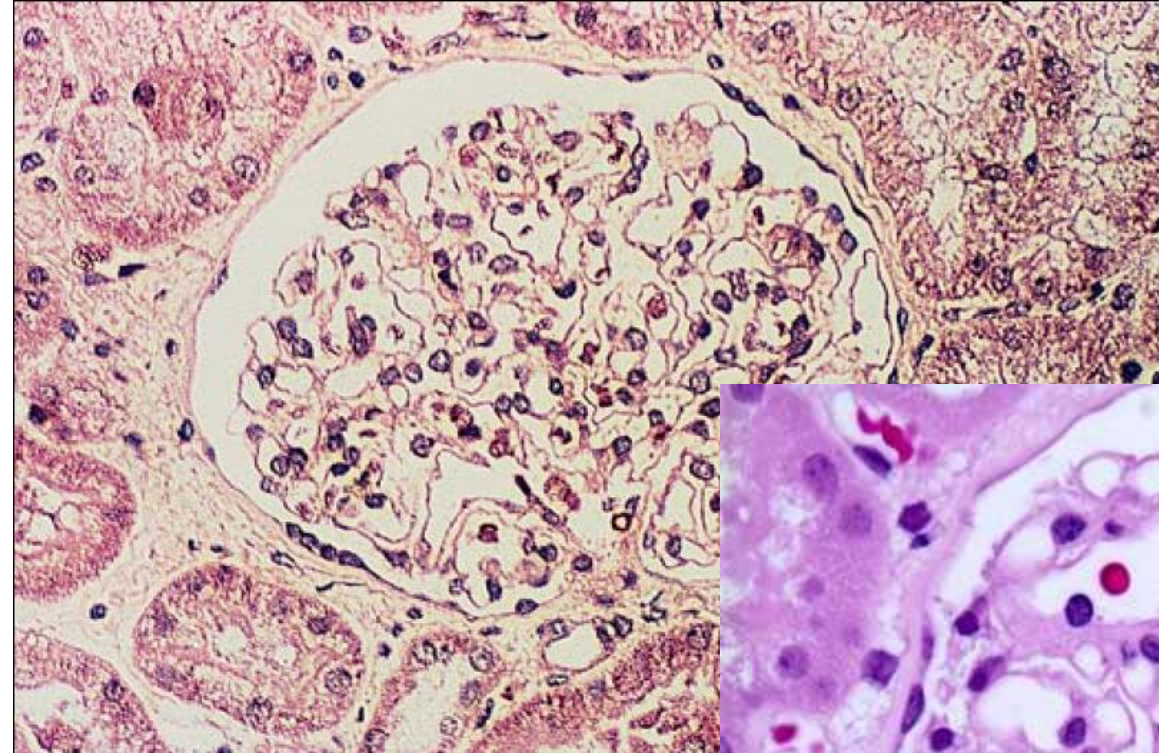


Гломерулонефрит с минимальными изменениями

- Наиболее частая причина нефротического синдрома у детей
- основные изменения затрагивают подоциты: частичное или полное сглаживание малых отростков подоцитов и гиперплазия ворсинок.



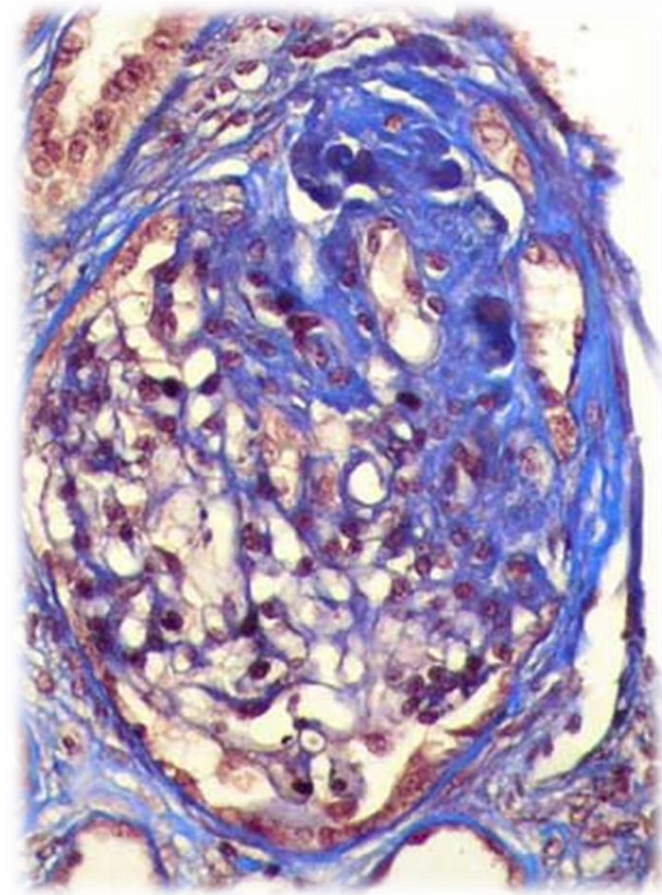
Клинические признаки. Несмотря на выраженную протеинурию, функция почек остается удовлетворительной и гипертензия и гематурия в большинстве случаев не развиваются. Протеинурия обычно высокоселективная, основным фильтруемый белок — альбумин. У большинства (> 90%) детей с болезнью минимальных изменений отмечается быстрый ответ на кортикостероидную терапию. Однако протеинурия может рецидивировать, при этом у некоторых больных может развиться зависимость от кортикостероидов или резистентность к ним. Несмотря на указанные осложнения, отдаленный прогноз заболевания благоприятный, а к пубертатному возрасту излечиваются даже гормонозависимые формы заболевания. Прогноз заболевания у взрослых также благоприятный, несмотря на более слабый эффект терапии.



Клубочек в гломерулупатии с минимальными изменениями, отсутствие морфологических изменений при оптической микроскопии

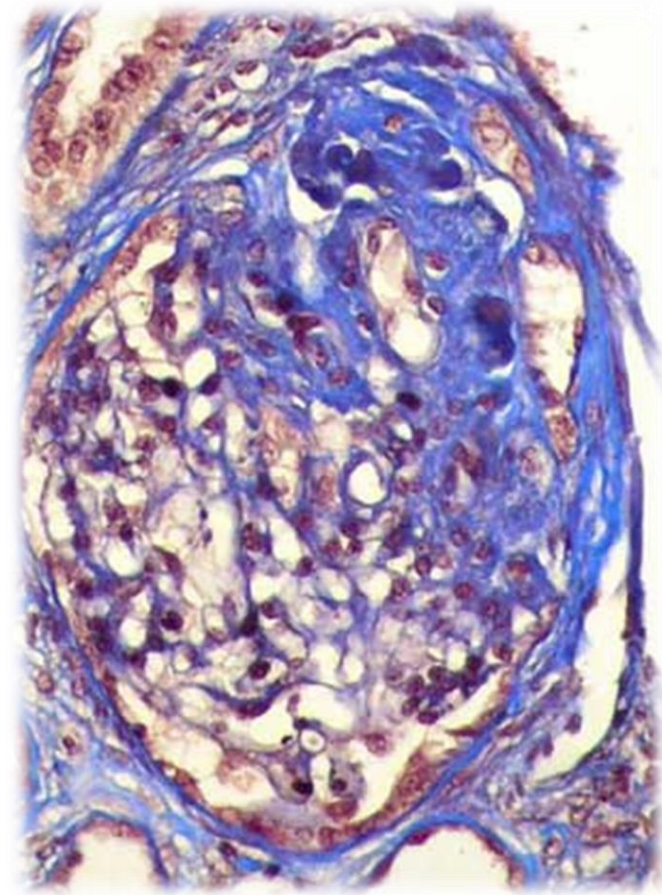
Фокальный сегментарный гломерулосклероз

- Для этой болезни почек характерно поражение некоторых клубочков (отсюда — фокальный), при этом в поврежденном клубочке в процесс вовлечены лишь некоторые петли капилляра (отсюда — сегментарный). ФСГС клинически часто проявляется нефротическим синдромом с тяжелой протеинурией.



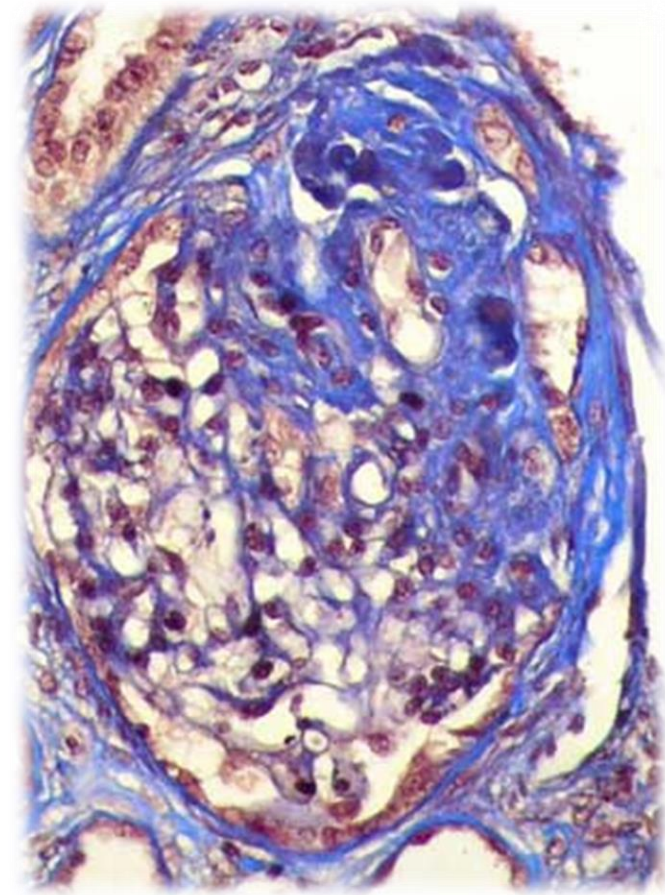
Фокальный сегментарный гломерулосклероз

- Идиопатический ФСГС, по данным многих ретроспективных исследований, обуславливает 10% случаев нефротического синдрома у детей и 35% — у взрослых)
- При ФСГС: (1) выше частота гематурии, (2) протеинурия чаще неселективная; (3) хуже ответ на кортикостероидную терапию; (4) идет прогрессирование до хронической нефропатии (как минимум у 50% пациентов в течение 10 лет развивается терминальная стадия хронической болезни почек)



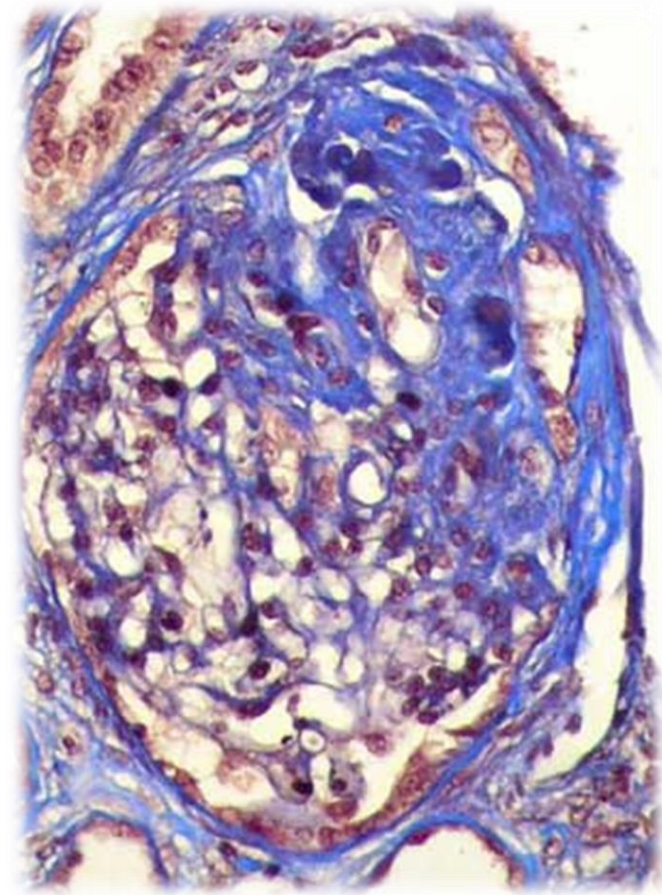
Фокальный сегментарный гломерулосклероз

- Вторичный - сочетающимся с другими состояниями, например ВИЧ (ВИЧ-ассоциированная нефропатия), героиновой зависимостью (героиновая нефропатия), серповидно-клеточной анемией, выраженным ожирением.



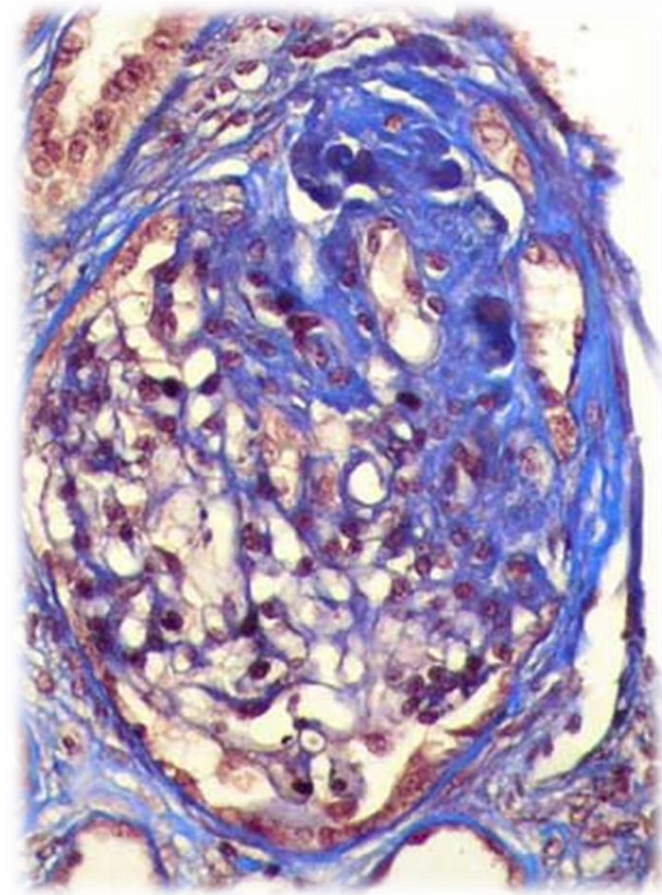
Фокальный сегментарный гломерулосклероз

- Патогенез - нет единого ответа на вопрос: идиопатический ФСГС — это самостоятельная нозологическая единица или стадия развития болезни минимальных изменений.
- При световой микроскопии выявляют фокальные сегментарные поражения, затрагивающие лишь небольшое количество клубочков.



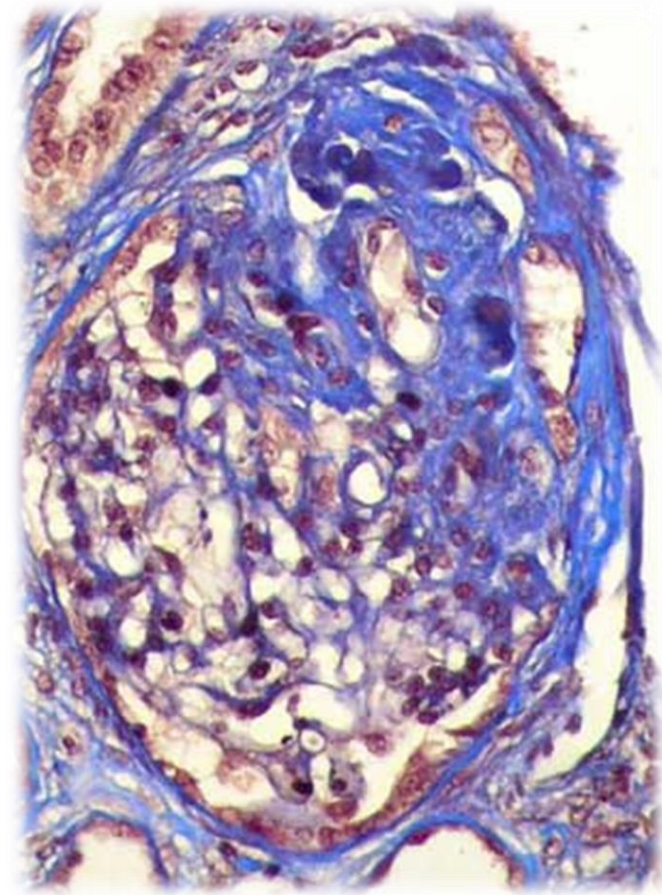
Фокальный сегментарный гломерулосклероз

- Сначала поражаются клубочки юкстамедуллярной зоны, затем изменения приобретают генерализованный характер. В склерозированных сегментах происходят коллапс петель капилляров, накопление матрикса и сегментарное отложение белков плазмы вдоль стенки капилляра {гиалиноз). Гиалиноз может быть настолько выраженным, что происходит окклюзия просвета капилляра.



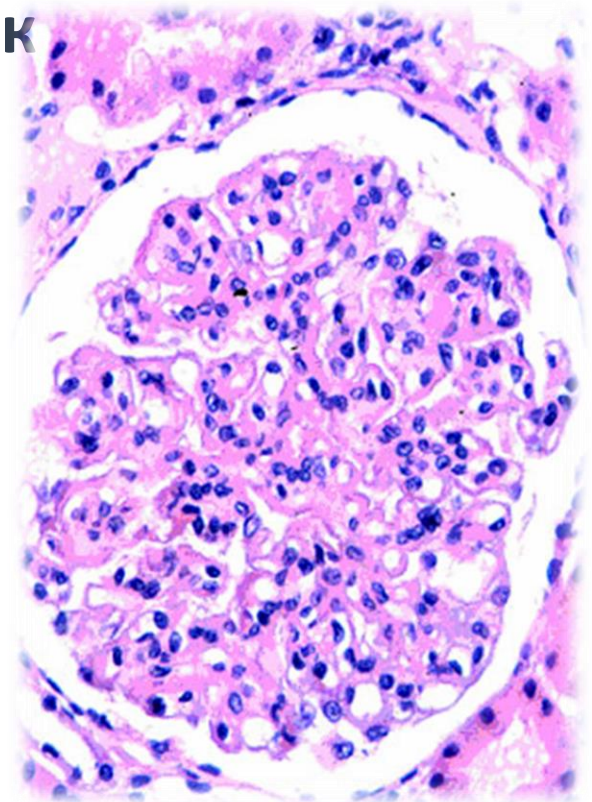
Фокальный сегментарный гломерулосклероз

- **Клинические признаки.** При идиопатическом ФСГС вероятность спонтанного регресса невелика, а реакция организма на кортикостероидную терапию переменная. В целом прогноз у детей лучше, чем у взрослых. Прогрессирование почечной недостаточности происходит с разной скоростью. У ~ 20% больных наблюдаются необычайно быстрое течение болезни с неконтролируемой массивной протеинурией и развитие почечной недостаточности в течение 2 лет. После трансплантации почки рецидив происходит в 25-50% случаев.



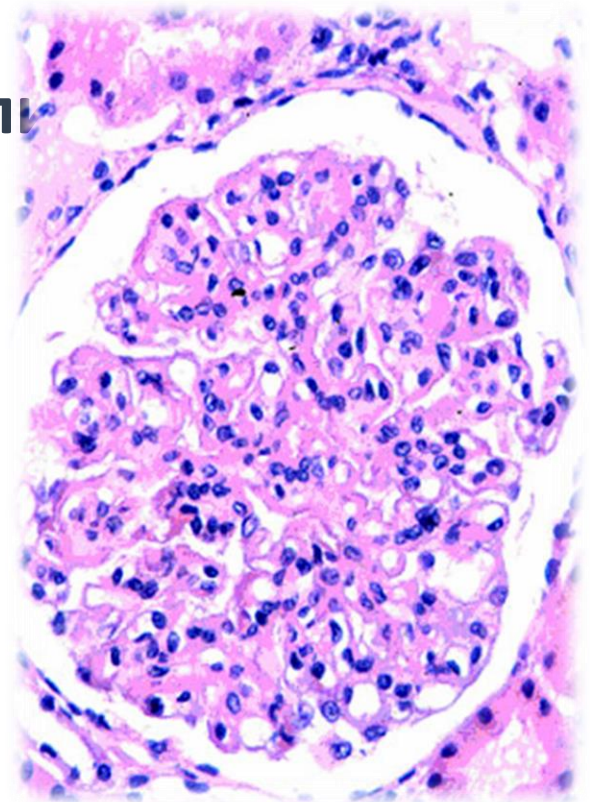
Мембранопролиферативный гломерулонефрит

- Морфологическая картина при МПГН характеризуется повреждением базальной мембраны, пролиферацией клеток клубочка и лейкоцитарной инфильтрацией.



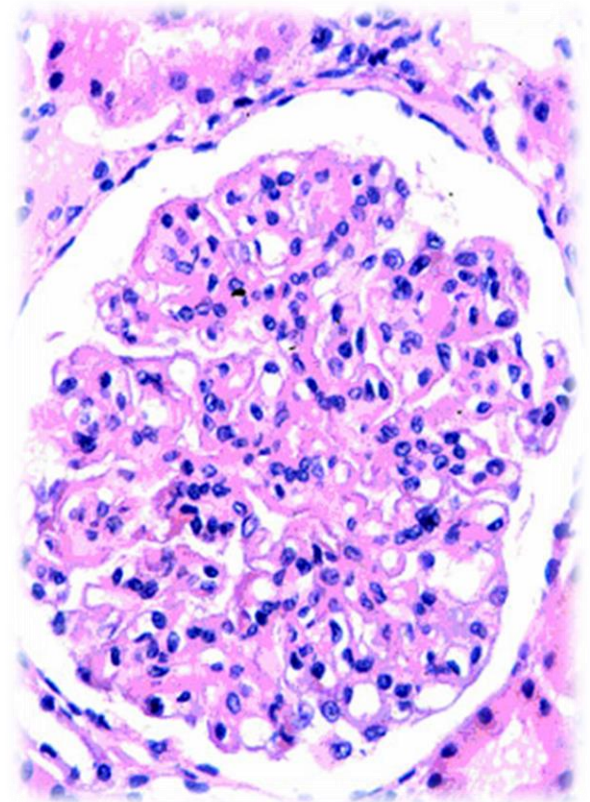
Мембранопролиферативный гломерулонефрит

- МПГН обуславливает 10-20% случаев нефротического синдрома у детей и взрослых. У некоторых пациентов заболевание проявляется только гематурией или незначительной протеинурией, у других наблюдается смешанная картина: нефротический и нефритический синдромы.



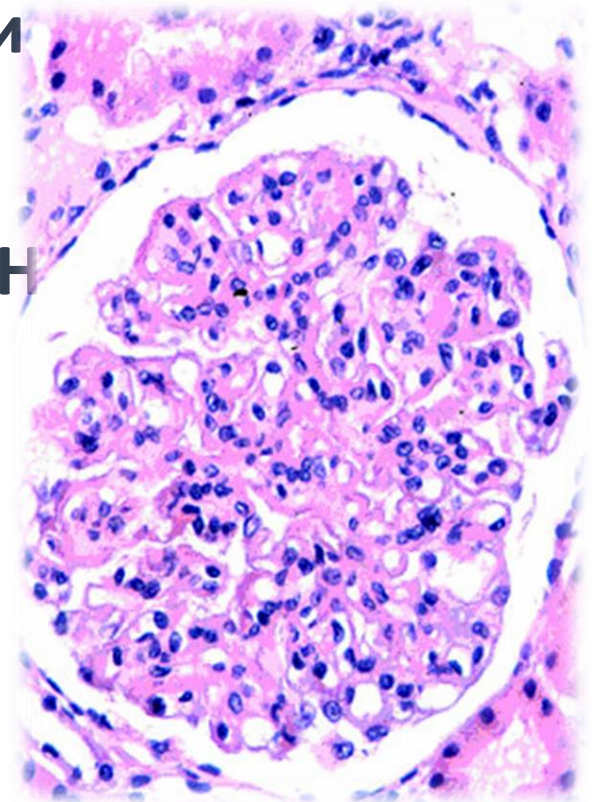
Мембранопрролиферативный гломерулонефрит

- МПГН может быть первичным (идиопатическим) или вторичным, обусловленным системными заболеваниями либо другими известными этиологическими агентами.



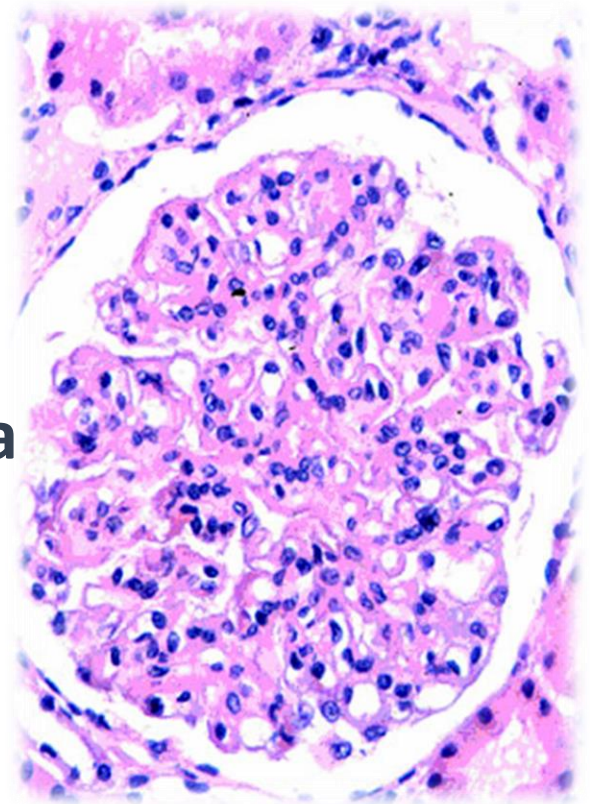
Мембранопрролиферативный гломерулонефрит

- ◎ Первичный МПГН подразделяют на 2 типа в зависимости от патоморфологических и ультраструктурных особенностей и характеристик при иммунофлуоресцентном исследовании: МПГН типа I и МПГН типа II.



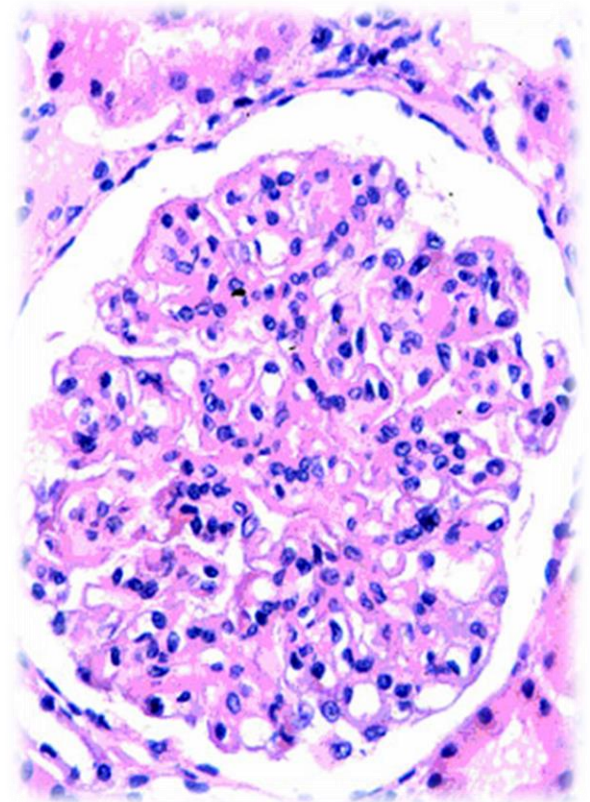
Мембранопрролиферативный гломерулонефрит

- МПГН типа I выявляют иммунные комплексы в клубочке и классический и альтернативный пути активации системы комплемента. Антигены, участвующие в патогенезе первичного МПГН, неизвестны. Во многих случаях это могут быть белковые дериваты вируса гепатита В или С.



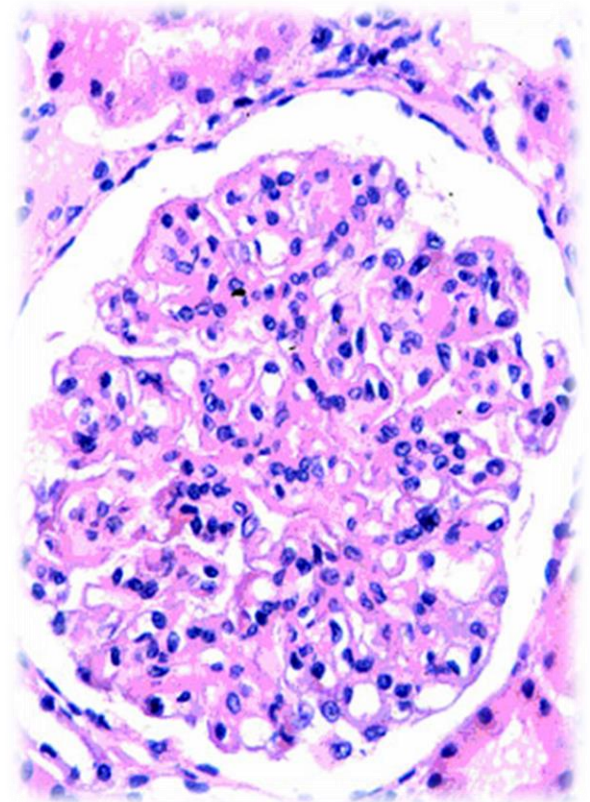
Мембранопролиферативный гломерулонефрит

- Большинство пациентов с МПГН типа II имеют изменения, которые свидетельствуют об альтернативном пути активации системы комплемента. У этих больных в сыворотке крови снижен уровень компонента C3
- В клубочках накапливаются C3, IgG отсутствует



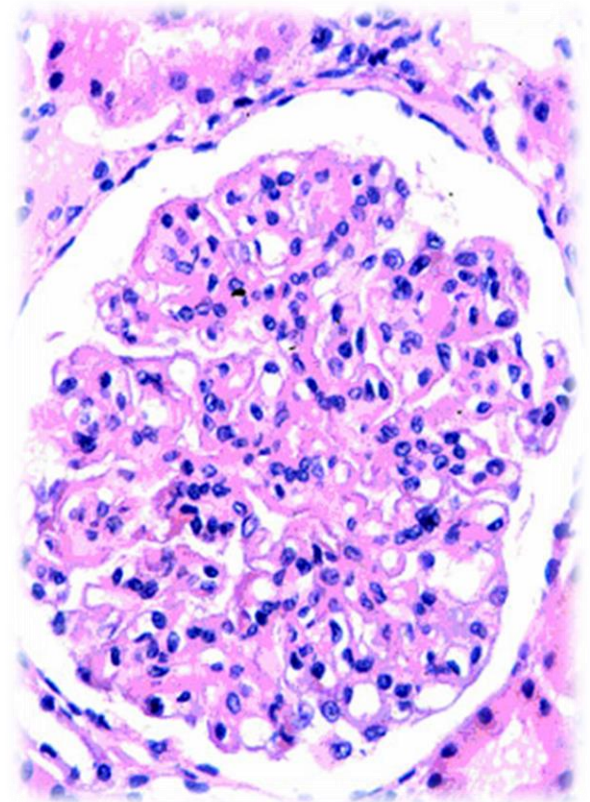
Мембранопролиферативный гломерулонефрит

- **Морфология.** При световой микроскопии МПГН типа I и МПГН типа II не отличаются. Клубочки увеличены и гиперклеточны. Гиперклеточность обусловлена пролиферацией мезангиальных клеток и так называемой эндокапиллярной пролиферацией, а также лейкоцитарной инфильтрацией



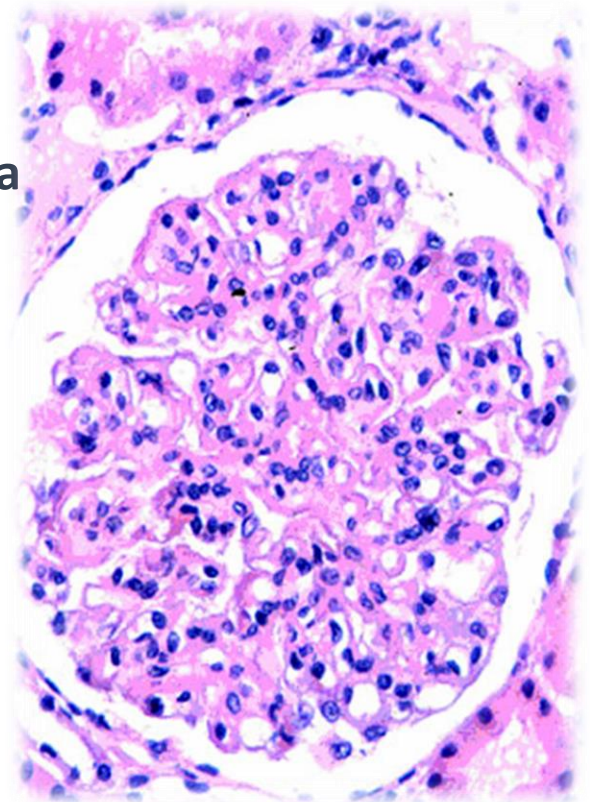
Мембранопрролиферативный гломерулонефрит

- Из-за пролиферации мезангиальных клеток и увеличения мезангиального матрикса клубочки приобретают характерный лобулярный («лапчатый») вид.



Мембранопролиферативный гломерулонефрит

- Клинические признаки. В большинстве случаев заболевание проявляется у детей старшего возраста и у взрослых нефротическим синдромом, а нефритическим компонентом является гематурия или умеренная протеинурия (при тяжелом течении). Спонтанная ремиссия при МПГН обоих типов наблюдается редко, обычно заболевание медленно прогрессирует без ремиссий. У некоторых пациентов формируются множественные полулуния и клиническая картина напоминает БПГН. В течение 10 лет у ~ 50% больных развивается хроническая почечная недостаточность. Эффективность кортикостероидной, иммуносупрессивной и антитромбоцитарной терапий не доказана. Высокая частота рецидивов заболевания отмечается у пациентов после трансплантации почки, особенно при МПГН типа II. В пересаженной почке депозиты рецидивируют в 90% случаев, но почечная недостаточность выражена значительно меньше.

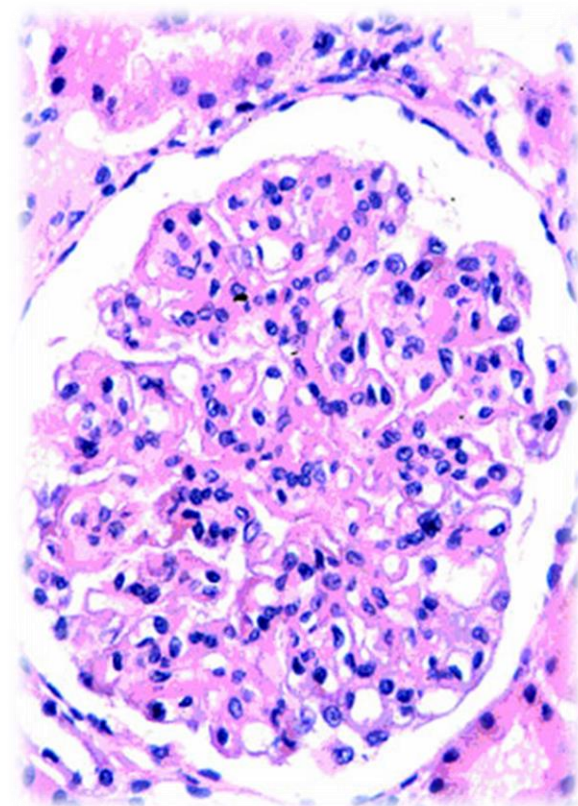


Мембранопрролиферативный гломерулонефрит

◎ Вторичный МПГН

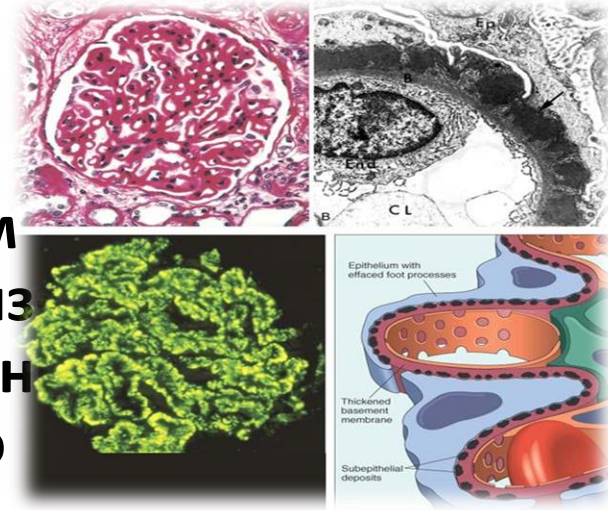
Вторичным может быть только МПГН типа I. Такой МПГН наблюдается преимущественно у взрослых при следующих состояниях:

- ◎ хронических иммуноопосредованных заболеваниях (например, СКВ), гепатите В, гепатите С, эндокардите, хроническом абсцессе, ВИЧ-инфекции, шисто-сомозе; дефиците α_1 -антитрипсина;
- ◎ злокачественных опухолях (хроническом лимфолейкозе и лимфоме);



Мембранозная нефропатия

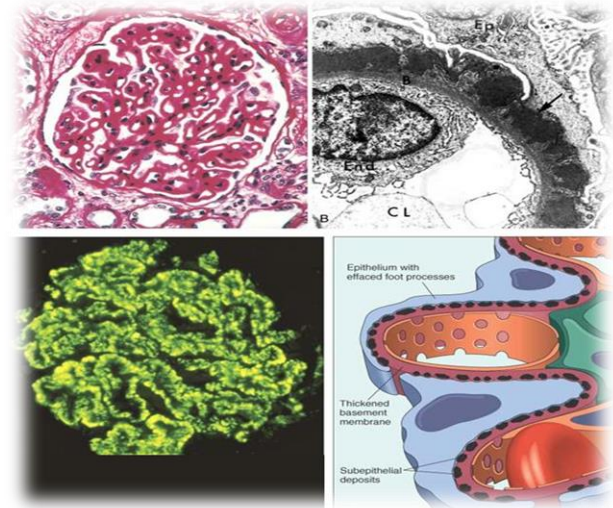
Мембранозная нефропатия часто является причиной нефротического синдрома у взрослых. Она характеризуется диффузным утолщением стенки капилляров клубочка из-за накопления вдоль субэпителиальной стороны базальной мембраны электронно-плотного вещества, содержащего компоненты Ig.



Мембранозная нефропатия

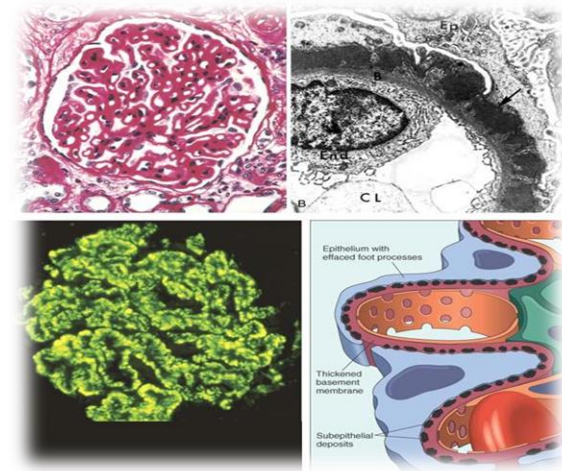
Мембранозную нефропатию выявляют при многих системных заболеваниях и этиологических факторах. В этом случае мембранозная нефропатия является вторичной. Наиболее важными этиологическими факторами являются:

лекарственные средства (пеницилламины, каптоприл, препараты золота). У 1-7% пациентов, страдающих ревматоидным артритом и принимающих пеницилламин или препараты золота (в настоящее время данные препараты назначают редко), развивается мембранозная нефропатия.



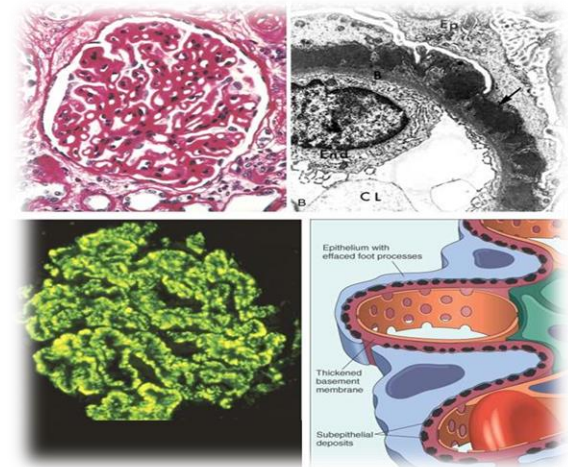
Мембранозная нефропатия

- злокачественные опухоли, особенно карциномы легкого, толстой кишки и меланома. По данным ряда исследований злокачественные опухоли выявляют у 5-10% больных, страдающих мембранозной нефропатией;
- системная красная волчанка. При СКВ около 10-15% гломерулонефритов являются мембранозными;
- инфекции (гепатит В, гепатит С, сифилис, малярия);
- другие аутоиммунные нарушения, например тиреоидиты.
- В ~ 85% случаев мембранозная нефропатия является идиопатической.



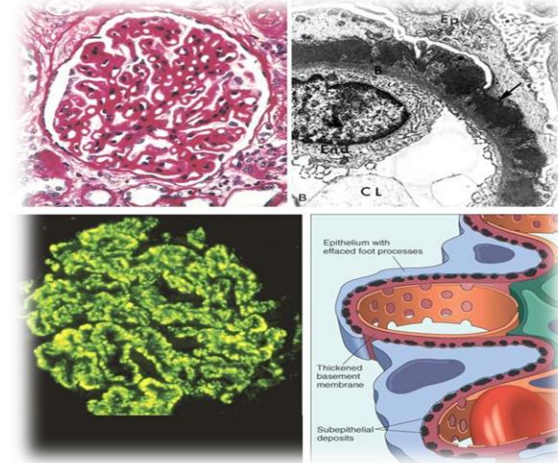
Мембранозная нефропатия

- При вторичной мембранозной нефропатии иногда в иммунных комплексах можно обнаружить иницирующий агент. Например, для мембранозной нефропатии на фоне СКВ типично отложение комплексов аутоантиген-антитело. Среди антигенов, входящих в состав депозитов, выявляют экзогенные антигены (например, вирус гепатита В, *T. pallidum*), эндогенные почечные антигены (например, тиреоглобулин).



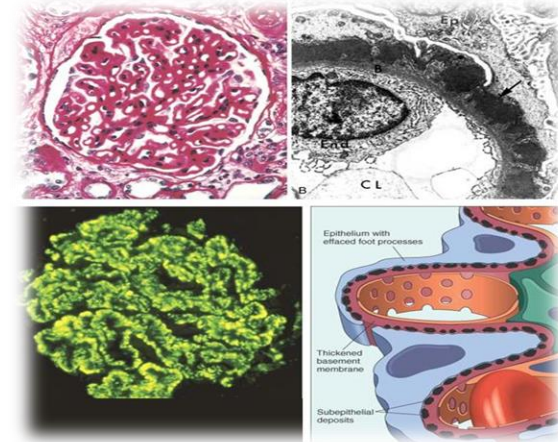
Мембранозная нефропатия

- **Морфология.** На ранних стадиях заболевания клубочки при световой микроскопии выглядят нормальными или наблюдается равномерное диффузное утолщение стенки капилляров клубочка . При электронной микроскопии отмечают утолщение, обусловленное нерегулярными плотными отложениями иммунных комплексов между базальной мембраной и выстилающими ее эпителиальными клетками, при этом последние теряют свои малые отростки.

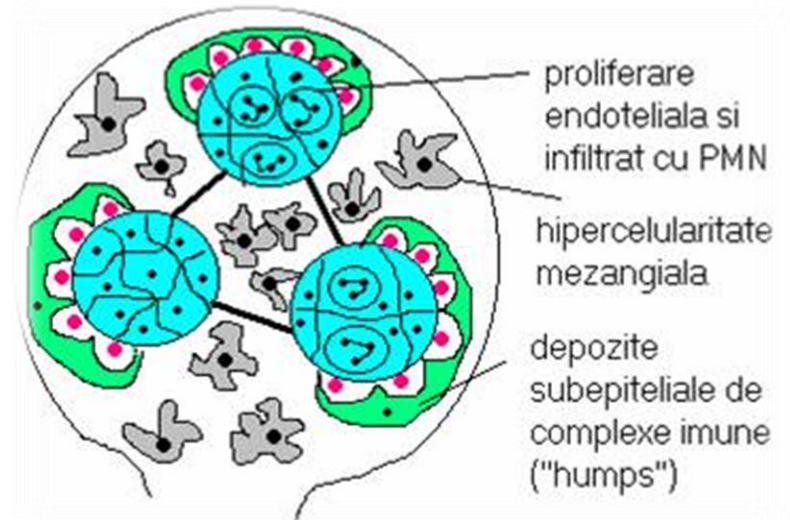
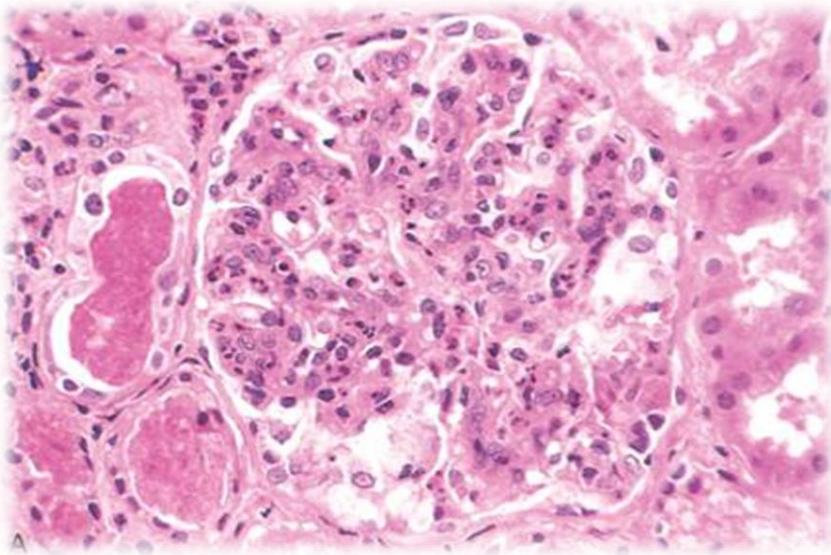
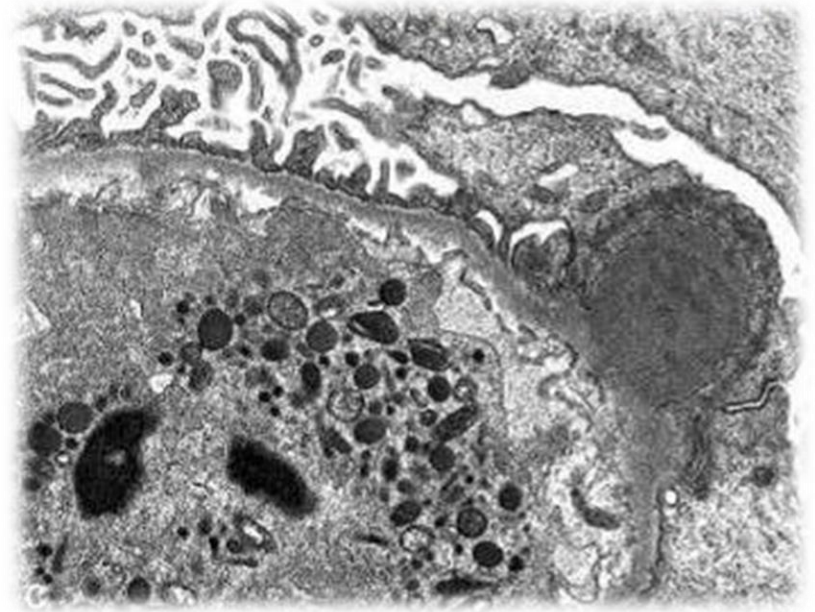


Мембранозная нефропатия

- **Клинические признаки.** В большинстве случаев мембранозная нефропатия у практически здоровых людей обычно начинается в виде незаметно развивающегося нефротического синдрома или нефротической протеинурии (в 15% случаев). В 15-35% случаев могут развиваться гематурия и умеренная гипертензия. В первую очередь необходимо исключить вторичное поражение почек и по возможности проводить лечение заболевания, послужившего причиной мембранозной нефропатии (инфекции, злокачественной опухоли или СКВ), либо отменить лекарственный препарат, провоцирующий повреждение почек.

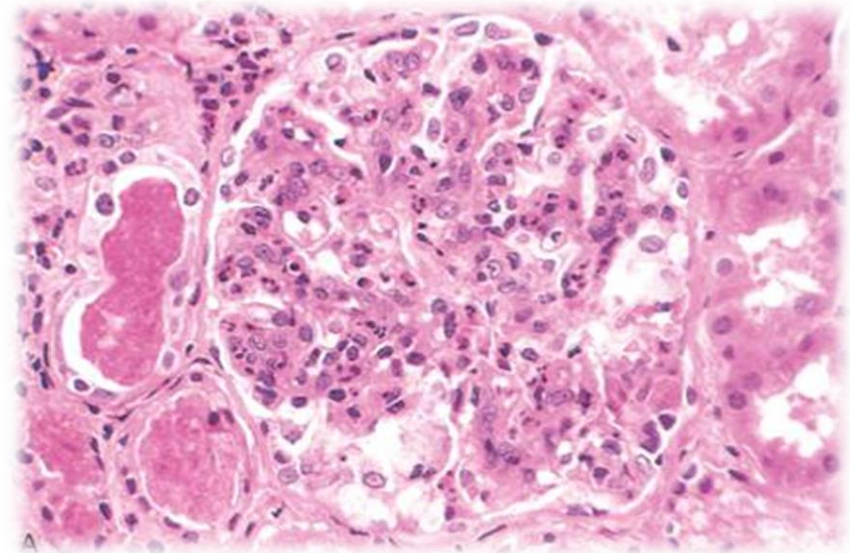


Стрептококковый постинфекционный гломерулонефрит



Стрептококковый постинфекционный гломерулонефрит

Обычно оно манифестирует через 1-4 нед после перенесенной стрептококковой инфекции глотки (ангины) или кожи (импетиго). Инфекции кожи часто ассоциируются с высокой плотностью населения и низким уровнем гигиены. Чаще всего стрептококковый постинфекционный гломерулонефрит наблюдается у детей в возрасте 6-10 лет, но может поражать и взрослых

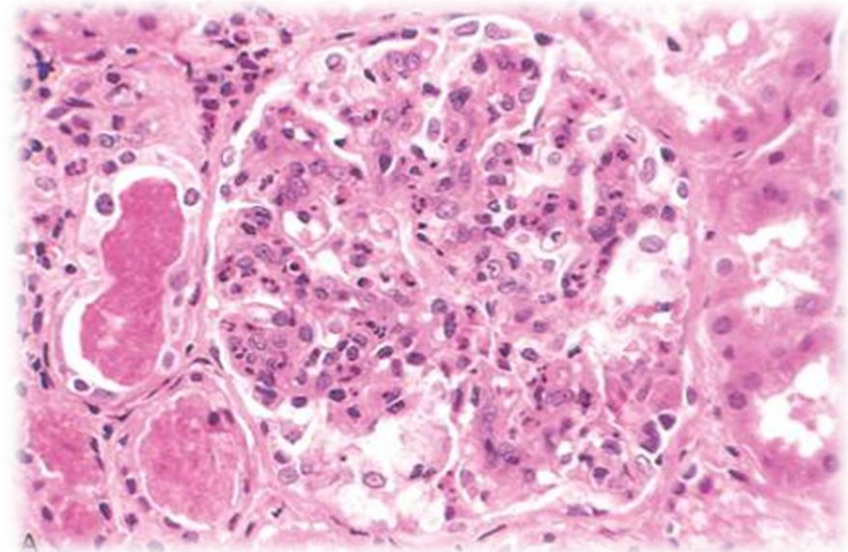


Стрептококковый постинфекционный гломерулонефрит

Этиология и патогенез.

Нефритогенными являются только определенные штаммы (бета-гемолитического стрептококка группы А. Более 90% случаев заболевания обусловлены типами штаммов 12,4 и 1, имеющими в составе клеточной стенки специфический М-белок.

Стрептококковый постинфекционный гломерулонефрит является иммуноопосредованным заболеванием. Латентный период между инфицированием и манифестацией соответствует сроку, необходимому для выработки антител и формирования иммунных комплексов.



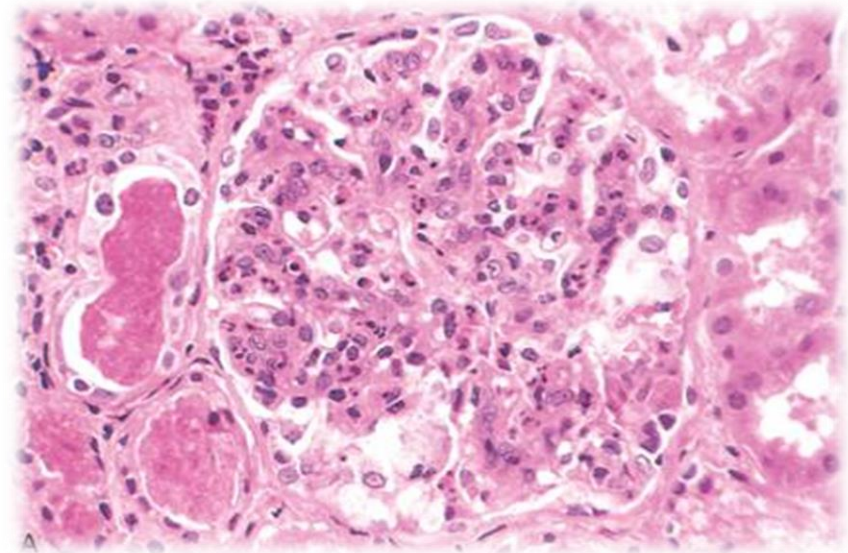
Стрептококковый постинфекционный гломерулонефрит

Морфология. Классический диагностический признак стрептококкового постинфекционного гломерулонефрита — гиперклеточность клубочка.

Гиперклеточность обусловлена:

- (1) лейкоцитарной инфильтрацией (нейтрофилами и моноцитами);
- (2) пролиферацией эндотелиальных и мезангиальных клеток;
- (3) формированием полулуний при выраженных повреждениях.

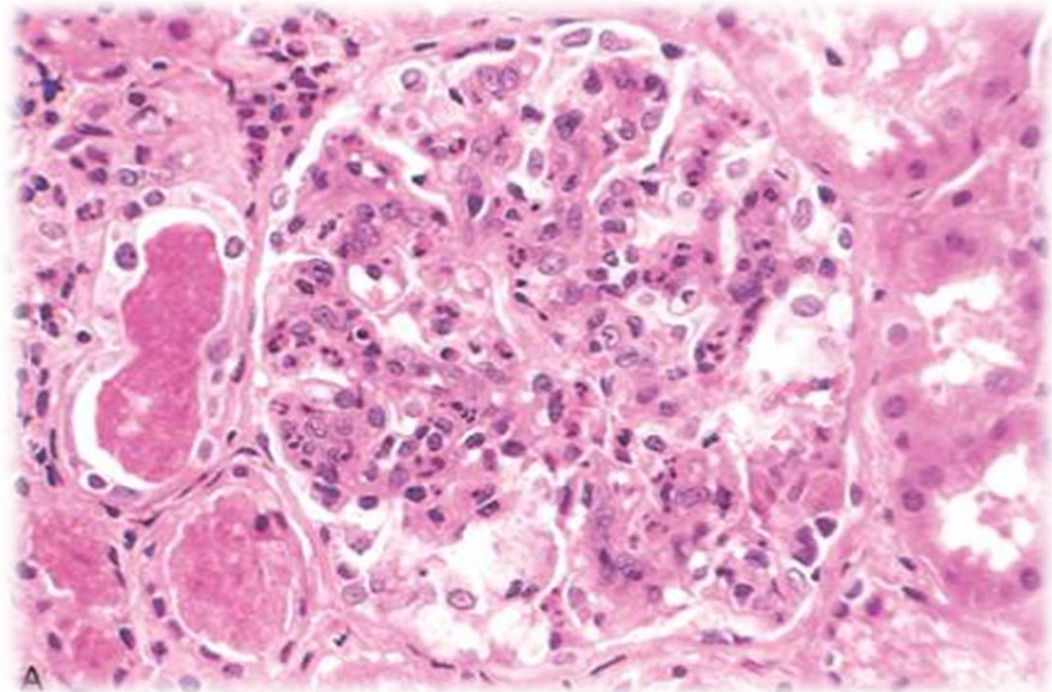
Пролиферация и лейкоцитарная инфильтрация являются диффузными, т.е. затрагивают весь клубочек.



Стрептококковый постинфекционный гломерулонефрит

Клинические признаки. Стрептококковый постинфекционный гломерулонефрит у детей обычно манифестирует через 1-2 нед после перенесенного заболевания верхних дыхательных путей: остро развивается недомогание, повышается температура, появляются тошнота, олигурия, гематурия. У таких пациентов выявляют в моче эритроциты и небольшую протеинурию (обычно менее 1 г/сут).

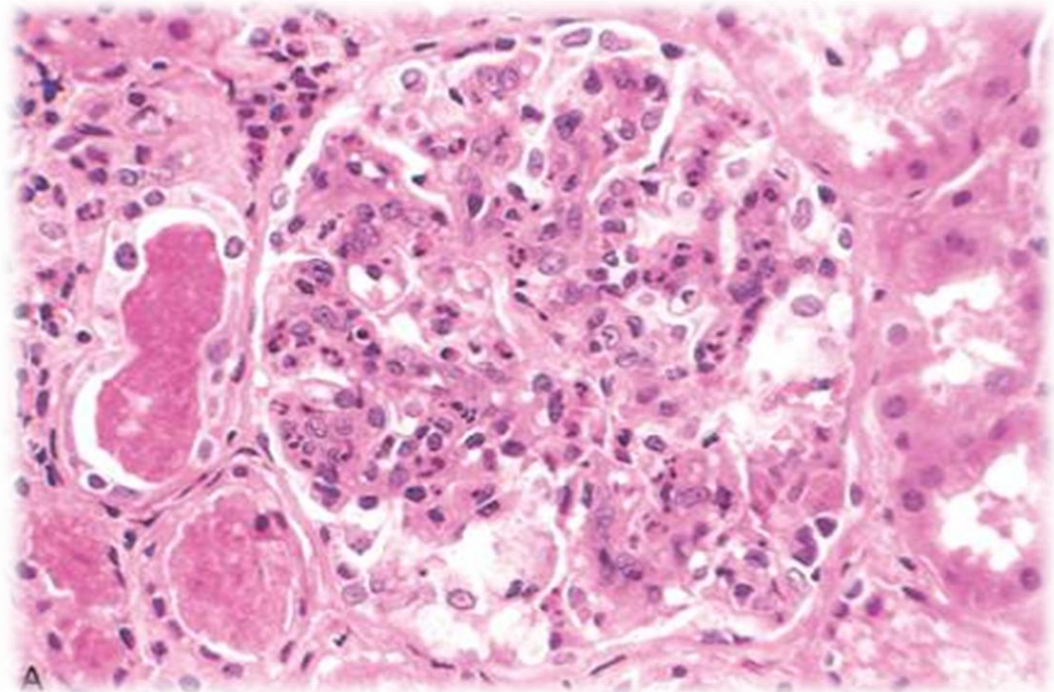
Более 95% заболевших детей полностью выздоравливают после консервативного лечения, направленного на коррекцию водно-солевого баланса. У небольшого количества детей (менее 1%) развиваются тяжелая олигурия и БПГН.



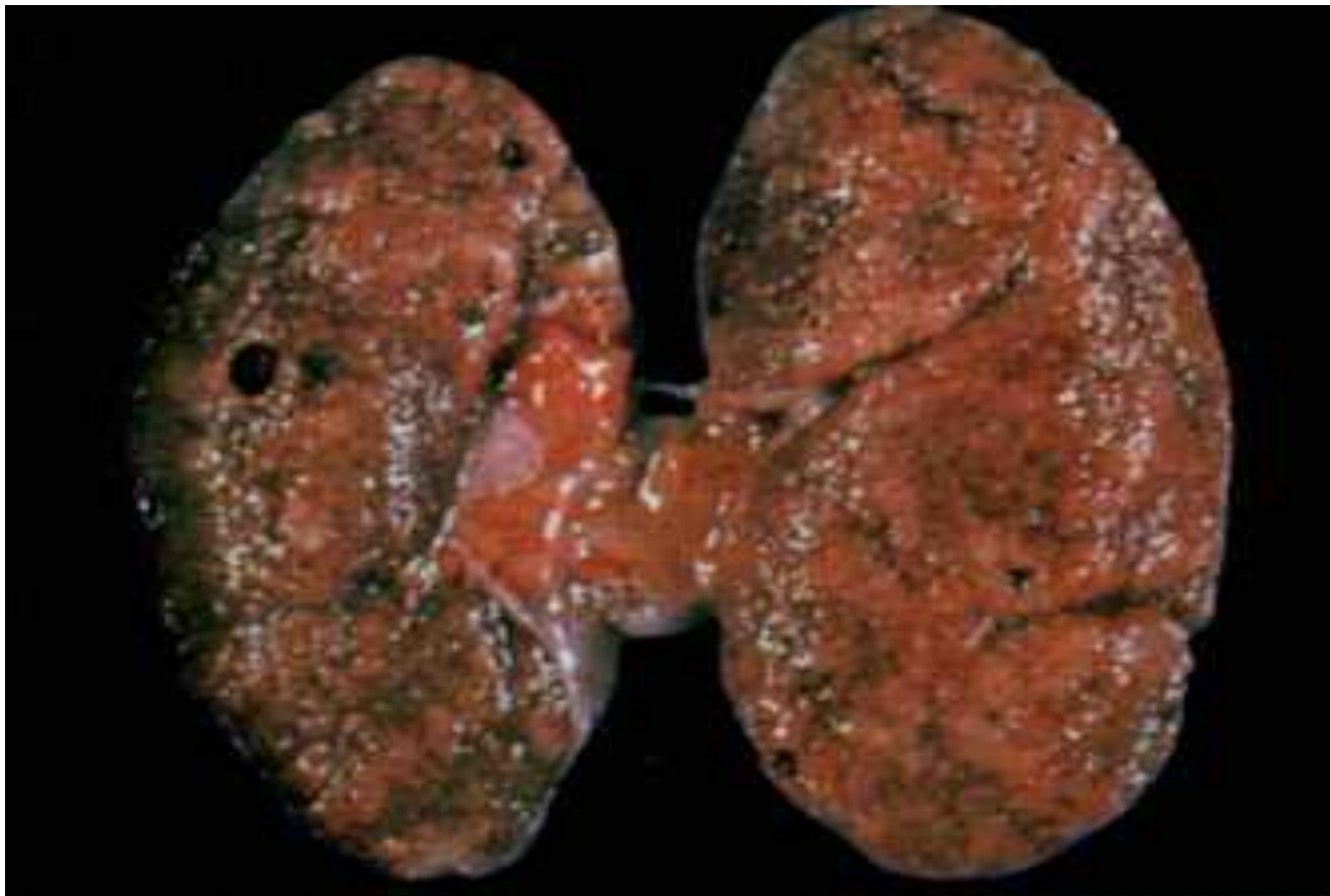
Стрептококковый постинфекционный гломерулонефрит

У взрослых манифестация заболевания чаще бывает атипичной и проявляется внезапной гипертензией или отеками, часто с подъемом уровня мочевины в крови

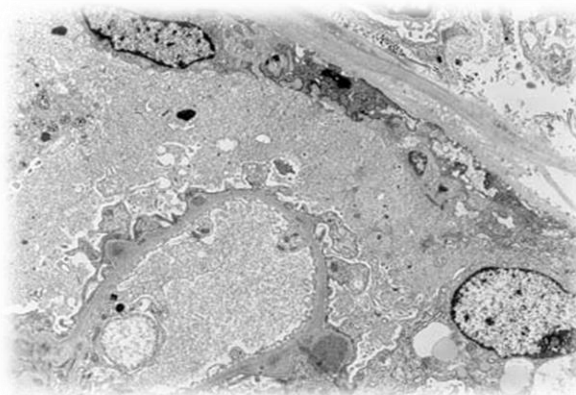
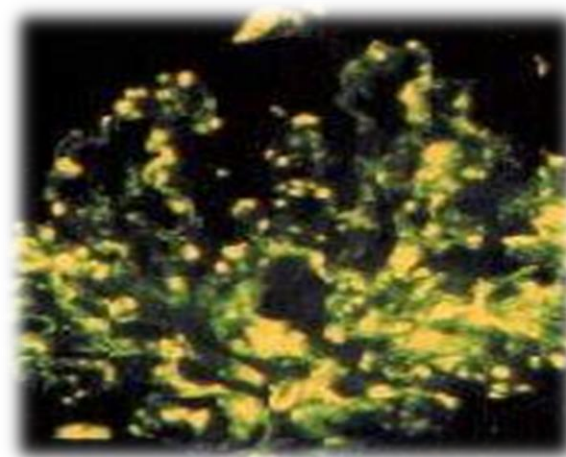
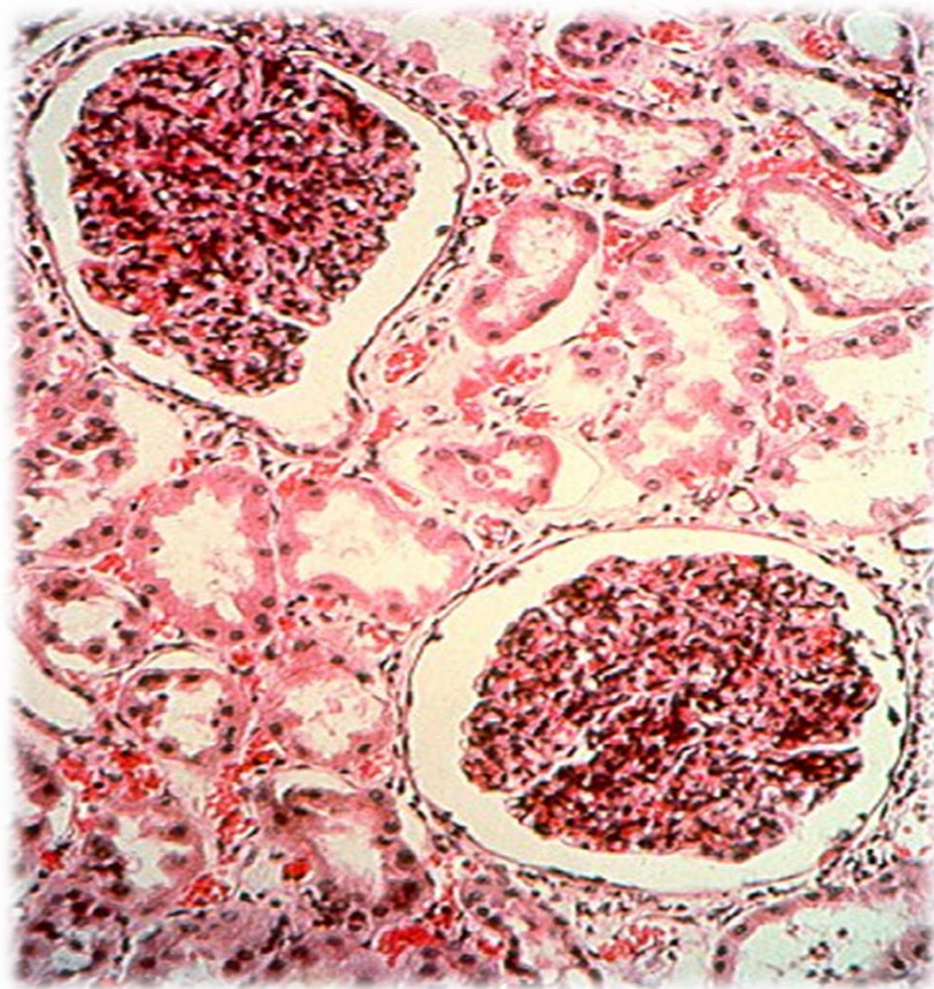
Несмотря на благоприятный прогноз при эпидемиях, только в ~ 60% спорадических случаев наблюдается быстрое выздоровление. В остальных случаях поврежденные клубочки быстро не восстанавливаются, что приводит к стойкой протеинурии, гематурии и гипертензии. Только некоторые такие больные выздоравливают, у других развивается хронический гломерулонефрит или БПГН.

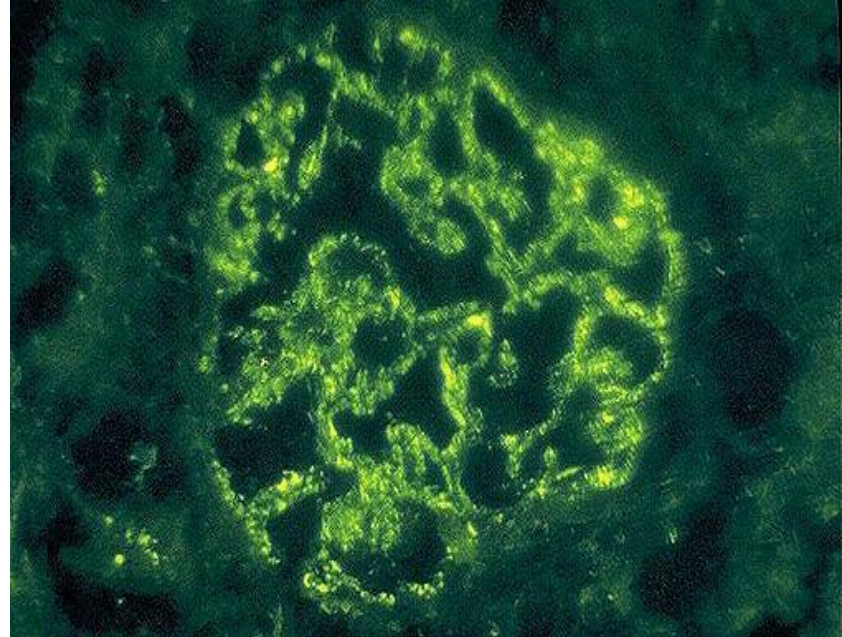
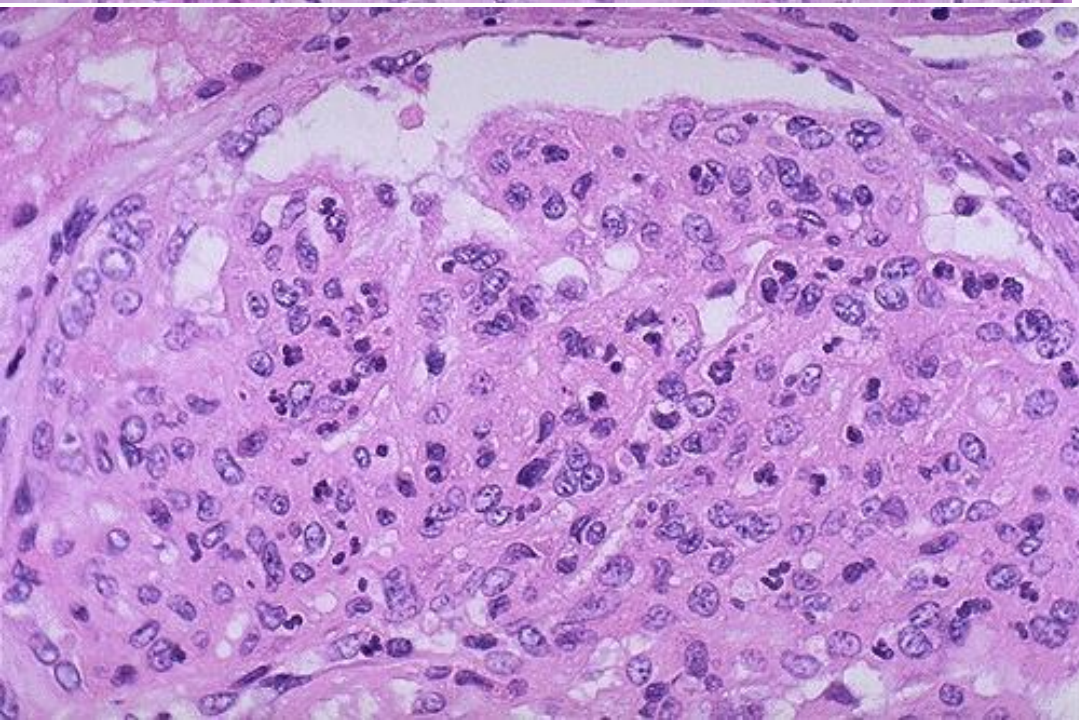
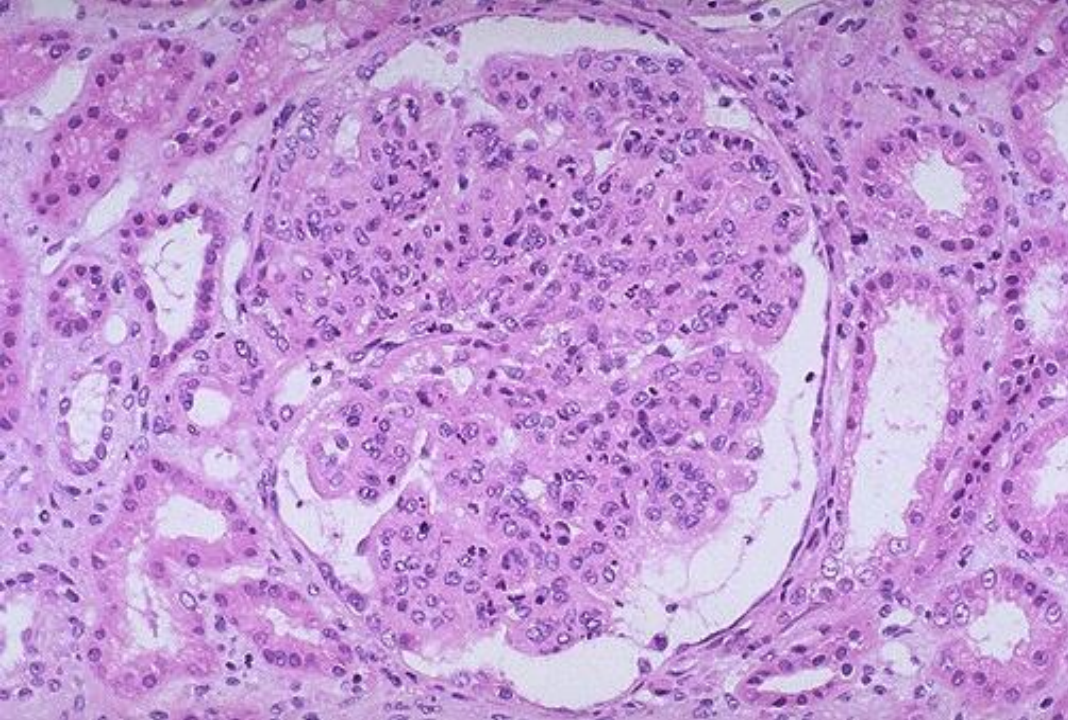


ОСТРЫЙ ГЛОМЕРУЛОНФРИТ



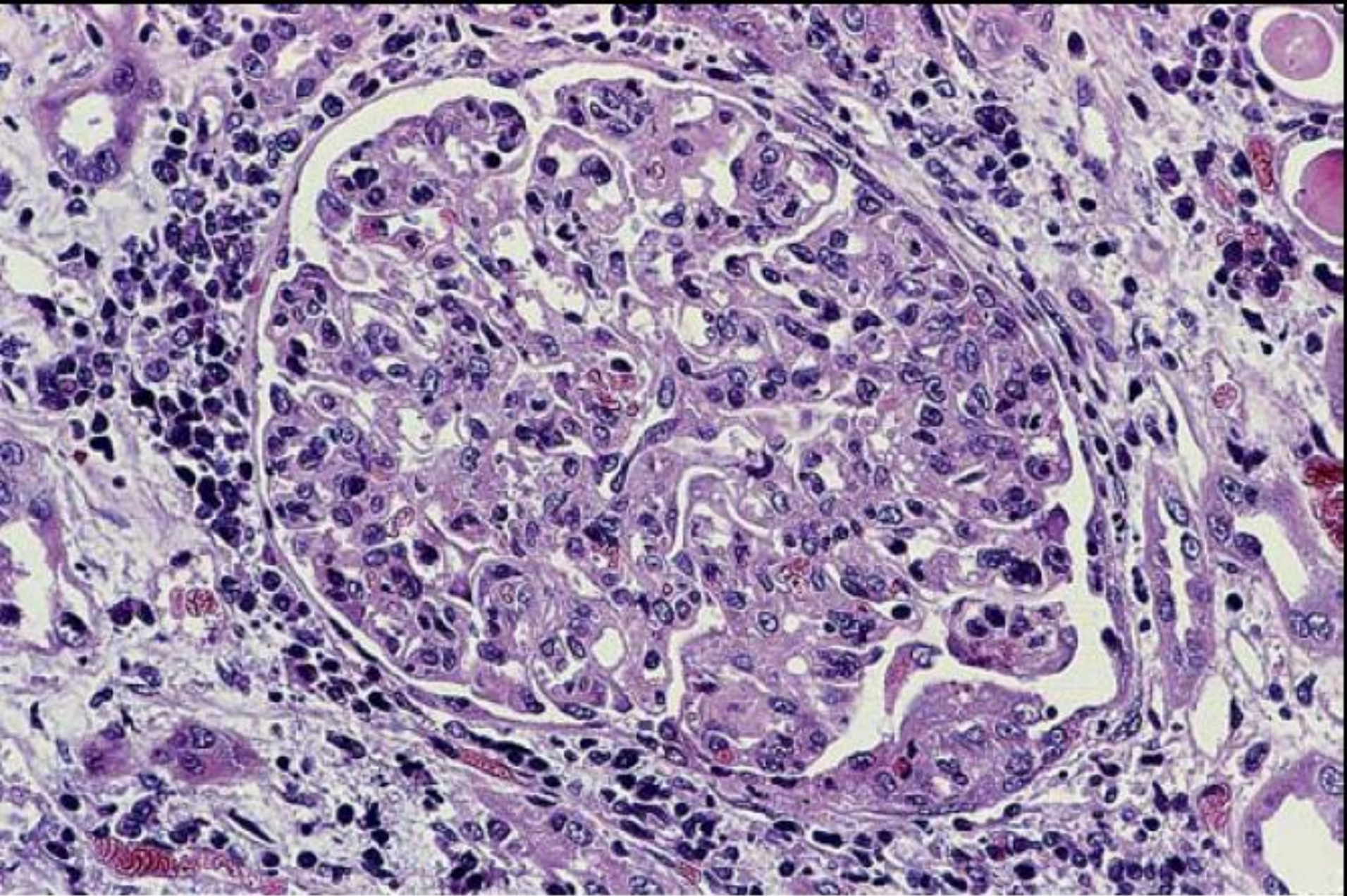
Инфильтрация клубочков воспалительными клетками





Острый гломерулонефрит

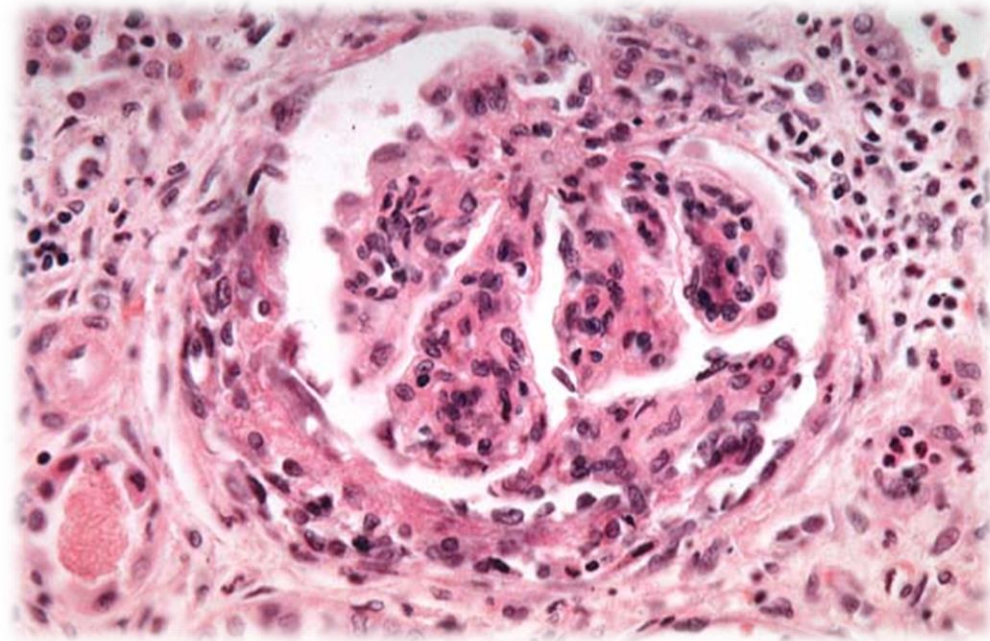
*(увеличенная клубочковая
клеточность,
инфильтрация нейтрофилами,
иммунофлуоресцентная
микроскопия - отложения
иммунных комплексов)*



Внутрикапиллярный диффузный гломерулонефрит.

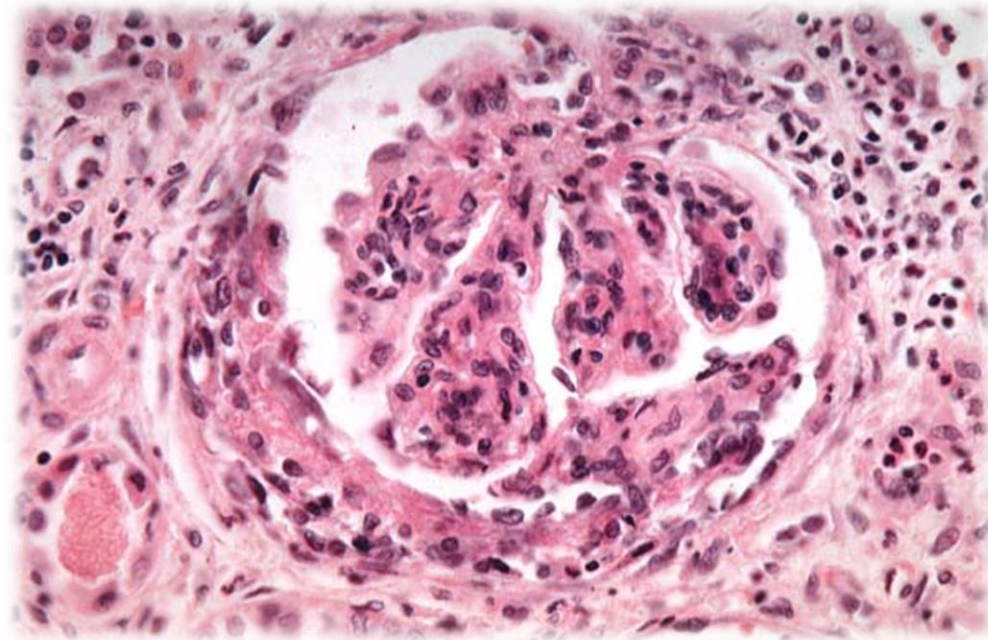
БЫСТРОПРОГРЕССИРУЮЩИЙ ГЛОМЕРУЛОНЕФРИТ

БПГН ассоциируется с тяжелыми повреждениями клубочка и не является специфическим этиологическим видом гломерулонефрита. Клинически данное заболевание характеризуется быстро прогрессирующим снижением функции почек с выраженной олигурией и признаками нефритического синдрома. БПГН в отсутствие лечения приводит к почечной недостаточности и к летальному исходу в течение 1 мес.



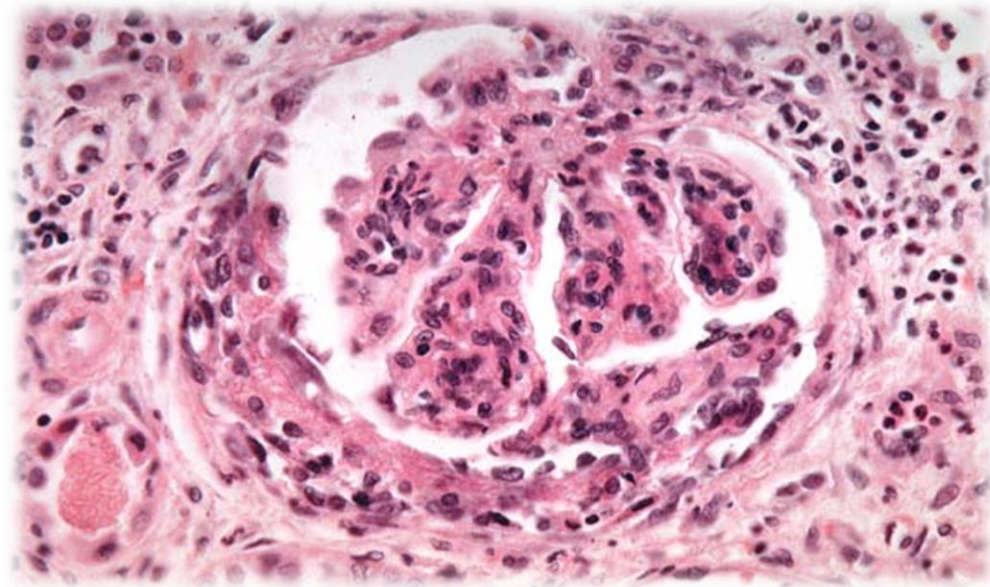
БЫСТРОПРОГРЕССИРУЮЩИЙ ГЛОМЕРУЛОНЕФРИТ

Наиболее характерный гистологический признак этого заболевания — наличие полулуний в большинстве клубочков (поэтому БПГН также называют гломерулонефритом с полулуниями). БПГН развивается в результате пролиферации эпителия капсулы Боумена и инфильтрации моноцитами и макрофагами.



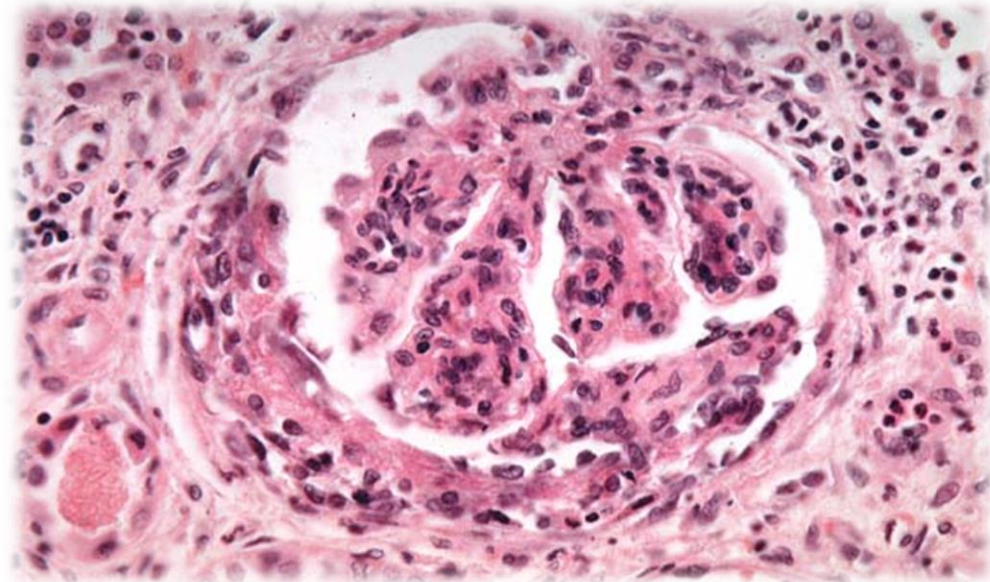
БЫСТРОПРОГРЕССИРУЮЩИЙ ГЛОМЕРУЛОНЕФРИТ

Тип I БПГН вызван антителами к компонентам БМК. При данном типе гломерулонефрита во время иммунофлуоресцентного исследования обнаруживают в БМК линейное распределение депозитов IgG и, во многих случаях, компонента системы комплемента C3. У некоторых пациентов происходит перекрестная иммунная реакция антител к компонентам БМК с антигенами базальной мембраны альвеол, что обуславливает развитие синдрома Гудпасчера (легочное кровоотечение и почечная недостаточность).



БЫСТРОПРОГРЕССИРУЮЩИЙ ГЛОМЕРУЛОНЕФРИТ

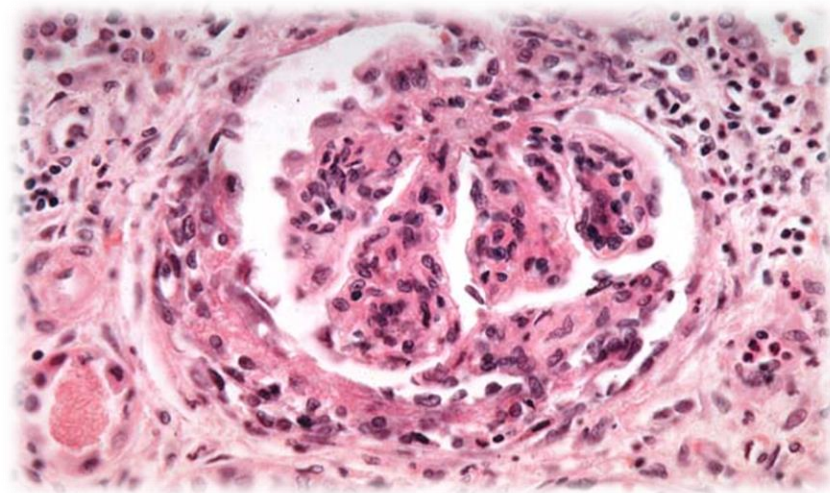
Тип II обусловлен отложением иммунных комплексов и может быть осложнением любого варианта иммуноопосредованного гломерулонефрита, в т.ч. пролиферативного постинфекционного гломерулонефрита, волчаночного гломерулонефрита, нефропатии IgA, пурпury Шенлейна-Геноха. Во всех перечисленных случаях при иммунофлуоресцентном исследовании выявляют гранулярные депозиты иммунных комплексов. При этом типе БПГН формируются полулуния, что часто сопровождается пролиферацией клеток клубочка.

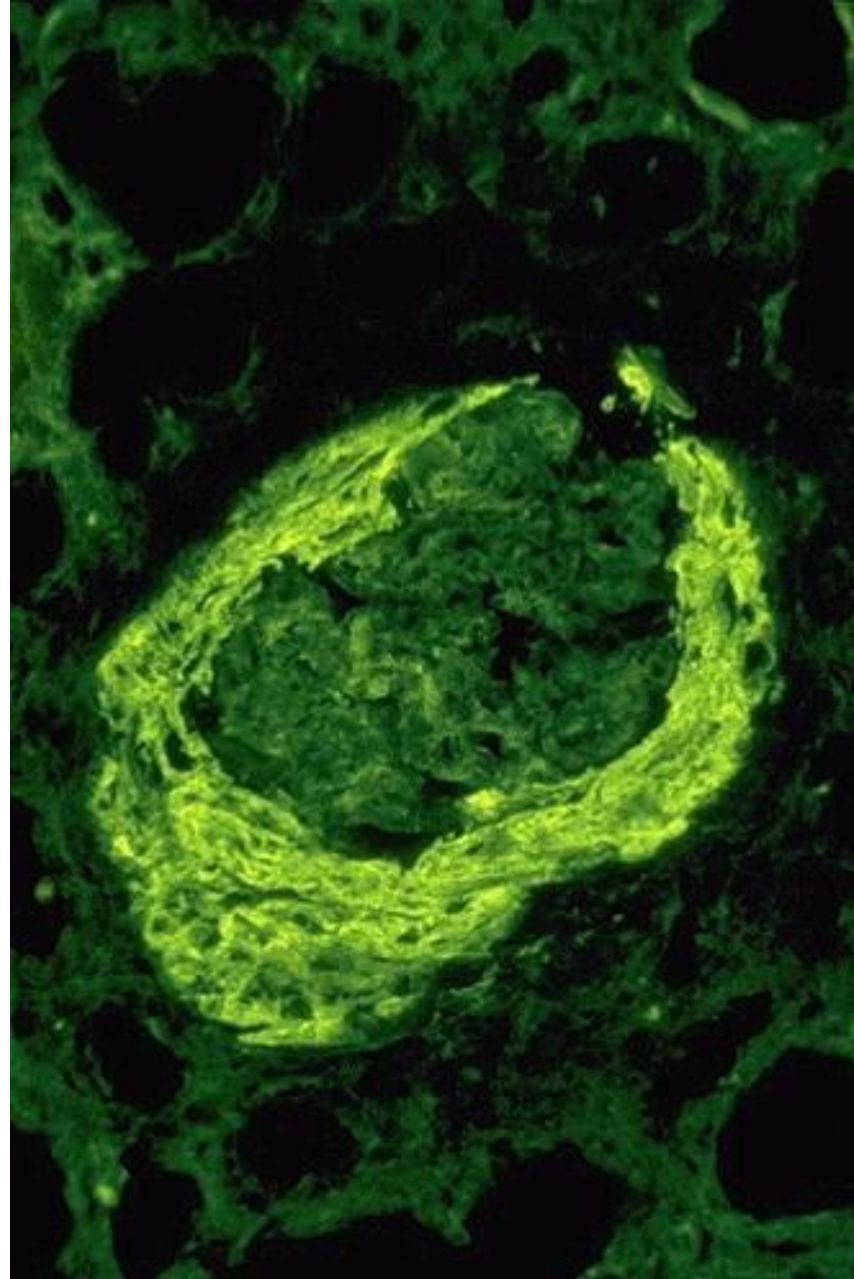
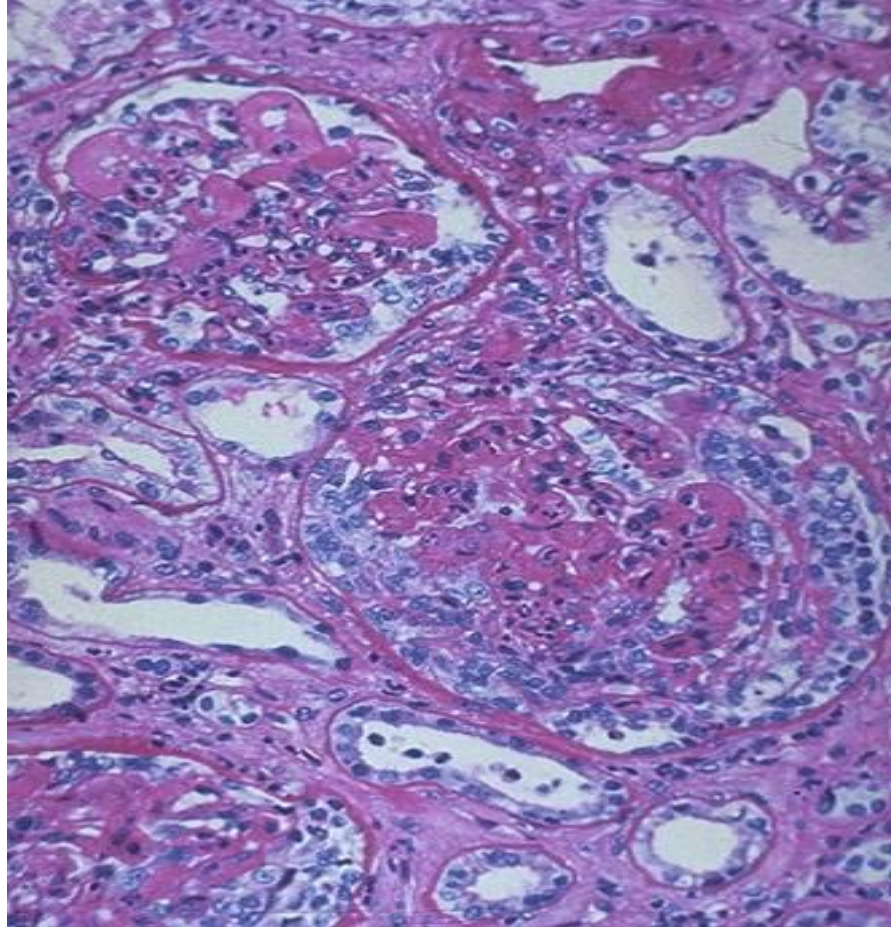


БЫСТРОПРОГРЕССИРУЮЩИЙ ГЛОМЕРУЛОНЕФРИТ

Тип III — малоиммунный, для него типично отсутствие антител к компонентам БМК или иммунных комплексов. У большинства пациентов с этим типом БПГН выявляют циркулирующие р-ANCA и с-ANCA играющие определенную роль в патогенезе васкулитов (описаны системные васкулиты, например гранулематоз Вегенера или микроскопический полиангиит,

ANCA (Антитела к цитоплазме нейтрофилов) ассоциированный гломерулонефрит
Идиопатический гломерулонефрит
Гранулематоз Вегенера
Микроскопический полиангиит



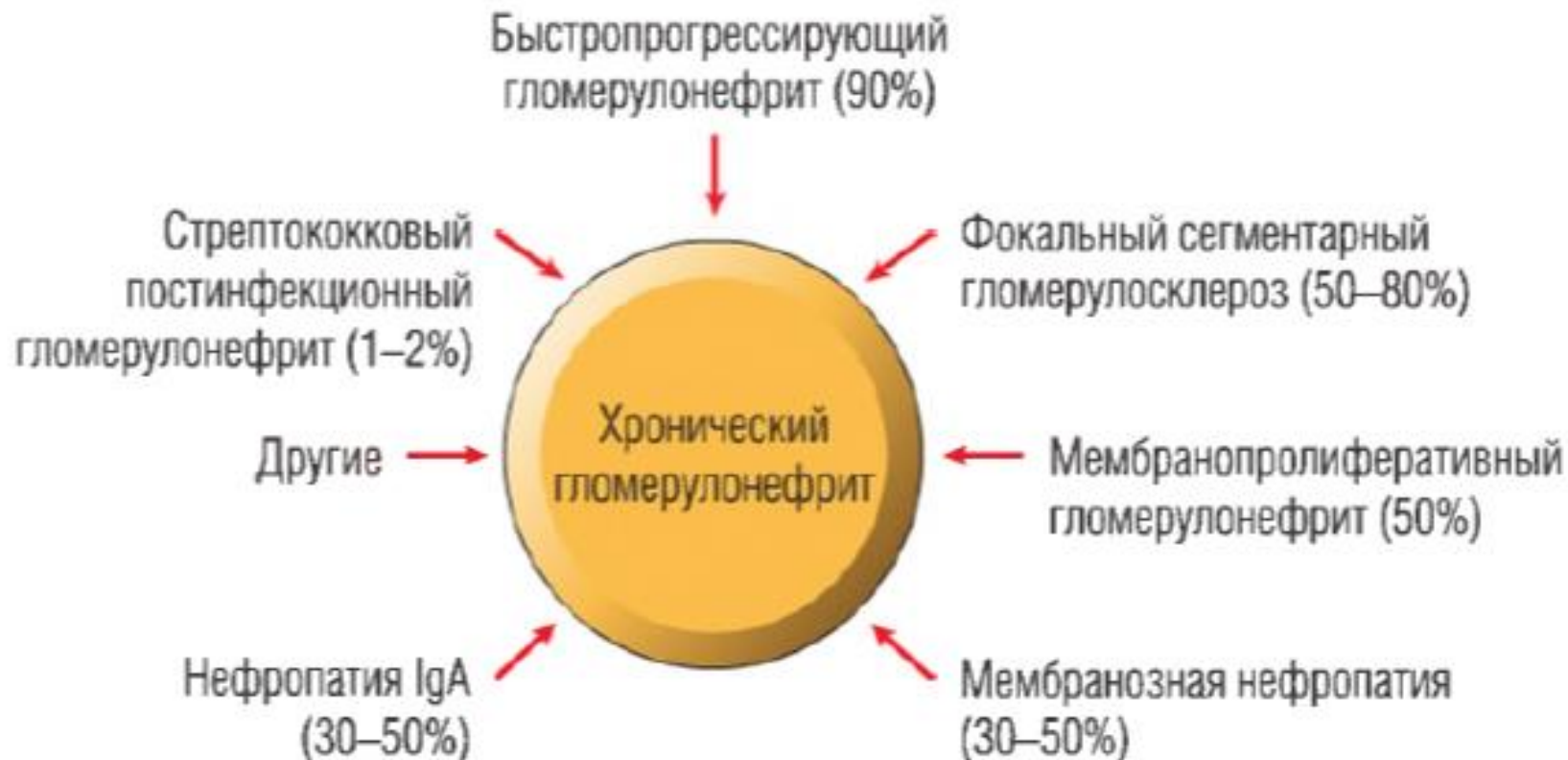

**БЫСТРОПРОГРЕССИРУЮЩИЙ
ГЛОМЕРУЛОНЕФРИТ**

ХРОНИЧЕСКИЙ ГЛОМЕРУЛОНЕФРИТ

- **Хронический гломерулонефрит лучше всего рассматривать в контексте терминальной стадии повреждения клубочков в исходе некоторых специфических гломерулярных заболеваний.**

ХРОНИЧЕСКИЙ ГЛОМЕРУЛОНЕФРИТ

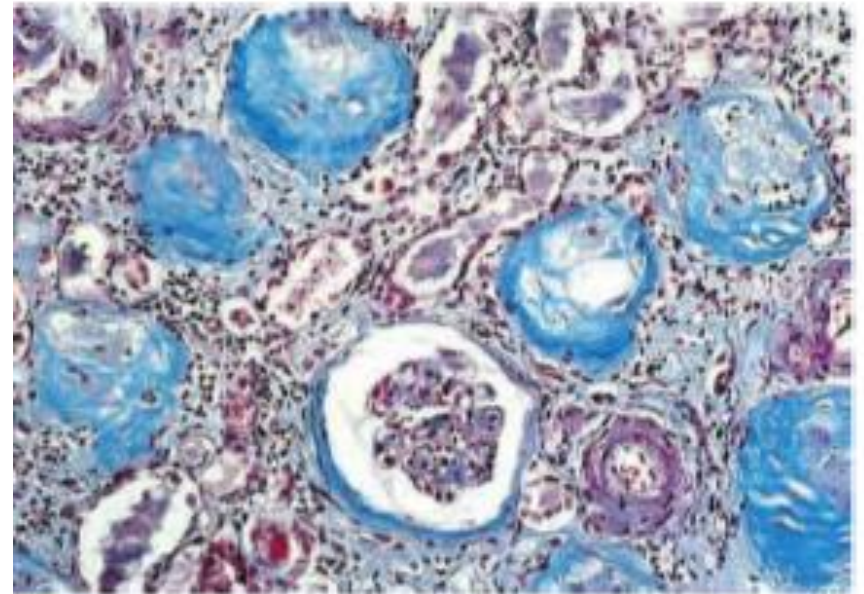


ХРОНИЧЕСКИЙ ГЛОМЕРУЛОНЕФРИТ

- **Морфология.** Почки имеют мелкозернистую поверхность и симметрично уменьшены. На разрезе кора истончена, количество окололоханочной клетчатки увеличено. Гистологические изменения клубочков зависят от стадии заболевания. На ранних стадиях в клубочках еще можно выявить признаки первичного заболевания (например, мембранозной нефропатии или МПГН). Однако в дальнейшем клубочки постепенно превращаются в гомогенную бесклеточную эозинофильную массу, состоящую из белков плазмы, накапливающегося мезангиального матрикса, материала, подобного базальной мембране, и коллагена. Заметен выраженный склероз стенок артерий и артериол как проявление гипертензии, сопровождающей хронический гломерулонефрит. Также отмечаются выраженная атрофия некоторых канальцев, неравномерный фиброз стромы и ее мононуклеарная лейкоцитарная инфильтрация.

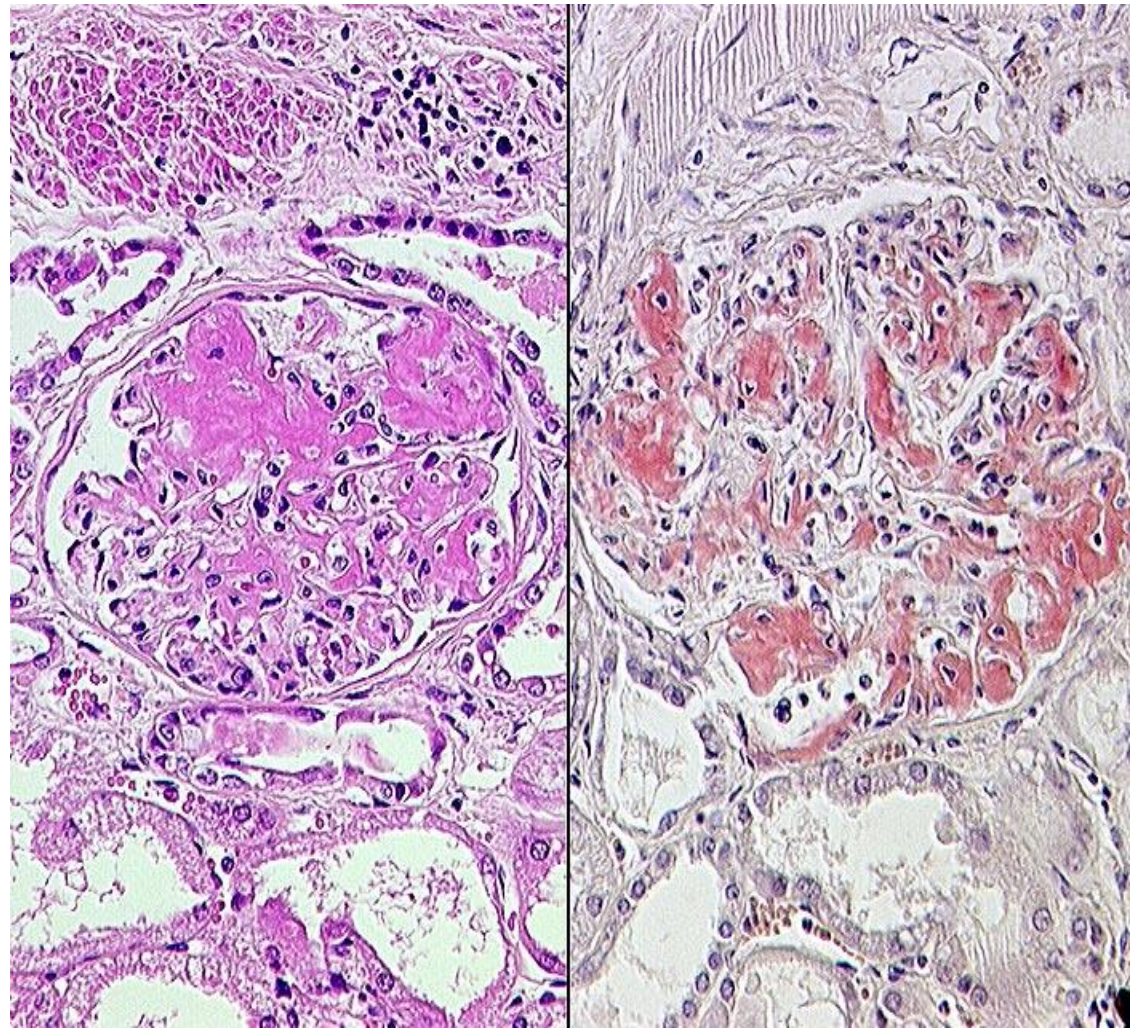
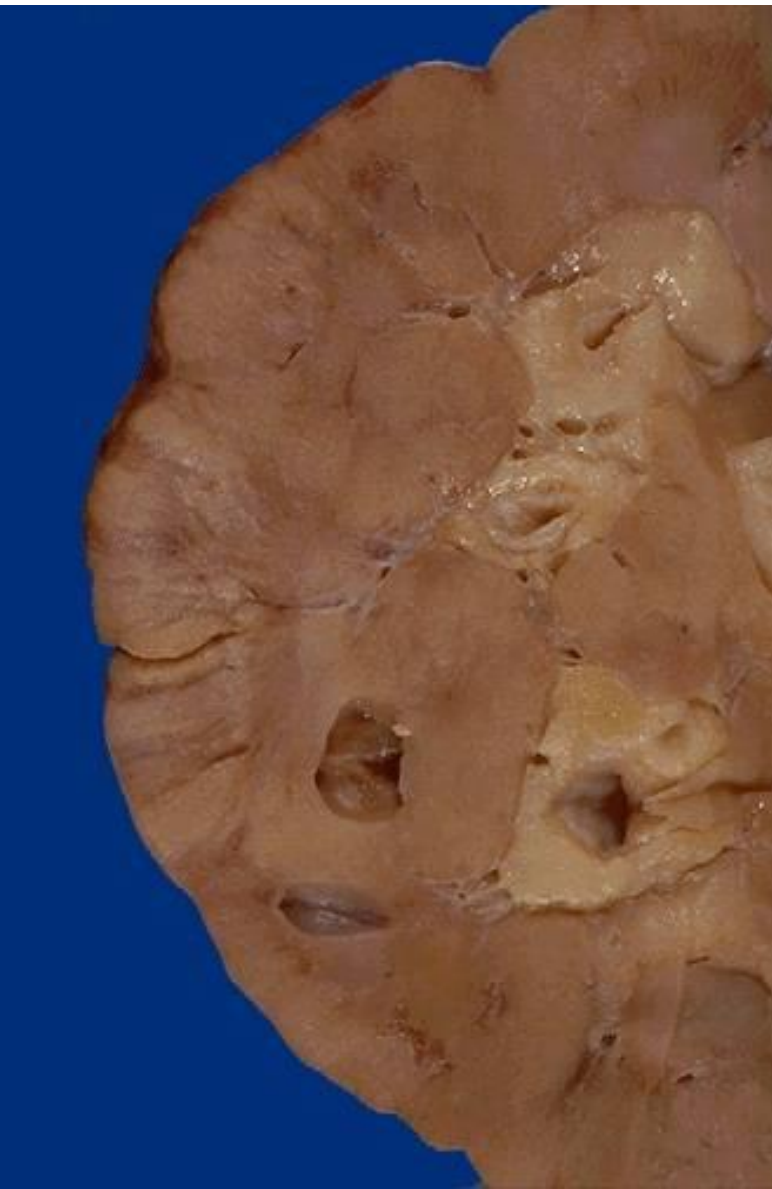ХРОНИЧЕСКИЙ ГЛОМЕРУЛОНЕФРИТ

- **Уремические осложнения.** При хроническом гломерулонефрите и других формах хронической почечной недостаточности развиваются экстраренальные уремические осложнения, которые часто клинически значимы: уремический перикардит, уремический гастроэнтерит, вторичный гиперпаратиреоз с нефрокальцинозом и почечной остеодистрофией, гипертрофия левого желудочка, обусловленная гипертензией, и уремический пневмонит по типу диффузных альвеолярных повреждений легких.


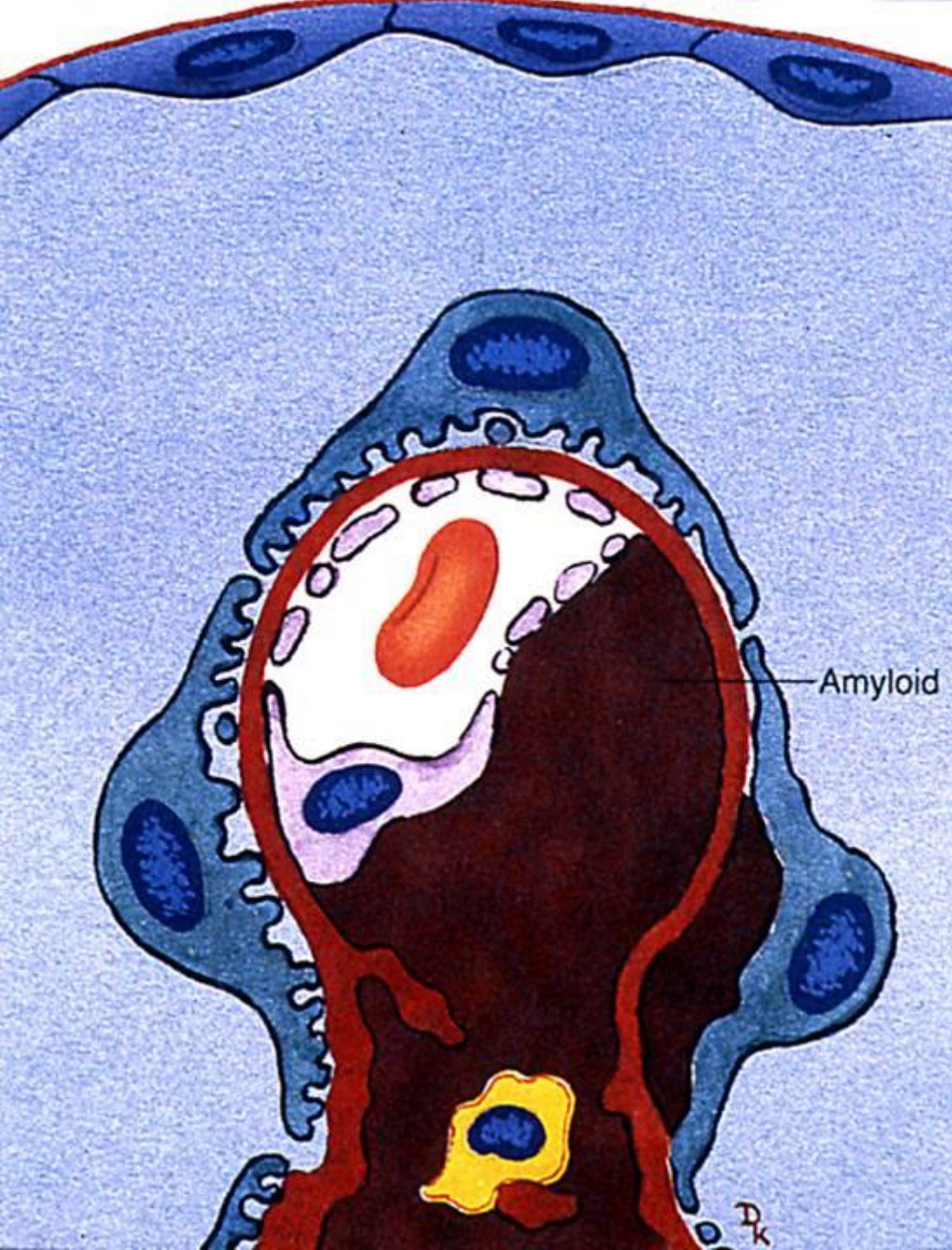


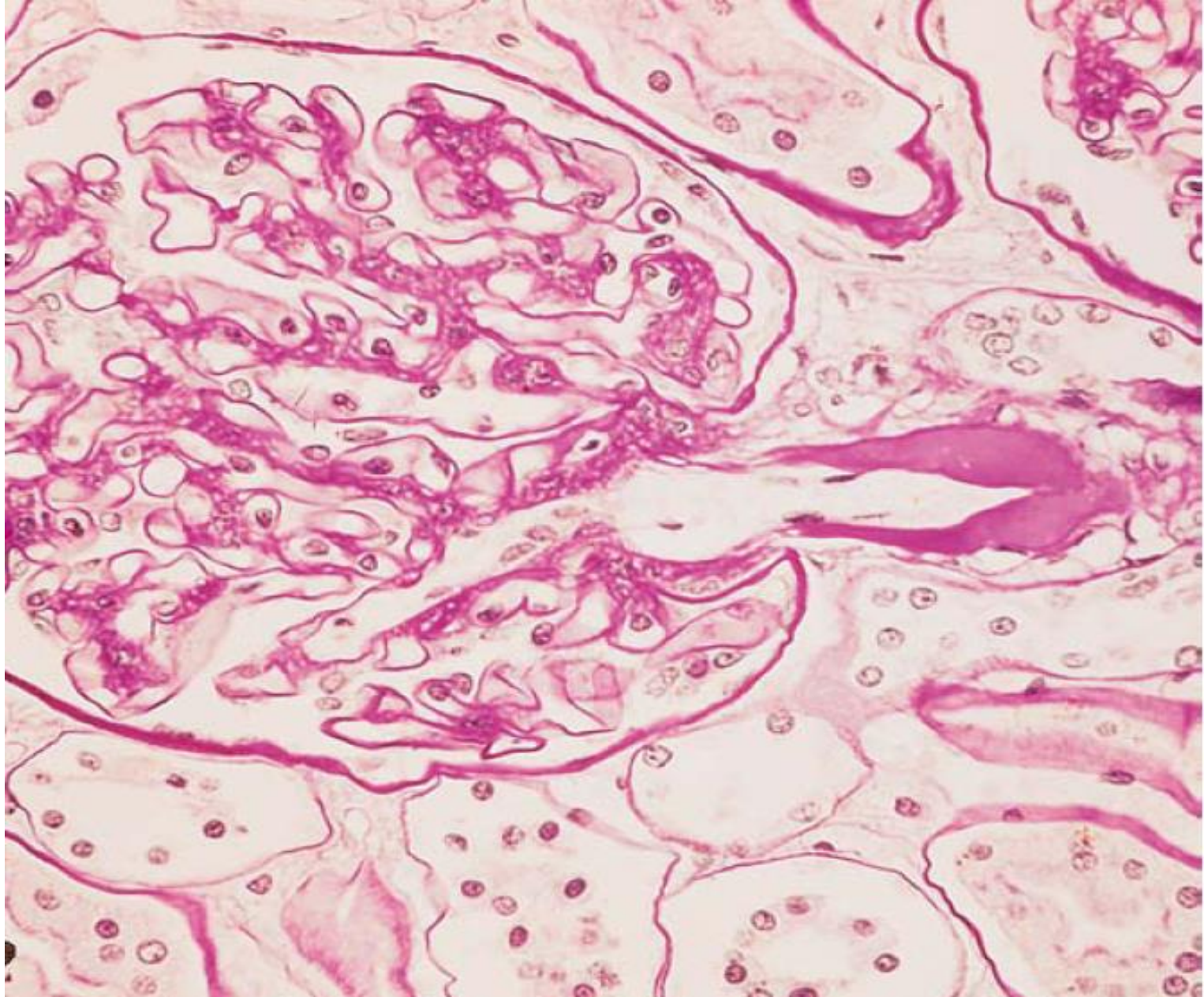
ВТОРИЧНАЯ ГЛОМЕРУЛОПАТИЯ

- Волчаночный гломерулонефрит
- Пурпура Шенлейна-Геноха
- Гломерулонефрит, ассоциированный с инфекционным эндокардитом
- Диабетическая нефропатия
- Амилоидоз
- GOODPASTURE
- WEGENER
- Множественная миелома

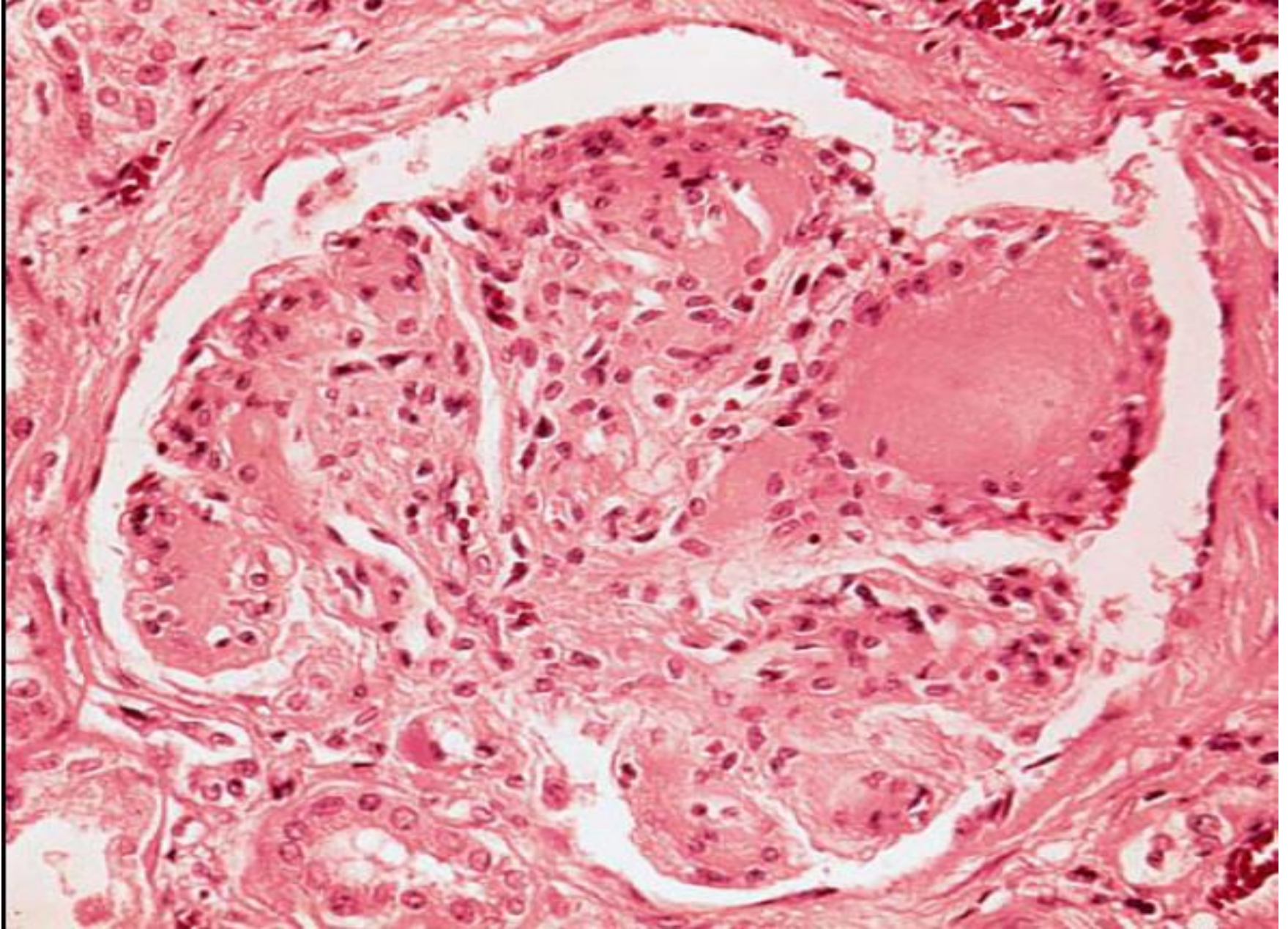


**Почечный амилоидоз.
Окраска Г-Э и Конго
красный**





**Диабетический гломерулосклероз, гиалиноз артериол и увеличение объема
гломерулярная матрикса (реакция PAS)**



Диабетический гломерулосклероз

Тубулоинтерстициальные болезни

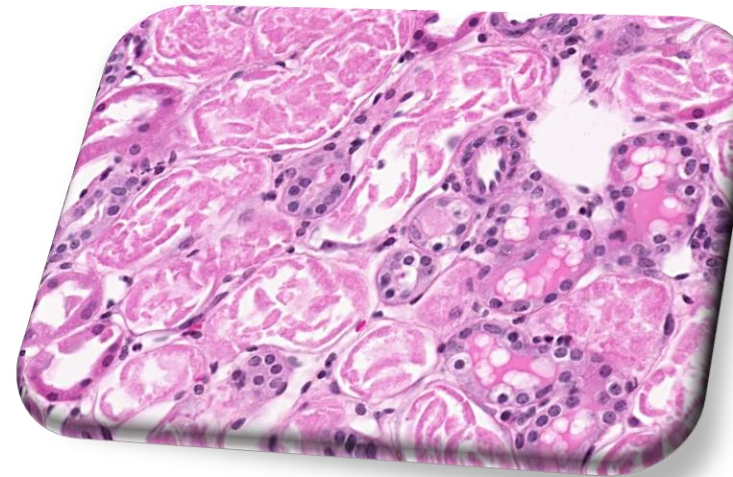
- **Выделим две большие группы: (1) ишемические и токсические повреждения канальцев, приводящие к острому повреждению почки (ОПП) и острой почечной недостаточности; (2) воспалительные изменения канальцев и интерстиция (тубулоинтерстициальный нефрит).**

Острое повреждению почки (ОПП)

- **клинически характеризуются резким снижением функции почки, а морфологически — признаками повреждения канальцев. Как правило, ОПП является самой частой причиной острой почечной недостаточности с быстрым снижением функции почек и выделения мочи (в течение 24 час объем мочи становится менее 400 мл/сут). Происходящие изменения могут быть обусловлены следующими причинами:**

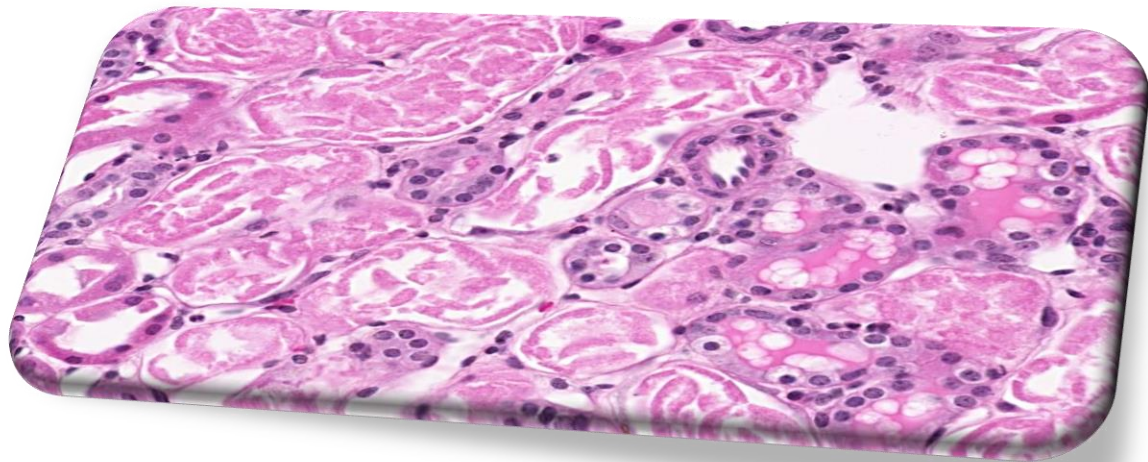
Острое повреждению почки (ОПП)

- ишемией из-за снижения или прекращения кровотока, например в результате поражения внутрпочечных сосудов при микроскопическом полиангите, злокачественной гипертензии, микроангиопатиях и системных заболеваниях, связанных с тромбозом (гемолитико-уремический синдром, тромботическая тромбоцитопеническая пурпура, диссеминированное внутрисосудистое свертывание) или в результате снижения эффективного объема циркулирующей крови;



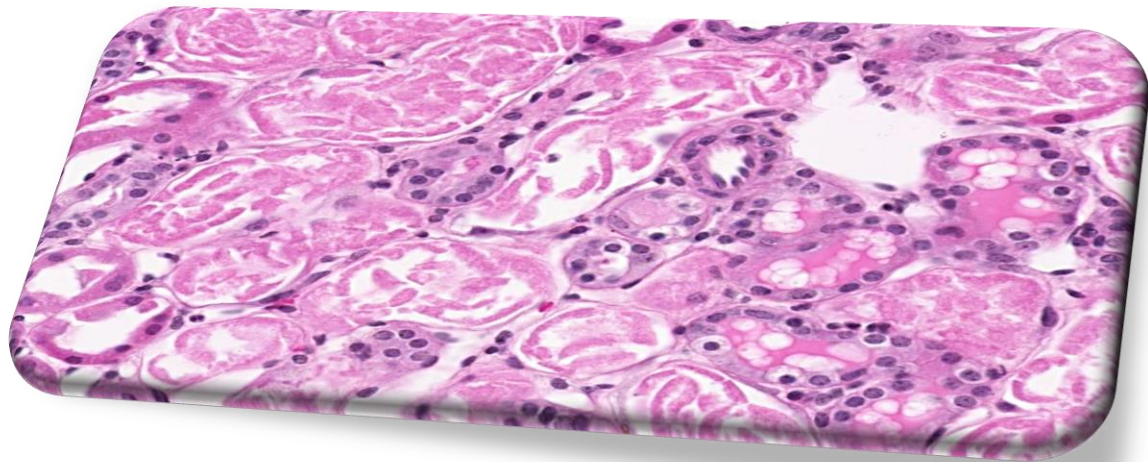
Острое повреждению почки (ОПП)

- **прямым токсическим повреждением канальцев (лекарственными препаратами и контрастными веществами, миоглобином, гемоглобином, радиацией);**



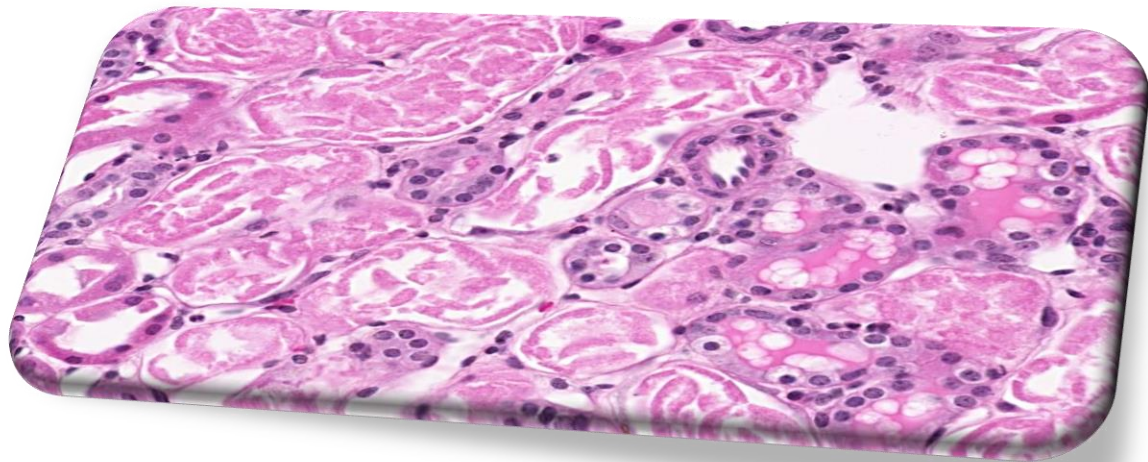
Острое повреждению почки (ОПП)

- острым тубулоинтерстициальным нефритом, в основном обусловленным реакцией гиперчувствительности на определенные лекарственные препараты;
- обструкцией мочевыводящих путей опухолью, гипертрофированной предстательной железой или кровяным сгустком (постренальная острая почечная недостаточность).



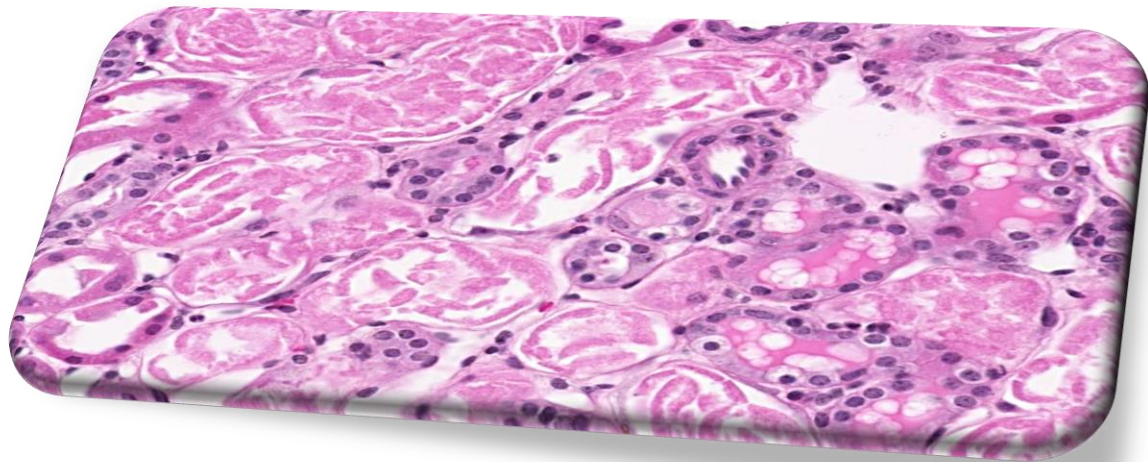
Острое повреждению почки (ОПП)

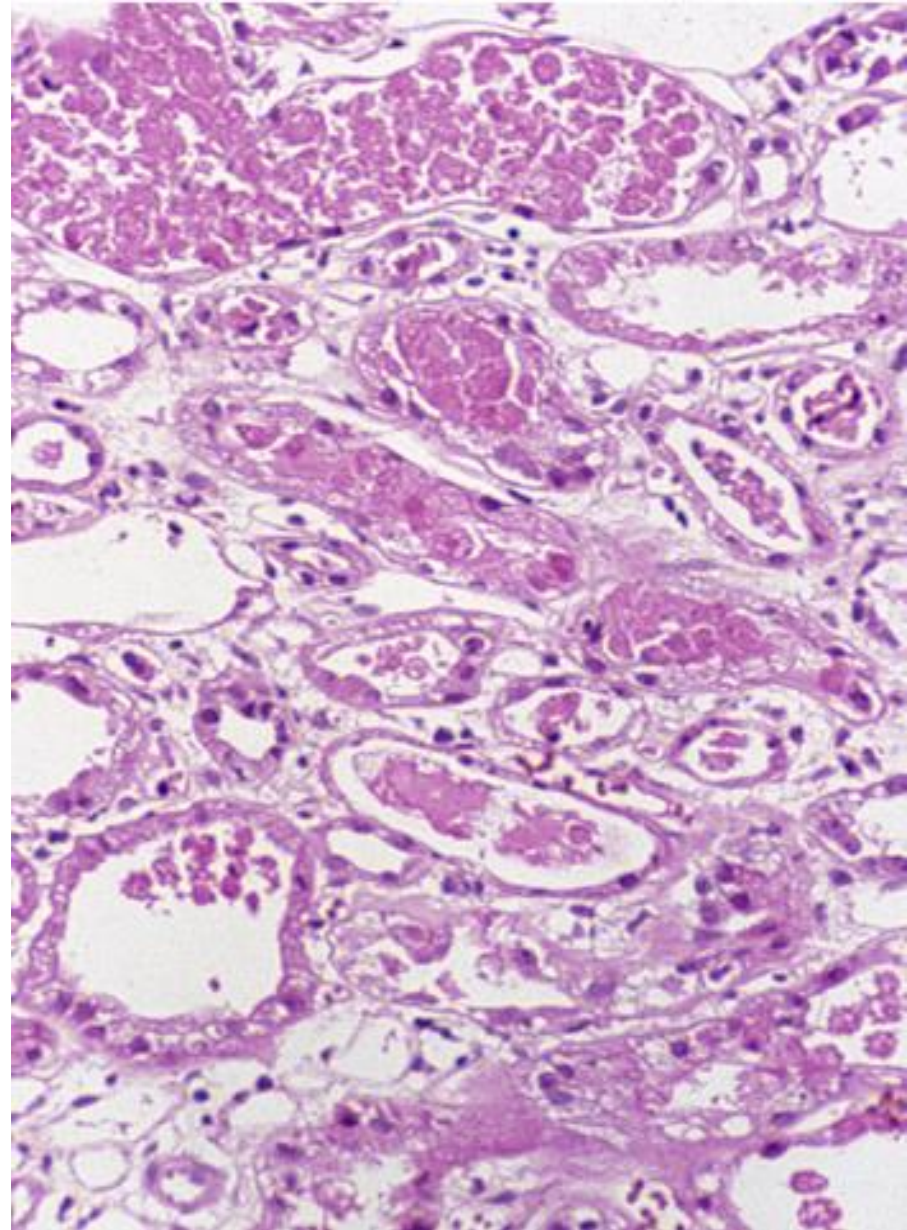
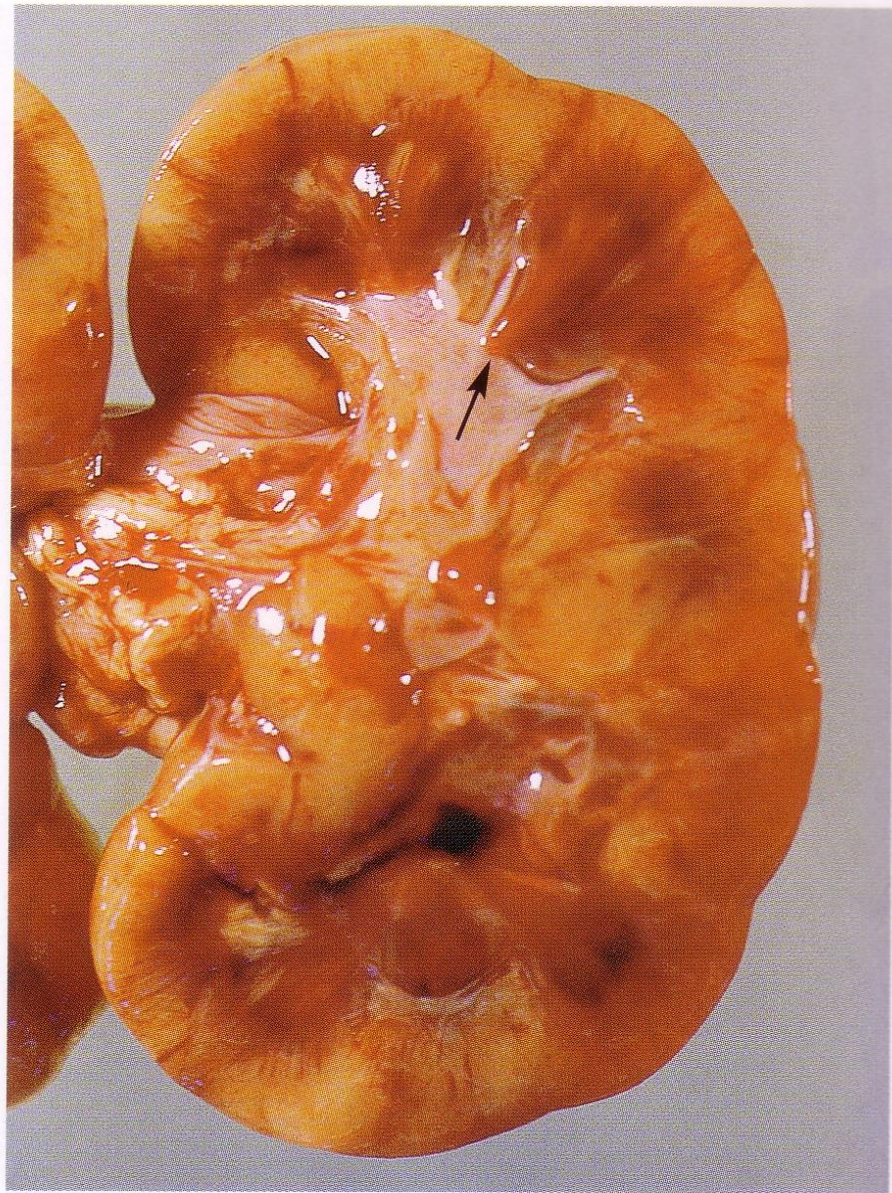- Второй вид ОПП — нефротоксический — обусловлен широким спектром лекарственных препаратов, среди которых гентамицин и другие антибиотики, контрастные вещества, тяжелые металлы (например, ртуть), органические растворители (в частности, тетрахлорид углерода).



Острое повреждению почки (ОПП)

- Клинические проявления ОПП очень вариабельны. В классических случаях наблюдают
- начальную стадию,
- развернутую стадию
- и стадию восстановления.





Шоковая почка

Пиелонефрит и инфекция мочевыводящих путей

- Пиелонефрит — одно из самых распространенных заболеваний почек, поражающее лоханку, канальцы и интерстиций. Выделяют две формы данного заболевания. Острый пиелонефрит имеет бактериальную природу, при котором поражение почек ассоциируется с инфекцией мочевыводящих путей.

Пиелонефрит и инфекция мочевыводящих путей

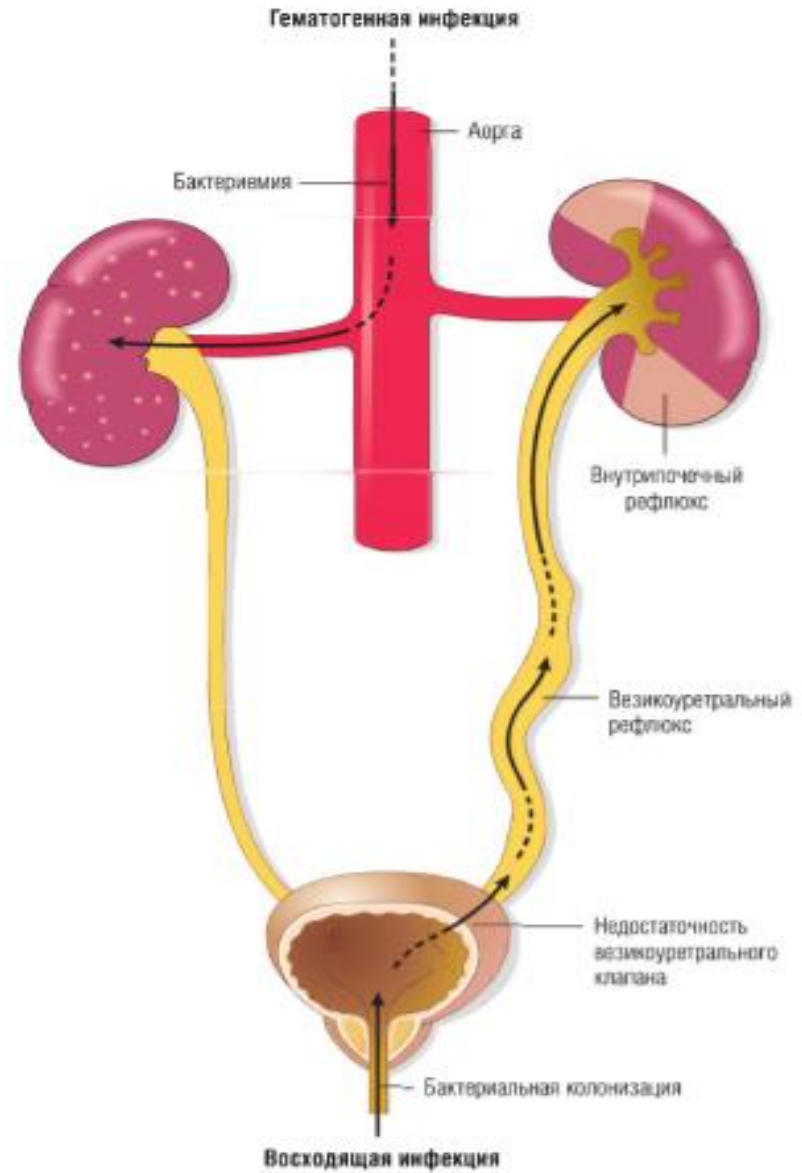
- Хронический пиелонефрит — заболевание почек, в патогенезе которого основную роль играет бактериальная инфекция, однако участвуют и другие факторы, например везикоуретральный рефлюкс, обструкция мочевыводящих путей.

Пиелонефрит и инфекция мочевыводящих путей

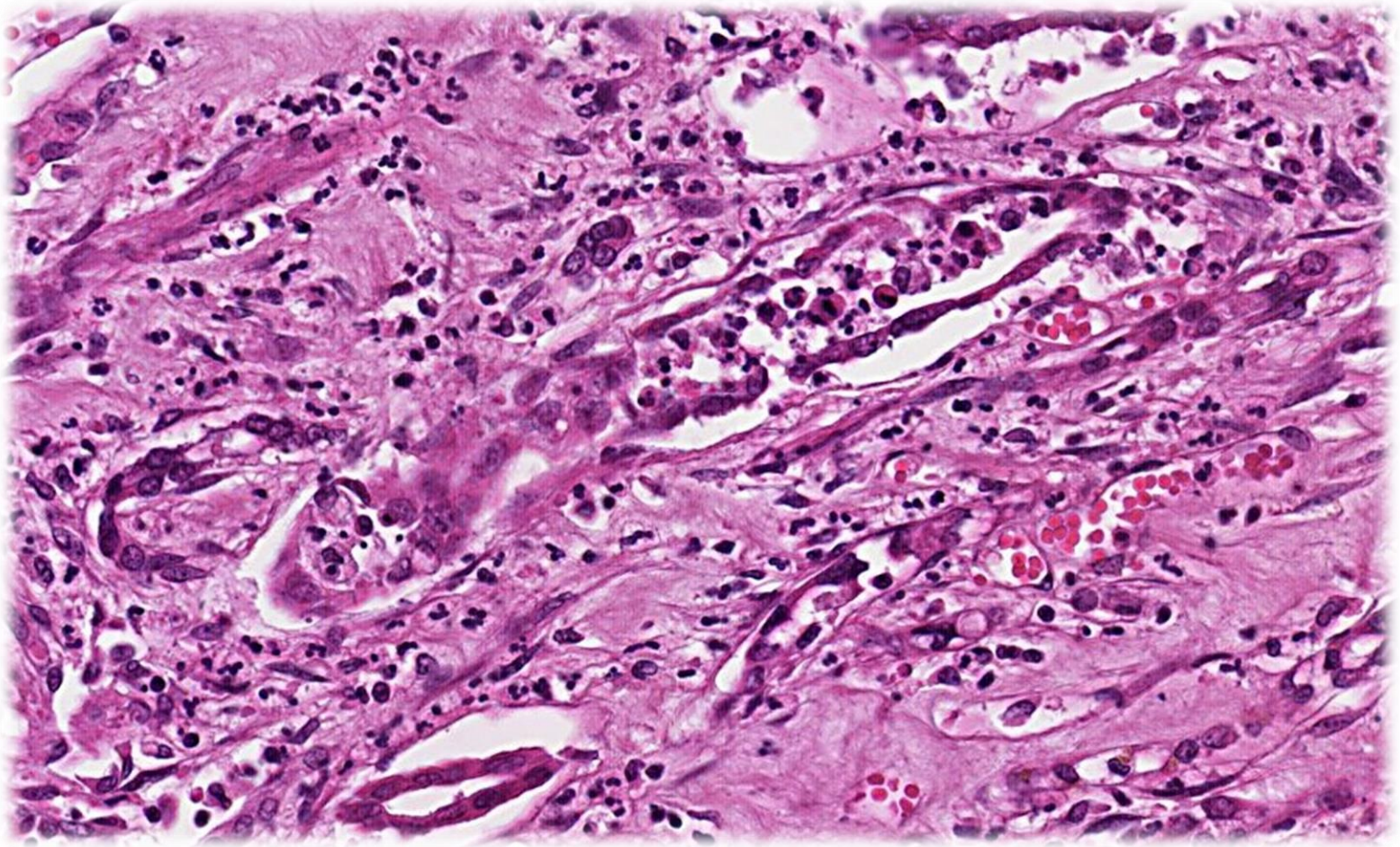
- Этиология и патогенез. Более 85% инфекций мочевыводящих путей вызваны грамотрицательными бактериями, обитающими в ЖКТ в норме, в основном *E. coli*, *Proteus spp.*, *Klebsiella spp.* и *Enterobacter spp.* Инфицировать мочевыводящие пути и почки могут *S. faecalis*, также имеющие кишечное происхождение, а также стафилококки и другие бактерии или грибы.

Пиелонефрит и инфекция мочевыводящих путей

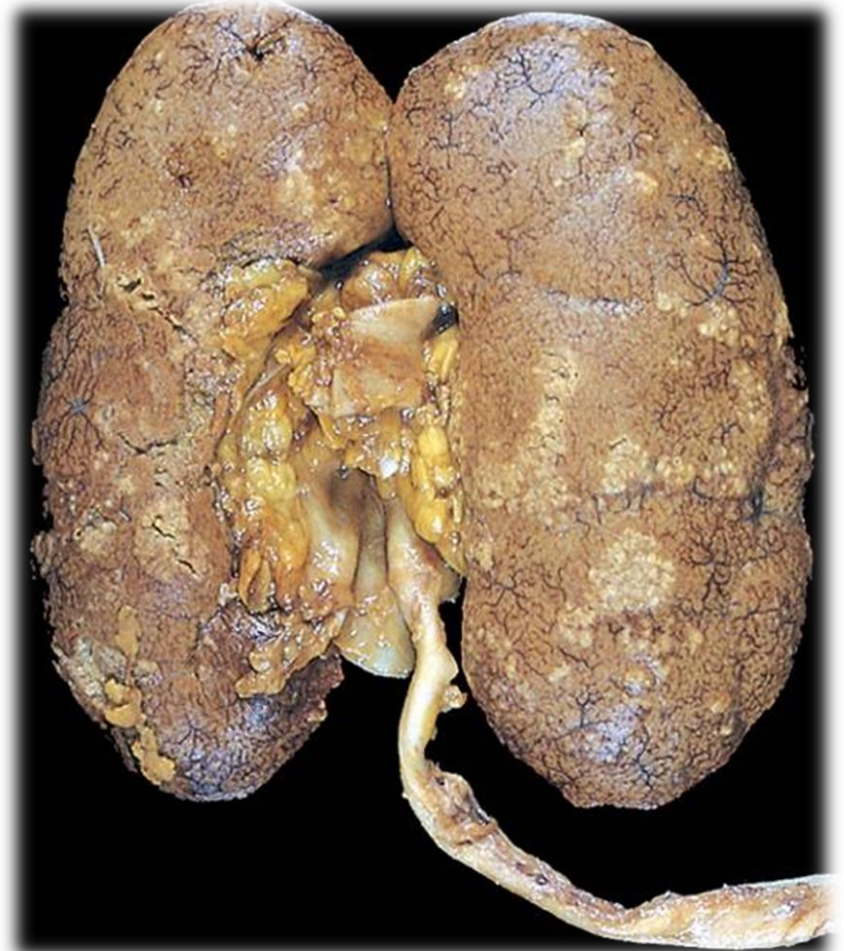
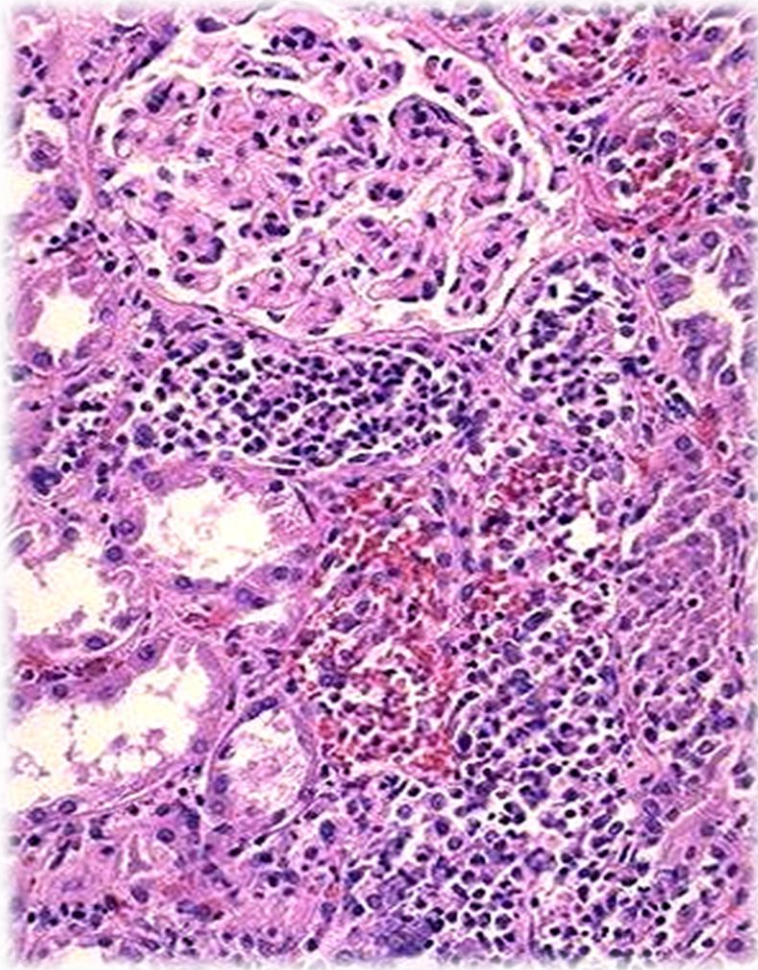
- Бактерии попадают в почки двумя путями: (1) через кровотоки (гематогенная инфекция); (2) через нижние мочевыводящие пути (восходящая инфекция)

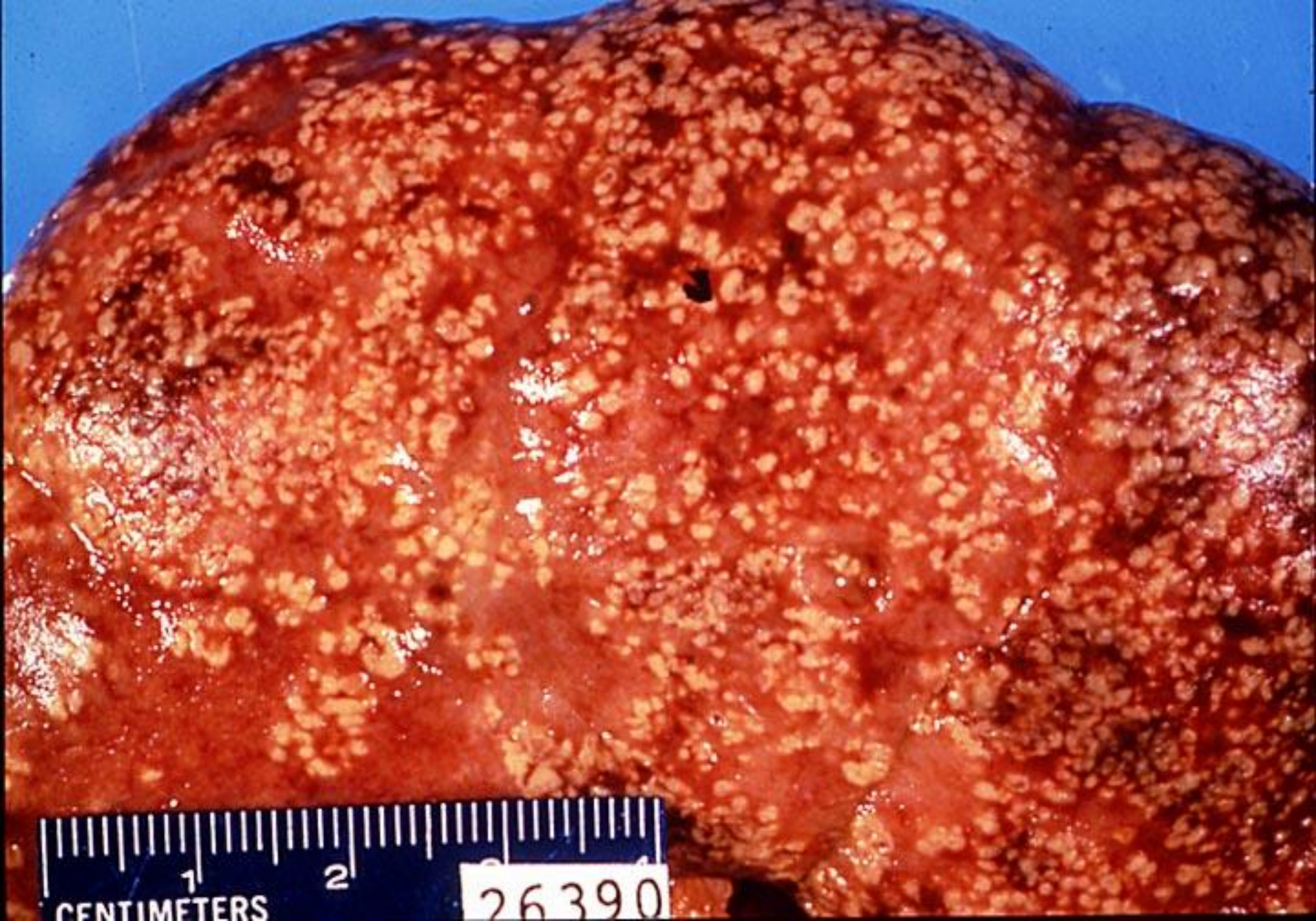


Острый пиелонефрит



Острый пиелонефрит с образованием абсцессов



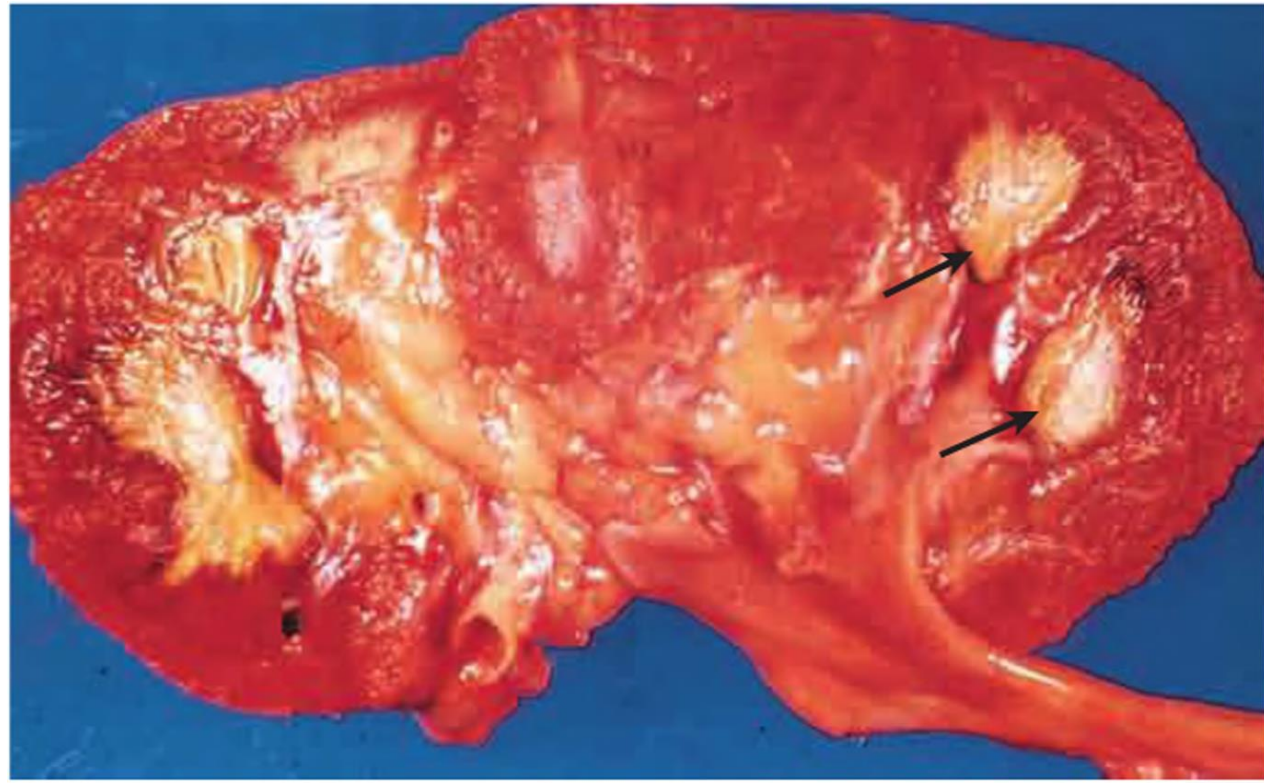


Острый пиелонефрит

Острый пиелонефрит

Острый пиелонефрит приводит к следующим тяжелым осложнениям:

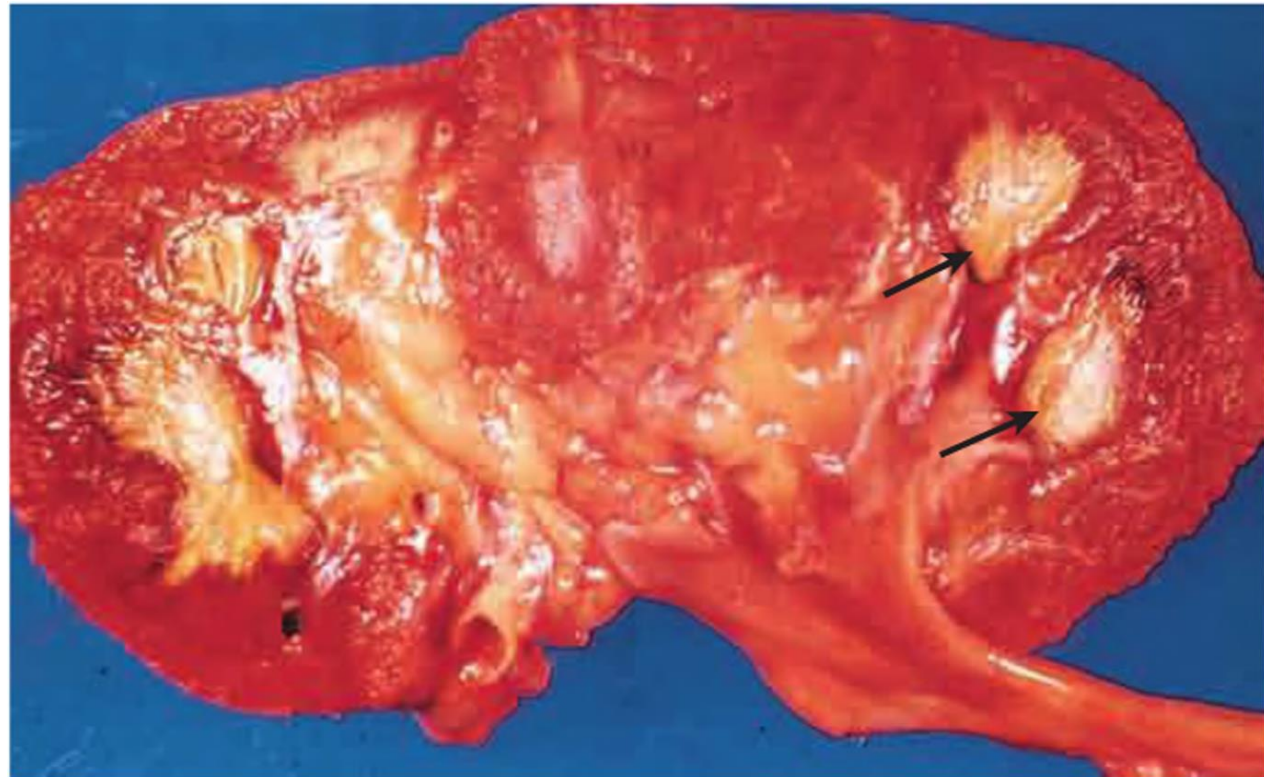
папиллярному некрозу. Развивается преимущественно у больных сахарным диабетом и при обструкции мочевыводящих путей. В процесс могут быть вовлечены одна или все пирамиды пораженной почки. На разрезе почки в верхушках сосочков или дистальных двух третях пирамид видны желтовато-белые очаги некроза сосочков.



Острый пиелонефрит

Острый пиелонефрит приводит к следующим тяжелым осложнениям:

- пионефрозу. Наблюдают при тотальной или субтотальной обструкции мочевыводящих путей, особенно верхних отделов. Отток гнойного экссудата нарушается, что приводит к его скоплению в лоханке, чашечках и мочеточнике;
- перинефральному абсцессу (распространению гнойного воспаления за пределы капсулы почки в перинефральную клетчатку).



Острый пиелонефрит

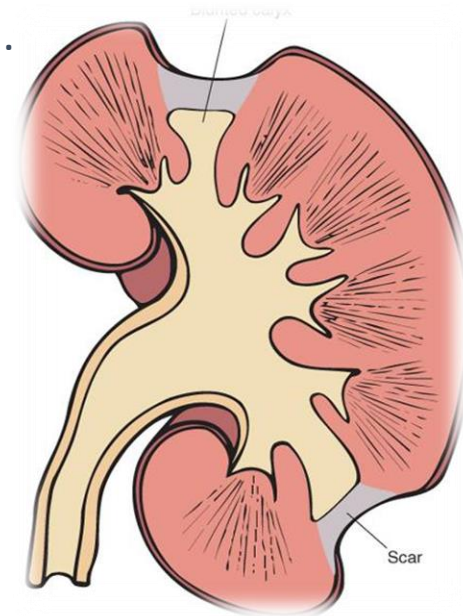
Факторами развития острого пиелонефрита являются:

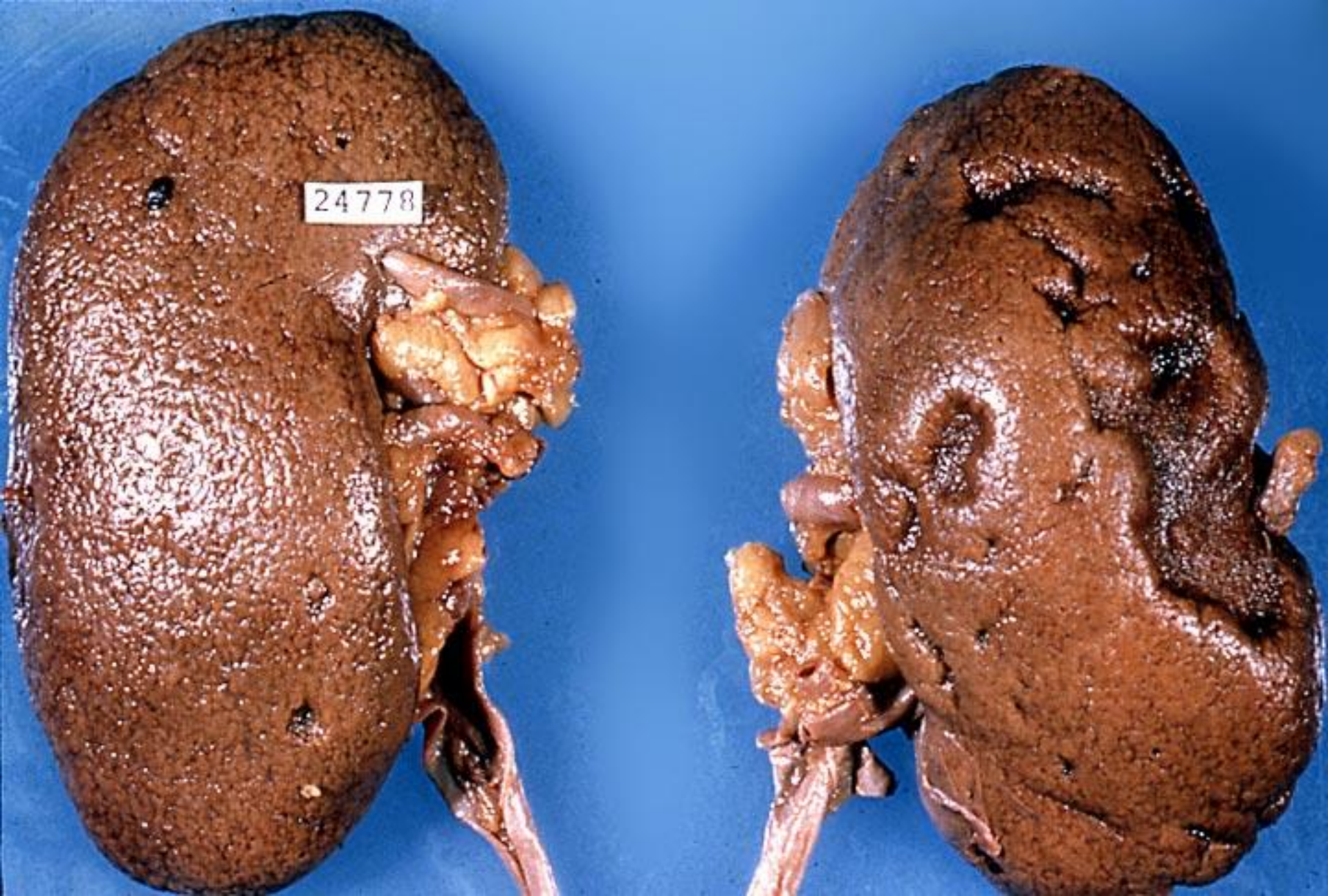
обструкция мочевыводящих путей (врожденная или приобретенная);
инструментальные вмешательства на мочеиспускательном канале (преимущественно катетеризация);
везикоуретральный рефлюкс,
береметность. У 4-6% беременных наблюдают бактериурию. При отсутствии лечения в 20-40% случаев наблюдается развернутая клиническая картина инфекции мочевыводящих путей.
пол и возраст. После первого года жизни (когда врожденные аномалии у лиц мужского пола уже становятся очевидными) и до 40 лет инфекции чаще развиваются у женщин. В более старшем возрасте увеличивается заболеваемость у мужчин, что связано с гиперплазией предстательной железы и инструментальными вмешательствами на мочеиспускательном канале;
предшествующие поражения почки, обуславливающие внутривнепочечное рубцевание и обструкцию;
сахарный диабет, при котором повышается восприимчивость к инфекции, развивается нейрогенная дисфункция мочевого пузыря и часто проводят инструментальные вмешательства;
иммуносупрессия и иммунодефицит.

Хронический пиелонефрит

Хронический пиелонефрит можно разделить на две формы: рефлюксный хронический пиелонефрит - самая частая причина хронического пиелонефрита с рубцеванием почки. Рефлюксная нефропатия обычно проявляется в раннем детстве из-за присутствия инфекции мочевыводящих путей и врожденных везикоуретрального и внутрипочечного рефлюксов.

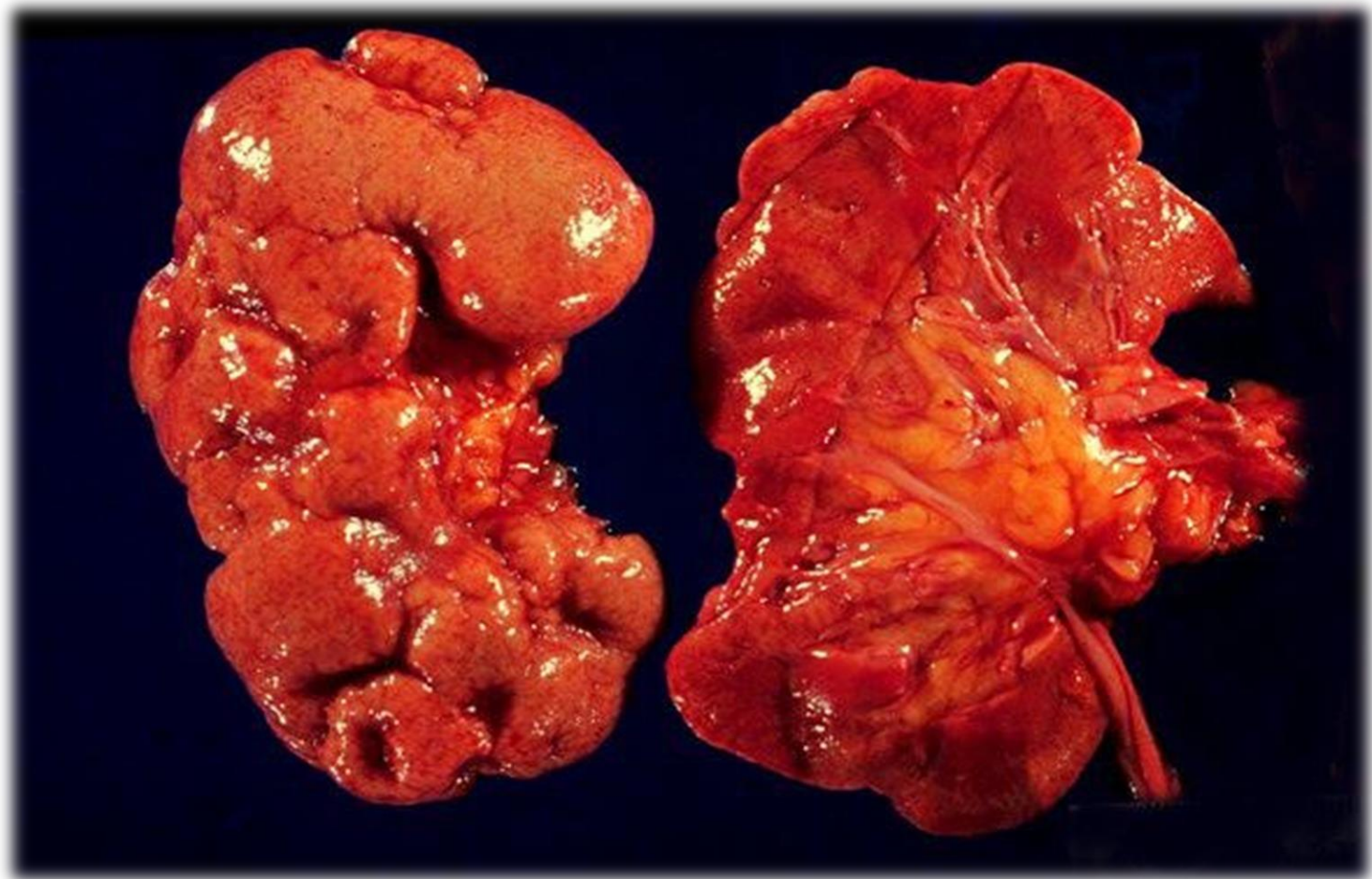обструктивный хронический пиелонефрит - обструкция ведет к атрофии паренхимы, и в конечном итоге иногда трудно отличить последствия инфекции от изменений, обусловленных обструкцией.



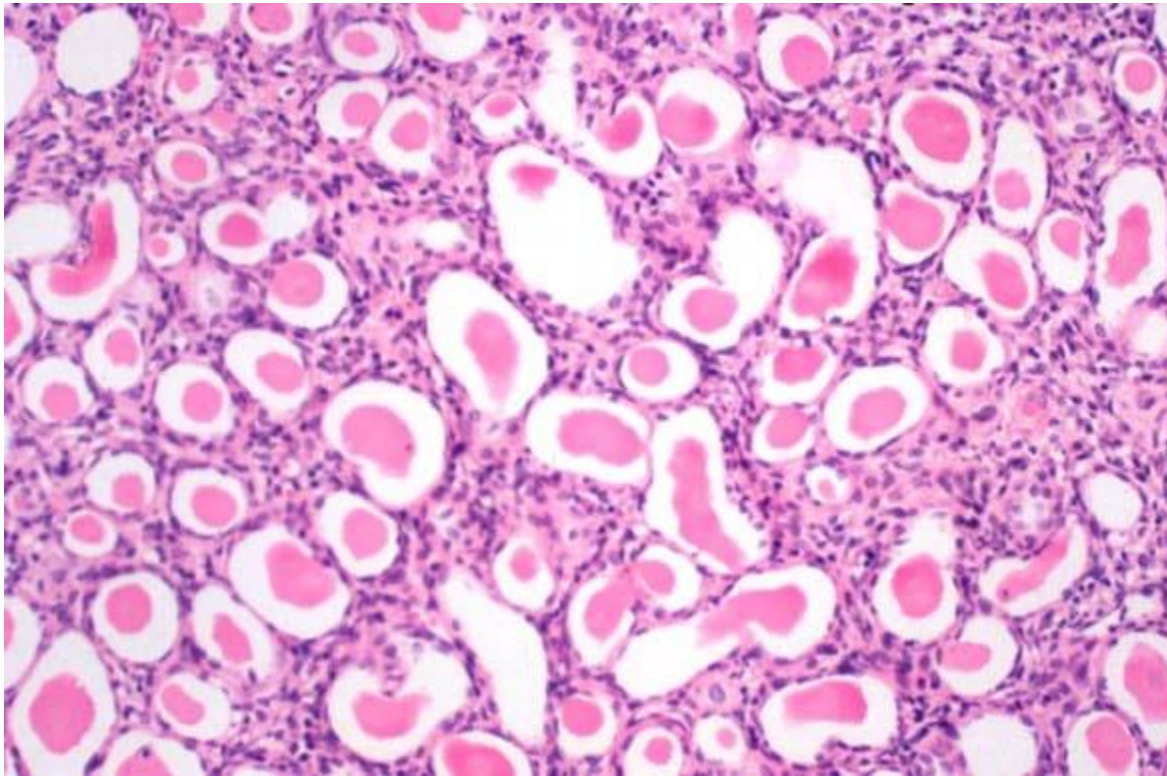


ОСТРЫЙ ИЛИ ХРОНИЧЕСКИЙ ПИОНЕФРИТ?

ОСТРЫЙ ИЛИ ХРОНИЧЕСКИЙ ПИОНОНЕФРИТ?



ОСТРЫЙ ИЛИ ХРОНИЧЕСКИЙ ПИОНОНЕФРИТ?



Опухоли почек

ДОБРОКАЧЕСТВЕННЫЕ

Папиллярная аденома

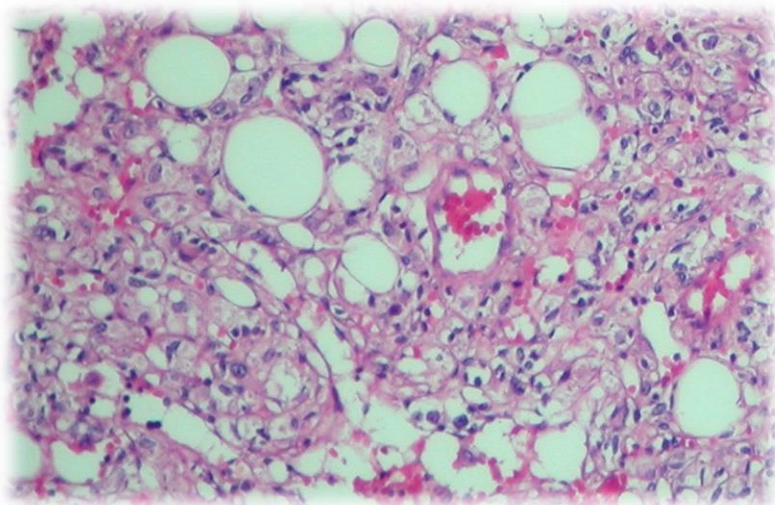
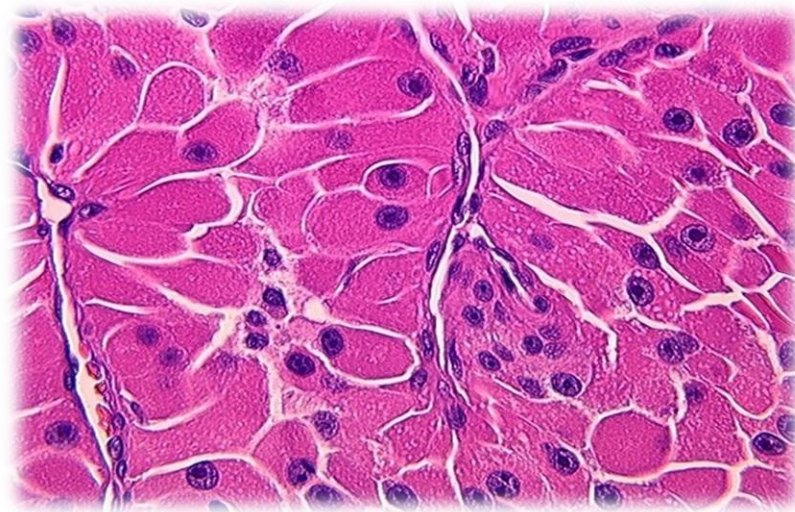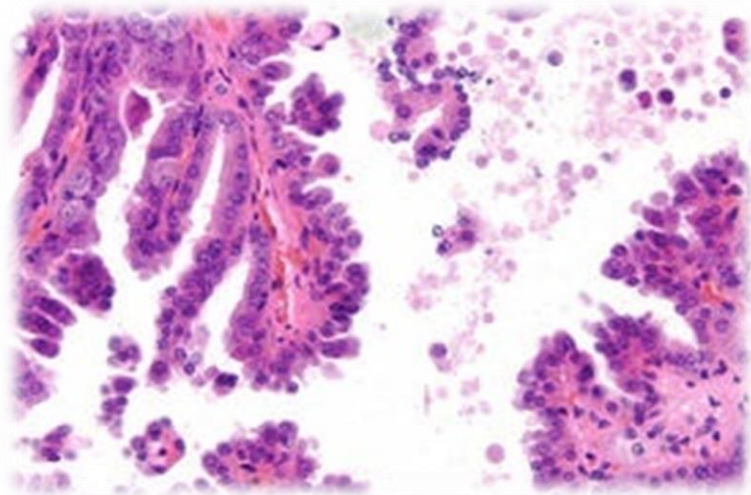
Ангиомиолиптома

Онкоцитома

ЗЛОКАЧЕСТВЕННЫЕ

Почечно-клеточная карцинома (аденокарцинома почки)

Папиллярная аденома, Ангиомиолипома Онкоцитома



Почечно-клеточная карцинома

Самым значимым фактором риска является курение. Лица, курящие сигареты, в 2 раза чаще, чем некурящие, заболевают почечно-клеточной карциномой (курящие трубки и сигары также склонны к этому заболеванию).

Почечно-клеточная карцинома

дополнительные факторы риска: ожирение (особенно у женщин), артериальная гипертензия, эстрогеновая терапия, воздействие асбеста, нефтепродуктов и тяжелых металлов.

Почечно-клеточная карцинома

семейные варианты карциномы почки составляют всего 4%:

синдром Гиппеля-Линдау.

наследственная светлоклеточная карцинома

наследственная папиллярная карцинома

Почечно-клеточная карцинома

Клинические признаки. Классическая триада проявлений почечно-клеточной карциномы:

боль в реберно-позвоночном углу, пальпируемое образование, гематурия