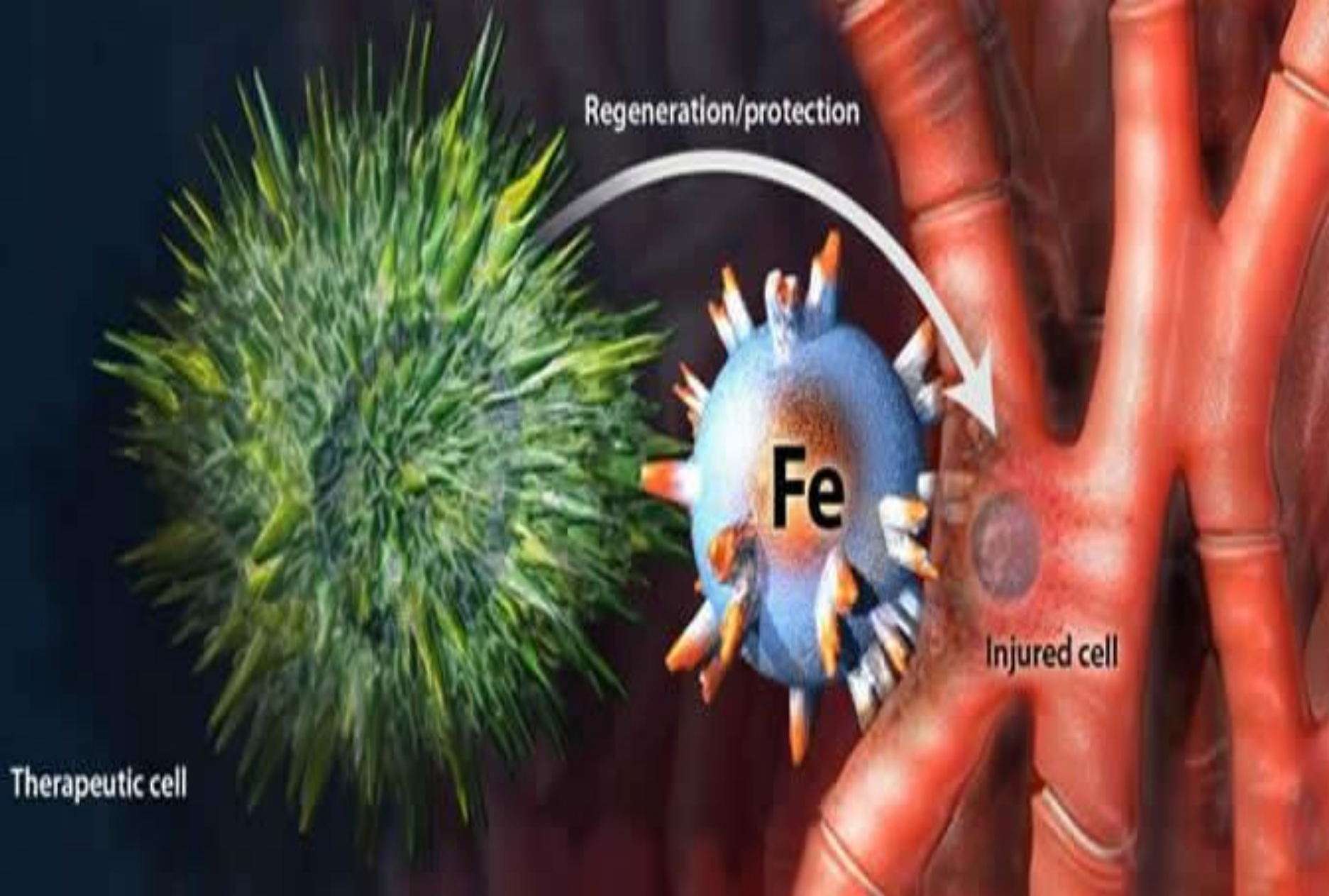

**Procesele de adaptare și compensare. Regenerarea țesuturilor.**

# Procesele de adaptare și compensare. Regenerarea țesuturilor.

## *I. Micropreparate:*

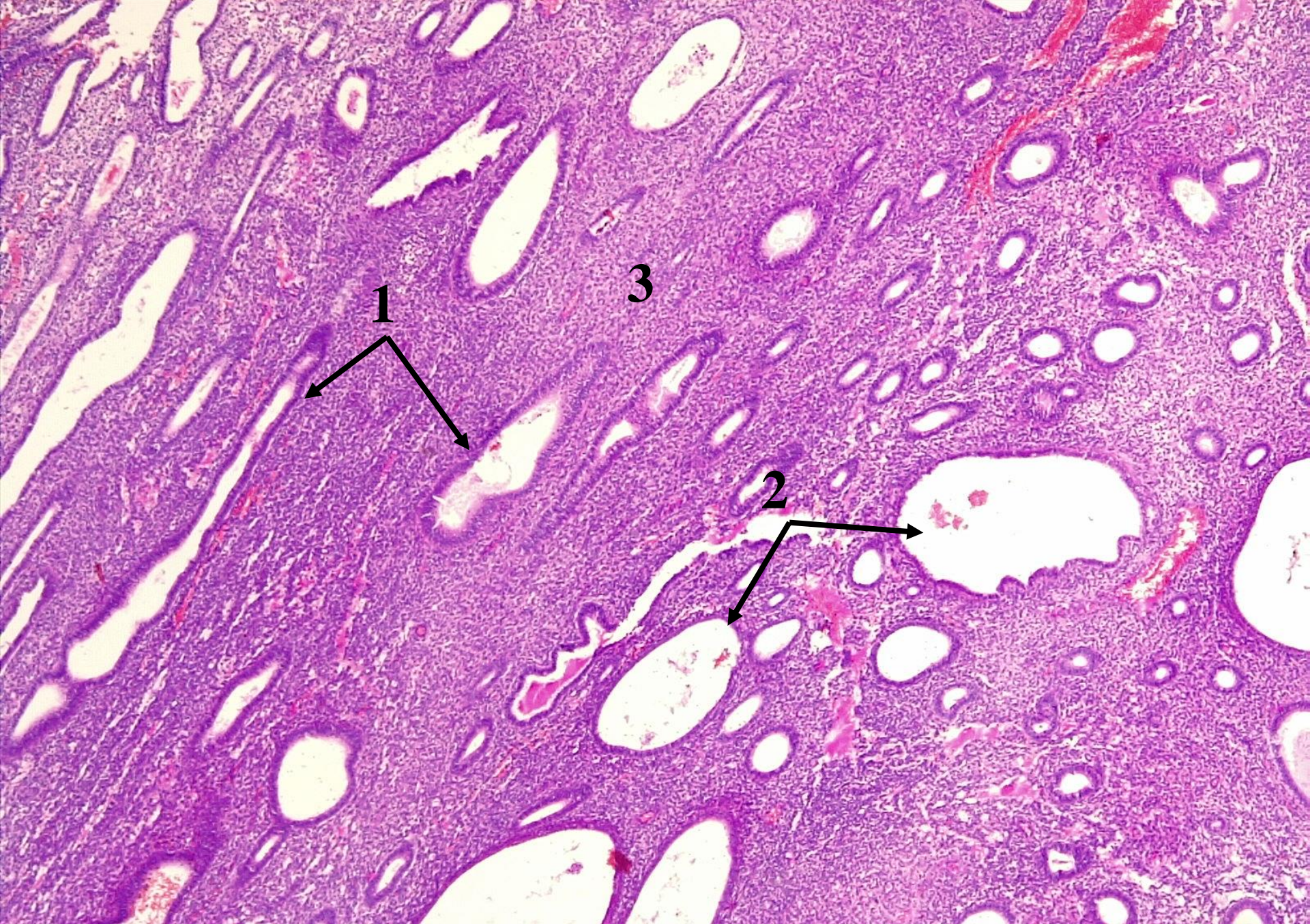
**№ 38. Hiperplazia simplă a endometrului.** (*Colorație H-E.*)

### **Indicații:**

1. Glande endometriale alungite, cu aspect șerpuitor.
2. Glande dilatate chistic.
3. Stroma endometrului.

Endometrul este îngroșat, conține numeroase glande de dimensiuni inegale și formă neregulată, unele mici, altele alungite, având aspect șerpuitor sau dilatate chistic; celulele epiteliale glandulare sunt de tip columnar, cu nuclee alungite, hiperchrome, stroma este bogată în fibroblaști, glandele predomină asupra stromei.

*Hiperplazia glandulară a endometrului este o manifestare a tulburărilor hormonale și survine în cazul hipersecreției de estrogeni. Apare un dezechilibru între estrogeni și progesteron, ceea ce stimulează procesele proliferative în endometru. Severitatea hiperplaziei depinde de durata excesului de estrogeni. Se întâlnește în unele tumori ovariene, în administrarea îndelungată a estrogenilor, în obezitate și a. Clinic se manifestă prin hemoragii uterine neregulate și persistente, se poate dezvolta anemie posthemoragică. Este considerată un precursor al cancerului corpului uterin.*



**№ 38. Hiperplazia simplă a endometrului. (Colorație H-E).**

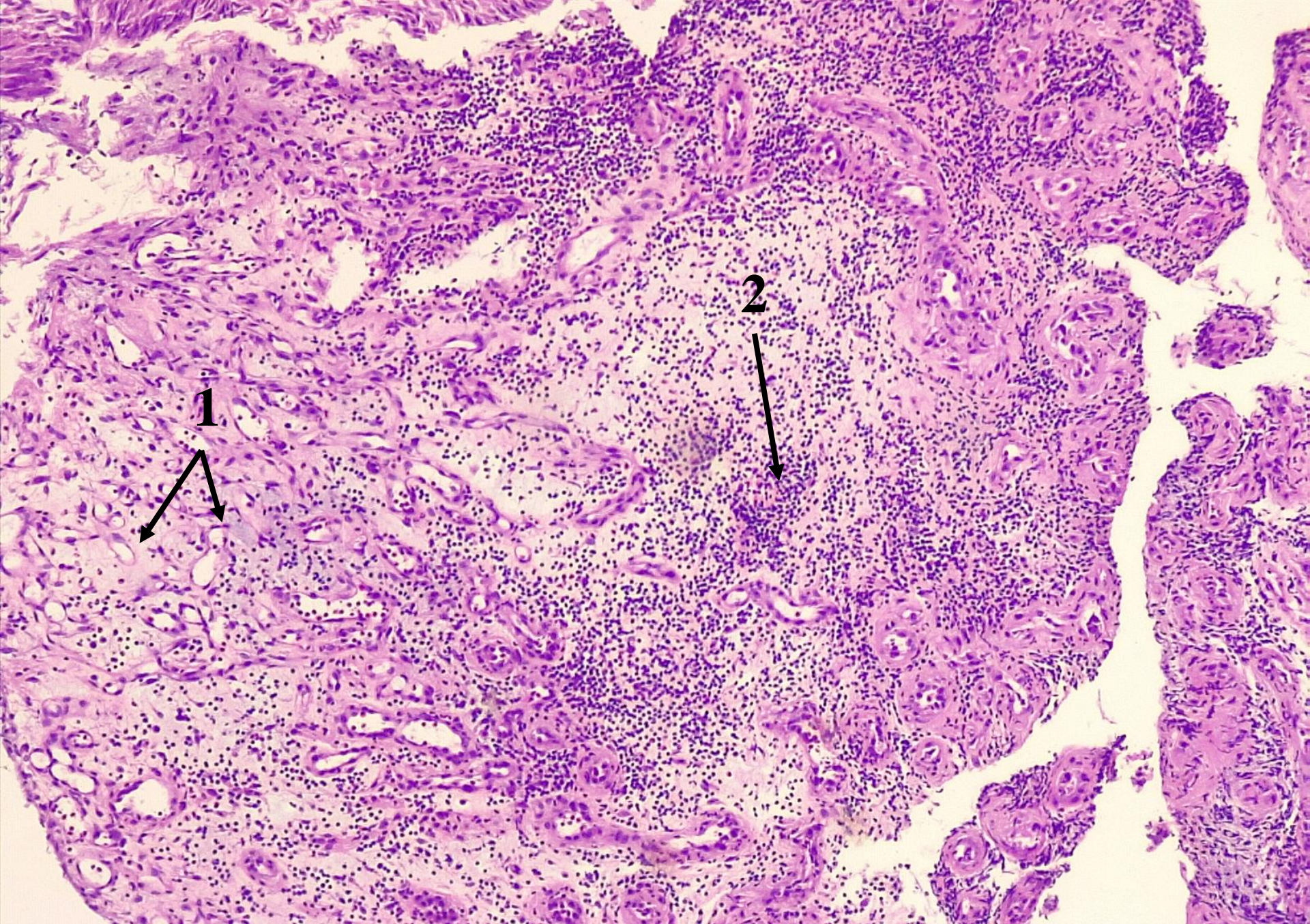
### **№ 35. Țesut de granulație. (Colorație H-E.).**

#### **Indicații:**

1. Vase cu pereți subțiri.
2. Celulele țesutului de granulație (macrofage, leucocite, limfocite, plasmocite, fibroblaști).

În preparat este o secțiune din țesut de granulație, bogat în vase sanguine de calibru mic, cu pereții subțiri, inclusiv capilare, printre care se găsesc multiple elemente celulare: macrofage, leucocite polimorfonucleare, limfocite, plasmocite, fibroblaști, vasele sanguine sunt dilatate, hiperemiate.

*Țesutul de granulație reprezintă faza inițială a regenerării țesutului conjunctiv fiind, de fapt, un țesut conjunctiv tânăr, bogat în celule și vase sanguine și sărac în fibre colagene. Este un exemplu tipic de regenerare completă, celulară. Formarea țesutului de granulație începe cu proliferarea (diviziunea) celulelor mezenchimale tinere și neoformarea de microvase sanguine. Macroscopic este un țesut fin, succulent, de culoare roșietică, cu suprafața granulară (de aici și denumirea), granulele fiind constituite din vase neoformate. Sângerează ușor din cauza numărului mare de capilare. În dinamică, numărul de celule și vase sanguine se reduce treptat, celulele mezenchimale se transformă în celule epitelioide, iar ultimele - în fibroblaști. În țesutul de granulație în curs de maturare predomină fibroblaștii, iar numărul de vase se reduce progresiv. Paralel are loc creșterea acitivității fibroblaștilor și producerea intensă de fibre colagene, vasele se transformă în artere și vene. Procesul de maturare a țesutului de granulație se termină cu formarea unui țesut conjunctiv fibros (cicatricial), în care se întâlnește un număr neînsemnat de fibrocite și vase. Neoformarea țesutului de granulație are loc nu numai în regenerarea țesutului conjunctiv propriu-zis, dar și în cazurile de regenerare incompletă a altor organe (când defectul este înlocuit cu țesut conjunctiv), precum și în procesele de organizare, încapsulare, de vindecare a plăgilor și în inflamația productivă.*



**№ 35. Țesut de granulație. (Colorație H-E).**

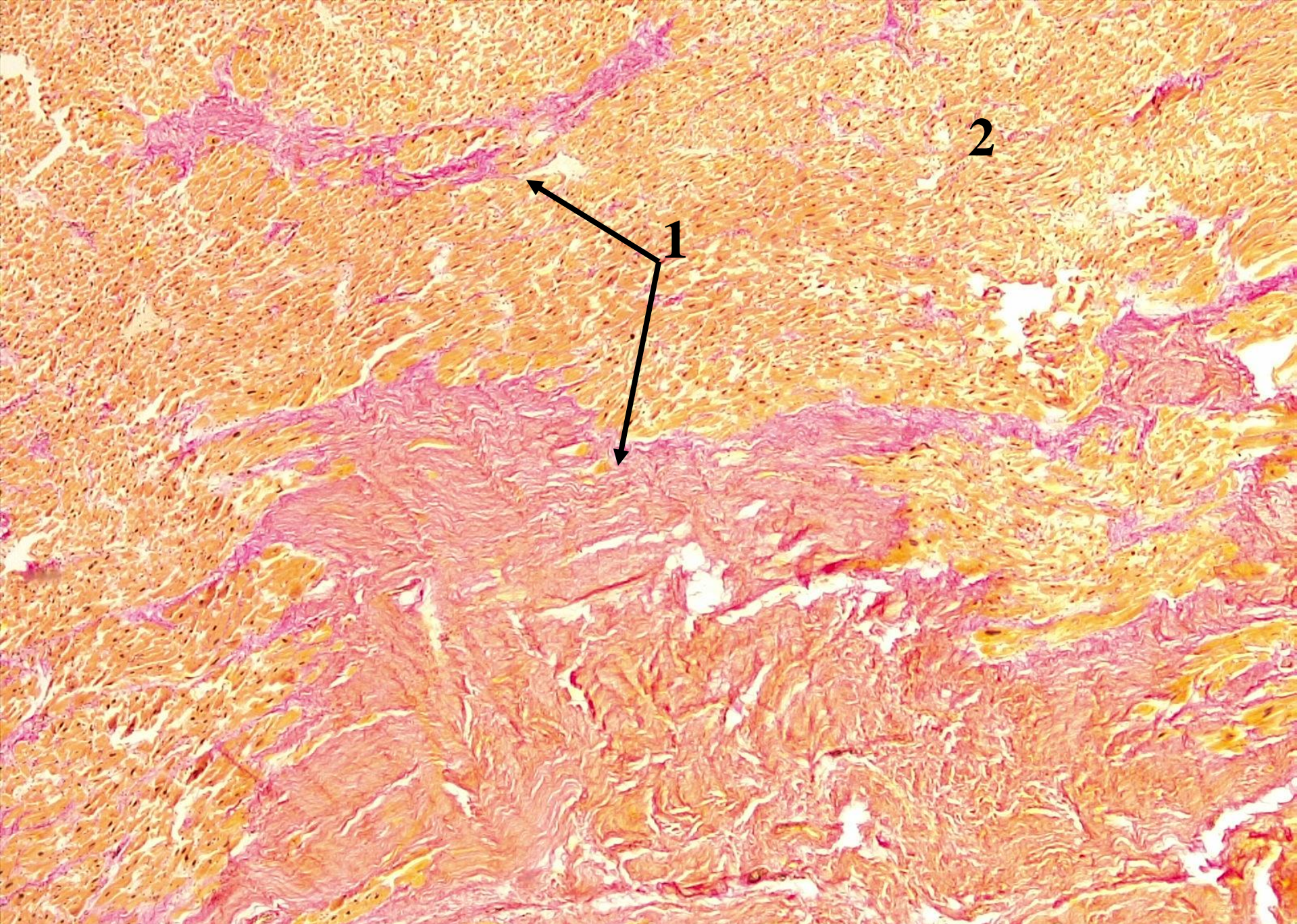
**№ 150. Cardioscleroză macrofocală postinfarctică.** (*Colorație picrofuxină (van Gieson)*).

**Indicații:**

1. Fascicule de țesut fibroconjunctiv.
2. Cardiomiocite hipertrofiate.

În preparat se observă focare extinse de țesut fibroconjunctiv cicatricial, fibrele colagene sunt colorate în roșu cu fuxină, iar cardiomiocitele în galben cu acid picric, nucleeele maroniu-negru; țesutul conjunctiv este sărac în vase sanguine și elemente celulare, pe alocuri omogenizat, hialinizat. Cardiomiocitele localizate imediat în jurul cicatricei sunt hipertrofiate, diametrul mărit, nucleeele mari, de formă neregulată, colorate intens cu hematoxilină.

*Cardioscleroza macrofocală postinfarctică se dezvoltă în urma organizării – înlocuirii cu țesut conjunctiv a zonei de infarct miocardic. Organizarea este cea mai frecventă consecință a infarctului de orice localizare. Masele necrotice sunt supuse fagocitozei de către leucocite și macrofage, iar în zona de necroză pătrunde țesut conjunctiv tânăr – țesut de granulație, care treptat se transformă în țesut fibroconjunctiv matur, cicatricial. Acest proces durează în medie 5-7 săptămâni de la debutul infarctului miocardic. Potențialul contractil al inimii după vindecarea infarctului se restabilește prin hipertrofia regenerativă a porțiunilor restante ale miocardului, în primul rând perifocale, dar și la distanță. Complicațiile posibile: insuficiență cardiacă congestivă, tulburări de ritm și de conducere a inimii, anevrism cardiac cronic postinfarctic.*



**№ 150. Cardioscleroză macrofocală postinfarctică. (Colorație picrofuchsină (van Gieson)).**

**№ 36. Hipertrofia compensatorie a miocardului. (Colorație H-E.).**

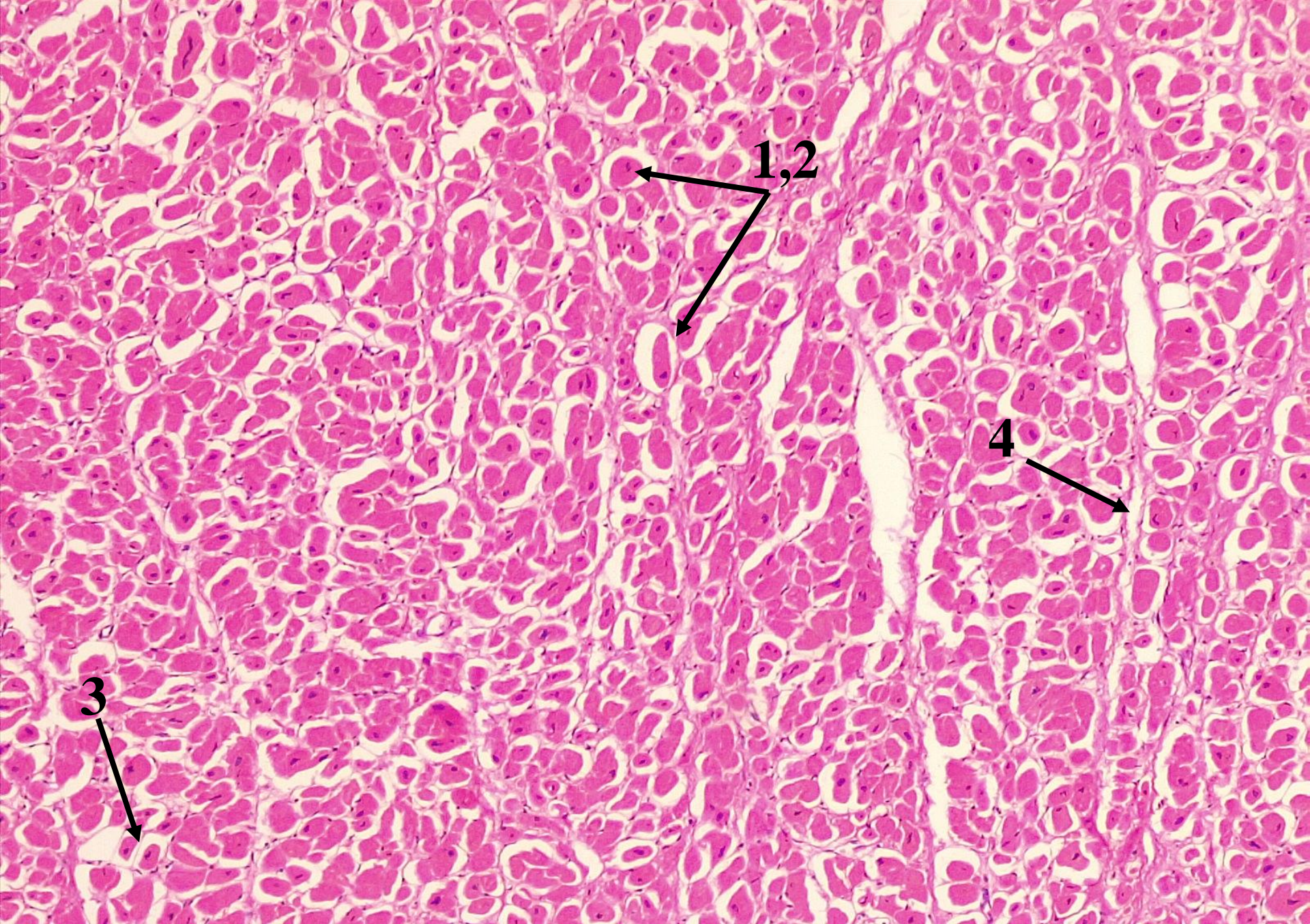
**Indicații:**

1. Cardiomiocite hipertrofiate.
2. Nuclee mărite în dimensiuni, intens colorate.
3. Cardiomiocite nemodificate.
4. Stroma fibroconjunctivă a miocardului.

Cea mai mare parte a cardiomiocitelor sunt mărite în volum, nucleeele la fel mărite, colorate intens bazofil (hipercromatoză), au formă neregulată, printre cardiomiocite se observă fascicule subțiri de țesut conjunctiv fibrilar.

*Hipertrofia miocardului se produce nu prin hiperplazie celulară, dar prin hiperplazia și hipertrofia organelor intracelulare, ceea ce duce la creșterea în volum a cardiomiocitelor preexistente. Concomitent are loc proliferarea structurilor fibrilare ale stromei, a ramurilor intramiocardice ale arterelor coronariene, a elementelor sistemului nervos intramural al inimii.*





**№ 36. Hipertrofia compensatorie a miocardului. (Colorație H-E.).**

## **II. Macropreparate:**

### **№ 4. Hipertrofia ventriculului stâng al inimii.**

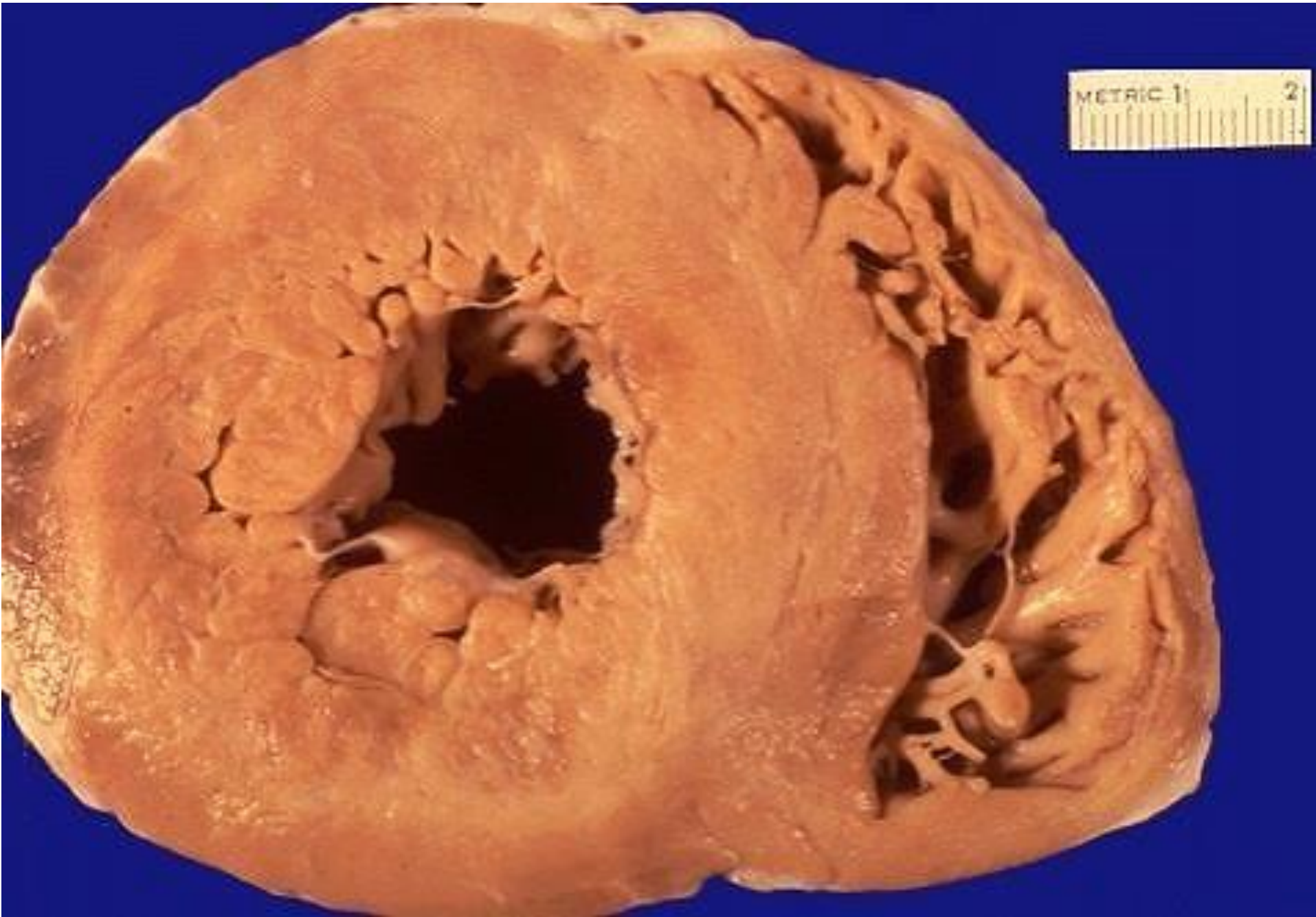Dimensiunile și masa inimii sunt mărite, peretele ventriculului stâng îngroșat considerabil, grosimea până la 2,0- 2,5 cm (grosimea normală 1,0-1,2 cm); sunt măriți în dimensiuni și mușchii papilari și trabeculari, masa inimii poate atinge 600-1000 g (masa normală 260-280 g).

*Hipertensiunea ventriculului stâng se întâlnește în hipertensiunea arterială, stenoza aortică și alte valvulopatii cardiace. Hipertrofia se produce datorită suprasolicitării funcționale a miocardului ventriculului stâng în condiții de obstacol crescut în cazul stenozei orificiului aortei sau în hipertensiunea arterială. În perioada de compensare se observă hipertrofia concentrică a inimii, când cavitățile ei sunt îngustate, iar tonusul mușchiului cardiac crescut. În perioada de decompensare are loc hipertrofia excentrică, când cavitățile inimii sunt dilatate, consistența miocardului flască, pe secțiune cu aspect opac datorită leziunilor distrofice, se observă steatoza miocardului („inimă tigrată”). Hipertrofia atinge un nivel, când mușchiul cardiac hipertrofiat nu mai poate compensa necesitățile funcționale mărite și se dezvoltă insuficiența cardiacă. Dilatarea inimii în stadiul de compensare se numește activă sau tonogenă, iar în decompensare - pasivă sau miogenă. Decompensarea inimii stângi se manifestă prin congestie pulmonară.*

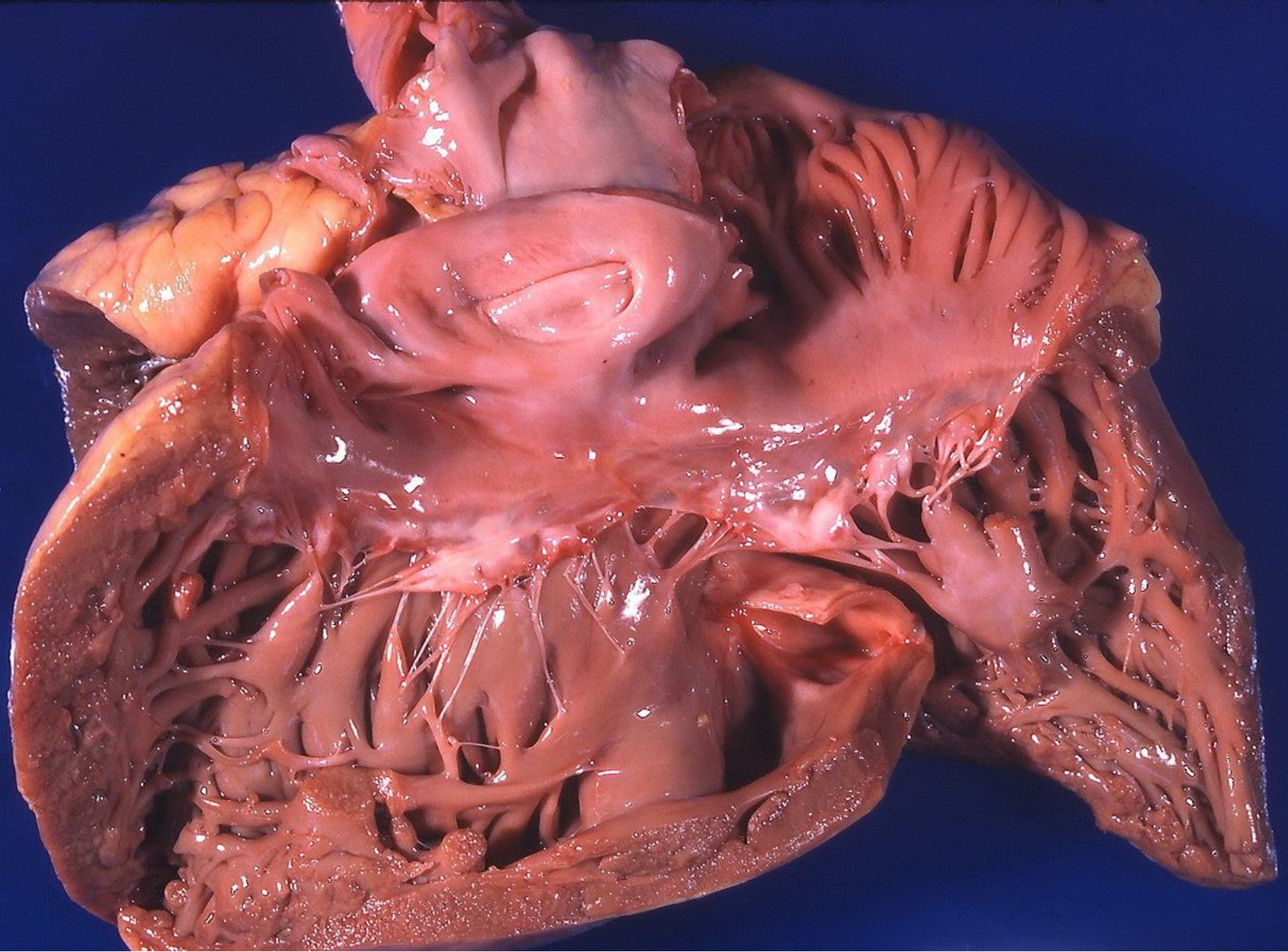
### **№ 5. Hipertrofia ventriculului drept al inimii.**

Peretele ventriculului drept este îngroșat, are grosimea până la 1-1,5 cm (norma - 2-3 mm), consistența dens-elastică, mușchii papilari și trabeculari sunt măriți în volum.

*Hipertrofia ventriculului drept se dezvoltă în urma hipertensiunii miciei circulației (hipertensiunii pulmonare) de lungă durată, care se întâlnește în diferite afecțiuni pulmonare cronice, de ex., în emfizemul pulmonar, boala bronșiectatică, pneumonii interstițiale, tuberculoză pulmonară secundară, pneumoconioze și a. (de aici și denumirea de „cord pulmonar”), precum și în leziuni valvulare cardiace, de ex., în stenoza sau insuficiența valvulară a arterei pulmonare. Decompensarea inimii drepte se manifestă prin edeme periferice generalizate și congestia organelor interne.*



**№ 4. Hipertrofia ventriculului stâng al inimii.**



**№ 5. Hipertrofia ventriculului drept al inimii.**

## **№ 90. Hipertrofia peretelui vezicii urinare în adenom de prostată.**

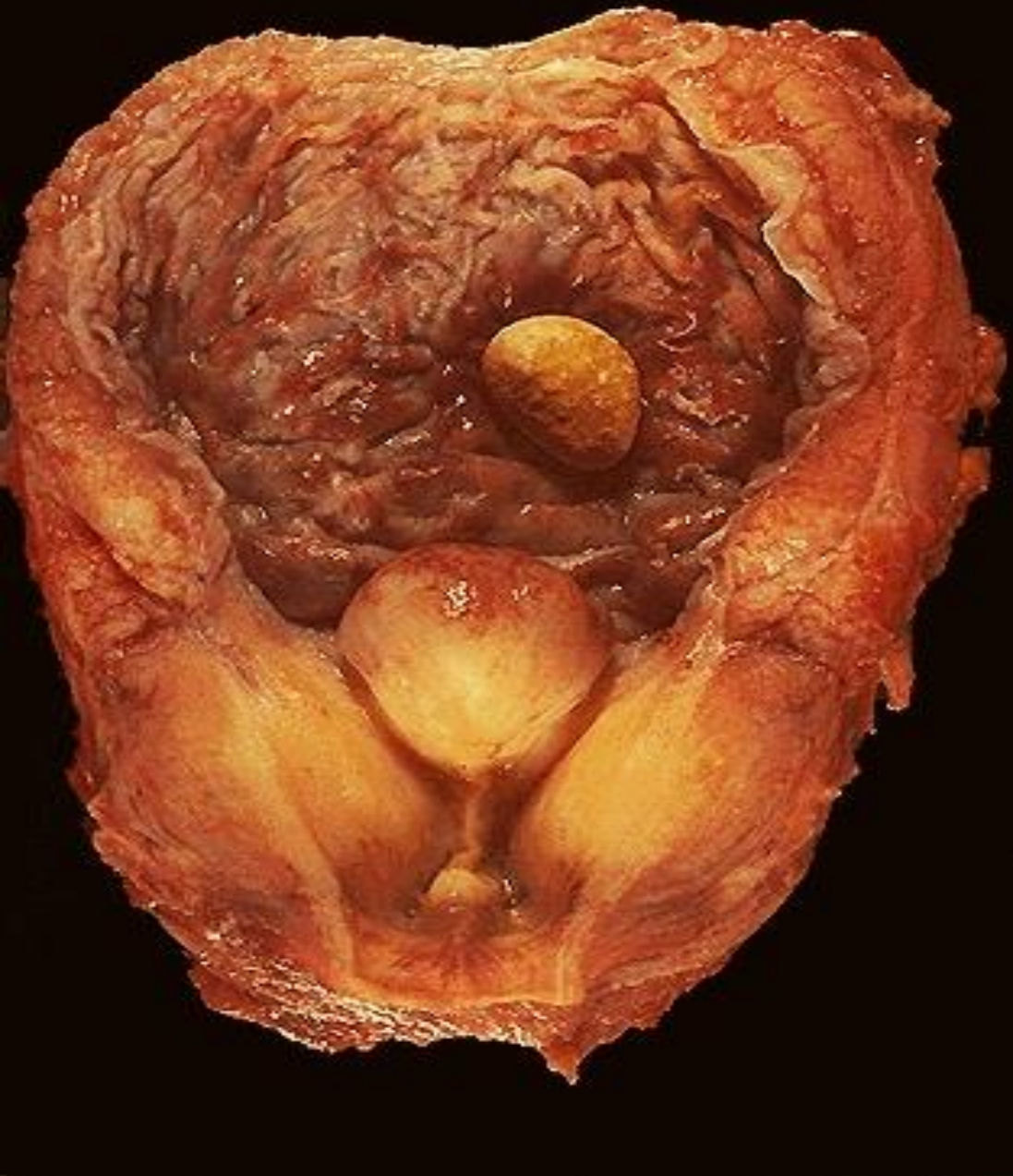Peretele vezicii urinare este îngroșat, hipertrofiat, mucoasa are aspect trabecular; prostata este mărită în dimensiuni, suprafața nodulară, consistență densă, proeminează în cavitatea vezicii urinare.

*Hipertrofia peretelui vezicii urinare are caracter compensator datorită comprimării porțiunii prostatice a uretrei și retenției de urină. Se observă în hiperplazia nodulară a prostatei (proces dishormonal) sau în adenom de prostată (tumoare glandulară benignă). Se pot asocia infecții urinare cu dezvoltarea cistitei, ureteritei și pielonefritei ascendente, hidroureterului. În cazurile de stază urinară îndelungată pot apărea calculi în vezica urinară.*

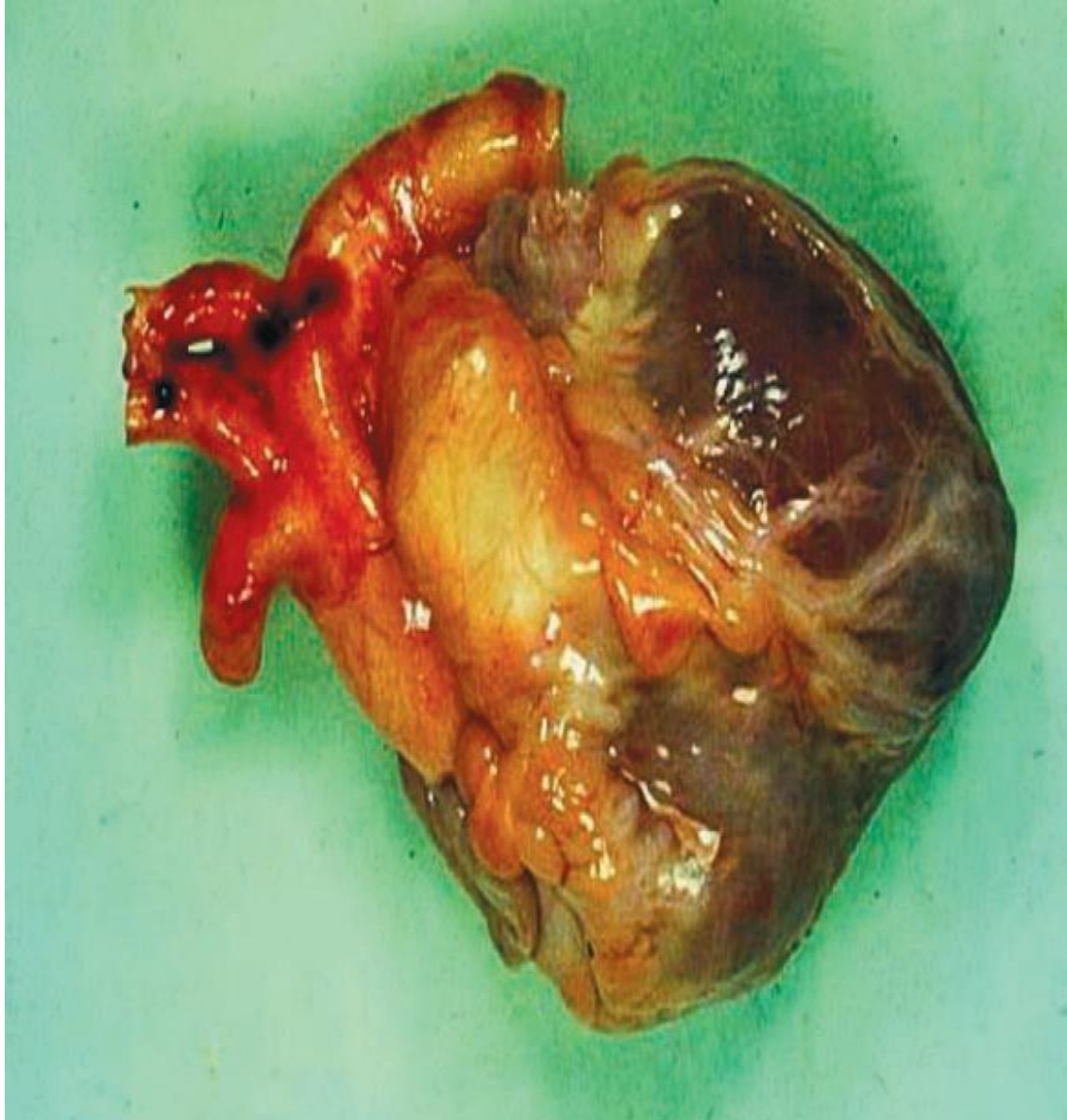
## **№ 20. Atrofia brună a inimii.**

Inima este micșorată în dimensiuni și masă, are o culoare brună, epicardul nu conține țesut adipos, arterele coronariene proeminează sub epicard, având aspect șerpuitor; se observă discordanța dintre dimensiunile mult mai mici ale inimii comparativ cu vasele magistrale (aorta și artera pulmonară).

*Atrofia brună a inimii se întâlnește în unele boli cașectizante și în procesul de îmbătrânire ca expresie a atrofiei generale. Culoarea brună se datorește acumulării pigmentului lipofuscină, care se numește „pigment de uzură sau pigmentul senilității” și se acumulează predominant în inimă, ficat și creier.*



**№ 90. Hipertrofia peretelui  
vezicii urinare în adenom de prostată.**



**№ 20. Atrofia brună a inimii.**

## **№ 88. Hidronefroză.**

Bazinetul renal și calicele sunt dilatate, mucoasa îngroșată, sclerozată, parenchimul renal efilat, atrofiat.

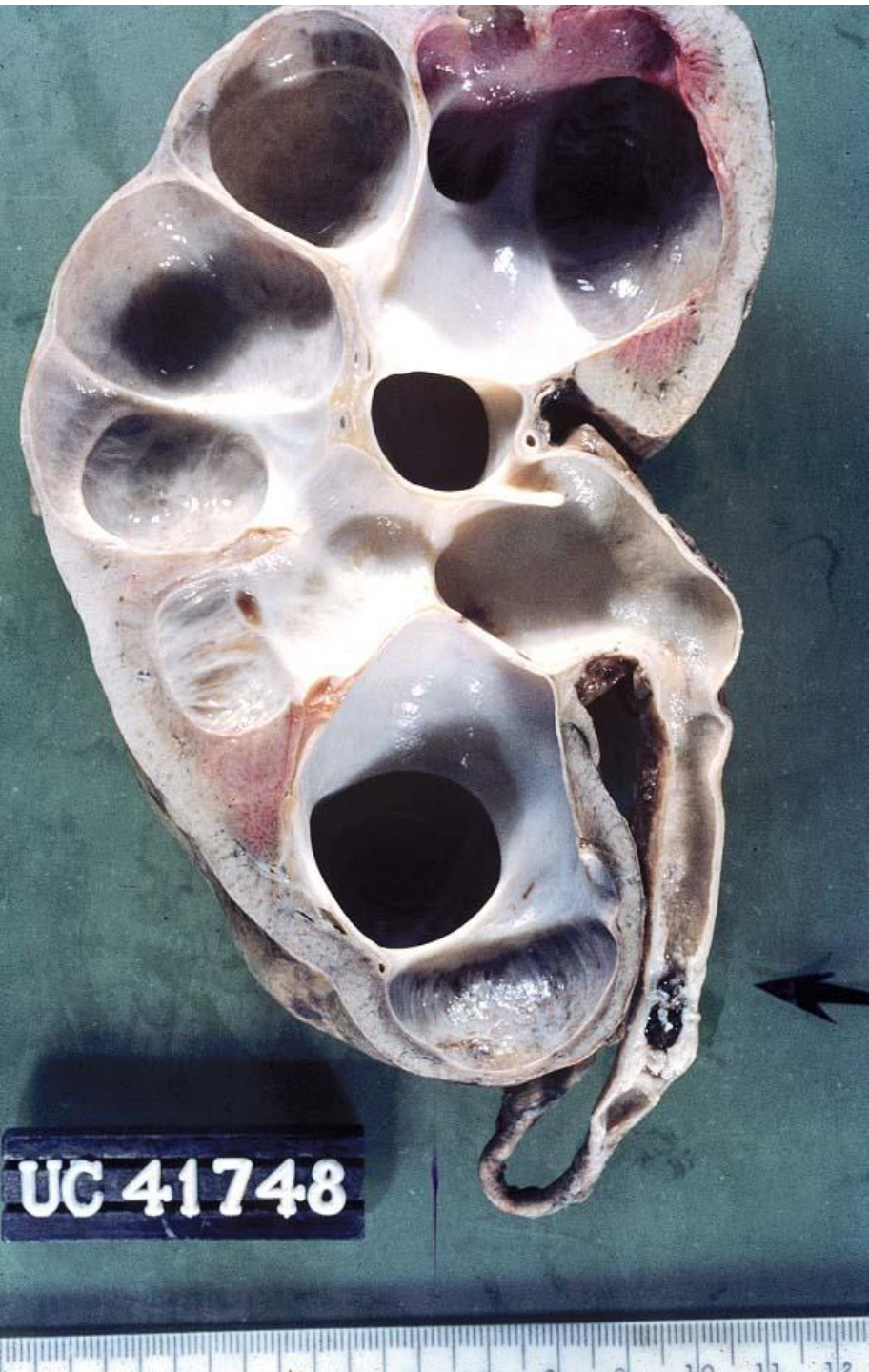*Hidronefroza (uronefroza) – acumularea excesivă de urină în bazinetul renal, care duce la atrofia prin compresiune a țesutului renal. Dacă procesul este unilateral atrofia poate avansa până la dispariția totală a parenchimului renal, rinichiul transformându-se într-un sac cu pereții subțiri, doar la examenul microscopic în pereți se pot depista câteva resturi de țesut renal atrofiat și sclerozat. Cauza principală a hidronefrozei sunt calculii renali (urolitiaza/nefrolitiaza), care provoacă obstrucția ureterului, retenția urinei și dilatarea bazinetului și calicelor. Se poate întâlni în cazul compresiunii ureterului de tumori, aderențe.*

## **№ 123. Hidrocefalie.**

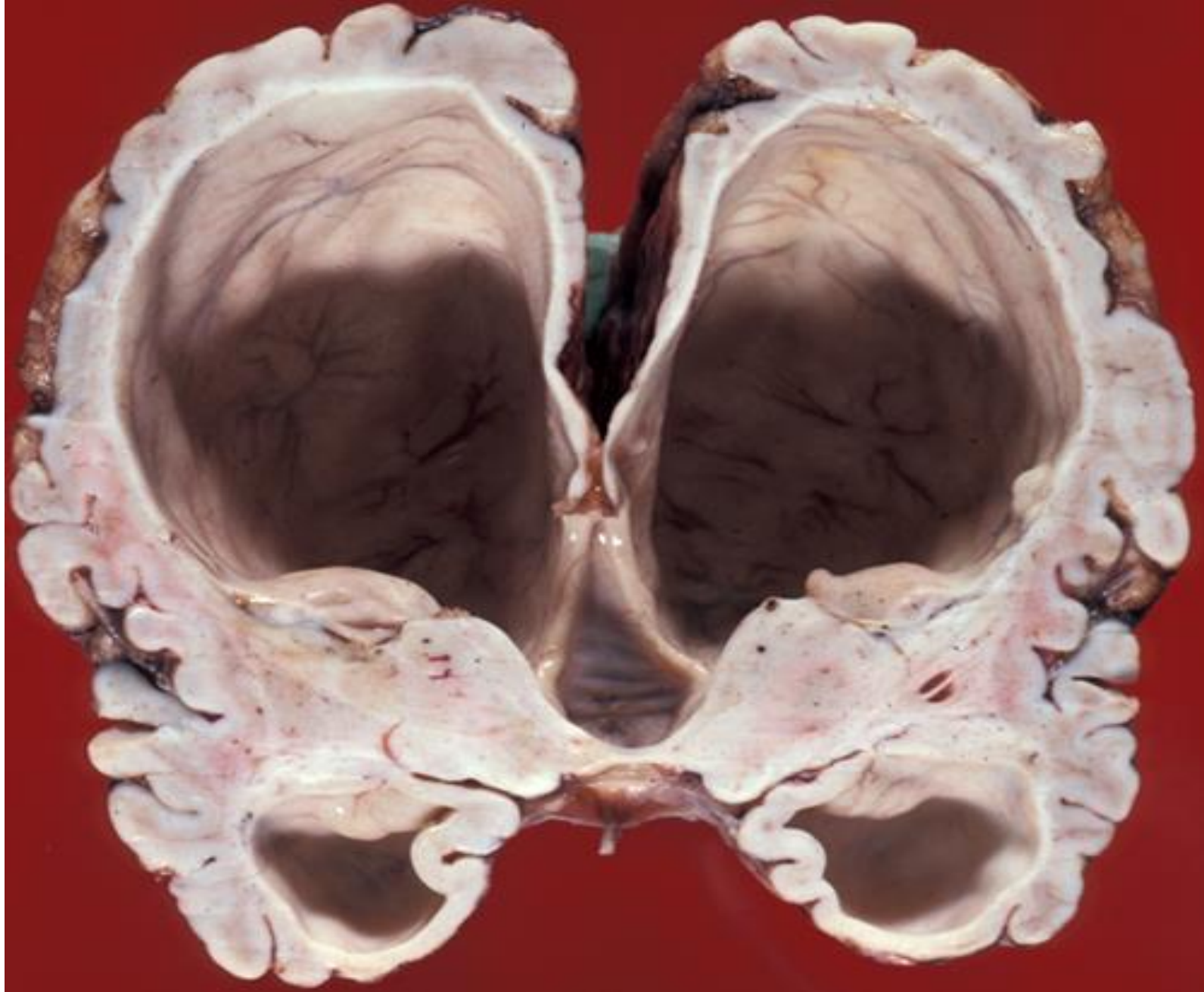Creierul este mărit în dimensiuni, ventriculele laterale considerabil dilatate, țesutul cerebral atrofiat.

*Hidrocefalia – acumularea excesivă a lichidului cefalorahidian în sistemul ventricular, cauza fiind stenoza găurii Monro și a apeductului Sylvius, a găurilor Magendie și Luschka. În așa cazuri sistemul ventricular nu comunică cu spațiul subarahnoidian (hidrocefalie necomunicantă), are loc retenția lichidului cefalorahidian în ventricule, creșterea presiunii intraventriculare și intracraniene și atrofia prin compresiune a țesutului cerebral. Se poate dezvolta în urma leptomeningitelor, tumorilor encefalice, traumatismelor SNC. Se întâlnește și hidrocefalie comunicantă, cauzată de hiperproducția de lichid cefalorahidian, de ex., în papilom al plexurilor coroide sau de reabsorbția redusă a lichidului ca urmare a leptomeningitelor, hemoragiilor subarahnoidiene și a. Hidrocefalia poate fi o malformație congenitală a sistemului nervos central.*

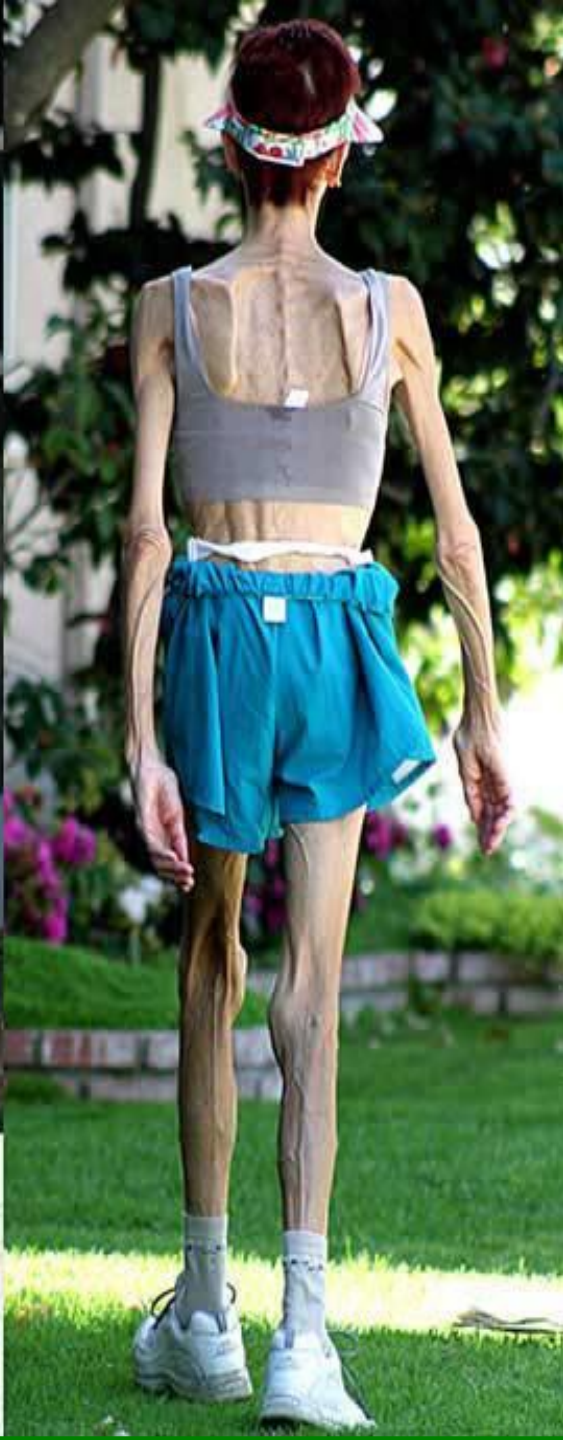



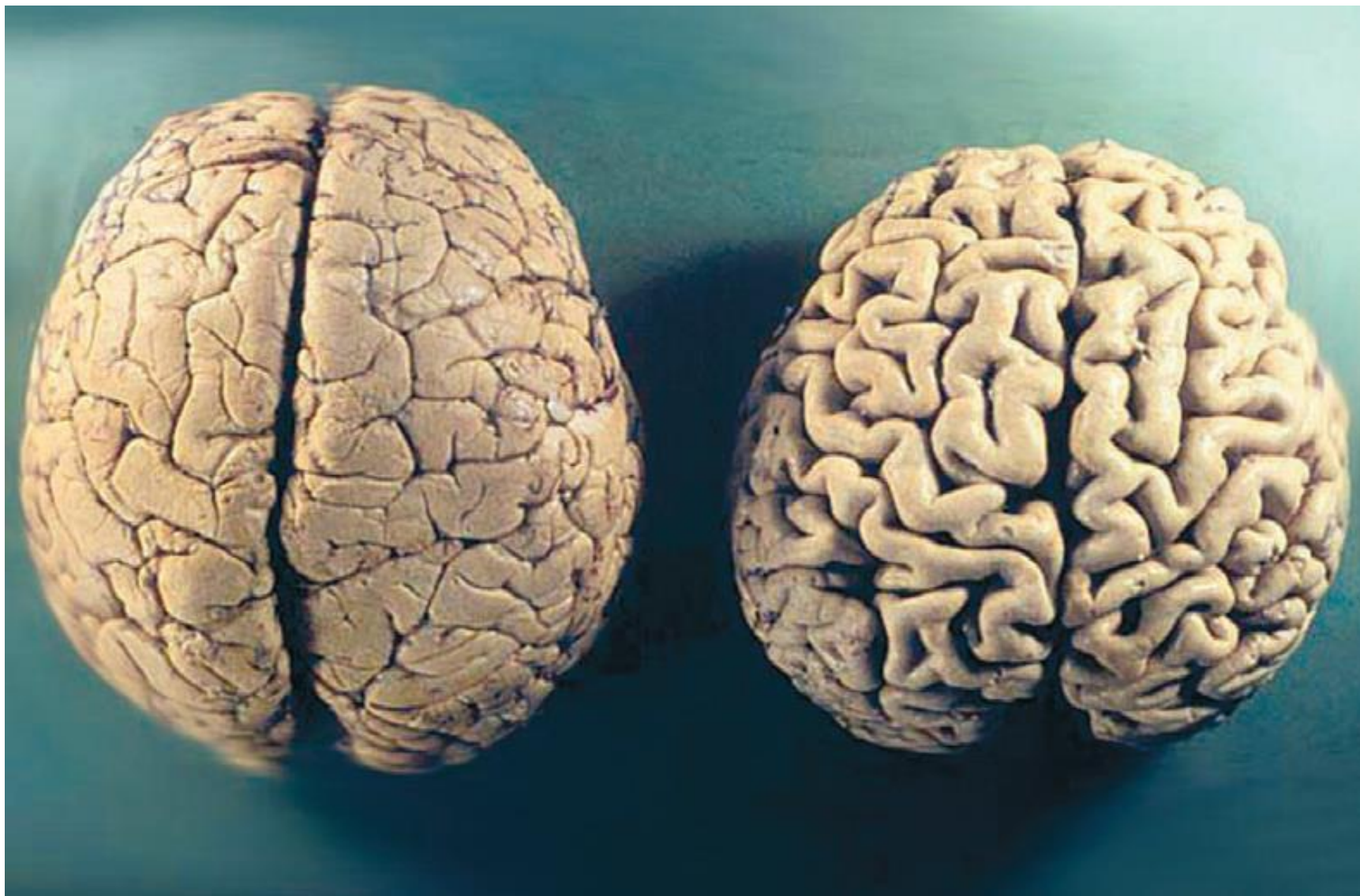**№ 88. Hidronefroză**



**№ 123. Hidrocefalie.**



**Caşexie.**

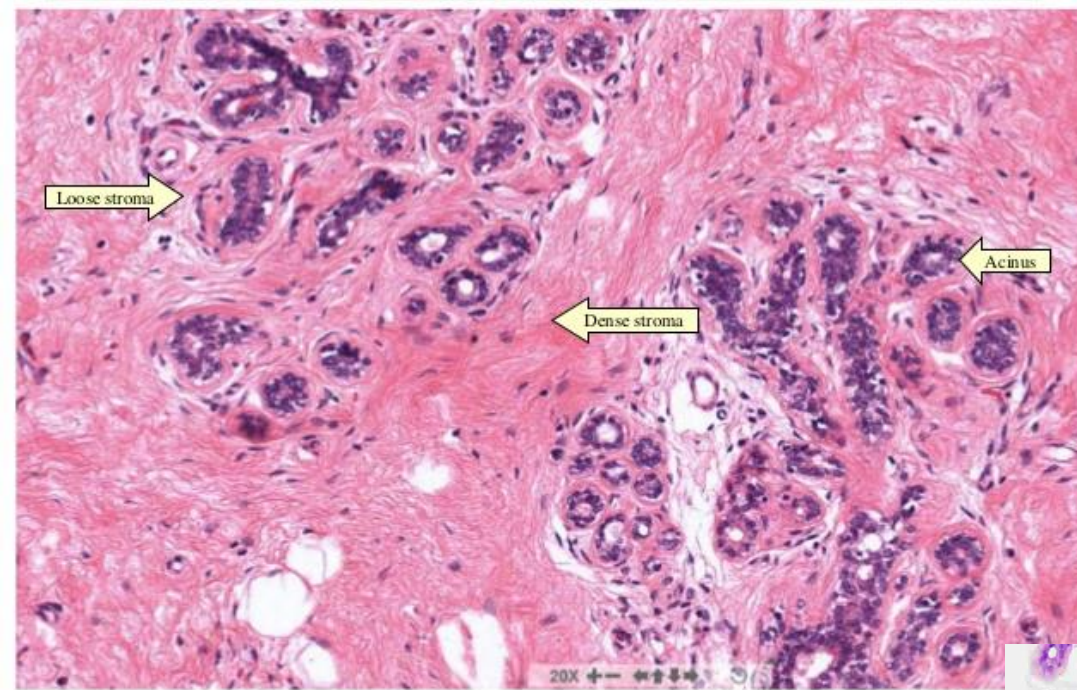


Normal

Atrofiat

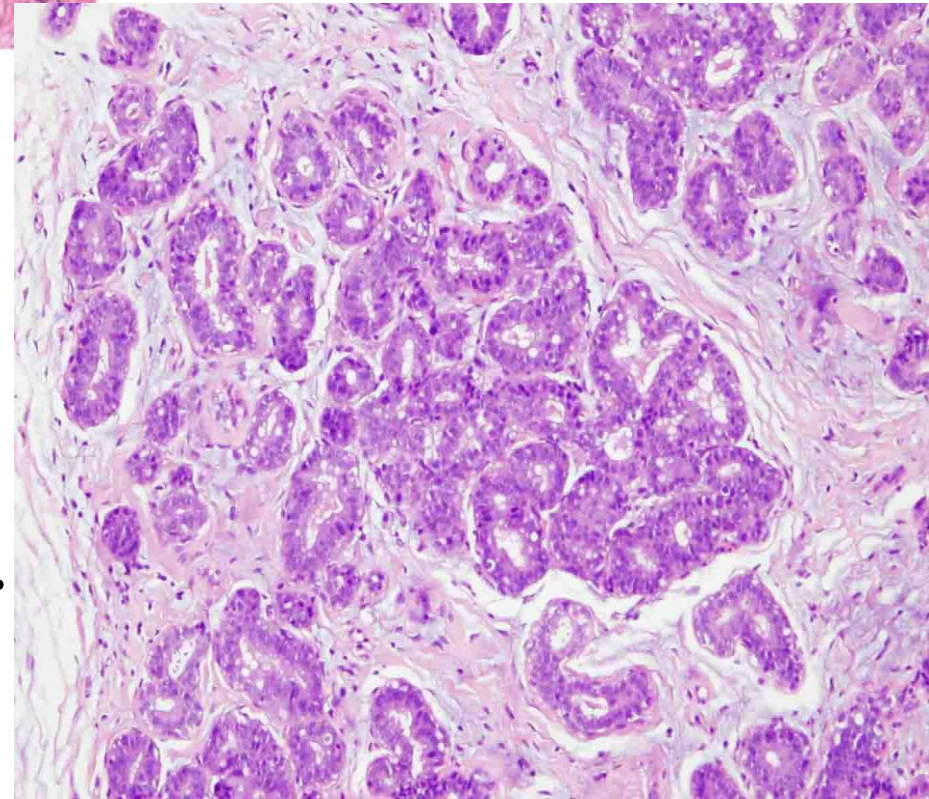
**Atrofia ischemică bilaterală a creierului.**

# Glanda mamară.

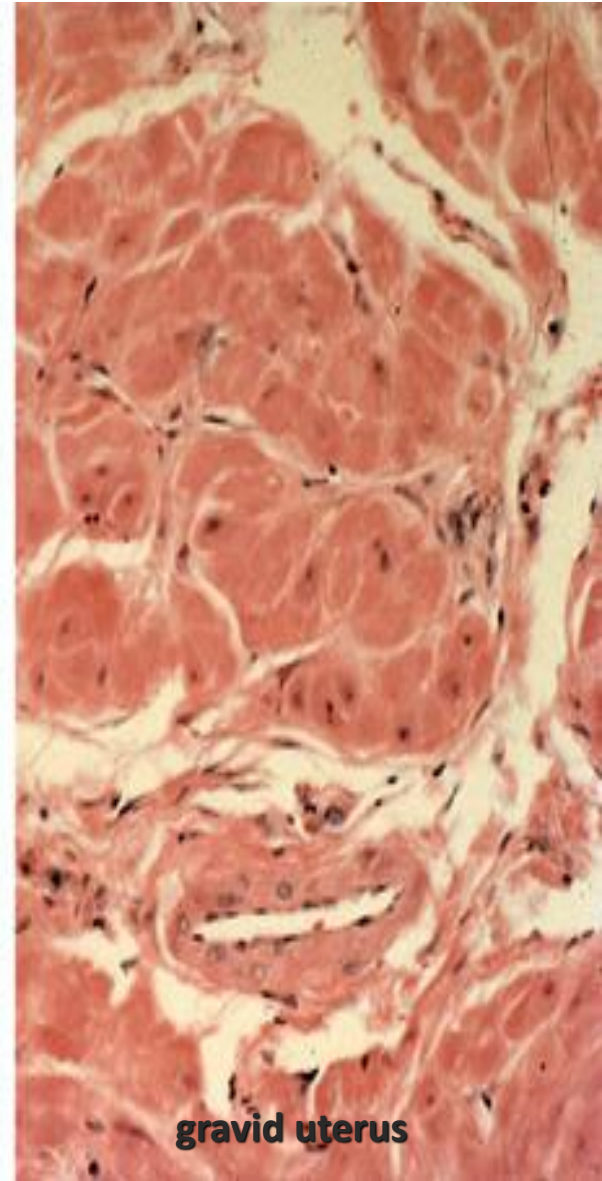
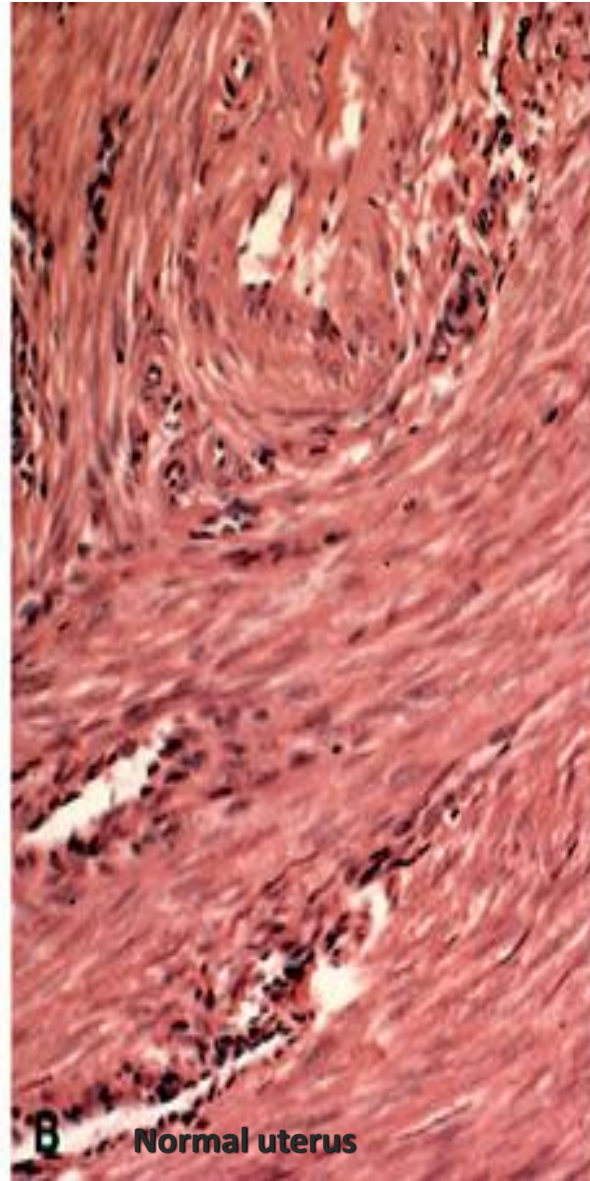
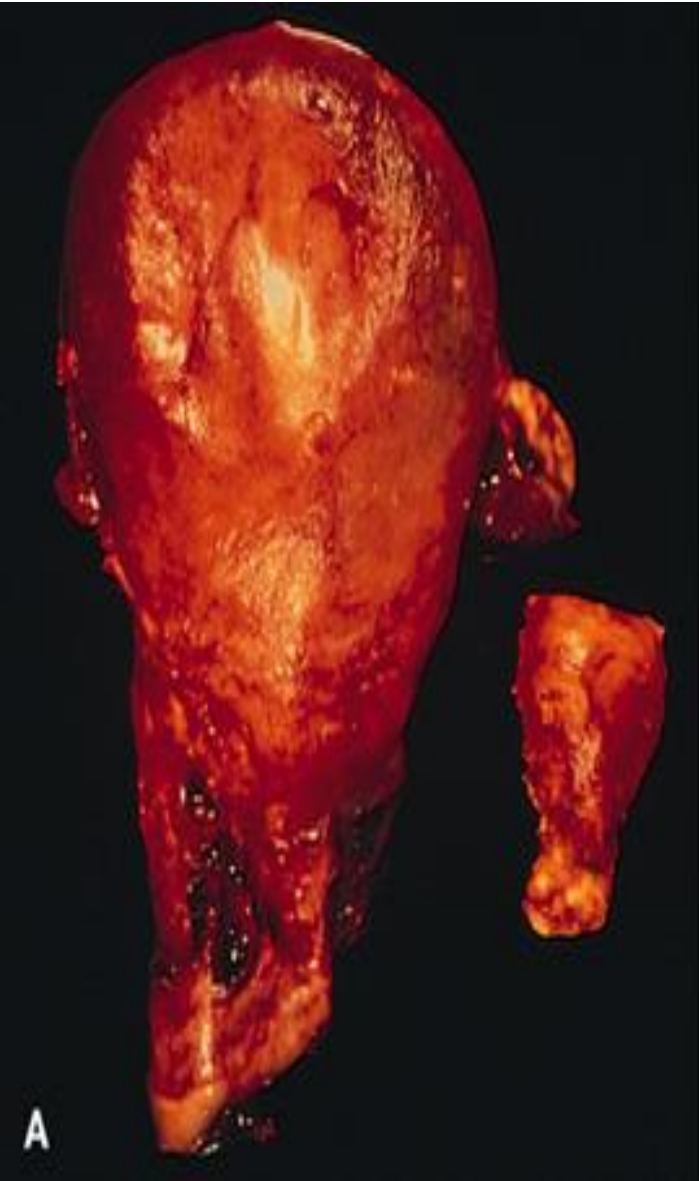

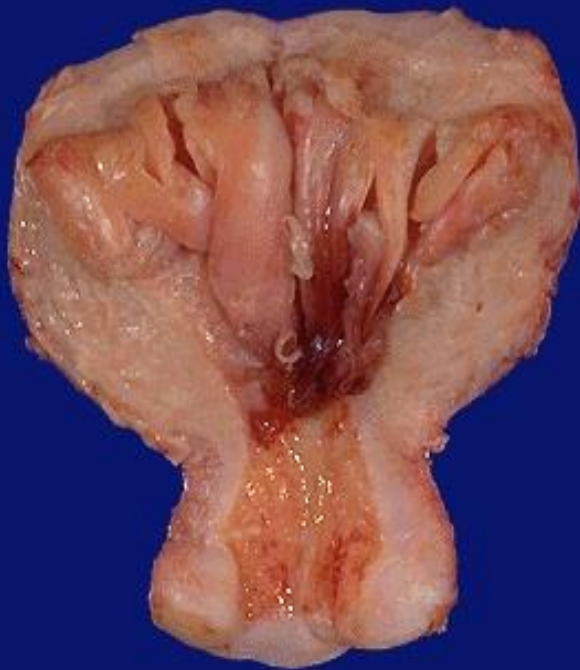**Norma.**

**Hiperplazie.**

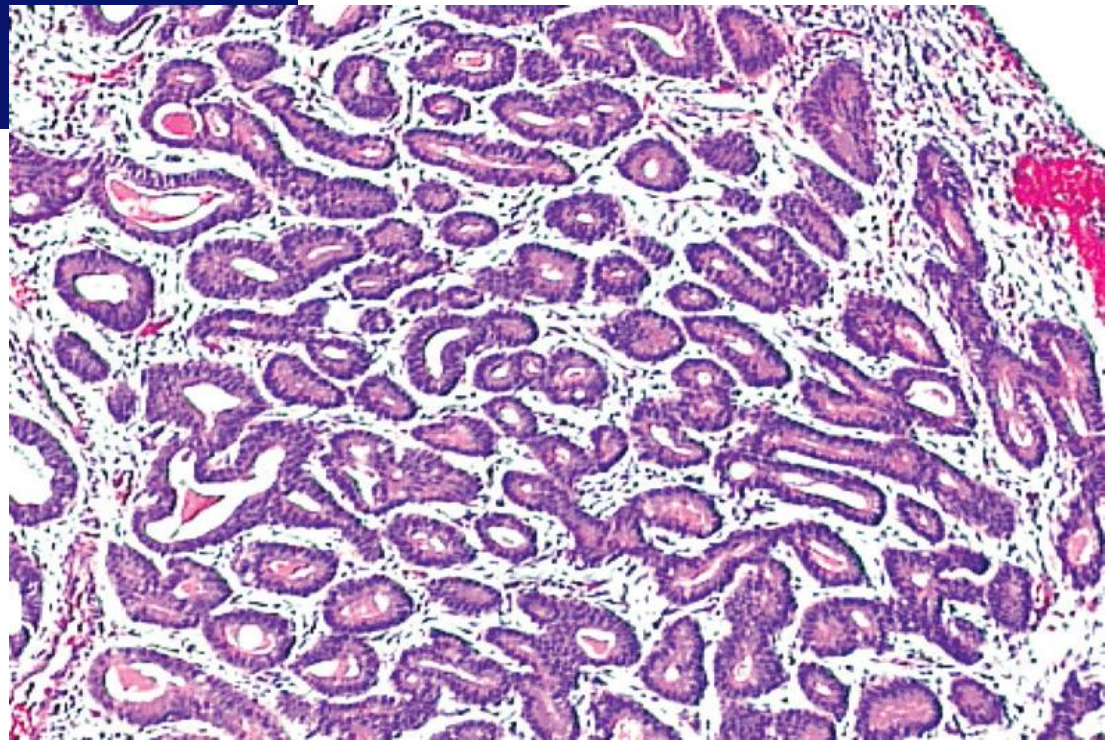


# Hipertrofia fiziologică a uterului.

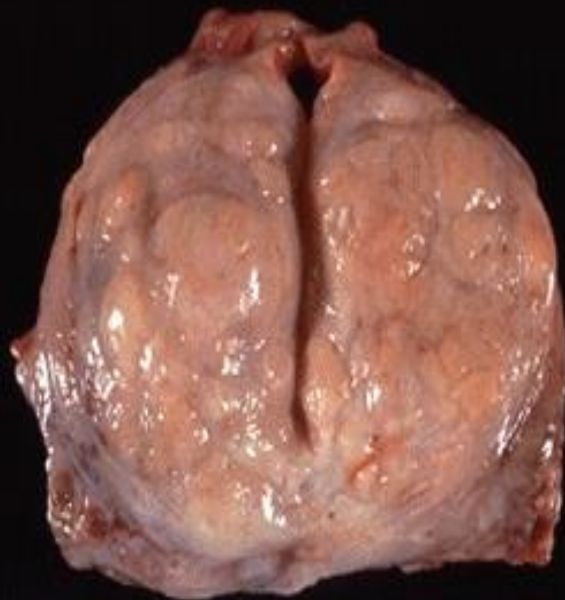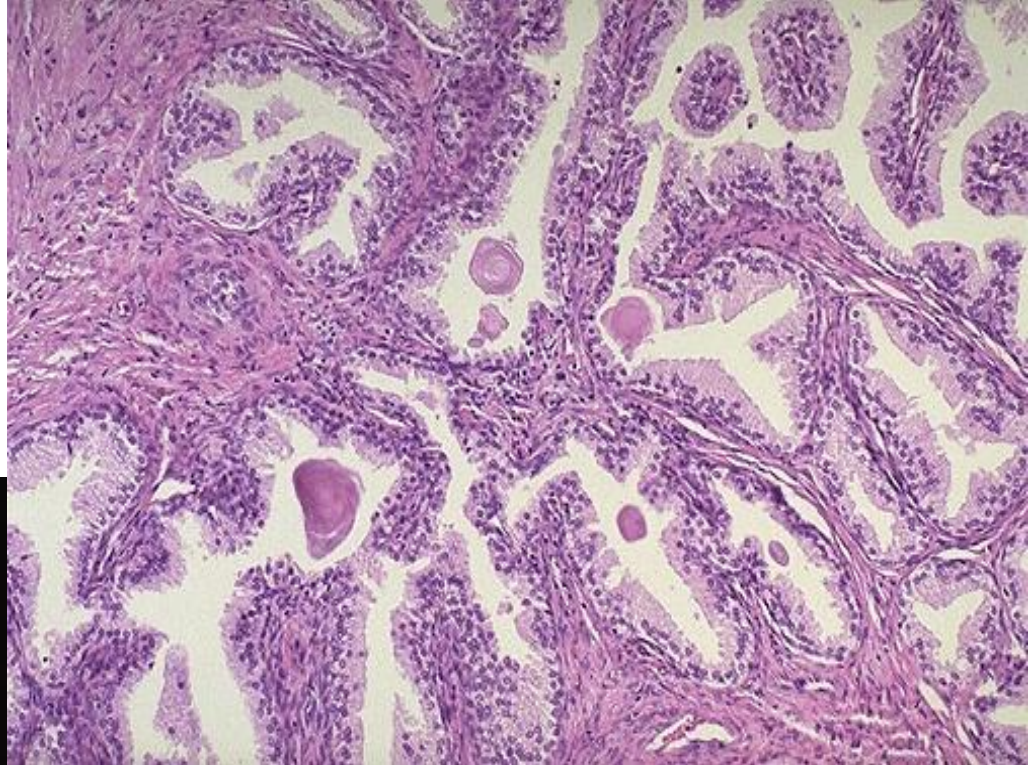




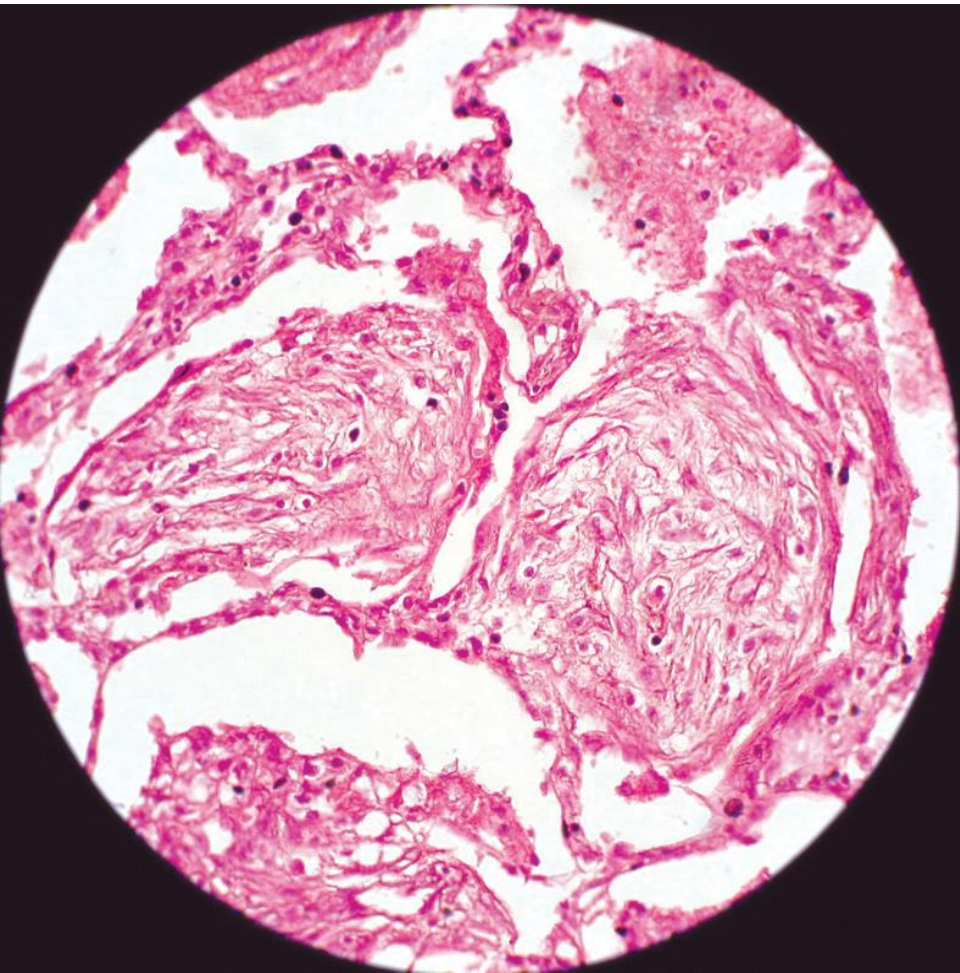
**Hiperplazie endometrială  
(colorație H-E).**



## Hiperplazia nodulară a prostatei.

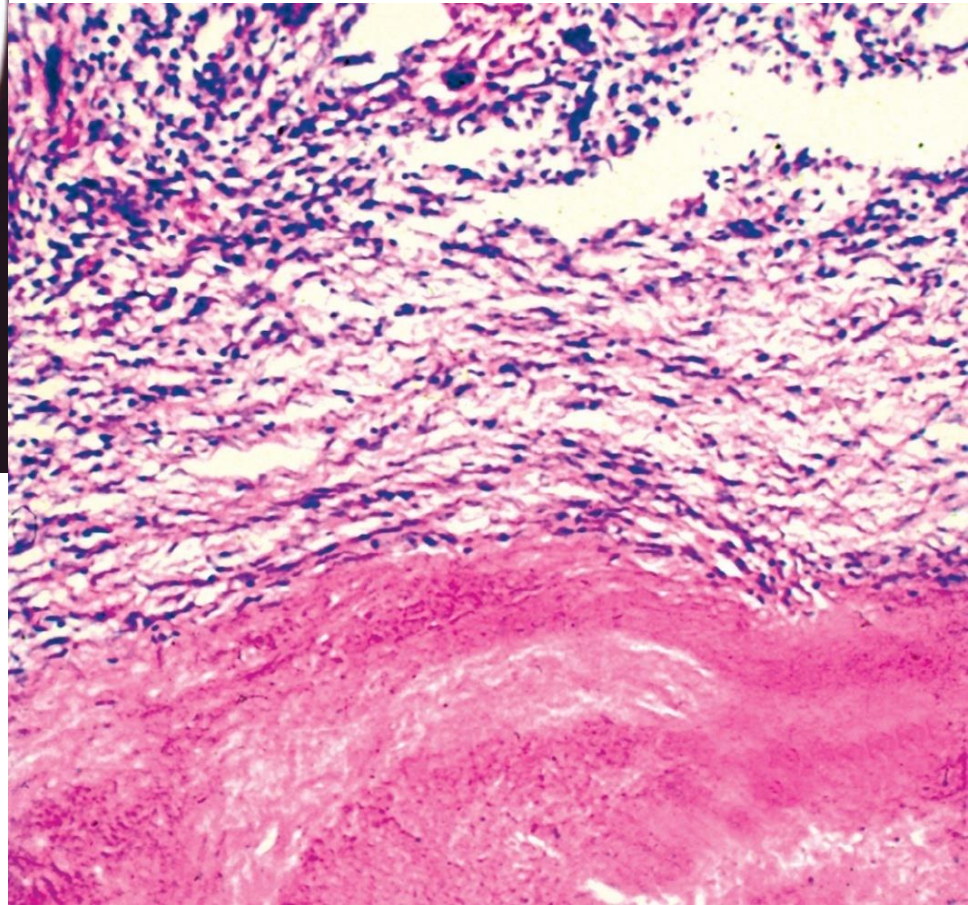


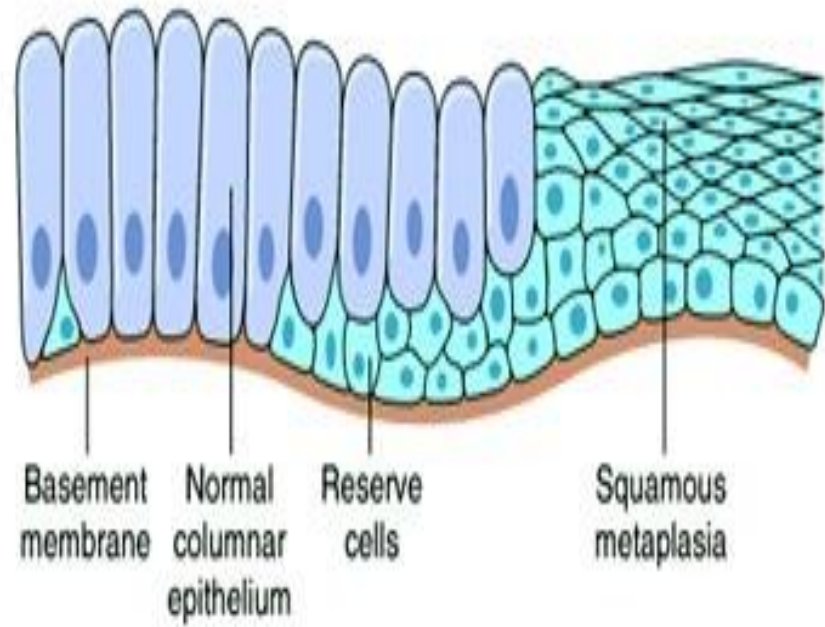
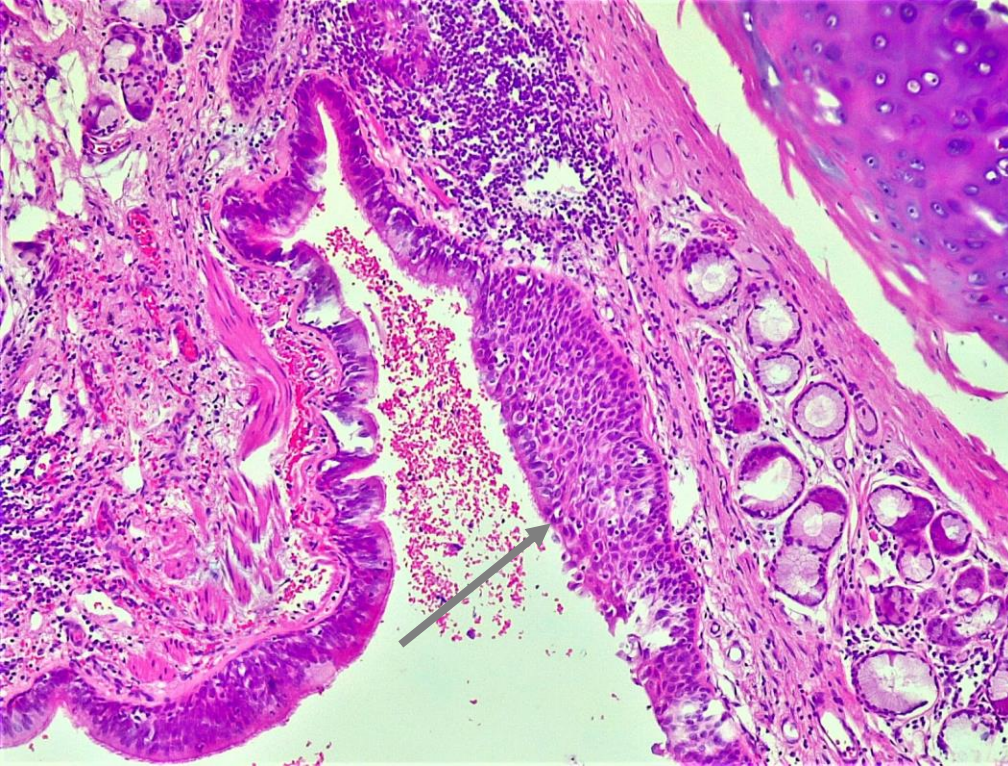




**Organizarea exsudatului din alveolele pulmonare.**

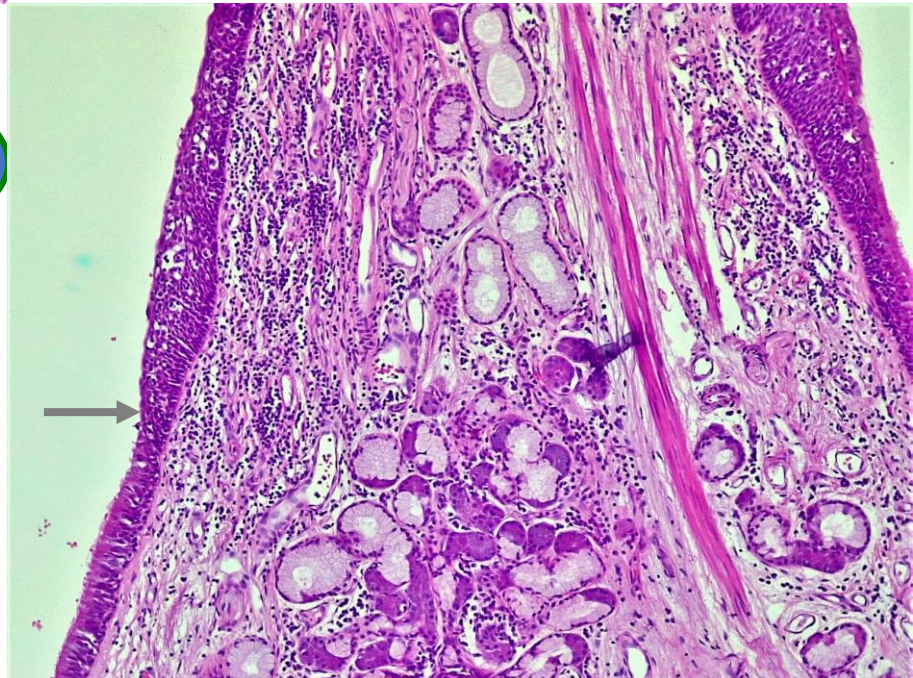
**Încapsularea focarului de necroză cazeoasă în tuberculoză.**

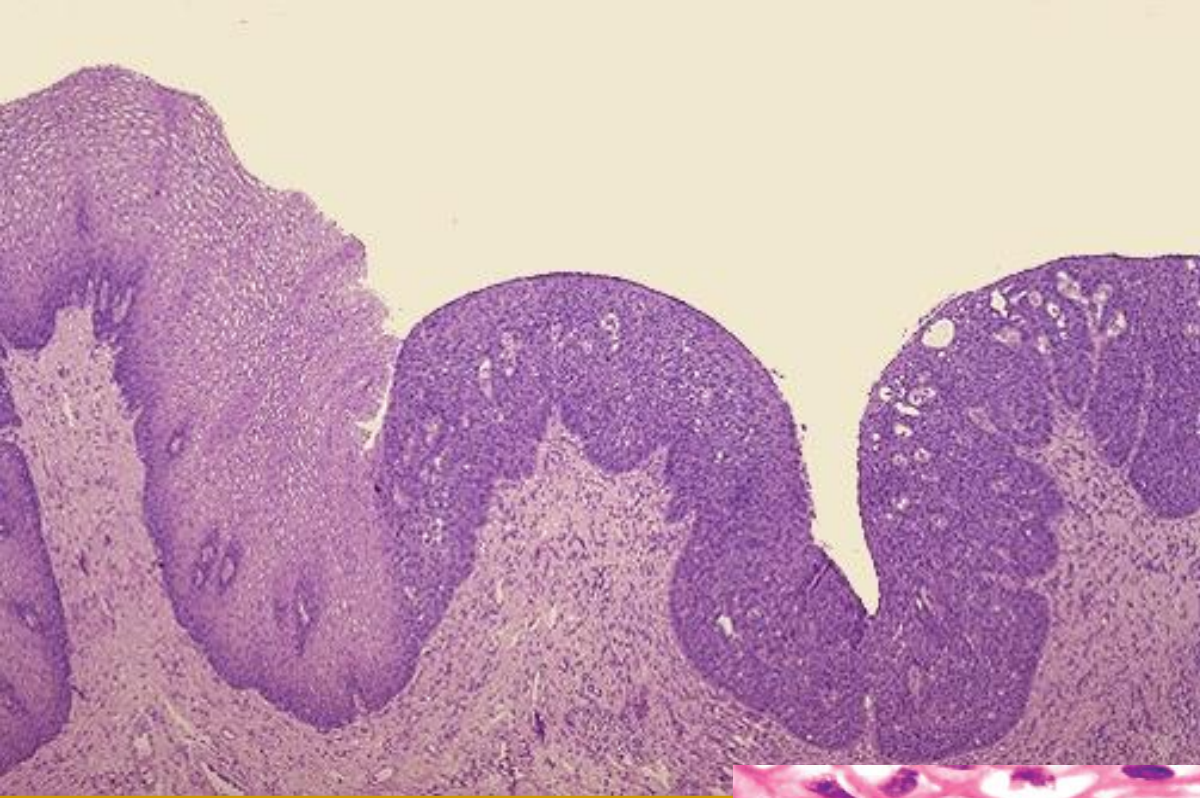




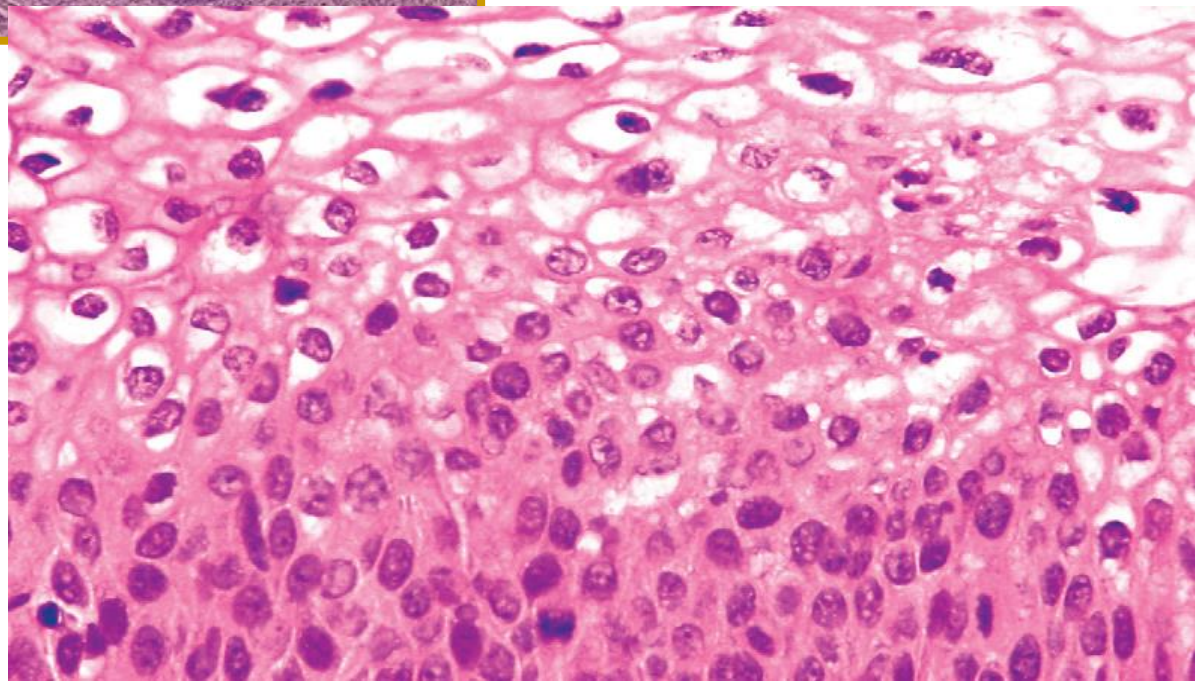
A

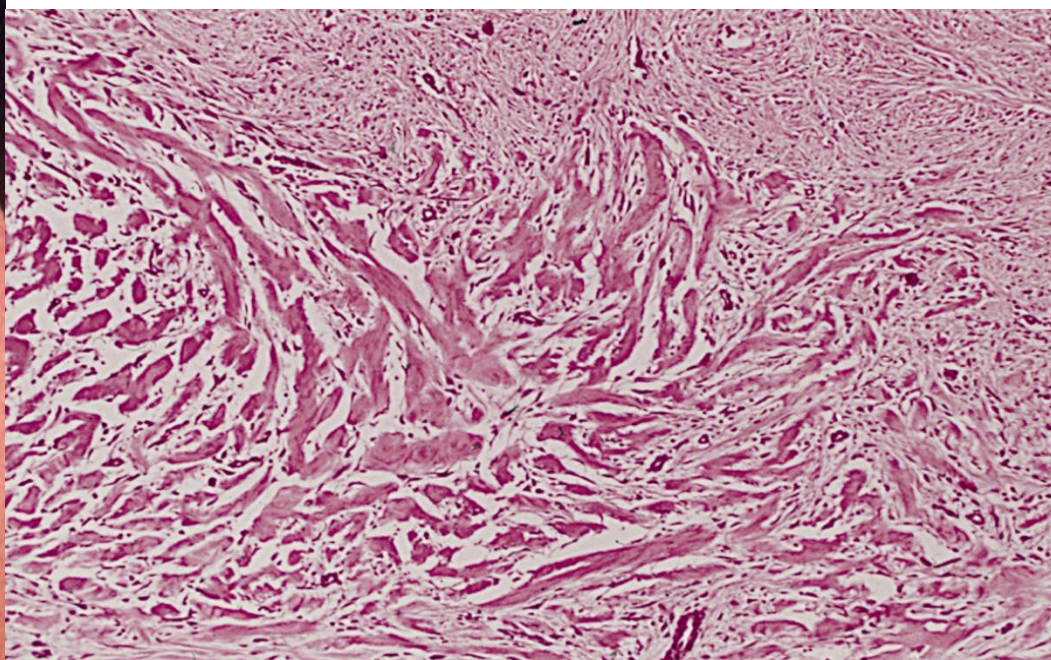
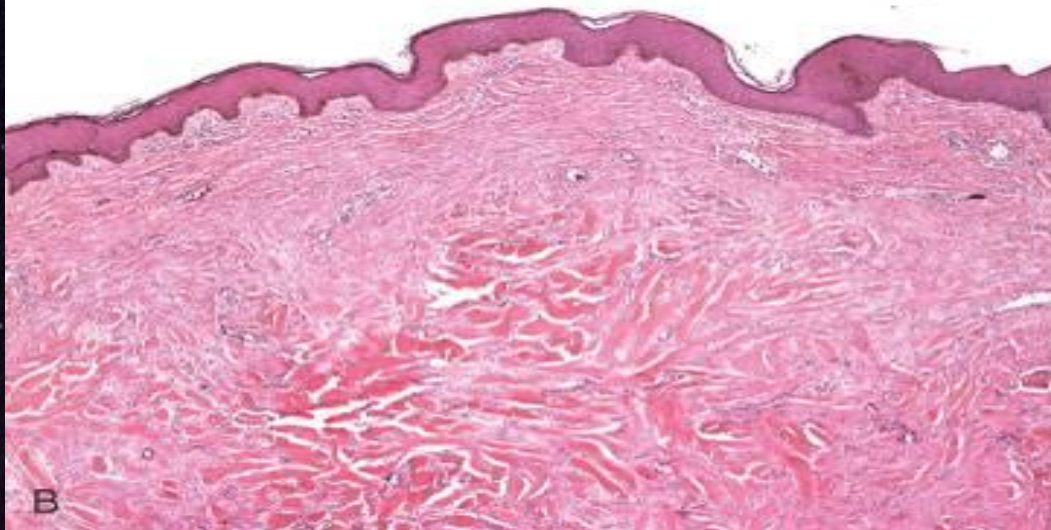
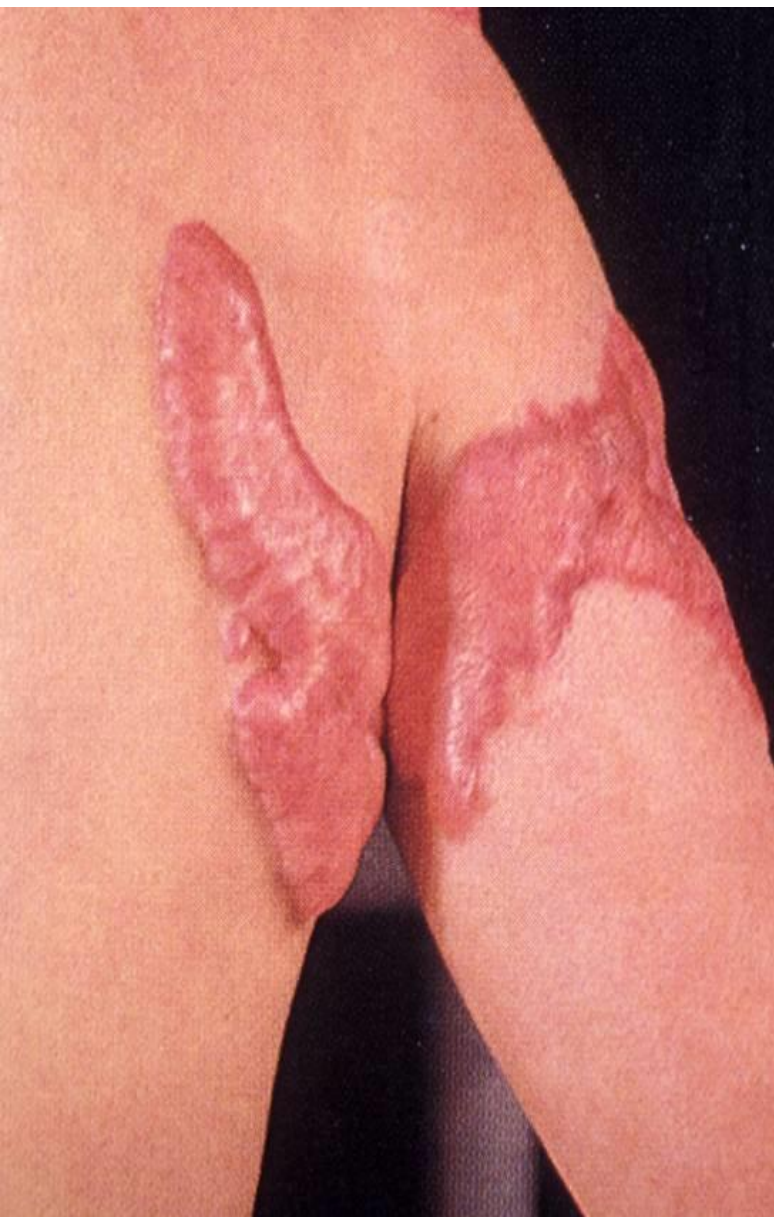**Metaplazia epiteliului respirator.**



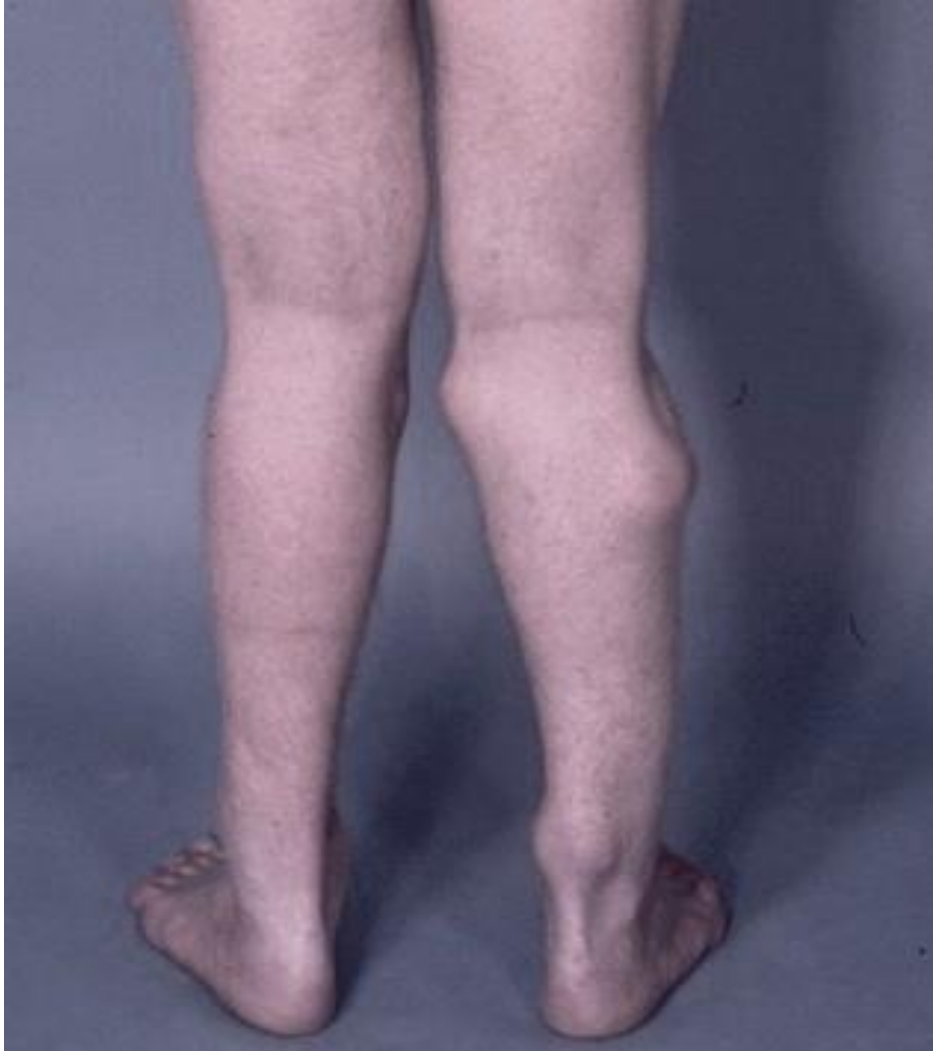

**Displazia epiteliului  
ectocervical.**

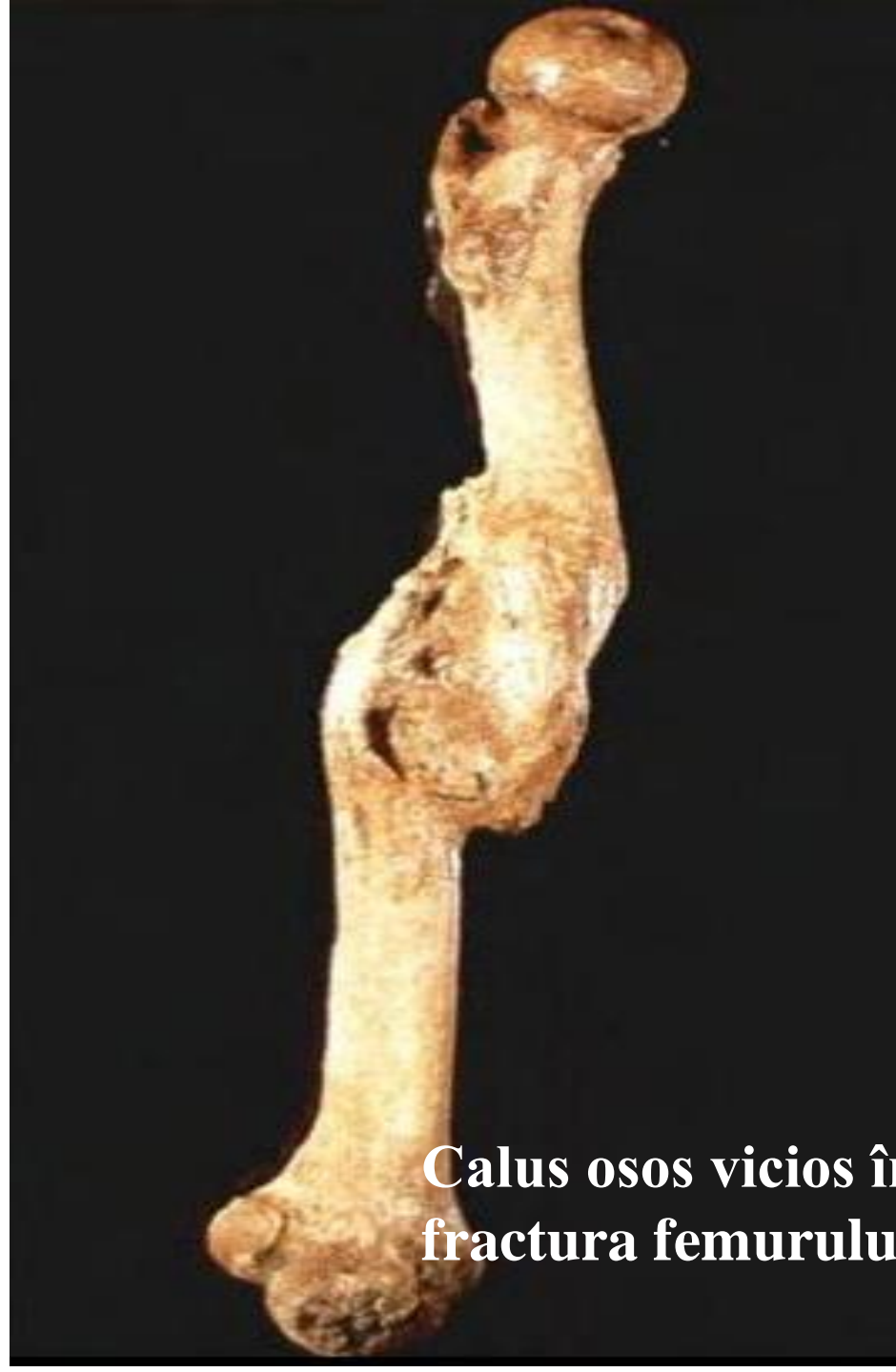



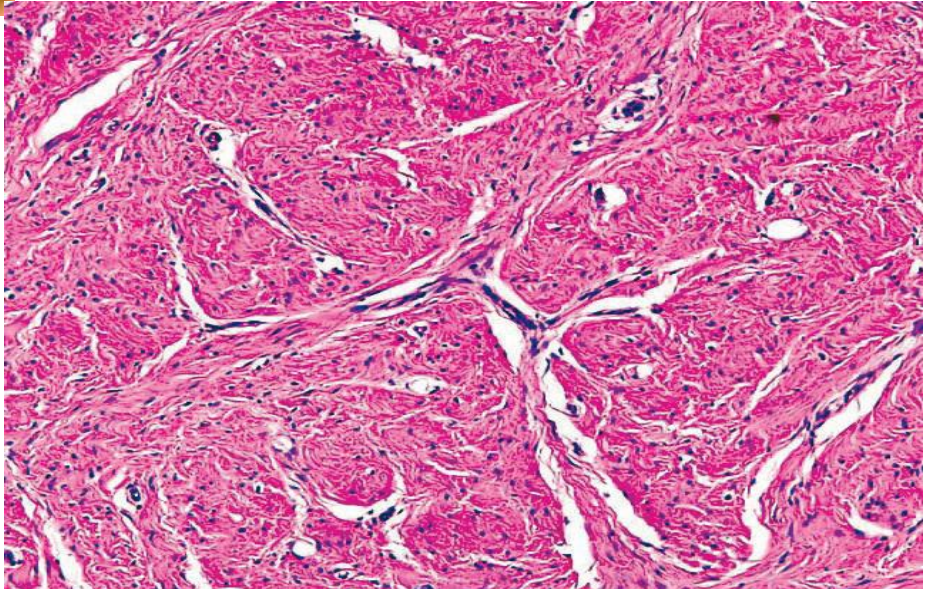
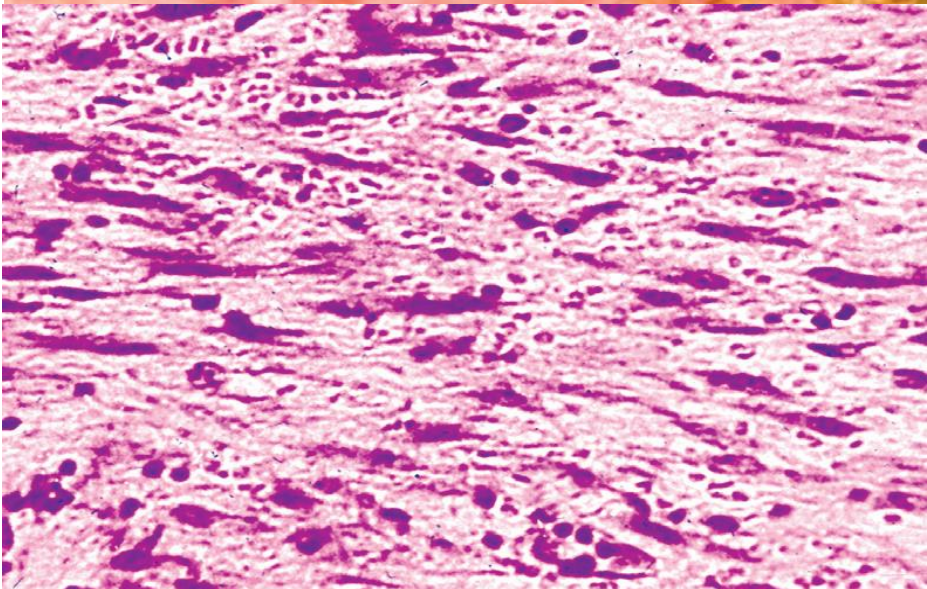
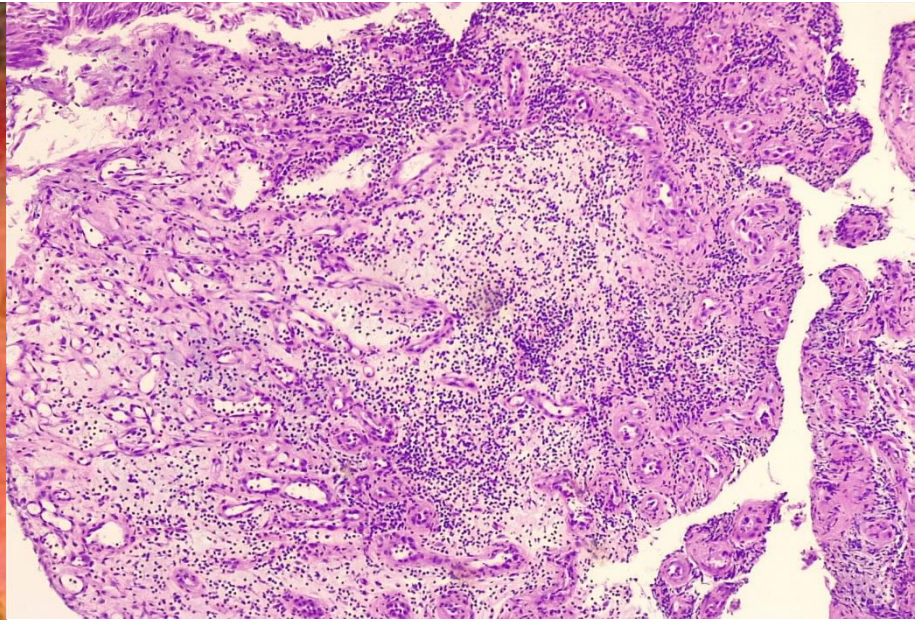
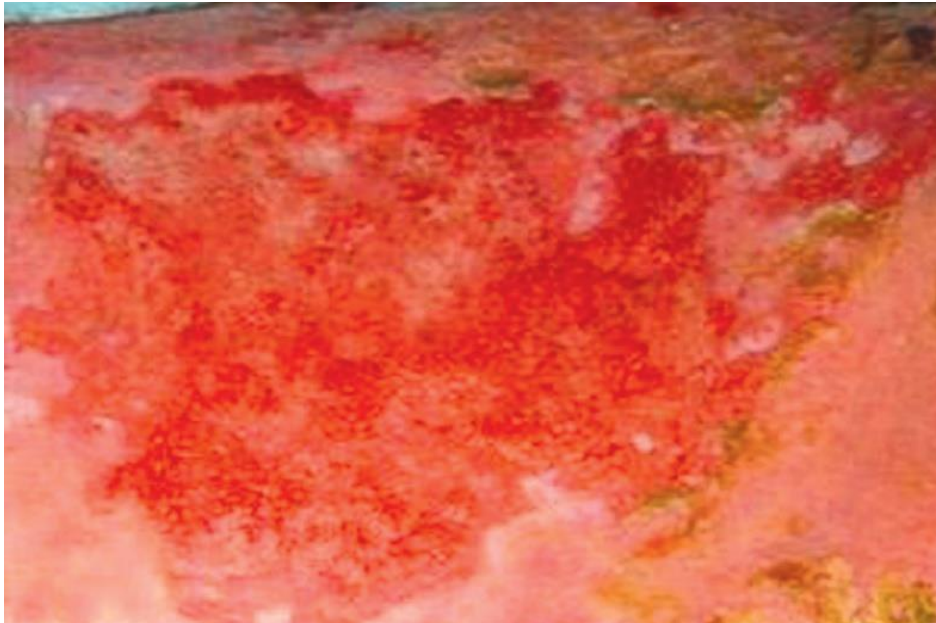**Cicatrice cheloidiană.**



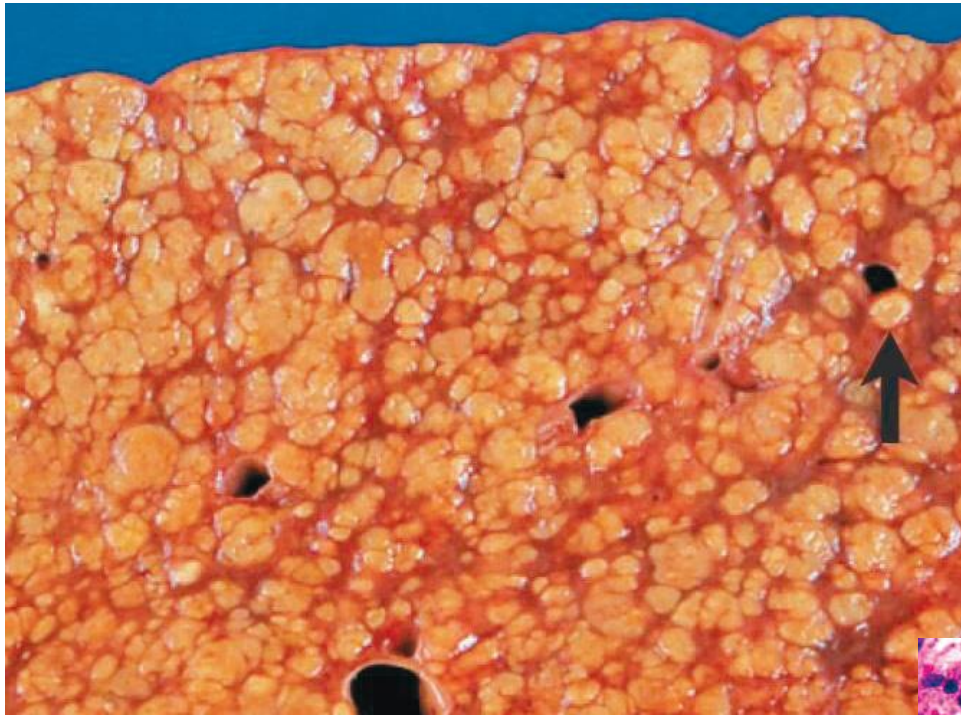
**Exostoza osoasa**



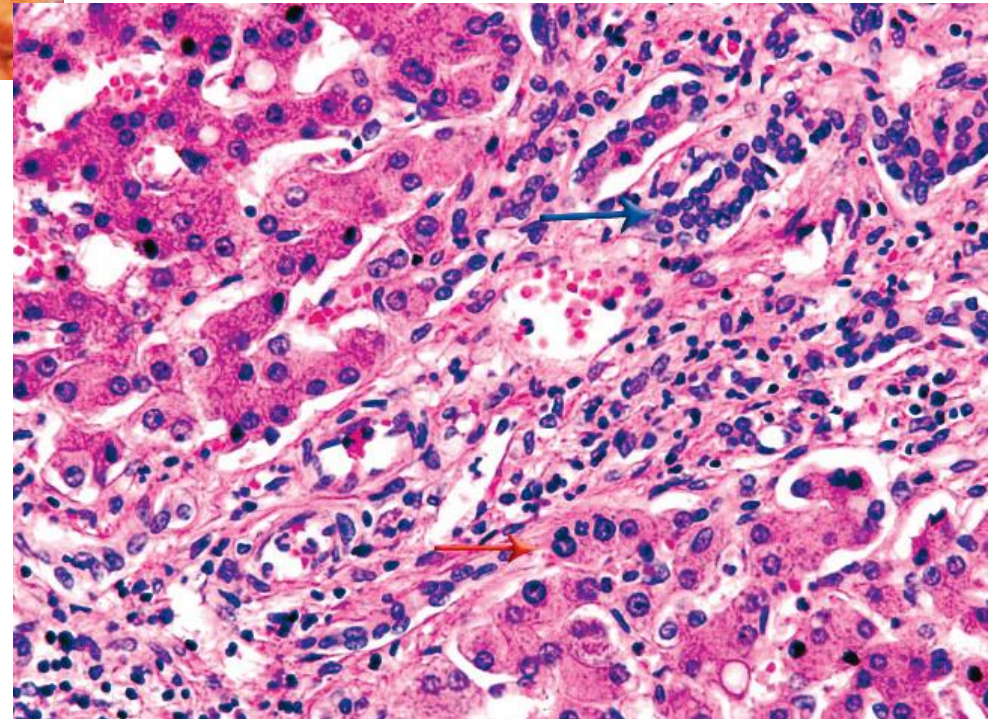
**Calus osos vicios în  
fractura femurului**

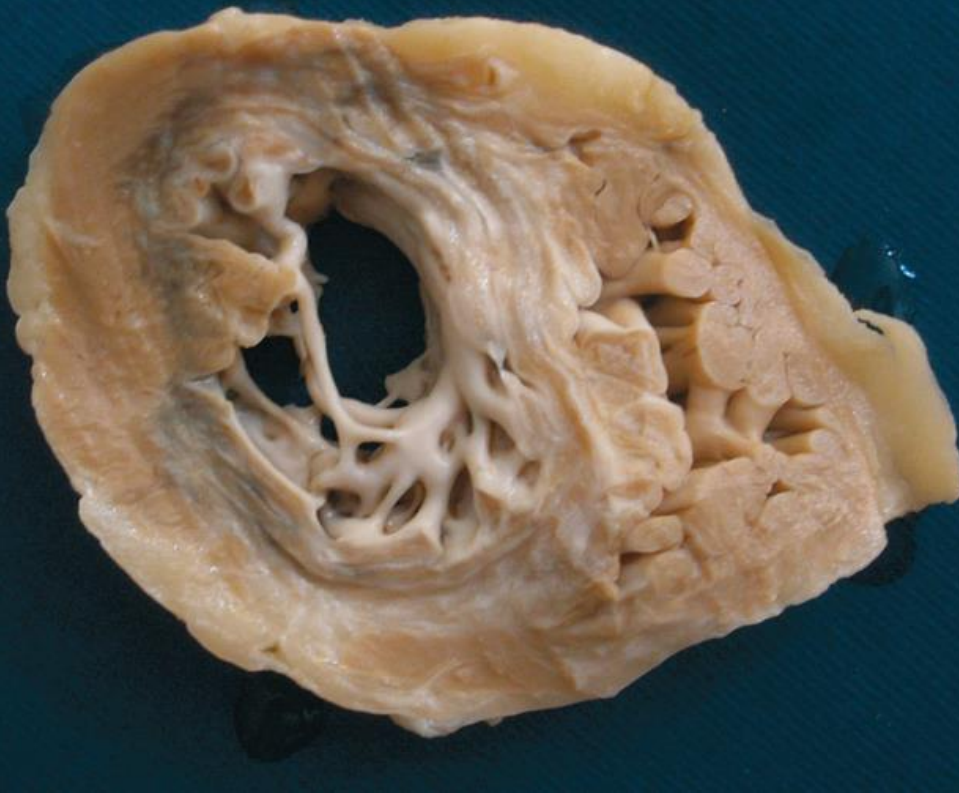


**Țesut de granulație.**

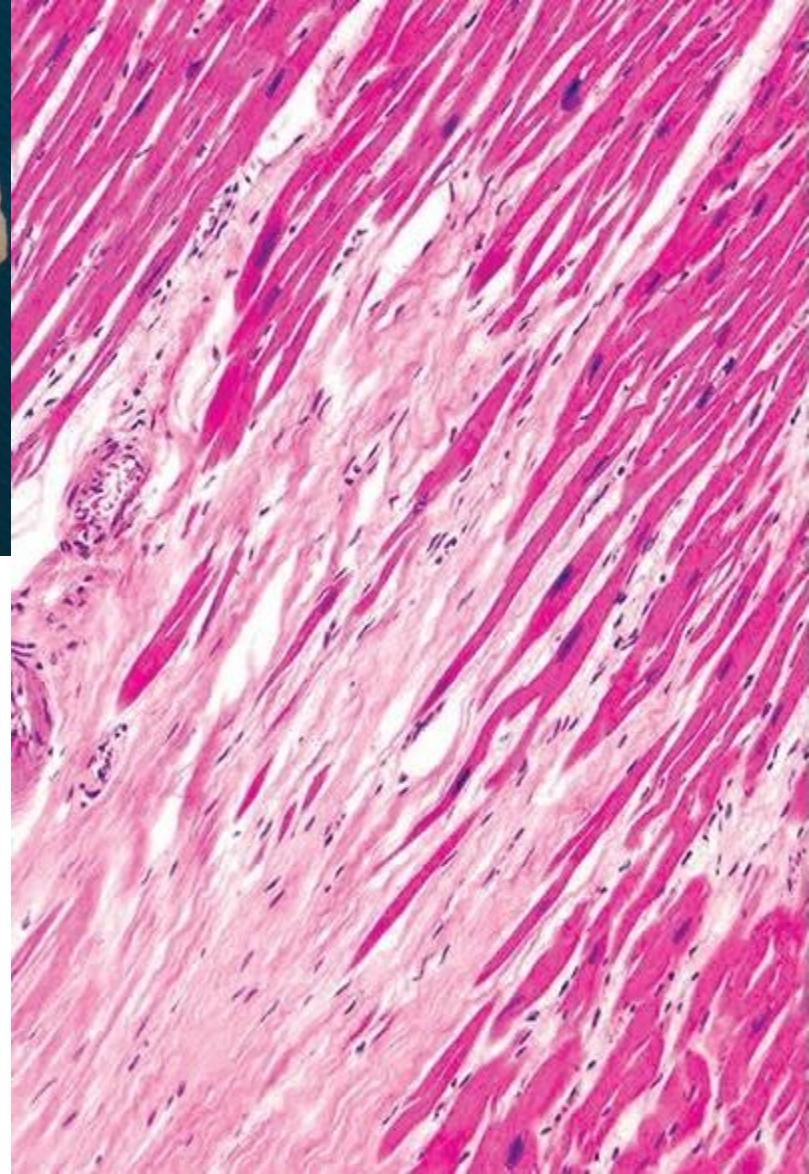


**Regenerarea ficatului în ciroză**





**Cardioscleroză macrofocală postinfarctică.  
Hipertrofie regenerativă.**







# Hipertrofia

## Fiziologică

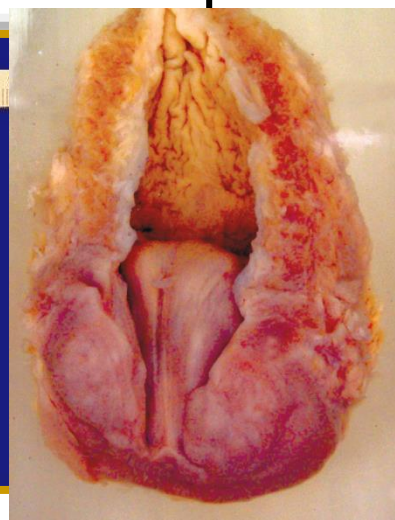
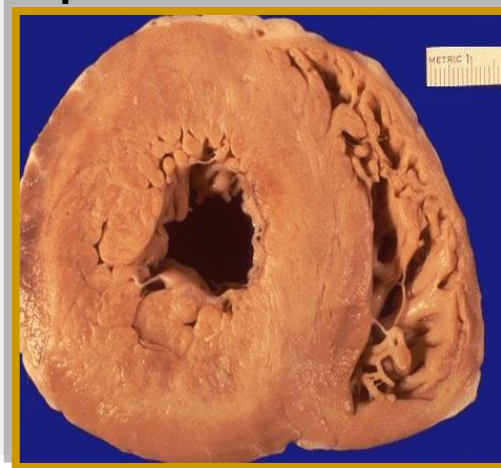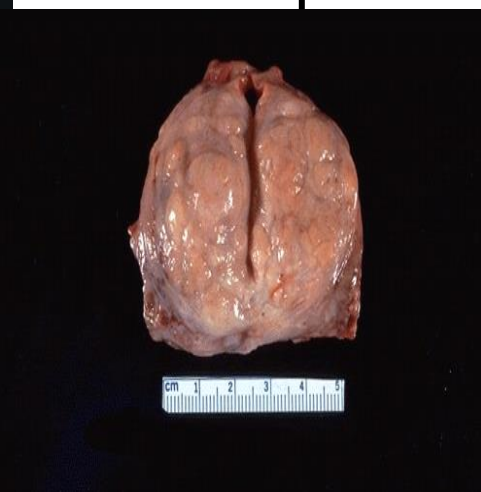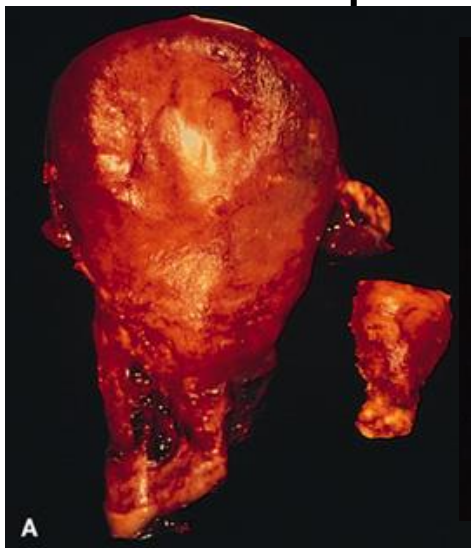## Patologică

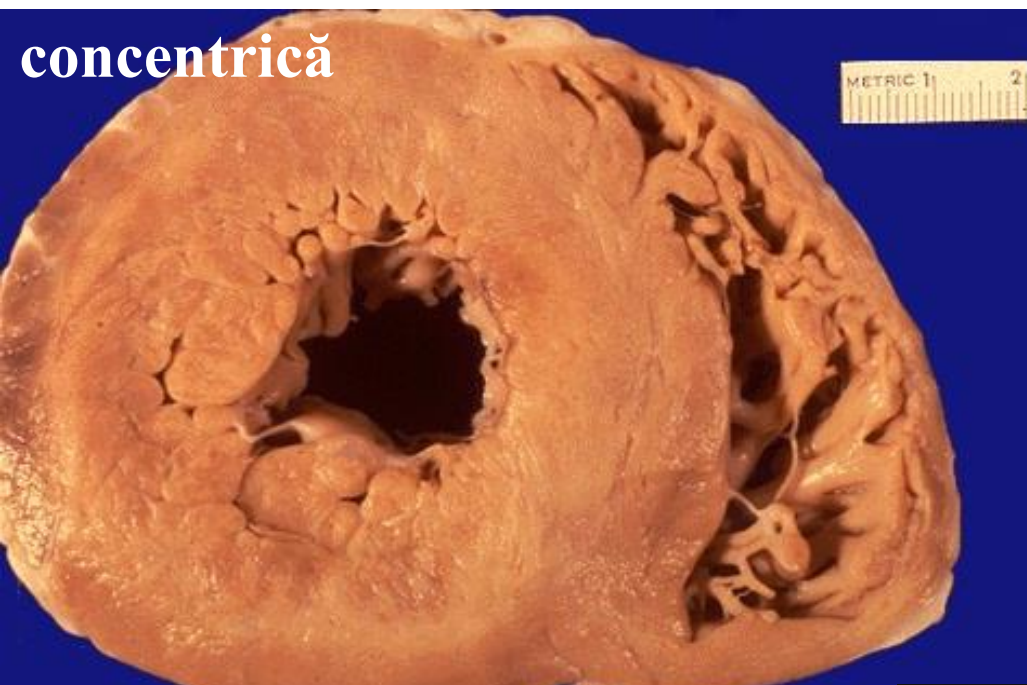
Exerciții fizice

Adaptivă

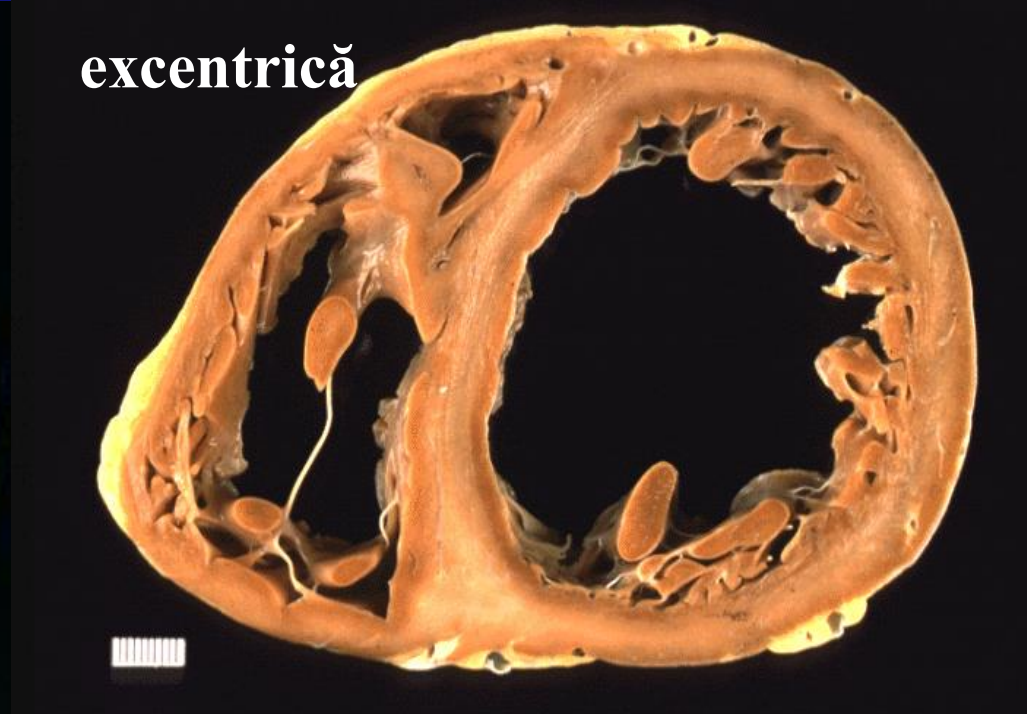
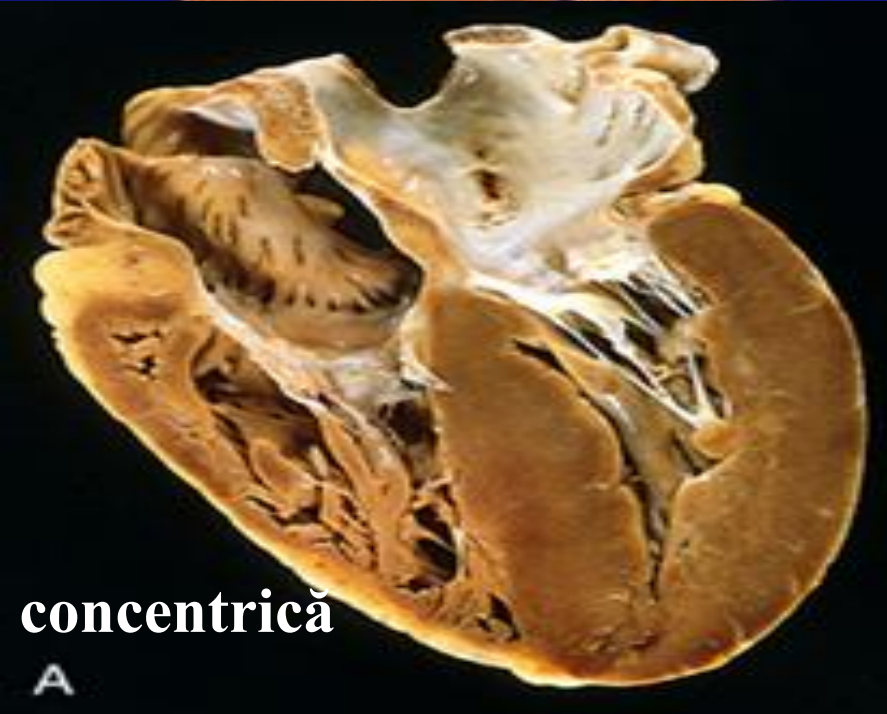Adaptivă

Compensatorie





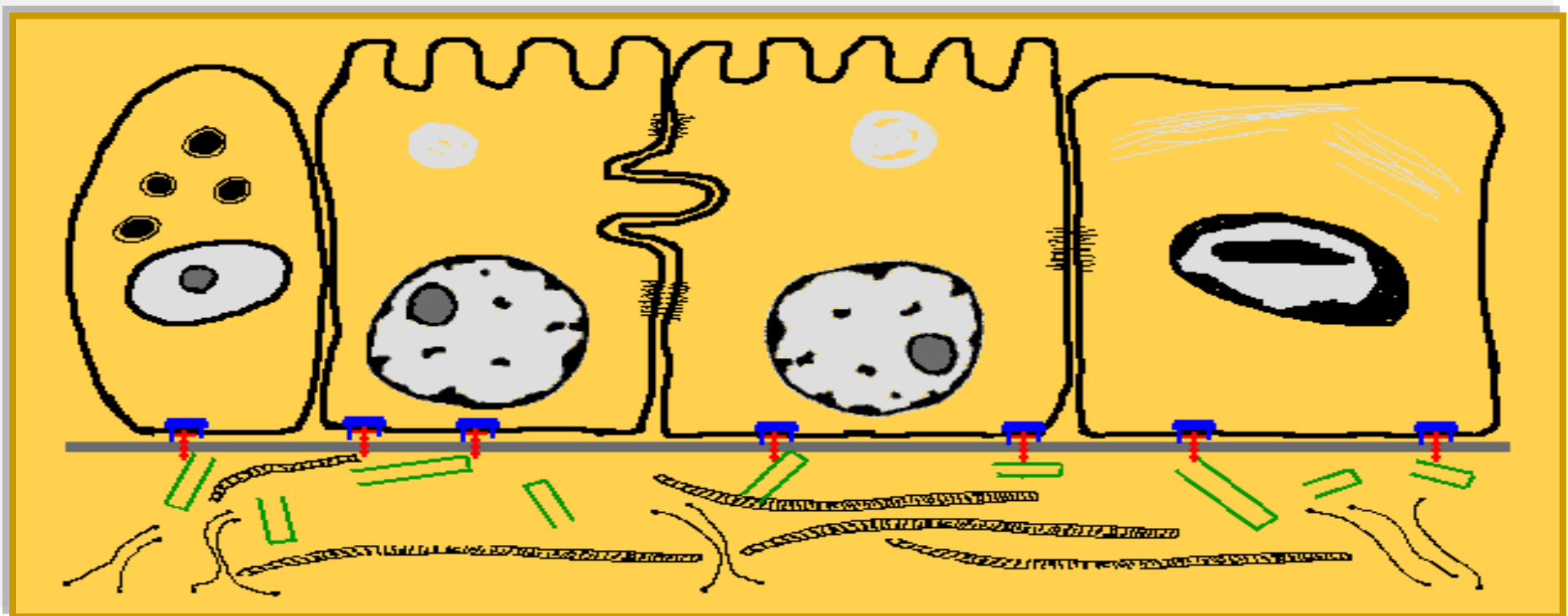
**Hipertrofia ventriculului stîng  
al cordului.**



# Celula trebuie să se adapteze la modificările mediului

Adaptarea fiziologică de obicei reprezintă răspunsul celular la stimuli fiziologici

(hormoni sau substanțe chimice endogene)



# Răspunsul celular la leziune

- **Adaptarea (reversibilă):**

- Edem celular
- Hipertrofia, Hiperplasia, Atrofia, metaplasia si displasia
- Acumulări celulare - hialin, lipide, etc.

- **Necroza (ireversibile):**

- Coagulativă–Infarct
- Colicvatică-Creier, absces
- Cazeoasă-Tuberculoză
- Gangrena
- Lipidică (pancreas)

## **Procesele adaptive -**

**procesele, în care predomină elementele de adaptare a structurilor celulare (tisulare) la anumite condiții noi, modificate de activitate funcțională. Este o manifestare a interrelațiilor organismului organismului cu mediul ambiant și reflecta diferite stări funcționale – hiper, hipo funcția sau dereglarea funcției țes. sau organismului.**

# Principalele procese adaptive:

- 1) atrofia;**
- 2) hipertrofia (hiperplazia) adaptativă;**
- 3) organizarea (încapsularea);**
- 4) restructurarea morfologică a țesuturilor (acomodarea histologică);**
- 5) metaplazia;**
- 6) displazia**

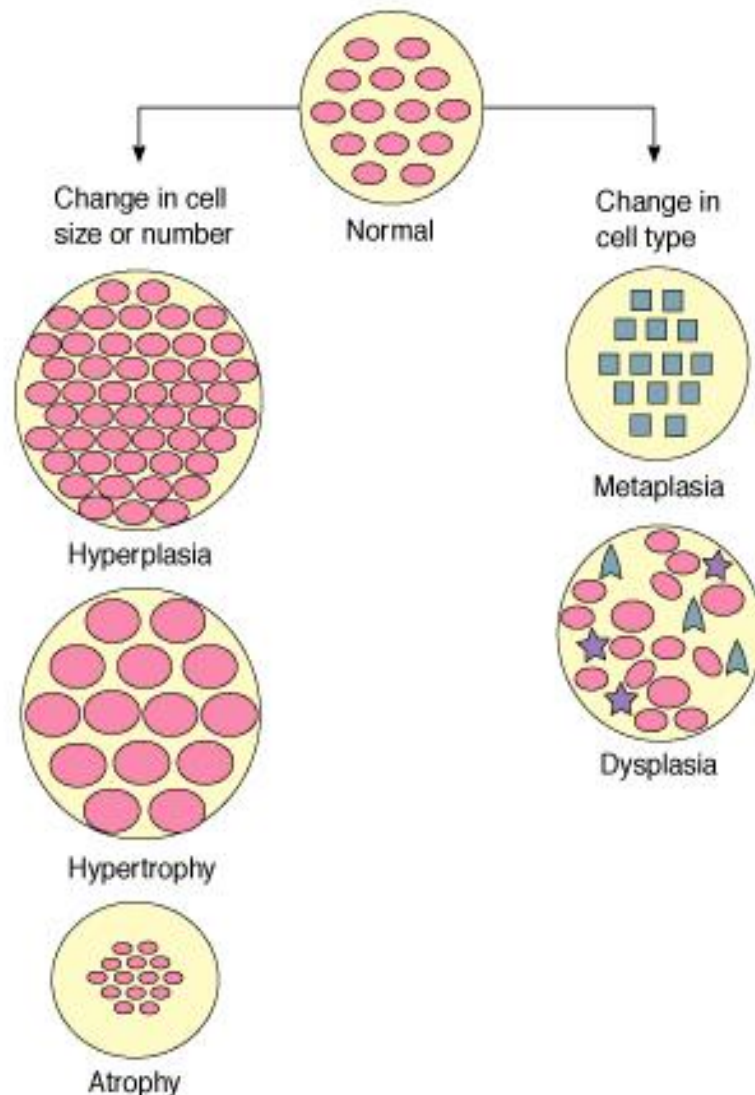


Figure 5-1 Adaptive tissue (*large circles*) and cell responses involving a change in number (hyperplasia), cell size (hypertrophy and atrophy), cell type (metaplasia), or size, shape, and organization (dysplasia).

**Atrofia** - procesul de micșorare a volumului celulelor, țesuturilor, organelor cu scăderea activității lor funcționale.

Poate fi fiziologică și patologică, generală și locală.

**Atrofia fiziologică** se observă în diferite perioade de vârstă, de ex.

- *atrofia vaselor ombilicale la nou-născuți,*
- *atrofia canalului arterial (ductului Botallo) în primele 3 luni de viață extrauterină,*
- *atrofia glandelor sexuale, a pielii, oaselor și altor țesuturi (organe) la bătrâni*



# Atrofia patologică generală sau cașexia

*(de la grec. kakos – rău, hexis - stare):*

- 1) cașexia alimentară;**
- 2) cașexia canceroasă;**
- 3) cașexia endocrină** (*hipofizei, tiroidei*);
- 4) cașexia cerebrală** (*procese inflamatoare sau tumorale în regiunea hipotalamusului*);
- 5) cașexia în unele boli infecțioase cronice** (*tuberculoză, dizenterie cronică, S.I.D.A.*)

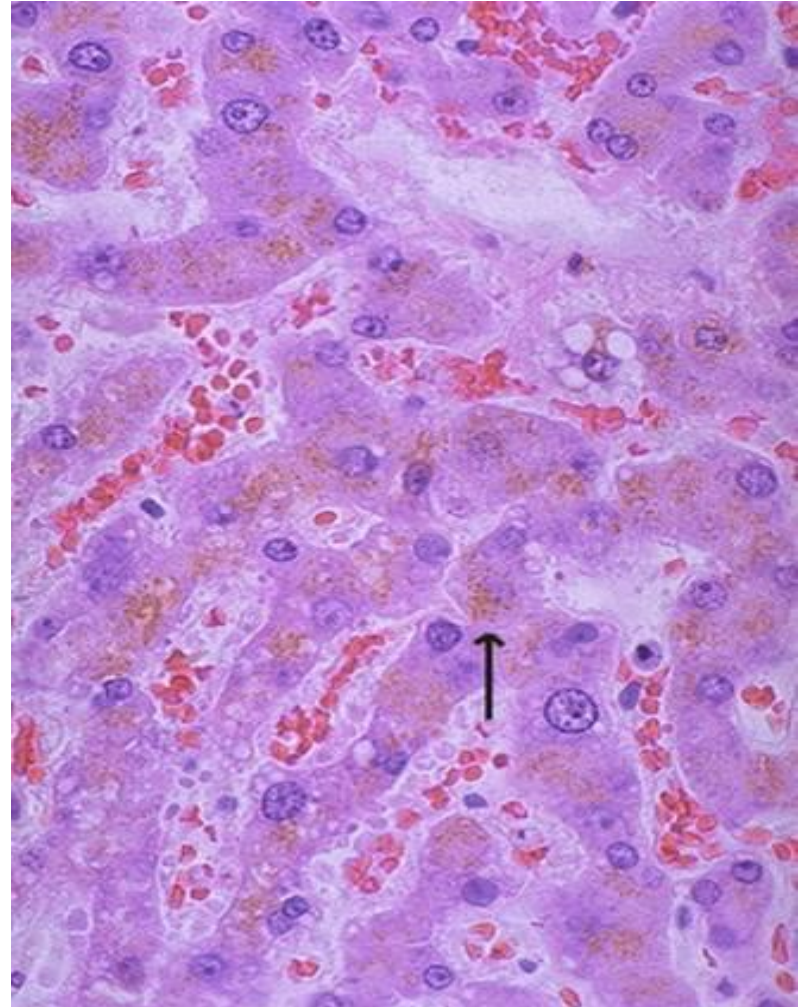
## *Cașexia*

- Se observă slăbirea pronunțată, lipsa țesutului celuloadipos subcutanat, mușchii sunt atrofiați, pielea uscată, flască .
- *Macroscopic*, forma organelor este pastrata, masa și volumul sunt micșorate, cu diminuarea funcției lor, culoarea este modificata (scade cantitatea de sange), în deosebi în miocard și ficat , se acumulează pigmentul lipofuscina, care le imprimă culoarea brună.

# Atrofie bruna

Este caracterizata prin depunerea de pigment de uzura sau a senilității (lipofuscina) in involutii senile, denutritie simpla sau boli cronice.

- *Macroscopic* - organele sunt atrofiate, de nuanta cafenie cu cat contin mai putin sange.
- *Microscopic* - lipofuscina se depune mai ales in neuroni (chiar de la o varsta nu prea mare); in miocard (central, la capetele nucleilor in zona de sarcoplasma fara miofibile); in hepatocite (in jurul nucleilor).

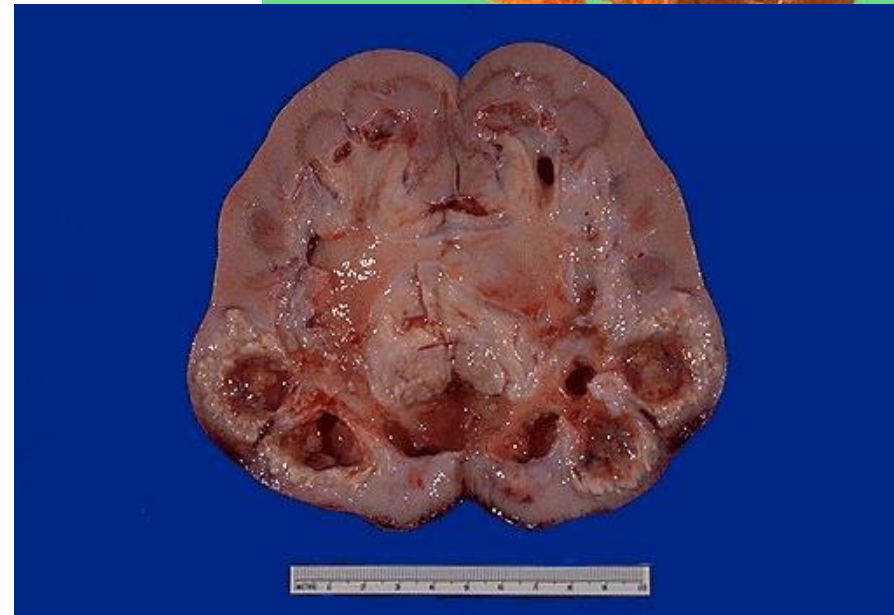
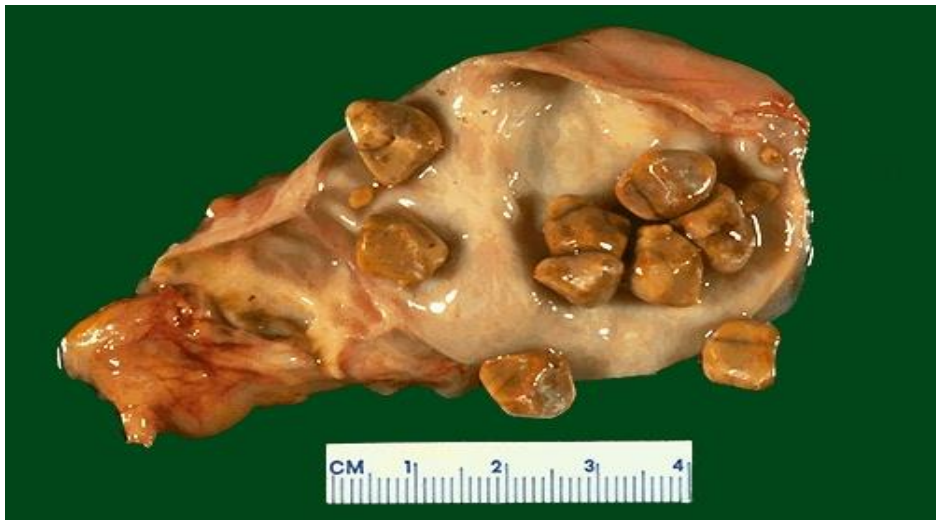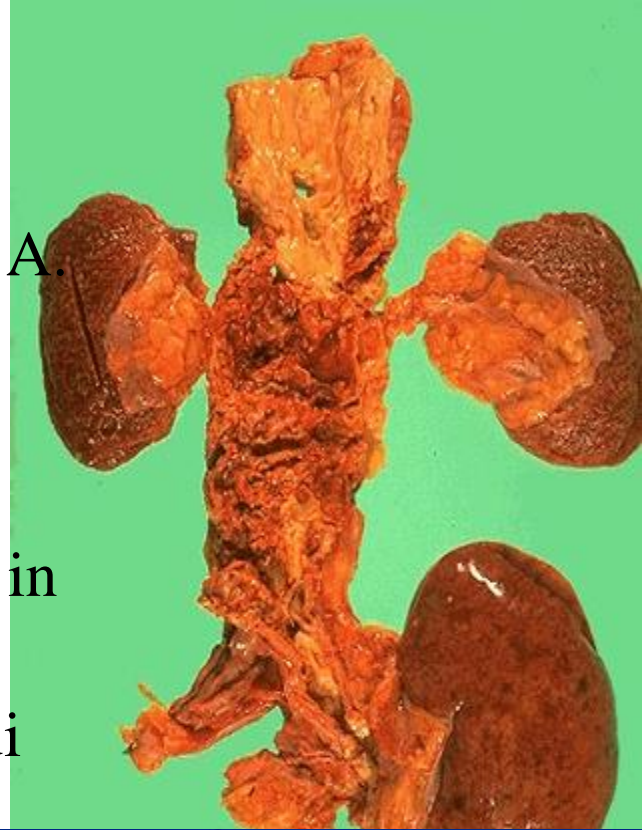


# Clasificarea atrofiei locale patologice:

# Atrofia disfuncțională:

este cauzată de inactivitate, scăderea sau suspendarea activității funcționale a organului - A. musculara și osteoarticulară: imobilizare prin aparat gipsat;

- A. marginii alveolare după caderea dinților;
- A. tubilor renali după obliterarea glomerurilor în ateroscleroza (ASC) renală.
- A. colecistului prin obstrucție totală datorită unui calcul inclavat în ductul cistic



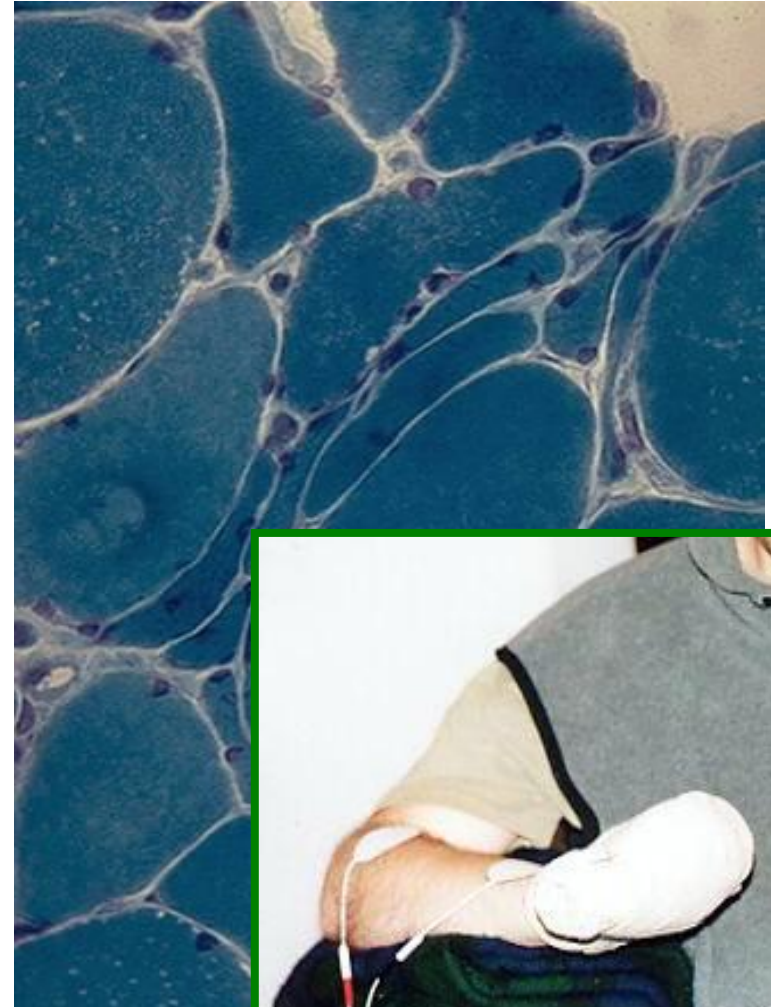
# Atrofia Neurotică

Apare în urma tulburării inervației trofice în cadrul bolilor cu leziuni predominant distructive în țesutul nervos:

a) traumatisme cu lezarea nervilor motori, tumori nervoase.

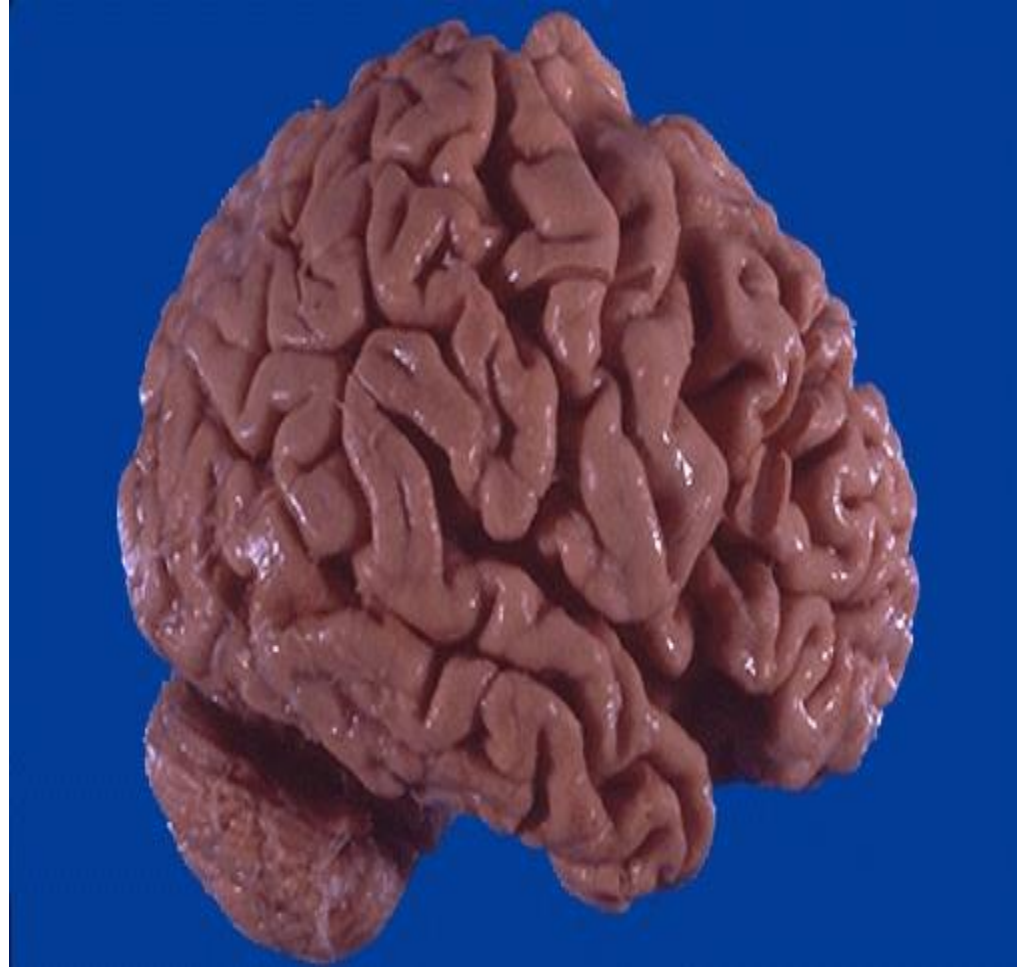b) poliomielita (paralizie spinală infantilă) cu liza corpusculilor Nissl și neuronofagia neuronilor din coarnele anterioare ale măduvei spinării; mușchii striati nu mai primesc incitări motorii conduce în timp la atrofiere musculară și a scheletului.

c) miopatii cu leziuni ale neuronilor vegetativi din nevrax.

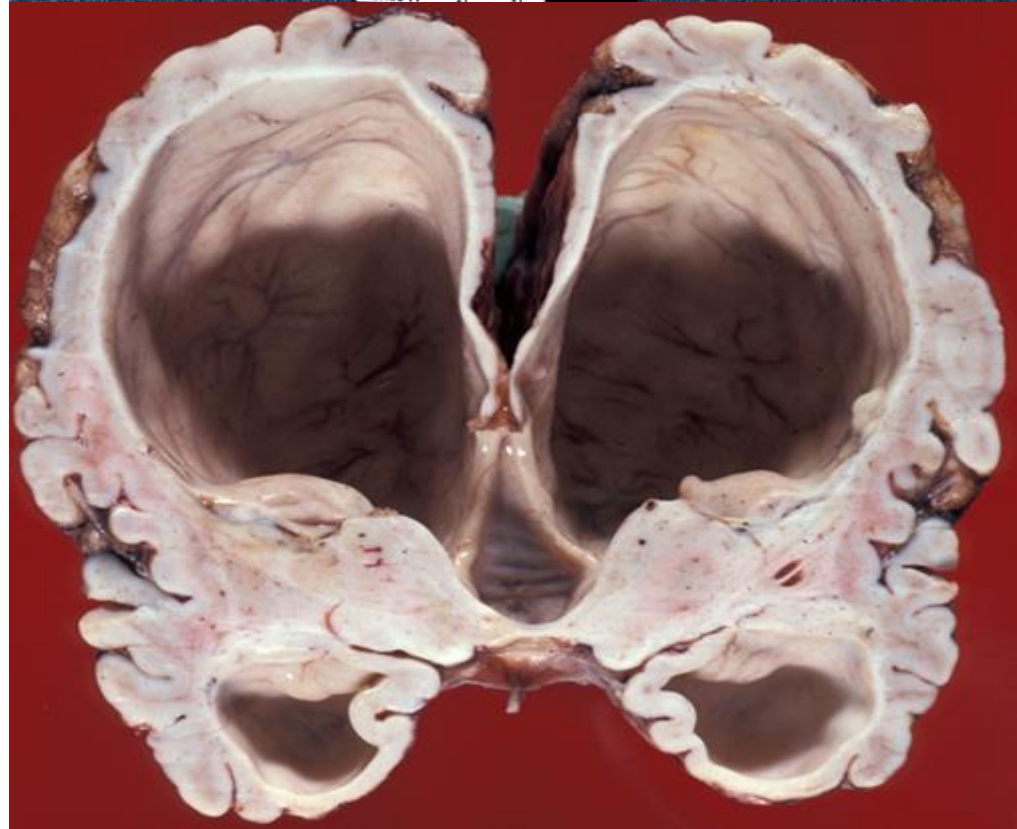
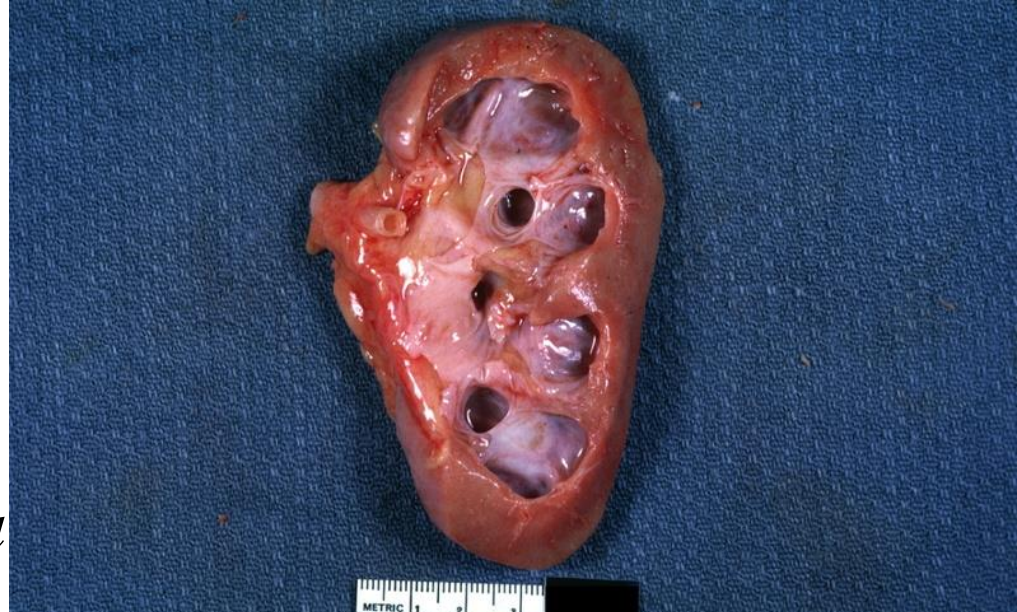
# *Atrofie ischemică*

- Insuficienta lent progresiva a circulației arteriale din ASC datorită îngroșării neregulate a pereților arteriali;
- scăderea aportului de sânge arterial contribuie la apariția Atrofiei progresive a elementelor celulare differentiate din cortex (cel. piramidale), cord (miofibrile), rinichi (corticala) care sunt înlocuite treptat de scleroza.



- **Atrofia prin compresiune** – cauzată de comprimarea mecanică a parenchimului funcțional al organului, care duce la ischemierea lui [*în tumori, acumulări de lichid*]
- - **hidronefroza** – dilatarea bazinetului renal și a calicelor prin acumularea urinei aseptice,
- - **hidrocefalia** – acumularea de lichid cefalorahidian în cutia craniană;

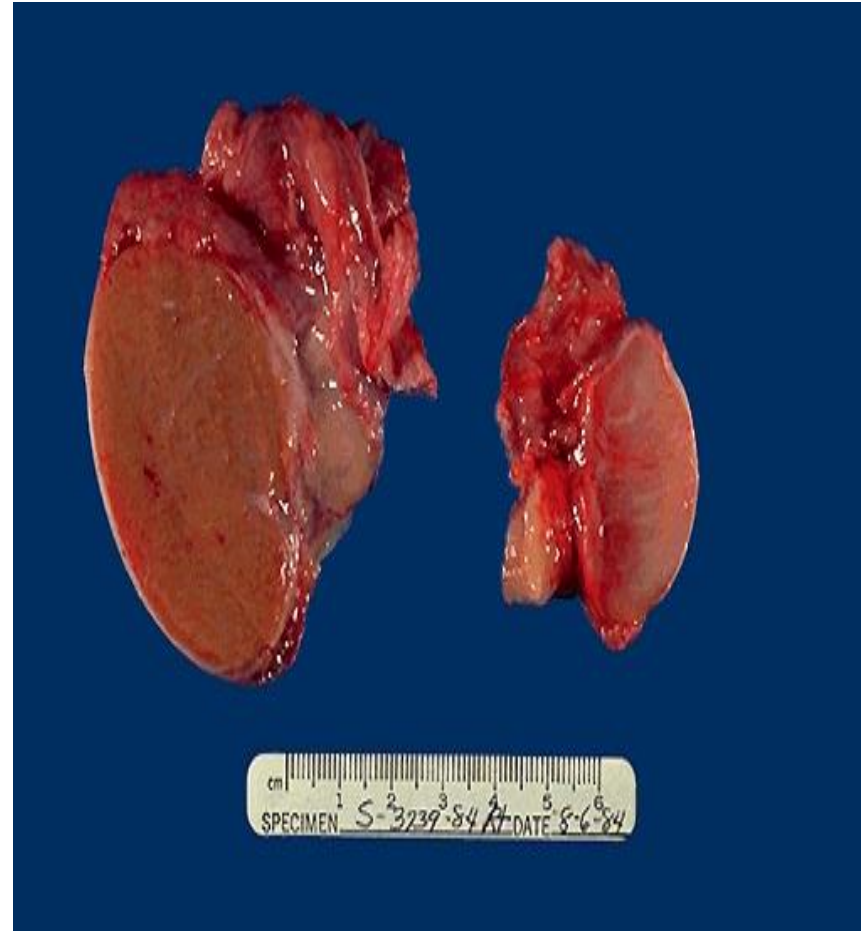



## Atrofia cauzată de factori fizici și chimici -

### exemple:

- inhibarea proceselor regenerative și atrofia țesuturilor hematopoietice și glandelor sexuale în urma radiației penetrante,
- atrofia glandelor endocrine la administrarea îndelungată a preparatelor hormonale



# Hipertrofia



**Hipertrofia** - mărirea în volum și masă a celulelor, țesutului, organului.

**Hiperplazia** - creșterea numărului elementelor structurale ale țesutului și celulelor.

**Hipertrofia unui organ (țesut) se poate produce prin multiplicarea celulelor, sau prin creșterea numărului și dimensiunilor elementelor intracelulare, sau prin asocierea ambelor acestor procese.**

**Varietățile de hipertrofie/hiperplazie adaptativă:**

- 1) hipertrofia neurohormonală;**
- 2) proliferările hipertrofice.**

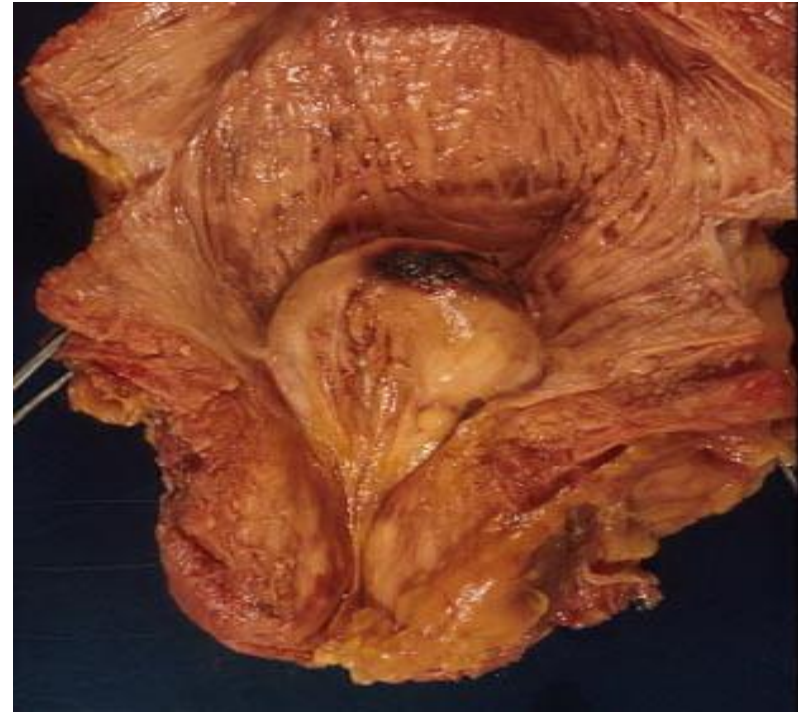
## **Hipertrofia neurohormonală (*neuromorală*)**

**este un proces adaptativ (nu compensator) și survine în urma tulburărilor neurohormonale cu modificarea balanței hormonilor, care exercită o acțiune stimulatorie asupra creșterii organelor și țesuturilor.**

## Exemple:

- hipertrofia uterului și a mamelelor în cursul sarcinii și lactației sub acțiunea hormonilor placentari și ai corpului galben ovarian;
- acromegalia - hipertrofia și creșterea neproporțională a mâinilor, picioarelor, mandibulei, urechilor, nasului cauzată de hipersecreția hormonului somatotrop în adenom eozinofil al hipofizei (la copii, adolescenți - gigantism);
- hiperplazia glandulară a endometrului în urma hipersecreției de hormoni estrogeni;

- **ginecomastia** = hipertrofia glandelor mamare la bărbați cauzată de hipofuncția testiculelor (hiposecreție de testosteron);
- **hiperplazia nodulară a prostatei** la bărbați de vârstă înaintată, modificarea echilibrului androgeni/estrogeni.



**Proliferările hipertrofice** duc la mărirea în dimensiuni a țesuturilor și organelor; au origine diversă.

**Exemple:**

- **dezvoltarea polipilor hiperplastici** pe membranele mucoase în inflamația cronică;
- **dezvoltarea elefantiazisului** în limfostaza cronică;
- **pseudohipertofie sau hipertrofie falsă** - proliferarea țesutului adipos și conjunctiv în cazurile de atrofie parțială sau totală a organului, de ex., în atrofia rinichilor, a mușchilor scheletali;
- **proliferarea intimei vaselor sanguine** în cazul scăderii presiunii în vase;

**Organizarea** - substituirea cu țesut conjunctiv a unor focare de necroză, a exsudatelor, trombilor, hematoamelor, defectelor tisulare, paraziților, corpurilor străini;  
în cursul procesului de organizare se produce înlăturarea maselor necrotice, fibrinei, exsudatelor, produselor de dezintegrare a țesuturilor și înlocuirea lor cu țesut de granulație.

**Încapsularea** - delimitarea focarului necrotic, infarctului, corpului străin, parazitului etc. prin membrană fibroconjunctivă



**Restructurarea morfologică a țesuturilor sau acomodarea histologică** - reacția de adaptare a țesuturilor la condiții noi de funcționare.

**Exemple:**

- dilatarea și hipertrofia pereților vaselor sanguine colaterale în cazul tulburării circulației sângelui în vasele magistrale;
- transformarea epiteliului plat alveolar în epiteliu cubic în atelectazii;
- transformarea nefroteliului capsulei glomerulului renal în epiteliu cubic în cazul sclerozei și hialinozei glomerulului;
- îngroșarea oaselor craniene în cazul atrofiei creierului (se mai numește *hipertrofia ex vacuo*)

**Metaplazia** este transformarea unui țesut adult diferențiat într-un alt tip de țesut adult, de asemenea bine diferențiat. Este un proces de adaptare a țesuturilor la condiții modificate de funcționare. Trecerea unui țesut în altul are loc doar în limitele uneia și aceleiași foițe embrionare prin proliferarea celulelor tinere. Se întâlnește mai frecvent în epiteliile de înveliș și în țesuturile conjunctive.

**Metaplazia este un proces reversibil.**

**Cauzele:**

- iritații și inflamații cronice,**
- avitaminoza A (*deficiența vitaminei A induce metaplazia epiteliului, iar excesul stopează keratinizarea*).**

**Cel mai frecvent se întâlnește metaplazia epidermoidă (scuamoasă) a epiteliului glandular, când epiteliul respectiv este substituit cu epiteliu scuamos stratificat cu sau fără cornificare.**

## Exemple:

- metaplazia epidermoidă a epiteliului traheii sau bronhiilor la fumători,
- metaplazia epidermoidă a epiteliului canalului cervical al uterului în endocervicite cronice,
- metaplazia epidermoidă a epiteliului ducturilor excretoare ale glandelor salivare, pancreasului, căilor biliare în calculoză.

*În toate aceste cazuri epiteliul scuamos stratificat, fiind mai dens, mai compact este mai rezistent la acțiunea unor factori nocivi, care pot altera epiteliul columnar specializat mai fragil.*

***! Epiteliul scuamos stratificat în astfel de cazuri este nefuncțional.***

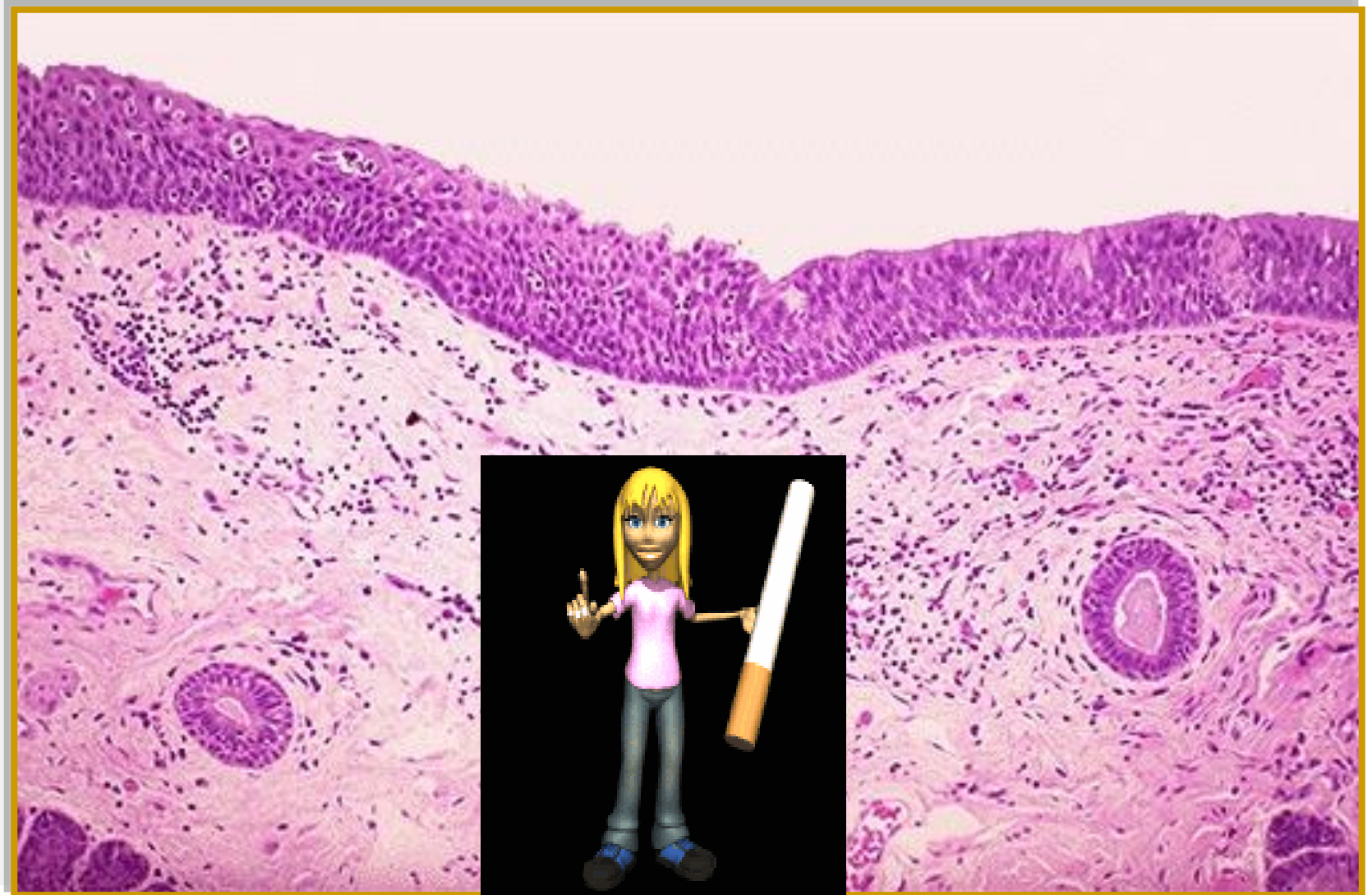
**Metaplazia nu este considerată direct cancerogenă, dar în cazurile când factorul cauzal persistă timp îndelungat, el poate induce transformarea malignă a epiteliului metaplastic (*de ex., cancerul scuamos pulmonar debutează în focarele de metaplazie epidermoidă a epiteliului bronhiilor*).**

**Metaplazia țesutului conjunctiv cu apariția țesutului cartilaginos, osos sau adipos se întâlnește:**

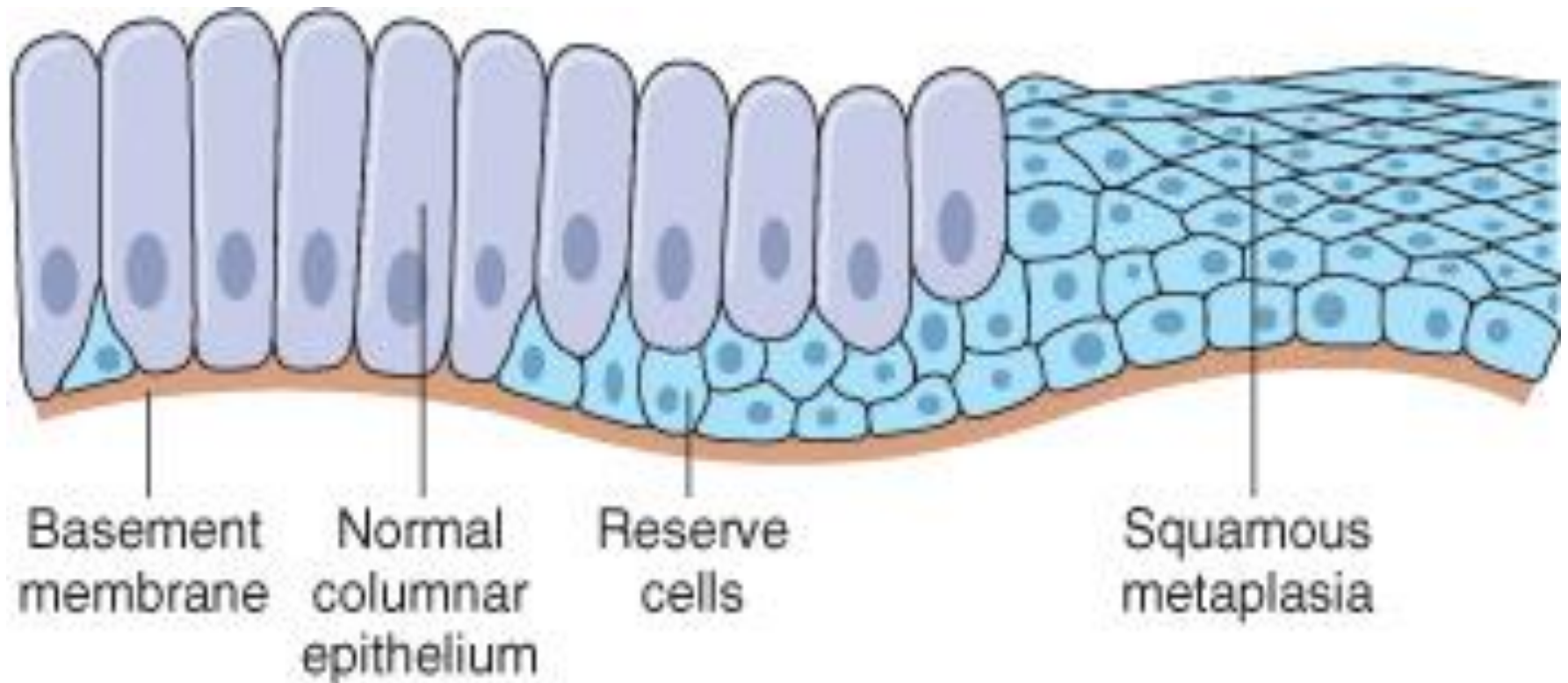
- în focarele de scleroză,**
- în cicatrice, aderențe,**
- în stroma tumorilor,**
- în capsula focarelor vindecate de necroză cazeoasă în tuberculoză etc.**

*Formarea țesutului metaplastic debutează cu proliferarea celulelor tinere ale țesutului conjunctiv, care se diferențiază în condroblaști, osteoblaști, lipoblaști.*

# Metaplazia epitelului respirator



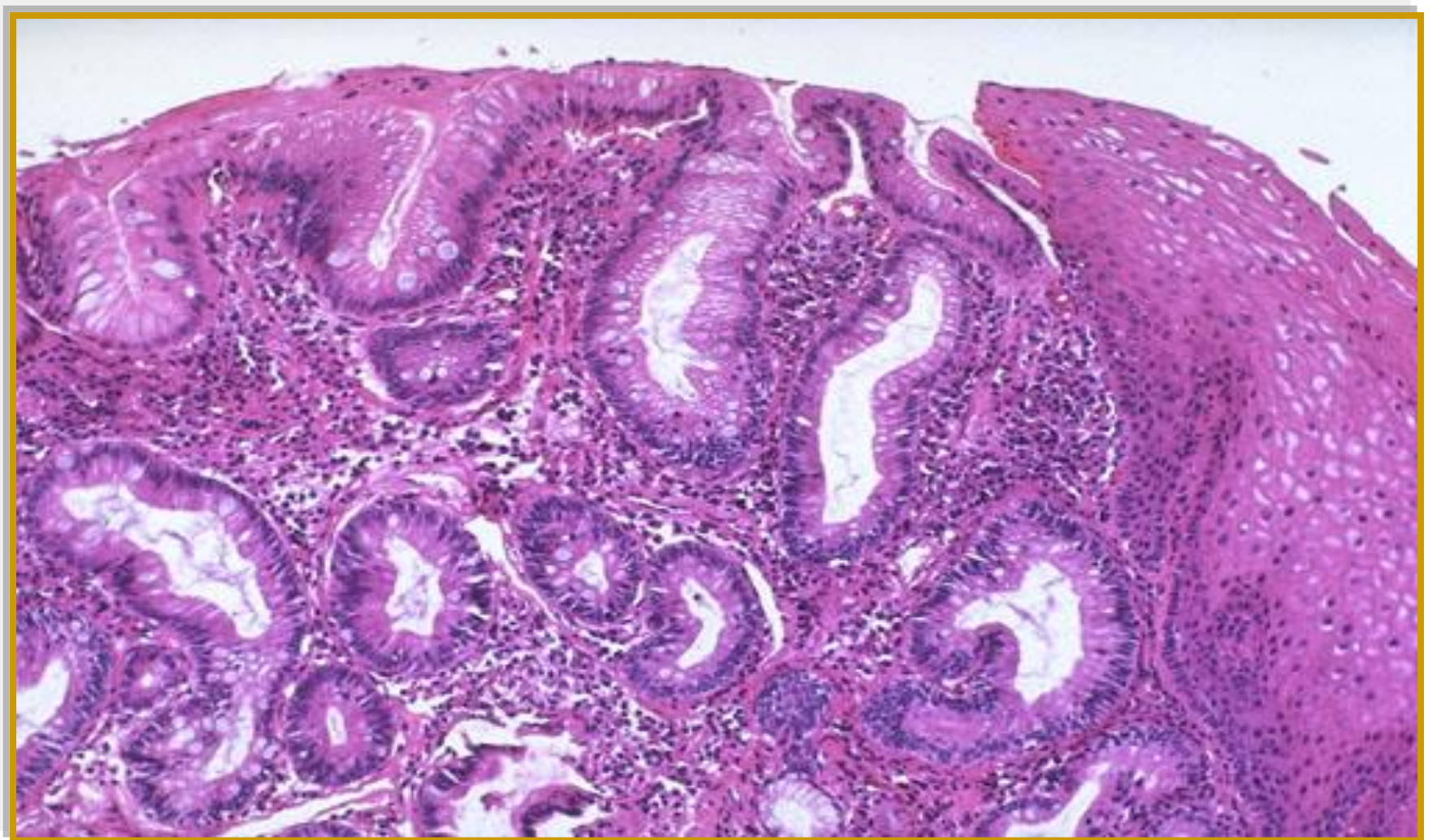
# Metaplasie



A



# Metaplazia epitelului esofagului



**Displazia** - proces patologic, care se manifestă prin tulburări pronunțate ale proliferării și diferențierii epitelului cu dezvoltarea atipiei celulare și dereglării histoarhitectonicii lui (termen sinonim - **hiperplazia atipică**).

**Principalele caracteristici:**

- a) stratificarea epitelului este păstrată, dar orientarea celulelor în interiorul straturilor este modificată,**
- b) pierderea polarității epiteliocitelor, uneori și a trăsăturilor specifice pentru țesutul dat;**
- c) modificări ale nucleelor celulare, creșterea dimensiunilor și hipercromazia lor;**

- d) variabilitatea dimensiunilor și formei celulelor;**
- e) creșterea activității mitotice, a numărului de mitoze, apariția lor în toate straturile epiteliale;**
- f) membrana bazală a epiteliului rămâne intactă, nealterată.**

**Caracteristicile enumerate demonstrează clar că displazia este mai mult o noțiune tisulară decât celulară.**

**Displazia se întâlnește în procese inflamatorii și regenerative, fiind o manifestare a tulburărilor proliferării și diferențierii celulelor.**

**Ea se observă și în epiteliile metaplaziate.**

**Se disting trei stadii de displazie:**

**I (ușoară), II (moderată) și III (severă);**

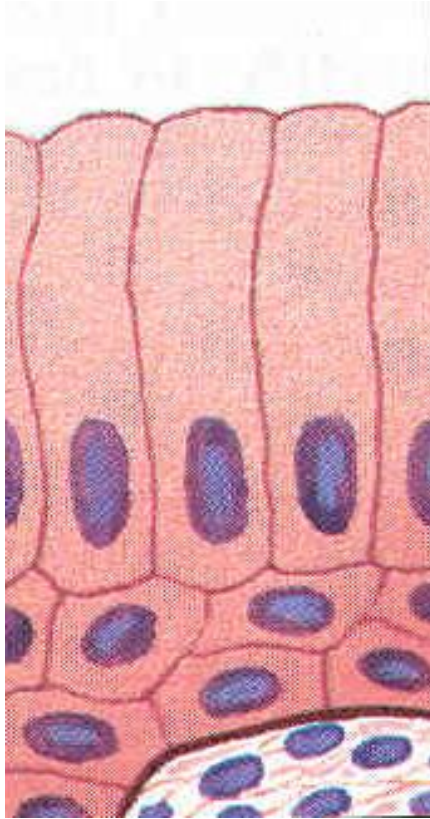
**limita dintre ele este uneori greu de stabilit.**

**Dacă imaturitatea nucleară se observă în toate straturile epitelului, inclusiv în cele superficiale, leziunea este apreciată ca severă;**

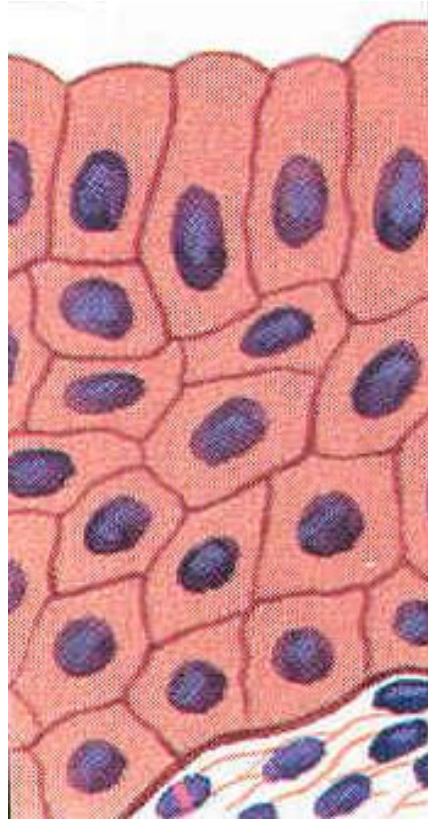
**dacă imaturitatea nucleară este localizată doar în straturile bazale leziunea se consideră ușoară.**

**Stadiile incipiente I și II ale displaziei sunt mai frecvent **reversibile**, iar stadiul III este considerat o stare de **precancer**.**

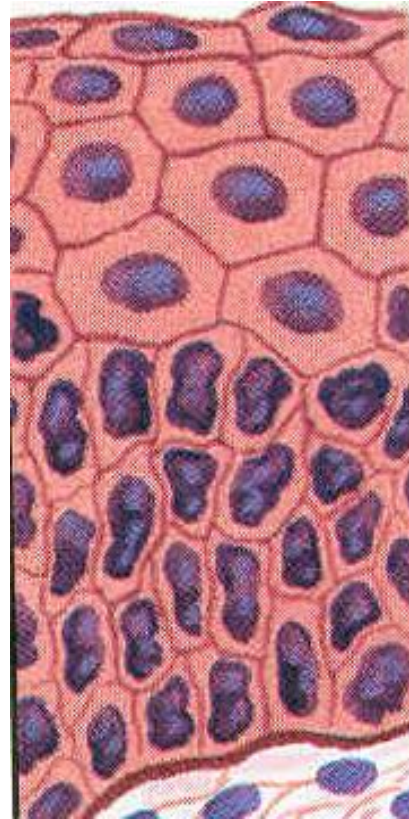Normal



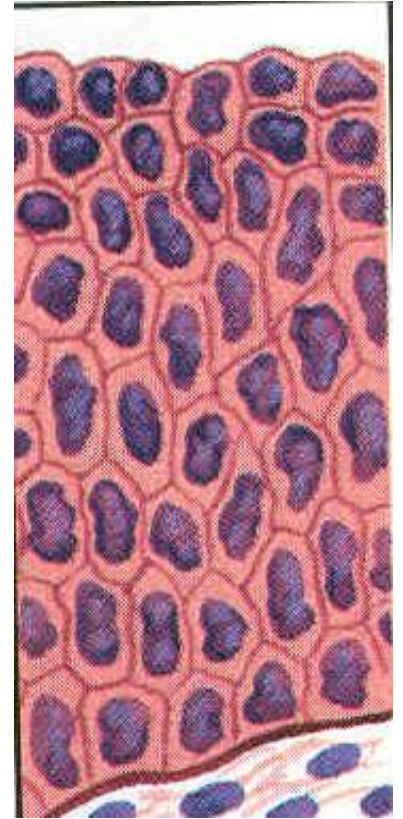
Metaplasia



Displasia



Carcinoma  
in situ



## **Procesele compensatorii** –

se dezvoltă în cazurile, în care are loc alterarea organului (țesutului) sub acțiunea unor factori nocivi.

Compensarea este orientată spre corecția tulburărilor funcționale, care survin în cursul afecțiunilor.

Acest grup include:

- a) **regenerarea;**
- b) **hipertrofia (hiperplazia) compensatoare**

**Regenerarea** - procesul de refacere (reînnoire) a elementelor structurale ale țesutului (organului) în locul celor distruse.

Are loc restabilirea atât a structurii cât și a funcției țesuturilor (celulelor) alterate.

Forme morfologice ale regenerării:

***forma celulară*** - multiplicarea celulelor, diviziunea lor mitotică sau amitotică;

***forma intracelulară*** - multiplicarea și creșterea dimensiunilor organitelor citoplasmaticе.

În evoluția procesului regenerativ se disting 2 faze:  
1) *de proliferare* și 2) *de diferențiere*

# Varietățile de regenerare:

- a) fiziologică;**
- b) reparatorie;**
- c) patologică.**

## Regenerarea fiziologică - se efectuează

permanent în decursul întregii vieți și se caracterizează prin reînnoirea continuă a celulelor parenchimotoase, a elementelor fibrilare și a substanței fundamentale a țesutului conjunctiv.

Se produce la nivel subcelular, permanent având loc regenerarea biochimică (moleculară), care este echivalentul structural al funcțiilor organismului.



**Regenerarea reparatorie - regenerarea care se produce în diferite procese patologice, când are loc alterarea celulelor și a țesuturilor.**

**Reprezintă regenerarea fiziologică în organismul bolnav.**

**Debutează concomitent cu acțiunea factorului nociv.**

**Regenerarea reparatorie poate fi completă (*restituție*) și incompletă (*substituție*).**

**Regenerarea reparatorie completă –  
înlocuirea defectului cu un țesut identic celui  
distrus (preexistent).**

**Se observă în țesuturile în care predomină forma  
celulară de regenerare:**

- **în țesutul conjunctiv,**
- **oase,**
- **piele,**
- **mucoasa tractului digestiv,**
- **mucoasa sistemului respirator,**
- **mucoasa căilor urogenitale,**
- **endoteliul vaselor,**
- **mezoteliul membranelor seroase,**
- **țesutul hematopoietic.**

**Regenerarea reparatorie incompletă** –  
înlocuirea defectului cu țesut conjunctiv cicatricial,  
iar restabilirea parenchimului funcțional se  
produce prin hipertrofia părții restante a organului  
denumită *hipertrofie regenerativă*.

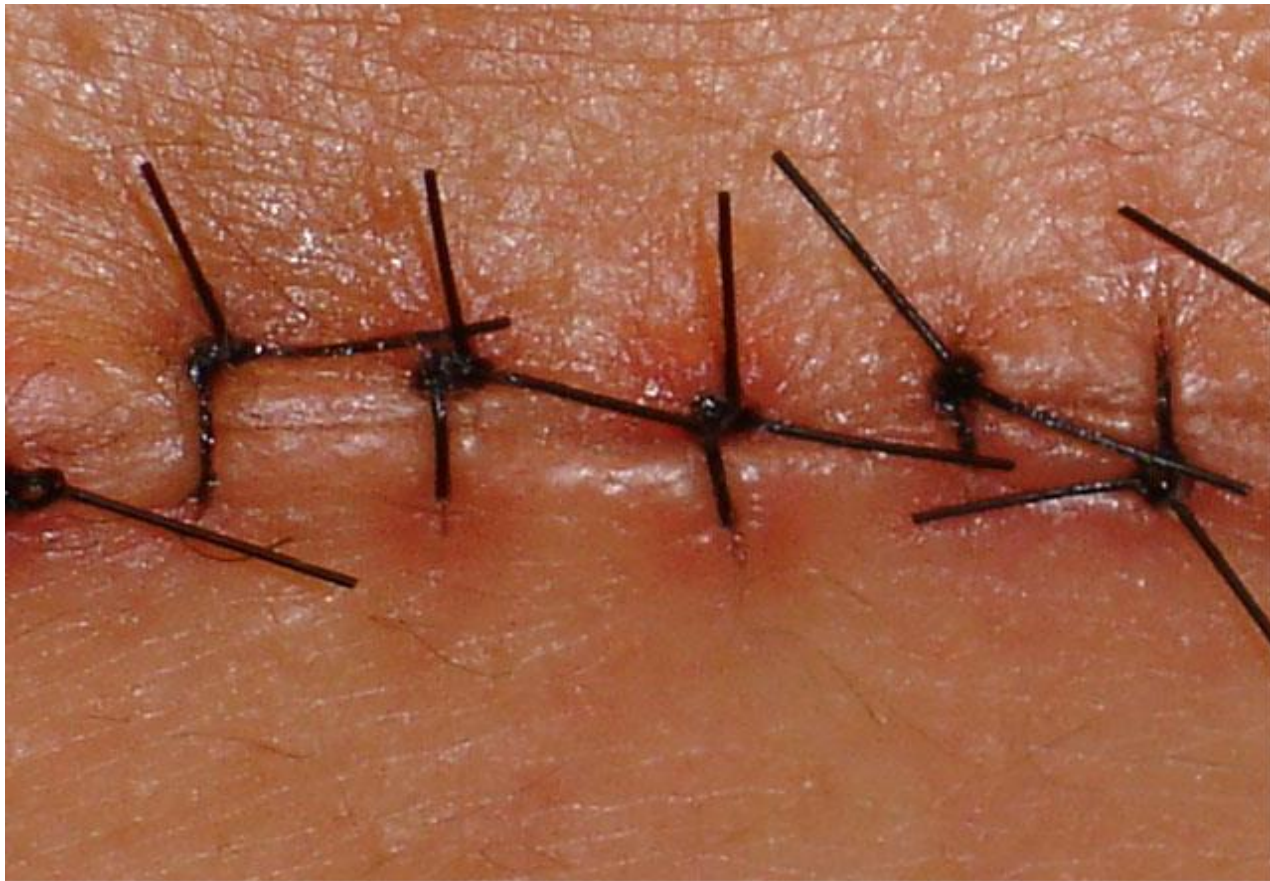Ultima se poate efectua pe două căi:

- 1) hiperplazia celulelor (în ficat, rinichi, pancreas, plămâni etc.);
- 2) hiperplazia și hipertrofia organitelor intracelulare, adică - hipertrofia celulelor (se observă în miocard și creier)

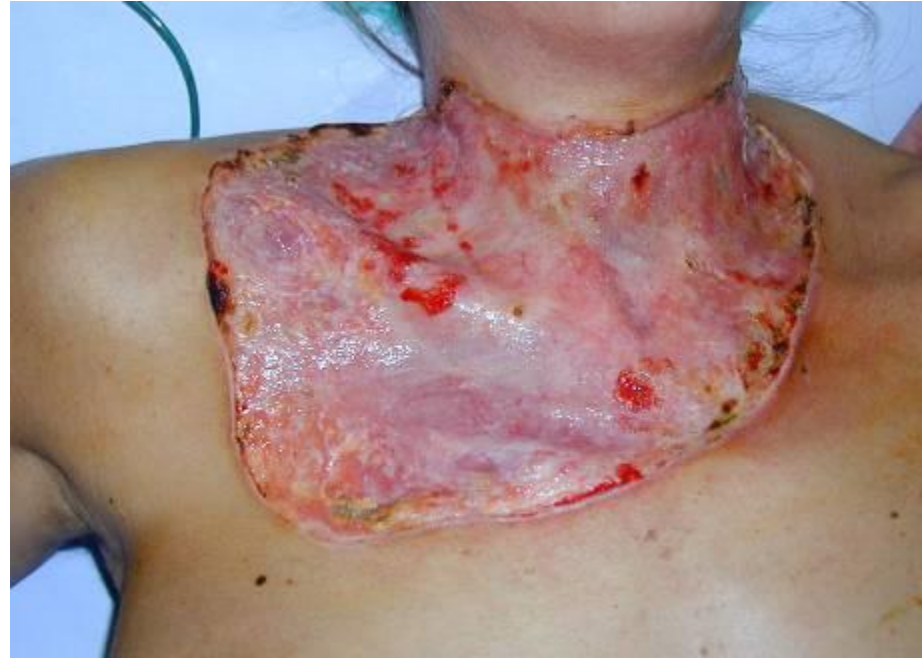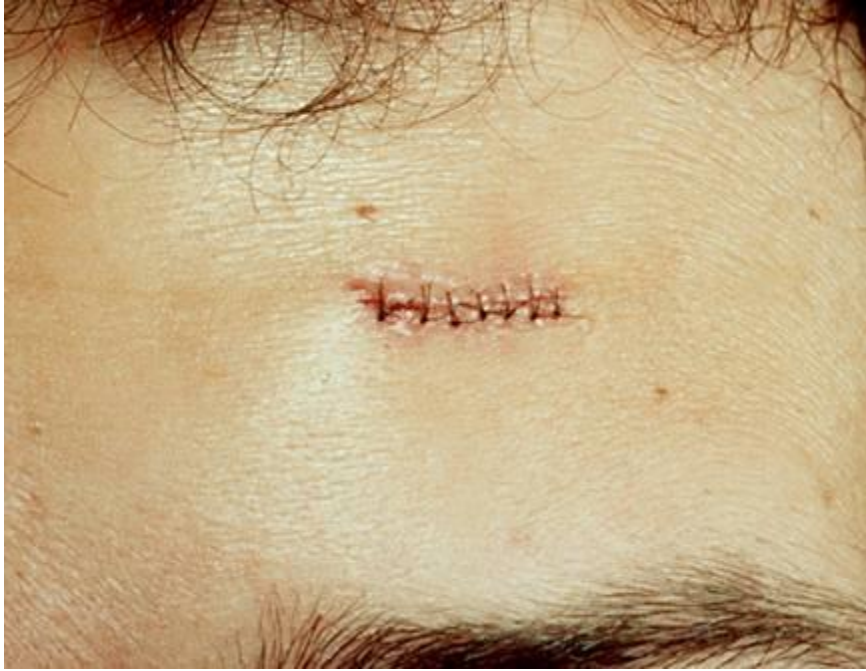**Regenerarea patologică: regenerarea anormala, atipică caracterizată prin modificări cantitative sau calitative ale procesului regeneativ.**

**Cauze: tulburări de inervație și circulatorii, carența de vitamine și proteine, inflamație cronică.**

# Regenerarea plăgilor



- De primă intenție
- De a doua intenție



# Regenerarea plăgilor

## *Regenerare de primă intenție*

- Apare in plăgi mici care regenerează rapid
- Regenerarea epitelială predomină asupra fibrozei
- Regenerarea este rapidă în cazul infectării minimale a plăgii

# ***Regenerare da a doua intenție***

---

- Este caracteristică plăgilor masive
- Fibroza predomină asupra regenerării epiteliale
- Regenerarea este mai lentă
- Exemple:
  - Infarctul
  - Combustii și ulcerații



