A gross pathology specimen of a liver, showing a dark reddish-brown color and a smooth surface. The liver is cut open, revealing numerous small, dark, circular holes scattered across its surface. A ruler is visible at the bottom of the image, indicating the size of the specimen. The ruler is marked in centimeters, with the text "METRIC 1" and "A-66-361" visible. The liver is placed on a blue background.

**Bolile ficatului, colecistului
și pancreasului.**

Tema: Bolile ficatului, căilor biliare și pancreasului.

I. Micropreparate:

№ 89. Necroza masivă a ficatului (distrofia toxică acută). (colorație H-E).

Indicații:

1. Focar extins de necroză (detritus) în centrul lobulului hepatic.
2. Infiltrat inflamator în zona de necroză.
3. Distrofia grasă a hepatocitelor la periferia lobulului.

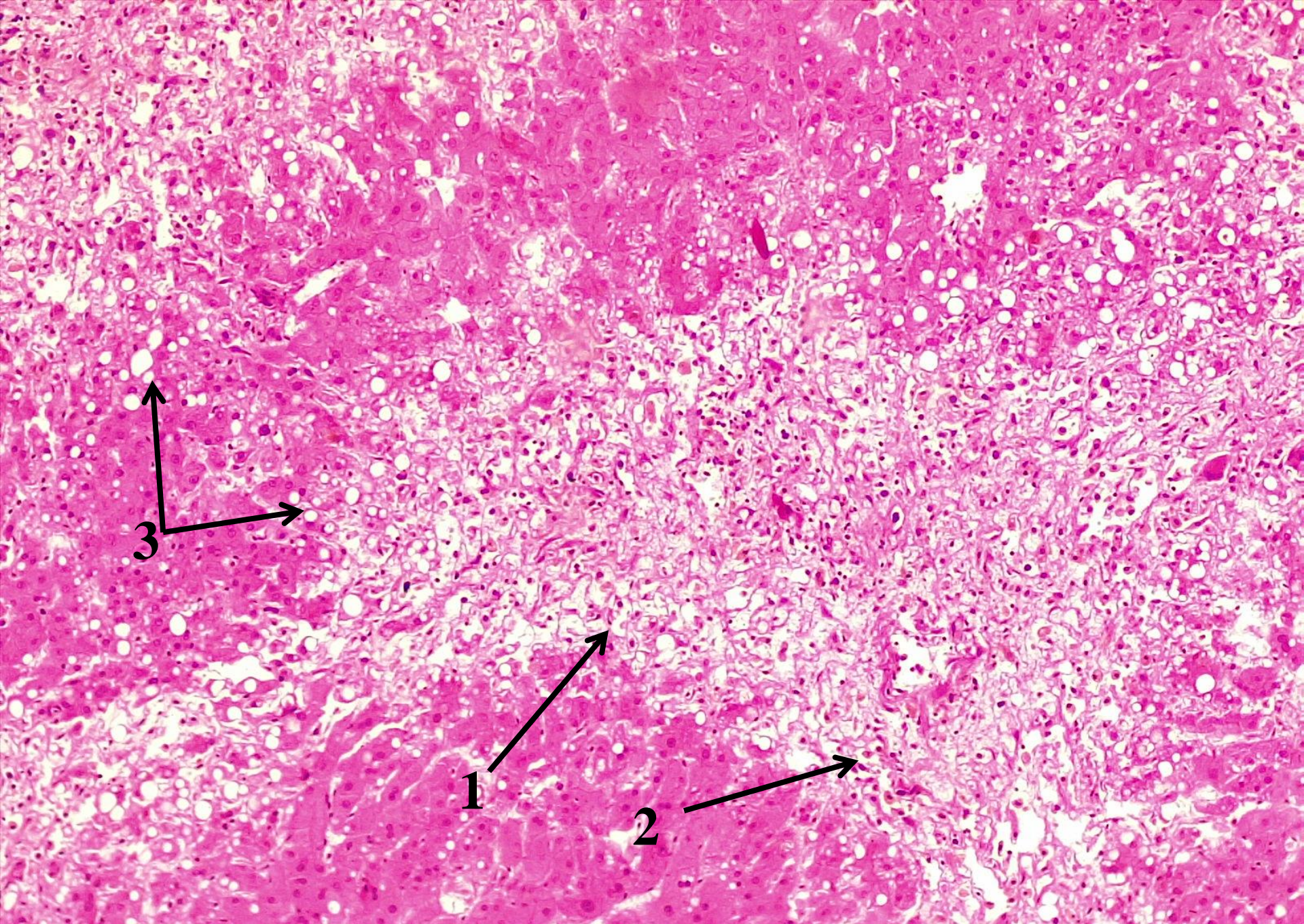
Structura normală a ficatului este ștearsă, spațiile portale sunt păstrate zonal, în unele arii doar vase sanguine. În ducturile biliare este colestază. Parenchimul restant este traversat de necroze extinse în „punți” (centro-centrale, centro-portale și porto-portale). În focarele de necroză sunt prezente celule inflamatorii: limfocite, macrofage, neutrofile. Detritul celular este impregnat cu bila.

№ 209. Hepatită virală acută. (colorație H-E).

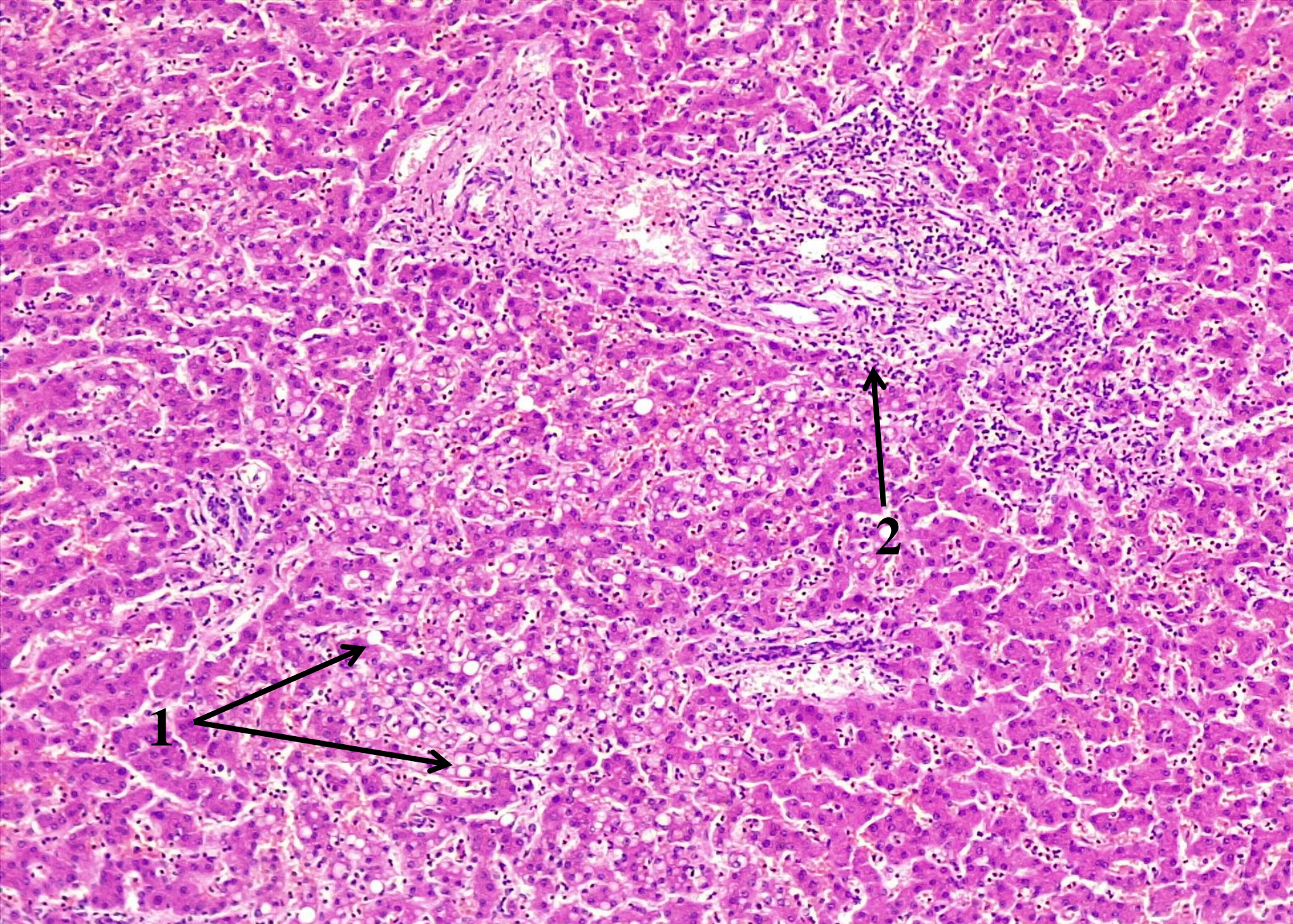
Indicații:

1. Distrofia hidropică vacuolară a hepatocitelor zonelor periferice ale lobulului hepatic.
2. Infiltrația limfo-plasmocitară a tractelor portale.

Multe celule hepatice sunt tumefiate și vacuolate, fenomen cunoscut ca „degenerescență balonică”. În tractele portale se observă infiltrație inflamatorie celulară. Cordoanele hepatice prezintă atât necroză hepatocitară (mai pronunțată în zonele centrolobulare), cât și fenomene de regenerare. Hepatocitele necrotizate prin apoptoză sunt eozinofile și ratatinate (corpusculi Councilman). Hepatocitele regenerate sunt mari, conținând frecvent mai multe nucleee.



№ 89. Necroza masivă a ficatului (distrofia toxică acută). (*colorație H-E.*)



№ 209. Hepatită virală acută. (*colorație H-E.*)

№ 37. Ciroza micronodulară a ficatului. (*colorație picrofuxină (van Gieson)*).

Indicații:

1. Fascicule subțiri de țesut fibroconjunctiv în lobulii hepatici, care unesc venele centrale cu vasele portale.
2. “Pseudolobuli”.

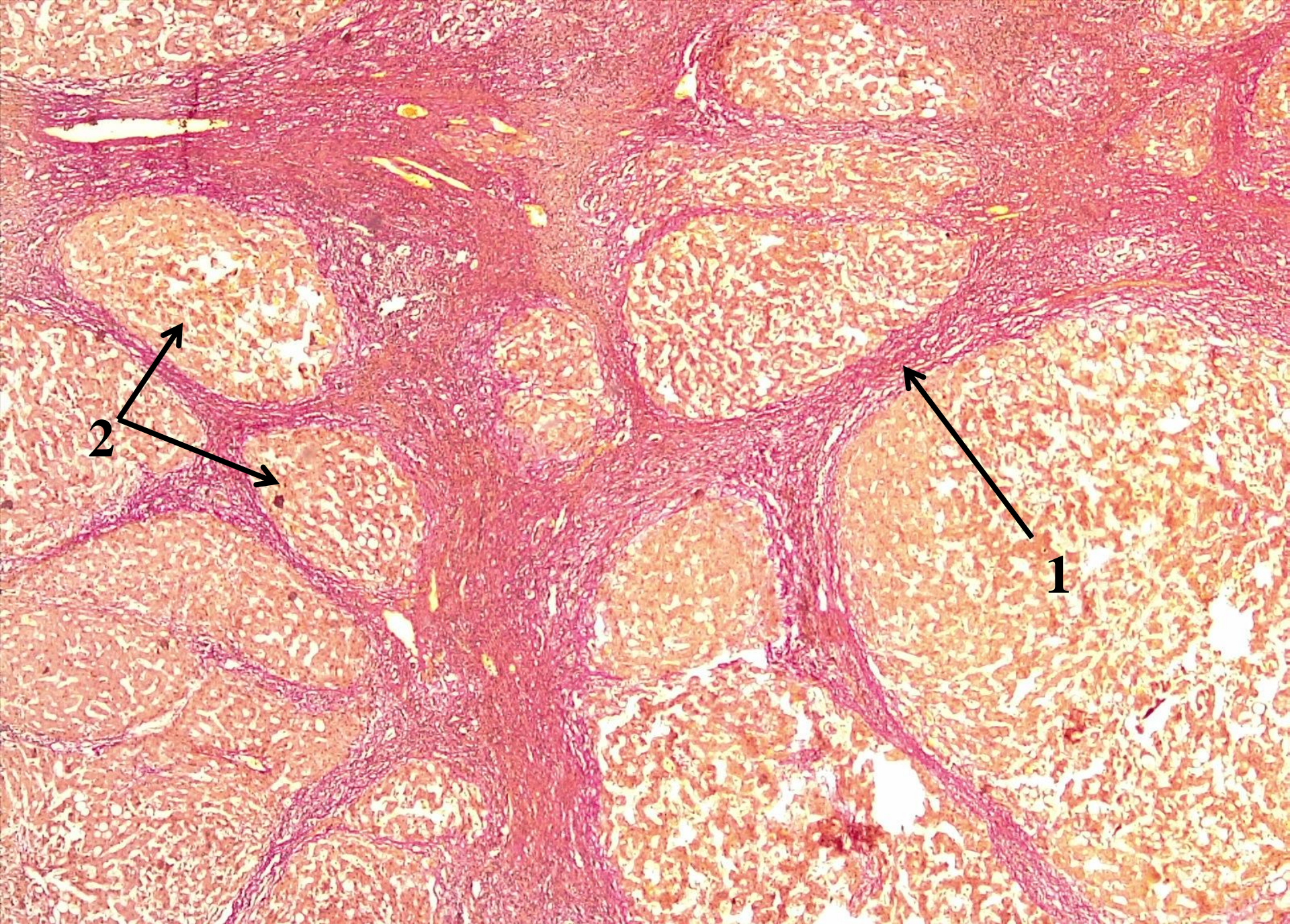Septurile fibroase care divid parenchimul hepatic în noduli se extind de la vena centrală la regiunile portale sau de la un tract portal la alt tract portal, sau ambele. Hepatocitele proliferază lent formând noduli regenerativi, în care celulele sunt dispuse neordonat, anarhic. Parenchimul hepatic din noduli prezintă degenerescență lipidică pronunțată la începutul bolii, dar pe măsură ce septurile fibroase devin mai groase, cantitatea de lipide din hepatocite scade.

№ 157. Carcinom hepatocelular pe fond de ciroza hepatică. (*colorație H-E.*).

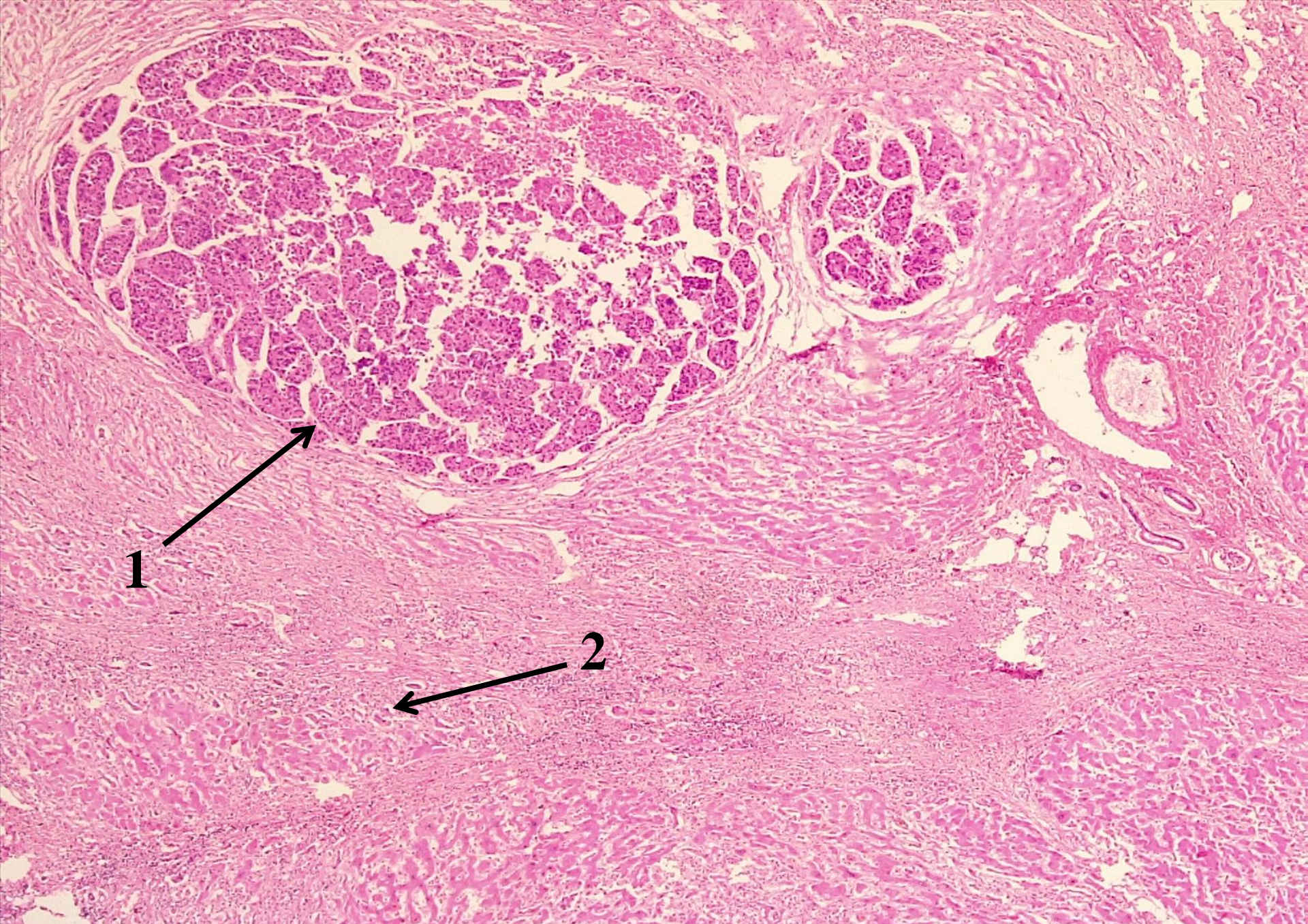
Indicații:

1. Aglomerări de celule atipice polimorfe cu bazofilia nucleilor.
2. Țesutul hepatic adiacent cu modificări cirotice.

Celulele tumorale din carcinomul hepatocelular (CHC) tipic se aseamănă cu hepatocitele, dar variază după gradul de diferențiere de la leziuni bine diferențiate până la leziuni extrem de anaplastice. Cea mai mare parte a CHC are un pattern trabecular. Celulele tumorale au tendința de a invada și de a prolifera de-a lungul vaselor sanguine. Trabeculele sunt alcătuite din 2-8 straturi de celule tumorale mari, separate prin spații vasculare sau sinusoidale, căptușite de endoteliu. Țesutul hepatic adiacent este cu modificări cirotice.



№ 37. Ciroza micronodulară a ficatului. (colorație picrofuxină (van Gieson)).



№ 157. Carcinom hepatocelular pe fond de ciroza hepatică. (colorație H-E.).

II. Macropreparate:

No 72. Necroza masivă a ficatului (distrofie toxică acută).

În primele zile, ficatul este ușor mărit, dens sau flasc și capătă o culoare galbenă strălucitoare atât la suprafață, cât și pe secțiune, apoi scade progresiv în dimensiuni, devine flasc, iar capsula ridată; pe secțiune țesutul hepatic este cenușiu, argilos.

No 73. Ciroză hepatică mixtă (micro-macronodulară).


Ficatul este micșorat în dimensiuni, de consistență dură, cu o greutate mai mică de 1 kg, având o formă distorsionată, suprafața rugoasă, cu noduli de dimensiuni variate. Pe secțiune parenchimul prezintă noduli cu diametrul de la 3 mm la câțiva centimetri, separați unul de altul de fascicule fibroconjunctive de culoare cenușie.

No 74. Metastaze de cancer în ficat.

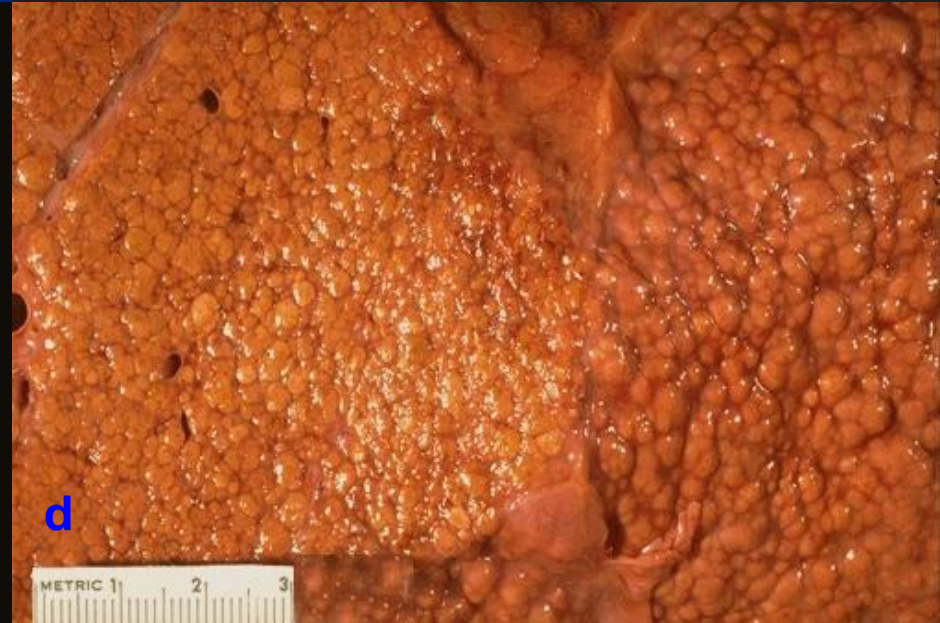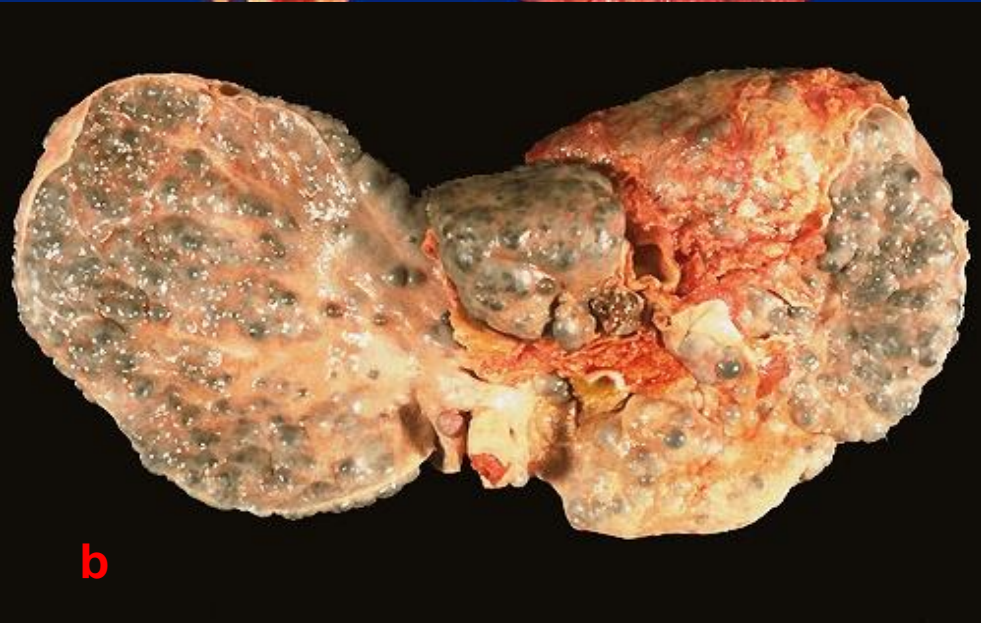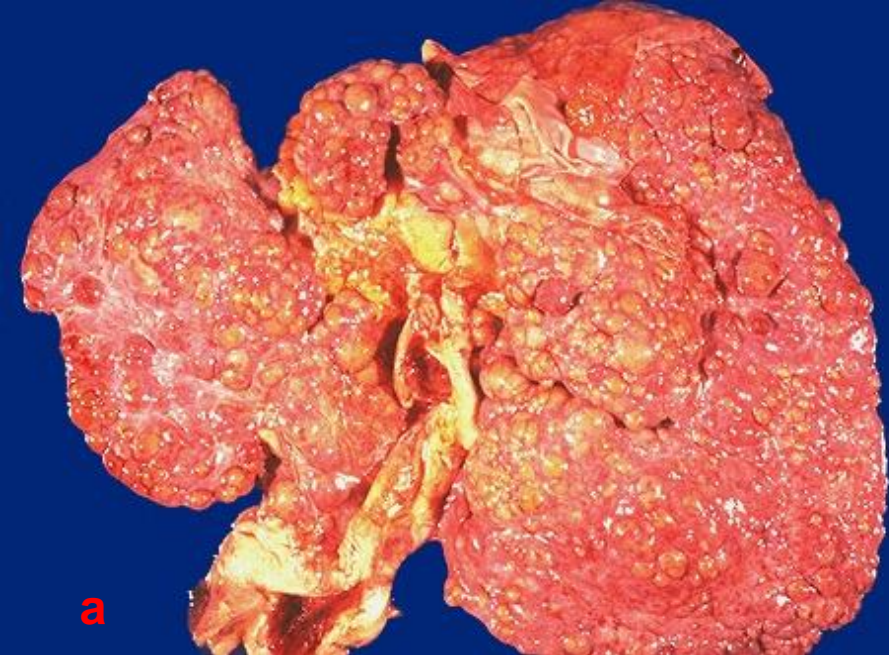
Ficatul este mărit în dimensiuni, pe suprafață și pe secțiune în toate segmentele se observă numeroși noduli de formă rotundă și ovală, cu diametrul de 1-4 cm, albicioși, de textură densă (în centrul unor noduli se află focare de necroză în forma de detrit gri-gălbui)

No 76. Calculi în vezica biliară.

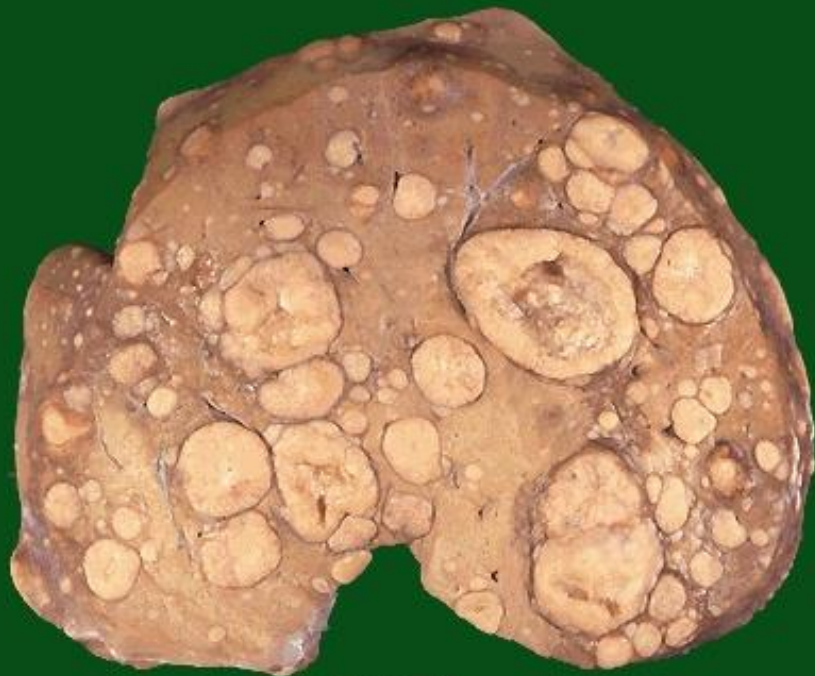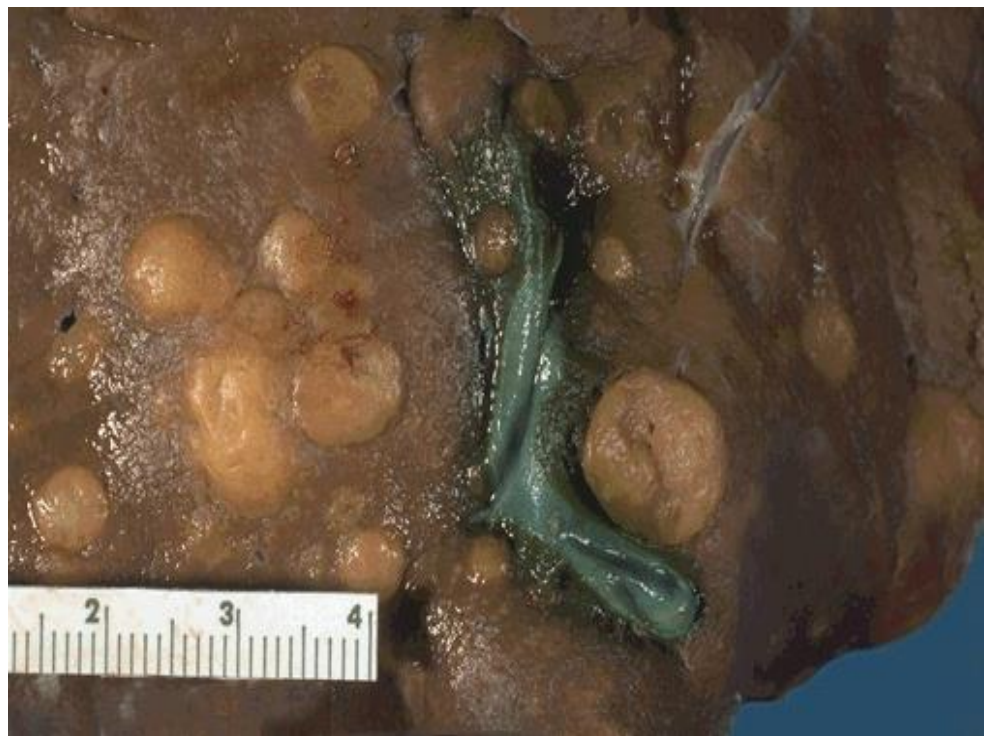Vezica biliară este mărită, cavitatea destinsă cu multipli calculi de formă rotundă, culoare maro închisă, gri sau galbenă. Peretele vezicii este îngroșat, de consistență densă, mucoasa este netedă, adesea își pierde aspectul catifelat. Pe mucoasă pot fi observate depuneri multiple de granule mici de nuanță gălbuie (colesteroloza biliară).



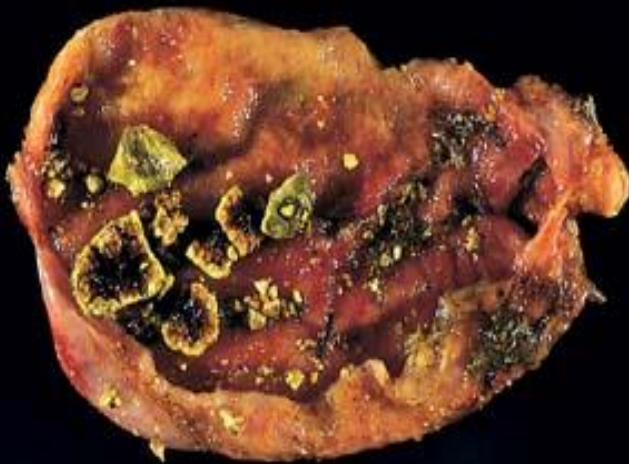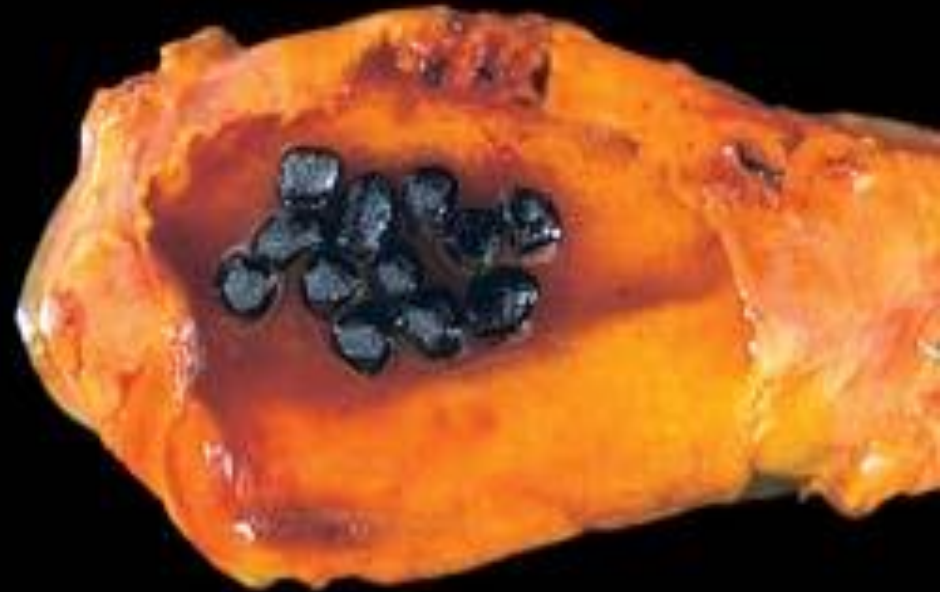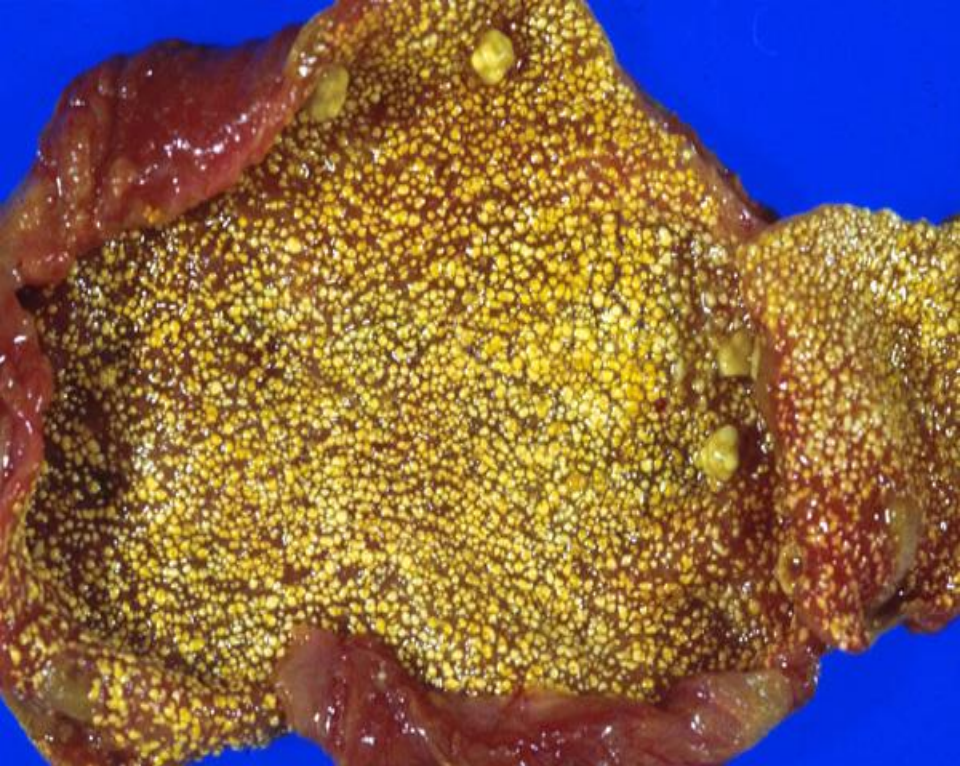
№ 72. Necroza masivă a ficatului (distrofie toxică acută).



№ 73. Ciroză hepatică mixtă (micro-macronodulară).



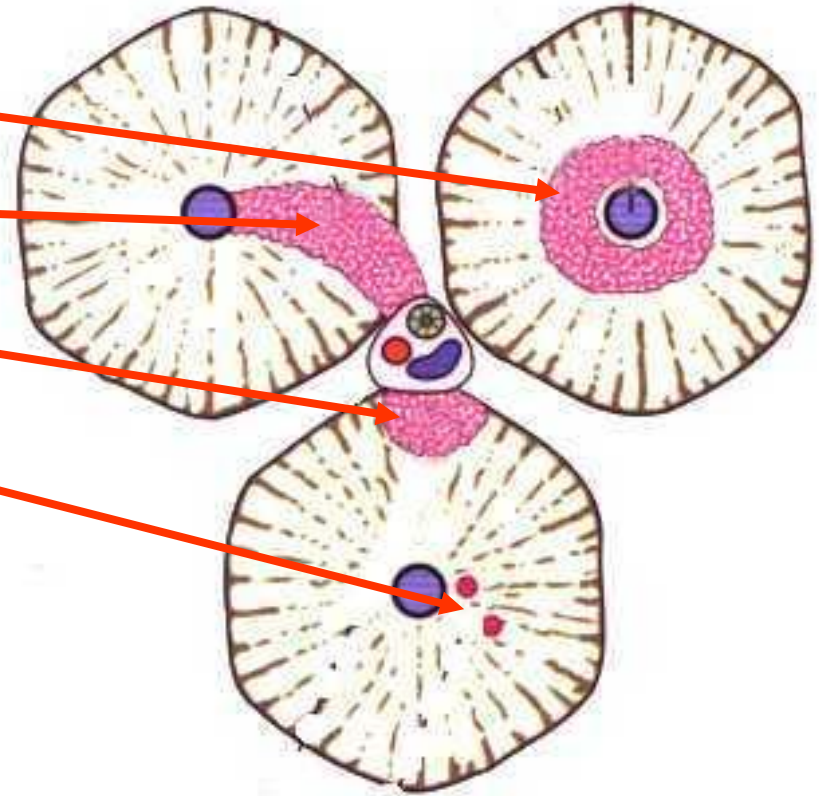
№ 74. Metastaze de cancer în ficat.

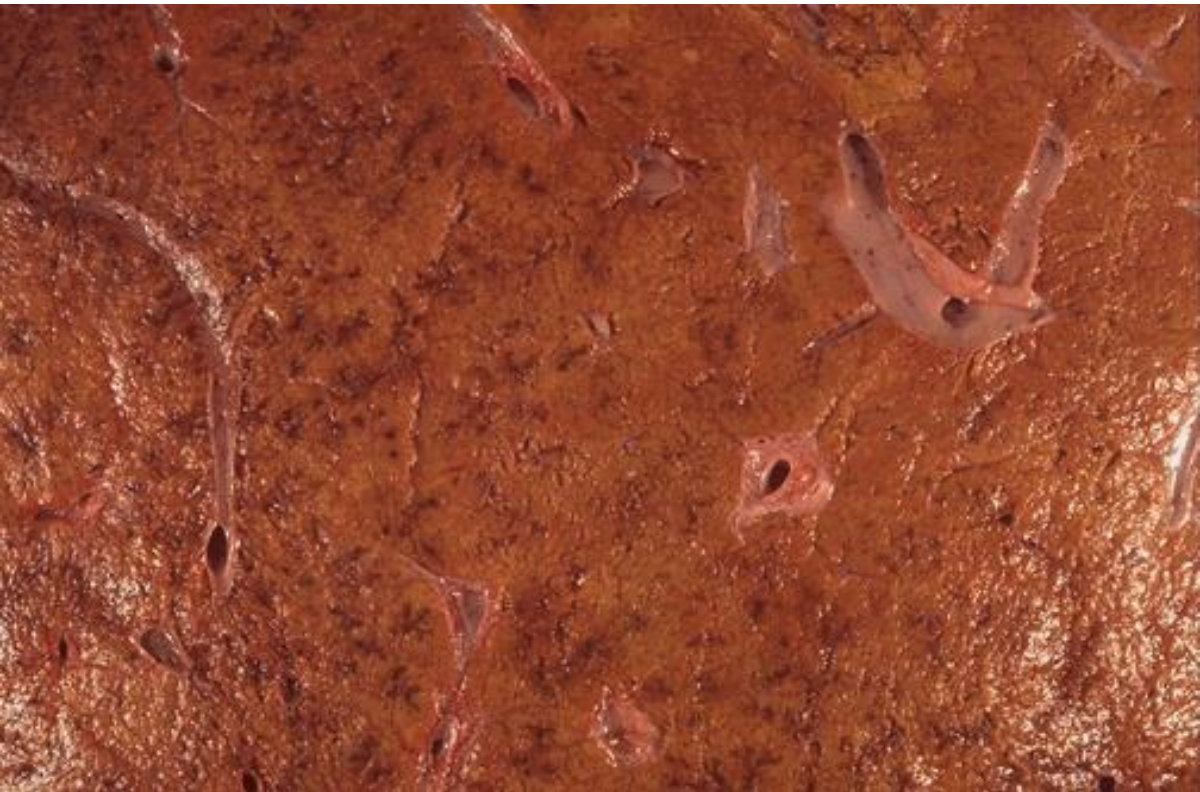


№ 76. Calculi în vezicula biliară.

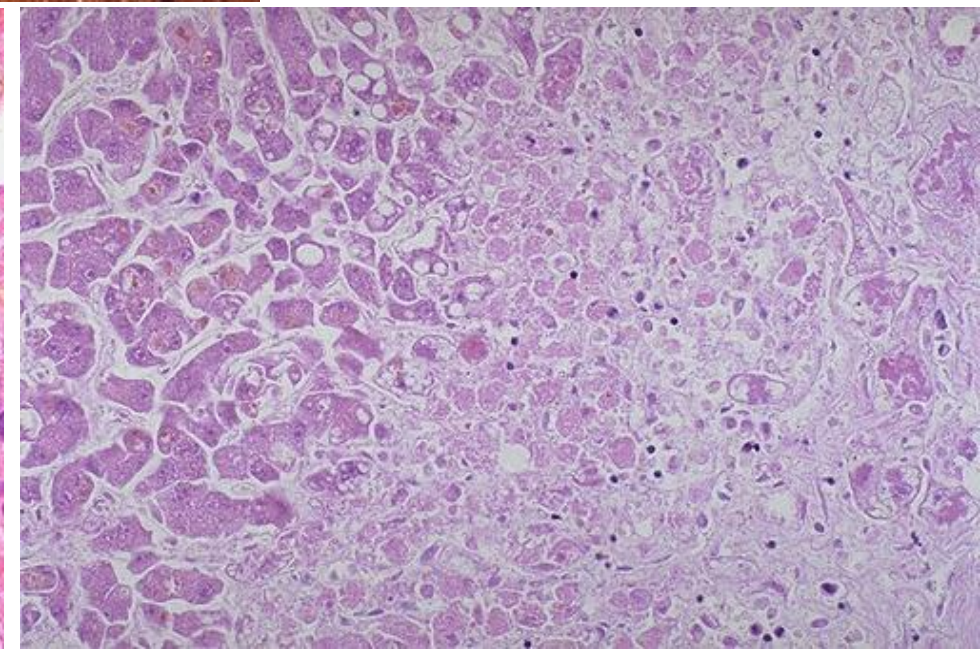
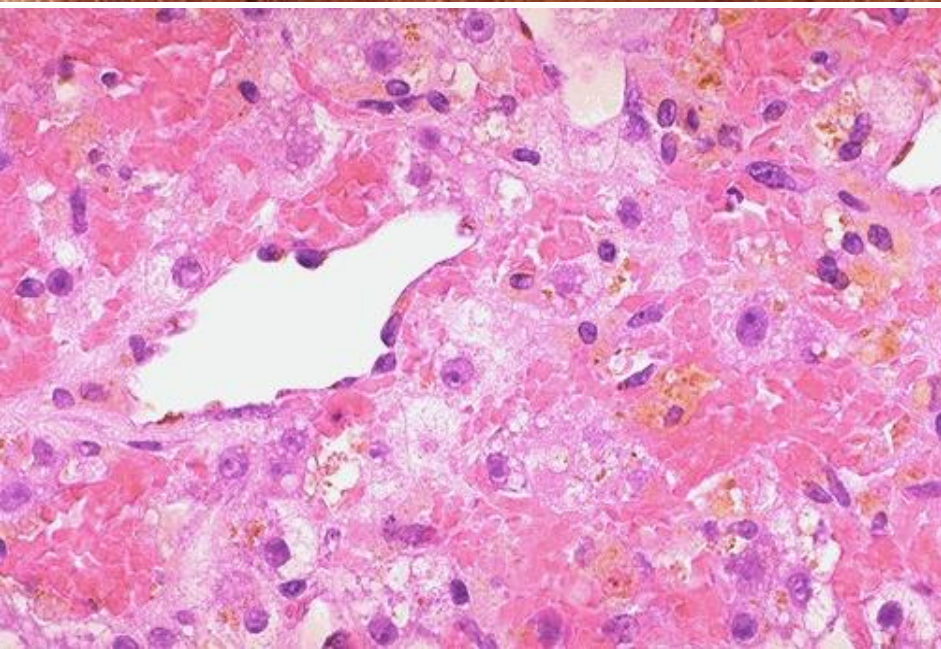
Paternelle leziunii hepatice

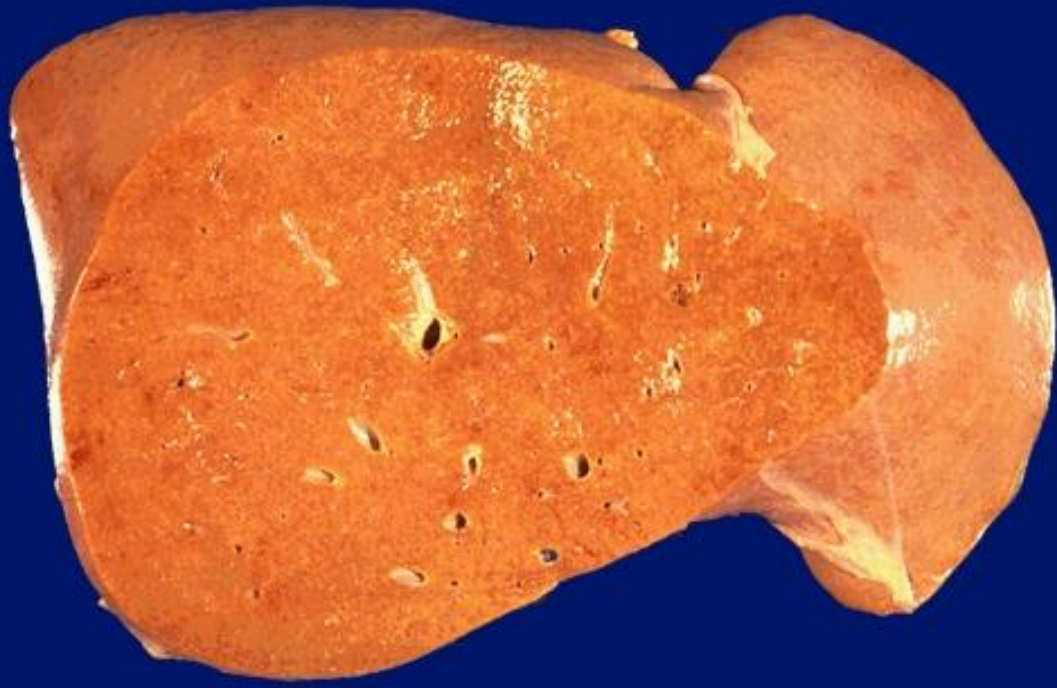- Zonală – Toxine/Hipoxie
- În punte – Virală severă
- Interfață – Imună
- Apoptotică - Virală



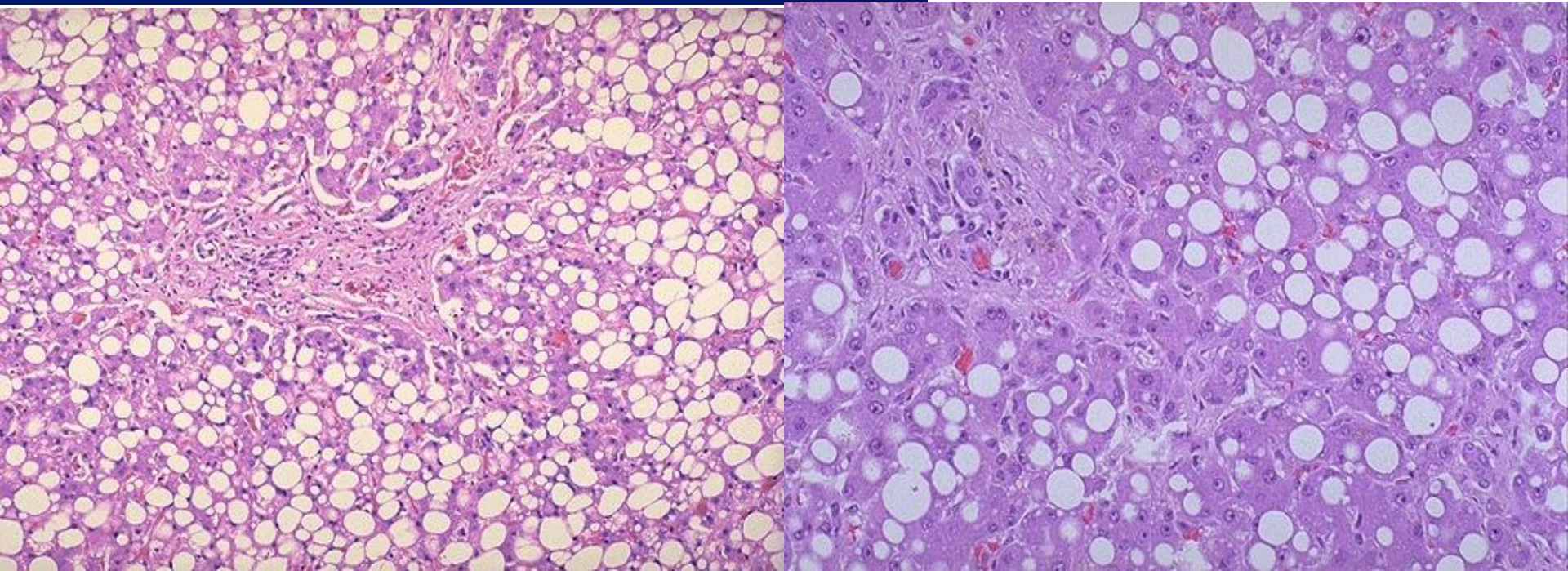


**Necroză masivă
a ficatului
(distrofie toxică).**



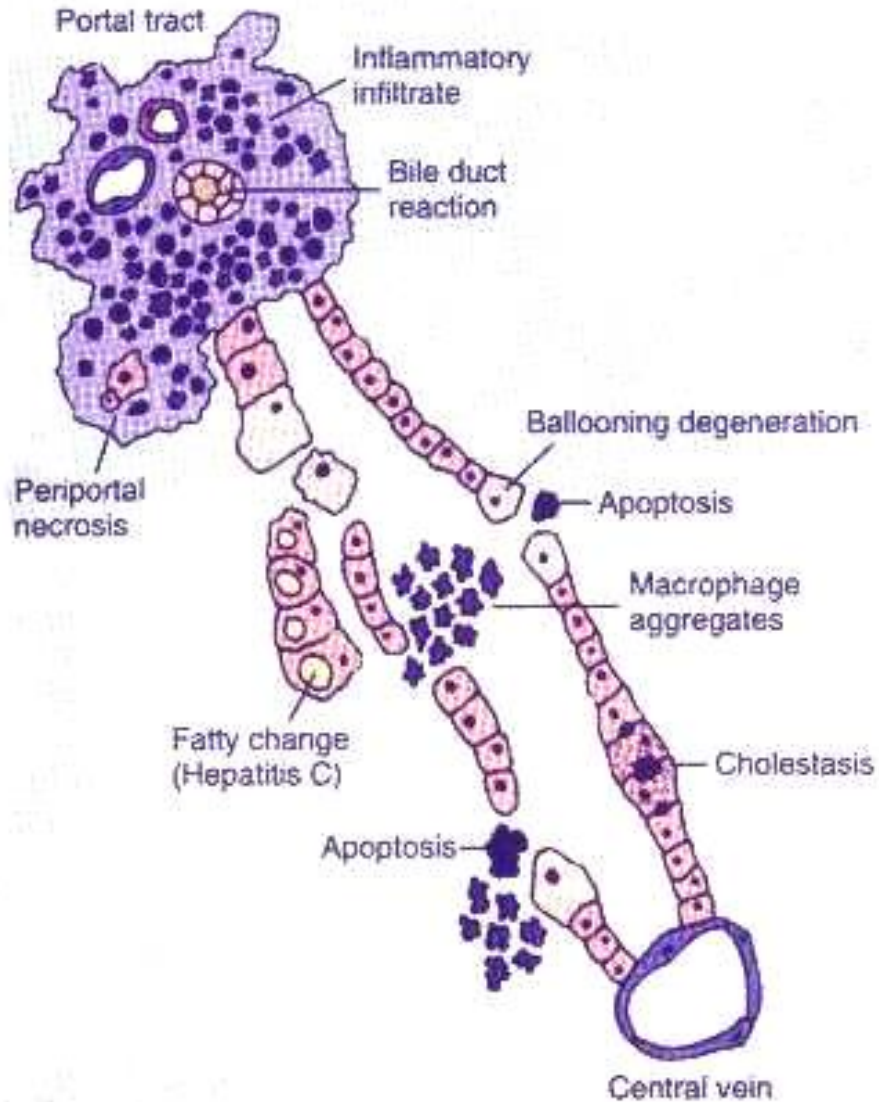


Steatoza ficatului.

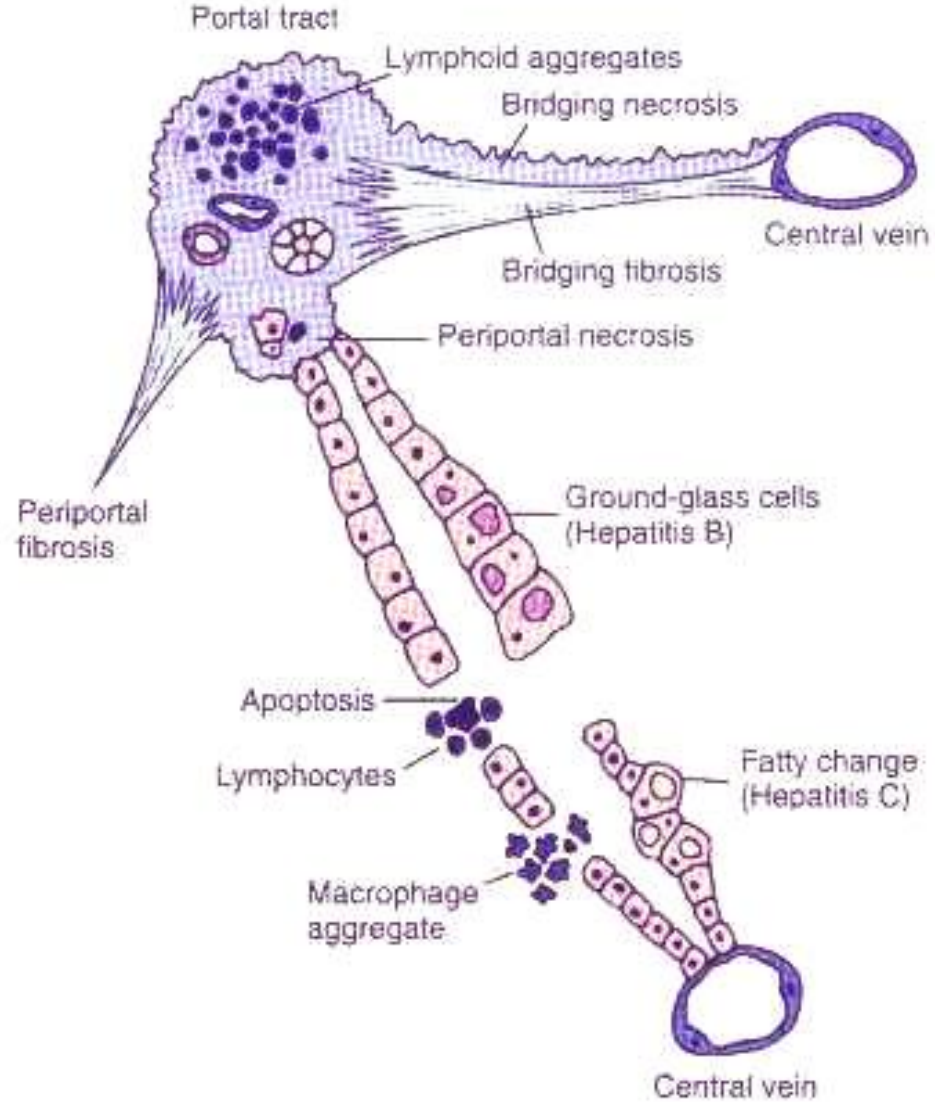


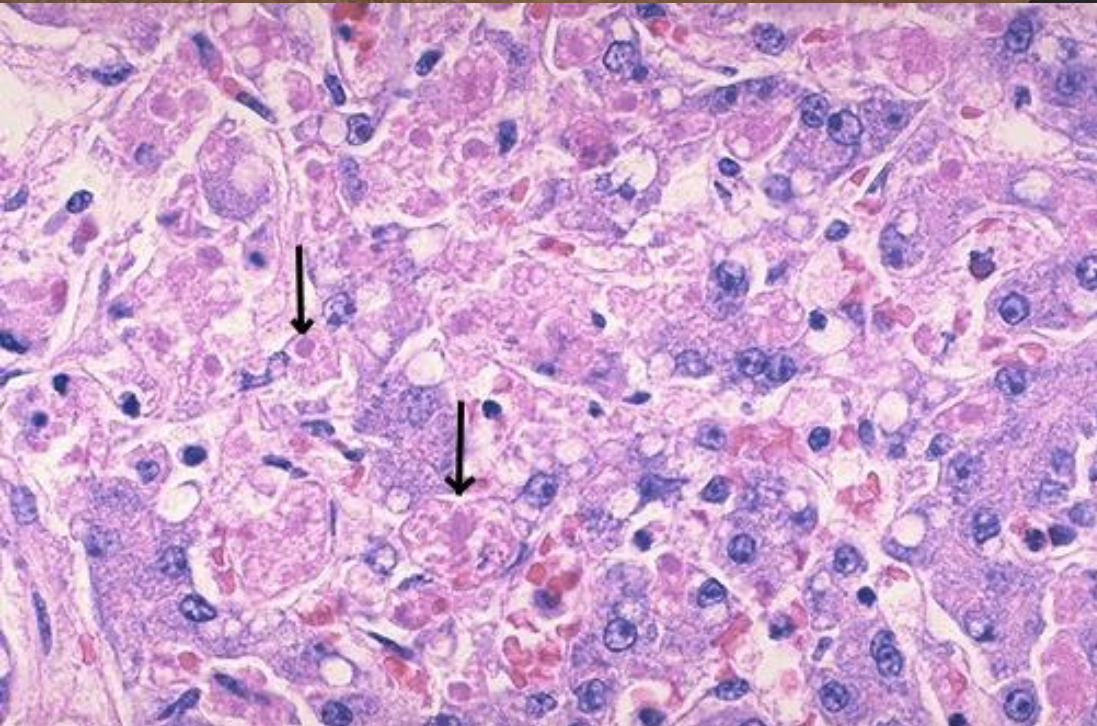
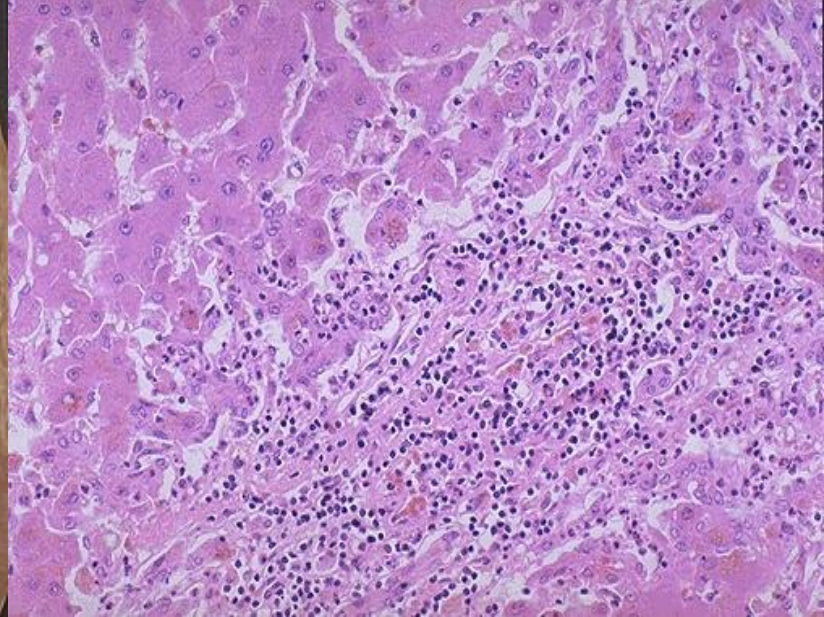

Hepatita acută vs. cronică.

ACUTE HEPATITIS

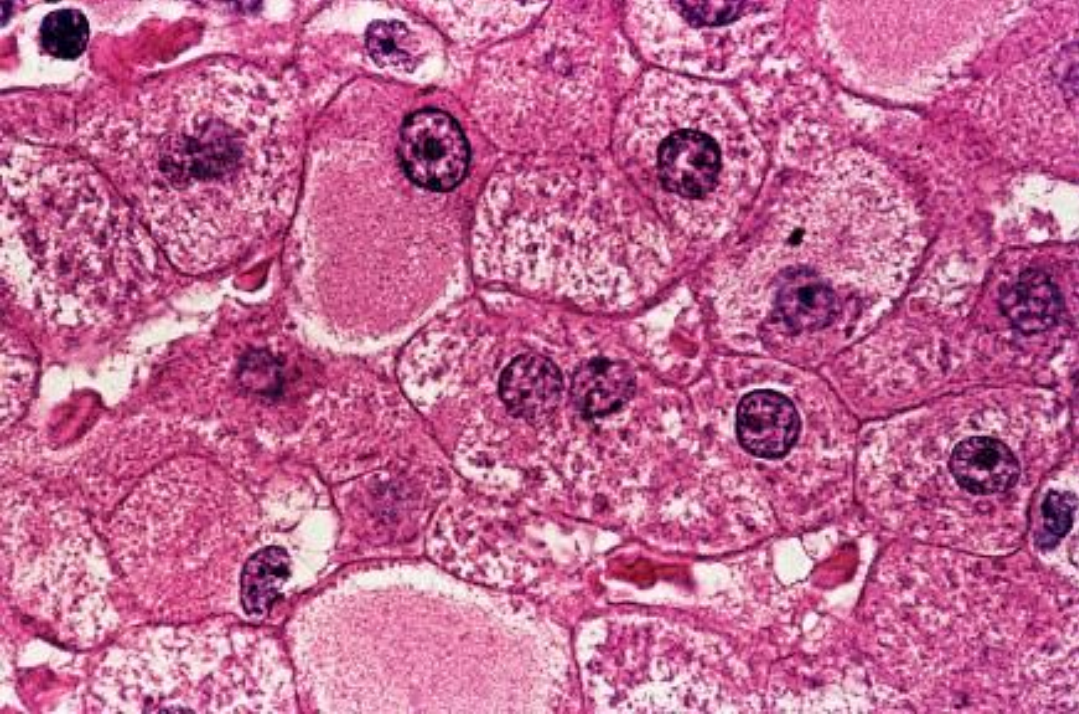


CHRONIC HEPATITIS

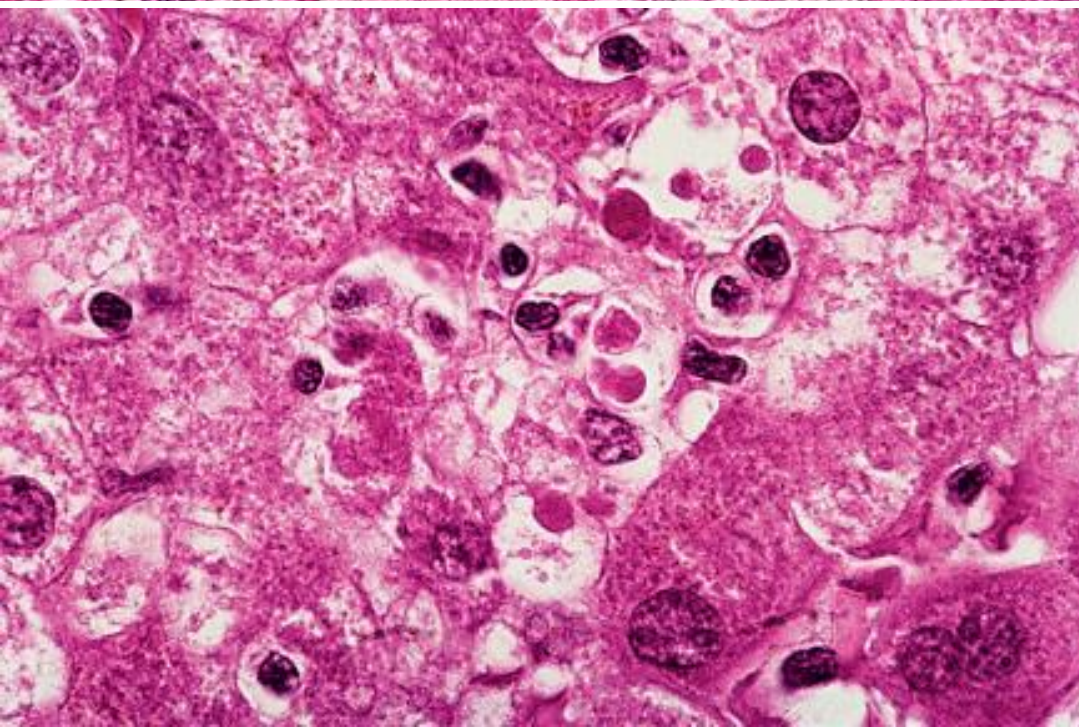




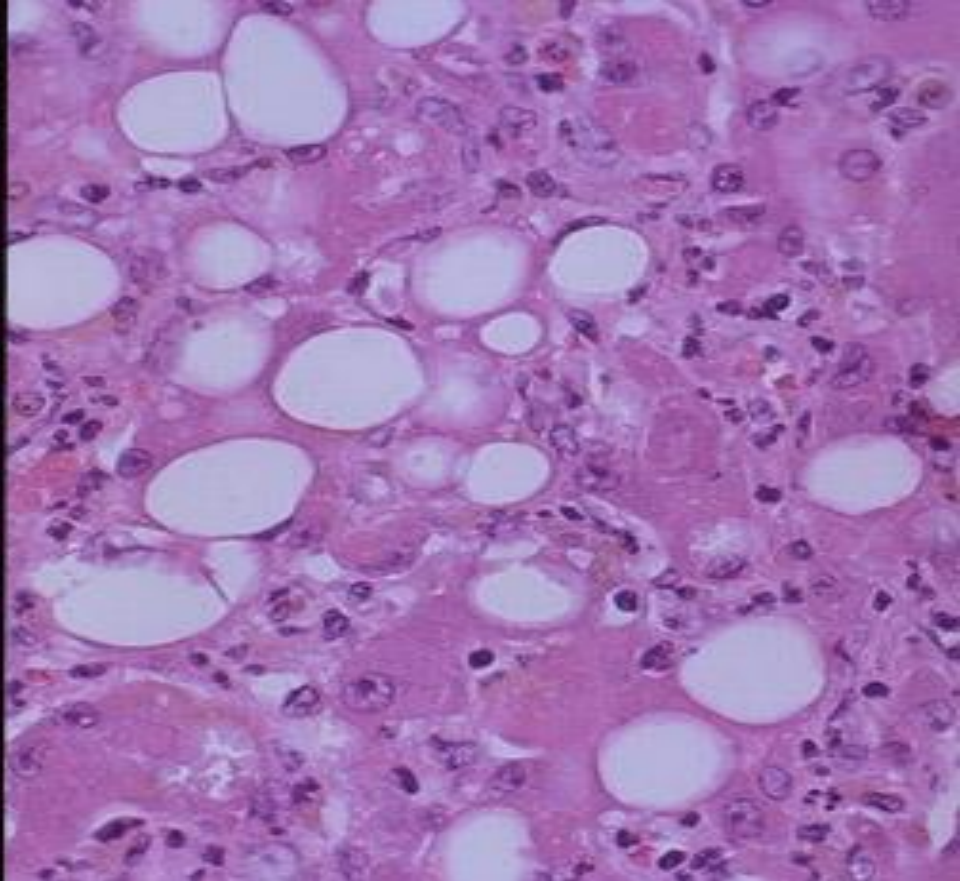
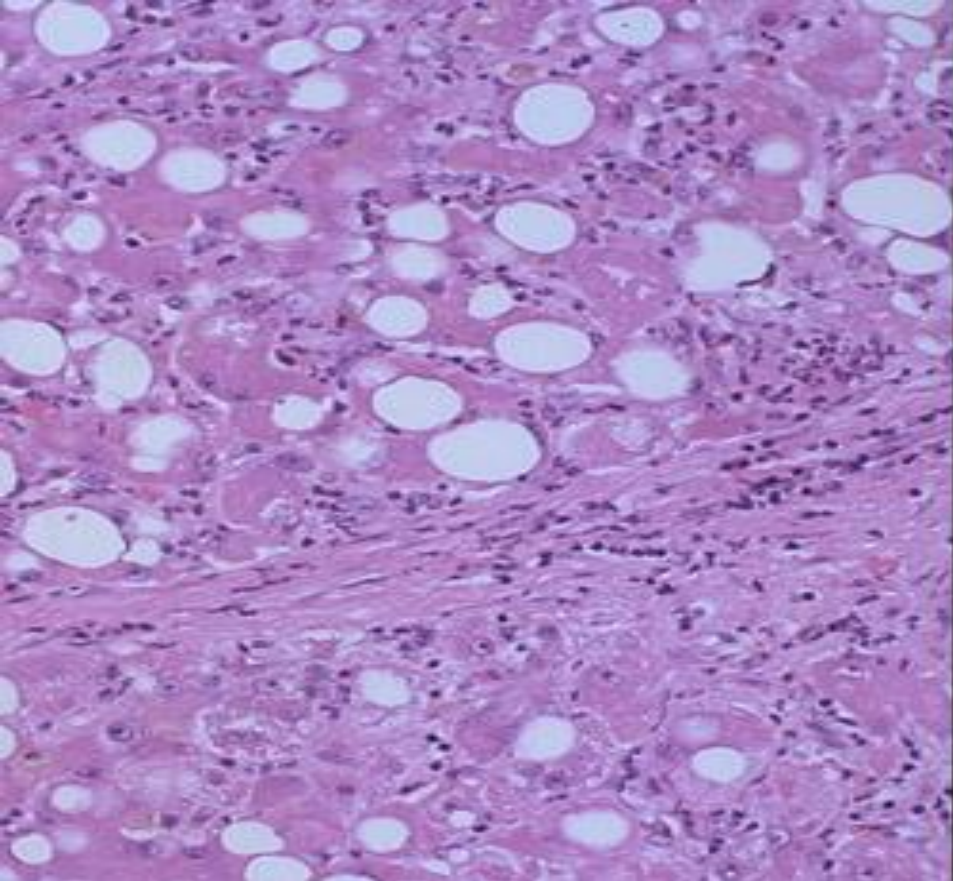
Hepatită virală,
*distrofie hidropică și corpusculi
Councilman ←,*
*infiltrația limfoidă a tractelor portale
(necroză periportală parcellară) ↑*



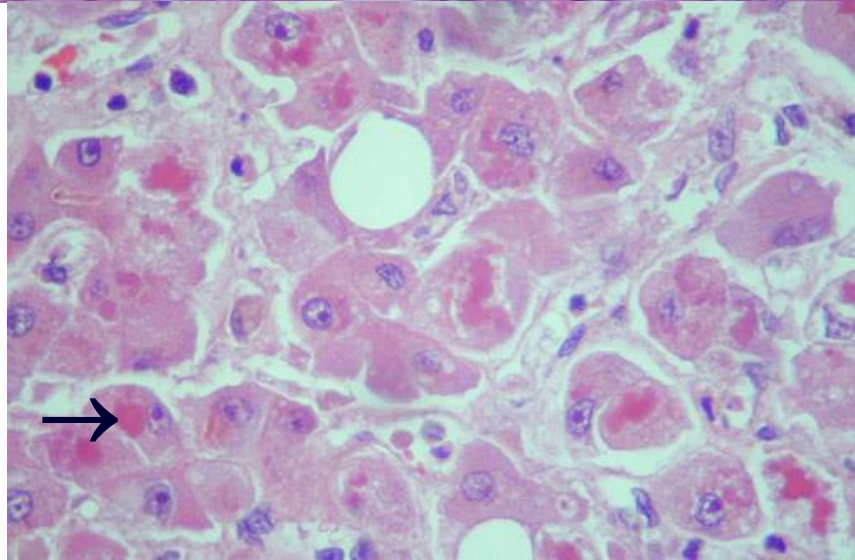
← Hepatocite “*de sticlă mată*” cu citoplasma omogenizată (acumulări masive de HBsAg)

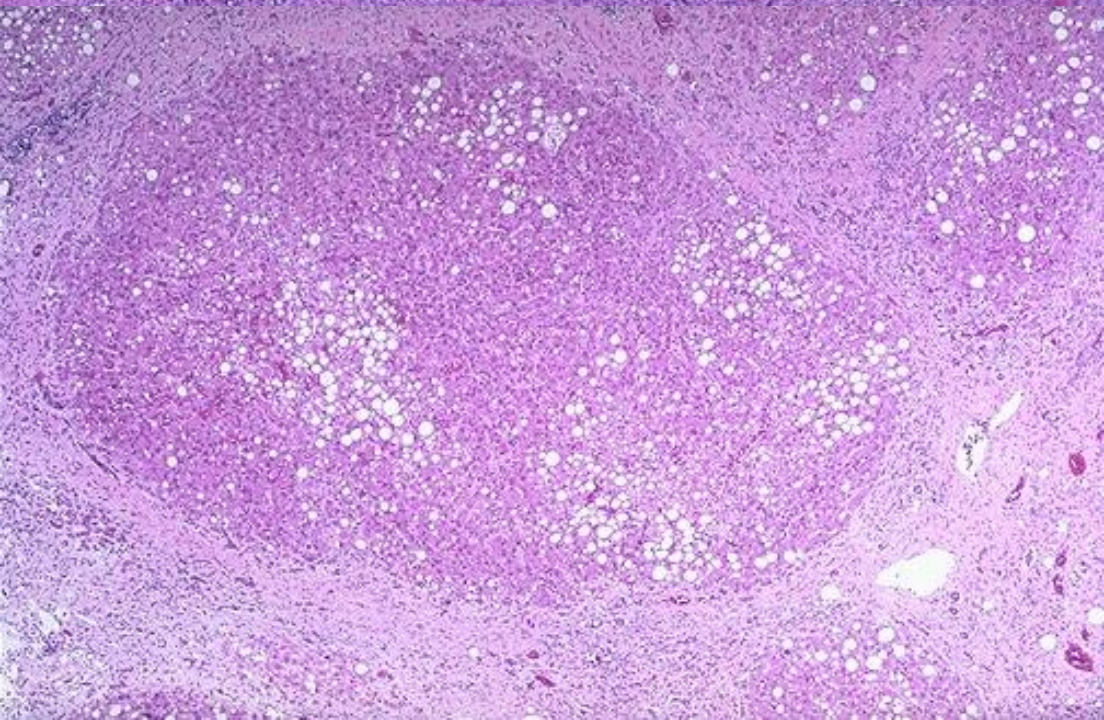
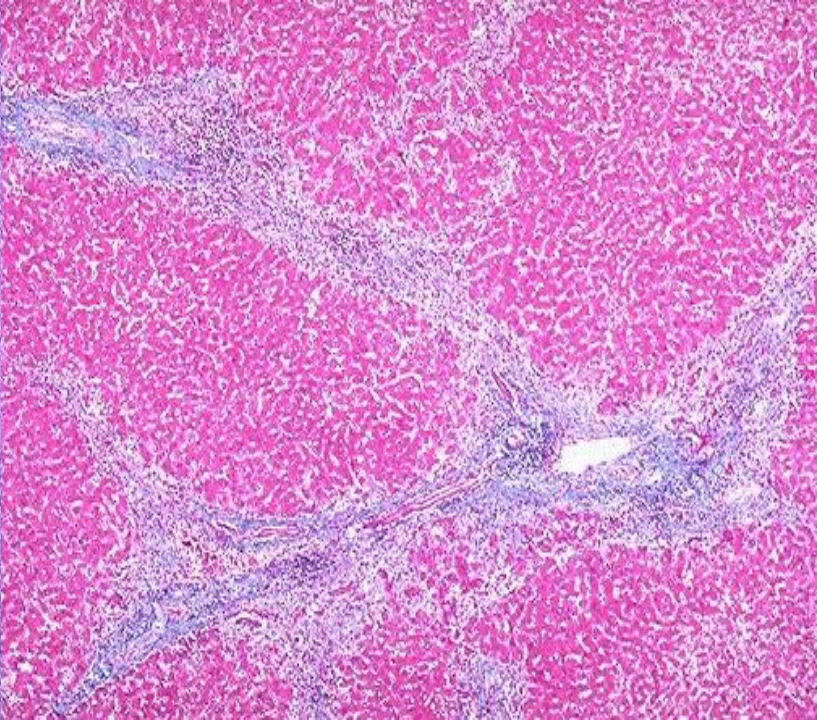
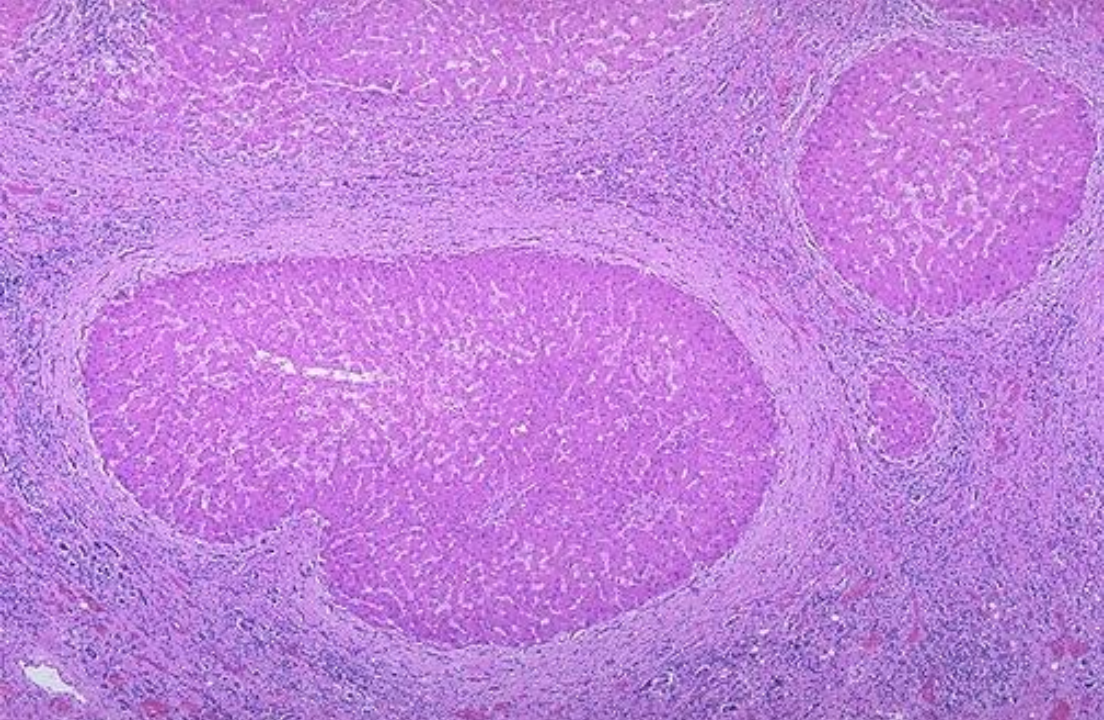


← Fragmente rotunde eozinofile de hepatocite apoptotice – *corpusculi Councilman*

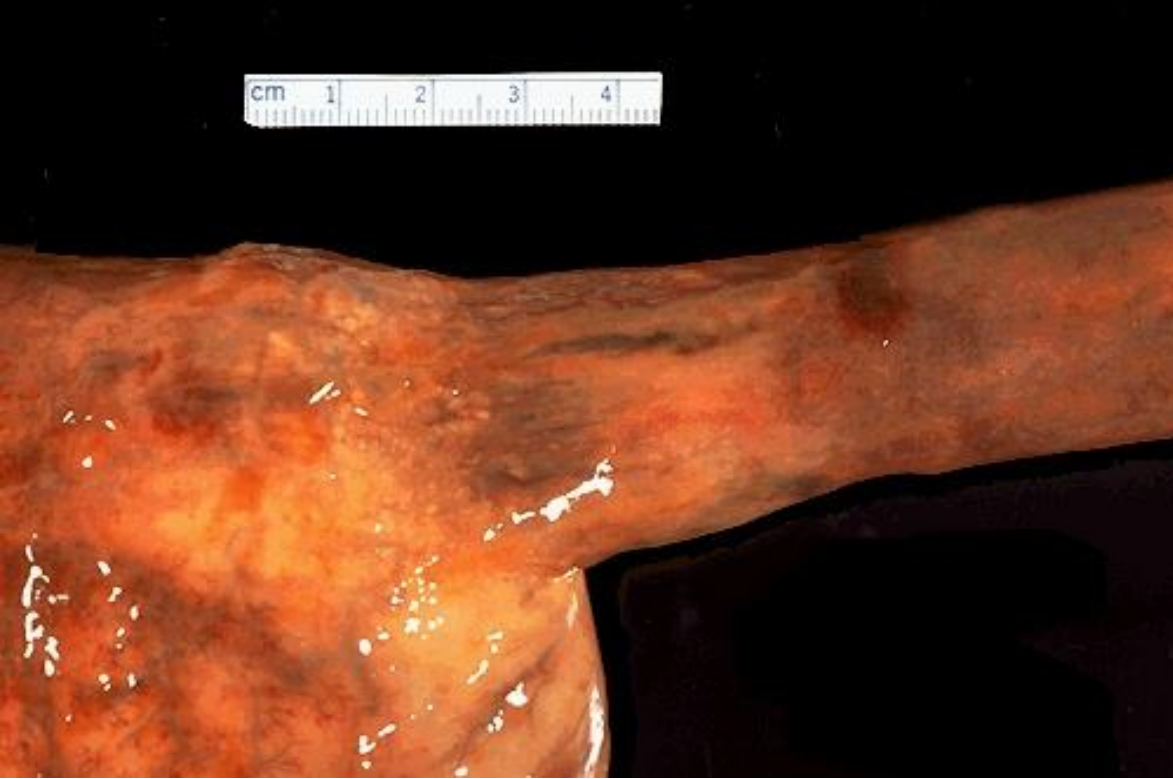

**Hepatită alcoolică,
steatoză și corpusculi Mallory**

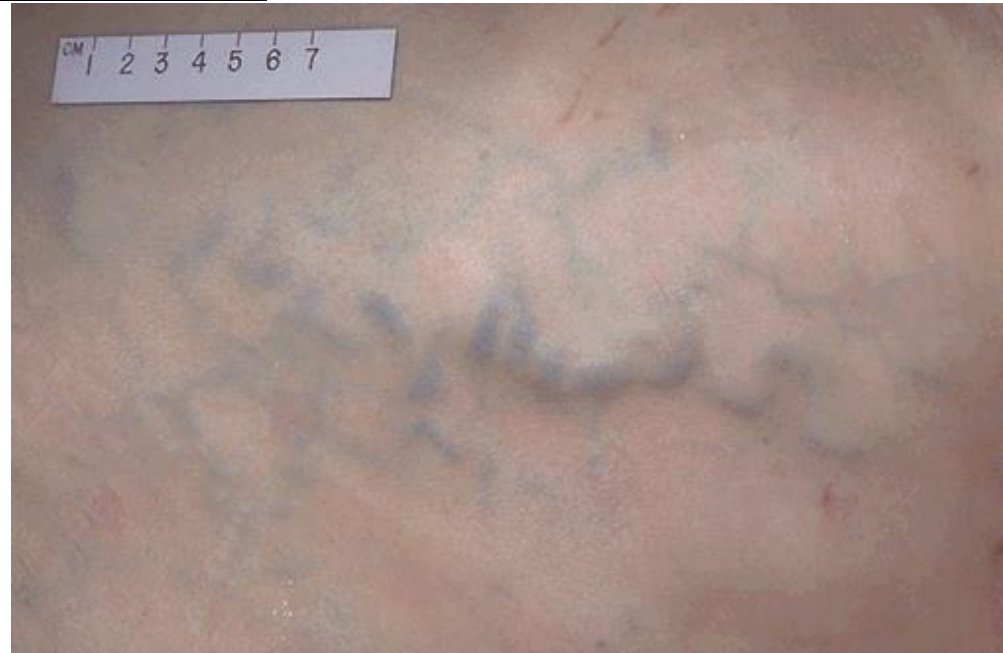


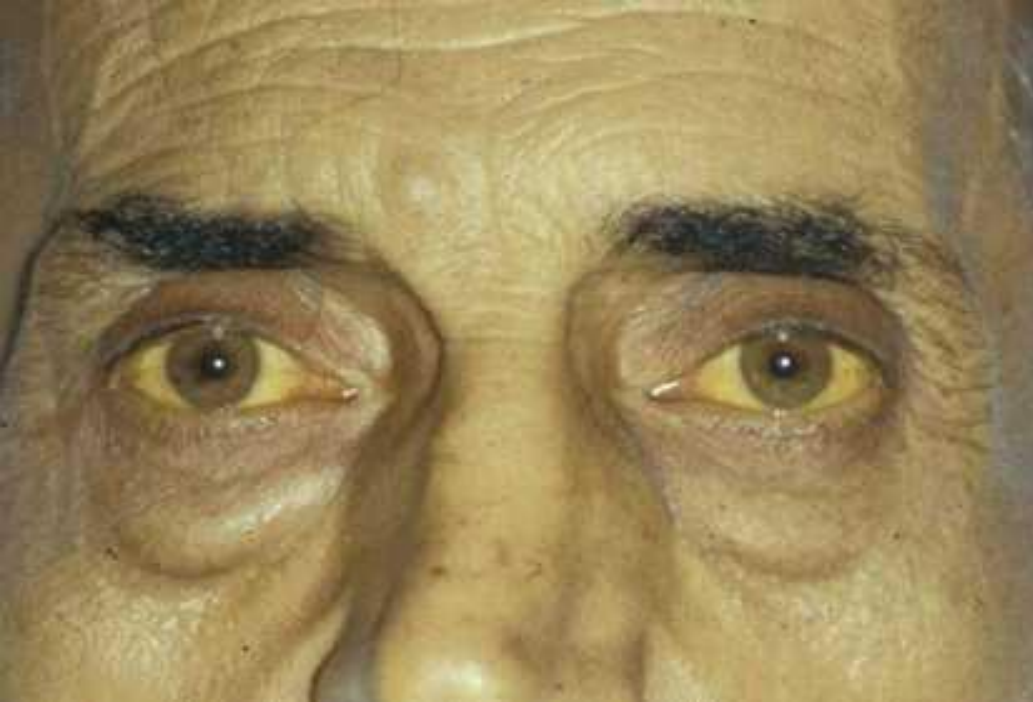
Ciroză hepatică,
aspecte microscopice.



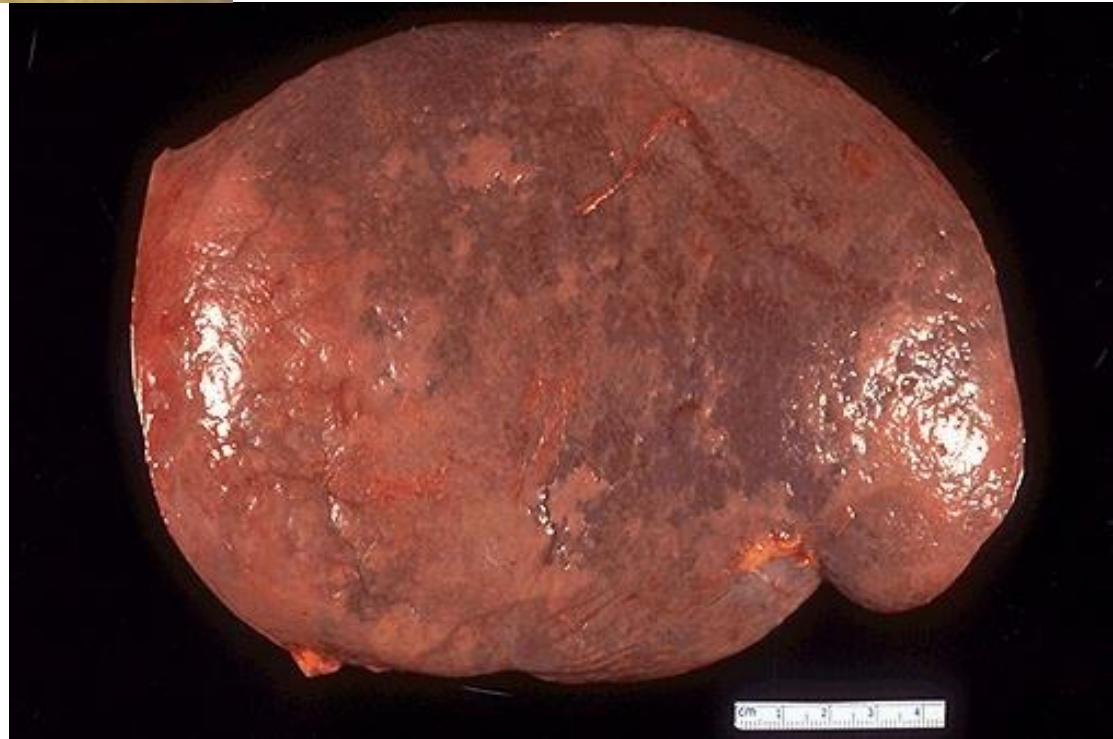**Dilatarea varicoasă a
venelor** esofagiene ↑
și a peretelui abdominal anterior → →

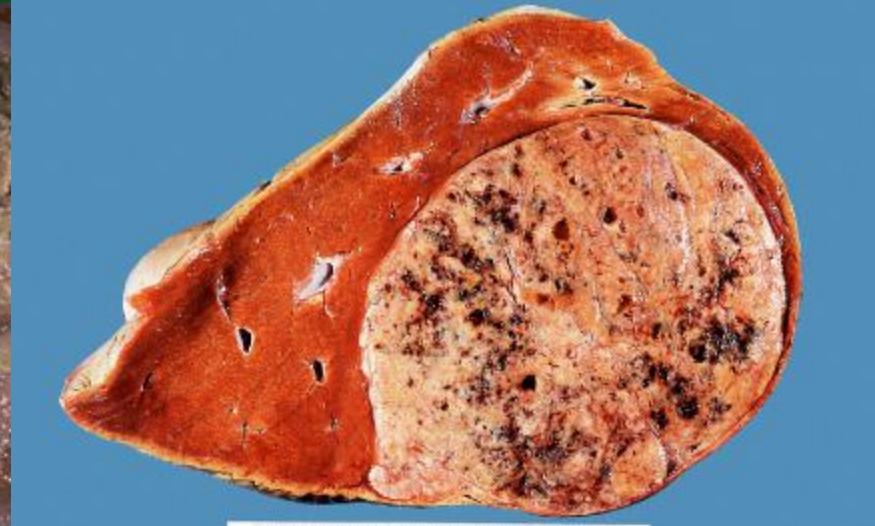
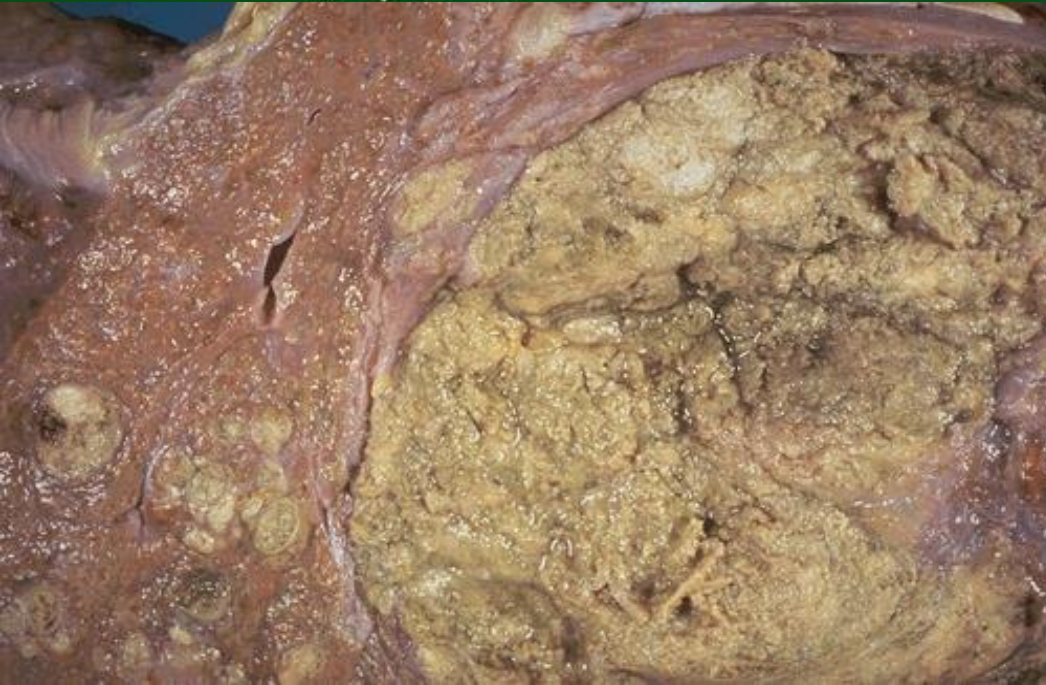
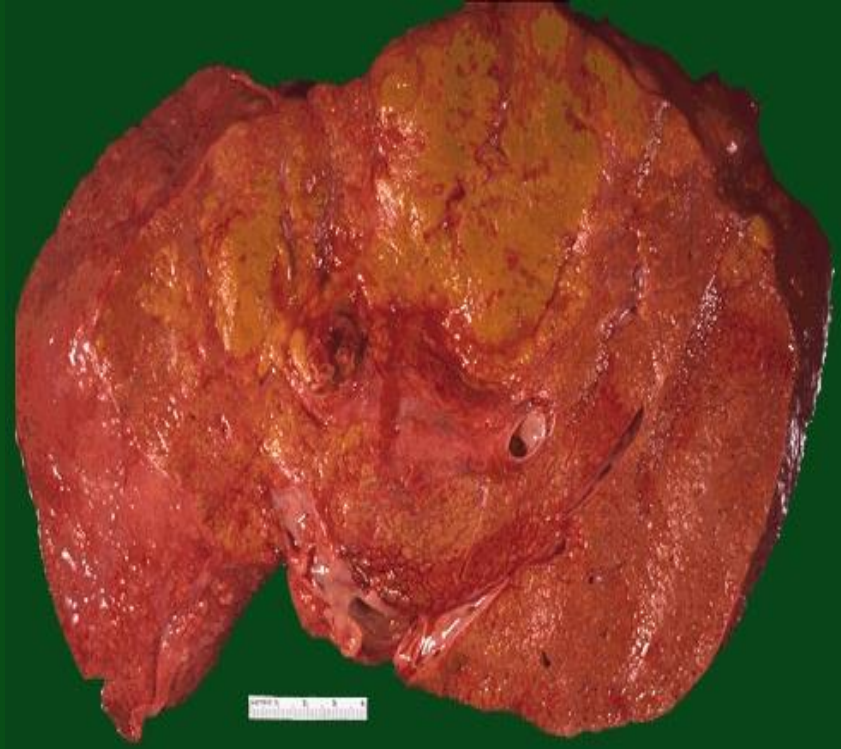



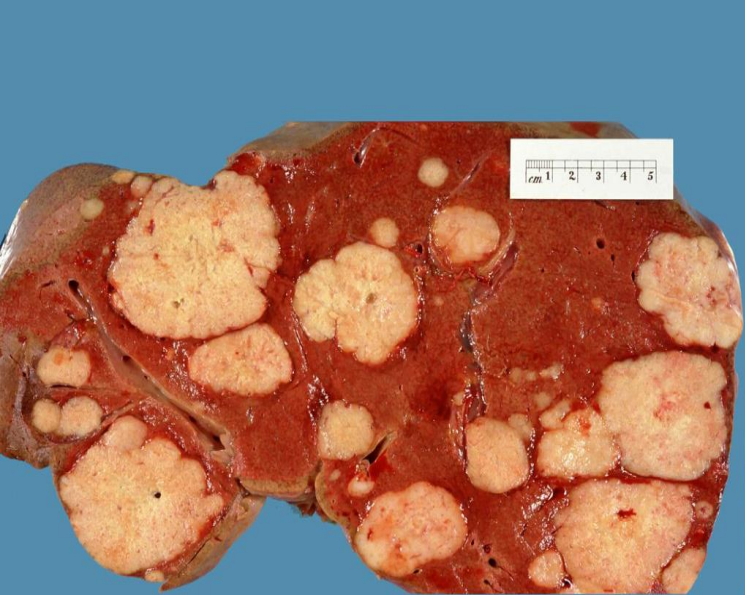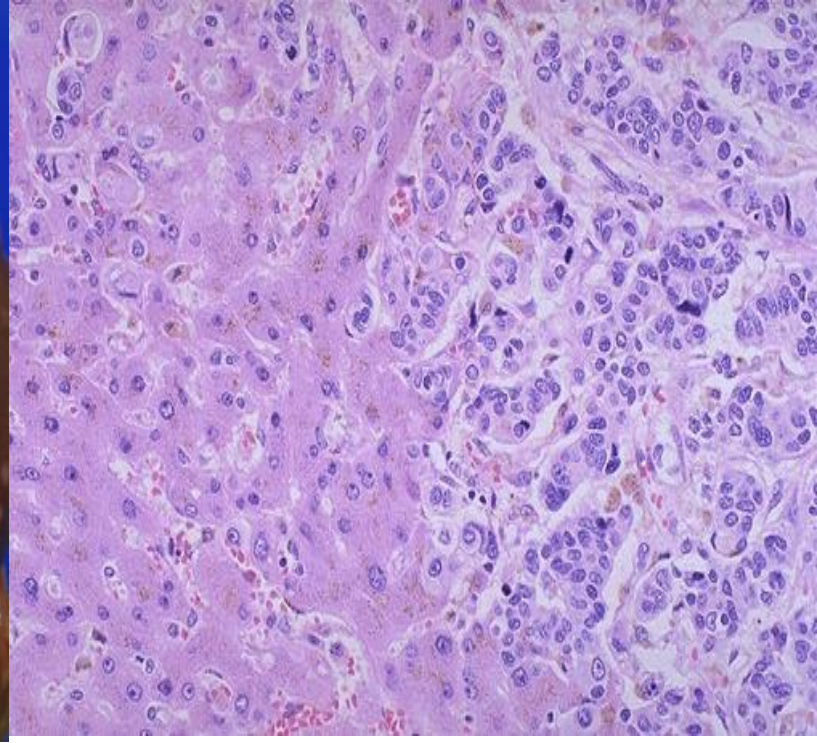
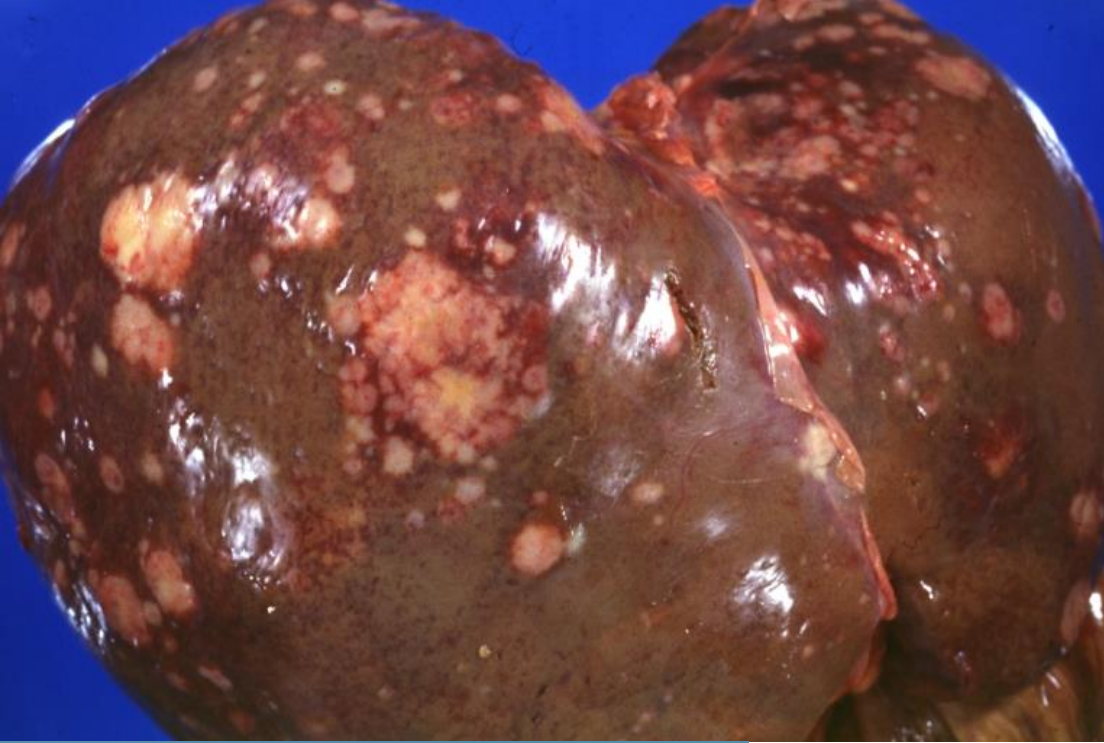
Splenomegalie.

Icter.

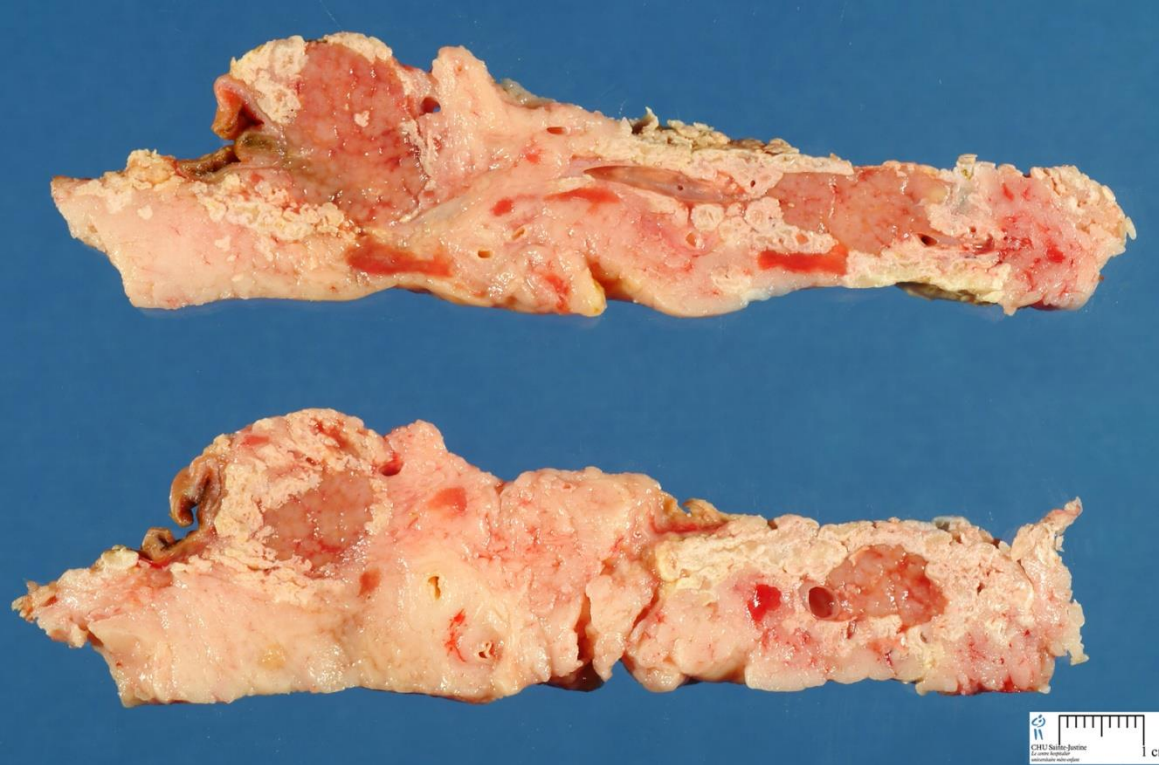




Carcinom hepatic nodular.



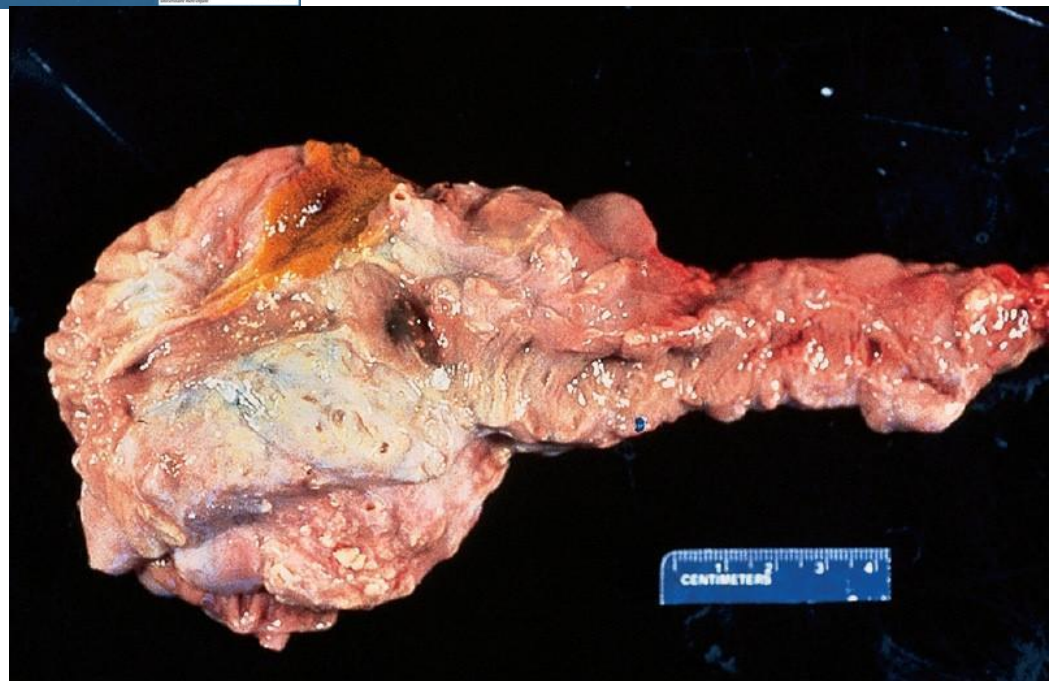**Metastaze de
carcinom în ficat.**

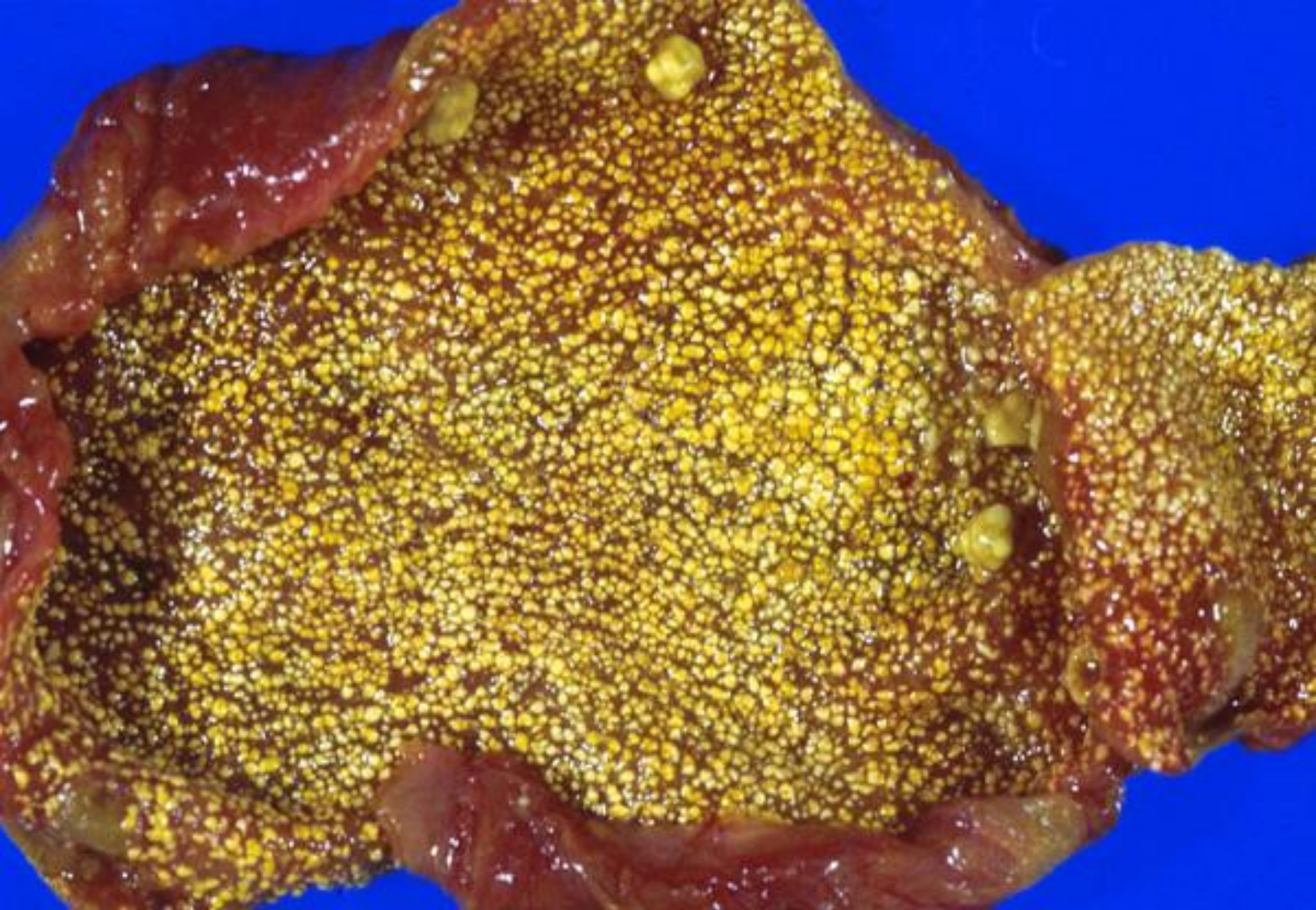


Pancreatita cronică.



Pancreatita acută.





Colesteroloza mucoasei vezicii biliare.

Variante de leziuni hepatice

Cele mai frecvente reactii celulare si tisulare la leziune (cu etiologie diversa):

- Lezarea hepatocitelor și a incluziunilor intracelulare;
- Necroza și apoptoza hepatocitelor;
- Inflamație;
- Regenerarea;
- Fibroză

Manifestări hepatice în diverse afecțiuni hepatice:

-Insuficiență hepatică,

-Ciroză hepatică,

-Hipertensiune portală,

-Dereglaarea metabolismului bilirubinei ce poate cauza coleastă și icter.

Insuficiența hepatică

Cea mai dificilă complicație a patologiei ficatului este insuficiența hepatică, ce poate apărea în rezultatul distrugerii spontane și masive a hepatocitelor (insuficiență hepatică fulminantă). Dar de obicei reprezintă stadiul terminal al patologiei hepatice cronice progresive.

Insuficiența hepatică

Indiferent de cauza, insuficiența hepatică apare doar atunci cînd sunt pierdute 80-90 % din capacitatea funcțională hepatică. După pierdea funcției hepatice de menținerea homestazei, unica tactică de tratament este transplantul hepatic.

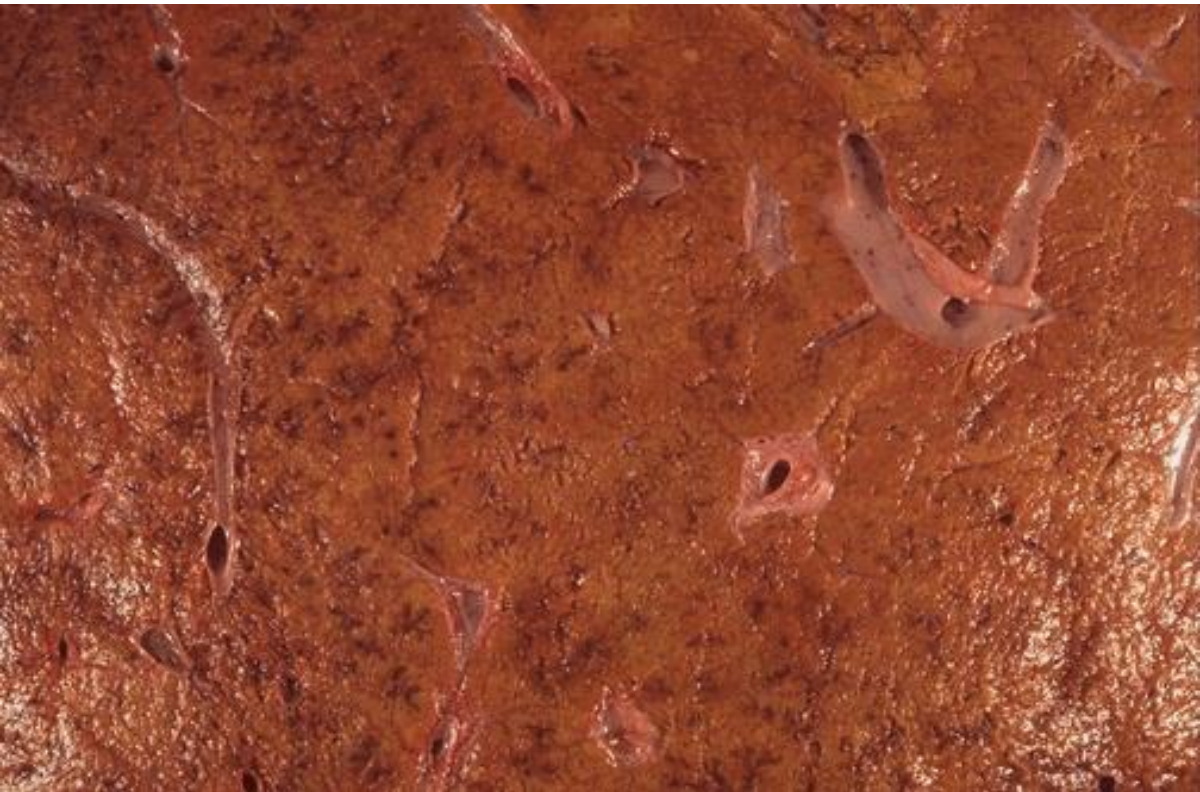
Letalitatea pacienților netratați – ajunge pînă la 80%.
Leziunile insuficienței hepatice se clasifică în 3 categorii:

1. Leziune hepatică acută.

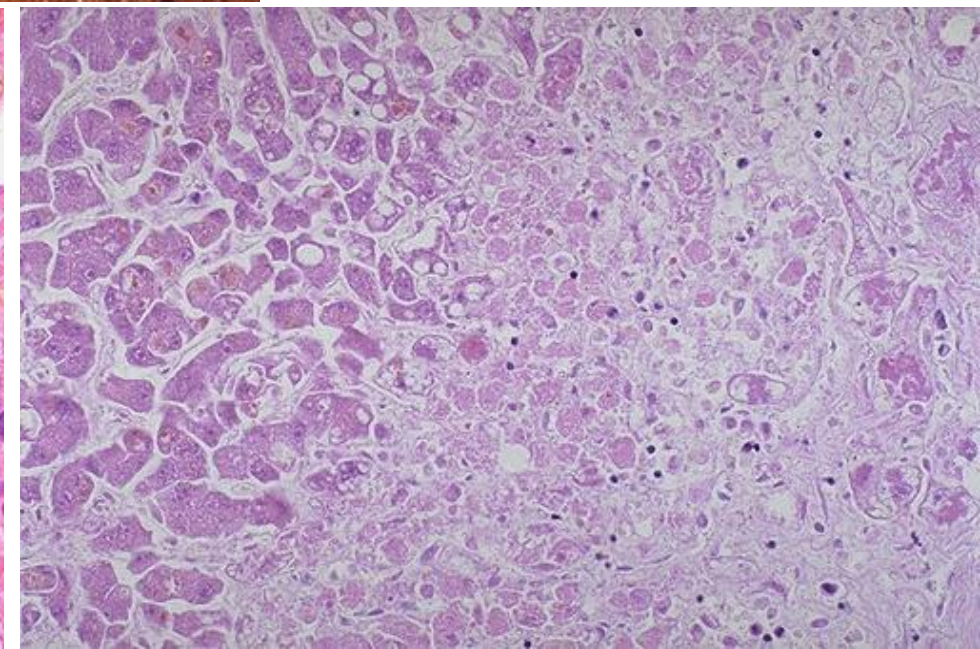
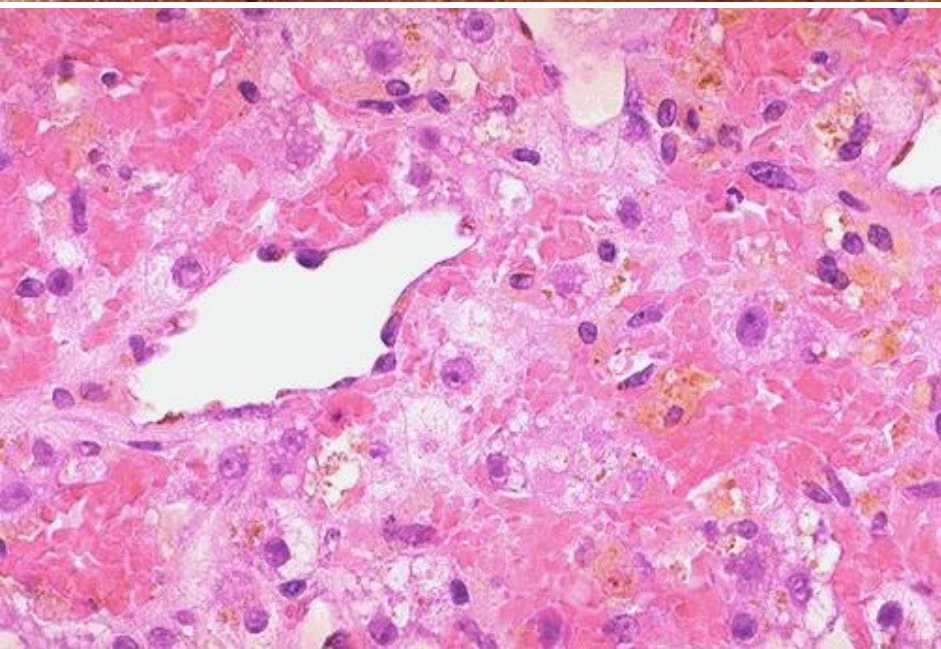
Acest tip de leziune este însoțit de encefalopatie.

- Dezvoltarea encefalopatiei în decurs de 2 săptămâni de la apariția icterului, se consideră o insuficiență hepatică fulminantă.
- Dezvoltarea encefalopatiei în decurs de 3 luni de la apariția icterului, se consideră insuficiență hepatică subacută.
- Necroza hepatocitară marcată duce la insuficiență hepatică acută, de obicei cauzată de medicamente și toxine.

- **Administrarea accidentală sau conștientă de acetaminofen (paracetamol).**
- Halotan.**
- Preparate antimicrobacteriene (rifampicină și izoniazidă).**
- Antidepresive.**
- Ciupeci otrăvitoare**
- Virus hepatic tip A (HAV) în 4 % din cazuri, duce la insuficiență hepatică acută.**
- Virus hepatic B (HBV) — în 8%.**
- Hepatiita autoimună și hepatita de etiologie necunoscută- 15% din cazuri.**
- Virus hepatic C (HCV) – foarte rar cauza necroză hepatică difuză.**



Hepatoză acută
Distrofie toxică a
ficatului.



2. Boală hepatică cronică. Este cea mai frecventă cauză a insuficienței hepatice și concomitent rezultatul hepatitei cronice persistente, în final rezultând ciroza hepatică.

3. Dereglarea funcției hepatice fără necroză hepatocitară. Uneori în absența necrozei hepatocitare, hepatocitele nu sunt capabile să îndeplinească funcția metabolică (de exemplu în cazul intoxicației cu tetraciclină sau distrofie lipidică acută în sarcină).

Semnele clinice:

- icter

- **hipoalbuminemie** – manifestată prin edeme periferice

- **hiperamoniemie** – rol important în reglarea funcției cerebrale

- **Miros dulceag- acru (fetor hepatic) de la pacient. Cauzat de formarea mercaptanelor eliminate de bacteriile tractului gastro-intestinal în timpul degradării aminoacizilor de metionină ce conțin sulf.**

- **Eritem palmar**, în rezultatul vasodilatării locale (simptomul palmelor hepatice) și steluțe vasculare.

Semne clinice:

Dereglarea metabolismului estrogenic, în consecință cu dezvoltarea hiperestrogenemiei, ce se consideră o cauză a manifestărilor cutanate:

-Eritem palmar, în rezultatul vasodilatării locale (semnul palmelor hepatice) și steluțe vasculare. Fiecare steluță vasculară este conținută o arteriolă dilatată pulsatilă ramificată.

-La bărbați hiperestrogenemia duce la hipogonadism și ginecomastie.

-Dereglarea sintezei factorilor de coagulare în ficat, duce la apariția coagulopatiilor ce se complică cu hemoragii masive gastro-intestinale.

Trei complicații ale insuficienței hepatice merită o discuție separată în legătură cu mortalitatea crescută:

1. Encefalopatia hepatică - tulburări de comportament, confuzie pronunțată, stupoare și până la comă profundă și moarte. Encefalopatia hepatică apare din cauza transmiterii afectate a impulsurilor nervoase în sistemul nervos central și a transmiterii neuromusculare și este asociată cu un conținut ridicat de amoniac în sânge și sistemul nervos central, care perturbă funcționarea neuronilor și contribuie la dezvoltarea edemului cerebral.

2. Sindrom hepato-renal — formă de insuficiență renală, se dezvoltă la persoane cu insuficiență hepatică severă, un semn incipient a sindromului hepato-renal, este scăderea producției de urină, însoțită de creșterea % concentrației azot și creatinină în sânge.

3. Sindrom hepato-pulmonar - se caracterizează prin triada clinică: boala hepatică cronică, vasodilatație pulmonară și hipoxemie.

Ciroză hepatică

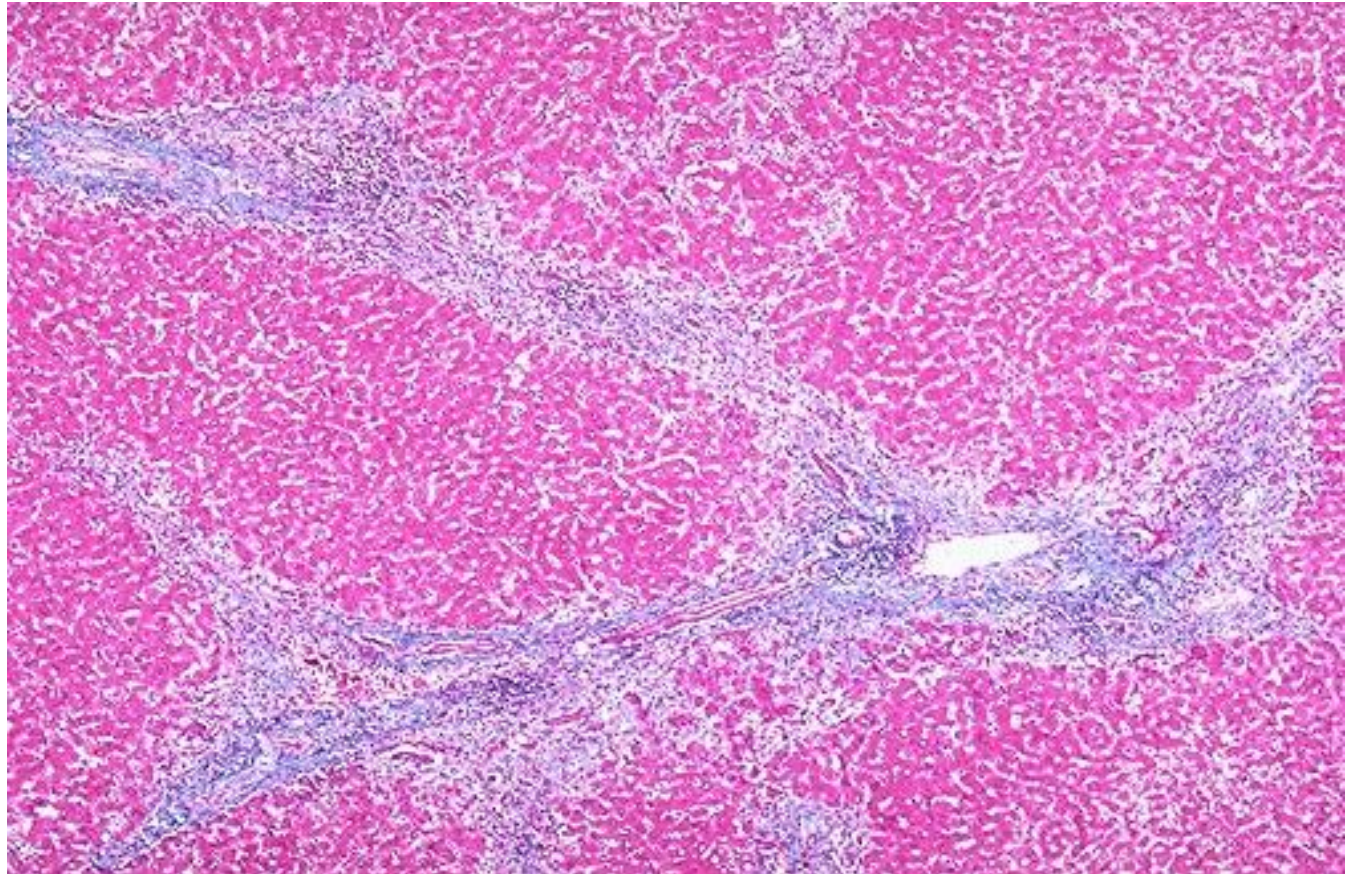
Cele mai frecvente cauze ale cirozei hepatice din lume:

- Abuz de alcool.
- Hepatite virale.
- Steatohepatoză nealcoolică.

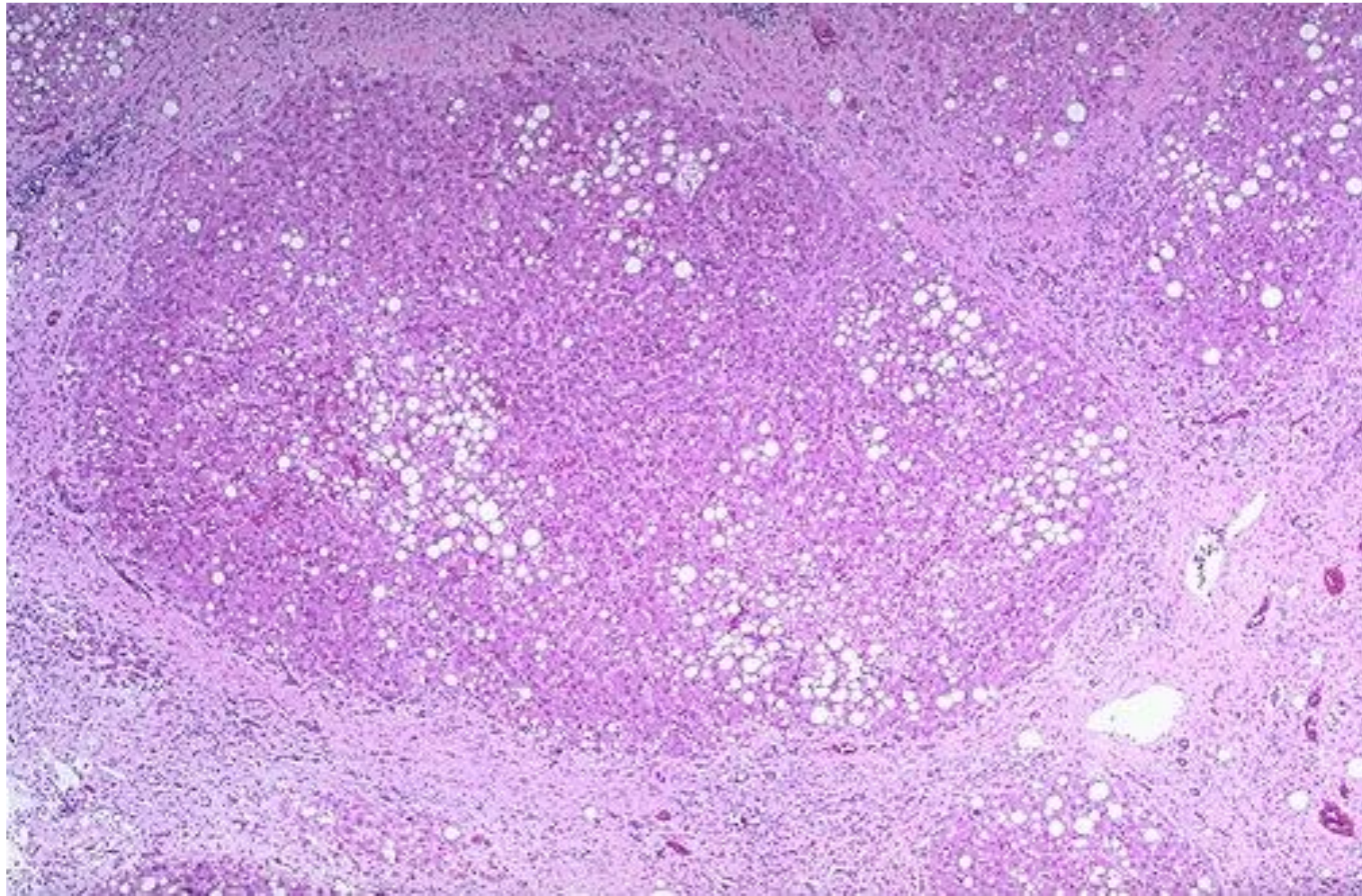
Alte cauze includ boala tractului biliar și suprasolicitarea fierului.

Ciroza ca stadiu terminal al bolii cronice hepatice se caracterizează prin trei caracteristici morfologice principale:

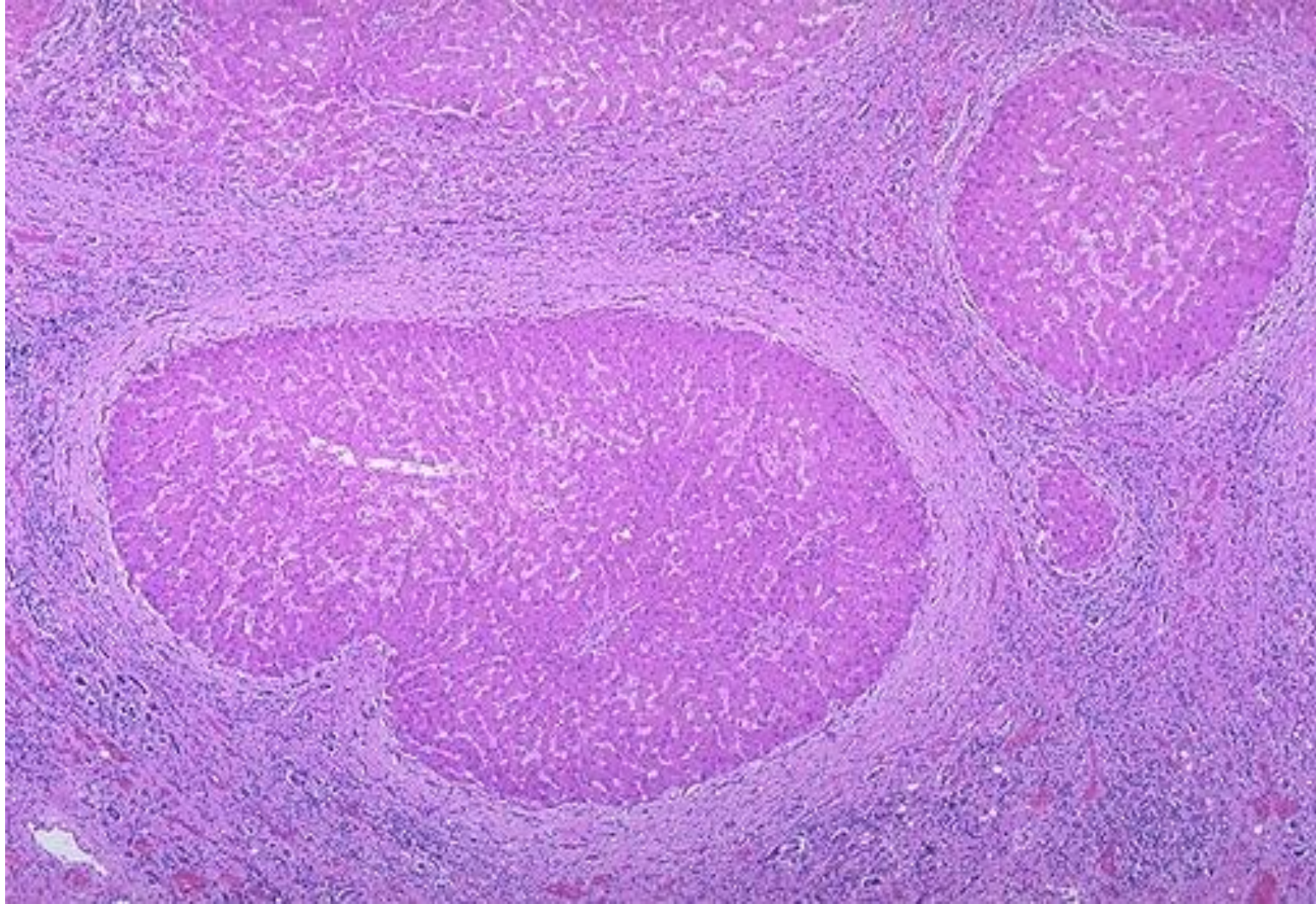
- formare de septuri fibroase sub formă de travee de țesut fibro-conjunctiv cu formare de pseudonoduli și apropierea triadelor. Fibroza — este un proces dinamic de acumulare și remodelare de colagen, care reprezintă semnul distinctiv a lezării hepatice progresive.

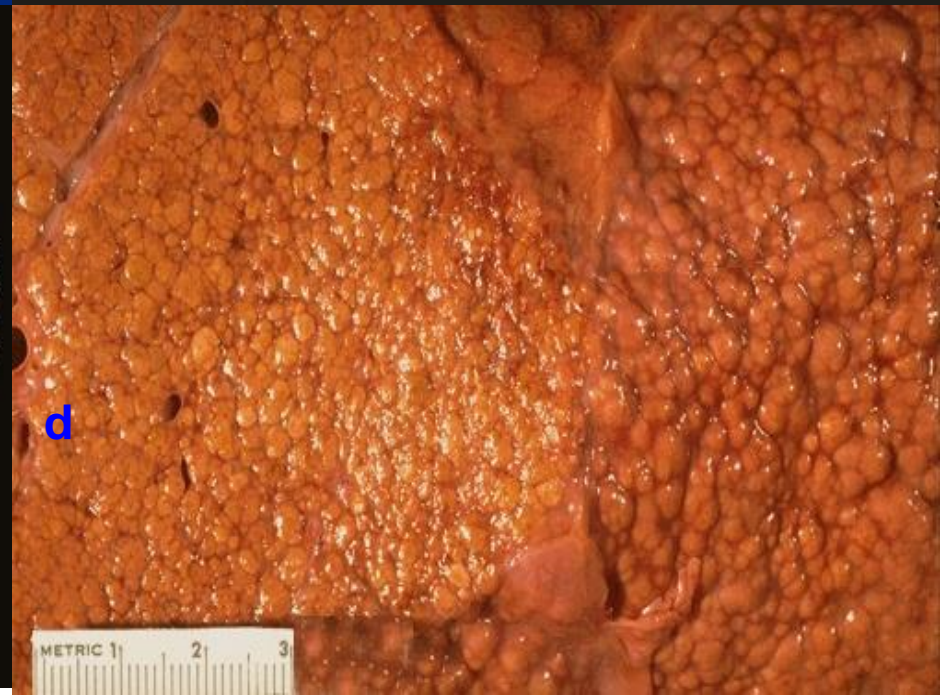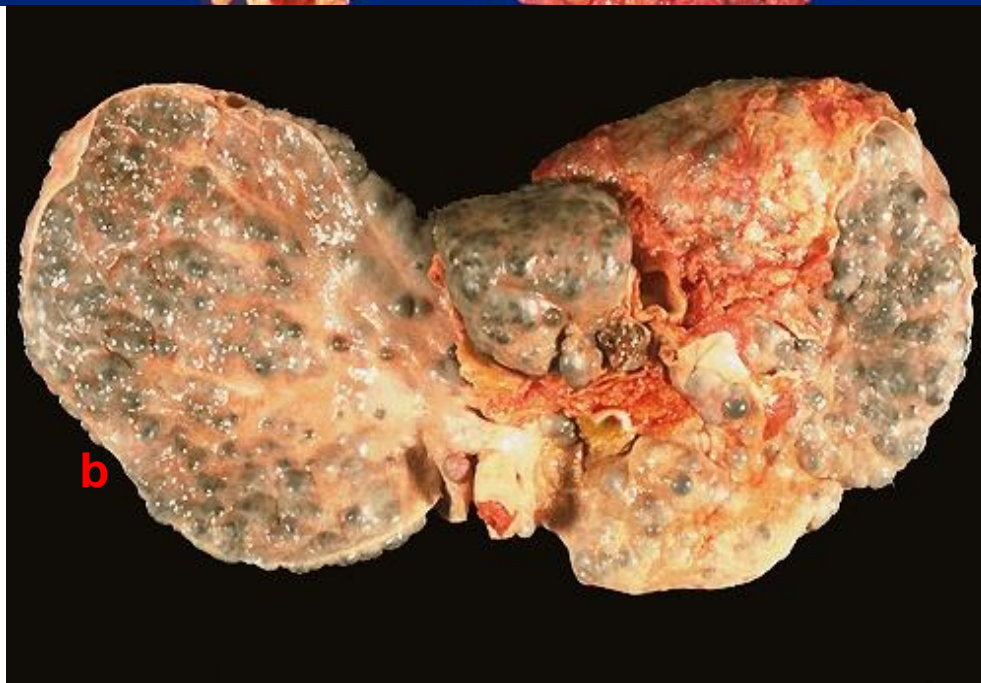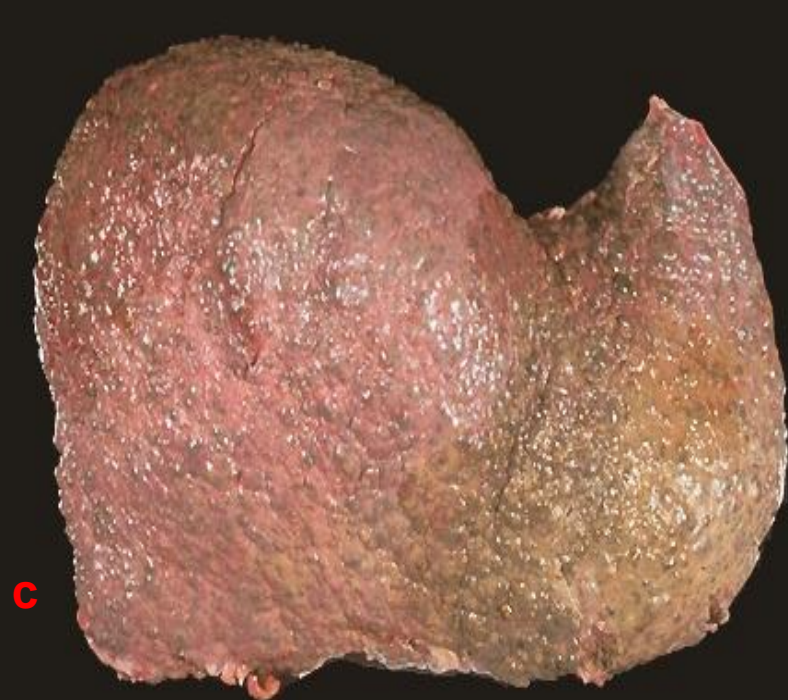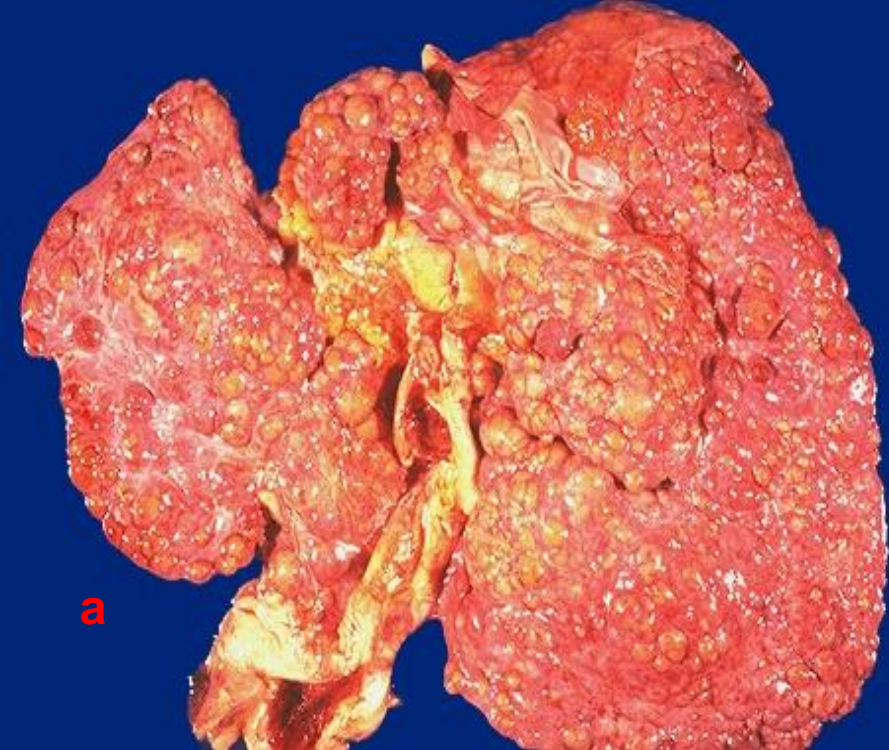


- ***formare de pseudonoduli***, înconjurați de țesut fibros, dimensiunile nodulilor variază, de la <math><0,3\text{ cm}</math> –micronodulară până la câțiva cm – **macronodulară**. Formarea pseudonodulilor este rezultatul procesului de regenerare și cicatrizare.



- dereglarea arhitectonicii tisulare: Lezarea parenchimului urmat de fibroză difuză ce implică ulterior tot parenchimul hepatic. Leziunile focale de cicatrizare nu duc la ciroza hepatică și formare de noduli .





Semnele clinice

Aproximativ în 40% din cazuri, ciroza hepatică este asimptomatică până în stadiul terminal.

Principalele cauze a deceselor sunt:

- Insuficiență hepatică progresivă.
- Complicațiile induse de hipertensiune portală.
- Dezvoltarea carcinomului hepatocelular.

HIPERTENSIUNE PORTALĂ

Cauzele

Cauzele care duc la o creștere a rezistenței vaselor portale la fluxul de sânge pot fi împărțite în :

-*prehepatic* – tromboza venei porte;

-*intrahepatic* - insuficiență ventriculară dreaptă severă, obstrucție a venelor hepatice;

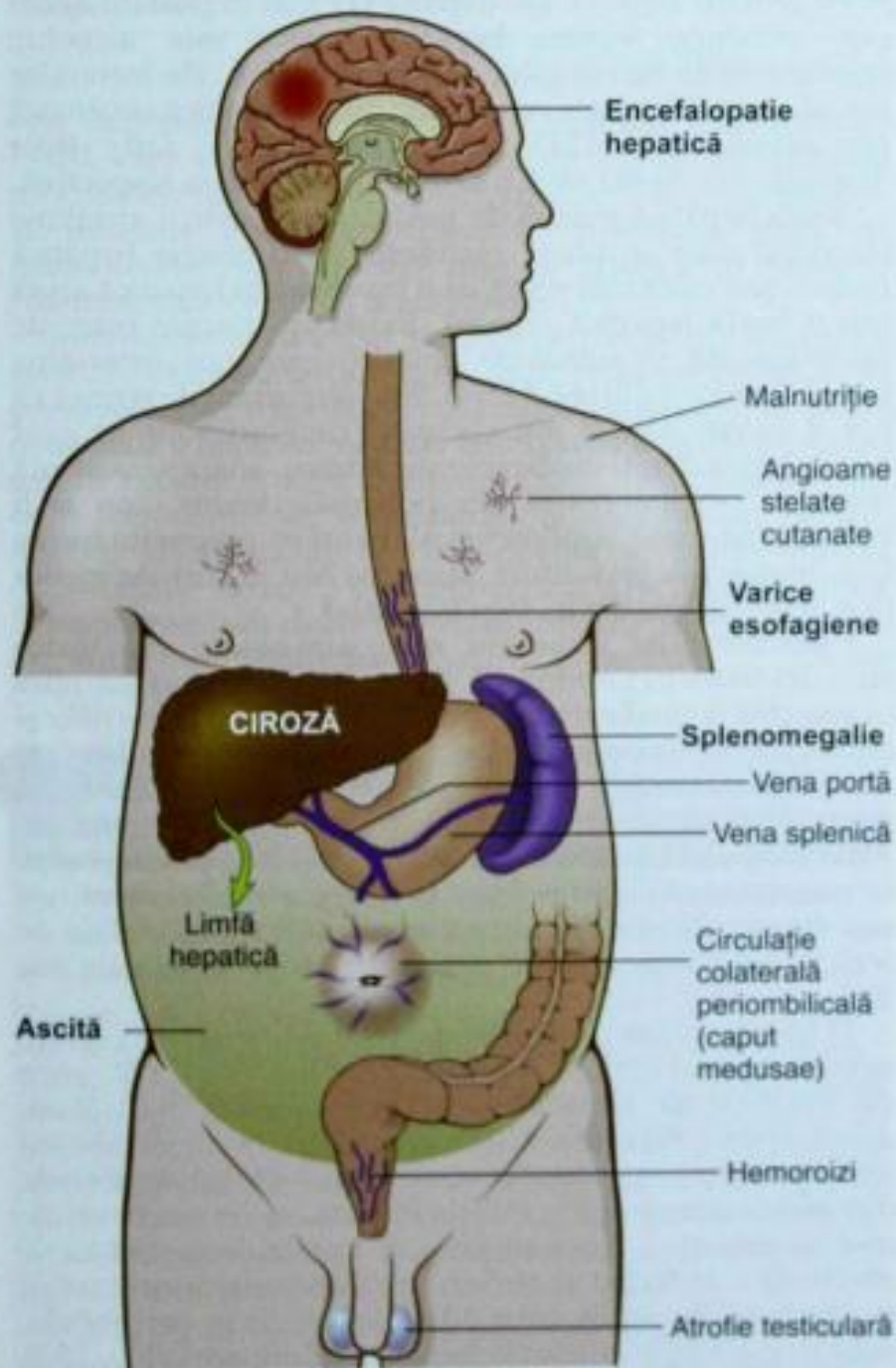
-*posthepatic* - ciroza hepatică.

Principalele manifestări clinice ale hipertensiunii portale în ciroză :

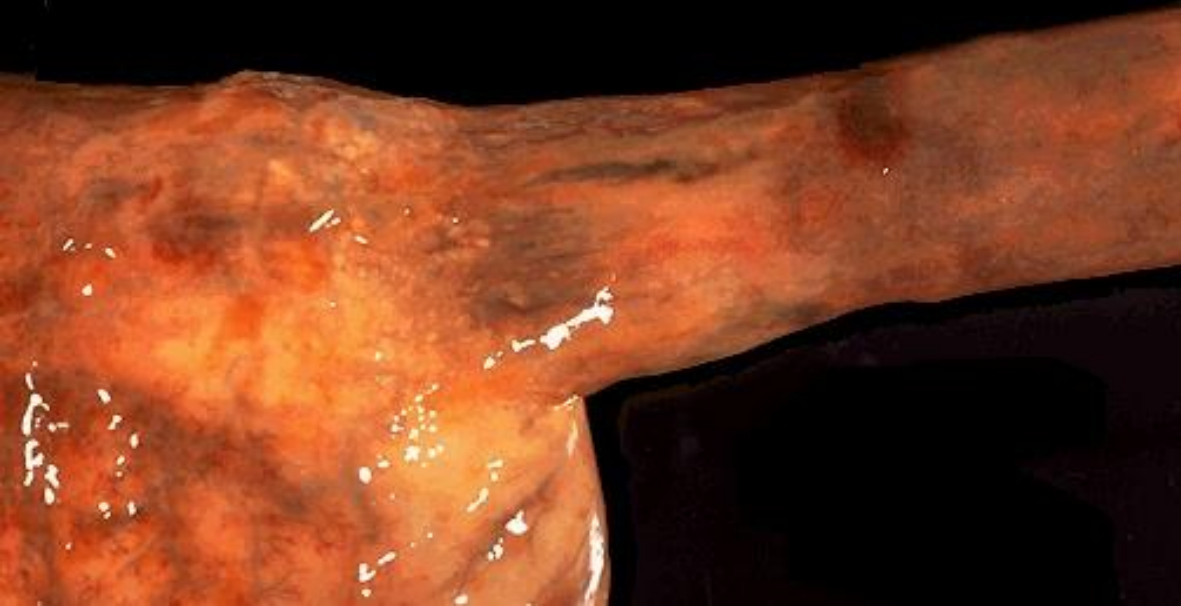- ascita - acumularea de lichid în exces în cavitatea abdominală.
- anastomoze portocaval –
 - a. hemoroizii pot fi uneori o sursă de sângerare, dar rareori pun în pericol viața.
 - b. dilatare avaricoasă a venelor esofago-gastrice, se observă la ~ 40% dintre pacienții cu ciroză hepatică și care provoacă hematemeză masivă, care în 50% din cazuri duce la moarte. Mortalitatea în fiecare episod de sângerare atinge 30%
 - c. "cap de meduză" – dilatarea venelor superficiale pe peretele abdominal anterior de la ombilic până la marginea inferioară a coastelor.
- Posthepatice – ciroză hepatică.

Principalele manifestări clinice ale hipertensiunii portale în ciroza ficatului:

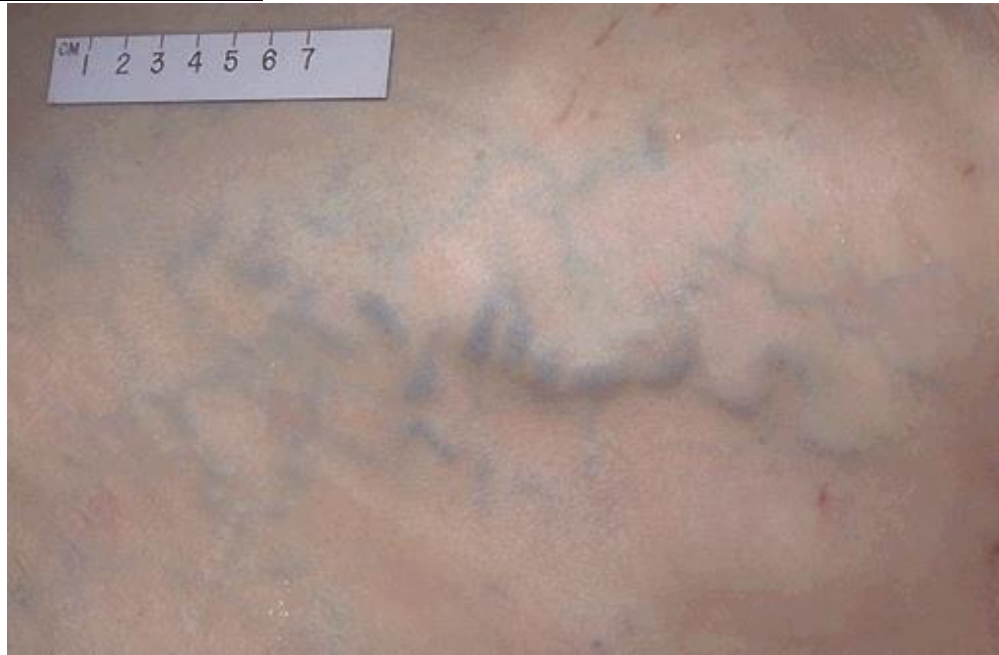- *Splenomegalie*. Stagnarea prelungită a sângelui în sistemul venei portale poate duce la splenomegalie congestivă. Gradul de mărire a splinei este variabil, masa poate atinge 1 kg, cu toate acestea, acest indicator nu se corelează neapărat cu alte semne de hipertensiune portală. Splenomegalia masivă poate duce în mod secundar la o patologie a sistemului sanguin caracteristic hipersplenismului, cum ar fi trombocitopenie și chiar pancitopenie.

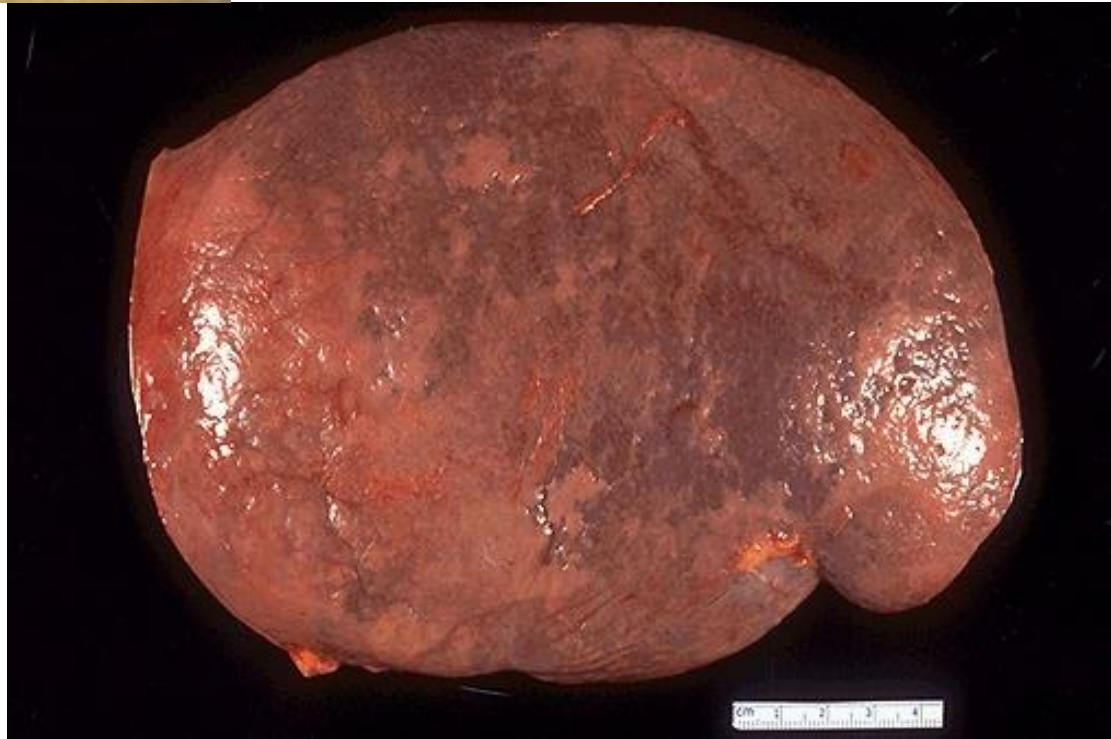
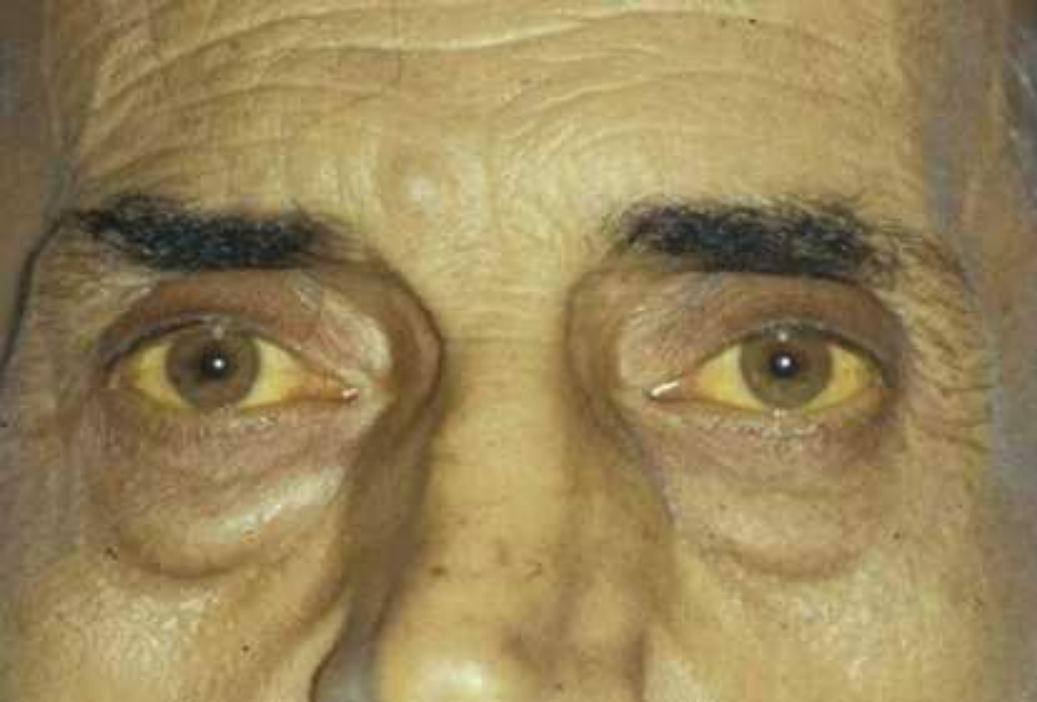
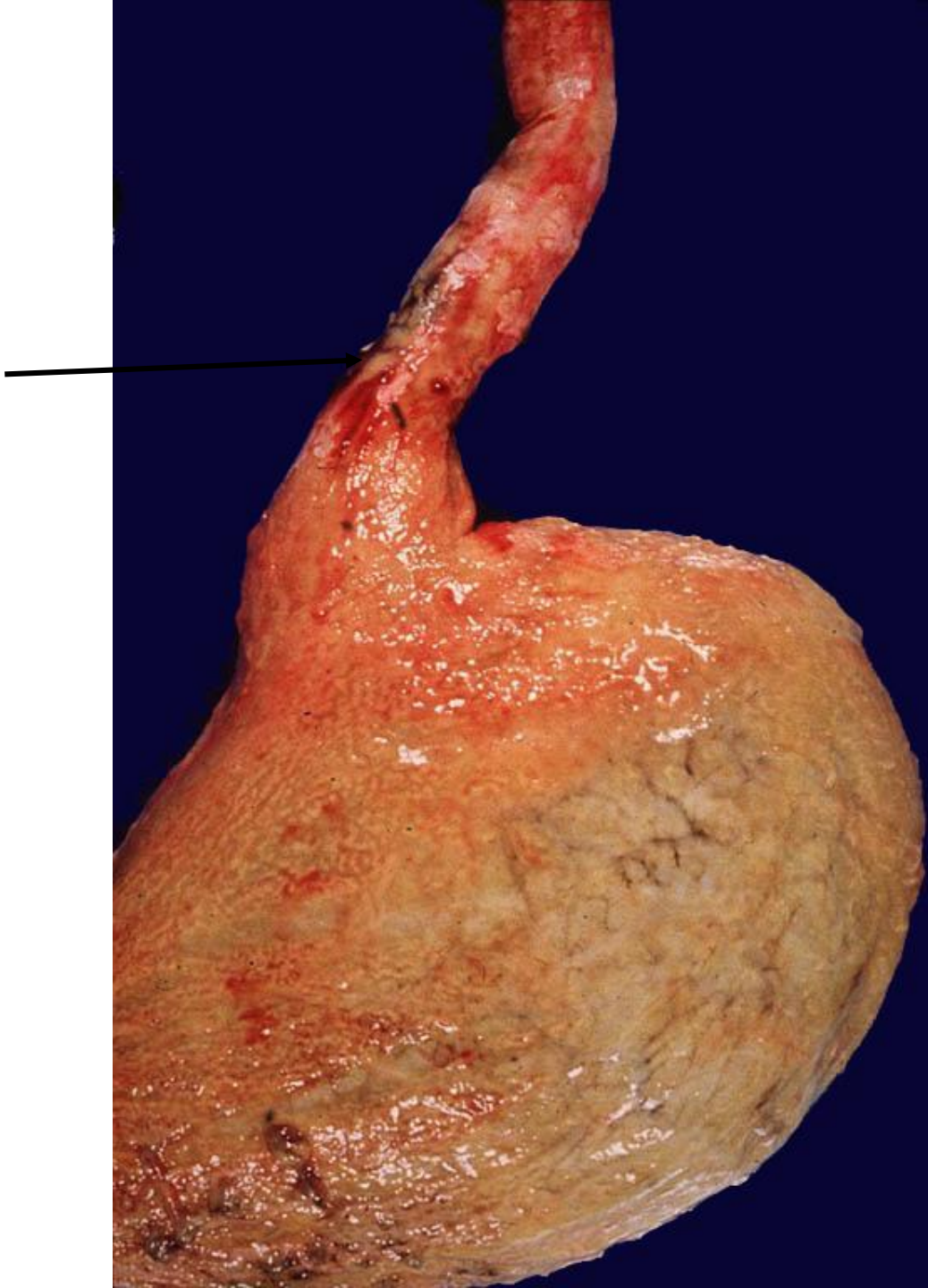
cm 1 2 3 4

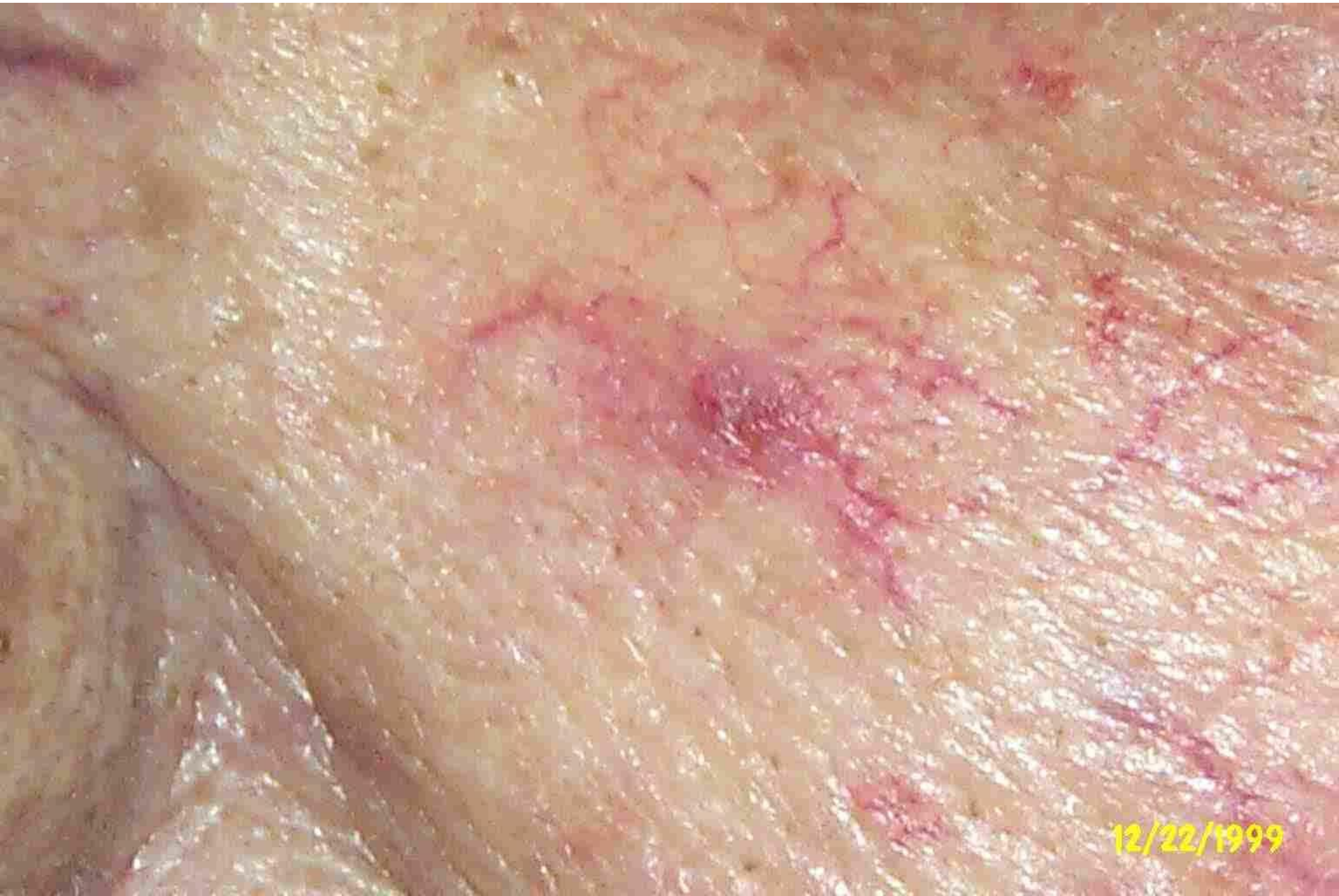

cm 1 2 3 4 5 6 7

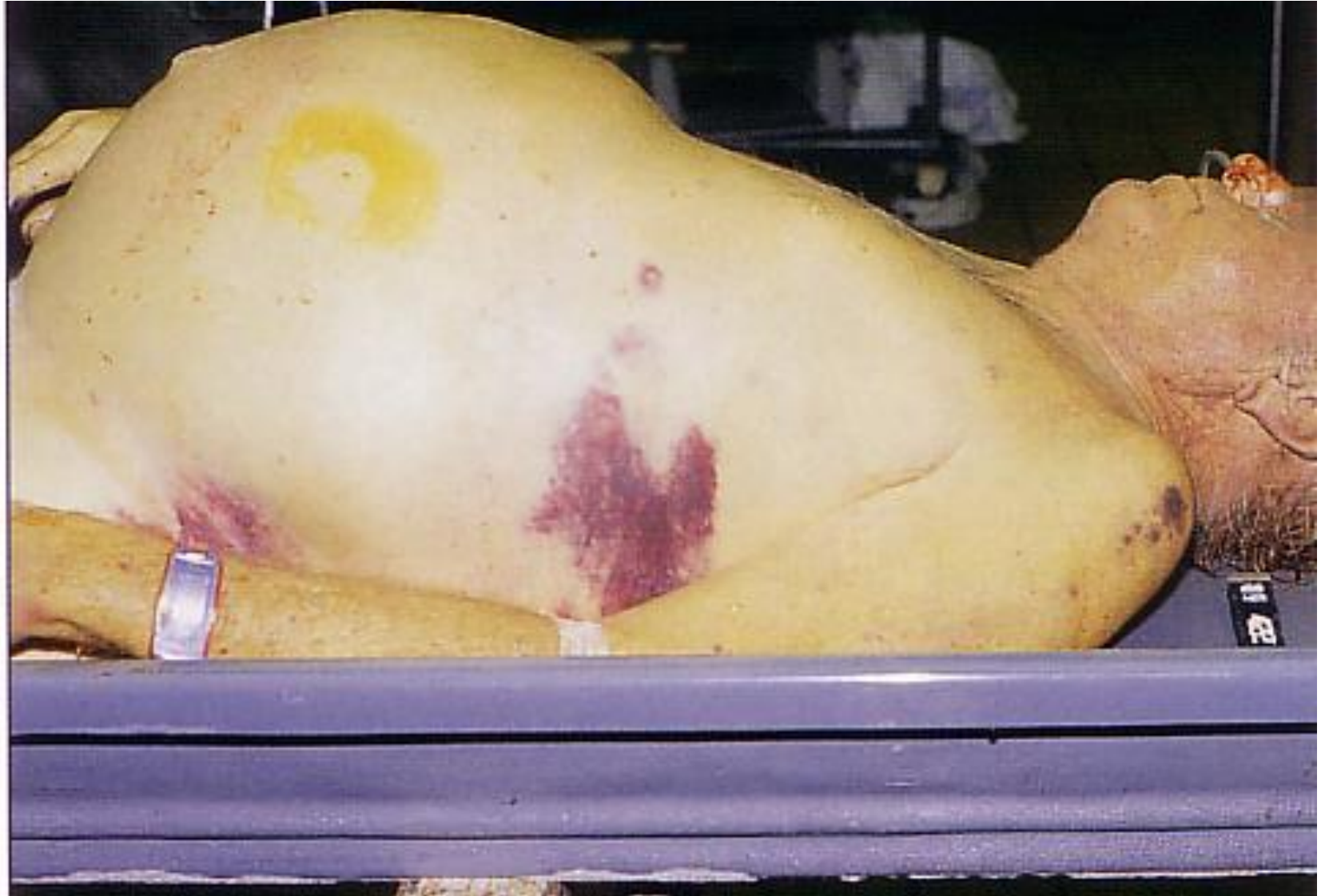







12/22/1999



Boli hepatice infecțioase

Hepatită virală

Leziuni hepatice apar cu următoarele boli virale sistemice:

- (1) Mononucleoza infecțioasă, faza acută poate cauza hepatită;
- (2) Infecției cu Citomegalovirus, deosebi la noi-născuți sau pacienți imunocompromiși
- (3) Febra galbenă, cauza cea mai frecventă a hepatitei în țările tropicale;
- (4) Rareori la copii și pacienți imunocompromiși, leziunea hepatică poate fi cauzată de rujeolă, adenovirus, virus-herpes, și enteroviroze.

În majoritatea cazurilor, termenul de "hepatita virală" indică leziuni hepatice cauzate de grupul de virusi hepatotropi (virusul hepatic tip: A,B,C,D și E), ce posedă afinitate înaltă pentru celula hepatică.

Boli inflamatorii ale ficatului

Virusul hepatitei A

HAV posedă un prognostic favorabil, cu o perioadă de incubație de 3-6 săptămâni. HAV nu provoacă hepatită cronică și nu este însoțit de un purtător de virus, de asemenea este extrem de rar să provoace hepatită fulminantă și, prin urmare, mortalitatea prin infecție cu HAV este de -0,1%. HAV este agentul cauzal al bolilor endemice în țările cu condiții sanitare și igienice precare, mulți dintre ai căror rezidenți detectează deja anticorpi împotriva HAV până la vârsta de 10 ani

Boli hepatice infecțioase

Virusul hepatitei A

Infecția cu HAV apare cu utilizarea de apă sau alimente contaminate, iar virusul este prezent în materiile fecale cu 2-3 săptămâni înainte și în termen de 1 săptămână de la apariția icterului. Astfel, majoritatea infecțiilor apar după un contact strâns cu o persoană infectată sau ca urmare a căii fecal-orale de transmitere a agentului patogen într-o perioadă de timp specificată, ceea ce explică focarele bolii în școli și grădinițe.

Boli hepatice infecțioase

Virusul hepatitei B

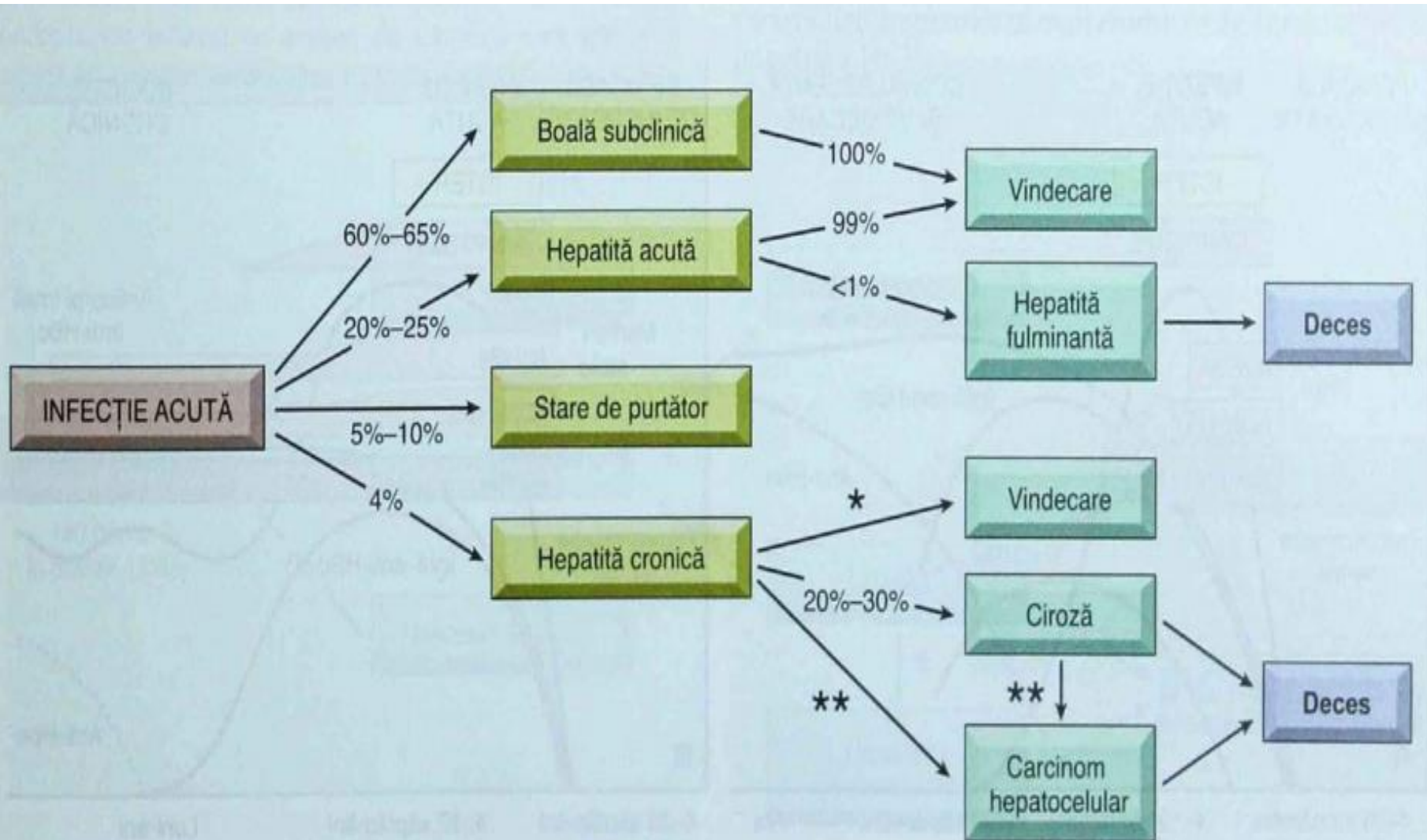
VHB poate provoca:

- (1) hepatită acută cu recuperarea și eliminarea ulterioară a virusului;**
- (2) hepatită cronică non-progresivă;**
- (3) hepatită cronică progresivă cu rezultat în ciroză; (4) hepatită fulminantă cu necroză hepatică masivă;**
- (5) transport asimptomatic.**

Boala hepatică cronică indusă de HBV precede Carcinomul hepatocelular.

Boli hepatice infecțioase

Virusul hepatitei B



Boli hepatice infecțioase

Virusul hepatitei B

Calea de transmitere a VHB variază în funcție de regiunea geografică. Deci, în zonele cu o prevalență ridicată a VHB în 90% din cazuri, se observă o cale de transmitere verticală a virusului (în timpul nașterii).

În regiunile cu prevalență moderată, principala cale de transmitere este orizontală (în contact cu pacientul). În zonele cu prevalență scăzută, cum ar fi Statele Unite, virusul se transmite în principal prin relații heterosexuale sau homosexuale neprotejate și consumul de droguri intravenoase (cu schimbul de ace și seringi). Proportia răspândirii infecției prin transfuzia de sânge a scăzut semnificativ în ultimii ani din cauza screeningului de sânge donat și a donatorilor pentru HBsAg.

Boli hepatice infecțioase

Virusul hepatitei B

Infecția cu HBV se caracterizează printr-o perioadă lungă de incubatie (4-26 săptămâni). Spre deosebire de HAV, HBV este detectat în sânge atât înainte, cât și în faza activă a hepatitei acute și cronice.

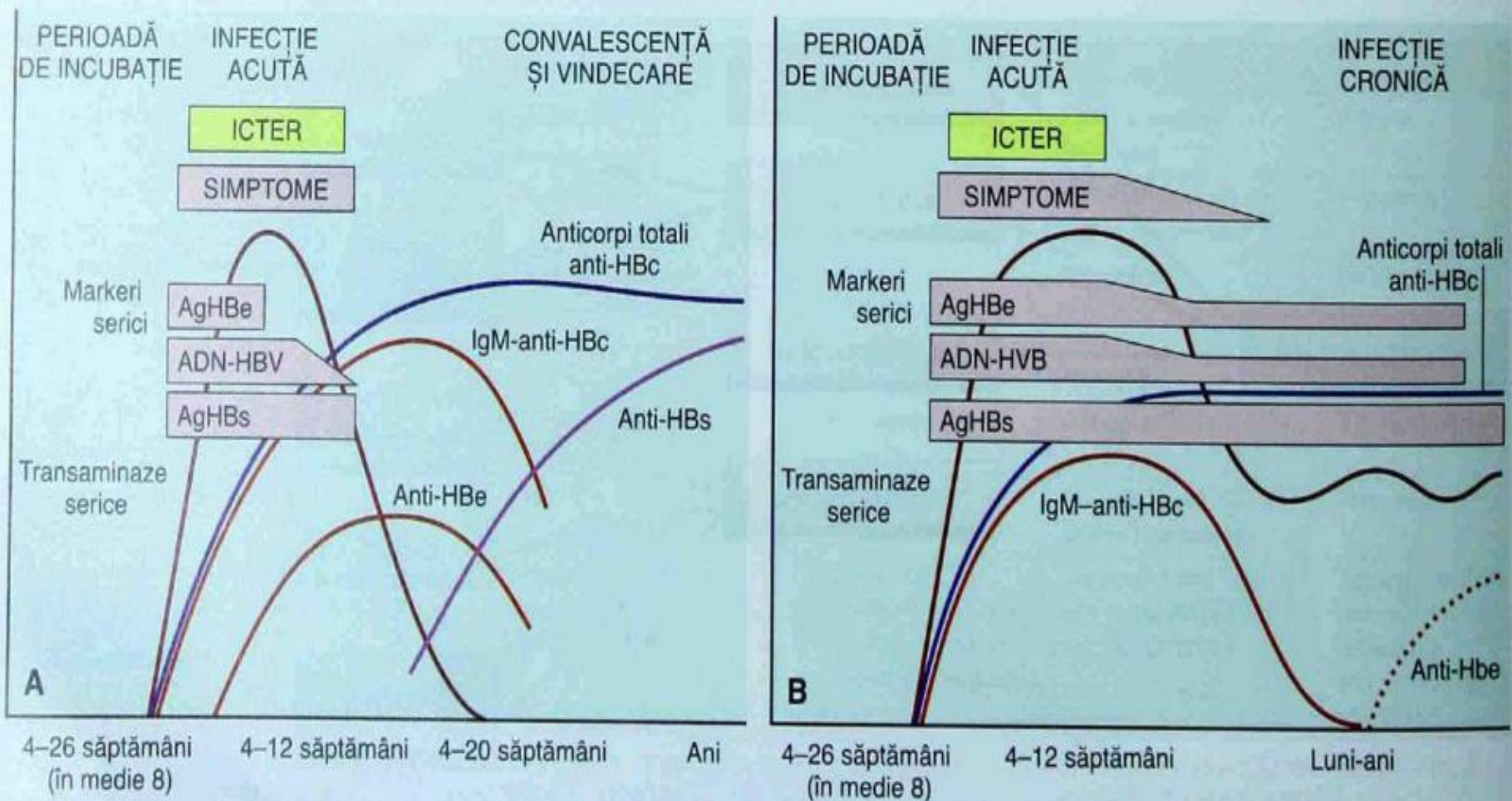
Genomul HBV are 4 cadre de citire deschise care codifică:
proteină nucleică de nucleocapidă (HBcAg) și o transcriere lungă a polipeptidelor cu regiuni pre-corticale și nucleare, desemnată HBeAg
glicoproteine de coajă (HBsAg).

polimeraza, care acționează atât ca ADN polimerază, cât și ca transcriptază inversă

Boli hepatice infecțioase

Virusul hepatitei B

În cursul evoluției al bolii, se pot determina următorii markeri serici:



Boli hepatice infecțioase

Virusul hepatitei B

Se crede că afectarea hepatocitelor apare a doua oară ca urmare a expunerii la limfocitele T citotoxice CD8 + infectate CD8 +.

Boli hepatice infecțioase

Virusul hepatitei C

VHC este principala cauză a bolilor hepatice la nivel mondial: -170 milioane de persoane sunt infectate.

Perioada de incubație a hepatitei virale C variază de la 2 la 26 de săptămâni, în medie 6-12 săptămâni. La aproape 85% dintre pacienți, infecția acută este asimptomatică și adesea nu este diagnosticată.

În infecția acută simptomatică cu VHC, anticorpul anti-VHC sunt detectați doar la 50-70% dintre pacienți, în restul anticorpilor anti-VHC apar la 3-6 săptămâni de la infecție.

Boli hepatice infecțioase

Virusul hepatitei C

Cursul clinic al hepatitei virale acute C este mai ușor decât hepatita B. Ocazional, se observă un curs sever care nu se distinge de cel al hepatitei virale A și B.

Infecția persistentă și hepatita cronică sunt semne tipice ale infecției cronice cu VHC (infecția acută este de obicei asimptomatică). Persistența virusului și forma cronică a bolii sunt observate în 80-85% din cazuri. Ciroza hepatică se poate dezvolta la 5-20 de ani după infecția acută la 20-30% dintre pacienții cu infecție persistentă.

Boli hepatice infecțioase

Virusul hepatitei C

În infecția cronică cu HCV, ARN-ul HCV circulă mult timp în sângele multor pacienți (mai mult de 90% dintre pacienții cu boală cronică), în ciuda prezenței anticorpilor neutralizanți.

Un semn clinic caracteristic al infecției cronice cu HCV este o creștere periodică a nivelului transaminazelor din serul sanguin, alternând cu perioade de scădere a concentrației lor la normal. Insuficiența hepatică fulminantă se dezvoltă cu infecția cu VHC destul de rar.

Boli hepatice infecțioase

Virusul hepatitei D

Virusul hepatitic D (HDV), numit și virus delta, este un virus unic care conține ARN al cărui ciclu de viață depinde de VHB. Diferite variante ale cursului infecției determină tipul de infecție cu HDV.

- co-infecția acută se dezvoltă atunci când este infectat cu ser sanguin care conține atât virusuri, HDV și HBV. În acest caz, replicarea HBV trebuie să înceapă mai întâi pentru a produce HBsAg, care este necesar pentru dezvoltarea virionilor HDV.

Frecvența evoluției bolii spre o formă cronică corespunde cu cea a hepatitei acute B clasice.

Boli hepatice infecțioase

Virusul hepatitei D

-superinfecția se dezvoltă în acele cazuri în care HDV intră în purtătorul unei infecții cronice cu VHB. Aceasta duce la dezvoltarea bolii după 30-50 de zile. Superinfecția HDV la purtătorii de HBsAg poate apărea sub formă de hepatită acută severă la un purtător de VHB nerecunoscut anterior sau sub formă de exacerbare a hepatitei cronice B. deja existente la 80-90% dintre acești pacienți

Boli hepatice infecțioase

Sindroamele clinice și patologice ale hepatitei virale

- 1. Infecție acută asimptomatică cu recuperare (determinată numai serologic) - Boala este detectată din întâmplare, iar diagnosticul se face pe baza unei creșteri minime a nivelului transaminazelor din serul sanguin sau a prezenței în acesta a anticorpilor antivirali (confirmarea unei infecții deja transmise).**

Boli hepatice infecțioase

Sindroamele clinice și patologice ale hepatitei virale

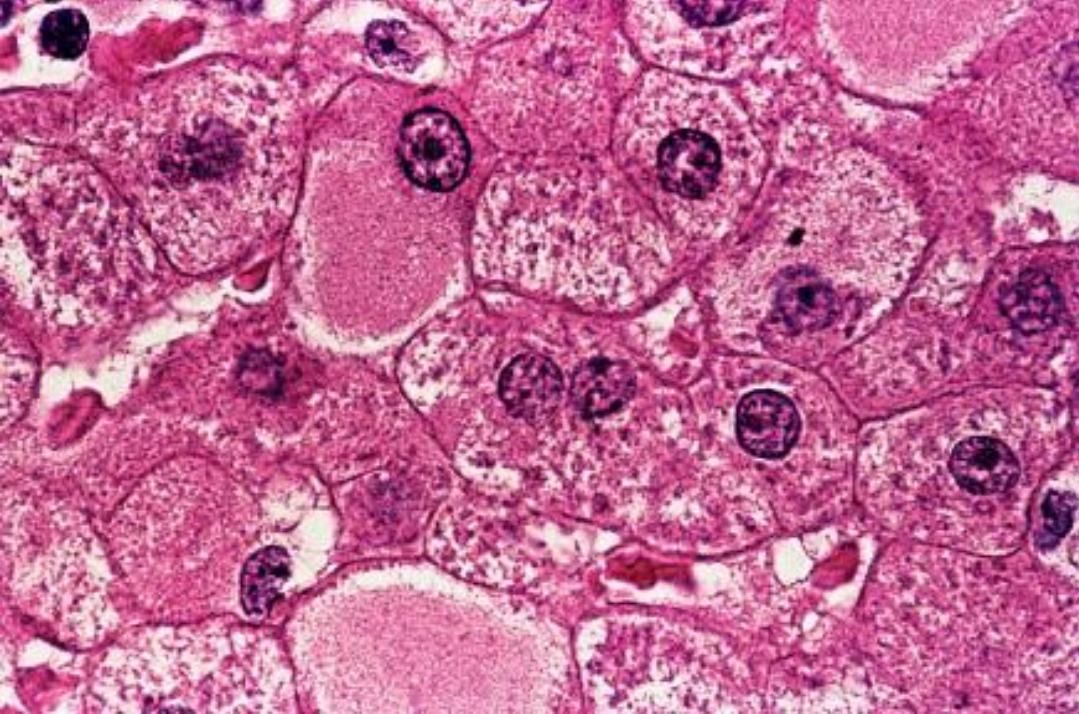
2. Hepatita acută cu recuperare (forma icterică sau anicterică) - Indiferent de virusul hepatotrop, boala se desfășoară cu un tablou clinic similar în 4 faze:

- perioada de incubație**
- faza preicterică simptomatică**
- faza icterică simptomatică**
- recuperare**

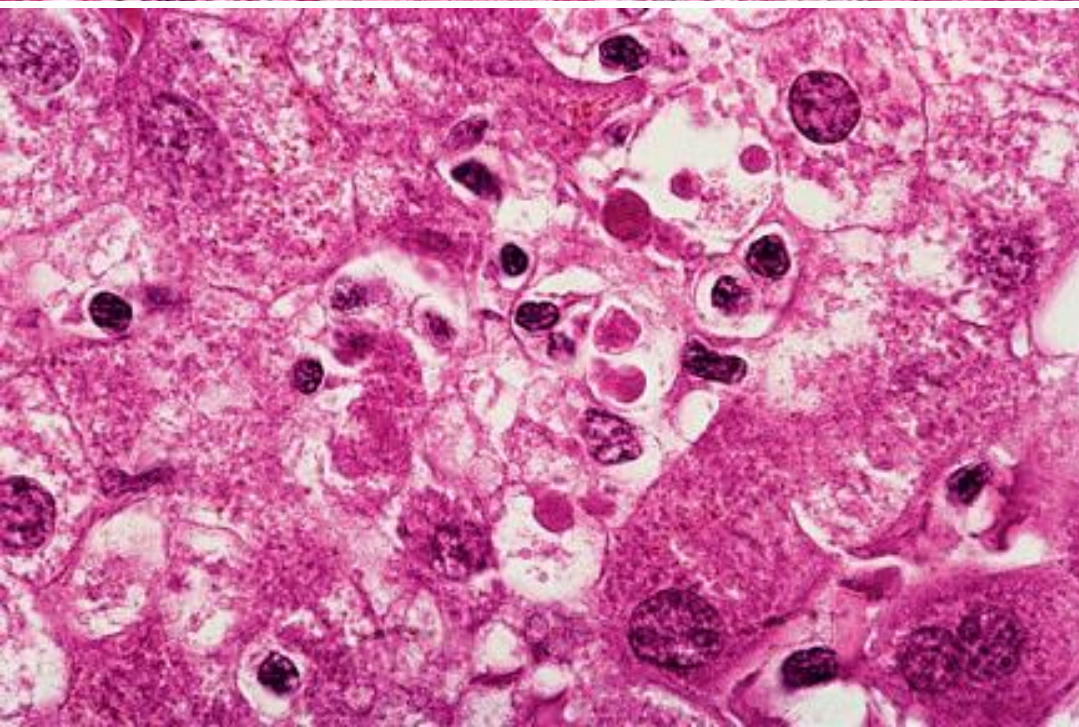
Boli hepatice infecțioase

Sindroamele clinice și patologice ale hepatitei virale

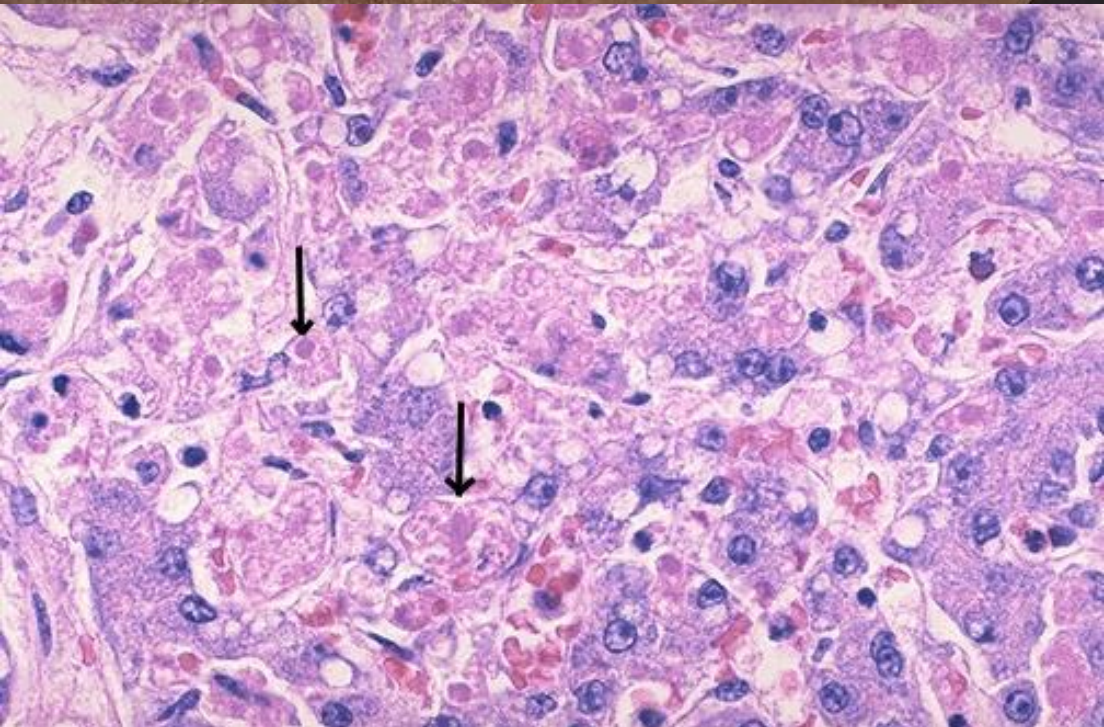
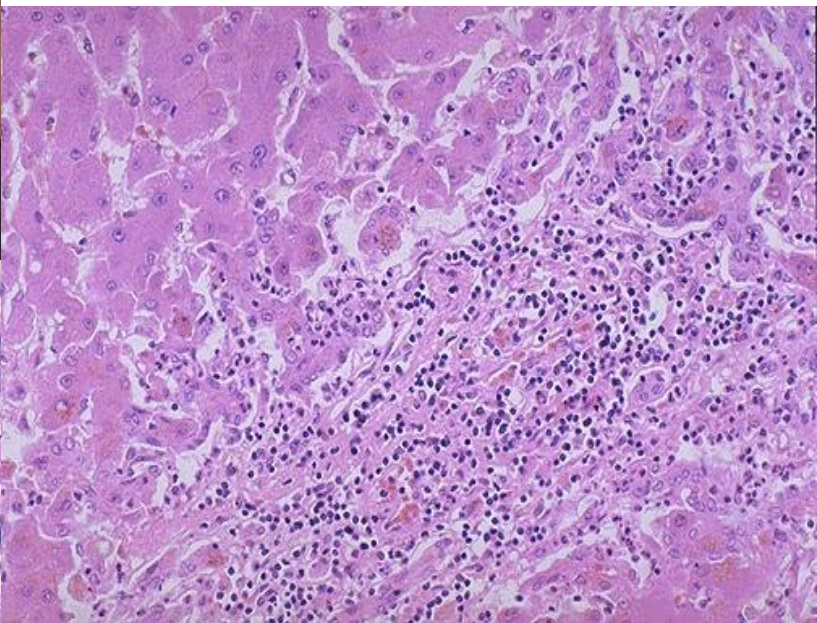

- 3. hepatită cronică (progresivă sau non-progresivă până la ciroză);**
- 4. hepatită fulminantă (cu necroză hepatică masivă sau submasivă)**

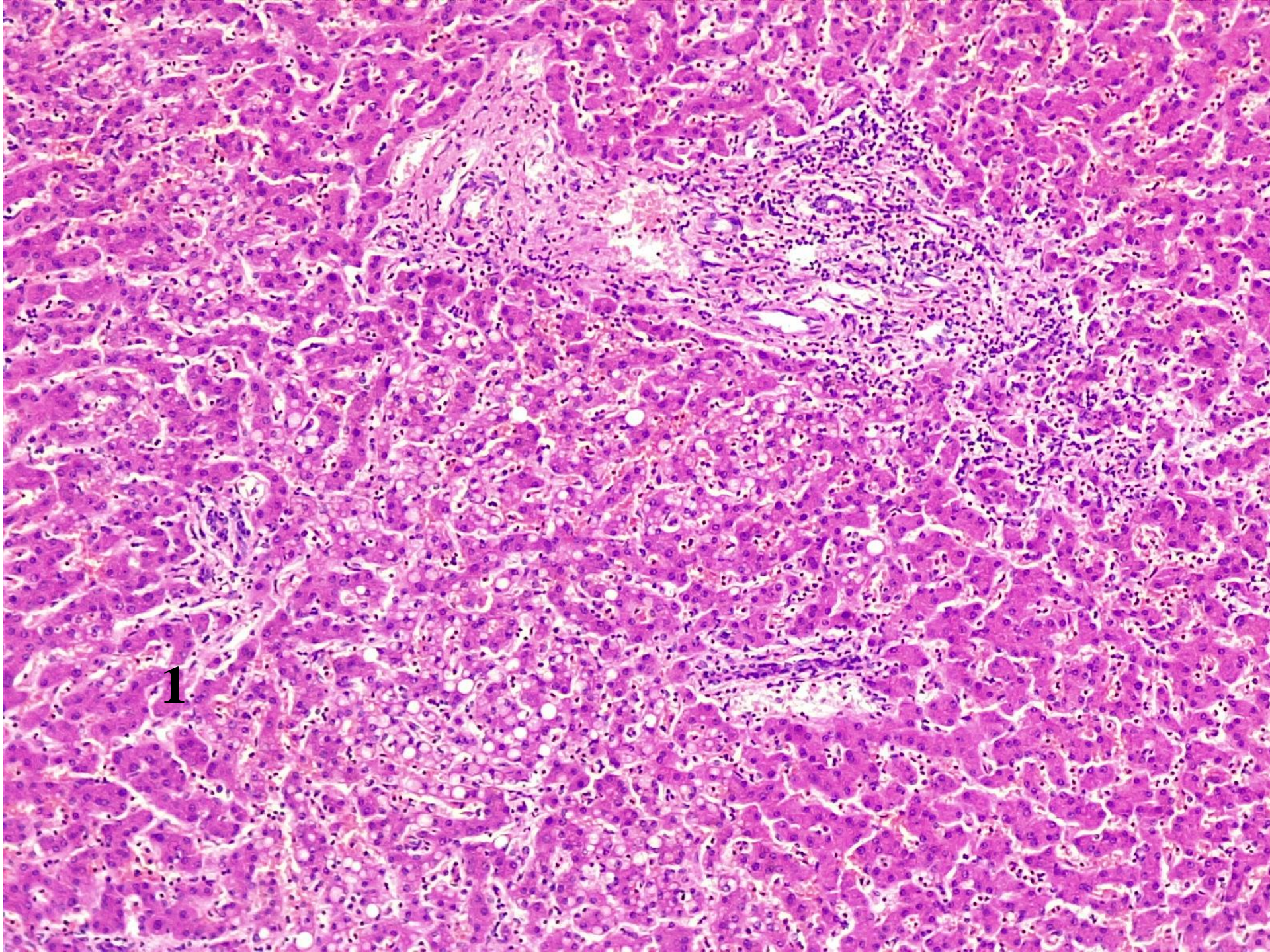


← citoplasma hepatocitelor afectate de VHB are o structură fină-granulară datorită prezenței în ea a particulelor sferice de HBsAg (hepatocite cu aspect de ‘sticlă mată’).



← corpusculi *Councilman*

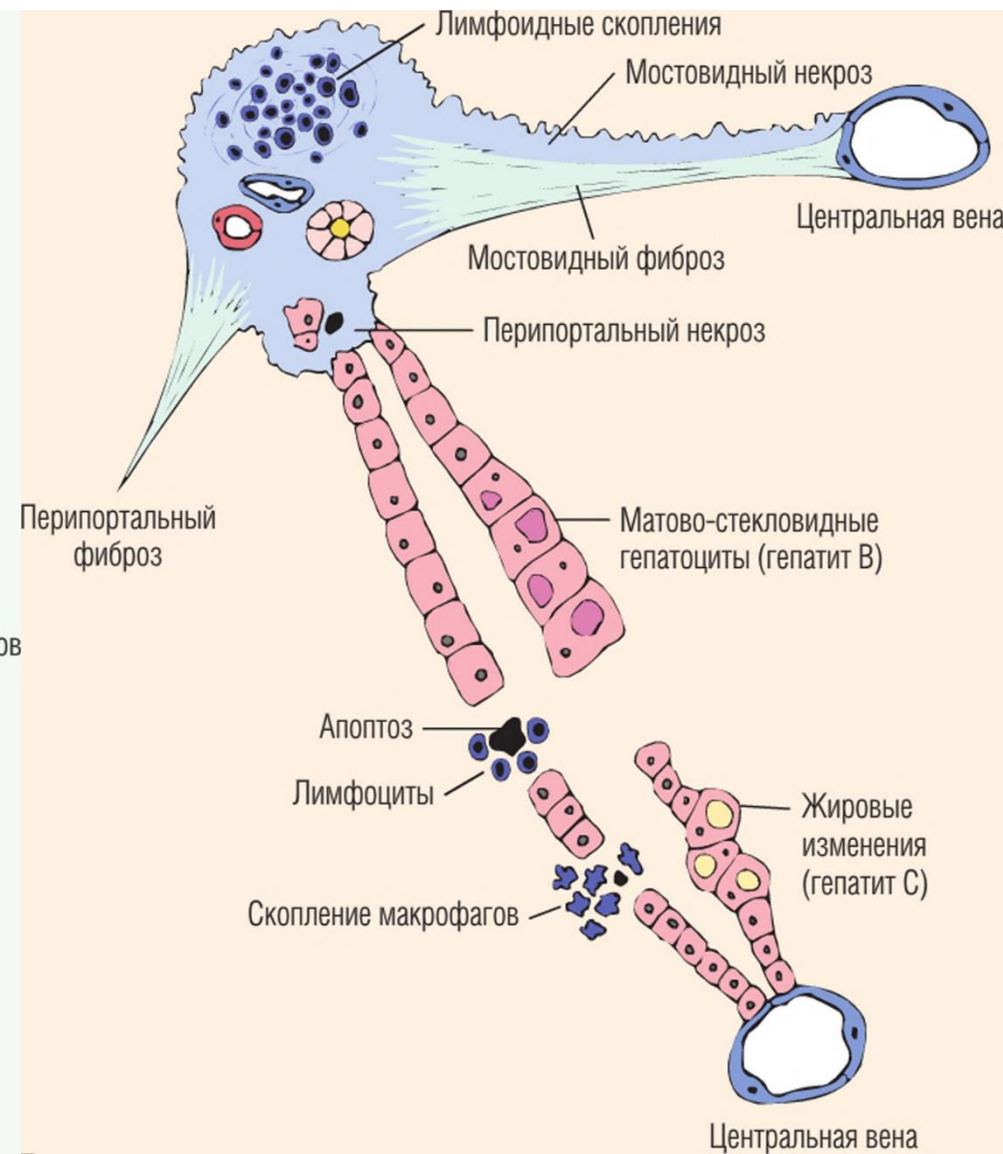
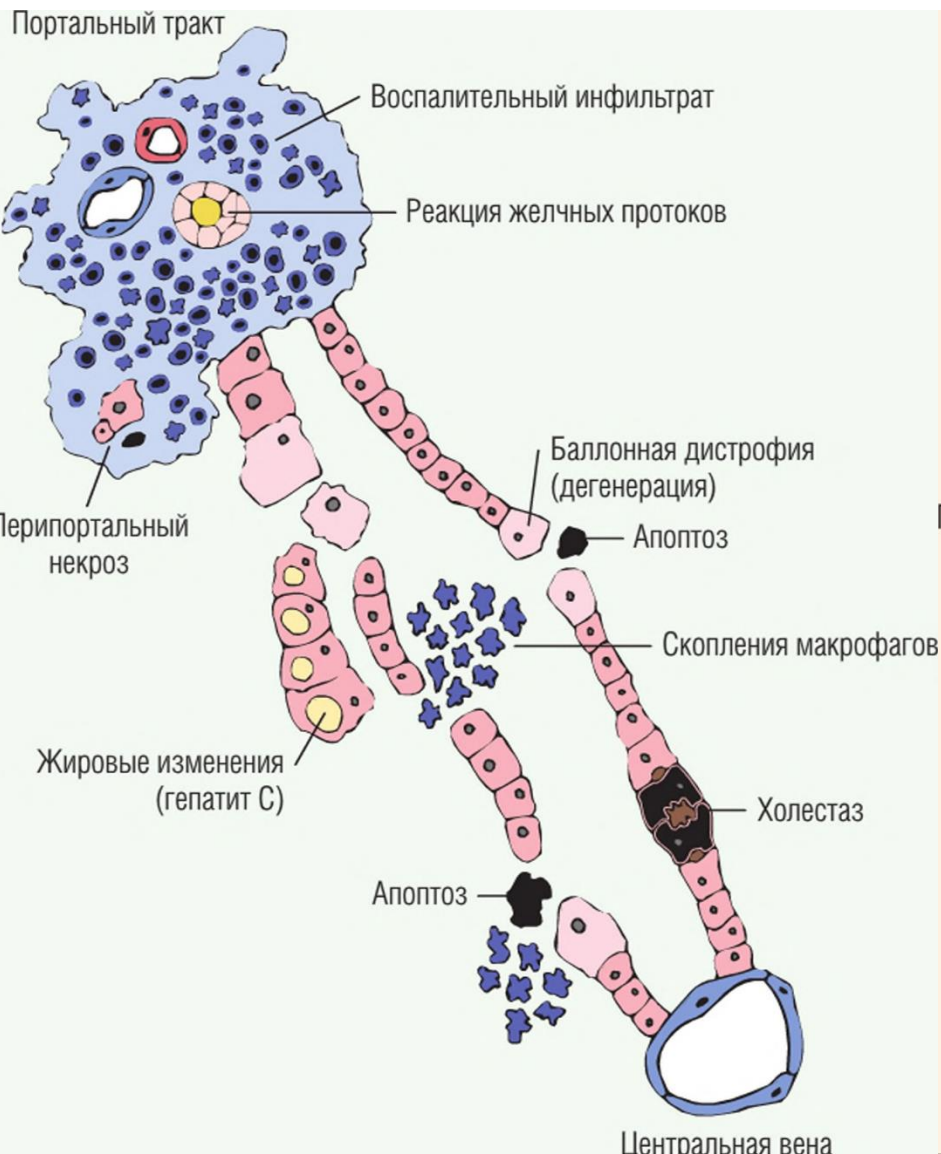




1

Boli hepatice infecțioase

Aspectele morfopatologice ale patologiei hepatice acute și cronice



Boala alcoolică a ficatului

Există 3 forme parțial suprapuse de boli hepatice alcoolice:

(1) hepatoză grasă;

(2) hepatită alcoolică;

(3) ciroză.

Boala alcoolică a ficatului

Morfologie. Chiar și în cazul consumului neabuziv de alcool, dar regulat, se determina degenerarea lipidică a hepatocitelor.

Odată cu abuzul prelungit de alcool, lipidele se acumulează sub formă de picături mari strălucitoare (degenerare grasă cu picături mari a hepatocitelor), ceea ce duce la compresia și deplasarea nucleelor hepatocitelor la periferia celulei.

Boala alcoolică a ficatului

Macroscopic, ficatul cu hepatoză grasă cauzată de alcoolismul cronic are o dimensiune crescută (masa lui atinge 4-6 kg), consistență moale, gălbui, în secțiunea aspectului slăninosis.

În stadiul inițial al bolii, fibroza este absentă sau ușor exprimată, iar cu abuzul continuu de alcool, țesutul fibros crește în jurul venelor centrale, cu răspândirea sa la sinusoidale adiacente. Hepatoza grasă este complet reversibilă după oprirea alcoolului.

Boala alcoolică a ficatului

Următoarele simptome sunt caracteristice hepatitei alcoolice (steatohepatită alcoolică):

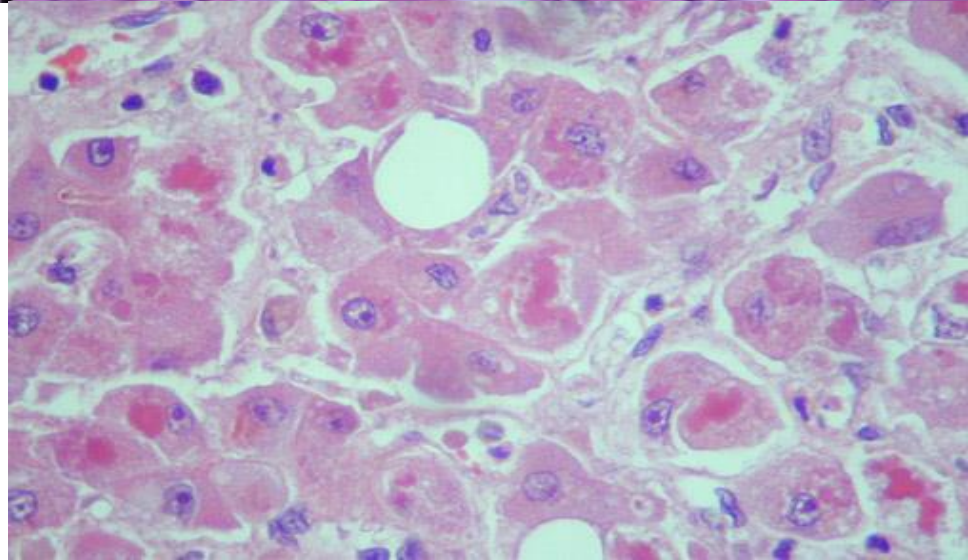
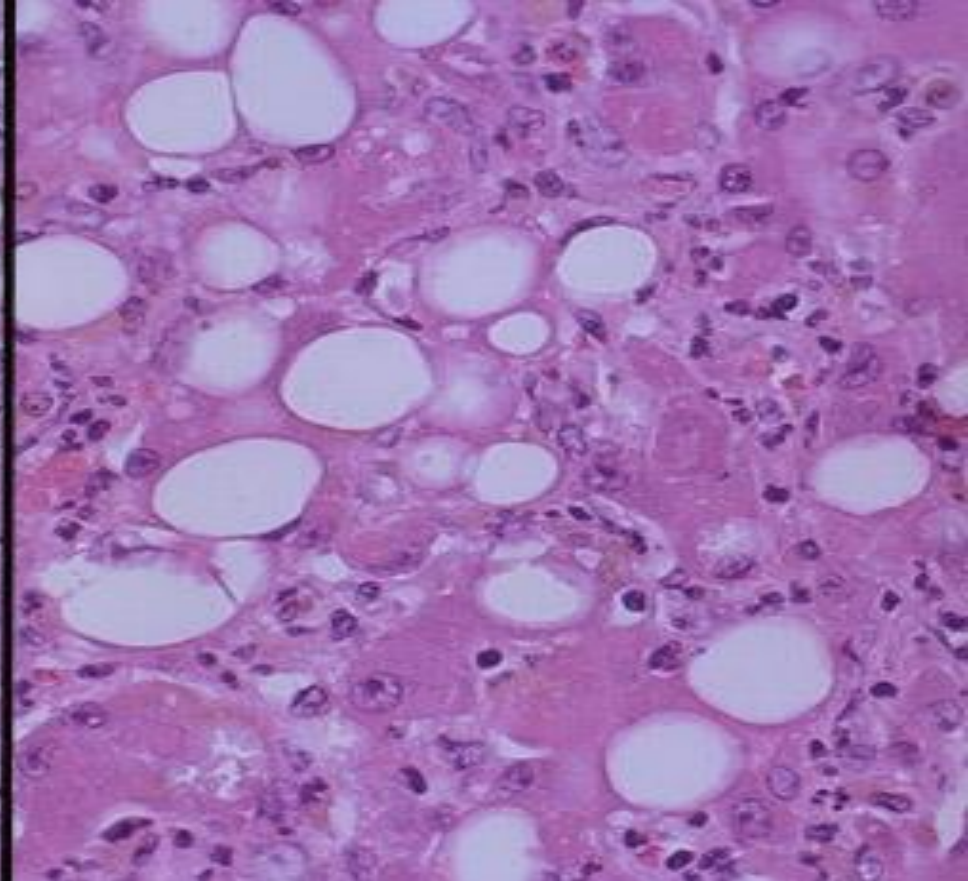
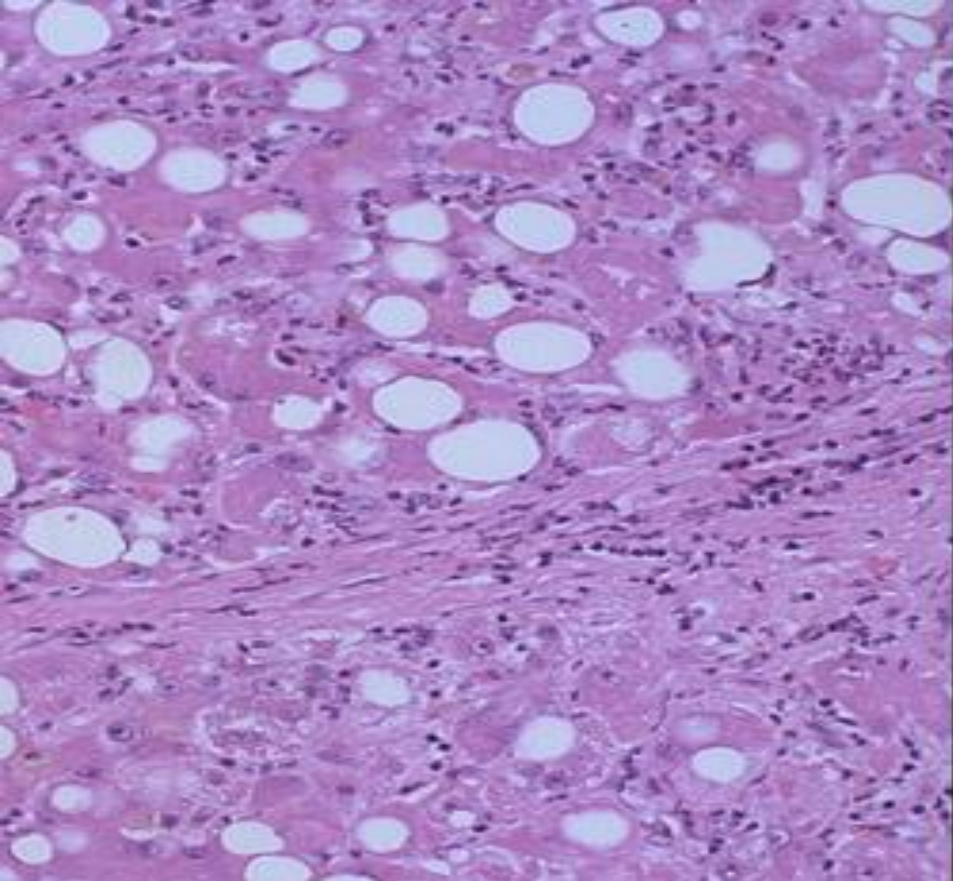
- vacuolizarea și necroza hepatocitelor. Celulele unice sau grupurile lor se vacuolizează și se necrotizează. Balonizarea celulelor apare ca urmare a acumulării intracelulare de grăsimi, fluide și proteine, care în mod normal ar trebui eliberate din celulă.

- Corpusculii Mallory. Unele hepatocite acumulează citokeratine ale filamentelor intermediare. Corpusculii Mallory au aspectul unor incluziuni eozinofile în citoplasma hepatocitelor.

Boala alcoolică a ficatului

Simptome caracteristice pentru hepatita alcoolică (steatohepatită alcoolică) sunt următoarele:

- infiltrat neutrofilic. Granulocitele pătrund în lobul hepatic și se acumulează în jurul hepatocitelor deteriorate, în special cele care conțin corpusculii Mallory.
- fibroza. Hepatita alcoolică este însoțită aproape întotdeauna de o activare pronunțată a celulelor stelate ale sinusoidelor și fibroblastelor tractului portal, ceea ce duce la dezvoltarea fibrozei.

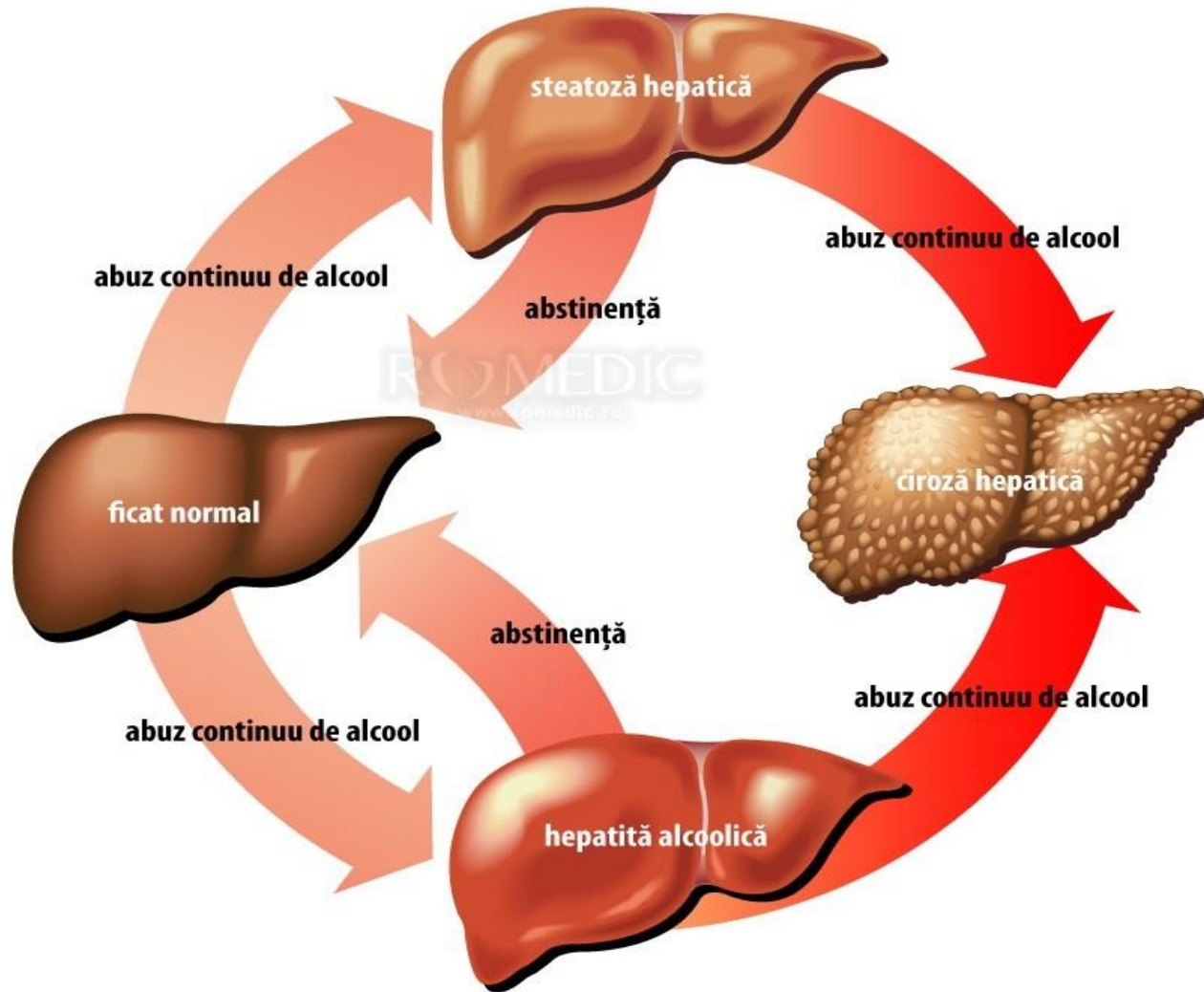


**Hepatită alcoolică,
Corpusculii Mallory și steatoză→**

Boala alcoolică a ficatului

Forma finală și ireversibilă a bolii hepatice alcoolice (ciroza) se dezvoltă de obicei lent și imperceptibil, cu toate acestea, în unele cazuri, această perioadă este redusă la 2 ani de la începutul consumului cronic de alcool.

Boala alcoolică a ficatului



Bolile hepatice metabolice

Un grup special reprezintă bolile hepatice metabolice, atât dobândită cât și congenitală. Cea mai frecventă boală metabolică dobândită a ficatului este boala hepatică grasă non-alcoolică. Printre bolile metabolice ereditare, cele mai semnificative sunt hemocromatoza, boala Wilson și deficiența de α 1-antitripsină.

Distrofia grasă non-alcoolică a ficatului

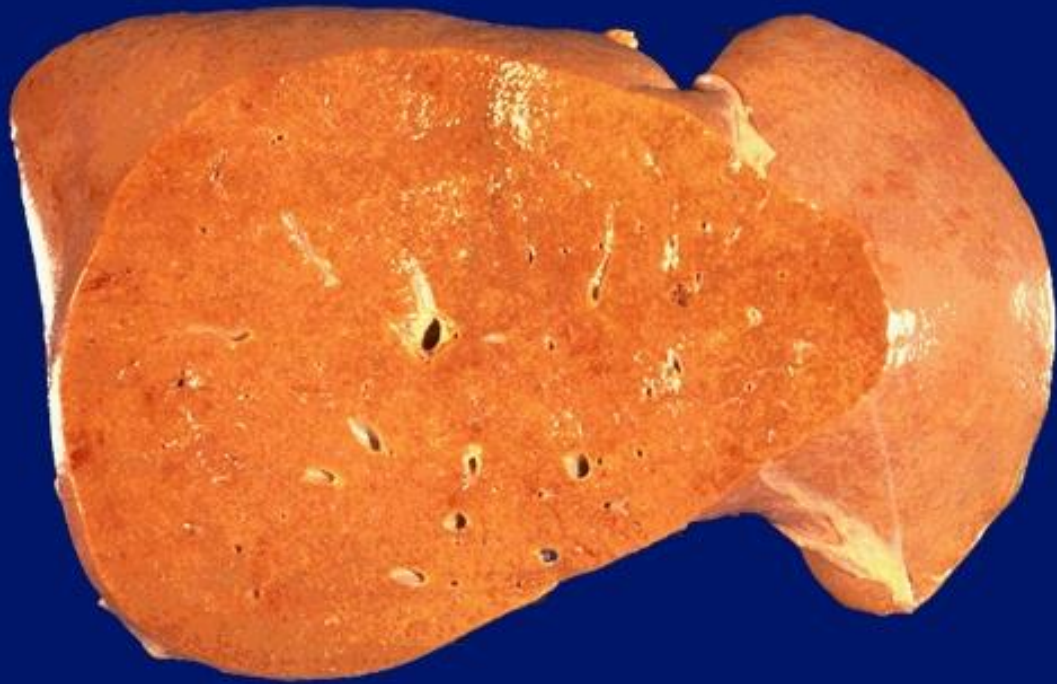Boala hepatică grasă non-alcoolică este un grup de boli ce au în comun prezența hepatozei lipidice și care se dezvoltă la persoanele care nu face abuz de alcool (mai puțin de 20 g alcool absolut pe săptămână)

Distrofia grasă non-alcoolică a ficatului include:

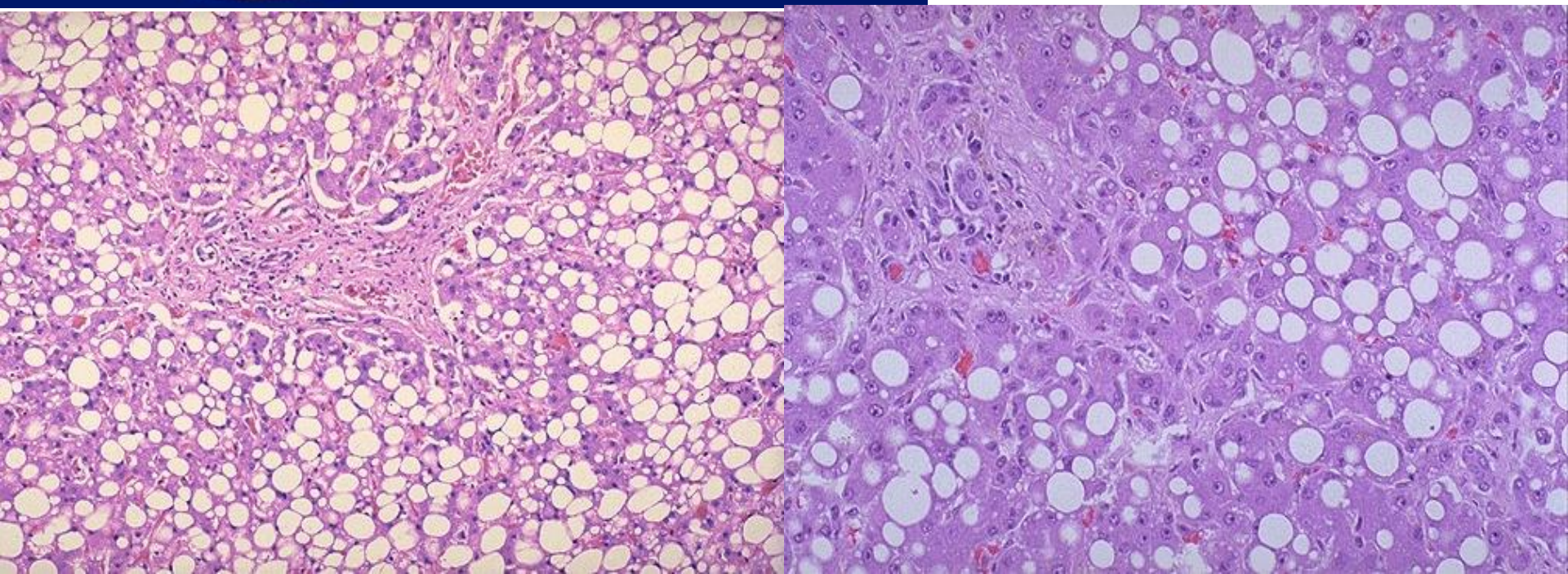
- (1) Steatoza hepatică simplă.**
- (2) Steatoza hepatică cu inflamație nespecifică.**
- (3) Steatoza hepatică non-alcoolică.**

Distrofia grasă non-alcoolică a ficatului

Morfologie. În cazul steatohepatozelor, de regulă, leziunea afectează cel puțin 5% din hepatocite (uneori mai mult de 90%). În citoplasma hepatocitelor, se acumulează picături mari de grăsime (degenerare grasă cu picături mari a hepatocitelor) și picături mici de grăsime (degenerare grasă cu picături mici a hepatocitelor), constând în principal din trigliceride. În majoritatea cazurilor, fără manifestări clinice pronunțate, nu există modificări inflamatorii, necroză și cicatrice, iar singurul simptom este un nivel ridicat pe termen lung al enzimelor hepatice din serul sanguin.



Steatoză hepatică



Distrofia grasă non-alcoolică a ficatului

Steatohepatita non-alcoolică se caracterizează prin hepatoză grasă și infiltrat inflamator multifocal în parenchim, în principal granulocite neutrofile, prezența corpurilor Mallory, hepatocitelor moarte (datorate distrofiei balonului și apoptozei) și fibrozei sinusoidale. Fibroza se dezvoltă, de asemenea, în zona tracturilor portale și în jurul venelor centrale. Modificările histologice sunt similare cu cele cu steatohepatită alcoolică.

Distrofia grasă non-alcoolică a ficatului

Steatohepatita non-alcoolică se observă cu frecvență egală la bărbați și femei, iar boala este clar asociată cu obezitatea și cu alte componente ale sindromului metabolic, de exemplu, dislipidemia, hiperinsulinemia și rezistența la insulină. S-a constatat că mai mult de 70% dintre persoanele obeze au diverse forme de boală hepatică grasă non-alcoolică.

Steatoza hepatică nealcoolică

- ***În rezultatul avansării proceselor subclinice de necroză, inflamație și fibroză se poate dezvolta ciroza hepatică.***
- **Se caracterizează printr-o reducere a semnelor de hepatoză grasă și steatohepatită (în unele cazuri nu pot fi detectate deloc).**

Tumorile maligne ale ficatului

Tumorile maligne ale ficatului pot fi primare sau secundare.

În majoritatea cazurilor, carcinomul hepatic primar se dezvoltă din hepatocite - așa-numitul carcinom hepatocelular. Mai rar, carcinomul apare din căile biliare (colangiocarcinom).

Tumorile maligne ale ficatului

Carcinom hepatocelular

Peste 626 mii de cazuri noi de tumori hepatice maligne primare sunt înregistrate anual în lume, în timp ce aproape toate sunt HCC, iar ~ 598 mii de pacienți mor în fiecare an din cauza cancerului hepatic. HCC ocupă locul 3 în structura mortalității prin cancer.

Tumorile maligne ale ficatului

Carcinom hepatocelular

Patru factori etiologici specifici sunt asociați cu dezvoltarea HCC:

(1) infecție virală cronică (HBV, HCV);

(2) Alcoolism cronic;

(3) Steatohepatoză hepatică;

(4) alimente contaminate (în principal aflatoxina). - toxina produsă de ciuperci

A. flavus care infectează alunele și boabele.

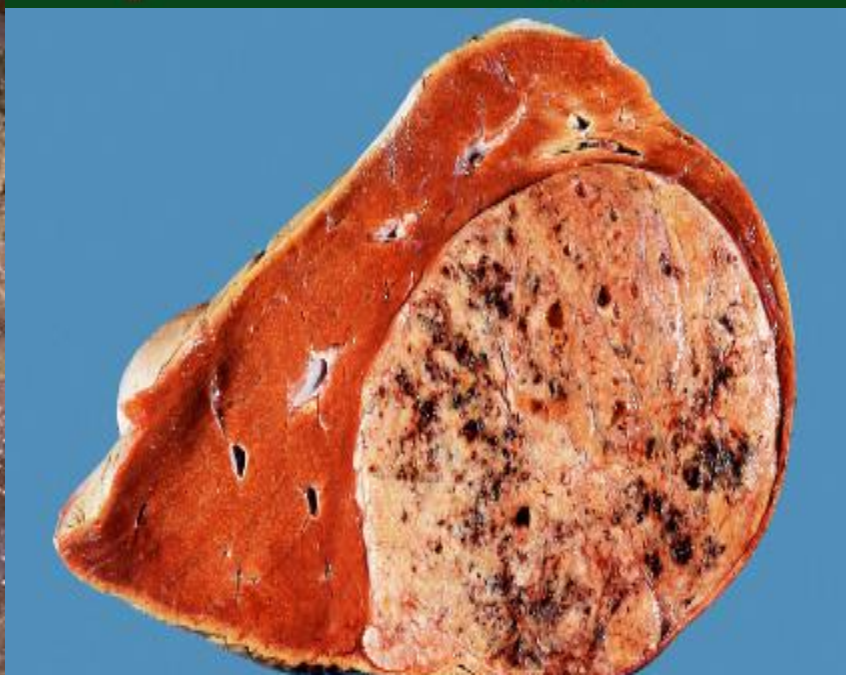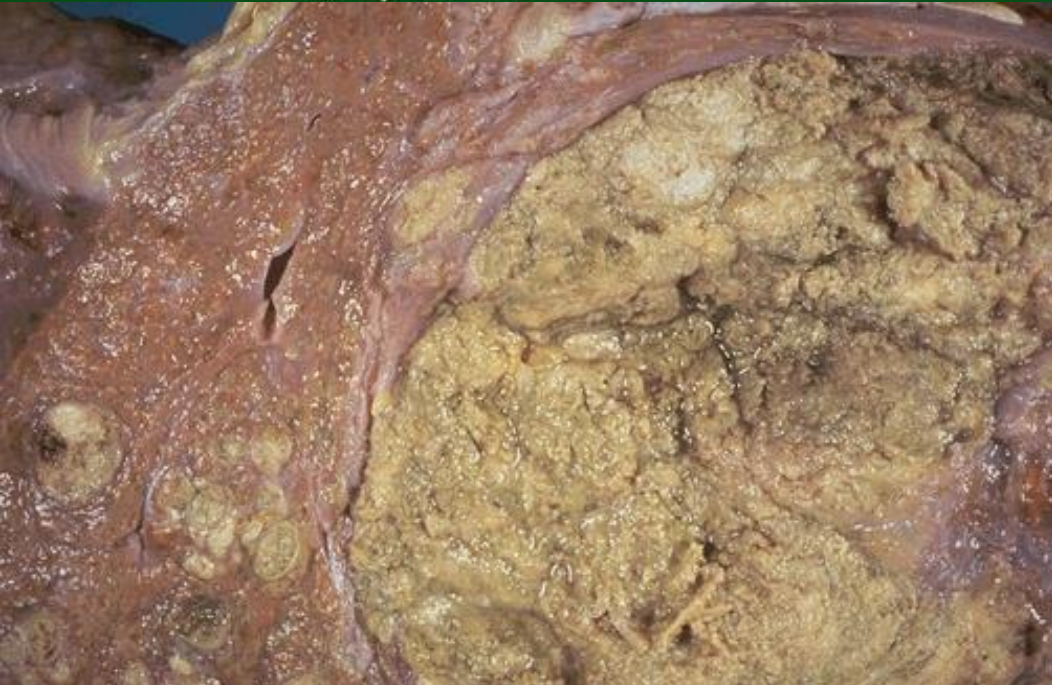
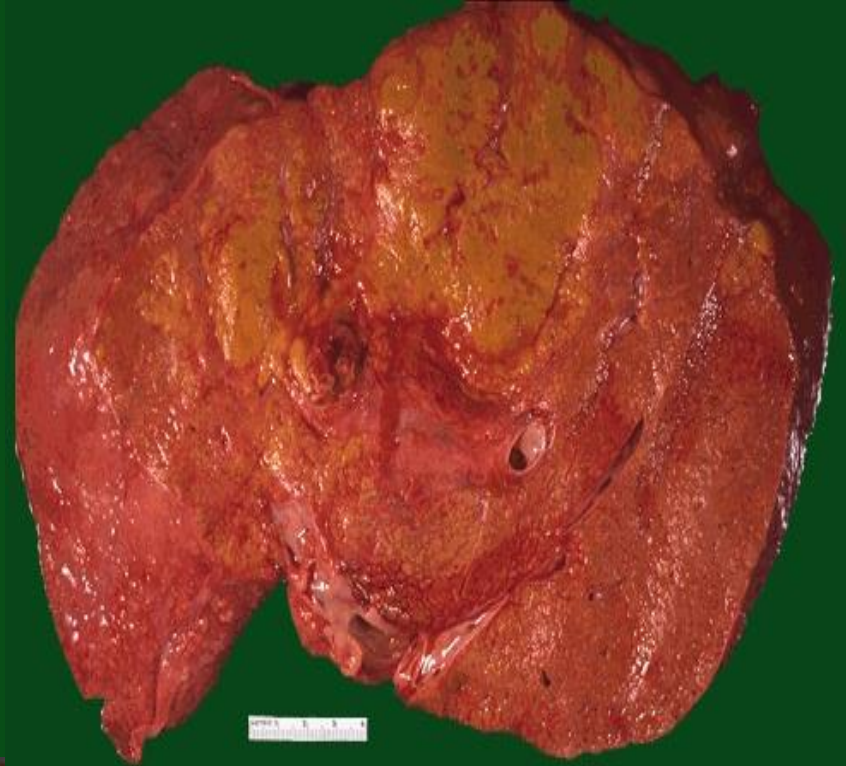Tumorile maligne ale ficatului

Carcinom hepatocelular

Morfologie. La examen macroscopic, CHC poate avea următoarele aspecte:

- (1) Nodul solitar unic (de obicei mare)
- (2) Multipli noduli de diverse dimensiuni;
- (3) Tumoră infiltrativă difuză, ocupând o mare parte a ficatului și uneori înlocuind întregul țesut.

Tumora infiltrativă difuză se poate dezvolta imperceptibil pe fundalul cirozei. Toate aceste tipuri de HCC, dar mai ales HCC cu aspectul de nodul solitar sau noduli multipli, pot duce la hepatomegali.



Tumorile maligne ale ficatului

Carcinom hepatocelular

De obicei, o tumoră în ficat este mai pală decât țesutul înconjurător, iar uneori tumora are o nuanță verzuie dacă este formată din hepatocite bine diferențiate și își păstrează capacitatea de a secreta bilă. Toate tipurile de HCC au o predispoziție ridicată la invazia vasculară. Ca urmare, apar metastaze intrahepatice obișnuite.

Tumorile maligne ale ficatului

Carcinom hepatocelular

- Răspândirea tumorii în afara ficatului apare de obicei prin invazia tumorii în venele hepatice, cu toate acestea, în etapele ulterioare ale bolii, metastaza pe cale hematogenă este caracteristică în plămâni.
- În mai puțin din 50% de cazuri de HCC cu răspândire dincolo de ficat, metastazele pe cale limfatică se întâlnesc în ganglionii perihilari, ganglionii perpendicularpancreaticii și paraaortici, supra- și subdiafragmali.
- Dacă în momentul transplantării, în ficatul donatorului se determină carcinom hepatocelular cu semne de invazie intravasculară, există riscul ca ficatul transplantat să dezvolte recidive.

Tumori maligne ale ficatului.

Carcinom hepatocelular

Structura histologică a carcinomului hepatocelular variază de la forme bine diferențiate la anaplastice nediferențiate. În tumorile bine și moderat diferențiate, celulele sunt similare cu hepatocitele normale și formează structuri acinar și pseudo-glandulare, precum și structuri trabeculare, care înlocuiesc structurile hepatice normale.

În formele slab diferențiate, celule tumorale pleomorfe, sunt prezente numeroase celule gigant anaplastice.

