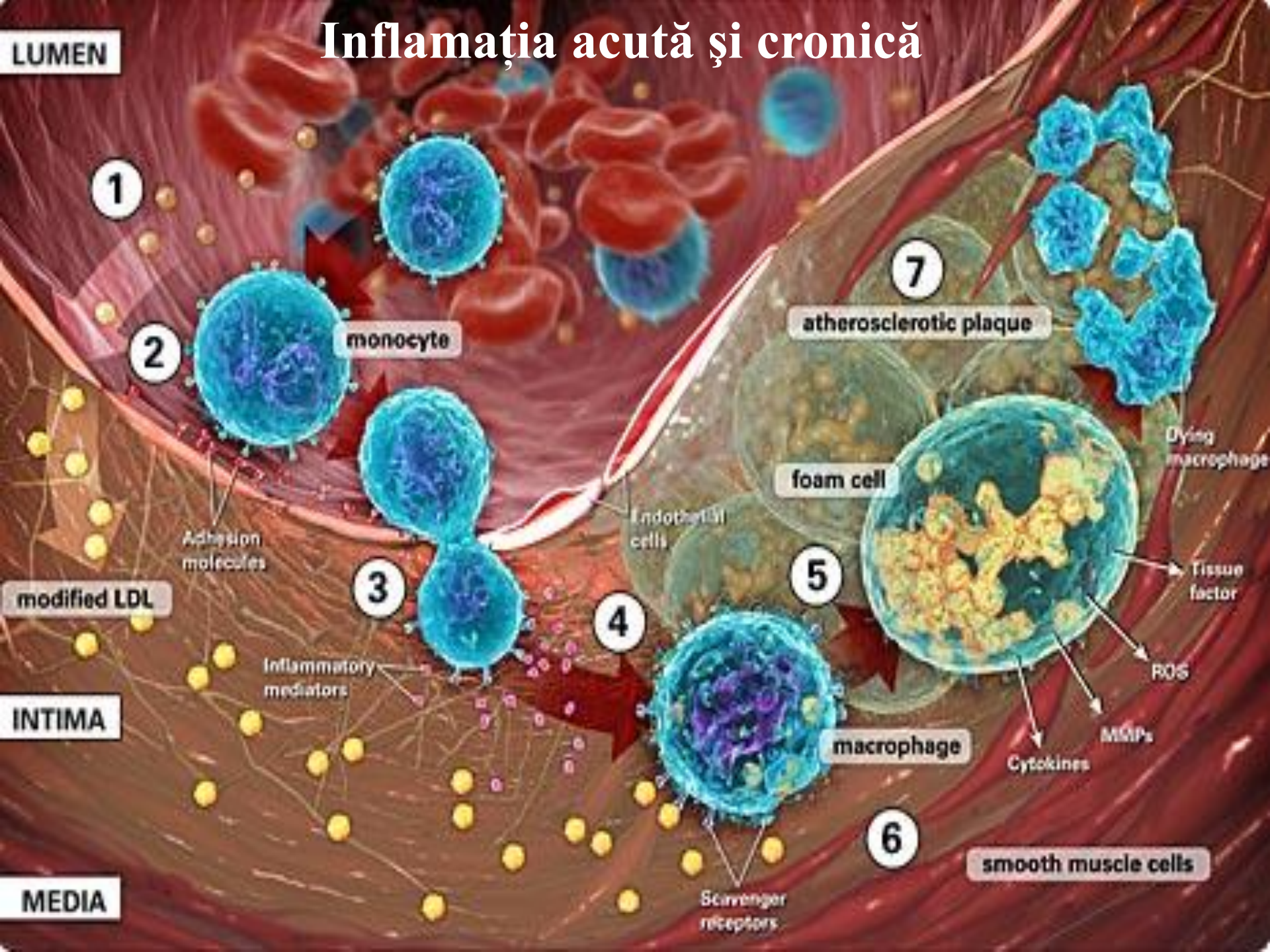


# Inflamația acută și cronică



# ***Tema: Inflamația acută și cronică.***

## ***I. Micropreparate:***

### **№ 62. Pericardită fibrinoasă. (Colorație H-E.). Indicații:**

1. Depozite de fibrină pe suprafața epicardului.
2. Infiltrația epicardului cu leucocite.
3. Miocardul.

### **№ 28. Leptomeningită purulentă. (Colorație H-E.). Indicații:**

1. Infiltrație cu leucocite a leptomeningelui.
2. Puroi (leucocite) în spațiul subarahnoidan.
3. Țesutul cerebral edemațiat.

### **№ 12. Miocardită interstițială. (Colorație H-E.). Indicații:**

1. Infiltrat celular inflamator în stroma miocardului.
2. Fibre musculare.

### **№ 82. Tuberculoza miliară renală. (Colorație H-E.). Indicații:**

1. Granulom tuberculos:
  - a. focarul de necroză caseoasă în centrul granulomului;
  - b. stratul de celule epitelioide;
  - c. celule gigante polinucleate Langhans;
  - d. stratul de celule limfoide.
2. Țesutul renal adiacent.

## ***II. Macropreparate:***

### **№ 11. Pericardită fibrinoasă (cord vilos).**

### **№ 32. Bronhopneumonie abcedantă.**

### **№ 33. Pneumonie francă lobară (stadiul de hepatizație cenușie).**

### **№ 34. Pleurită fibrinoasă.**

### **№ 152. Peritonită fibrinoasă.**

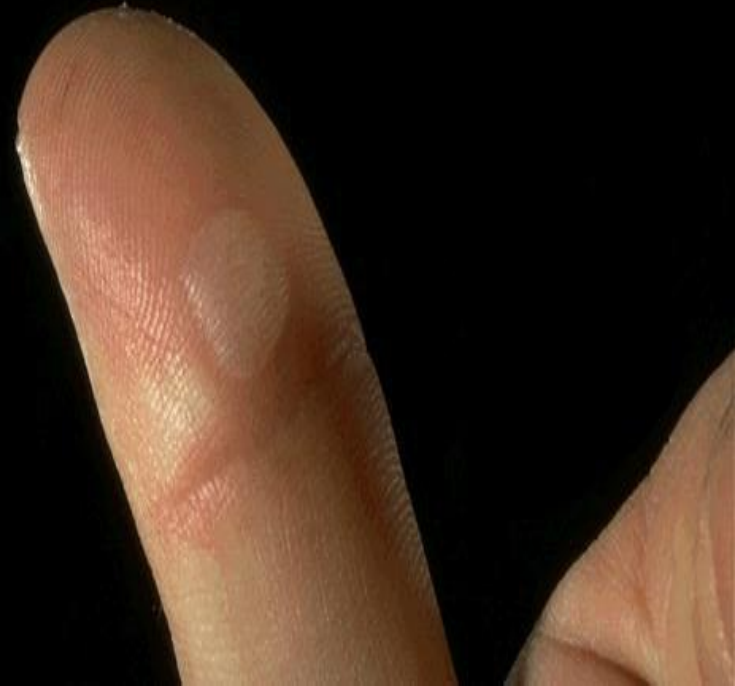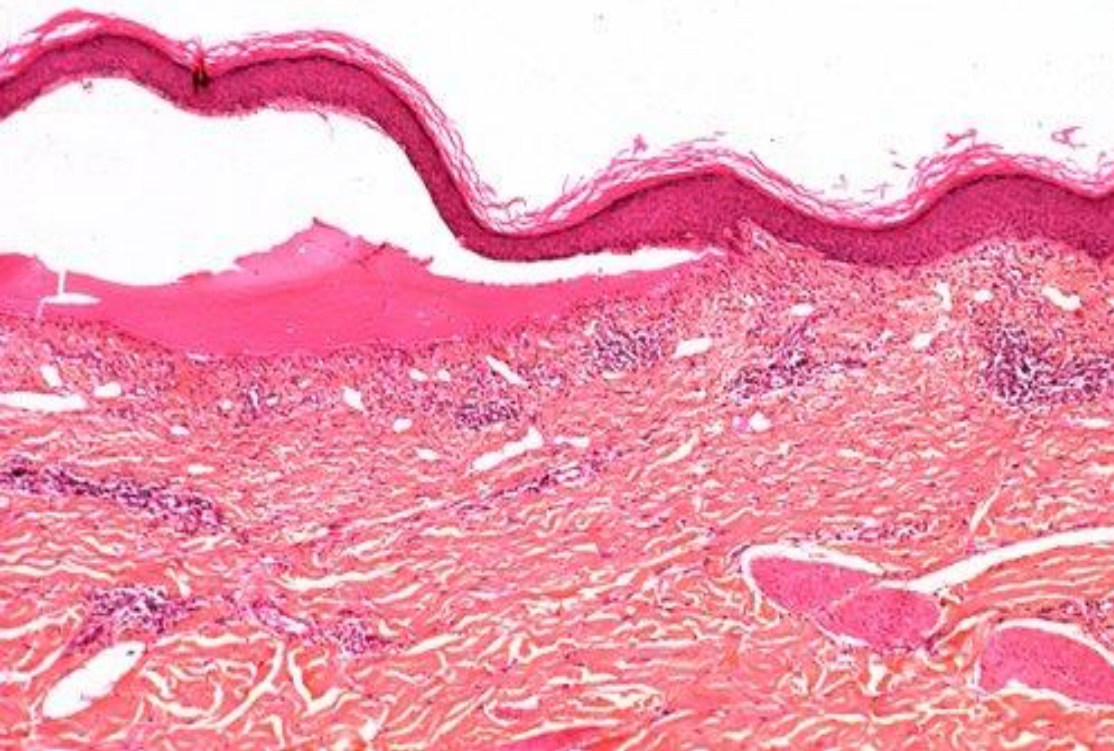
### **№ 12. Cardioscleroză difuză.**

### **№ 21. Echinococoza inimii.**

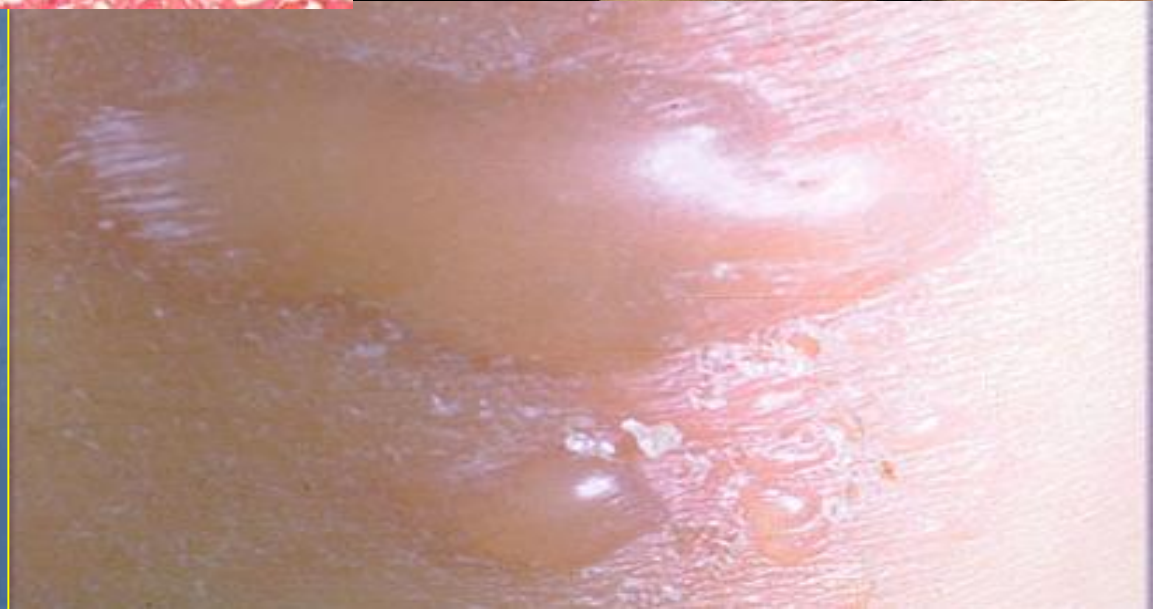


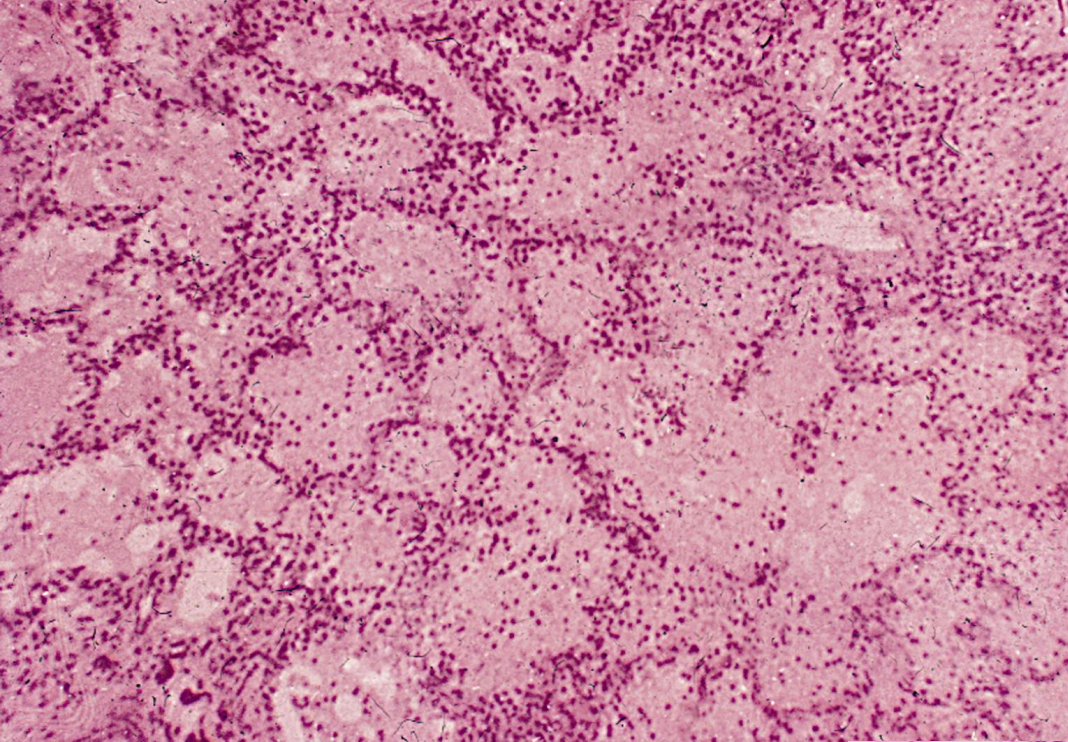
## Semnele clinice ale inflamației

*(căldură, roșeață, tumefacție, durere, alterarea funcției).*

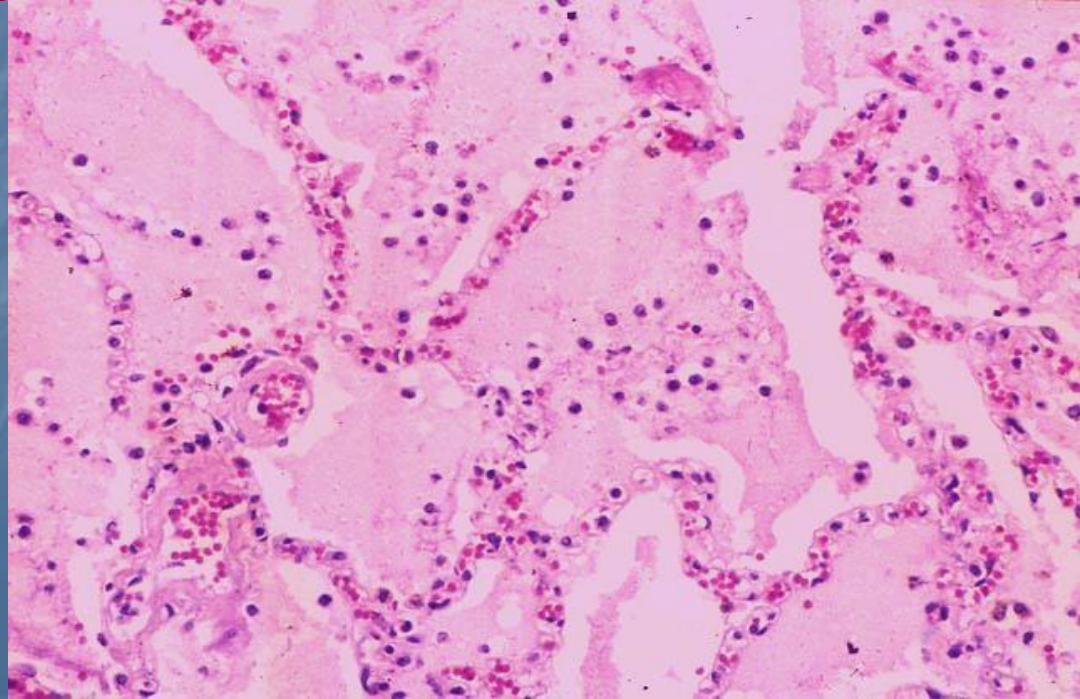


**Veziculă epidermică  
cu exsudat seros.**

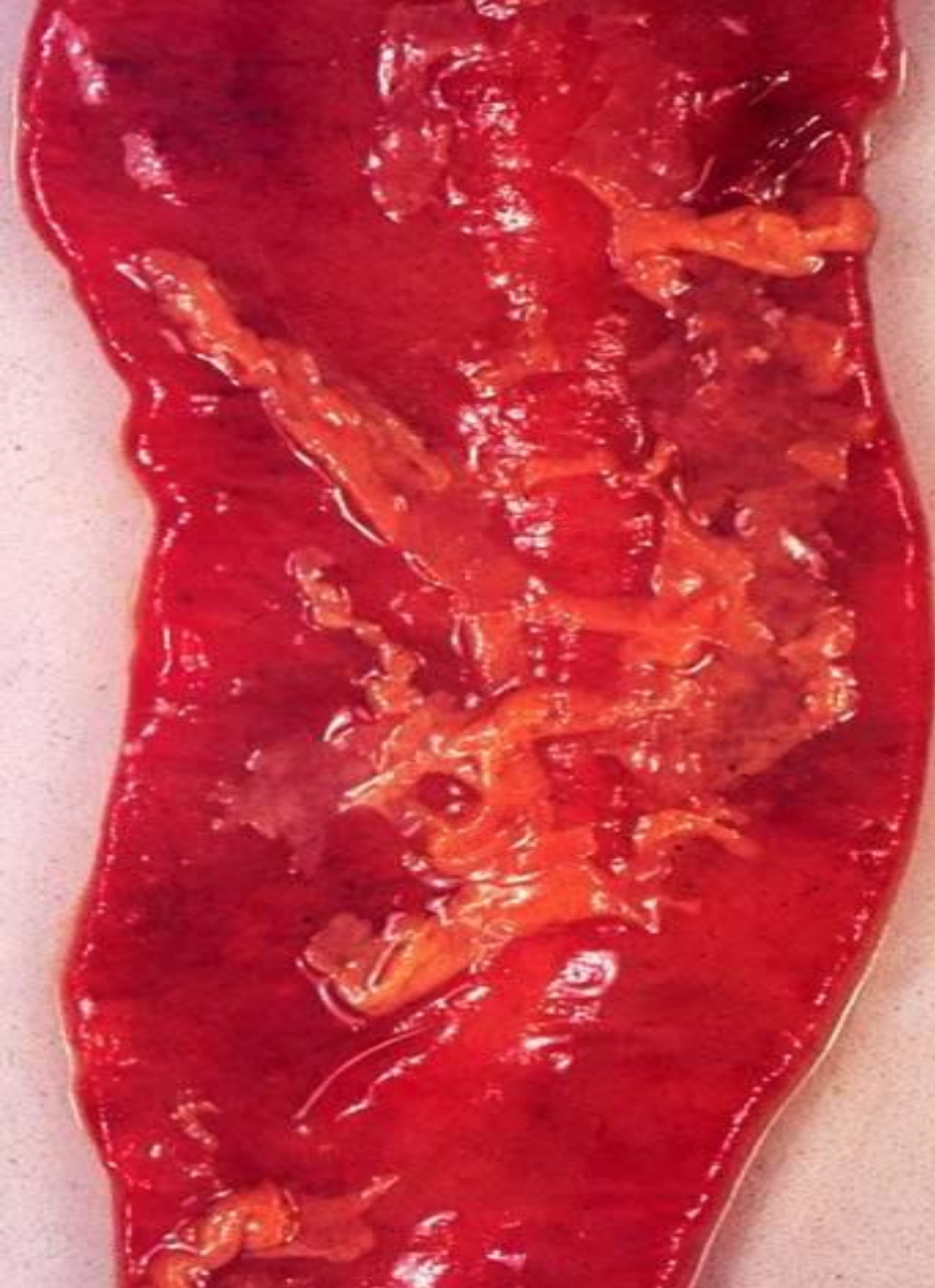
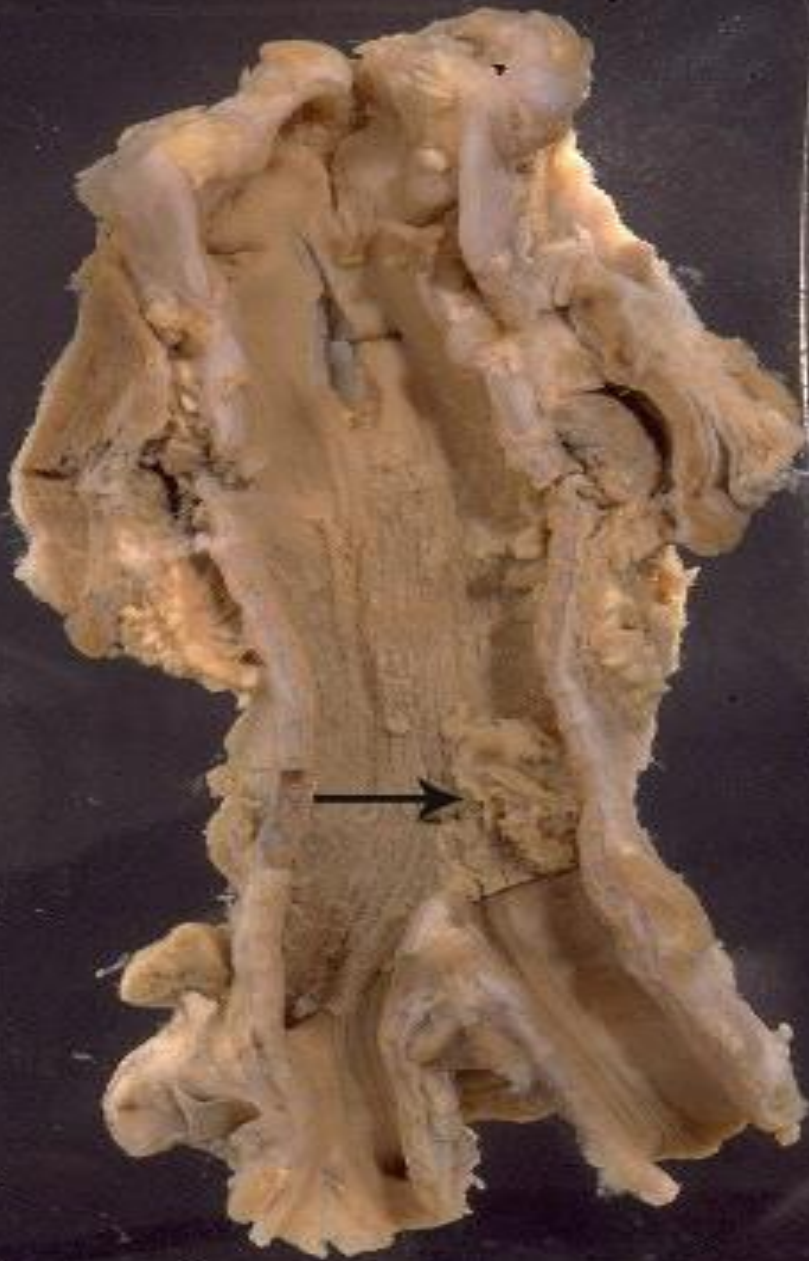


**Pneumonie focală  
seroasă.**

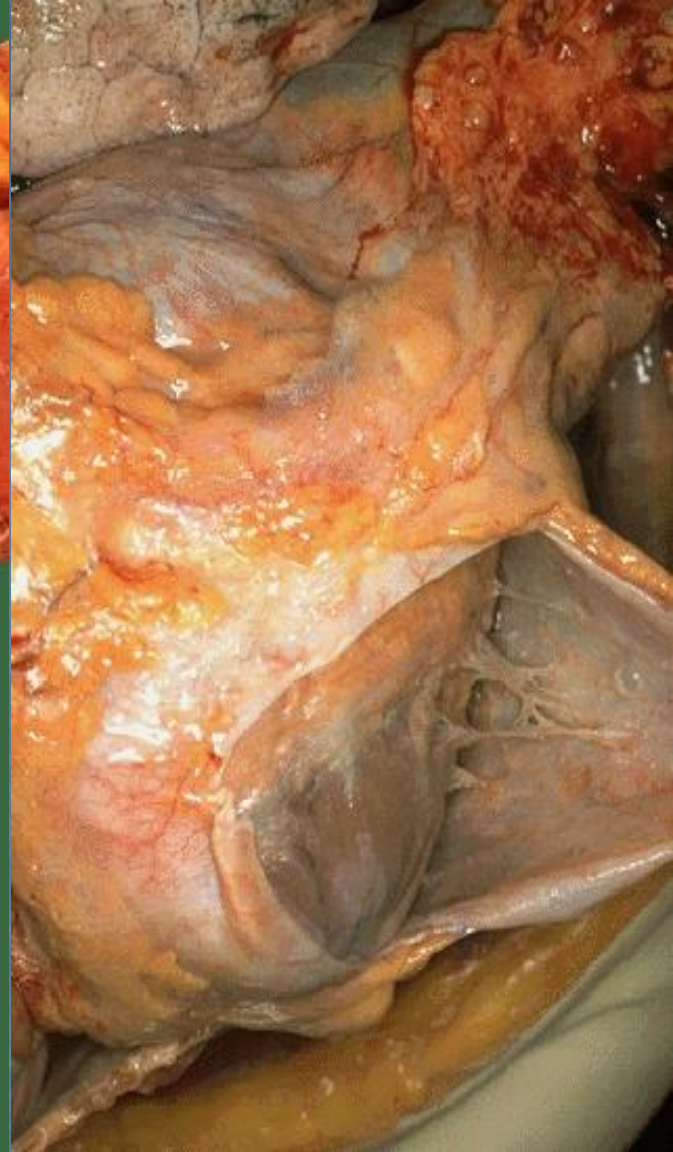
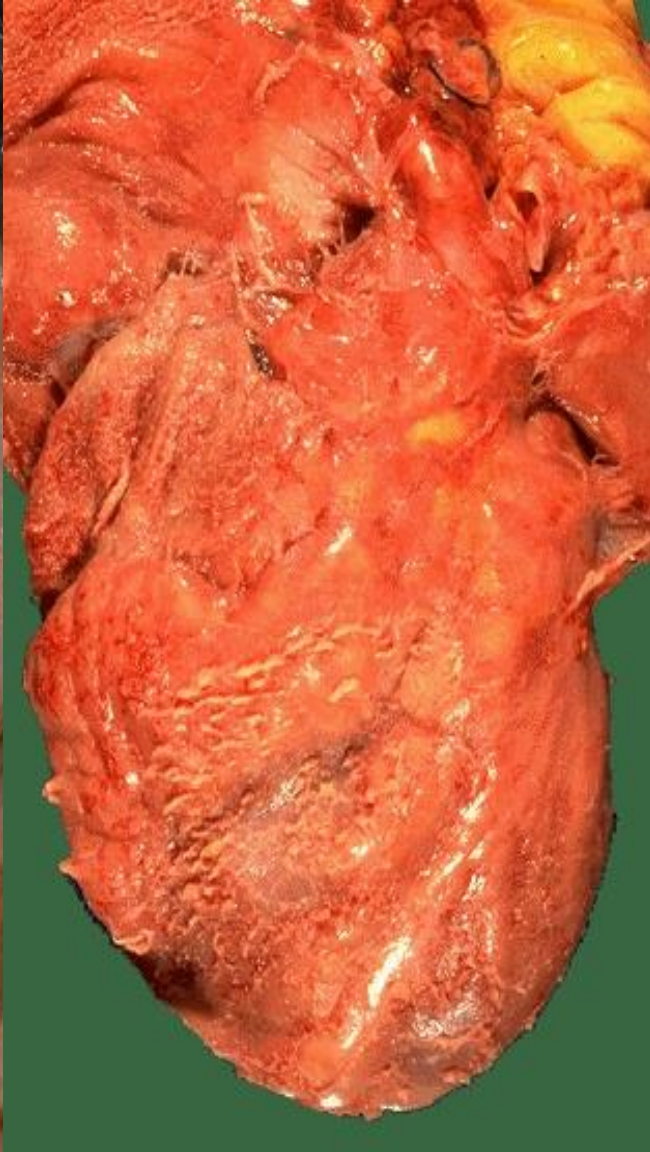
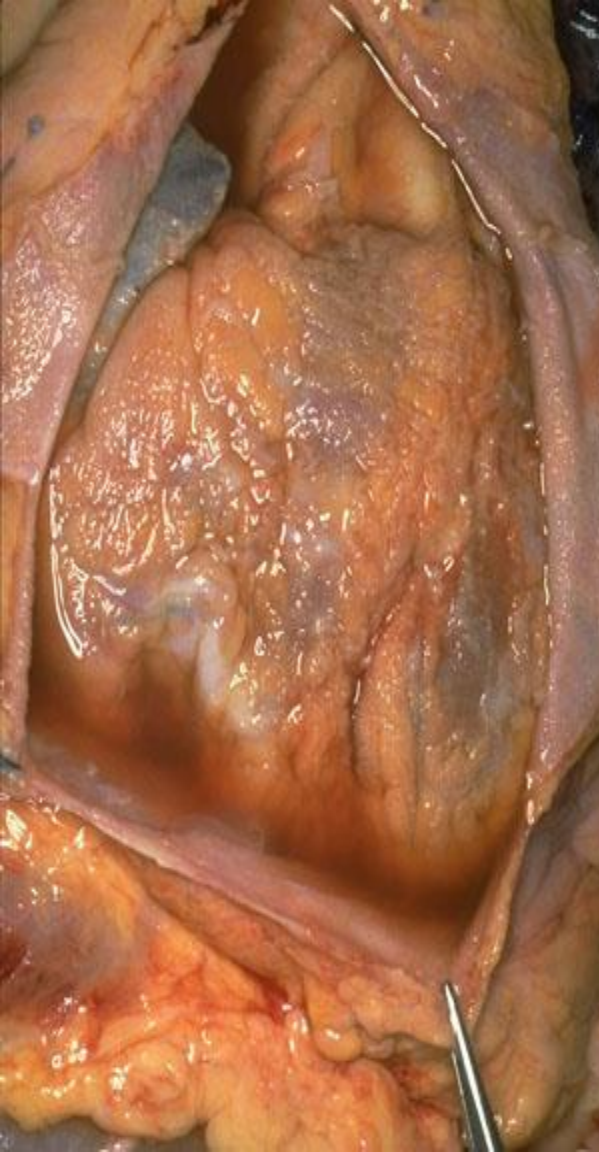
# Inflamație fibrinoasă.



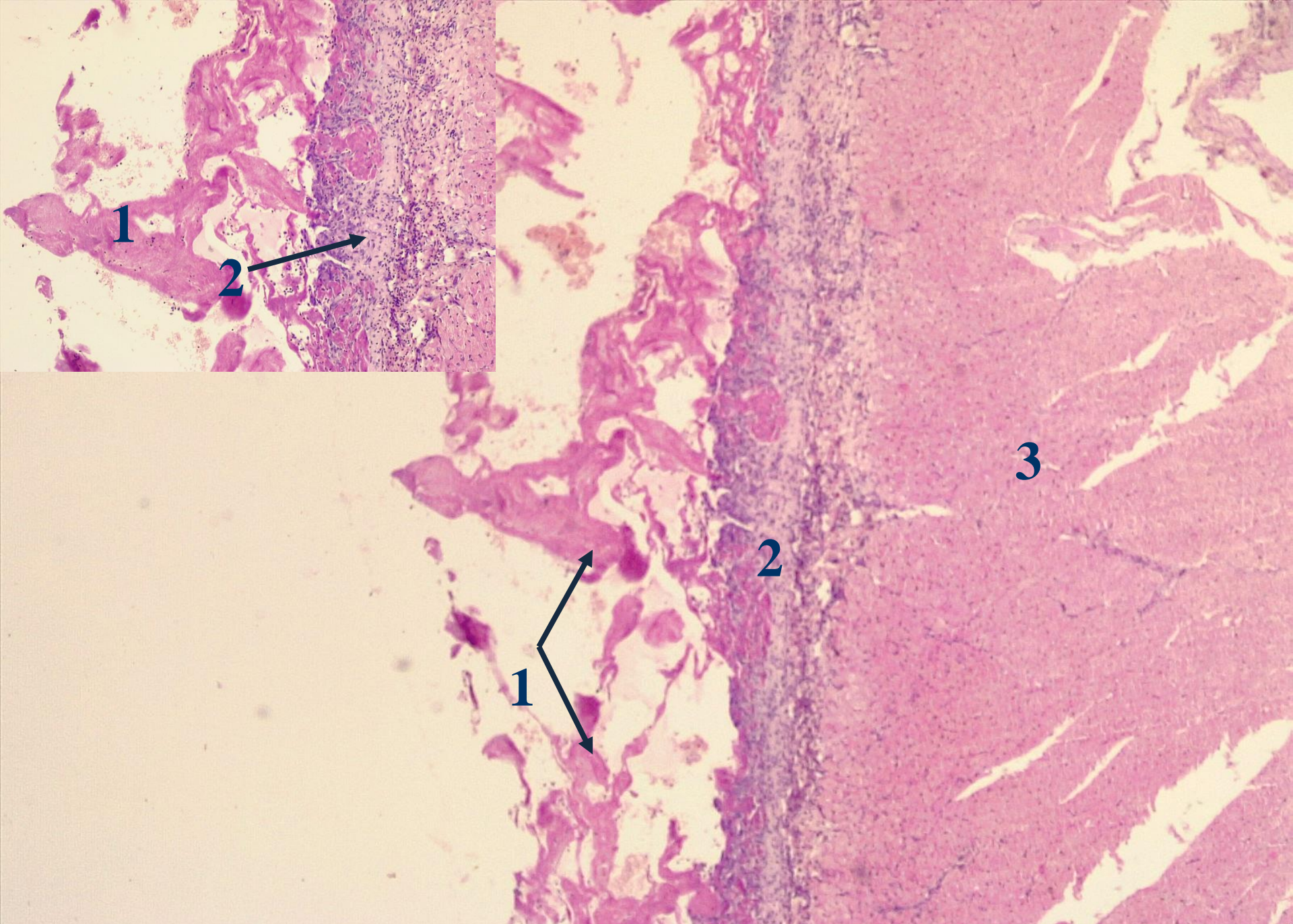


**Pneumonie francă  
lobară**  
*(stadiul de hepatizație  
cenușie).*



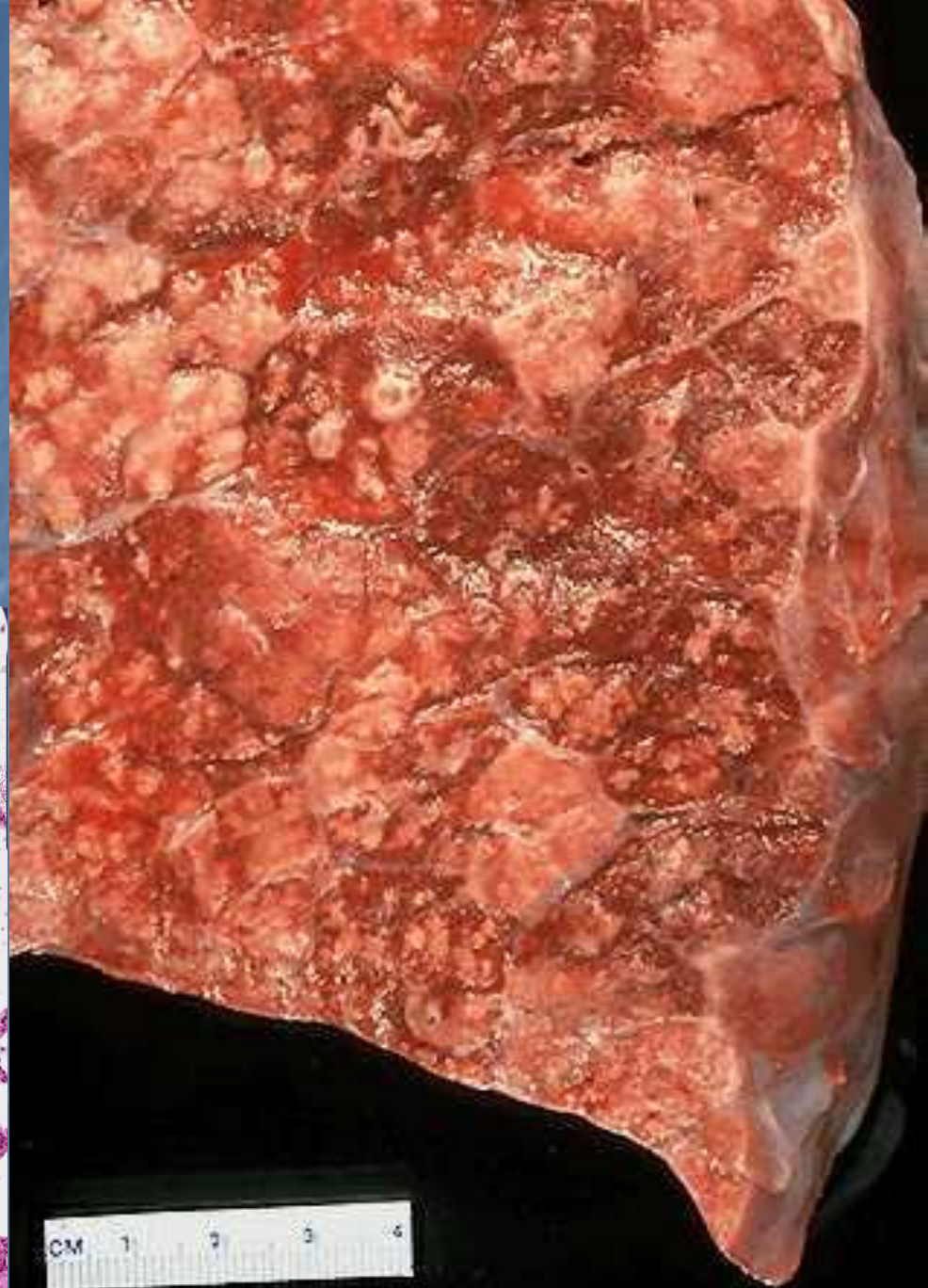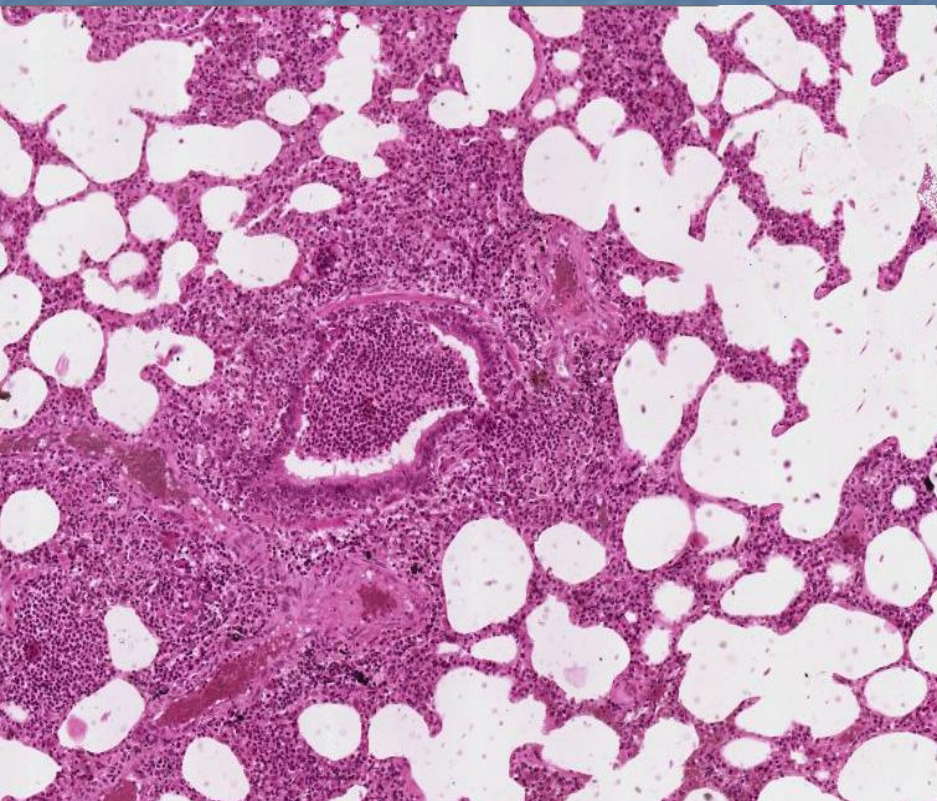
**Pericardită fibrinoasă.**

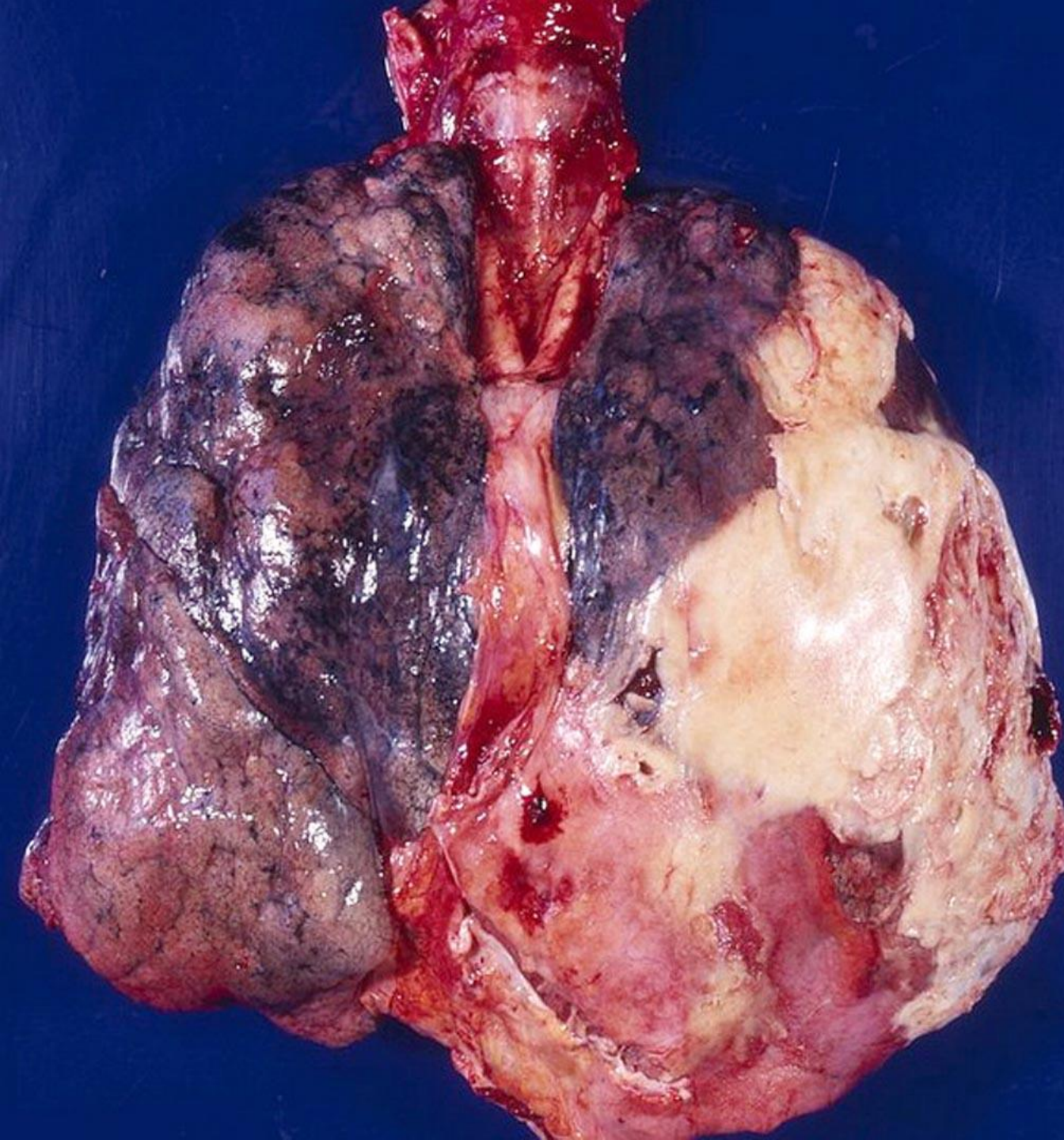




**№ 62.** Pericardită fibrinoasă. (Colorație H-E.).

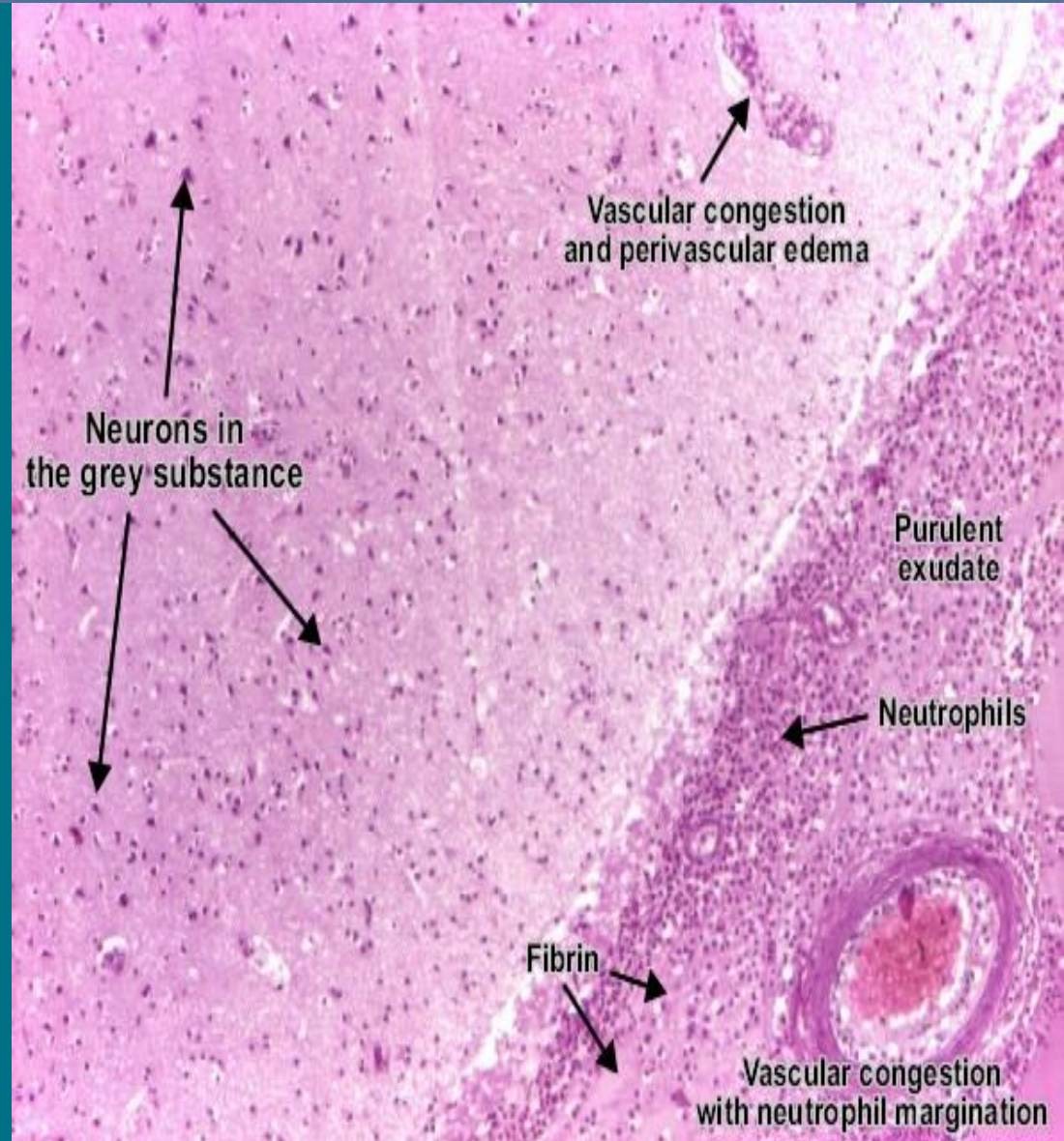
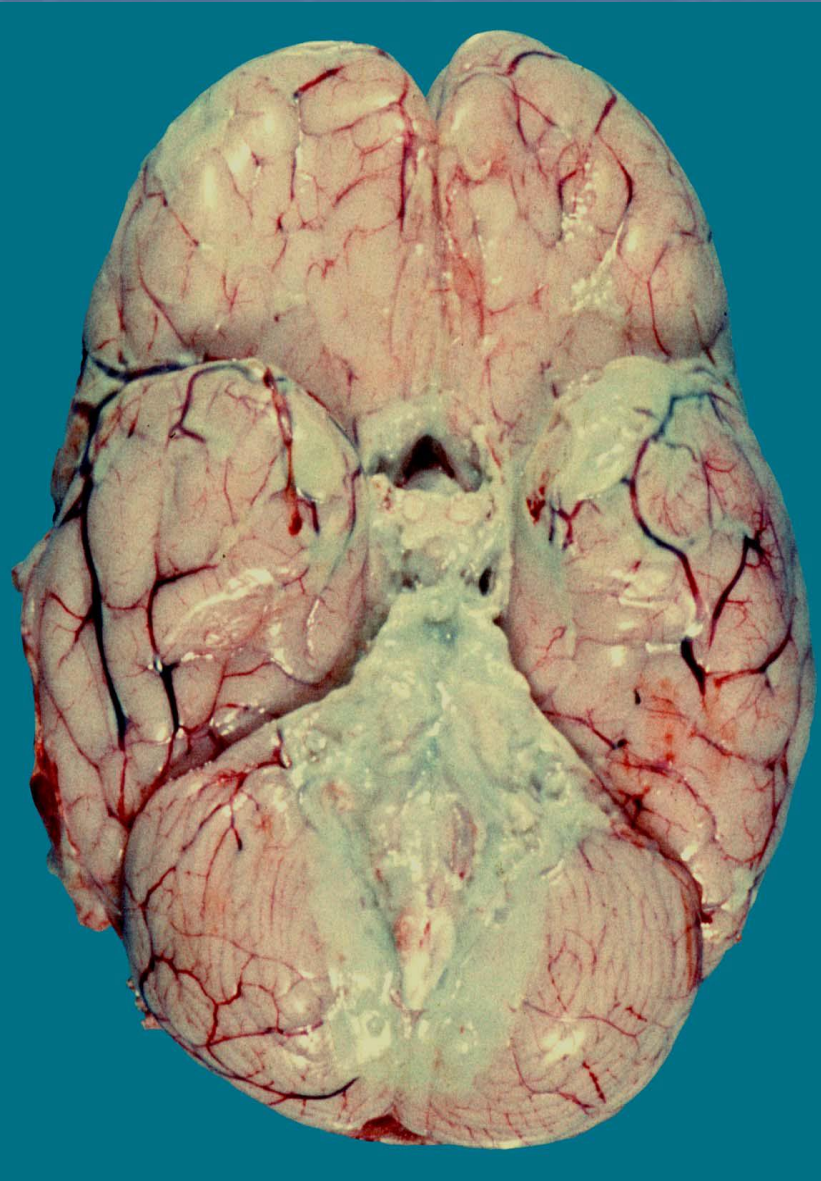# Pneumonie focală.

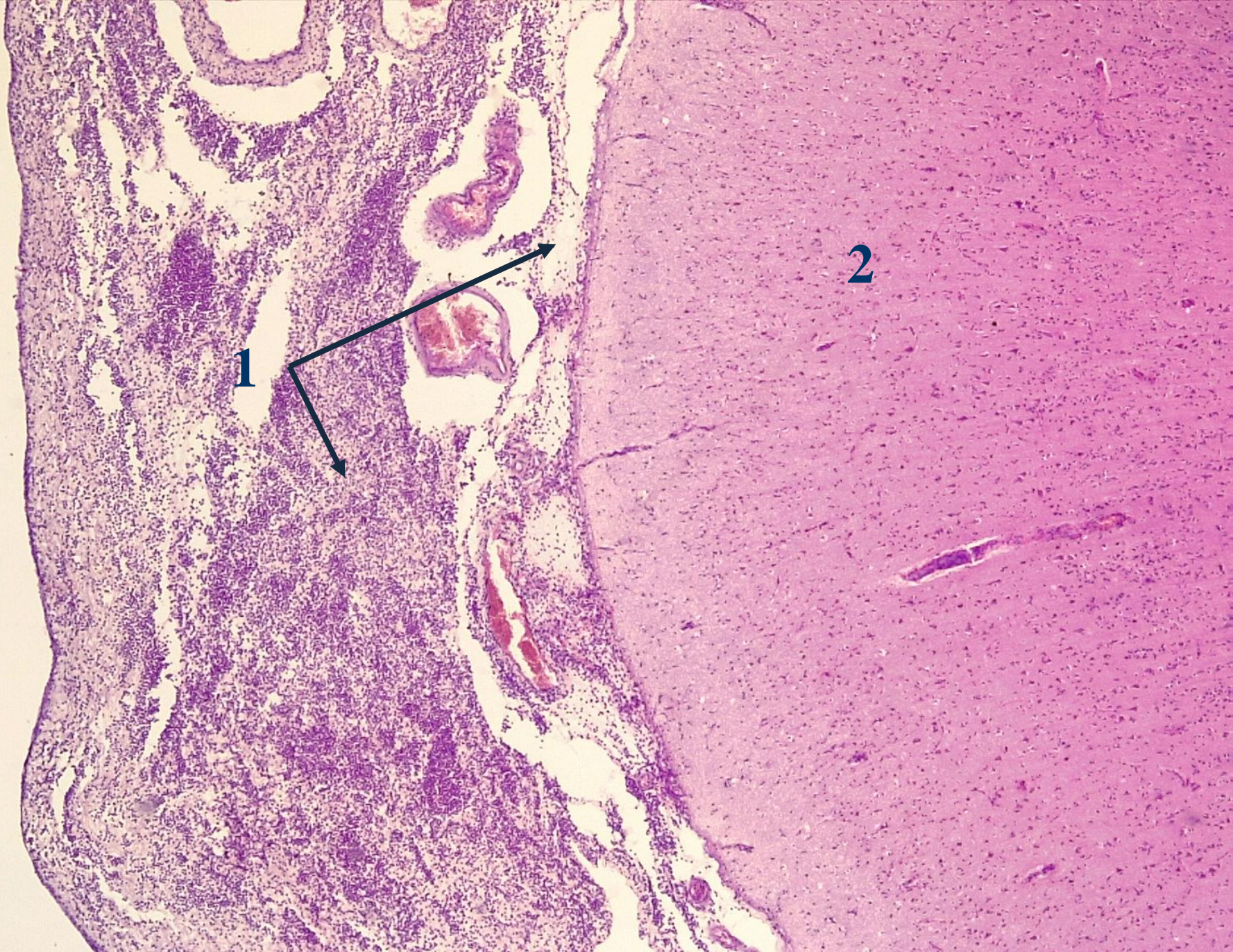




**Pleurită purulentă  
(empiem pleural).**

# Leptomeningită purulentă.

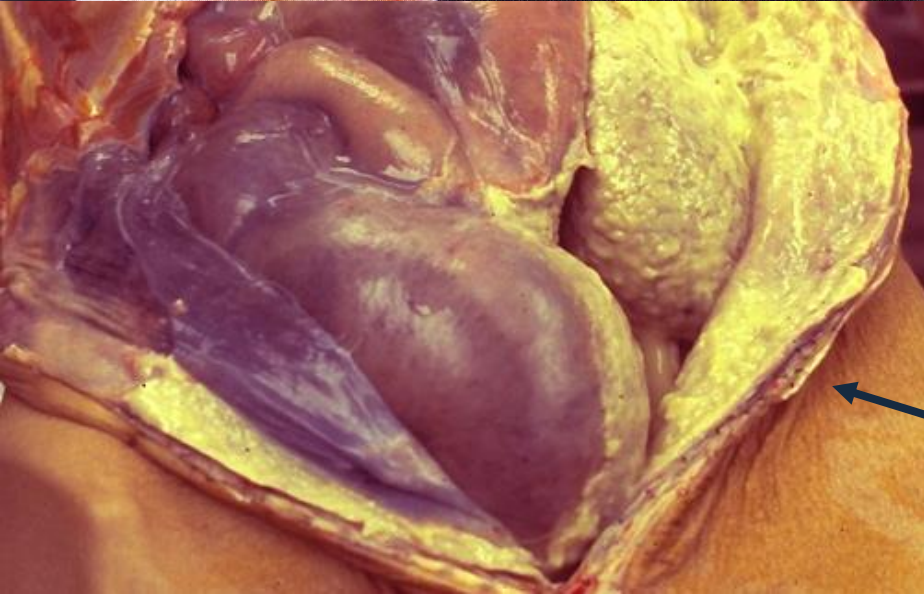
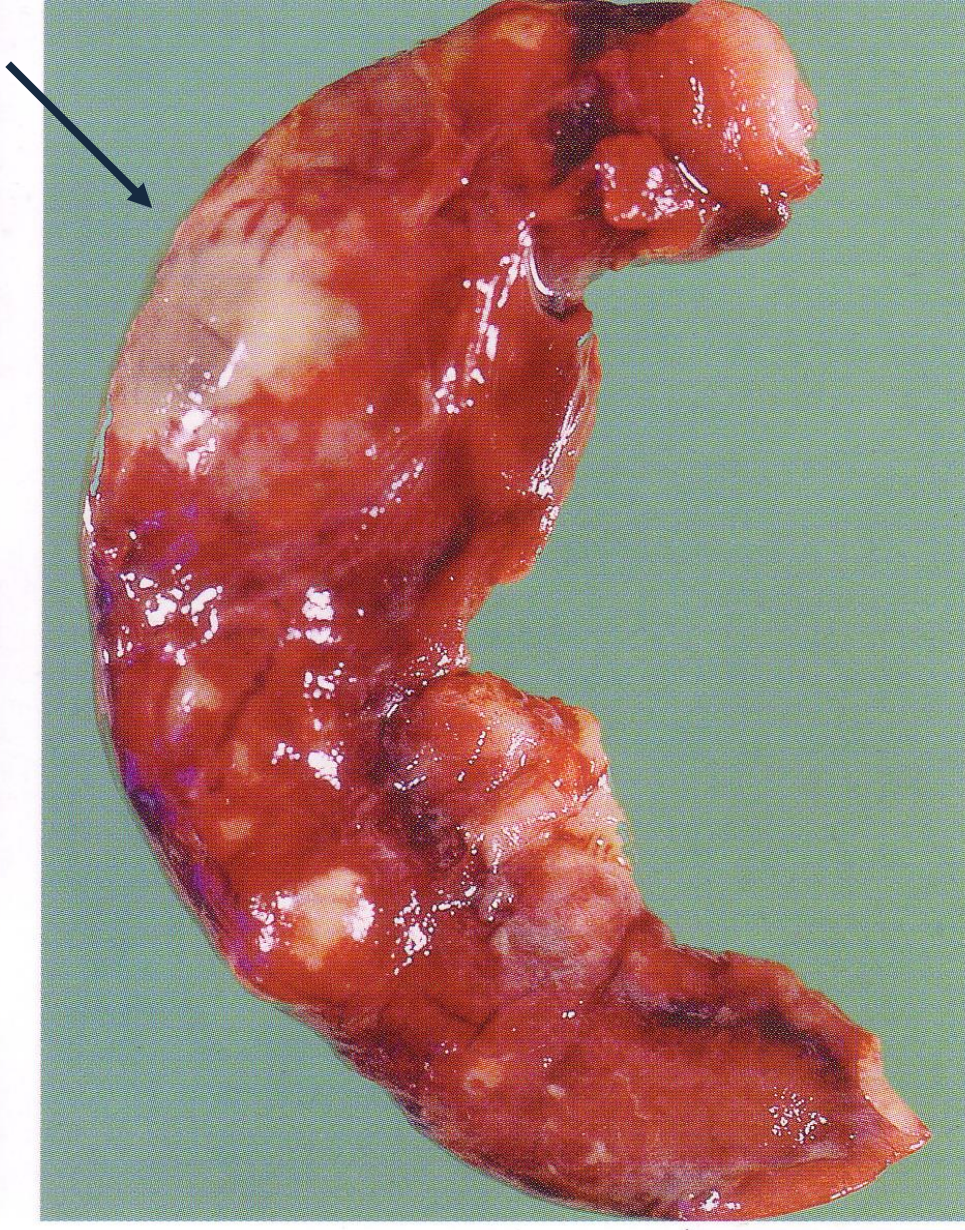
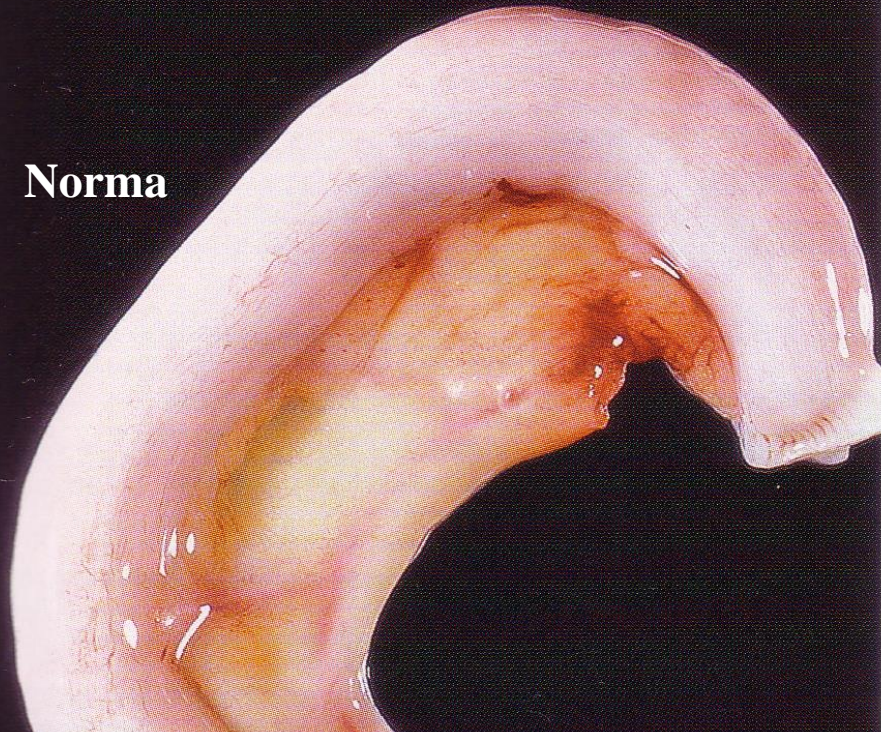




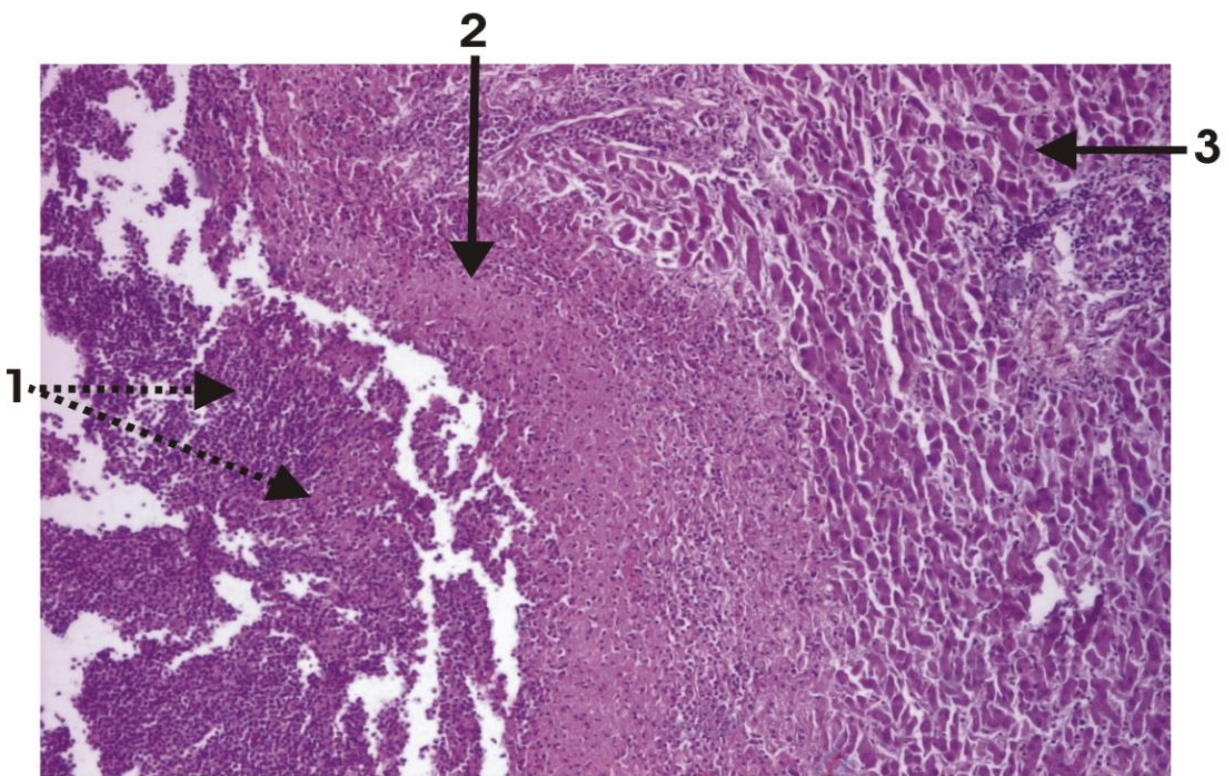
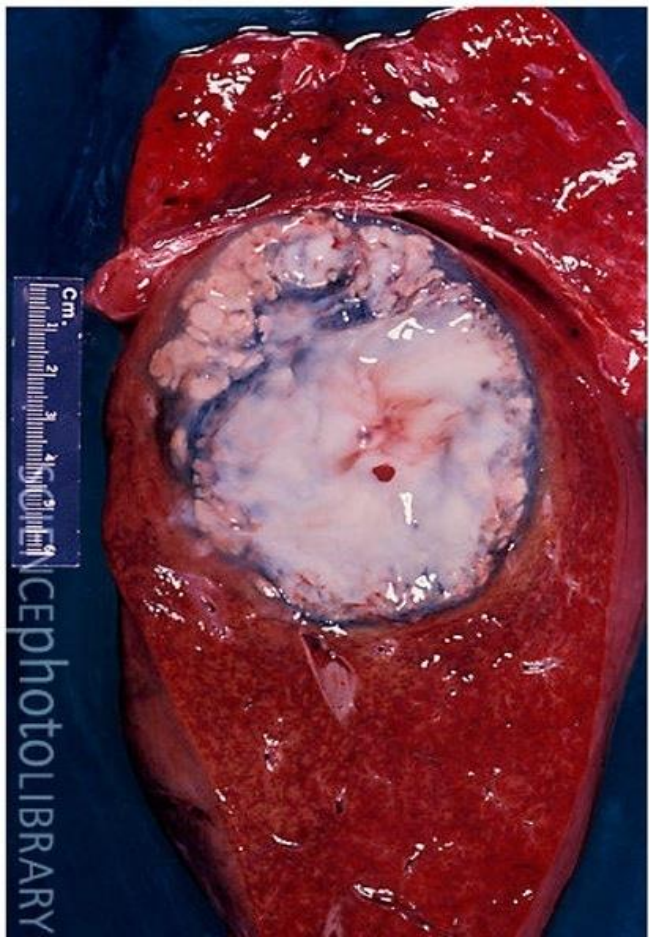**№ 28.** Leptomeningită purulentă. (Colorație H-E.).

**Apendicită acută flegmonoasă.**

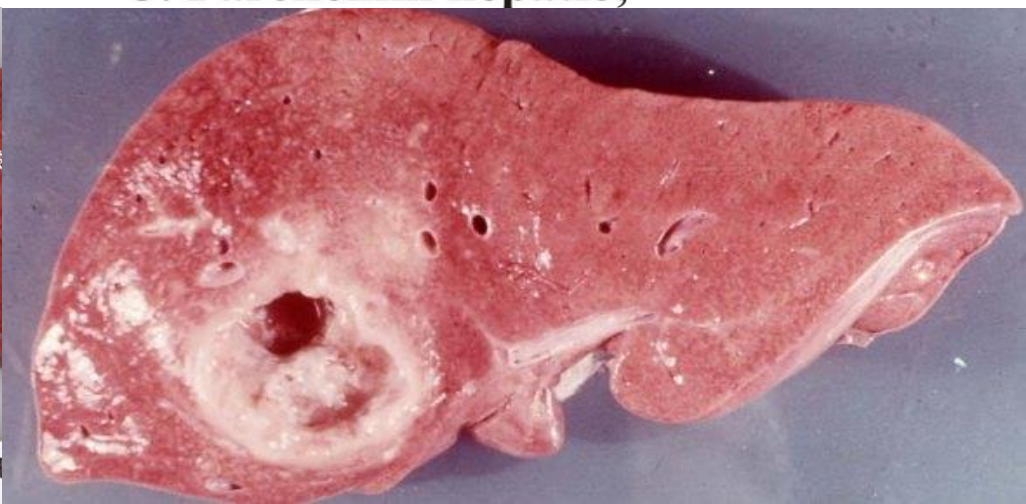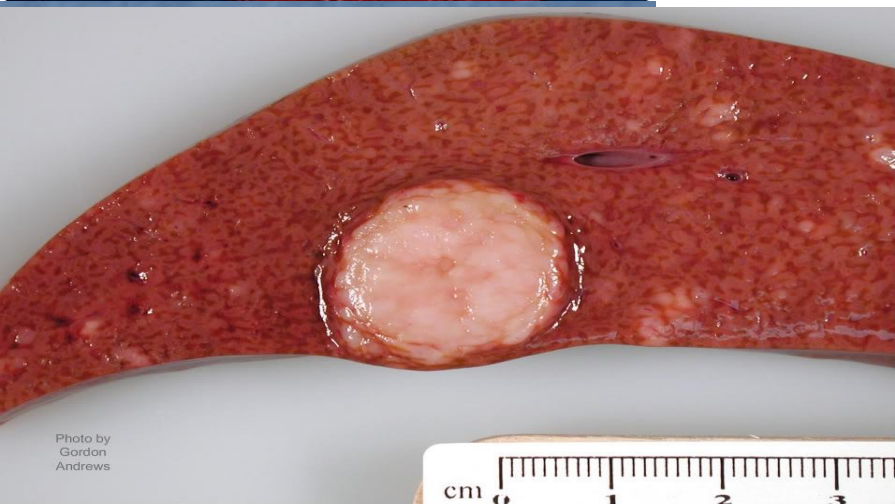**Norma**

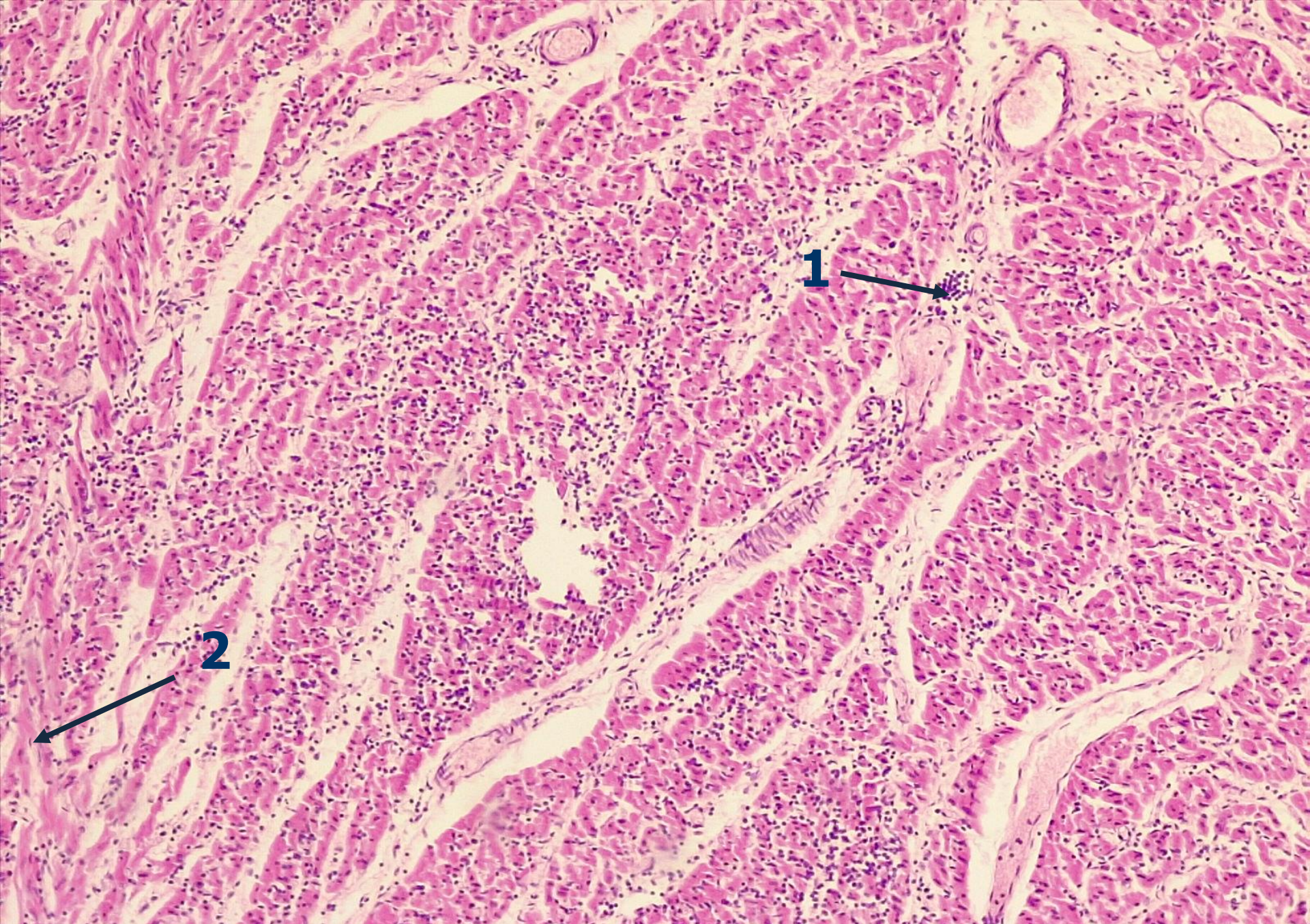


**Peritonită purulentă  
(complicație).**



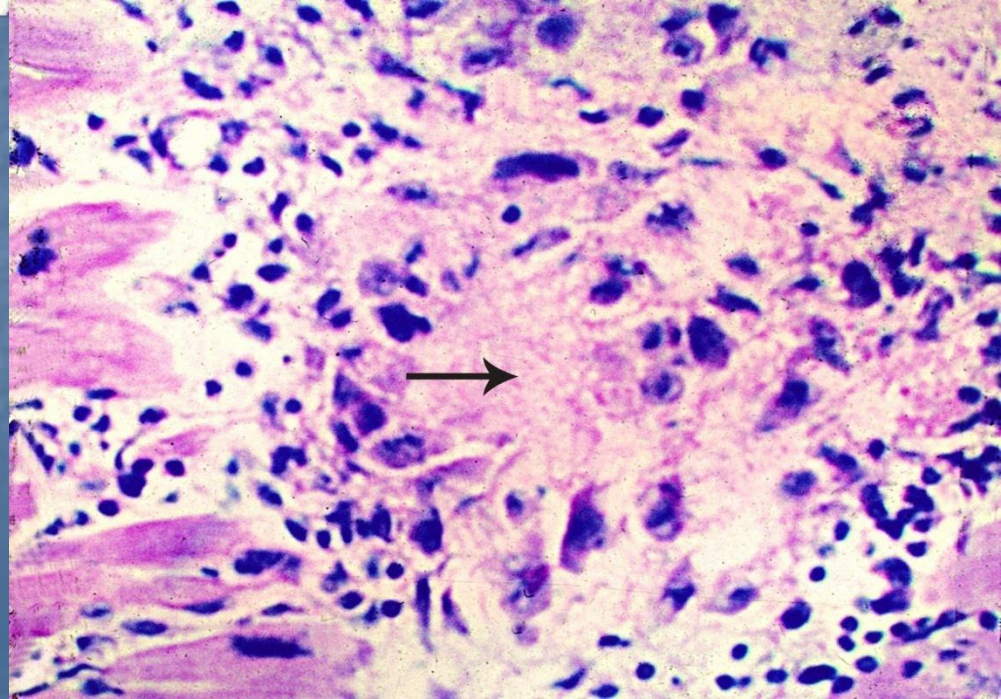
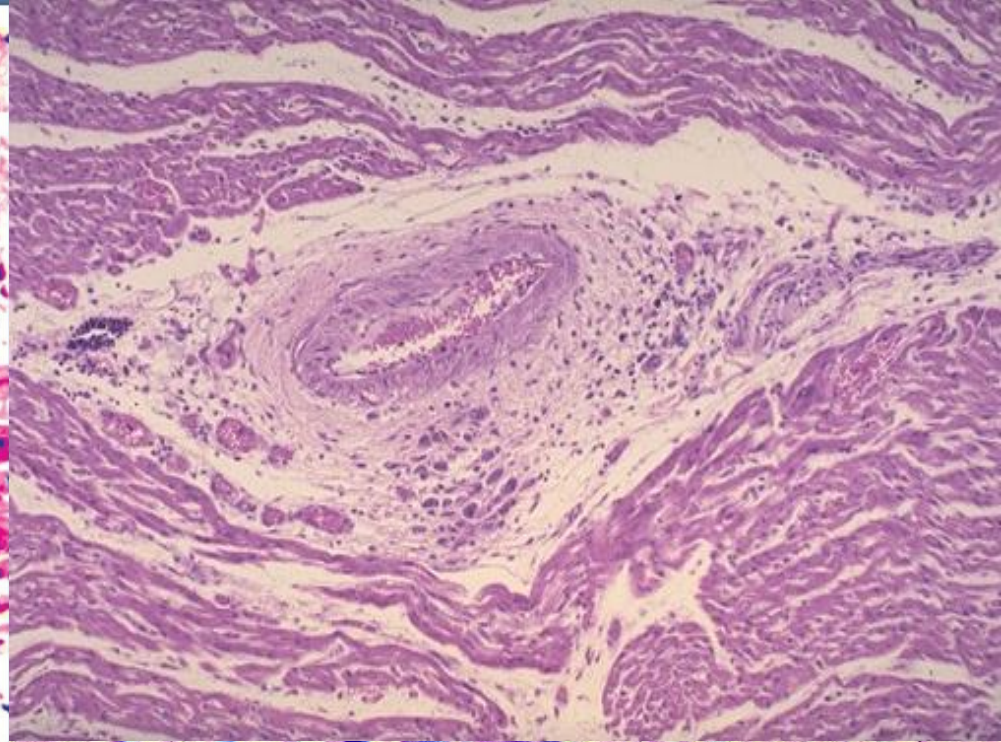
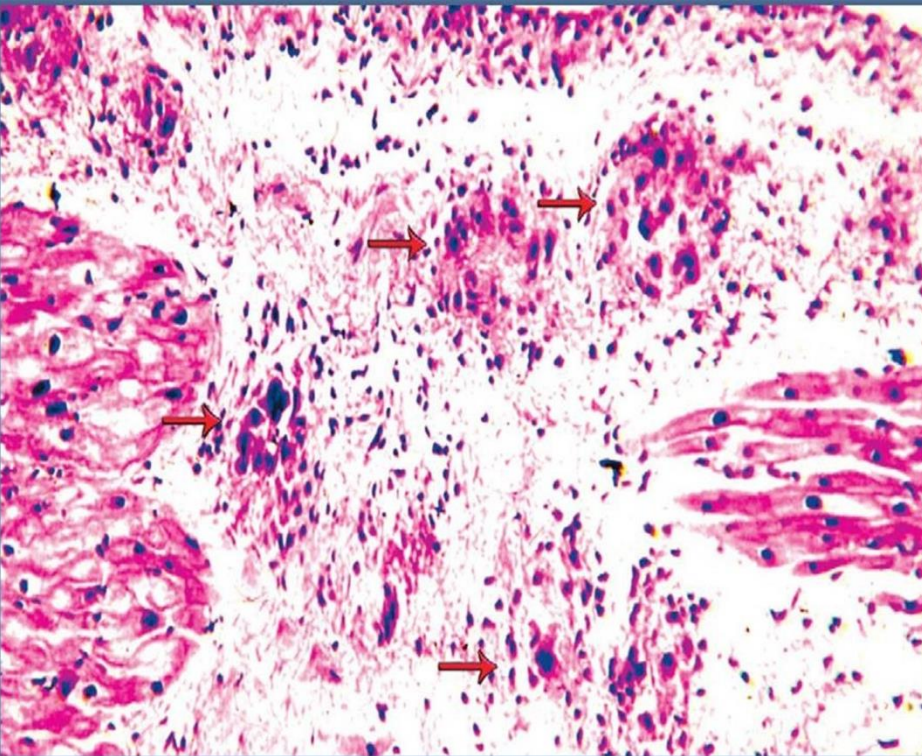
**Fig.IV.A.5 Abces hepatic, col. H.E., Ob. 4**  
**1. Detritus necrotic si PMN-uri; 2. Capsula piogena;**  
**3. Parenchim hepatic;**



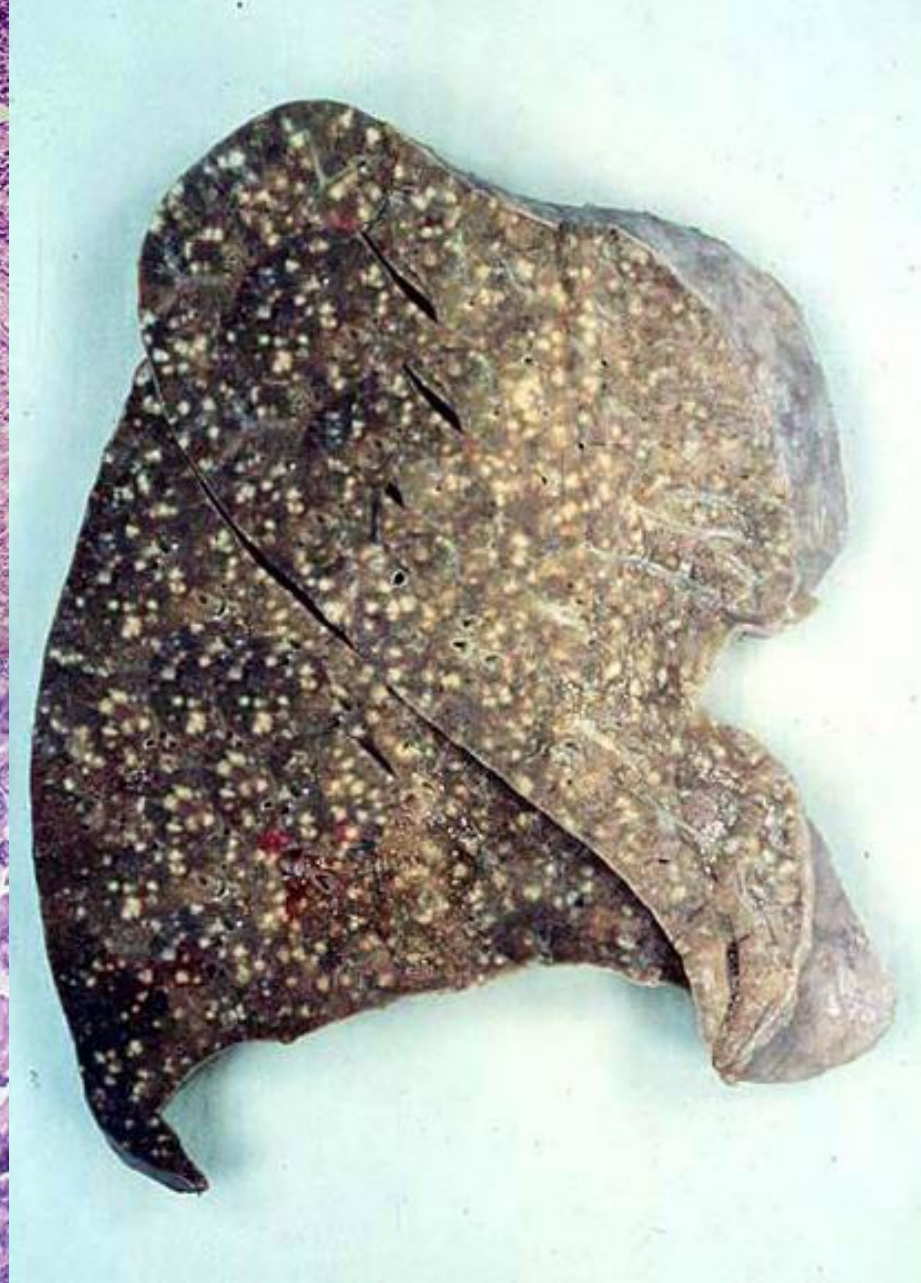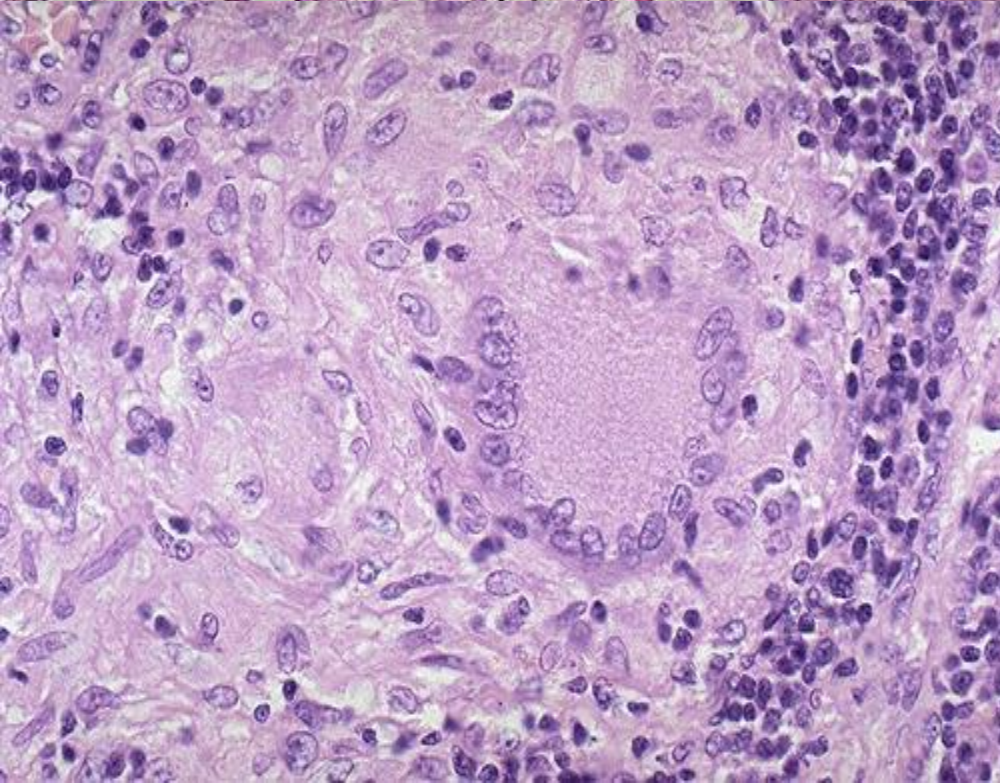
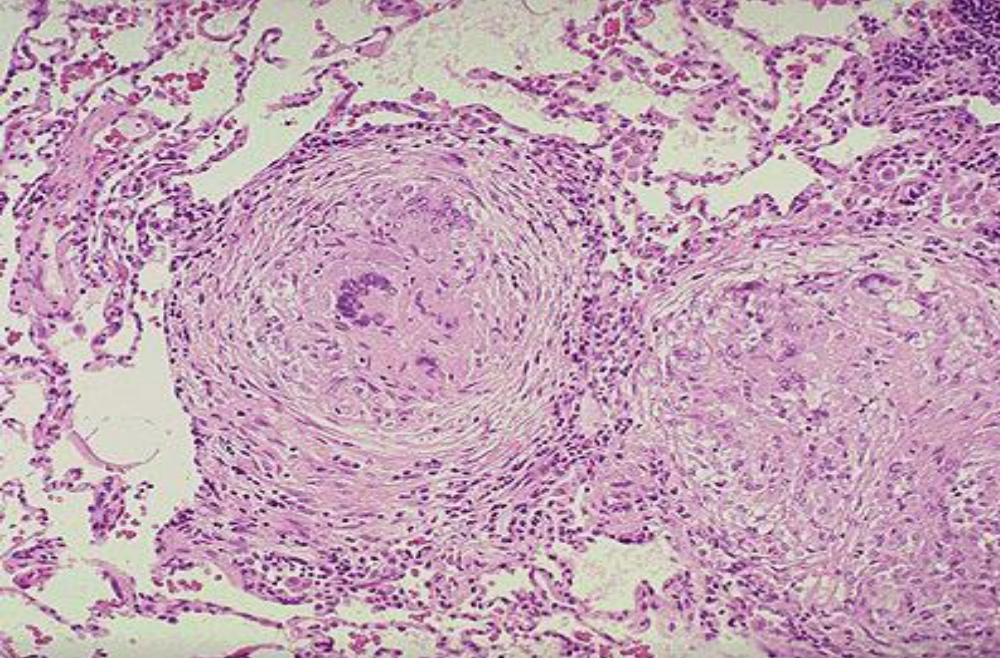


№ 12. Miocardită interstițială. (Corație H-E.).

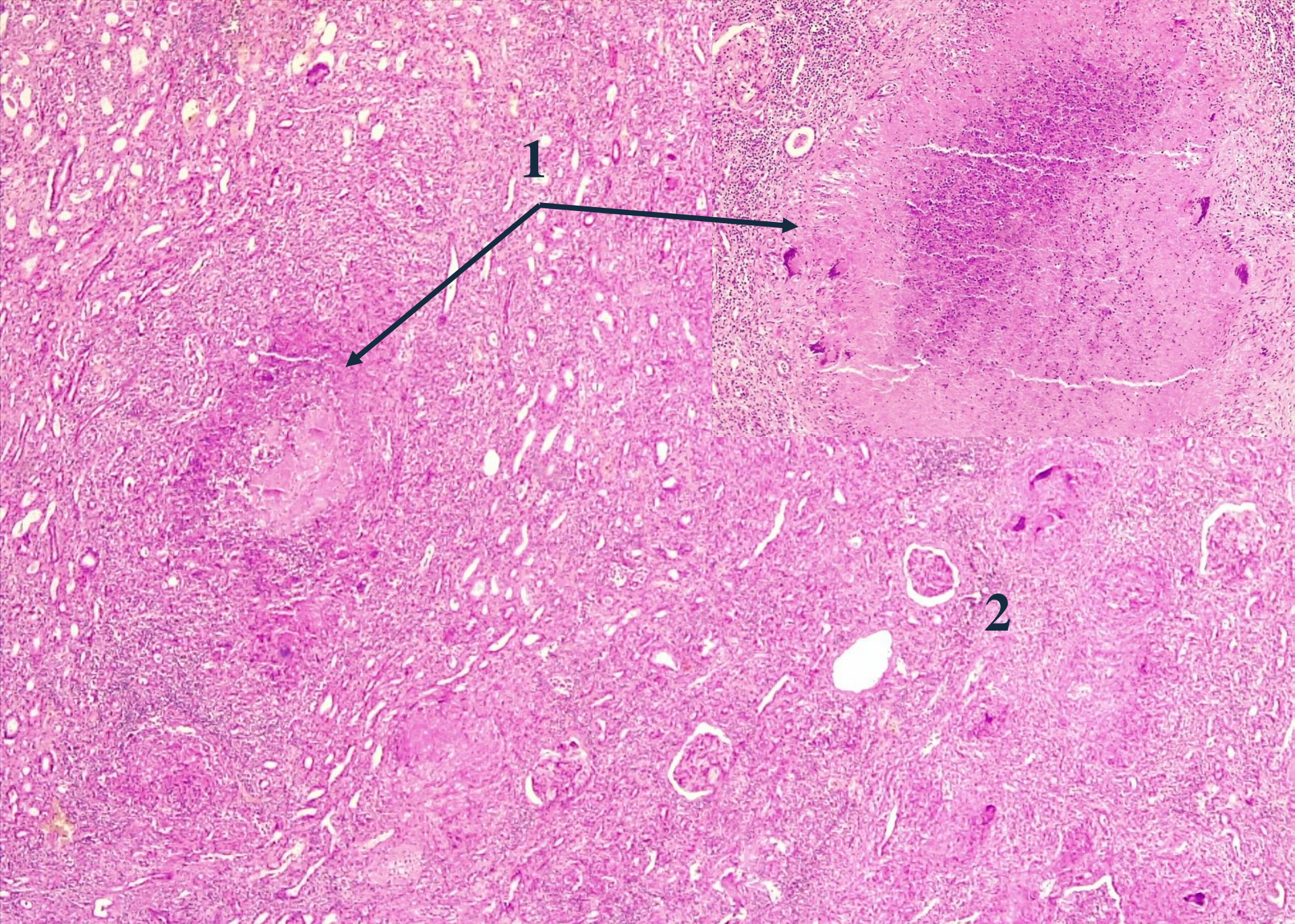




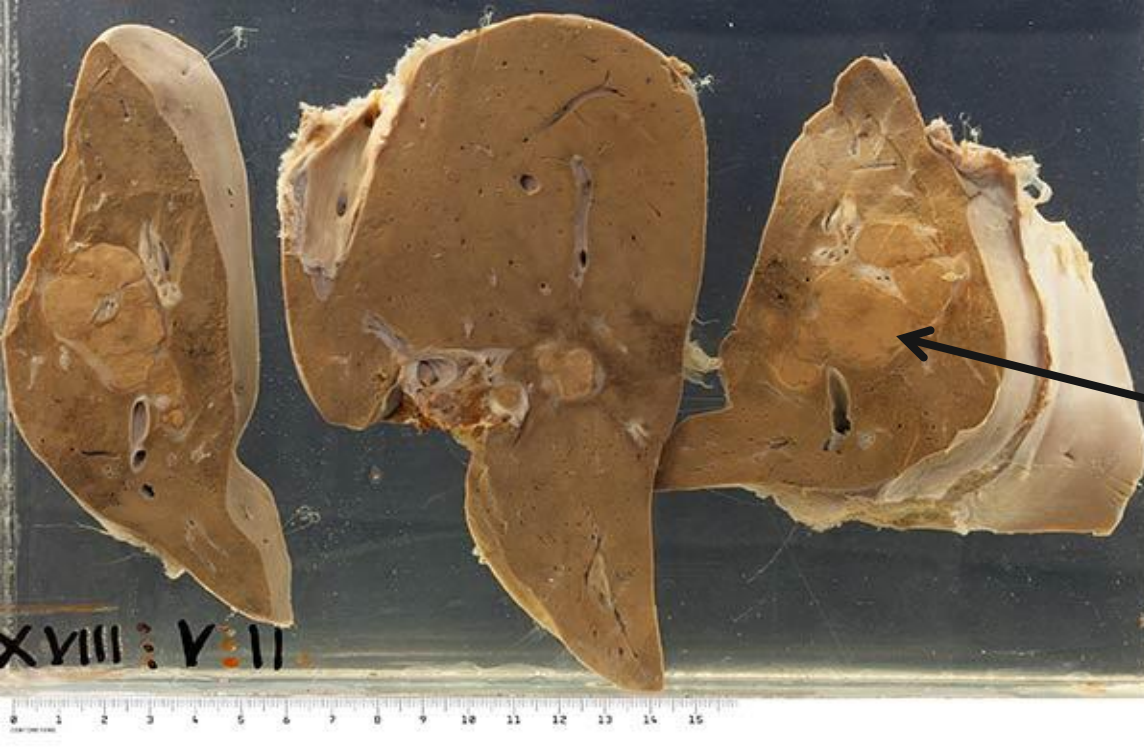Inflamația granulomatoasă a  
endocardului și a miocardului  
în reumatism. (H-E).



**Granuloame tuberculoase  
cu celule gigante de tip Langhans.**

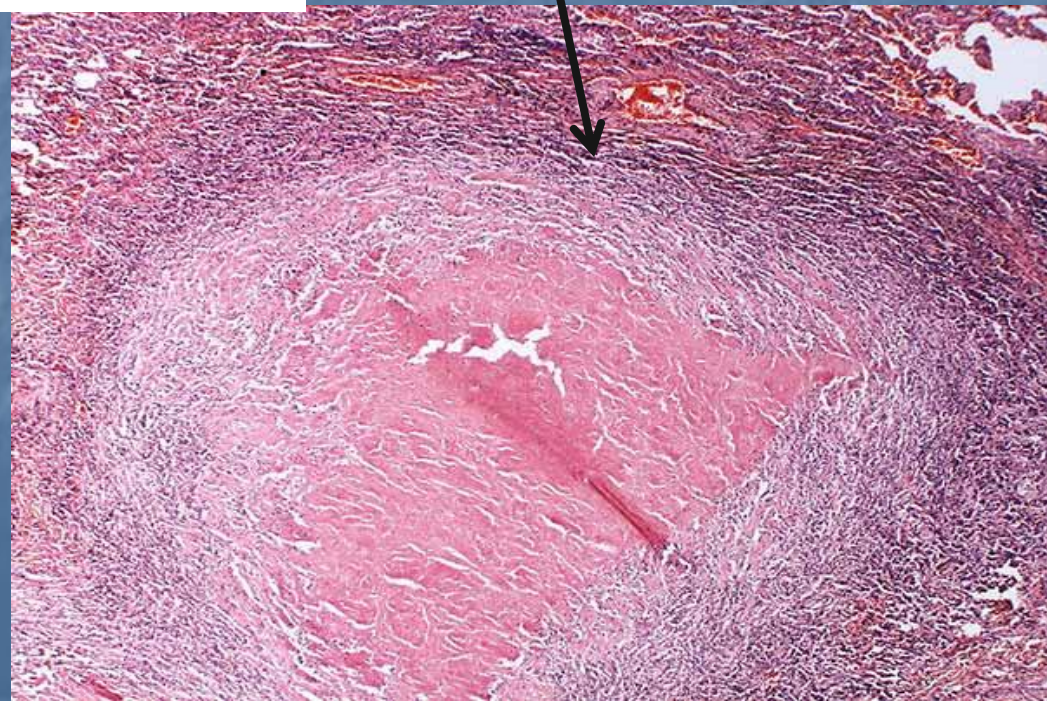


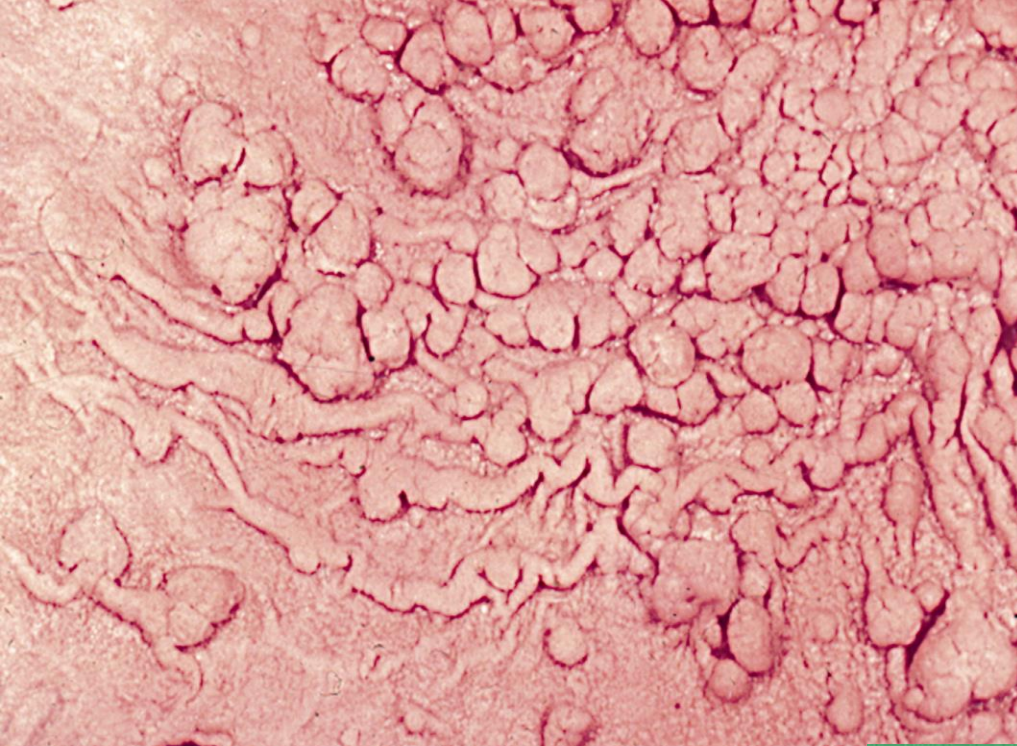
№ 82. Tuberculoza miliară renală. (Colorație H-E.).



**Goma sifilitică.**

**Ficat.**





**Polipoză gastrică.**

**Polip endometrial.**

