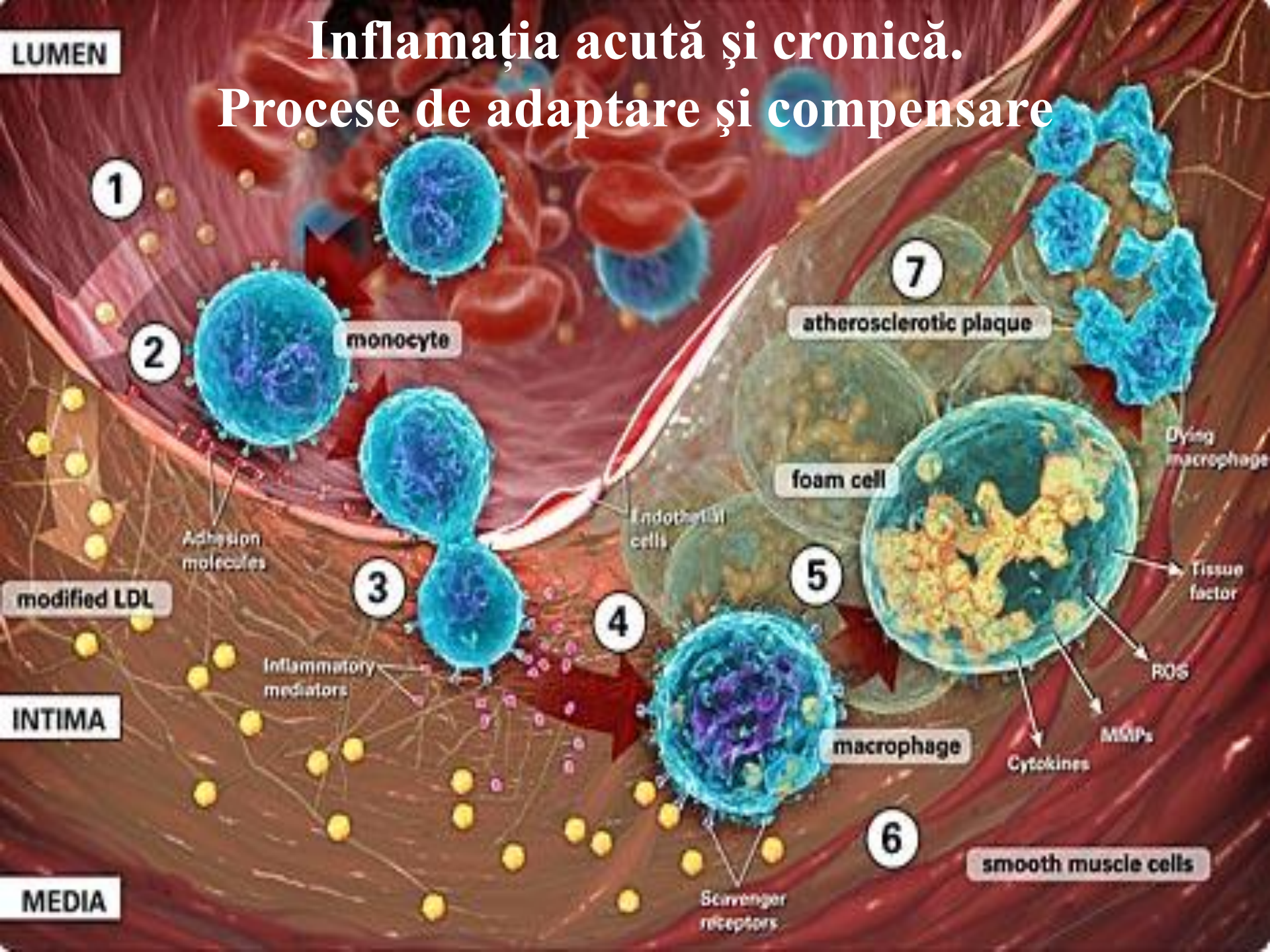


# Inflamația acută și cronică. Procese de adaptare și compensare



## **Tema: Inflamația acută și cronică. Procese de adaptare și compensare.**

### **I. Micropreparate:**

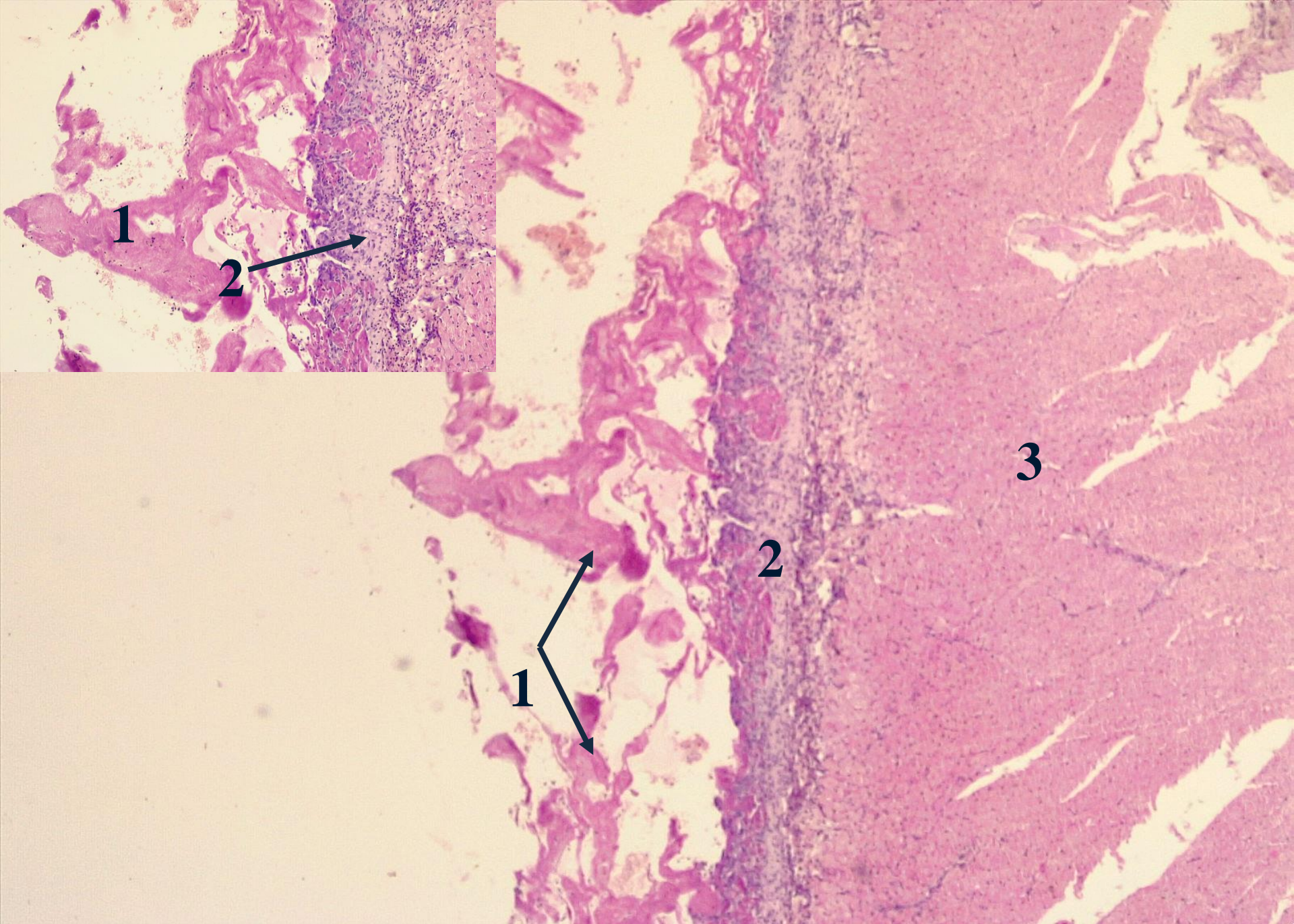
#### **№ 62. Pericardită fibrinoasă. (Colorație H-E.).**

##### **Indicații:**

1. Depozite de fibrină pe suprafața epicardului.
2. Infiltrația epicardului cu leucocite.
3. Vase hiperemiate.
4. Miocardul.

Pe suprafața epicardului se observă depozite de fibrină colorate eozinofil, cu aspect neregulat, rugos datorită mișcărilor contractile ale inimii, în țesutul subiacent hiperemia vaselor, edem, infiltrat inflamator cu leucocite neutrofile, limfocite, macrofage. Macroscopic inima capătă aspect păros sau „în limbă de pisică” (v. macropreparatul № 11).

*Inflamația fibrinoasă apare în cazul unor leziuni grave ale țesuturilor, care duc la creșterea marcată a permeabilității vasculare, ceea ce favorizează extravazarea fibrinogenului. Fibrinogenul extravazat se coagulează în fibrină sub acțiunea tromboplastinei, care se elimină în urma necrozei țesuturilor. Fibrina este componentul predominant al exsudatului. Se localizează mai frecvent pe mucoase și seroase, dar și la nivelul unor organe parenchimotoase, de ex., în plămâni, rinichi. Consecințele inflamației fibrinoase pot fi variate: în unele cazuri are loc resorbția completă a exsudatului datorită acțiunii fibrinolitice a enzimelor leucocitare, în alte cazuri fibrină nu se resoarbe, se produce organizarea ei cu apariția unor cicatrice pe mucoase sau a unor aderențe (se mai numesc simfize sau sinechii) între foițele seroase cu obliterarea parțială sau totală a cavităților (pericardice, pleurale, peritoneale) și tulburări funcționale ale organelor respective.*



№ 62. Pericardită fibrinoasă. (Colorație H-E.).

## **№ 28. Leptomeningită purulentă. (Colorație H-E.).**

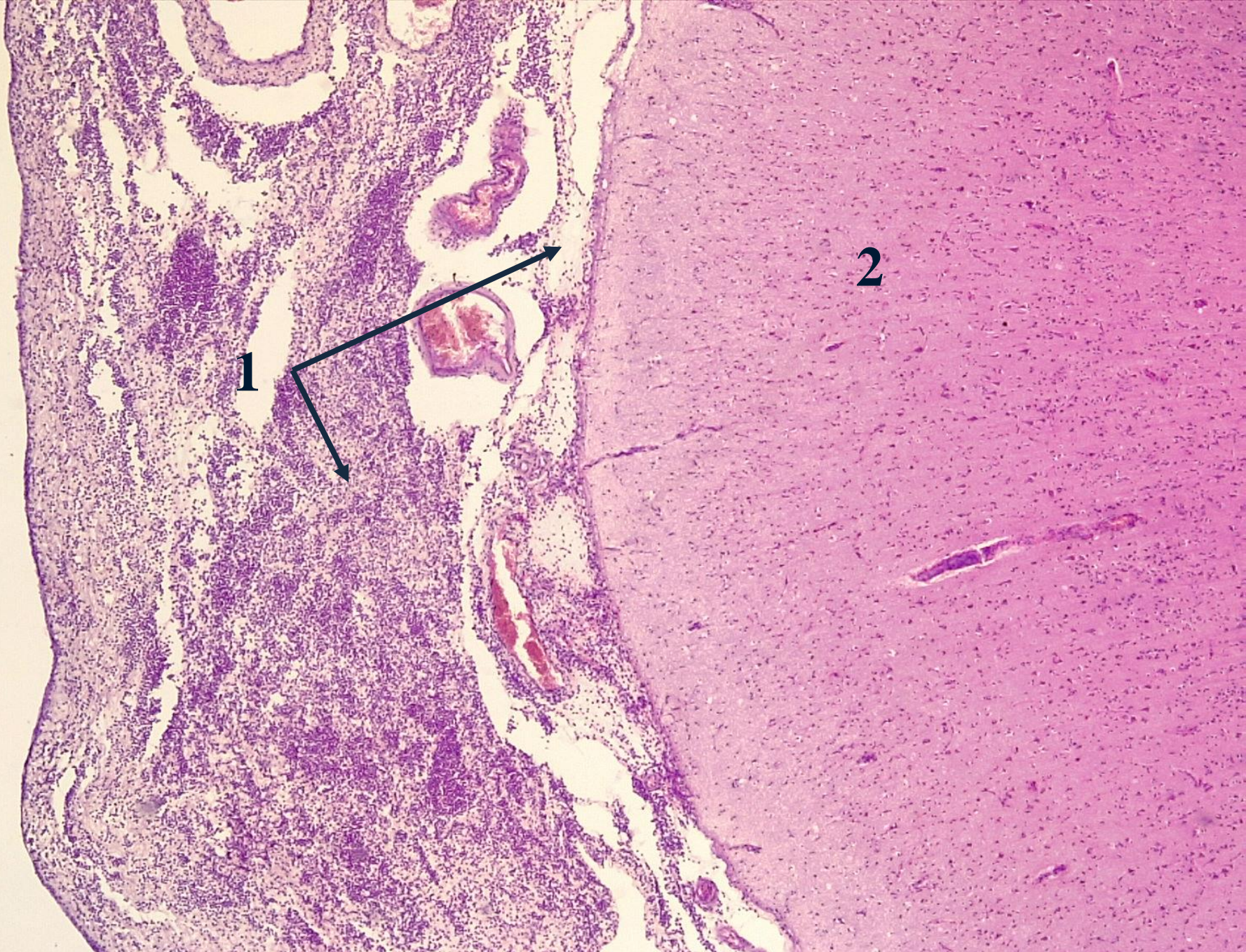
### **Indicații:**

1. Infiltrație cu neutrofile a leptomeningelui.
2. Puroi (neutrofile) în spațiul subarahnoidan.
3. Țesutul cerebral edemațiat.

În micropreparat se observă cu ochiul liber leptomeningele îngroșat, intens bazofil, și țesutul cerebral colorat eozinofil. La obiectivul mic leptomeningele este infiltrat difuz cu leucocite neutrofile, edemațiat, vasele sanguine dilatate, hiperemiate, în spațiul subarahnoidian sunt aglomerări leucocitare. În țesutul cerebral se constată edem perivascular și pericelular (spații incolore în jurul vaselor și celulelor), dilatarea și hiperemia vaselor sanguine, hemoragii punctiforme, infiltrate focale cu leucocite neutrofile.

*Leptomeningita purulentă este un exemplu de inflamație purulentă flegmonoasă – inflamație fără delimitare precisă, în care exsudatul se extinde difuz printre elementele tisulare. Puroiul se răspândește de-a lungul spațiilor intermusculare, țesutului celuloadipos, trunchiurilor neuro-vasculare etc. În afară de leptomeninge se întâlnește în țesutul celuloadipos, mușchi, pereții organelor cavitate și tubulare (apendicele vermicular, vezica biliară, stomacul, intestinul).*

*Factorul cauzal mai frecvent al leptomeningitei purulente este meningococul. În consecință, poate avea loc resorbția exsudatului și rezoluția completă sau poate surveni îngroșarea membranelor meningeale și formarea unor aderențe atât între membrane cât și între acestea și suprafața creierului, ceea ce favorizează apariția unor cavități chistice în grosimea leptomeningelor sau chiar a hidrocefaliei interne cauzată de stenozarea sau obstrucția orificiilor Magendie și Luschka.*



**№ 28.** Leptomeningită purulentă. (*Colorație H-E.*)

## **№ 12. Miocardită interstițială. (Colorație H-E.).**

### **Indicații:**

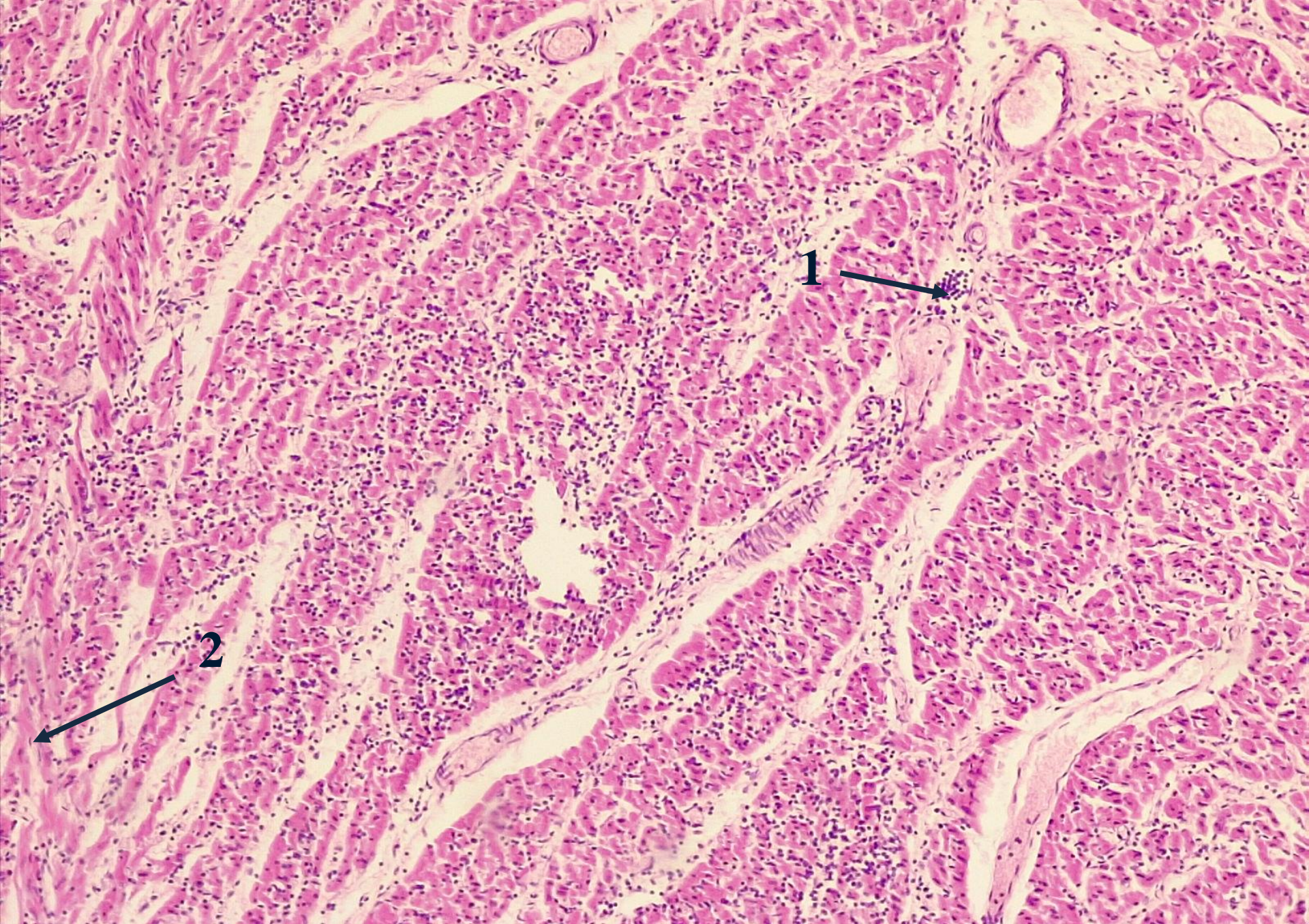
1. Infiltrat celular inflamator în stroma miocardului.
2. Fibrele musculare cu modificări distrofice.

În țesutul interstițial al miocardului se observă aglomerări celulare, constituite din limfocite, monocite, macrofage, plasmocite, fibroblaști. Infiltrația celulară este mai pronunțată în jurul vaselor (perivascular), în special în zonele subendocardiale și subepicardiale. În sarcoplasma cardiomiocitelor au loc leziuni distrofice.

*Se întâlnește în infecții virale (rujeolă, rubeolă, gripă), bacteriene (scarlatină, tifosul exantematic, infecția meningococică, febra tifoidă, bruceloză, septicemie etc), micotice și parazitare. Clinic se poate manifesta prin semne de insuficiență cardiacă, tulburări de ritm și de conducere etc. Ca o consecință a miocarditei interstițiale poate surveni restabilirea completă a miocardului sau dezvoltarea cardiosclerozei.*

*Inflamația interstițială este o variantă de inflamație cronică proliferativă, în care procesul inflamator se localizează în stroma (interstițiul) organelor parenchimotoase. Localizarea mai frecventă: miocardul, rinichii, plămâni, ficatul (denumirea - miocardită, nefrită, pneumonie, hepatită – interstițială). Substratul morfologic al inflamației proliferative este infiltratul inflamator celular.*

*Consecințele inflamației proliferative: fibroza - proliferarea țesutului conjunctiv fără indurația organului, scleroza - proliferarea țesutului conjunctiv, care duce la indurația difuză sau locală a organelor parenchimotoase și ciroza - proliferarea țesutului conjunctiv cu deformarea pronunțată a organelor.*



**№ 12.** Miocardită interstițială. (*Colorație H-E.*)

## **№ 82. Tuberculoza miliară renală. (Colorație H-E.).**

### **Indicații:**

1. Granulom tuberculos:
  - a) focarul de necroză cazeoasă în centrul granulomului;
  - b) stratul de celule epitelioide;
  - c) celule gigante polinucleate Langhans;
  - d) stratul de celule limfoide.
2. Țesutul renal adiacent.

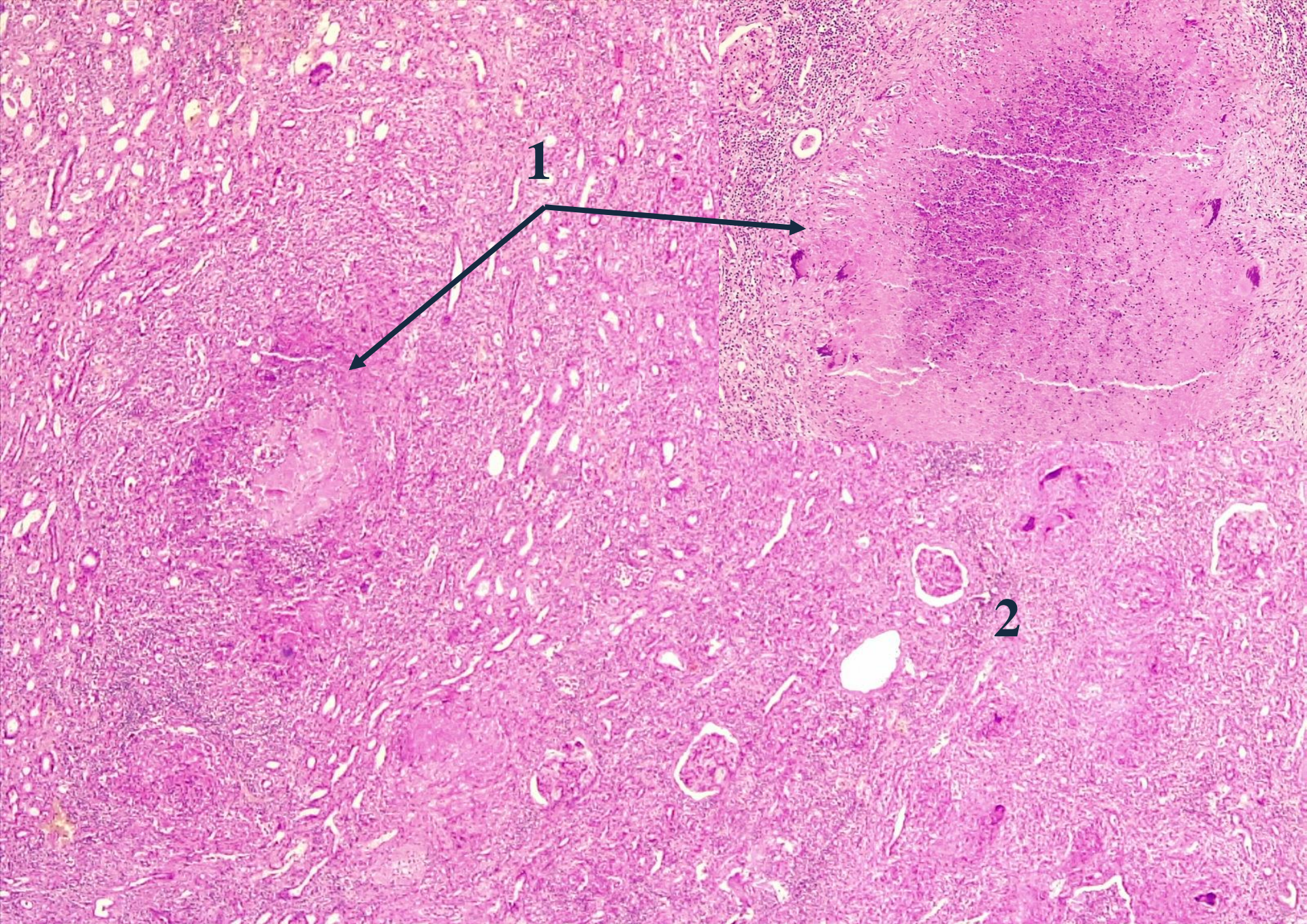
În țesutul renal se observă granuloame tuberculoase care au în centru o zonă de necroză cazeoasă eozinofilă, amorfă, astructurată, lipsită de nucleee, înconjurată de o coroană de celule dispuse de la centru spre periferie în ordinea următoare: imediat în jurul necrozei sunt celule epitelioide cu nucleeele alungite, palide, dispuse radier (se aseamăna cu celulele stratului spinos al epidermului, de unde și denumirea), care sunt macrofage de origine monocitară, printre acestea se observă celule gigante polinucleate Langhans cu citoplasma eozinofilă și nucleeele așezate sub formă de potcoavă sau coroană. Celulele Langhans sunt tipice pentru tuberculoză, în citoplasmă lor se găsesc bacili Koch fagocitați. La periferia granulomului este brâu de celule limfoide (limfocite mici), printre care pot fi macrofage și plasmocite. Este caracteristică lipsa capilarelor sanguine în granulomul tuberculos și persistența fibrelor de reticulină.

*Nodulii tuberculoși pot avea diferite dimensiuni, variind de la mărimea unui bob de mei în tuberculoza miliară până la formațiuni mai mari de câțiva cm în diametru.*

*Consecințele pot fi diferite: în cazurile de evoluție favorabilă (tratament tuberculostatic, rezistența înaltă a organismului) poate avea loc resorbția, organizarea, încapsularea sau petrificarea și osificarea focarului lezional, iar evoluția nefavorabilă se poate manifesta prin necroza cazeoasă secundară și ramolirea granulomului.*

*Tuberculoza miliară a rinichilor se întâlnește în cazurile de diseminare hematogenă a tuberculozei primare sau secundare.*





№ 82. Tuberculoza miliară renală. (Colorație H-E.).

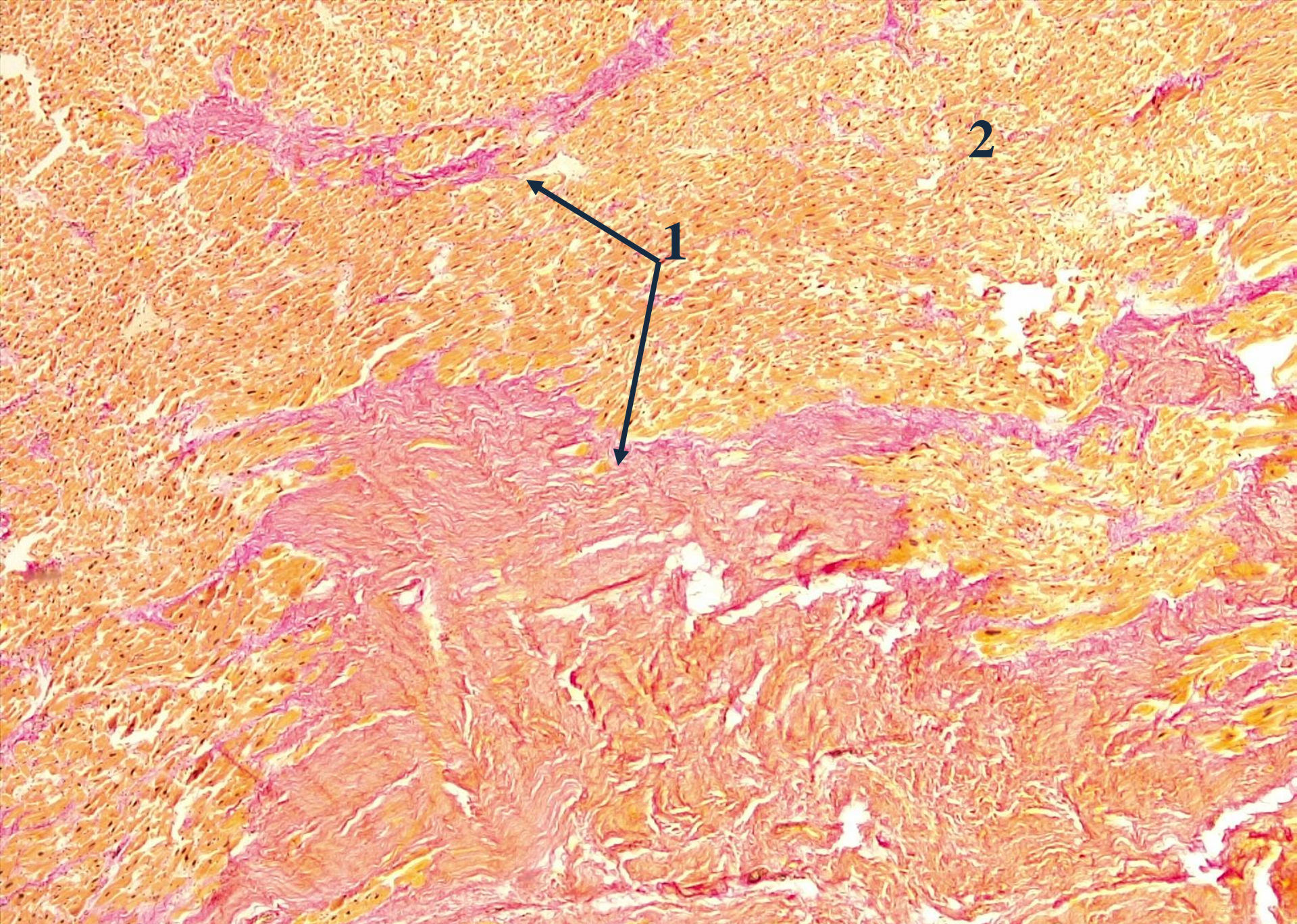
**№ 150. Cardioscleroză macrofocală postinfarctică. (Colorație picrofuxină (van Gieson)).**

**Indicații:**

1. Fascicule de țesut fibroconjunctiv.
2. Cardiomiocite hipertrofiate.

În preparat se observă focare extinse de țesut fibroconjunctiv cicatricial, fibrele colagene sunt colorate în roșu cu fuxină, iar cardiomiocitele în galben cu acid picric, nucleeele maroniu-negru; țesutul conjunctiv este sărac în vase sanguine și elemente celulare, pe alocuri omogenizat, hialinizat. Cardiomiocitele localizate imediat în jurul cicatricei sunt hipertrofiate, diametrul mărit, nucleeele mari, de formă neregulată, colorate intens cu hematoxilină.

*Cardioscleroza macrofocală postinfarctică se dezvoltă în urma organizării – înlocuirii cu țesut conjunctiv a zonei de infarct miocardic. Organizarea este cea mai frecventă consecință a infarctului de orice localizare. Masele necrotice sunt supuse fagocitozei de către leucocite și macrofage, iar în zona de necroză pătrunde țesut conjunctiv tânăr – țesut de granulație, care treptat se transformă în țesut fibroconjunctiv matur, cicatricial. Acest proces durează în medie 5-7 săptămâni de la debutul infarctului miocardic. Potențialul contractil al inimii după vindecarea infarctului se restabilește prin hipertrofia regenerativă a porțiunilor restante ale miocardului, în primul rând perifocale, dar și la distanță. Complicațiile posibile: insuficiență cardiacă congestivă, tulburări de ritm și de conducere a inimii, anevrism cardiac cronic postinfarctic.*



**№ 150.** Cardioscleroză macrofocală postinfarctică. (*Colorație picrofuchsină (van Gieson)*).

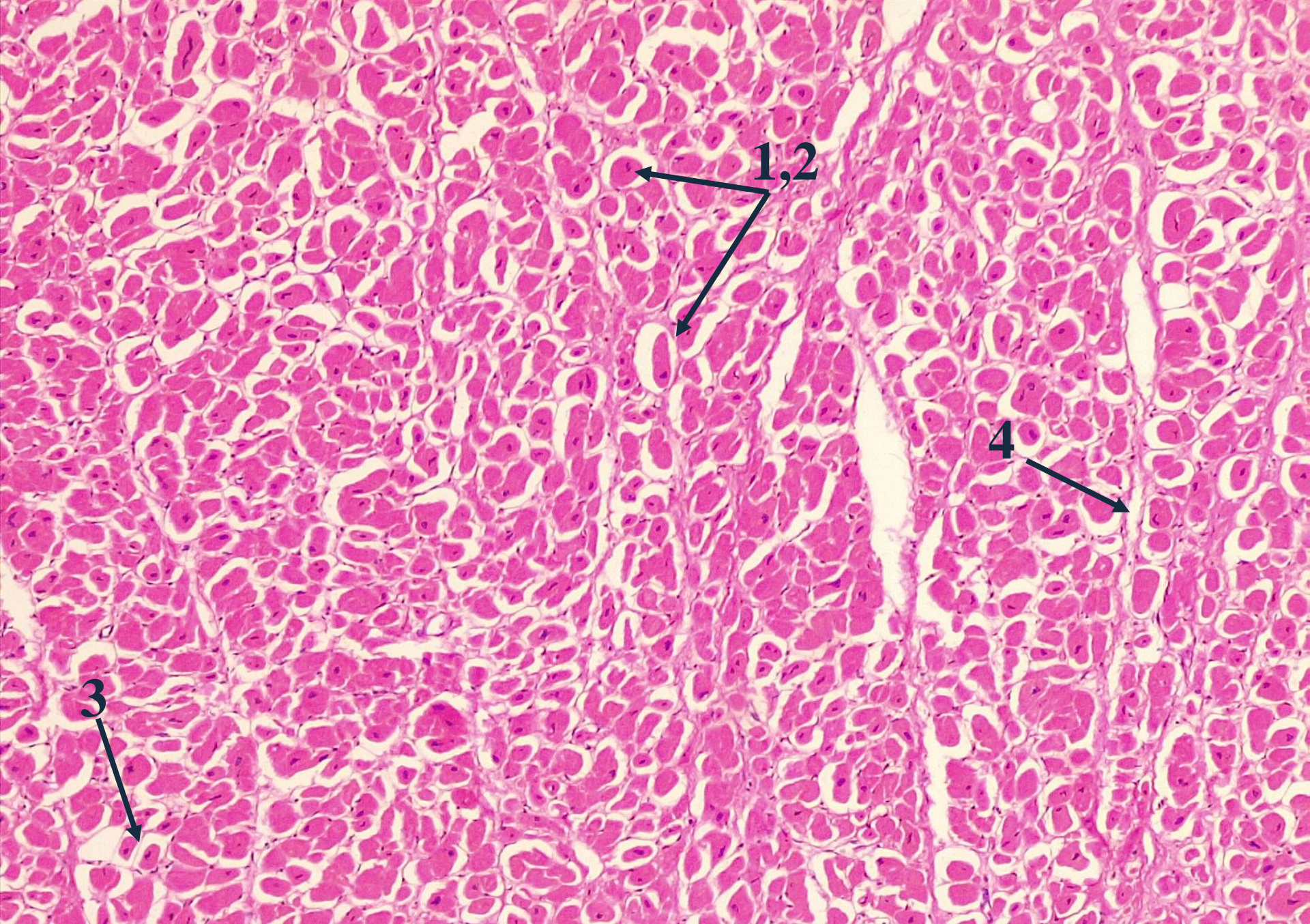
**№ 36. Hipertrofia compensatorie a miocardului. (Colorație H-E.).**

**Indicații:**

1. Cardiomiocite hipertrofiate.
2. Nuclee mărite în dimensiuni, intens colorate.
3. Cardiomiocite nemodificate.
4. Stroma fibroconjunctivă a miocardului.

Cea mai mare parte a cardiomiocitelor sunt mărite în volum, nucleeele la fel mărite, colorate intens bazofil (hipercromatoză), au formă neregulată, printre cardiomiocite se observă fascicule subțiri de țesut conjunctiv fibrilar.

*Hipertrofia miocardului se produce nu prin hiperplazie celulară, dar prin hiperplazia și hipertrofia organelor intracelulare, ceea ce duce la creșterea în volum a cardiomiocitelor preexistente. Concomitent are loc proliferarea structurilor fibrilare ale stromei, a ramurilor intramiocardice ale arterelor coronariene, a elementelor sistemului nervos intramural al inimii.*



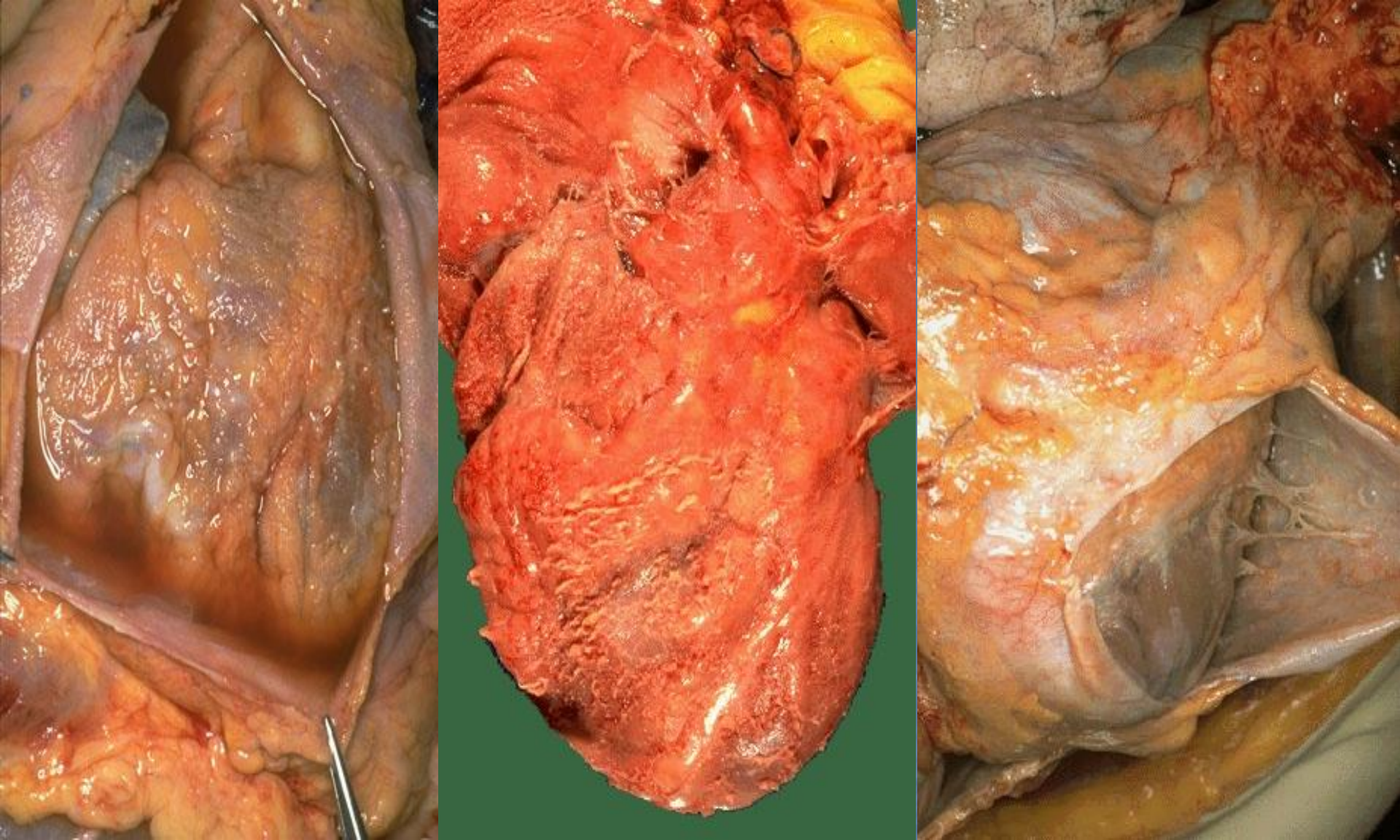
**№ 36.** Hipertrofia compensatorie a miocardului. (Culoare H-E.).

## *II. Macropreparate:*

### **No 11. Pericardită fibrinoasă (cord vilos).**

Epicardul este opac, suprafața neregulată, acoperită cu depozite albe-gălbui de fibrină sub formă de vilozități, care apar datorită mișcărilor contractile ale cordului. Inima capătă un aspect păros sau „în limbă de pisică” (cord vilos). Depozitele de fibrină sunt flasce și se desprind ușor (inflamație crupoasă).

*Pericardita fibrinoasă se întâlnește în reumatism, tuberculoză, infarct miocardic transmural, uremie etc. La auscultație se manifestă prin zgomot de frecătură pericardică. Consecințele: resorbția exsudatului fibrinos datorită acțiunii fibrinolitice a enzimelor leucocitare sau organizarea lui cu formarea unor aderențe între foiele pericardice și obliterarea sacului pericardic. Cu timpul, în pericardul sclerozat se depun săruri de calciu și apare „inima în cuirasă”, care se manifestă clinic prin insuficiență cardiacă cronică progresivă.*



**№ 11. Pericardită fibrinoasă (cord vilos).**

### № 33. Pneumonie francă lobară (stadiul de hepatizație cenușie).

Lobul afectat este mărit în dimensiuni, neerat, de consistență fermă (asemănătoare cu consistența ficatului), pe secțiune are aspect granular, culoarea cenușie datorită depozitării în alveole a exsudatului fibrinos cu un conținut bogat de leucocite neutrofile și macrofage; pe pleură se observă depuneri fine de fibrină (pleurită fibrinoasă parapneumonică).

*Hepatizația cenușie se instalează peste 4-5 zile de la debutul bolii. Ulterior, în cazurile necomplicate, în a 8-9 zi începe liza exsudatului prin acțiunea fibrinolitică a leucocitelor și macrofagelor și eliminarea lui prin drenaj limfatic și expectorație. În final se produce purificarea plămânului afectat și restabilirea aerației, care poate să dureze 1-3 săptămâni. Exsudatul fibrinos pleural se resoarbe sau se organizează cu formarea de aderențe fibroase între foițele pleurale.*

*În aproximativ 3% de cazuri exsudatul alveolar nu se lichefiază și este înlocuit cu țesut de granulație, care se transformă în țesut conjunctiv fibrilar matur - fibroza post-pneumonică, denumită și carnificare (de la lat. carno – carne). Alte complicații pulmonare posibile sunt abcesul pulmonar și empiemul pleural.*

*Complicații extrapulmonare: pericardita purulentă, mediastinita, endocardita bacteriană, diseminarea hematogenă a infecției cu dezvoltarea otitei medii, meningitei, abcesului cerebral, artritei purulente. Complicațiile se dezvoltă, de regulă, la pacienții cu imunitatea scăzută.*





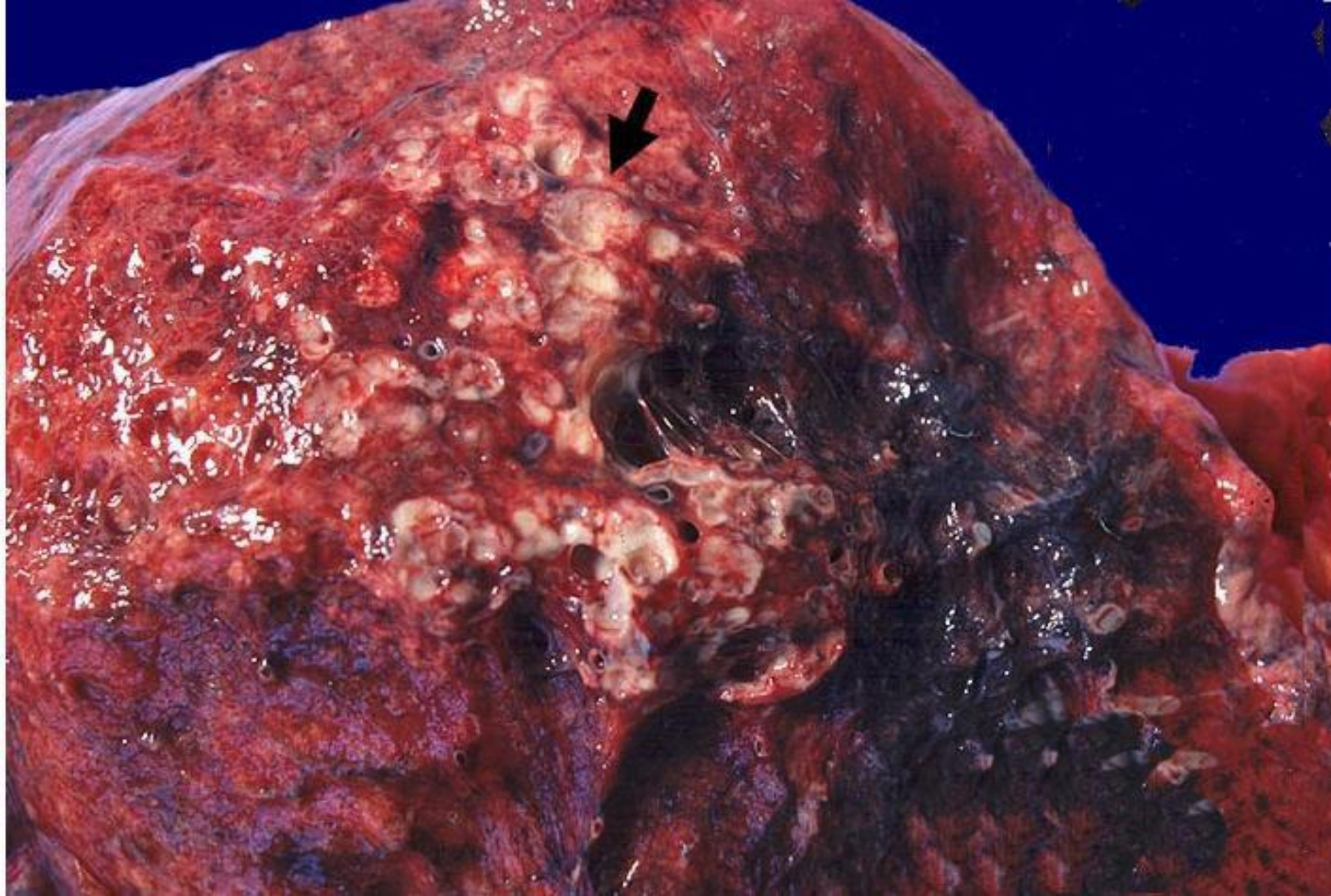
№ 33. Pneumonie francă  
lobară (stadiul de  
hepatizație cenușie).

## № 32. Bronhopneumonie abcedantă.

Pe secțiunea plămânului se observă multiple focare diseminate de pneumonie de culoare albicioasă-cenușie, neerate, cu diametrul până la 2-3 cm, puțin supradenvelate, separate de țesut pulmonar intact. În unele din aceste focare sunt cavități de formă neregulată, dimensiuni variabile de la 0,5 până la 1-1,5 cm, umplute cu puroi sau fără conținut - abcese. Pe pleură, în cazul localizării subpleurale a focarelor de pneumonie pot fi depozite de fibrină.

*Abcesul apare în urma necrozei, distrucției și lizei țesutului necrozat. Necroza se datorează atât acțiunii lezante directe asupra țesuturilor a toxinelor bacteriilor piogene, cât și tulburărilor circulatorii legate cu tromboza vaselor și cu compresiunea lor de către edemul inflamator. Histoliza (proteoliza) se produce prin enzimele proteolitice eliminate de leucocitele neutrofile. În urma lizei țesuturilor alterate și necrozate apare o masă semilichidă vâscoasă, de culoare galbenă – puroiul*

*Abcesul pneumoniogen este una din complicațiile pulmonare ale pneumoniilor, în primul rând al bronhopneumoniilor sau pneumoniilor focale. Bronhopneumonia este cea mai frecventă formă de pneumonii, care debutează prin inflamația inițială a bronhiilor și bronhiolelor cu extinderea ulterioară în alveolele adiacente (bronhoalveolită). Bronhopneumonia abcedantă este cauzată de obicei de stafilococi și streptococi. Se întâlnește mai frecvent la pacienții cu diferite afecțiuni concomitente, de ex., insuficiența cardiacă congestivă, boli pulmonare cronice, diabet zaharat, stări de imunodeficiență, mai ales la persoanele de vârstă înaintată. Consecințele abcesului pulmonar acut: organizarea, calcificarea, evoluția cronică (abces cronic).*



**№ 32. Bronhopneumonie abcedantă.**

### **№ 34. Pleurită fibrinoasă.**

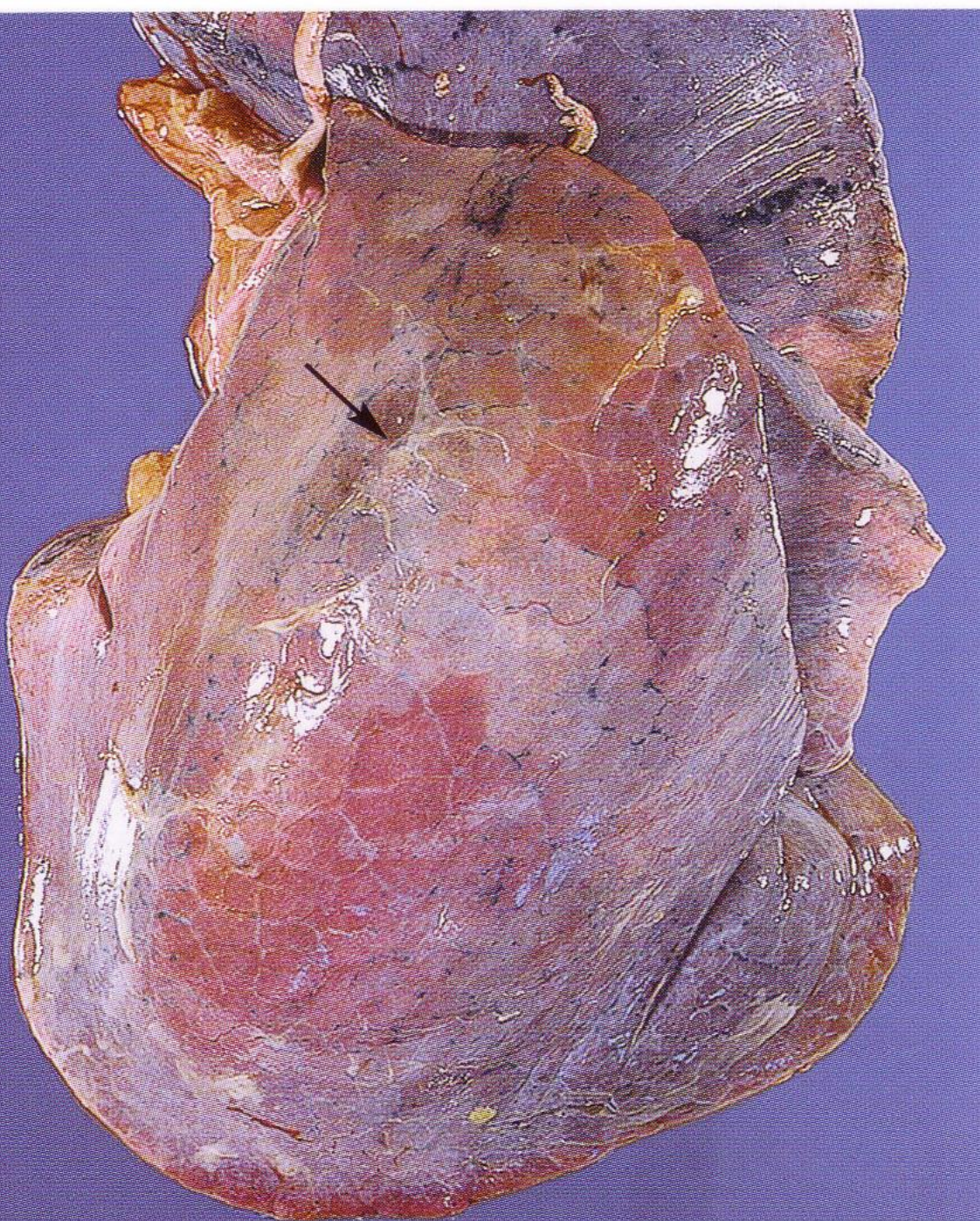
Foița viscerală a pleurei este acoperită cu o peliculă fină de fibrină culoare albicioasă, pe alocuri lipită de pleură, iar pe alocuri desprinsă, ceea ce-i redă un aspect rugos.

*Pleurita fibrinoasă se manifestă la auscultație prin zgomot de frecătură pleurală. Se întâlnește în tuberculoză, pneumonii, infarct și abces pulmonar, uremie, artrita reumatoidă, lupus eritematos diseminat. Consecințele: resorbția exsudatului sau organizarea fibroasă cu apariția aderențelor între foițele pleurale cu obliterarea parțială sau totală a cavității. Formarea aderențelor în pleură reduce amplituda mișcărilor respiratorii ale plămânilor.*

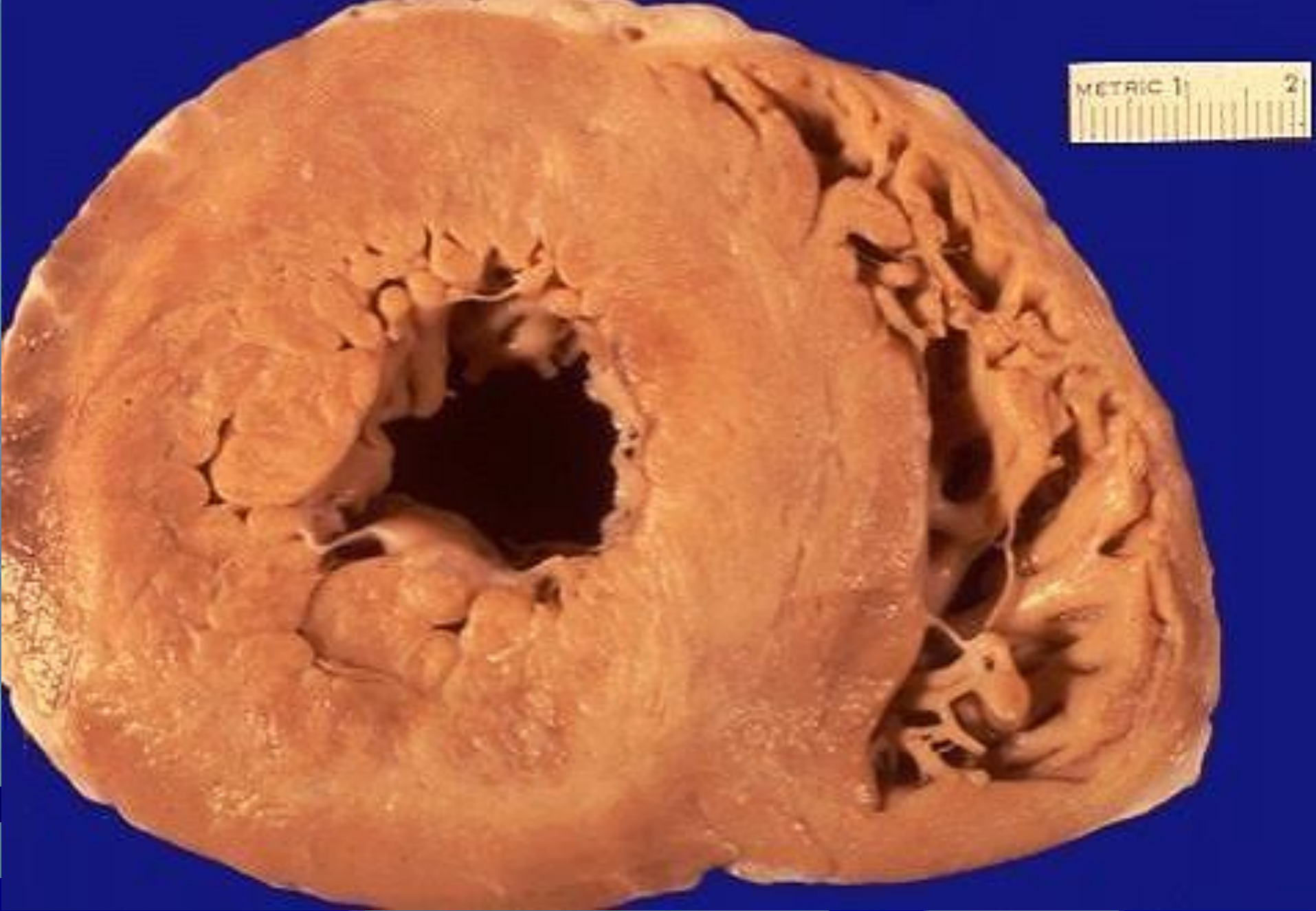### **№ 4. Hipertrofia ventriculului stâng al inimii.**

Dimensiunile și masa inimii sunt mărite, peretele ventriculului stâng îngroșat considerabil, grosimea până la 2,0- 2,5 cm (grosimea normală 1,0-1,2 cm); sunt măriți în dimensiuni și mușchii papilari și trabeculari, masa inimii poate atinge 600-1000 g (masa normală 260-280 g).

*Hipertensiunea ventriculului stâng se întâlnește în hipertensiunea arterială, stenoza aortică și alte valvulopatii cardiace. Hipertrofia se produce datorită suprasolicitării funcționale a miocardului ventriculului stâng în condiții de obstacol crescut în cazul stenozei orificiului aortei sau în hipertensiunea arterială. În perioada de compensare se observă hipertrofia concentrică a inimii, când cavitățile ei sunt îngustate, iar tonusul mușchiului cardiac crescut. În perioada de decompensare are loc hipertrofia excentrică, când cavitățile inimii sunt dilatate, consistența miocardului flască, pe secțiune cu aspect opac datorită leziunilor distrofice, se observă steatoza miocardului („inimă tigrată”). Hipertrofia atinge un nivel, când mușchiul cardiac hipertrofiat nu mai poate compensa necesitățile funcționale mărite și se dezvoltă insuficiența cardiacă. Dilatarea inimii în stadiul de compensare se numește activă sau tonogenă, iar în decompensare - pasivă sau miogenă. Decompensarea inimii stângi se manifestă prin congestie pulmonară.*



№ 34. Pleurită  
fibrinoasă.

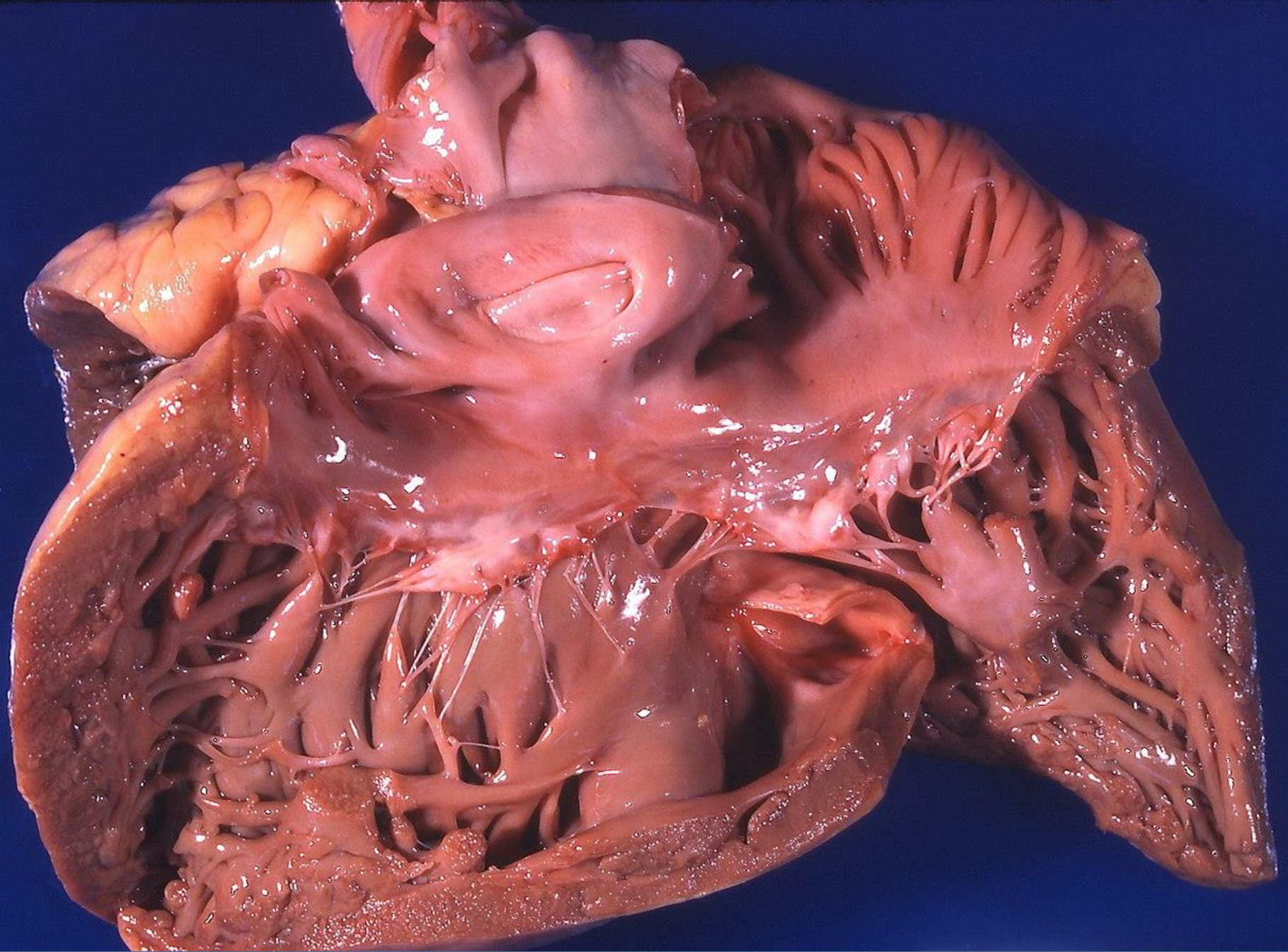


№ 4. Hipertrofia ventriculului stâng al inimii.

## **№5. Hipertrofia ventriculului drept al inimii.**

Peretele ventriculului drept este îngroșat, are grosimea până la 1-1,5 cm (norma - 2-3 mm), consistența dens-elastică, mușchii papilari și trabeculari sunt măriți în volum.

*Hipertrofia ventriculului drept se dezvoltă în urma hipertensiunii miciei circulației (hipertensiunii pulmonare) de lungă durată, care se întâlnește în diferite afecțiuni pulmonare cronice, de ex., în emfizemul pulmonar, boala bronșiectatică, pneumonii interstițiale, tuberculoză pulmonară secundară, pneumoconioze și a. (de aici și denumirea de „cord pulmonar”), precum și în leziuni valvulare cardiace, de ex., în stenoza sau insuficiența valvulară a arterei pulmonare. Decompensarea inimii drepte se manifestă prin edeme periferice generalizate și congestia organelor interne.*



**№ 5. Hipertrofia ventriculului drept al inimii.**



## **№ 90. Hipertrofia peretelui vezicii urinare în adenom de prostată.**

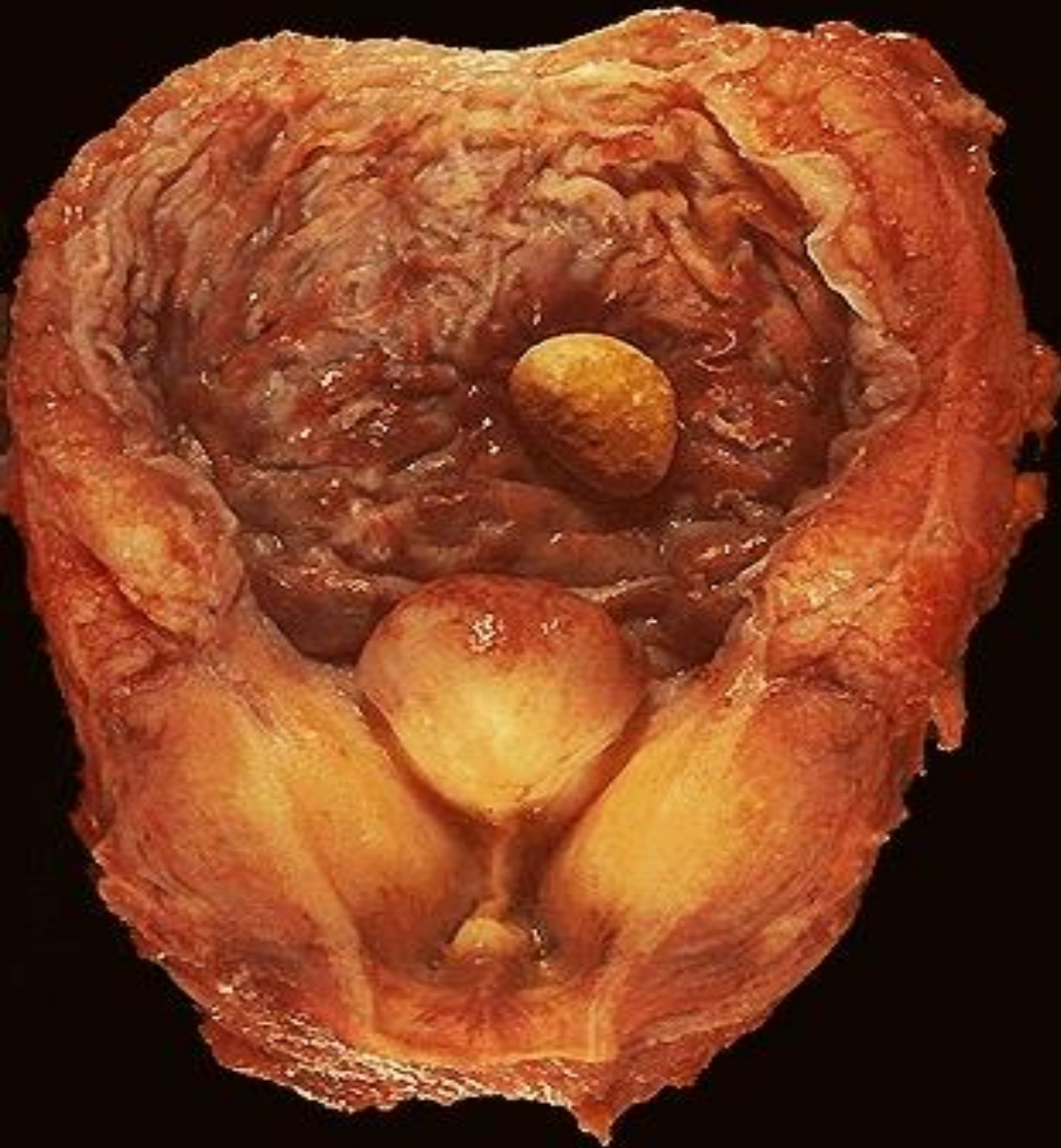Peretele vezicii urinare este îngroșat, hipertrofiat, mucoasa are aspect trabecular; prostata este mărită în dimensiuni, suprafața nodulară, consistență densă, proeminează în cavitatea vezicii urinare.

*Hipertrofia peretelui vezicii urinare are caracter compensator datorită comprimării porțiunii prostatice a uretrei și retenției de urină. Se observă în hiperplazia nodulară a prostatei (proces dishormonal) sau în adenom de prostată (tumoare glandulară benignă). Se pot asocia infecții urinare cu dezvoltarea cistitei, ureteritei și pielonefritei ascendente, hidroureterului. În cazurile de stază urinară îndelungată pot apărea calculi în vezica urinară.*

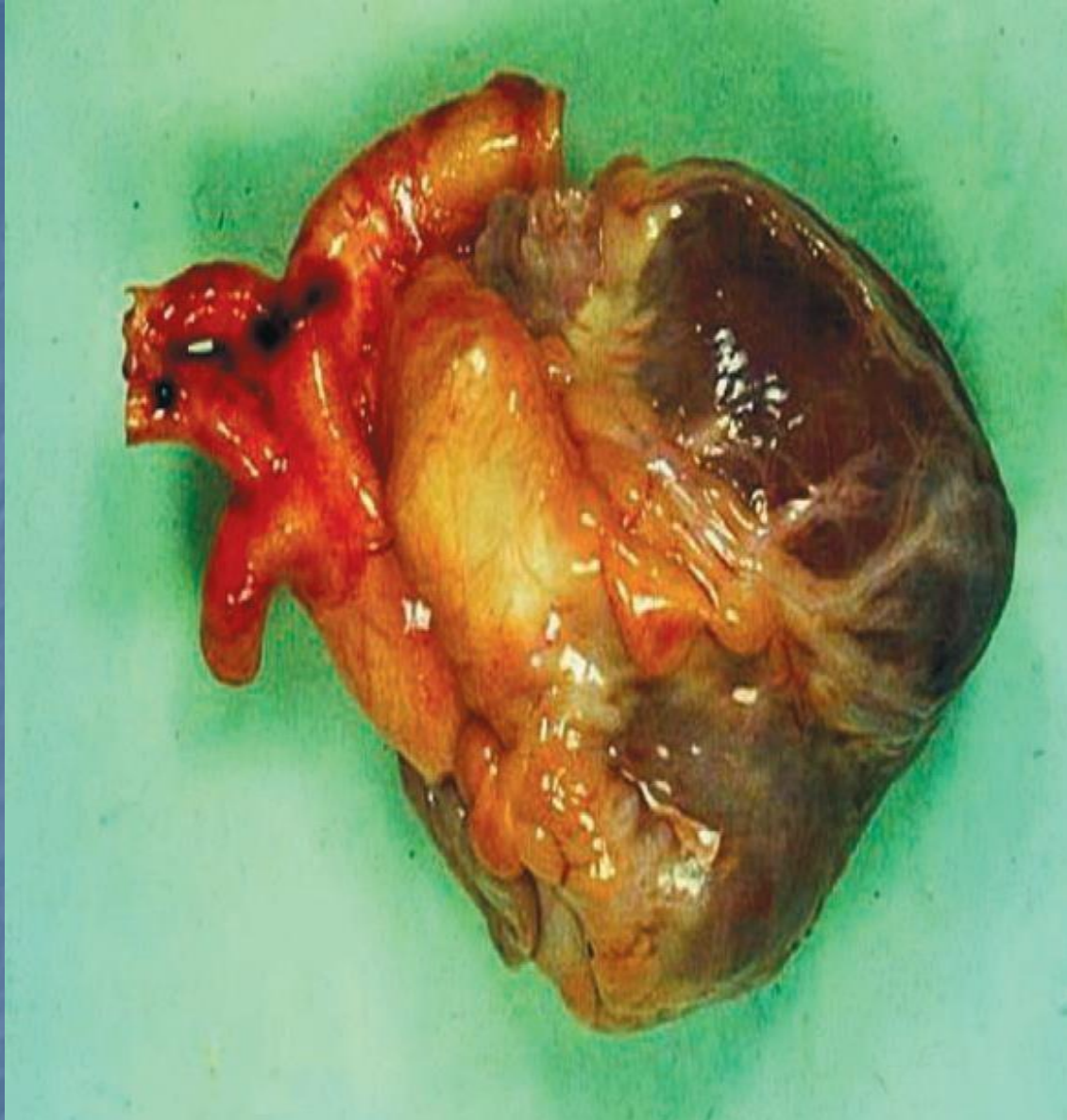
## **№ 20. Atrofia brună a inimii.**

Inima este micșorată în dimensiuni și masă, are o culoare brună, epicardul nu conține țesut adipos, arterele coronariene proeminează sub epicard, având aspect șerpuitor; se observă discordanța dintre dimensiunile mult mai mici ale inimii comparativ cu vasele magistrale (aorta și artera pulmonară).

*Atrofia brună a inimii se întâlnește în unele boli cașectizante și în procesul de îmbătrânire ca expresie a atrofiei generale. Culoarea brună se datorește acumulării pigmentului lipofuscină, care se numește „pigment de uzură sau pigmentul senilității” și se acumulează predominant în inimă, ficat și creier.*



№ 90. Hipertrofia peretelui  
vezicii urinare în adenom de prostată.



№ 20. Atrofia brună a inimii.

## **№ 88. Hidronefroză**

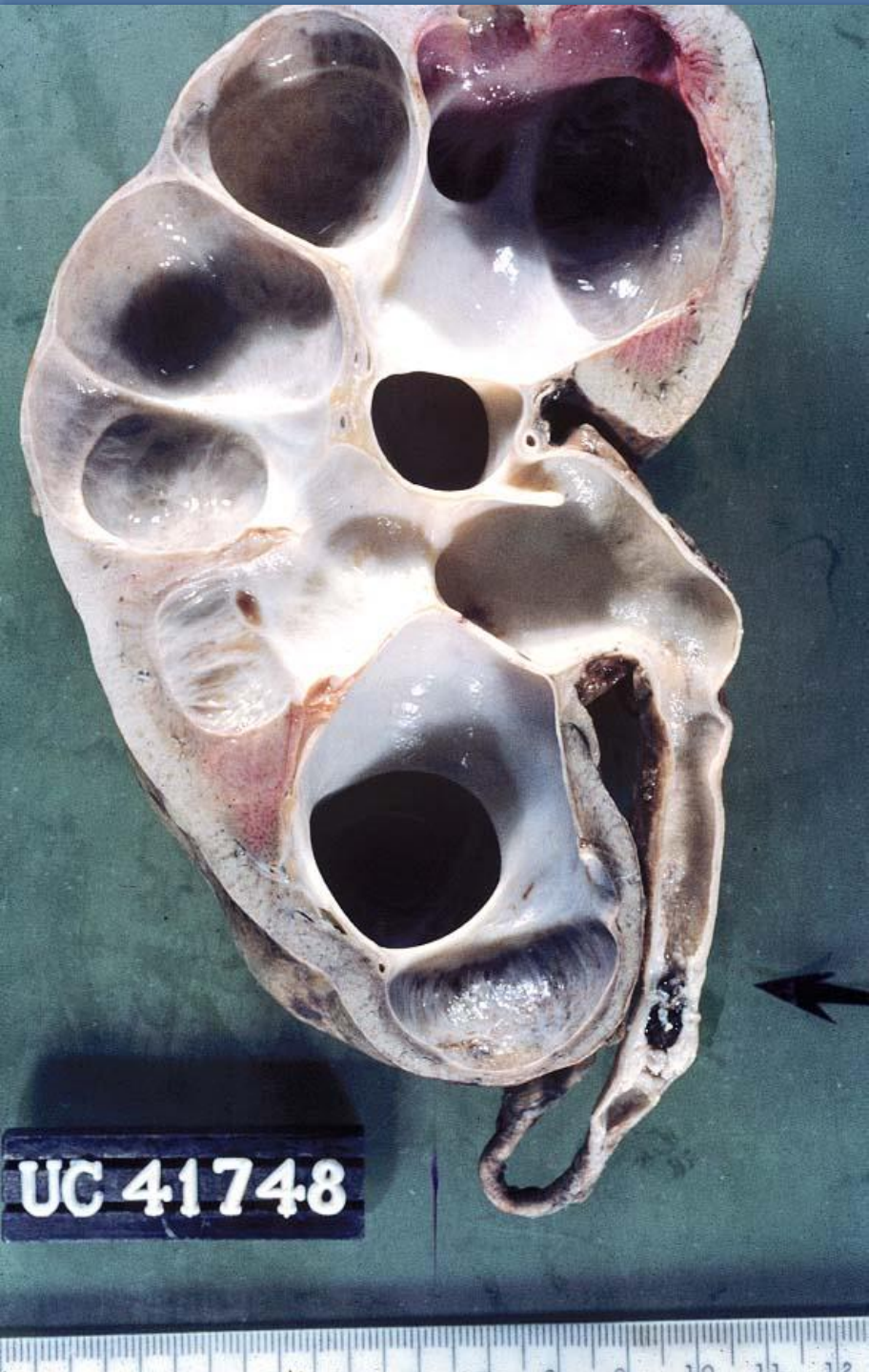Bazinetul renal și calicele sunt dilatate, mucoasa îngroșată, sclerozată, parenchimul renal efilat, atrofiat.

*Hidronefroza (uronefroza) – acumularea excesivă de urină în bazinetul renal, care duce la atrofia prin compresiune a țesutului renal. Dacă procesul este unilateral atrofia poate avansa până la dispariția totală a parenchimului renal, rinichiul transformându-se într-un sac cu pereții subțiri, doar la examenul microscopic în pereți se pot depista câteva resturi de țesut renal atrofiat și sclerozat. Cauza principală a hidronefrozei sunt calculii renali (urolitiază/nefrolitiază), care provoacă obstrucția ureterului, retenția urinei și dilatarea bazinetului și calicelor. Se poate întâlni în cazul compresiunii ureterului de tumori, aderențe.*

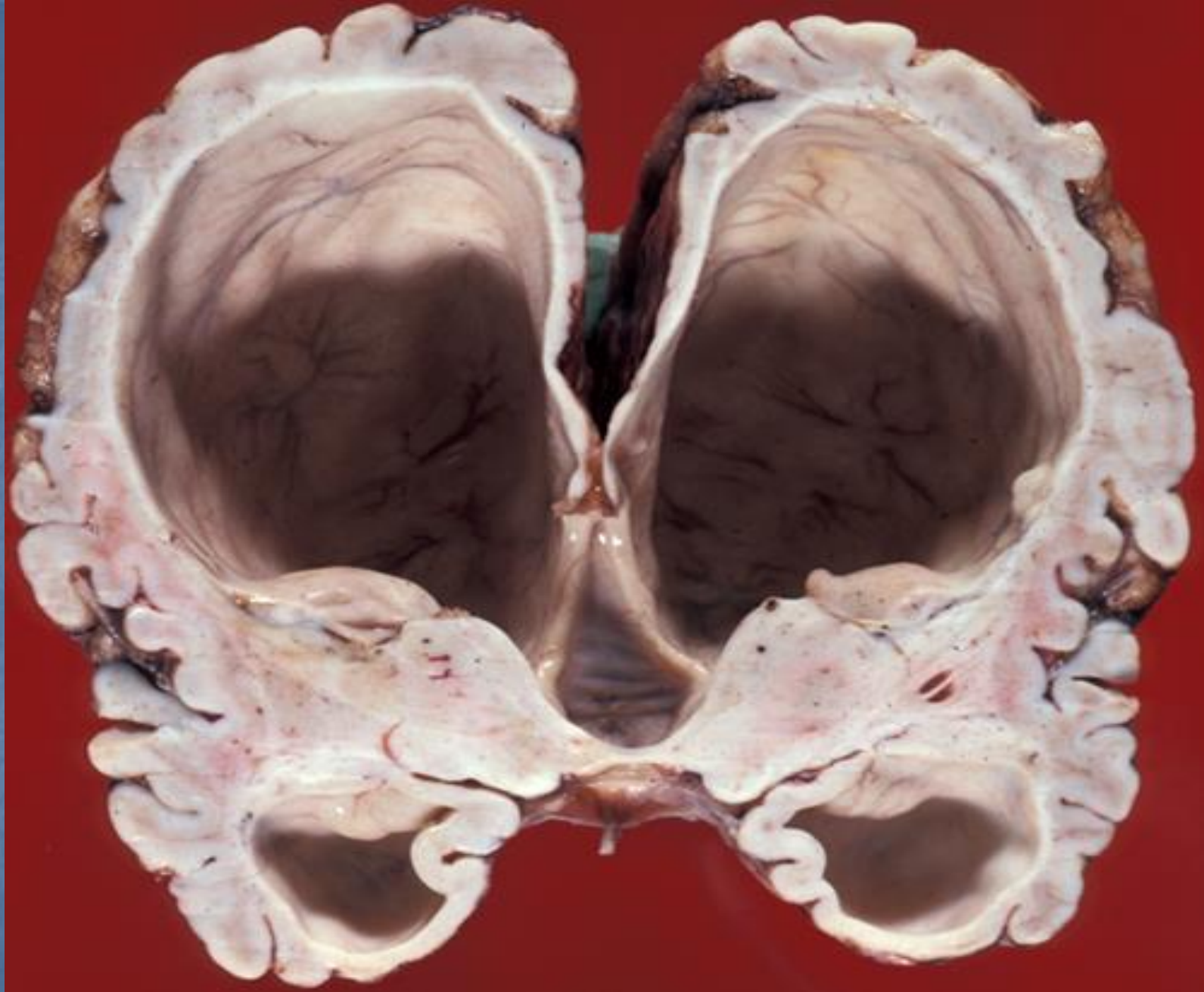## **№ 123. Hidrocefalie.**

Creierul este mărit în dimensiuni, ventriculele laterale considerabil dilatate, țesutul cerebral atrofiat.

*Hidrocefalia – acumularea excesivă a lichidului cefalorahidian în sistemul ventricular, cauza fiind stenoza găurii Monro și a apeductului Sylvius, a găurilor Magendie și Luschka. În așa cazuri sistemul ventricular nu comunică cu spațiul subarahnoidian (hidrocefalie necomunicantă), are loc retenția lichidului cefalorahidian în ventricule, creșterea presiunii intraventriculare și intracraniene și atrofia prin compresiune a țesutului cerebral. Se poate dezvolta în urma leptomeningitelor, tumorilor encefalice, traumatismelor SNC. Se întâlnește și hidrocefalie comunicantă, cauzată de hiperproducția de lichid cefalorahidian, de ex., în papilom al plexurilor coroide sau de reabsorbția redusă a lichidului ca urmare a leptomeningitelor, hemoragiilor subarahnoidiene și a. Hidrocefalia poate fi o malformație congenitală a sistemului nervos central.*



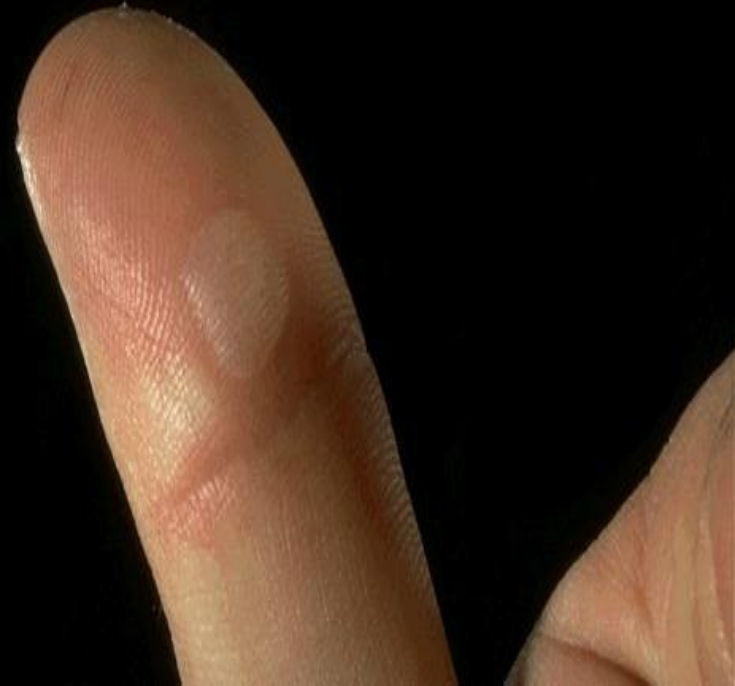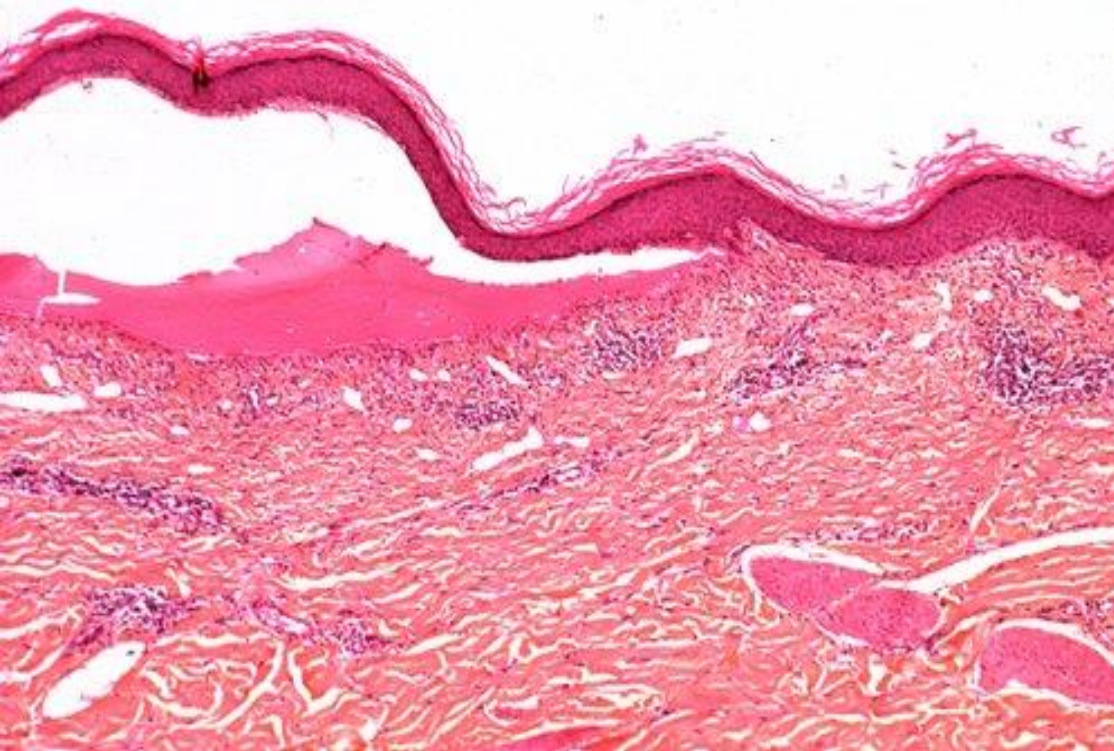
№ 88. Hidronefroză



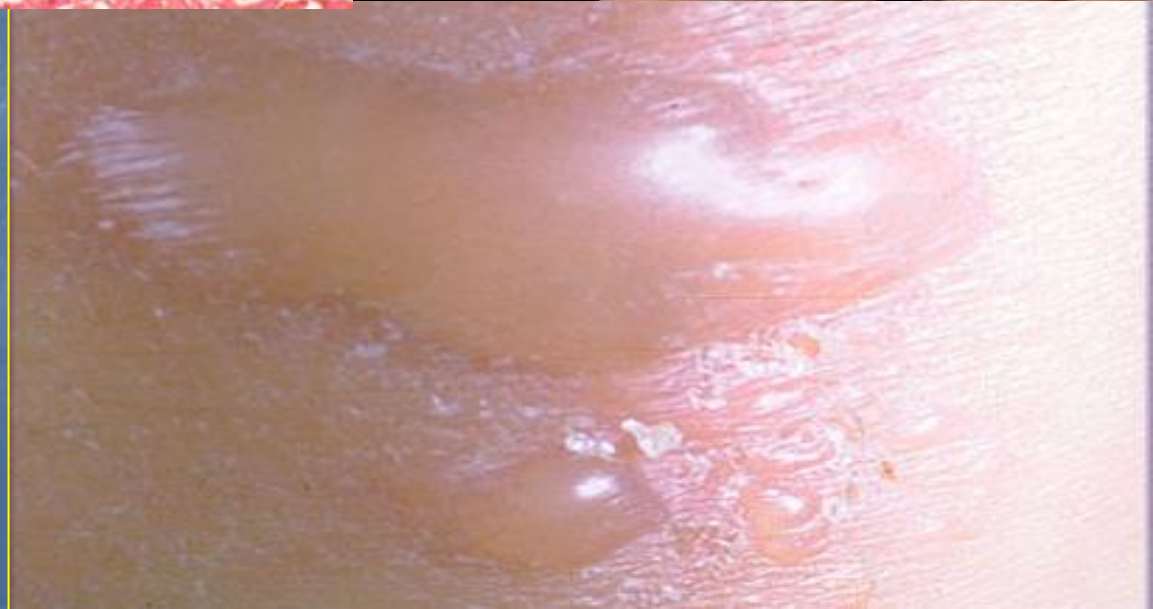
№ 123. Hidrocefalie.



Semnele clinice ale inflamației  
(căldură, roșeață, tumefacție, durere, alterarea  
funcției)

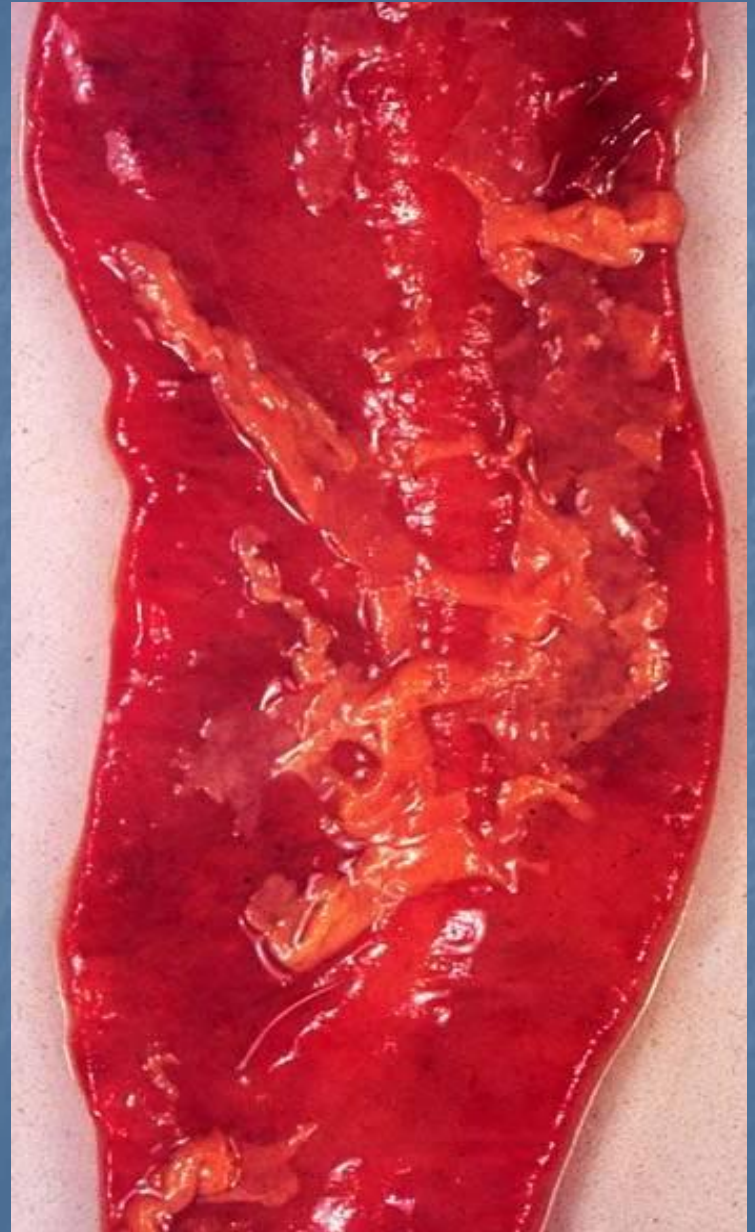
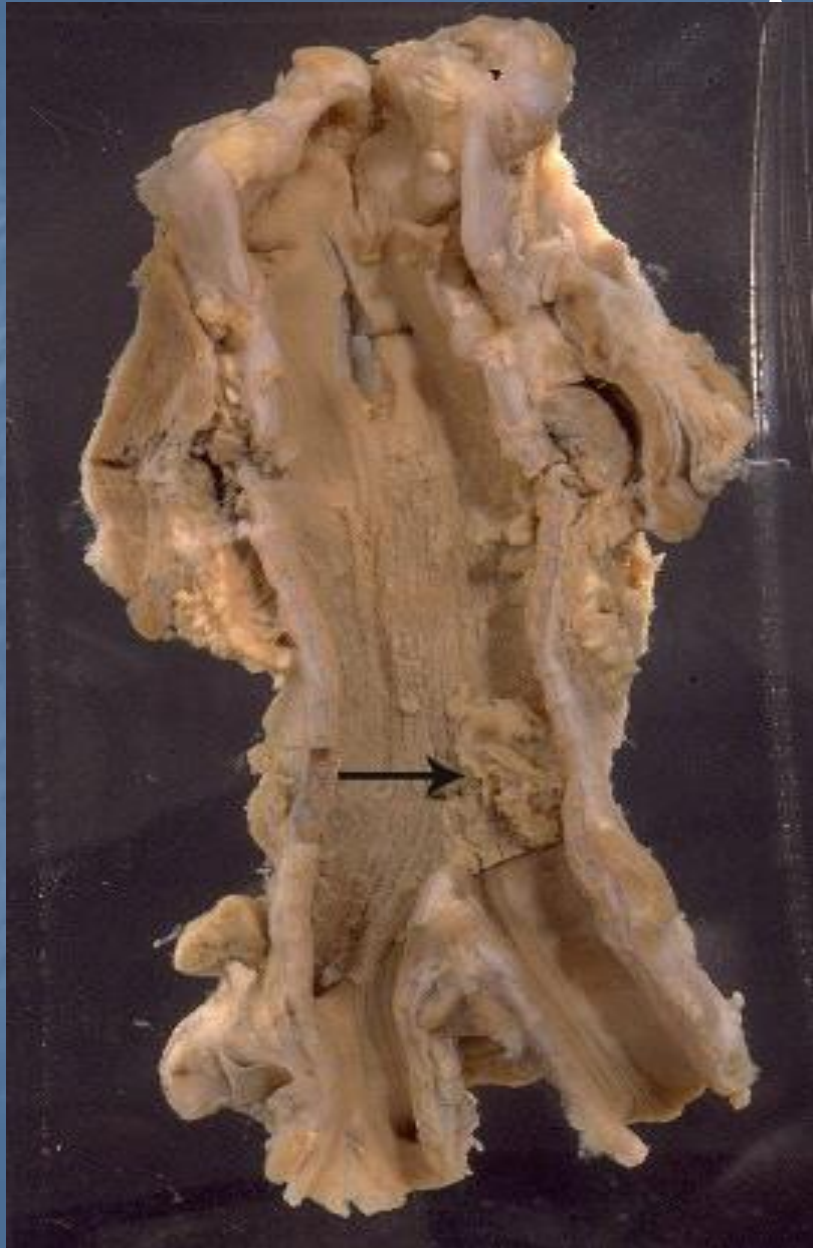
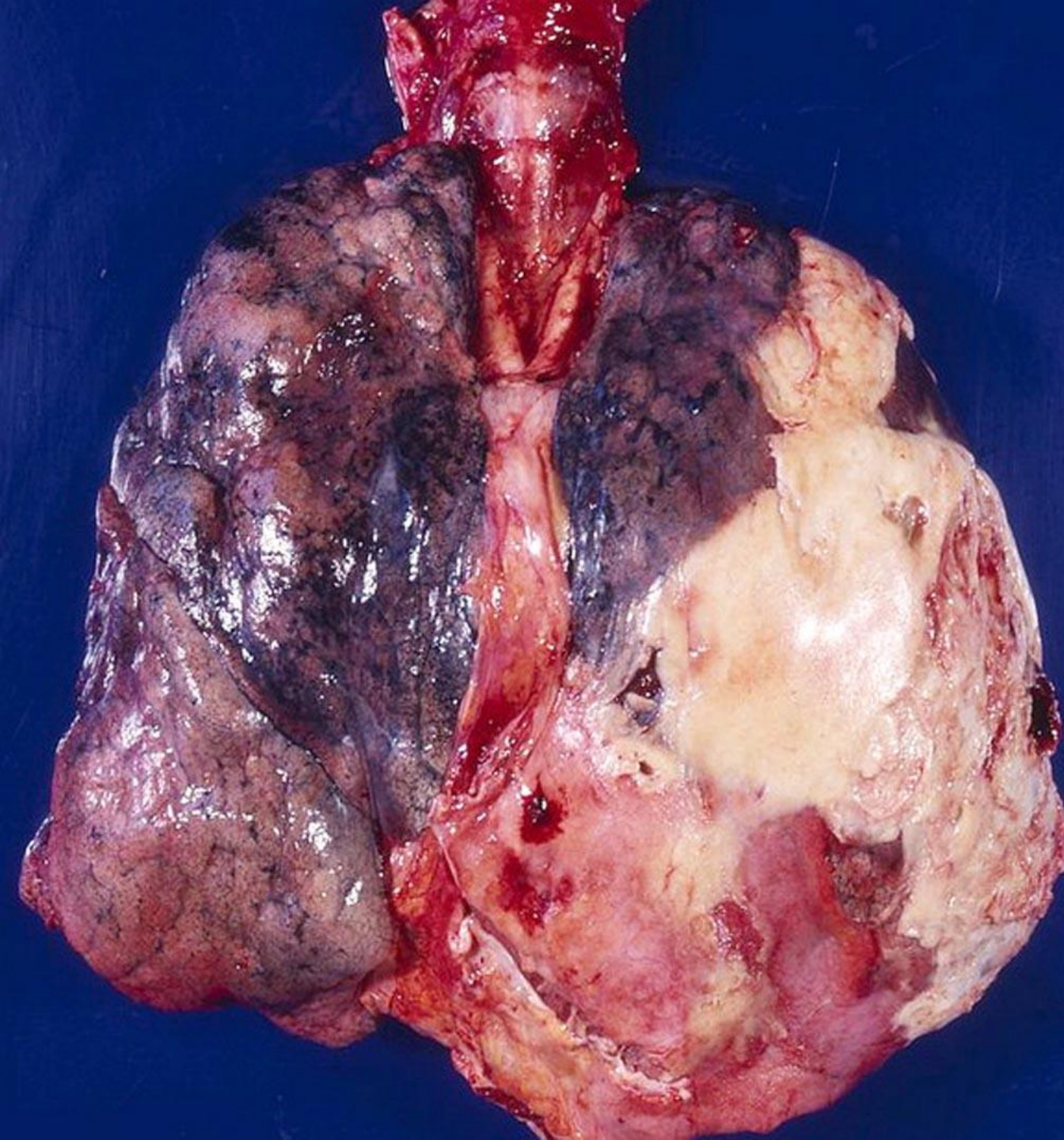
Vezioulă epidermică  
cu exsudat seros.





# Inflamație fibrinoasă.

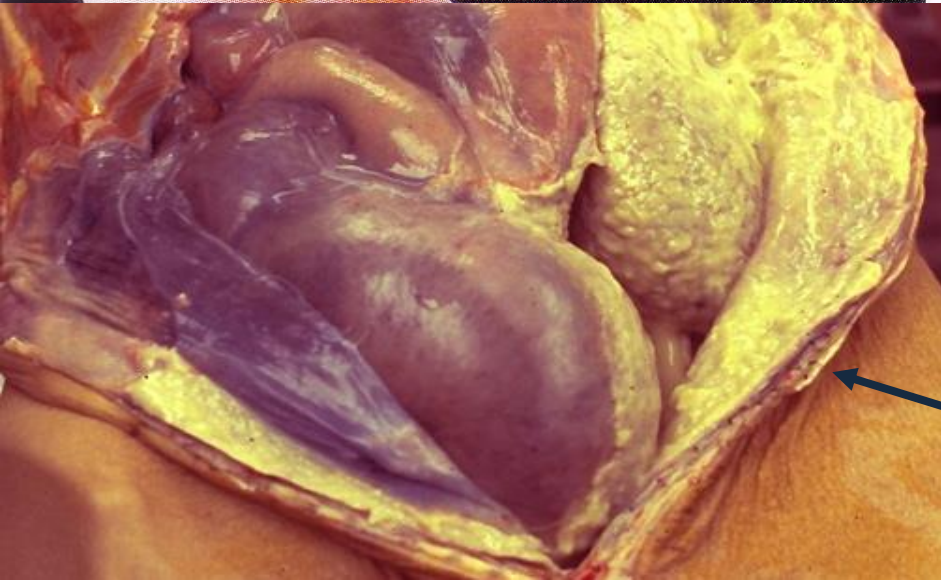
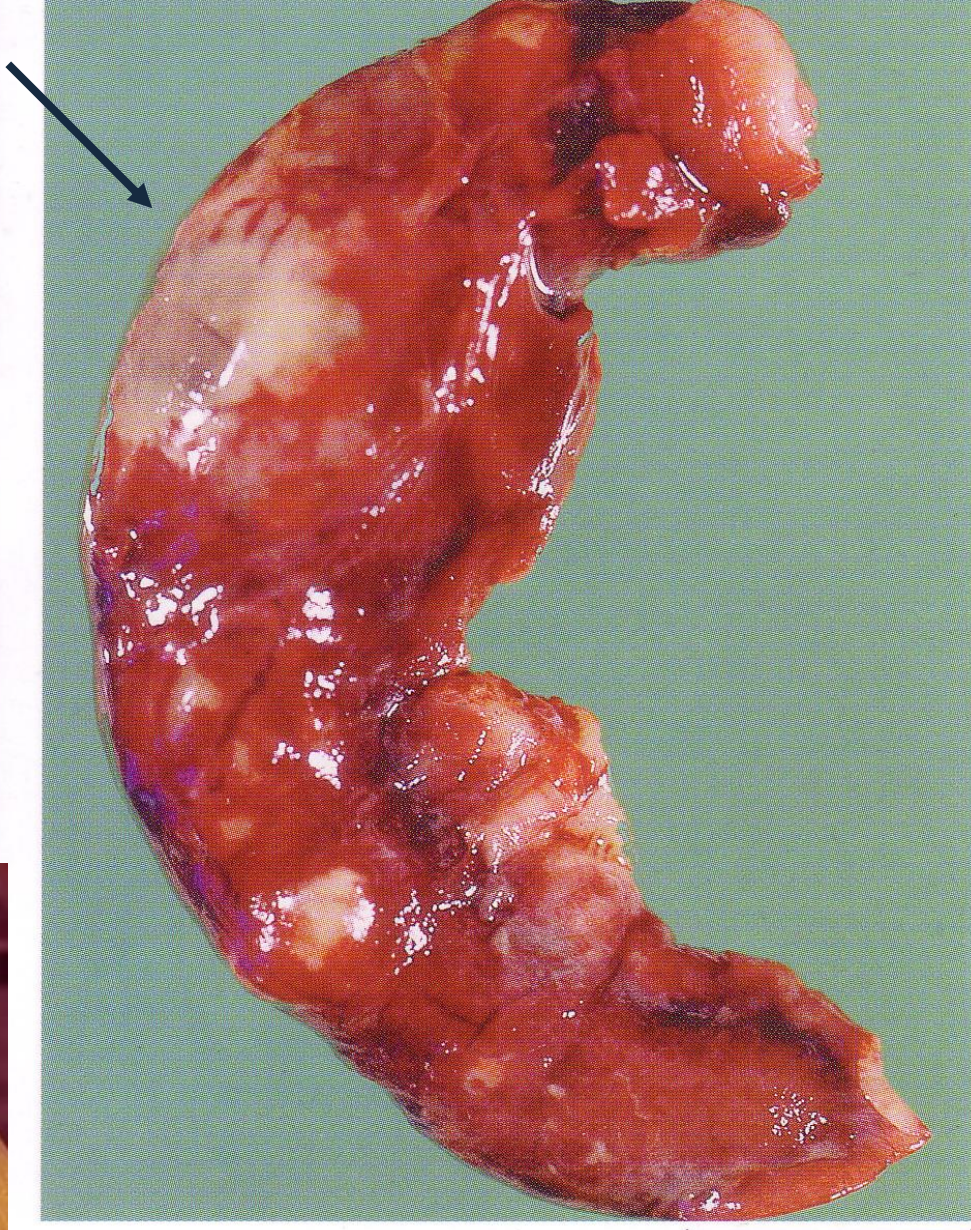
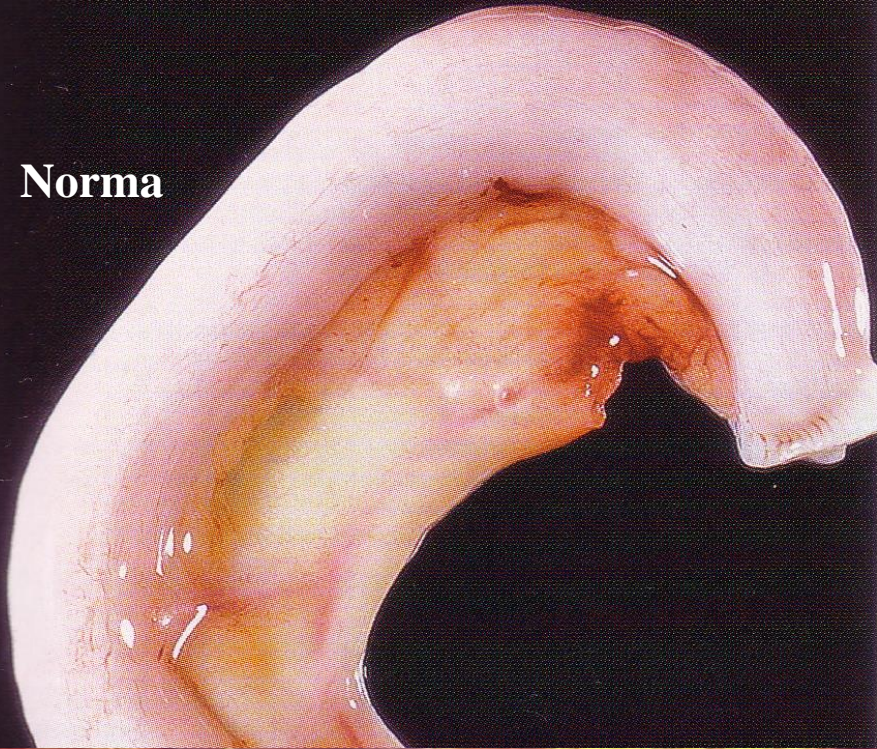




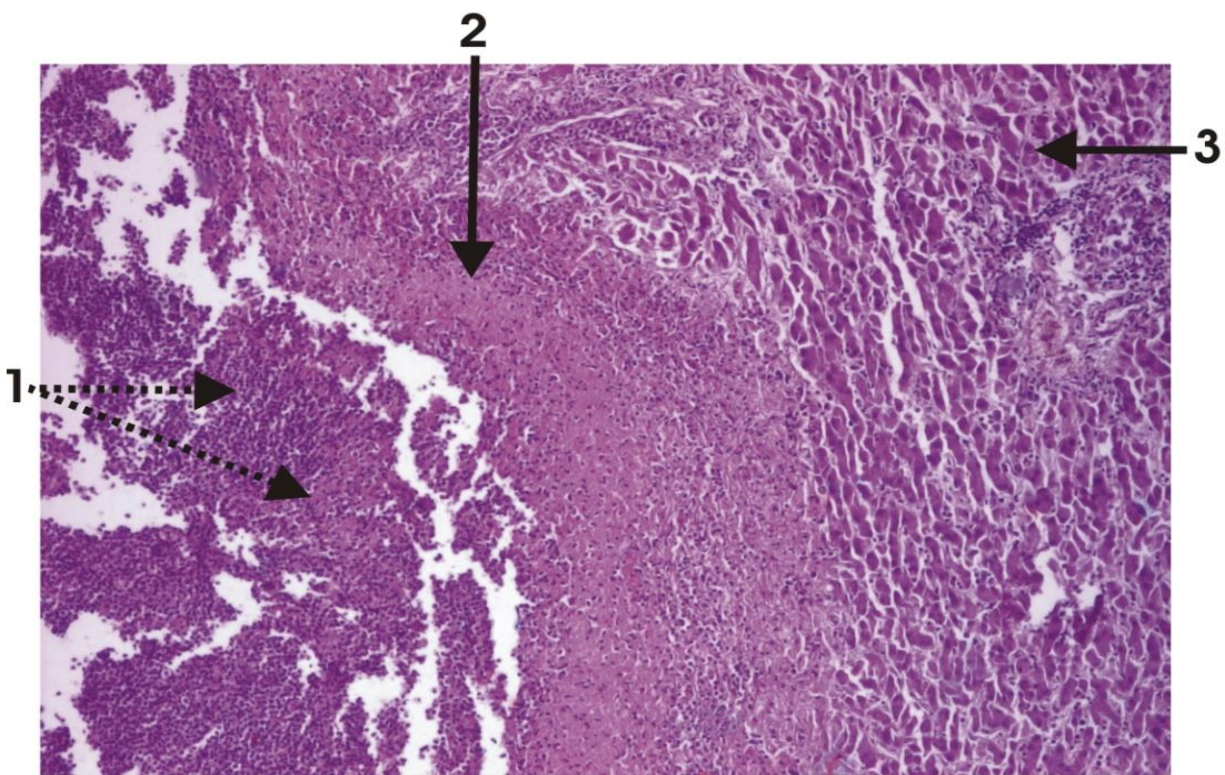
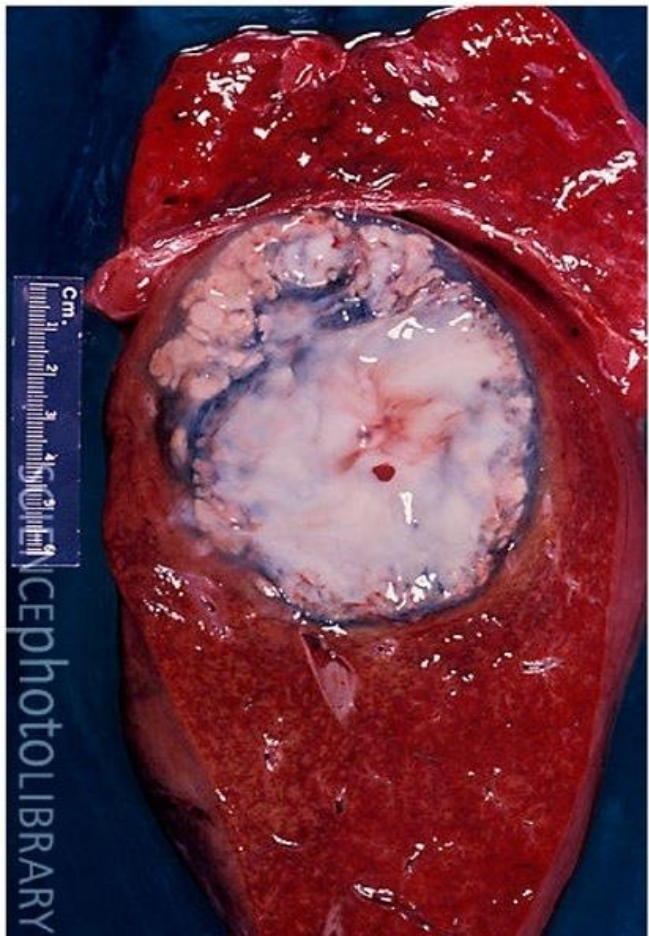
**Pleurită purulentă,  
empiem pleural.**

**Apendicită acută flegmonoasă.**

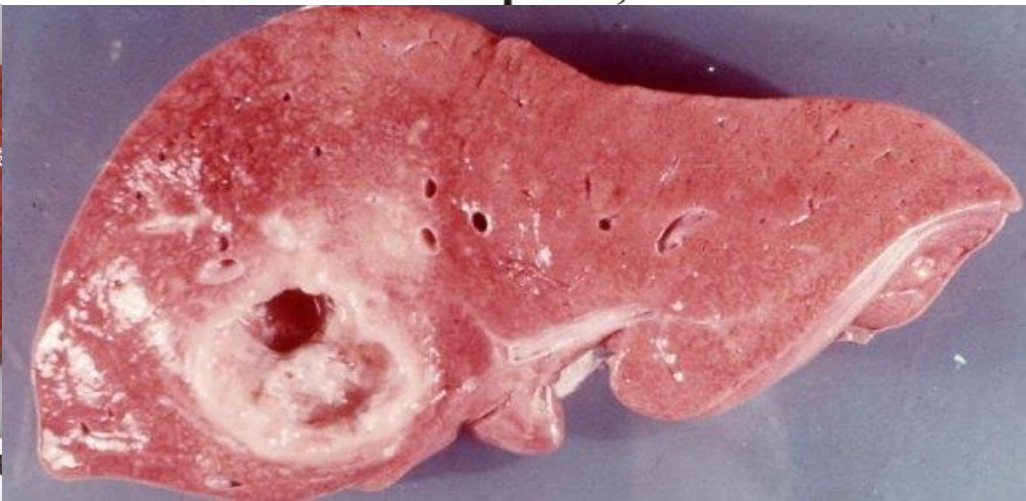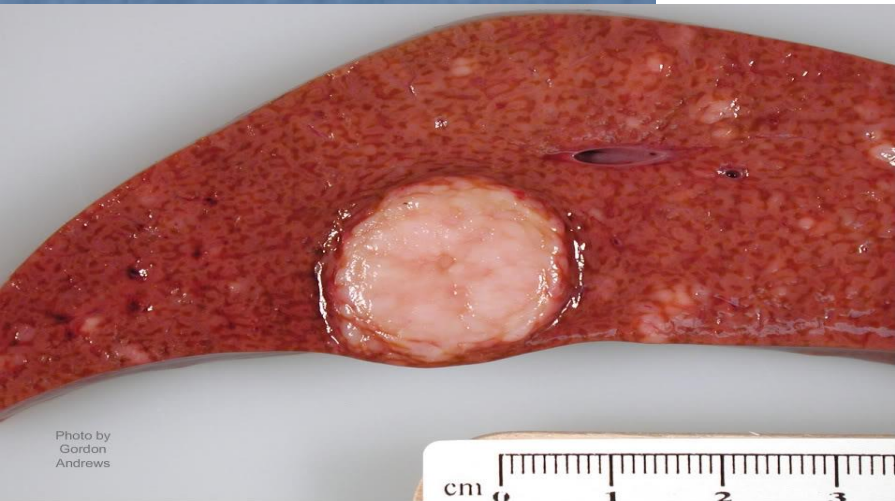**Norma**

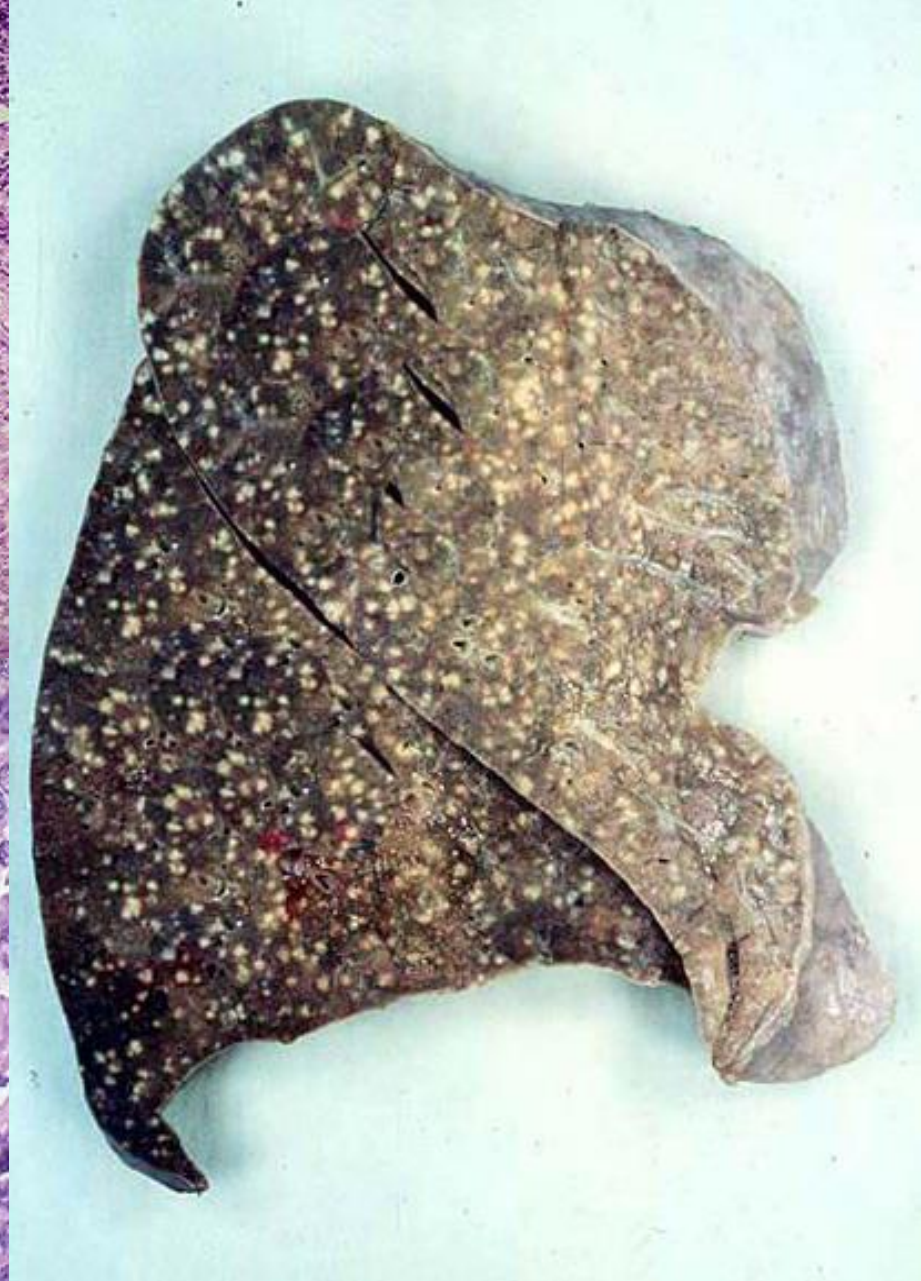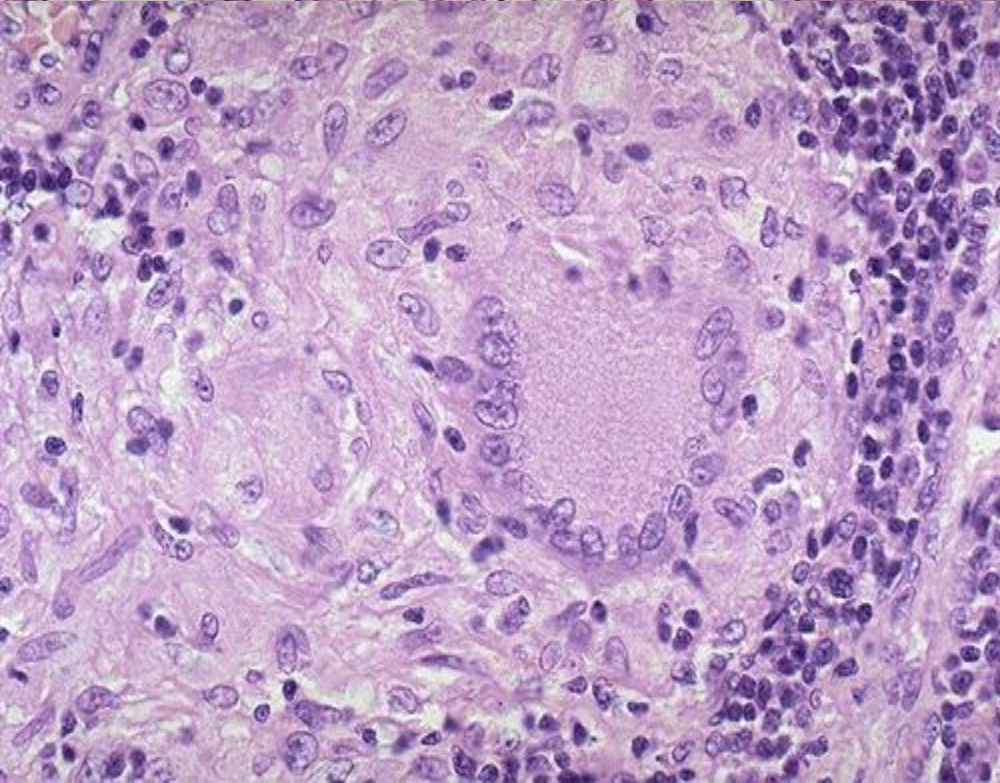
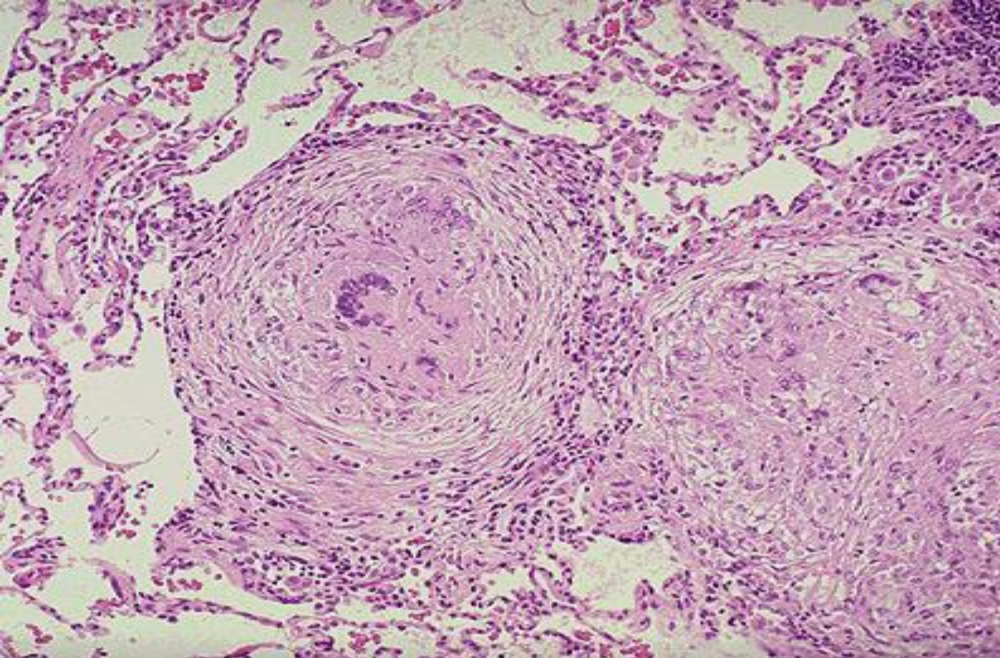


**Peritonită purulentă  
(complicație).**

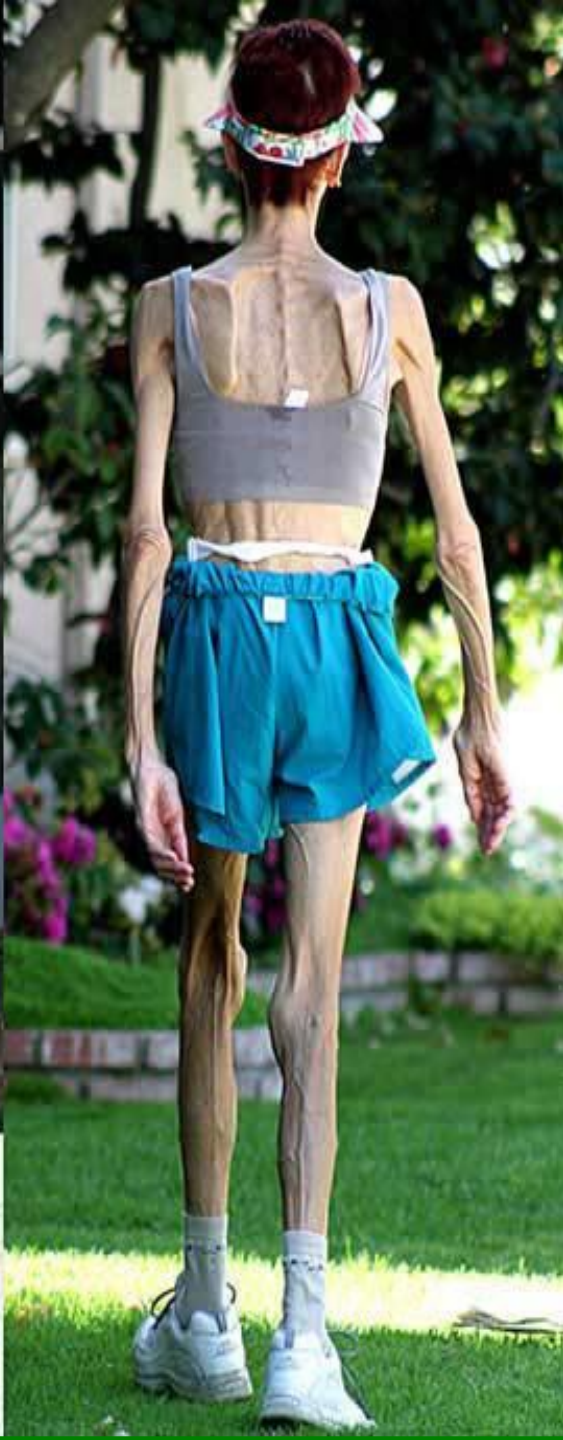

**Fig.IV.A.5 Abces hepatic, col. H.E., Ob. 4**  
**1. Detritus necrotic si PMN-uri; 2. Capsula piogena;**  
**3. Parenchim hepatic;**

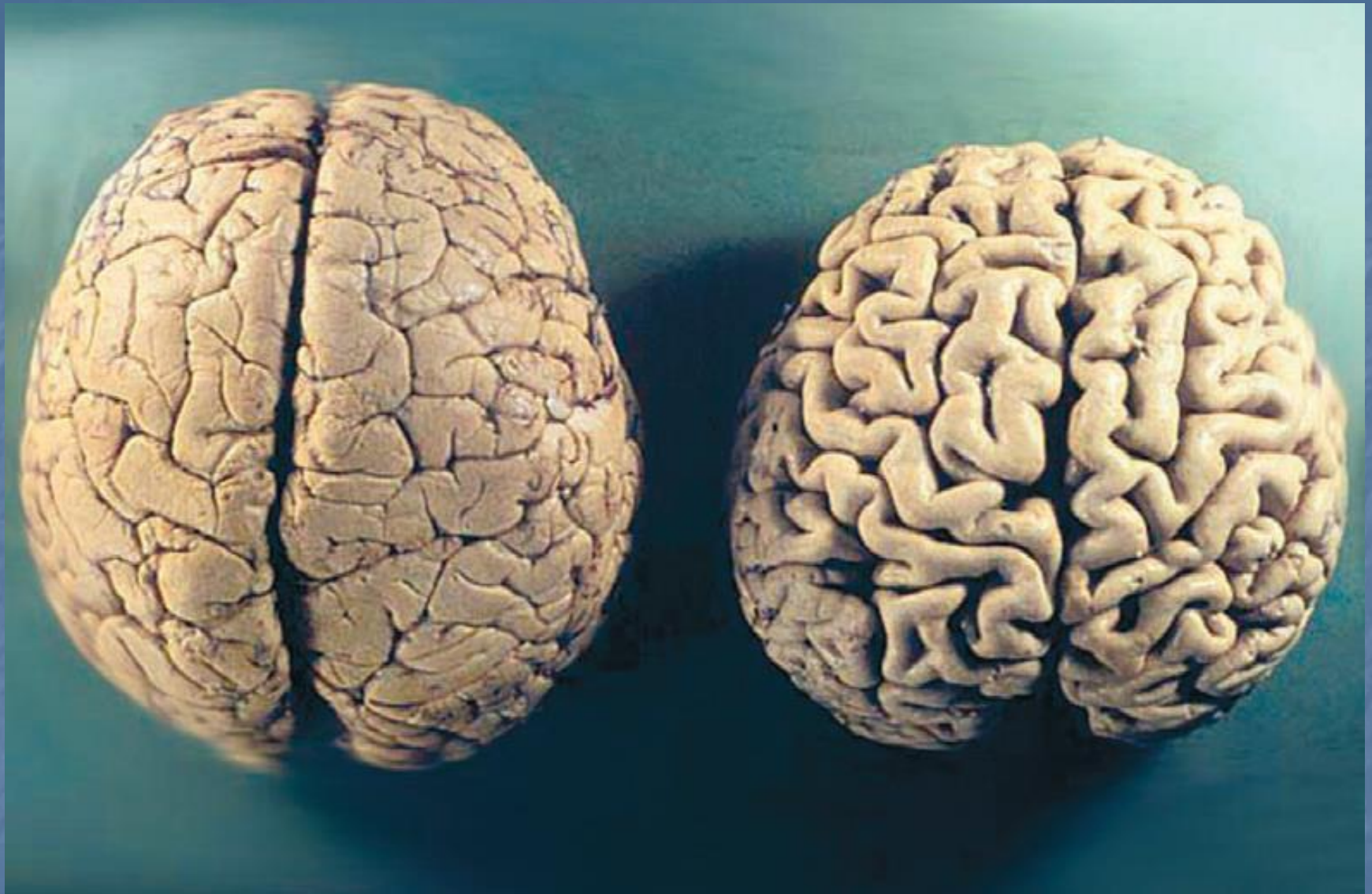




**Granuloame tuberculoase  
cu celule gigante Langhans.**



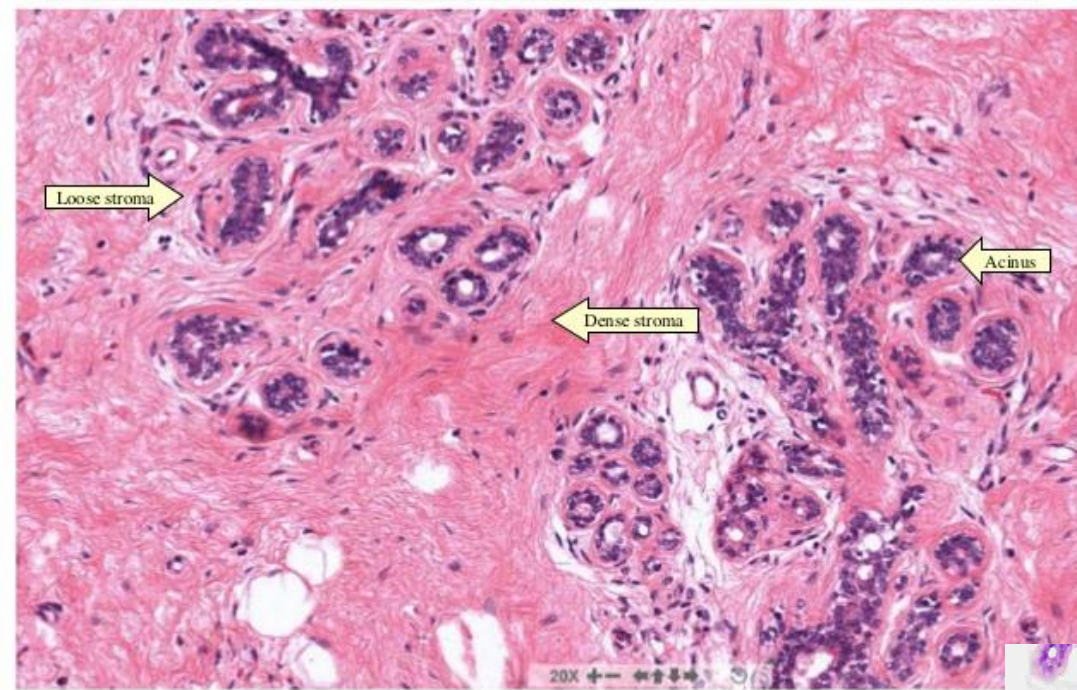
Caşexie.



Normal

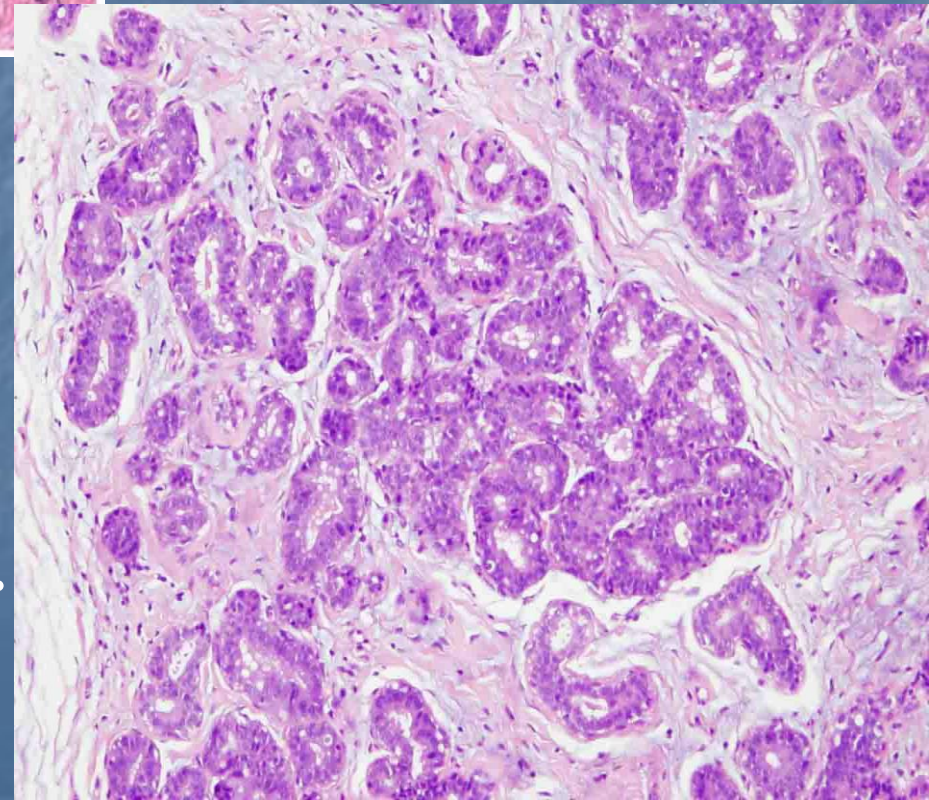
Atrofiat

**Atrofia ischemică bilaterală a creierului.**



## Glanda mamară.

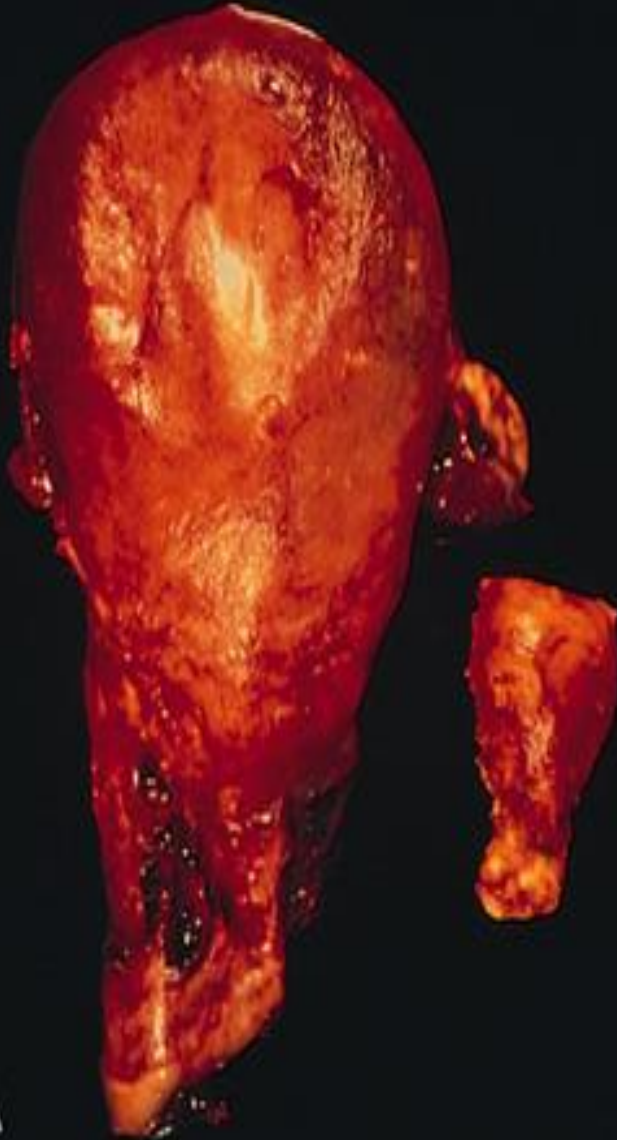Norma.



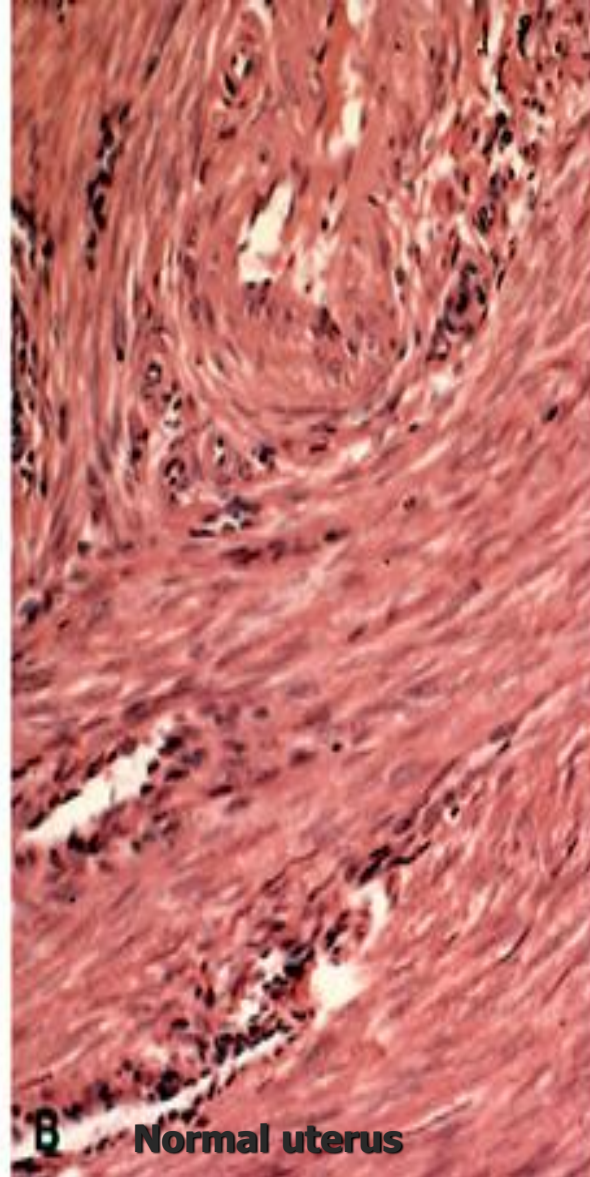
Hiperplazie.



# Hipertrofia fiziologică a uterului.

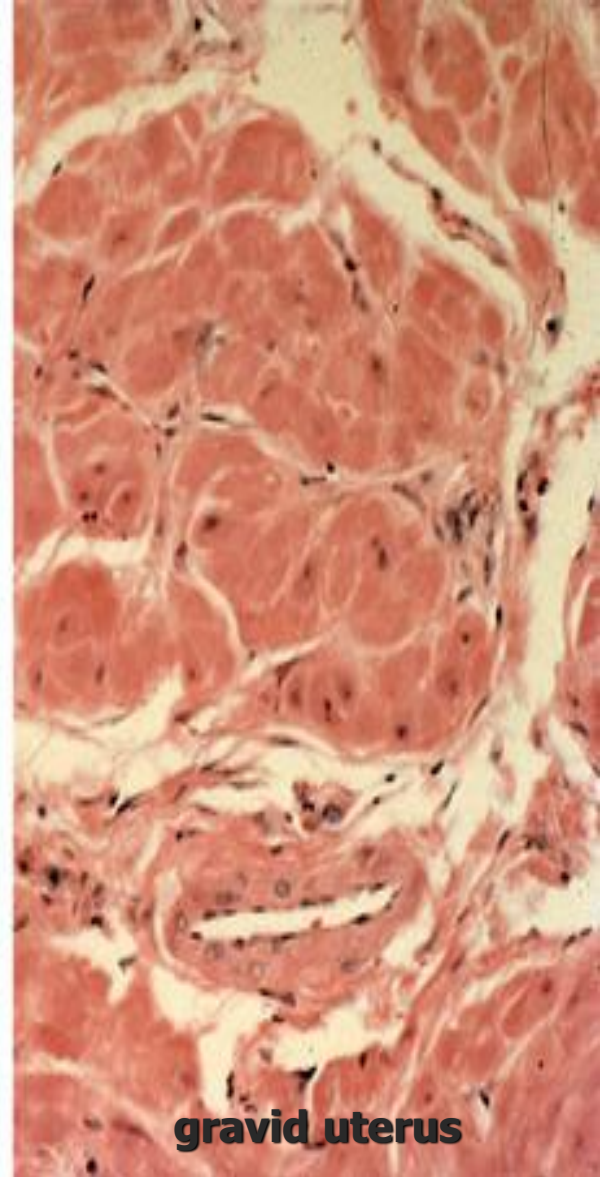


**A**

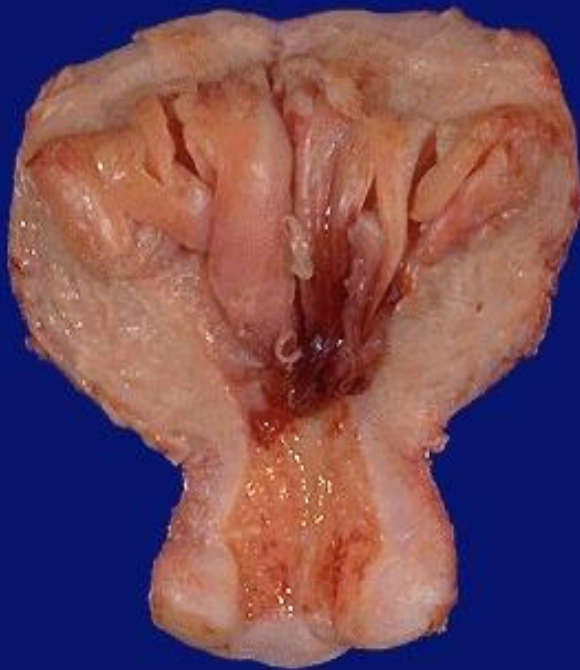

**B**

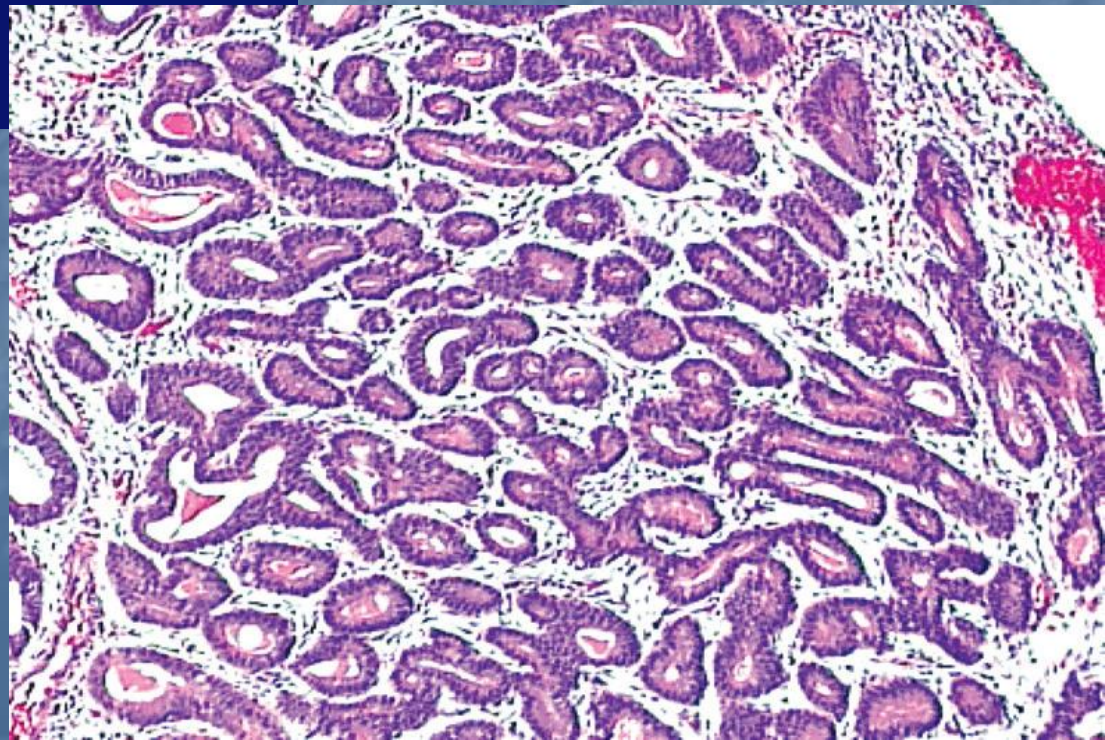
**Normal uterus**



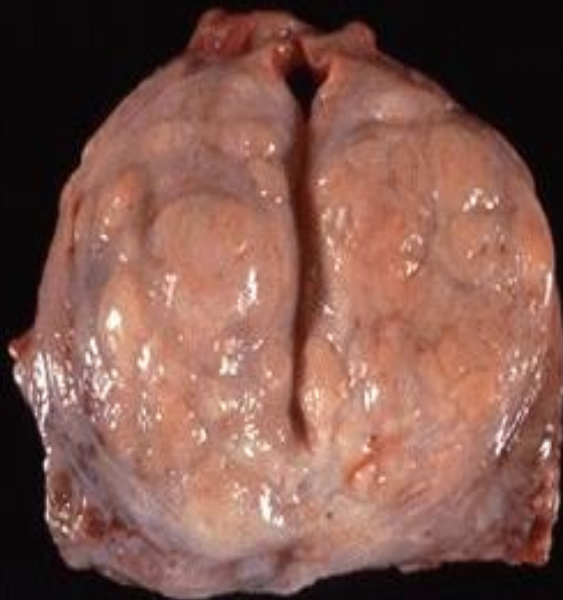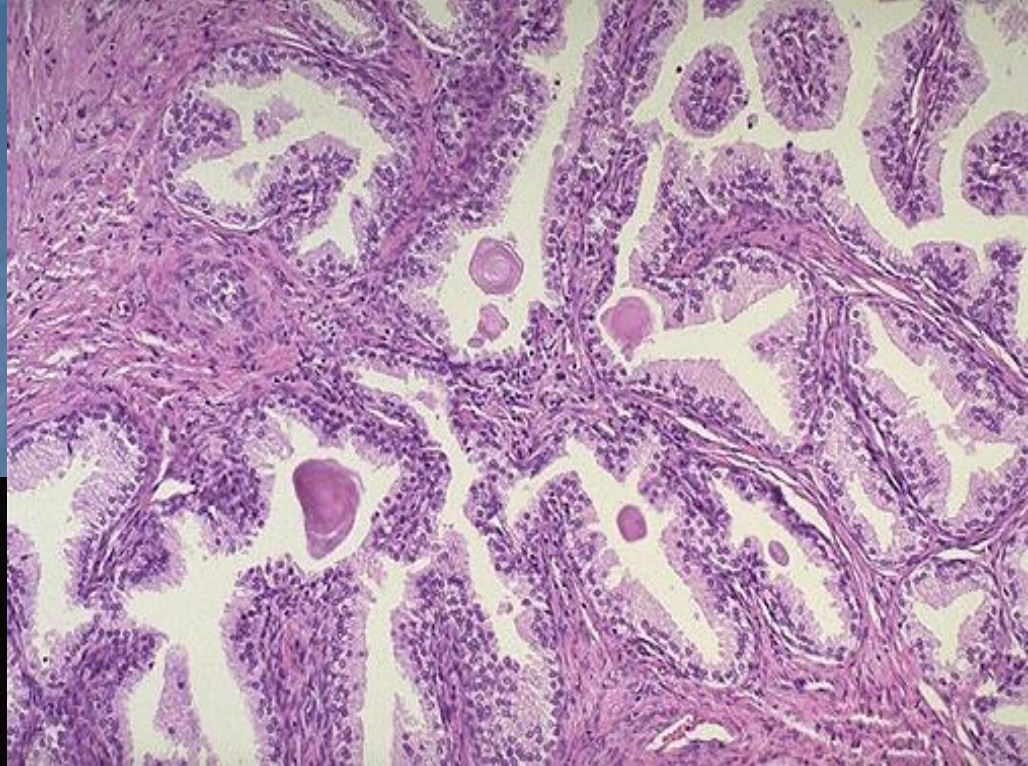
**gravid uterus**

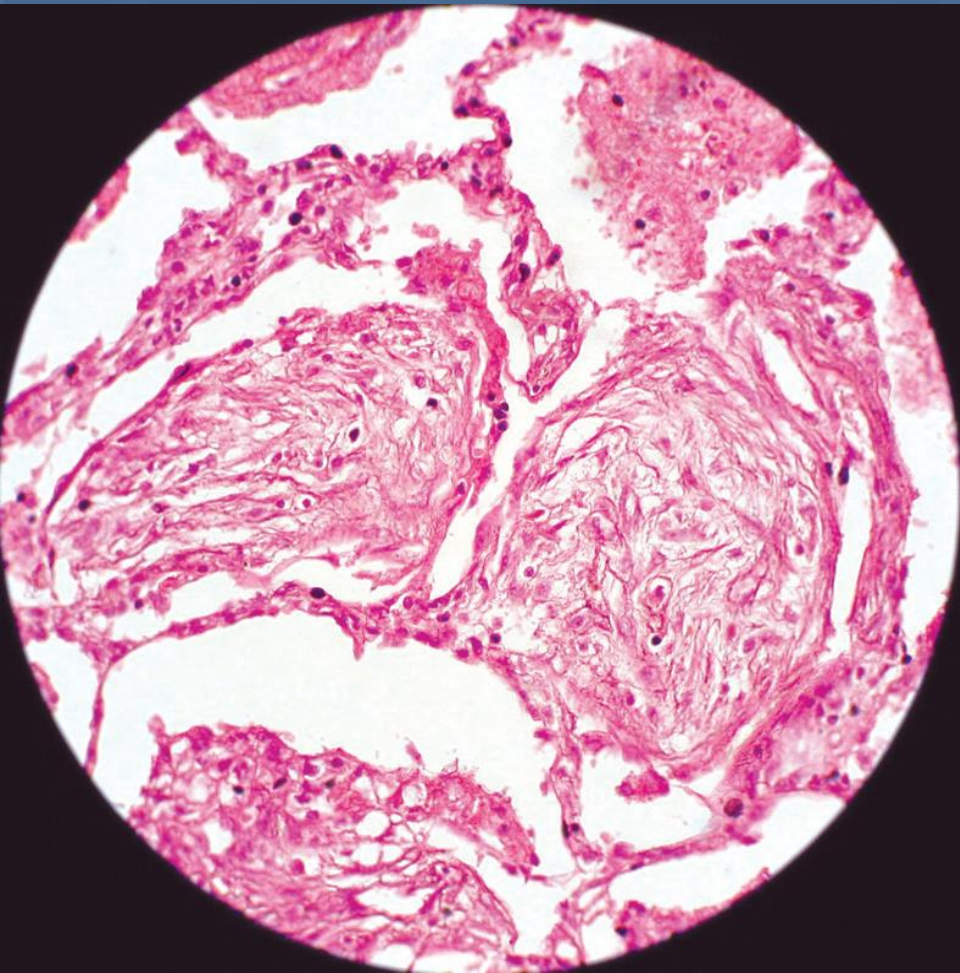


Hiperplazie endometrială  
(colorație H-E).



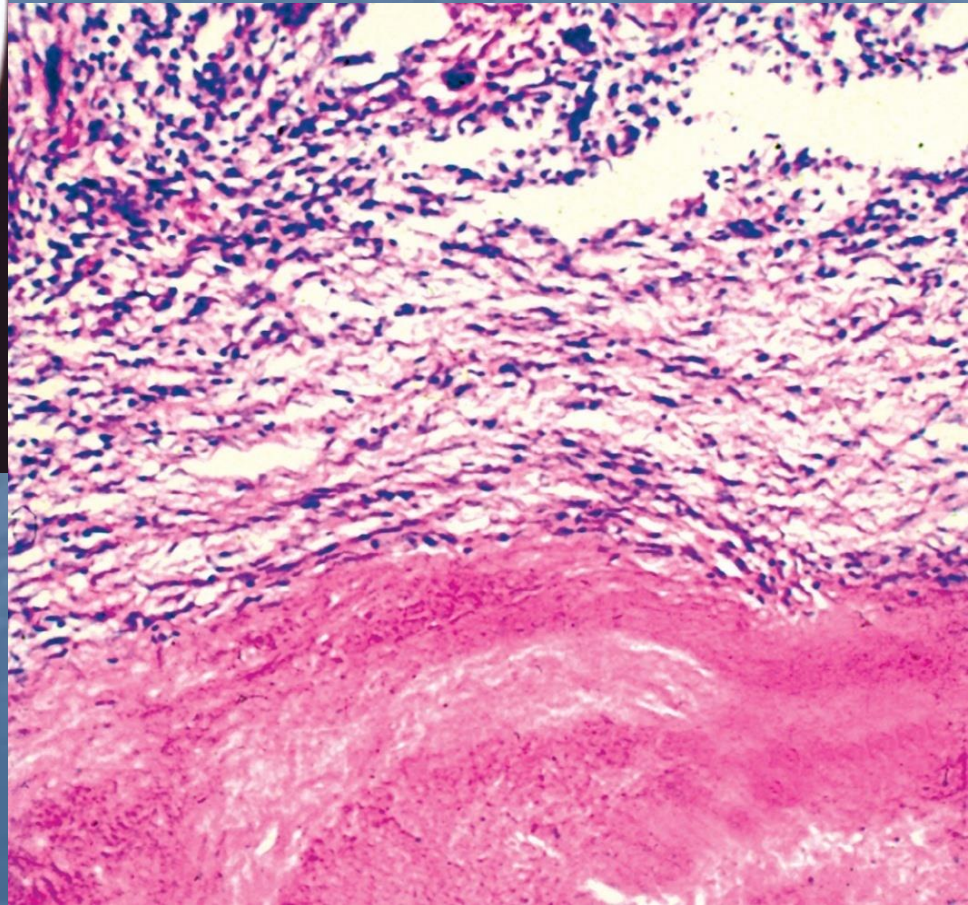
# Hiperplazia nodulară a prostatei.



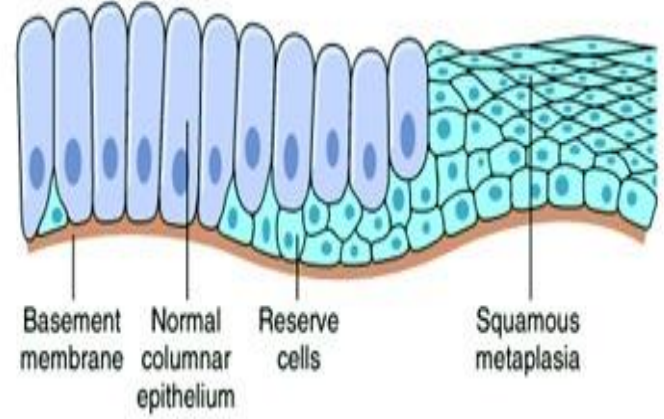
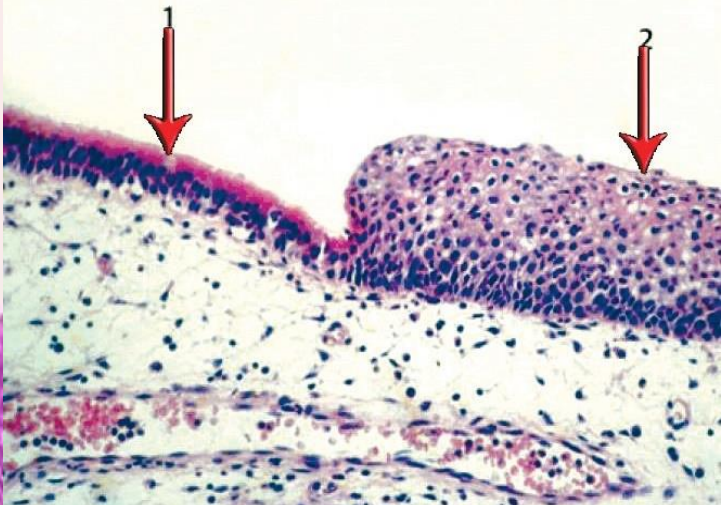


Încapsularea focarului de necroză cazeoasă  
în tuberculoză.

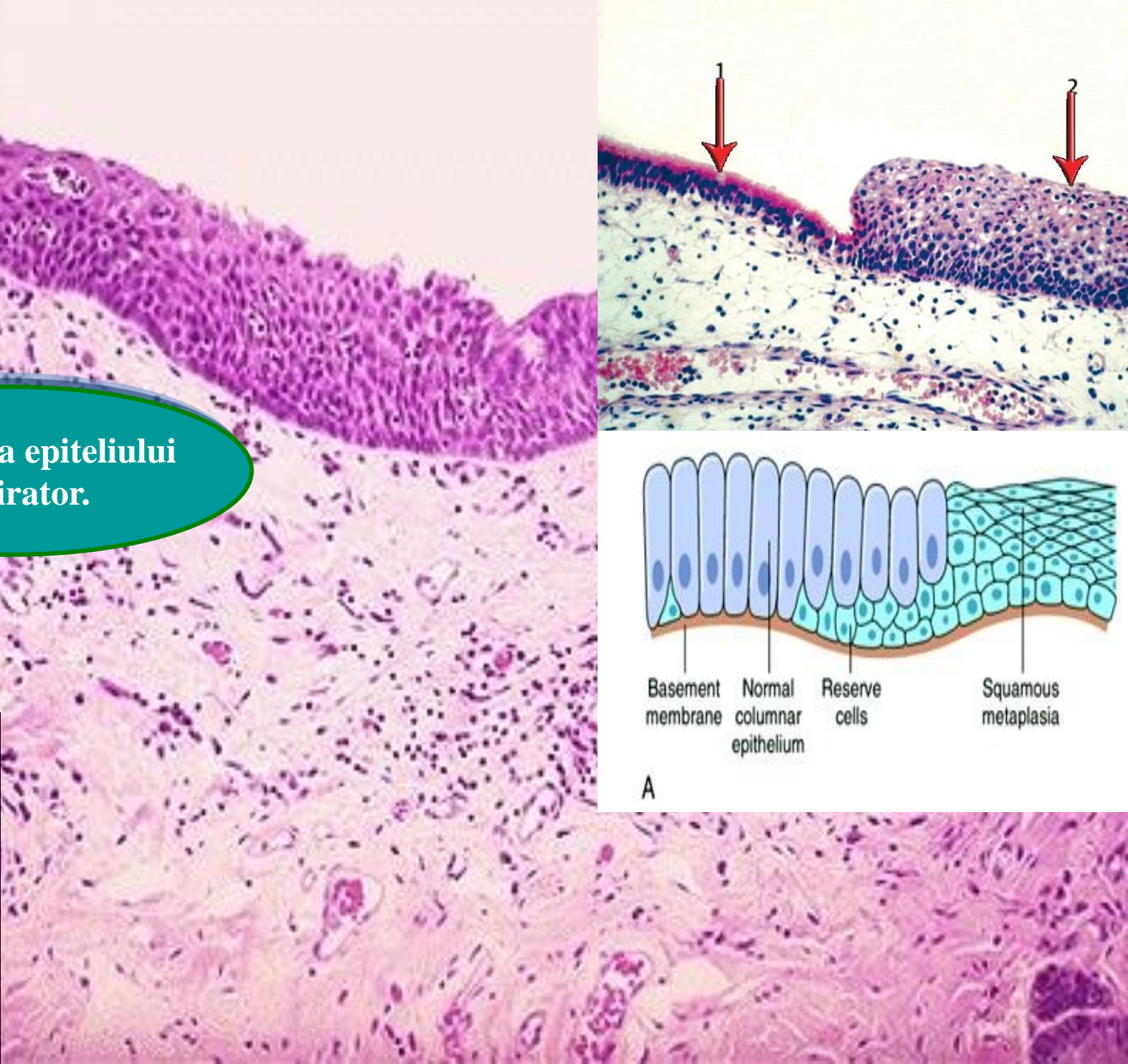
Organizarea exsudatului din alveolele  
pulmonare.

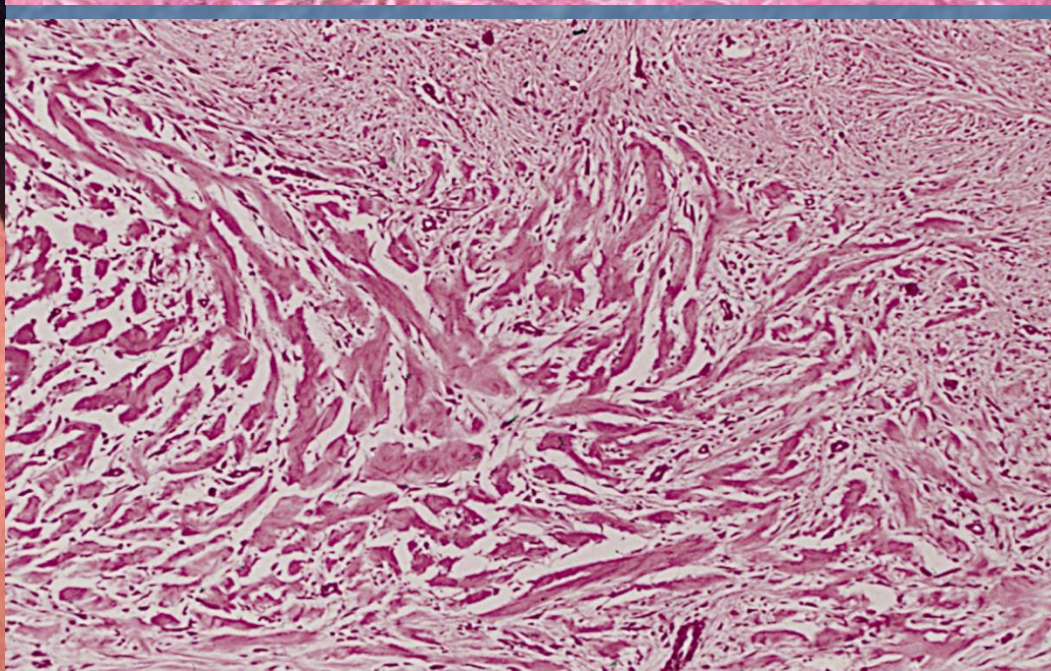
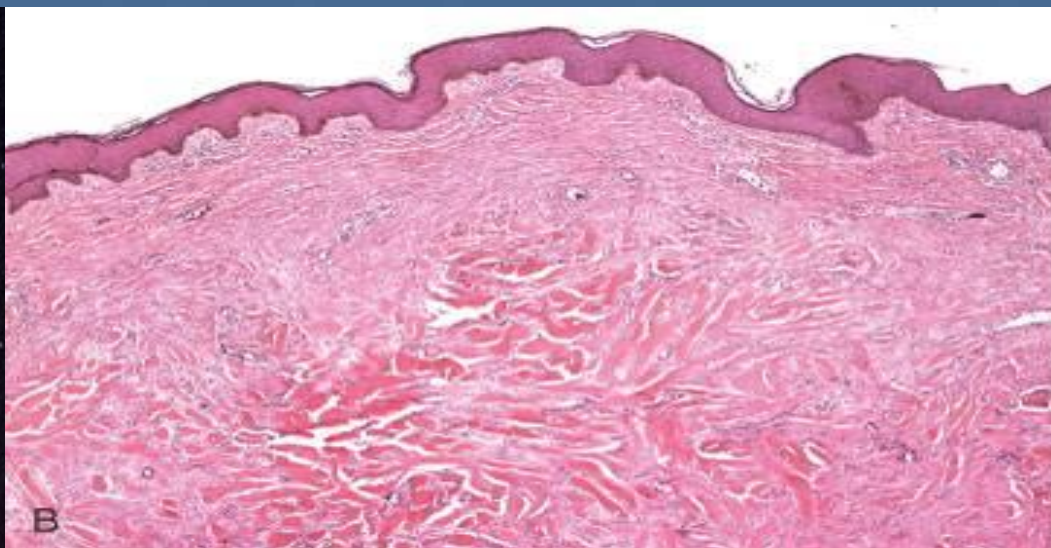
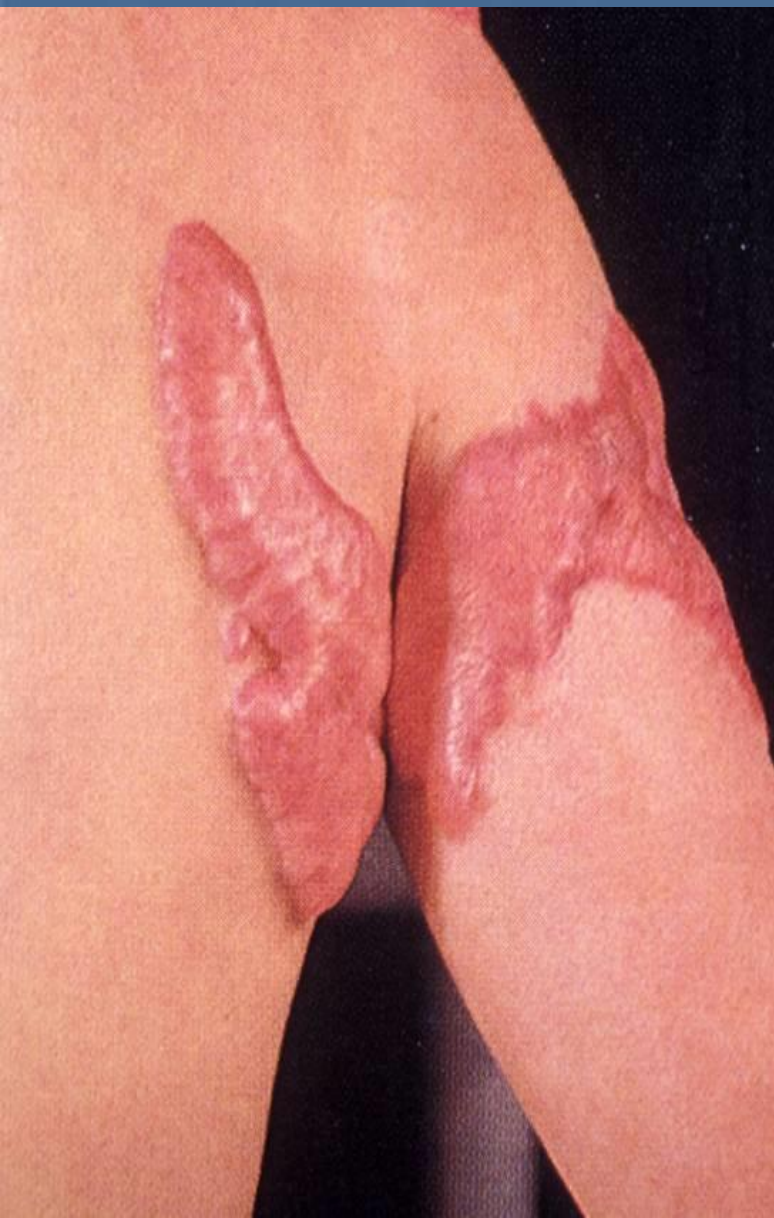

**Metaplazia epiteliului respirator.**

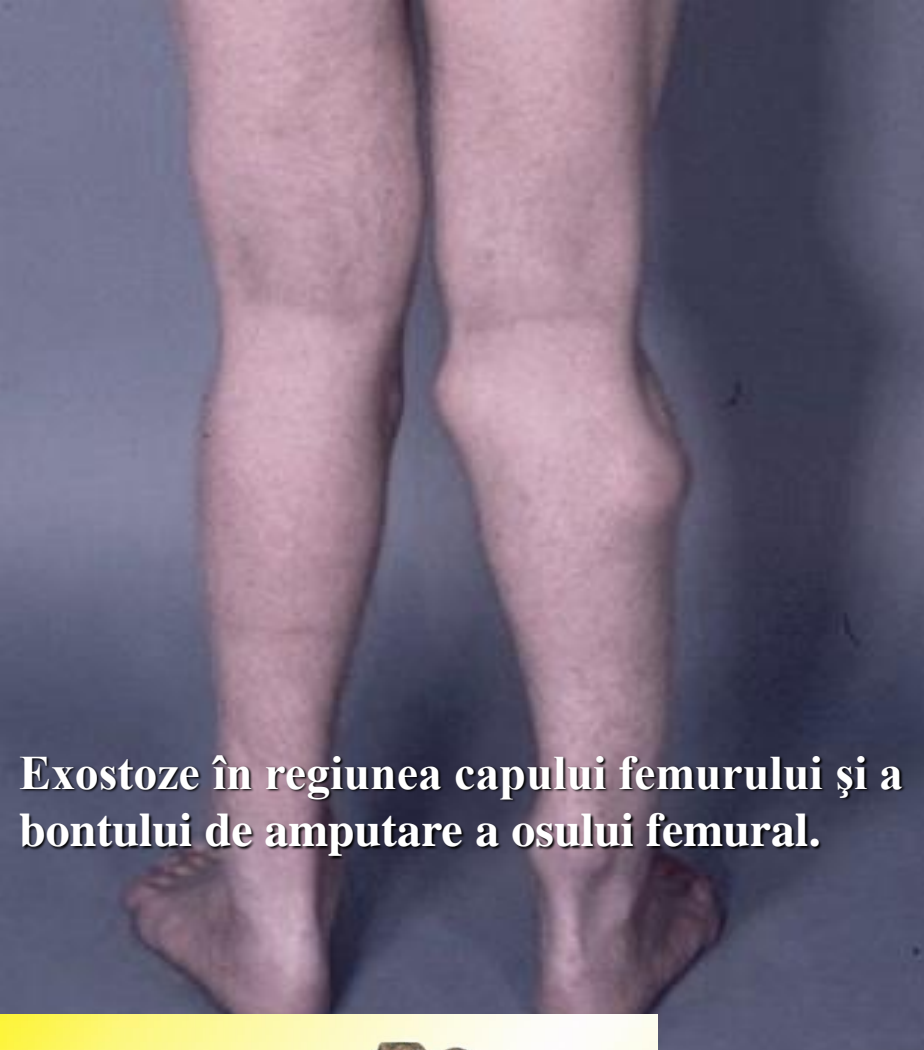

A





Cicatrice cheloidiană.

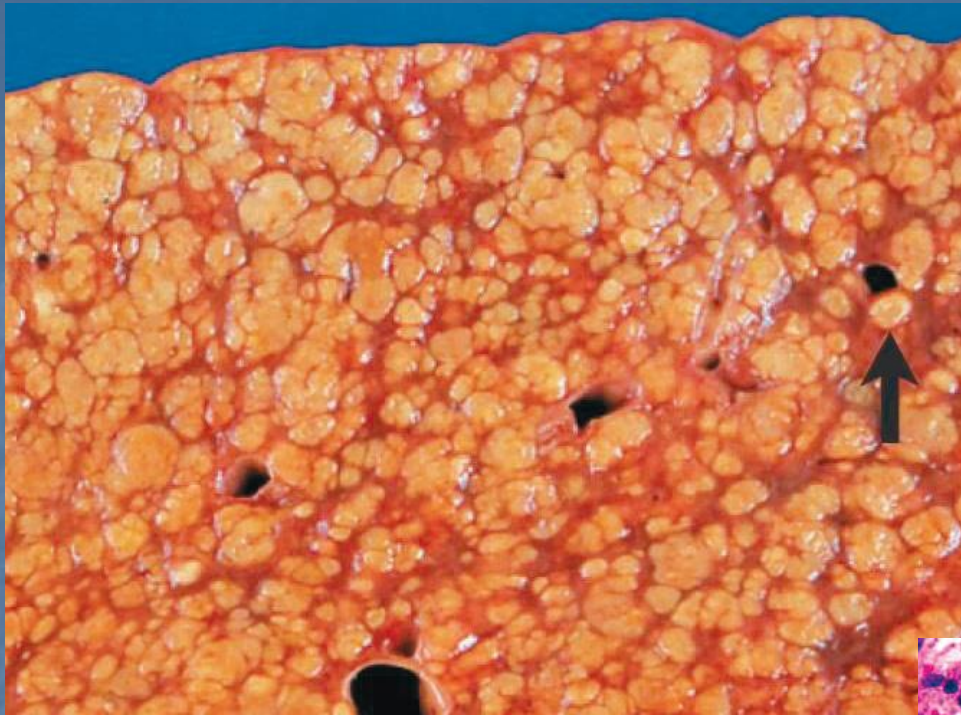


**Exostoze în regiunea capului femurului și a bontului de amputare a osului femural.**

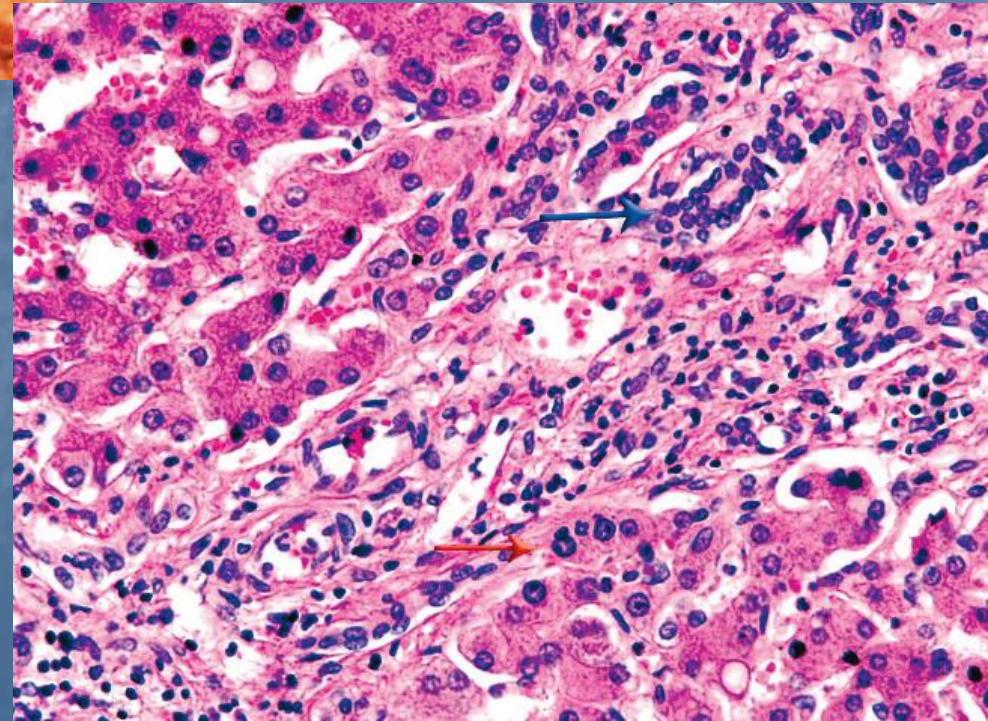


**Calus osos vicios în fractura femurului.**

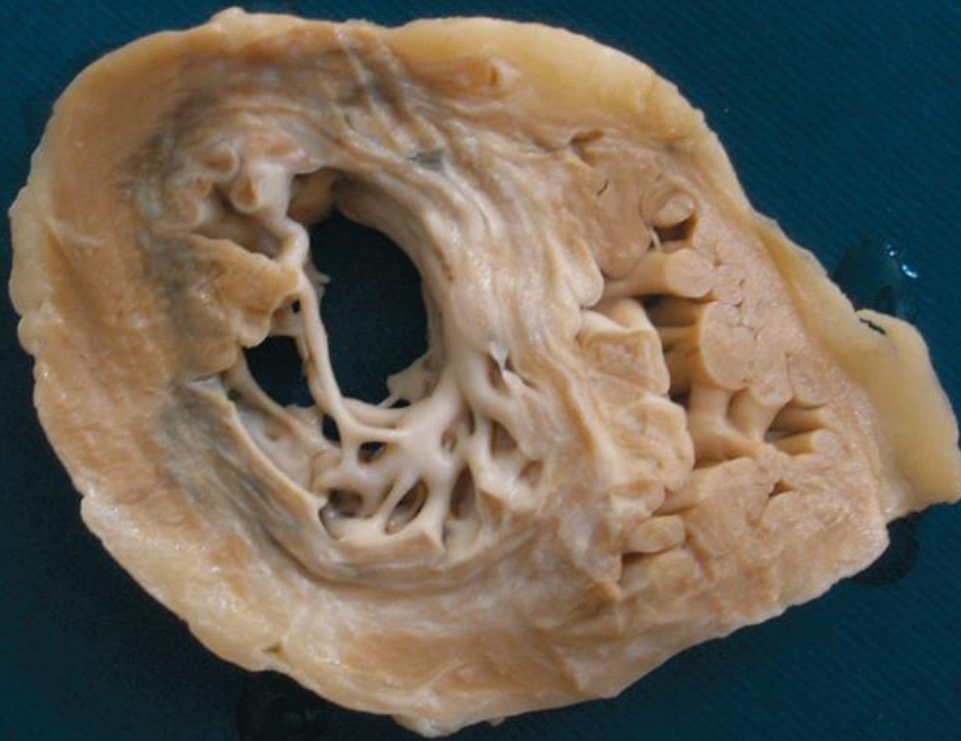



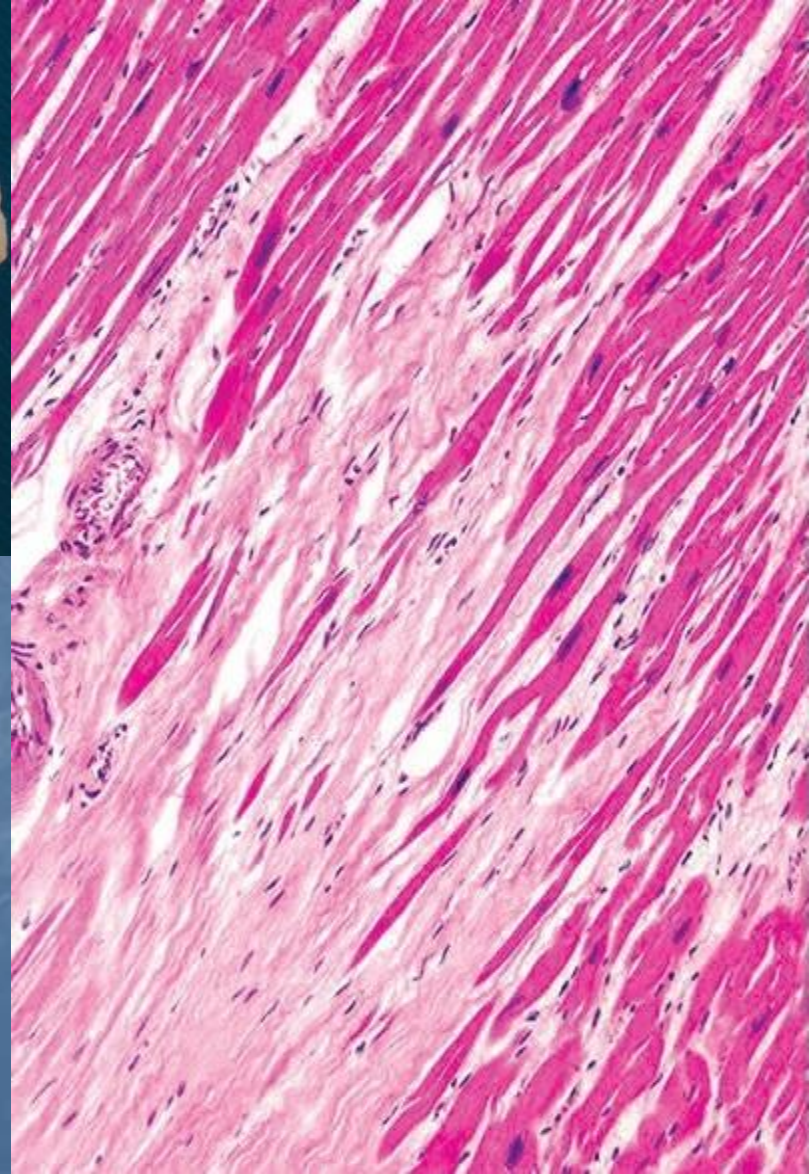
Regenerarea ficatului în ciroză







**Cardioscleroză macrofocală postinfarctică.  
Hipertrofie regenerativă.**





# Hipetrofia

## Fiziologică

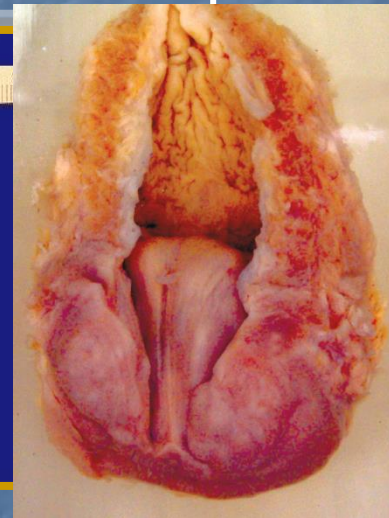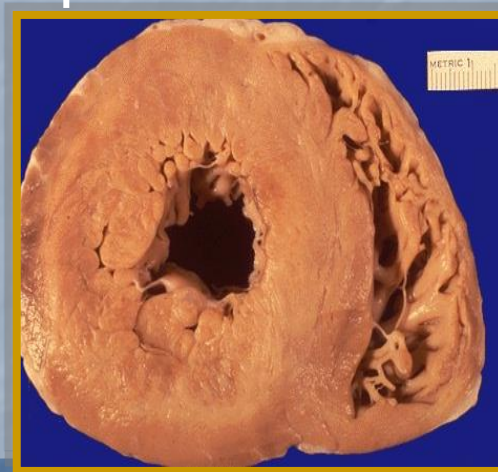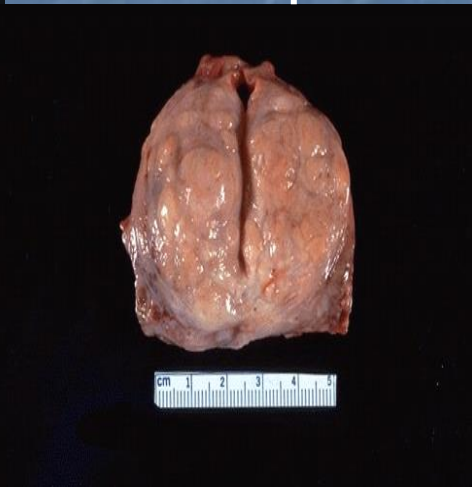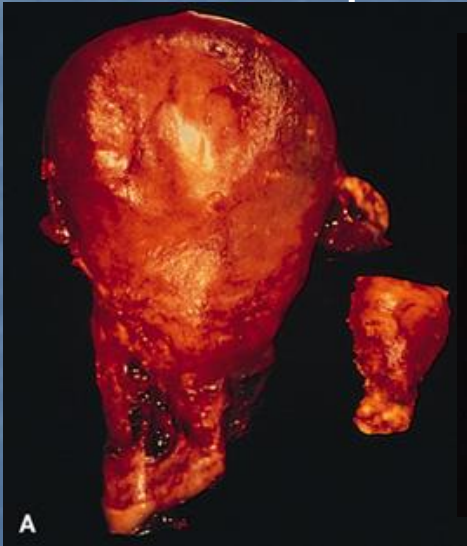Exerciții fizice

Adaptivă

## Patologică

Adaptivă

Compensatorie



Inflamația (*lat. inflammare = aprindere*)

este o reacție locală vaso-mezenchimală a organismului la alterarea țesuturilor de diferiți factori patogeni.

Este o reacție de apărare, îndreptată spre *eliminarea* (bacteriilor, exudatului), *inactivarea* (fagocitoza) sau *delimitarea* (în granuloame de corpi străini) agentului patogen și restabilirea structurii și funcției țesutului lezat.

**Procesul inflamator se manifestă în primul rând prin modificări ale vaselor sistemului microcirculator, țesutului conjunctiv și ale sângelui.**

**Inflamația apare doar în țesuturile vascularizate.**

## Etiologia:

Inflamația poate fi cauzată de diferiți factori *fizici, chimici și biologici* de *origine exogenă sau endogenă*.

Trăsătura comună a acestor factori policauzali este acțiunea nocivă asupra țesuturilor, care provoacă leziuni celulare/tisulare.

Morfologic se disting 3 faze:

- 1) alterativă,
- 2) exsudativă,
- 3) proliferativă.

În faza alterativă în focarul inflamator au loc leziuni distrofice și necrotice.

Se afectează atât celulele parenchimotoase, cât și elementele celulare și fibrilare ale țesutului conjunctiv.

În urma acestor modificări are loc elaborarea unor substanțe biologice active – așa numiților *mediatori chimici* ai inflamației.

Aceste substanțe acționează asupra vaselor sanguine, determină evoluția procesului inflamator și apariția reacțiilor exsudative.

Cei mai importanți mediatorii sunt:

- aminele biogene,
- factorii de coagulare,
- complementul,
- derivații acidului arahidonic,
- citokinele.

După proveniență, mediatorii inflamației pot fi celulari (tisulari) și plasmatici.

Cea mai importantă sursă de amine active sunt mastocitele care elaborează histamină, serotonină, heparină.



Leucocitele bazofile, trombocitele, limfocitele, monocitele, macrofagele, endoteliocitele la fel produc o gamă bogată de mediatori proinflamatori (*leucotriene, prostaglandine, tromboxane, citokine etc*). Dintre mediatorii plasmatici o mai mare importanță au kininele (bradikinina, kalicreina), componentele complementului și a sistemelor de coagulare și anticoagulare a sângelui. Aceste substanțe sunt sunt eliminate pe 2 căi – exocitoză și degranulare

Faza *exsudativă* este determinată de mediatorii chimici (*histamina* și *serotonina*) și se exprimă prin 3 procese mai importante:

**a) dilatarea vaselor sistemului microcirculator și dereglarea circulației sângelui;**

**b) exsudarea (extravazarea) plasmei;**

**c) migrarea elementelor figurate ale sângelui.**

Dilatarea și hiperemia vaselor se manifestă clinic prin roșeață și căldură locală, iar

transportul activ transendotelial al plasmei sanguine și acumularea de lichid în țesuturi duc la apariția edemului inflamator și a tumefacției locale.

Migrarea elementelor figurate ale sângelui este aspectul principal al fazei celulare a reacției inflamatoare.

Acest proces începe cu **marginația leucocitelor neutrofile**, când ele se desprind din zona axială a coloanei de sânge, deplasându-se spre peretele vascular. Neutrofilele se extind pe suprafața endotelială și formează treptat un strat leucocitar continuu.

După aceasta **neutrofilele** străbat membrana bazală datorită fenomenului de *tixotropie* - scăderea reversibilă izometrică a viscozității coloizilor, ajungând în țesutul conjunctiv perivascular. Diapedeza leucocitară are loc cu predominanță în postcapilare și venule. Prin același mecanism are loc și migrarea activă a **monocitelor** și **eozinofilelor**, iar limfocitele traversează peretele vascular prin citoplasma celulelor endoteliale (transendotelial).

**Eritrocitele** străbat peretele vascular în mod pasiv, prin aceleași găuri ca și neutrofilele.

După migrarea celulelor integritatea MB se restabilește.

Funcția principală a leucocitelor polimorfonucleare și a monocitelor în zona de inflamație este fagocitoza - înglobarea unor microorganisme, microparticule străine sau a altor materiale și distrucția lor intracelulară. Acțiunea bactericidă se efectuează prin enzime lizozomale, proteine cationice, acidul hipocloros și alte substanțe bioactive.

După activitatea fagocitară, leucocitele neutrofile suferă distrofie grasă și mor, iar monocitele supraviețuiesc timp îndelungat.

Fagocitoza poate fi completă și incompletă.

În consecința extravazării lichidului plasmatic și a migrării elementelor figurate ale sângelui în țesuturi se formează *exsudatul (lichidul inflamator)* ca produs final al inflamației.

Componentele principale ale exsudatului sunt:

- a) **partea lichidă** - apa cu proteine, conținutul lor fiind mai mare de 3%;
- b) **elementele celulare** de origine hematogenă și histiogenă;
- c) **produsele de distrucție** a țesuturilor (detritus tisular).

# Semnele clinice locale ale inflamației sunt:

- 1) roșeață (*rubor*);
- 2) căldură locală (*calor*);
- 3) tumefacție (*tumor*);
- 4) durere locală (*dolor*);
- 5) dereglarea funcției (*functio laesa*).



Faza *proliferativă* se manifestă prin multiplicarea elementelor celulare în focarul inflamator.

Hiperemia vaselor, extravazarea plasmei și migrarea celulelor se diminuează treptat, producându-se delimitarea zonei afectate de țesuturile adiacente.

Aglomerarea localizată de celule în focarul inflamator se numește *infiltrat inflamator*.

## Consecințele inflamației –

- regenerarea și restabilirea țesuturilor alterate (*are loc resorbția exsudatului și detritusurilor tisulare de către fagocite, eliminarea lor și regenerarea țesuturilor lezate*).
- fibroza și scleroza - în defecte profunde, extinse regenerarea este incompletă, parțială, focarul inflamator fiind substituit cu țesut fibroconjunctiv cicatricial.

**Terminologia inflamației:** la rădăcina denumirii în limba latină sau greacă a organului (țesutului) se adaugă sufixul *-itis* (*-ită* în limba română).

De ex., miocard-*ită*,  
gastr-*ită*,  
nefr-*ită*,  
hepat-*ită*,  
mening-*ită* etc.

Referitor la inflamația unui organ sau altul în literatura medicală se utilizează numai denumirea latină sau numai cea greacă.

# Clasificarea inflamației.

## După criteriul morfologic:

- 1) **exsudativă;**
- 2) **proliferativă (*productivă*).**

## După evoluția clinică:

1) **acută (*durează nu mai mult de 2-3 săptămâni*);**

**de obicei este o inflamație exsudativă;**

2) **cronică (*durează luni și ani*);**

**inflamația are un caracter proliferativ**

**Este o reacție imediată la o leziune tisulară, cu debut brusc și de scurtă durată.**

**Se caracterizează prin predominanța reacției vasculare și formarea exsudatului în țesuturi și cavitățile corpului.**

### **Clasificarea inflamației exsudative:**

- 1) seroasă,**
- 2) fibrinoasă,**
- 3) purulentă,**
- 4) putridă,**
- 5) hemoragică,**
- 6) catarală,**
- 7) mixtă**

Exsudatul seros este un lichid de culoare gălbuie, opalescent, conține 3-8% de proteine (albumine), amintește serul sanguin, este sărac în elemente celulare.

Localizarea poate fi cea mai variată – mucoasele, seroasele, leptomeningele, organele parenchimotoase.

**Consecința** - are loc reabsorbția exsudatului cu restabilirea completă a țesutului alterat.

**Inflamația fibrinoasă** - are loc formarea unui exsudat bogat în fibrină.

Se localizează mai frecvent pe membranele mucoase și seroase, poate fi și în organe parenchimotoase, de ex., în plămâni, rinichi.

Exsudatul are aspect de membrane false sau pseudomembrane de culoare albicioasă-gălbuie pe suprafața mucoaselor și seroaselor sau de mase dense formate din rețele de fibrină în organele parenchimotoase.

Variantele inflamației fibrinoase:

crupoasă și difteroidă.

În inflamația crupoasă membrana de fibrină este subțire, fină, aderă slab la țesutul subiacent și se desprinde cu ușurință.

Aceasta se datorează faptului că necroza mucoaselor și seroaselor este superficială.

În inflamația difteroidă, membrana de fibrină este mai groasă, foarte aderentă de țesutul subiacent și se detașează cu greu, deoarece necroza în aceste cazuri este mult mai profundă, fibrină și masele necrotice formând o membrană compactă comună, care la desprindere lasă ulcerații profunde, uneori sângerânde.



**Caracterul crupos sau difteroid al inflamației fibrinoase depinde de**

- profunzimea necrozei și

- de tipul epiteliului de înveliș al mucoaselor:

pe membranele acoperite cu epiteliu pavimentos stratificat se întâlnește de obicei inflamația difteroidă, iar pe mucoasele acoperite cu epiteliu glandular unistratificat și pe seroase (pe mezoteliu) se observă mai des inflamația crupoasă.

**Consecințele:** - resorbția completă a exsudatului

- organizarea fibrinei cu apariția unor cicatrice pe mucoase sau a unor aderențe între foițele seroase.

## Variantele morfologice a inflamației purulente:

- abces:
- flegmon.

**Abcesul** - inflamație purulentă focală, circumscrisă cu formarea unei cavități umplute cu puroi.

Abcesul poate fi acut și cronic.

**Abcesul acut** este delimitat de țesutul organului respectiv, de un exsudat fibrino-leucocitar sau de țesut de granulație.

**Abcesul cronic** - de membrana piogenă formată din țesut de granulație, bogat în capilare.

**Inflamația purulentă** - se caracterizează prin predominanța în exsudat a leucocitelor neutrofile, necroza și liza țesuturilor (histoliză).

**Puroiul** prezintă un lichid vâscos, tulbure, de culoare galbenă-verzuie, constituit din neutrofile, care suferă modificări distrofice (îndeosebi distrofia grasă) și se dezintegrează treptat (așa-numitele *globule de puroi* sau *piocite*), detritusuri tisulare, microbi.

# Consecințele abceselor:

- organizarea (cicatrizarea);
- petrificarea (condensarea și calcificarea puroiului);
- fistulizarea

**Flegmonul** - inflamație purulentă fără delimitare precisă, în care exsudatul se extinde difuz printre elementele tisulare.

Puroiul se răspândește de-a lungul spațiilor intermusculare, țesutului celuloadipos, trunchiurilor neuro-vasculare etc.

Se întâlnește în țesutul celuloadipos, mușchi, pereții organelor cavitate și tubulare (apendicele vermicular, vezica biliară, stomacul, intestinul etc), în leptomeninge ș.a.

**Macroscopic**, zona inflamată este tumefiată, caldă la palpare, îmbibată cu puroi, pe secțiune cu aspect turbure, galben-cenușiu, poate avea consistență dură, lemnoasă (*flegmon dur*) sau flască (*flegmon moale*), fapt ce depinde de extinderea și gravitatea proceselor de necroză a țesuturilor în zona respectivă.

Inflamația flegmonoasă poate fi acută sau cronică. Flegmonul acut se poate complica cu **septicemie**.

În urma formelor cronice de abces și flegmon poate surveni **amiloidoza secundară**

## Inflamația putridă (ihoroasă, gangrenoasă)

Se dezvoltă datorită suprainfectării focarului inflamator cu bacterii de putrefacție (*colibacili*, *Proteus vulgaris* etc.), care provoacă procese de dezintegrare putridă a țesuturilor.

Țesutul inflammat are aspect cenușiu-murdar, cu miros neplăcut (fetid).

Se localizează în țesuturile care au contact cu mediul extern (cavitatea bucală, plămâni, tractul digestiv, organele urogenitale).

## Inflamația hemoragică

Se caracterizează prin prezența unui număr mare de eritrocite în exsudat, care capătă aspect de lichid hemoragic.

Macroscopic focarele de inflamație hemoragică au o culoare roșietică.

Se întâlnește în gripă, pestă, infecția streptococică, antrax, variolă, mai ales la bolnavii cu diateză hemoragică sau cașectizați.

Este legată de creșterea marcată a permeabilității vasculare.



## Inflamația catarală

Apare la nivelul mucoaselor căilor respiratorii (rinită, bronșită),

tractului digestiv (gastrită, enterită, colită, colecistită), căilor urogenitale (endometrită, salpingită, cistită).

La început catarul are un caracter *seros*, care treptat se îngroașă, devine *mucos* (*seromucos*) datorită secreției exagerate de mucus, iar cu timpul aspect *purulent* (*mucopurulent*).

După evoluția clinică catarul poate fi acut sau cronic.

**INFLAMAȚIA CRONICĂ** (*proliferativă* , *productivă*) se dezvoltă de sine stătător sau apare prin cronicizarea inflamației acute nerezolvate.

Mecanismele patogenetice principale:

- persistența inflamației acute,
- persistența agentului patogen datorită

imposibilității eliminării lui rapide prin fagocitoză;

- acțiunea îndelungată a factorului nociv, de

exemplu fumatul:

- corpi străini;
- afecțiuni autoimune;
- afecțiuni de etiologie necunoscută, de ex. boala

Crohn, colita ulceroasă nespecifică, sarcoidoza etc.

**Morfologic inflamația cronică este mediată de celule mononucleare cu nucleul nesegmentat. Este o inflamație productivă (proliferativă), în care predonmină procesele de proliferare și transformare a celulelor.**

**Substratul morfologic al inflamației cronice este infiltratul inflamator celular.**

**Cel mai frecvent se întâlnesc**

**fagocite mononucleare** (macrofage, celule epitelioide),

**limfocite,**

**celule gigante polinucleate,**

**fibroblaști.**

# Clasificarea:

- 1) inflamația interstițială;*
- 2) inflamația granulomatoasă;*
- 3) inflamația polipoasă.*

**Inflamația interstițială - procesul inflamator se localizează în stroma (interstițiul) organelor parenchimotoase. Localizarea mai frecventă: miocardul, rinichii, plămâni, ficatul [*denumirea - miocardită, nefrită, pneumonie, hepatită – interstițială*].**

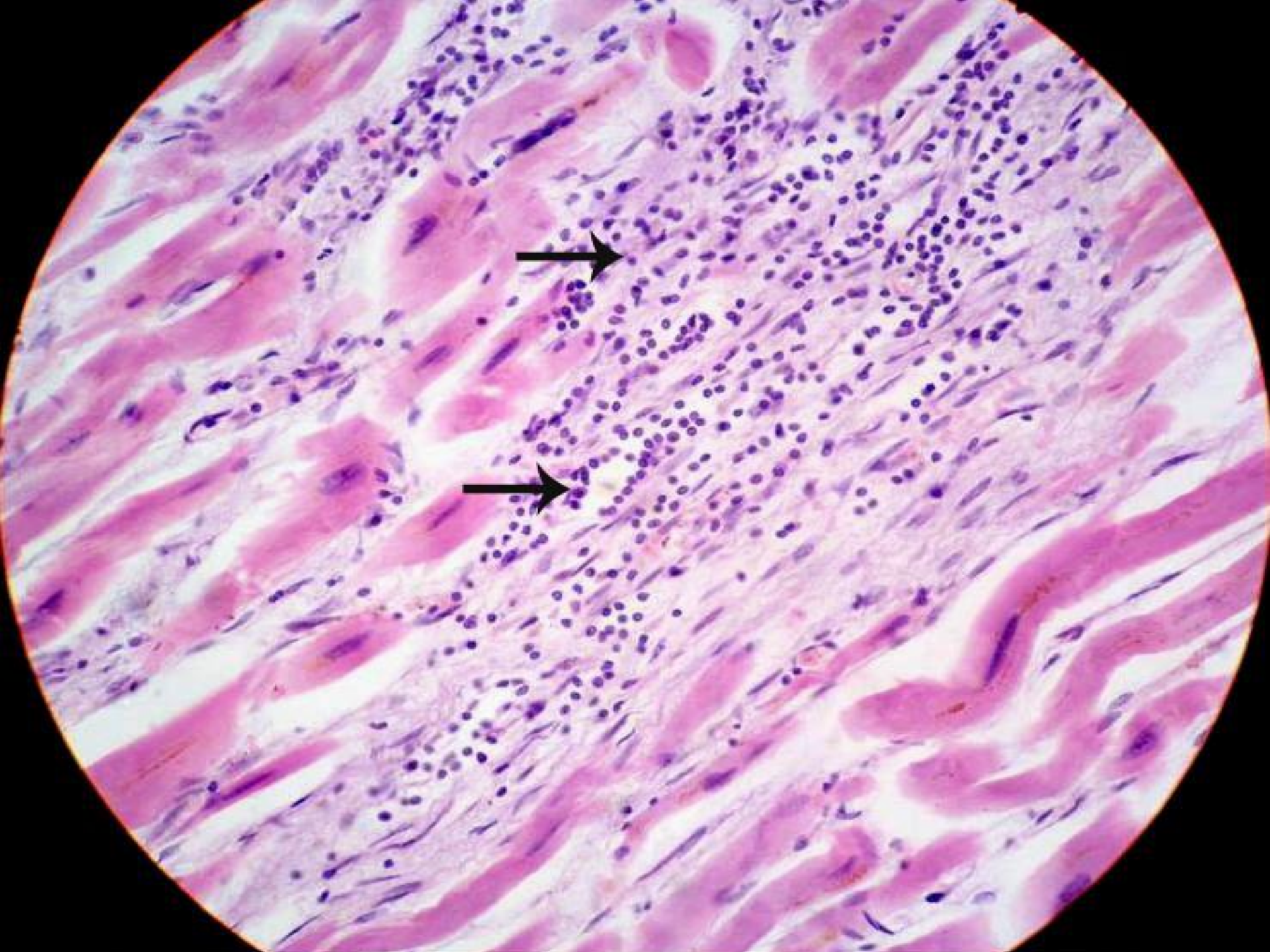
**Consecințele:**

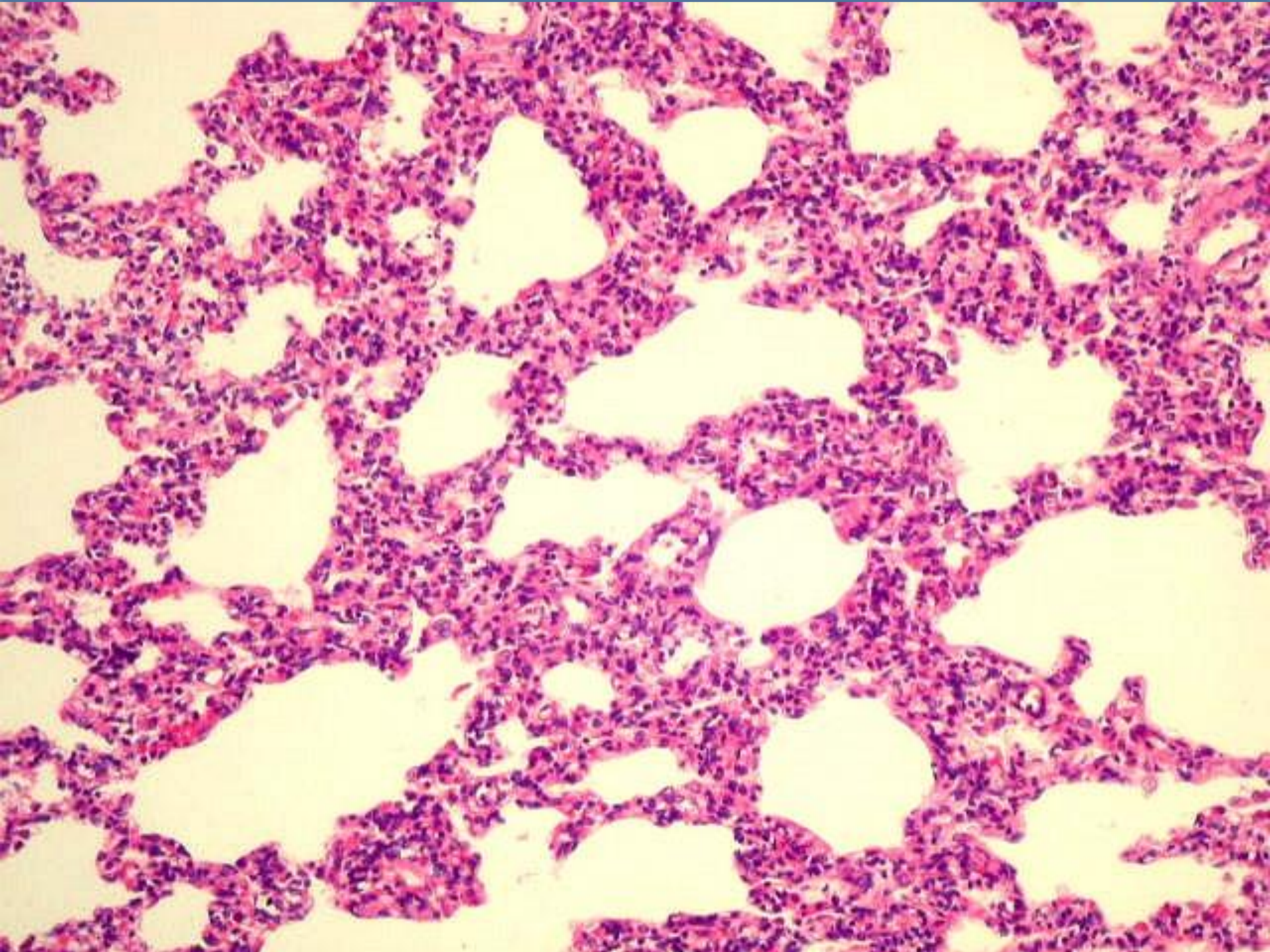
- fibroza,**
- scleroza,**
- ciroza organelor**

**Fibroza** - proliferarea țesutului conjunctiv fără indurația organului (de ex., *pneumofibroza*, *miofibroza*).

**Scleroza** – proliferarea țesutului conjunctiv, care duce la indurația difuză sau locală a organelor parenchimotoase (*cardioscleroza*, *pneumoscleroza*, *nefroscleroza*).

**Ciroza** – proliferarea țesutului conjunctiv, care duce la deformarea pronunțată a organelor (*ciroza ficatului*, *plămânilor*, *rinichilor*).







**Inflamația granulomatoasă** - se caracterizează prin formarea în organe a unor noduli de consistență densă, care se numesc **granuloame**.

Granulomul este un infiltrat inflamator celular focal; de obicei, are formă rotundă sau ovoidă, diametrul de 1-2 mm până la 3-5 cm.

## Structura granulomului:

**în centru** - focar de necroză (detritus tisular), în care poate fi agentul patogen;

**la periferie** – un cordon celular, care înconjoară focarul de necroză: monocite, limfocite și derivatele lor (macrofage, celule epitelioidoide, celule gigante, plasmocite).

Variantele granuloamelor după compoziția celulară:

- a) macrofagal;
- b) epitelioidocelular;
- c) giganto-celular.

Celulele granulomului sunt de proveniență hematogenă (osteomedulară).

Celulele gigante polinucleate se subîmpart în celule „*de corpi străini*” și de tip *Langhans*; ele se formează prin fuziunea sau divizarea incompletă a celulelor epitelioides sau a macrofagelor.

Celulele gigante pot avea diametrul până la  $150 \mu$  și pot conține până la 200 de nuclee.

În celulele gigante de corpi străini nucleele sunt repartizate *haotic* în citoplasmă, iar în celulele Langhans - uniform de-a lungul membranei celulare în formă de *coroană* sau *potcoavă*.

## Etiologia granuloamelor:

**I – infecțioase** – în febra tifoidă, tifosul exantematic, bruceloză, micoze viscerale, boli parazitare, boli reumatice;

**II – neinfecțioase** – în pneumoconioze, corpi străini, material de sutură;

**III – de origine necunoscută** – în boala Crohn.

# Consecințele granuloamelor:

- a) resorbția infiltratului celular;
- b) organizarea;
- c) încapsularea;
- d) calcificarea (petrificarea);
- e) osificarea;
- f) necroza secundară.

**Inflamația granulomatoasă specifică** se deosebește de inflamația banală (nespecifică) prin:

- **formarea unor granuloame caracteristice, care dau posibilitatea stabilirii diagnosticului morfologic al bolii respective, fără identificarea agentului patogen;**
- **evoluție cronică ondulantă;**
- **necroza cazeoasă primară sau secundară a țesutului alterat (necroza primară apare la pătrunderea inițială a agentului patogen, iar necroza secundară este precedată de reacția exsudativă sau proliferativă).**

Etiologia: tuberculoza, sifilisul, lepra, rinoscleromul.

Structura: Structura granulomului TBC **în centru - o zonă de necroză cazeoasă** eozinofilă, amorfă, lipsită de nucleu, în jurul focarului de necroză – un cordon de celule dispuse de la centru spre periferie în ordinea următoare:

imediat în jurul necrozei sunt situate **celule epitelioide**; printre acestea se observă celule gigante polinucleate **Langhans** cu citoplasma eozinofilă și nucleele așezate în formă de potcoavă sau coroană; celulele Langhans sunt tipice pentru tuberculoză; în citoplasmă lor se pot găsi bacili Koch fagocitați; la periferia granulomului - un strat de celule limfoide (**limfocite mici**), printre care pot fi macrofage și plasmocite.

Goma sifilitica – 1-6 cm bine delimitat de țesutul adiacent, în centru focar de necroză înconjurat de o coroana celulară, constituită din limfocite, plasmocite, celule epitelioid, pot fi celule Langhans unice care nu sunt specifice pentru Lues.



Granulomul lepros – este constituit din macrofage, limfocite, celule gigante cu citoplasma spumoasă generate de incluziuni lipidice – cel. Virchow

Granulomul în rinosclerom – Bacilul Frish  
– constituit din plasmocite, celule  
epitelioide și limfocite, se caracterizează  
prin prezența macrofagelor mari cu  
citoplasma spumoasă – cel. Mikulicz, și  
sfere hialine – corpusculi fuxinofili Russel

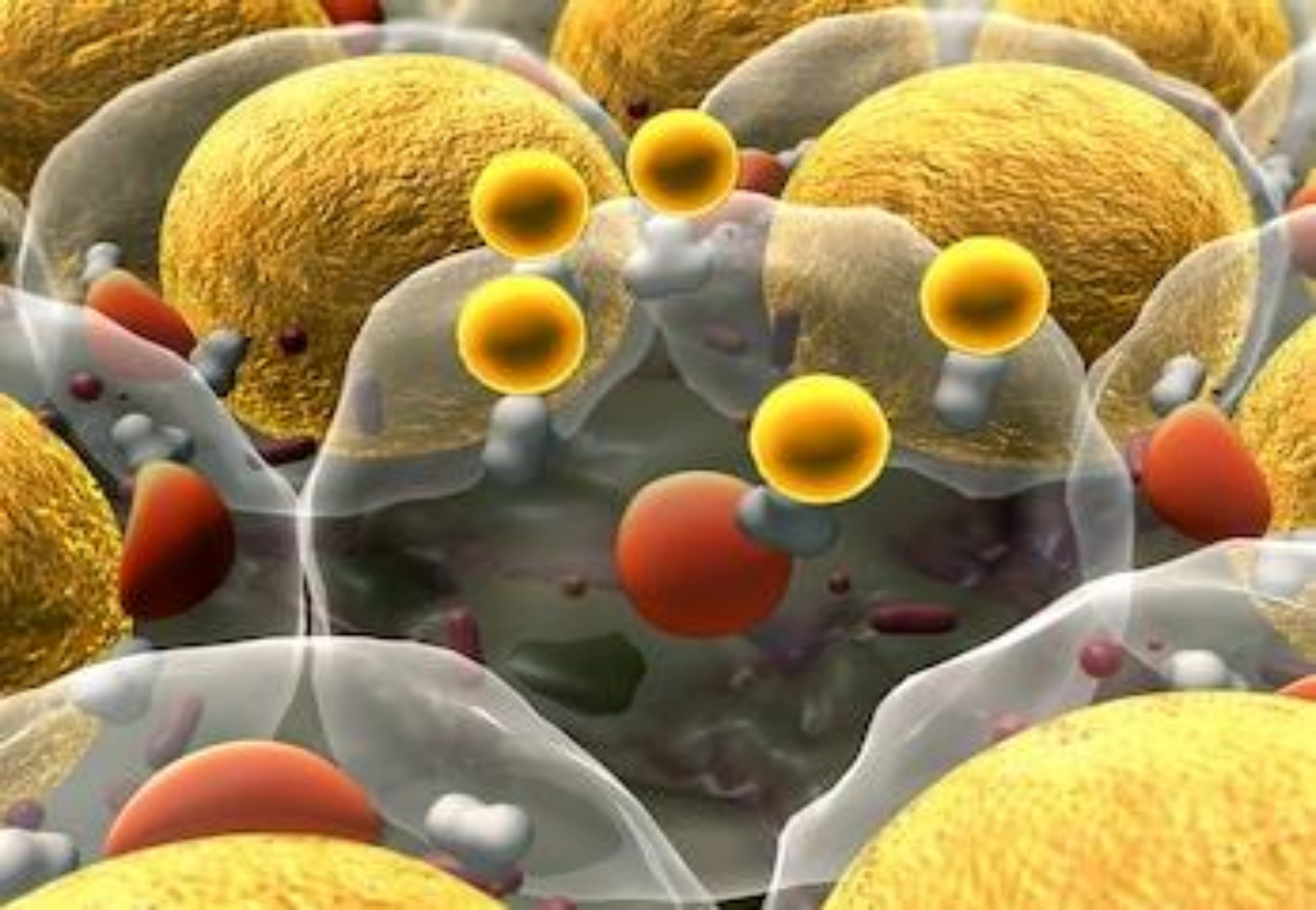**Polipii** sunt formațiuni cu suprafața netedă sau papilară, dimensiunile de la 1-2 mm până la câțiva cm; pot fi unici sau multipli; mulți dintre ei au aspect de conopidă.

Localizarea: membranele mucoase acoperite cu epiteliu glandular - ale stomacului, intestinului, corpului uterin și canalului cervical, meaturilor nazale, bronhiilor, traheii.

# Complicații:

- a) hemoragii,
- b) inflamație secundară,
- c) tulburări circulatorii,
- d) stenoizarea lumenului organelor tubulare sau cavitare,
- e) sunt considerați ca stări precanceroase, deoarece pe fondul lor poate să se dezvolte o tumoare canceroasă.

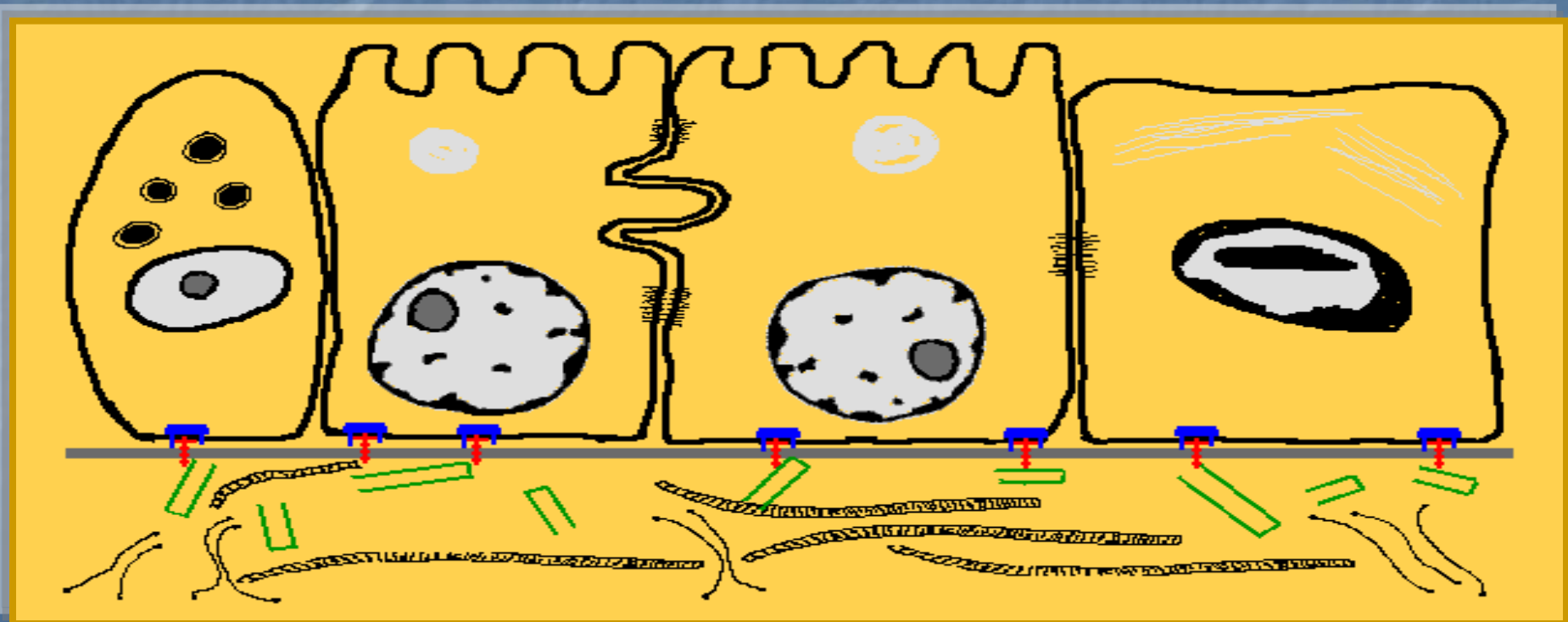
**Condiloame acuminatē – formațiuni papilare acoperite cu epiteliu P.P. Se localizează pe pielea regiunii perianale, mucoasa colului uterin sau a uretrei, sunt cauzate de papilomavirus este caracteristica Koilocitoza.**



*Procesele de adaptare și compensare.*

# Celula trebuie să se adapteze la modificările mediului

Adaptarea fiziologică de obicei reprezintă răspunsul celular la stimuli fiziologici (hormoni sau substanțe chimice endogene)



# Răspunsul celular la leziune

## •**Adaptarea (reversibilă):**

- Edem celular
- Hipertrofia, Hiperplasia, Atrofia, metaplasia și displasia
- Acumulări celulare - hialin, lipide, etc.

## •**Necroza (ireversibile):**

- Coagulativă—Infarct
- Colicvatică-Creier, absces
- Cazeoasă-Tuberculoză
- Gangrena
- Lipidică (pancreas)



## Procesele adaptive -

procesele, în care predomină elementele de adaptare a structurilor celulare (tisulare) la anumite condiții noi, modificate de activitate funcțională. Este o manifestare a interrelațiilor organismului organismului cu mediul ambiant și reflecta diferite stări funcționale – hiper, hipo funcția sau dereglarea funcției țes. sau organismului.

# Principalele procese adaptive:

- 1) atrofia;
- 2) hipertrofia (hiperplazia) adaptativă;
- 3) organizarea (încapsularea);
- 4) restructurarea morfologică a țesuturilor (acomodarea histologică);
- 5) metaplazia;
- 6) displazia

Atrofia - procesul de micșorare a volumului celulelor, țesuturilor, organelor cu scăderea activității lor funcționale.

Poate fi fiziologică și patologică, generală și locală.

Atrofia fiziologică se observă în diferite perioade de vârstă, de ex.

- *atrofia vaselor ombilicale la nou-născuți,*
- *atrofia canalului arterial (ductului Botallo) în primele 3 luni de viață extrauterină,*
- *atrofia glandelor sexuale, a pielii, oaselor și altor țesuturi (organe) la bătrâni*

# Atrofia patologică generală sau cașexia

*(de la grec. kakos – rău, hexis - stare):*

- 1) cașexia alimentară;**
- 2) cașexia canceroasă;**
- 3) cașexia endocrină** (*hipofizei, tiroidei*);
- 4) cașexia cerebrală** (*procese inflamatoare sau tumorale în regiunea hipotalamusului*);
- 5) cașexia în unele boli infecțioase cronice** (*tuberculoză, dizenterie cronică, S.I.D.A.*)

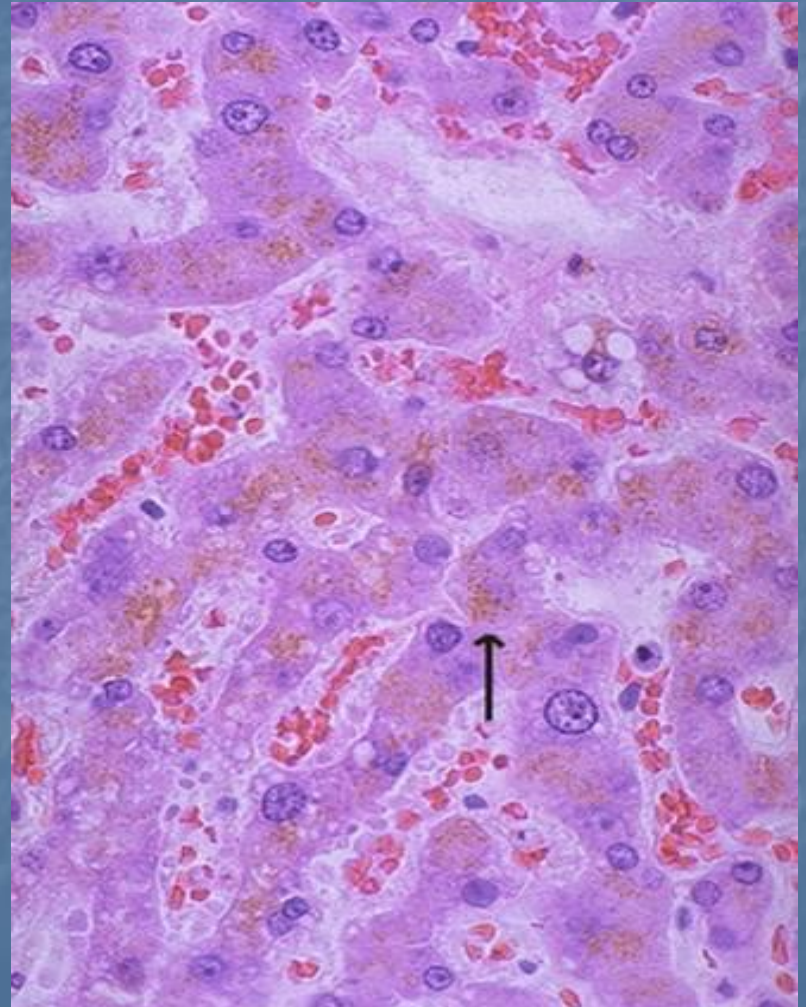
# ***Cașexia***

- Se observă slăbirea pronunțată, lipsa țesutului celuloadipos subcutanat, mușchii sunt atrofiați, pielea uscată, flască .
- *Macroscopic*, forma organelor este pastrata, masa și volumul sunt micșorate, cu diminuarea funcției lor, culoarea este modificata (scade cantitatea de sange), în deosebi în miocard și ficat , se acumulează pigmentul lipofuscina, care le imprimă culoarea brună.

# ***Atrofie bruna***

Este caracterizata prin depunerea de pigment de uzura sau a senilității (lipofuscina) in involutii senile, denutritie simpla sau boli cronice.

- ***Macroscopic*** - organele sunt atrofiate, de nuanta cafenie cu cat contin mai putin sange.
- ***Microscopic*** - lipofuscina se depune mai ales in neuroni (chiar de la o varsta nu prea mare); in miocard (central, la capetele nucleilor in zona de sarcoplasma fara miofibile); in hepatocite (in jurul nucleilor).



# Atrofia disfuncțională:

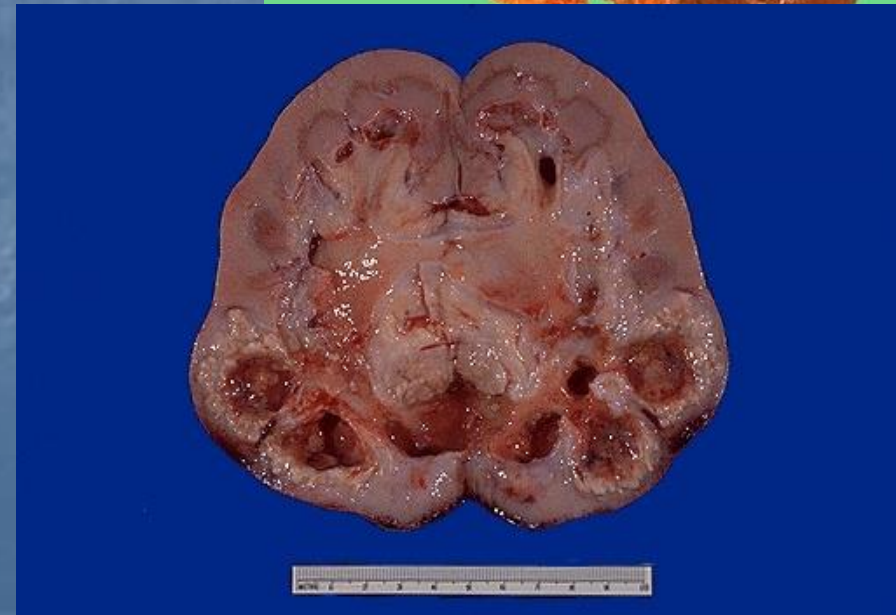
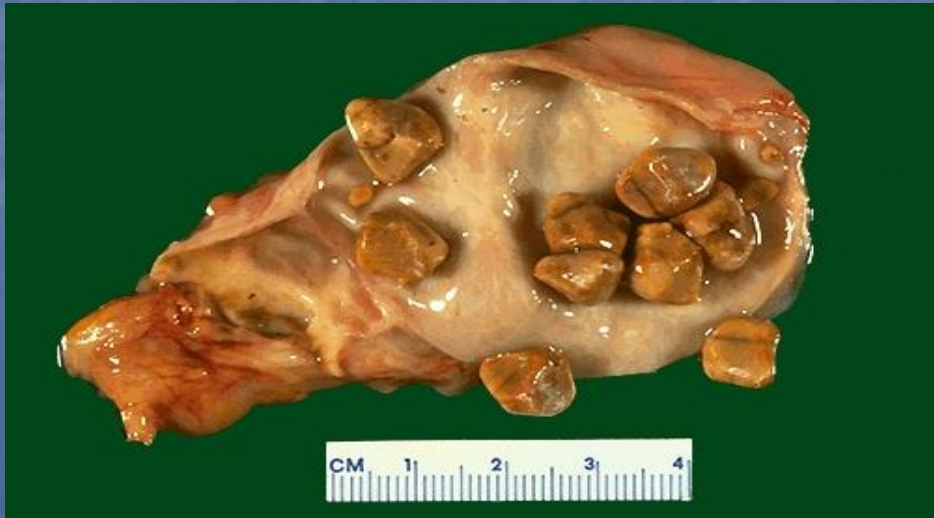
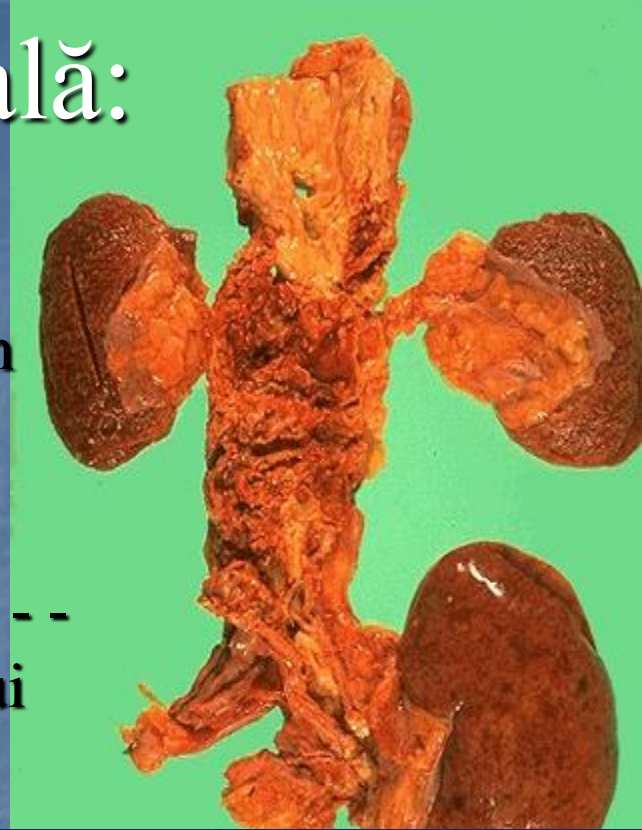este cauzată de inactivitate, scăderea sau suspendarea activității funcționale a organului -

A. musculara și osteoarticulară: imobilizare prin aparat gipsat;

- A. marginii alveolare după caderea dinților;

- A. tubilor renali după obliterarea glomerurilor - -

- A. colecistului prin obstrucție totală datorită unui calcul inclavat în ductul cistic



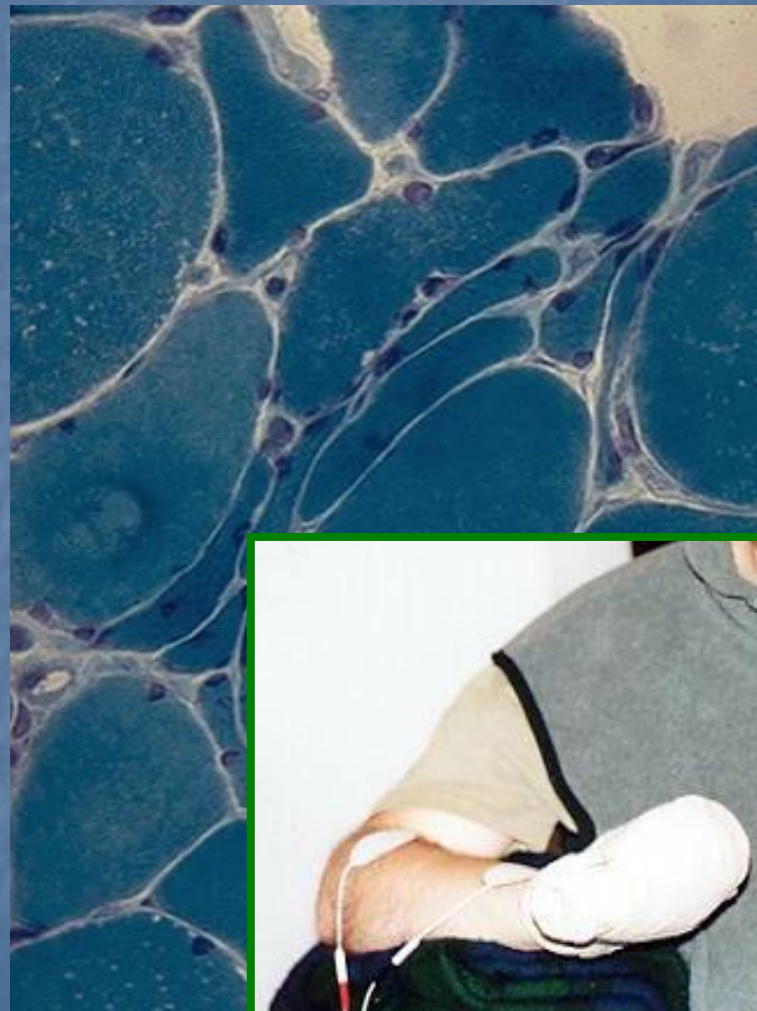
# ***Atrofia Neurotică***

Apare în urma tulburării inervației trofice în cadrul bolilor cu leziuni predominant distructive în țesutul nervos:

a) traumatisme cu lezarea nervilor motori, tumori nervoase.

b) poliomielita (paralizie spinală infantilă) cu liza corpusculilor Nissl și neuronofagia neuronilor din coarnele anterioare ale măduvei spinării; mușchii striati nu mai primesc incitatie motorie conduce în timp la atrofie musculară și a scheletului.

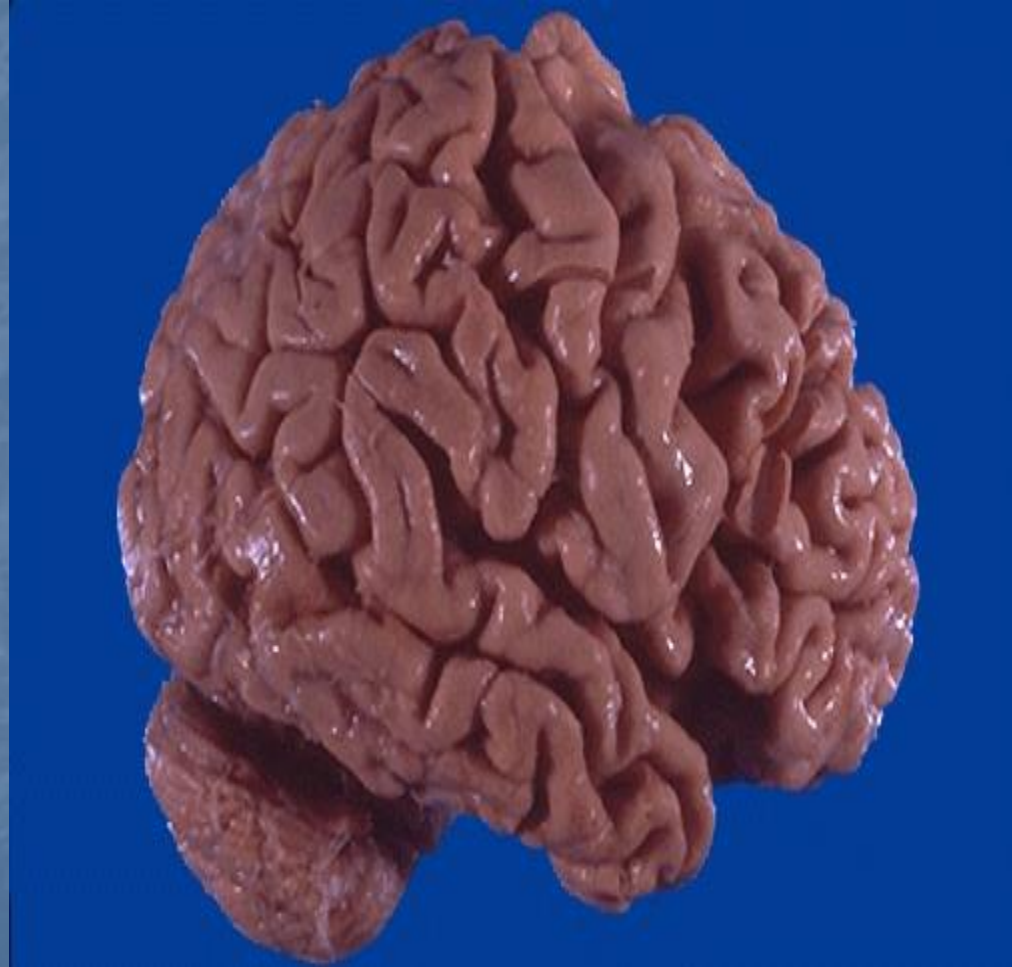c) miopatii cu leziuni ale neuronilor vegetativi din nevrax.





# ***Atrofie ischemică***

- Insuficienta lent progresiva a circulației arteriale din ASC datorită îngroșării neregulate a pereților arteriali;
- scăderea aportului de sânge arterial contribuie la apariția Atrofiei progresive a elementelor celulare diferite din cortex (cel. piramidale), cord (miofibrile), rinichi (corticala) care sunt înlocuite treptat de scleroza.

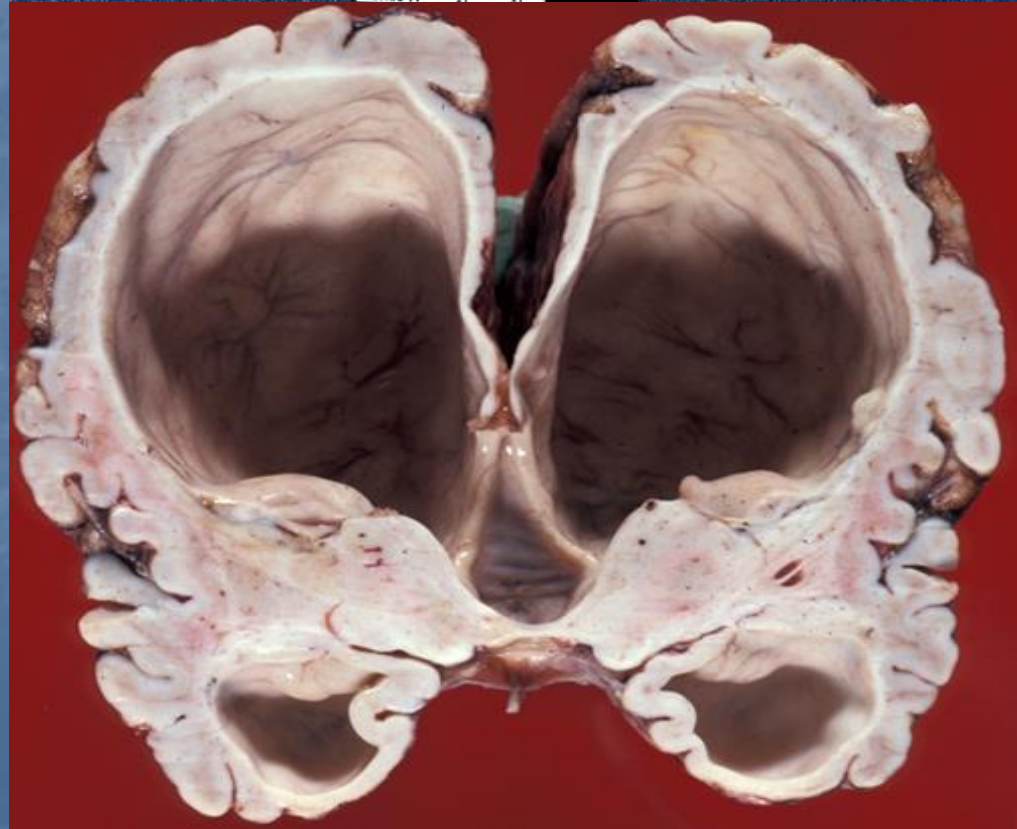
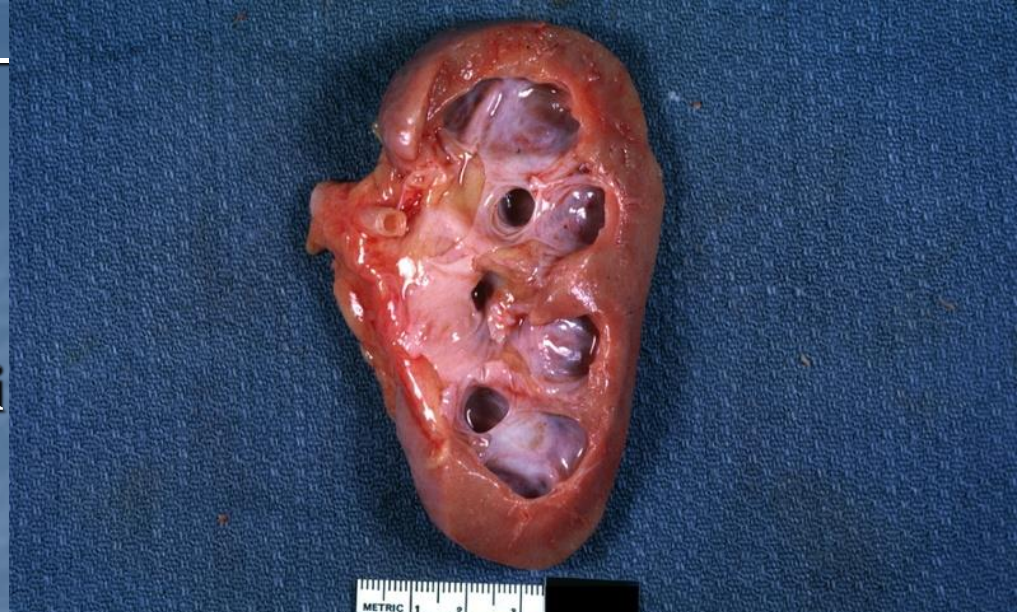

■ **Atrofia prin compresiune** –

cauzată de comprimarea mecanică a parenchimului funcțional al organului, care duce la ischemierea lui [în tumori, acumulări de lichid]

■ - **hidronefroza** –  
dilatarea bazinetului renal și a calicelor prin acumularea urinei aseptice,

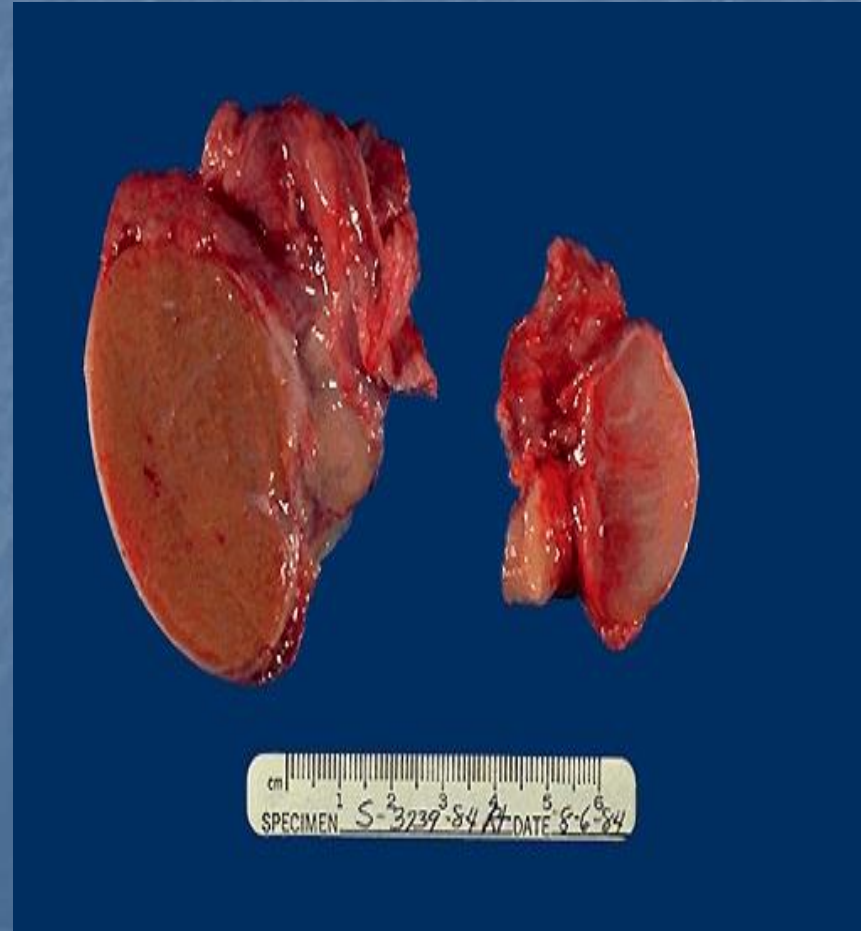■ - **hidrocefalia** –  
acumularea de lichid cefalorahidian în cutia craniană;



## Atrofia cauzată de factori fizici și chimici -

### exemple:

- inhibarea proceselor regenerative și atrofia țesuturilor hematopoietice și glandelor sexuale în urma radiației penetrante,
- atrofia glandelor endocrine la administrarea îndelungată a preparatelor hormonale



# Hipertrofia



**Hipertrofia** - mărirea în volum și masă a celulelor, țesutului, organului.

**Hiperplazia** - creșterea numărului elementelor structurale ale țesutului și celulelor.

**Hipertrofia unui organ (țesut) se poate produce prin multiplicarea celulelor, sau prin creșterea numărului și dimensiunilor elementelor intracelulare, sau prin asocierea ambelor acestor procese.**

**Varietățile de hipertrofie/hiperplazie adaptativă:**

- 1) hipertrofia neurohormonală;**
- 2) proliferările hipertrofice.**

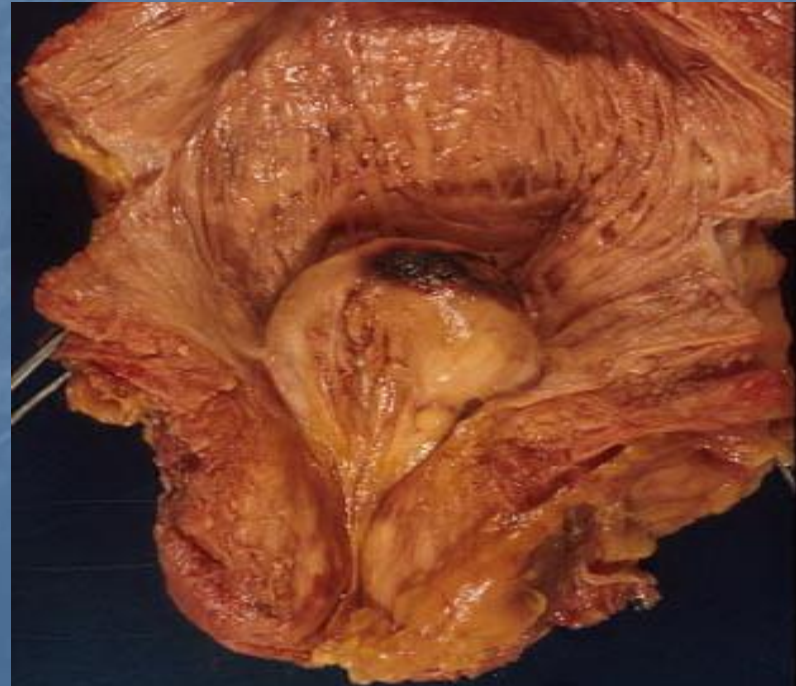
## **Hipertrofia neurohormonală (*neuromorală*)**

**este un proces adaptativ (nu compensator) și survine în urma tulburărilor neurohormonale cu modificarea balanței hormonilor, care exercită o acțiune stimulatorie asupra creșterii organelor și țesuturilor.**

## Exemple:

- hipertrofia uterului și a mamelelor în cursul sarcinii și lactației sub acțiunea hormonilor placentari și ai corpului galben ovarian;
- acromegalia - hipertrofia și creșterea neproporțională a mâinilor, picioarelor, mandibulei, urechilor, nasului cauzată de hipersecreția hormonului somatotrop în adenom eozinofil al hipofizei (la copii, adolescenți - gigantism);
- hiperplazia glandulară a endometrului în urma hipersecreției de hormoni estrogeni;

- **ginecomastia** = hipertrofia glandelor mamare la bărbați cauzată de hipofuncția testiculelor (hiposecreție de testosteron);
- **hiperplazia nodulară a prostatei** la bărbați de vârstă înaintată, modificarea echilibrului androgeni/estrogeni.





**Proliferările hipertrofice** duc la mărirea în dimensiuni a țesuturilor și organelor; au origine diversă.

**Exemple:**

- **dezvoltarea polipilor hiperplastici** pe membranele mucoase în inflamația cronică;
- **dezvoltarea elefantiazisului** în limfostaza cronică;
- **pseudohipertofie sau hipertrofie falsă** - proliferarea țesutului adipos și conjunctiv în cazurile de atrofie parțială sau totală a organului, de ex., în atrofia rinichilor, a mușchilor scheletali;
- **proliferarea intimei vaselor sanguine** în cazul scăderii presiunii în vase;

**Organizarea** - substituirea cu țesut conjunctiv a unor focare de necroză, a exsudatelor, trombilor, hematoamelor, defectelor tisulare, paraziților, corpurilor străini;  
în cursul procesului de organizare se produce înlăturarea masei necrotice, fibrinei, exsudatelor, produselor de dezintegrare a țesuturilor și înlocuirea lor cu țesut de granulație.

**Încapsularea** - delimitarea focarului necrotic, infarctului, corpului străin, parazitului etc. prin membrană fibroconjunctivă

**Restructurarea morfologică a țesuturilor sau acomodarea histologică** - reacția de adaptare a țesuturilor la condiții noi de funcționare.

**Exemple:**

- dilatarea și hipertrofia pereților vaselor sanguine colaterale în cazul tulburării circulației sângelui în vasele magistrale;
- transformarea epiteliului plat alveolar în epiteliu cubic în atelectazii;
- transformarea nefroteliului capsulei glomerulului renal în epiteliu cubic în cazul sclerozei și hialinozei glomerulului;
- îngroșarea oaselor craniene în cazul atrofiei creierului (se mai numește *hipertrofia ex vacuo*)

**Metaplazia** este transformarea unui țesut adult diferențiat într-un alt tip de țesut adult, de asemenea bine diferențiat. Este un proces de adaptare a țesuturilor la condiții modificate de funcționare. Trecerea unui țesut în altul are loc doar în limitele uneia și aceleiași foițe embrionare prin proliferarea celulelor tinere. Se întâlnește mai frecvent în epiteliile de înveliș și în țesuturile conjunctive.

**Metaplazia este un proces reversibil.**

**Cauzele:**

- iritații și inflamații cronice,
- avitaminoza A (*deficiența vitaminei A induce metaplazia epiteliului, iar excesul stopează keratinizarea*).

**Cel mai frecvent se întâlnește metaplazia epidermoidă (scuamoasă) a epiteliului glandular, când epiteliul respectiv este substituit cu epiteliu scuamos stratificat cu sau fără cornificare.**

## Exemple:

- metaplazia epidermoidă a epiteliului traheii sau bronhiilor la fumători,
- metaplazia epidermoidă a epiteliului canalului cervical al uterului în endocervicite cronice,
- metaplazia epidermoidă a epiteliului ducturilor excretoare ale glandelor salivare, pancreasului, căilor biliare în calculoză.

*În toate aceste cazuri epiteliul scuamos stratificat, fiind mai dens, mai compact este mai rezistent la acțiunea unor factori nocivi, care pot altera epiteliul columnar specializat mai fragil.*

*! Epiteliul scuamos stratificat în astfel de cazuri este nefuncțional.*

*Metaplazia nu este considerată direct cancerogenă, dar în cazurile când factorul cauzal persistă timp îndelungat, el poate induce transformarea malignă a epiteliului metaplastic (de ex., cancerul scuamos pulmonar debutează în focarele de metaplazie epidermoidă a epiteliului bronhiilor).*

**Metaplazia țesutului conjunctiv cu apariția țesutului cartilaginos, osos sau adipos se întâlnește:**

- în focarele de scleroză,
- în cicatrice, aderențe,
- în stroma tumorilor,
- în capsula focarelor vindecate de necroză cazeoasă în tuberculoză etc.

*Formarea țesutului metaplastic debutează cu proliferarea celulelor tinere ale țesutului conjunctiv, care se diferențiază în condroblaști, osteoblaști, lipoblaști.*



**Displazia** - proces patologic, care se manifestă prin tulburări pronunțate ale proliferării și diferențierii epitelului cu dezvoltarea atipiei celulare și dereglării histoarhitectonicii lui (termen sinonim - **hiperplazia atipică**).

Principalele caracteristici:

- a) stratificarea epitelului este păstrată, dar orientarea celulelor în interiorul straturilor este modificată,
- b) pierderea polarității epiteliocitelor, uneori și a trăsăturilor specifice pentru țesutul dat;
- c) modificări ale nucleelor celulare, creșterea dimensiunilor și hipercromazia lor;

**d) variabilitatea dimensiunilor și formei celulelor;**  
**e) creșterea activității mitotice, a numărului de mitoze, apariția lor în toate straturile epiteliale;**  
**f) membrana bazală a epiteliului rămâne intactă, nealterată.**

**Caracteristicile enumerate demonstrează clar că displazia este mai mult o noțiune tisulară decât celulară.**

**Displazia se întâlnește în procese inflamatorii și regenerative, fiind o manifestare a tulburărilor proliferării și diferențierii celulelor.**

**Ea se observă și în epiteliile metaplaziate.**

Se disting trei stadii de displazie:

I (ușoară), II (moderată) și III (severă);

limita dintre ele este uneori greu de stabilit.

Dacă imaturitatea nucleară se observă în toate straturile epiteliului, inclusiv în cele superficiale, leziunea este apreciată ca severă;

dacă imaturitatea nucleară este localizată doar în straturile bazale leziunea se consideră ușoară.

Stadiile incipiente I și II ale displaziei sunt mai frecvent **reversibile**, iar stadiul III este considerat o stare de **precancer**.

## Procesele compensatorii –

se dezvoltă în cazurile, în care are loc alterarea organului (țesutului) sub acțiunea unor factori nocivi.

Compensarea este orientată spre corecția tulburărilor funcționale, care survin în cursul afecțiunilor.

Acest grup include:

- a) **regenerarea;**
- b) **hipertrofia (hiperplazia) compensatoare**

**Regenerarea** - procesul de refacere (reînnoire) a elementelor structurale ale țesutului (organului) în locul celor distruse.

Are loc restabilirea atât a structurii cât și a funcției țesuturilor (celulelor) alterate.

Forme morfologice ale regenerării:

***forma celulară*** - multiplicarea celulelor, diviziunea lor mitotică sau amitotică;

***forma intracelulară*** - multiplicarea și creșterea dimensiunilor organitelor citoplasmatică.

În evoluția procesului regenerativ se disting 2 faze:

1) *de proliferare* și 2) *de diferențiere*

# Varietățile de regenerare:

- a) fiziologică;
- b) reparatorie;
- c) patologică.

## Regenerarea fiziologică - se efectuează

permanent în decursul întregii vieți și se caracterizează prin reînnoirea continuă a celulelor parenchimotoase, a elementelor fibrilare și a substanței fundamentale a țesutului conjunctiv.

Se produce la nivel subcelular, permanent având loc regenerarea biochimică (moleculară), care este echivalentul structural al funcțiilor organismului.

Regenerarea reparatorie - regenerarea care se produce în diferite procese patologice, când are loc alterarea celulelor și a țesuturilor.

Reprezintă regenerarea fiziologică în organismul bolnav.

Debutează concomitent cu acțiunea factorului nociv.

Regenerarea reparatorie poate fi completă (*restituție*) și incompletă (*substituție*).

# Regenerarea reparatorie completă – înlocuirea defectului cu un țesut identic celui distrus (preexistent).

Se observă în țesuturile în care predomină forma  
celulară de regenerare:

- în țesutul conjunctiv,
- oase,
- piele,
- mucoasa tractului digestiv,
- mucoasa sistemului respirator,
- mucoasa căilor urogenitale,
- endoteliul vaselor,
- mezoteliul membranelor seroase,
- țesutul hematopoietic.



## Regenerarea reparatorie incompletă –

înlocuirea defectului cu țesut conjunctiv cicatricial, iar restabilirea parenchimului funcțional se produce prin hipertrofia părții restante a organului denumită *hipertrofie regenerativă*.

Ultima se poate efectua pe două căi:

- 1) hiperplazia celulelor (în ficat, rinichi, pancreas, plămâni etc.);
- 2) hiperplazia și hipertrofia organitelor intracelulare, adică - hipertrofia celulelor (se observă în miocard și creier)

**Regenerarea patologică:** regenerarea anormala, atipică caracterizată prin modificări cantitative sau calitative ale procesului regeneativ.

**Cauze:** tulburări de inervație și circulatorii, carența de vitamine și proteine, inflamație cronică.

# Regenerarea plăgilor

## ***Regenerare de primă intenție***

- Apare în plăgi mici care regenerează rapid
- Regenerarea epitelială predomină asupra fibrozei
- Regenerarea este rapidă în cazul infectării minime a plăgii

# ***Regenerare da a doua intenție***

---

- Este caracteristică plăgilor masive
- Fibroza predomină asupra regenerării epiteliale
- Regenerarea este mai lentă
- Exemple:
  - Infarctul
  - Combustii și ulcerații