

A 3D medical illustration showing a cluster of red blood cells (erythrocytes) in the foreground. A light green, branching lymphatic vessel is shown weaving through the red blood cells. The background is a dark red, slightly blurred field of more red blood cells, creating a sense of depth. The overall lighting is soft, highlighting the texture of the cells.

Tulburările circulației sanguine și limfatice

Tema: Tulburările circulației sanguine și limfatice

I. Micropreparate:

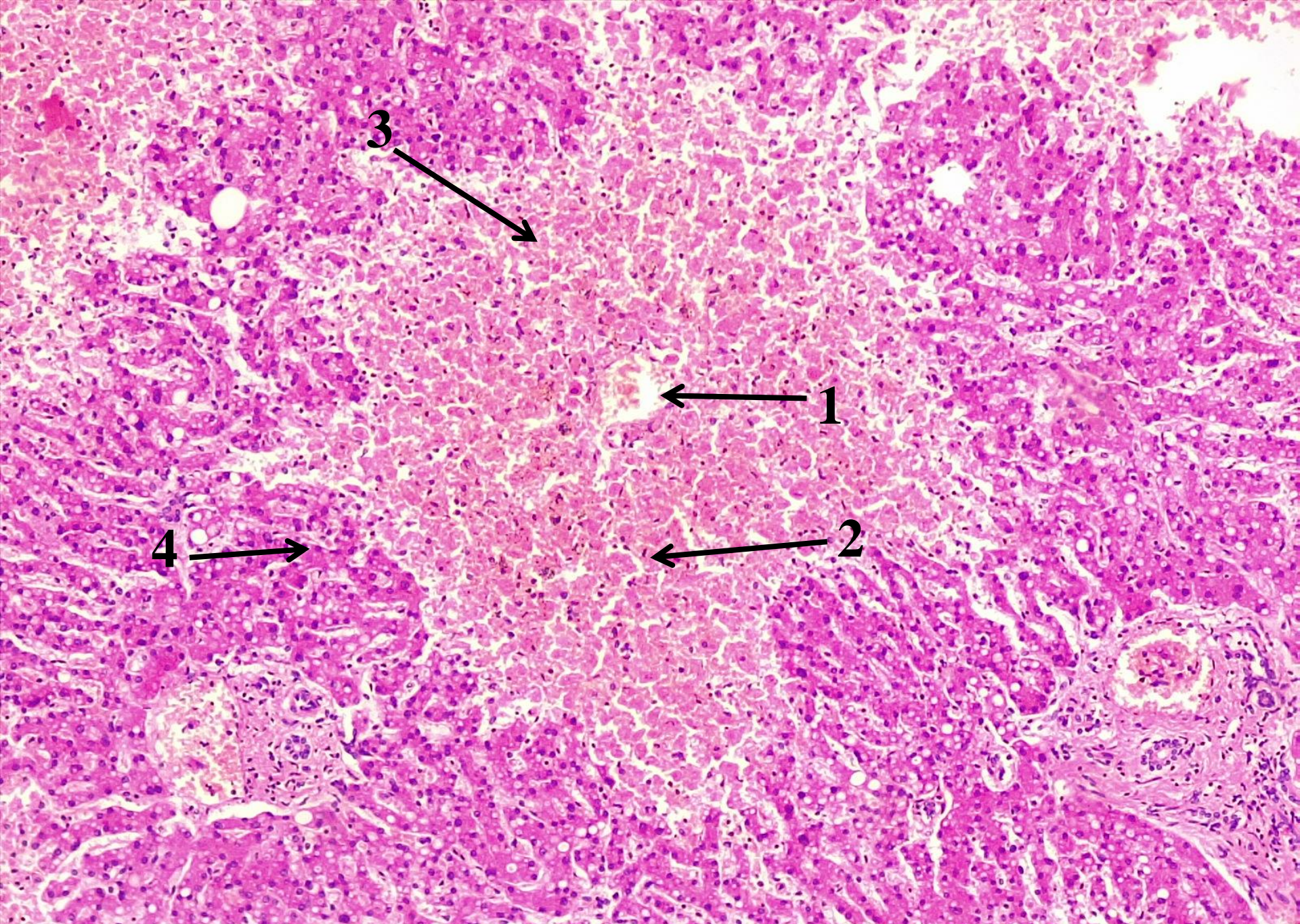
№ 10. Hiperemia venoasă (congestia) cronică a ficatului (*ficat muscad*). (Colorație H-E.).

Indicații:

1. Vena centrolobulară dilatată, congestinată.
2. Porțiunile centrale ale capilarelor sinusoidale dilatate, congestionate.
3. Cordoanele hepatice atrofiate din centrul lobulului.
4. Cordoanele hepatice și capilarele sinusoidale nemodificate de la periferia lobulului.

În centrul lobulilor hepatici structura trabeculară este ștearsă, în jurul venelor centrale sunt hemoragii („lacuri de sânge”), venele dilatate, congestionate, porțiunile adiacente ale capilarelor sinusoidale destinse, pline cu eritrocite, majoritatea hepatocitelor sunt distruse (necroză), iar cele care s-au păstrat sunt atrofiate, se observă macrofage cu granule de hemosiderină; în zonele periferice traveele hepatice au aspect obișnuit, sinusoidale nu sunt congestionate, în unele hepatocite este distrofie lipidică (steatoză micro-macroveziculară).

Congestia selectivă a zonelor centrale ale lobulilor se datorează particularităților circulației sanguine și angioarhitectonicii ficatului și se explică prin faptul că staza venoasă cuprinde în primul rând venele hepatice și venele colectoare, iar la nivelul lobulilor - venele centrale și porțiunile adiacente ale capilarelor sinusoidale. Staza însă nu se extinde până la periferia lobulilor datorită vitezei și tensiunii sanguine mai mari în zonele periferice ale sinusoidelor în care pătrund arteriolele din sistemul arterei hepatice. Din această cauză, centrul lobulului hepatic este congestionat, iar periferia – nu.



№ 10. Hiperemia venoasă (congestia) cronică a ficatului (*ficat muscad*). (Colorație H-E).

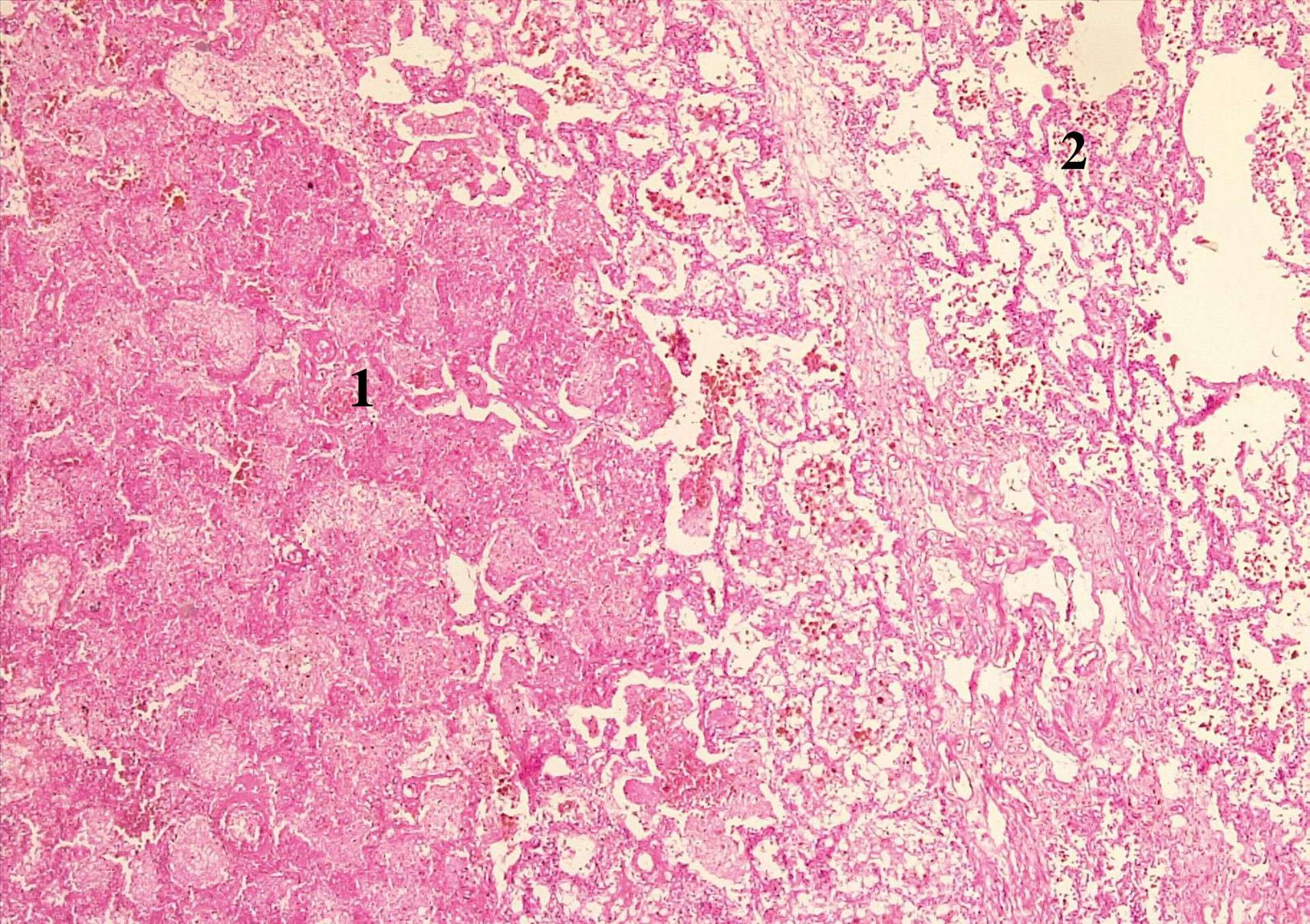
№ 1. Infarct hemoragic pulmonar. (Colorație H-E.).

Indicații:

1. Zona infarctului:
 - a. septuri interalveolare necrotizate;
 - b. aglomerări de eritrocite hemolizate în lumenul alveolar.
2. Țesutul pulmonar adiacent cu stază venoasă și edem.

Cu ochiul liber în piesă se observă o zonă neaerată, la obiectivul mic în această zonă alveolele sunt umplute cu eritrocite extravazate, majoritatea eritrocitelor hemolizate, colorate eozinofil, în unele alveole se observă grupuri de siderofage, septurile alveolare sunt necrozate, celulele anucleate (carioliză), colorate intens eozinofil; în țesutul pulmonar adiacent semne de congestie venoasă cronică.

Caracterul hemoragic al infarctului este determinat de 2 factori: 1) circulația dublă a țesutului pulmonar: din artera pulmonară (circulația mică) și artera bronșică (circulația mare); între aceste artere există multiple anastomoze, care nu funcționează în condiții fiziologice; obstrucția arterei pulmonare este urmată de deschiderea reflexă a anastomozelor și pătrunderea sub presiune a sângelui din artera bronșică în teritoriul ischemiat, ceea ce duce la ruperea pereților capilarelor și venulelor septurilor interalveolare și revărsarea sângelui în alveole; 2) staza venoasă, deoarece ea favorizează circulația retrogradă a sângelui pe vene și inundarea zonei ischemiate (se întâlnește mai frecvent în insuficiența cardiacă stângă, mai ales în stenoza mitrală).



№ 1. Infarct hemoragic pulmonar. (Colorație H-E.).

№ 4. Tromb roșu recent în venă. (Colorație H-E.).

Indicații:

1. Peretele venei.
2. Trombul în lumenul vasului:
 - a) filamente de fibrină;
 - b) eritrocite hemolizate.

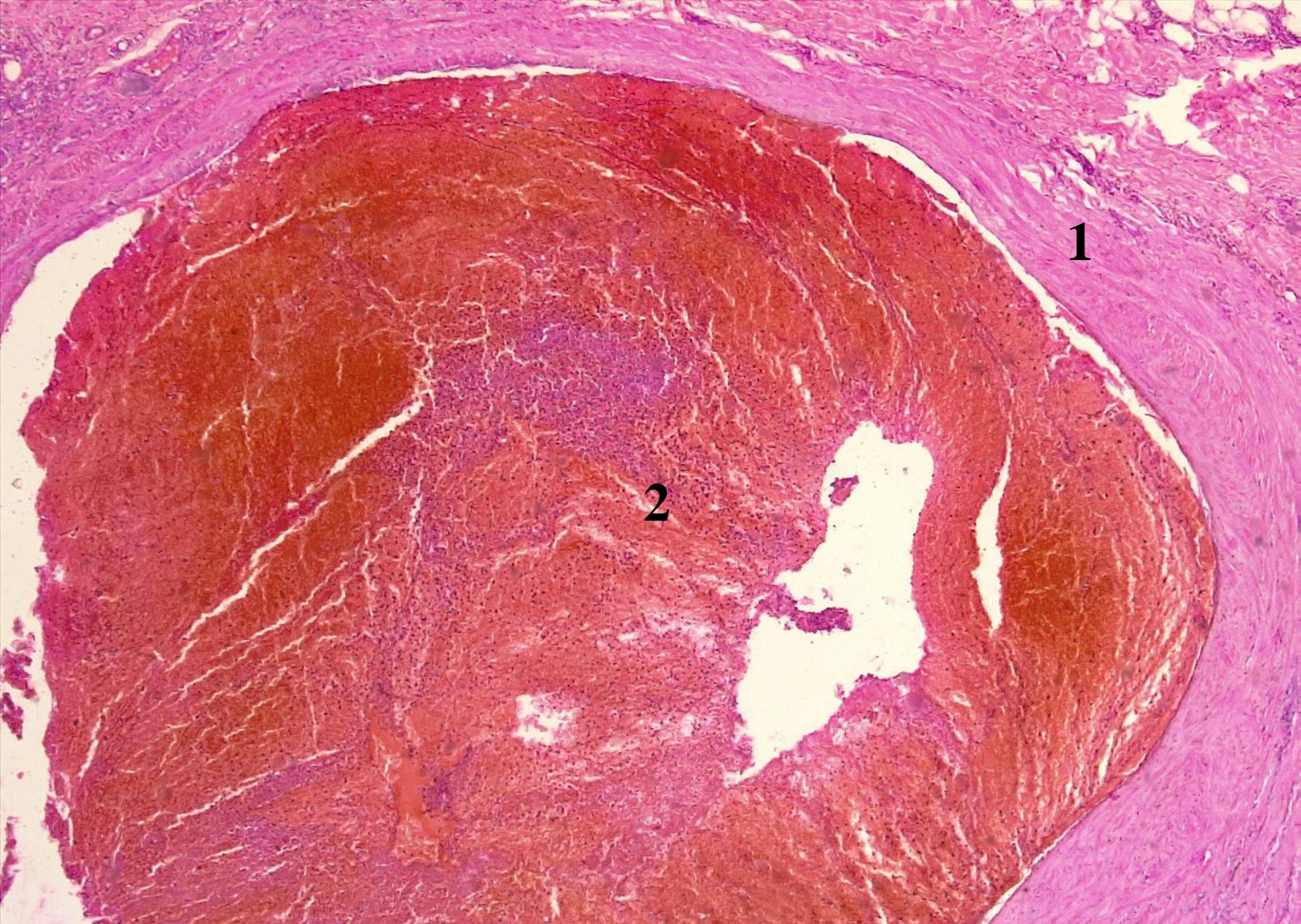
Secțiune transversală prin venă, lumenul este obturat cu un tromb, constituit dintr-o rețea de filamente și mase omogene de fibrină colorate eozinofil, în ochiurile căreia se găsesc elemente figurate ale sângelui, predominant eritrocite hemolizate. Trombul aderă la intima vasului.

№ 140. Embolia celulară (canceroasă) a vaselor limfatice pulmonare. (Colorație H-E.).

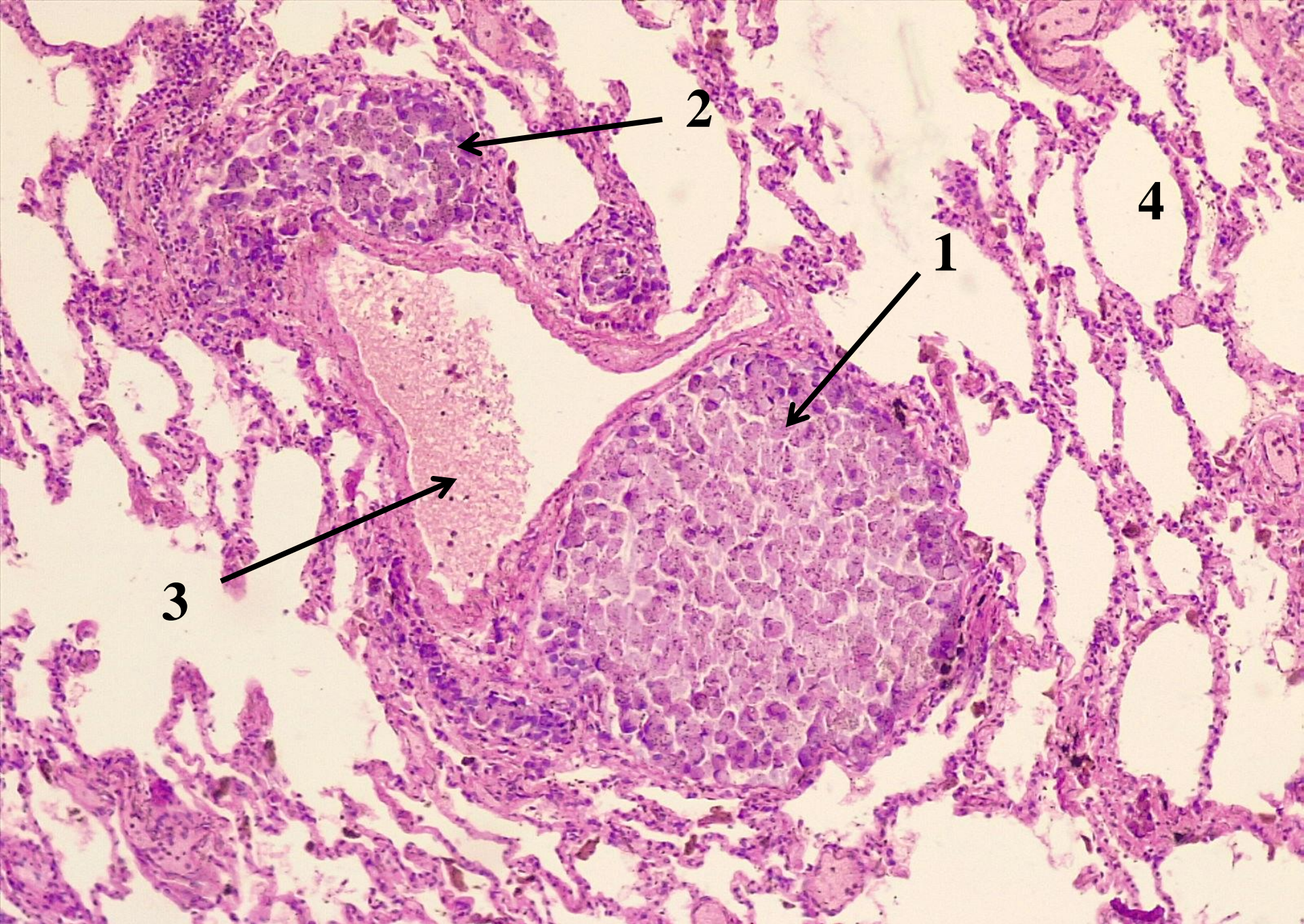
Indicații:

1. Vas limfatic dilatat.
2. Embol celular (celule canceroase) în lumenul vasului limfatic.
3. Venă.
4. Alveole pulmonare.

Vasele limfatice pulmonare, care însoțesc vasele sanguine, sunt dilatate, în lumenul lor sunt prezente aglomerări de celule canceroase (emboli celulari).



№ 4. Tromb roșu recent în venă. (Colorație H-E.).



№ 140. Embolia celulară (canceroasă) a vaselor limfatice pulmonare. (Colorație H-E.).

II. Macropreparate:

№ 71. Hiperemia venoasă (congestia) cronică a ficatului (*ficat muscad*).

Ficatul este mărit în dimensiuni și masă, are capsula extinsă, netedă, consistența crescută, marginea anterioară rotunjită, pe secțiune cu aspect pestriț, asemănător miezului nucii muscad datorită alternanței focarelor mici punctiforme de culoare roșie închisă a zonelor centrale ale lobulilor cu altele de culoare maronie (culoarea obișnuită a parenchimului hepatic) sau puțin gălbuie datorită steatozei hepatocitelor - a zonelor periferice ale lobulilor (dimensiunile lobulului hepatic sunt de $\sim 2 \times 0,7$ mm).

Se observă în insuficiența cardiacă dreaptă sau insuficiența cardiacă globală („ficat cardiac”). Exemple: hipertensiunea pulmonară (în emfizemul pulmonar, boala bronșiectatică, pneumofibroza difuză, tuberculoza pulmonară secundară, etc.), stenoza arterei pulmonare și a. Un tablou analogic se dezvoltă în tromboza venelor hepatice (sindromul Budd-Chiari).

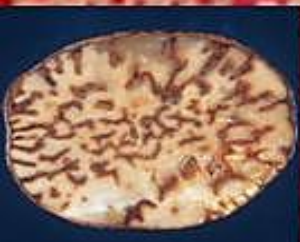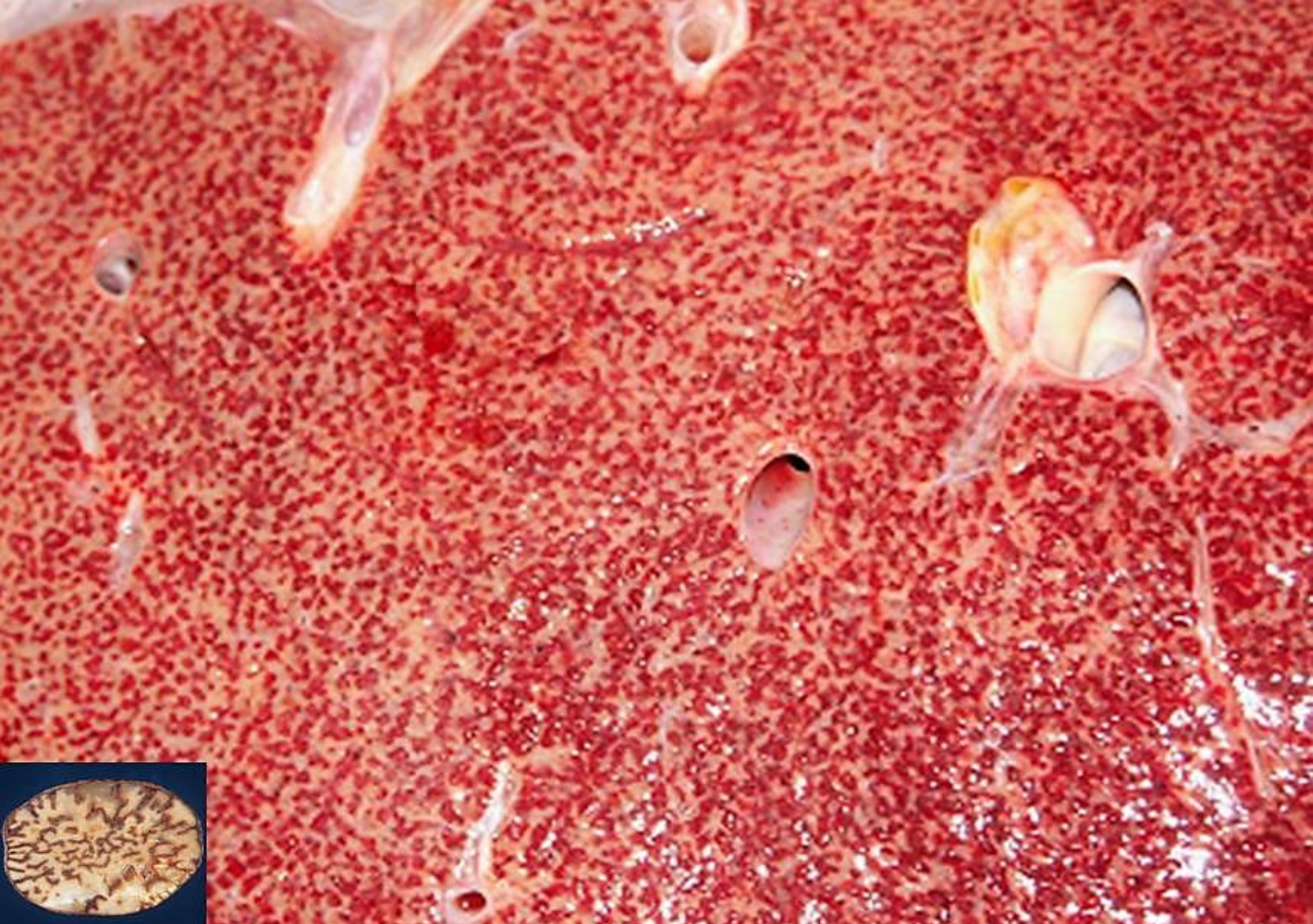№ 38. Infarct hemoragic pulmonar.

Zona infarctului are formă de con cu baza spre pleură, culoarea roșie-închisă, consistența densă, este compact, neaerat, plin cu sânge, pe pleură se observă depozite fibrinoase.

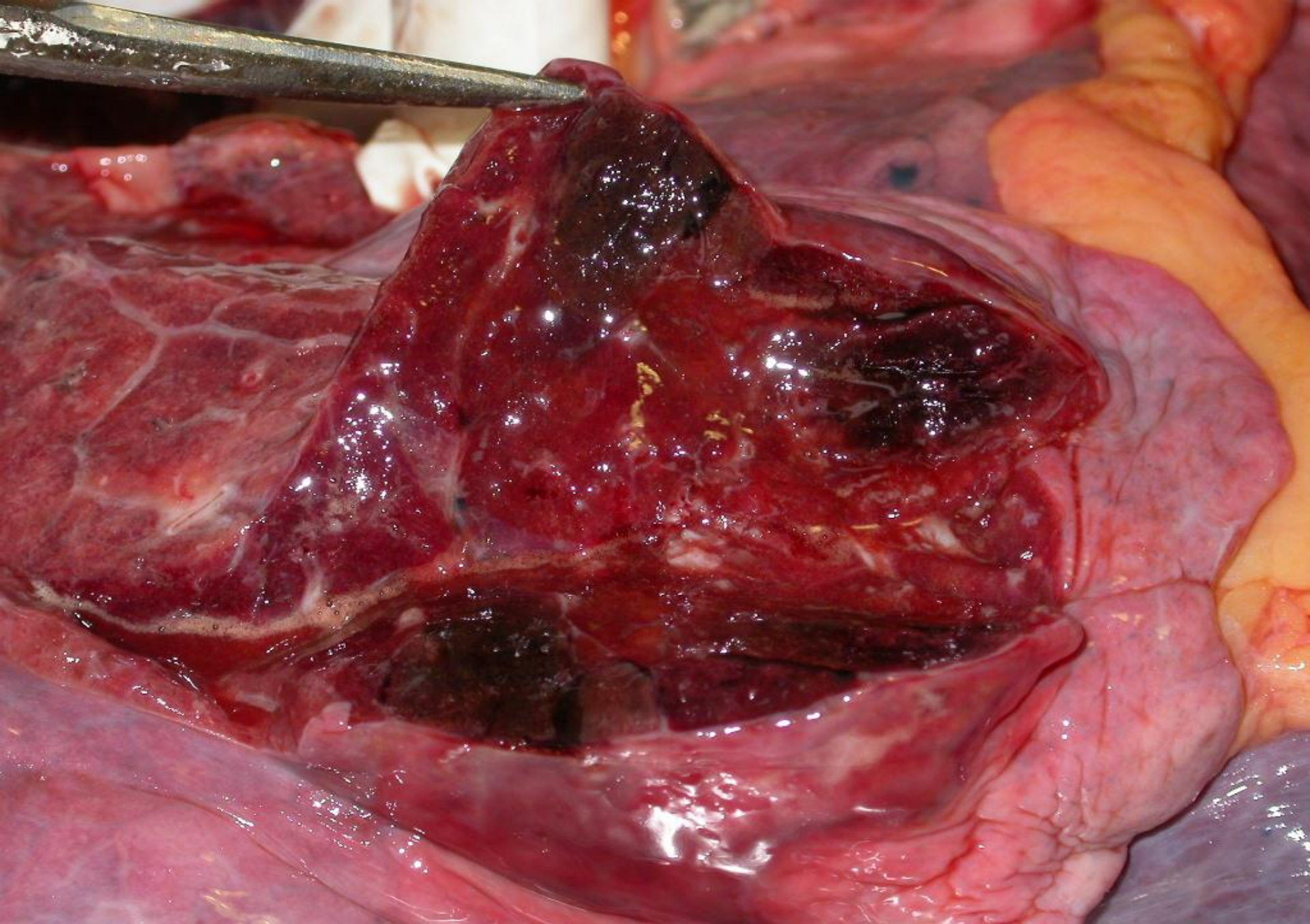
Cauza infarctului pulmonar este obstrucția unui ram al arterei pulmonare prin tromboză sau embolie (cu punct de plecare din sistemul venos periferic, îndeosebi din venele membrilor inferioare).

Clinic infarctul pulmonar se manifestă prin hemoptizie (prezența sângelui în spută) și frecătură pleurală la auscultație.

Consecința obișnuită a infarctului pulmonar este organizarea (cicatrizarea). Complicațiile posibile: pneumonie postinfarctică, abces pulmonar, empiem pleural, pneumotorax, gangrena pulmonară.



№ 71. Hiperemia venoasă (congestia) cronică a ficatului (*ficat muscad*).



№ 38. Infarct hemoragic pulmonar.

№ 3. Tromboza parietală a aortei.

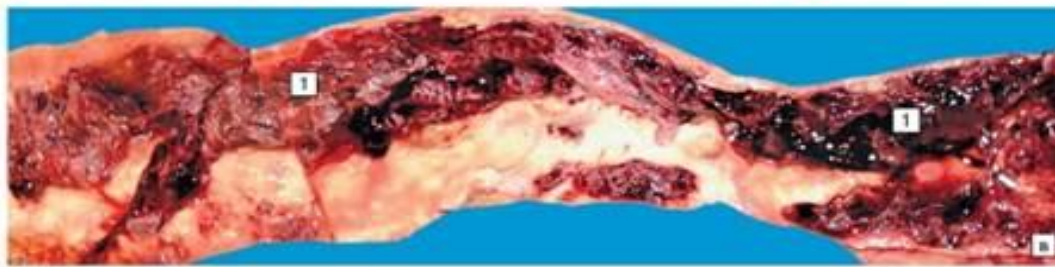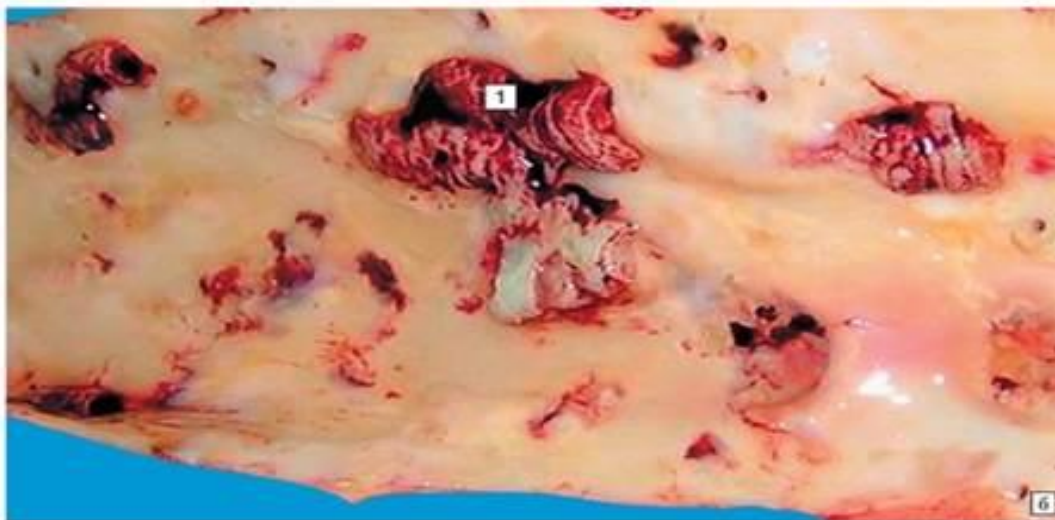
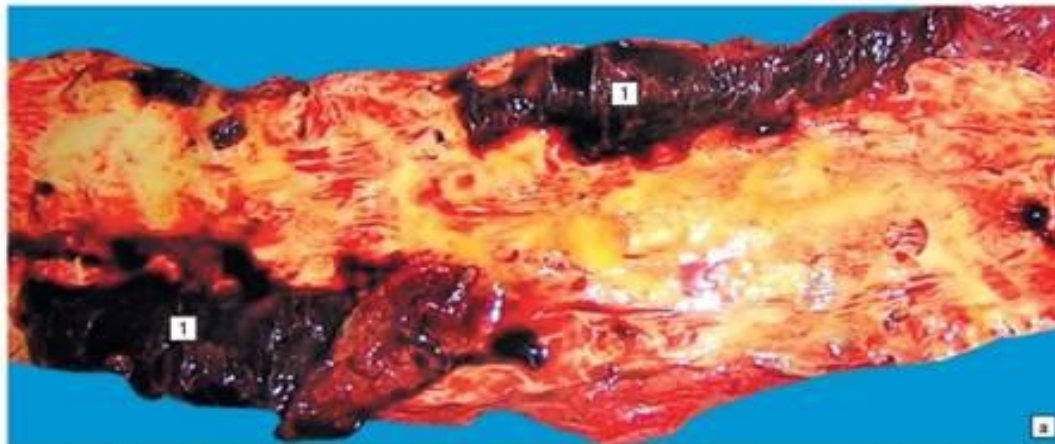Intima aortei este neregulată, rugoasă, cu multiple îngroșări ale peretelui (plăci aterosclerotice) și ulcerații, acoperite cu mase ateromatoase de culoare galbenă; este prezent un tromb parietal, aderent la intimă, de culoare roșie-închisă, consistență densă, suprafața gofrată.

№ 37. Tromboembolia arterei pulmonare.

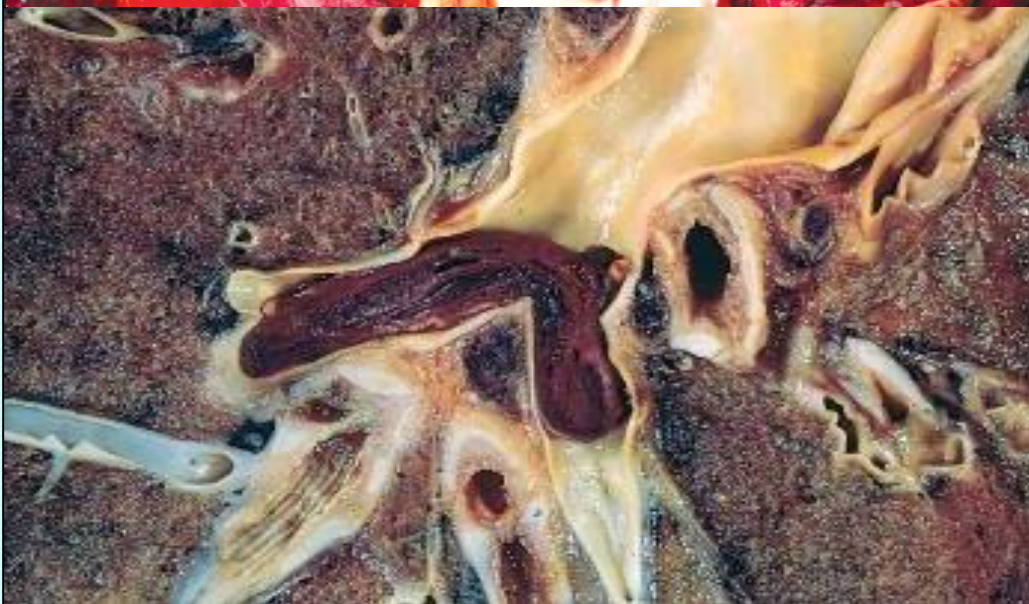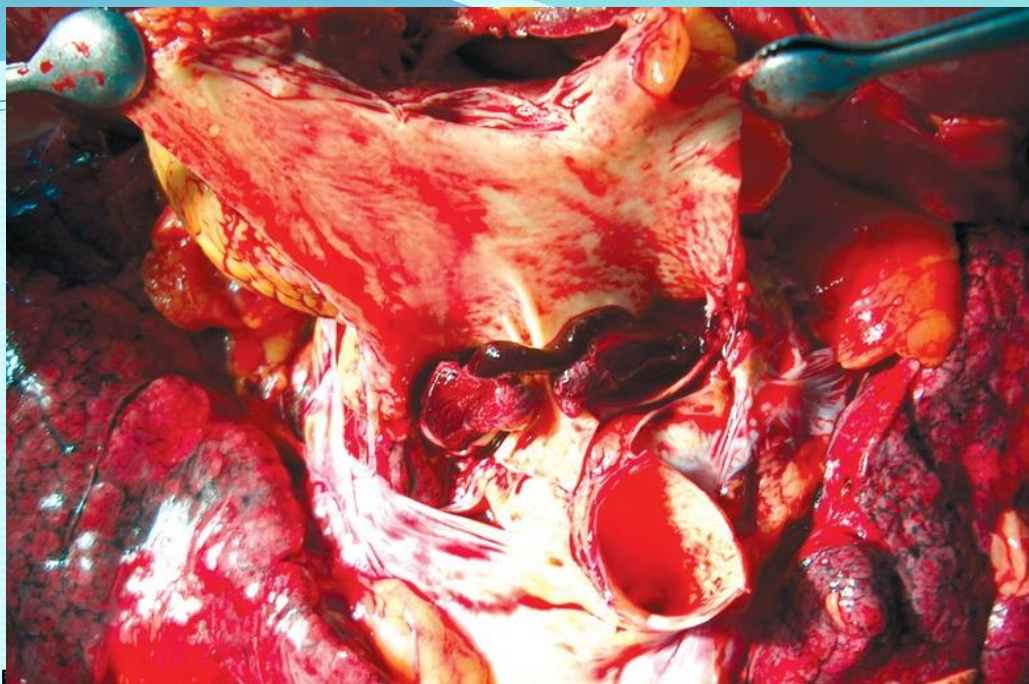
În trunchiul comun al arterei pulmonare sau la nivelul bifurcației se observă fragmente de trombi de formă cilindrică, cu diametrul de 0,5-1,0 cm, culoarea roșie închisă, care nu aderă la peretele vasului (tromboemboli); la nivelul bifurcației trombi obturează orificiile ambelor artere pulmonare, avînd aspect de „călăreț în șă”.

№ 121. Hemoragie cerebrală (hematom parenchimos).

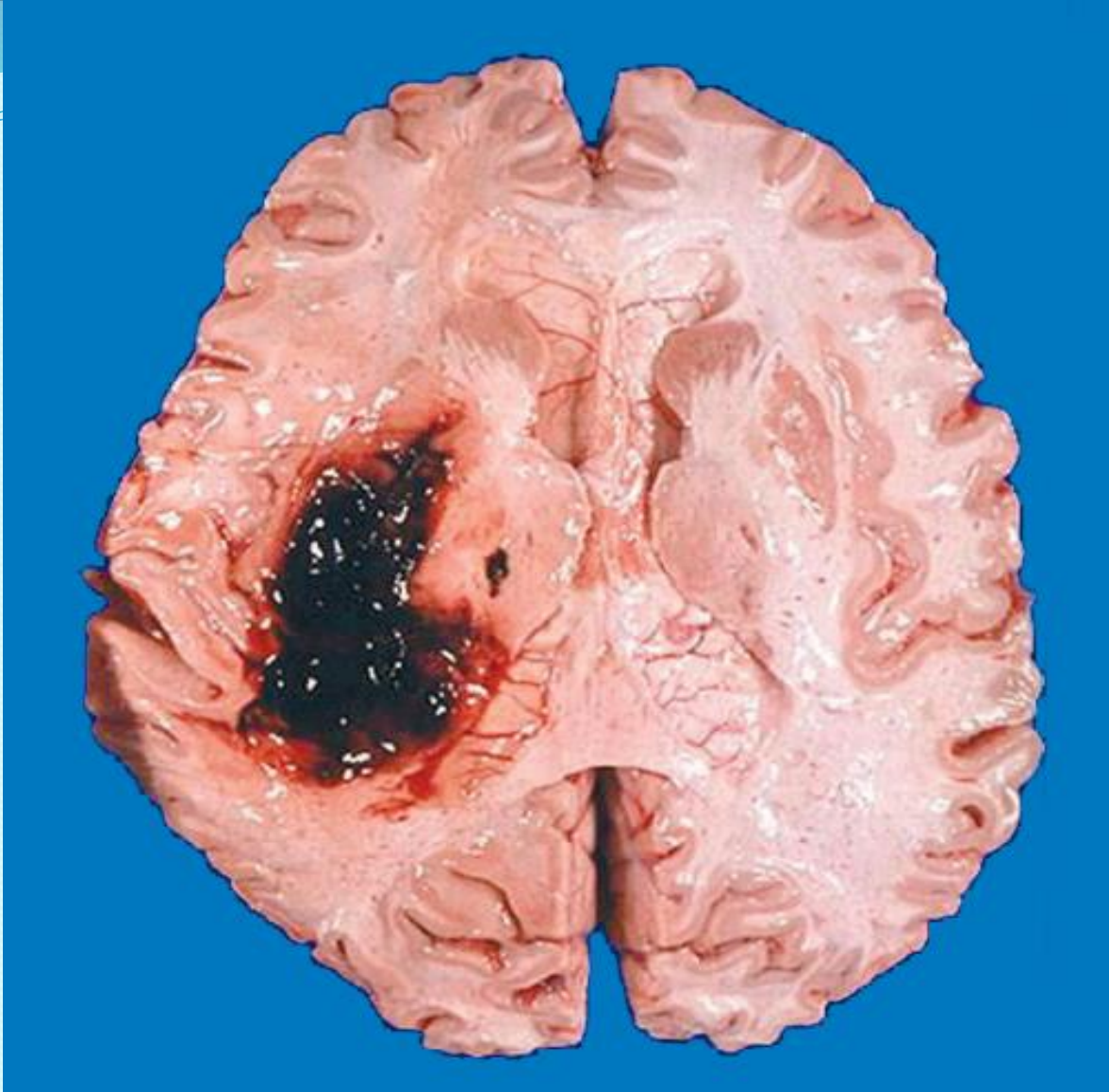
În creier se observă o acumulare de sînge coagulat de culoare roșie închisă (hematom), țesutul cerebral adiacent este ramolit, de consistență flască.



№ 3. Tromboza parietală a aortei.



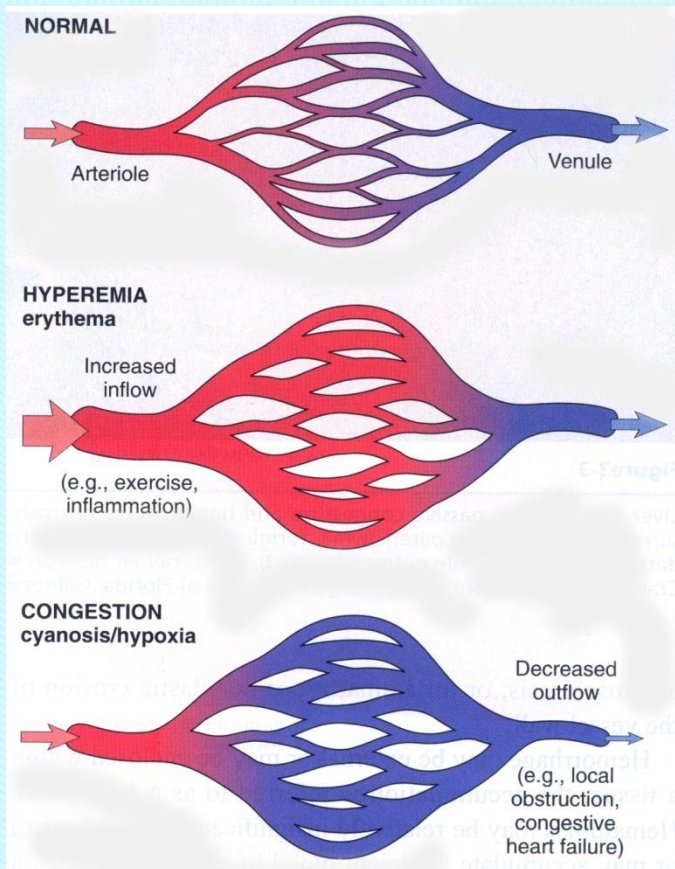
№ 37. Tromboembolia arterei pulmonare.



№ 121. Hemoragie cerebrală (hematom parenchimos).

Hiperemia arterială (hiperemia) & Hiperemia venoasă (congestia)

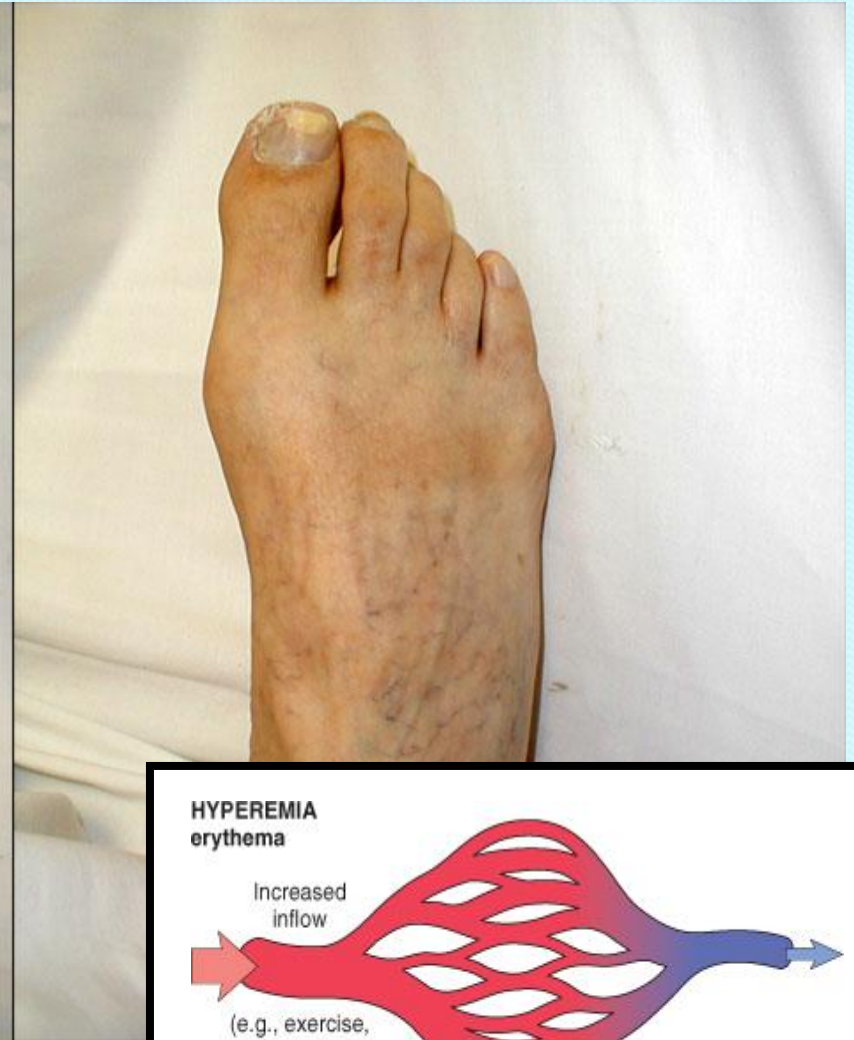
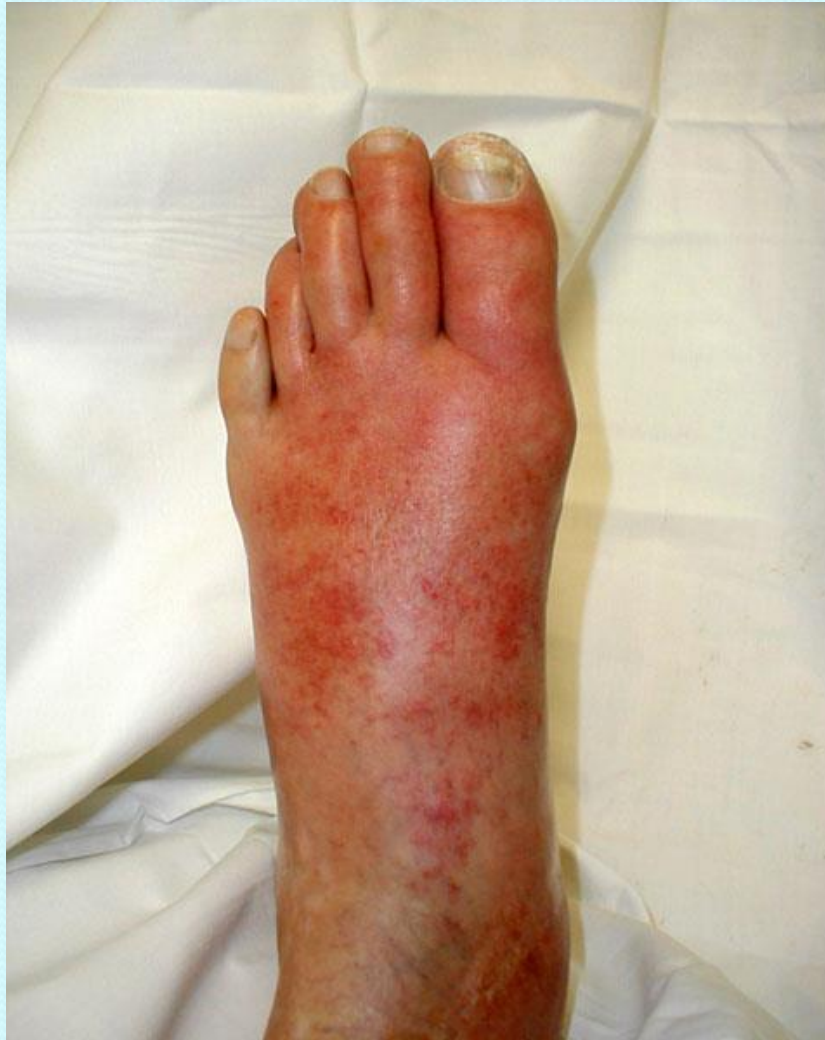Ambele procese reprezintă creșterea presiunii și volumului de sânge într-un organ sau țesut.



Hiperemia arterială (hiperemia): proces activ; macroscopic se manifestă prin culoare roșie, temperatură crescută.

Hiperemia venoasă (congestia): proces pasiv; macroscopic se manifestă prin culoare roșie închis violacee (cianotică), temperatura scăzută.

Hiperemia arterială

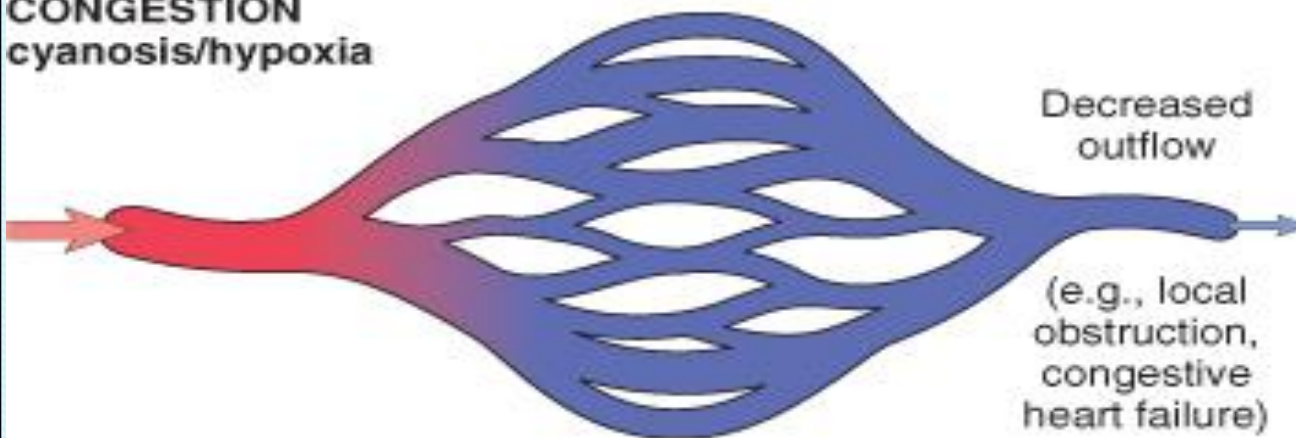


HYPEREMIA
erythema

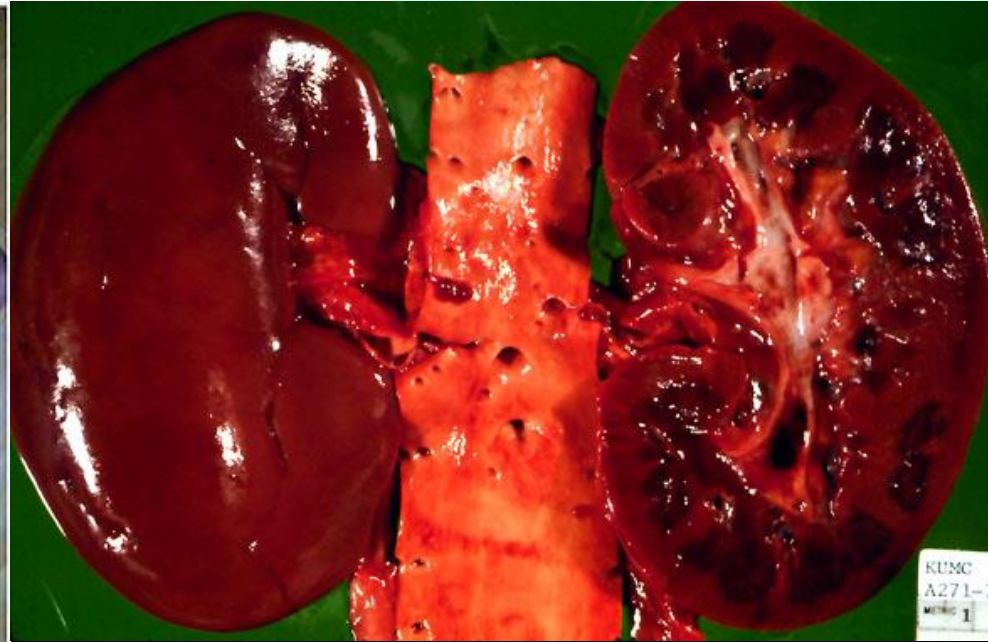
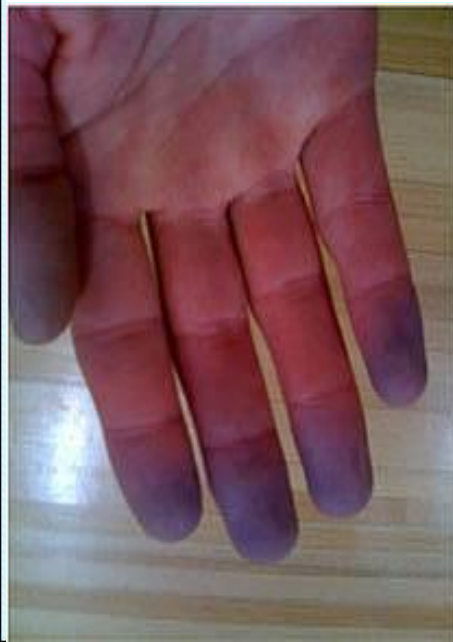
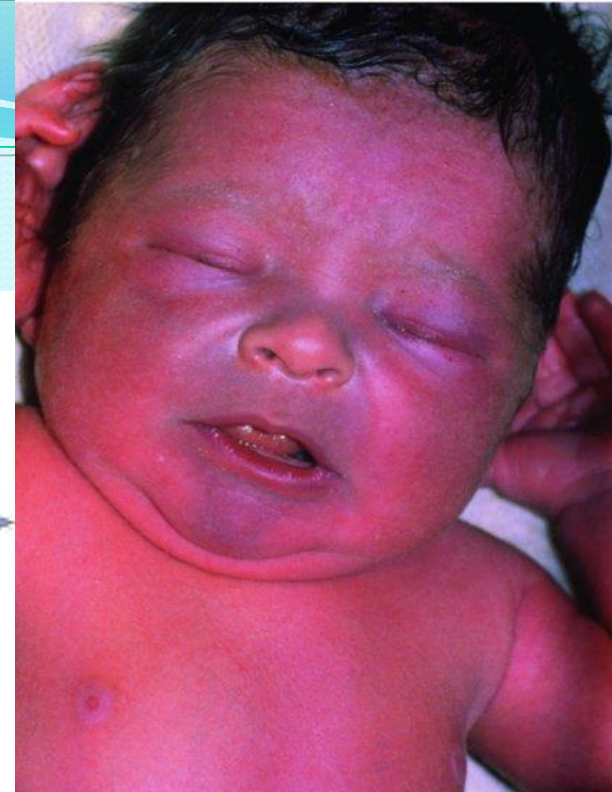
Hiperemie venoasă (congestie)

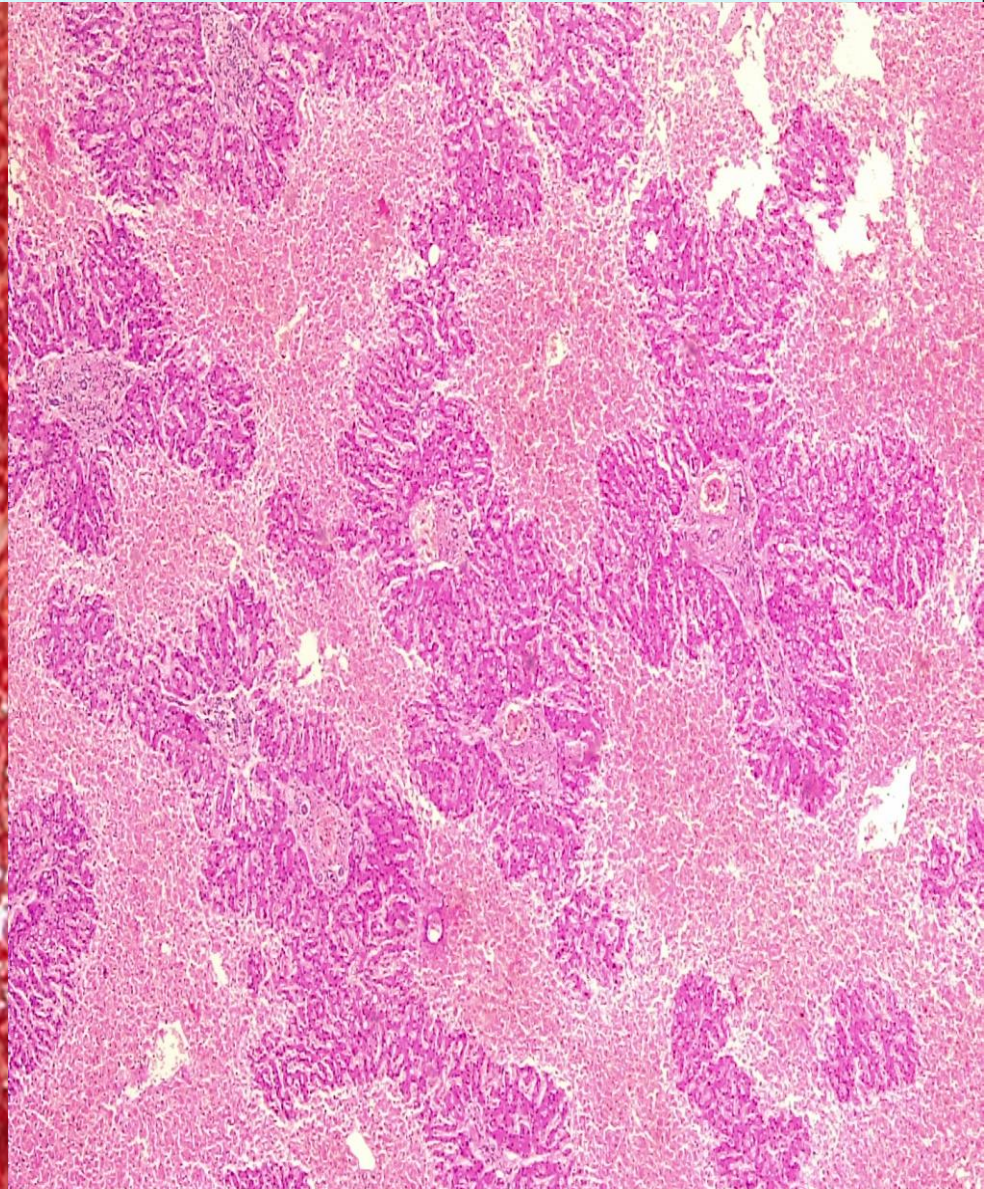
CONGESTION
cyanosis/hypoxia



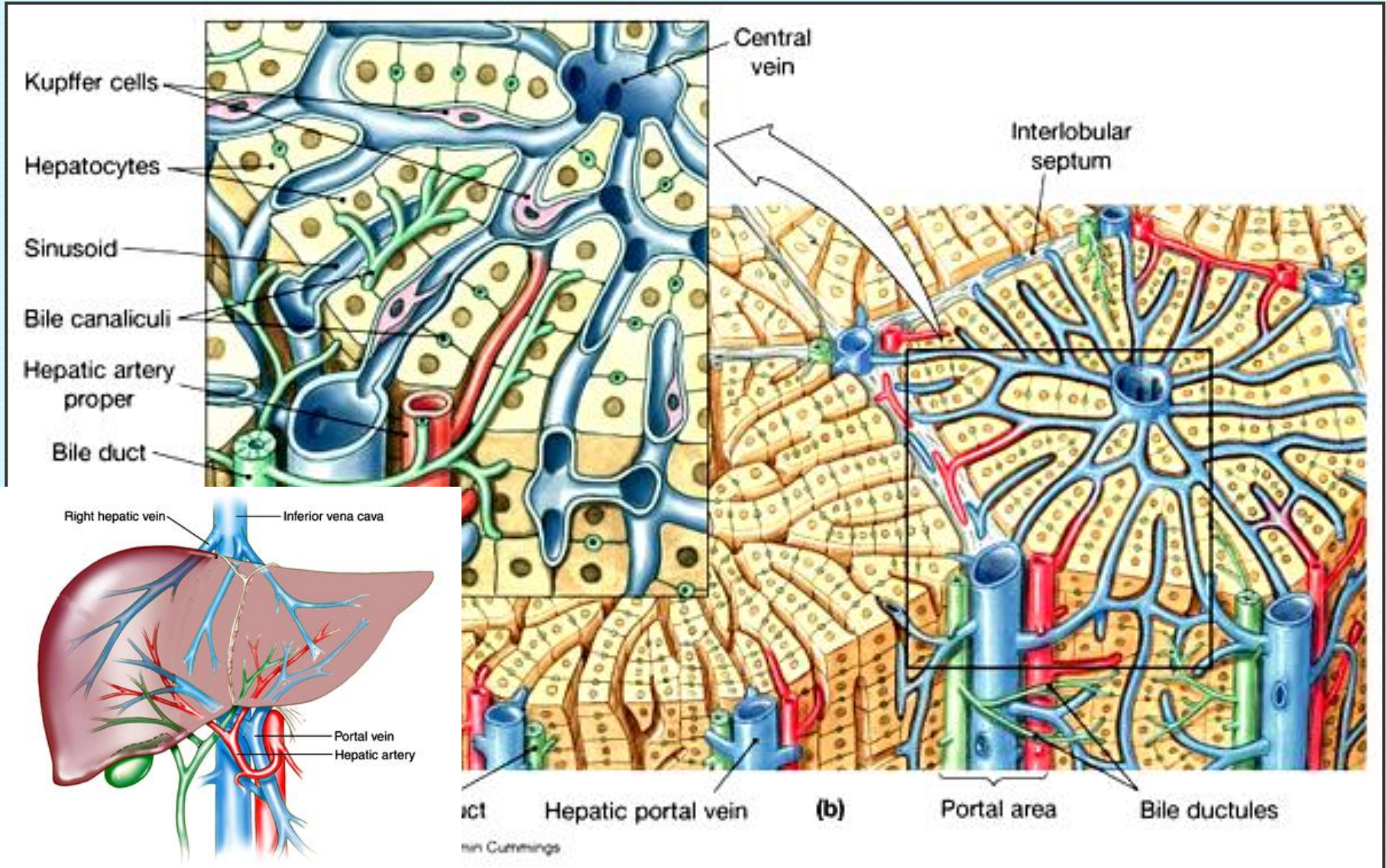
© Elsevier 2005

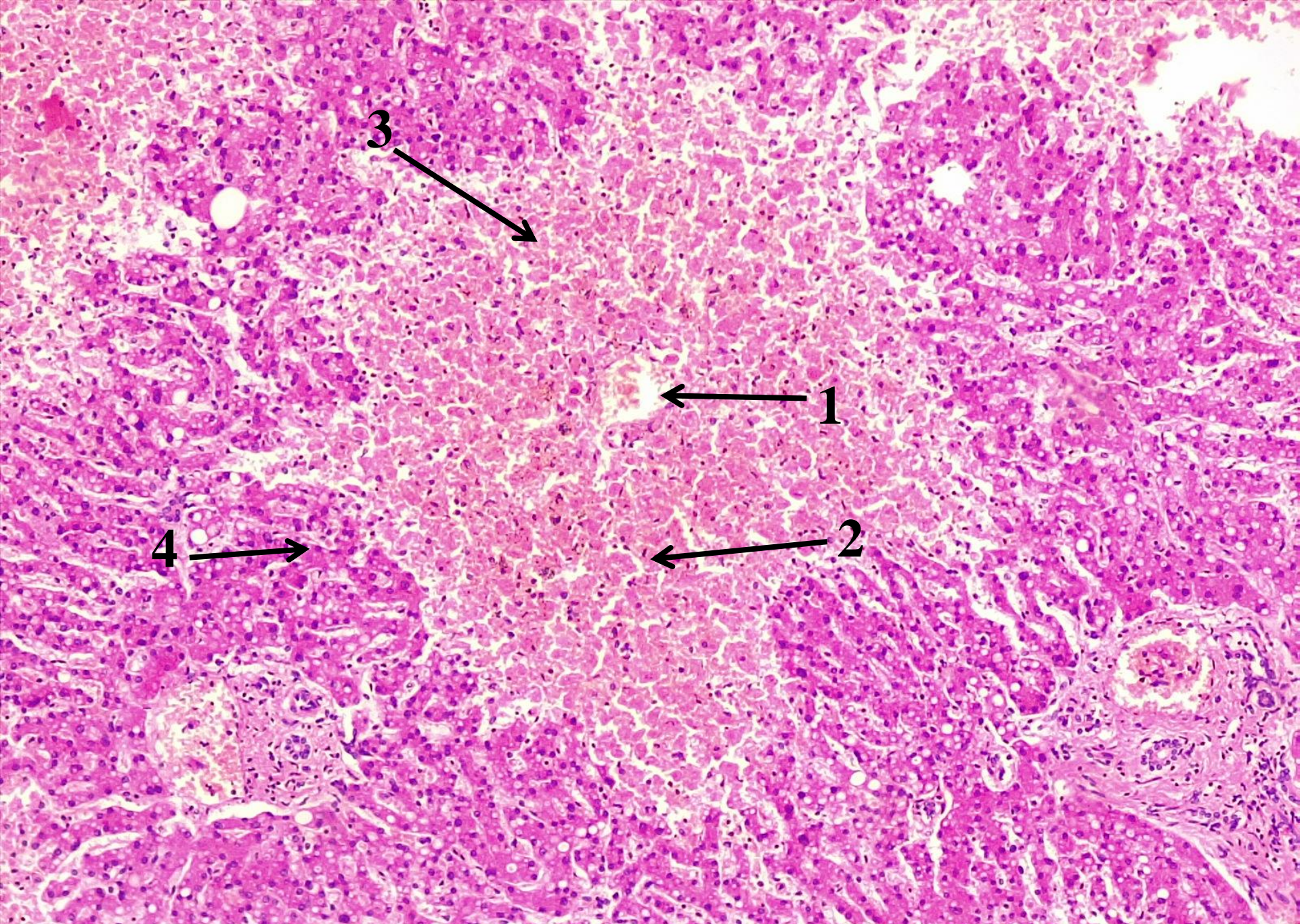


Congestia cronică a ficatului

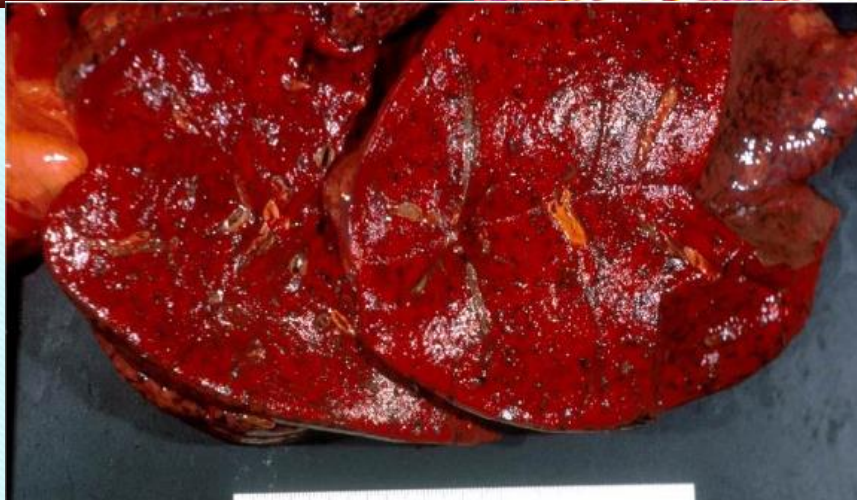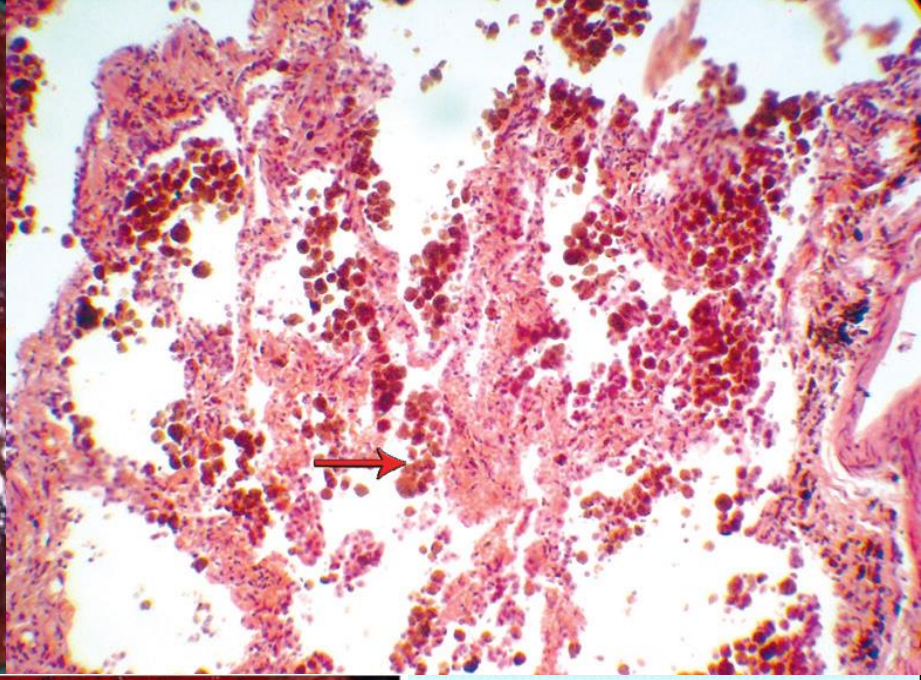
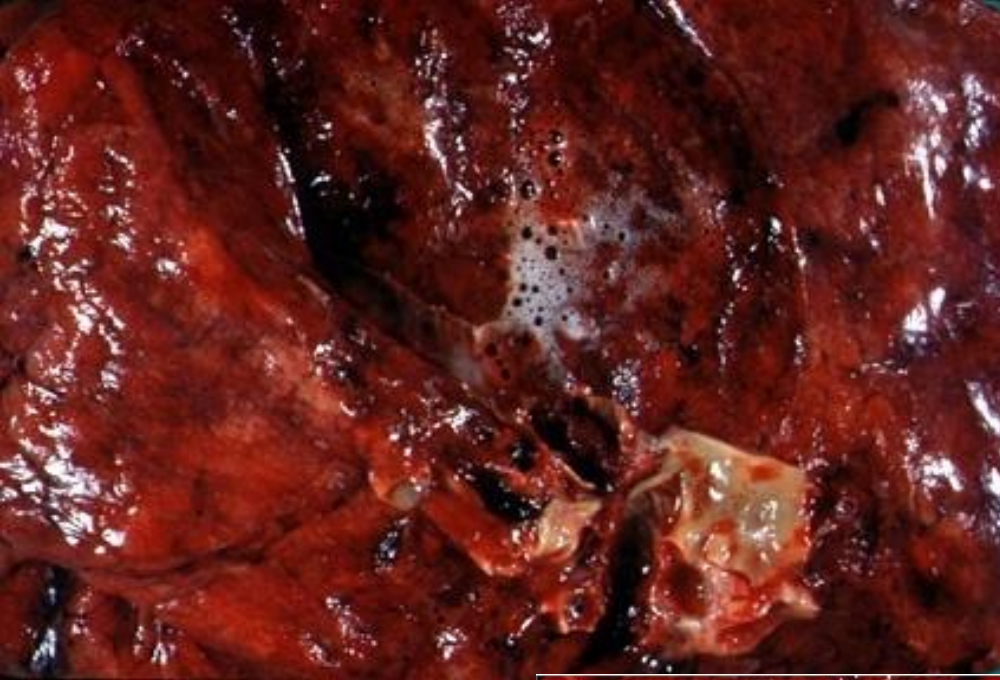


Circulația sanguină hepatică





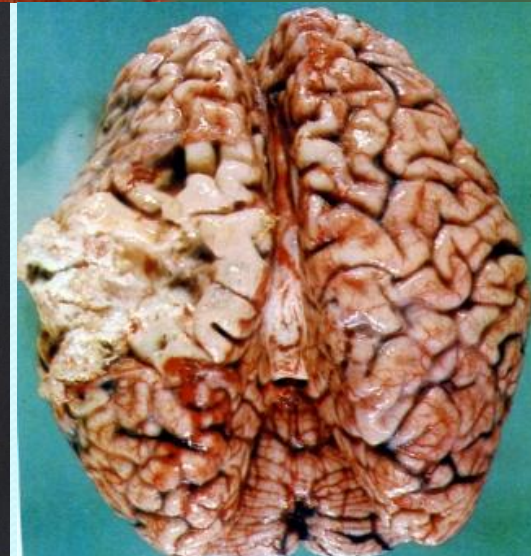
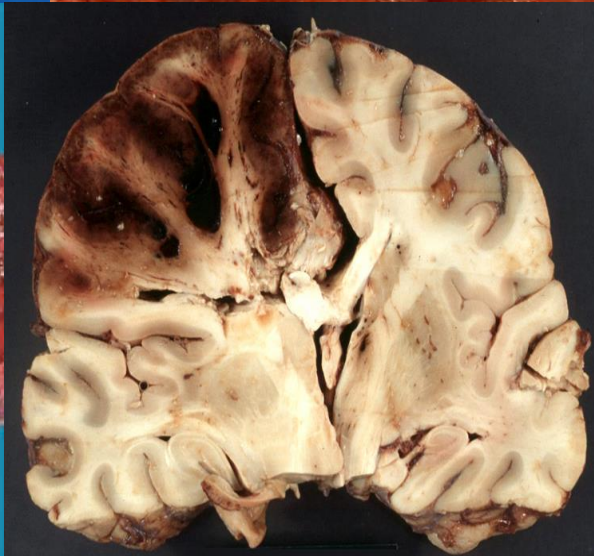
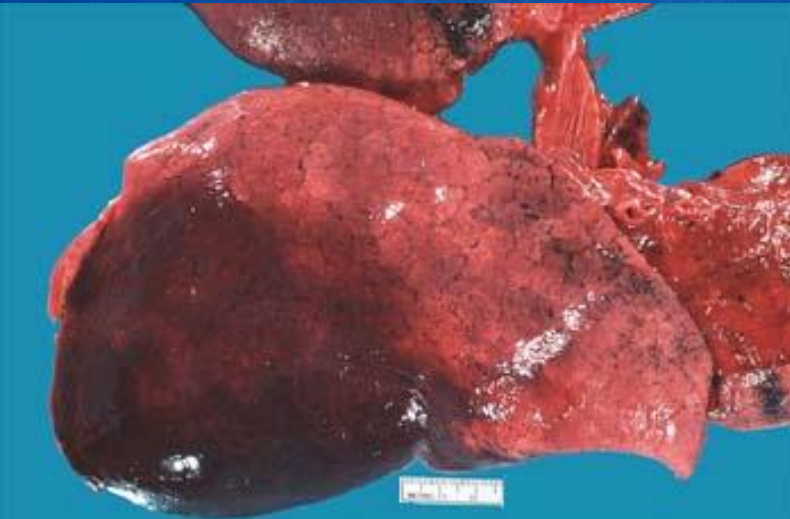
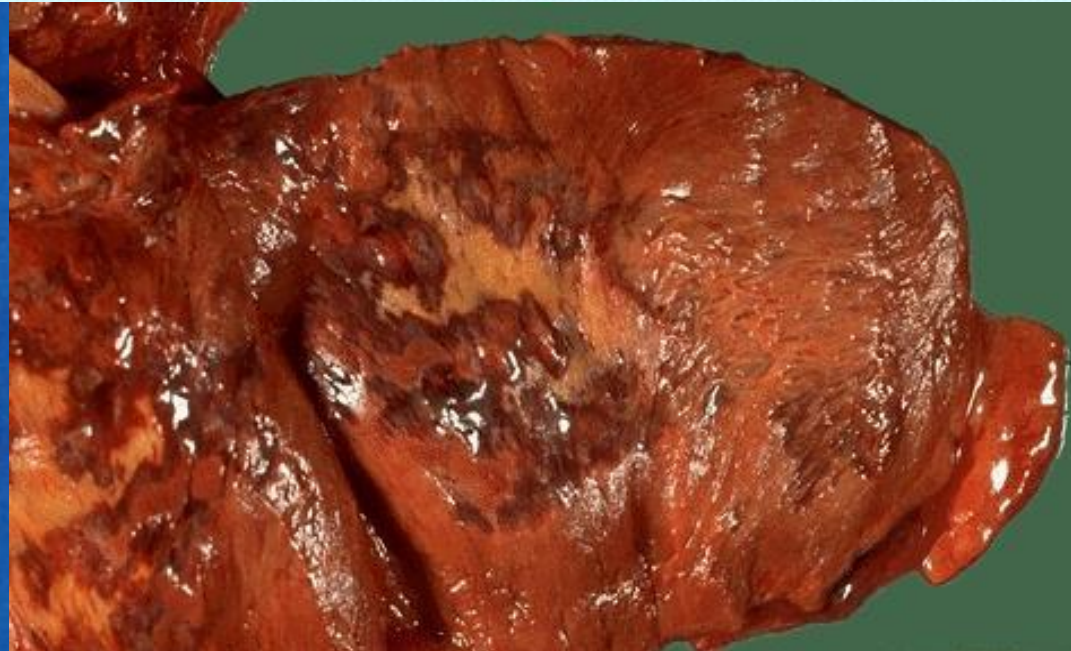
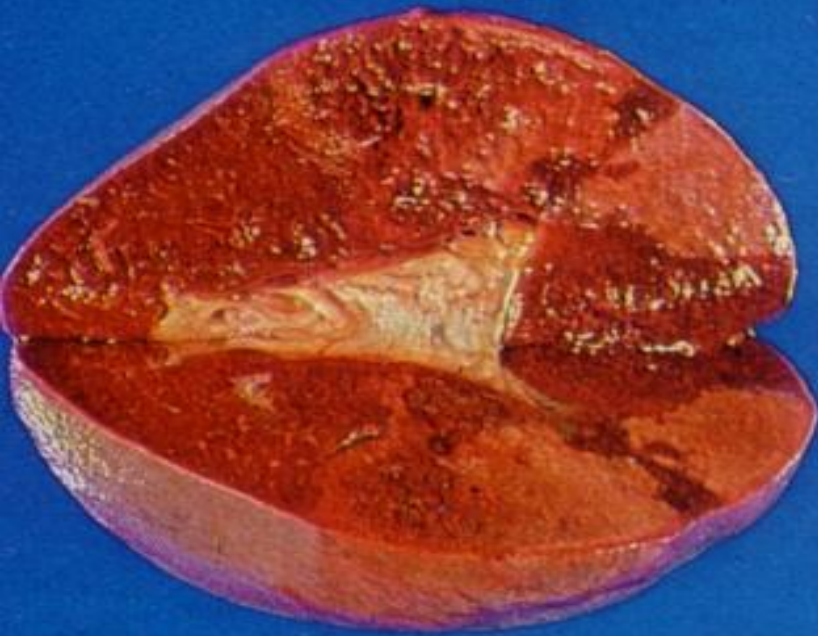№ 10. Hiperemia venoasă (congestia) cronică a ficatului (*ficat muscad*). (Colorație H-E).



Heavy lungs
Firm and rusty or brown due to accumulation of hemosiderin

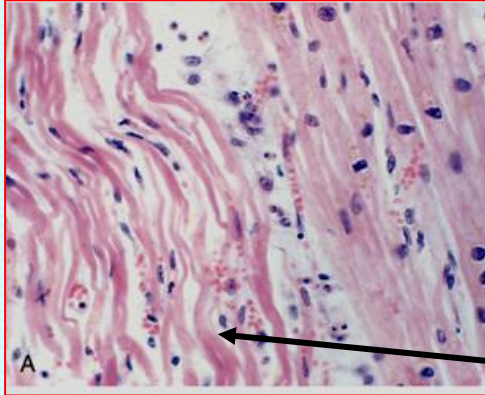
Hiperemia venoasă (congestia) cronică a plămânului
(indurația brună a plămânului)

INFARCTUL



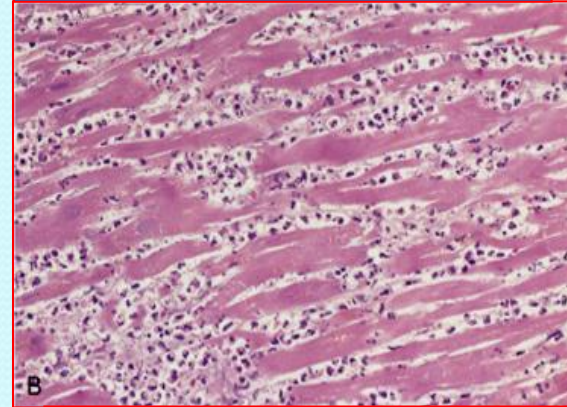
Infarct miocardic acut

One-day-old infarct

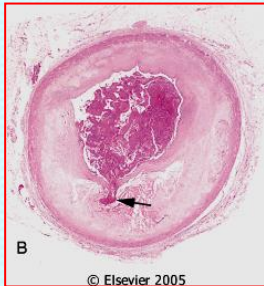


wavy fibers

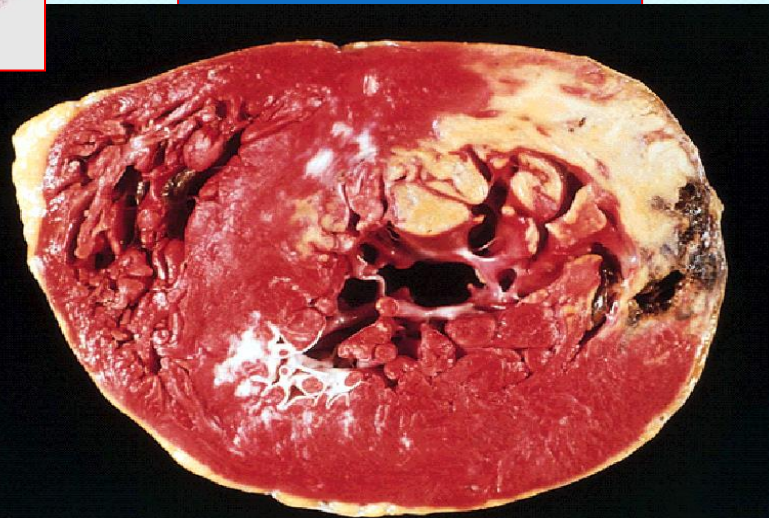
Up to 3 days duration



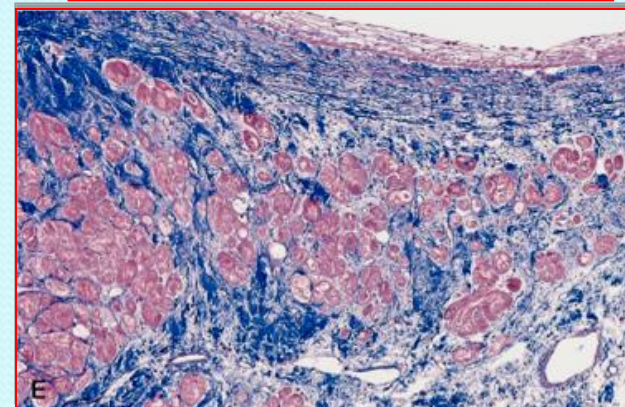
Neutrophilic infiltrate



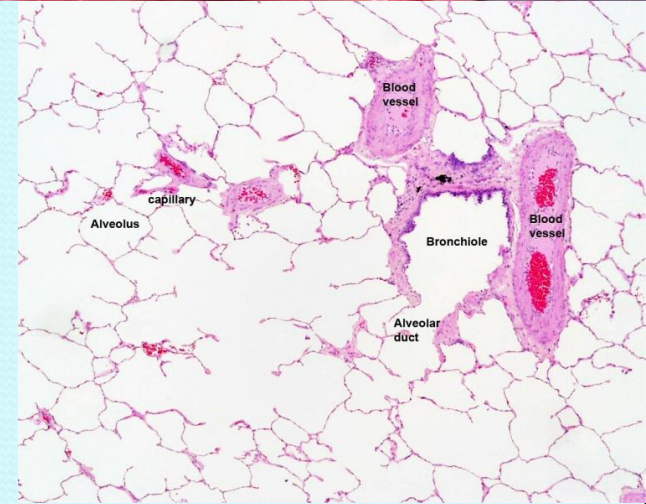
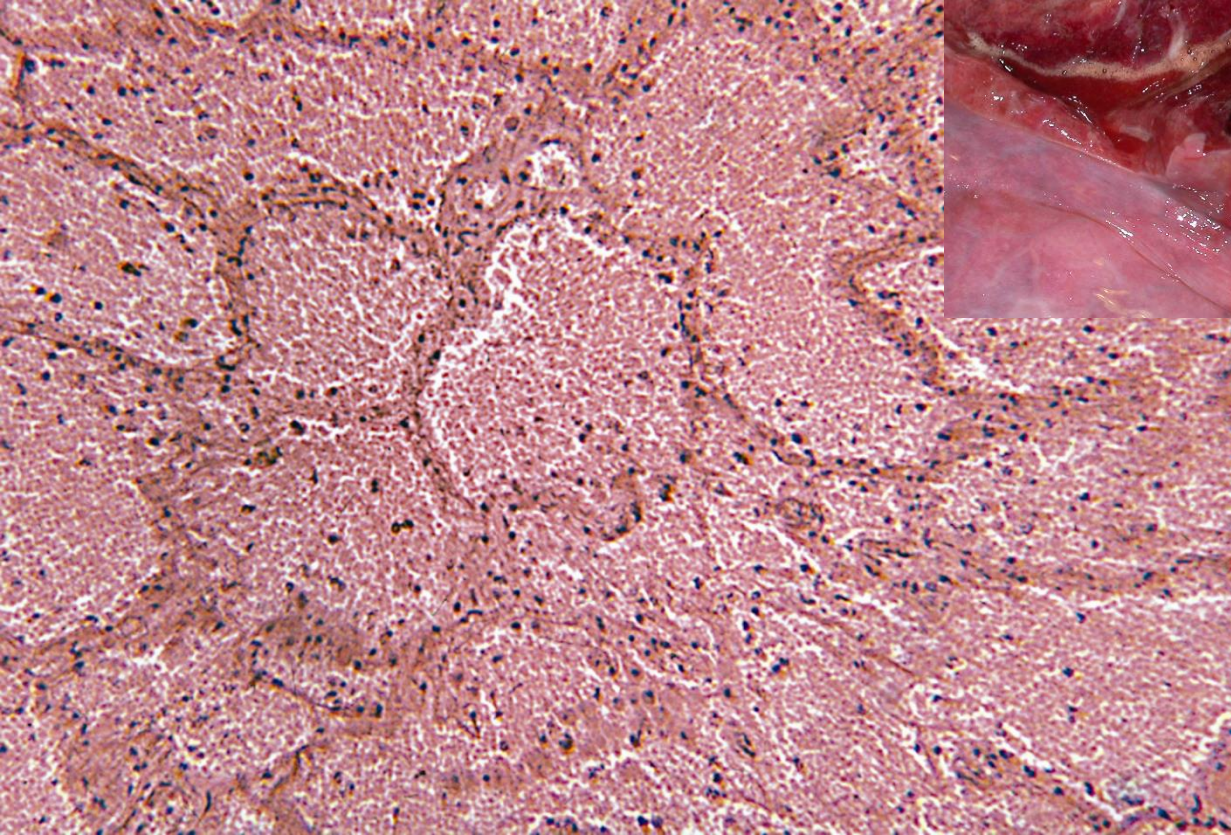
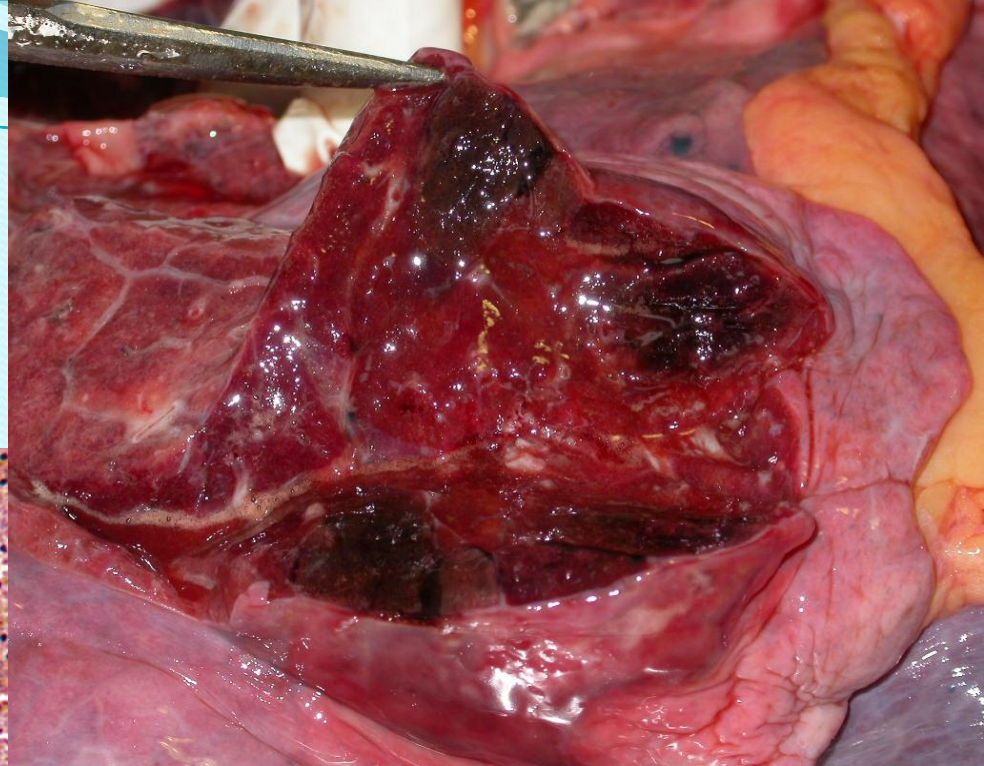

coagulative necrosis



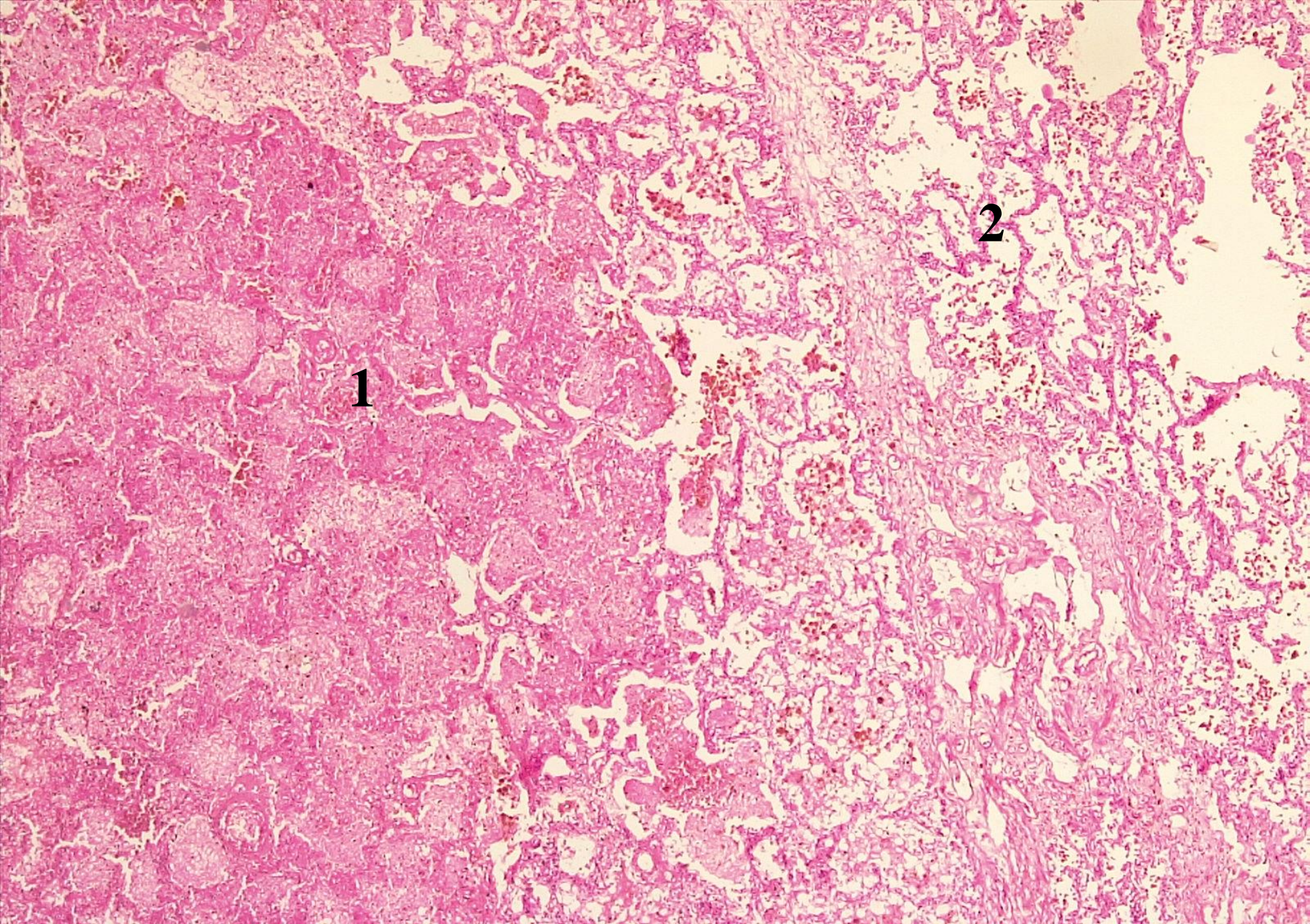
>3 weeks



Scar

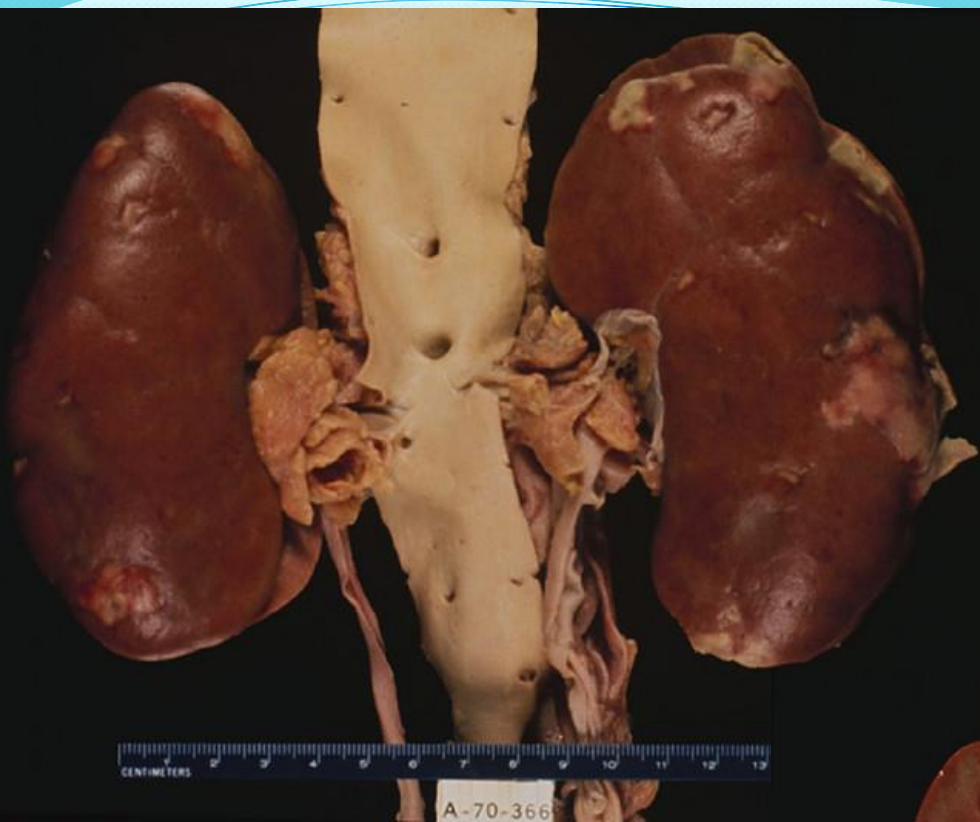


Infarct pulmonar



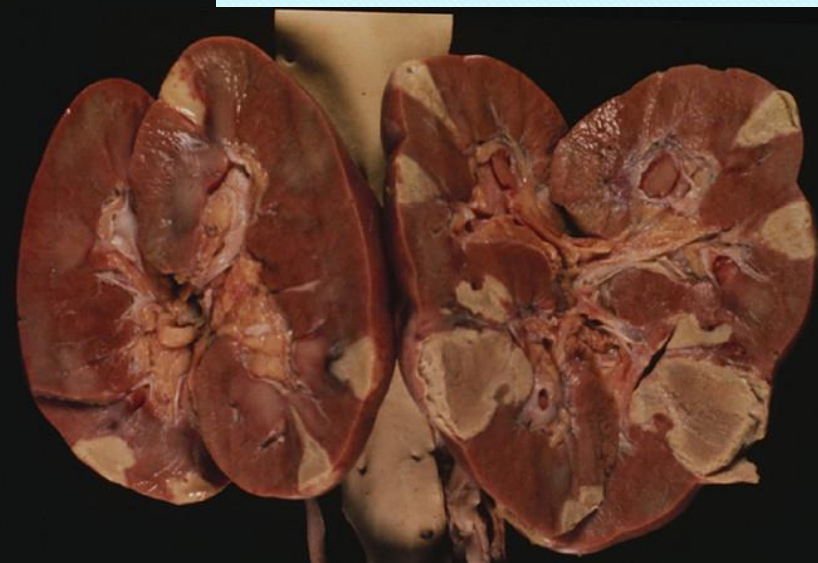№ 1. Infarct hemoragic pulmonar. (Colorație H-E).

Infarct renal



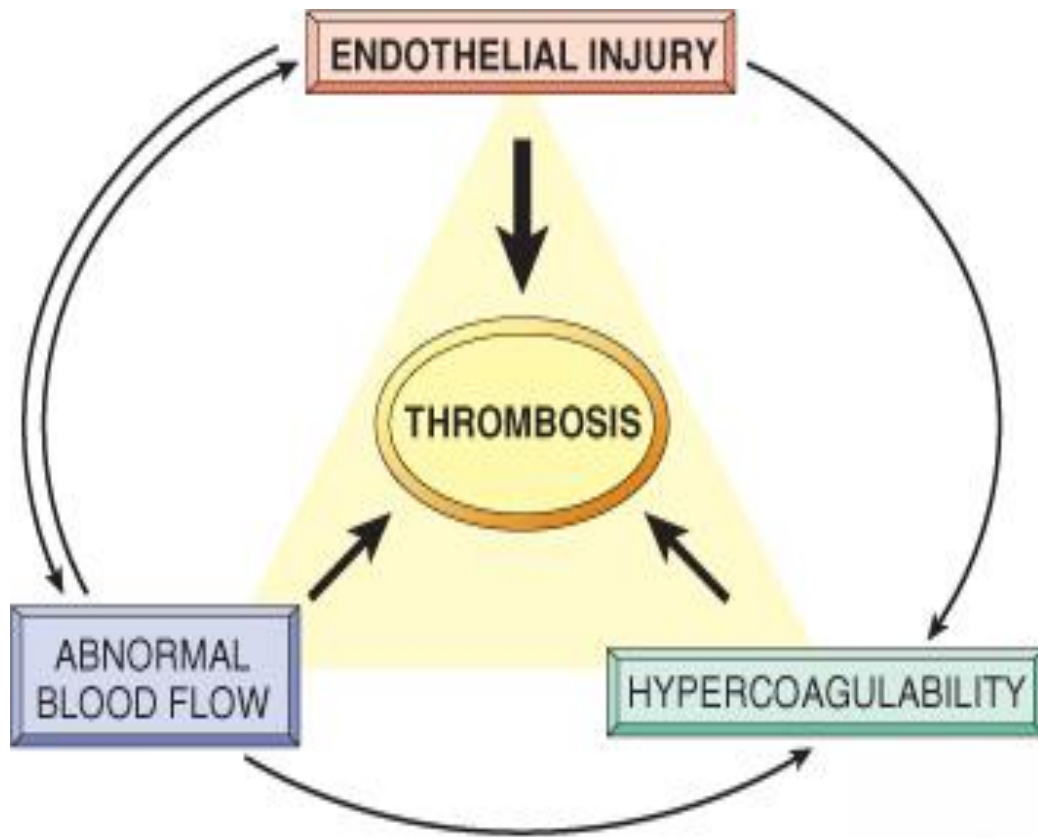
CENTIMETERS

A-70-366

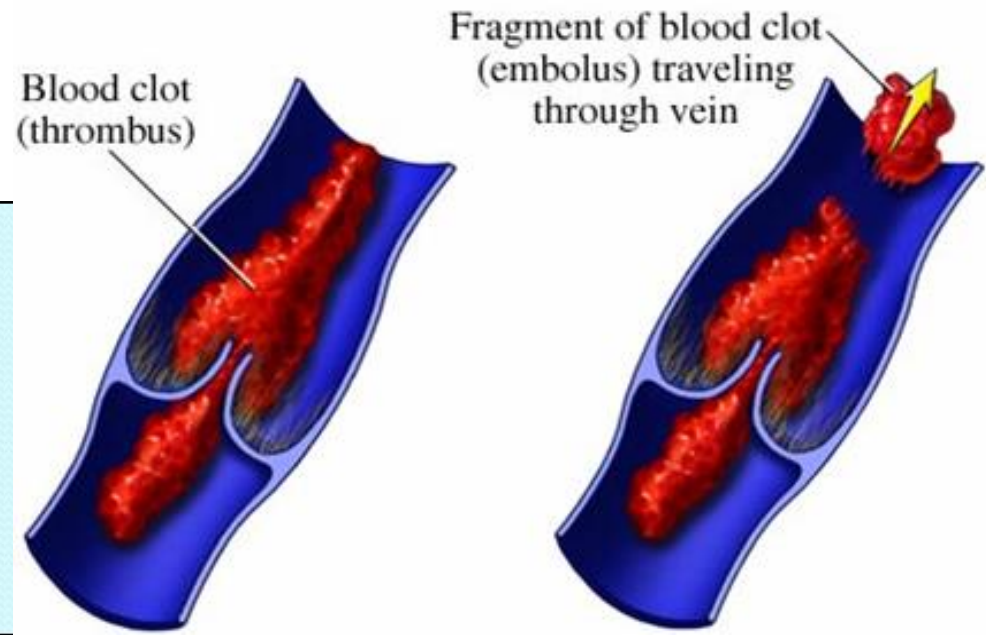


CENTIMETERS

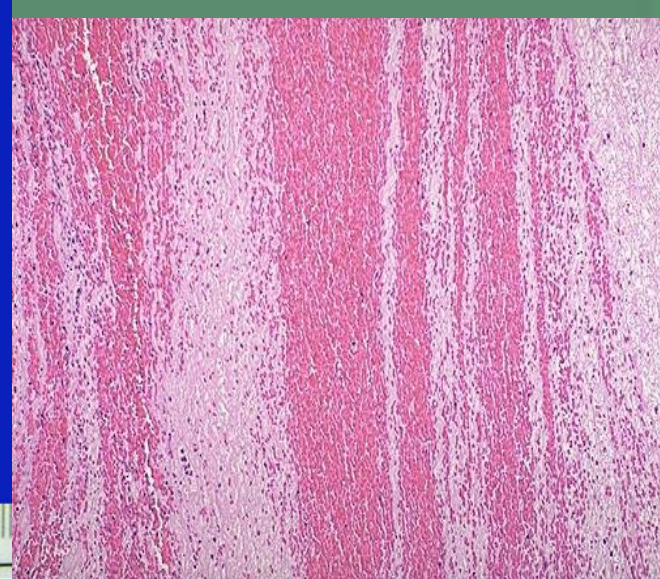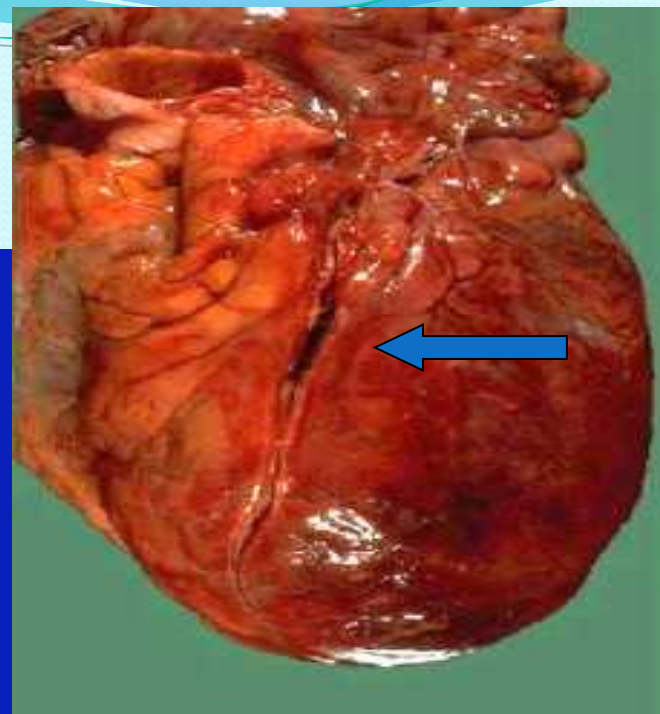
A-70-366

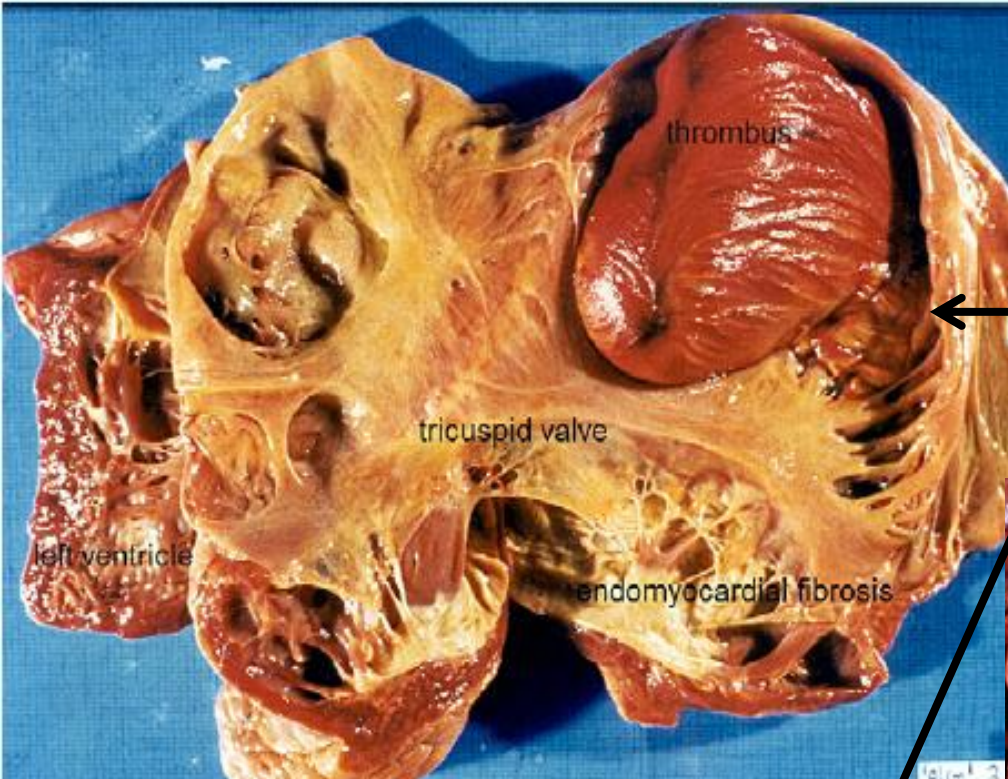


Triada Virchow în tromboză.

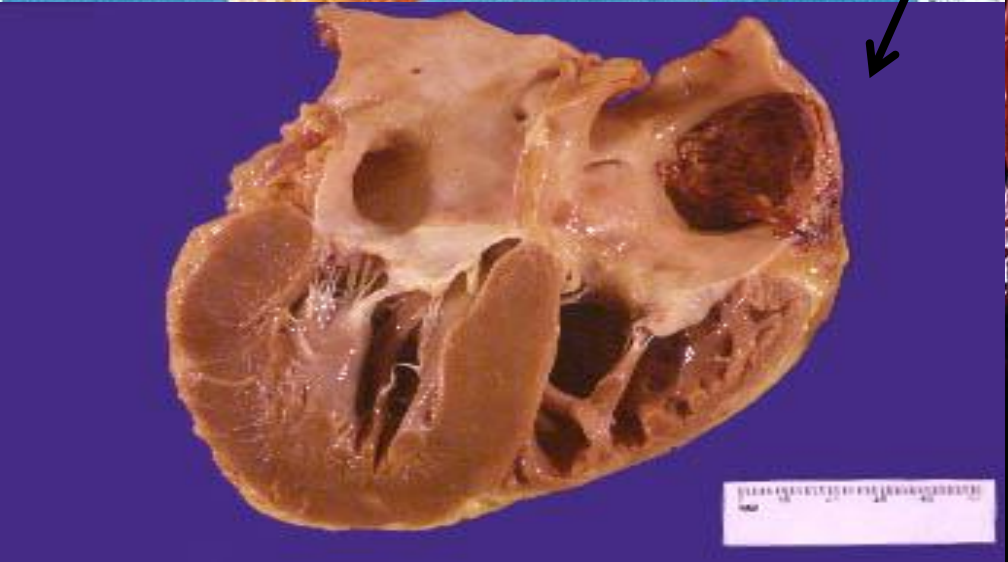

Tromboză arterială

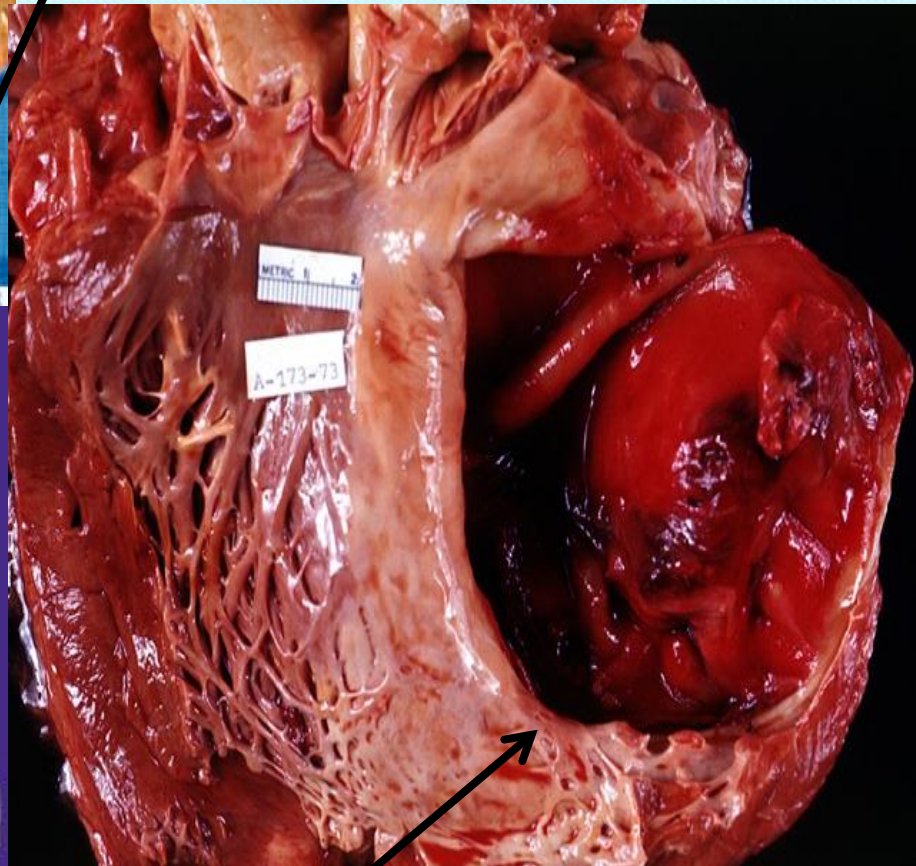


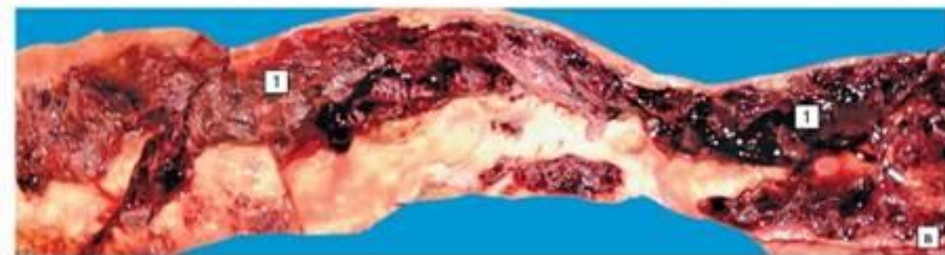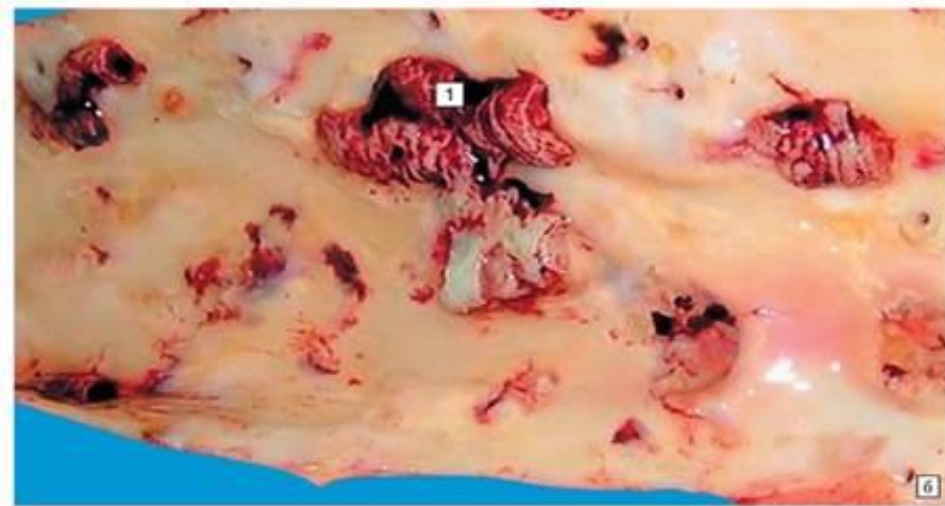

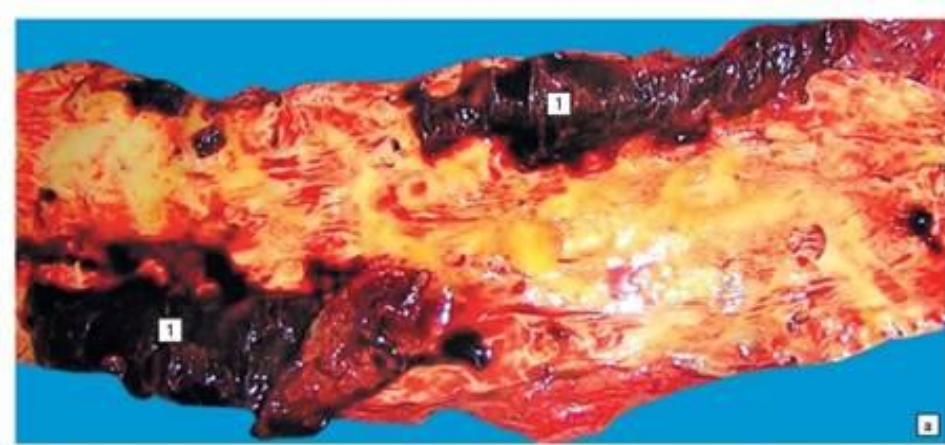
Tromb sferic în atriu drept.

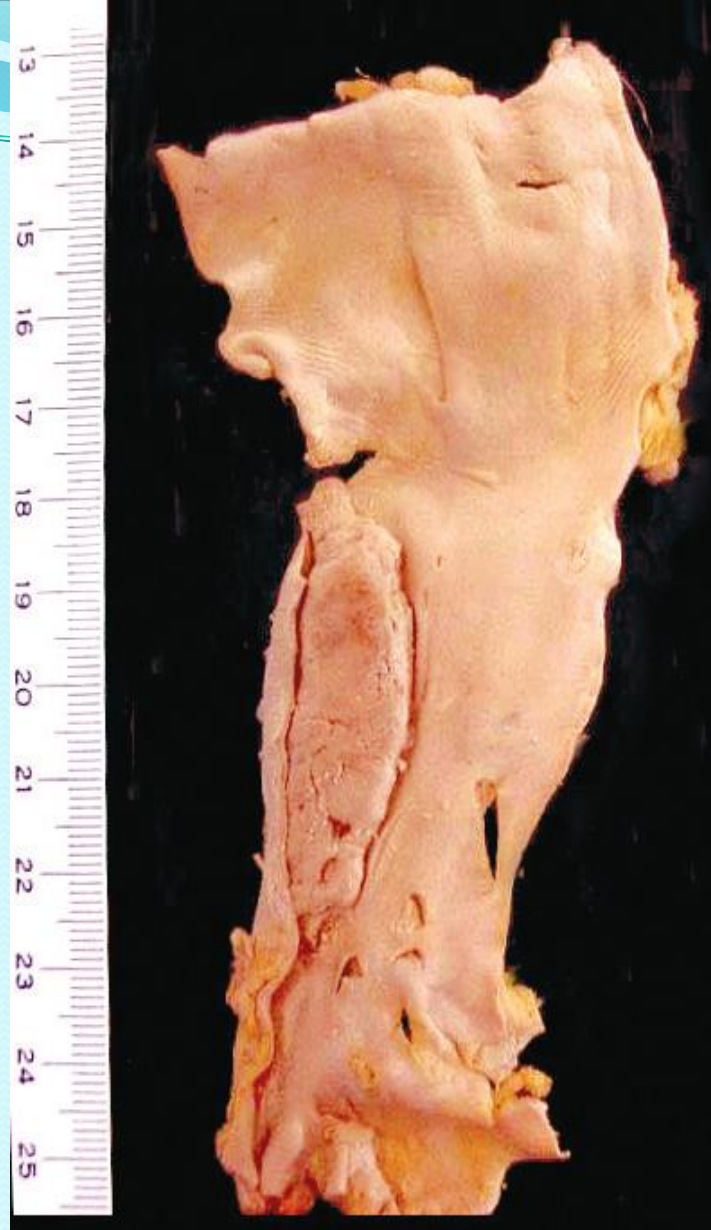

Anevrism cardiac cronic cu tromboză.



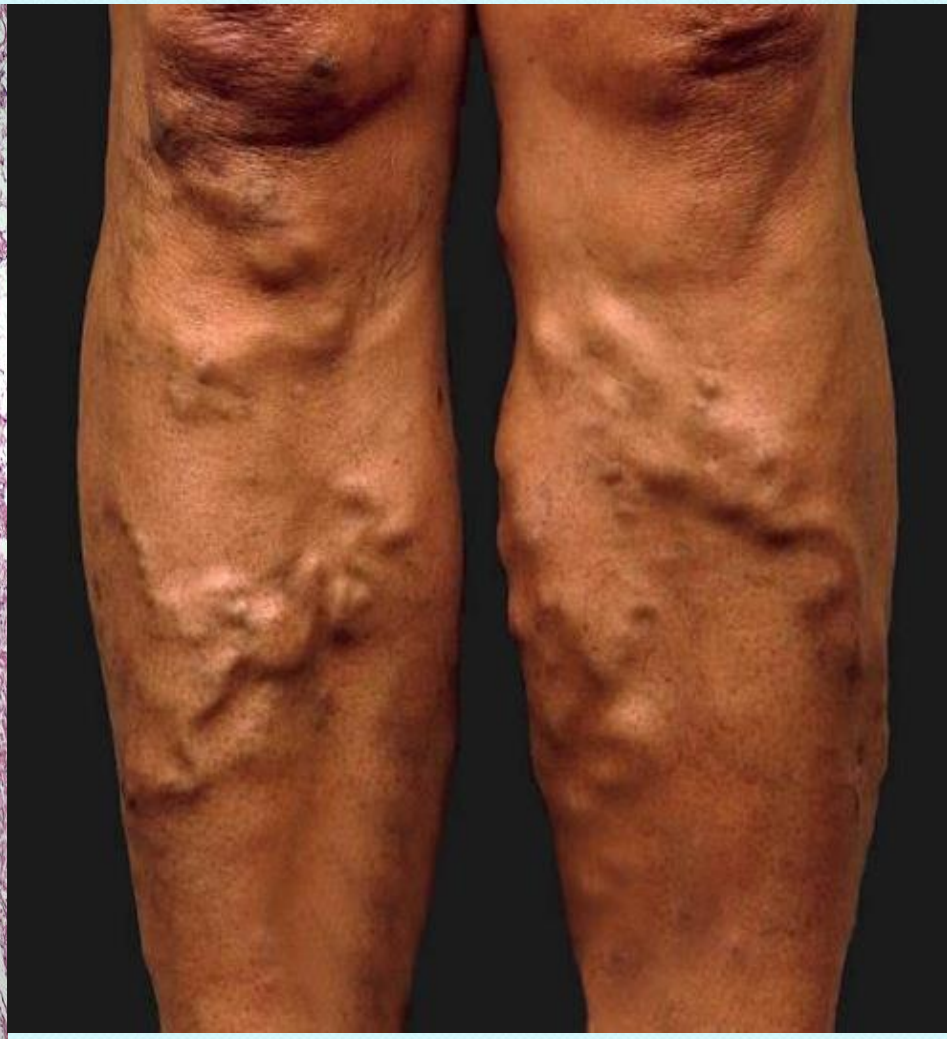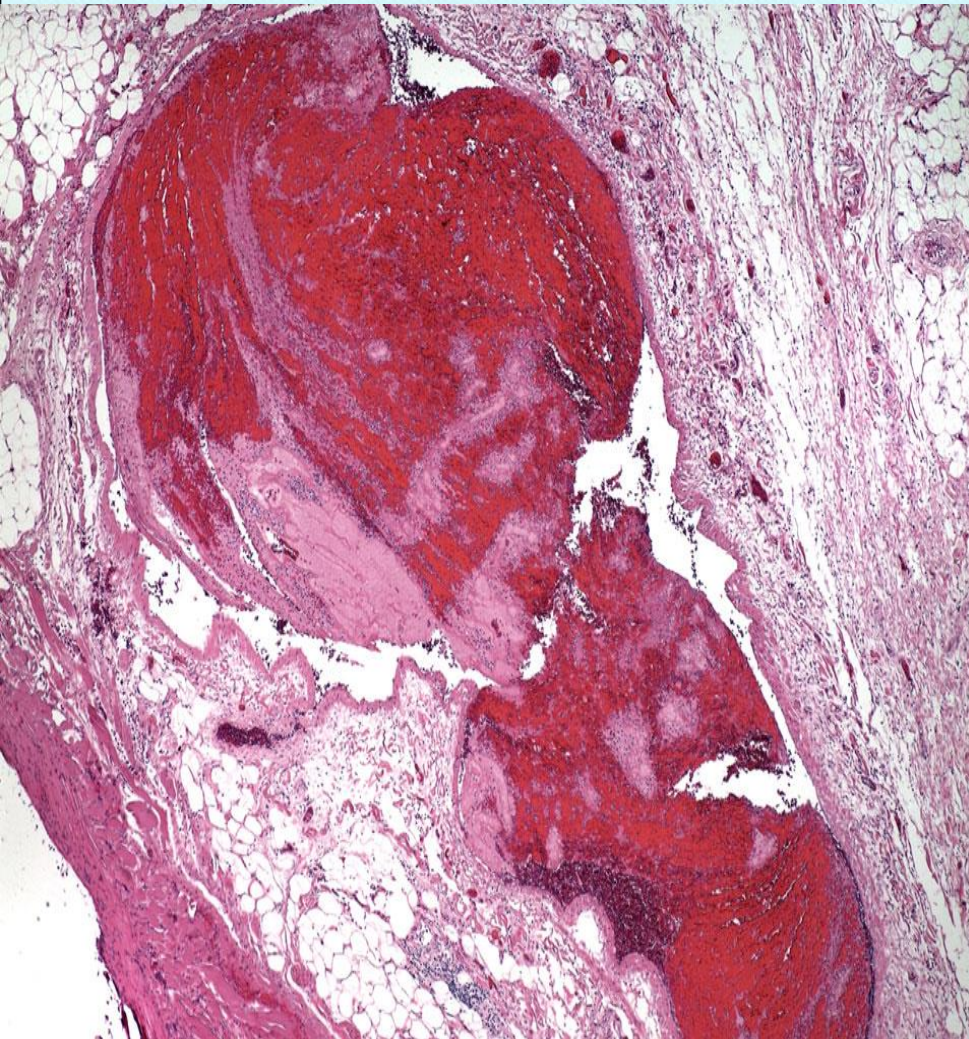


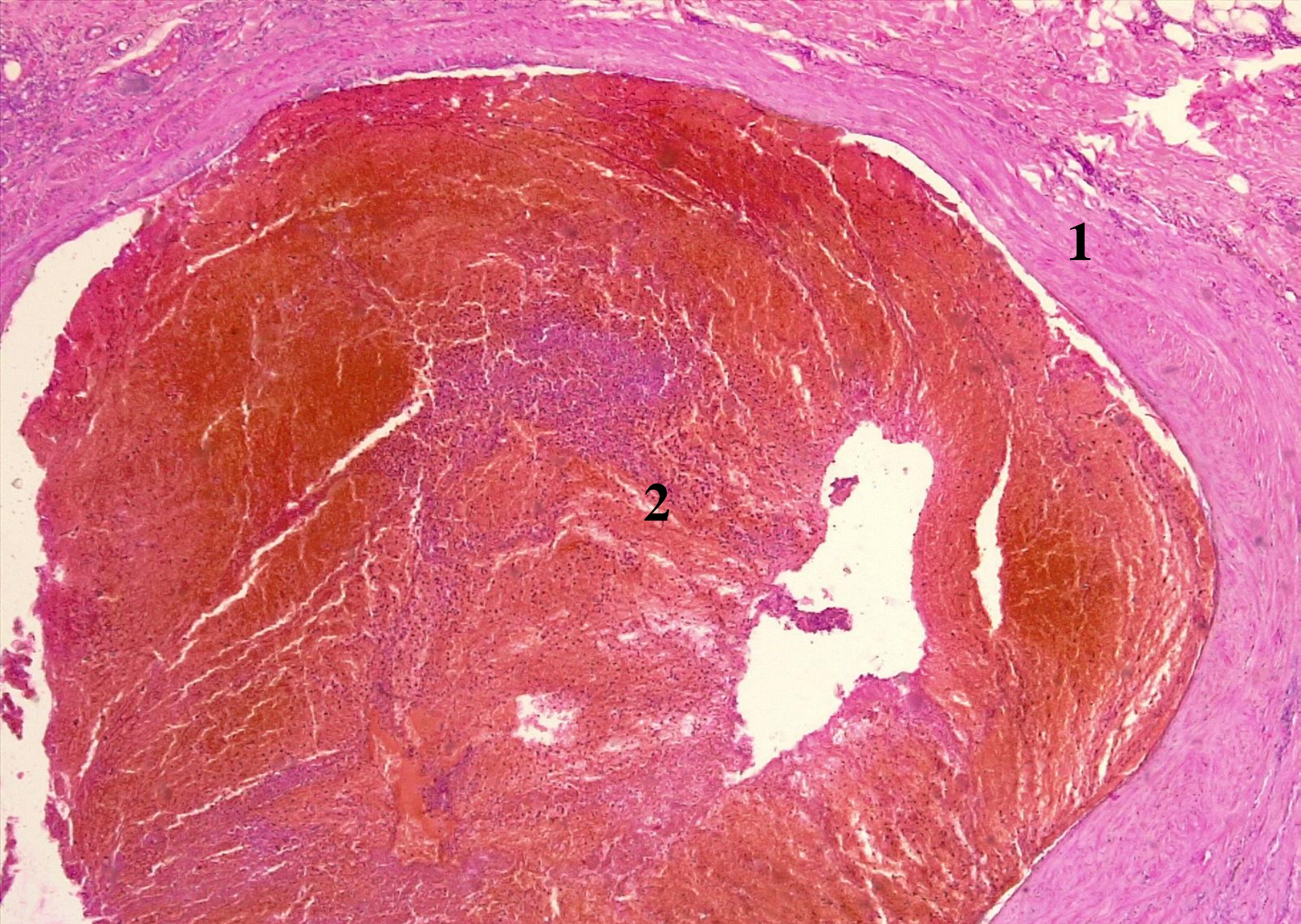
Trombi parietali în aorta abdominală în ateroscleroză.



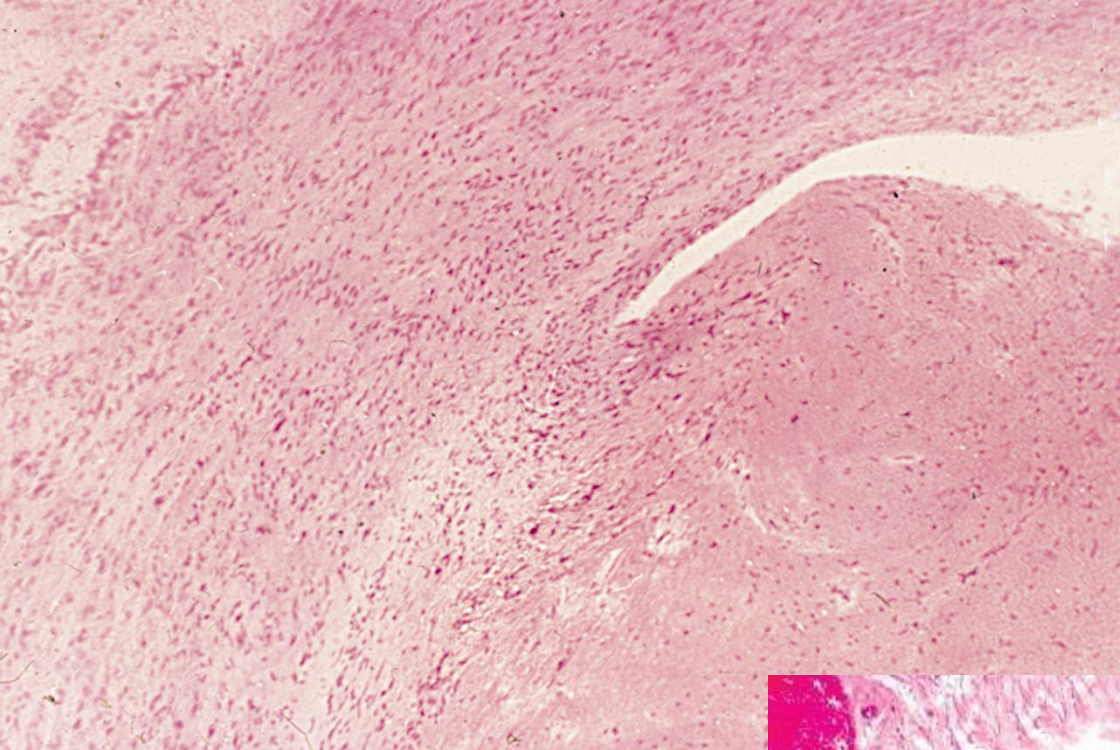
Tromb parietal în vena iliacă

Tromboza venoasă profundă a membrelor inferioare

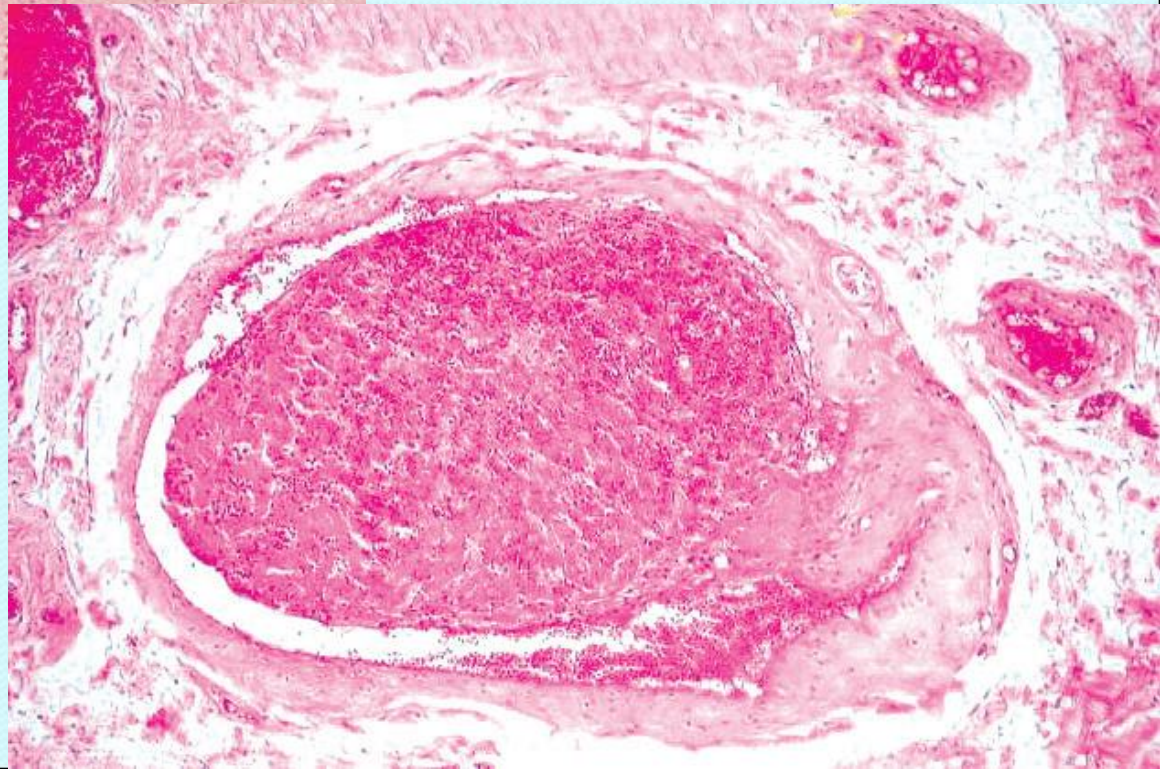


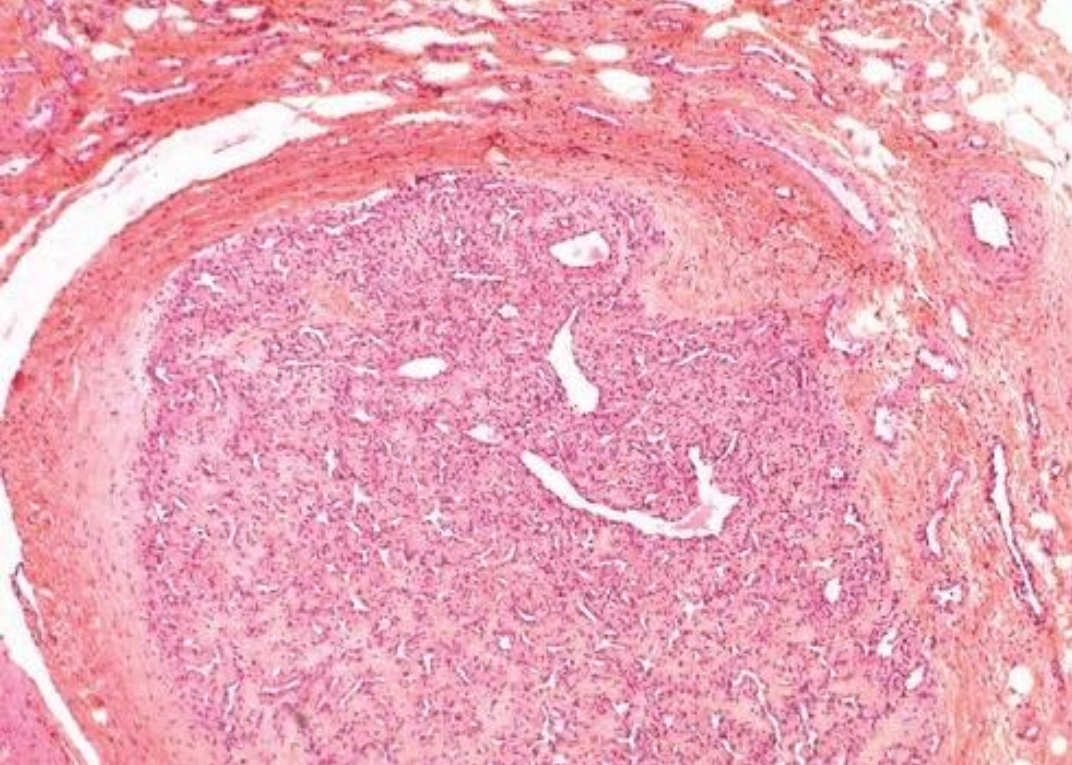


№ 4. Tromb roșu recent în venă. (Colorație H-E.).

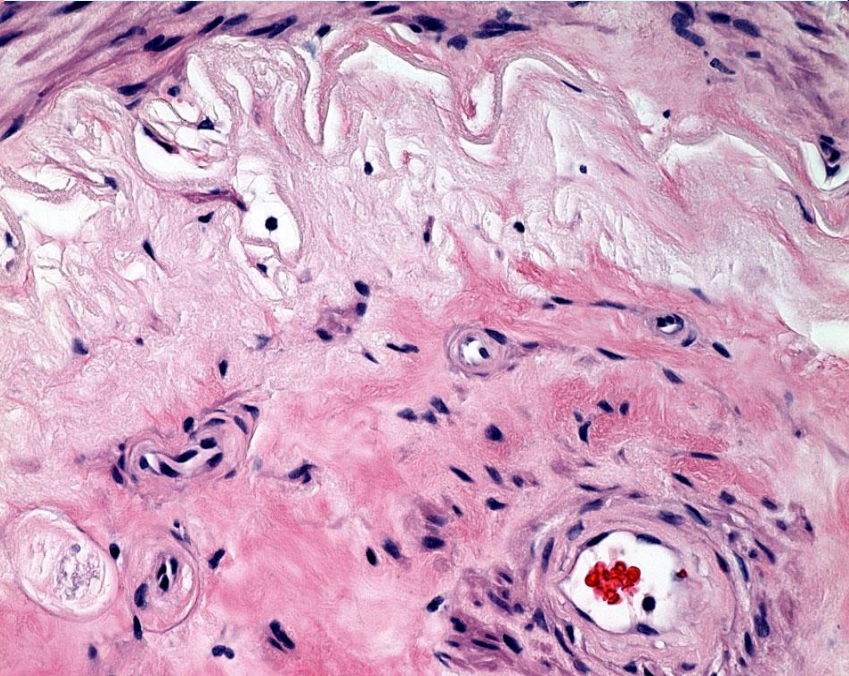
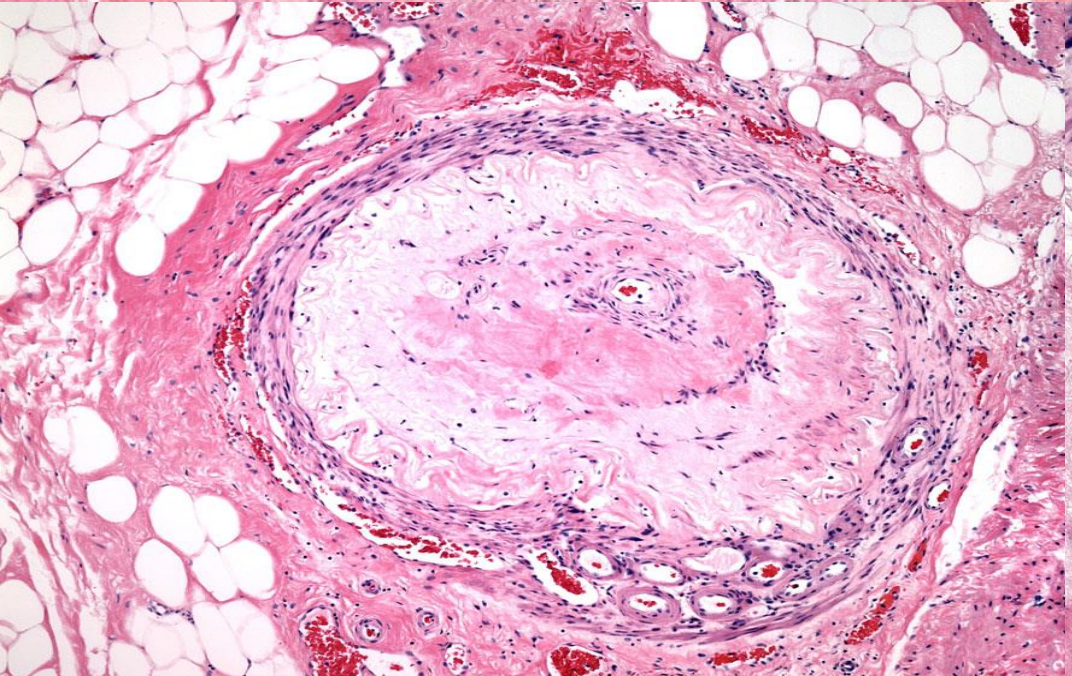


**Tromb în curs de
organizare. (col. H-E.).**

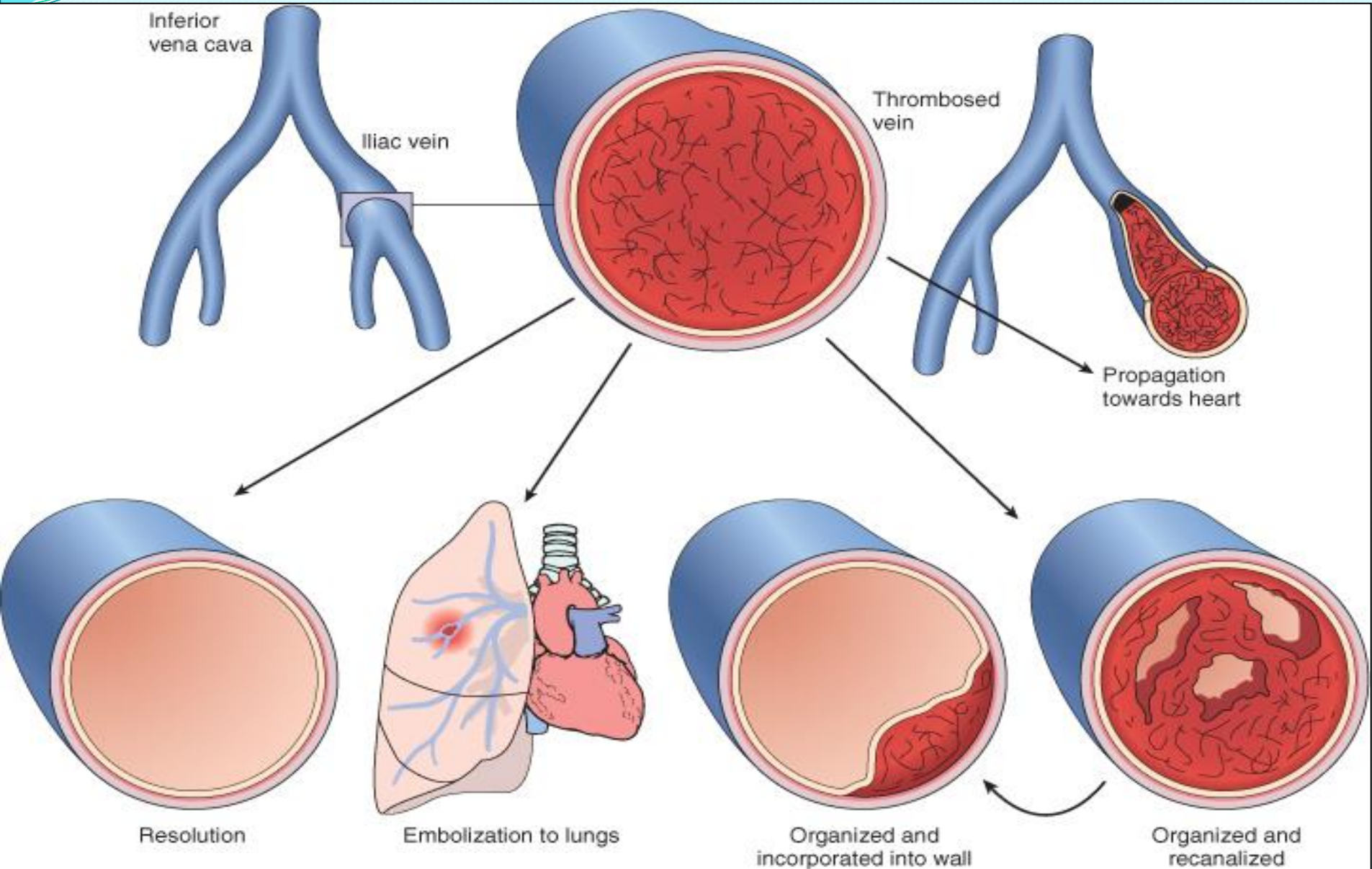




**Tromb
recanalizat
(H-E).**

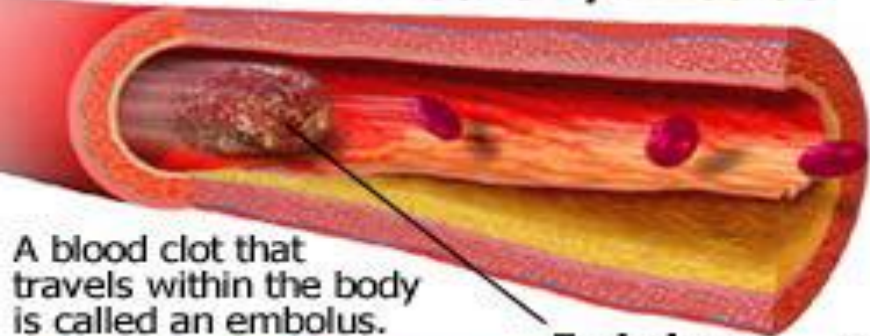

Consecințele trombozei

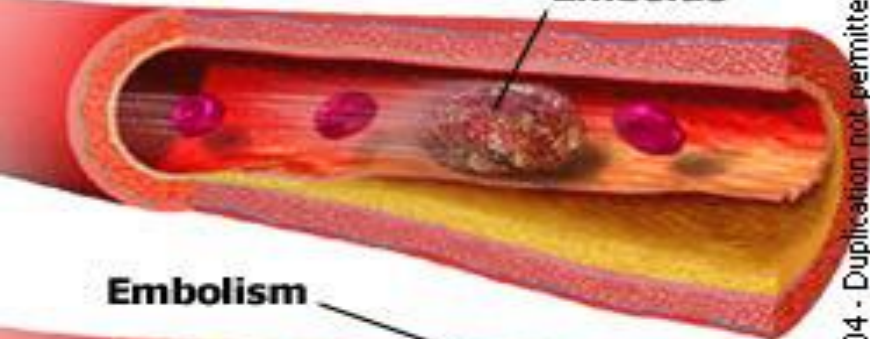


Tromboembolia arterei pulmonare.

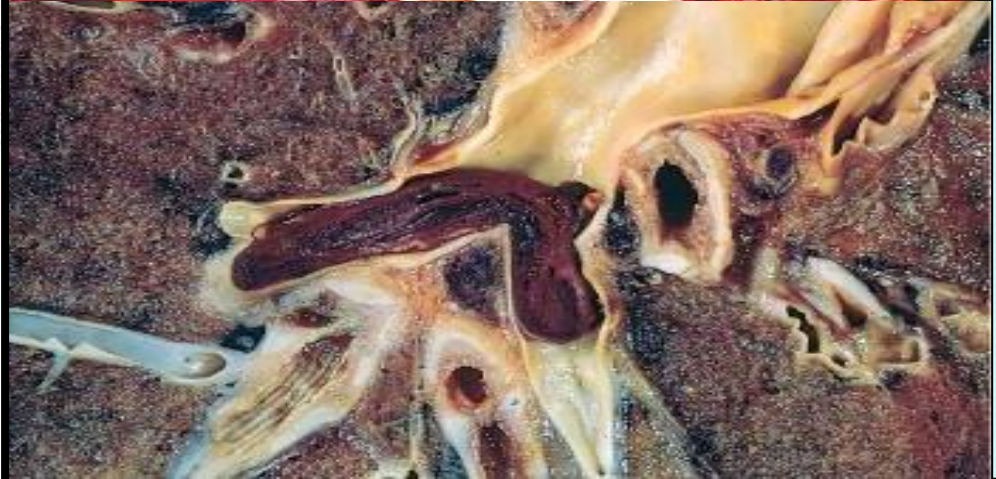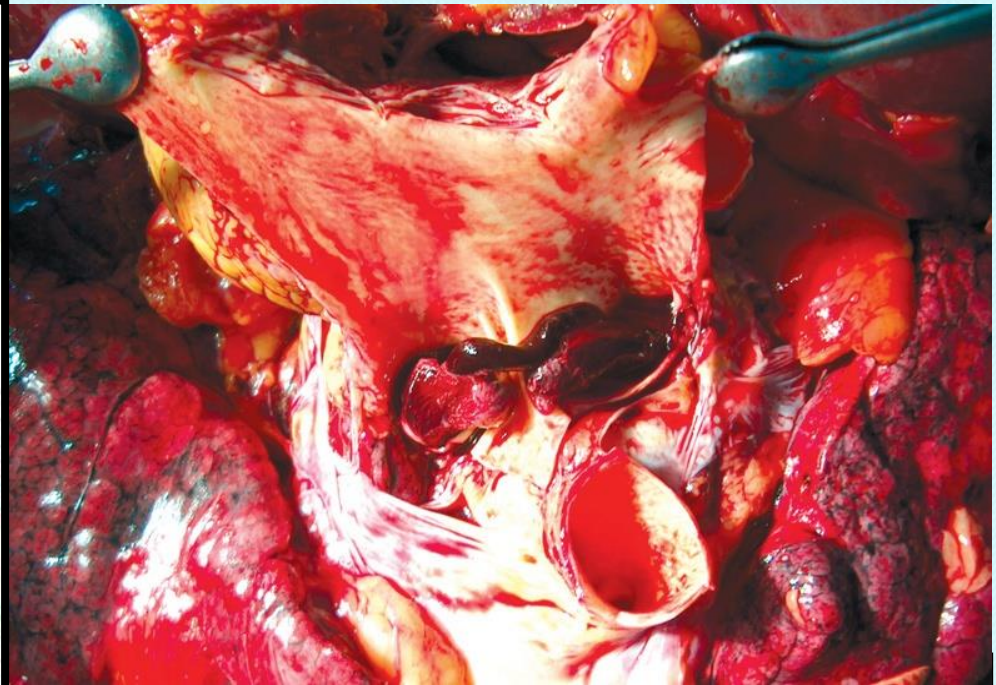
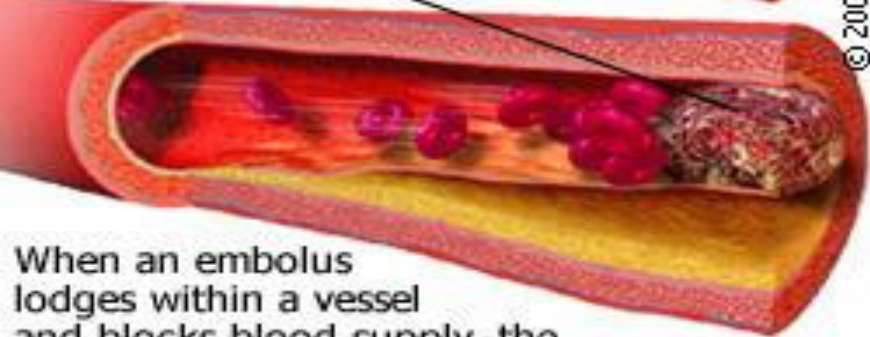
Embolism/Embolus



Embolus

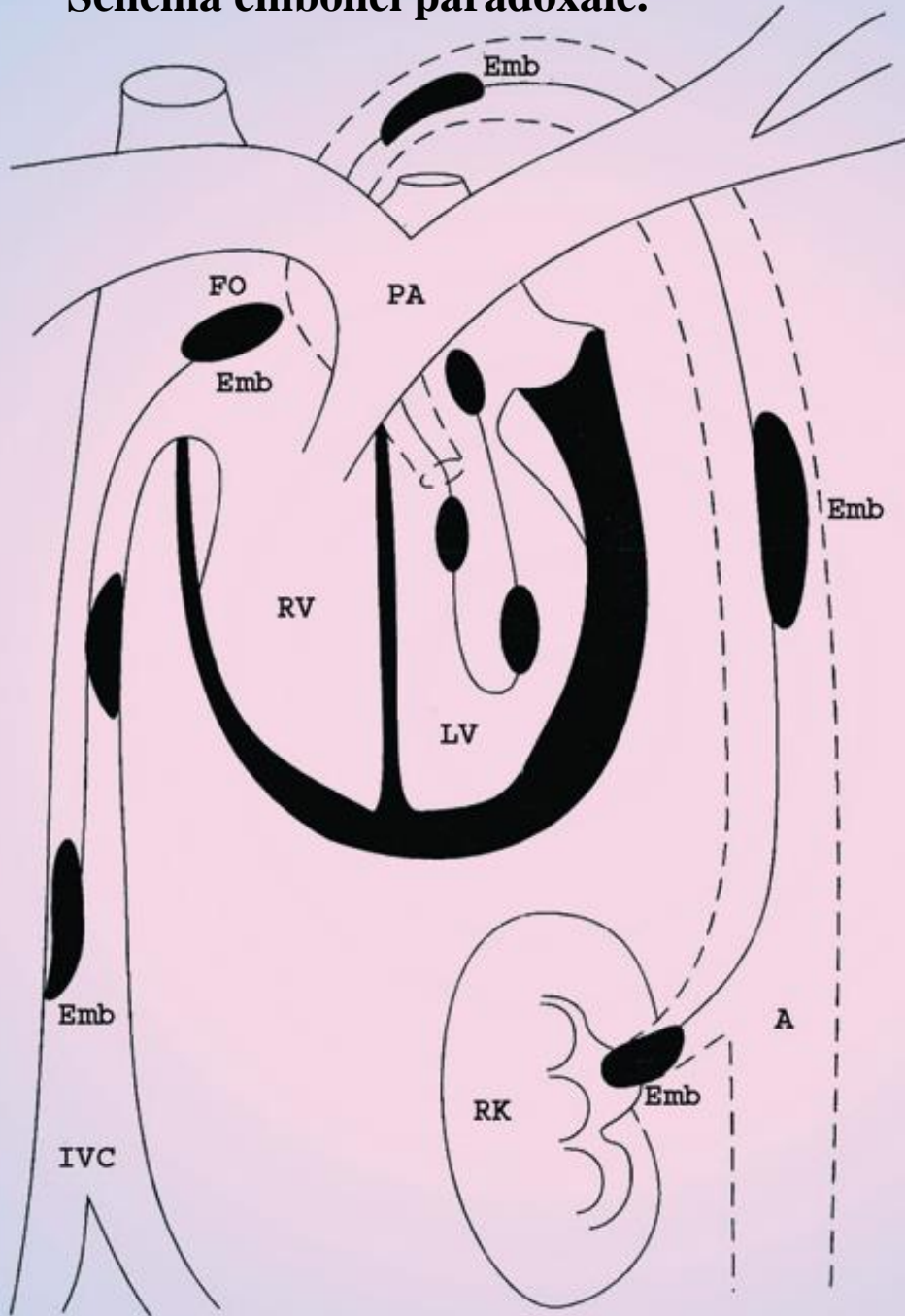


Embolism

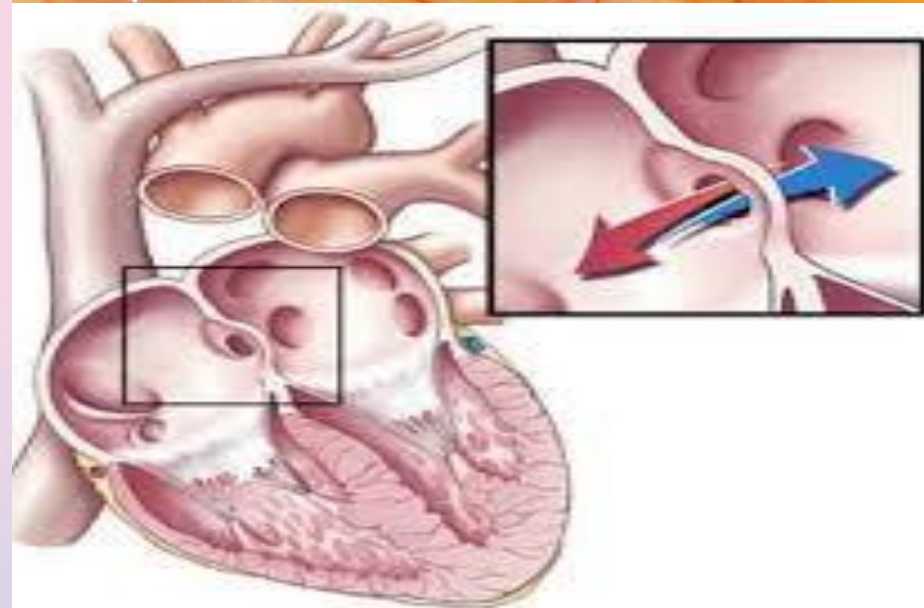
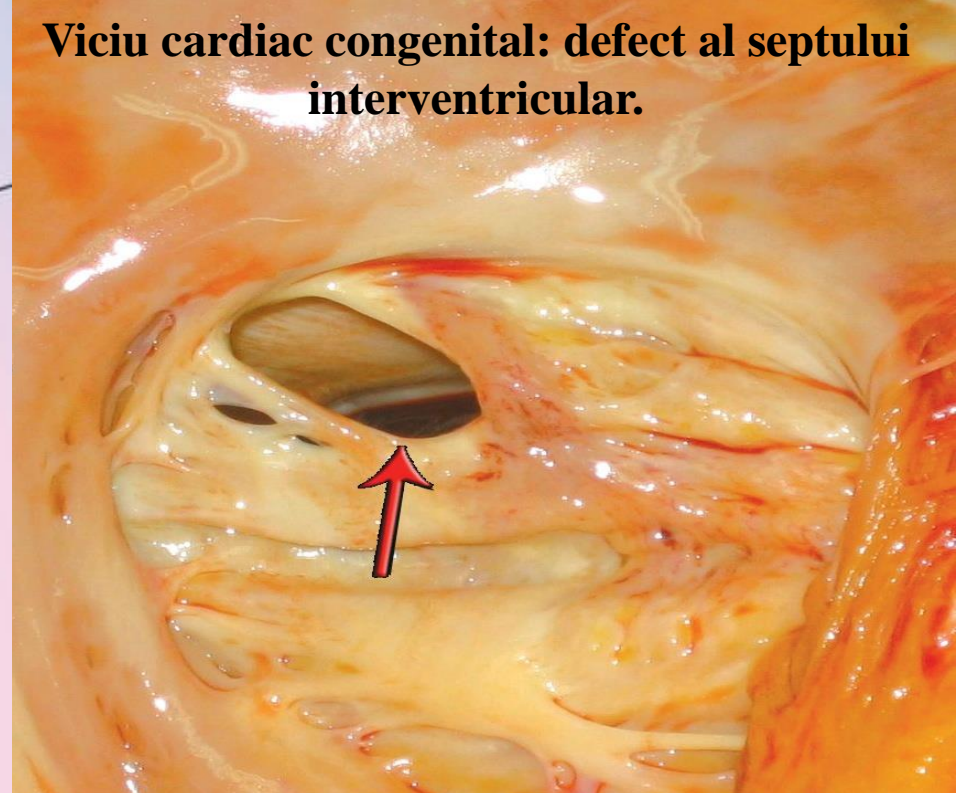


© 2004 - Duplication not permitted

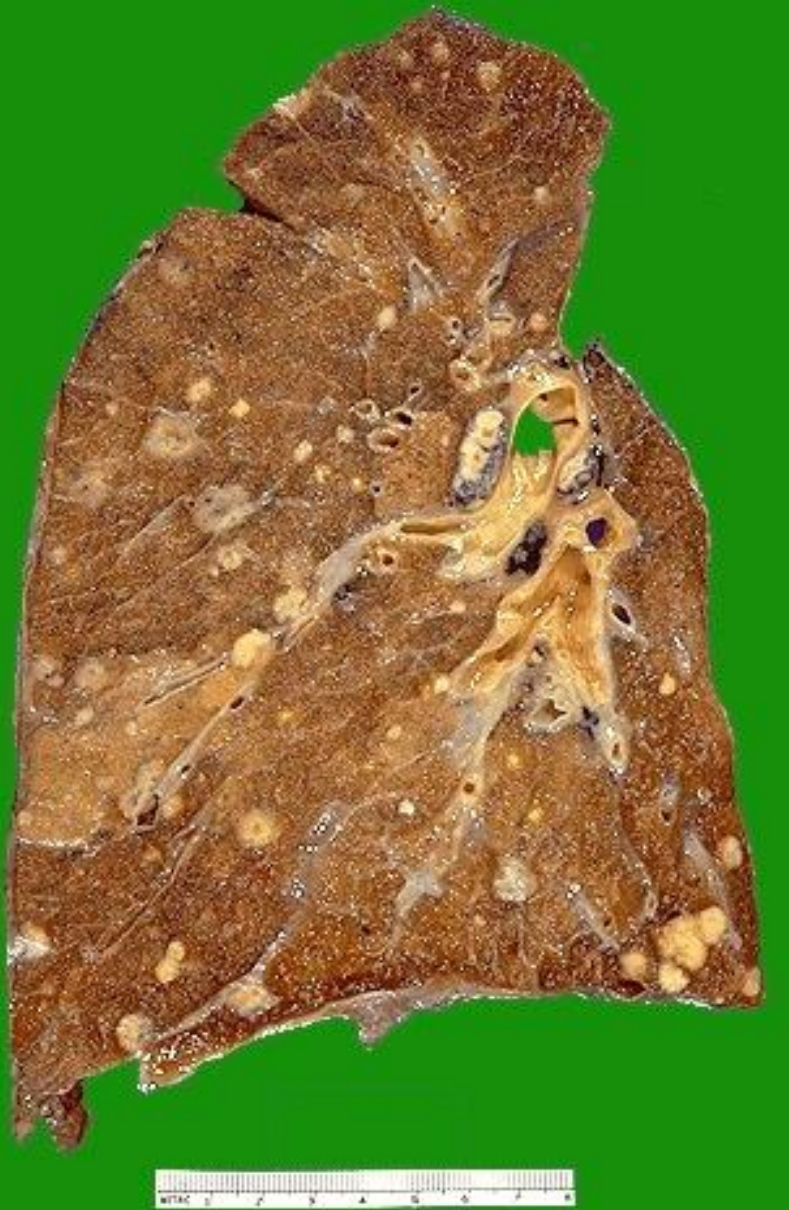Schema emboliei paradoxale.



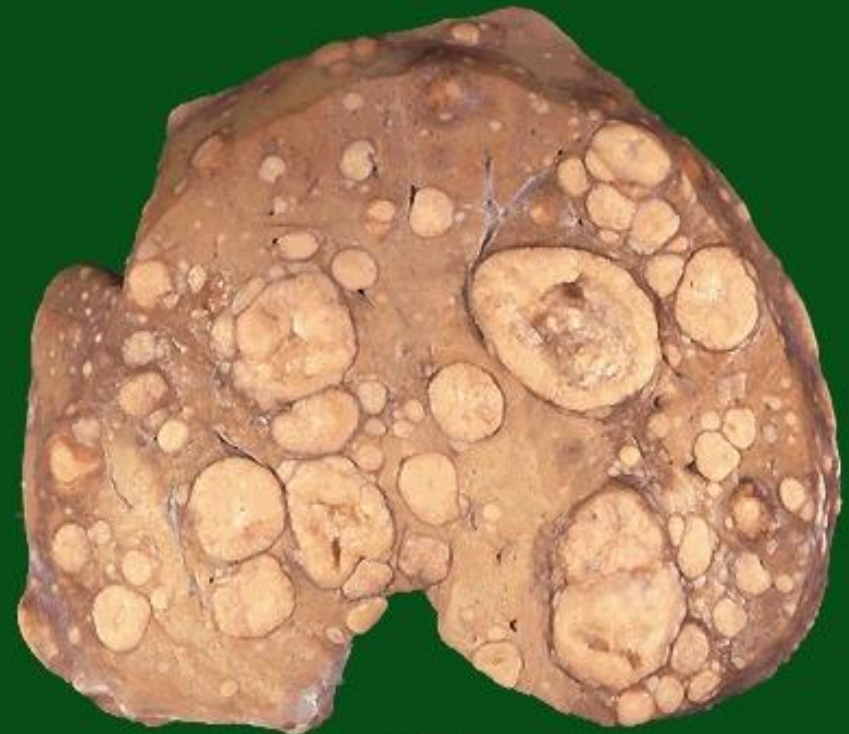Viciu cardiac congenital: defect al septului interventricular.

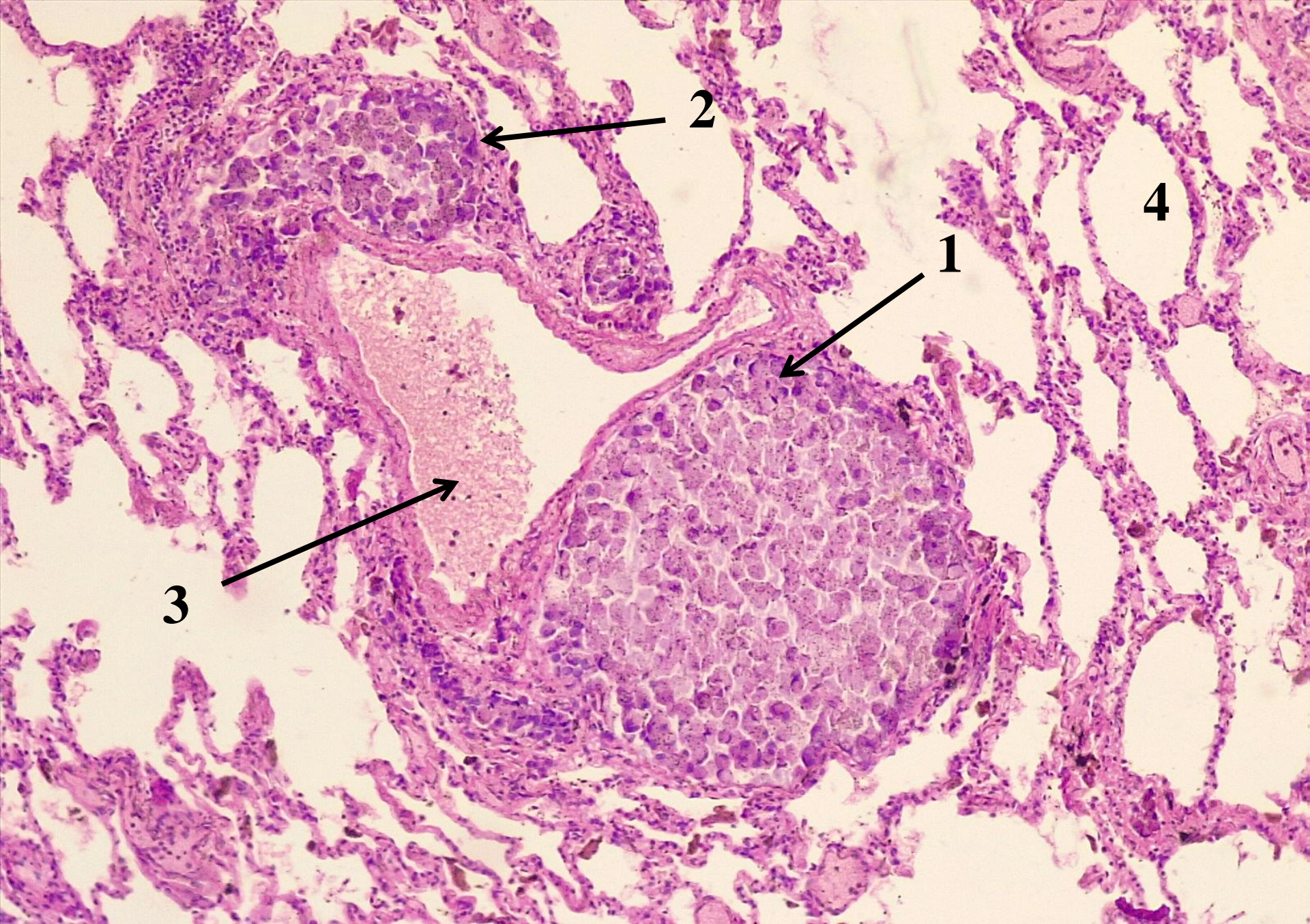


Metastaze de cancer în plămân.



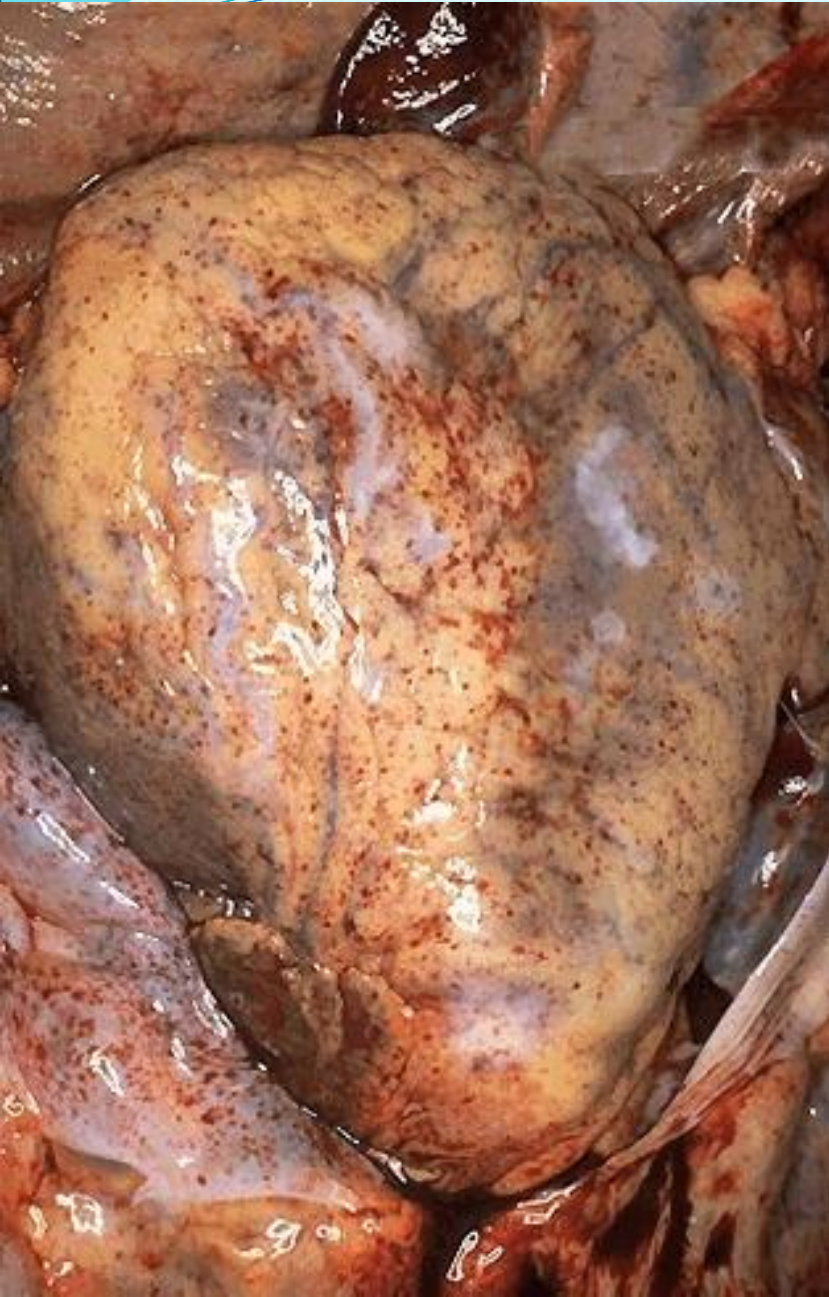Metastaze de cancer în ficat.



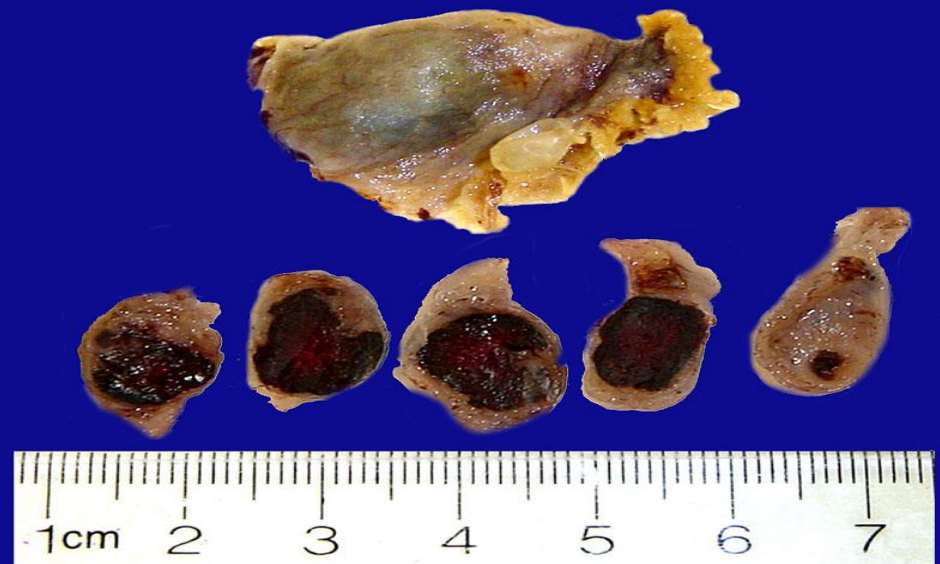

№ 140. Embolia celulară (canceroasă) a vaselor limfatice pulmonare. (Culturație H-E.).

Hemoragiile peteșiale în epicardul inimii.



**Hemoragie (per diabrosin)
în sarcină tubură.**



T.C.S. si L. Pot fi divizate in 3 grupuri

1. Tulburări ale volumului de sânge

- Hiperemie arterială și venoasă**
- Ischemie**

2. Tulburări ale permeabilității pereților vaselor

- Hemoragia**
- Plasmoragia**

3. Tulburări în circulația și starea fizică a sângelui (reologia)

- Staza**
- fenomenul “sludge”**
- Tromboza si embolia**

Hiperemia - creșterea volumului de sânge într-un organ sau țesut.

Poate fi arterială și venoasă, generalizată și locală.

Hiperemia venoasă este cauzată de încetinirea sau diminuarea refluxului sângelui venos în condițiile unei circulații arteriale normale.

Se manifestă prin dilatarea pasivă a venelor și capilarelor cu un exces de sânge în aceste vase.

Hiperemia venoasă generalizată

Este consecința insuficienței cardiace acute sau cronice, având la bază tulburarea activității contractile a inimii (*decompensarea inimii*).

Insuficiența cardiacă acută se întâlnește în

- infarct miocardic,
- miocardită acută,
- endocardită acută cu rupturi valvulare,
- criză hipertensivă etc.

Morfologie se observă:

- a) dilatarea și hiperemia venelor și capilarelor,
- b) infiltrație plasmatică (plasmoragie), edem;
- c) hemoragii perivascularare multiple prin diapedeză;
- d) leziuni distrofice și necrotice.

Aceste leziuni sunt cauzate de hipoxia acută și comprimarea mecanică a elementelor parenchimatoase perivascularare de către vasele dilatate

Insuficiența cardiacă cronică se observă în boli cardiace cronice, de ex.:

- valvulopatii,
- cardioscleroză,
- tulburări grave de ritm și de conducere,
- miocardită cronică,
- pericardită constrictivă

Morfologic se observă aceleași leziuni *plus*:

d) hemosideroză,

e) atrofia și dispariția celulelor

parenchimotoase,

f) scleroza organelor și țesuturilor

(indurtația de stază sau cianotică).

Modificările macroscopice caracteristice ale organelor în hiperemia de stază cronică:

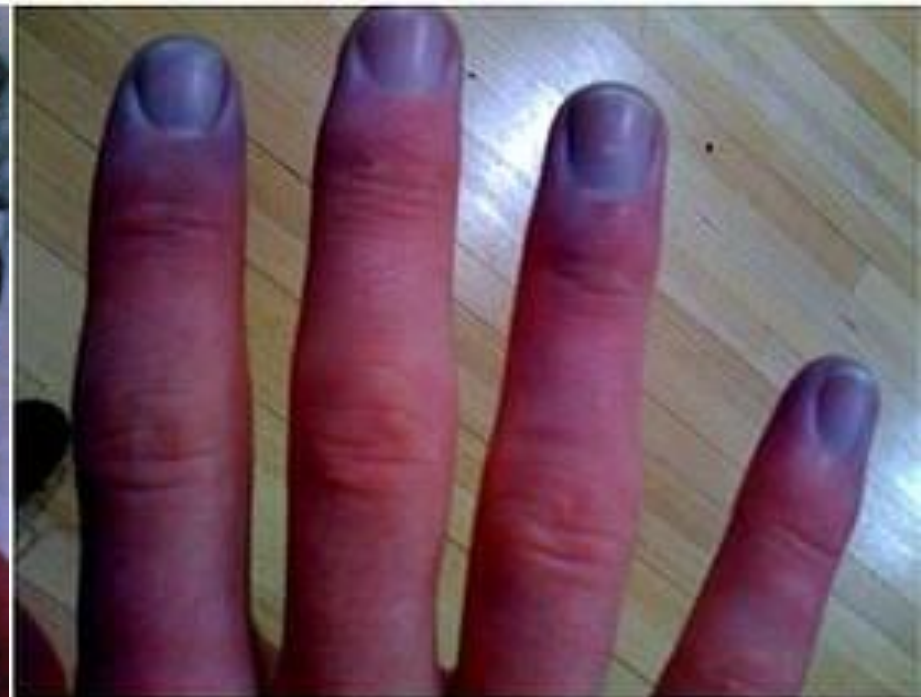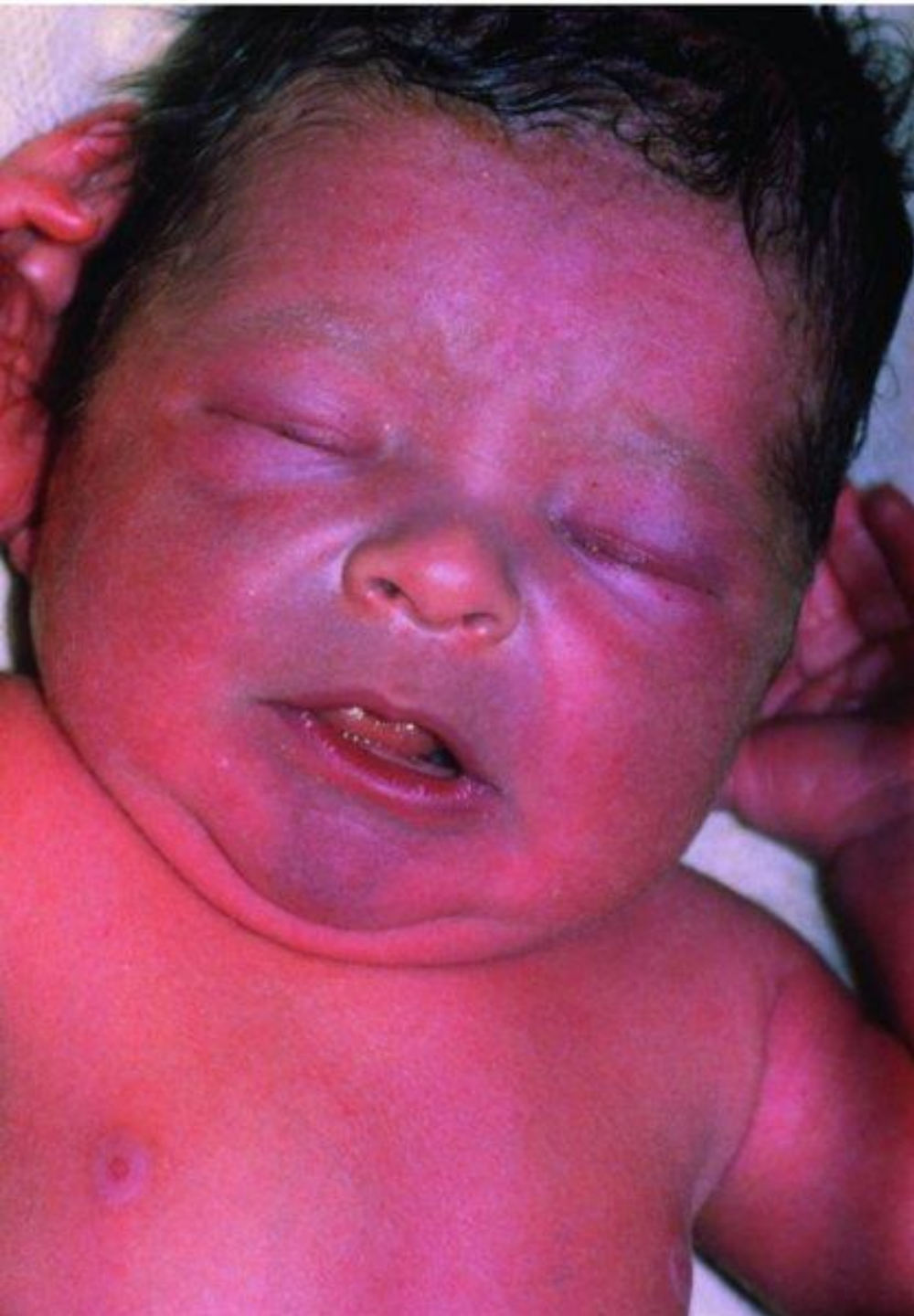- 1) dimensiunile și masa mărite;
- 2) capsula organelor netedă, extinsă;
- 3) consistența crescută, densă;
- 4) culoarea pe secțiune roșie închisă-violacee (*culoarea sângelui venos neoxigenat*);
- 5) de pe suprafața de secțiune se scurge o cantitate abundentă de sânge roșu-negricios.

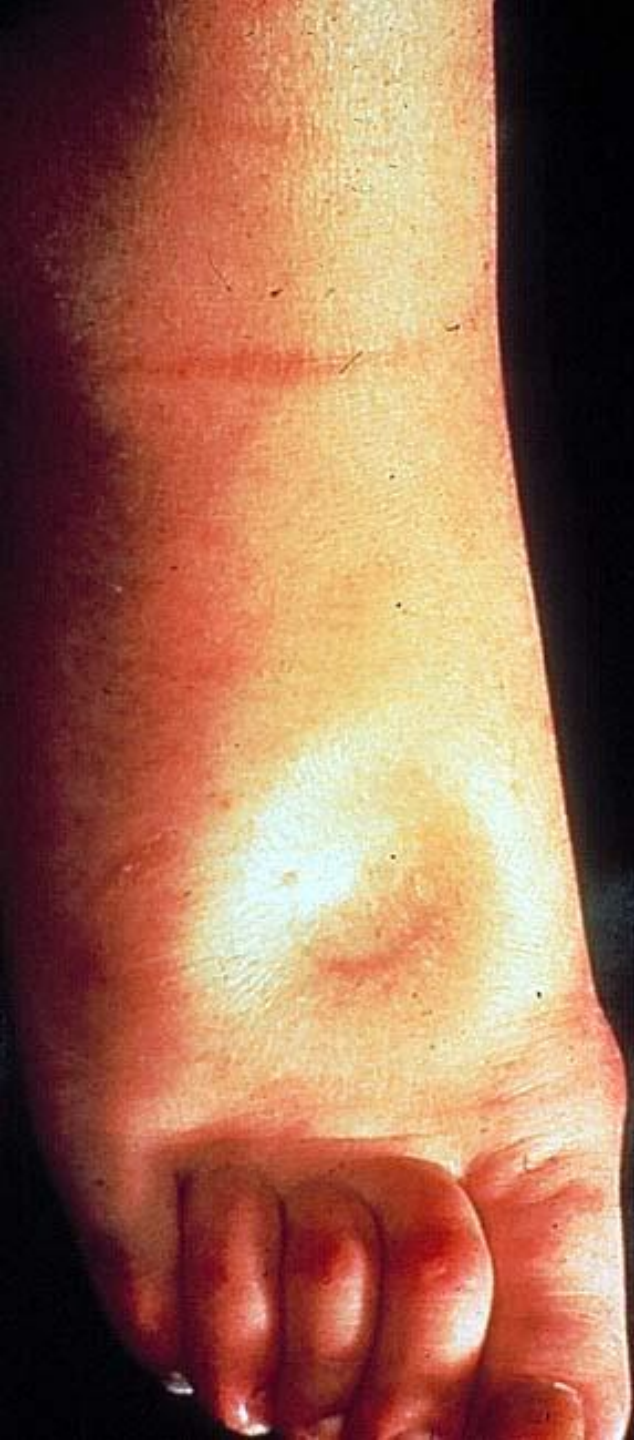Pielea are aspect cianotic, culoare albăstruie-violetă și temperatura scăzută.

Țesutul celuloadipos subcutanat este edemațiat, tumefiat, îndeosebi țesuturile laxe în regiunea membrelor inferioare, organelor genitale externe, pleoapelor.

Edemul cardiac este mai pronunțat în partea inferioară a corpului.

Se poate dezvolta dilatarea varicoasă a venelor, hemosideroza pielii, ulcerații trofice.





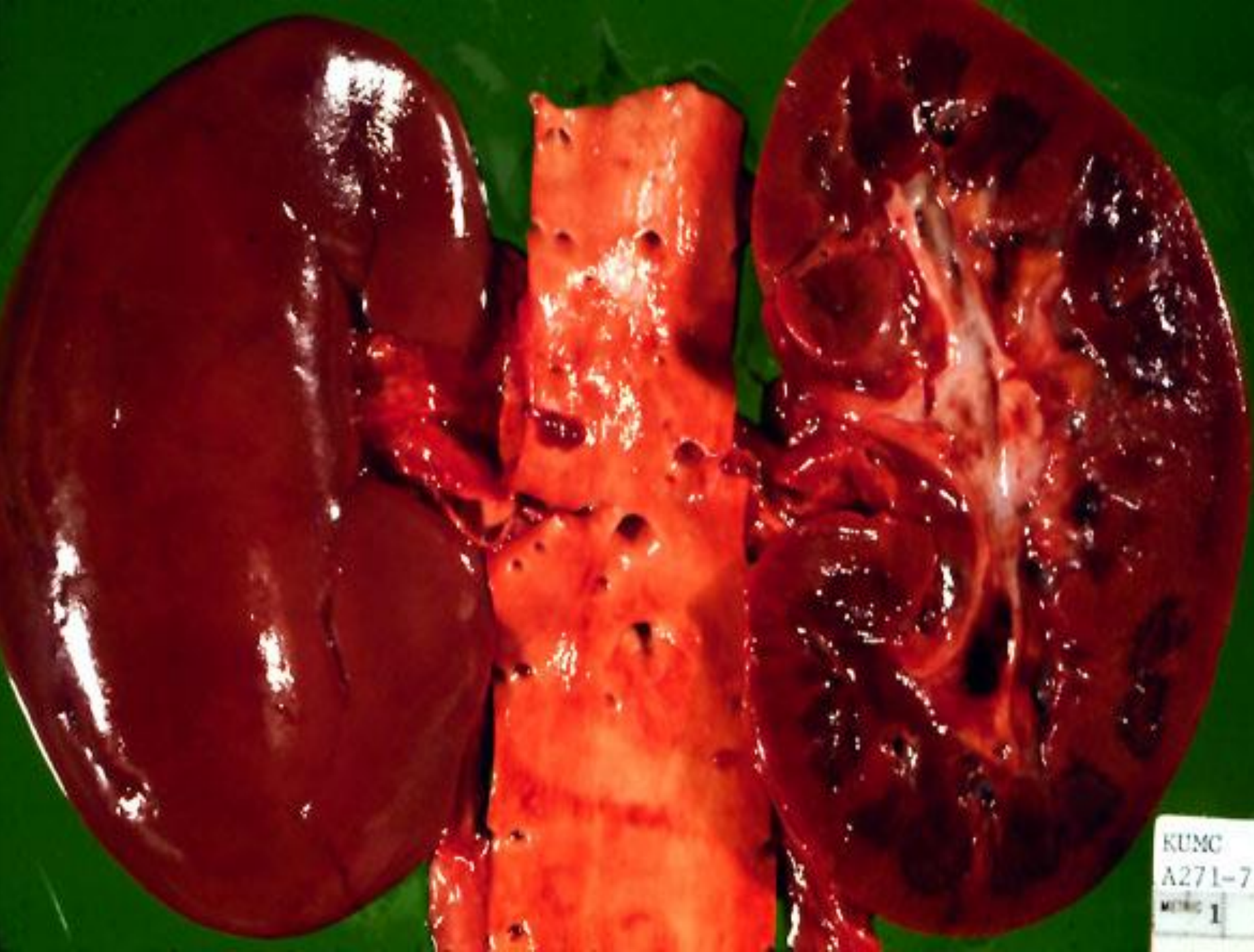
Semnul godeului - la apăsare cu degetul rămâne o depresiune, care nu dispare câteva secunde sau minute.

Rinichii și splina - indurație cianotică (de stază).

Cavitățile seroase - acumulări de lichid de edem

– **hidropizia** cavităților respective:

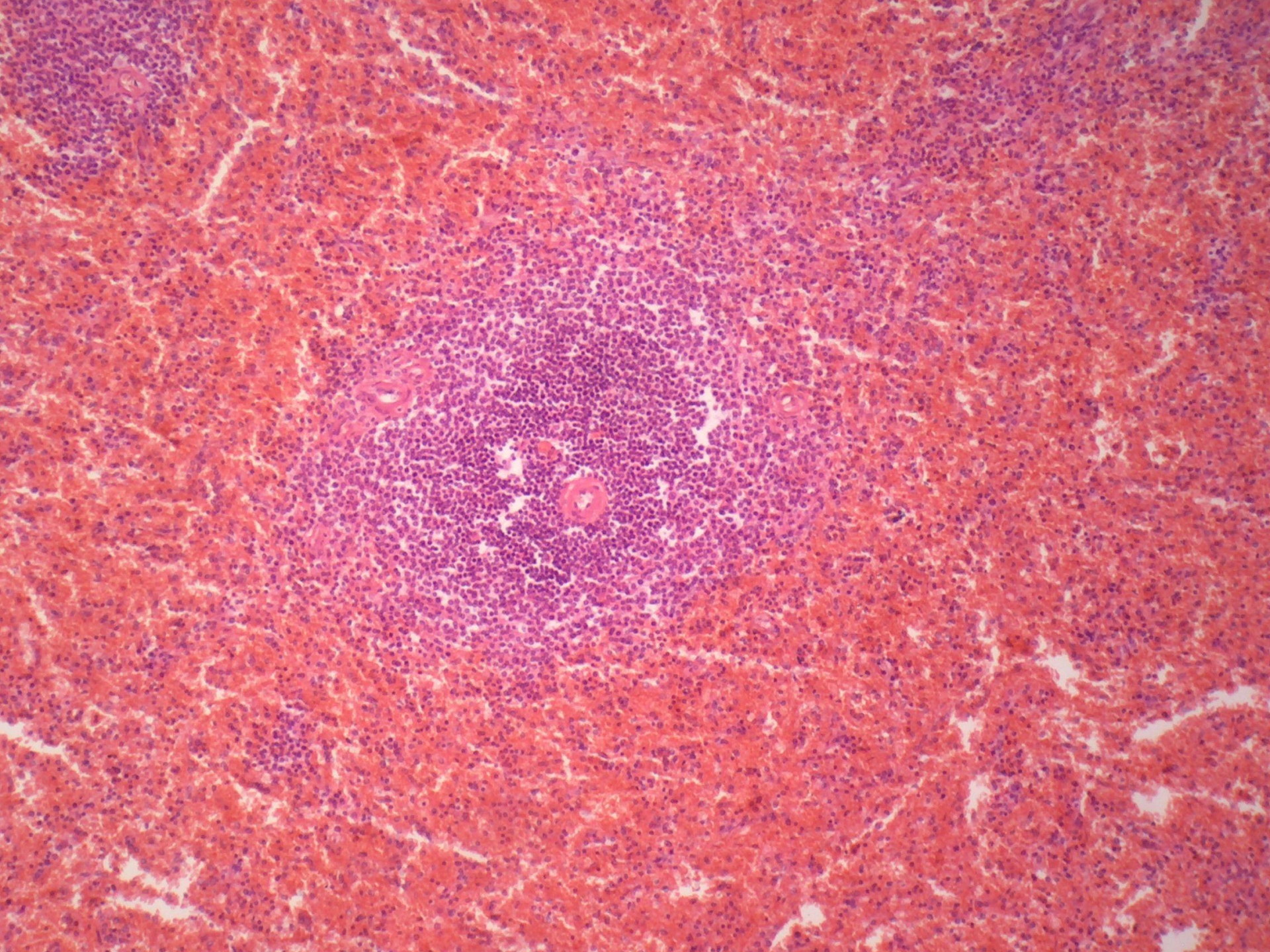
- *hidrotorax,*
- *hidropericard,*
- *ascită sau hidroperitoneu.*



KUMC

A271-73

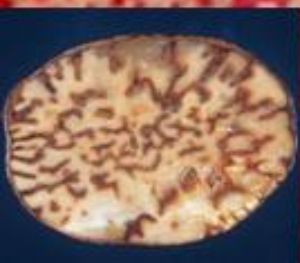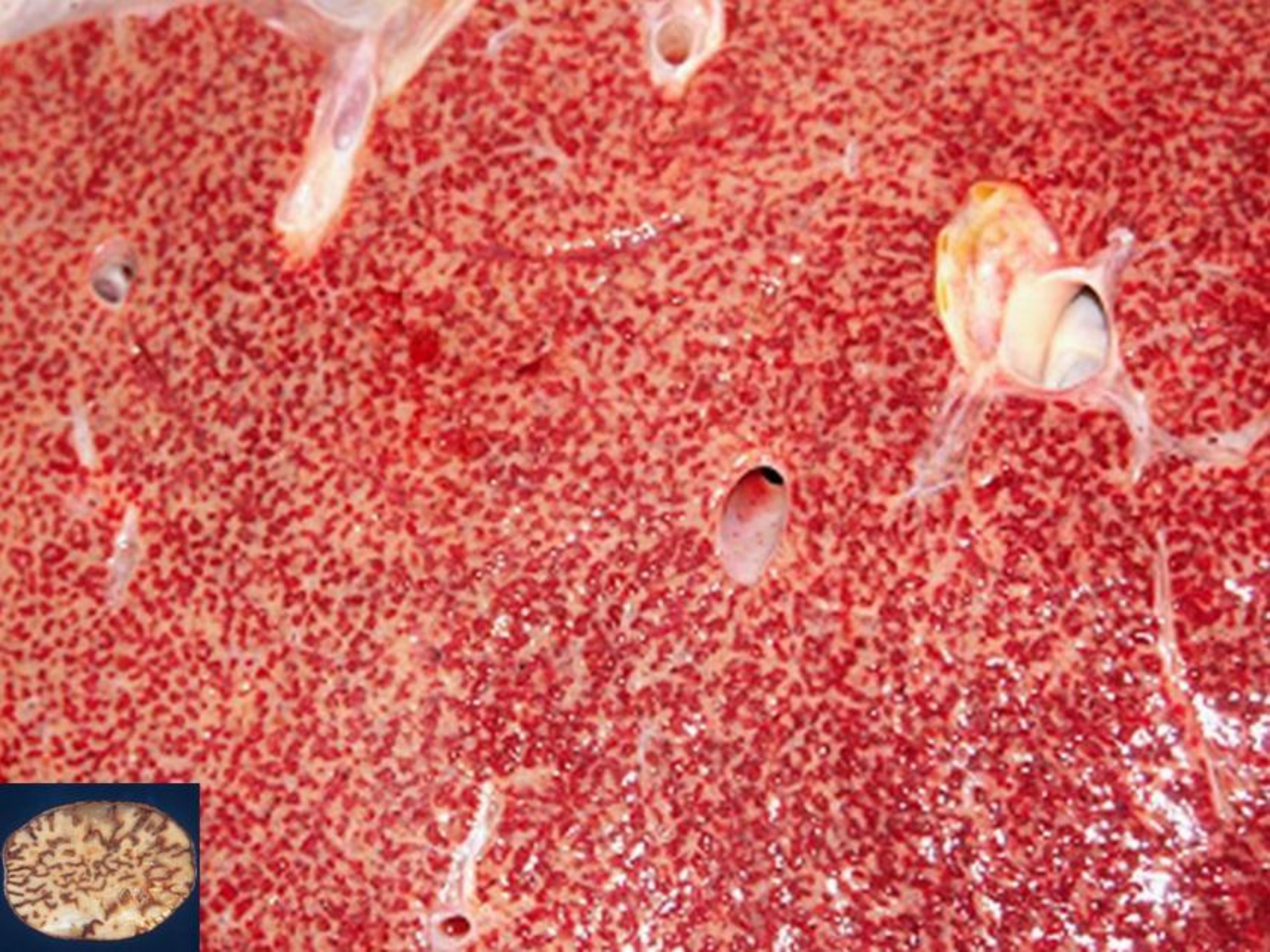slide 1



Ficatul - mărit în dimensiuni și masă, capsula extinsă, netedă, consistența crescută, marginea anterioară rotunjită, pe secțiune desenul lobular foarte accentuat - aspect caracteristic pestriț, asemănător cu miezul nucii muscad – ***ficat muscad (ficat cardiac)***.

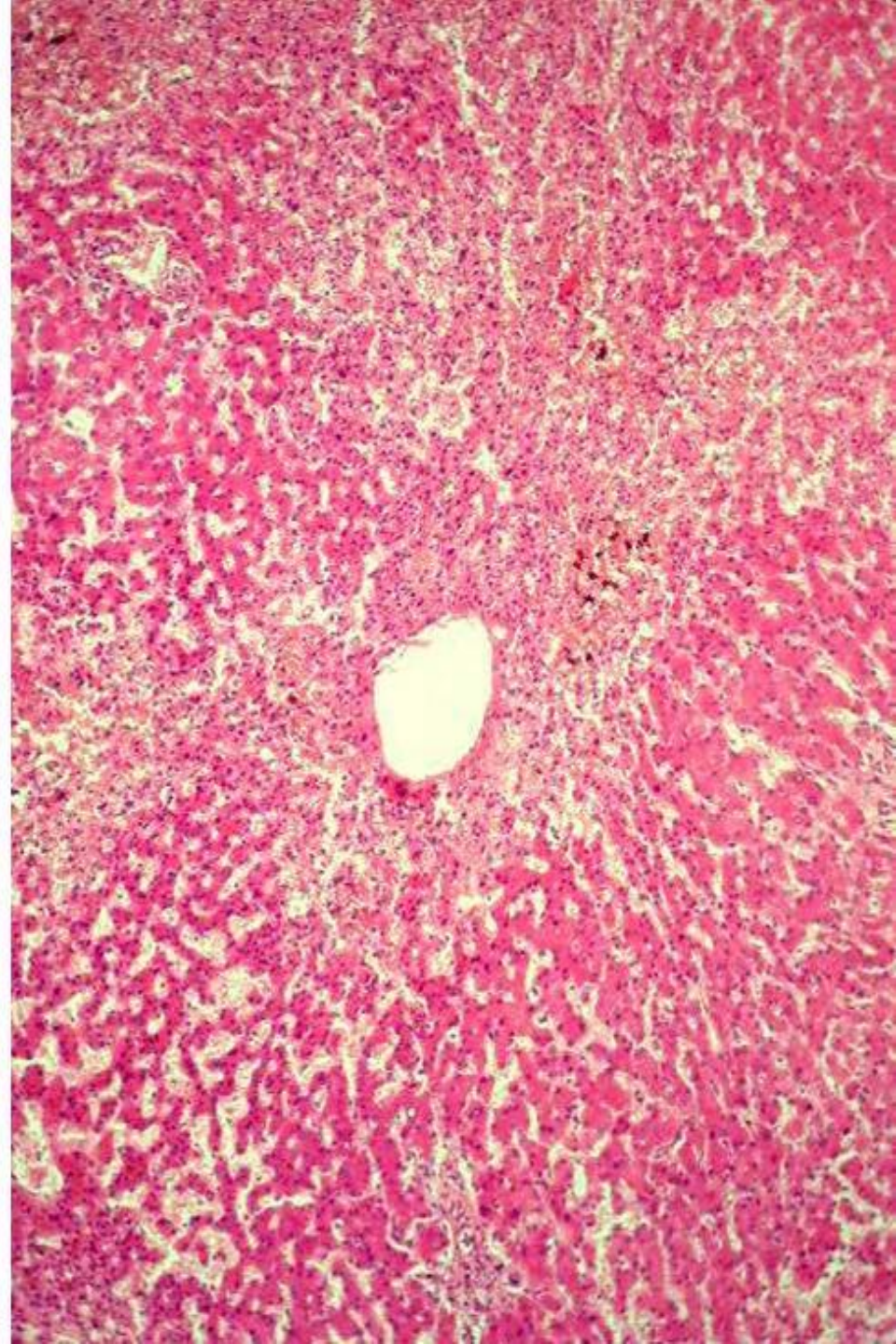
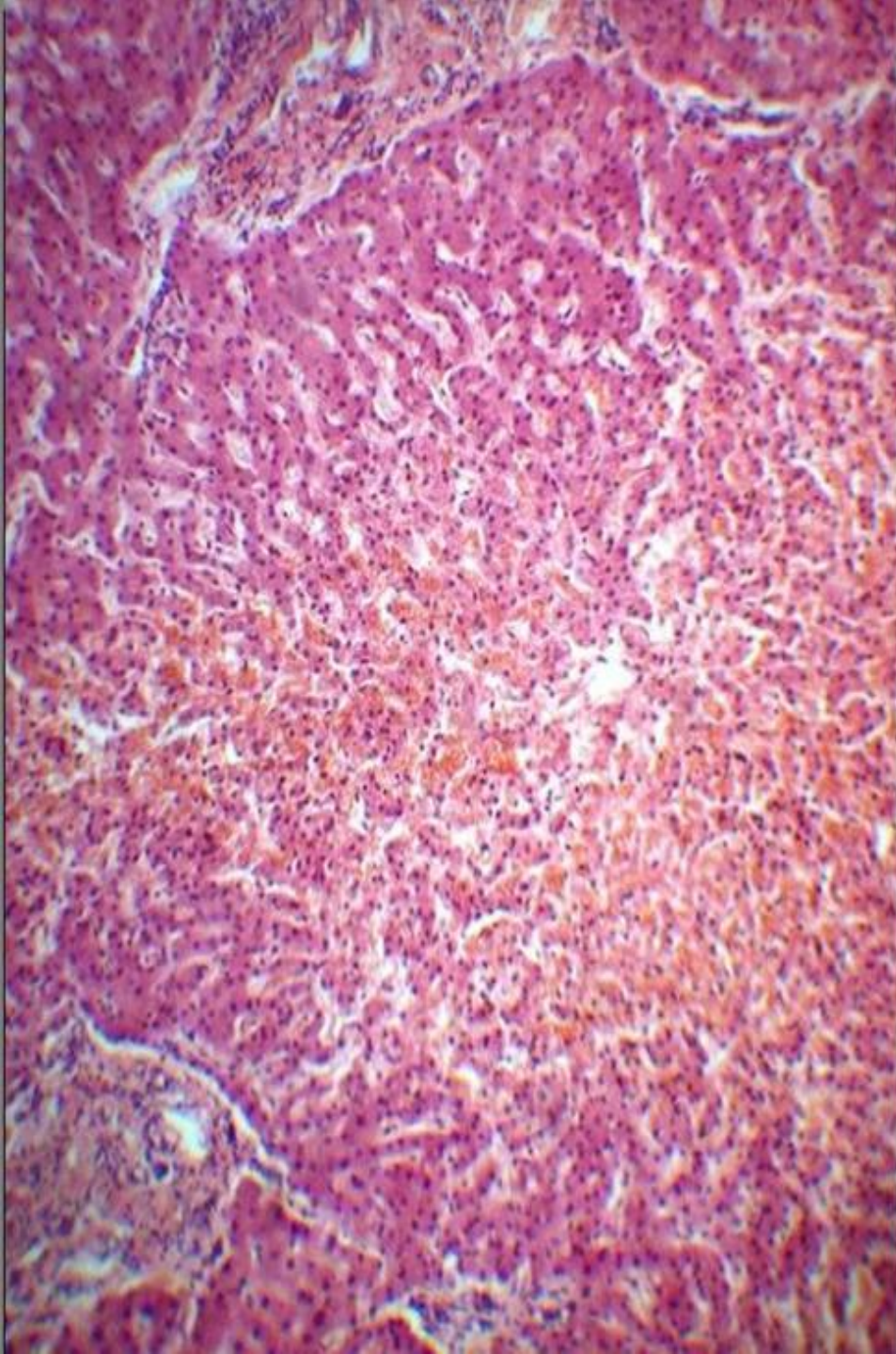
Aspectul pestriț al ficatului se datorează particularităților circulației sanguine și angioarhitectonicii organului.

Consecințe – ciroza de stază (cardiacă) a ficatului.

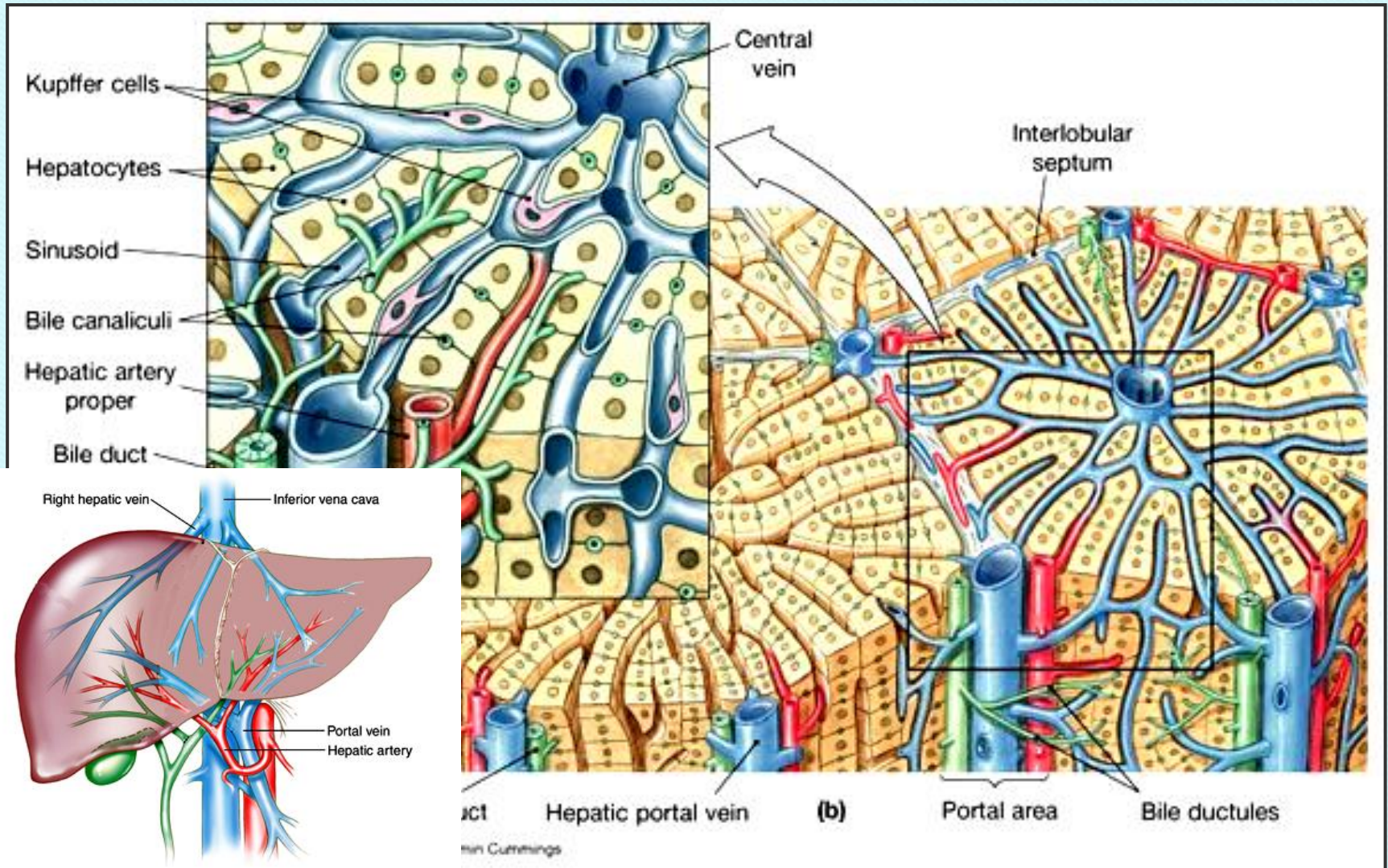




Nucă muscat



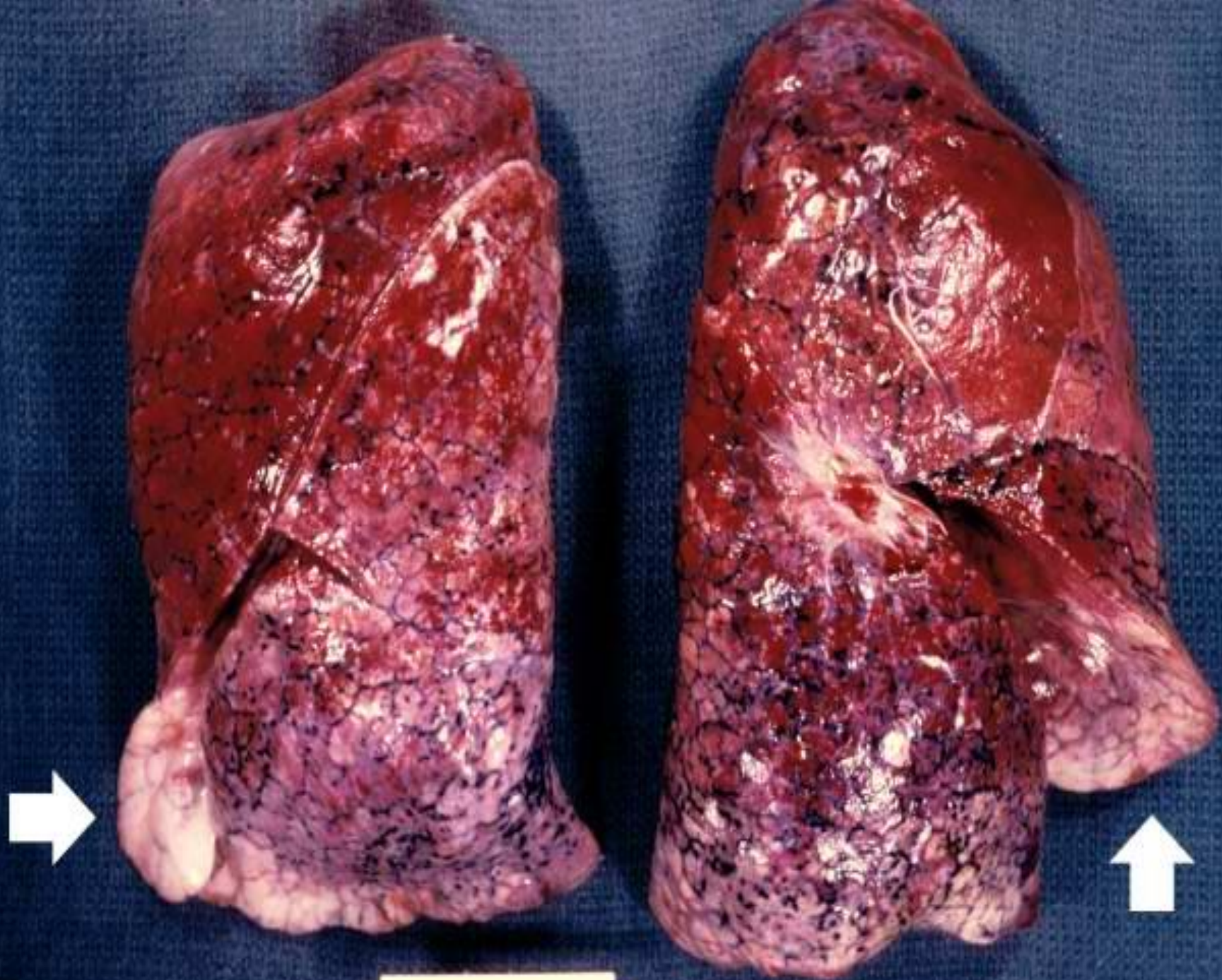
Circulația sanguină hepatică

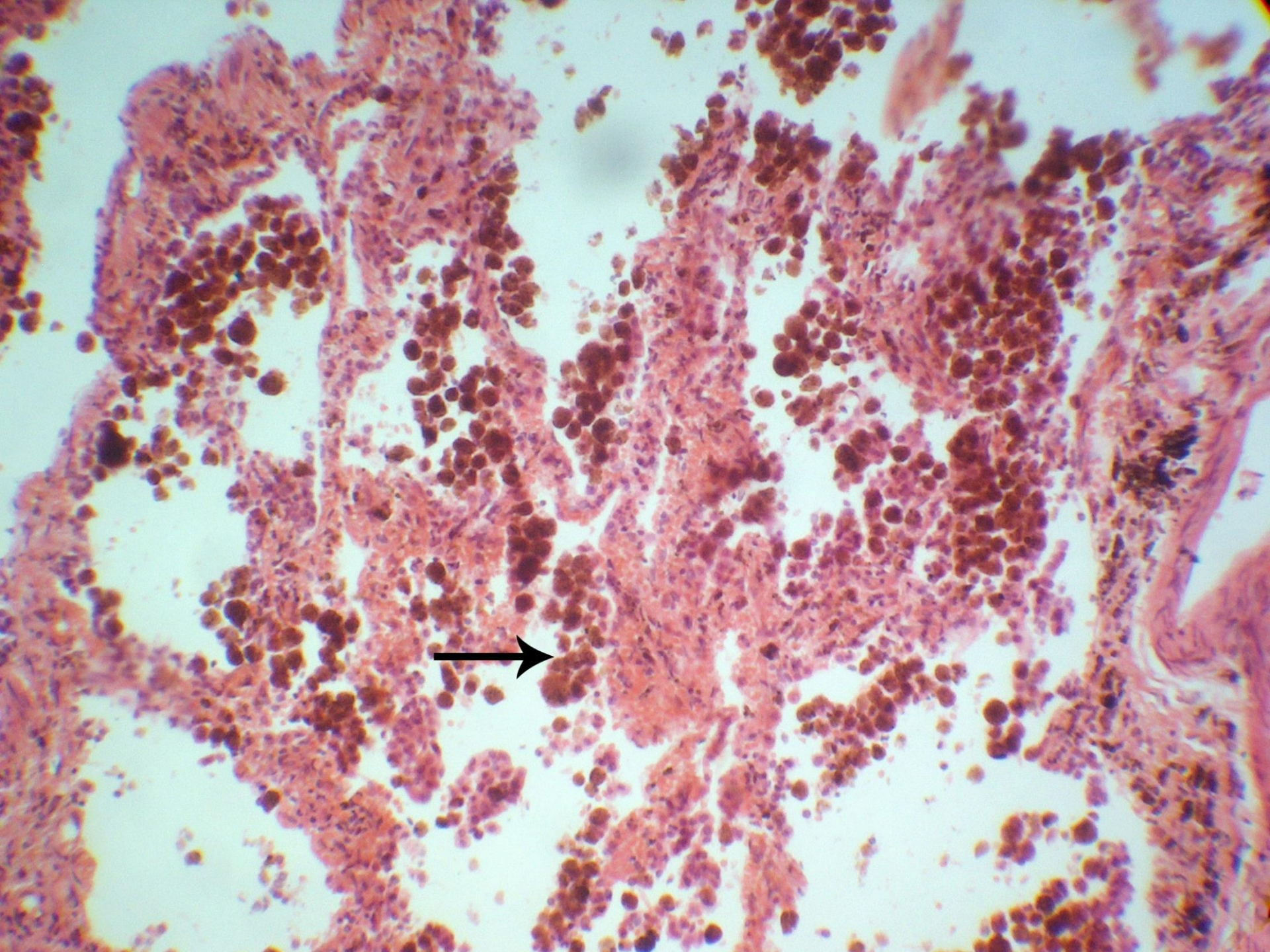


Plămâni - măriți în volum și masă, consistența densă, pe secțiune au culoare brună, iar porozitatea parenchimului este micșorată – **indurația brună a plămânilor.**

Culoarea brună se datorează hemosiderozei care este mai pronunțată comparativ cu alte organe, iar consistența densă – sclerozei septurilor alveolare.

Celulele cu pigment hemosiderinic se numesc **celule cardiace.**





Insuficiența cardiacă stângă - se afectează cu
predominanță plămâni;
*în alte organe staza venoasă este mai puțin
pronunțată.*

Insuficiența cardiacă dreaptă - se afectează
ficatul, splina, rinichii, țesutul subcutanat
(anasarcă), creierul, cavitățile seroase (hidropizie);
în plămâni staza venoasă este mai slab pronunțată.

Insuficiența cardiacă stângă - se afectează cu
predominanță plămâni;
*în alte organe staza venoasă este mai puțin
pronunțată.*

Insuficiența cardiacă dreaptă - se afectează
ficatul, splina, rinichii, țesutul subcutanat
(anasarcă), creierul, cavitățile seroase (hidropizie);
în plămâni staza venoasă este mai slab pronunțată.

Hiperemie venoasa locala: 1. derelagrarea refluxului singelui venos da la un organ cu inchiderea lumenului venei cu tromb sau embol sau prin comprimare din exterior:

- *Hiperemia TGI in tromboza venei porte*
- *SDR. Budd-Chiari – tromboflebita obliteranta a venelor hepatice- ficat muscad.*
- *Tromboza venei renale- Ind.Cian. renala*

2. Dezvoltarii colateralelor venoase

- *Anastamozele porto-cavale*

Hiperemie arteriala: creșterea a volumului de sânge într-un organ sau țesut datorită afluxului de sânge arterial.

**Fiziologica - hiperemie functionala
- hiperemie reflexa**

- Caracter general – creșterea numărului de eritrocite în sângele circulant*
- Caracter local*

1. *Angeoneurotica(neuroparalitica)*
2. *Colaterala*
3. *Postanemica*
4. *Exvacua generala, și locala*
5. *Inflamatorie*
6. *Pe fond de fistula arterio-venoasa*

Ischemia - reducerea sau suprimarea aportului de sânge arterial într-un țesut sau organ, circulația venoasă fiind normală.

Macroscopic - organul ischemiat este redus în dimensiuni, temperatura scăzută, culoarea palidă.

Variantele ischemiei:

- 1) Angiospastică** – spasmul arterei sub acțiunea factorilor vasoconstrictori (*în hipertensiunea arterială, ateroscleroză, endarterita obliterantă*).
- 2) Prin obturație** – tromboza, embolia, inflamația peretelui arterial, proliferarea țesutului conjunctiv (*în ateroscleroză, endarterita obliterantă, vasculitele productive*).

3) Prin compresiune – comprimarea arterei din exterior (*în tumori, acumulări de lichid, ligaturi, exostoze*).

4) Prin redistribuirea sângelui – când are loc pătrunderea unei cantități importante de sânge într-o zonă, care în prealabil a fost ischemiată (*de ex., ischemierea creierului după eliminarea rapidă a lichidului de ascită din cavitatea abdominală la bolnavii cu ciroză hepatică*).

Cauzele mai frecvente ale ischemiei:

- tromboza,**
- embolia**
- angiospasmul.**

Consecințele:

ischemia acută → leziuni distrofice și necrotice;

(în ischemia obstructivă îndelungată se poate dezvolta necroza ischemică – infarct sau gangrenă);

ischemia cronică → atrofia și scleroza organelor.

Infarctul - necroza unei porțiuni de organ sau a unui organ întreg cauzată de întreruperea irigației cu sânge, este o consecință a ischemiei (*necroză vasculară sau ischemică*).

Cauzele nemijlocite ale infarctului:

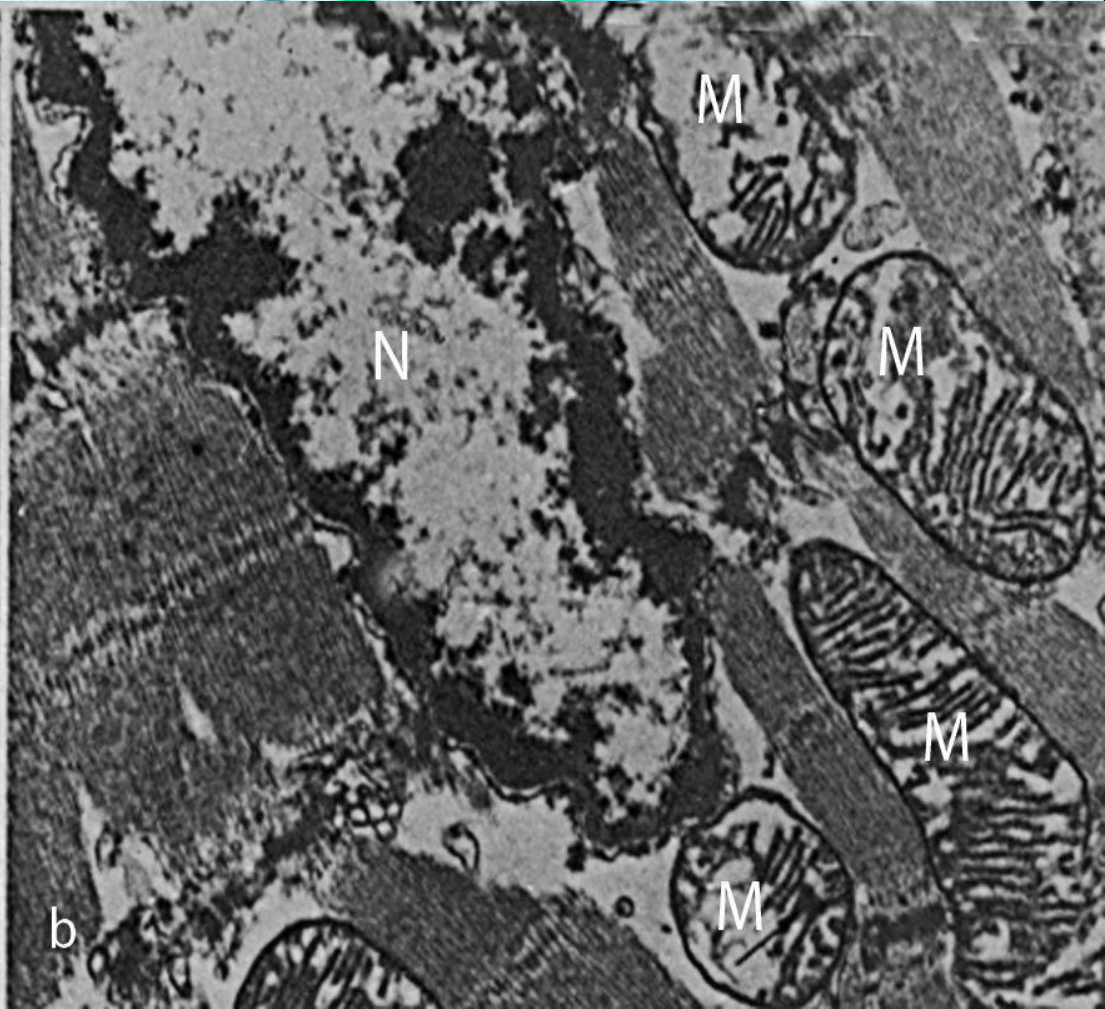
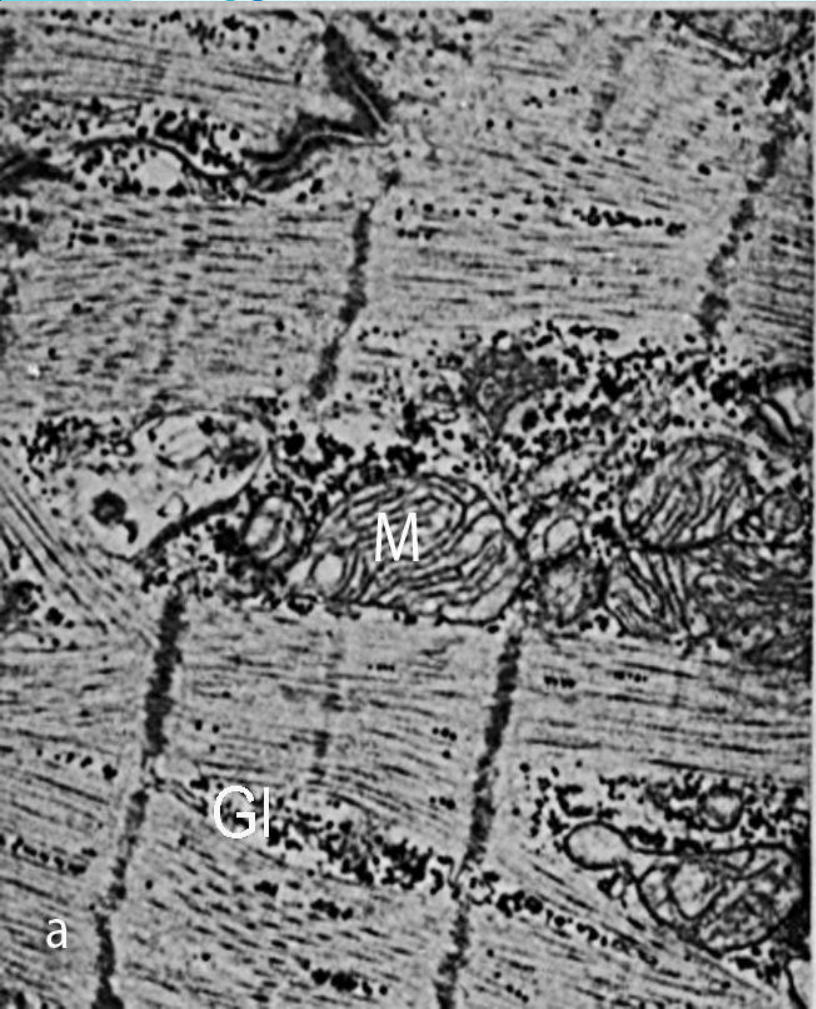
- a) spasmul prelungit,
- b) tromboza,
- c) embolia,
- d) suprasolicitarea funcțională a organului în condițiile irigației lui insuficiente cu sânge.


Stadiile infarctului:

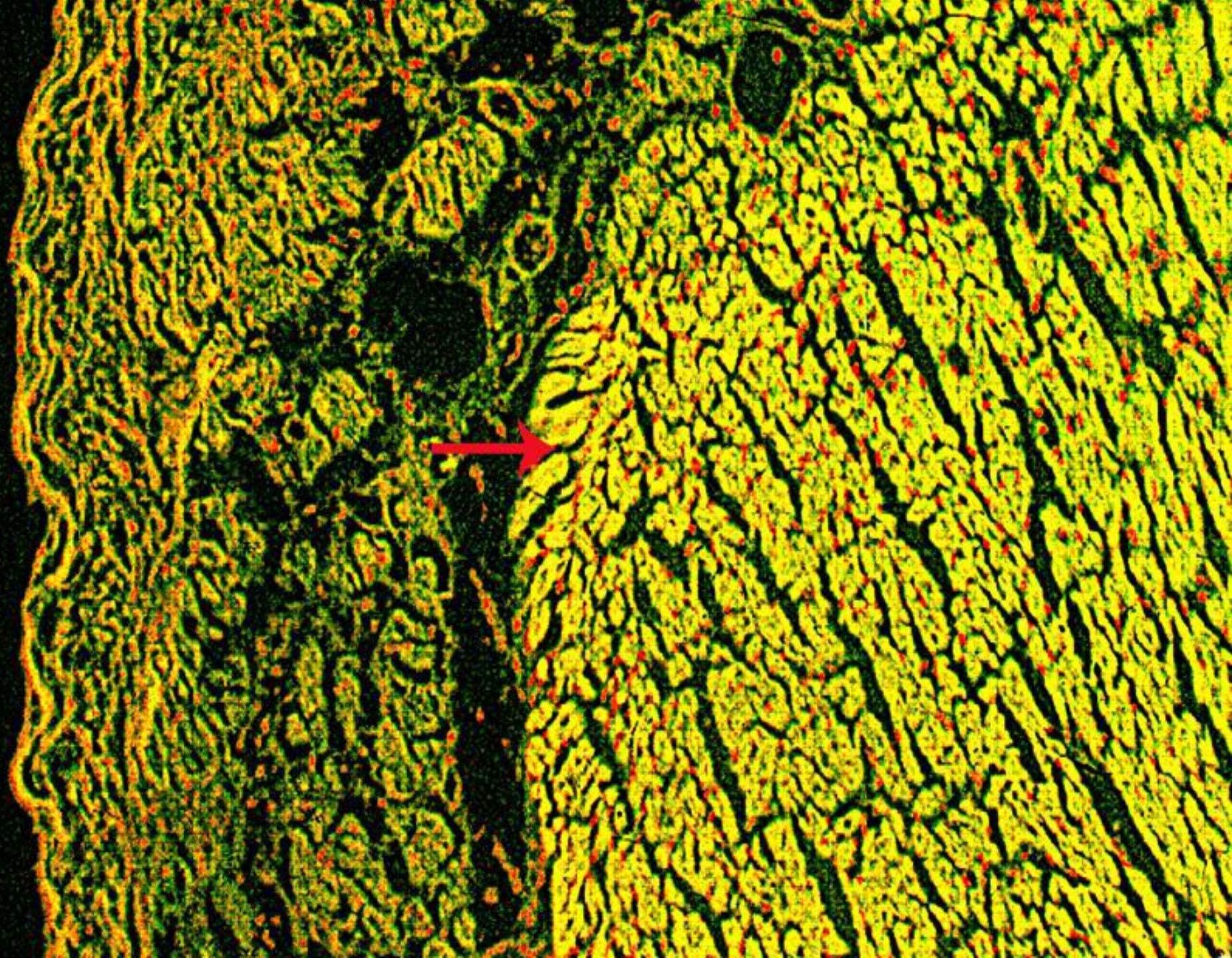
- 1) ischemic sau prenecrotic (*durata ~ 18-24 ore*);**
- 2) necrotic.**

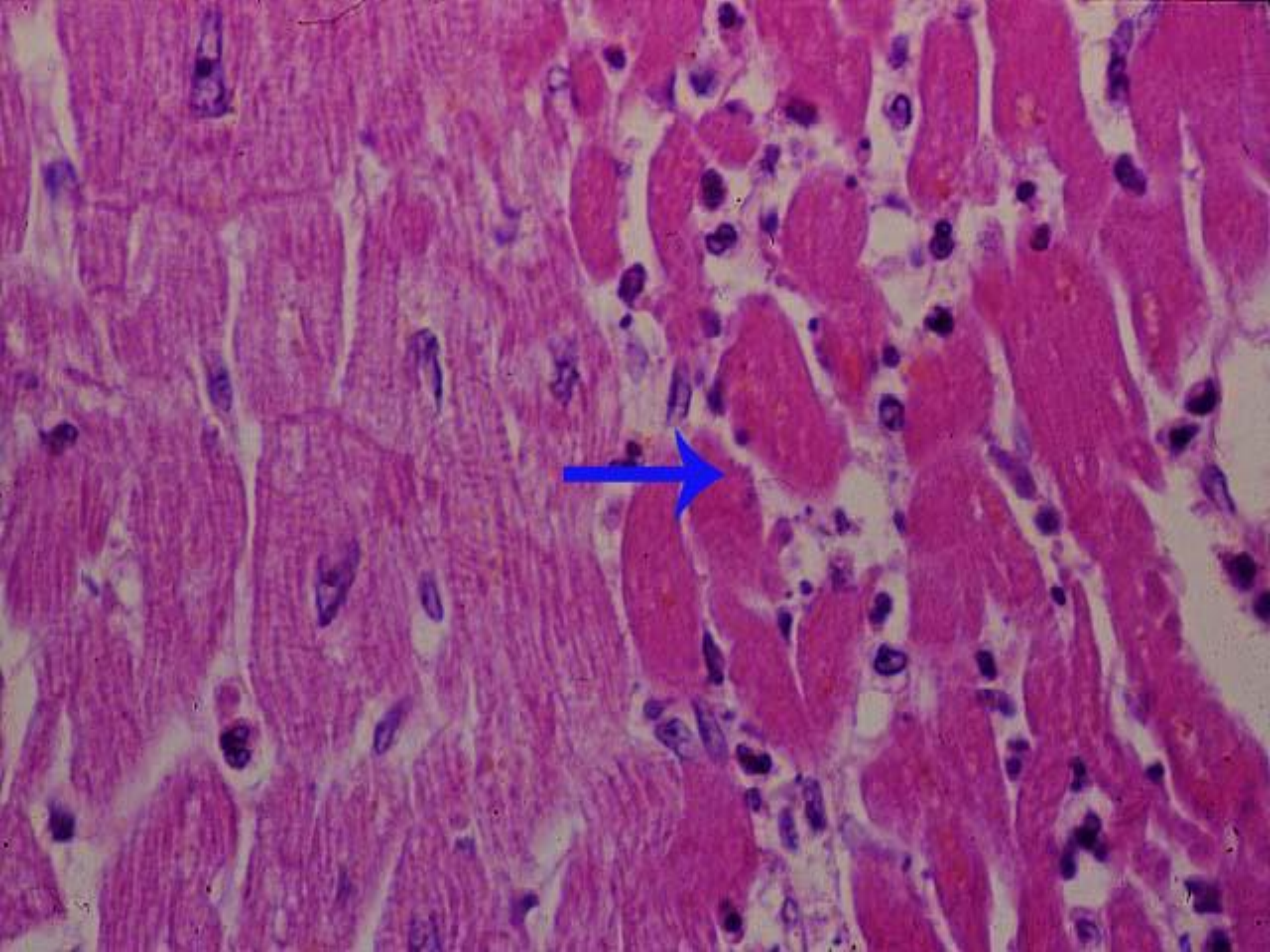
Metodele de diagnostic al stadiului ischemic:

- 1) microscopia electronică;**
- 2) metode histochimice: identificarea glicogenului, determinarea activității enzimelor oxidoreductoare (succinatdehidrogenazei);**
- 3) microscopia luminescentă: colorația cu oranj de acridină.**









Clasificarea infarctului după aspectul exterior (culoare) și mecanismul de formare:

- 1) alb (*ischemic*),
- 2) roșu (*hemoragic*),
- 3) alb cu chenar roșu (*ischemic cu lizereu hemoragic*).

Infarct alb (ischemic) – se observă în cazurile de insuficiență a circulației colaterale;
se întâlnește cel mai frecvent **în splină**;

Infarct roșu (hemoragic) – se observă în cazurile de vascularizare dublă a organului și de staza venoasă;
se întâlnește **în plămâni, intestin**;

Infarct alb cu chenar roșu (ischemic cu lizereu hemoragic) – este legat cu spasmul vaselor din zona periferică a infarctului, urmat de dilatarea lor, hiperemie și hemoragii diapedetice;
se observă în **miocard, rinichi**.

Variantele de infarct după forma geometrică:

- **forma triunghiulară (conică)** – în organele cu tipul magistral de vascularizare (*în splină, plămâni, rinichi*);

- **formă neregulată** – în cazurile de circulație anastomotică bogată a organului (*în miocard, creier, intestin, ficat*).

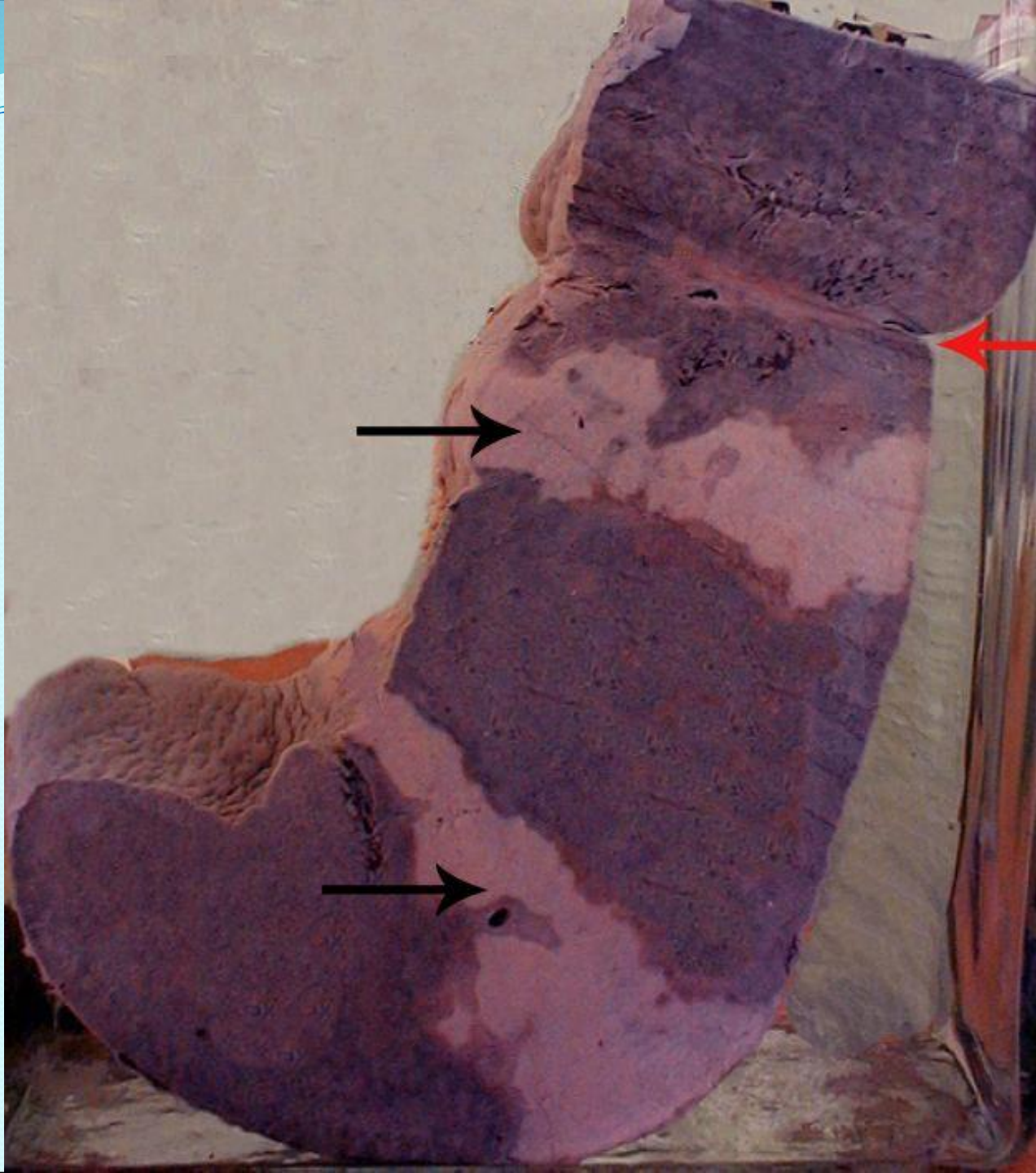
Variantele de infarct după tipul de necroză:

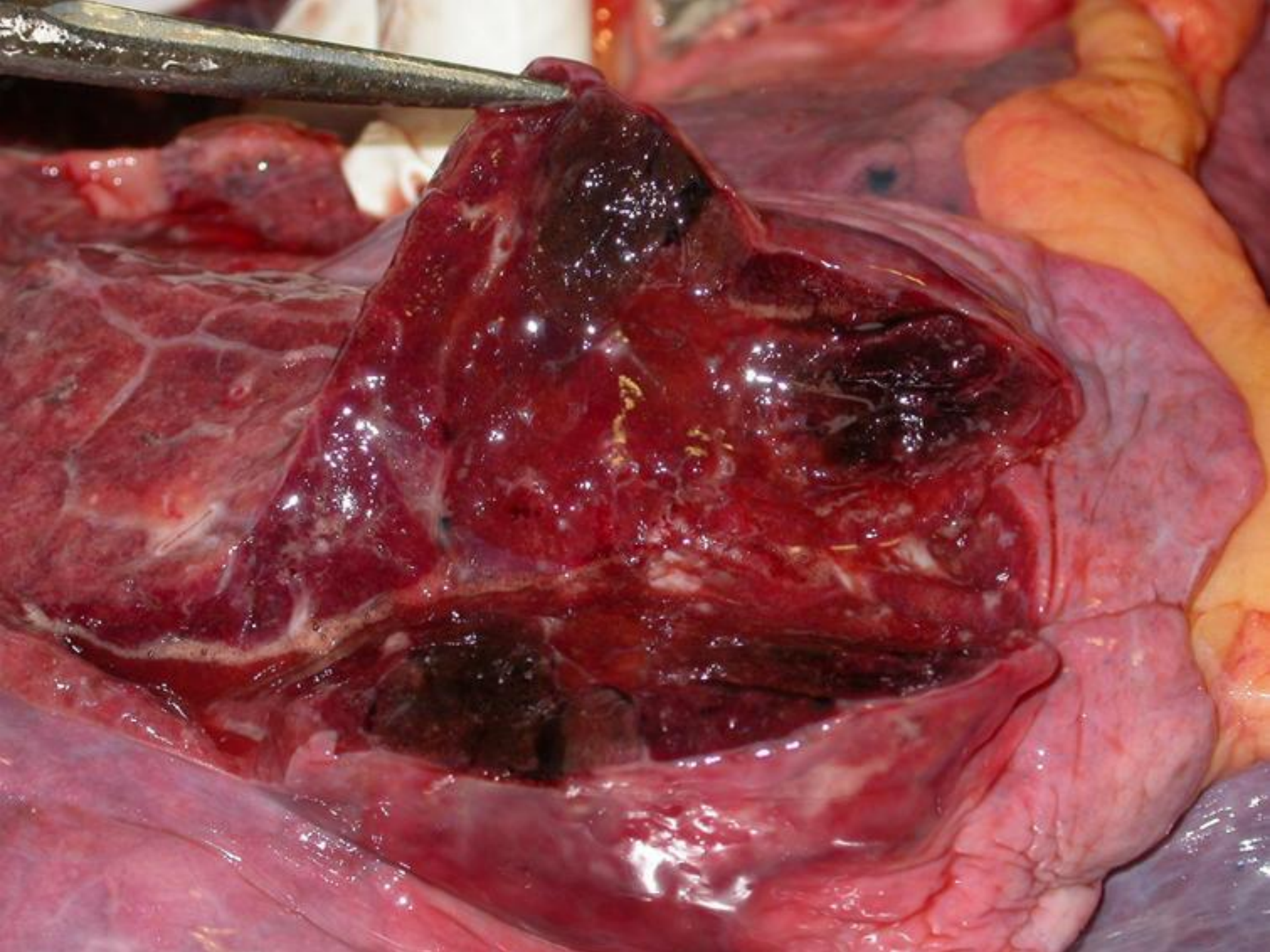
- **necroza uscată (de coagulare)** - în miocard, splină, rinichi;

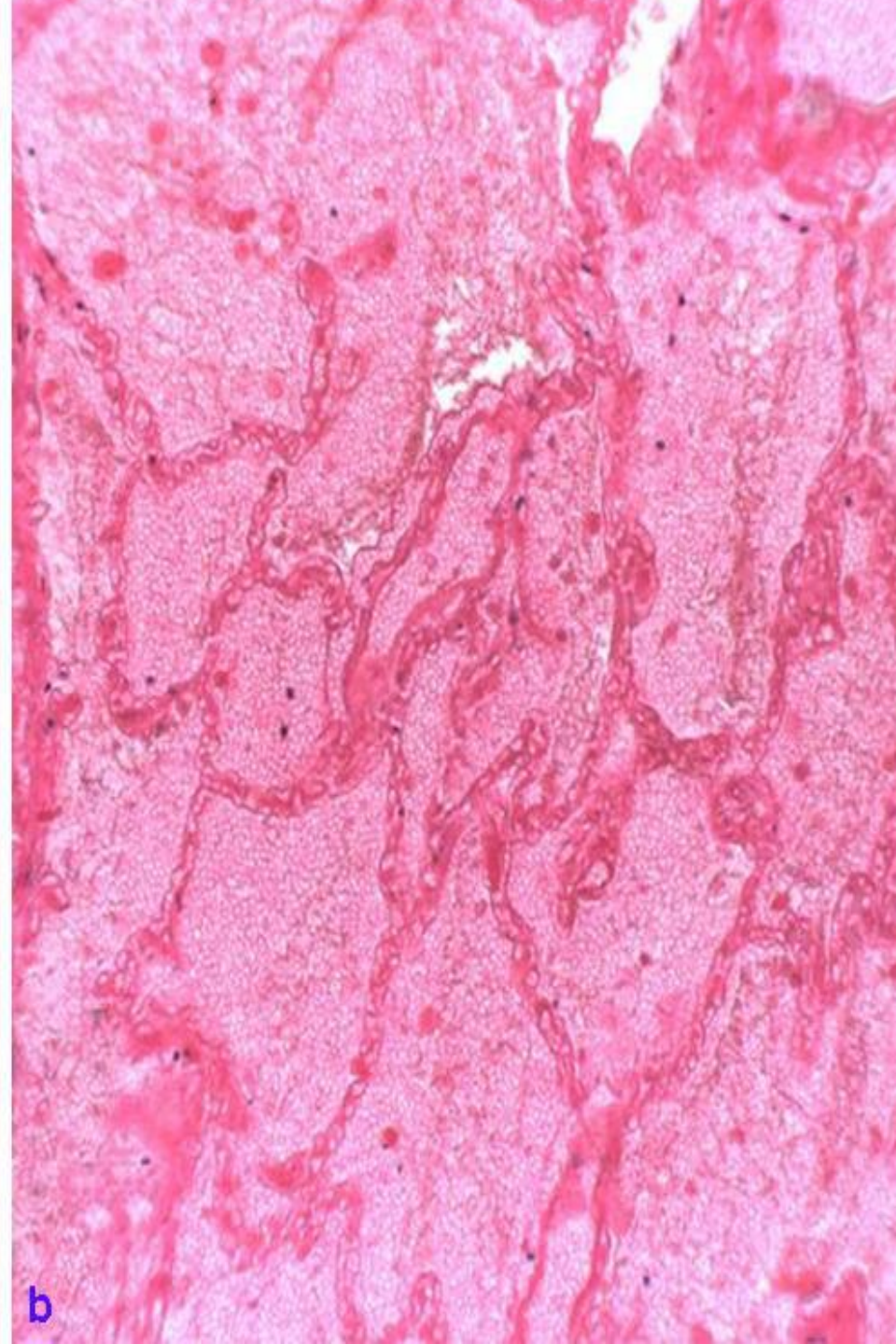
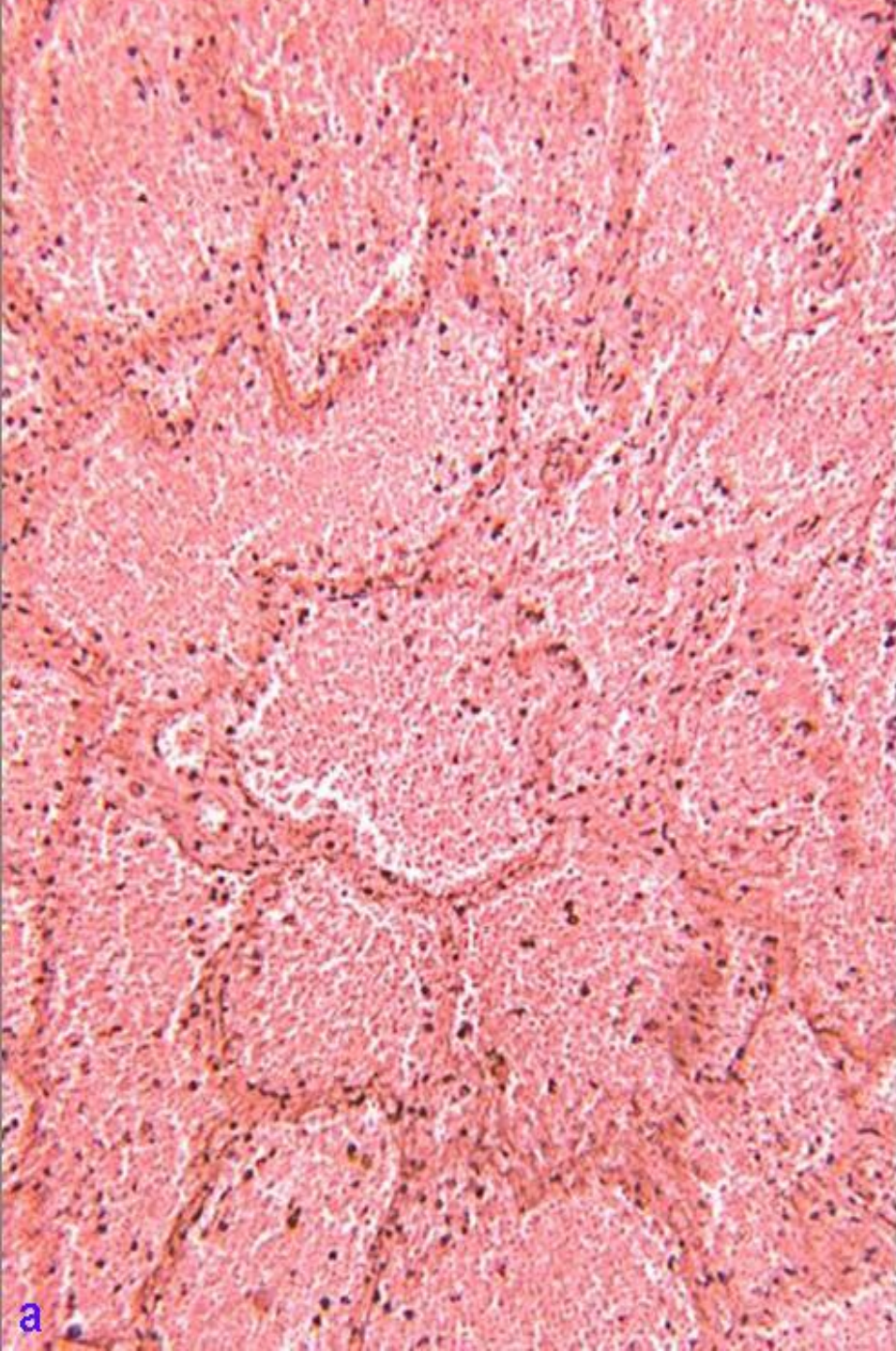
- **necroza umedă (de colicvație)** – în creier, intestin.

Consecințele posibile ale infarctului:

- 1) resorbția (*autoliza*) maselor necrotice și restabilirea țesutului preexistent;
- 2) organizarea (cicatrizarea);
- 3) încapsularea;
- 4) petrificarea (calcificarea);
- 5) formarea chisturilor (transformarea chistică);
- 6) hemosideroza;
- 7) liza purulentă (supurația).

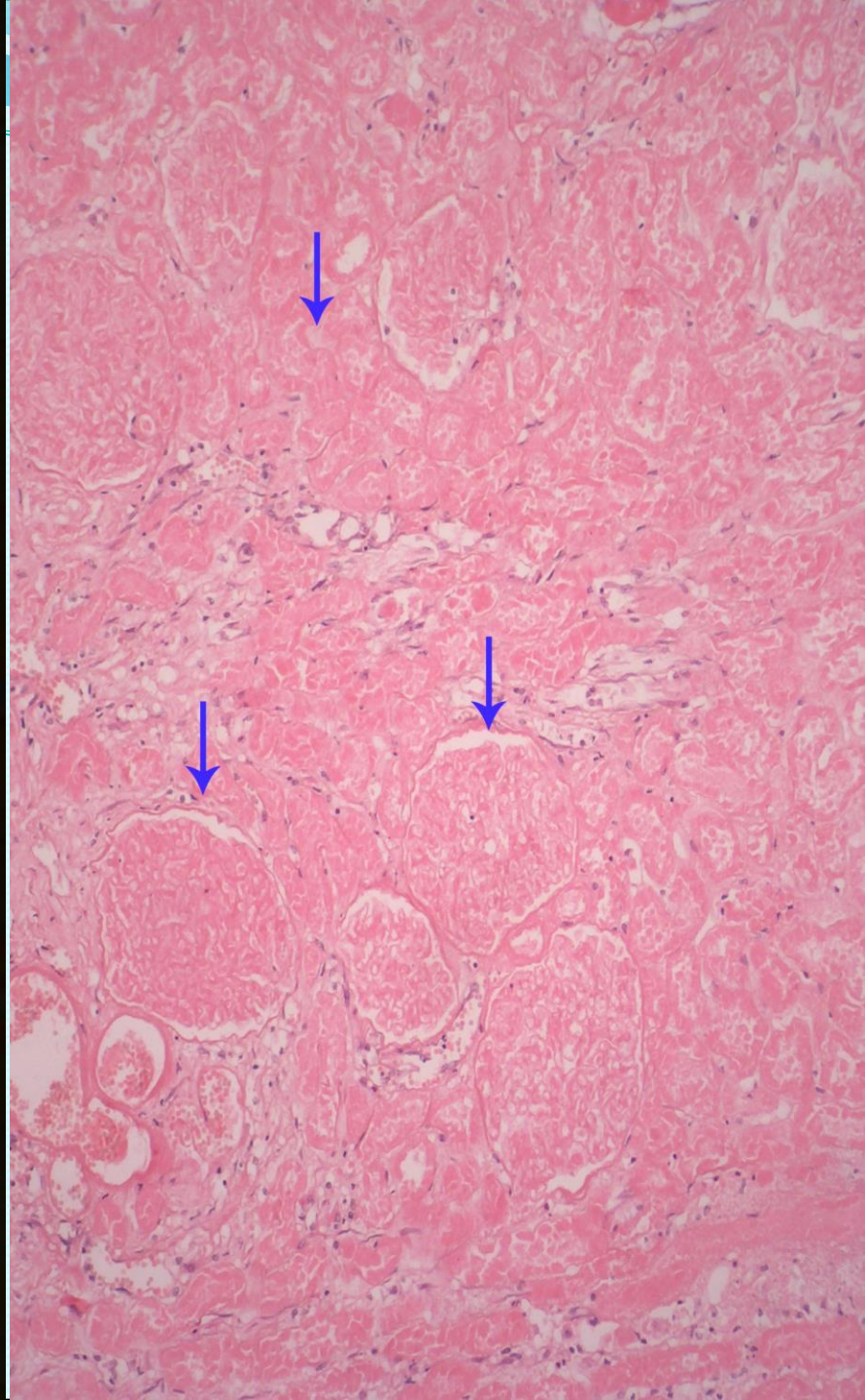
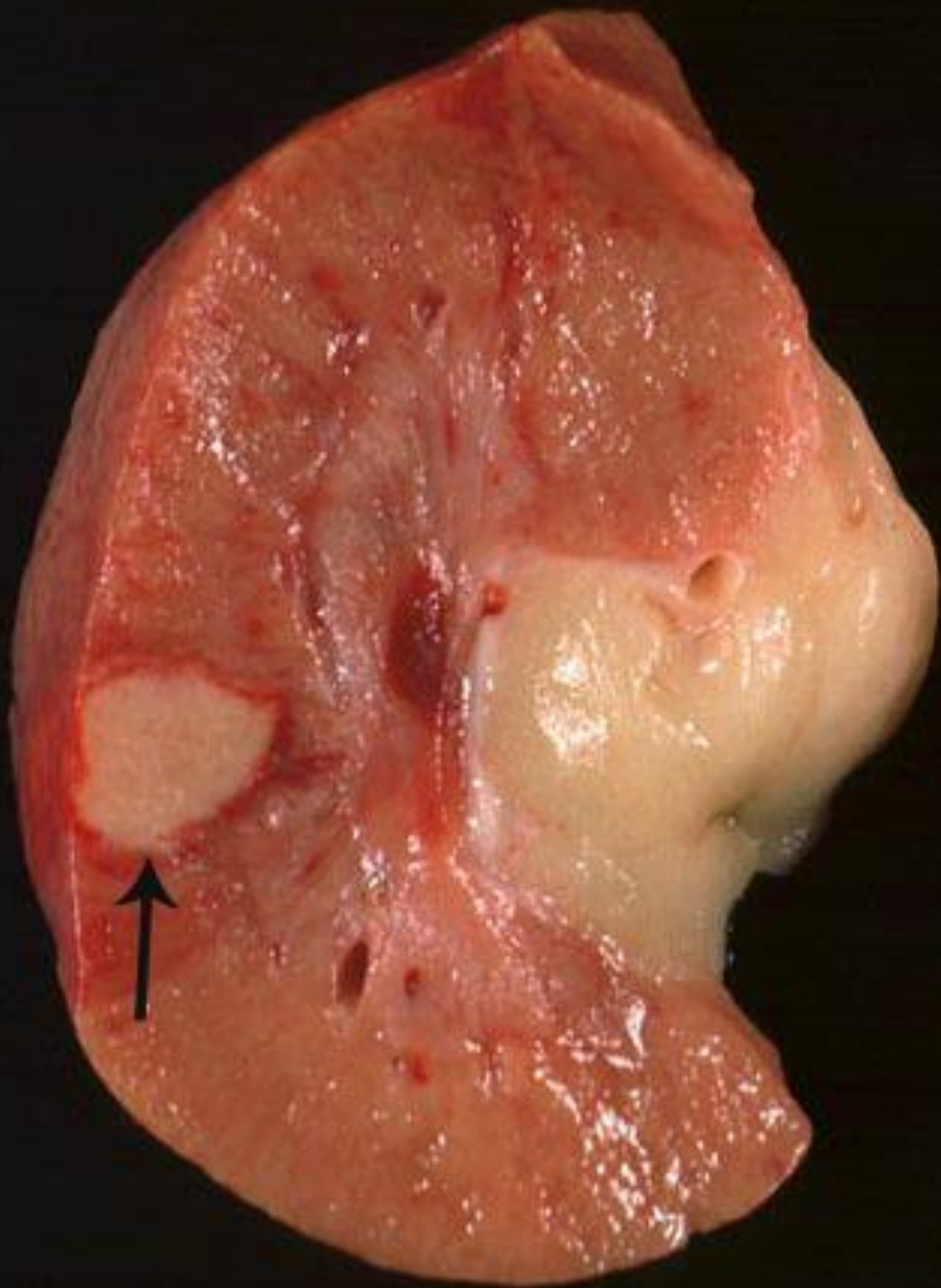


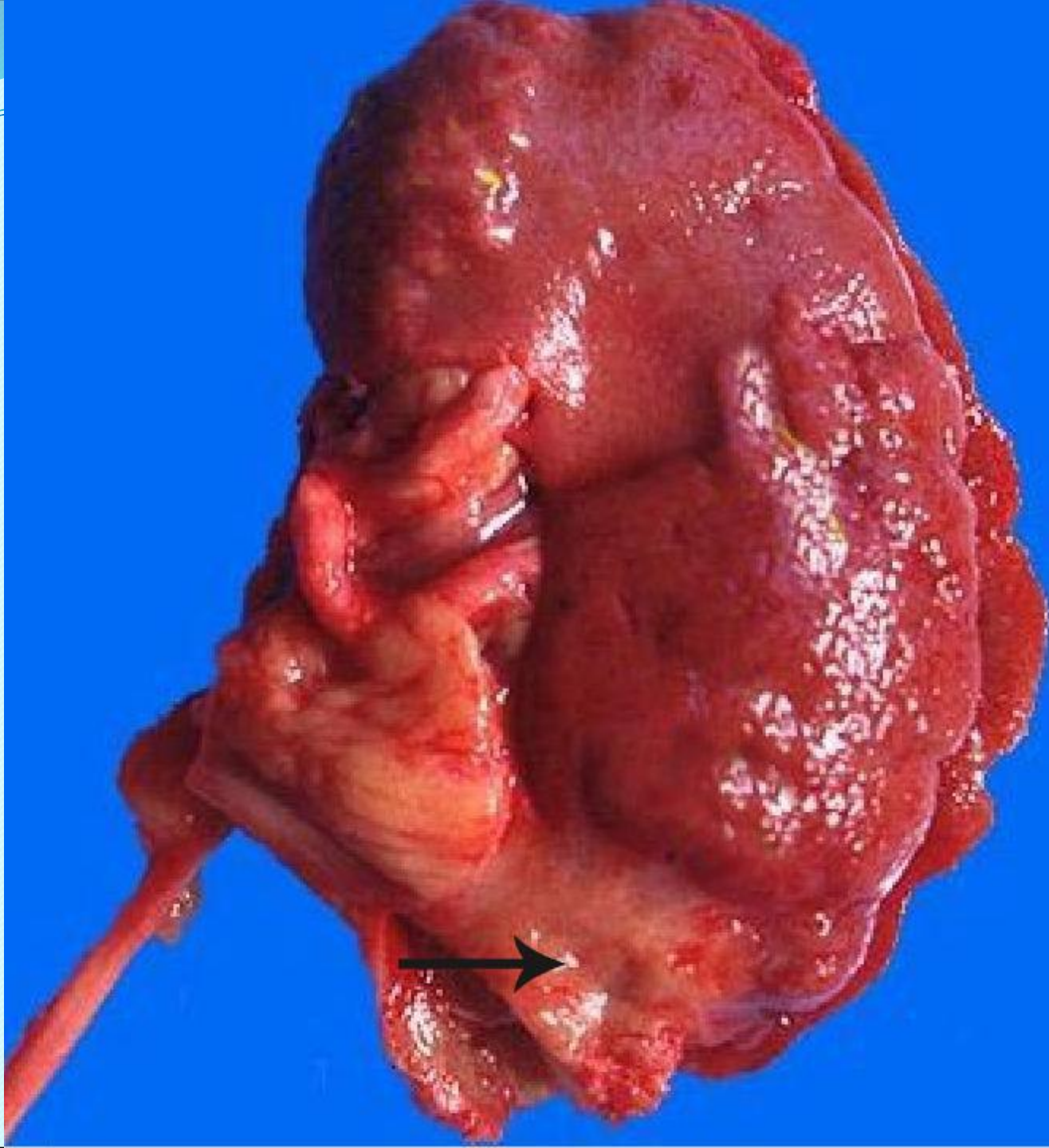


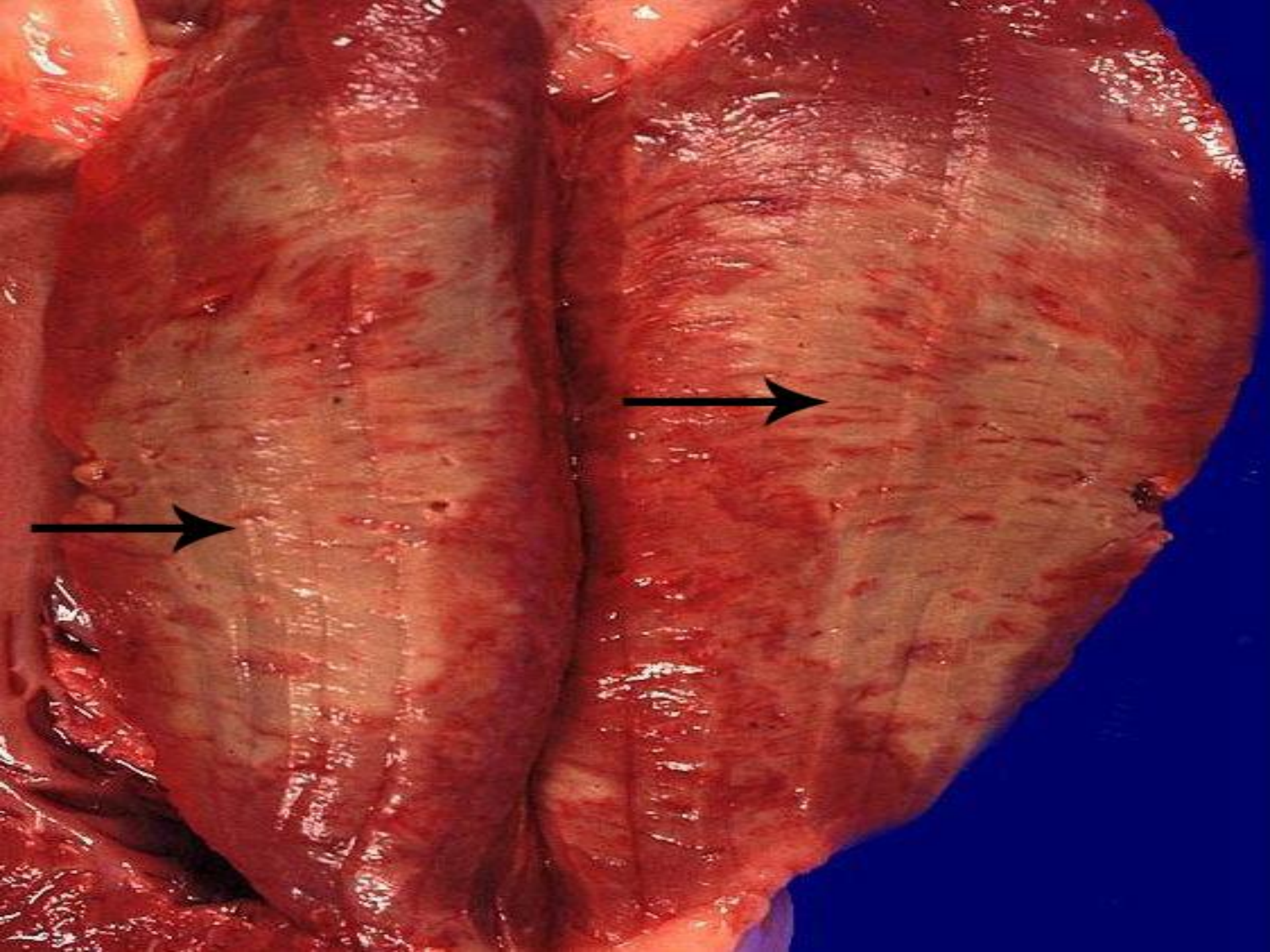


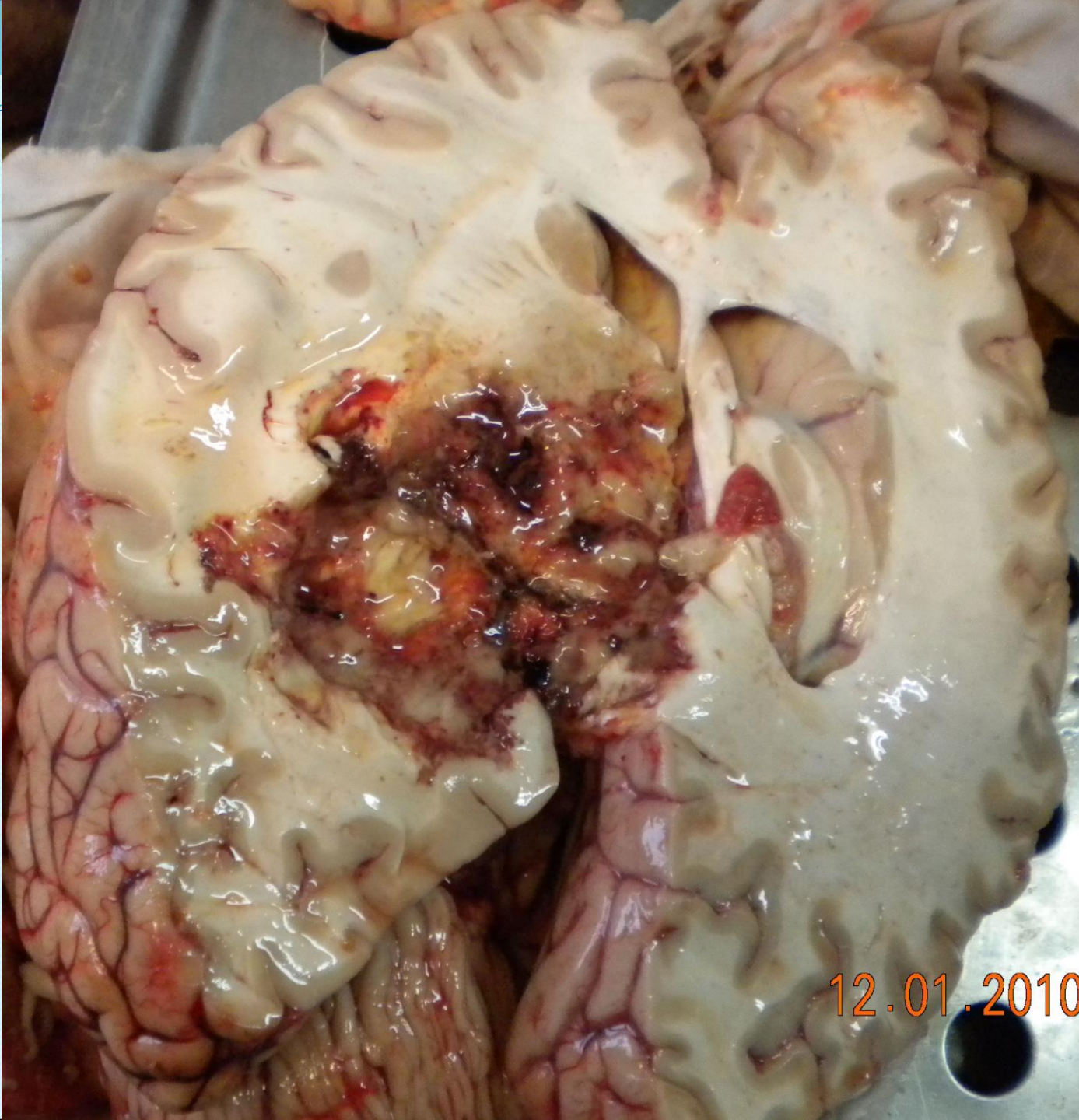a

b

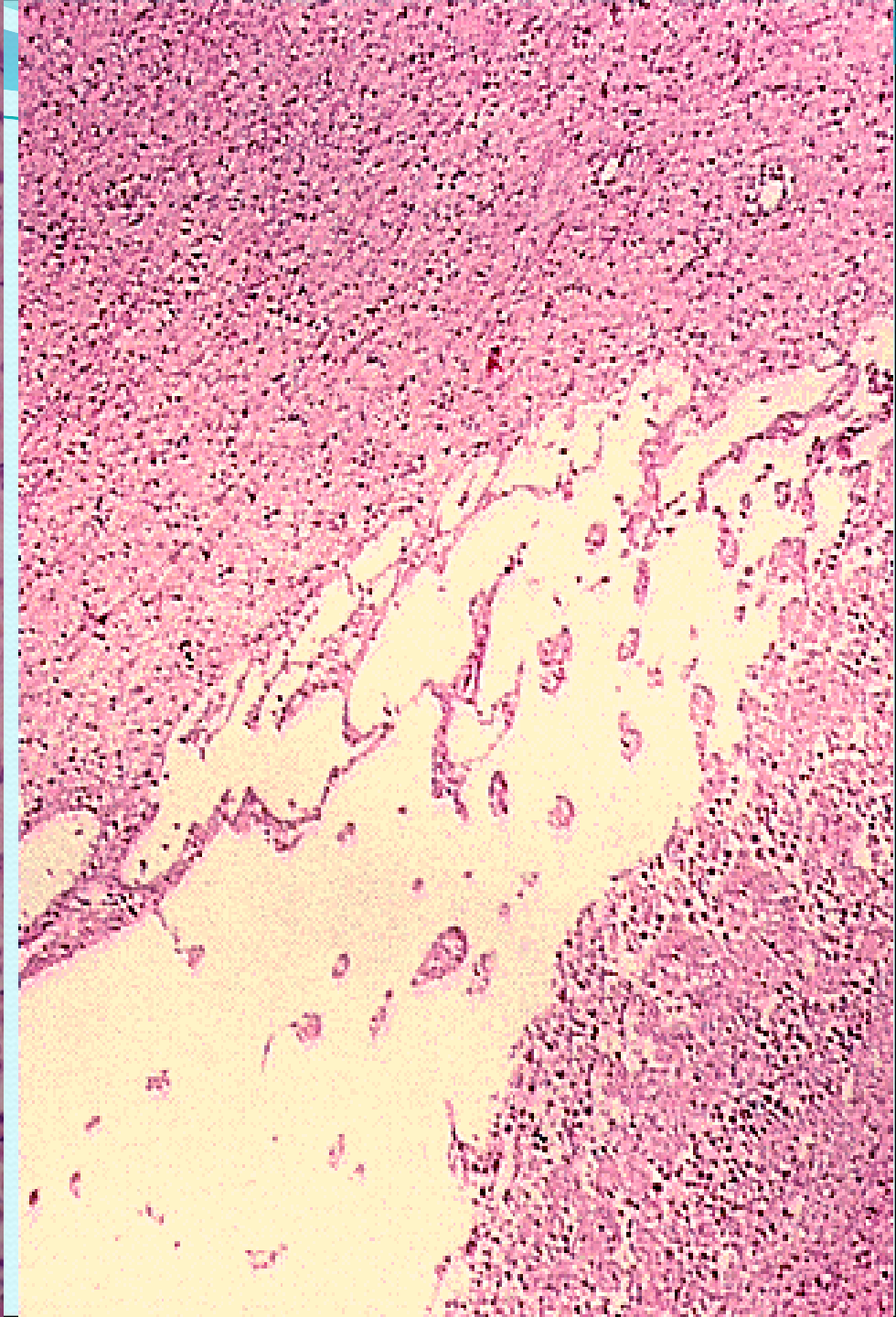
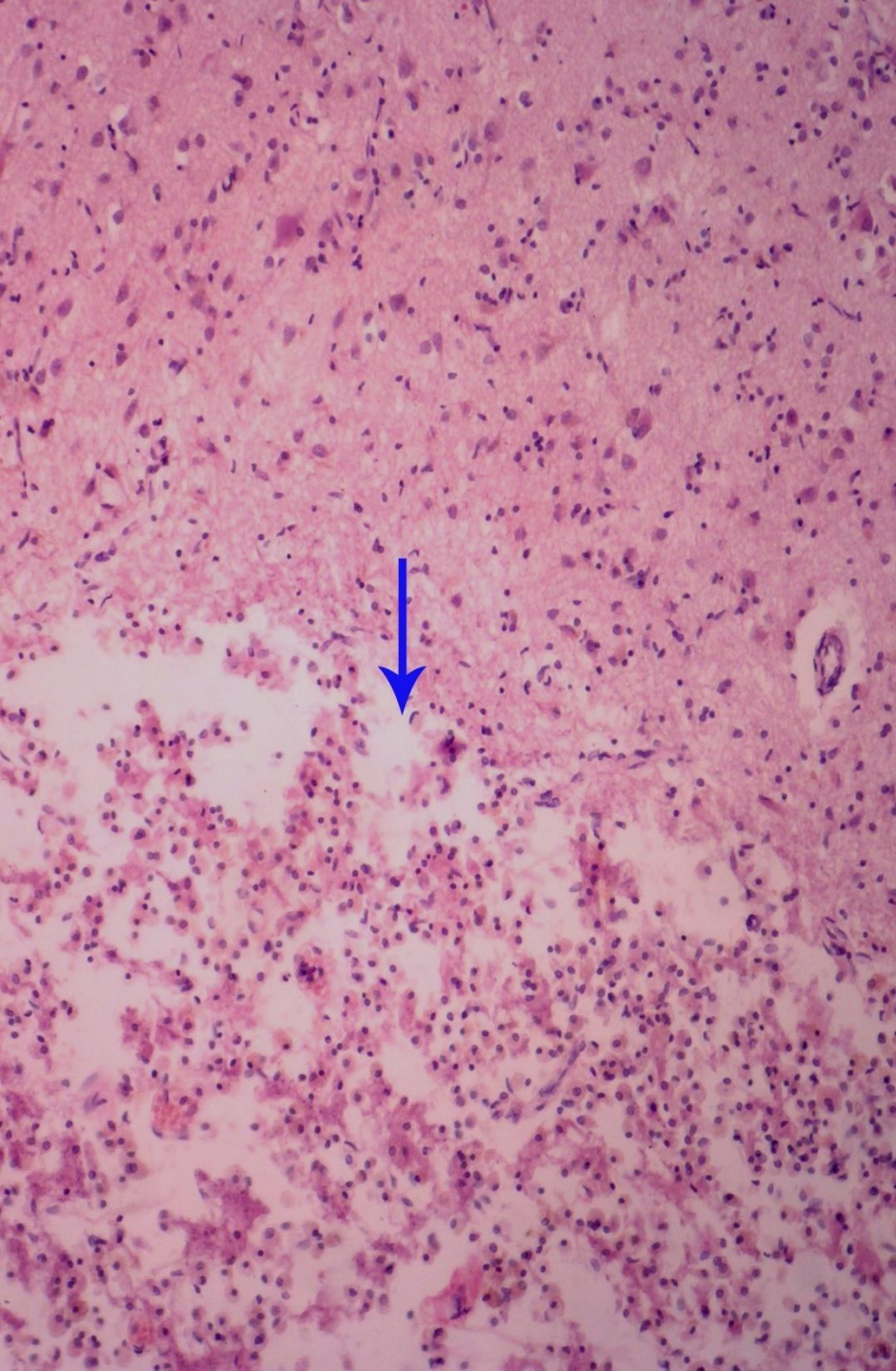


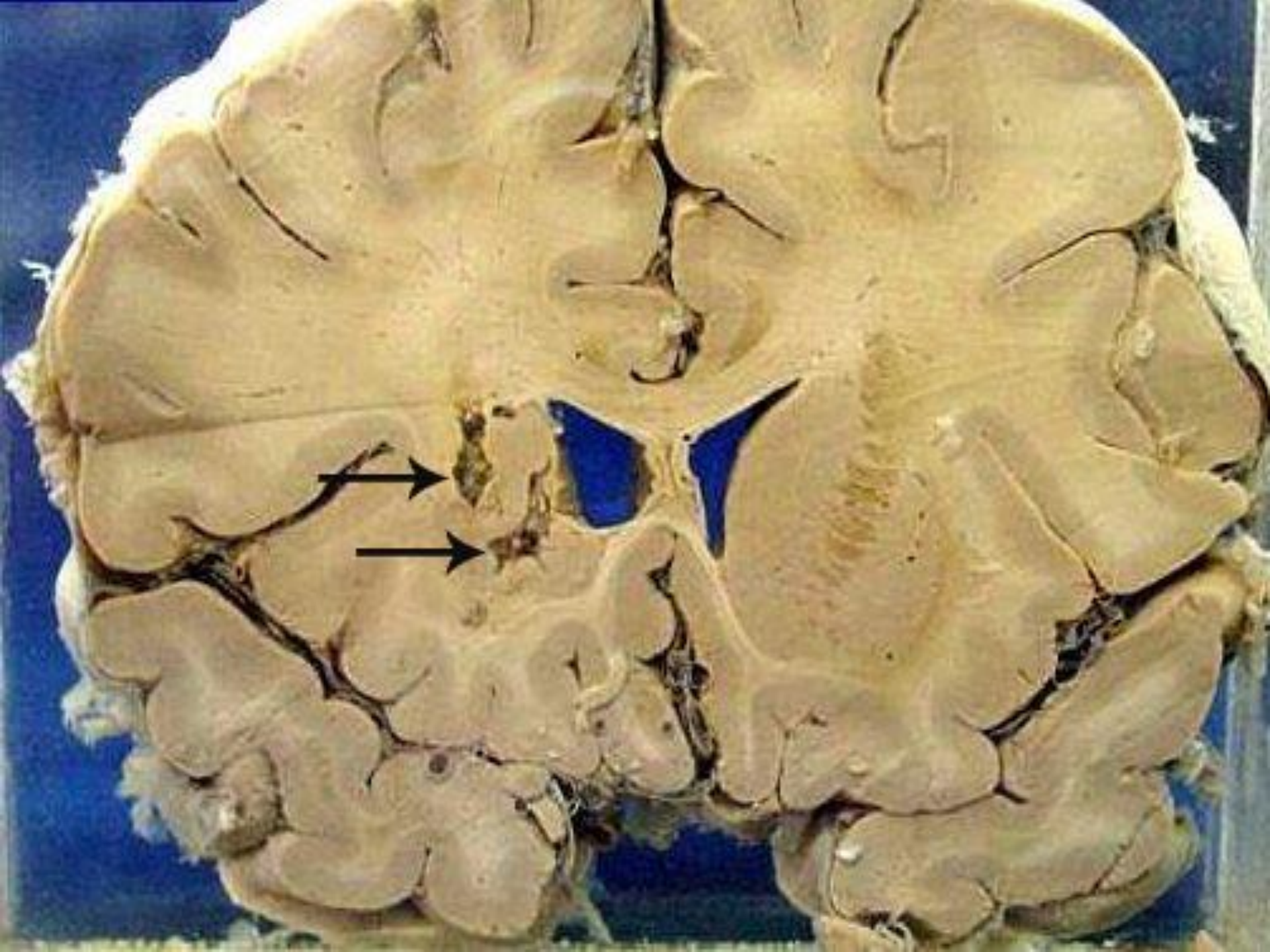






12.01.2010





Hemoragia - ieșirea sângelui din lumenul vaselor sau din cavitățile inimii.

După origine se divide în:

- **cardiacă** (*plăgi penetrante a cutiei toracice, ruptura peretelui ventricular în infarctului miocardic sau anevrismului cardiac*);
- **arterială** (*traume sau ruptura unui anevrism*);
- **capilară** (*traume sau intervenții chirurgicale, unele afecțiuni cu creșterea permeabilității peretelui vascular (avitaminoza C) sau trombocitopatii (purpura trombocitopenică idiopatică)*);
- **venoasă** (*traume sau intervenții chirurgicale*).

Mecanismele hemoragiilor:

1) prin ruptura vaselor (per rhexin) – în hipertensiune arterială, ateroscleroză, anevrism arterial sau cardiac, infarct miocardic, varicozități venoase, traumatisme, leucoze;

2) prin erodarea peretelui vascular (per diabrosin) – în boala ulceroasă, febră tifoidă, dizenterie, tuberculoză, abces, tumori maligne, sarcină tubară;

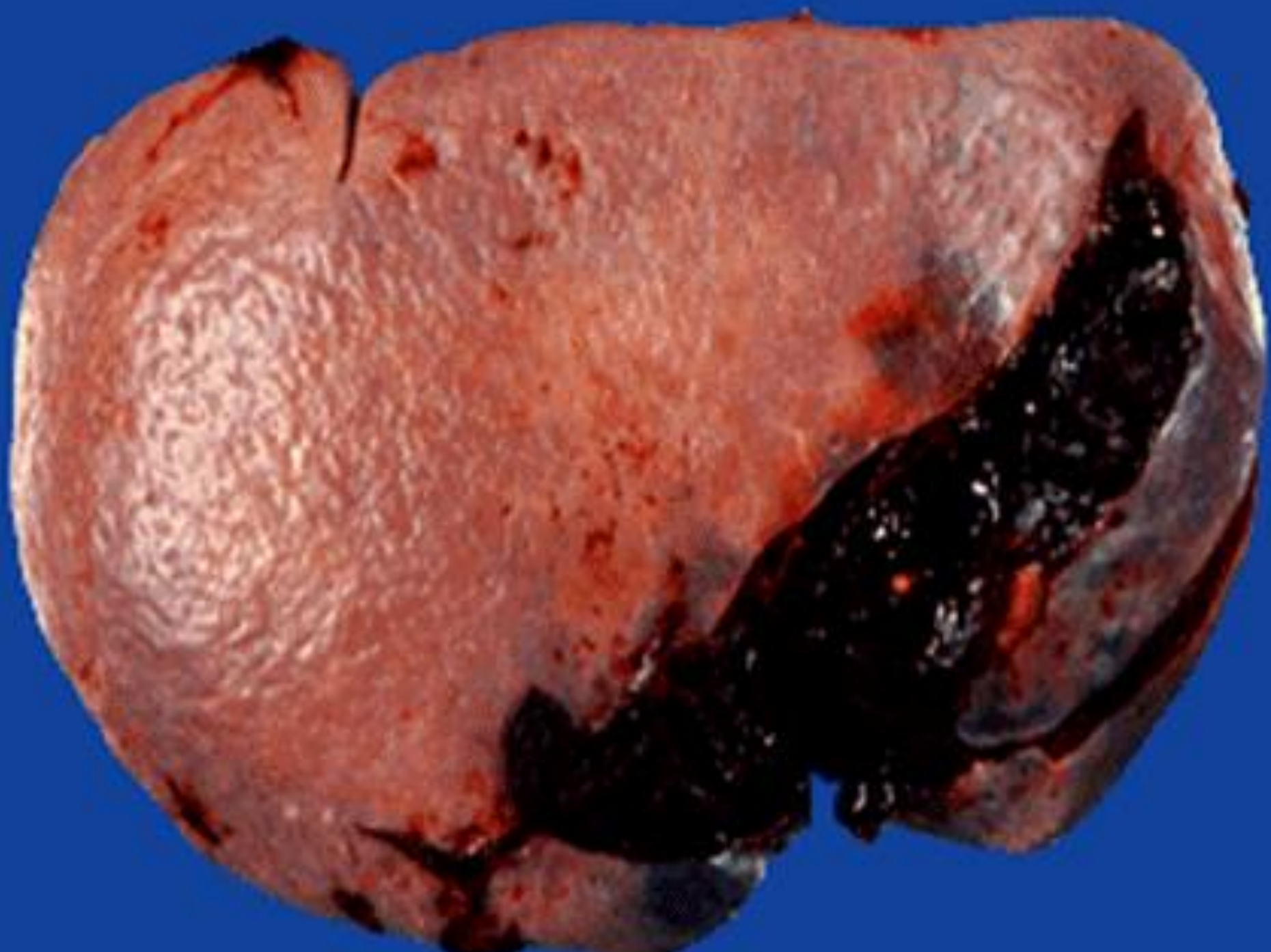
3) prin diapedeză (per diapedesin) – datorită creșterii permeabilității vasculare (în insuficiența cardiovasculară, respiratorie, anemii, avitaminoza C, hipertensiune arterială, boli infecțioase, leucoze, vasculite sistemice).

Variantele hemoragiilor interstițiale (în țesuturi):

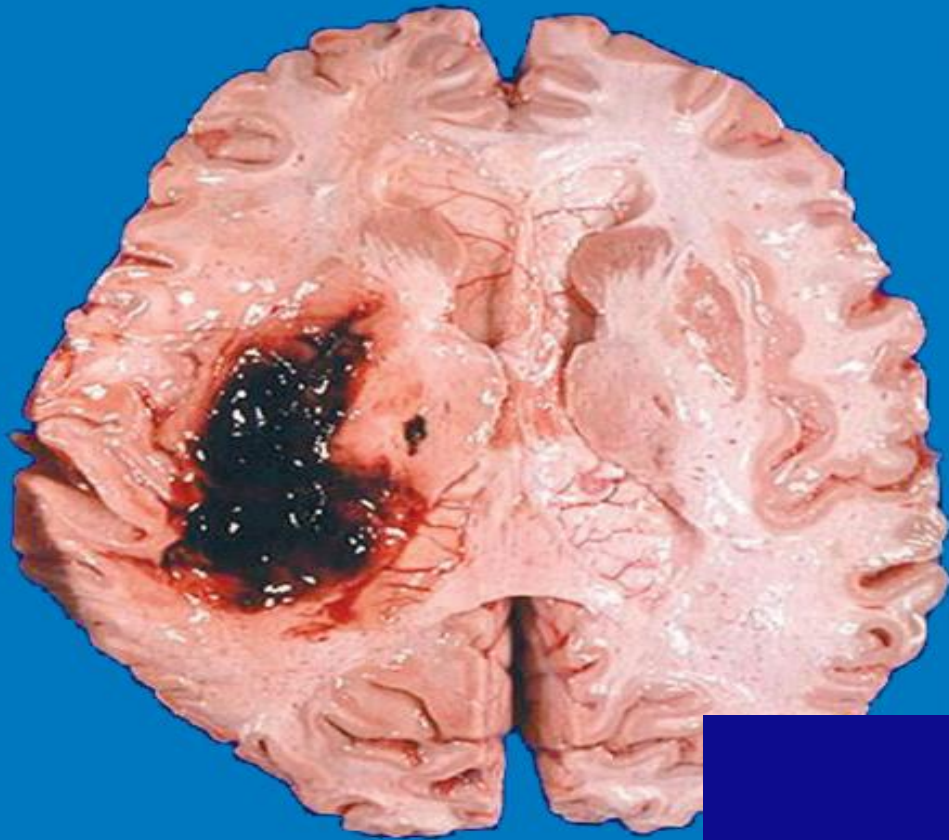
- **infiltrație hemoragică** - *sângele pătrunde între elementele tisulare, care își păstrează integritatea structurală;*
- **hematom** - *acumulare circumscrișă de sânge într-un țesut cu formarea unei cavități datorită compresiunii și distrucției țesutului adiacent.*

Consecințele hemoragiilor interne:


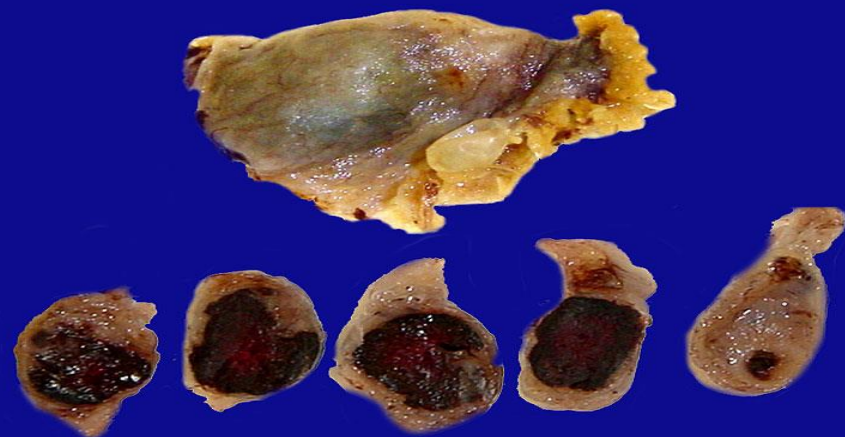
- 1) resorbția sângelui;
- 2) organizarea;
- 3) încapsularea (închistarea);
- 4) formarea cavităților chistice (în creier);
- 5) supurația.



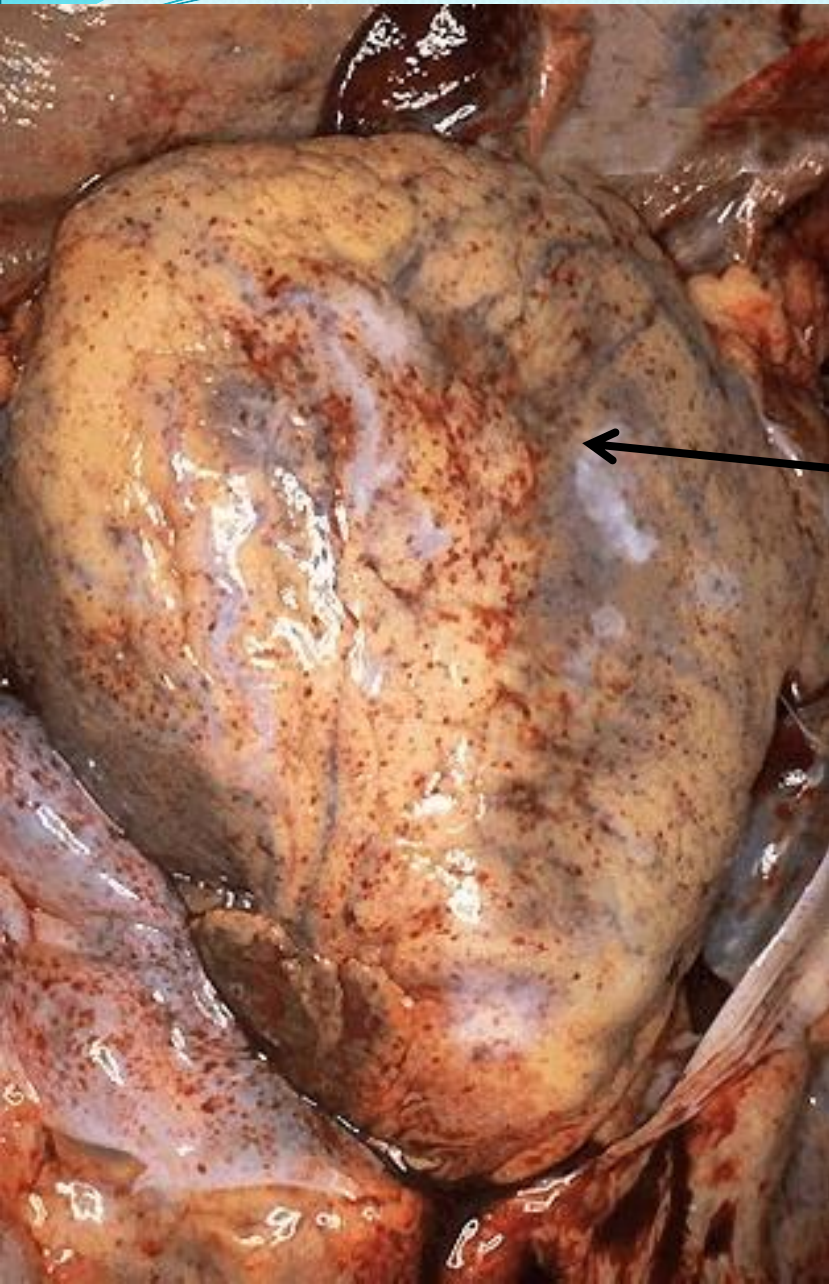
Hemoragie intracerebrală fatală (per rhexis).



**Hemoragie (per diabrosin)
în sarcină tubură.**

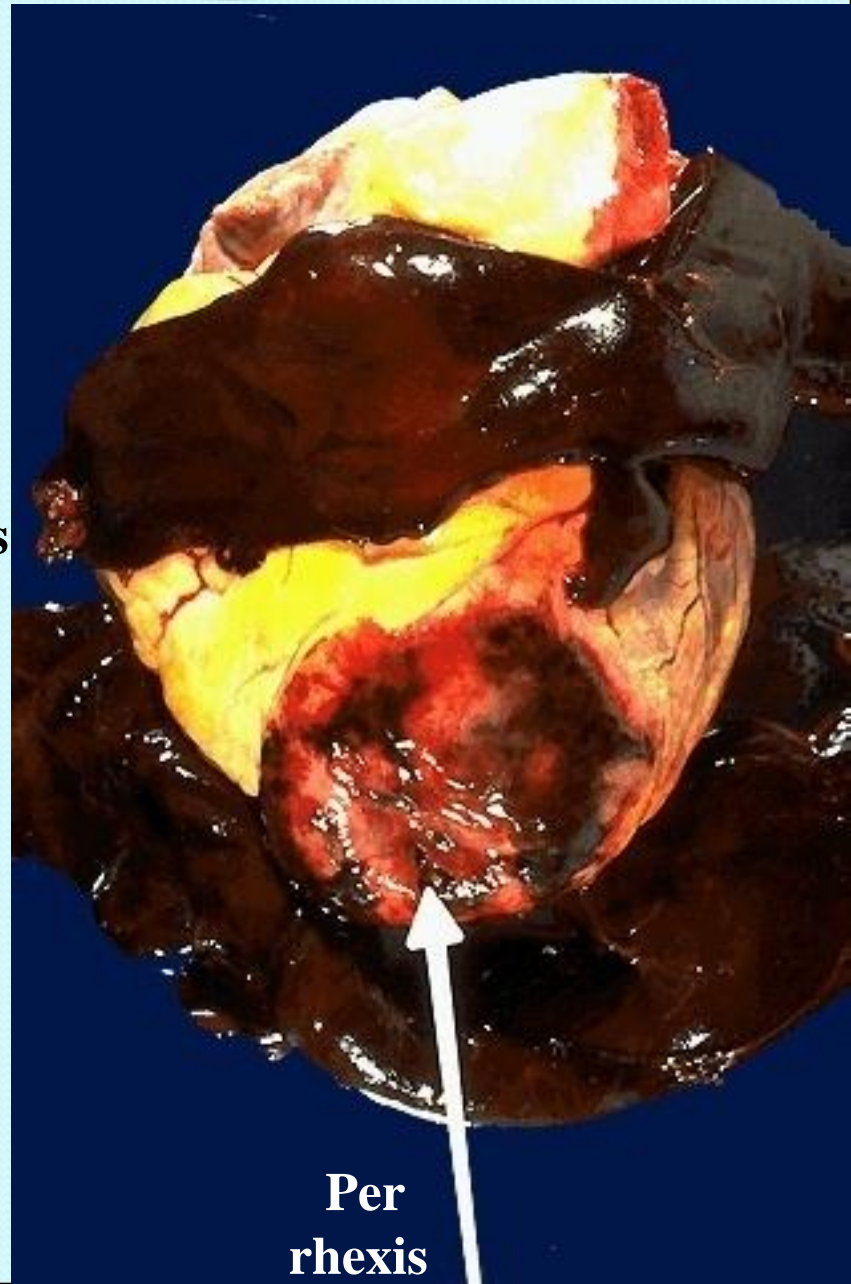


**Hemoragiile peteșiale în
epicardul inimii.**

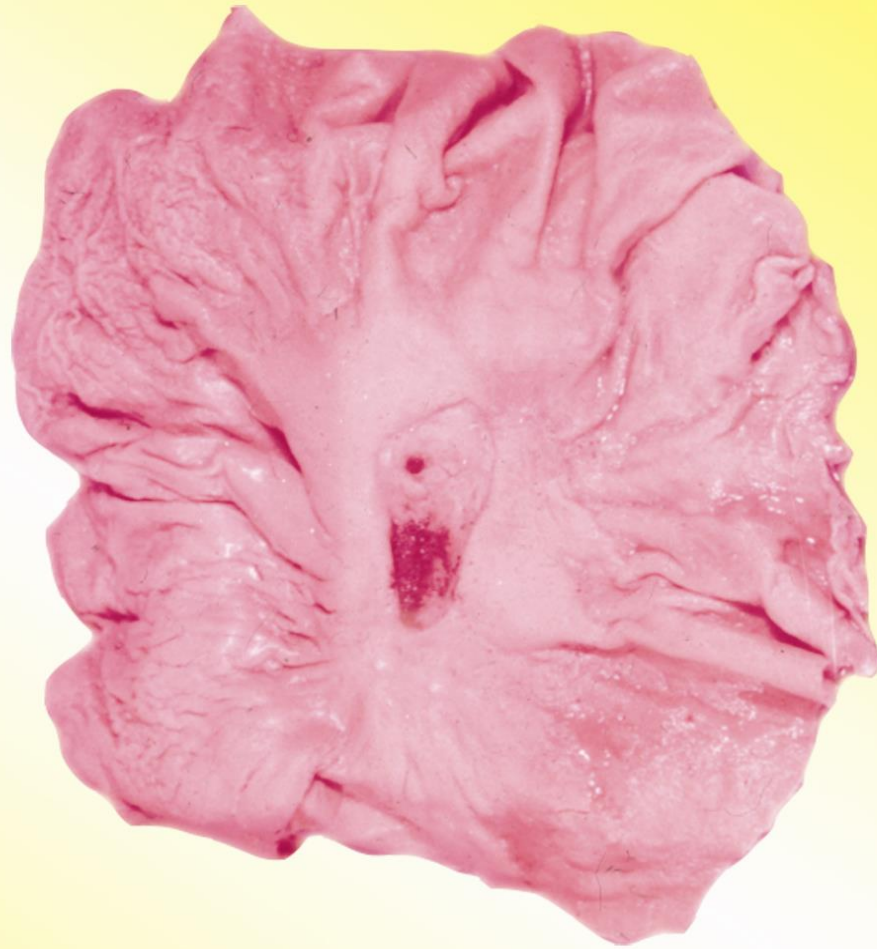

**Per
diapedesis**

Hemopericard.



**Per
rhexis**



Tromboza - coagularea sângelui în lumenul vaselor sau în cavitățile inimii în timpul vieții.

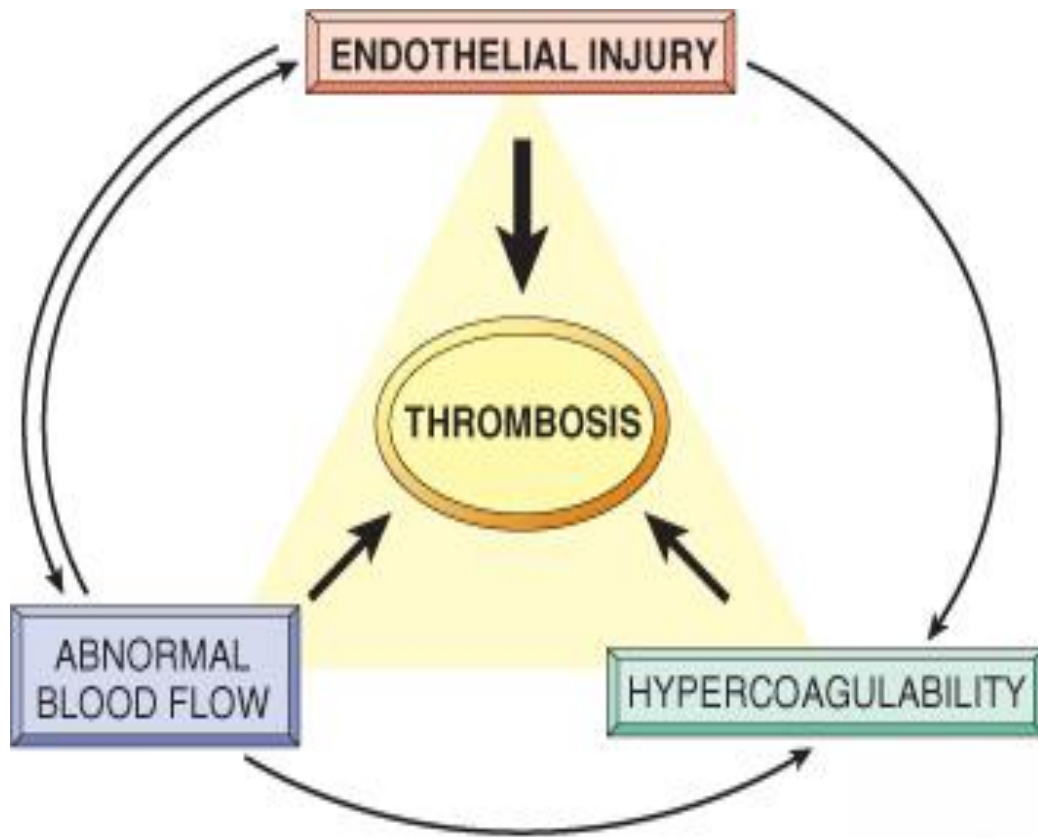
Coagulii formați intravital se numesc **trombi**, iar cei formați postmortem sau în eprubete de testare - **cheaguri**.

Coagulul este format din componenții normali ai sângelui.

Mecanismele trombogenezei:

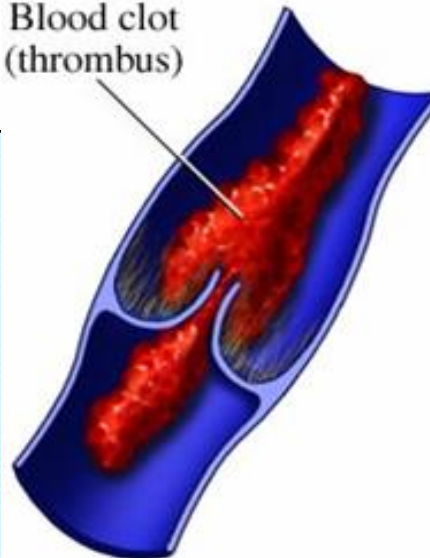
Triada lui Virchow, a. 1845):

- **leziunile locale ale pereților vaselor sau cordului** (*în ateroscleroză, HTA, vasculite, infecții, dereglări autoimune, tulburări metabolice, endocardita infecțioasă sau reumatică, infarctul miocardic, traume, intervenții chirurgicale* ;
- **dereglări ale circulației sanguine** (*încetinirea și turbulența circulației sanguine – în dilatări varicoase ale venelor, aneuriseme arteriale și cardiace*);
- **modificări în compoziția sângelui cu tulburarea coagulabilității lui** (*trombocitoza, traumatisme severe, inclusiv intervențiile chirurgicale, tumori maligne, creșterea vîscozității sângelui datorită conținutului mărit de proteine macrodisperse*).

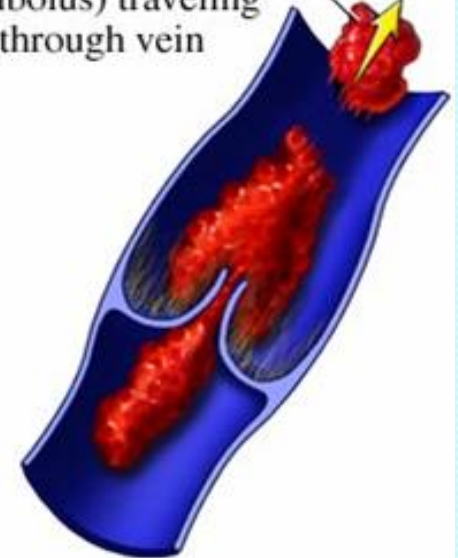


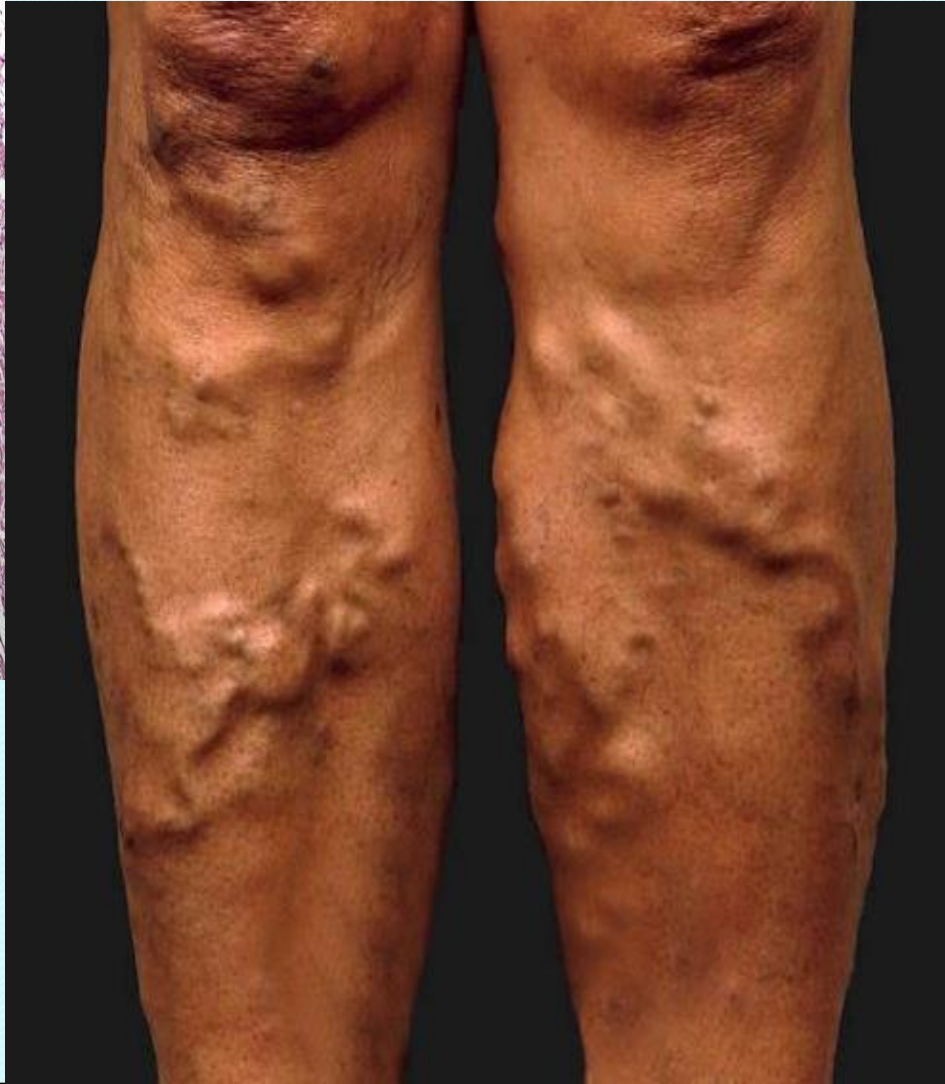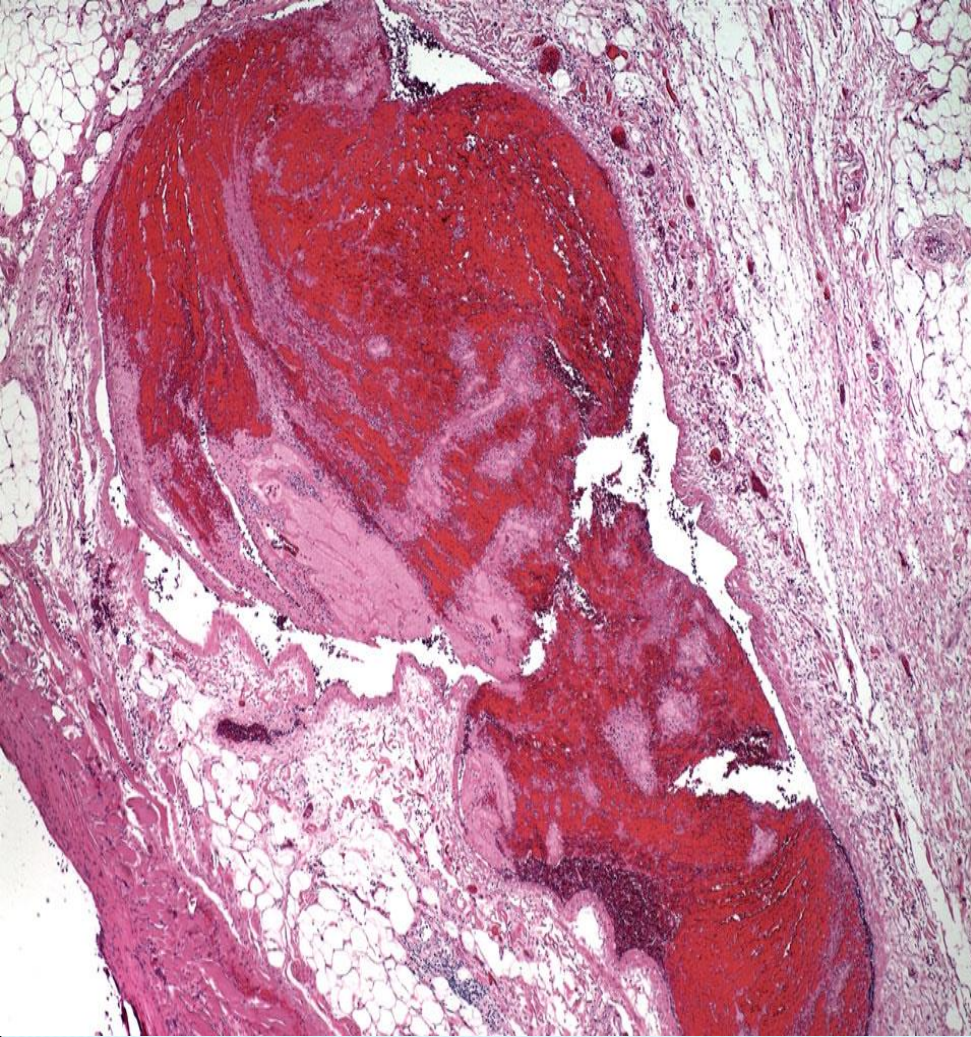
Triada Virchow în tromboză.

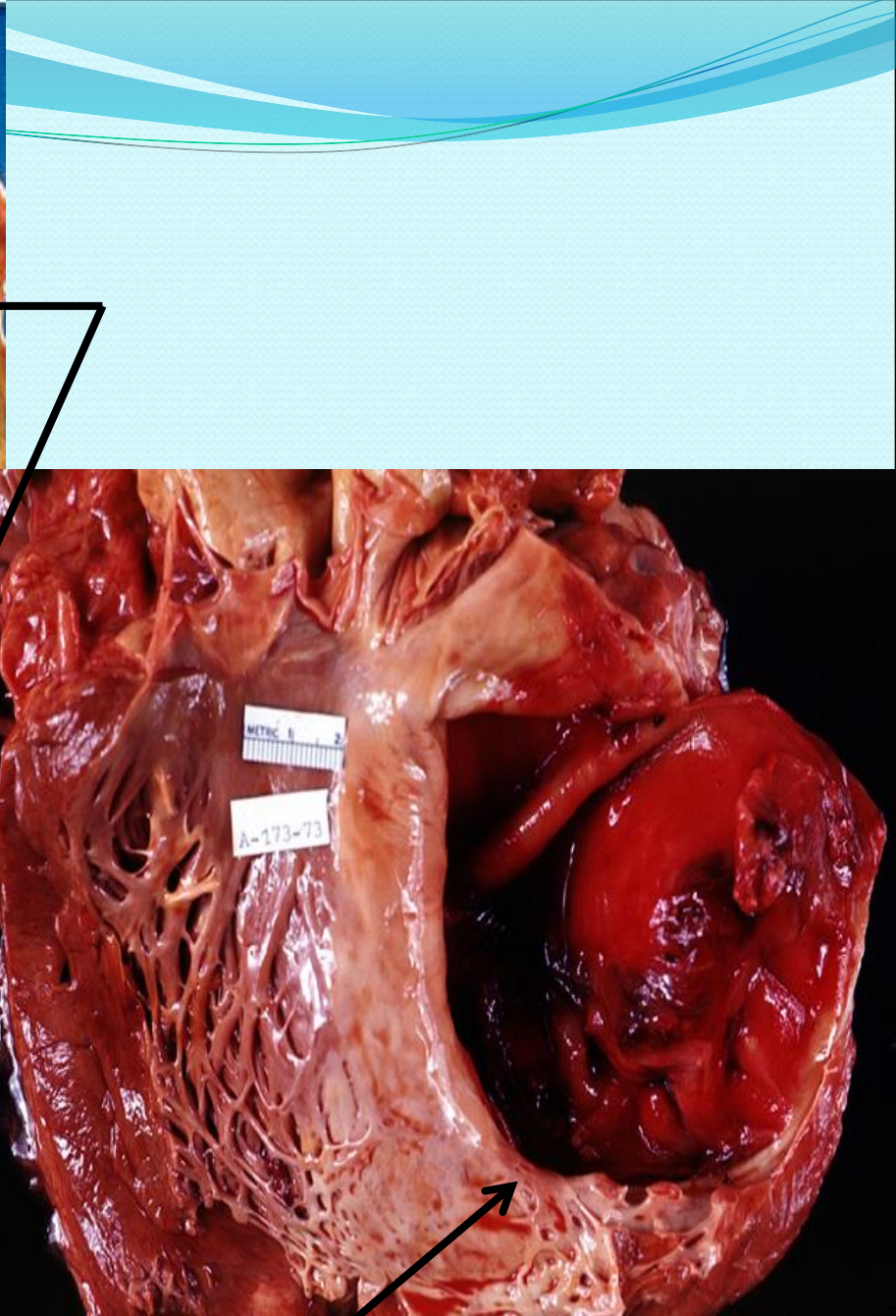
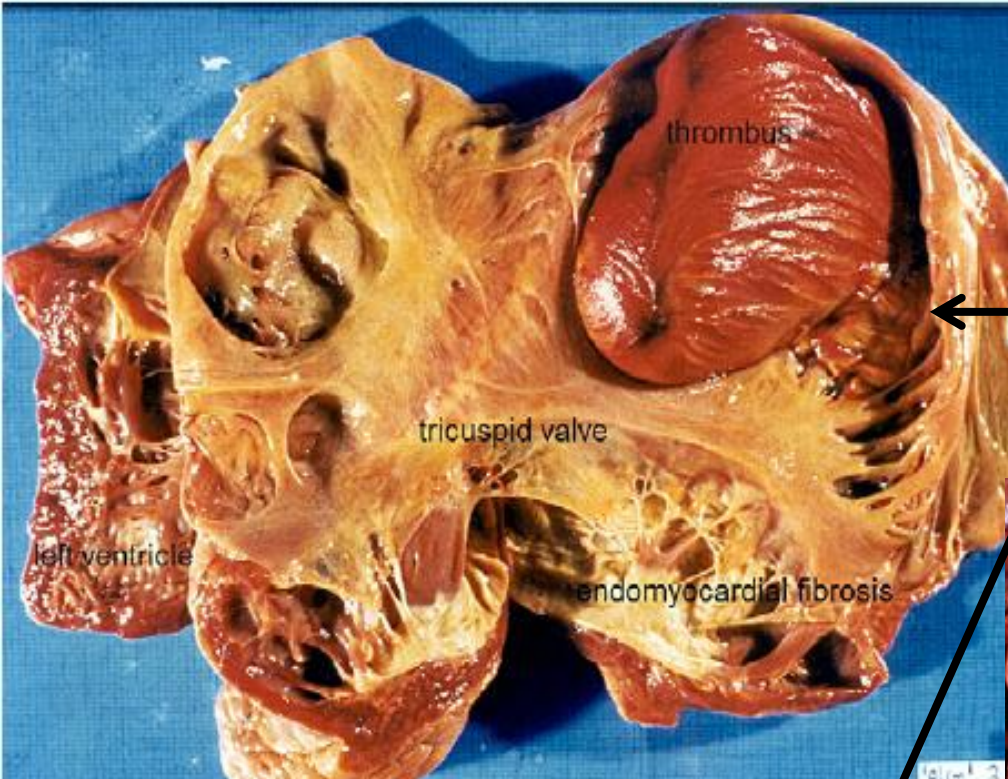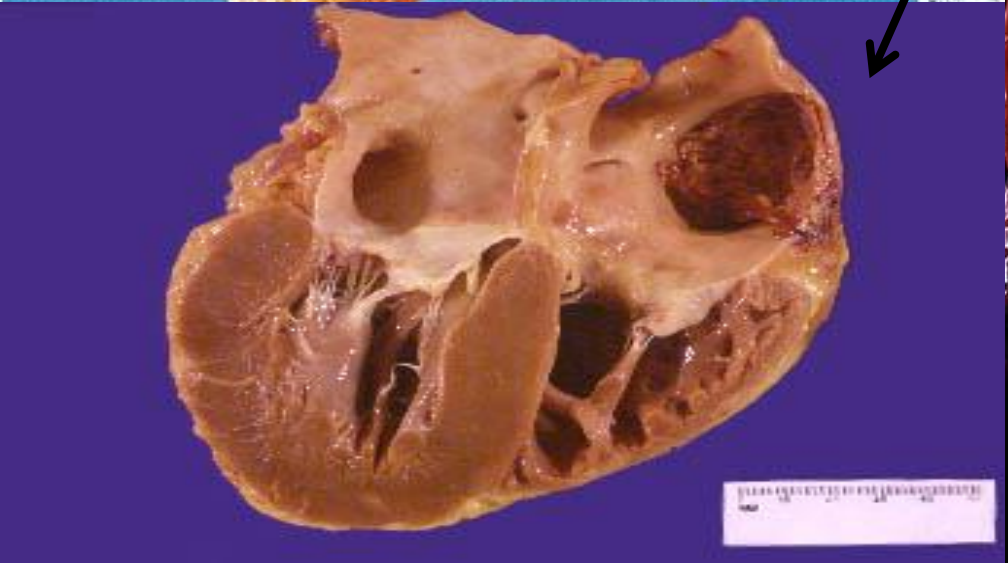
Blood clot (thrombus)



Fragment of blood clot (embolus) traveling through vein



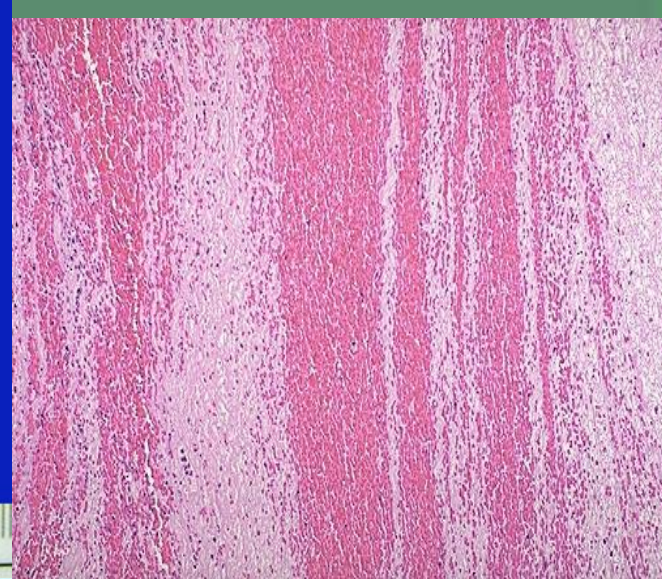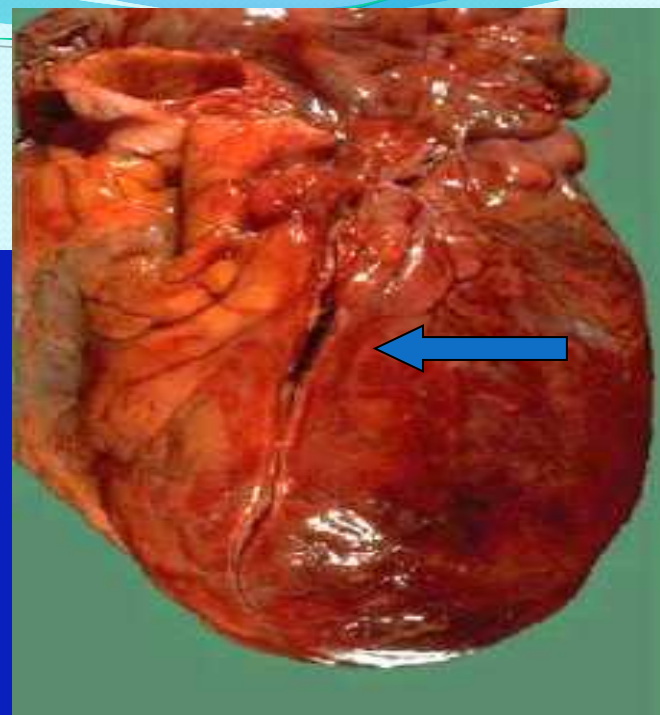




Macroscopic trombul definitiv are consistență densă, este uscat și friabil.

Suprafața este neregulată (gofrată); dungile (*liniile Zahn*) se formează datorită undelor sanguine, fiind un semn evident că procesul de coagulare a sângelui a avut loc în timpul vieții.

Tromboză arterială



Cel mai frecvent trombii se formează în **vene,
îndeosebi în venele membrelor inferioare,
hemoroidale, mezenterice, vena portă,
mai rar - în **artere** (*de obicei în ateroscleroză*).**

În **cavitățile inimii se observă pe suprafața
valvulelor în endocardite, pe pereții cavităților
cardiace în infarct miocardic, anevrism cardiac,
reumatism, cardiomiopatii.**

Microscopic trombul este constituit din trombocite aglutinate și filamente de fibrină, printre care se găsesc eritrocite și leucocite.

Clasificarea trombilor:

1) Trombul alb (de aglutinare) – format din trombocite, filamente de fibrină și leucocite. Este mai frecvent în artere și pe valvulele inimii;

2) Trombul roșu (de coagulare) - format dintr-o rețea de fibrină, trombocite, eritrocite și un număr neînsemnat de neutrofile. Este mai frecvent în vene;

3) Trombul mixt - este format din elemente de tromb alb și de tromb roșu, are structură stratificată.

Este cea mai frecventă variantă de trombi.

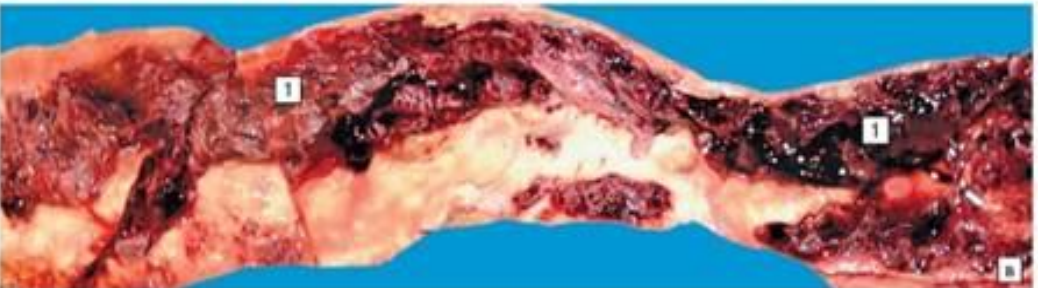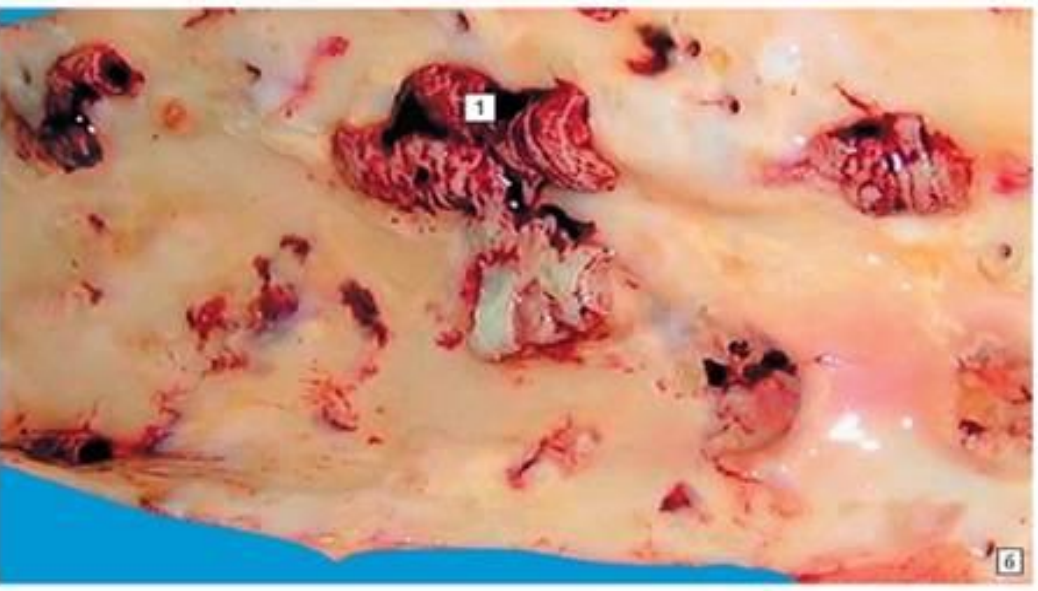

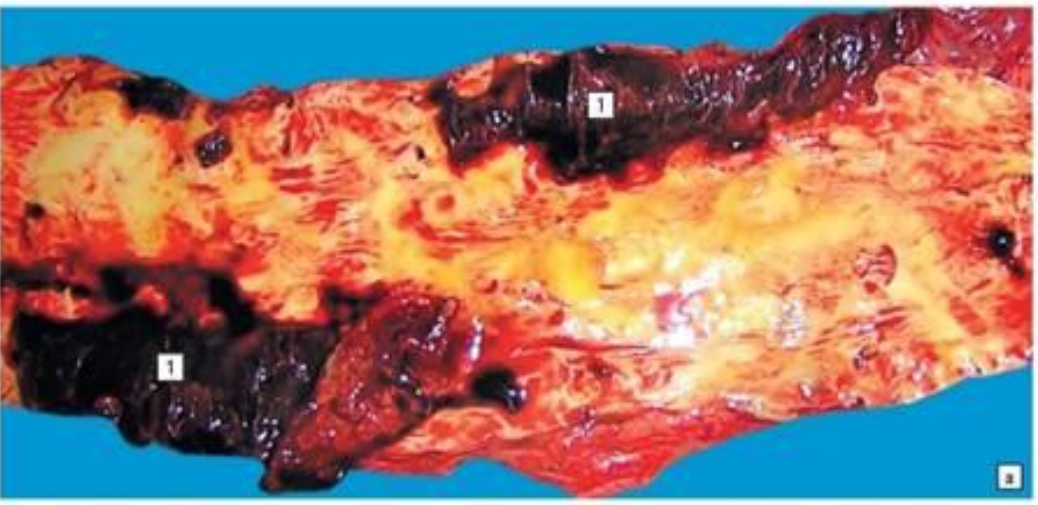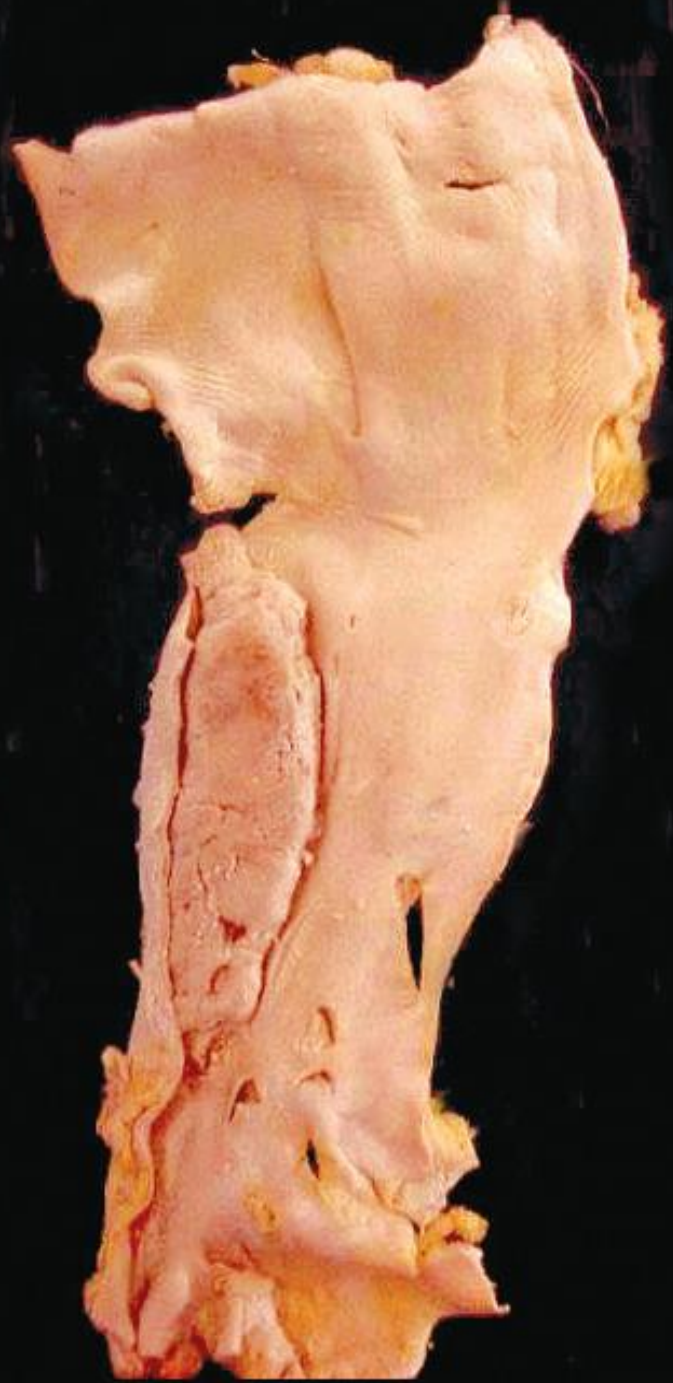În trombul mixt se disting 3 porțiuni: capul, corpul și coada.

Capul trombului obliterated este orientat în vene înspre inimă (înspre ventriculul drept), iar în artere în sens opus.

4) Trombii hialini - sunt de obicei multipli și se localizează în vasele sistemului microcirculator.

Se observă în șoc, arsuri, distrugerii masive ale țesuturilor.

Trombii hialini au un caracter amorf, omogen, astructurat datorită distrucției elementelor celulare și precipitării proteinelor plasmatică.



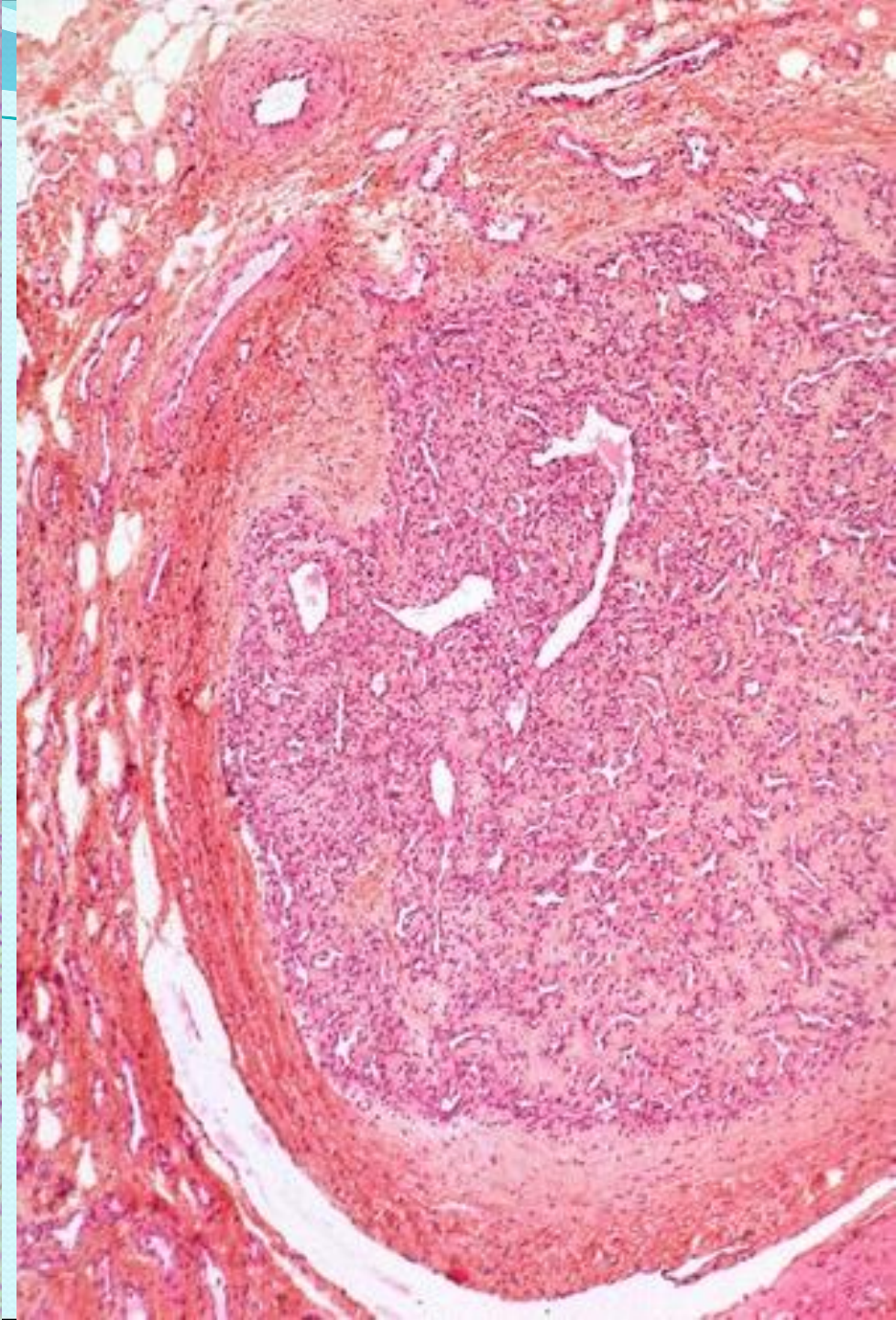
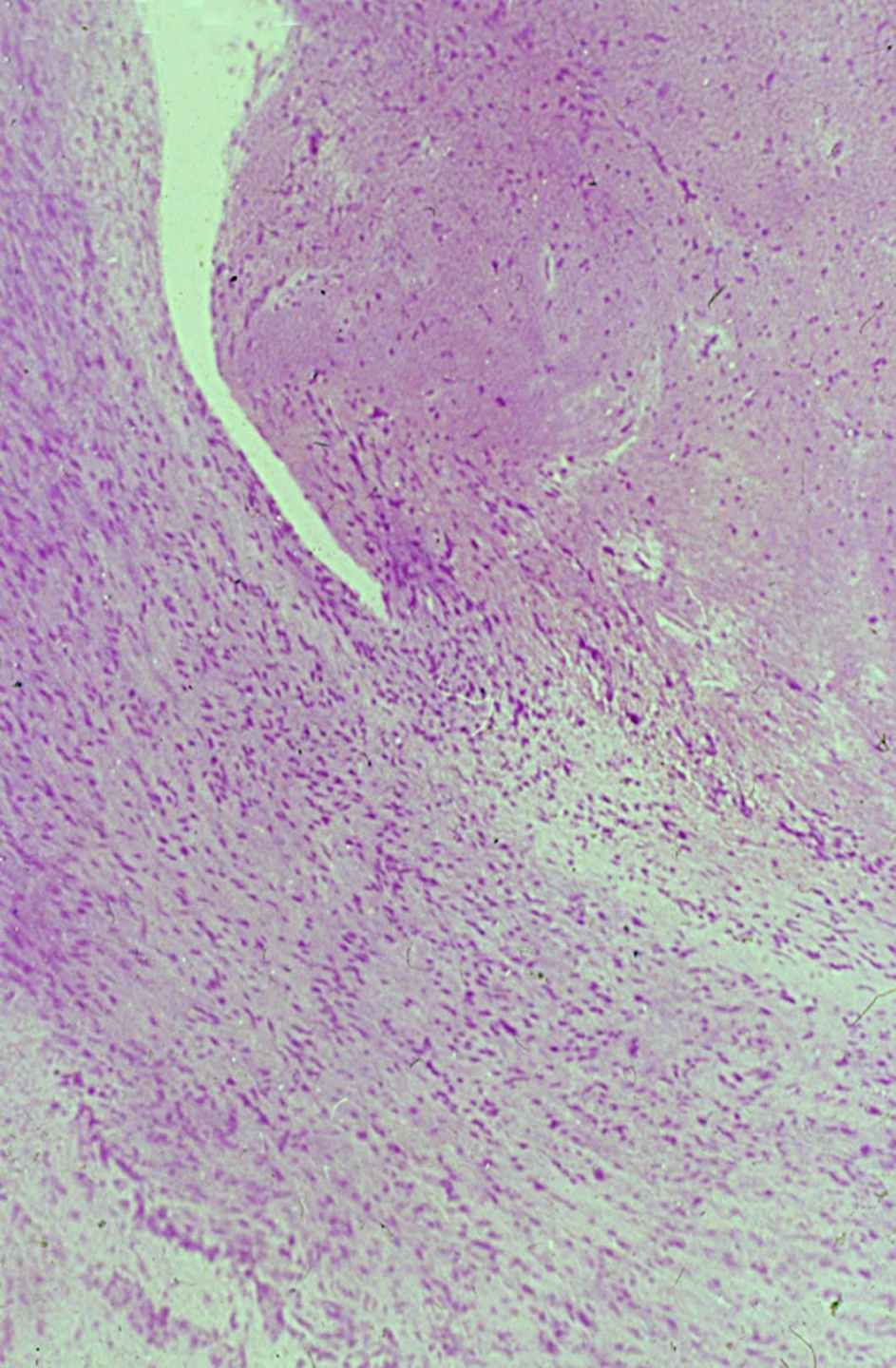
Consecințele trombilor:

I - favorabile:

- 1) resorbția trombului;
- 2) autoliza (ramolirea) aseptică;
- 3) organizarea conjunctivă;
- 4) vascularizarea și recanalizarea
- 5) calcificarea (petrificarea).

II - nefavorabile:

- 1) autoliza septică (ramolirea purulentă);
- 2) ruperea trombului și transformarea lui în tromboembol.



EMBOLIA - circulația în sânge (limfă) a unor particule care nu se întâlnesc în condiții normale și produc obturația completă sau parțială a vaselor sanguine (limfatice).

Particulele vehiculate de sânge (limfă) se numesc **emboli**.

Pot fi de origine exogenă sau endogenă.

După proprietățile fizice pot fi solizi, lichizi sau gazoși.

Variantele de embolii după direcția vehiculării embolului:

1) Embolia directă (ortogradă) - embolul circulă în sensul curentului sanguin:

- din venele circulației mari → în cavitățile drepte ale inimii și în AP și ramificațiile ei;


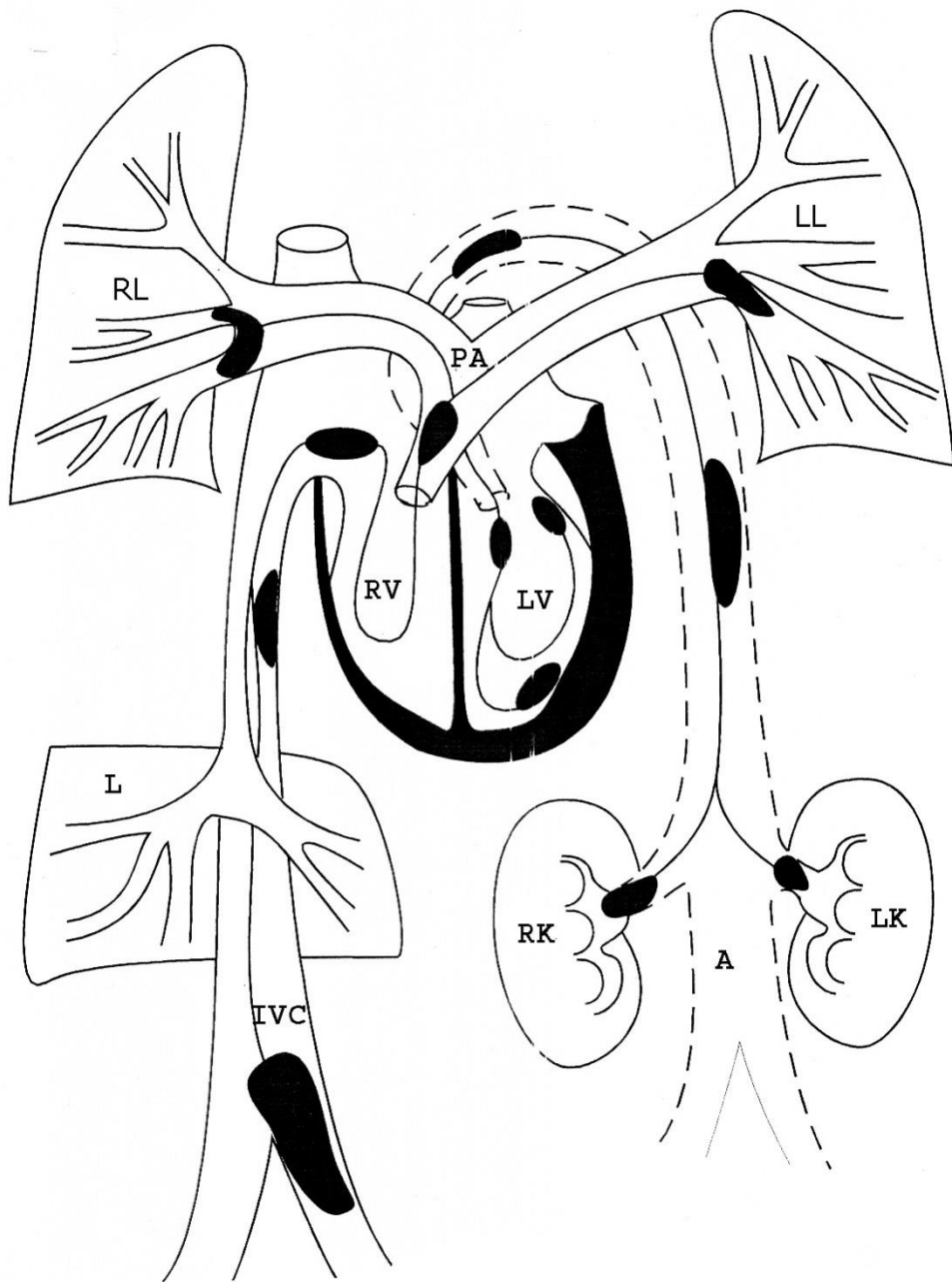
- din venele pulmonare, cavitățile stângi ale inimii, aortă și arterele mari → în arterele circulației mari (arterele m/i, celiacă, lienală, mezenteriale, renale, cerebrale, coronariene);

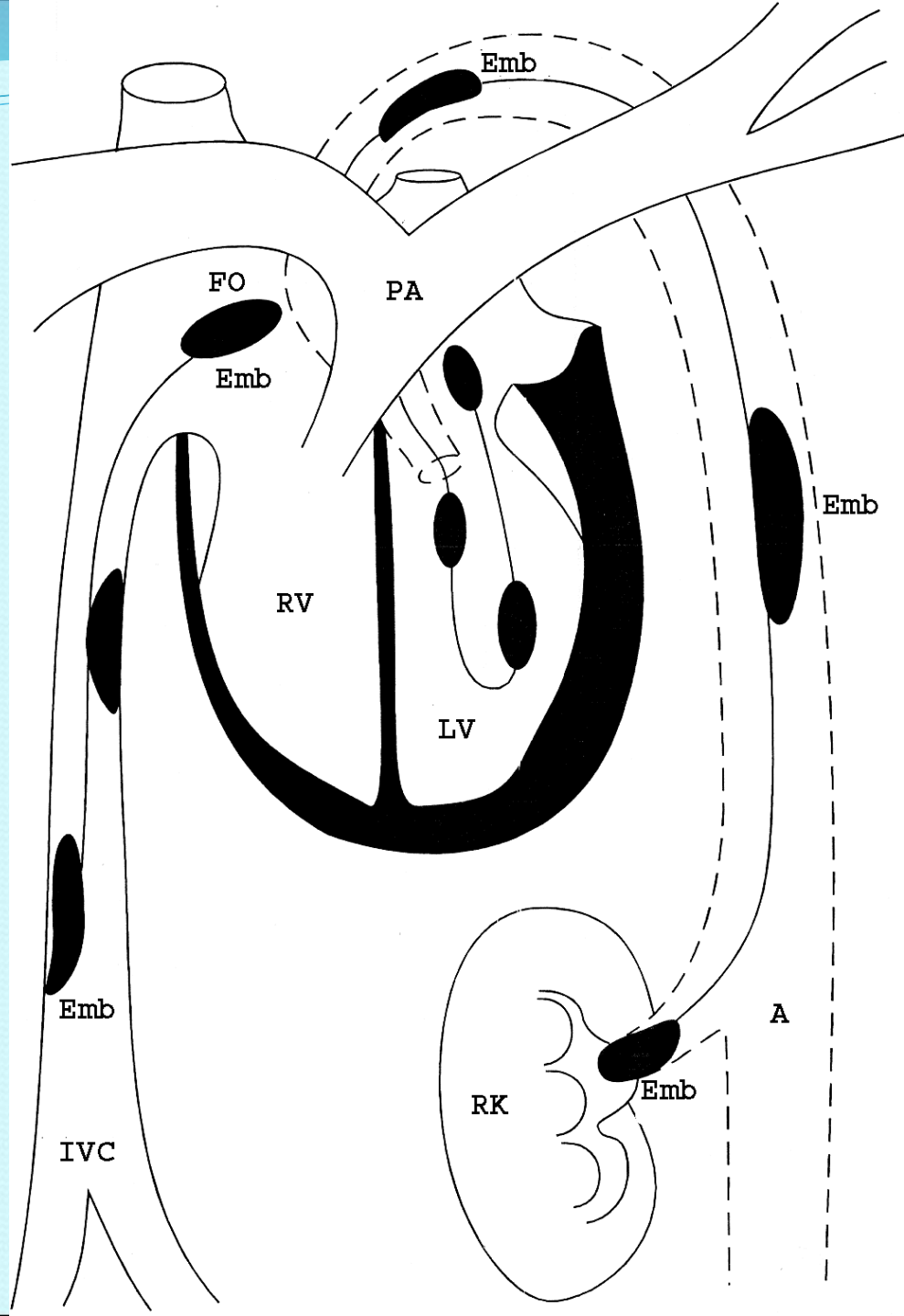
- din ramificațiile sistemului portal → în trunchiul venei porte și în ficat.

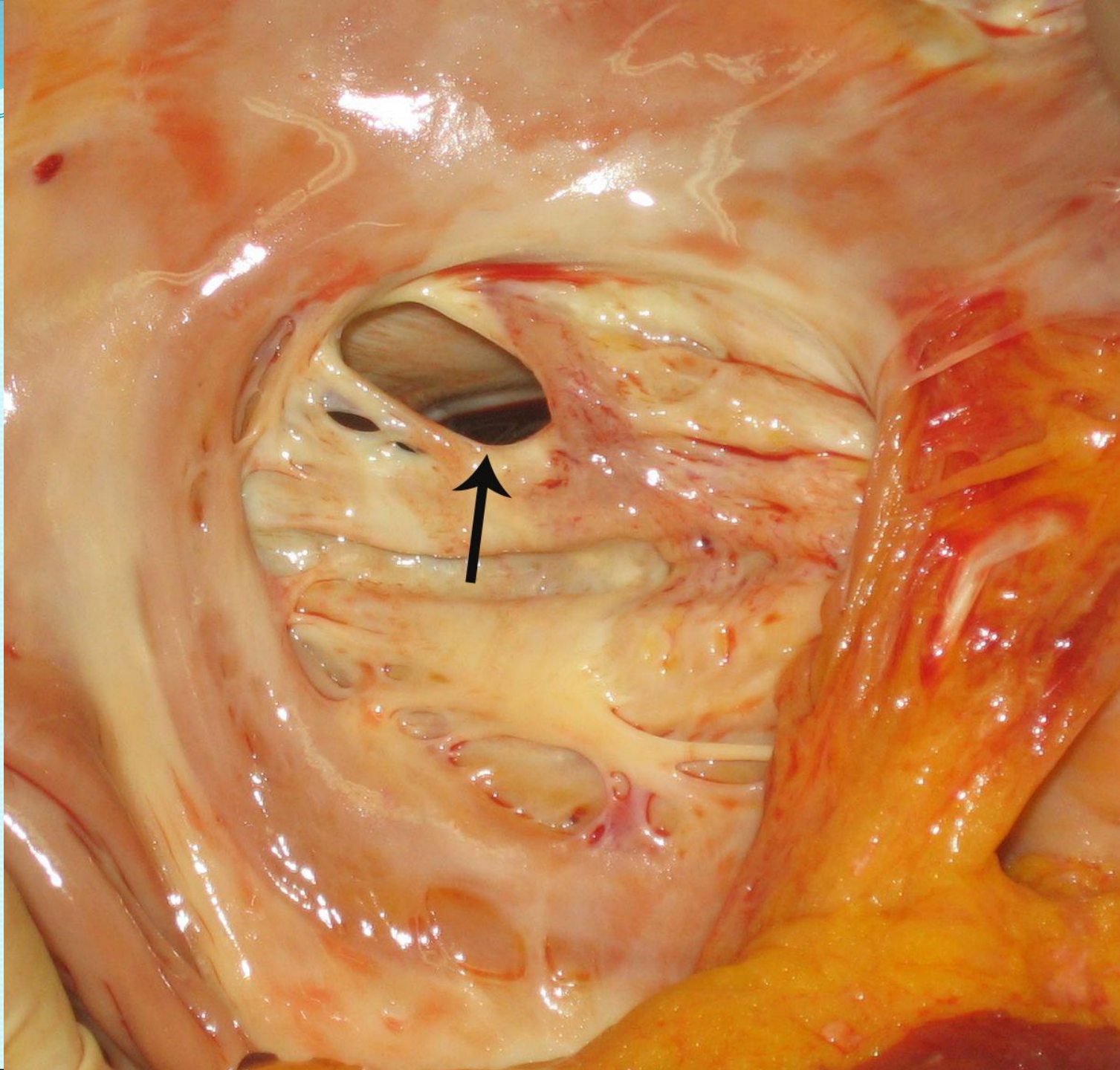
2) Embolia paradoxală (încrucișată) - embolul din venele circulației mari ajunge direct în cavitățile stângi ale inimii și în arterele circulației mari, ocolind sistemul circulației mici (sistemul capilar pulmonar).

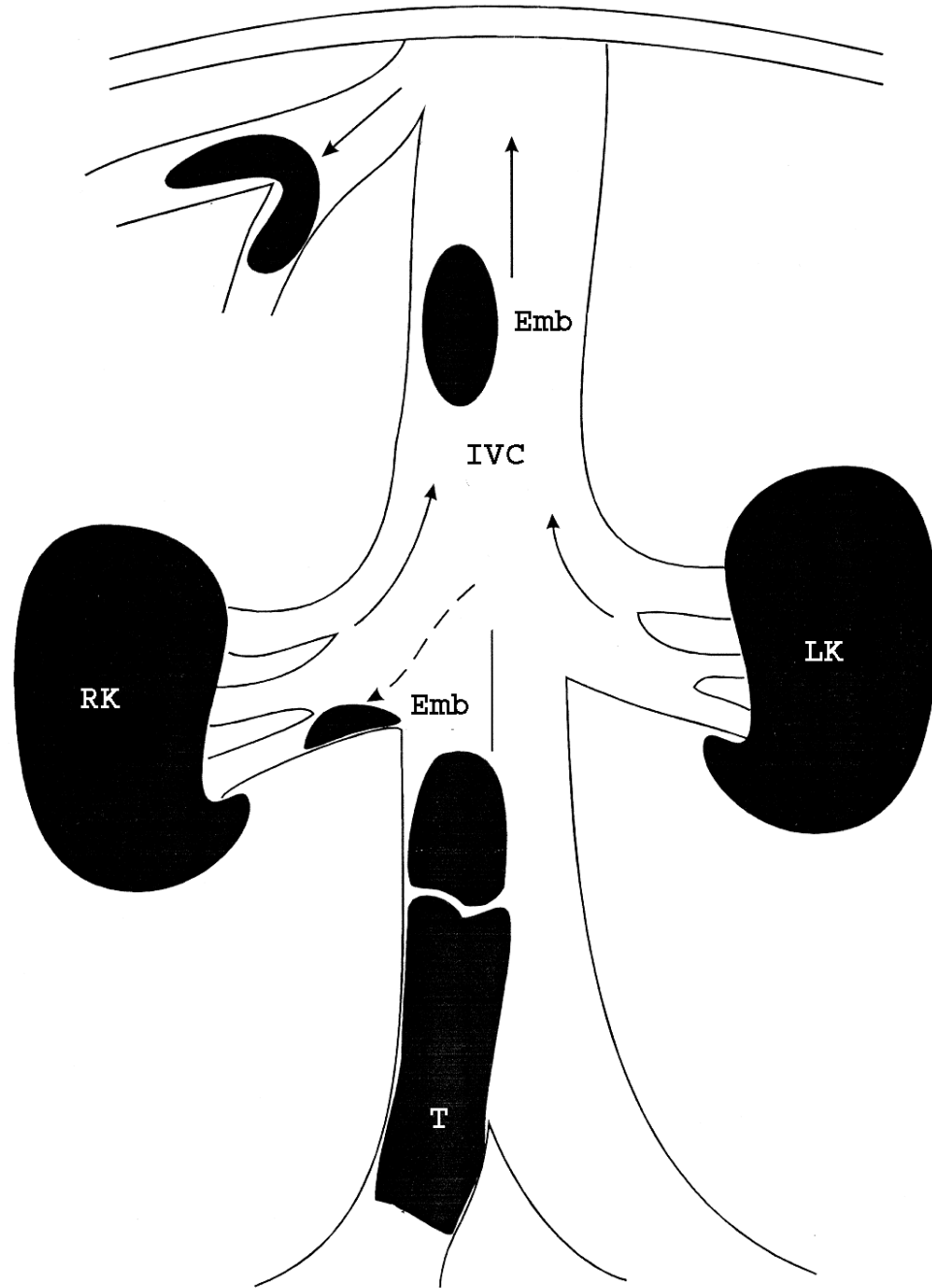
Se observă în malformații cardiace înnăscute.

3) Embolia retrogradă - vehicularea embolului contra curentului sanguin; de ex., embolia venelor hepatice sau renale când TE vine din vena cavă inferioară în momentul creșterii bruște a presiunii intraabdominale sau intratoracice (într-un acces de tuse).









Clasificarea emboliei după natura (compoziția) embolului:

- 1) tromboembolia;**
- 2) grasă;**
- 3) aeriană;**
- 4) gazoasă;**
- 5) celulară (tisulară);**
- 6) microbiană;**
- 7) cu corpi străini.**

Tromboembolia - embolia cu trombi sau fragmente de trombi detașați: locul de plecare (sursa) poate fi în vene, artere sau cavitățile inimii.

Se observă în tromboflebite, boala varicoasă a venelor membrelor inferioare, hemoroizi, ateroscleroza arterelor, anevrismele arteriale și cardiace, tromboendocardita infecțioasă sau reumatismală, infarctul miocardic.

Poate duce la infarcte, gangrenă.

Tromboembolia arterei pulmonare.

Punctul de plecare al TE pulmonari pot fi trombii din venele membrelor inferioare, pelviene, intra-abdominale, cave, din cavitățile drepte ale inimii.

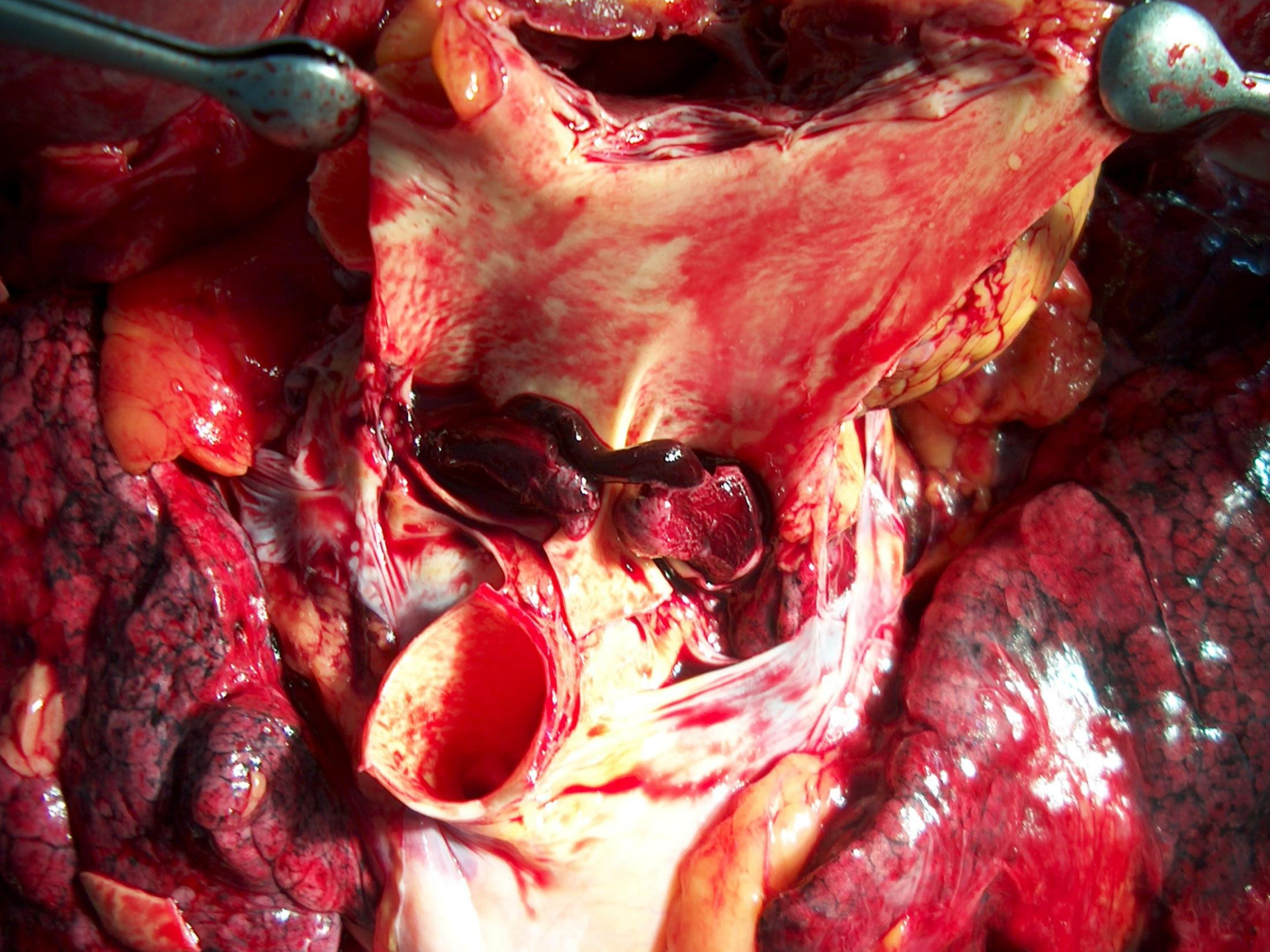
Cel mai frecvent (90-95% de cazuri) provin din venele profunde ale m/i (vena poplitee).

60-80% au dimensiuni mici și evoluează asimptomatic.

TE ramurilor arteriale mici, periferice duce la infarct pulmonar hemoragic.

Obturarea trunchiului comun sau a ramurilor mari ale arterei pulmonare duce la moarte subită din cauza blocării circulației pulmonare cu apariția asfixiei și **cordului pulmonar acut.**

În unele cazuri, moartea subită poate surveni chiar și de la tromboemboli de dimensiuni relativ mici prin reflex pulmocarotidian cu spasmul ramificațiilor arterei pulmonare, bronhiilor și arterelor coronariene și stop cardiac.

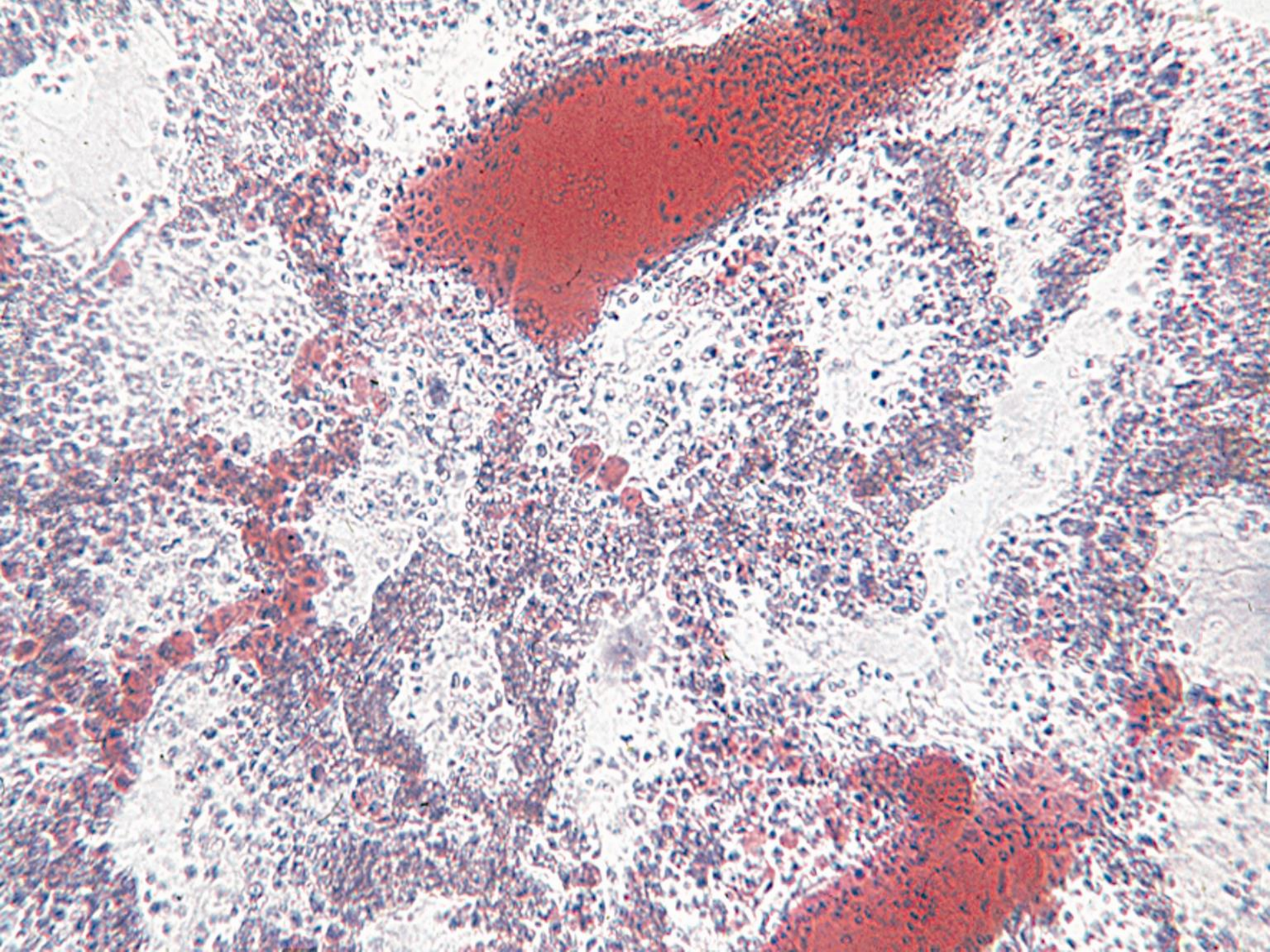


Embolia grasă – embolie cu particule de grăsimi endogene sau exogene.

Se întâlnește în fracturi ale oaselor tubulare, mai rar – în contuzii ale țesutului celuloadipos introducerea intravenoasă a unor substanțe uleioase.

Duce la embolizarea capilarelor pulmonare cu asfixie acută dacă sunt blocate mai mult de 2/3 din capilare. Picături mici de lipide nimeresc în microvasele cerebrale, cauzând focare mici de necroză și hemoragii pericapilare.

Aproximativ 10% de pacienți decedează.
La autopsie se identifică cu **Sudan III**.

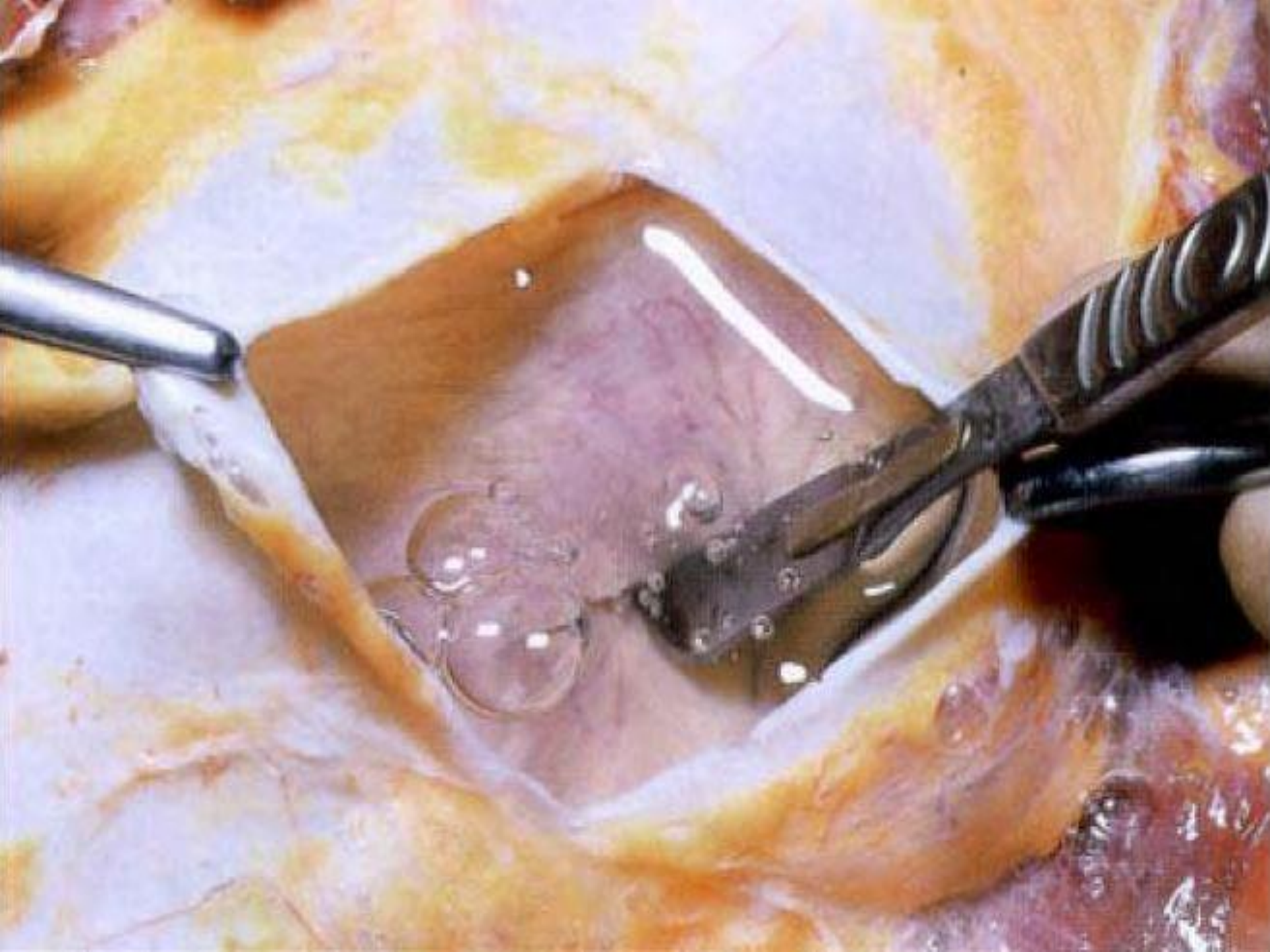


Embolia aeriană – în sistemul venos sau arterial pătrunde aer atmosferic.

Se observă în traumatisme sau intervenții chirurgicale pe regiunea gâtului în urma lezării venei jugulare sau venei cave superioare;

Se întâlnește la fel în traume sau intervenții chirurgicale la torace, plămâni, cord, laparoscopie, pneumotorax, puncții pleurale.

În timpul nașterii sau avortului la lăuze poate avea loc pătrunderea aerului în sânge prin venele uterine dehiscente (deschise).



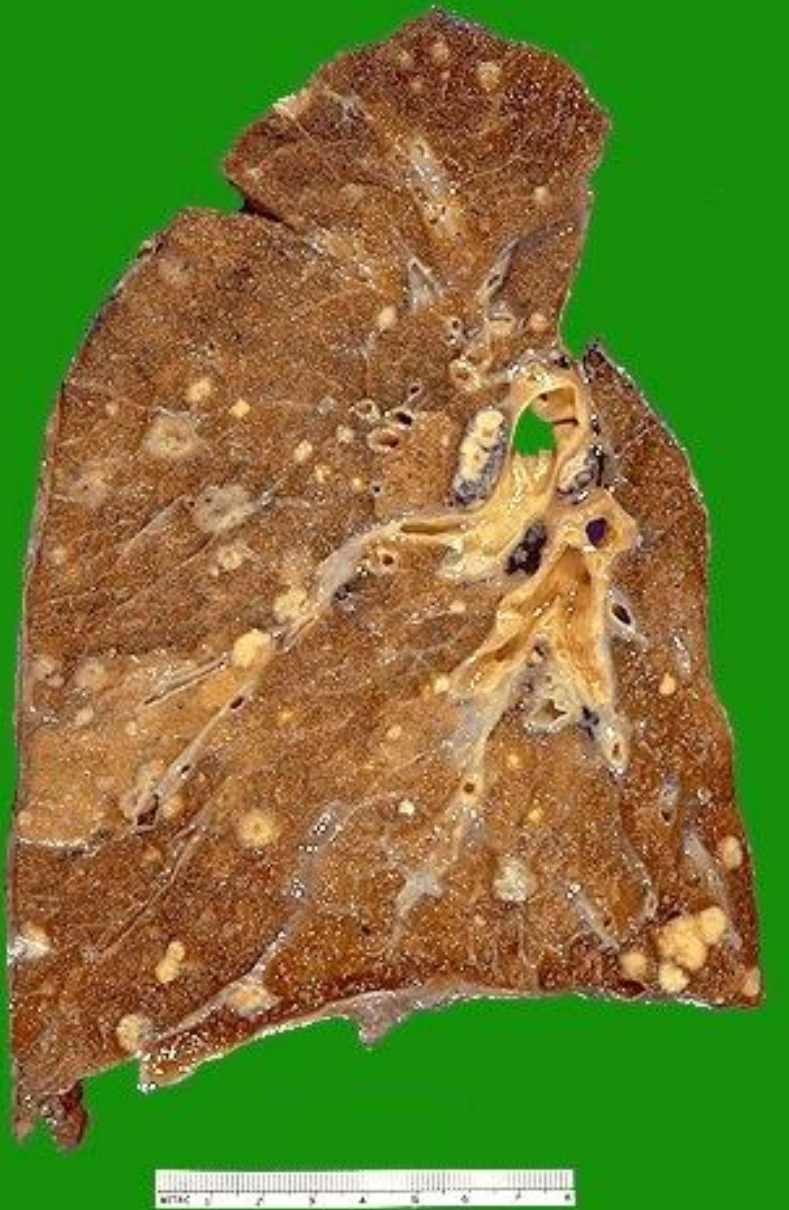
Embolia gazoasă - obstrucția vaselor cu bule de azot. Se întâlnește la scafandri, chesonieri, aviatori.

Embolia tisulară (celulară) - embolia cu celule izolate sau fragmente de țesut. Se observă în primul rând în tumori maligne. Se dezvoltă metastaze tumorale (în cancer, sarcom, melanom).

Embolia microbială - embolul este constituit din aglomerări de microorganisme (colonii de microbi, fungi sau paraziți), care nimeresc în sânge dintr-un focar septic.

Se observă în sepsis (septicopiemie), duce la apariția abceselor metastatice în organe.

Metastaze de cancer în plămân.



Metastaze de cancer în ficat.

