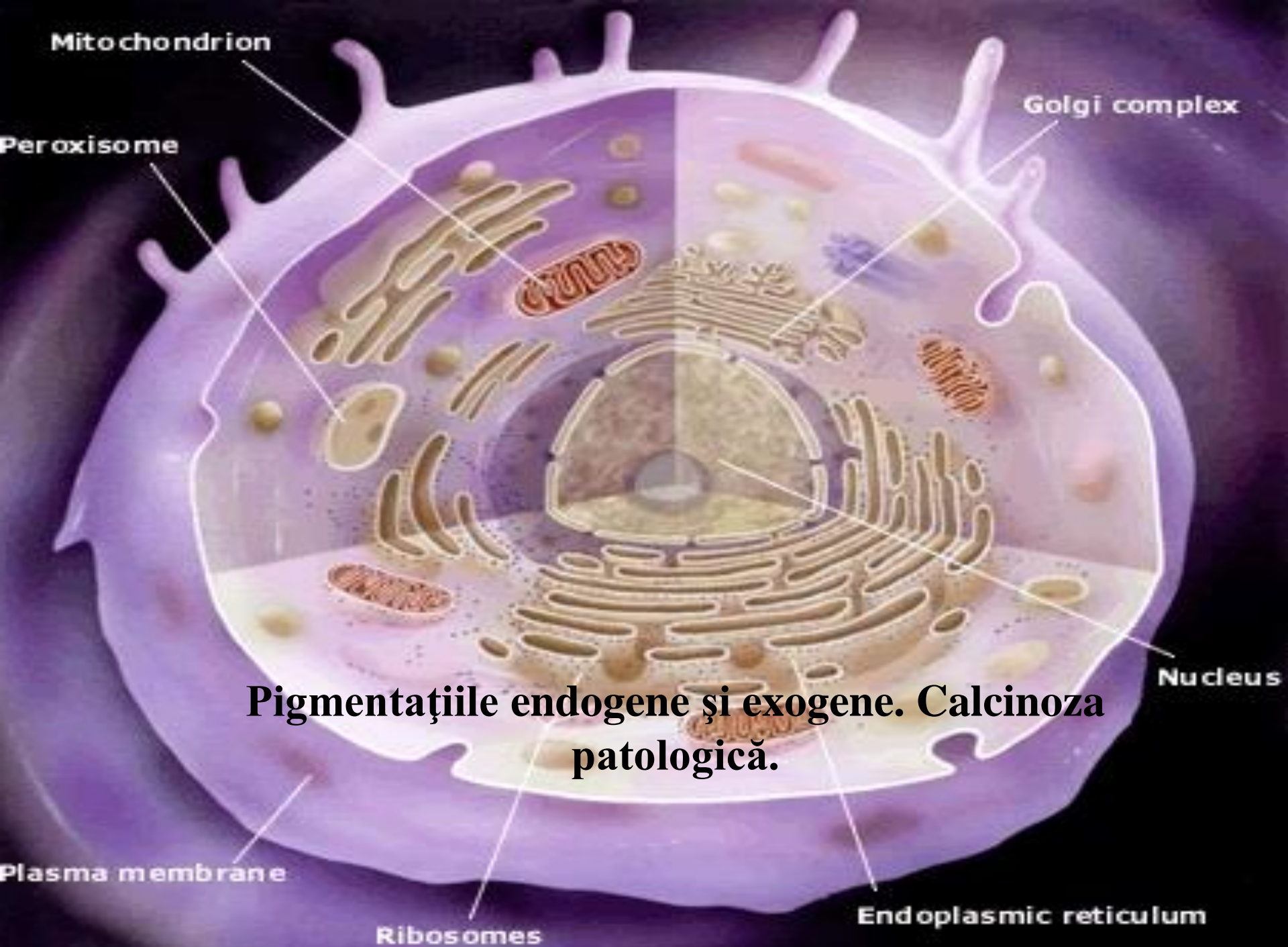

Mitochondrion

Golgi complex

Peroxisome

Nucleus

Pigmentațiile endogene și exogene. Calcinoza patologică.

Plasma membrane

Endoplasmic reticulum

Ribosomes

Tema: Pigmentațiile endogene și exogene. Calcinoza patologică.

I. Micropreparate:

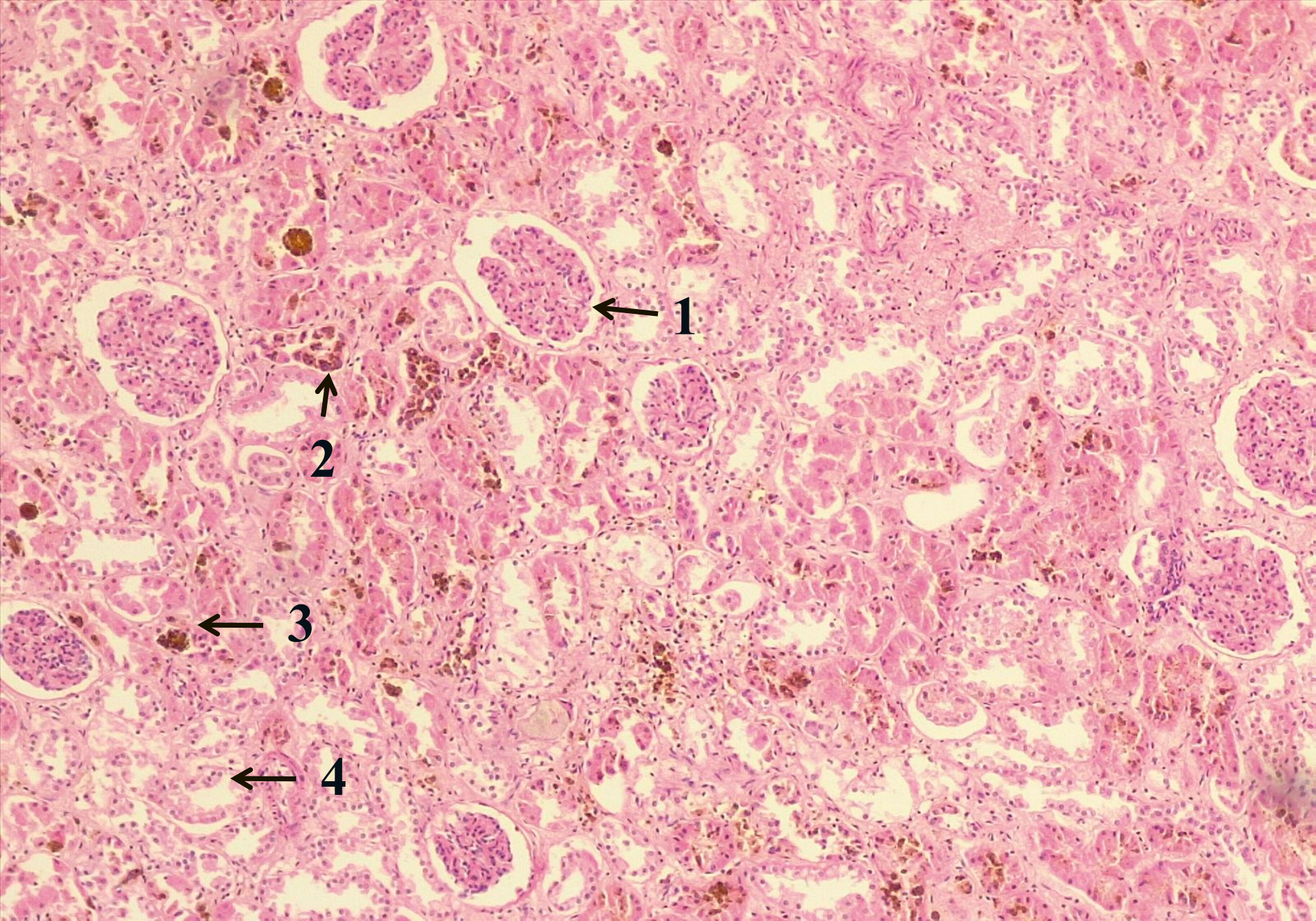
№ 180. Hemosideroza rinichiului. (*colorație H-E.*)

Indicații:

1. Glomerul.
2. Granule de hemosiderină în citoplasma nefrocitelor tubilor contorți.
3. Granule de hemosiderină în lumenul tubului.
4. Tub nemodificat.

În celulele epiteliale ale tubilor renali contorți se observă granule de hemosiderină de culoare brună, care se găsesc pe alocuri și în lumenul tubilor.

Hemosideroza rinichilor este o manifestare a hemosiderozei generalizate, caracterizate prin creșterea conținutului de hemosiderină în organism. Se datorează hemolizei intravasculare masive și prelungite a eritrocitelor și se întâlnește în anemii hemolitice, intoxicații cu toxine hemolitice (de ex., venin de șarpe), boli infecțioase (de ex., în septicemii), transfuzii de sânge incompatibil. Din produsele de distrucție a hemoglobinei în elementele sistemului reticuloendotelial (splina, măduva osoasă, nodulii limfatici) și în unele organe parenchimotoase (ficat, rinichi) se formează și se depozitează cantități excesive de hemosiderină, organele respective căpătând o nuanță ruginie. Concomitent are loc și creșterea sintezei de feritină și bilirubină. Hemosideroza generalizată se observă la fel și în hemocromatoză.



№ 180. Hemosideroza rinichiului. (colorație H-E.).

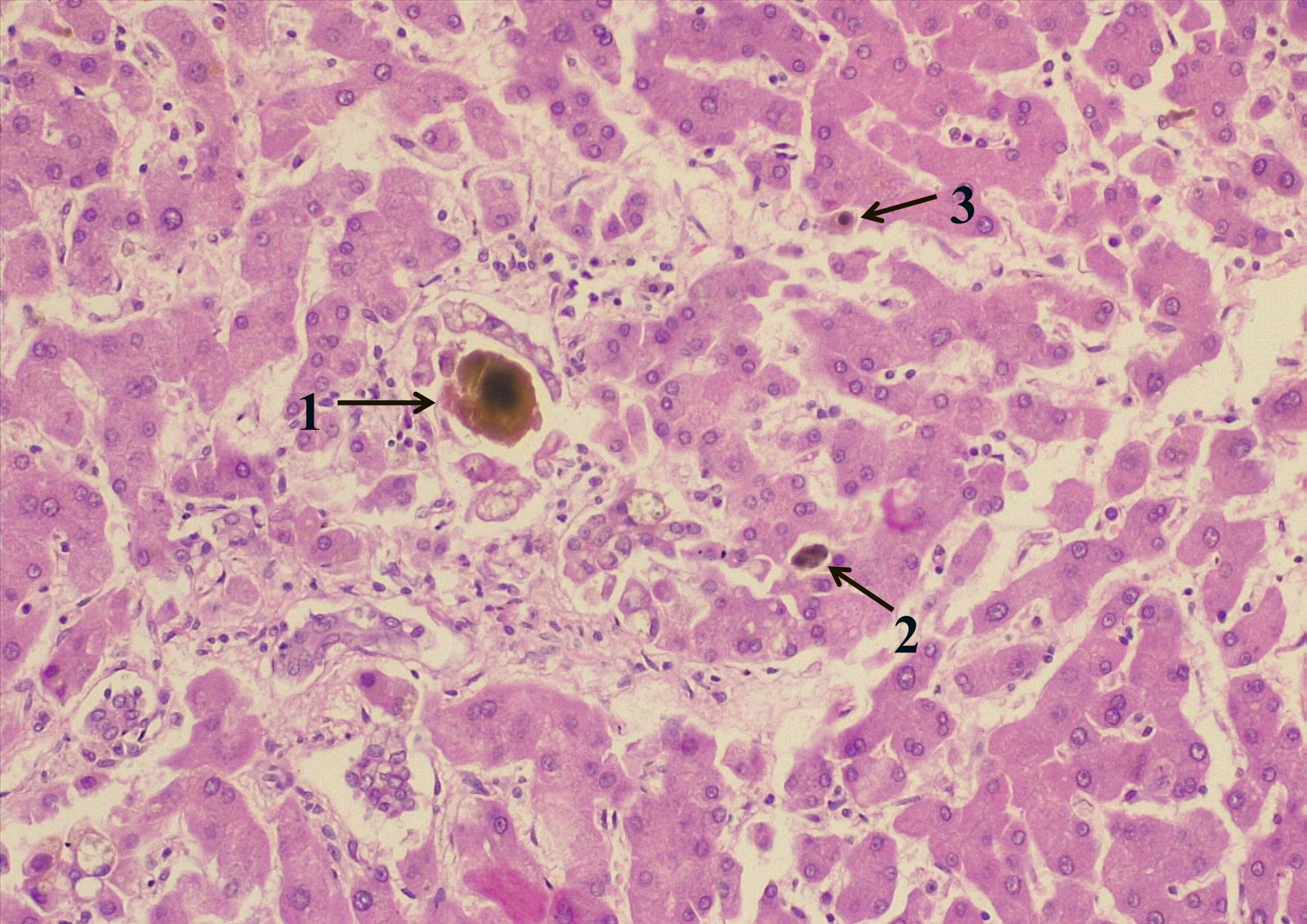
№ 135. Ficatul în icter mecanic. (colorație H-E.).

Indicații:

1. Ducturi biliare dilatate, umplute cu pigmenți biliari.
2. Acumulări de bilă în lumenul capilarelor biliare intralobulare.
3. Granule de pigmenți biliari în citoplasma hepatocitelor.

Canaliculii biliari și unele ducturi interlobulare sunt dilatate, în lumenul lor se observă coagulate de bilă de culoare brună („trombi” biliari), iar în citoplasma unor hepatocite – granule de pigment biliar; pe alocuri în centrul lobulilor hepatici sunt prezente focare de necroză a hepatocitelor, îmbibate cu bilă.

Staza bilei (icterul mecanic) poate fi cauzată de calculi biliari, tumori ale căilor biliare intra- și extrahepatice, malformații ale căilor biliare sau de compresiunea lor externă în cancer de cap de pancreas, tumori ale papilei duodenale, metastaze de cancer în nodulii limfatici din hilul hepatic, aderențe. Excesul de bilirubină directă (conjugată) în sânge determină pigmentarea galbenă-verzuie a organelor și țesuturilor, inclusiv a pielii și sclerelor. Afară de colorația intensă a tegumentelor, în icterul obstructiv se observă intoxicație generală datorită acizilor biliari, sindrom hemoragic, leziuni distrofice ale rinichilor, insuficiență hepato-renală. Staza biliară se poate complica cu inflamația căilor biliare (colangită), iar dacă procesul capătă o evoluție cronică se poate dezvolta ciroza biliară colestatică.



№ 135. Ficatul în icter mecanic. (colorație H-E).

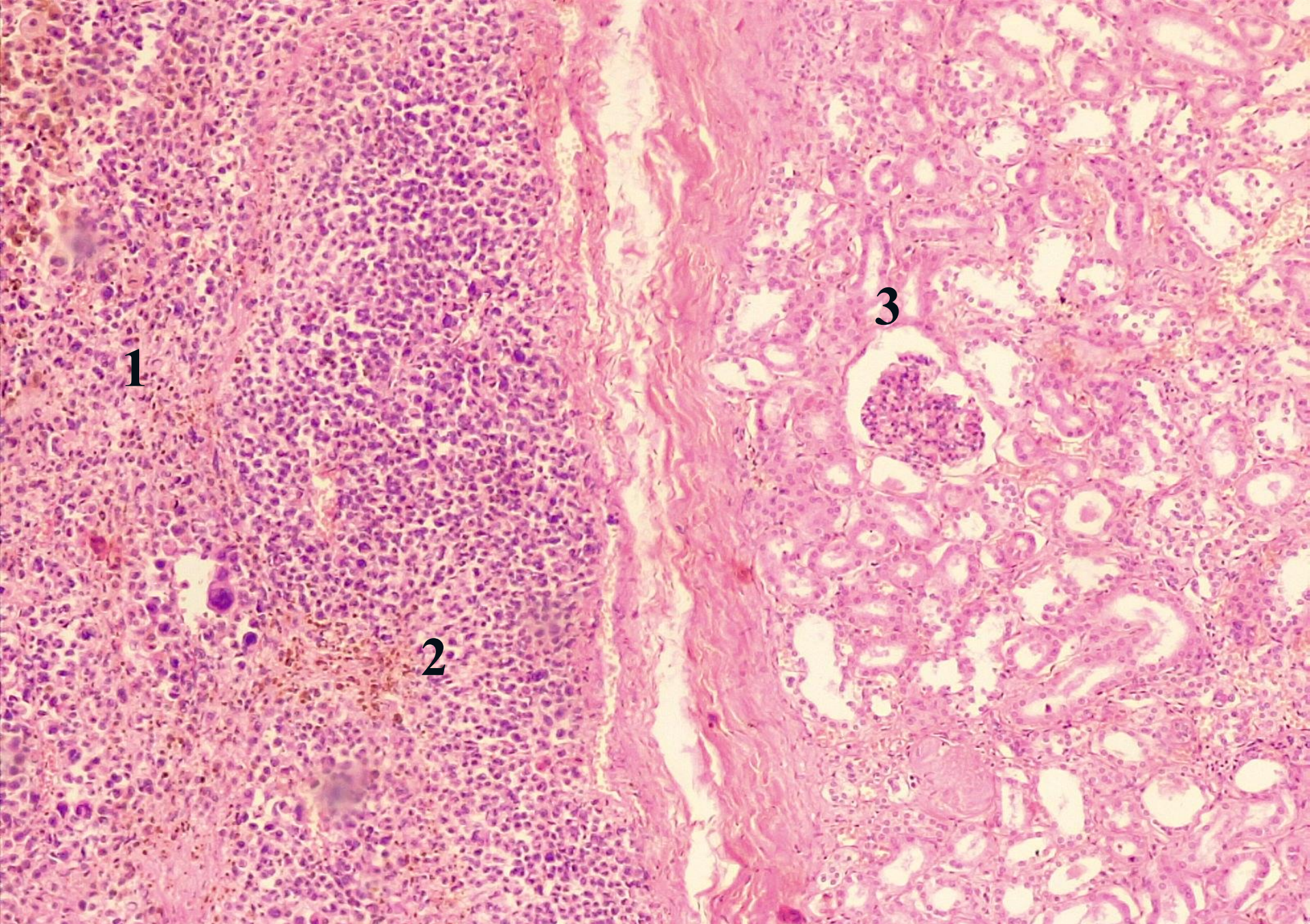
№ 163. Metastază de melanom în rinichi. (colorație H-E.).

Indicații:

1. Nodul tumoral metastatic.
2. Celule tumorale cu granule de melanină.
3. Parenchimul renal adiacent atrofiat.

În preparat cu ochiul liber se observă un focar de culoare maronie, la obiectivul mic prezintă o masă celulară, constituită din celule tumorale polimorfe de tip epitelioid, se întâlnesc celule gigante, cu nuclee intens colorate, figuri de mitoză, majoritatea celulelor conțin granule de melanină; nodul tumoral metastatic este bine delimitat de țesutul renal adiacent atrofiat.

Melanomul este o tumoare malignă de origine melanocitară, care se întâlnește pe tegumente, în mucoasa bucală, anorectală, esofag, meninge, globul ocular. Este extrem de agresivă, o tumoare cu grosimea de numai câțiva mm poate produce metastaze multiple. Metastazează limfogen în nodulii limfatici regionali, iar pe cale hematogenă mai frecvent în ficat, plămâni, creier și alte organe, practic pot fi metastaze în orice regiune a corpului. În majoritatea cazurilor metastazele au culoarea neagră datorită conținutului de melanină. În cazul distrucției nodulilor tumorali melanina poate să apară în sânge și urină.



№ 163. Metastază de melanom în rinichi. (colorație H-E).

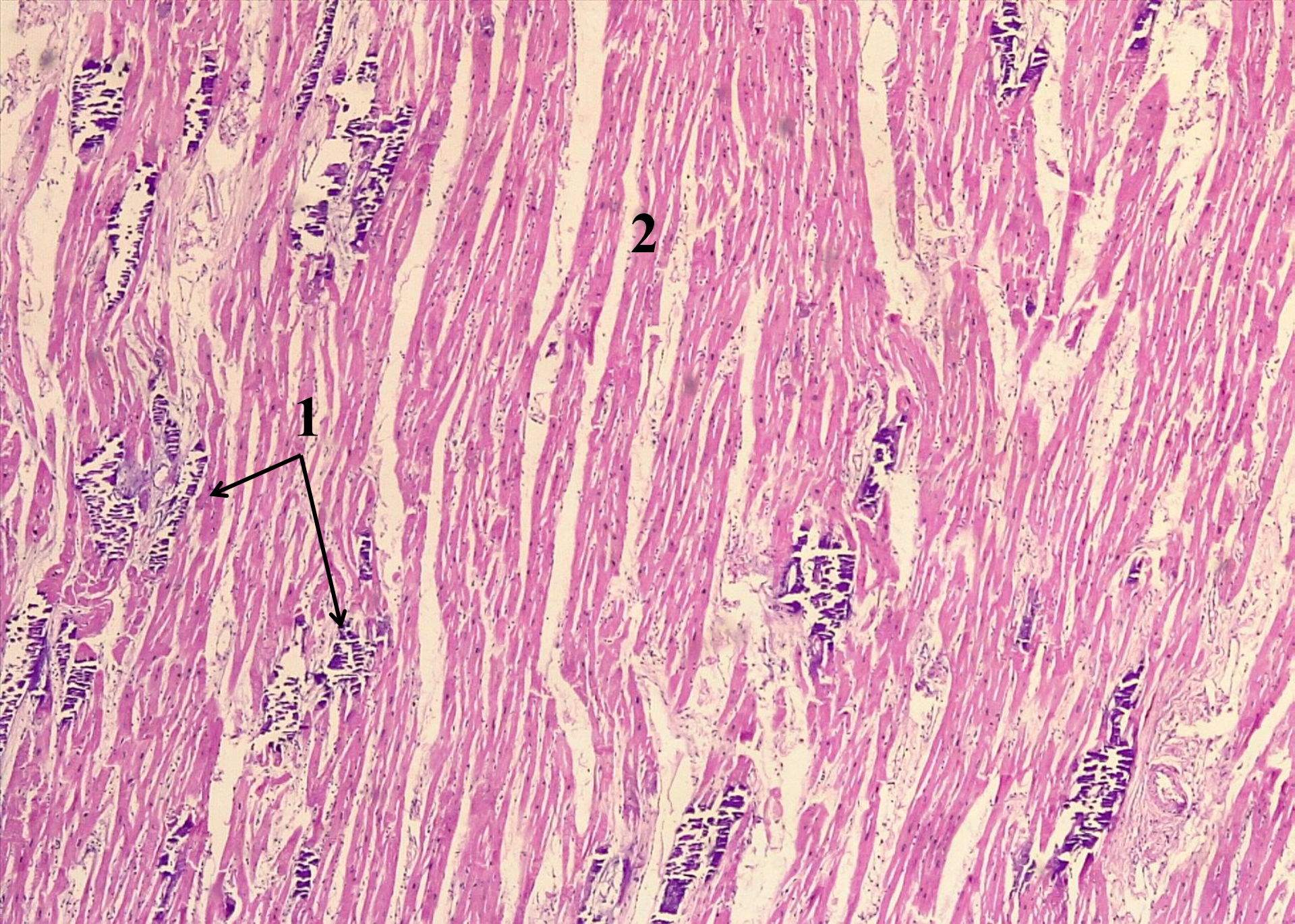
№ 197a. Calcinoza metastatică a miocardului. (colorație H-E.).

Indicații:

1. Depozite focale de săruri de calciu.
2. Miocardul adiacent.

În preparat se observă multiple focare mici de depuneri granulare pulverulente de săruri de calciu, colorate cu hematoxină în albastru-violet. Depozitarea sărurilor de calciu are loc atât în sarcoplasma cardiomiocitelor, cât și în stroma miocardului.

Calcinoza metastatică este cauzată de excesul de calciu în plasma sanguină (hipercalcemie) determinată la rândul său de mobilizarea calciului din oase sau de tulburarea proceselor de eliminare a calciului din organism. Se observă în hiperparatiroidism primar (adenom paratiroidian), tumori osoase (mielom multiplu, metastaze osoase), fracturi osoase multiple, hipervitaminoză D, osteoporoză, nefrită cronică. Depozitele de calciu apar în țesuturile sănătoase, nealterate: plămâni, mucoasa gastrică, rinichi, miocard, pereții arteriali (în medie) – organe și țesuturi, în care există o alcaloză locală ca urmare a faptului că ele elimină produsele acide, ceea ce favorizează precipitarea sărurilor de calciu (stomacul – acid clorhidric, rinichii – acid uric, plămânii – bioxid de carbon, iar miocardul și arterele sunt în contact permanent cu sânge arterial și au conținut scăzut de bioxid de carbon). Macroscopic depozitele calcaroase au culoare albă, aspect de cretă.



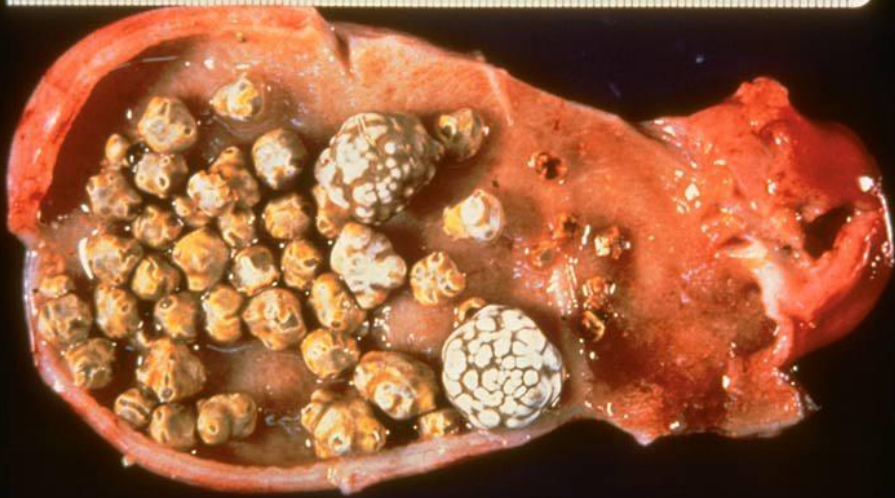
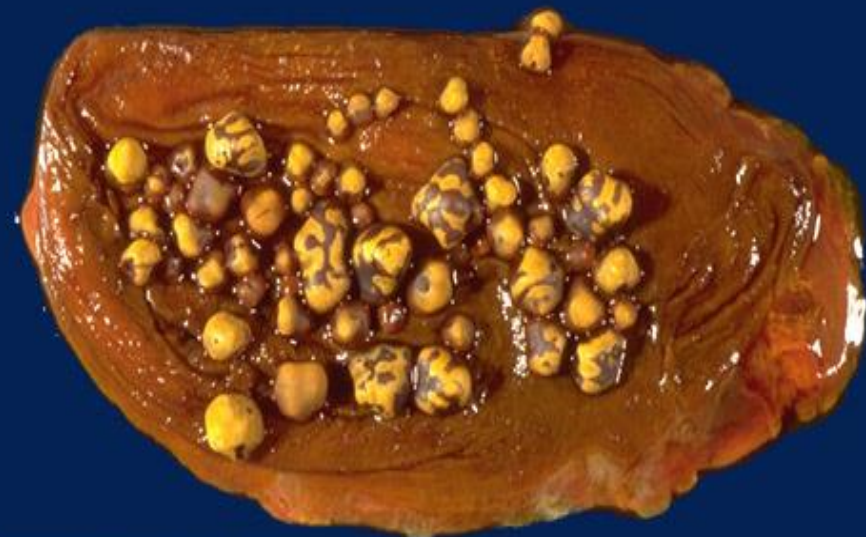
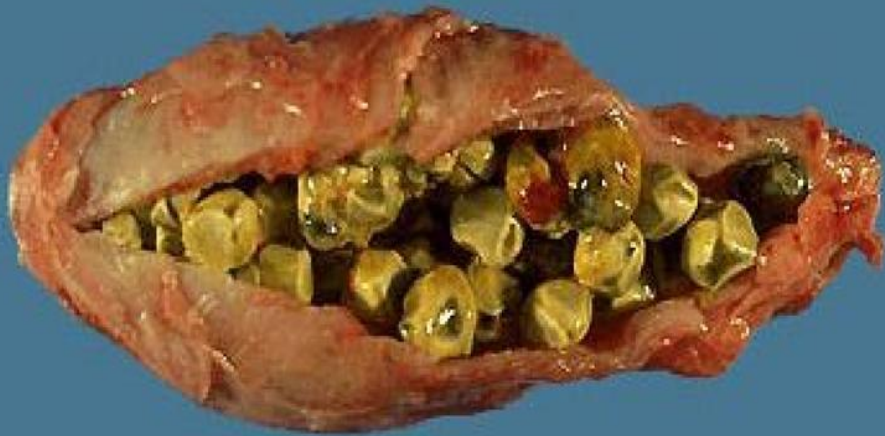№ 197a. Calcinoza metastatică a miocardului. (colorație H-E).

II. Macropreparate:

№ 76. Calculi în vezica biliară.

În vezica biliară sunt multipli calculi de diferite dimensiuni de la câțiva mm până la câțiva cm, cu suprafața netedă, șlefuită (calculi fațetați) sau rugoasă, culoarea galbenă, măslinie sau neagră, peretele vezical este îngroșat, sclerozat.

Factorii de risc în dezvoltarea litiazei biliare sunt multipli, cei mai importanți: vârsta înaintată, sexul feminin (la femei este de 2 ori mai frecventă decât la bărbați), obezitatea, contraceptivele orale, predispoziția ereditară și a. Dintre factorii locali au un rol important staza biliară (hipomobilitatea vezicii biliare) și hipersecreția de mucus. După compoziția chimică sunt 2 tipuri principale de calculi: colesterolici (≈80% din numărul total), care conțin colesterol, au culoarea galbenă și pigmentari, care conțin săruri de calciu ale bilirubinei, au culoarea brună sau neagră. Complicațiile posibile: obstrucția canalului cistic, retenția bilei și dezvoltarea hidropiziei vezicii biliare, mucocelului, colecistitei acute sau cronice, empiemului vezicular, este posibilă perforația peretelui vezical cu revărsarea bilei în cavitatea peritoneală și peritonită biliară. Cu cât calculii sunt mai mari cu atât e mai mic riscul de obstrucție a canalului cistic și, invers, calculii mici („nisipul”) sunt mai periculoși.



№ 76. Calculi în vezica biliară.

№ 87. Calculi în bazinetul renal.

Bazinetul renal și calicele sunt dilatate, conțin multipli calculi, unii sunt liberi, alții - concreșcuți cu peretele bazinetal/caliceal, dimensiunile de la 2-3 mm până la 1-2 cm, suprafața netedă, șlefuită (calculi fațetați) sau neregulată, rugoasă, uneori cu ramificări, care capătă forma bazinetului și calicelor - calculi coraliformi, culoarea albă, galbenă sau brună în dependență de compoziția chimică.

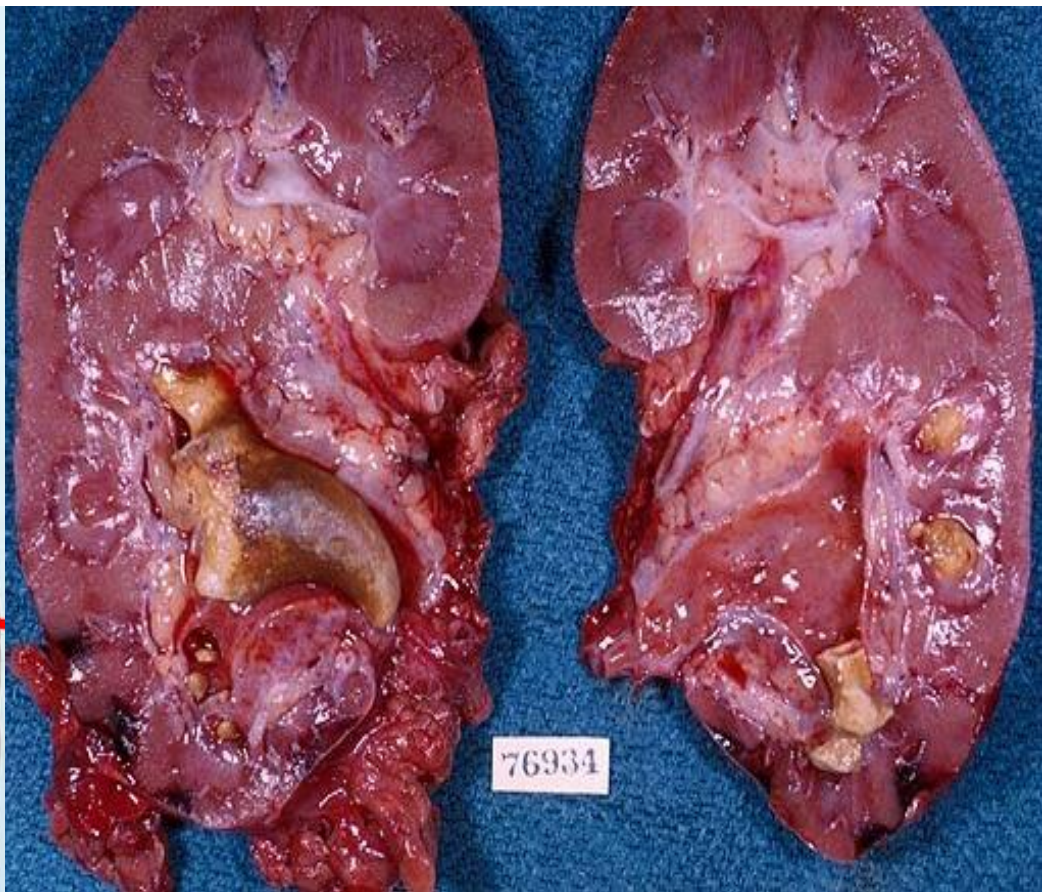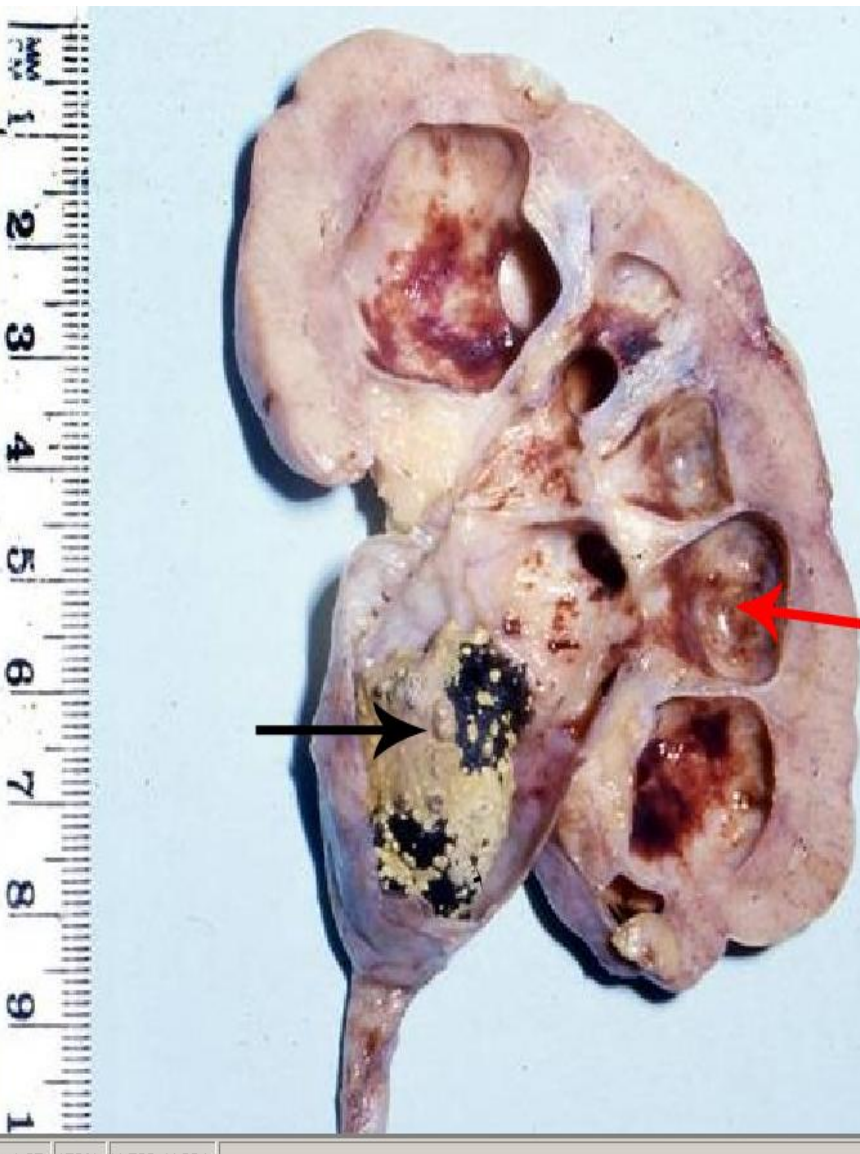
Sunt 3 tipuri principale de calculi urinari:

a) calculii calciformi (oxalați și fosfați de calciu), care se observă în ~75% de cazuri, au suprafața granulară-rugoasă, culoarea brună datorită hemosiderinei, care apare în urma traumatizării mucoasei și hemoragiilor repetate;

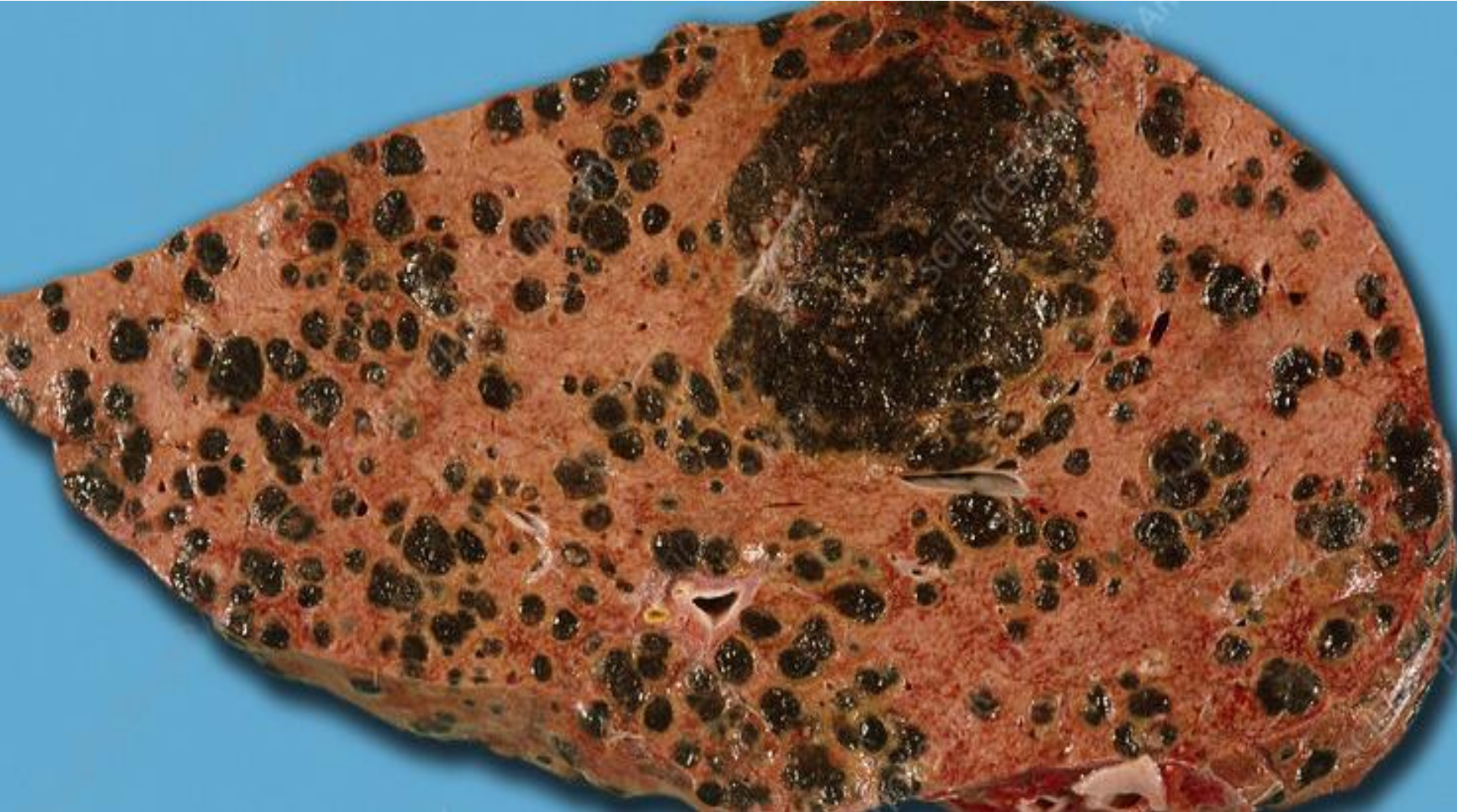
*b) calculii micști, așa numiții „calculi struvit” sau „triplu fosfați”, constituiți din fosfat amoniaco-magnezian; se întâlnesc în ~15% de cazuri, îndeosebi la pacienții cu infecții urinare (*Proteus vulgaris*, *Klebsiella*, *Staphylococcus*); bacteriile produc proteaza, care scindează ureea (calculi induși de infecții); au culoarea alb-gălbuie;*

c) calculii cu acid uric (urați) – apar în urma hiperuricemiei și hiperuricuriei, care se observă în cazurile de gută primară sau secundară în bolile mieloproliferative (de ex., în leucoze), au culoarea galbenă-cenușie.

Complicații: pielonefrită, nefroscleroză și ratatinarea macronodulară a rinichiului, dacă procesul e bilateral – insuficienți renală cronică progresivă.



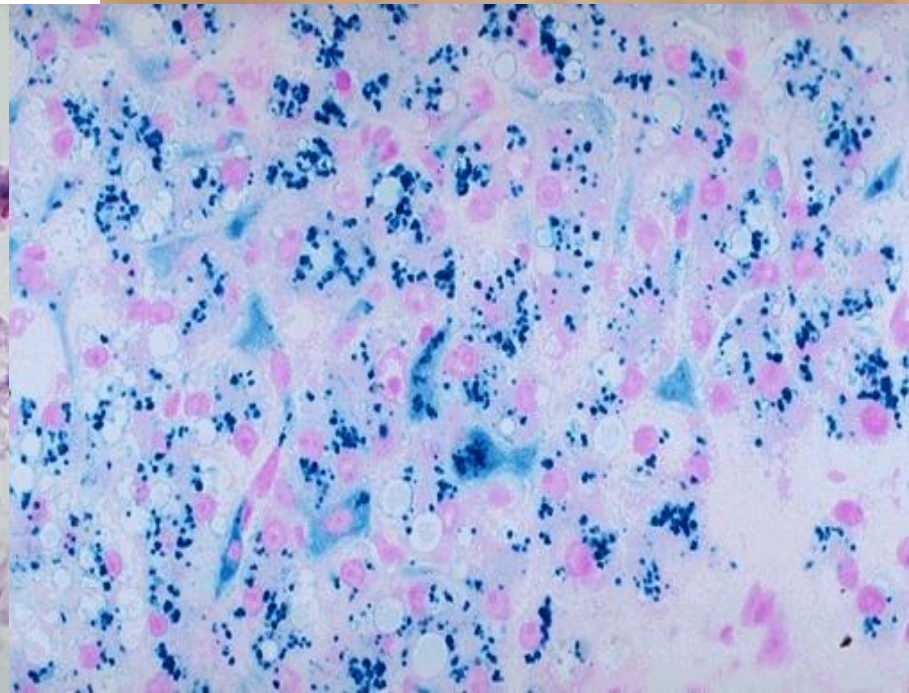
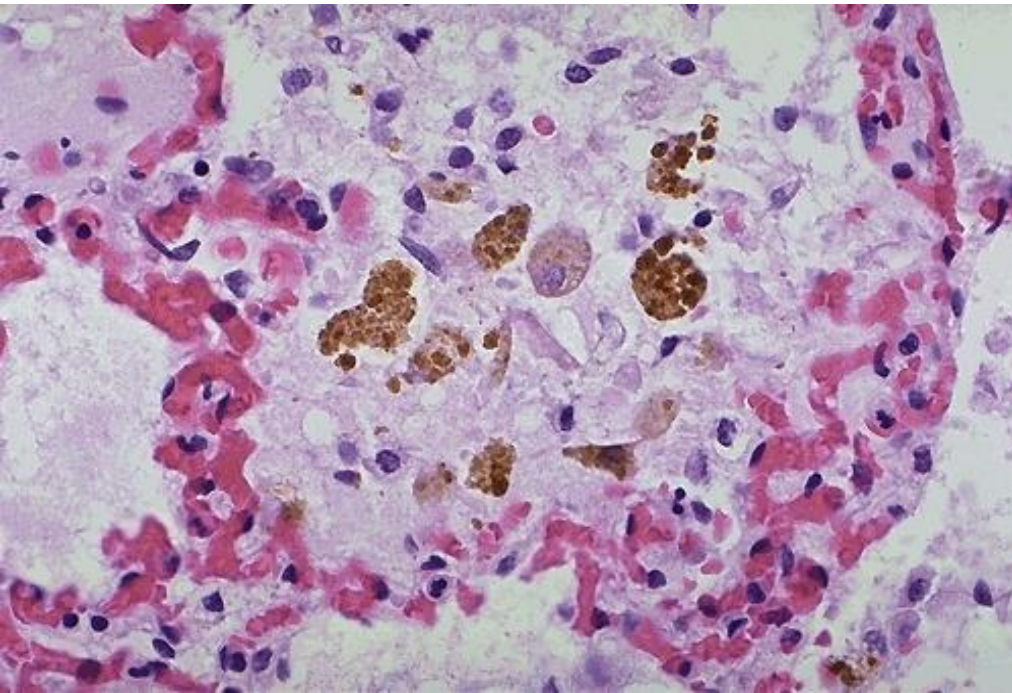
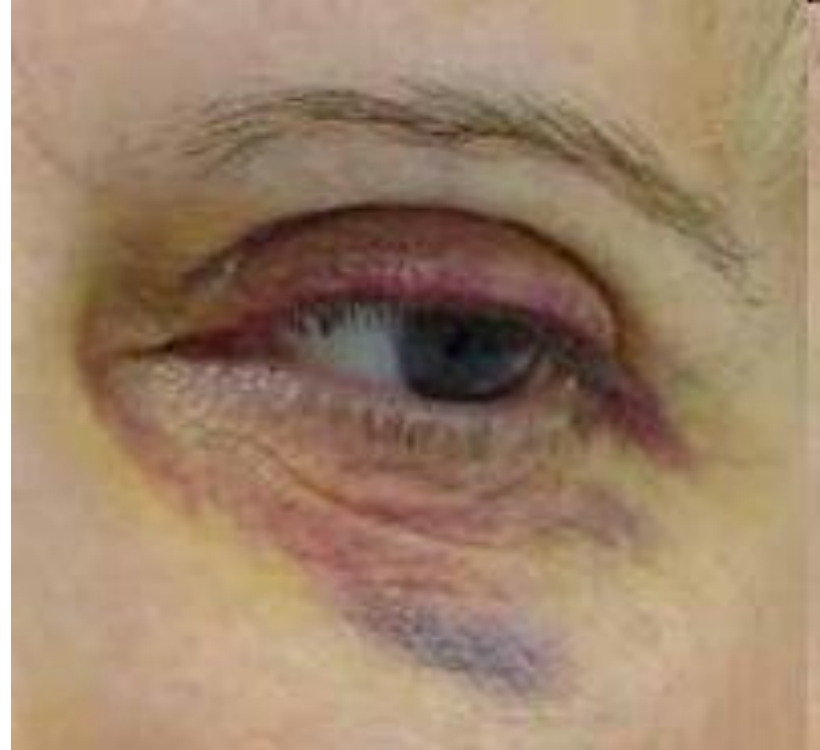№ 87. Calculi în bazinetul renal.

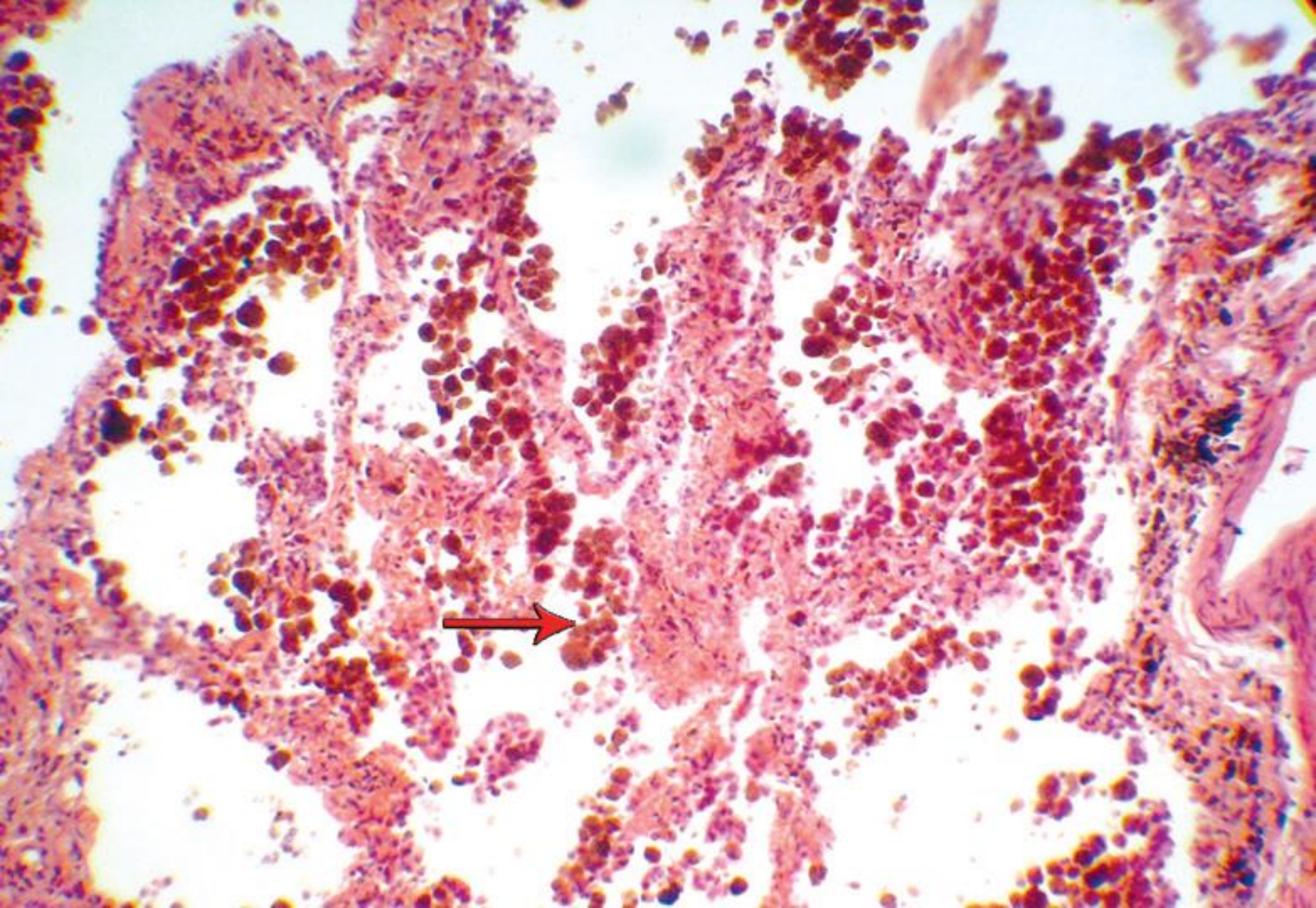


№ 75. Metastaze de melanom în ficat.

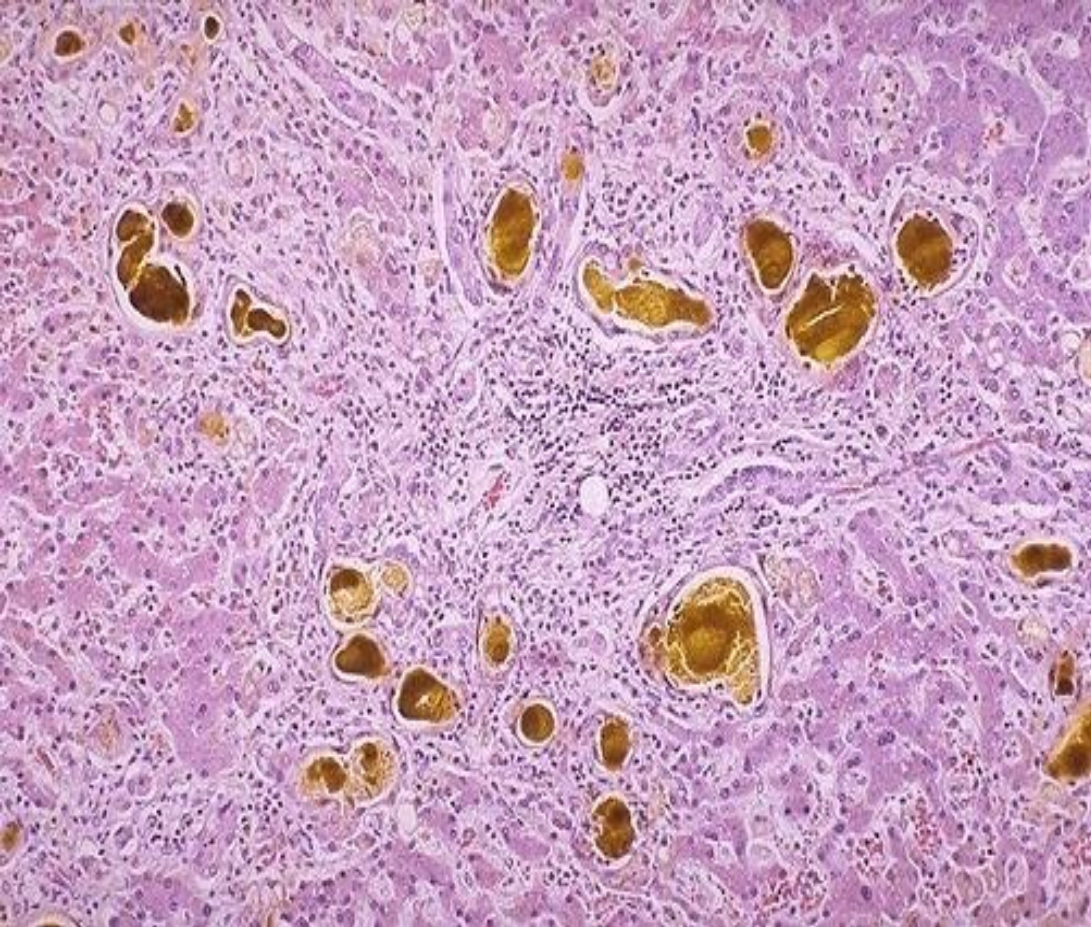
Pe suprafața ficatului, sub capsulă și pe secțiune se observă multipli noduli tumorali de diferite dimensiuni de culoare maronie-neagră, țesutul hepatic adiacent cu semne de steatoză.
[micropreparatul № 163].

Hemosiderina.

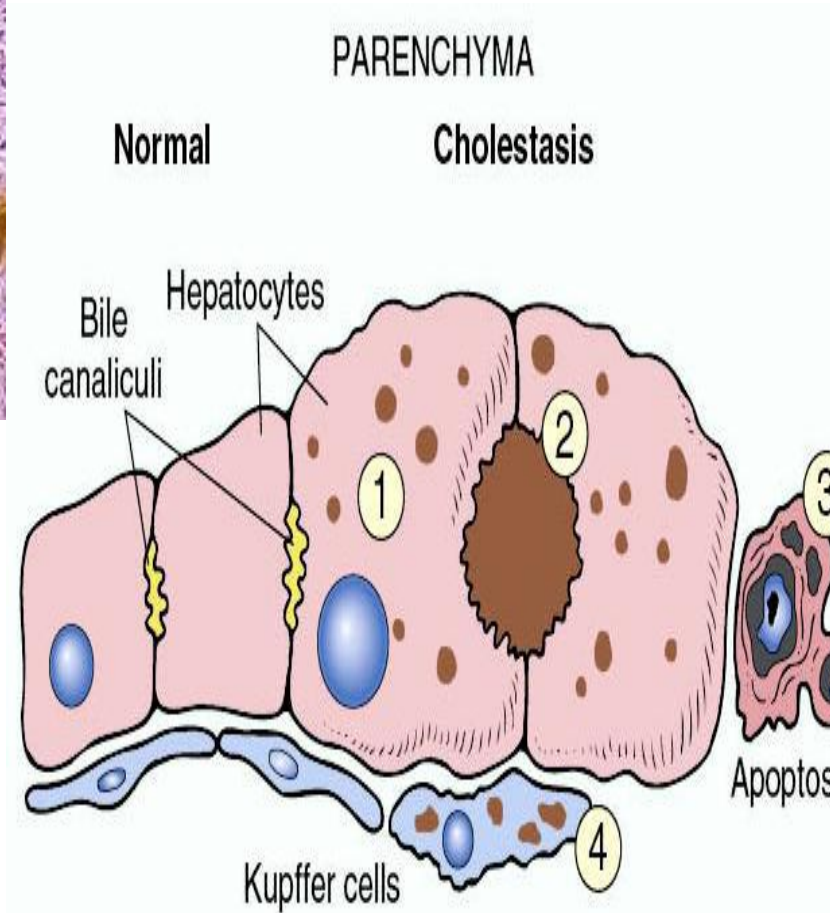


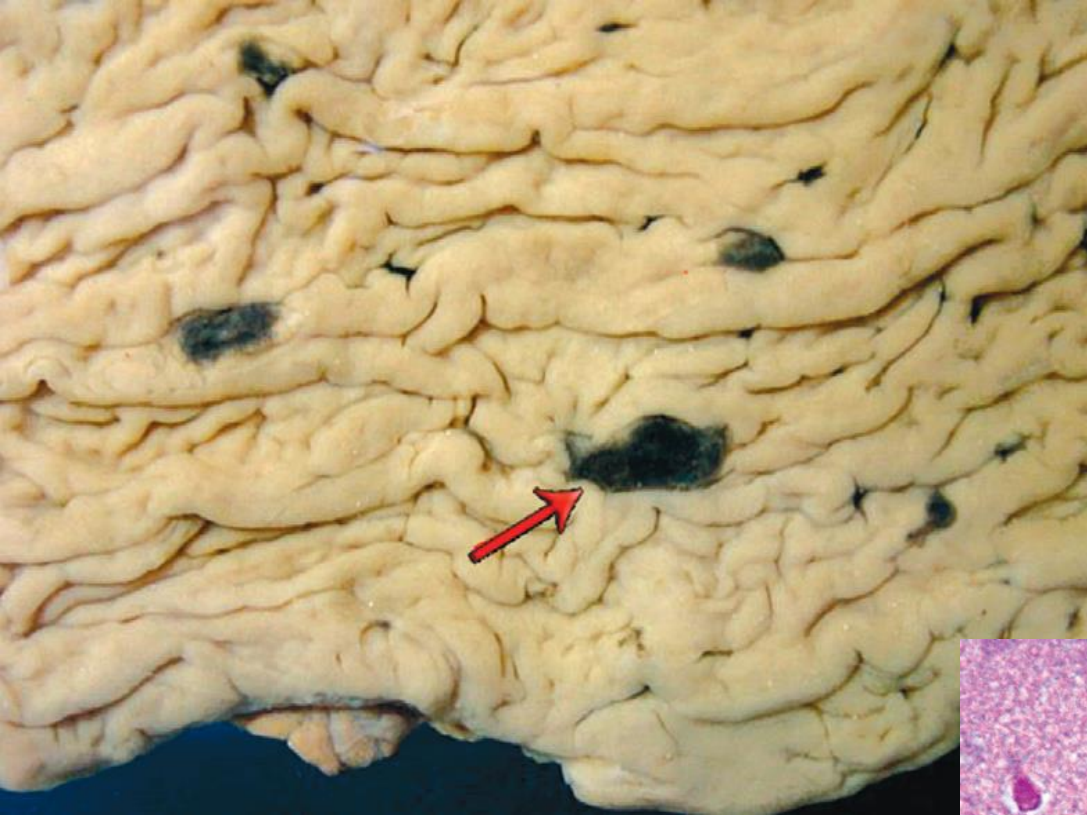

Hemosideroză pulmonară.



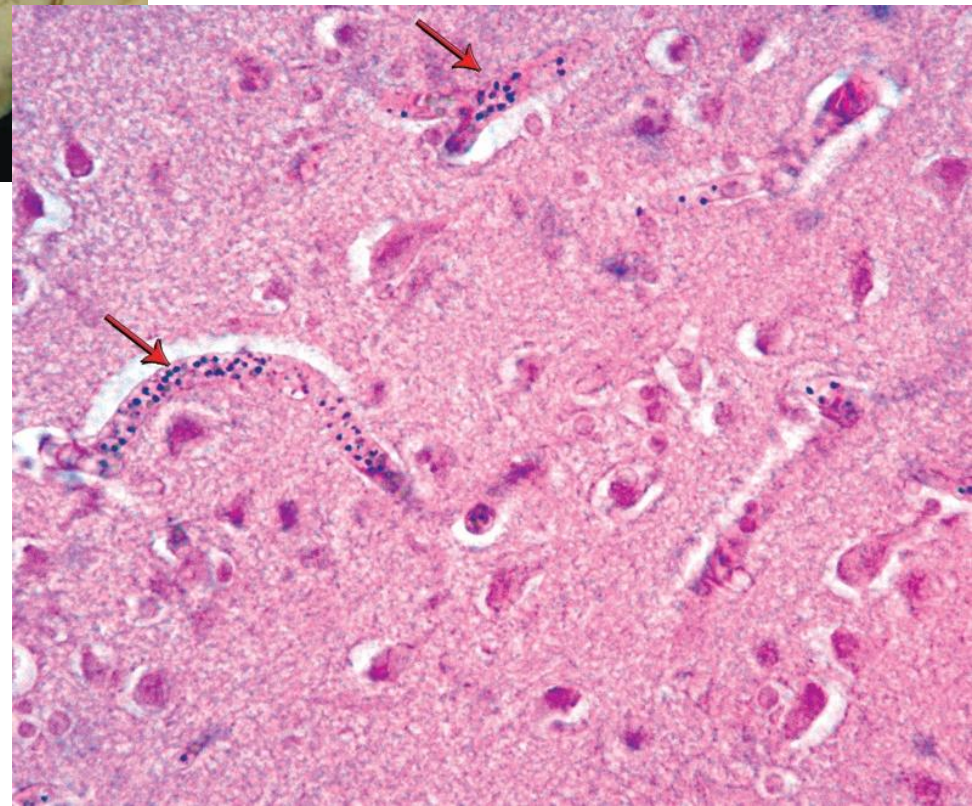
Bilirubina.

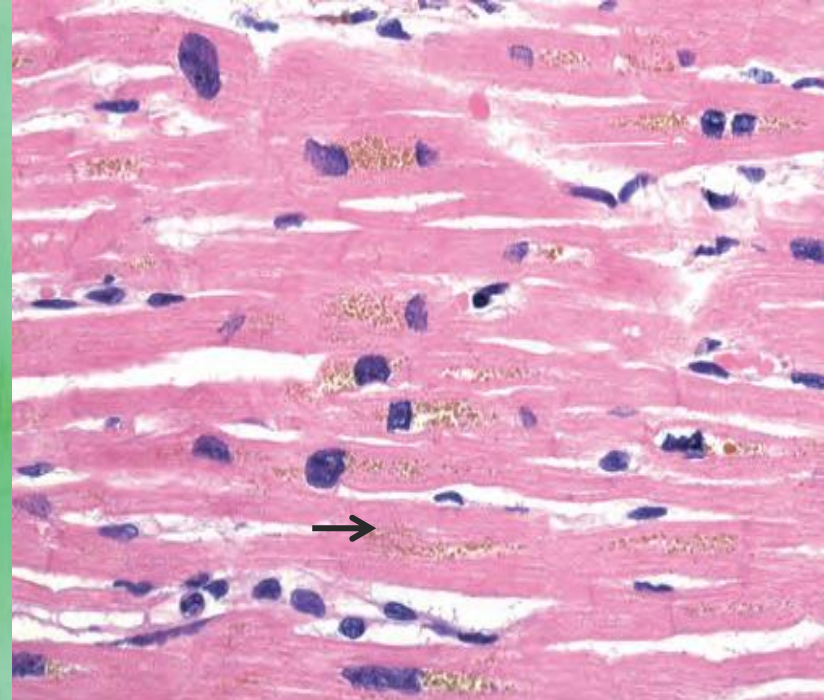
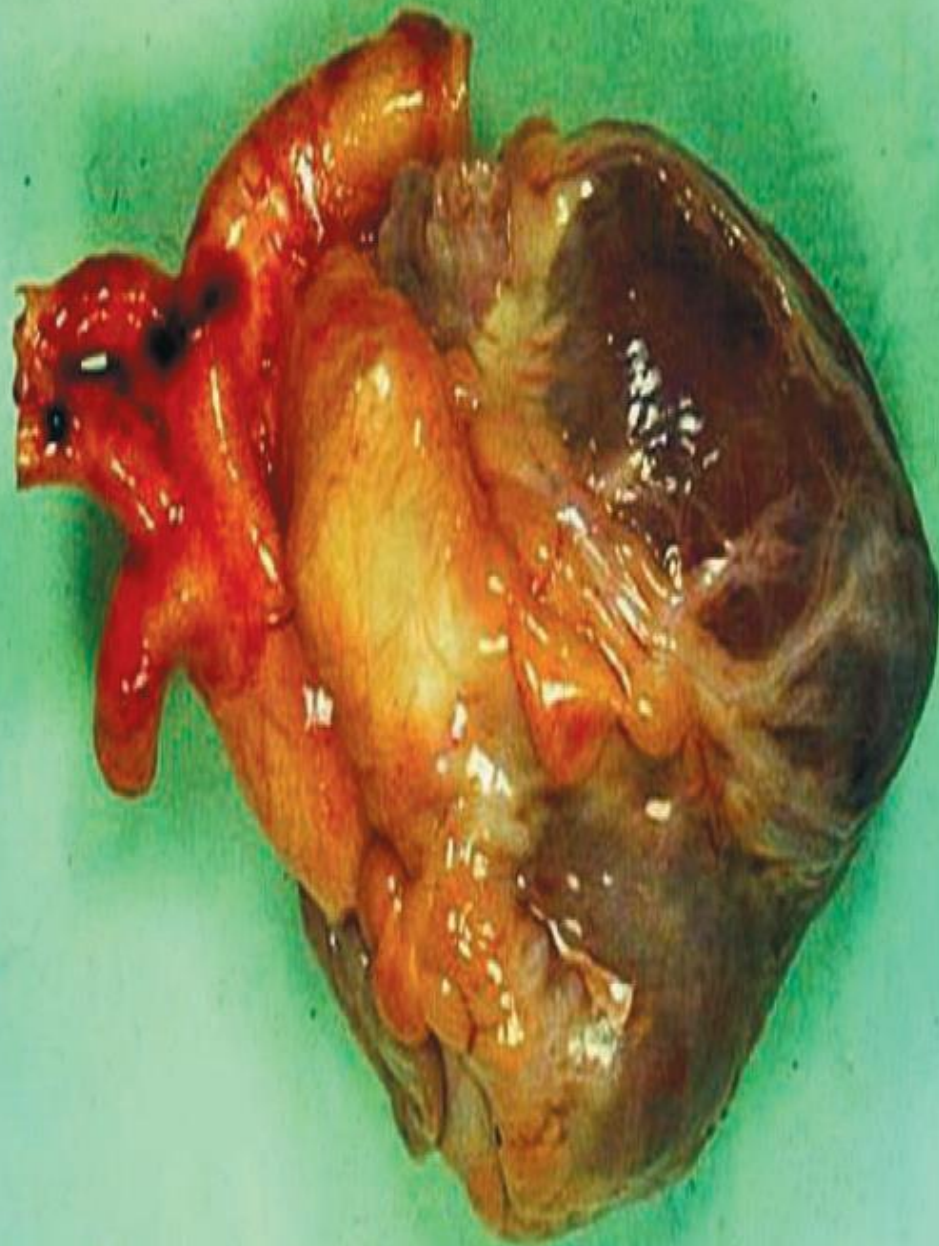




**Hemomelanoza
creierului
în malarie.**

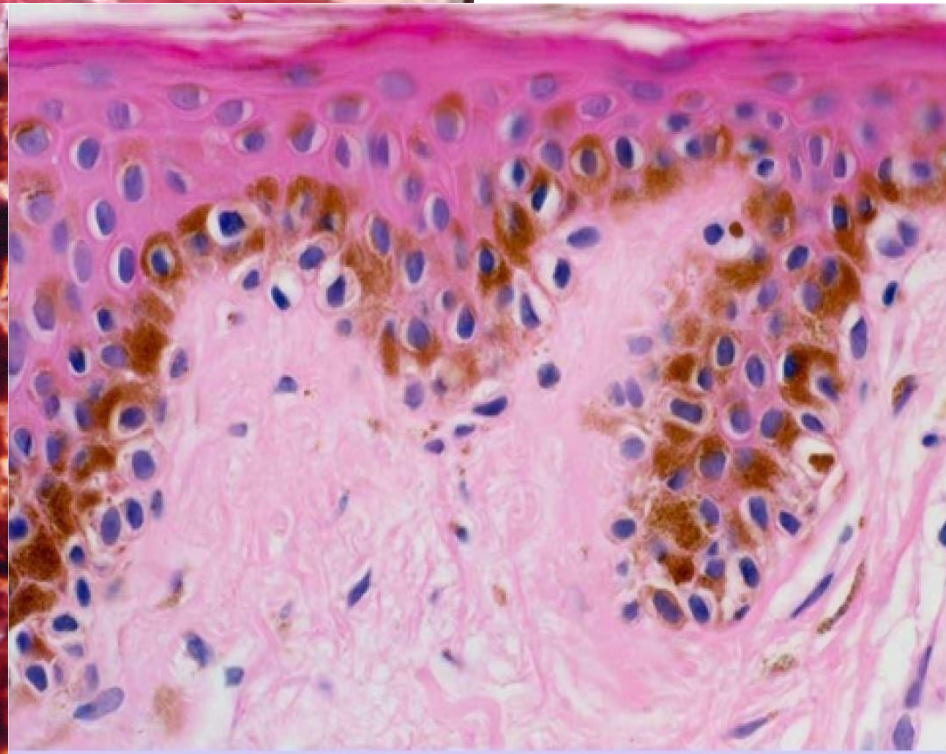
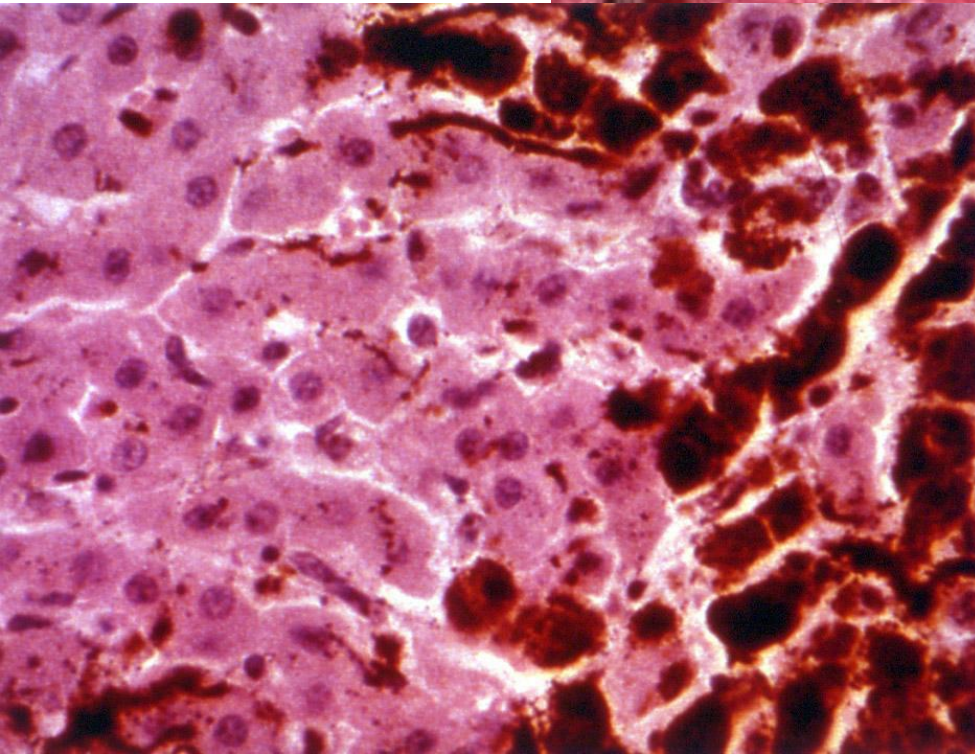
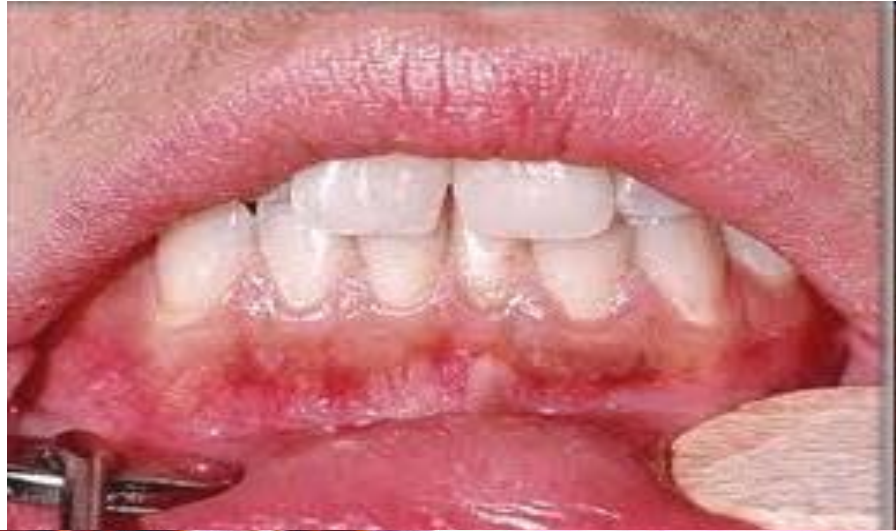**Hematină clorhidrică
pe fundul eroziunilor
mucoasei gastrice.**

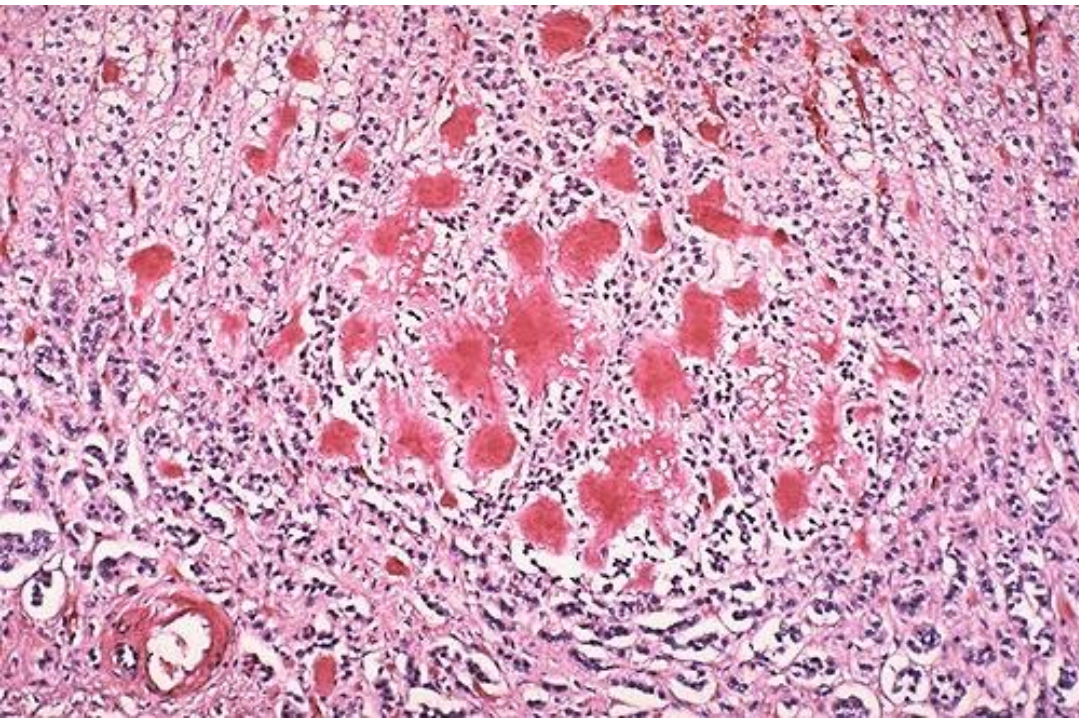
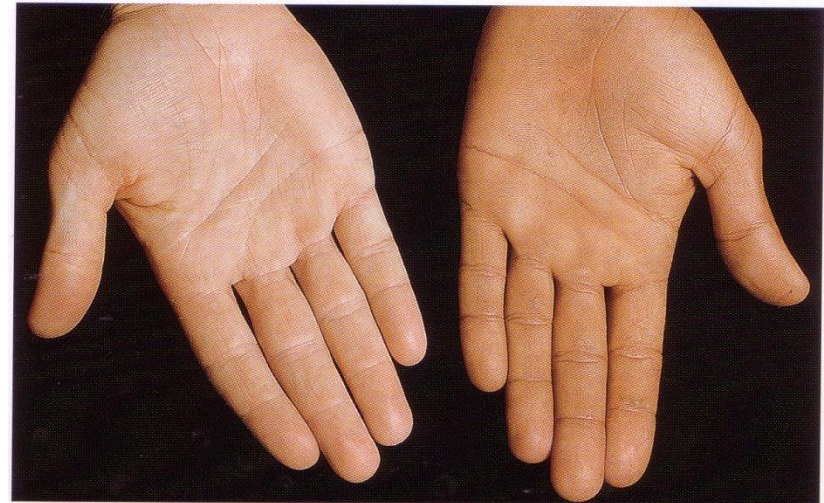
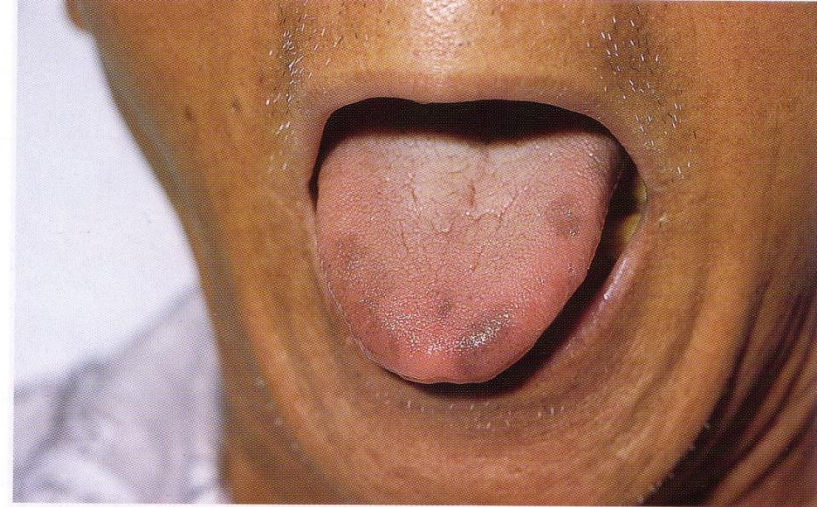
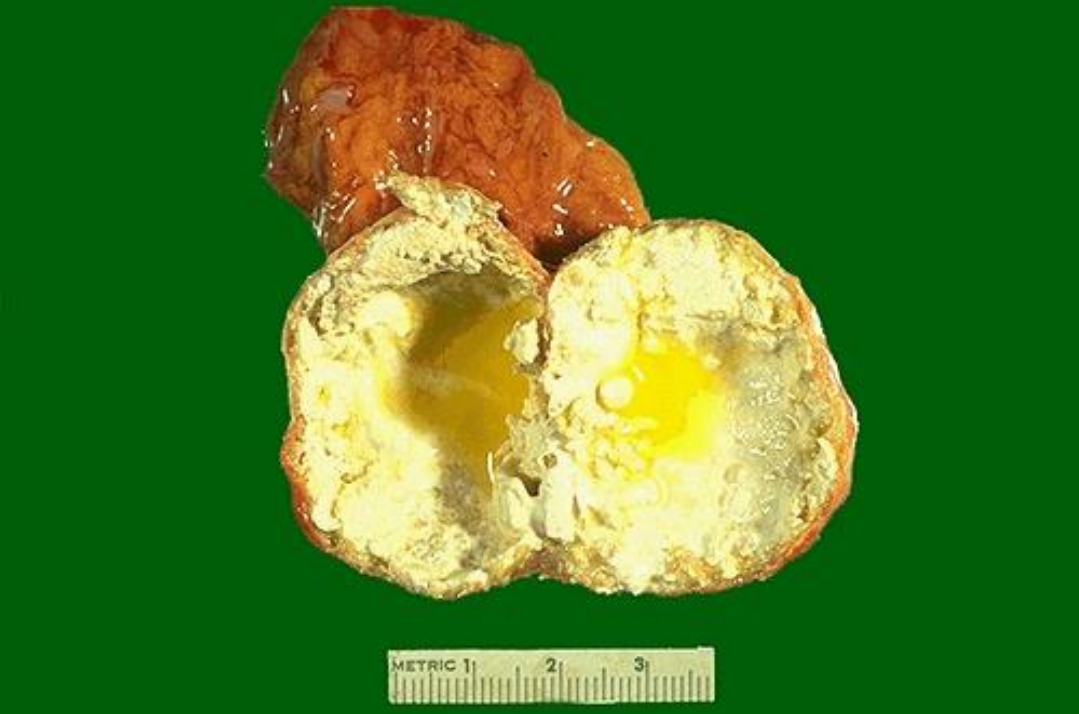



**Atrofia brună a
inimii.**

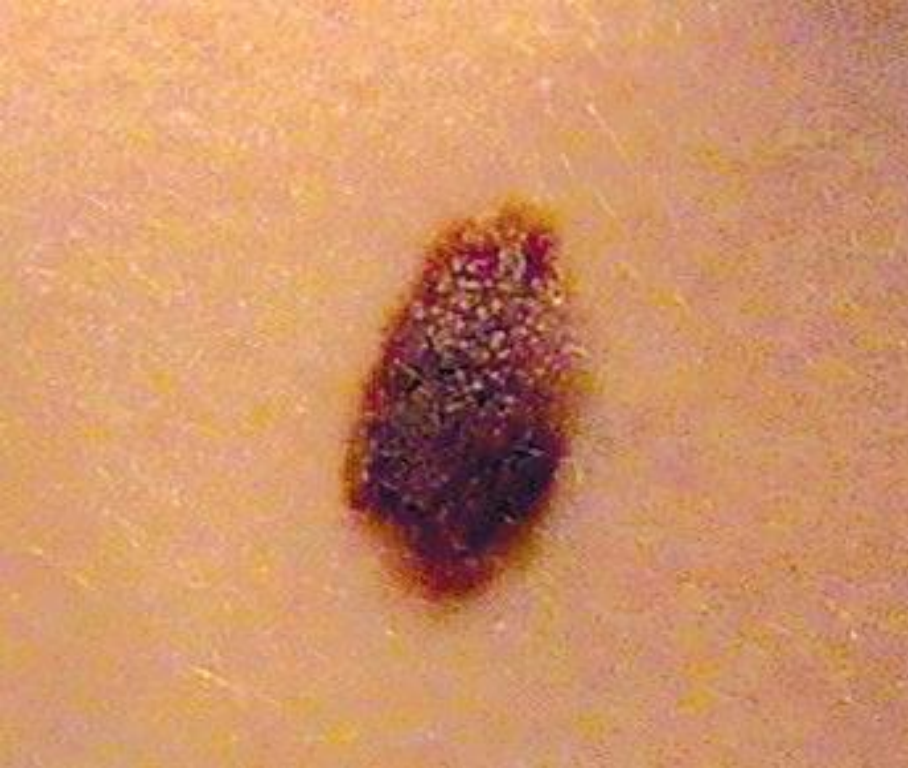Melanina / Melanoza





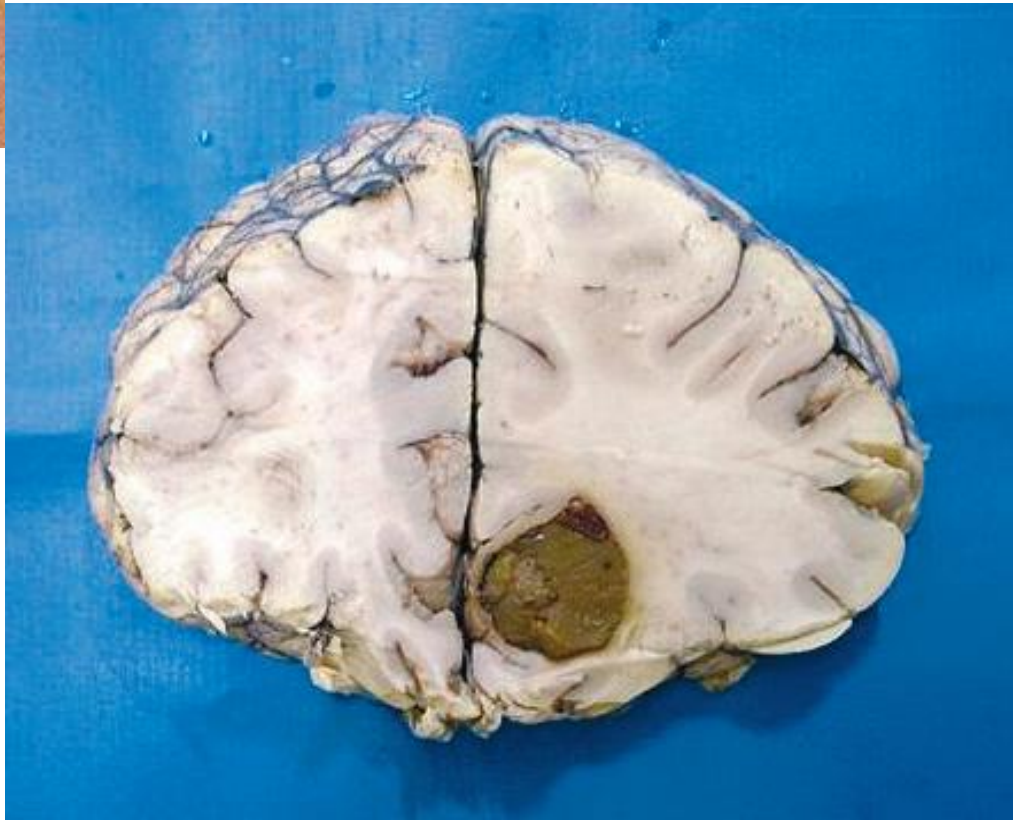
**Tuberculoza (*necroză cazeoasă*) și
amiloidoza (*roșu de Congo*) a
suprarenalelor.**

Clinic – boala Addison.



Nev pigmentar.

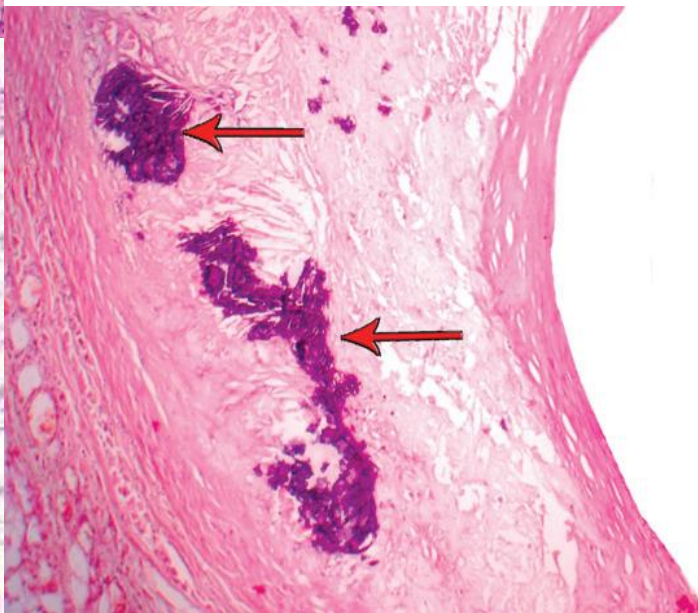
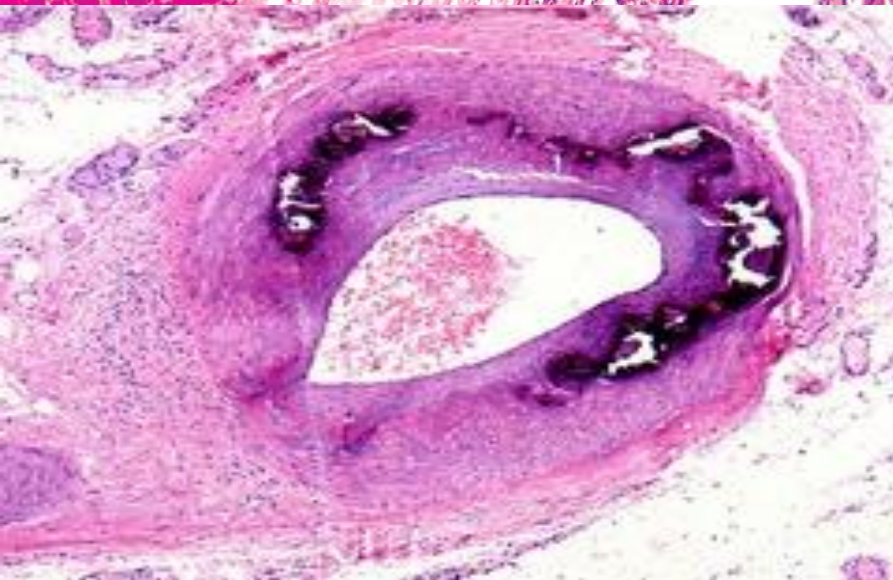
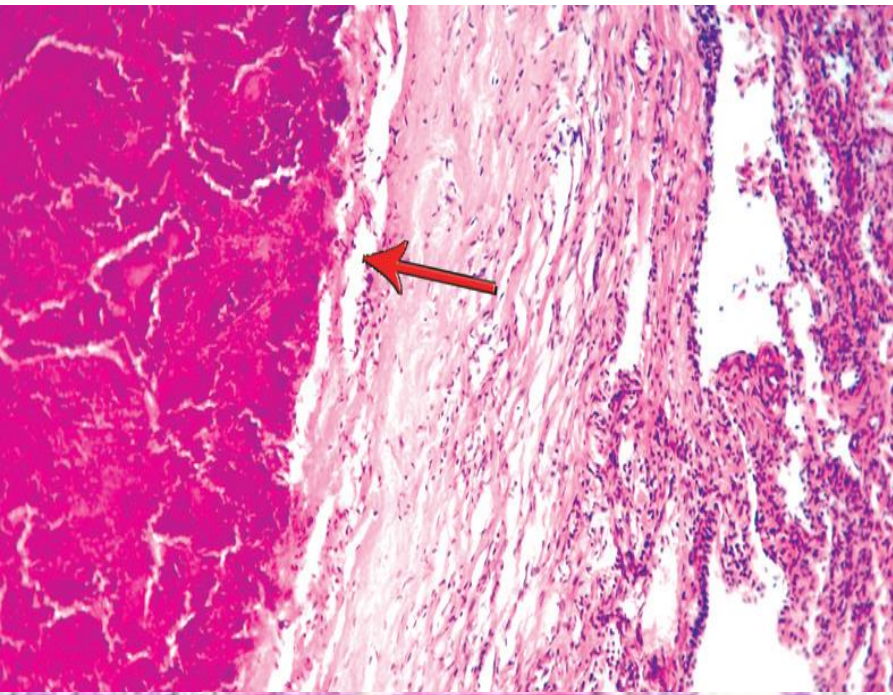
Metastază de melanom în creier.



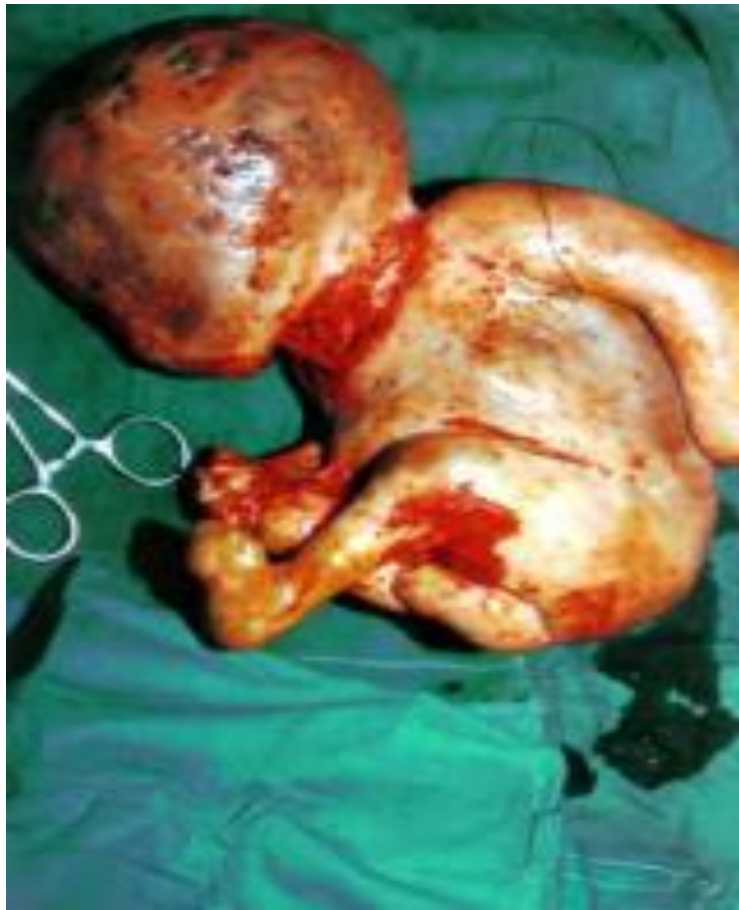Calcinosa distrofică.

Țesut pulmonar.

Artera coronară în
ateroscleroză.

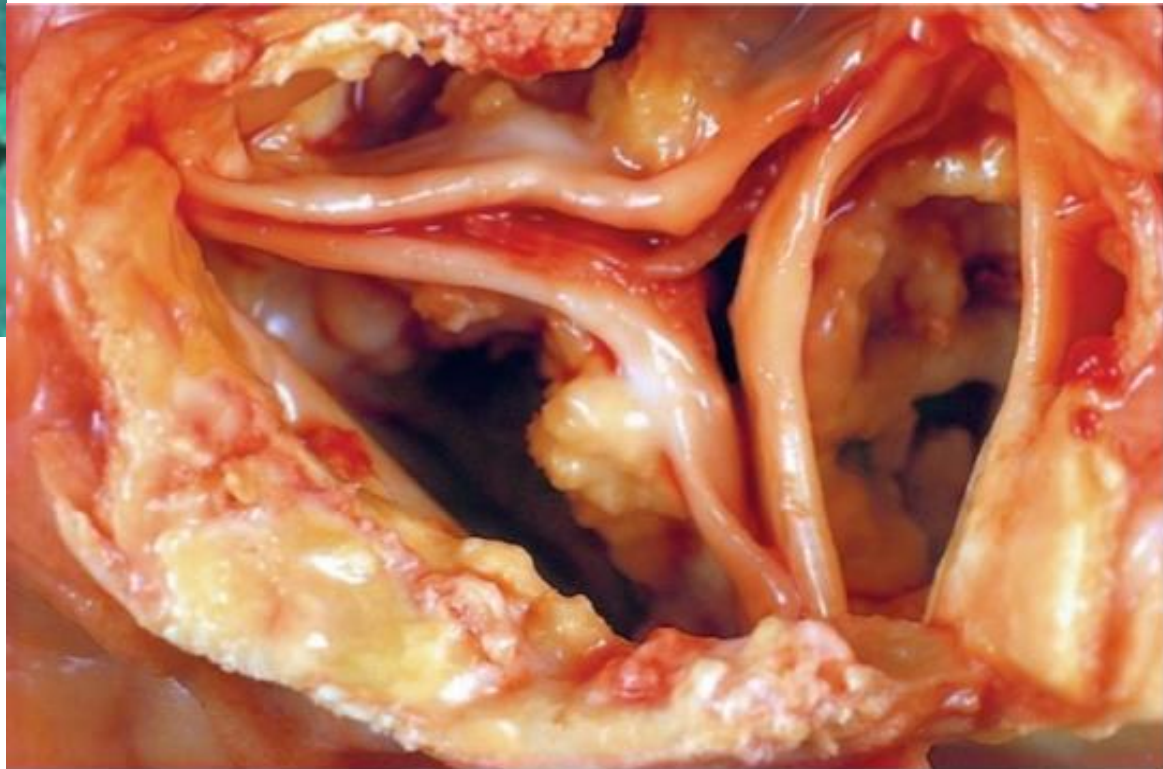

Calcinoza distrofică.

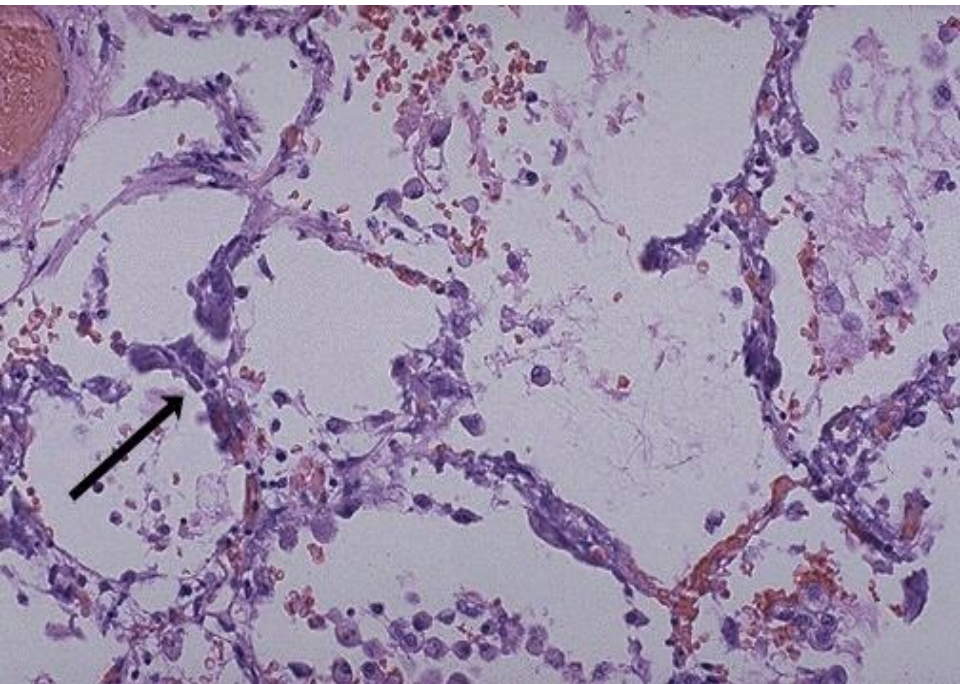


LITOPEDION - în care calcificarea unui fătului mort este aproape completă.

Calcinoza valvei aortice.

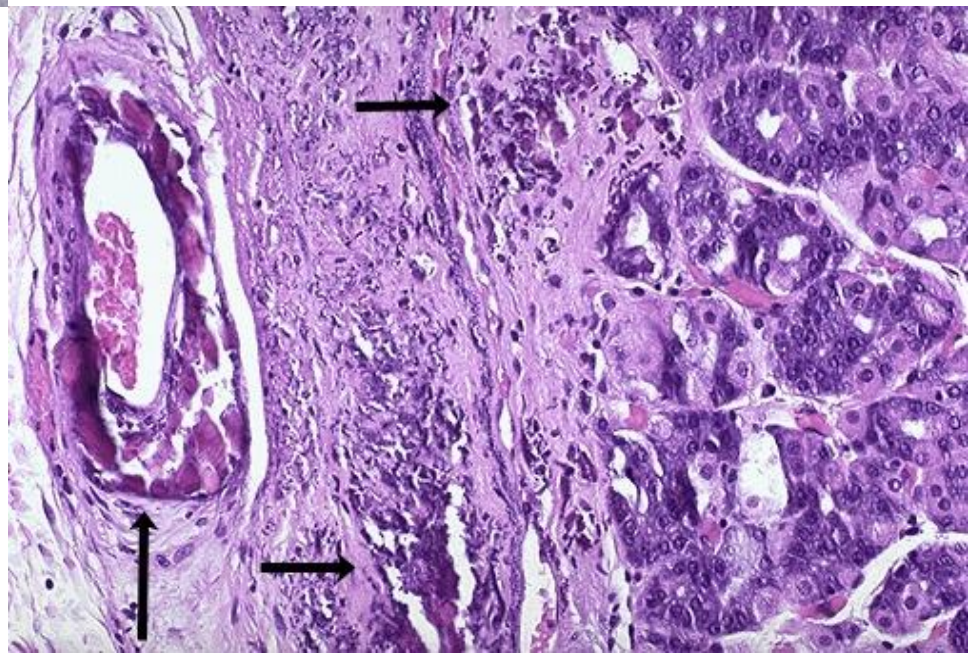


Calcinoza metastatică.



Stomac.

Țesut pulmonar.



DISTROFIILE MIXTE

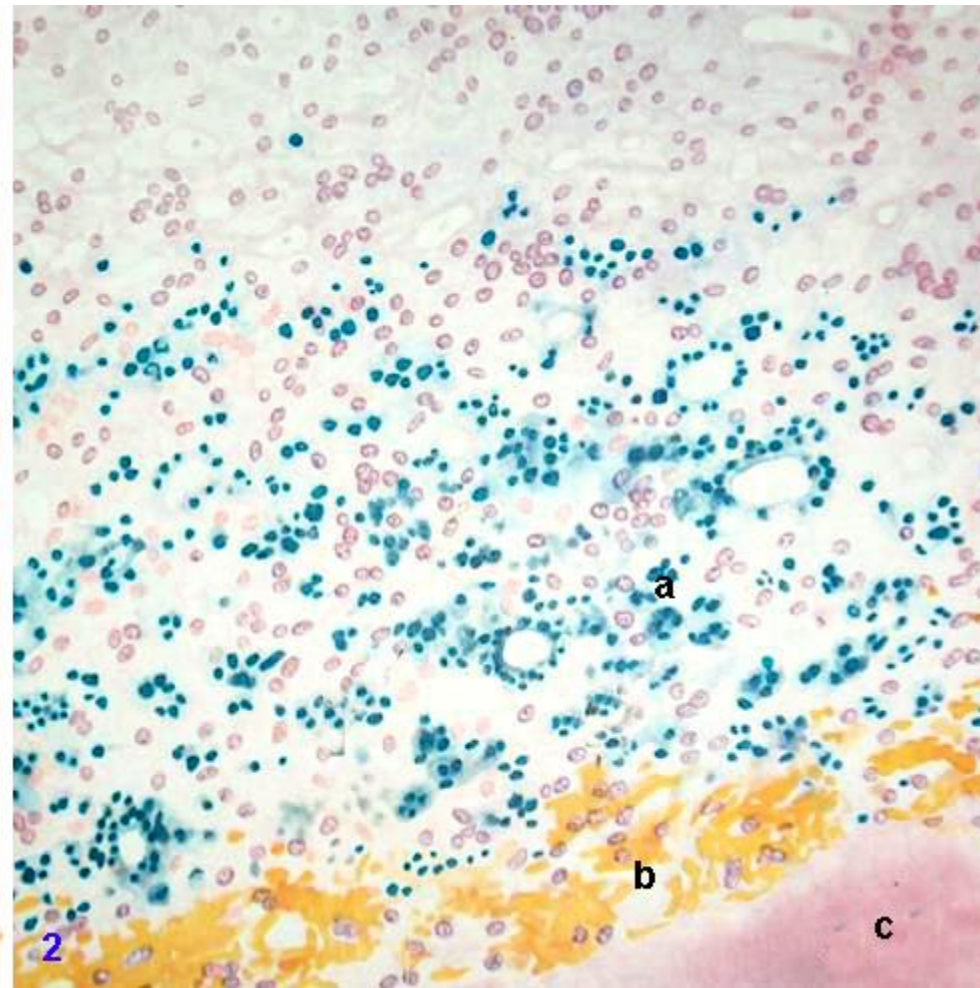
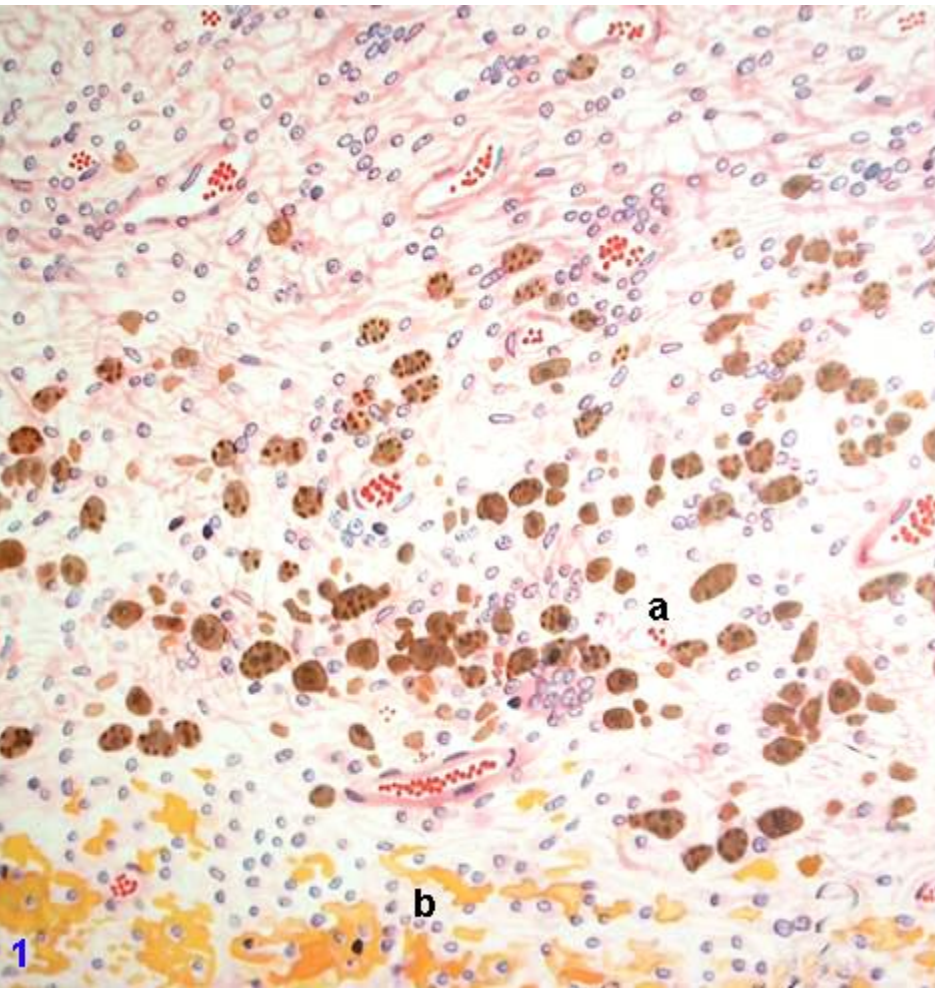
- dereglarea metabolismului atât în parenchimul organelor și țesuturilor (intracelular) cât și în stroma conjunctivă (extracelular)

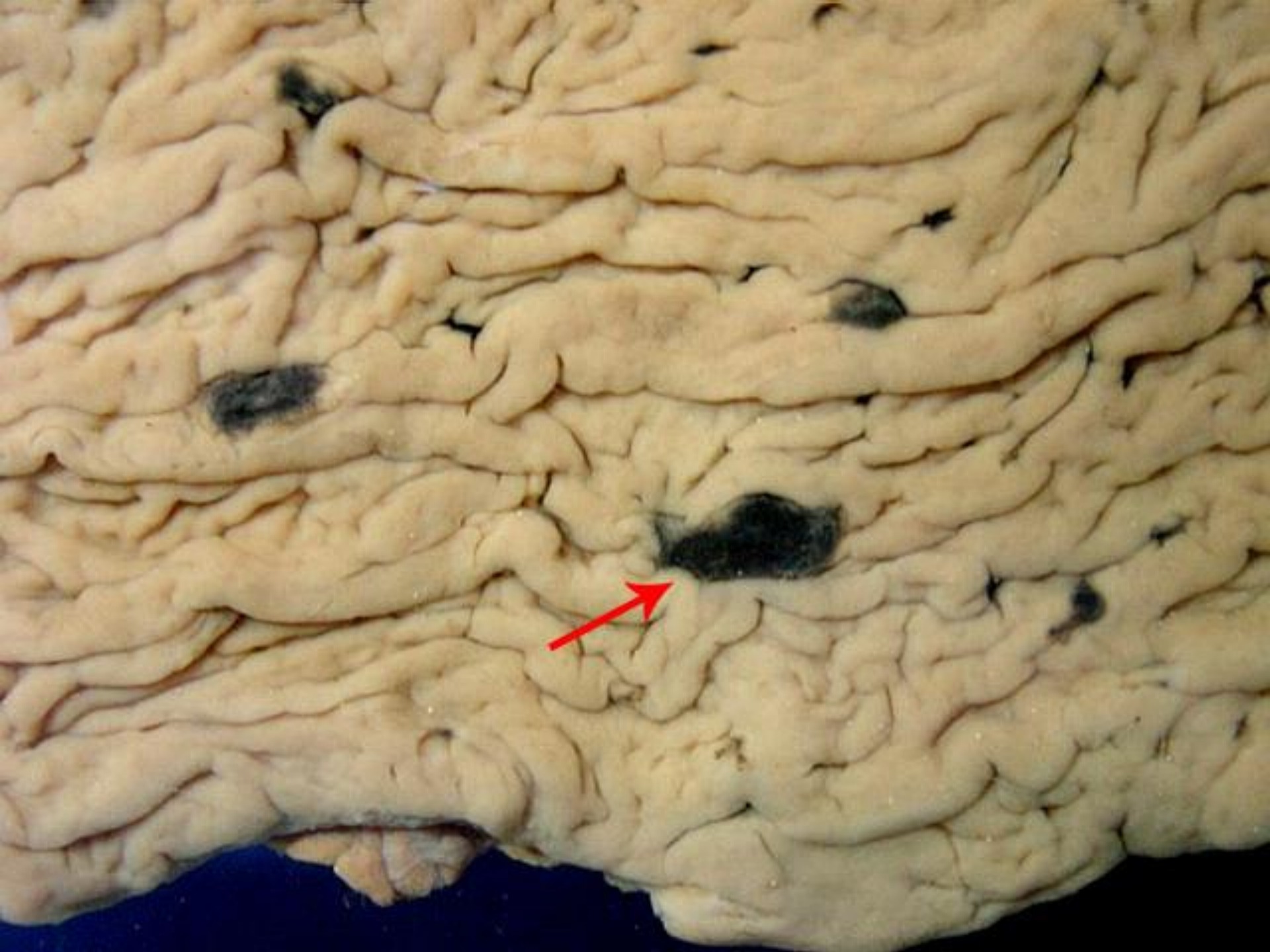
Se întâlnește mai frecvent alterarea metabolismului proteinelor mixte (cromoproteinelor, nucleoproteinelor, lipoproteinelor, glucoproteinelor) și al substanțelor minerale

Clasificarea cromoproteinelor

Grupurile de pigmenți	Pigmenții
Pigmenții hemoglobinogeni	Pigmenții hemoglobinogeni fiziologici <ul style="list-style-type: none">a) feritinab) hemosiderinac) bilirubina Pigmenții hemoglobinogeni patologici <ul style="list-style-type: none">a) hematoidinab) hematinele<ul style="list-style-type: none">➤ <i>hemomelanina</i>➤ <i>hematina clorhidrică (hemina)</i>➤ <i>pigmentul de formol)</i>c) porfirina
Pigmenții proteinogeni	melanina
Pigmenții lipidogeni	a) lipofuscina b) lipocromii

Reacția Pearls





Distrofiile mai frecvente ale pigmentilor hemoglobinogeni:

- a) hemosideroza generalizată și locală,*
- b) hemocromatoza,*
- c) icterul,*
- d) hemomelanoza,*
- e) porfiria.*

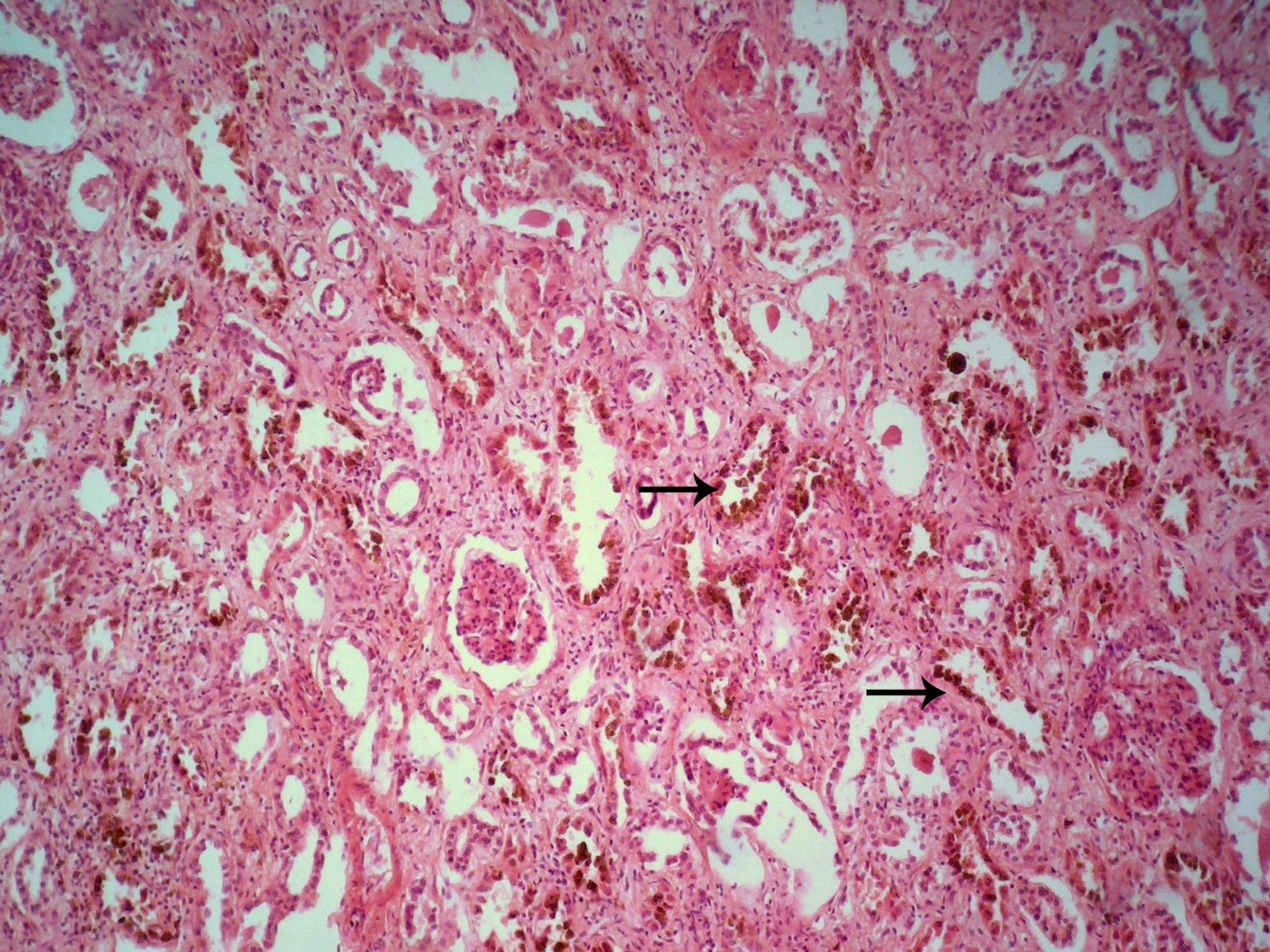
Hemosideroza generalizată – este cauzată de hemoliza intravasculară a eritrocitelor. Se întâlnește în anemii hemolitice, leucoze, boli infecțioase grave, intoxicații (*de ex. cu venin de șarpe*), transfuzii de sânge incompatibil.

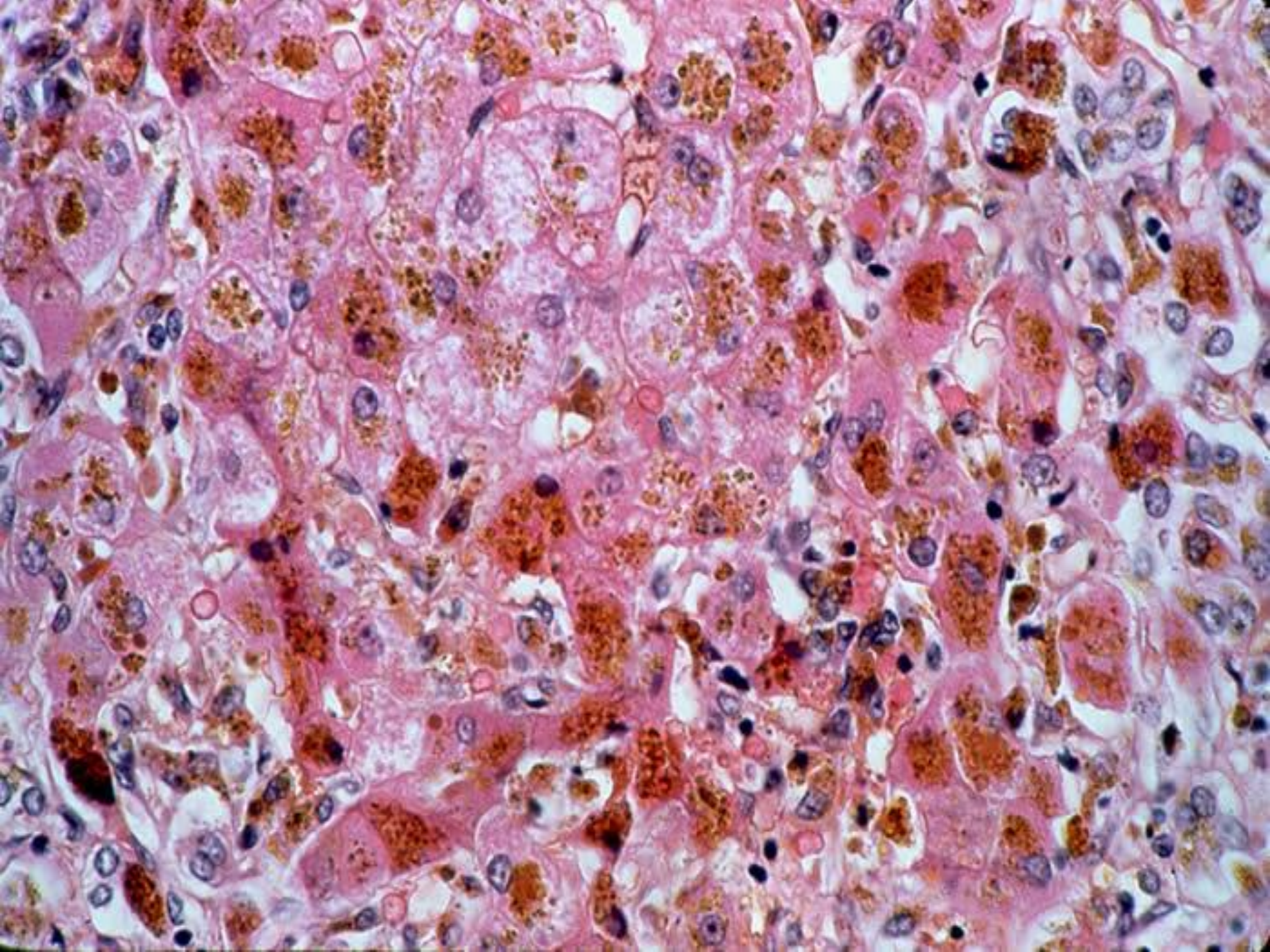
În celulele sistemului reticuloendotelial și a organelor parenchimotoase are loc depozitarea hemosiderinei.

Concomitent se observă creșterea sintezei de feritină și bilirubină.

Macroscopic organele afectate (splina, ficatul, măduva osoasă, limfoganglionii, rinichii) au o culoare ruginie.

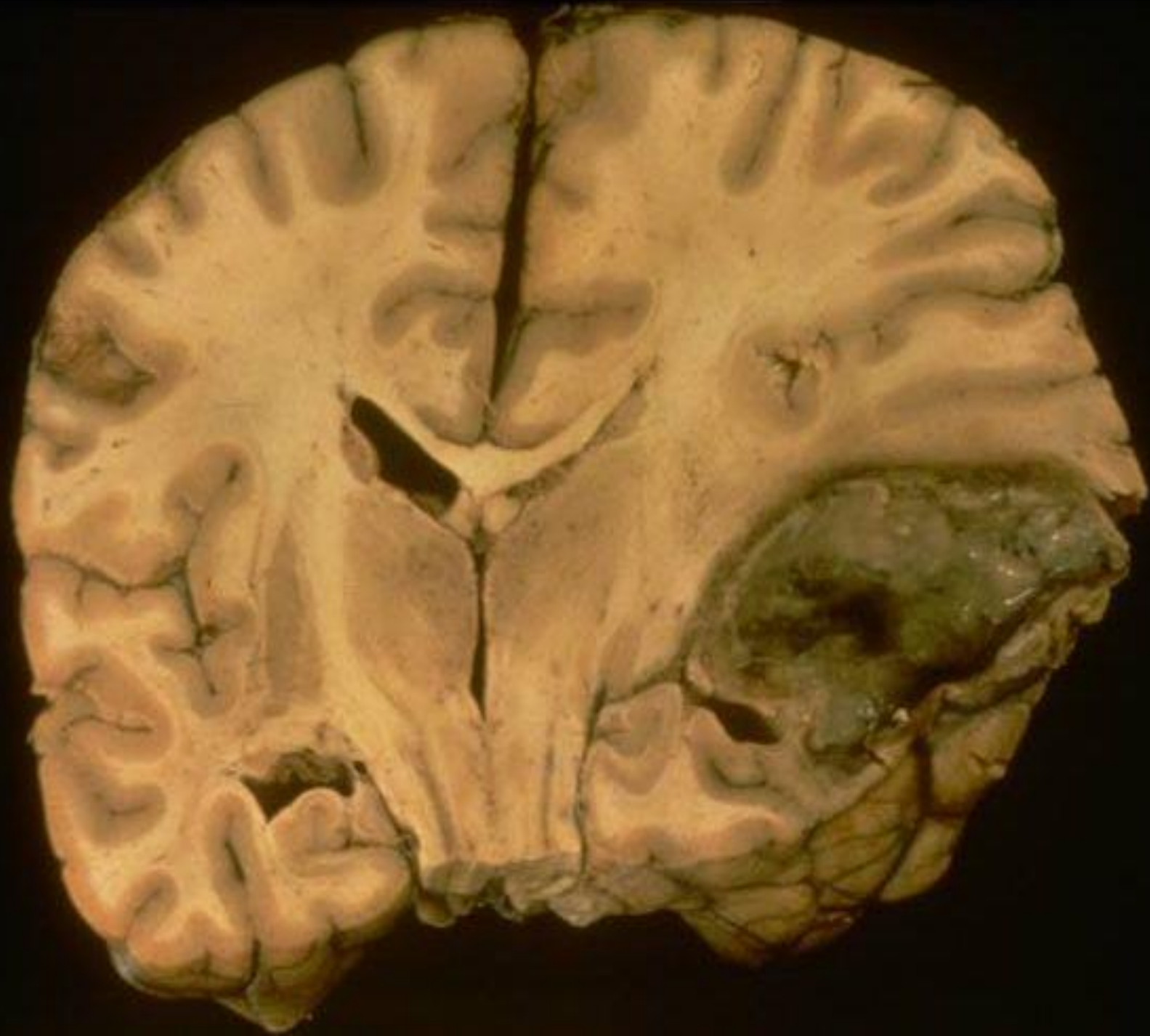
Microscopic în citoplasma celulelor se depistează granule de hemosiderină





Hemosideroza localizată – este cauzată de hemoliza extravasculară a eritrocitelor. Se observă în hemoragii, infarcte hemoragice, staza venoasă cronică a organelor și țesuturilor. Morfologic se observă depozitarea localizată a hemosiderinei în diferite organe și țesuturi, care le redă o culoare brună. Microscopic în citoplasma celulelor mezenchimale și epiteliale se depistează granule de hemosiderină.

Sufuziunile sanguine subcutanate au inițial culoare albastră-violetă (vânătă), iar în decurs de 7-10 zile capătă o nuanță gălbuie-verzuie datorită formării consecutive a diferiților pigmenți hemoglobinogeni: hemosiderinei (culoarea brună), hematoidinei (culoarea galbenă) și biliverdinei (culoarea verzuie).



Hemocromatoza primară – este o tezaurismoză cu caracter familial, cauzată de un defect înnăscut al enzimelor, care reglează utilizarea (metabolismul) fierului în organism.

Are loc absorbția excesivă a fierului exogen (alimentar) în duoden.

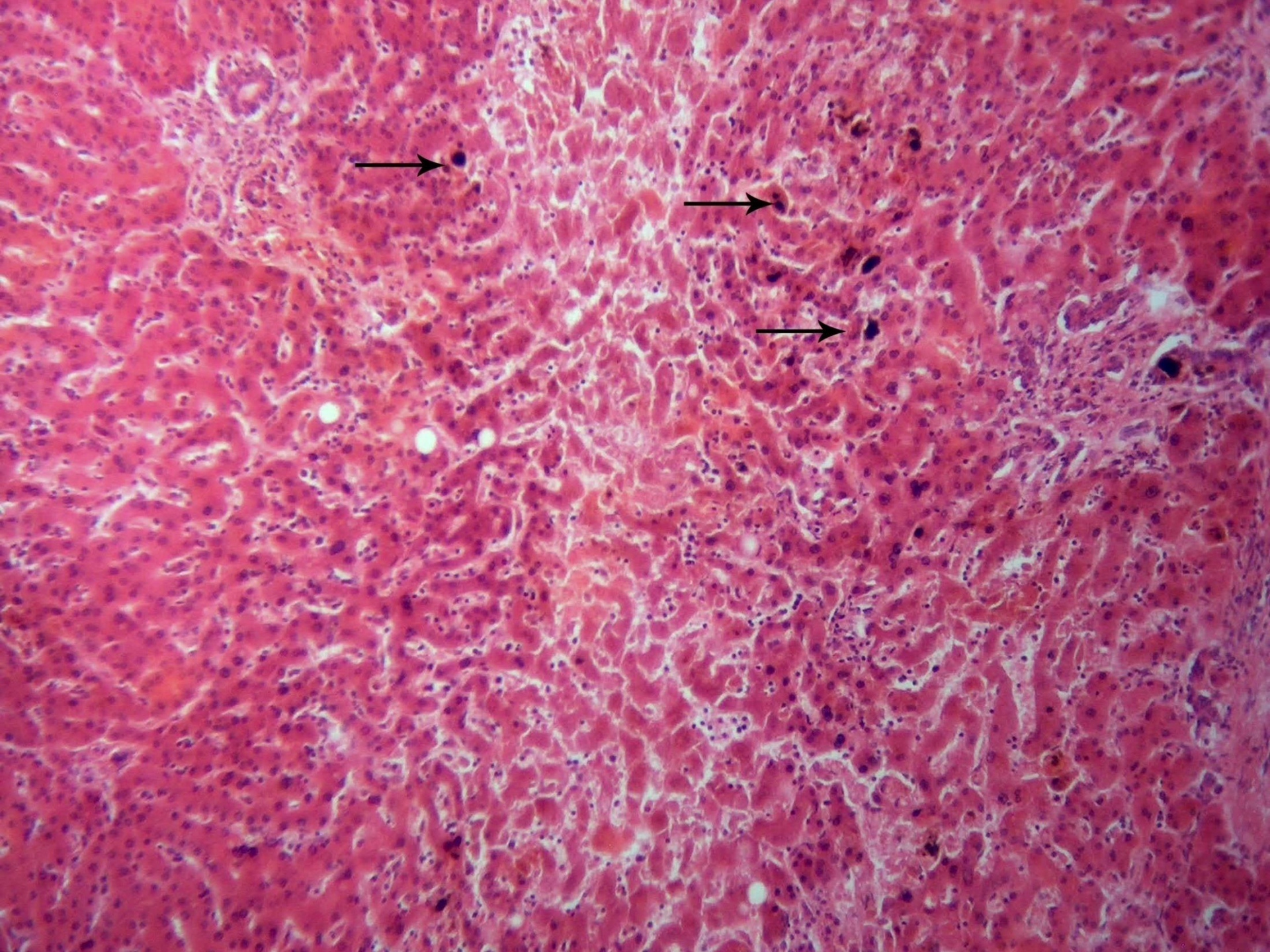
Conținutul de fier în organism crește de zeci de ori.

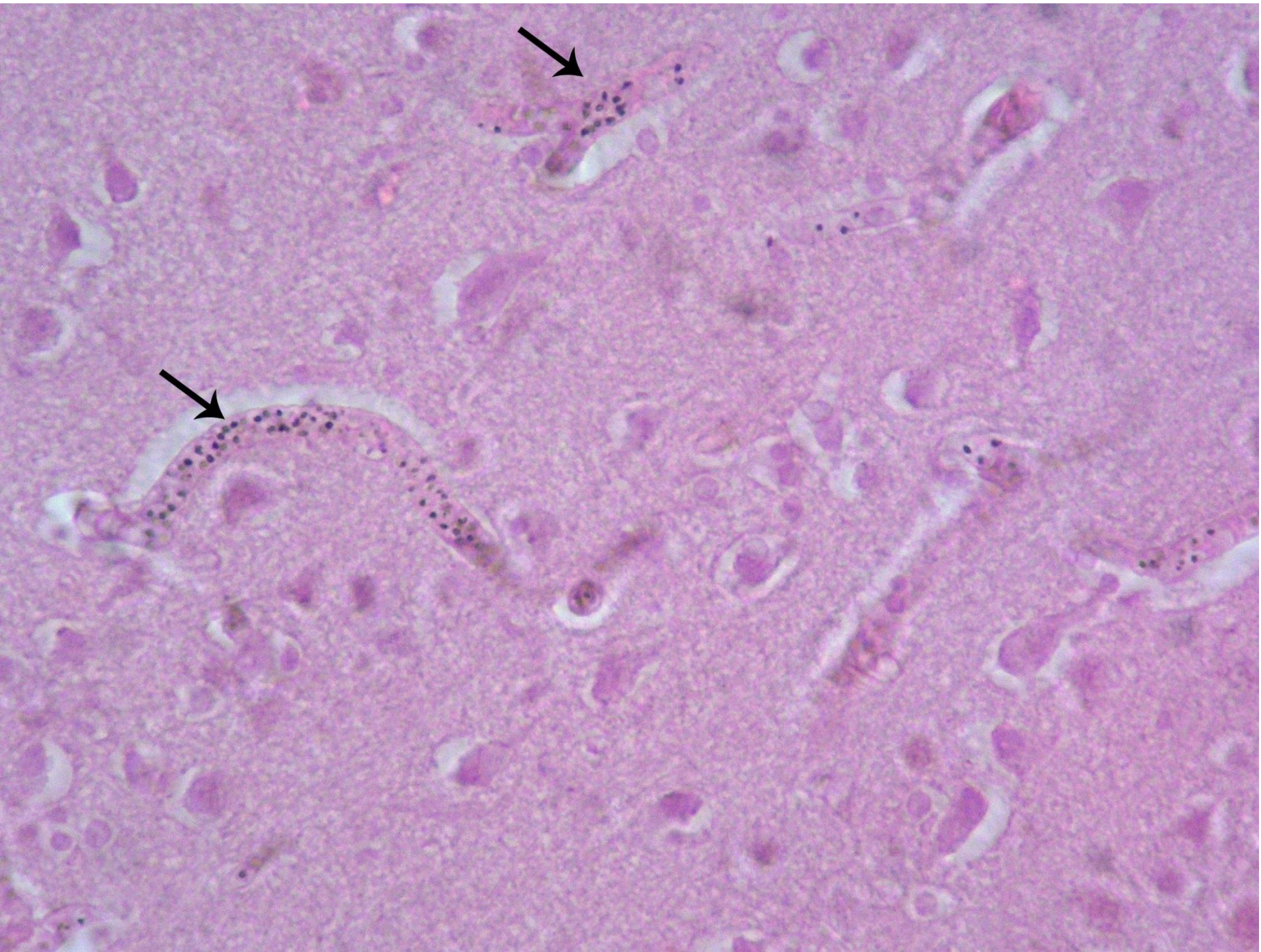
Semnele cardinale: ciroza hepatică pigmentară, diabet zaharat, colorația brună (bronzată) a pielii și cardiomiopatie

[=diabet bronzat]

Icterul:

- a) **hemolitic** (*prehepatic*),
- b) **hepatic** (*parenchimatosis*),
- c) **mecanic** (*subhepatic*,
obstructiv)





Porfiriea înnăscută – este cauzată de tulburarea metabolismului porfirinelor în organism datorită insuficienței ereditare a enzimelor care reglează metabolismul porfirinelor în eritroblaști și ficat.

Are loc creșterea nivelului de porfirine în sânge și urină și depozitarea lor în țesuturi.

În piele - eritem, fotodermatită, ulcerații, cicatrice, focare depigmentate

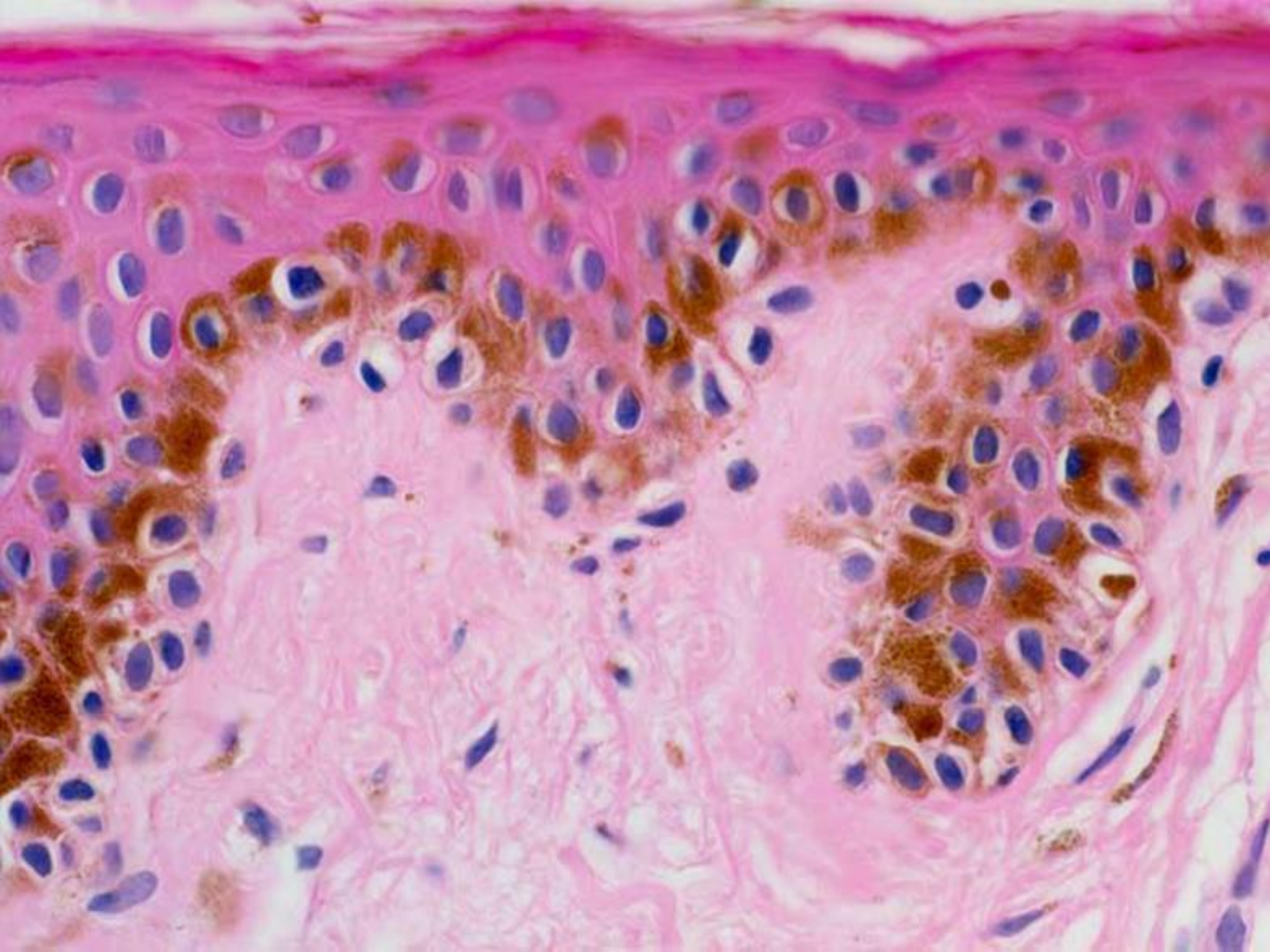
Clasificarea melanozelor:

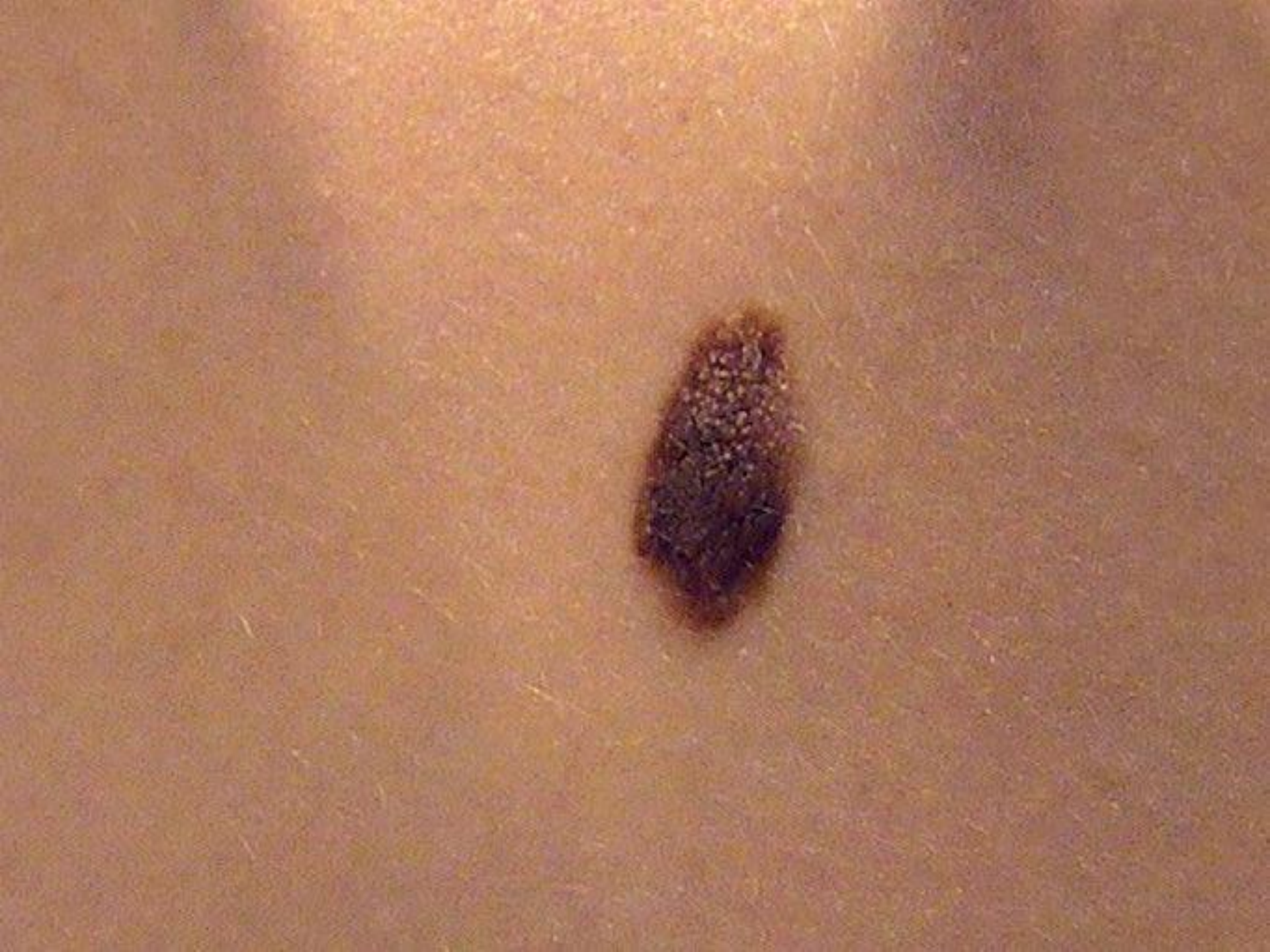I – Hipermelanozele generalizate și locale:

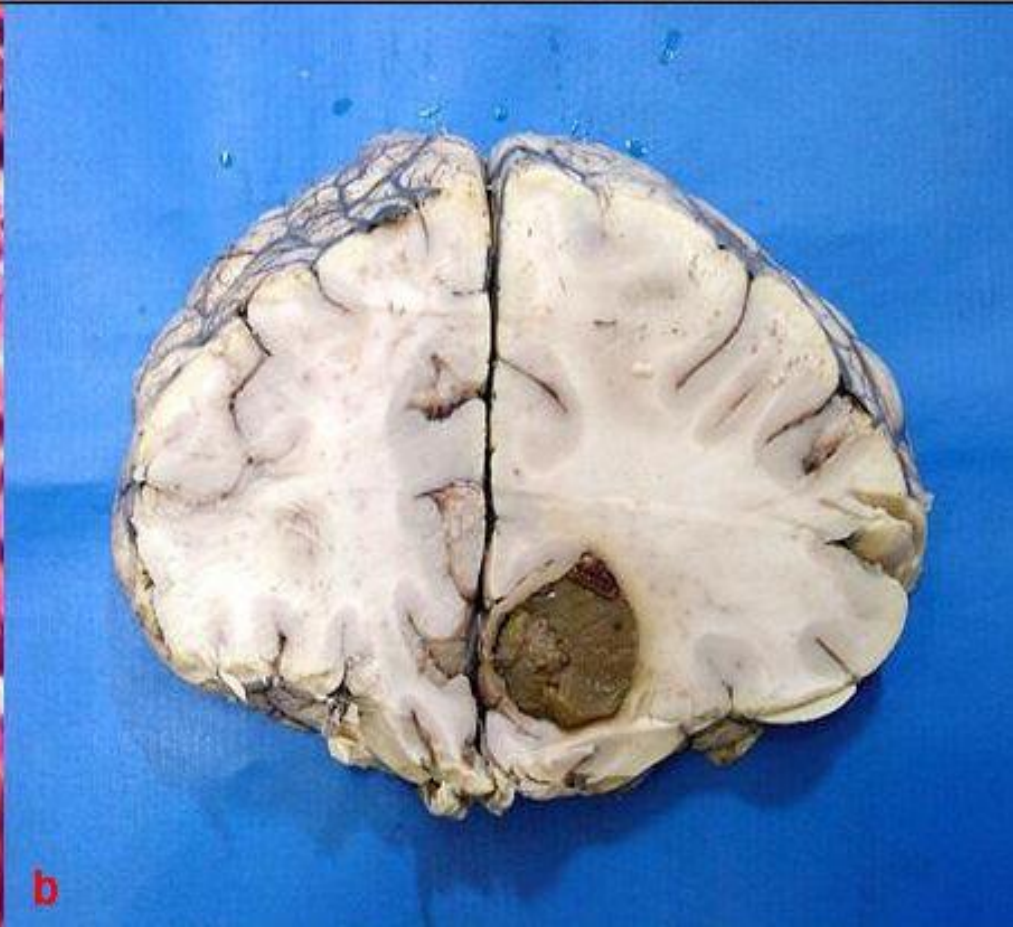
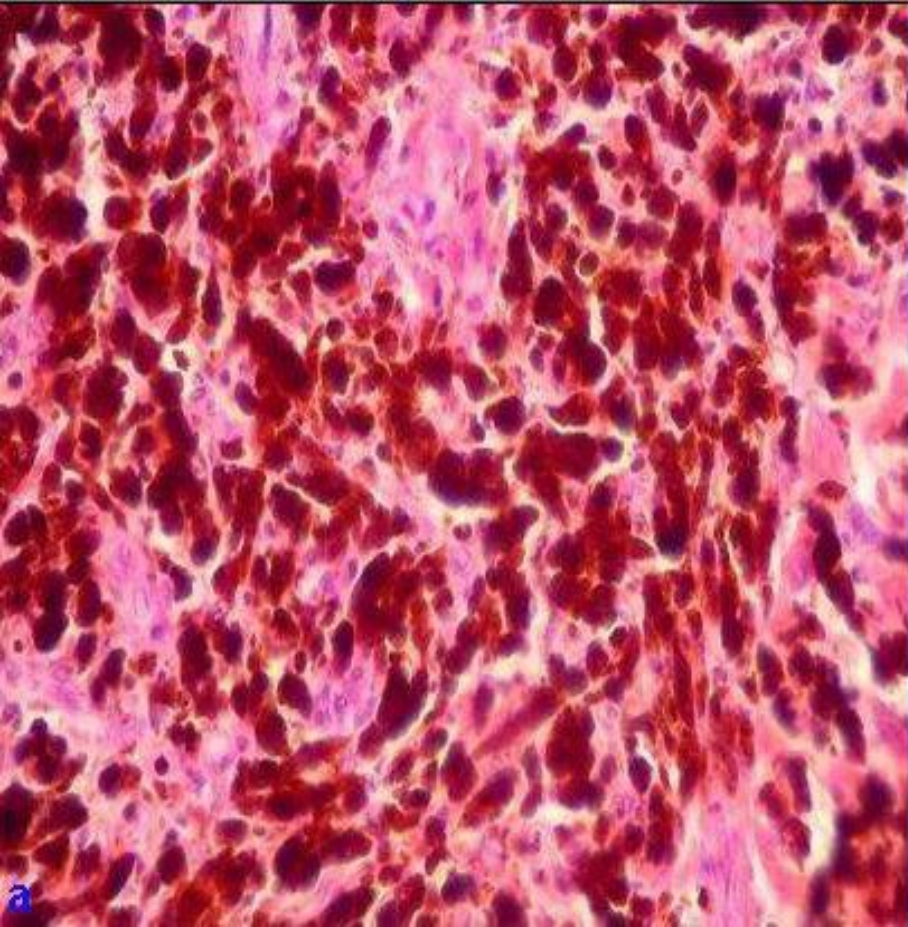
- a) boala Addison,**
- b) pete hiperpigmentate [*efelide (pistrui), lentigo, cloasma gravidelor, acantosis nigricans*]**
- c) nevi pigmentari,**
- d) melanomul**

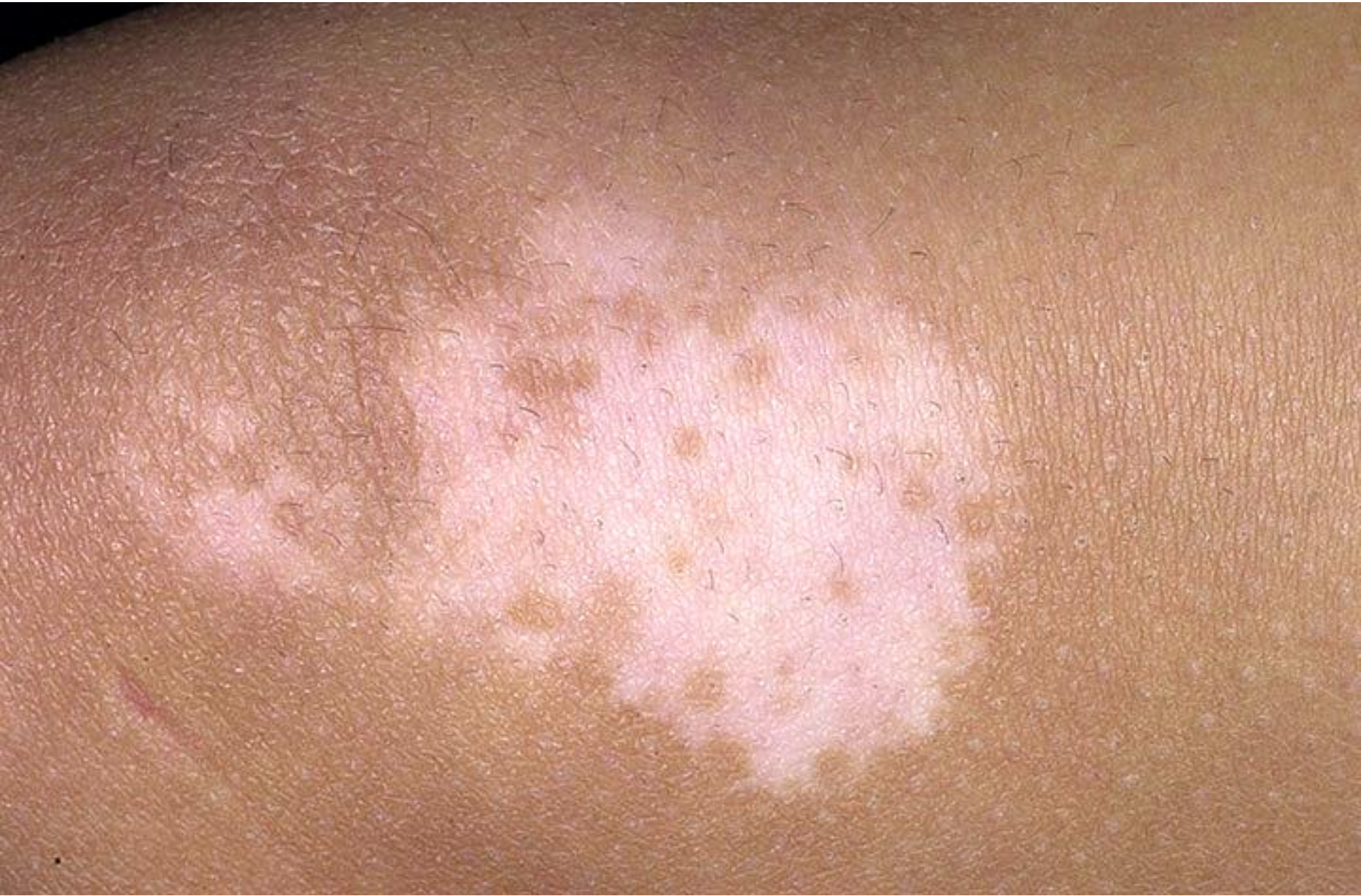II – hipomelanozele generalizate și locale:

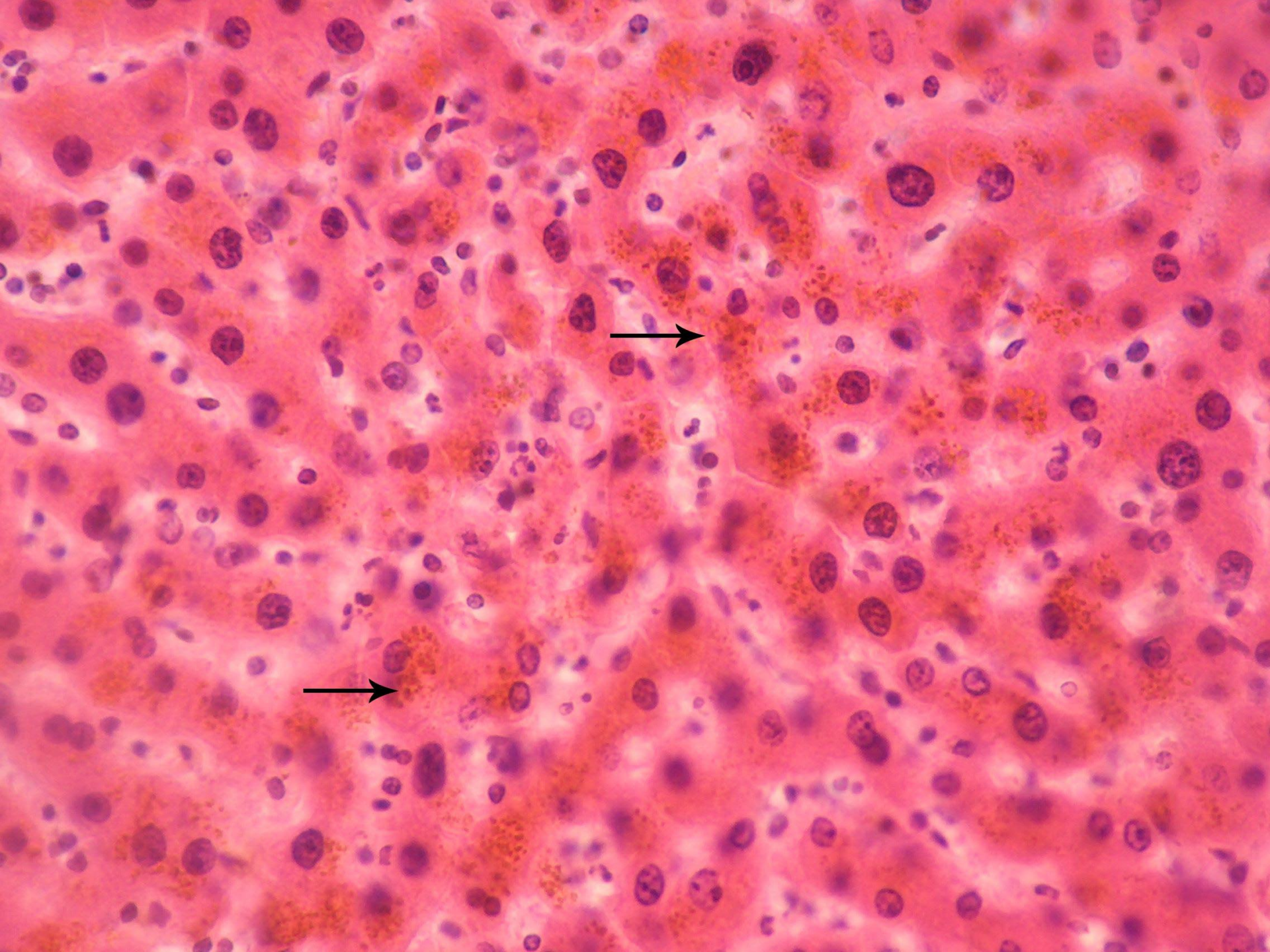
- a) albinismul**
- b) leucodermia (vitiligo)**

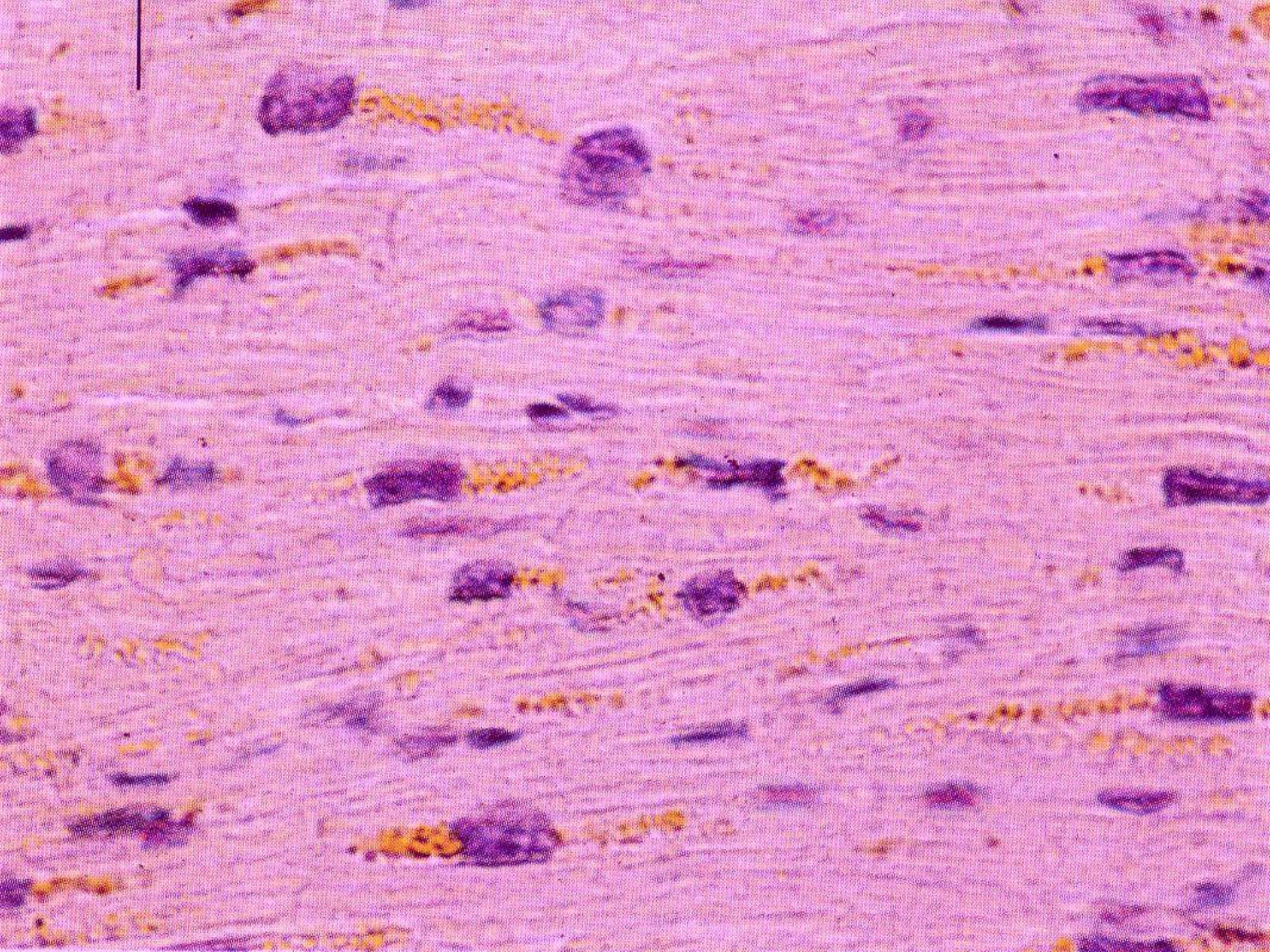


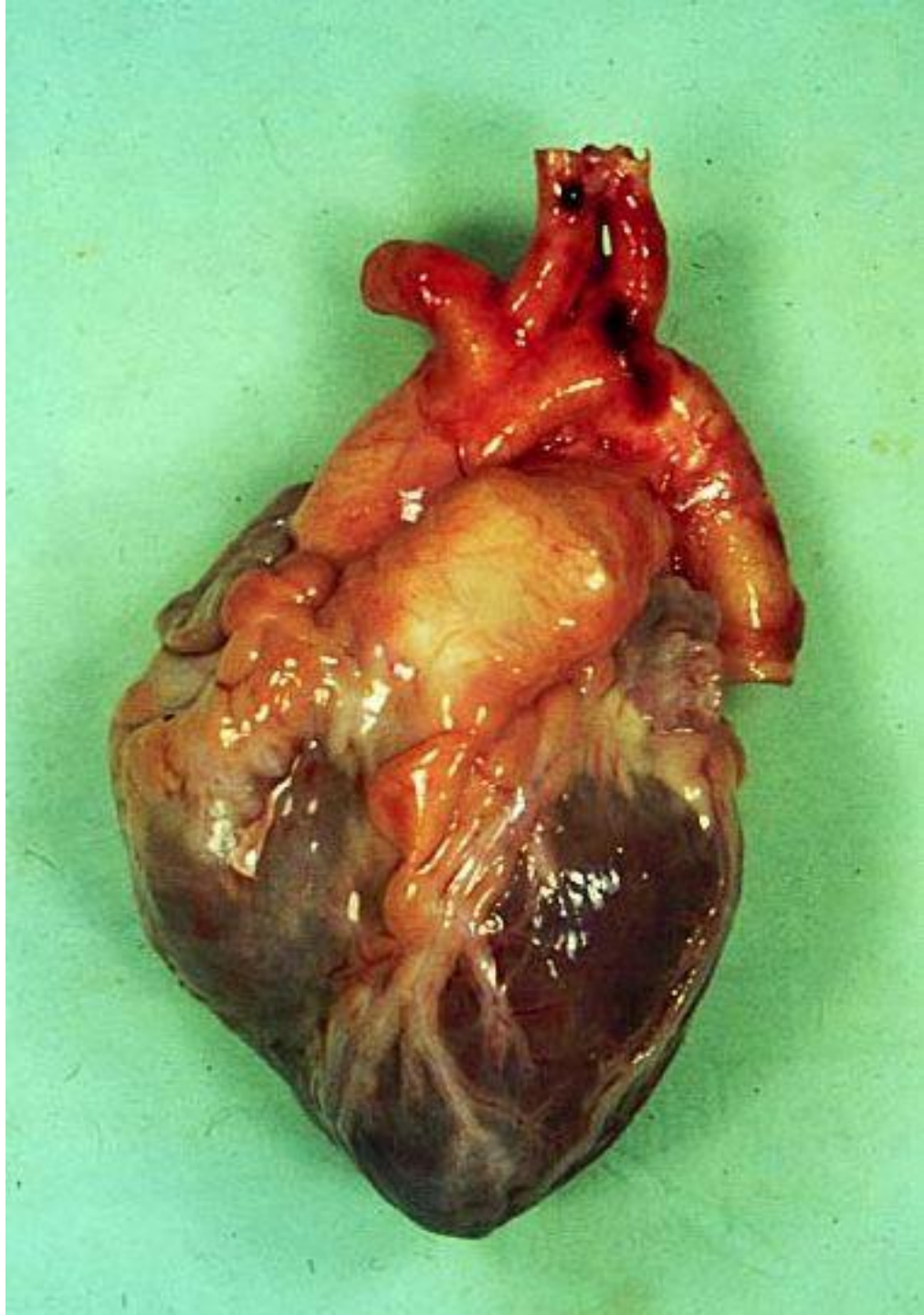








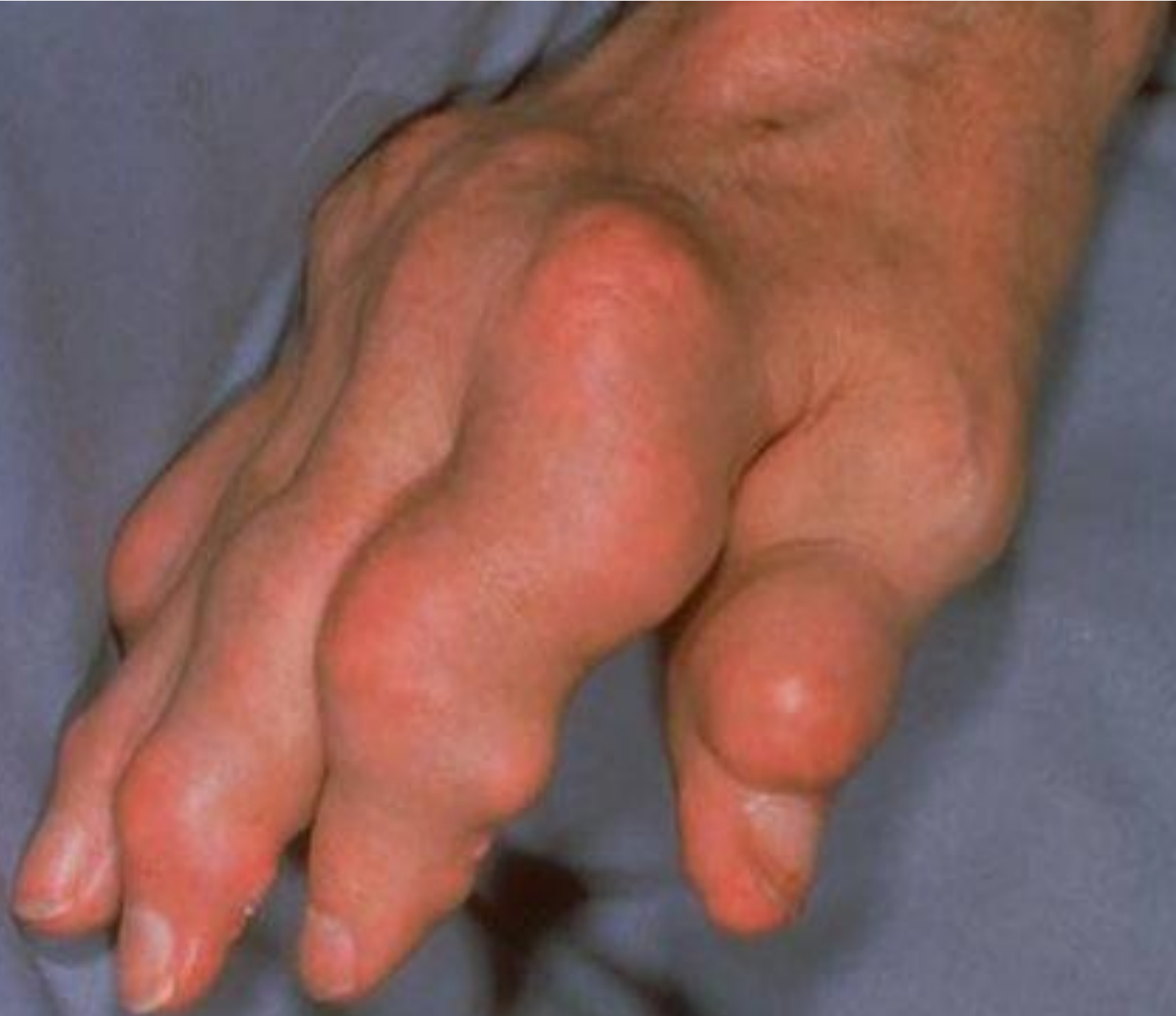

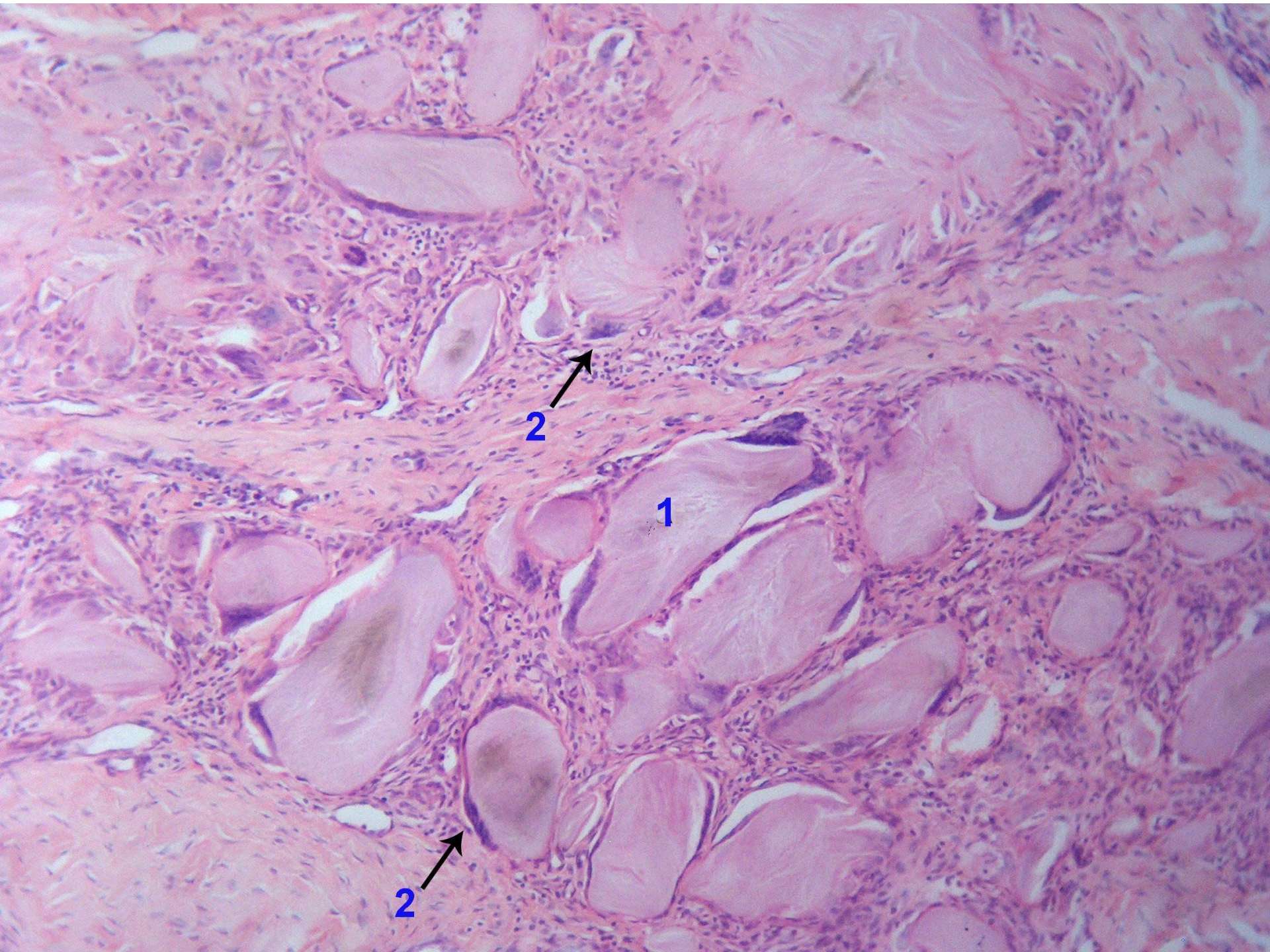


Podagra (guta) –

Leziunea patognomică este toful gutos = depozite de săruri de acid uric, înconjugate de inflamație reactivă perifocală cu macrofage, limfocite, fibroblaști și celule gigante polinucleate „de corpi străini”.

Se afectează articulația cotului, genunchiului, degetelor, urechea etc.





2

1

2

CALCINOZA PATOLOGICĂ:

Calcinoza distrofică (petrificarea) se întâlnește în țesuturile neviabile, necrozate, nivelul de calciu în plasma sanguină fiind normal.

Calcinoza metastatică (metastaze calcaroase) este cauzată de excesul de calciu în plasma sanguină (hipercalcemie) determinată de mobilizarea calciului din oase sau de tulburarea proceselor de eliminare a calciului din organism.

