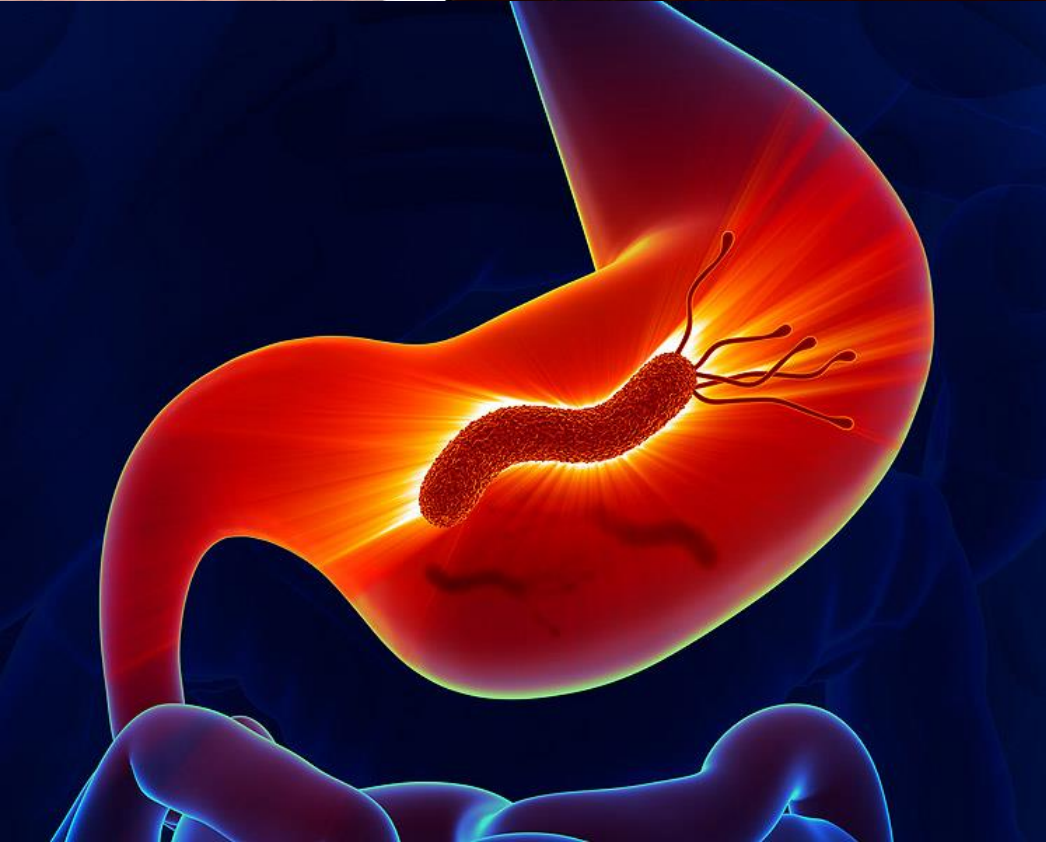
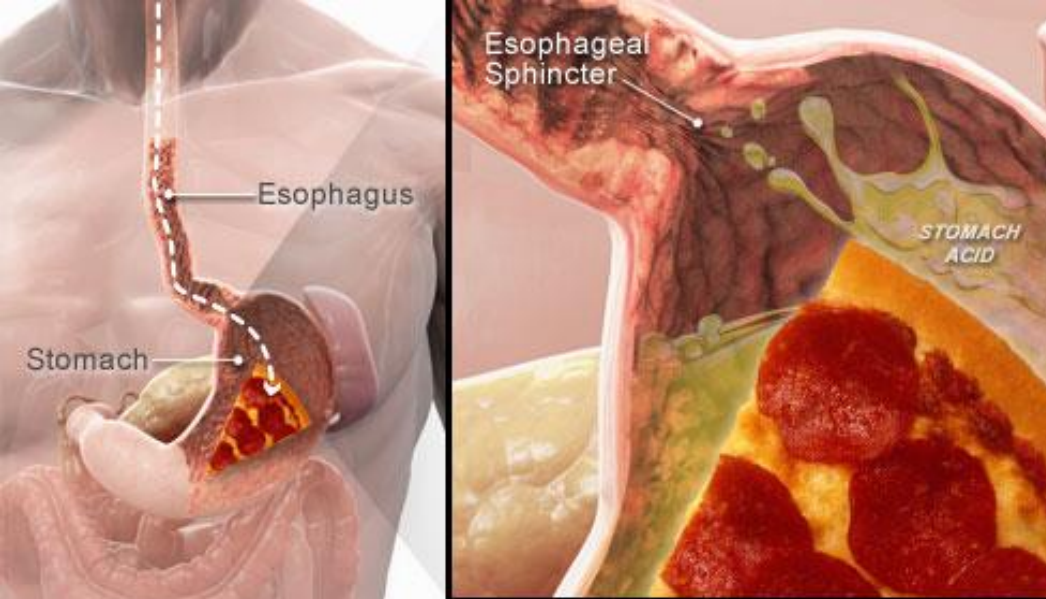
**Patologia esofagului și  
stomacului.**

## **Tema: Patologia esofagului și stomacului.**

### ***I. Micropreparate:***

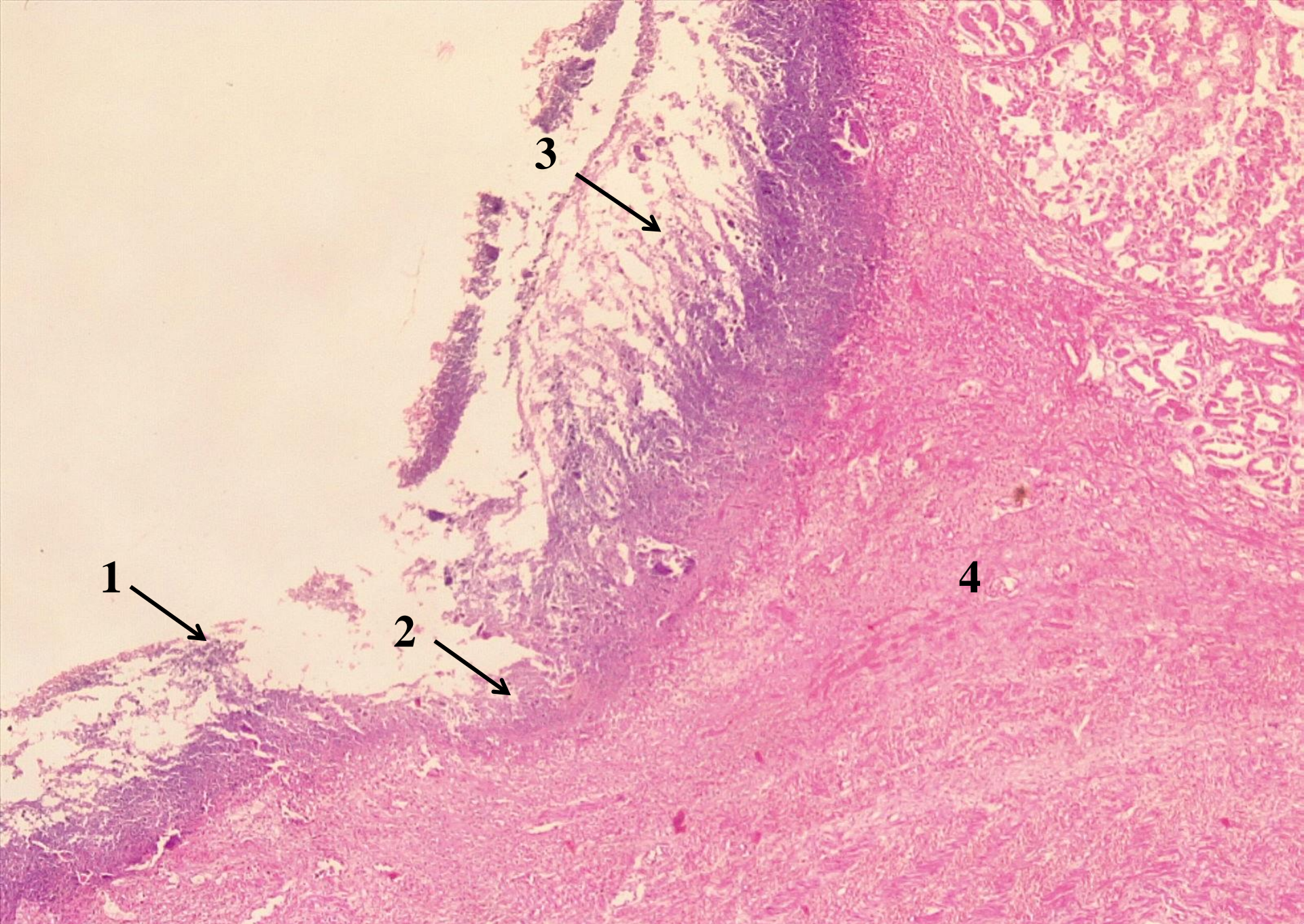
**№ 176. Ulcer gastric acut.** (*colorație H-E.*)

#### **Indicații:**

1. Stratul superficial al fundului ulcerului, constituit din leucocite și eritrocite.
2. Mase necrotice și detritus tisular în regiunea fundului ulcerului.
3. Focare de necroză în stratul muscular al peretelui gastric.
4. Infiltrație leucocitară în marginile și fundul ulcerului.

În peretele gastric se observă un defect, care cuprinde mucoasa, inclusiv musculara mucoasei și submucoasa; fundul ulcerului este prezentat de mase necrotice cu infiltrație leucocitară difuză, care se extinde în tunica musculară a peretelui gastric; vasele sanguine sunt dilatate, hiperemiate; nu este țesut de granulație și țesut fibroconjunctiv matur.

*Ulcerul gastric acut se localizează mai frecvent în curbura mică, porțiunea antrală și pilorică, pot fi și în curbura mare. De obicei sunt multiple, mai frecvent au formă rotundă, diametrul până la 1,0-1,5 cm, fundul este de culoare brună-închisă datorită acumulării pigmentului hemoglobinogen hematina clorhidrică. Marginile și fundul au consistență flască, nu sunt indurate, desenul pliurilor mucoasei adiacente nu este modificat. În unele cazuri ulcerul acut poate progresa cu implicarea tunicii musculare a peretelui gastric și chiar a seroasei, ceea ce poate duce la perforație și peritonită. Ulcerul acut profund capătă adesea aspect de pâlnie, cu baza orientată spre mucoasa stomacului, iar vârful spre membrana seroasă. O altă complicație este hemoragia gastrică. Ulcerul acut din regiunea micii curburi adesea se vindecă prost și trec în ulcer gastric cronic.*



**№ 176. Ulcer gastric acut. (colorație H-E).**

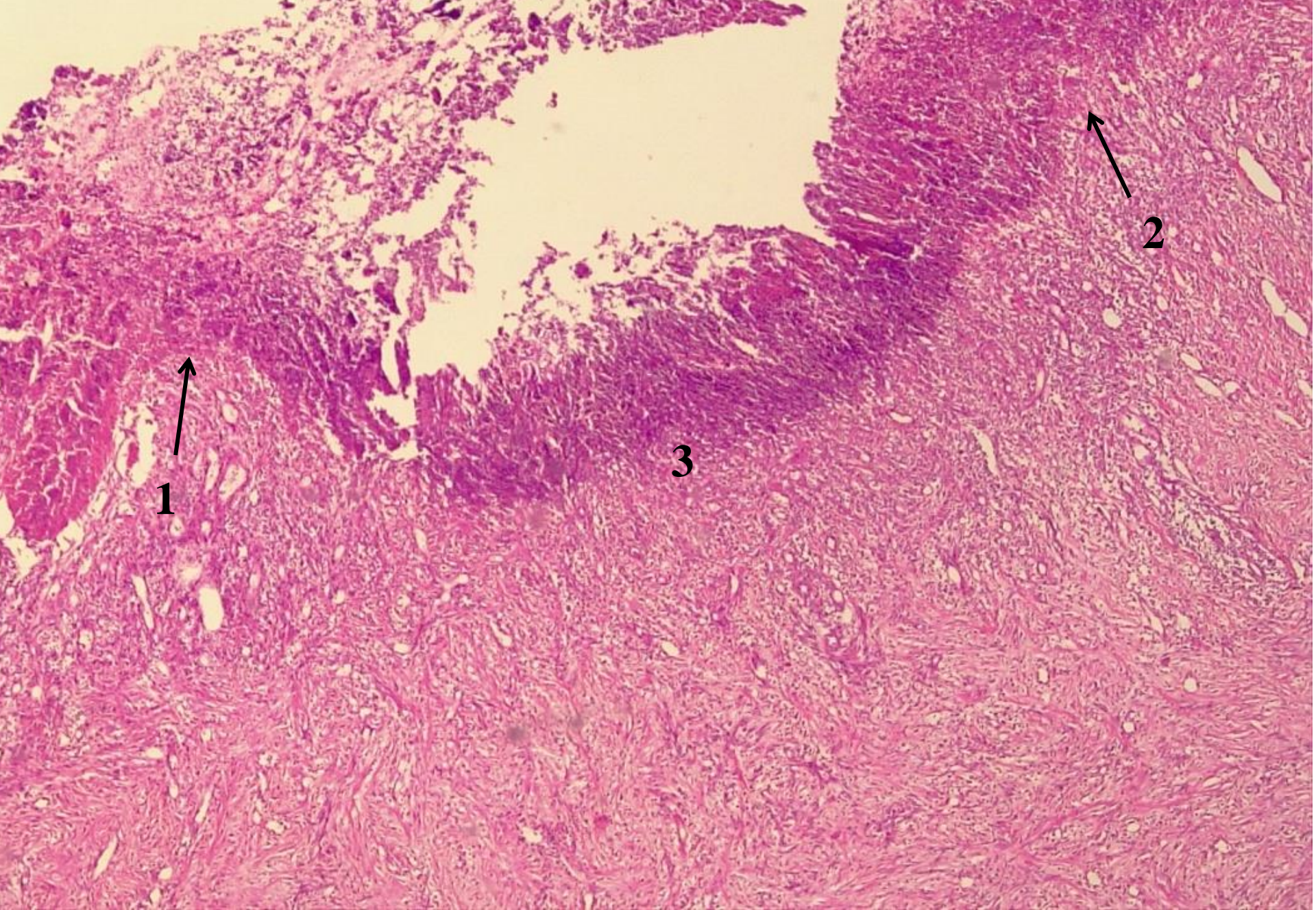
## **No 87. Ulcer gastric cronic în acutizare. (colorație H-E.).**

### **Indicații:**

1. Marginea distală (“în terasă”) a ulcerului.
2. Marginea proximală, (“săpată”) a ulcerului.
3. Fundul ulcerului:
  - a. stratul fibrino-purulent;
  - b. stratul de necroză fibrinoidă;
  - c. stratul de țesut de granulație;
  - d. stratul de țesut fibroconjunctiv cicatriceal

În peretele gastric este un defect, în care mucoasa, submucoasa și parțial tunica musculară lipsesc, în regiunea fundului se observă 4 straturi din interior spre exterior: 1) exsudat fibrino-leucocitar (neutrofil), 2) necroză fibrinoidă, 3) țesut de granulație, 4) țesut conjunctiv matur; în marginile ulcerului se relevă edem, infiltrație limfo-histiocitară, vasele sanguine sunt dilatate, hiperemiate, unele cu necroză fibrinoidă și tromboză. Aceste modificări sunt caracteristice pentru perioada de acutizare a ulcerului gastric cronic.

*Ulcerul gastric cronic are o evoluție ondulantă, perioadele de acutizare se alternează cu perioade de remisiune. Ulcerul în remisiune se caracterizează morfologic prin atenuarea procesului inflamator, resorbția maselor necrotice, transformarea treptată a țesutului de granulație în țesut fibroconjunctiv matur, în final fundul ulcerului este prezentat de țesut cicatriceal, iar în unele cazuri se produce epitelizarea ulcerului; vasele sanguine sunt îngroșate, sclerozate, lumenul stenozat sau obliterat.*



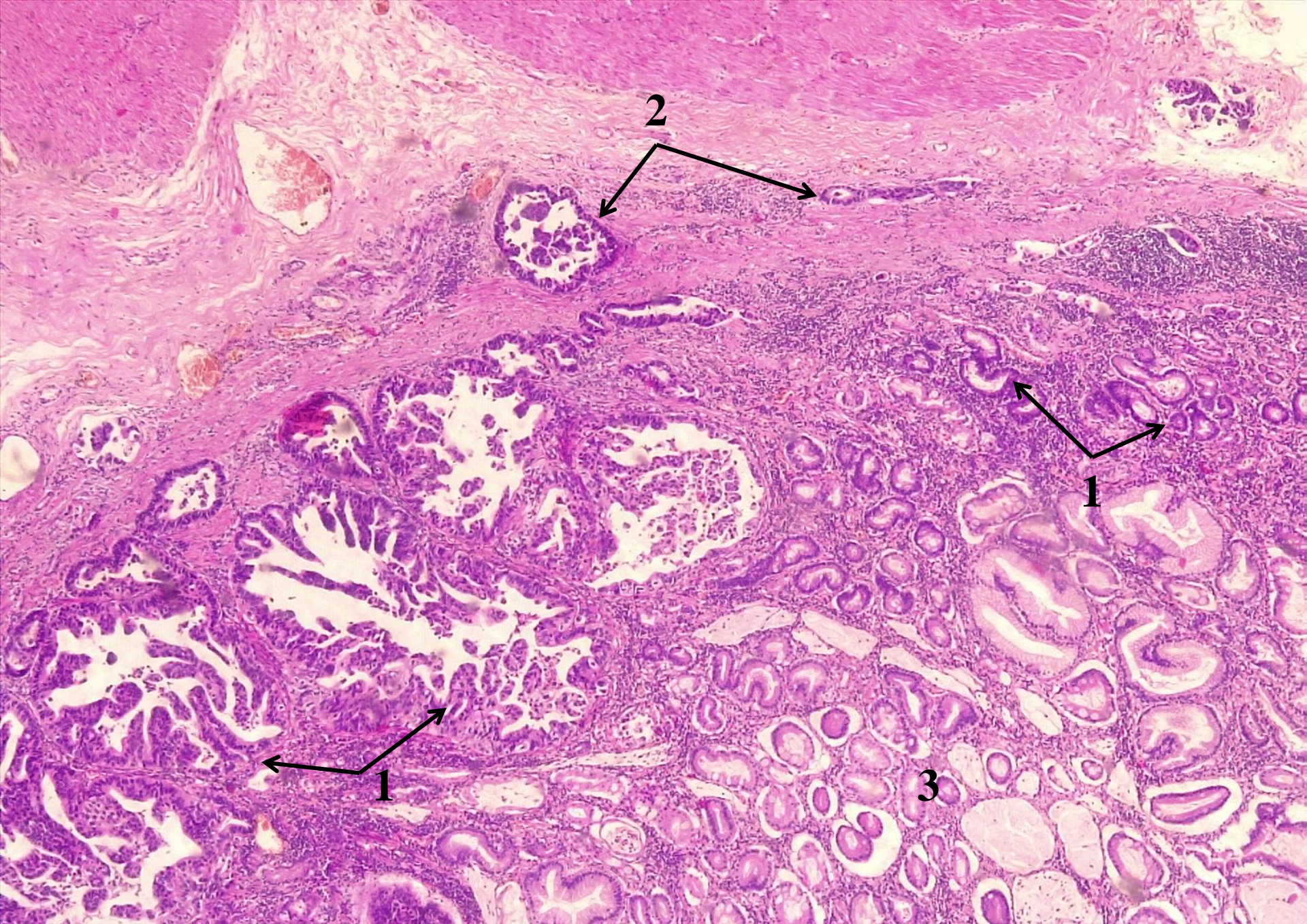
**№ 87. Ulcer gastric cronic în acutizare. (colorație H-E.).**

**№ 192. Adenocarcinom gastric tubular – de tip intestinal. (colorație H-E.).**

**Indicații:**

1. Aglomerări de celule canceroase în mucoasa gastrică.
2. Structuri canceroase glandulare în grosimea stratului muscular
3. Zone nemodificate ale mucoasei.

În peretele gastric se relevă proliferarea unor structuri glandulare atipice, dispuse neordonat, care infiltrează peretele, inclusiv tunica musculară până la seroasă, celulele canceroase sunt polimorfe, au nuclee hiperchrome, pe alocuri formează cuiburi celulare compacte, în lumenul unor glande sunt celule izolate sau mici grupuri celulare, care plutesc în mucus, în stromă este infiltrație limfoidă, dilatarea și hiperemia vaselor sanguine, hemoragii; în mucoasa păstrată se observă semne de metaplazie intestinală a epiteliului gastric. [*macropreparatul № 60*]



**№ 192. Adenocarcinom gastric tubular – de tip intestinal. (colorație H-E.).**

## **№ 192a. Metastază de carcinom gastric în nodul limfatic. (colorație H-E.).**

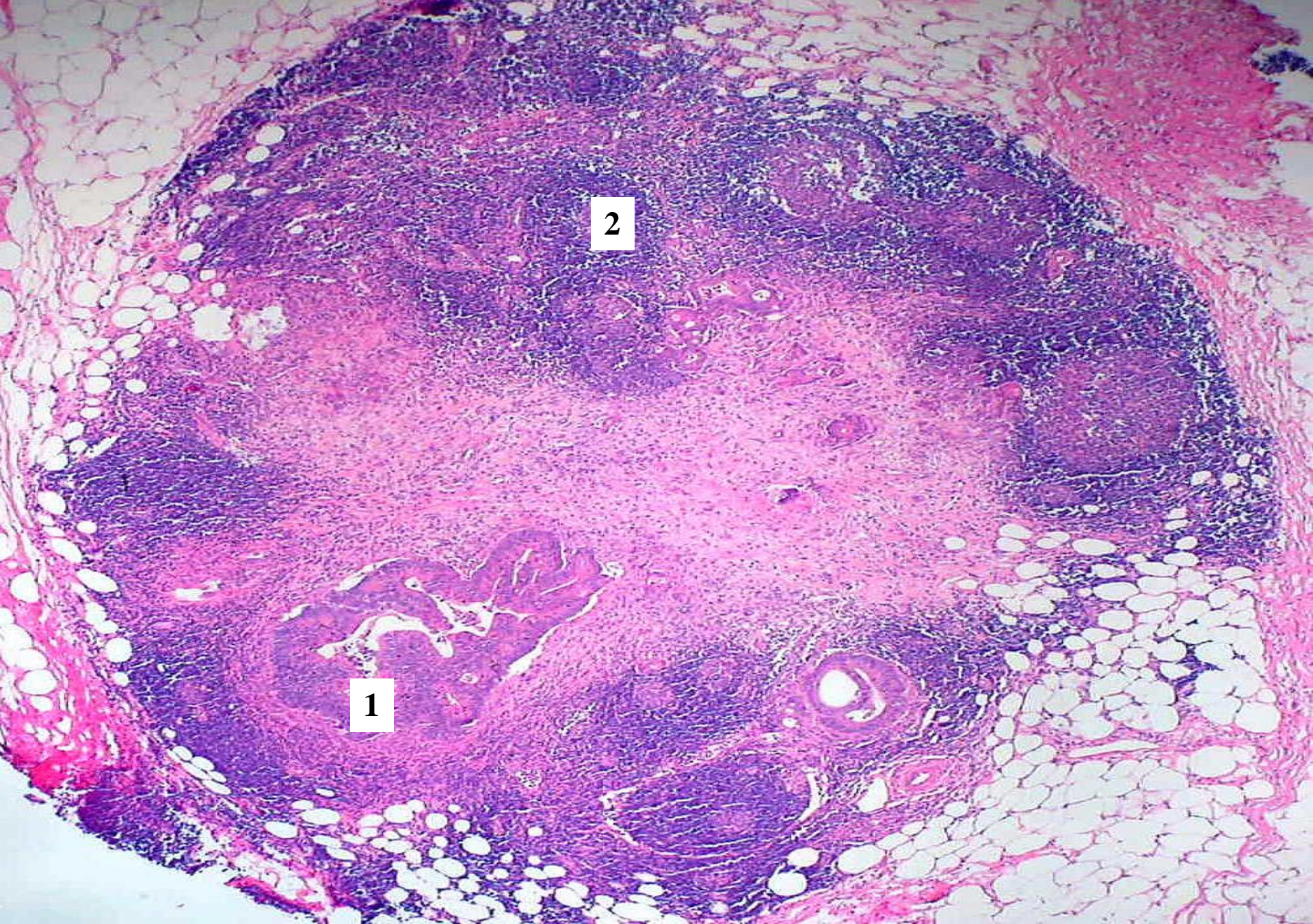
### **Indicații:**

1. Aglomerări de celule canceroase în sinusurile marginal și medular ale limfoganglionului.
2. Foliculi limfoizi nemodificați.

Pe secțiunea nodulului limfatic se relevă focare de proliferare a unor structuri glandulare atipice, polimorfe, de diferite forme și dimensiuni, localizate preponderent în sinusul marginal și cele medulare.

*Metastazele limfogene au o importanță majoră în evoluția clinică a cancerului gastric. Ele apar pe cale ortogradă (în direcția curentului limfatic), primele fiind localizate în nodulii limfatici regionali de-a lungul micii și marii curburi ale stomacului. Prezența metastazelor în nodulii limfatici regionali condiționează în mare măsură volumul și amploarea intervenției chirurgicale. Metastazele pot să apară și pe cale retrogradă (contra curentului limfatic), de ex., în nodulii limfatici supraclaviculari, de obicei din stânga, care se numesc – metastaza sau glanda Virchow, fiind în unele cazuri primul simptom al cancerului gastric. Metastaze retrograde se observă și în nodulii limfatici pararectali (metastaze Schnitzler).*





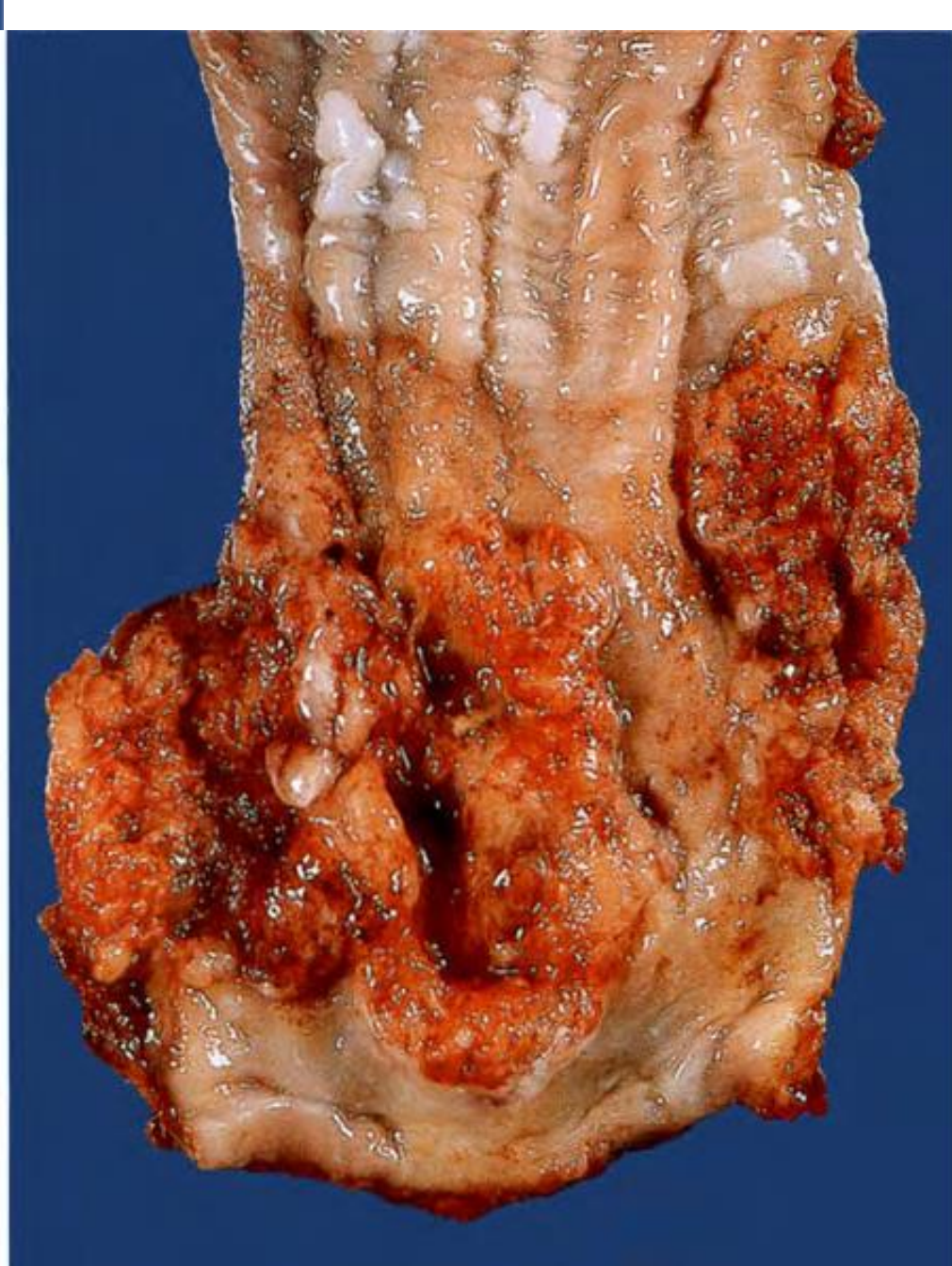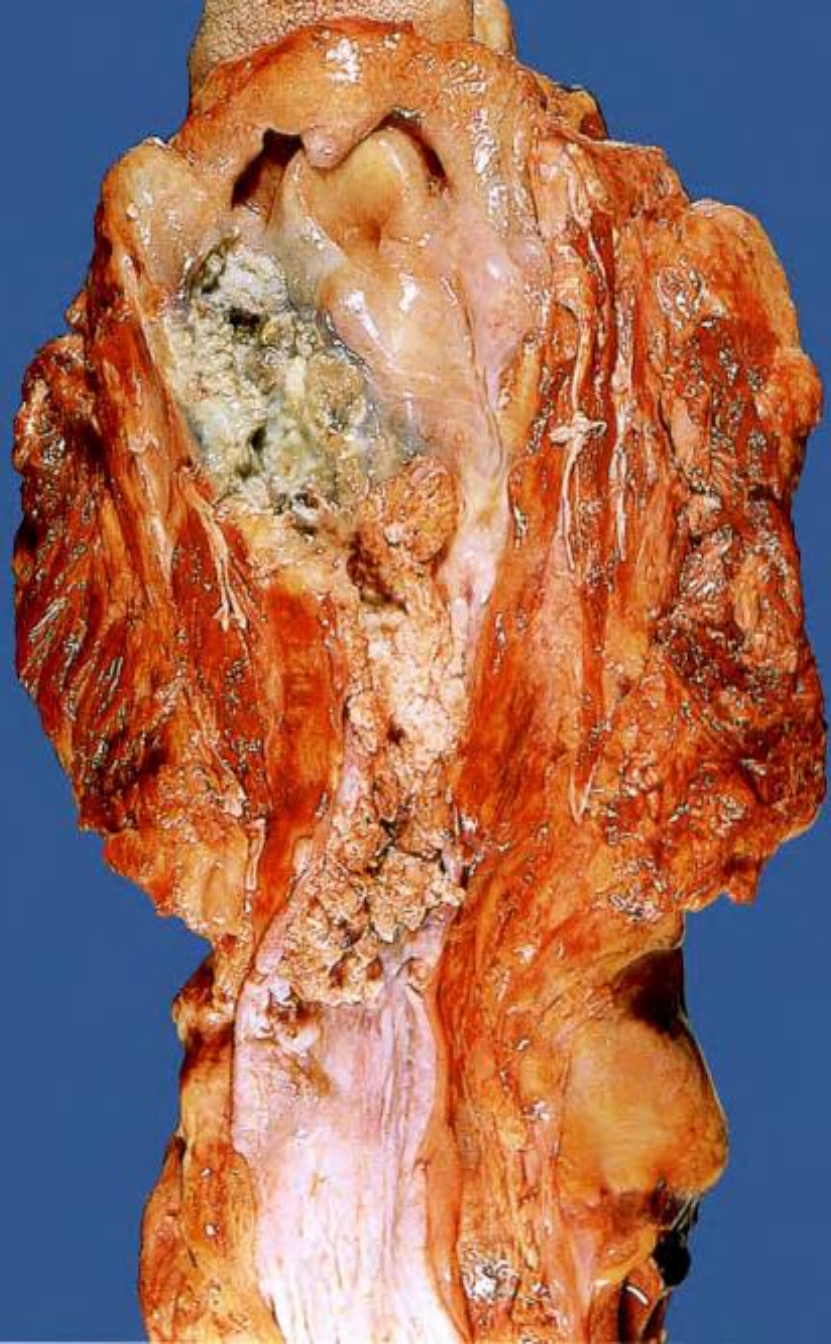**№ 192a.** Metastază de carcinom gastric în nodul limfatic. (colorație H-E.).

## ***II. Macropreparate:***

### **№ 59. Carcinom esofagian.**

Esofagul este secționat longitudinal, în treimea medie se relevă un nod tumoral, care crește circular, proeminând și stenoizând lumenul, cu suprafața neregulată, ulcerată, acoperită cu mase necrotice.

*Majoritatea cancerelor de esofag se localizează în 1/3 medie. Histologic cea mai frecventă formă - 90% din numărul total este cancer scuamos keratinizat sau nekeratinizat. Complicații: infiltrația în stomac, hipofaringe, traheee cu formarea fistulei esofago-traheale, laringe, mediastin, plămâni, pleură, aortă. Metastazele limfogene – în nodulii cervicali, para-esofagieni, traheo-bronhiali, subdiafragmali. Metastazele hematogene sunt rare.*

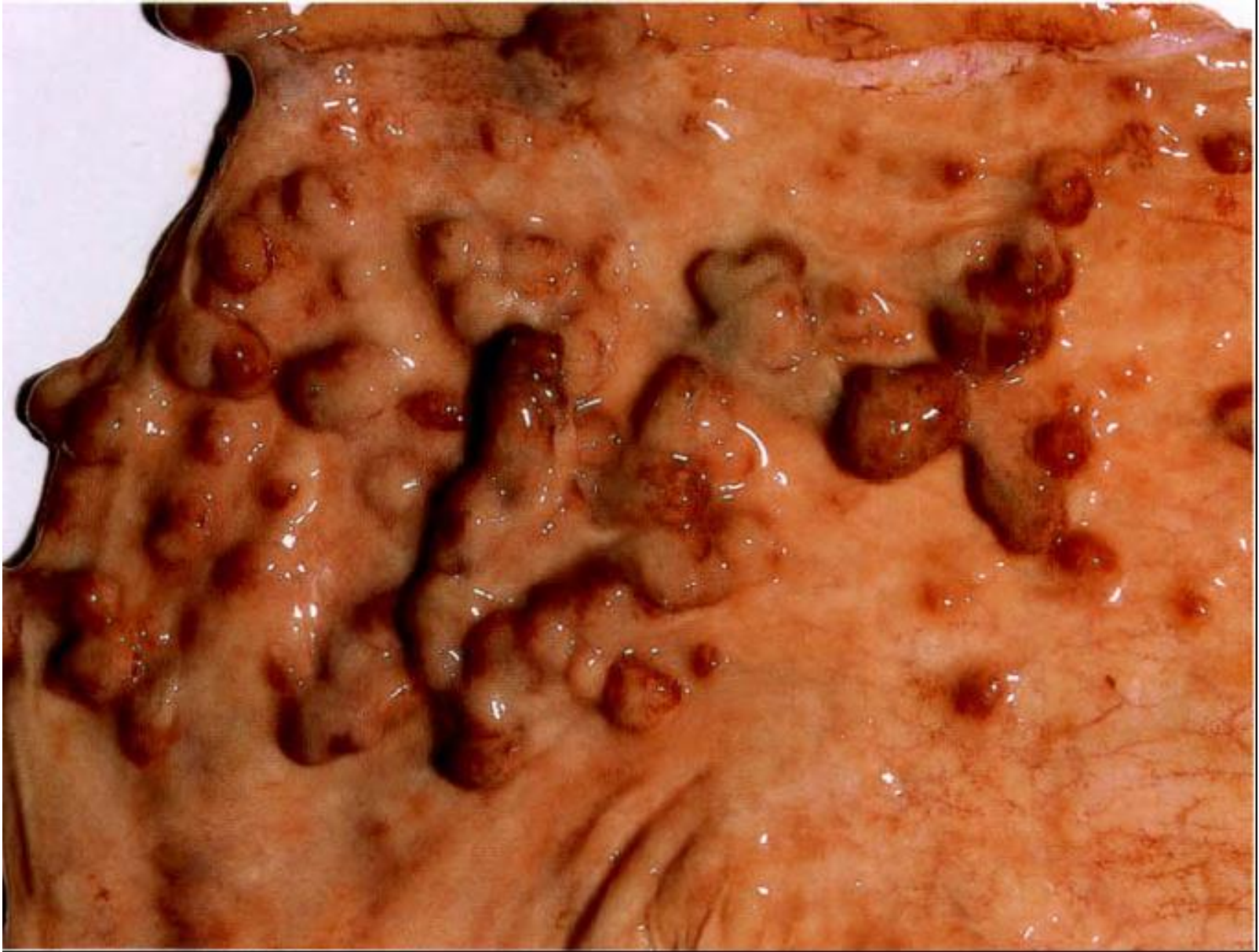

**№ 59. Carcinom esofagian.**

## **№ 51. Polip gastric.**

Pe suprafața mucoasei gastrice se observă multiple formațiuni proeminente, cu picioruș subțire (polipi pedunculați) sau lat (polipi sesili), dimensiunile de la câțiva mm până la 1-1,5 cm, forma ovală, suprafața netedă, consistența flască, în unii se văd focare de hemoragii.

*Polipii gastrici se localizează mai frecvent în regiunea antro-pilorică, pot fi solitari sau multipli. Majoritatea absolută a polipilor gastrici ( $\approx 90\%$ ) sunt de origine inflamatorie, non-neoplazici (polipi hiperplastici). Microscopic sunt constituiți din glande hiperplastice, dispuse neregulat, unele dilatate chistic și elongate; sunt acoperiți cu epiteliu gastric de tip superficial, dar pot fi și celule parietale și principale, stroma este edemațiată, hiperemiată, cu infiltrație limfo-histiocitară moderată. Nu se observă atipie celulară și, de regulă, nu prezintă potențial malign. Totuși în polipii de dimensiuni mai mari de 1,5 cm există riscul de apariție a displaziei epiteliului gastric, care este o leziune premalignă. Polipii hiperplastici se pot complica cu eroziuni superficiale și hemoragie gastrică.*

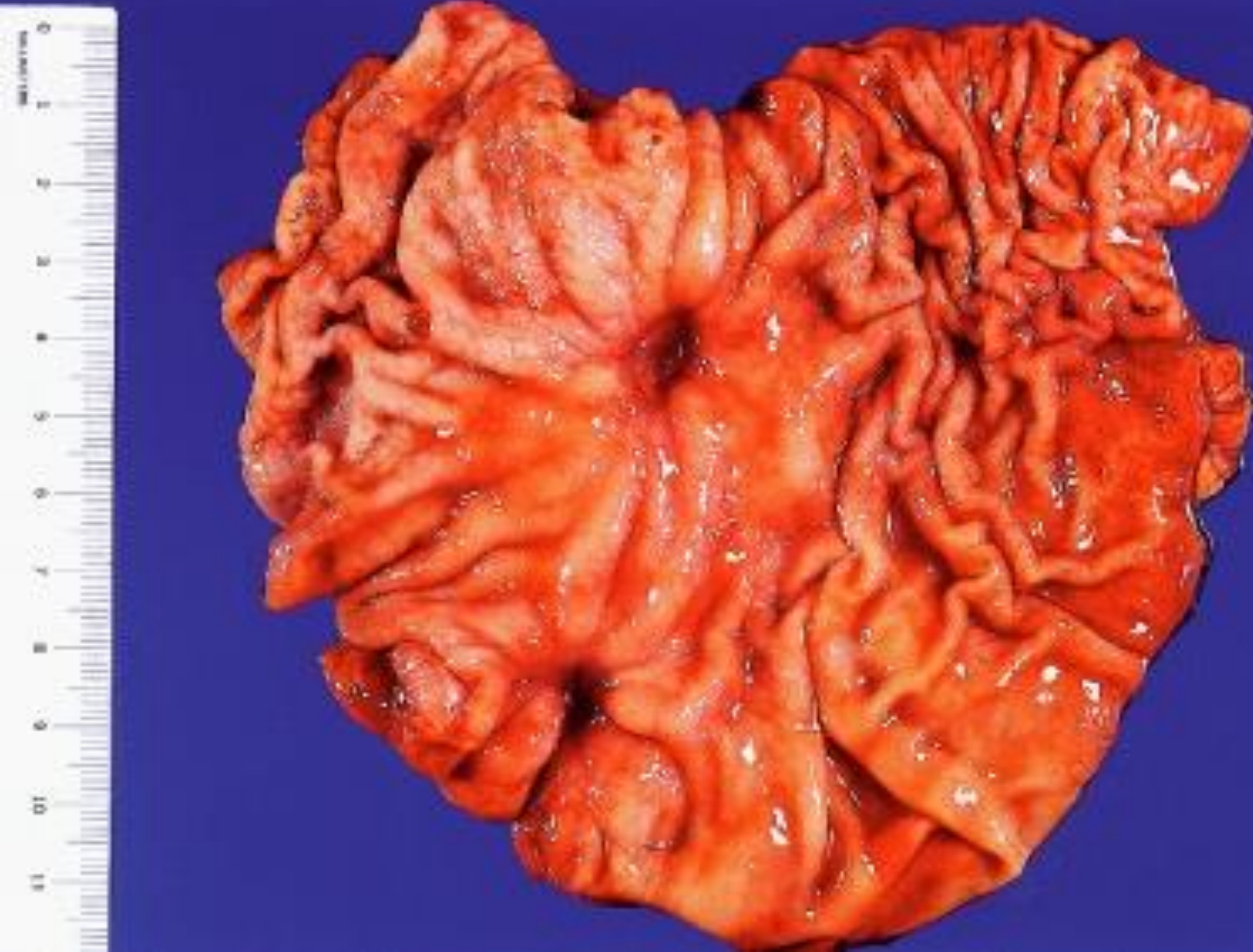

**№ 51. Polip gastric.**

## **№ 52. Ulcer gastric cronic.**

În regiunea curburii mici se observă un defect al peretelui gastric de formă alungită, ovală, dimensiunile 3-4 cm pe 1,5-2 cm, cu marginile de consistență densă, pliurile mucoasei converg spre acest defect, nemijlocit în marginile ulcerului pliurile sunt atrofiate, fundul are culoare cenușie-maronie datorită prezenței maselor necrotice și a cheagurilor de sânge. Pe secțiune perpendiculară marginea dinspre cardiacă este puțin „săpată”, abruptă, atârnă deasupra defectului, iar marginea dinspre pilor este alungită, „în terasă”, treptele căreia sunt formate de straturile peretelui – mucoasa, submucoasa și stratul muscular (acest aspect se datorează deplasării straturilor în peristaltismul peretelui gastric).

*Ulcerul gastric peptic de obicei este solitar (80%), localizat mai frecvent în regiunea miciei curburii și antro-pilorică. Dezvoltarea ulcerului cronic este frecvent precedată de eroziunea gastrică și ulcerul acut. În 10-20% de cazuri ulcerul gastric coexistă cu ulcerul duodenal. În perioada de acutizare fundul ulcerului este acoperit cu mase necrotice, exsudat fibrino-purulent, pot fi cheaguri de sânge, mucoasa în marginile ulcerului este edemațiată și hiperemiată. În perioada de remisiune fundul este prezentat de țesut cicatricial, este neted, curat, dens, marginile la fel de consistență fermă. Complicațiile ulcerului gastric cronic pot fi clasate în 5 grupuri: 1) distructive – a) hemoragie prin erodarea vaselor sanguine, care se poate manifesta prin vomă cu „zaț de cafea” și melenă, b) perforație cu peritonită și c) penetrație, care se poate produce în pancreas, micul epiploon, ligamentul hepato-duodenal, mult mai rar în ficat, colonul transvers, vezica biliară; 2) complicații inflamatorii – gastrită periulceroasă și perigastrită, care poate duce la aderențe cu organele învecinate; 3) complicații cicatriciale – stenoza și deformarea stomacului, mai frecvent stenoza pilorică, care se poate manifesta prin retenția maselor alimentare și vome frecvente; 4) malignizarea, transformarea în carcinom gastric, care se observă în aproximativ 1% de cazuri; 5) complicații mixte, de ex. perforație și hemoragie, penetrație și hemoragie.*



**№ 52. Ulcer gastric cronic.**

### **№ 53. Ulcer gastric cronic perforant.**

În peretele gastric este un ulcer cronic, în care se observă un orificiu de perforație, prin care conținutul gastric se elimină în cavitatea peritoneală și se dezvoltă peritonită.

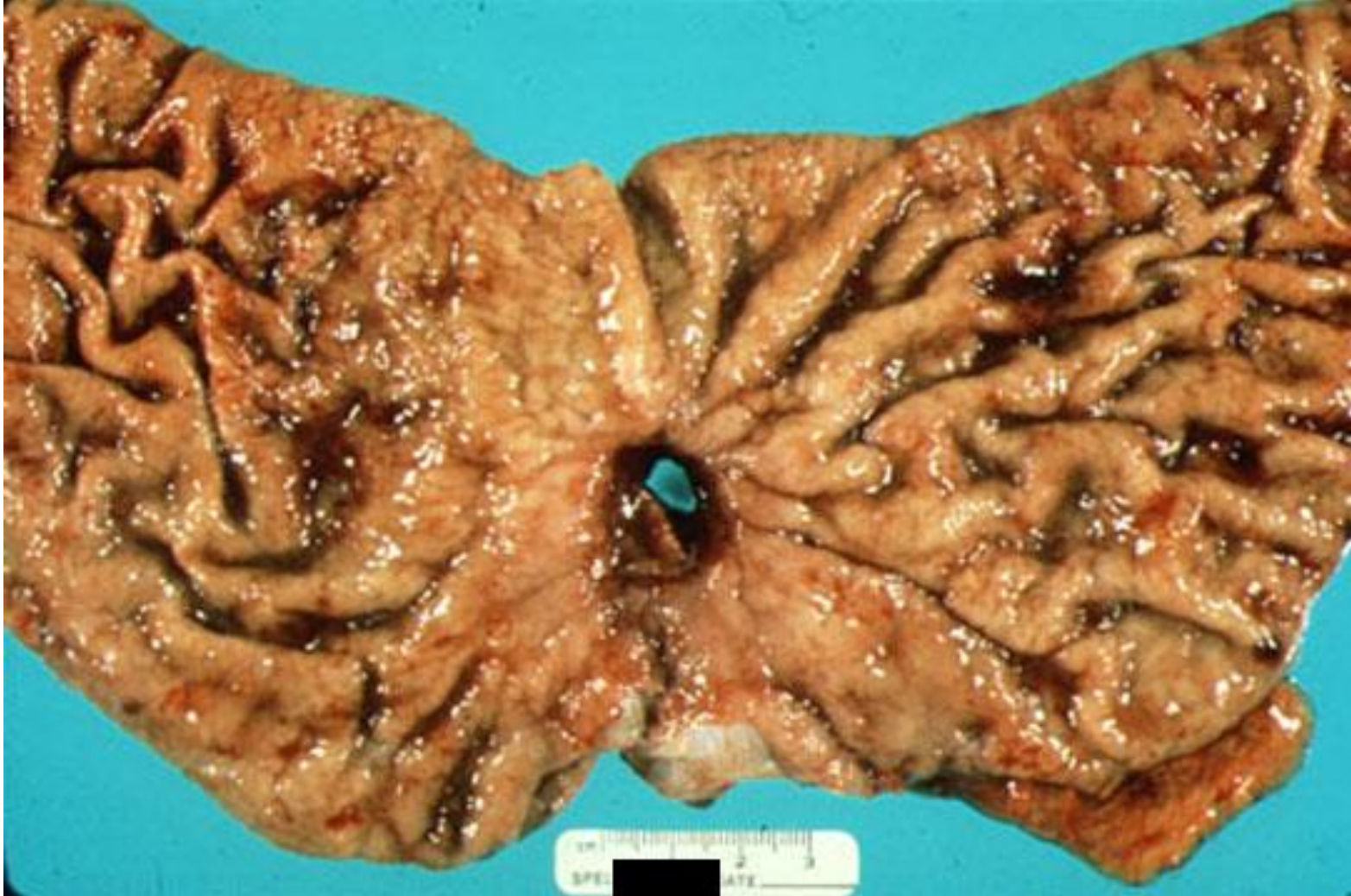*Perforația are loc în perioada de acutizare a ulcerului gastric cronic și duce la peritonită. Perforează mai frecvent ulcerele pilorice sau ulcerele peretelui anterior al bulbului duodenal. Perforația ulcerului duodenal este mai frecventă decât a ulcerului gastric. La început se dezvoltă peritonită fibrinoasă, localizată în jurul orificiului de perforație, iar ulterior inflamația se extinde pe tot peritoneul, devenind generalizată și, de regulă, fibrino-purulentă. Dacă sunt aderențe în regiunea fundului ulcerului ele pot delimita procesul inflamator și peritonita devine localizată.*

### **№ 54. Ulcer duodenal cronic.**

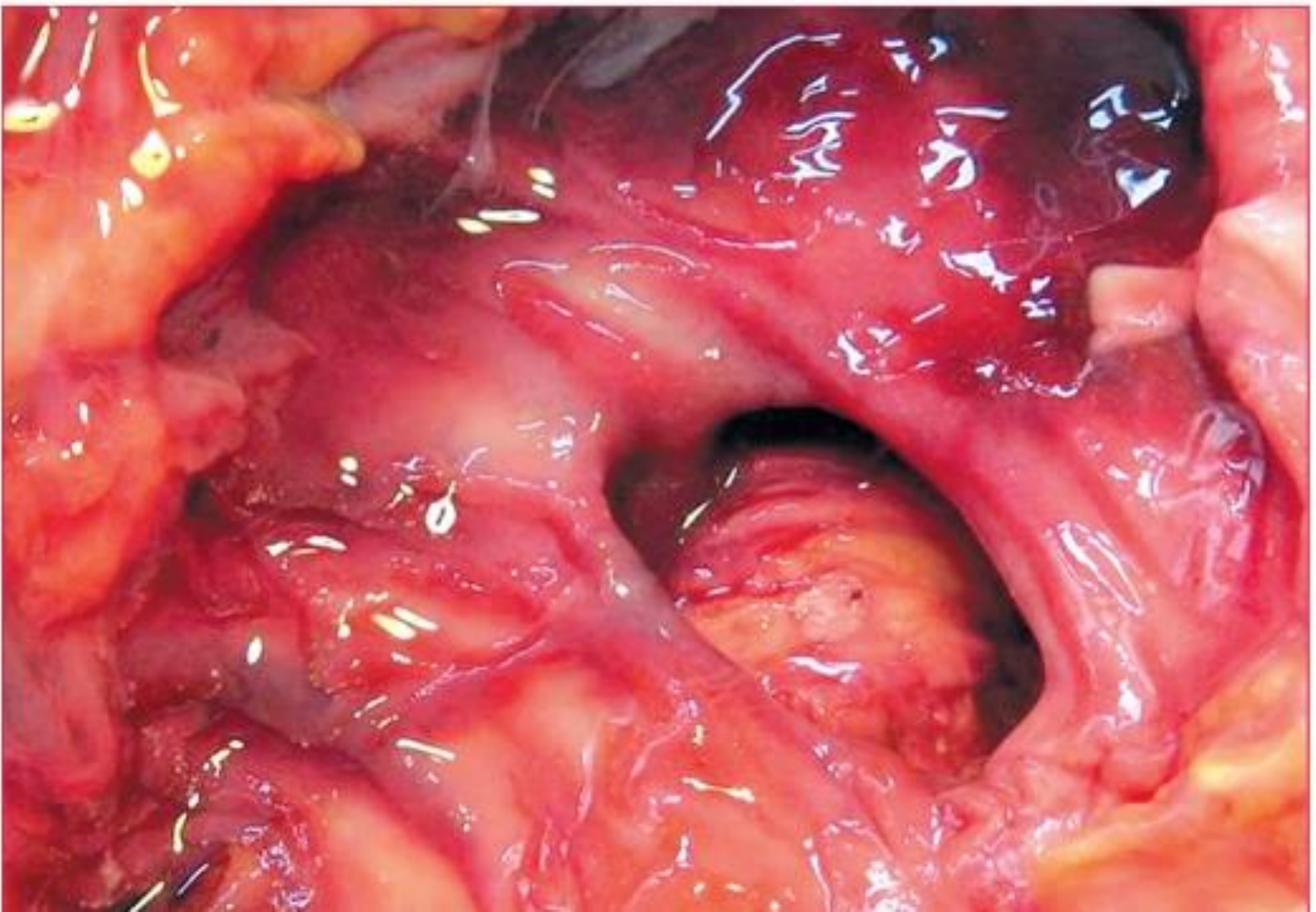
În peretele duodenal se observă un defect ulceros cu marginile de consistență densă, dimensiunile 1,5-2 cm, forma neregulată.

*Ulcerul duodenal este mult mai frecvent comparativ cu ulcerul gastric, se localizează imediat postpiloric, în primii câțiva cm după valva pilorică, de obicei, în peretele anterior al bulbului duodenal, dar poate fi și în peretele posterior (ulcer bulbar) și mult mai rar – în porțiunea postbulbară. Uneori ulcerele sunt multiple și pot fi amplasate față în față pe pereții anterior și posterior - ulcere-amprente. Complicațiile: a) hemoragie, de obicei din ulcerul peretelui posterior, b) perforația ulcerului peretelui anterior, c) penetrația ulcerului peretelui posterior, de obicei în capul și corpul pancreasului, care poate duce la pancreonecroză, d) procese inflamatorii – duodenită periulceroasă și periduodenită cu formarea unor aderențe cu organele adiacente, e) complicații cicatriciale – stenoza și deformarea bulbului duodenal, care se întâlnește numai în ulcerul peretelui posterior. Malignizarea nu se observă niciodată.*





**№ 53. Ulcer gastric cronic perforant.**

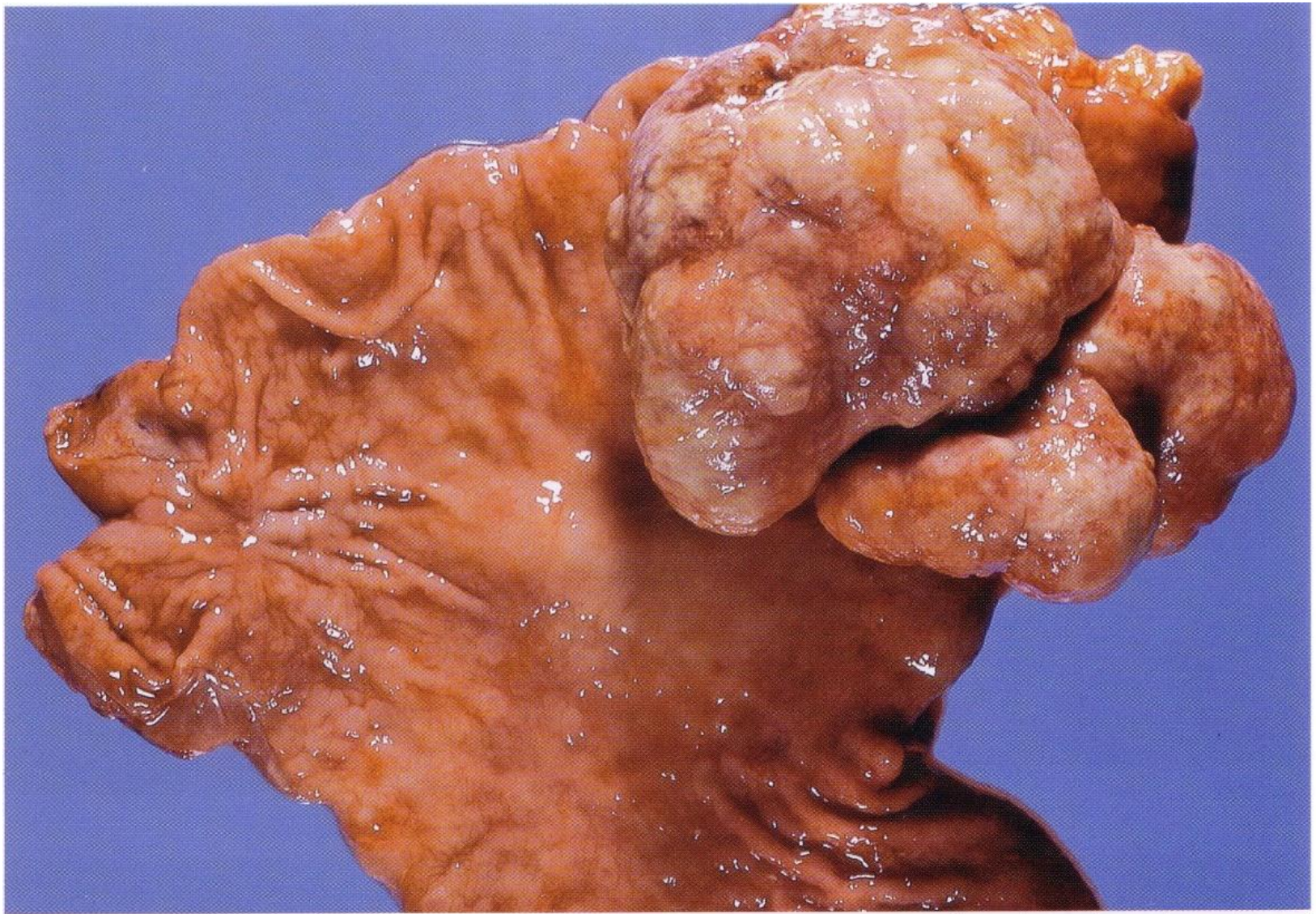

**№ 54. Ulcer duodenal cronic.**

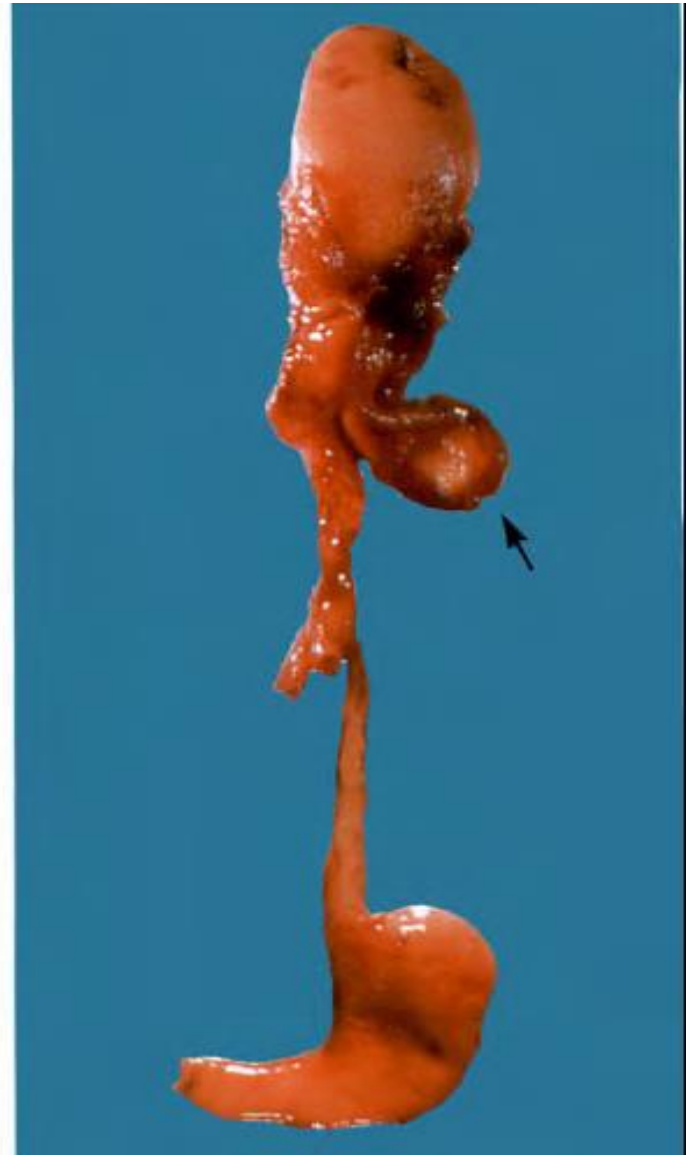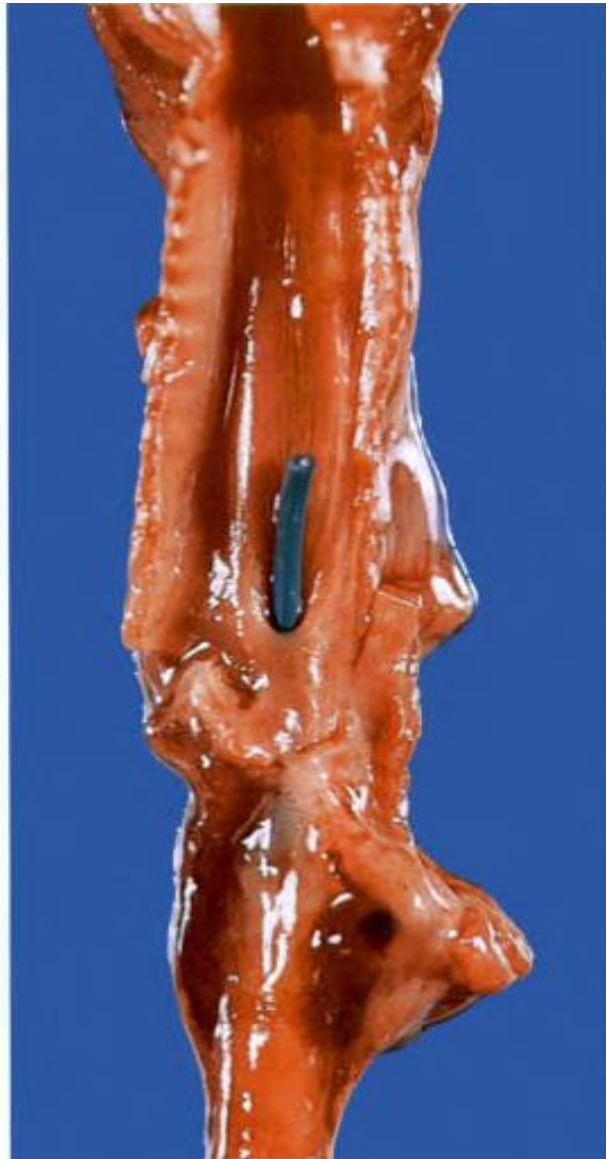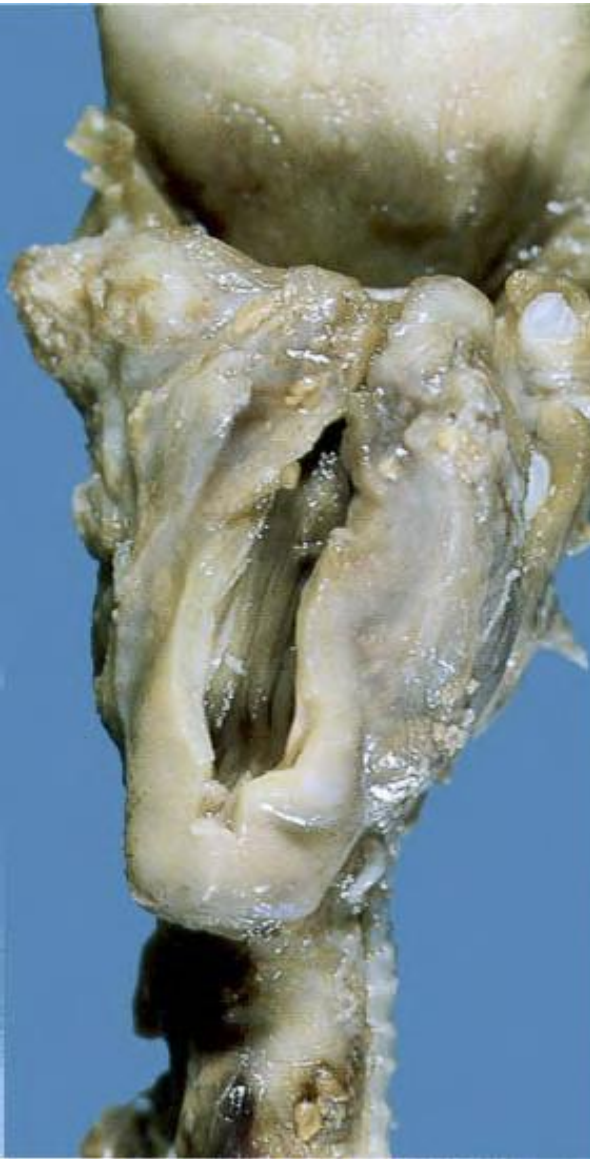## **№ 60. Carcinom gastric.**

În stomac este o tumoare voluminoasă cu creștere exofită, suprafața neregulată, focare hemoragice, consistența dens-elastică, culoarea alb-surie, aspect de ciupercă (fungoid). Se localizează mai frecvent în regiunea curburii mici și a canalului piloric.

*Cancerul gastric este precedat cel mai frecvent de stări de precancer ca ulcerul gastric cronic (ulcer-cancer), gastrita cronică atrofică cu metaplazia intestinală a epitelului, displazia epitelului, polipii adenomatoși, infecția Helicobacter pylori . Localizarea mai frecventă este în regiunea curburii mici, pilorusului, antrumului piloric. Varianta histologică cea mai frecventă este adenocarcinomul cu diferit grad de diferențiere. Cancerul gastric se poate propaga prin continuitate în esofag, peritoneu (carcinomatoza peritoneală), omentul mare, pancreas, ficat, colonul transvers, iar prin implantare – în ovare mono- sau bilateral – tumoarea Krukenberg. Local se poate complica cu hemoragie, perforație, inflamația peretelui gastric (flegmon). Metastazează în primul rând în nodulii limfatici regionali din regiunea curburii mici, cardiei, suprapancreatici. Un semn patognomonic este metastaza în nodulii limfatici supraclaviculari din stânga – semnul Virchow sau Troisier. Metastazele hematogene apar în primul rând în ficat, ulterior – în plămâni, creier, oase, rinichi.*

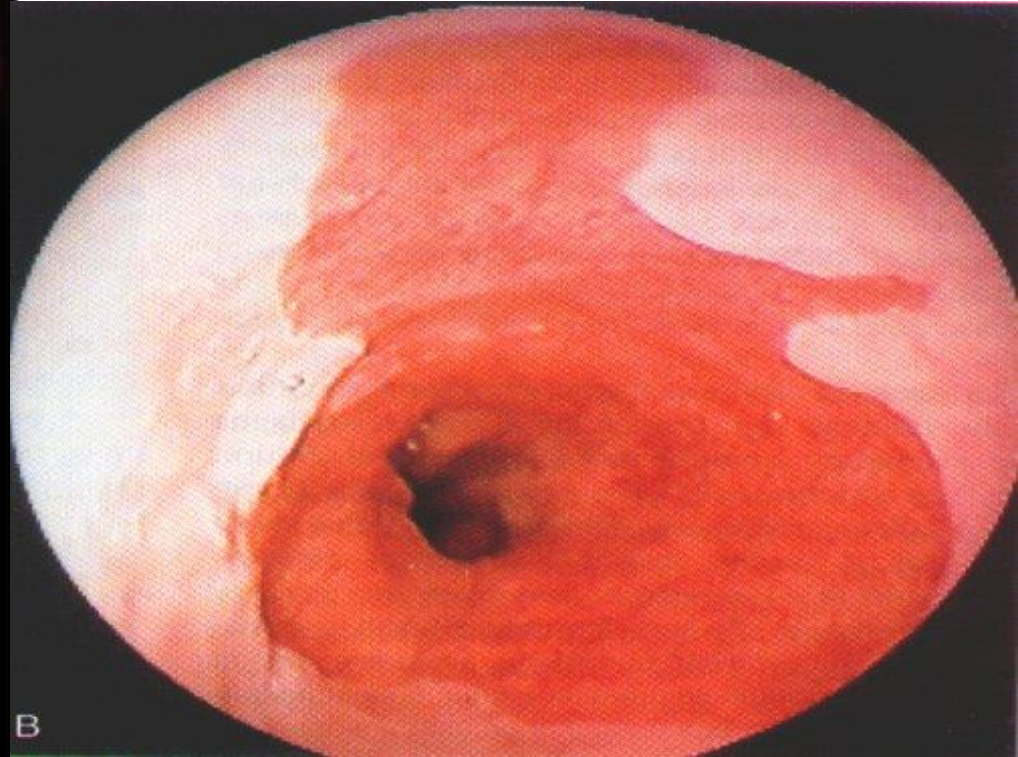
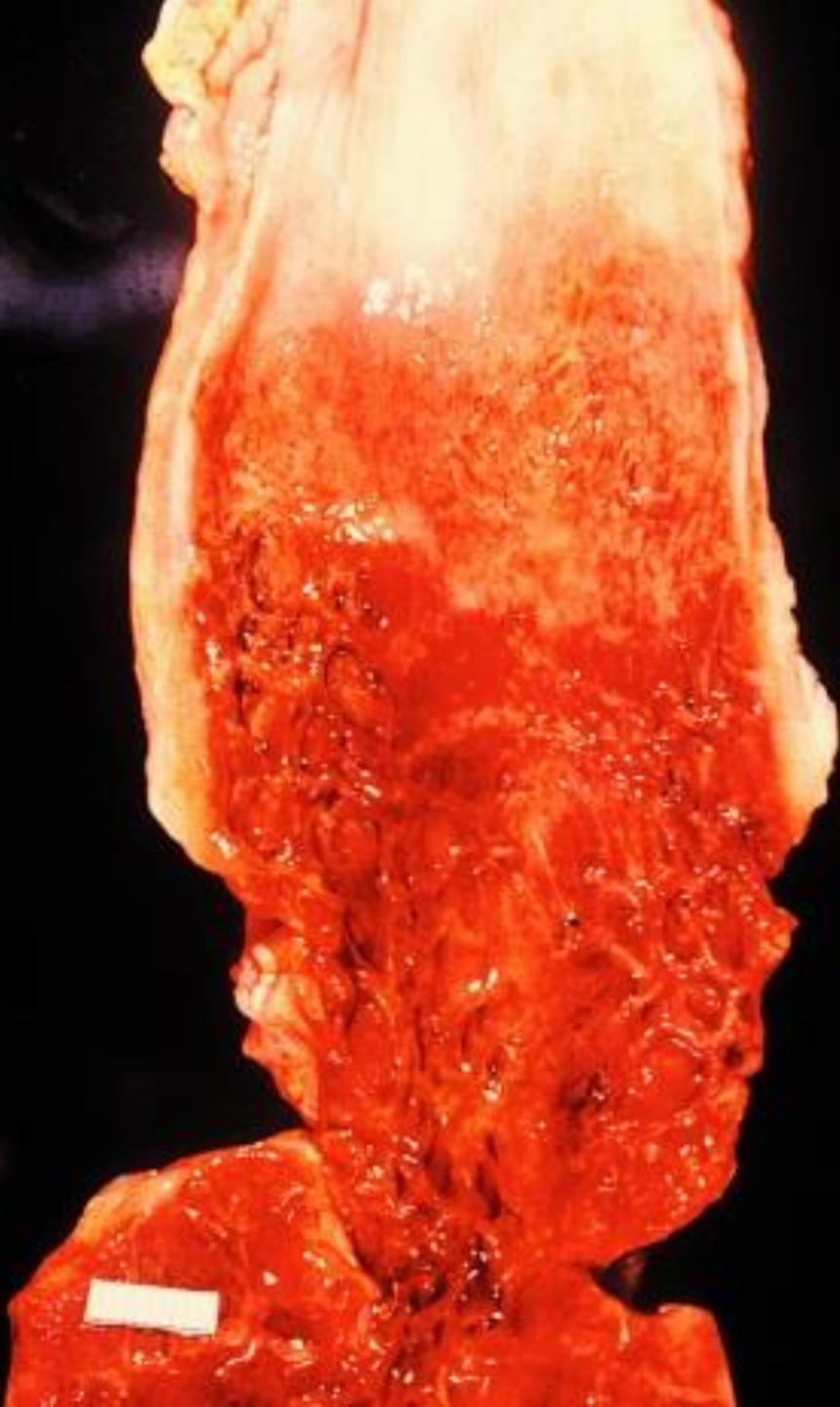

**№ 60. Carcinom gastric.**

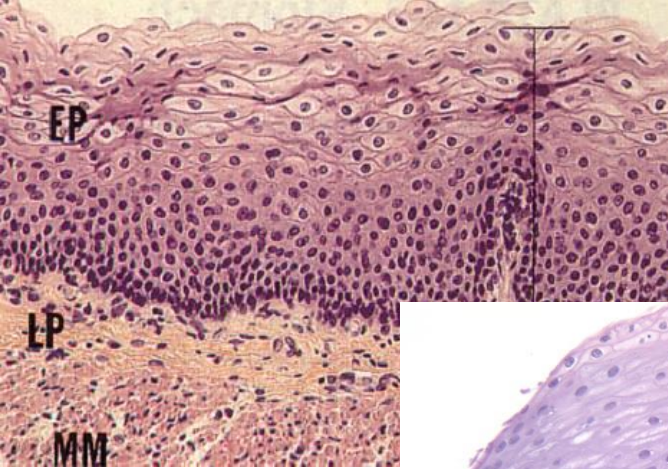


**Anomalii de dezvoltare a esofagului (atrezia esofagiană, fistule esofagotraheale).**

**Esofagita de reflux: tablou  
macroscopic și endoscopic.**



# Morfopatogeneza adenocarcinomului esofagian.



**Reflux  
Esofagita.**

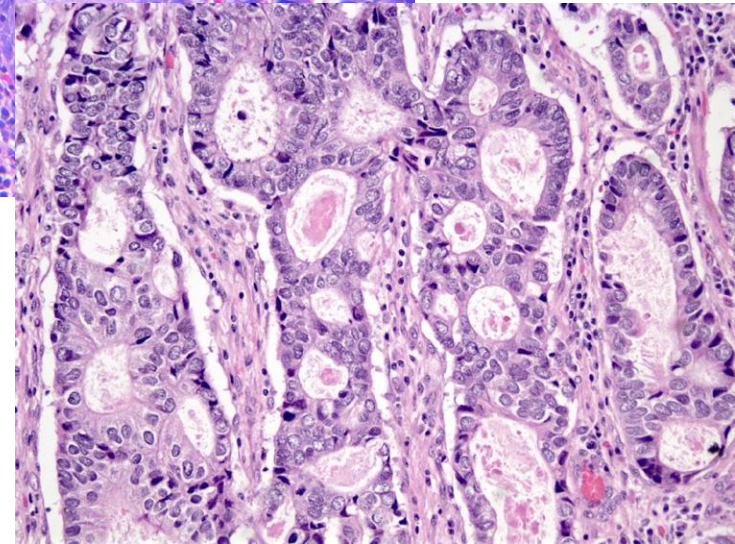
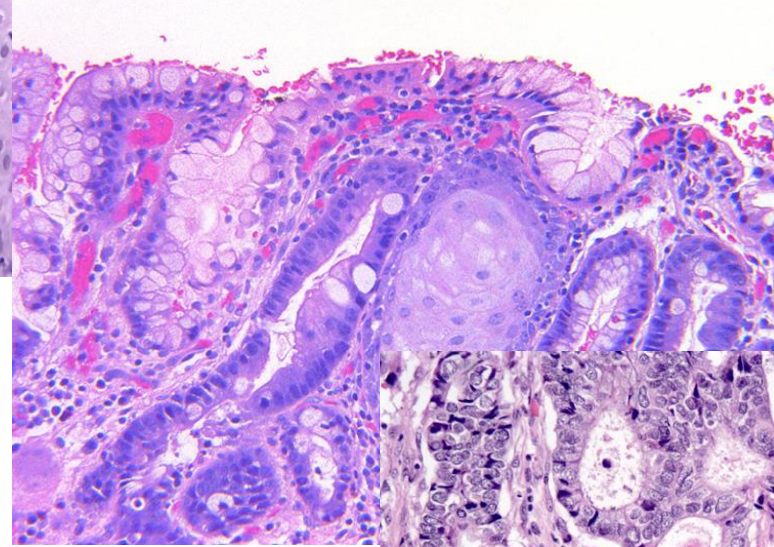
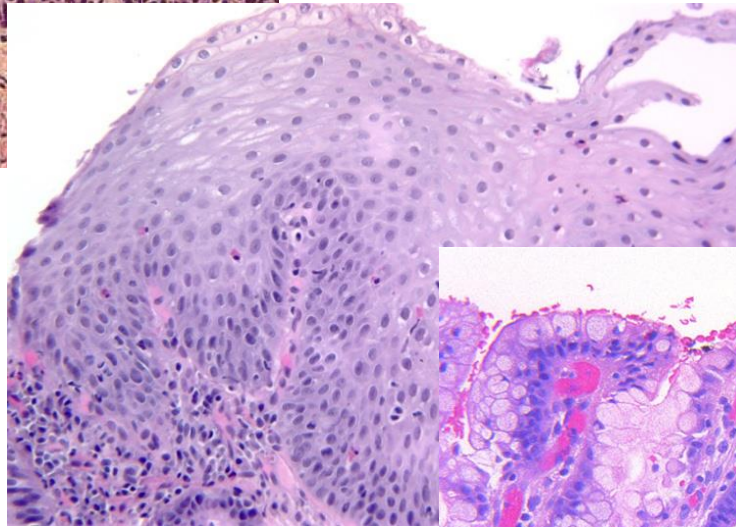


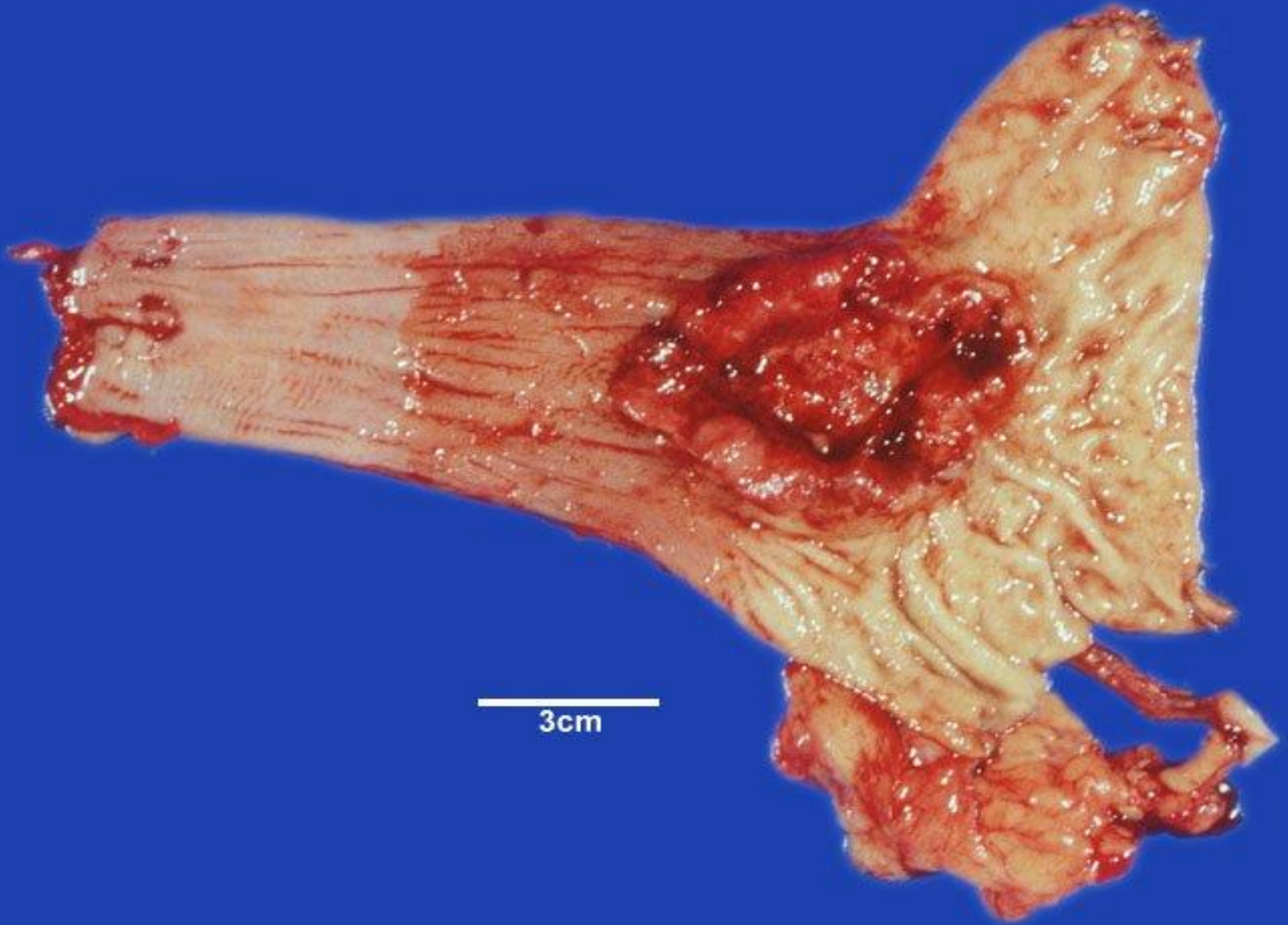
**Esofagul  
Barrett  
(tip intestinal).**



**Barrett cu displazie  
(carcinom in-situ).**

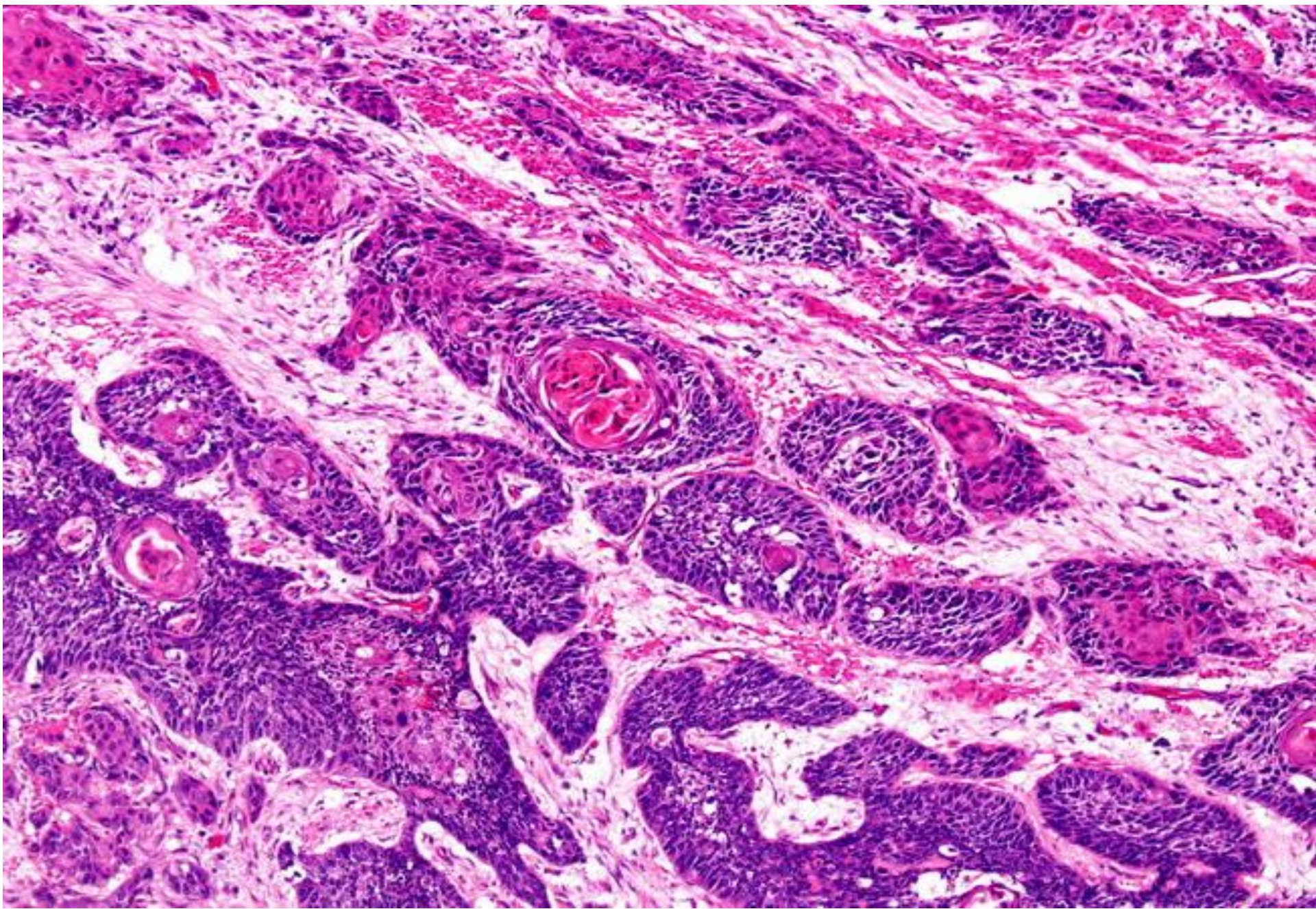
**Adenocarcinom invaziv.**



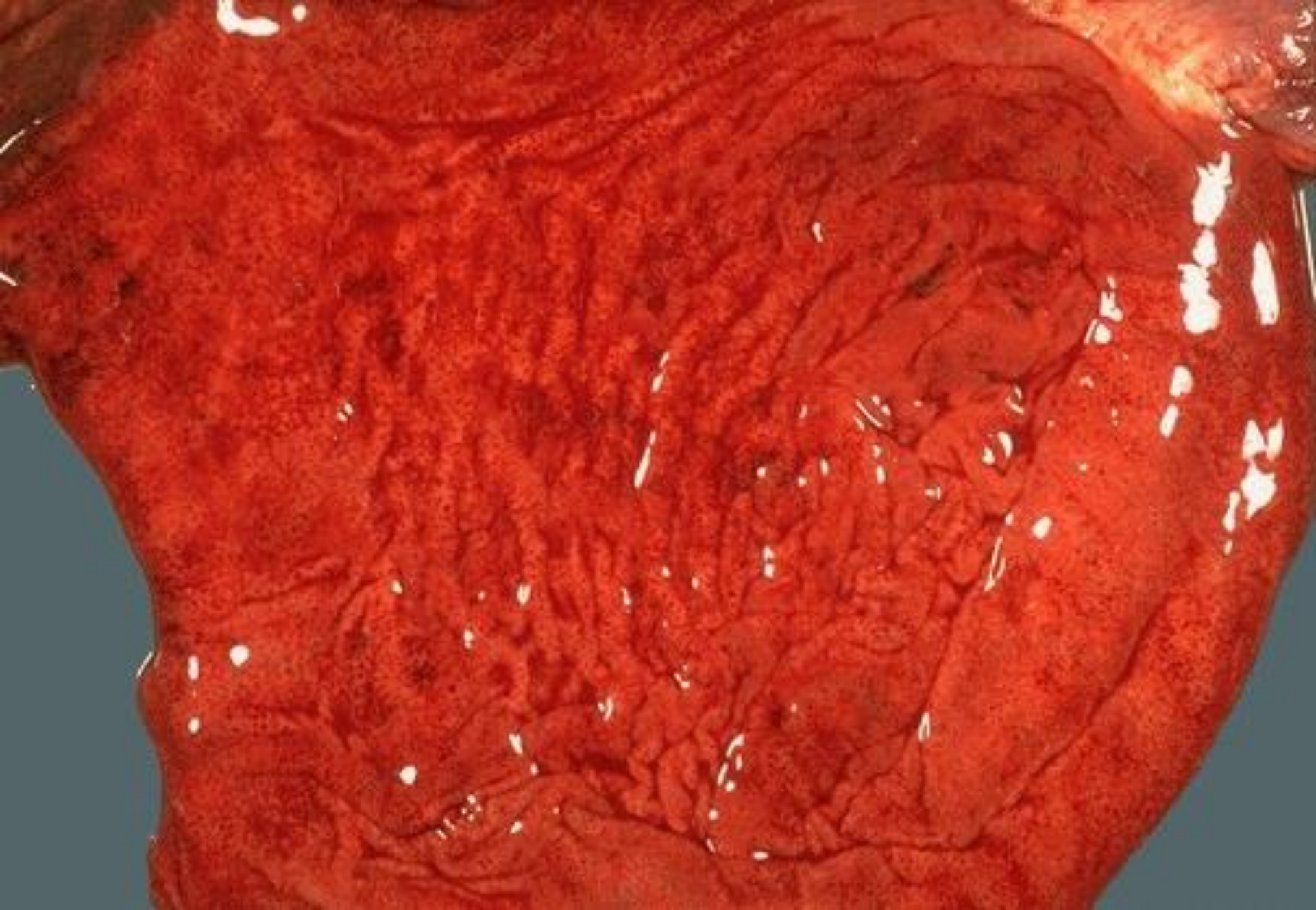


**Adenocarcinom esofagian.**



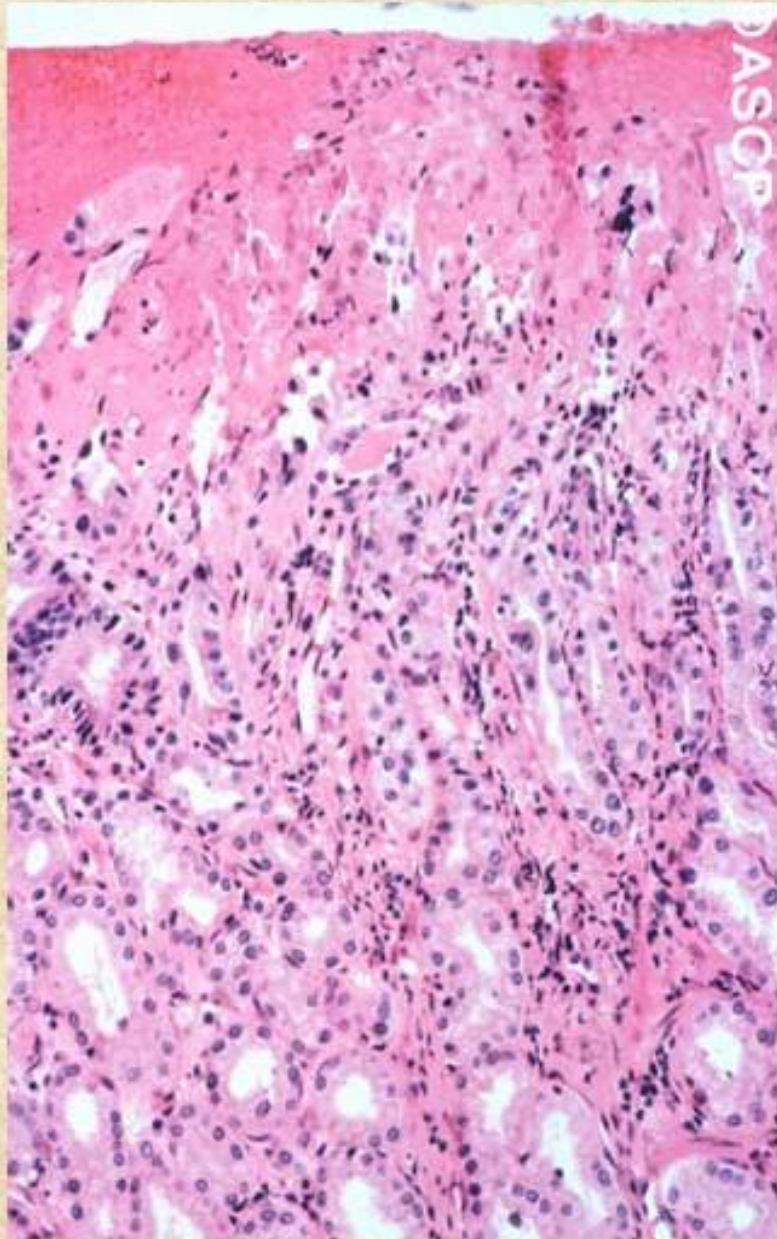


**Carcinom scuamos cheratinizat esofagian.**

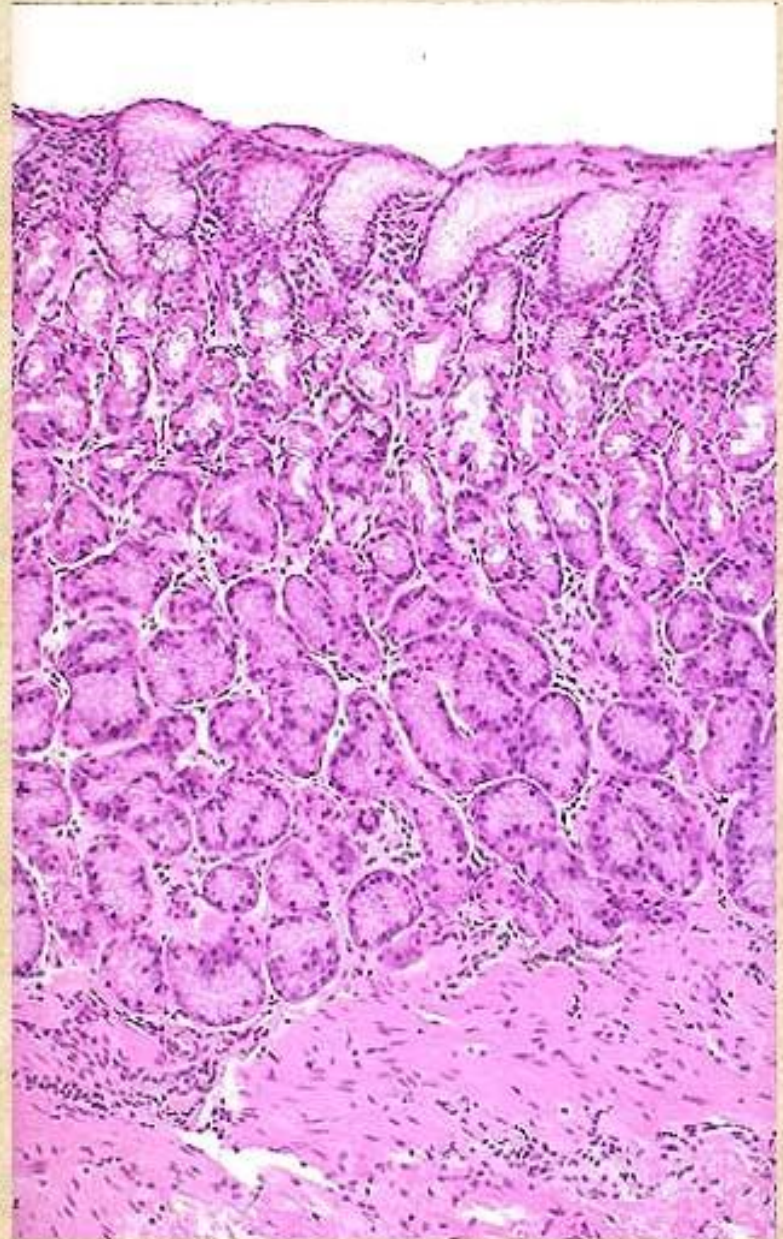


**Gastrita acută.**

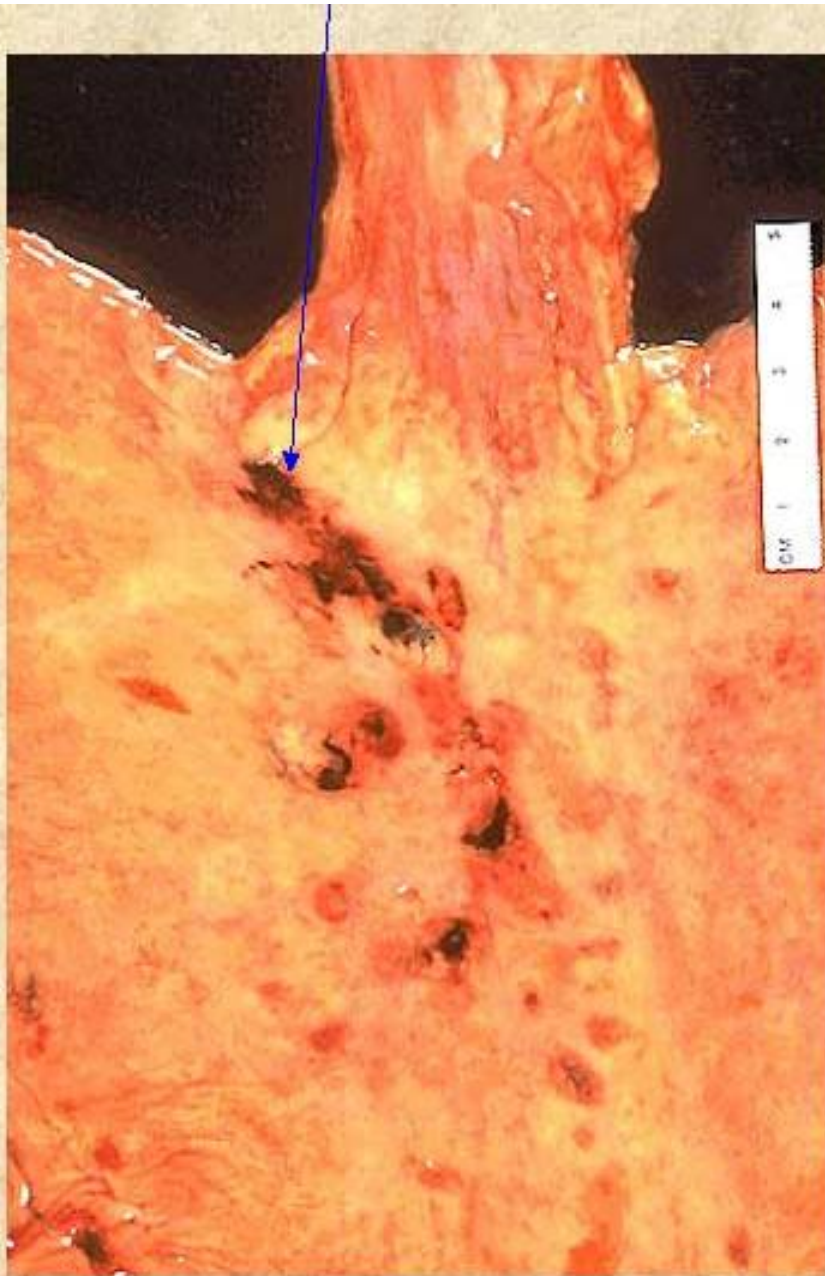
**Gastrită acută erozivă.**



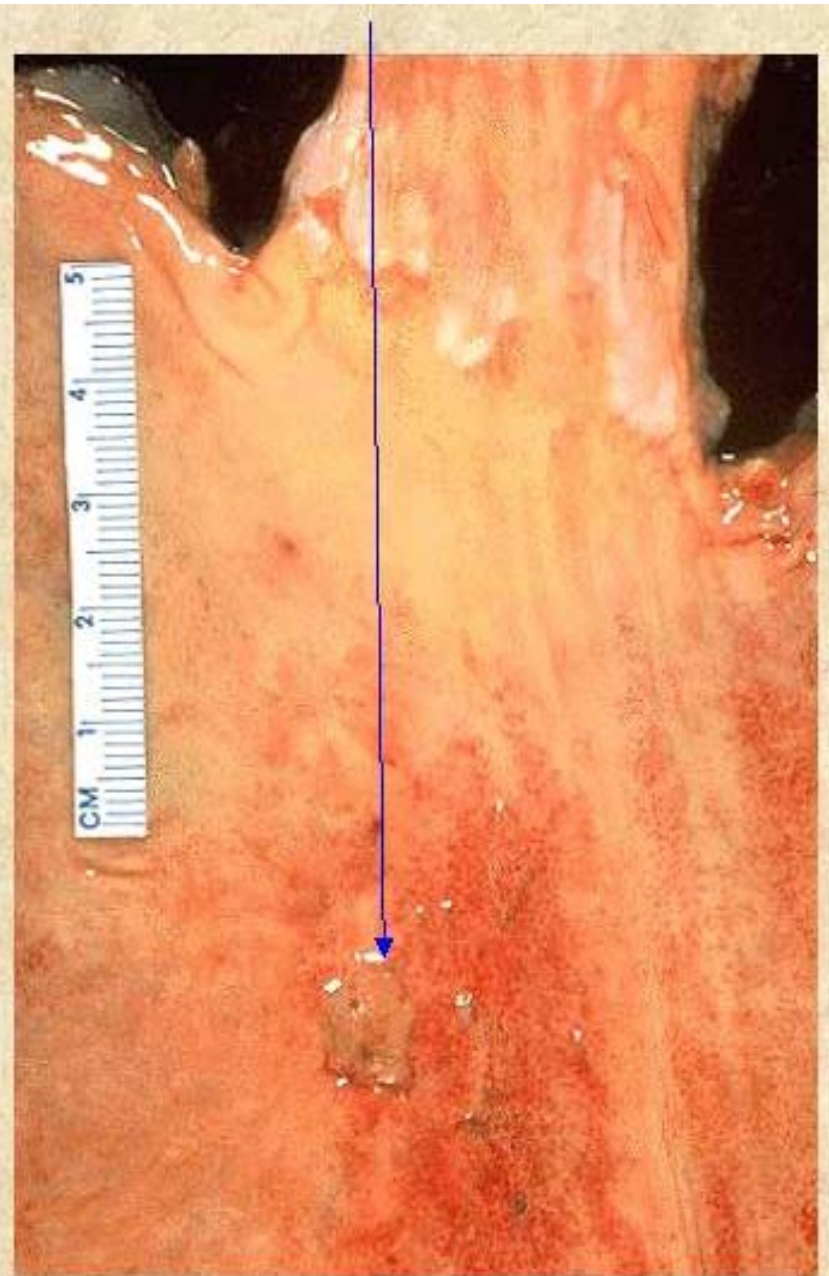**Zona fundică normală.**



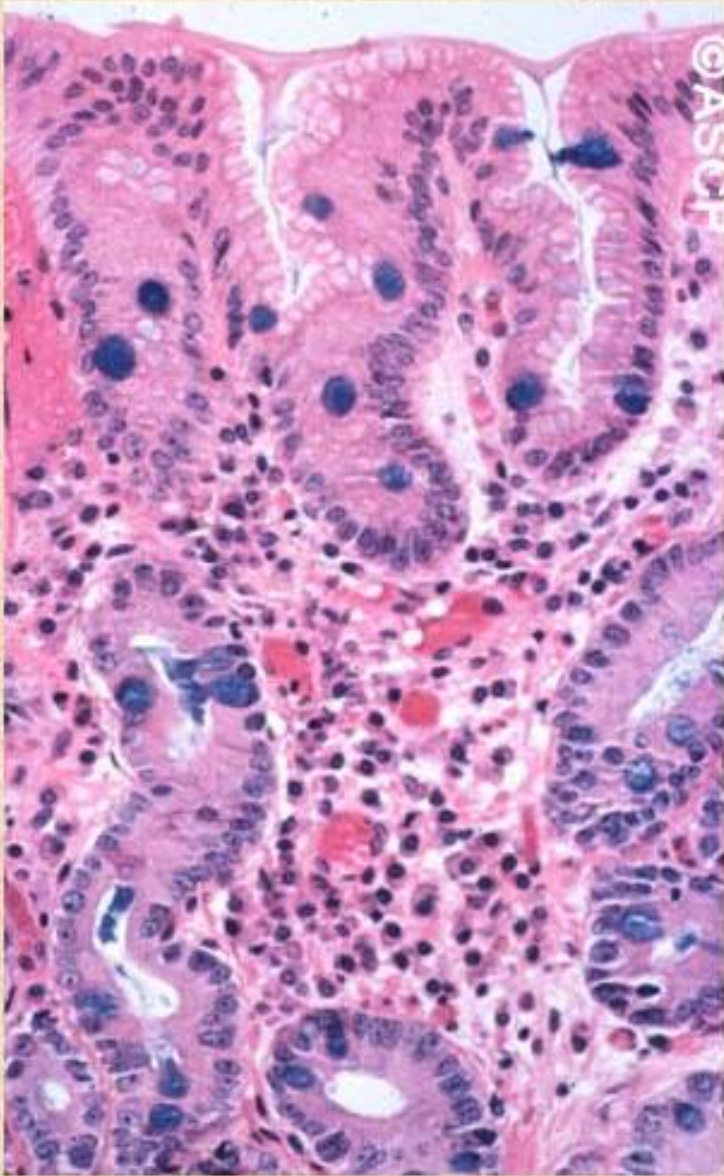
**Eroziune acută.**



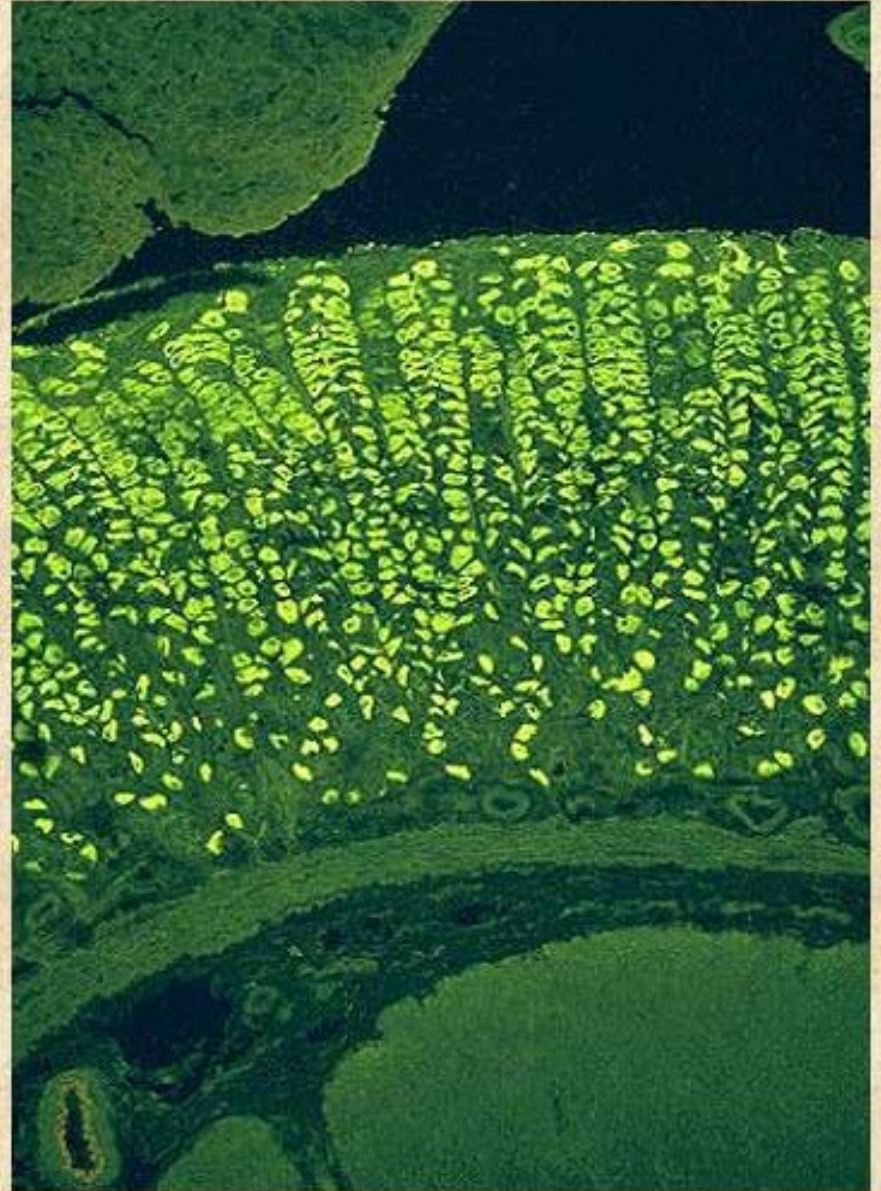
**Ulcer acut.**



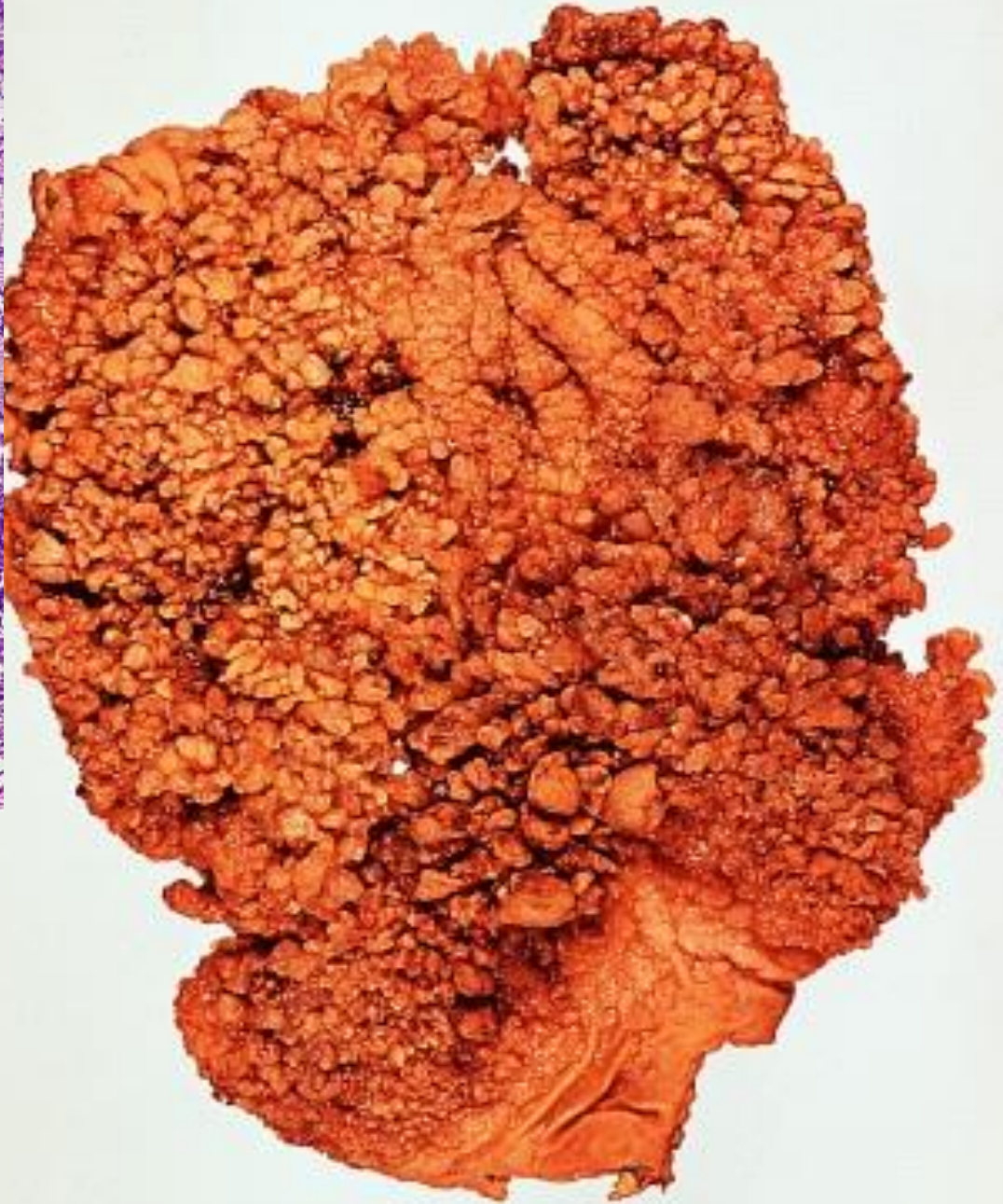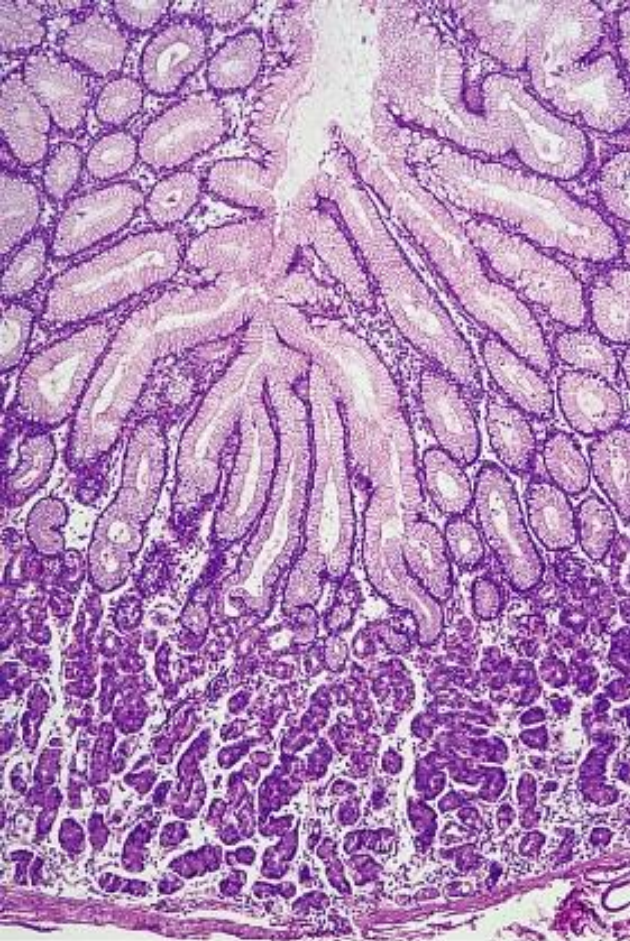
## Gastrită cronică autoimună.



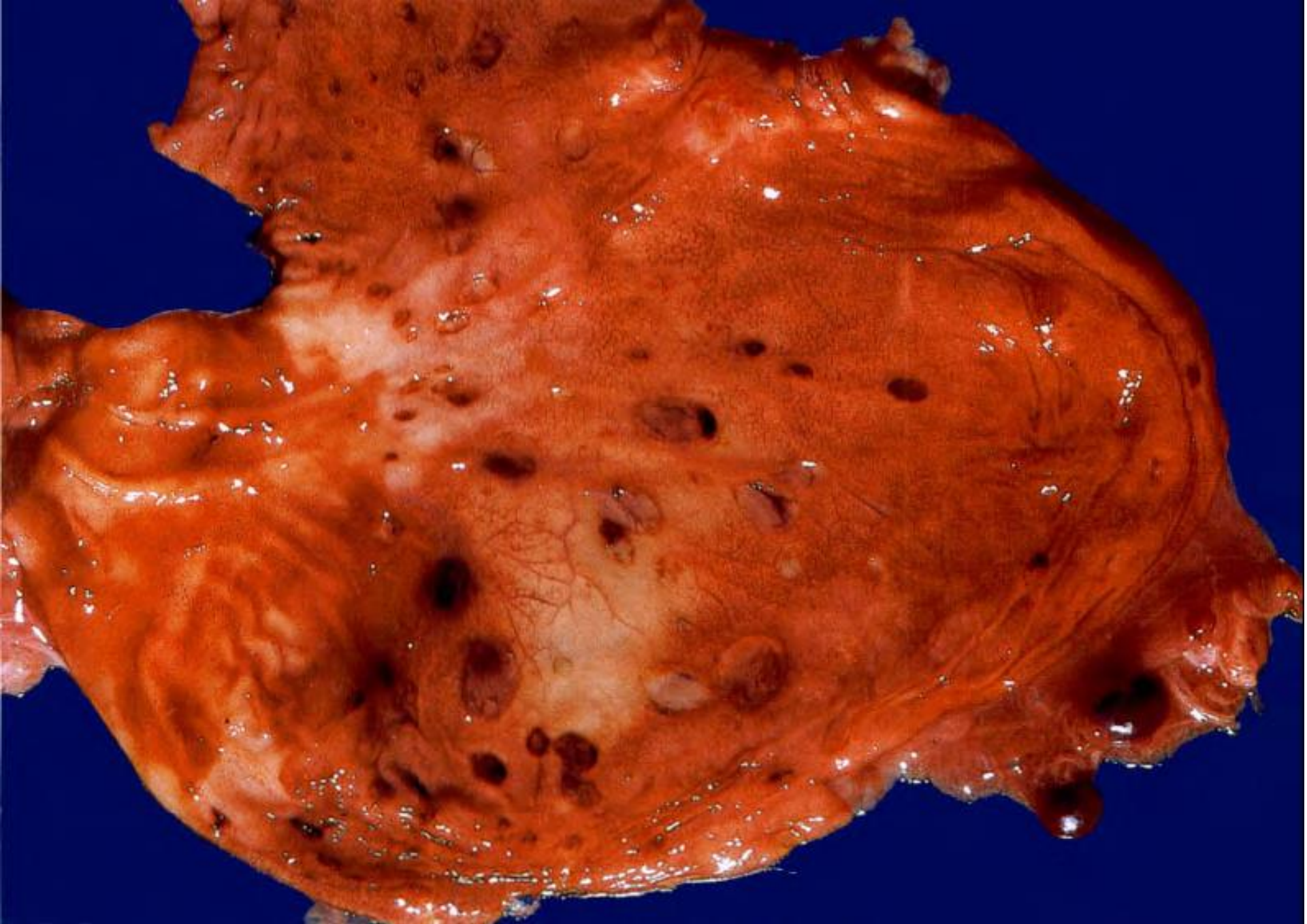
H & E



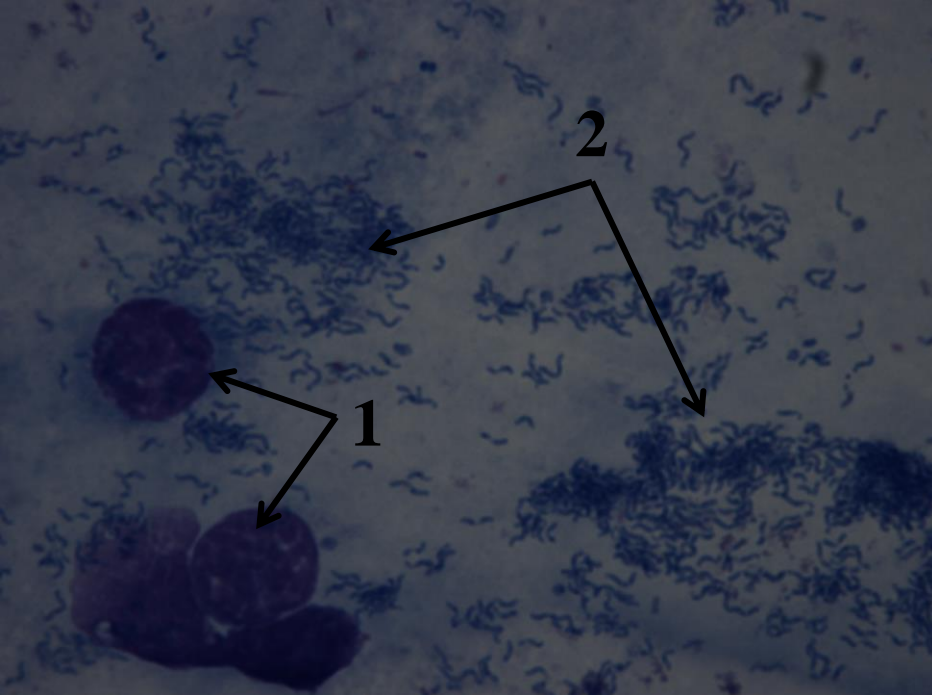
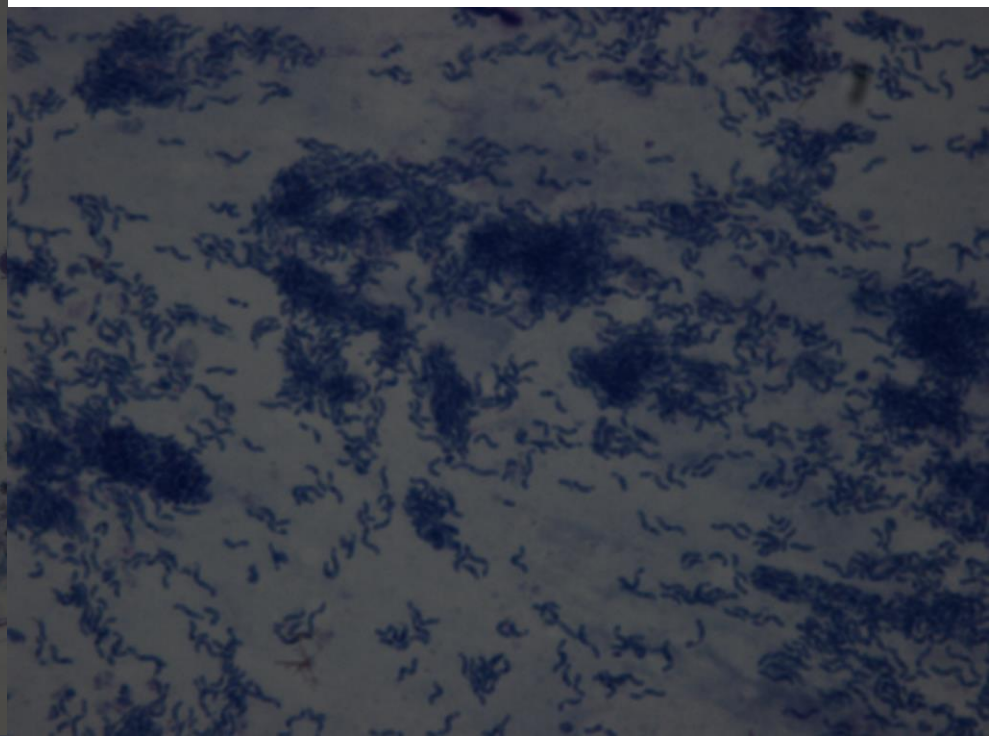
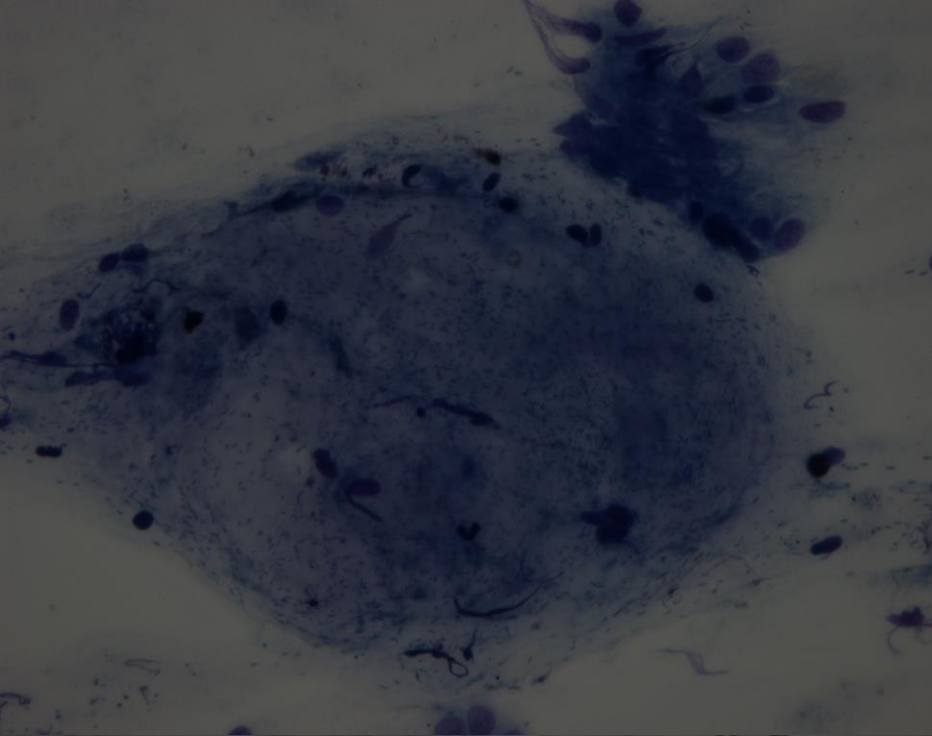
IF Anti-parietal cell Ab



**Gastrita  
Menetrier.**



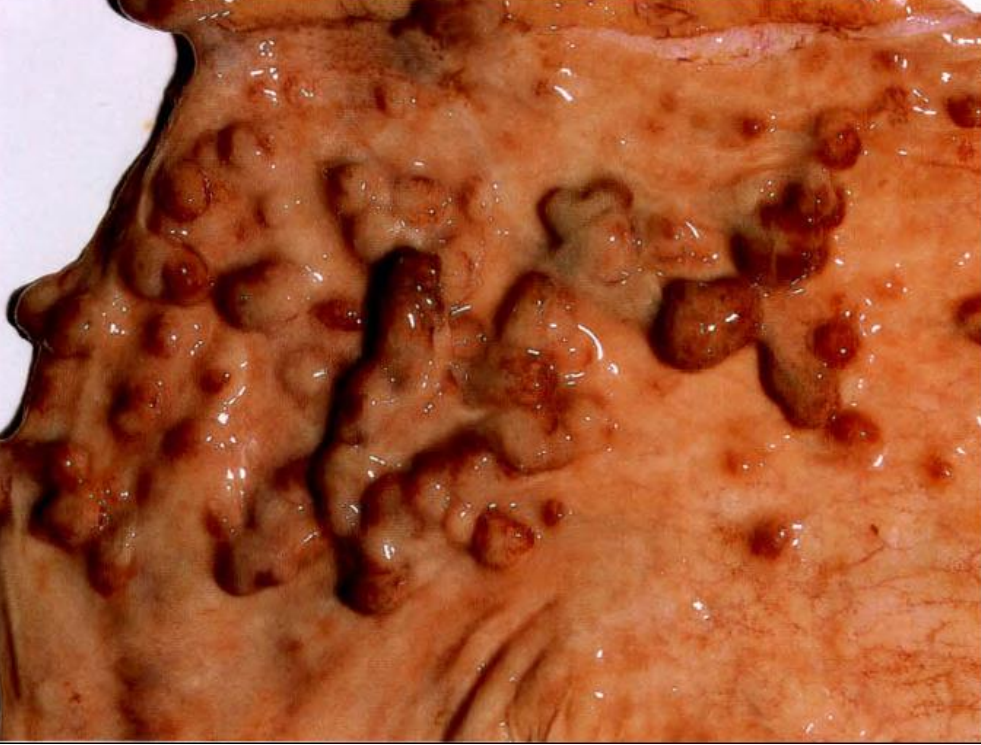**Eroziuni acute gastrice.**



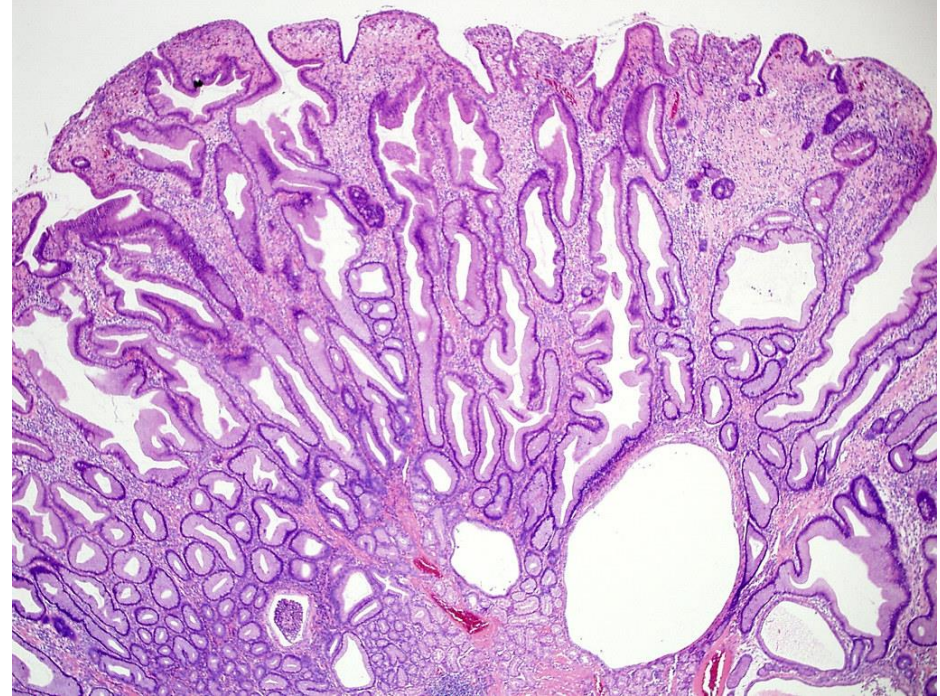
**Citologia mucoasei gastrice (frotiu).**

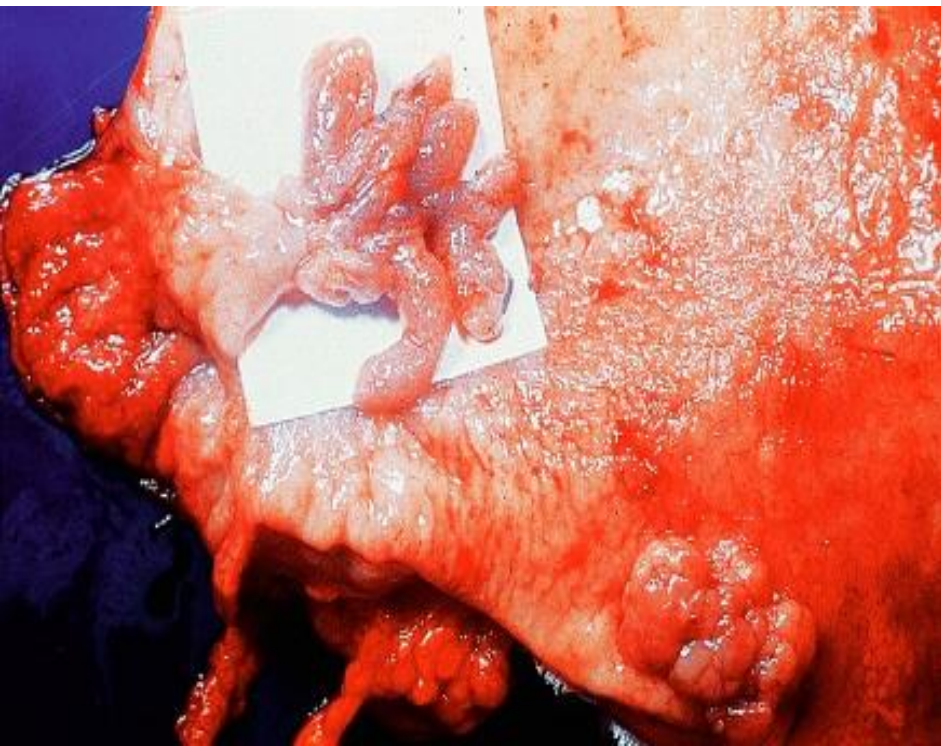- 1. Celule principale.**
- 2. Helicobacter pylori.**



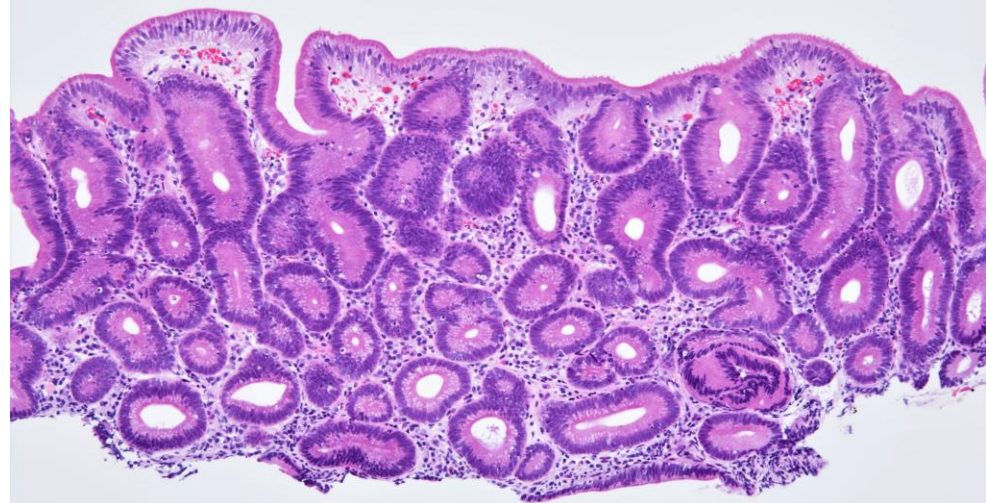


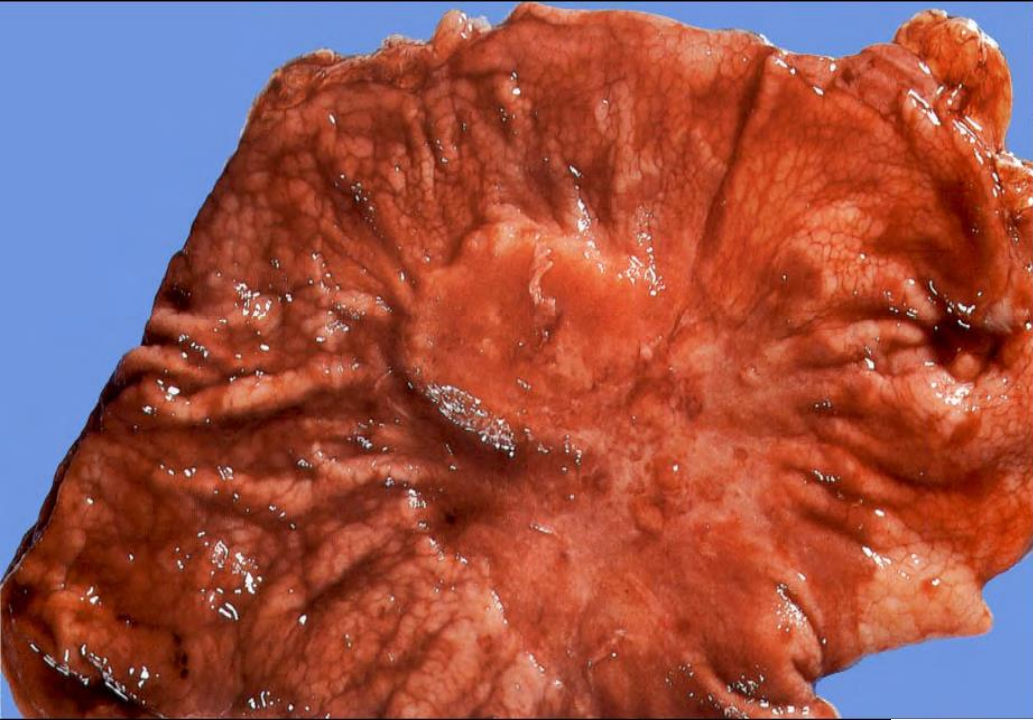
**Polipi hiperplastici gastrici.**





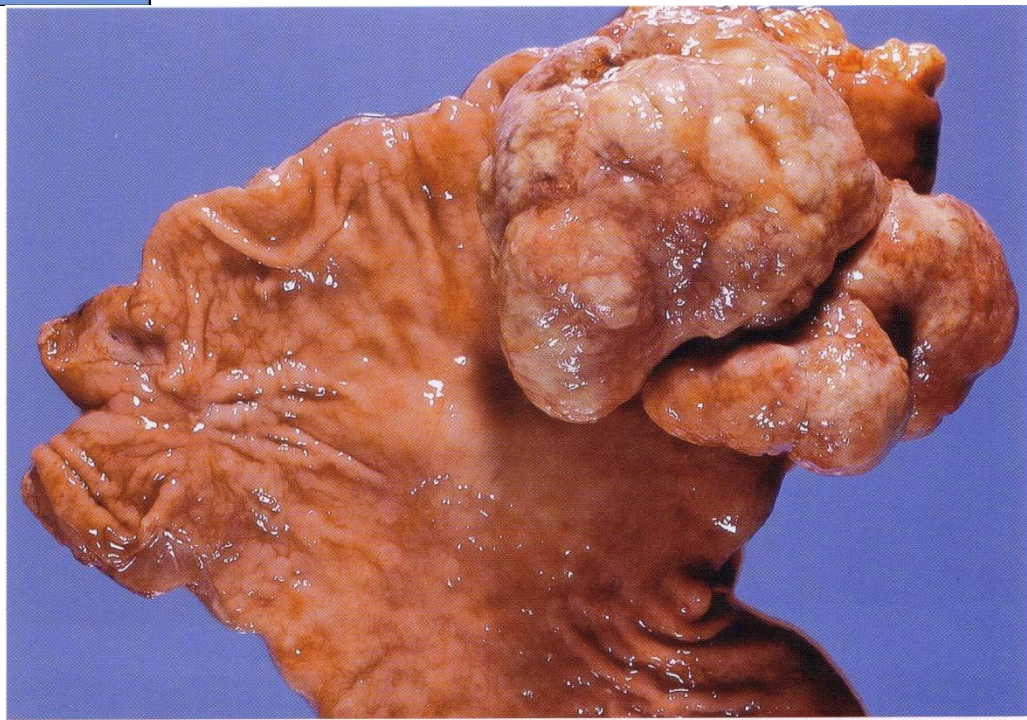**Adenom gastric.**

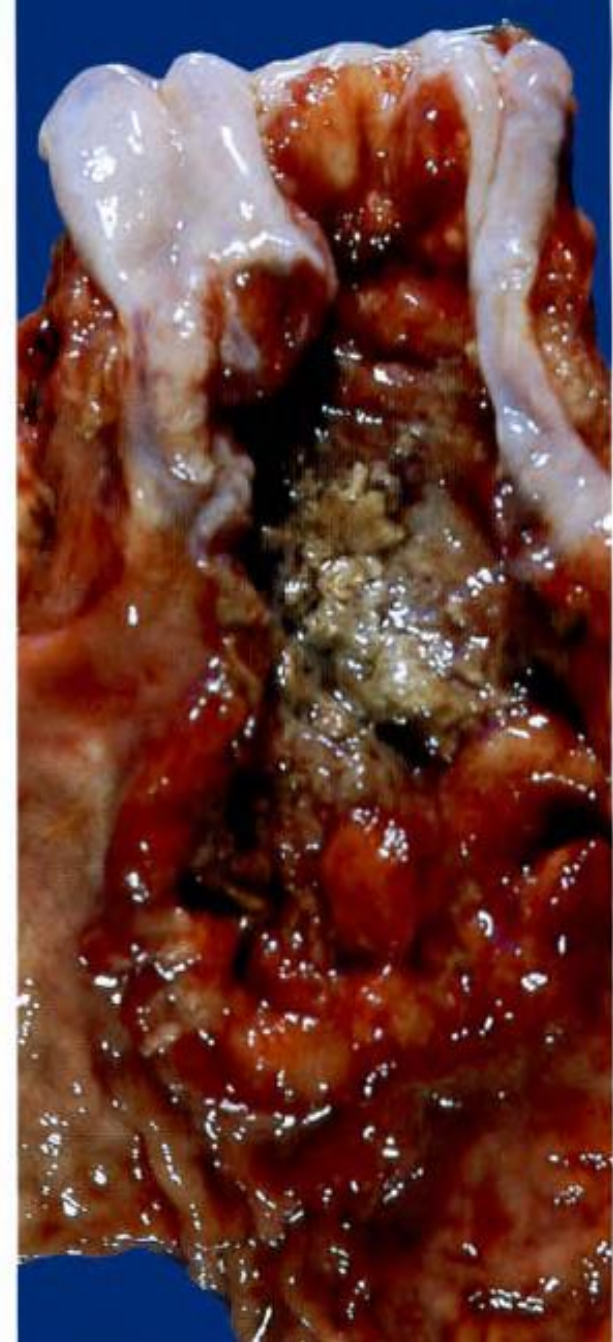
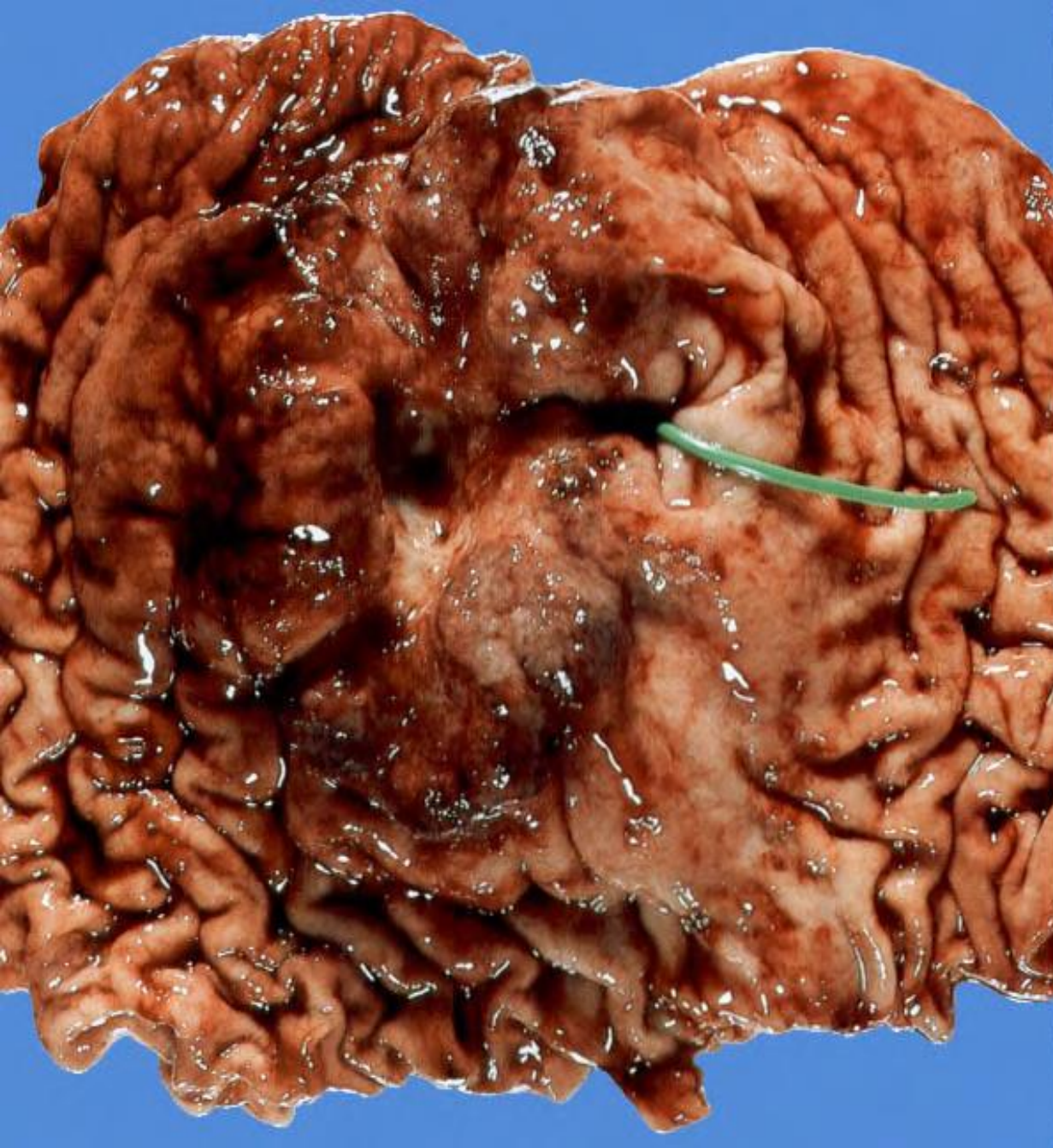




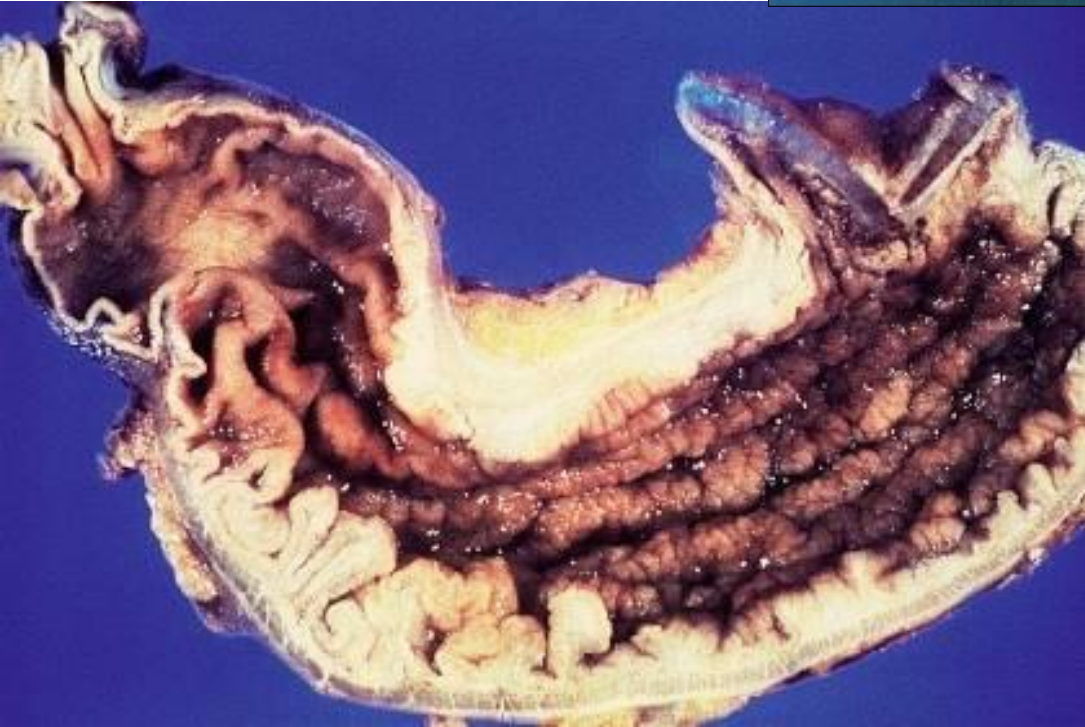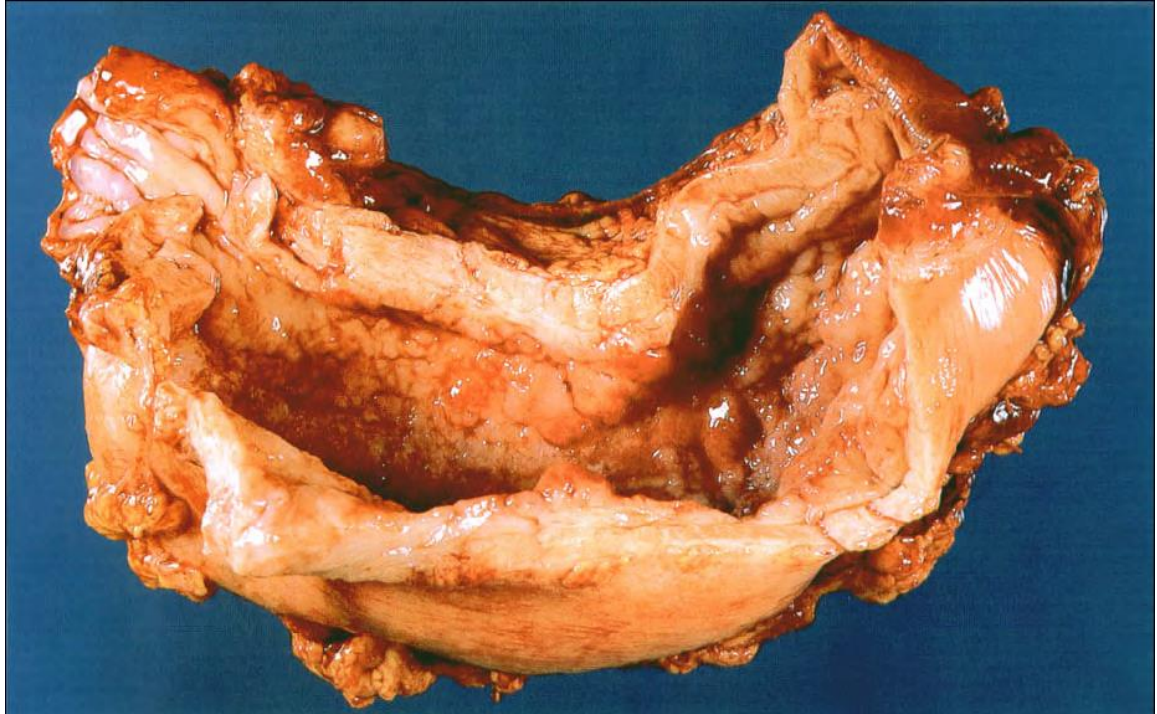
**Cancer gastric polipos.**

**Cancer gastric  
în forma de placă.**

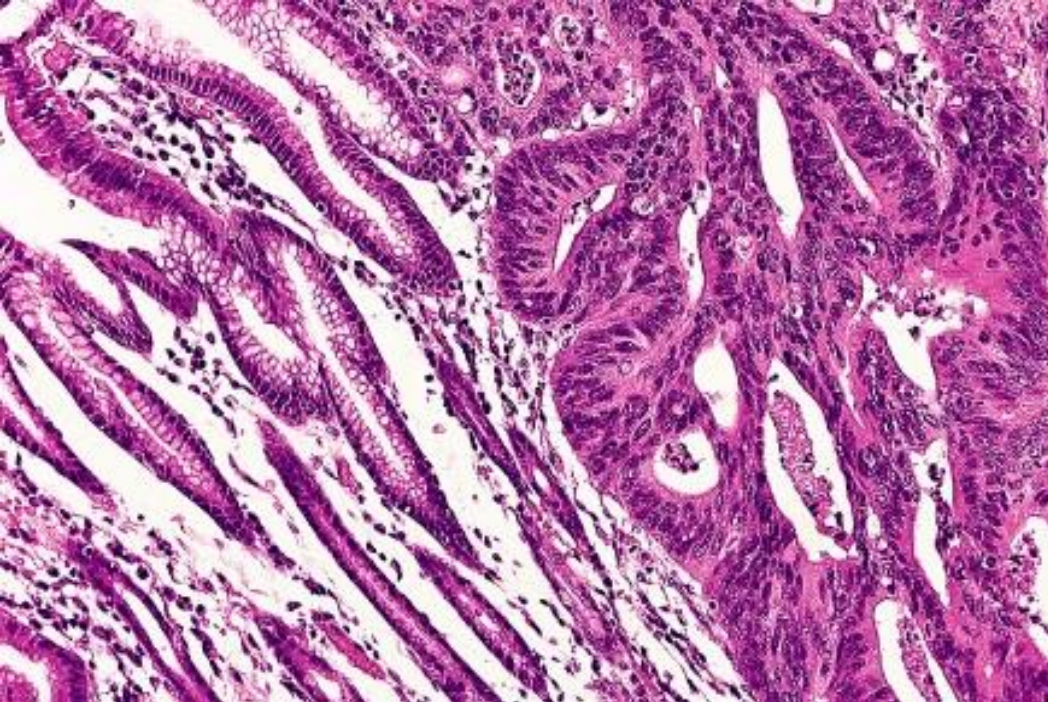




**Cancer gastric exulcerat.**

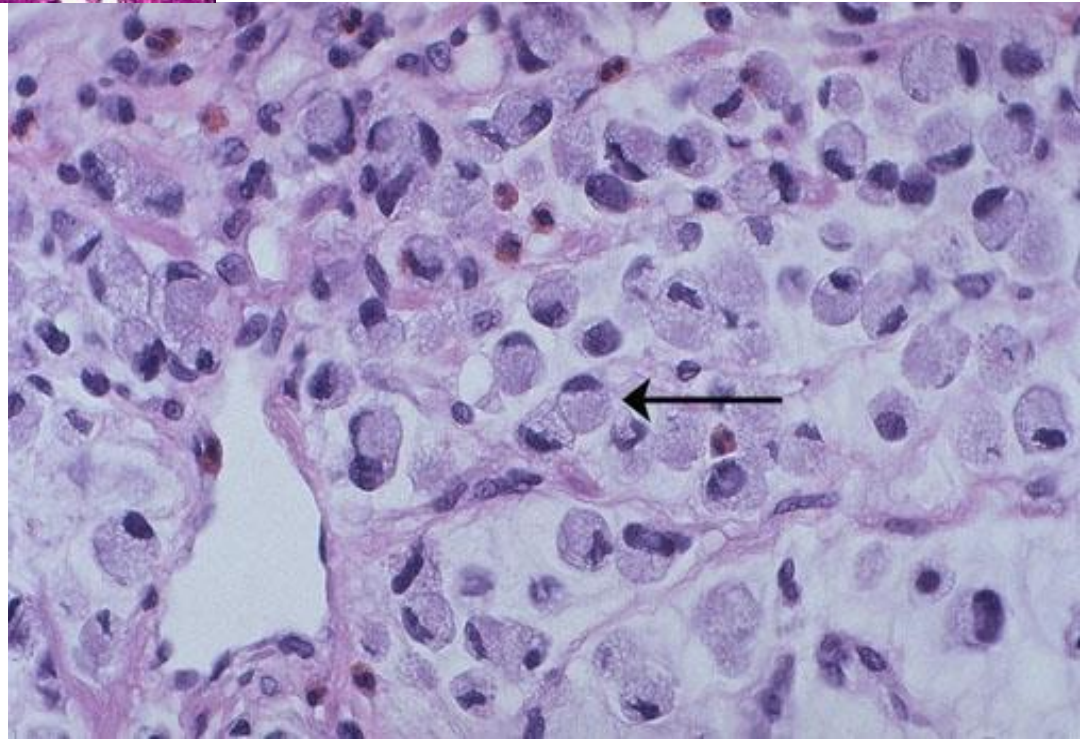


**Cancer gastric infiltrativ.**

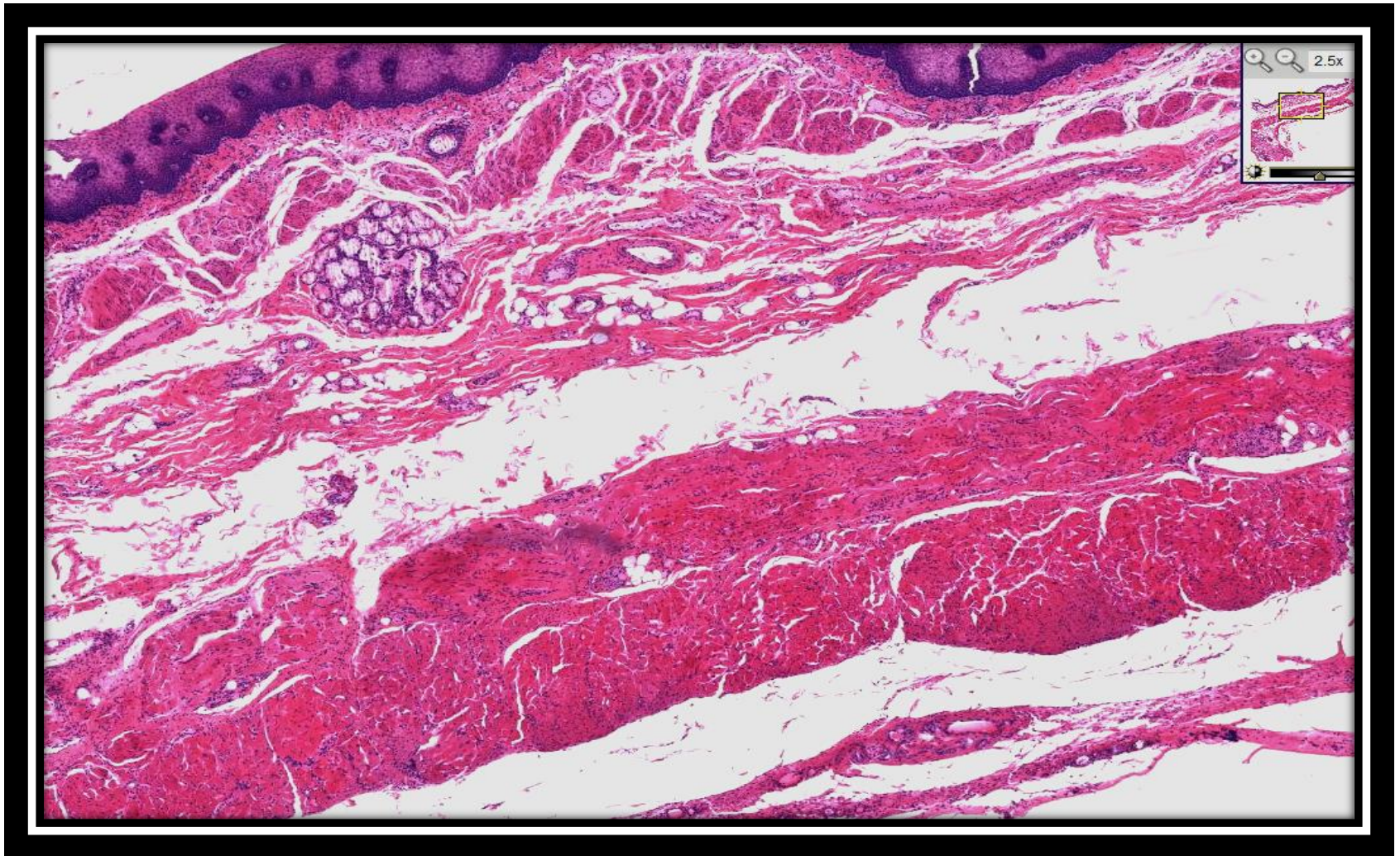


**Carcinom gastric, tip cu celule  
în inel cu pecete.**

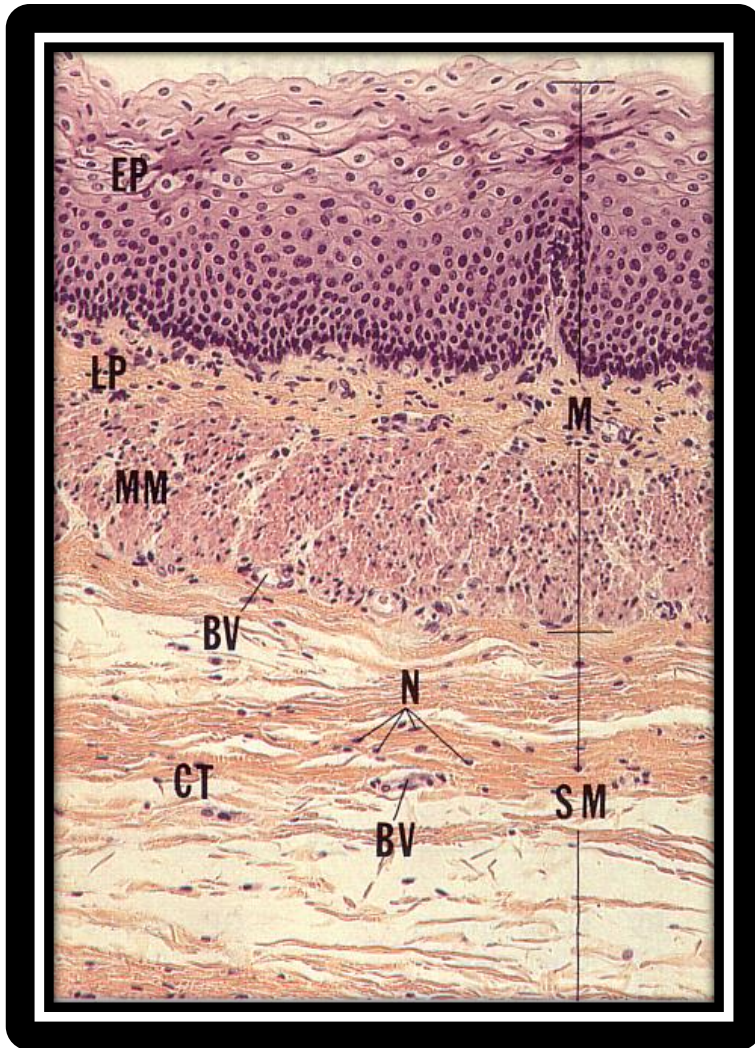
**Adenocarcinom  
papilar gastric.**



# Structura histologică a esofagului



# Patologia esofagului



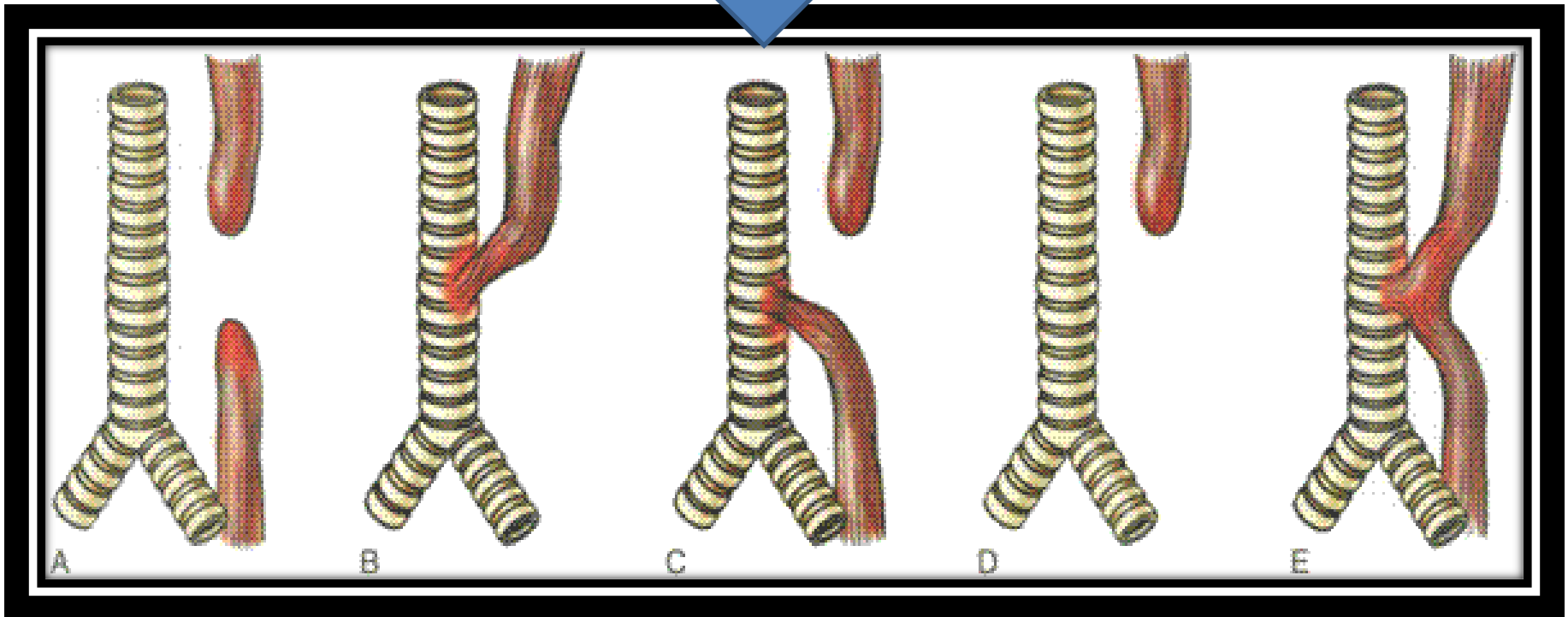
- Disfuncții esofagiale motorii
  - Acalasia
  - Hernia hiatală
  - Sindromul Mallory-Weiss
- Esofagita
  - Reflux esofagita
  - Esofagita infecțioasă
  - Esofagita chimică
- Varice esofagiene
- Tumori
  - B – leiomioma, papilomul,
  - fibromul, lipomul, angiomul
  - Malignant
    - Carcinomul scuamos
    - Adenocarcinomul

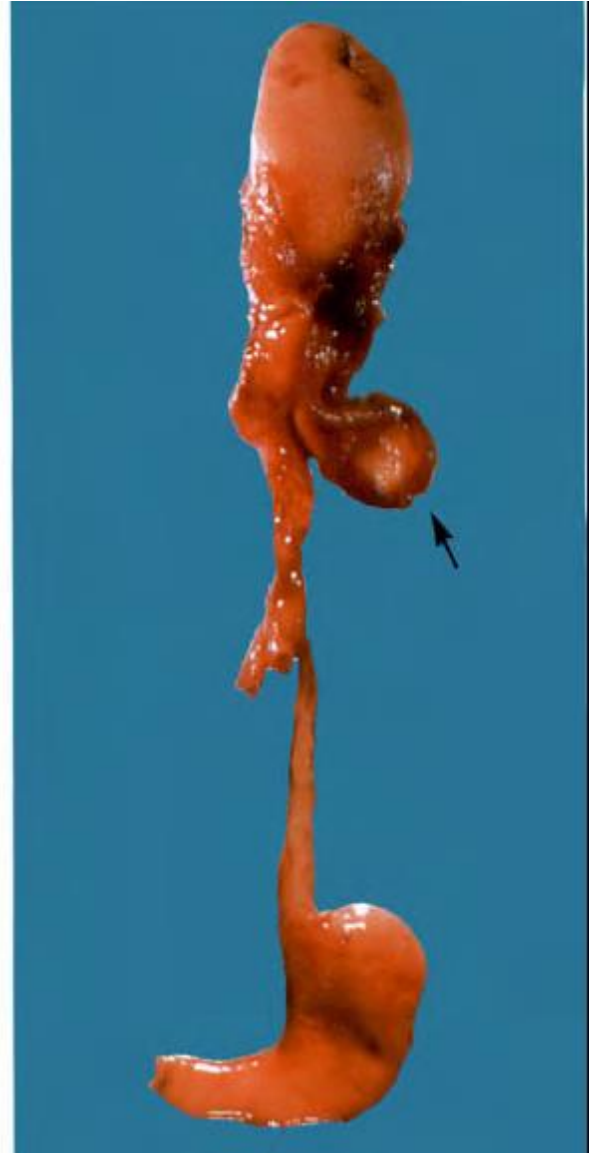
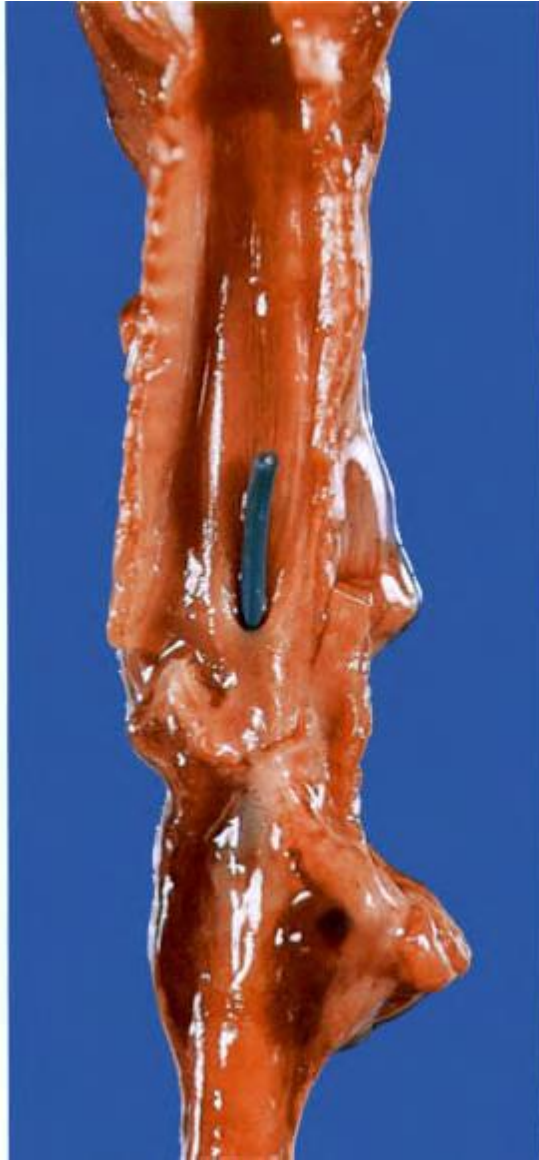
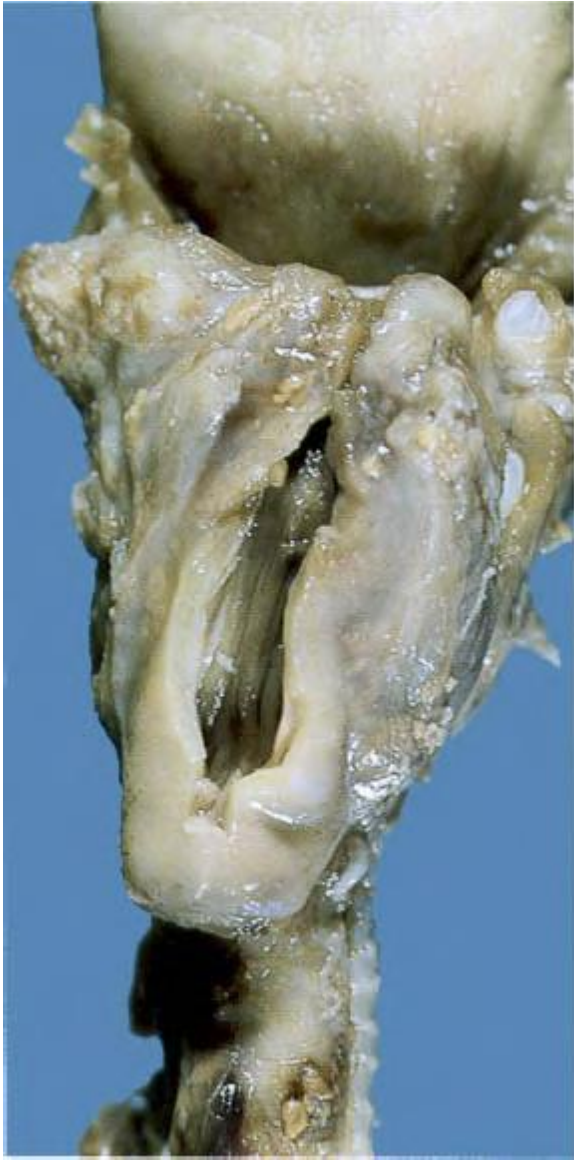# Anomalii congenitale

- Țesut ectopic (gastric, gl. sebacee, pancreatic)
- Atrezia/Fistula/Stenoza/

**MOST  
COMMON**





# **Tulburări motorii**

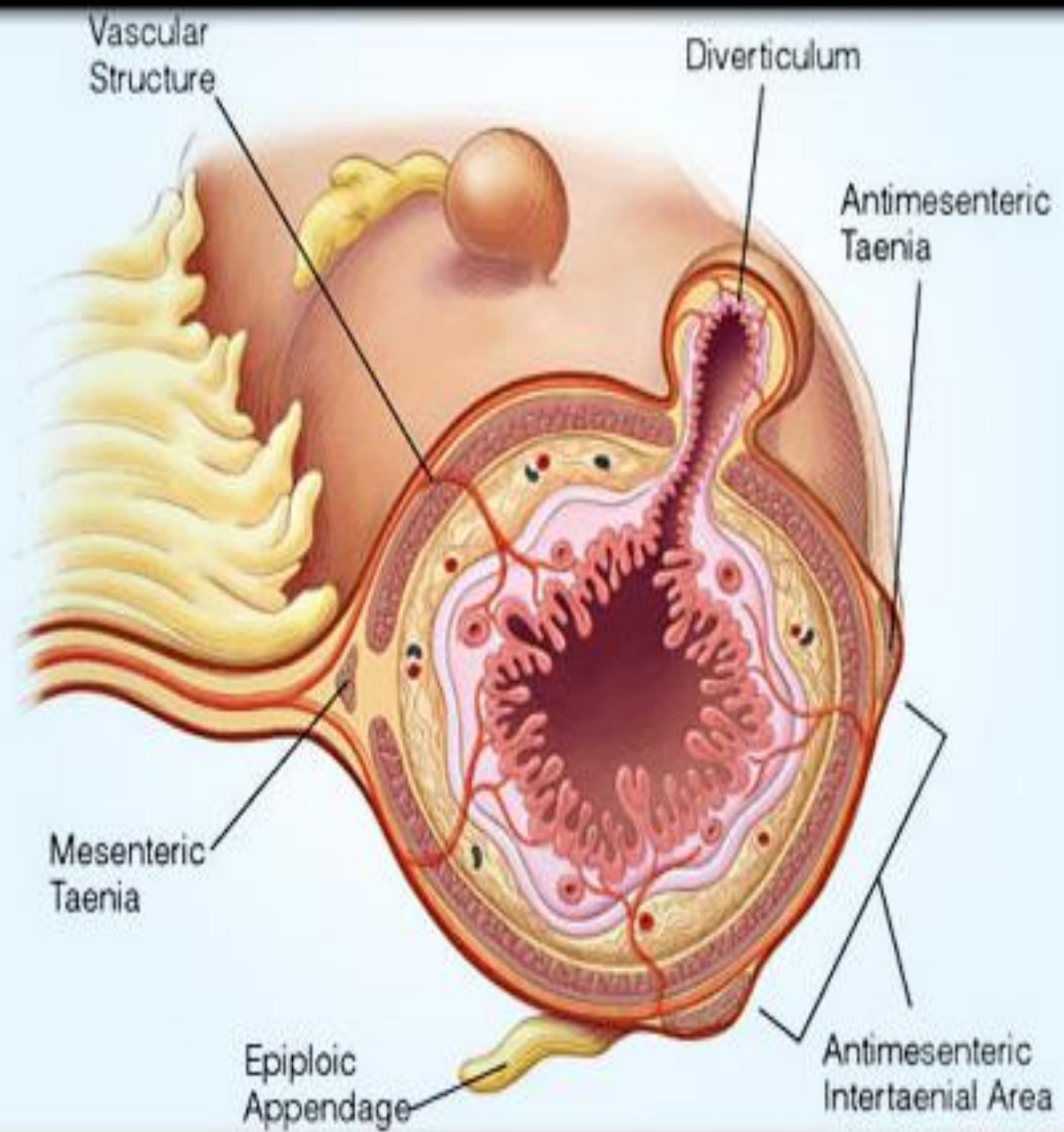
- **Acalazia**
- **Hernia hiatală (prin alunecare [95%], paraesofagiană)**
- **Diverticul “ZENKER”**
- **Diverticul esofagofrenic**
- **Lacerații Mallory-Weiss**

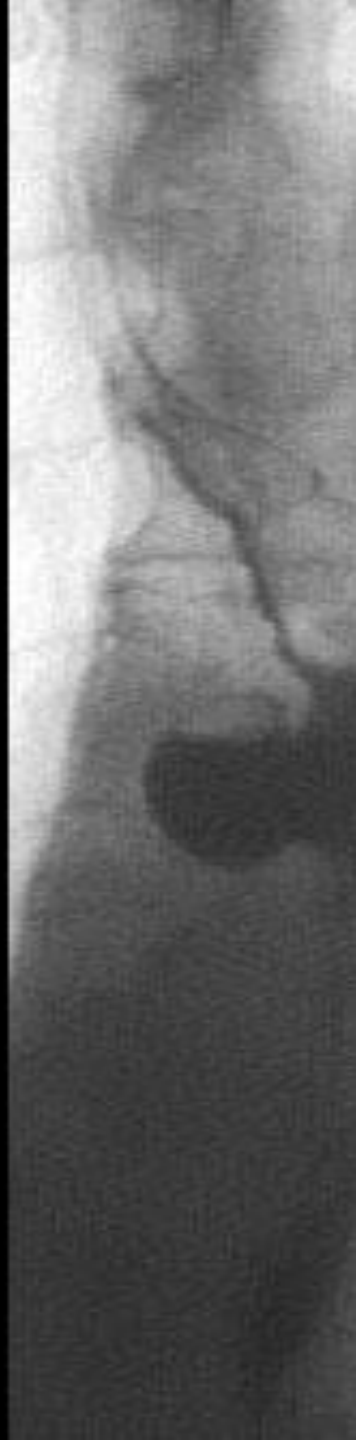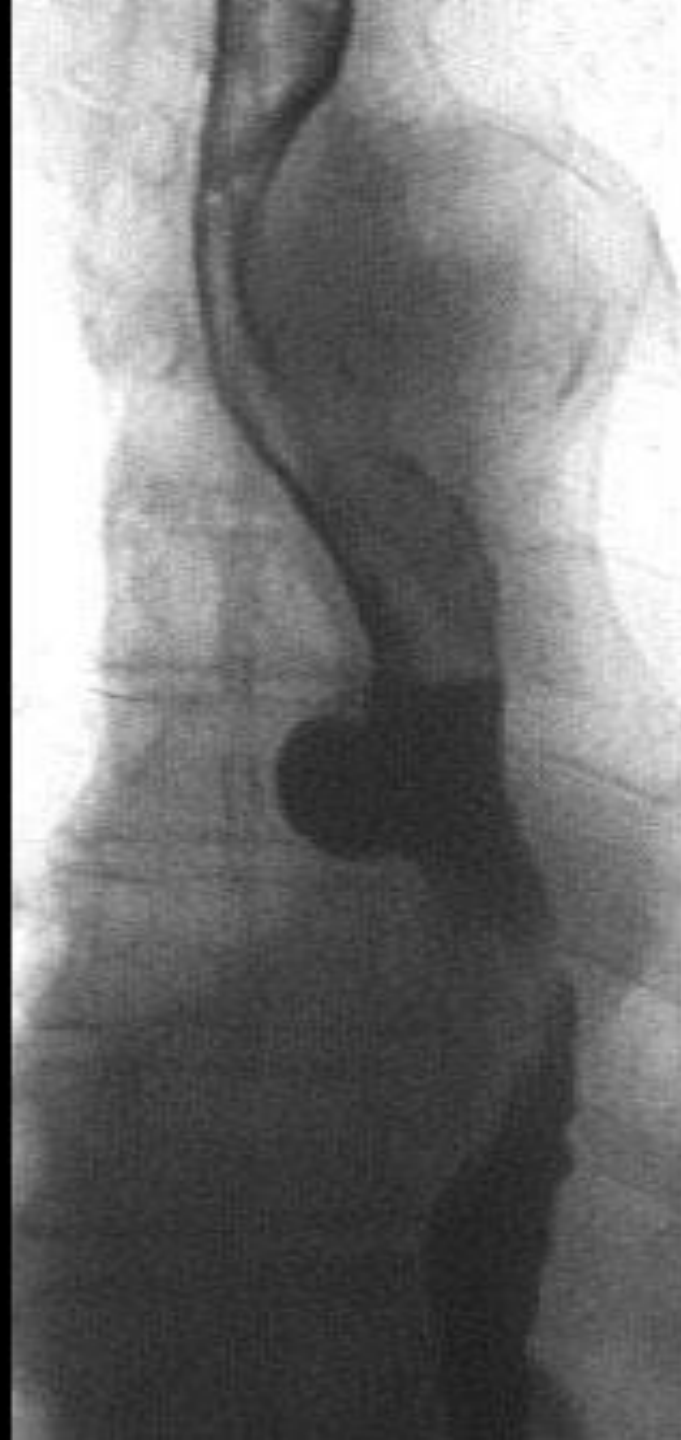
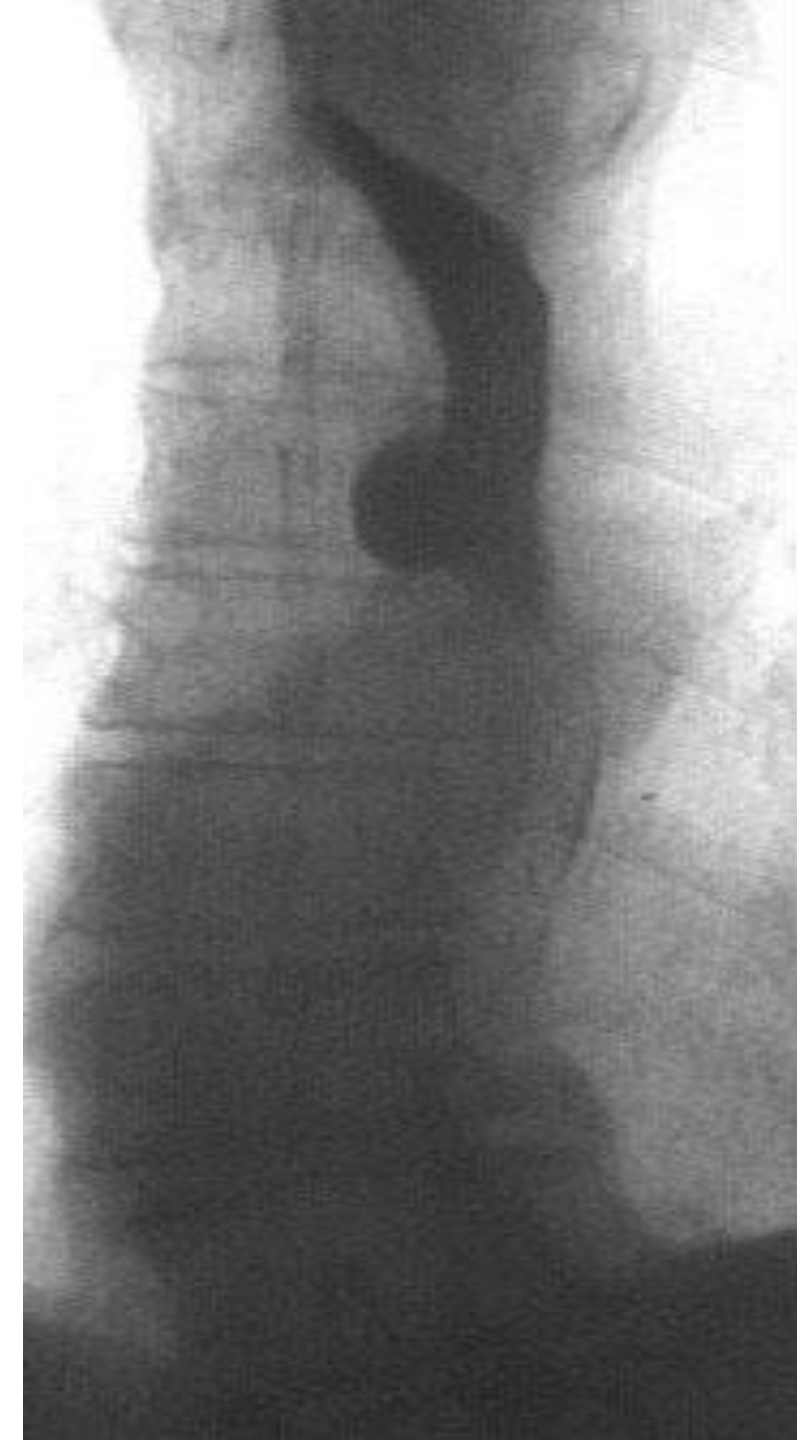
# ACALAZIA

- **“Insuficiența de relaxare”**
  - **Aperistaltismul**
  - **Relaxarea incompletă a SEI**
  - **Tonusul crescut a SEI**
  - **Disfagia progresivă apare din adolescență**
  - **Frecvent etiologie neclară**
  - **Se complică cu CSC în 5% din cazuri.**

# DIVERTICUL

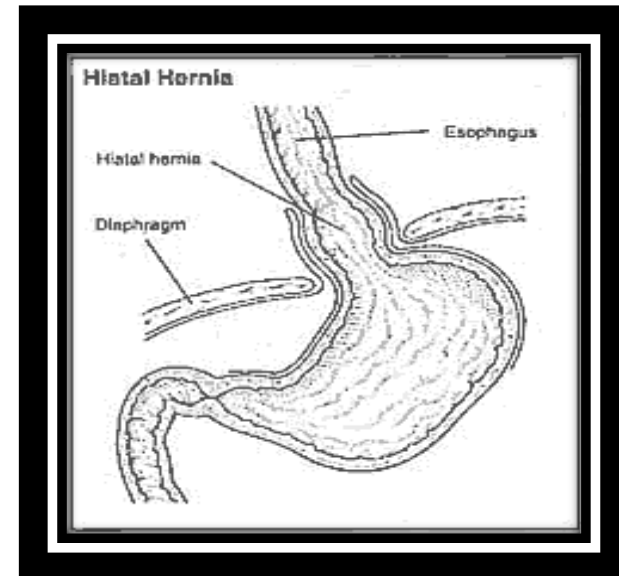
- **ZENKER (1/3 superioară)**
- **De tracțiune (1/3 medie)**
- **Epifrenic (1/3 inferioară)**
- **Adevărat vs. Fals?**





# HERNIE HIATALA

- Defecte musculare diafragmatice
- Lărgirea spațiului dintre diafragm și esofag, prin care trece esofagul inferior
- În toate cazurile stomacul deasupra diafragmului
- De obicei asociată cu refluxul
- Incidența crește cu vârsta
- Ulcerații, hemoragii, perforație, strangulație.

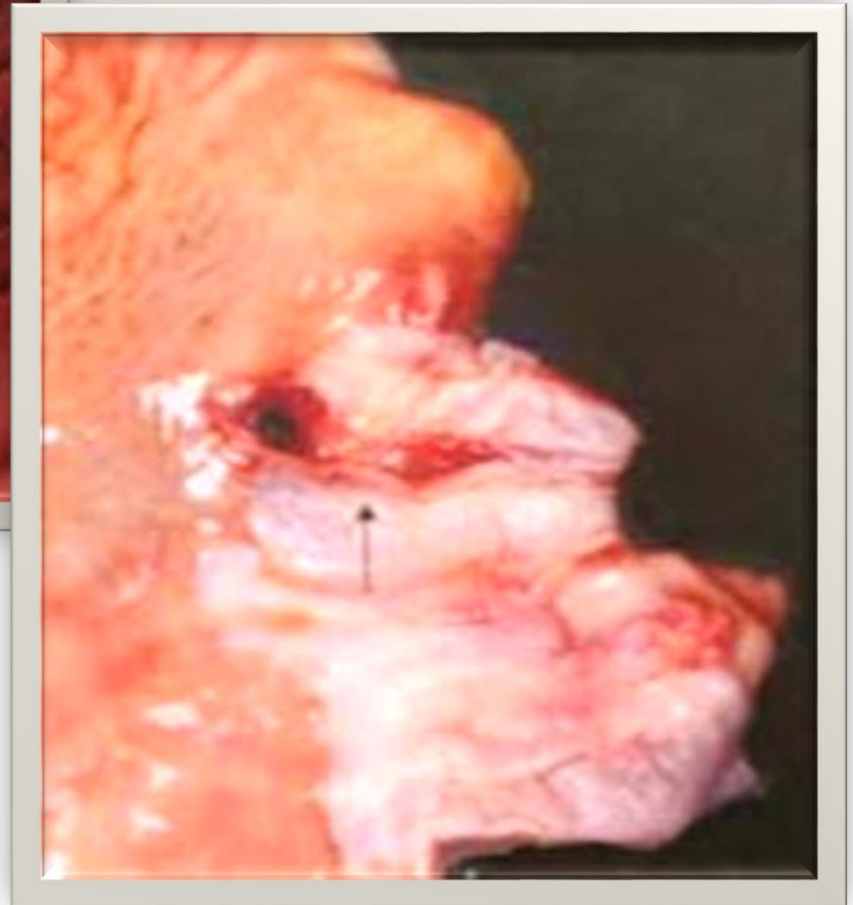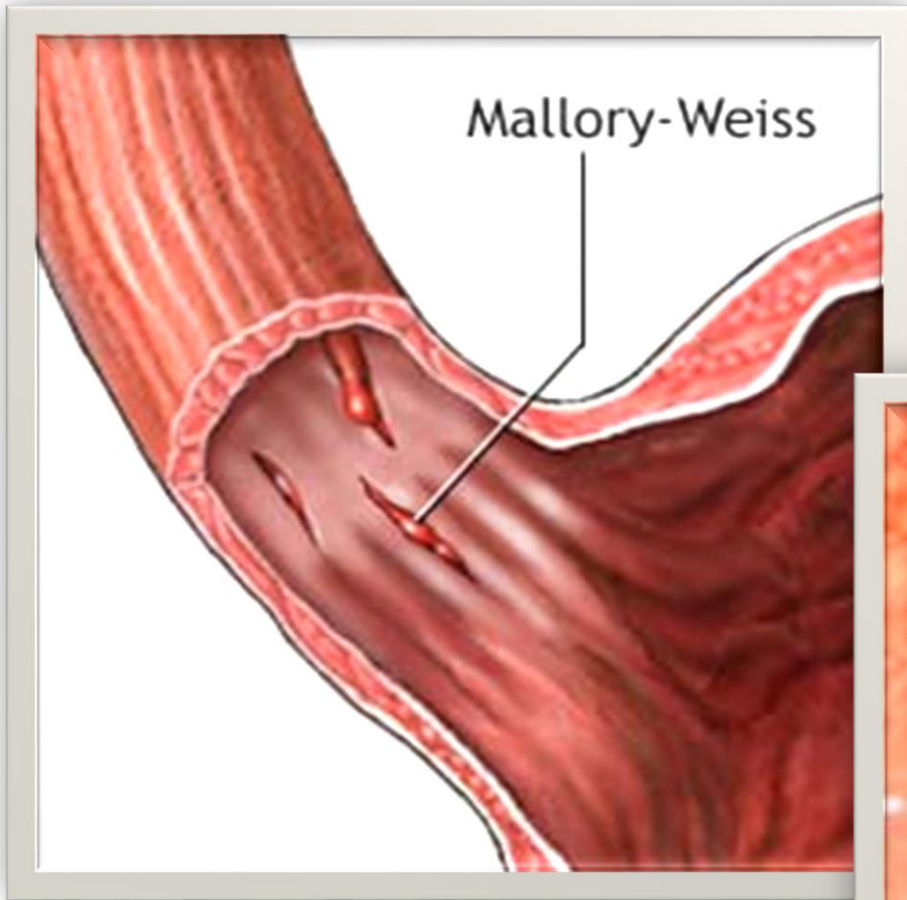




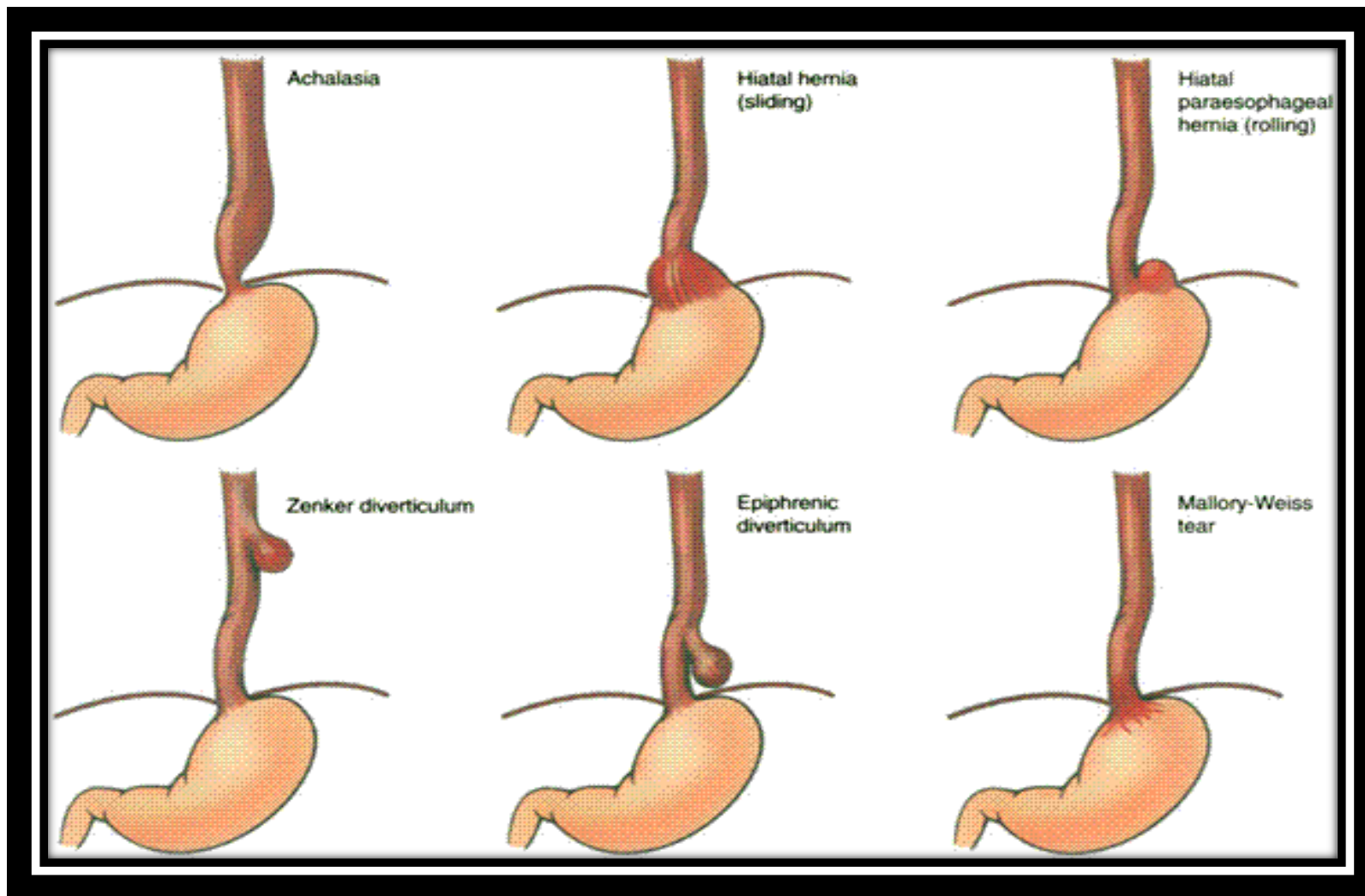
# LACERAȚII

- Sunt **LONGITUDINALE** (Esofagul inferior)
- Se dezvoltă în urma **Vomelor.**
- Apar la alcoolici cronici
- Se dezvoltă la nivelul **MUCOASEI**
- Sunt denumite:

**MALLORY-WEISS**



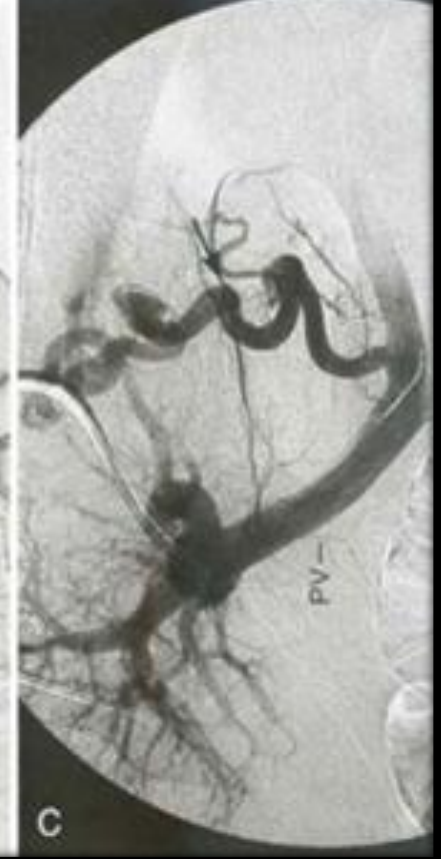
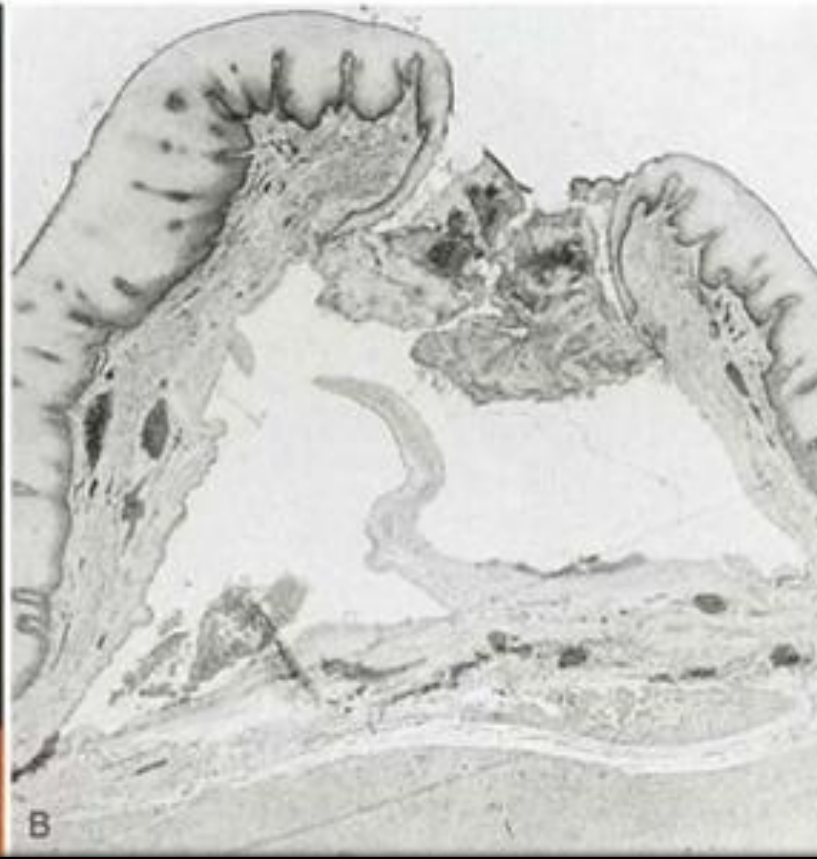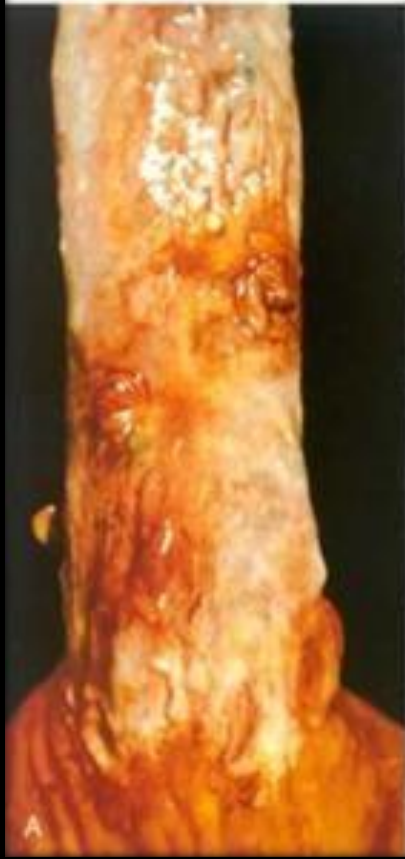# Tulburări motorii



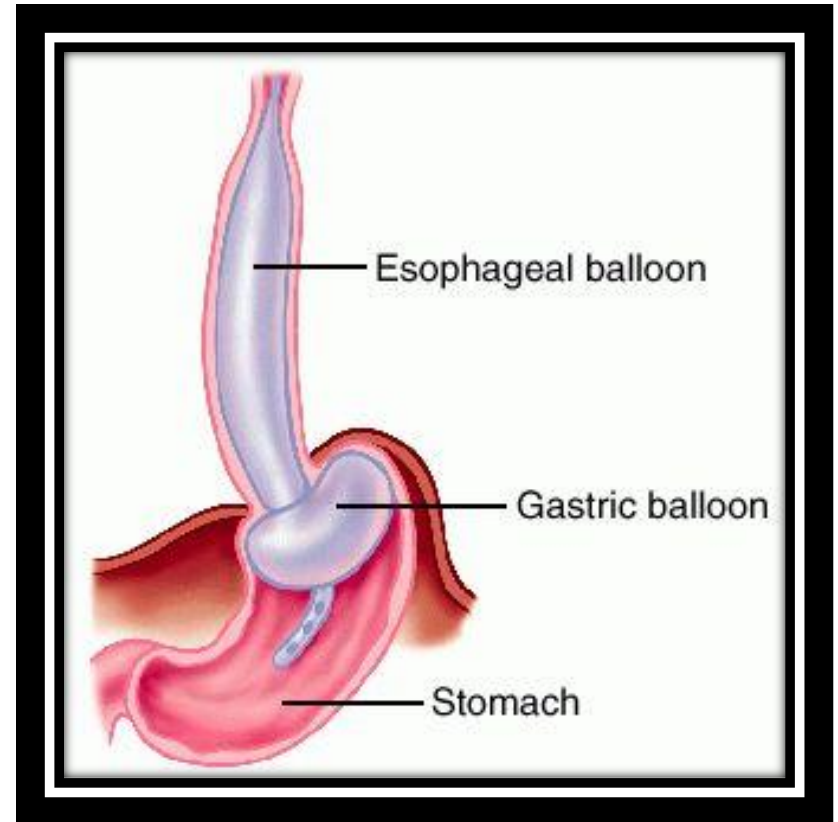
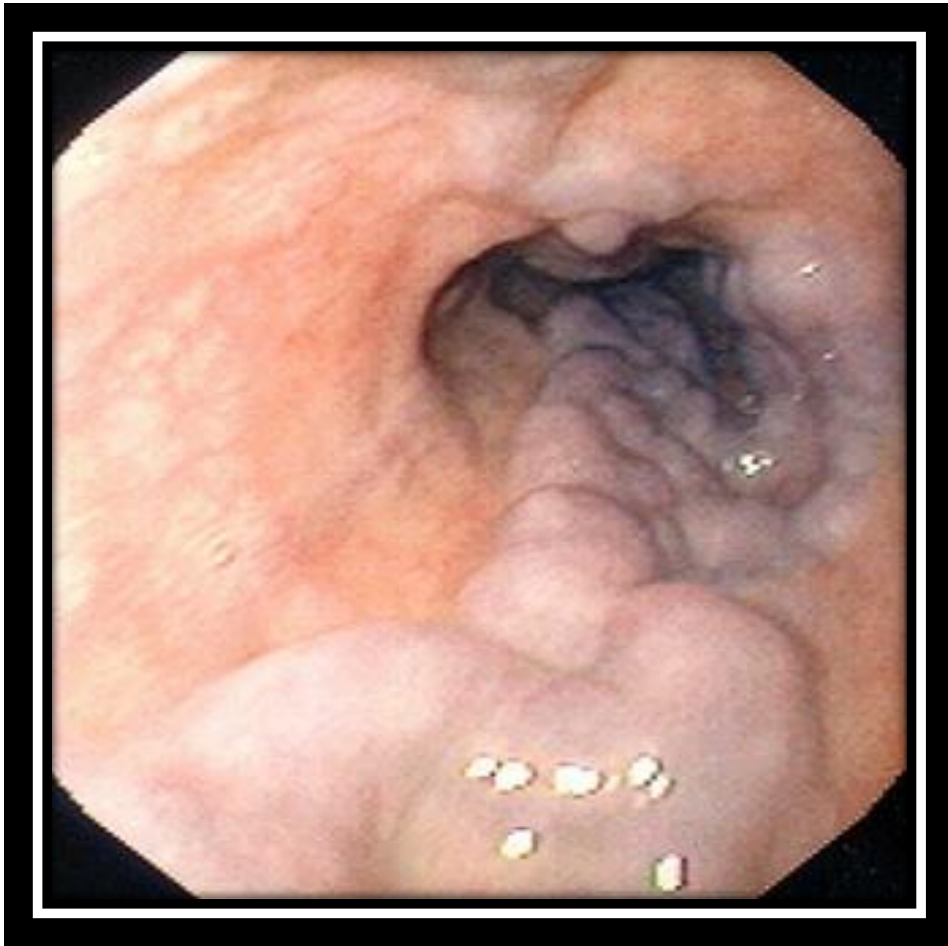# VARICE

- **Anastamoze porto-cavale cu afectarea venelor:**
  - Esofagiene
  - Ombilicale
  - Hemoroidale
- **100% related to portal asociate cu hipertensiunea portală**
- **90% - prezente în ciroza hepatică**
- **Hemoragia masivă fatală – complicația cea mai severă**

# VARIICE

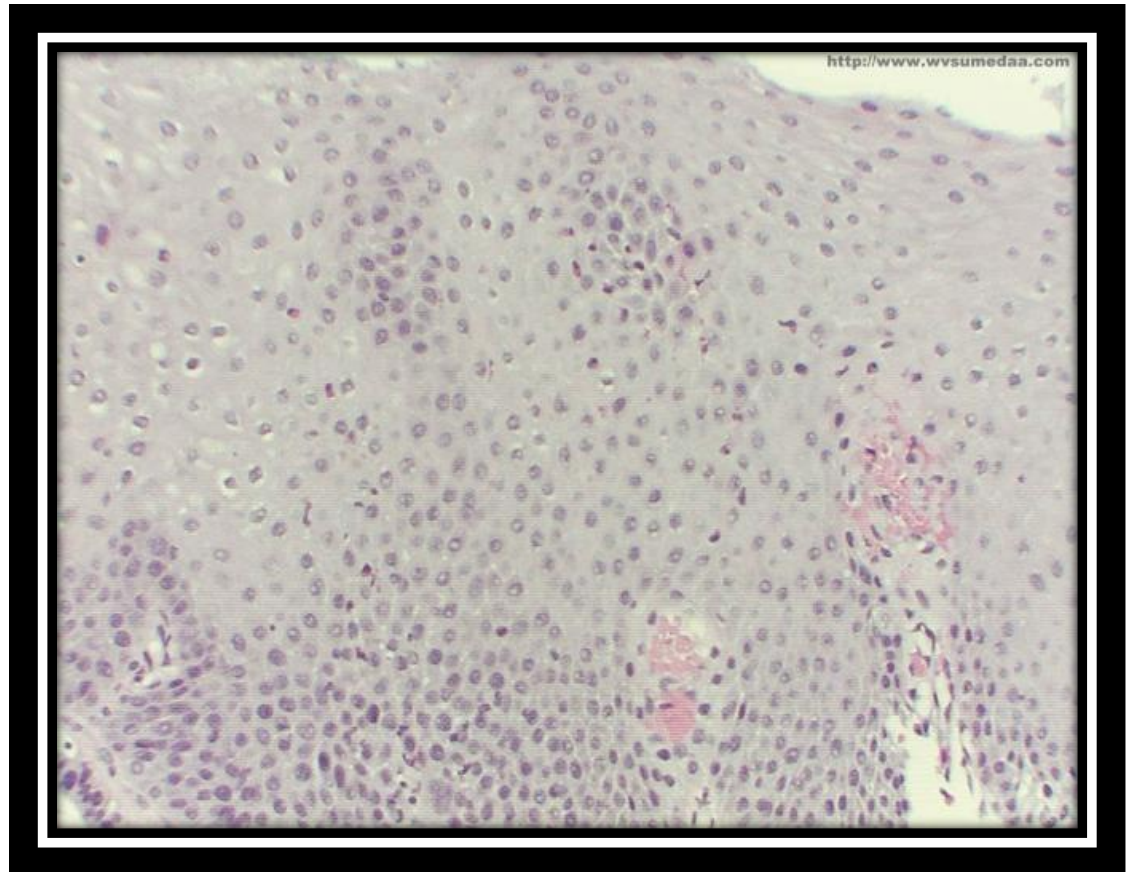


# VARICE



# ESOFAGITA

- **Reflux - GE**
- **Barrett**
- **Chimică**
- **Infecțioasă**



# **Esofagita de reflux**

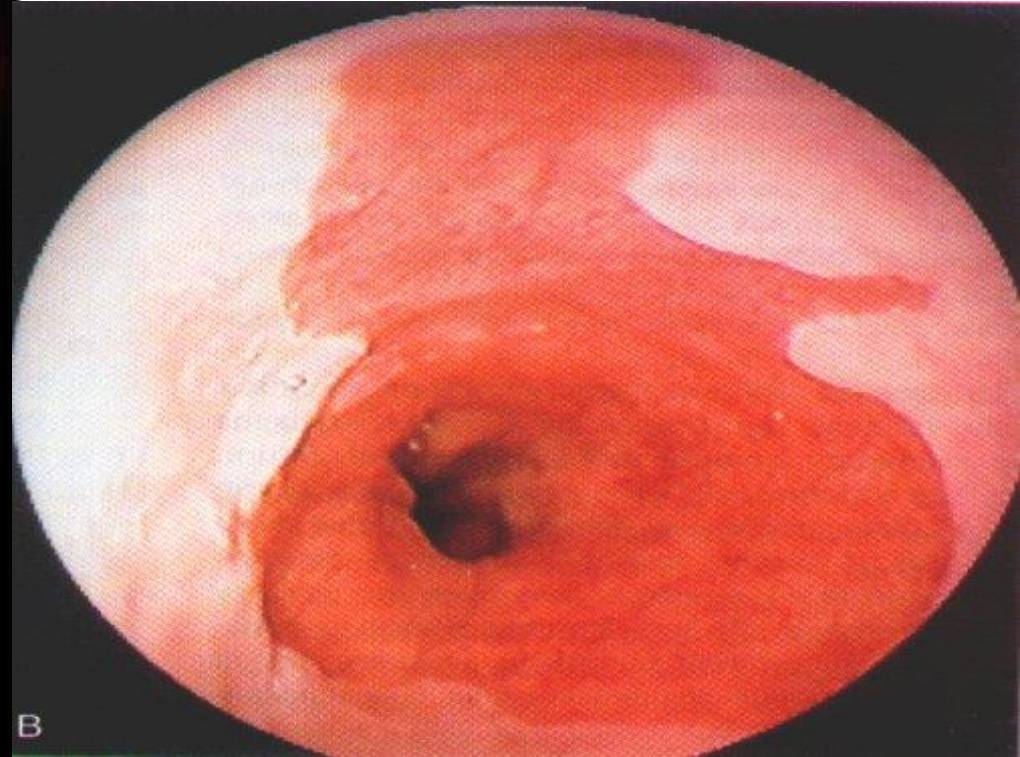
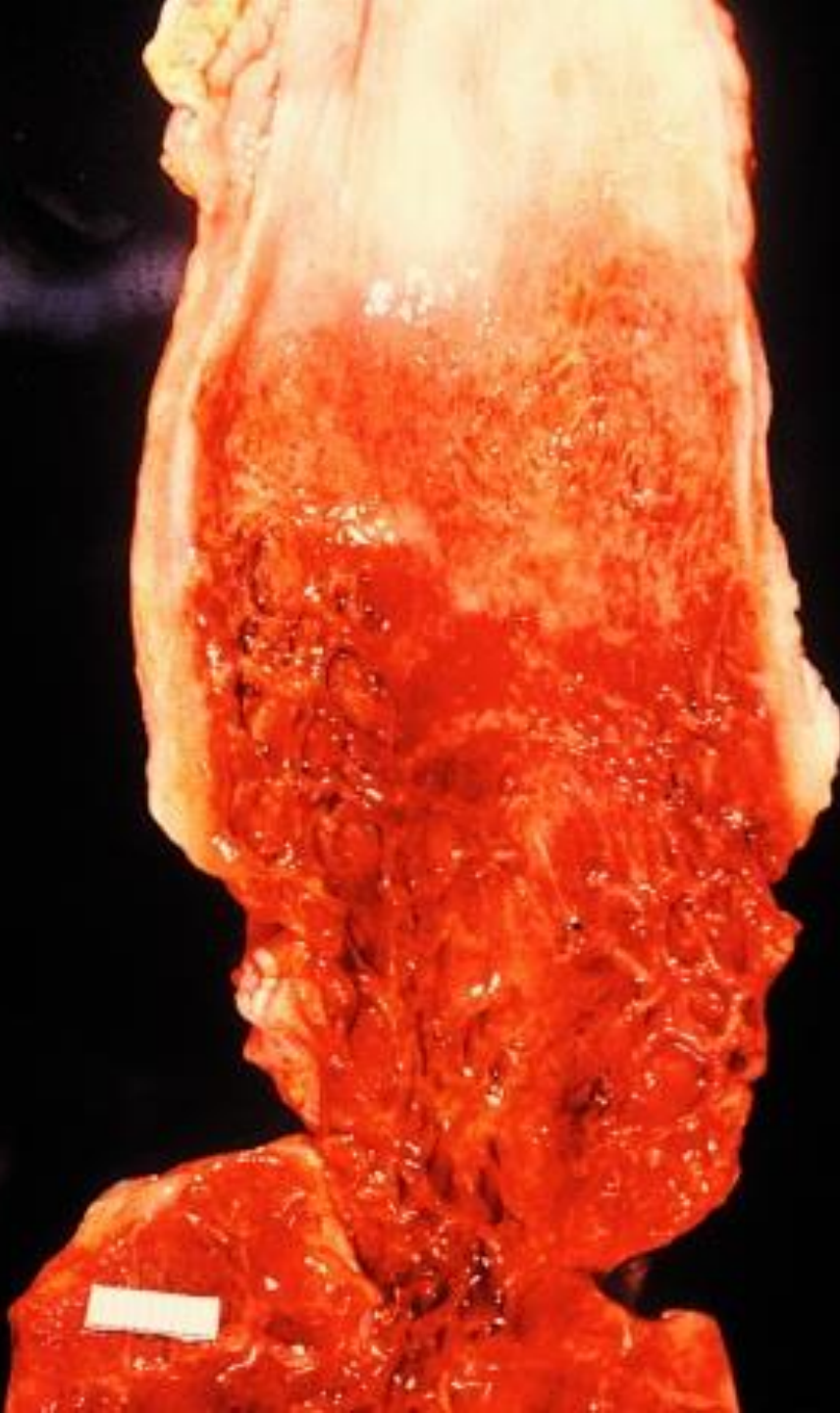- **Reducerea tonului SEI**
- **Hernia hiatală**
- **Volumul crescut al stomacului**
- **Evacuarea întârziată a conținutului gastric**
- **Reducerea abilităților reparative a mucoasei esofagiene în urma expunerii îndelungate la sacul gastric.**



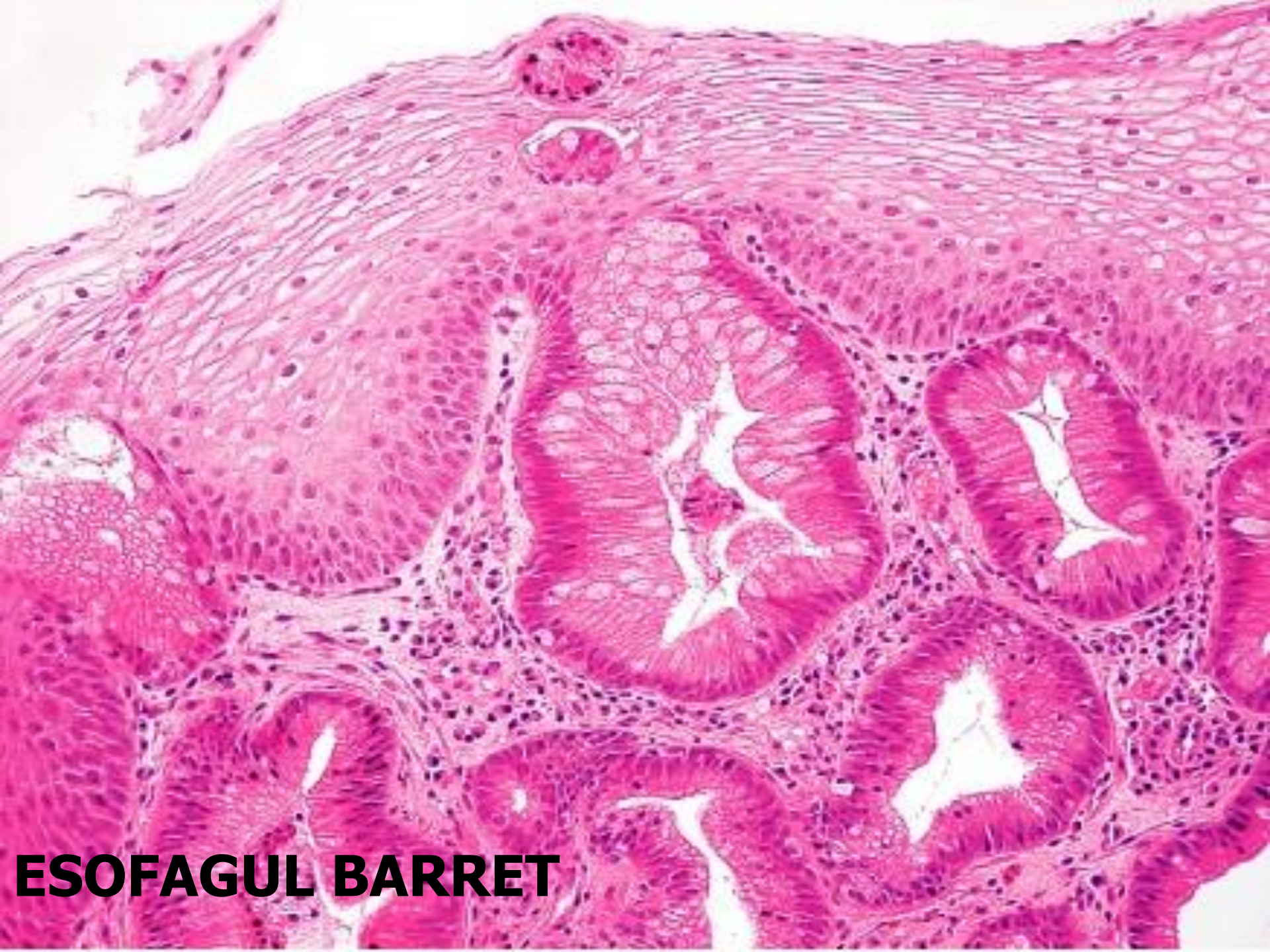# **Esofagita de reflux**

- **Celule inflamatorii**
  - **Eozinofile**
  - **Neutrofile**
  - **Limfocite**
- **Hiperplazia zonei bazale a epiteliului**
- **Alungirea papilelor laminei proprii, datorită regenerării.**

**Esofagita de reflux: tablou  
macroscopic și endoscopic.**

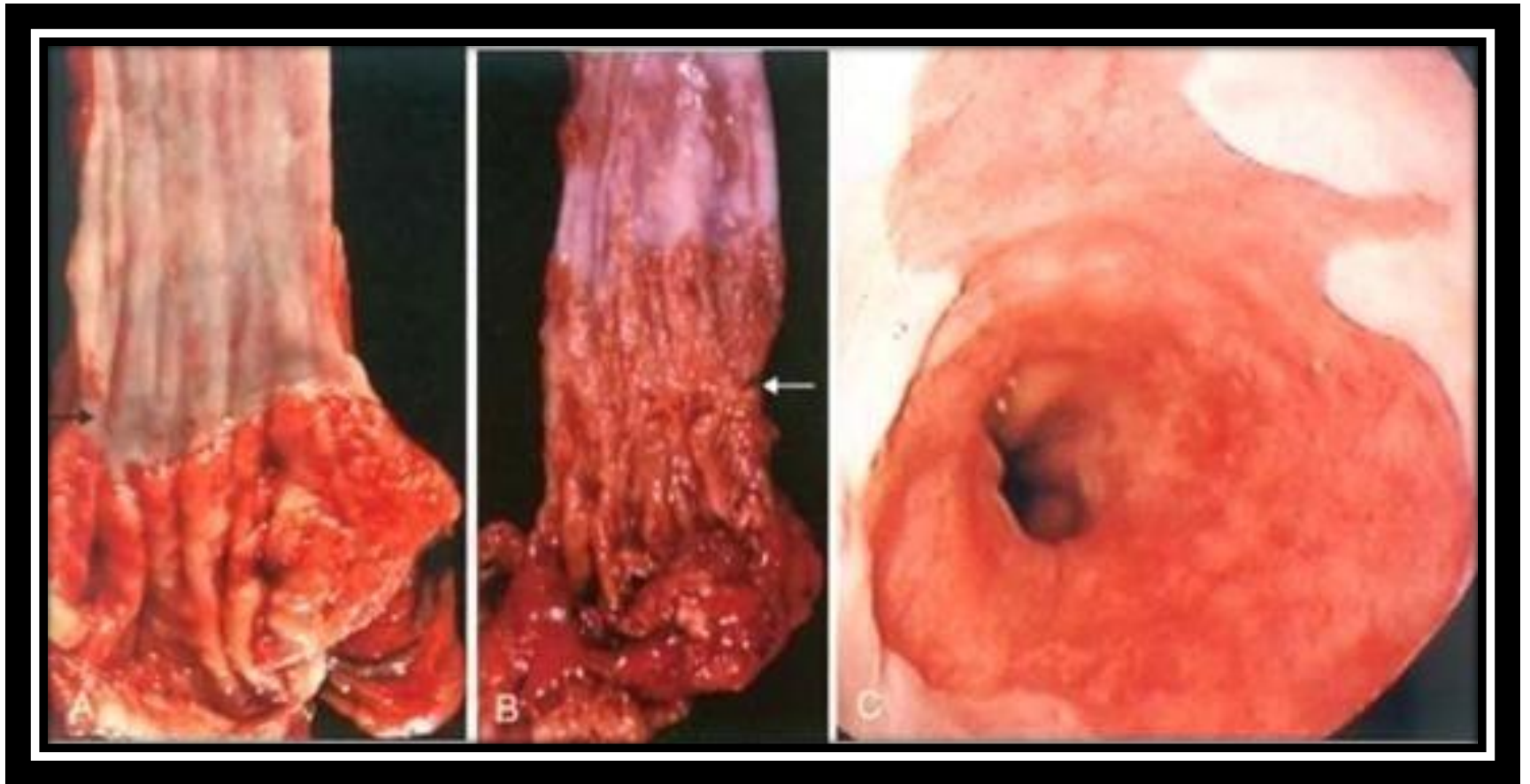


B

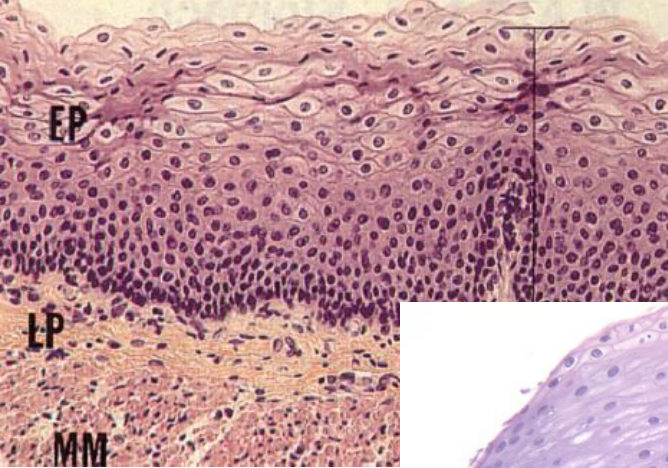


**ESOFAGUL BARRET**

# Esofagul Barrett



# Morfopatogeneza adenocarcinomului esofagian.



**Reflux  
Esofagita.**

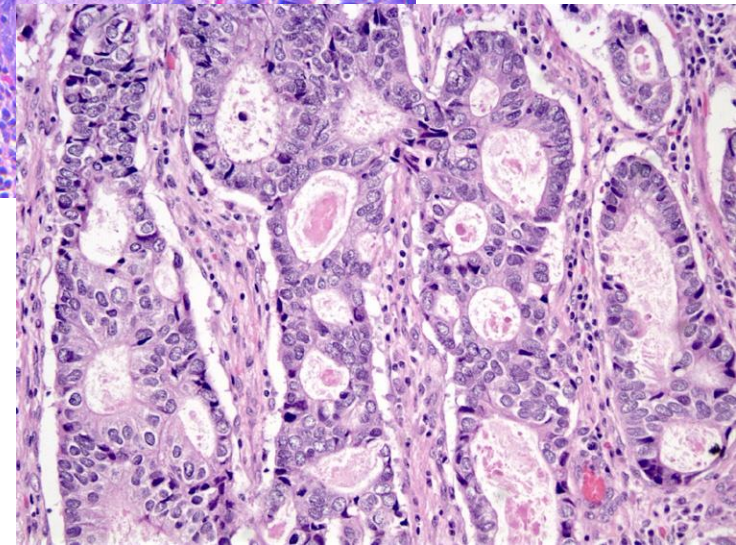
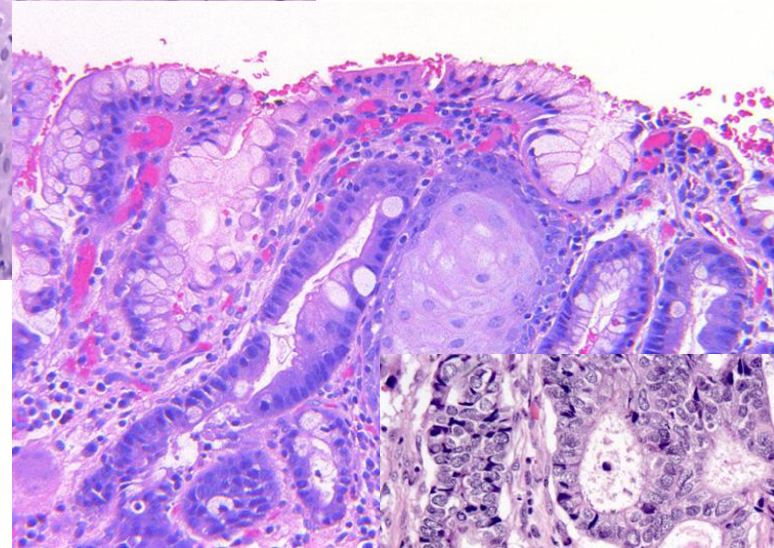
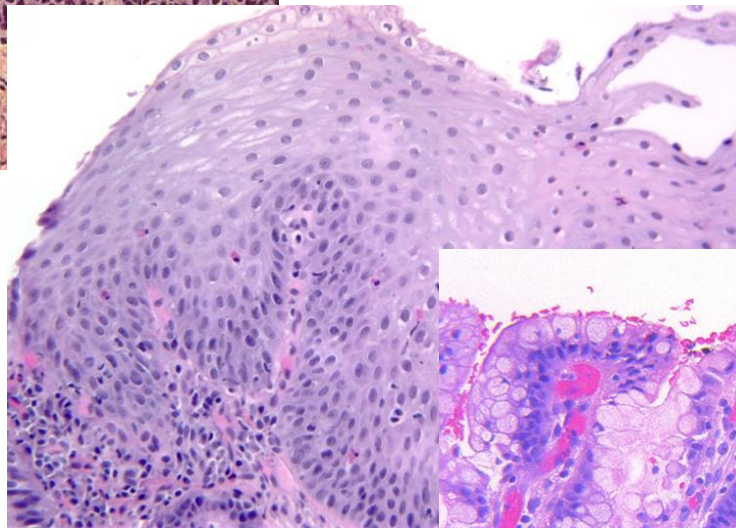


**Esofagul  
Barrett  
(tip intestinal).**



**Barrett cu displazie  
(carcinom in-situ).**

**Adenocarcinom invaziv.**



# Esofagita

- **CHIMICĂ**

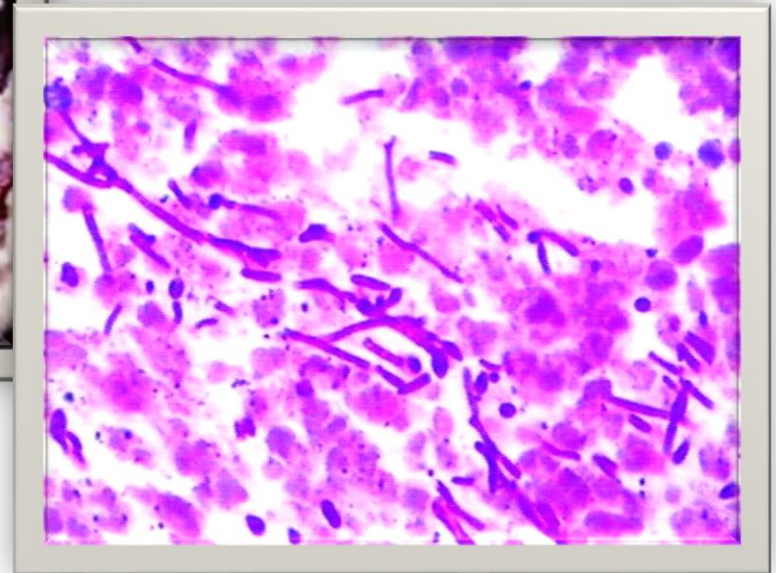
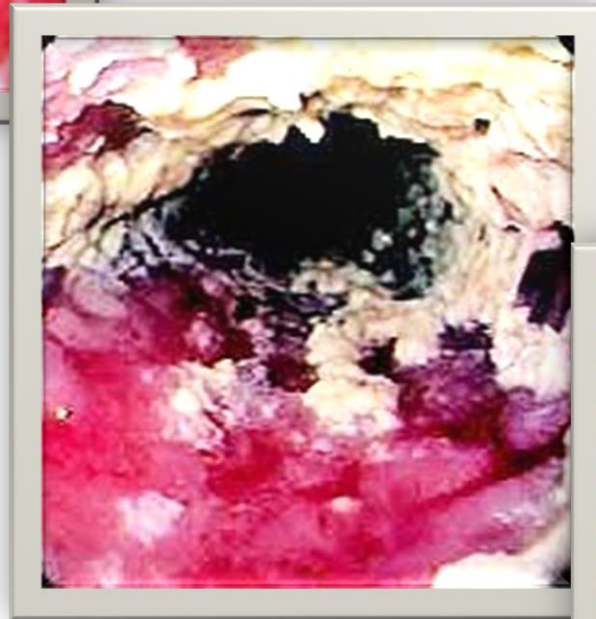
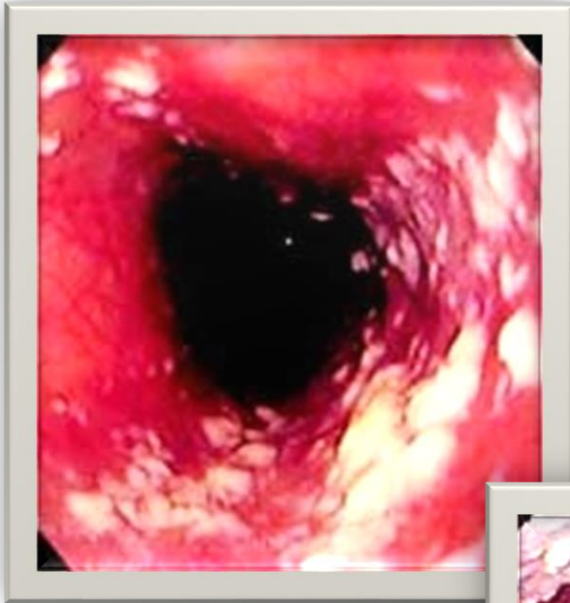
- Încercări de suicid cu substanțe corozive
- Alcool
- Băuturi extrem de fierbinți
- Radio și chimioterapie
- Uremie

- **INFECȚIOASĂ**

- HSV, CMV, Fungica(CANDIDA)

# Esofagita

Candida, Esofagita candidozica la un pacient HIV pozitiv adesea inidica asocierea cu SIDA



# Tumori

- **BENIGNE (leiomiom, lipom)**
- **MALIGNE**
  - **Carcinom scuamo-celular**
  - **Adenocarcinom**



# Factorii de risc a Carcinomului scuamo-celular

- **Nitriți / nitrozaminele**
- **Fungi în produsele alimentare**
- **Dificienta de vitamin (A, C, riboflavina)**
- **Dificienta de metale (zinc, molibden)**

# Factorii de risc a Carcinomului scuamo-celular

- **Tutun**
- **Alcool**

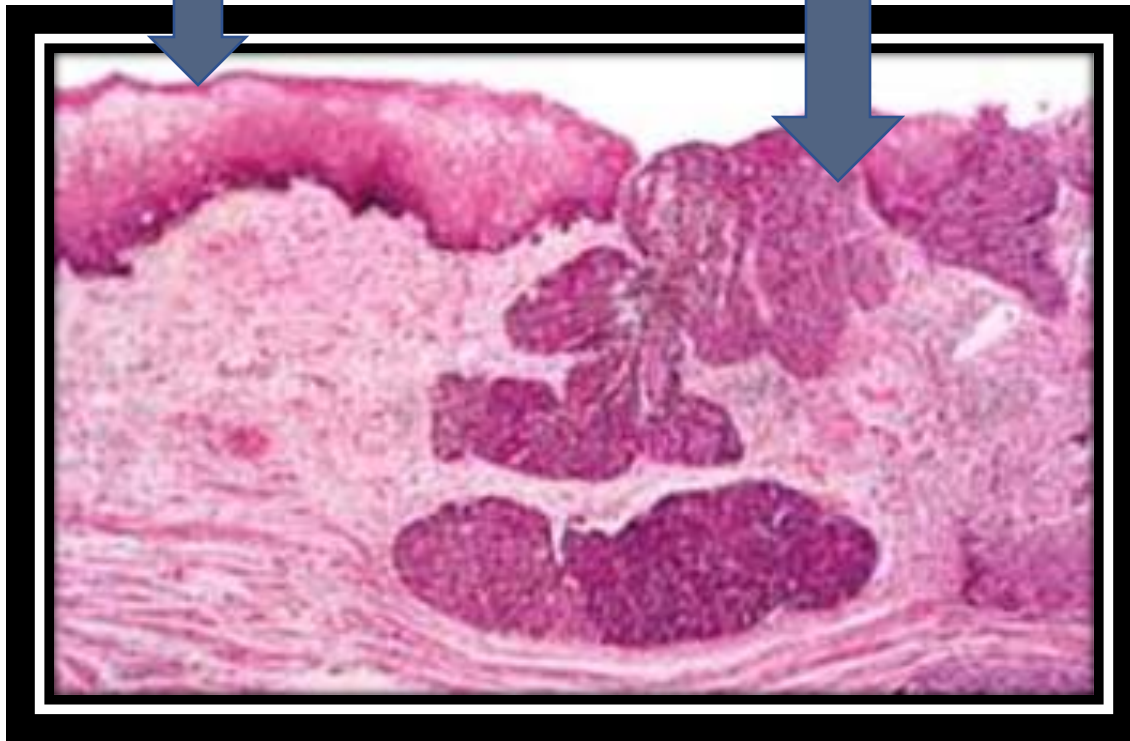
# Factorii de risc a Carcinomului scuamo-cellular

- **Esofagita**
- **Acalazia**

**Tiloza**

# Carcinomul scuamo-cellular

- **DISPLAZIA → IN-SITU → INVAZIA**



# ADENOCARCINOM

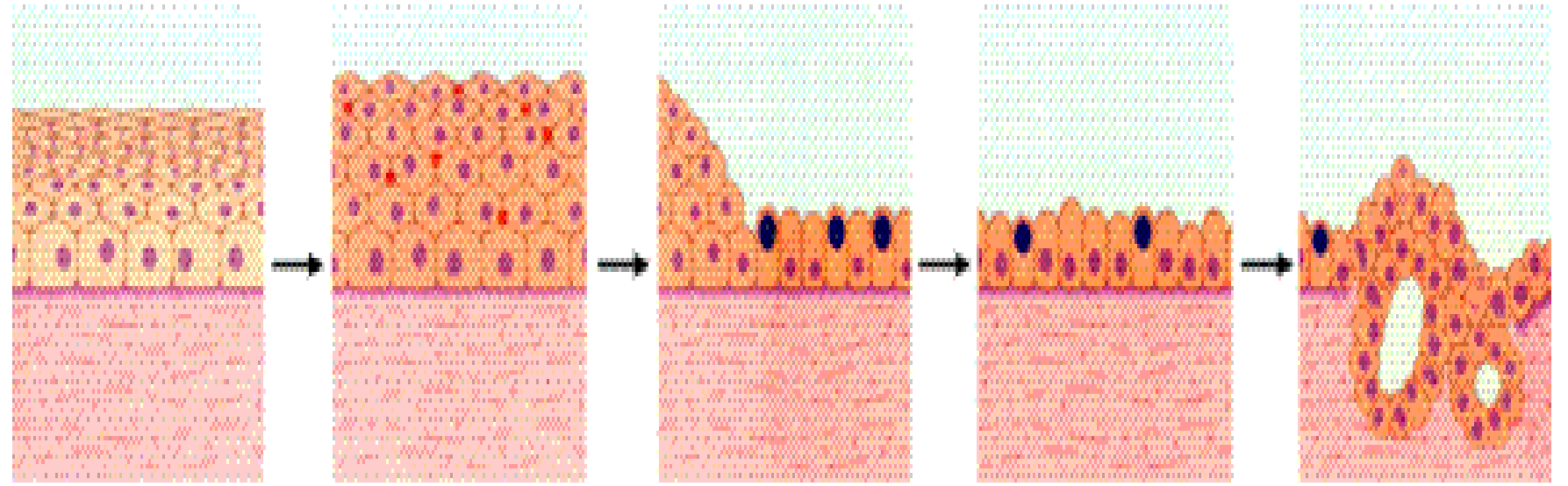
SQUAMOUS  
EPITHELIUM

ESOPHAGITIS

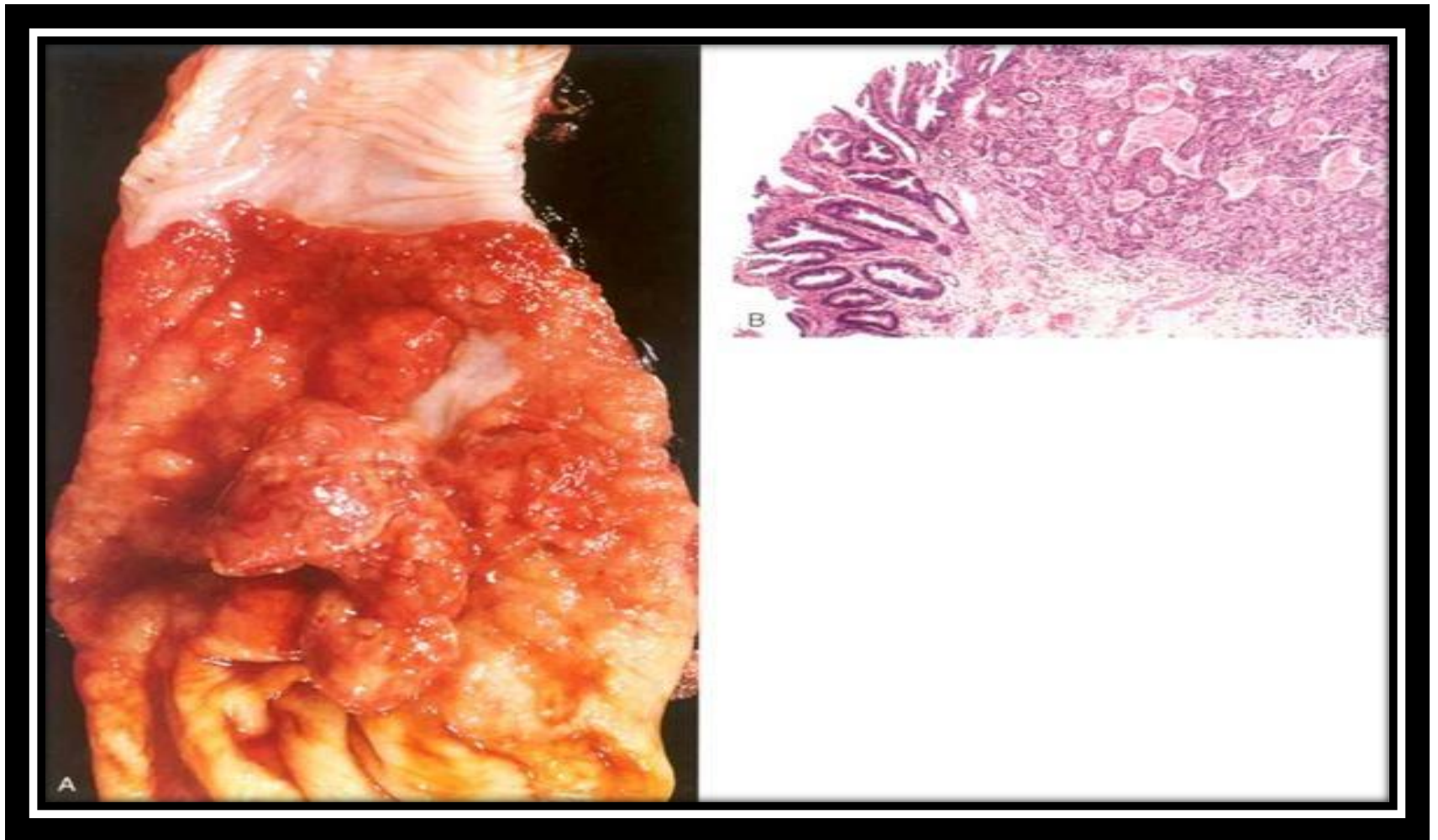
BARRETT  
ESOPHAGUS

DYSPLASIA

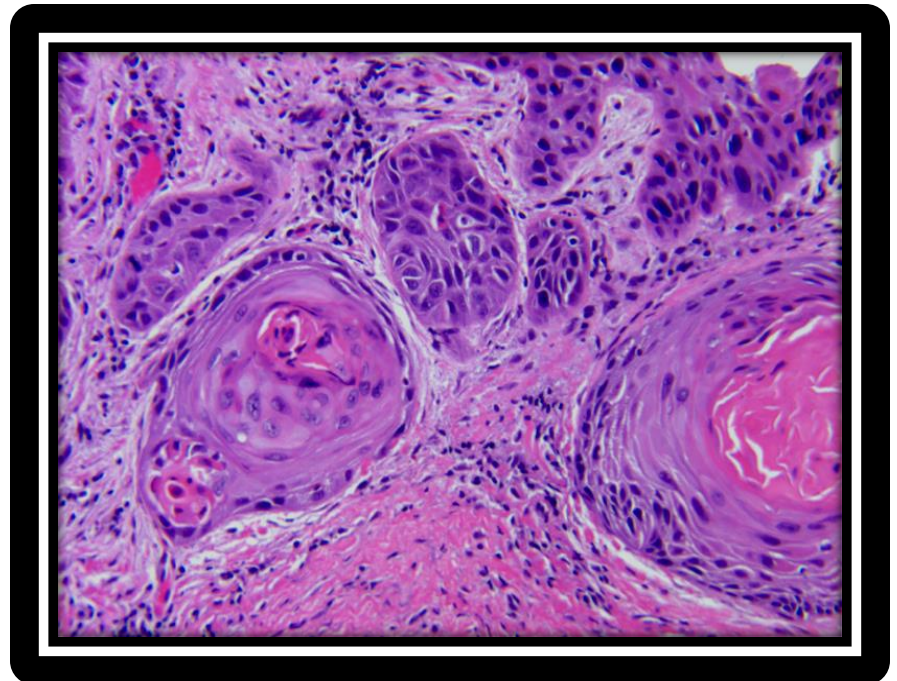
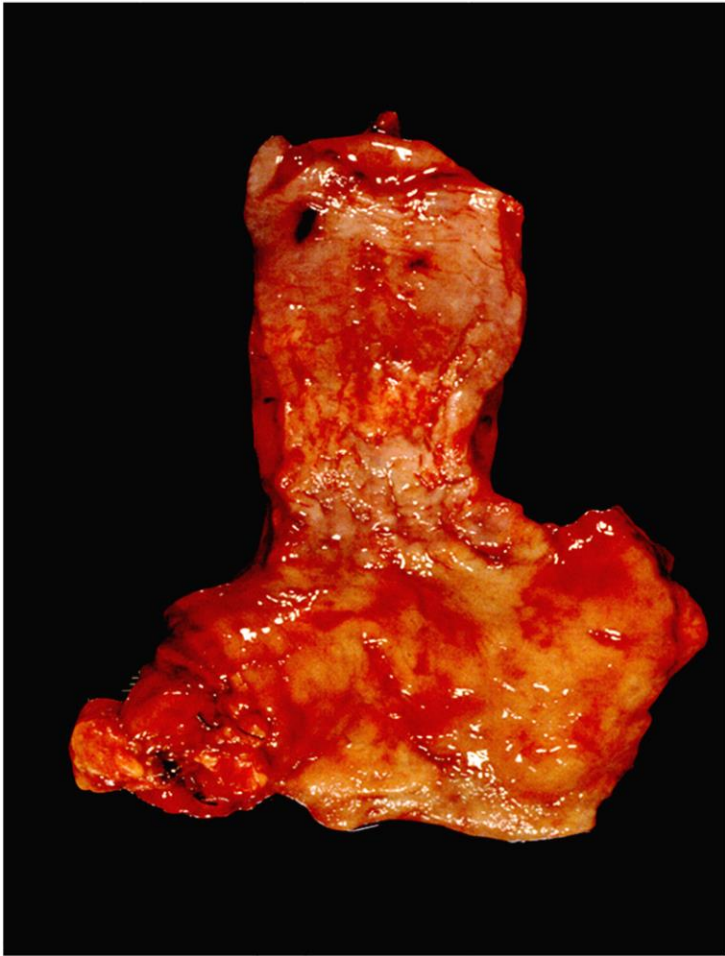CARCINOMA



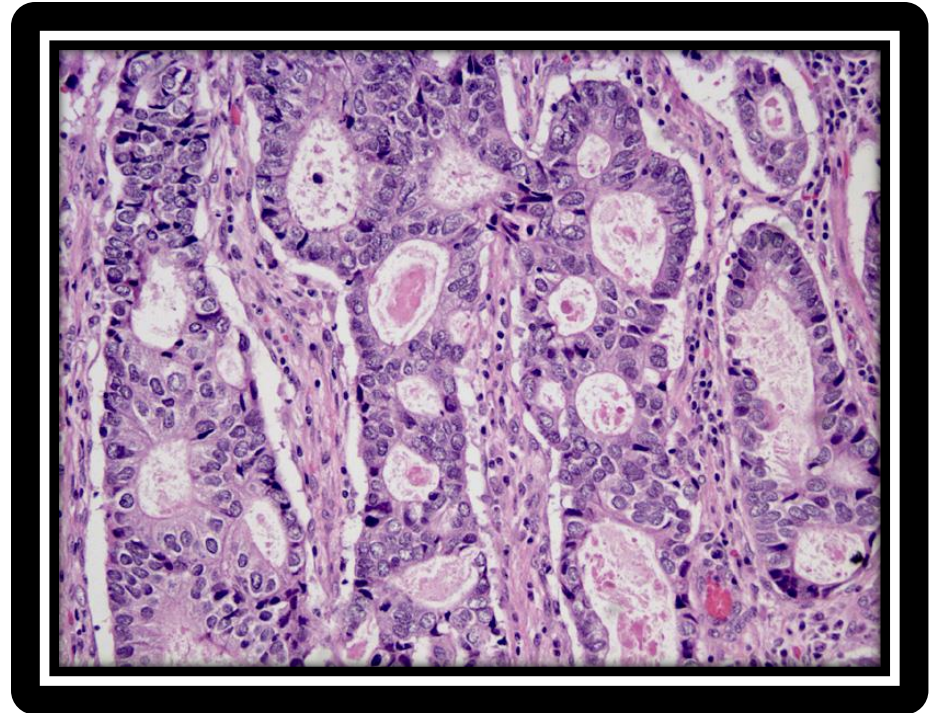
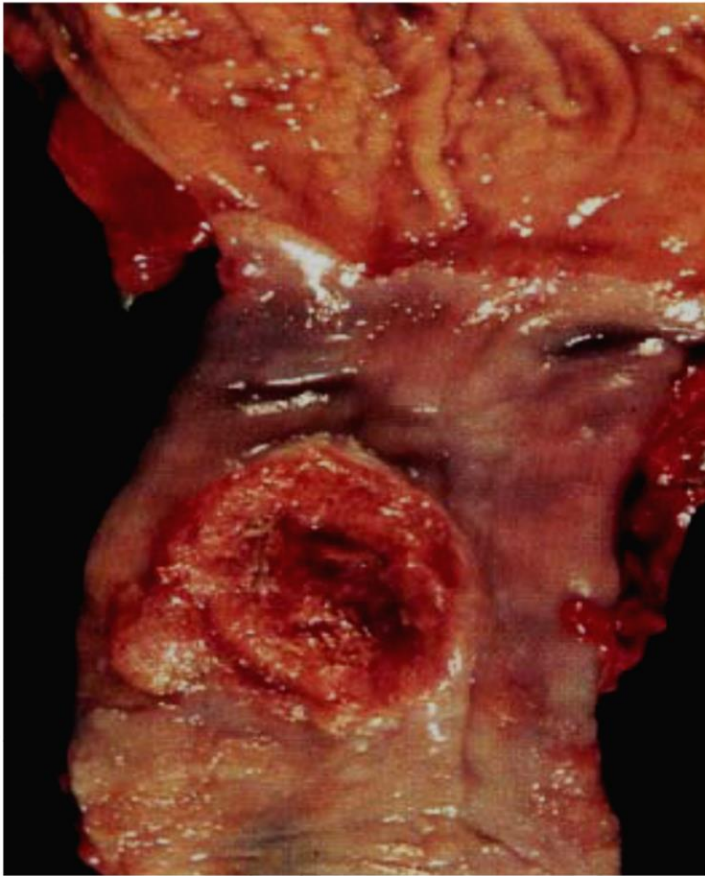
# ADENOCARCINOM



# Carcinomul scuamo-cellular

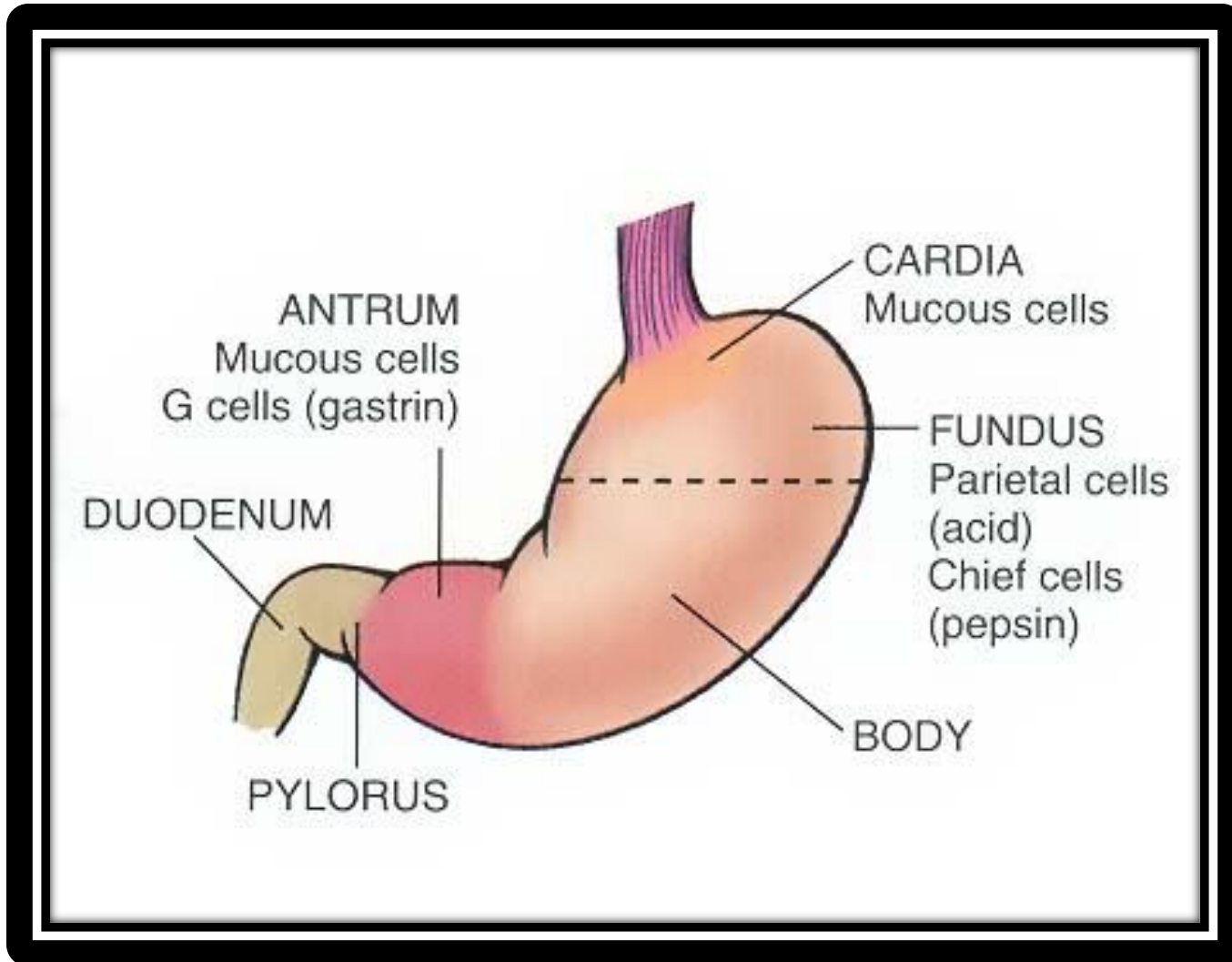


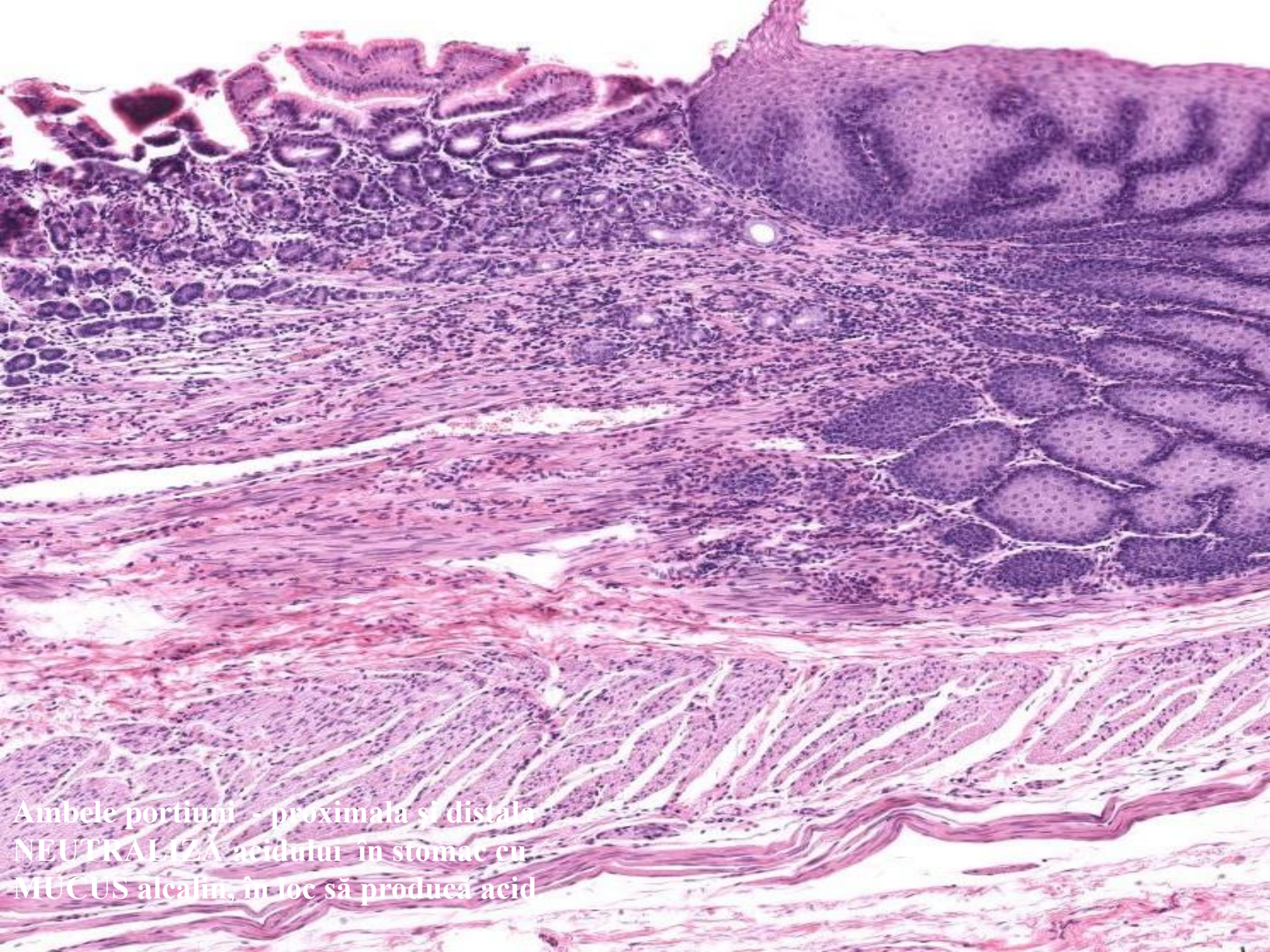
# Adenocarcinom esofagian





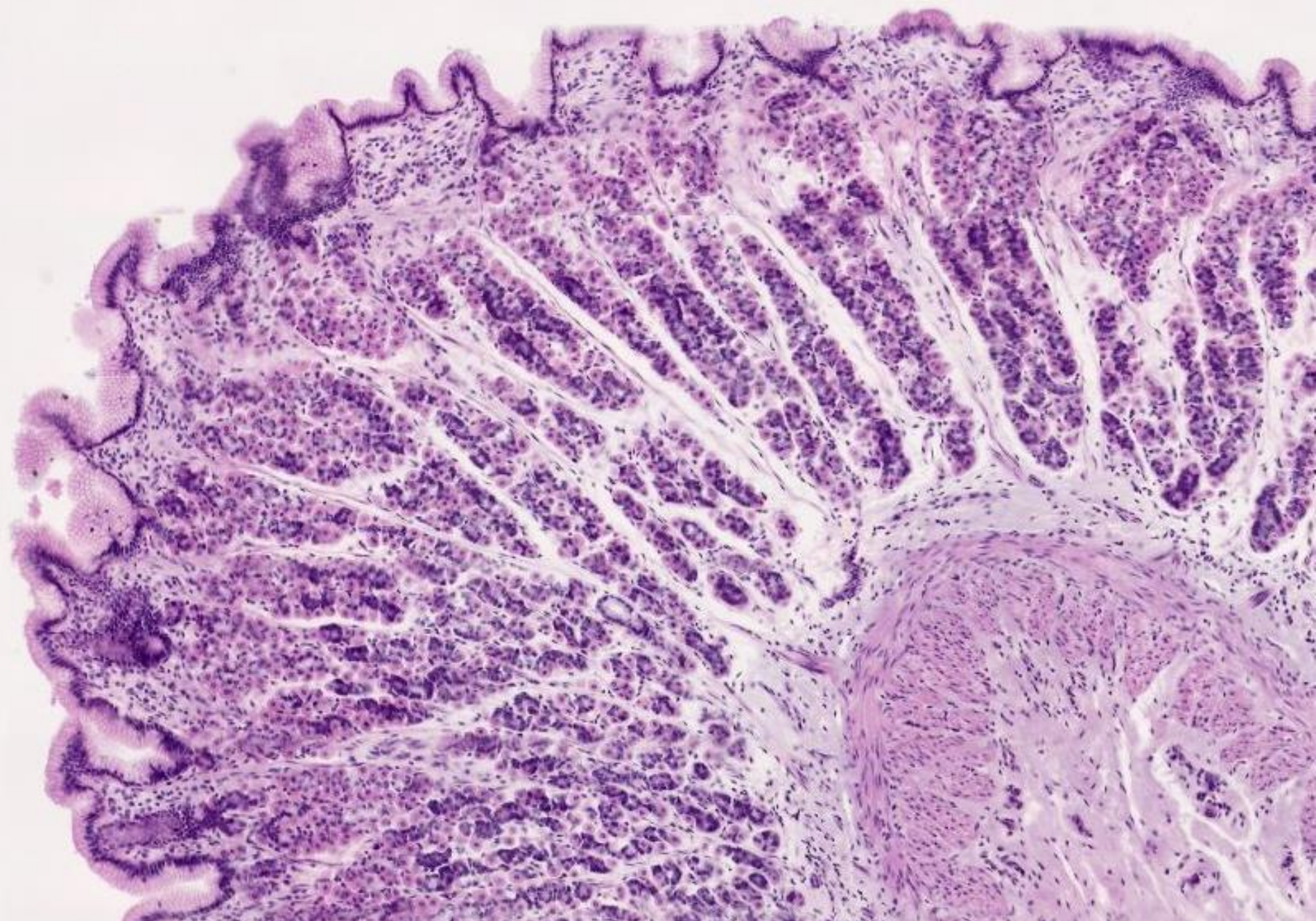
# Stomacul

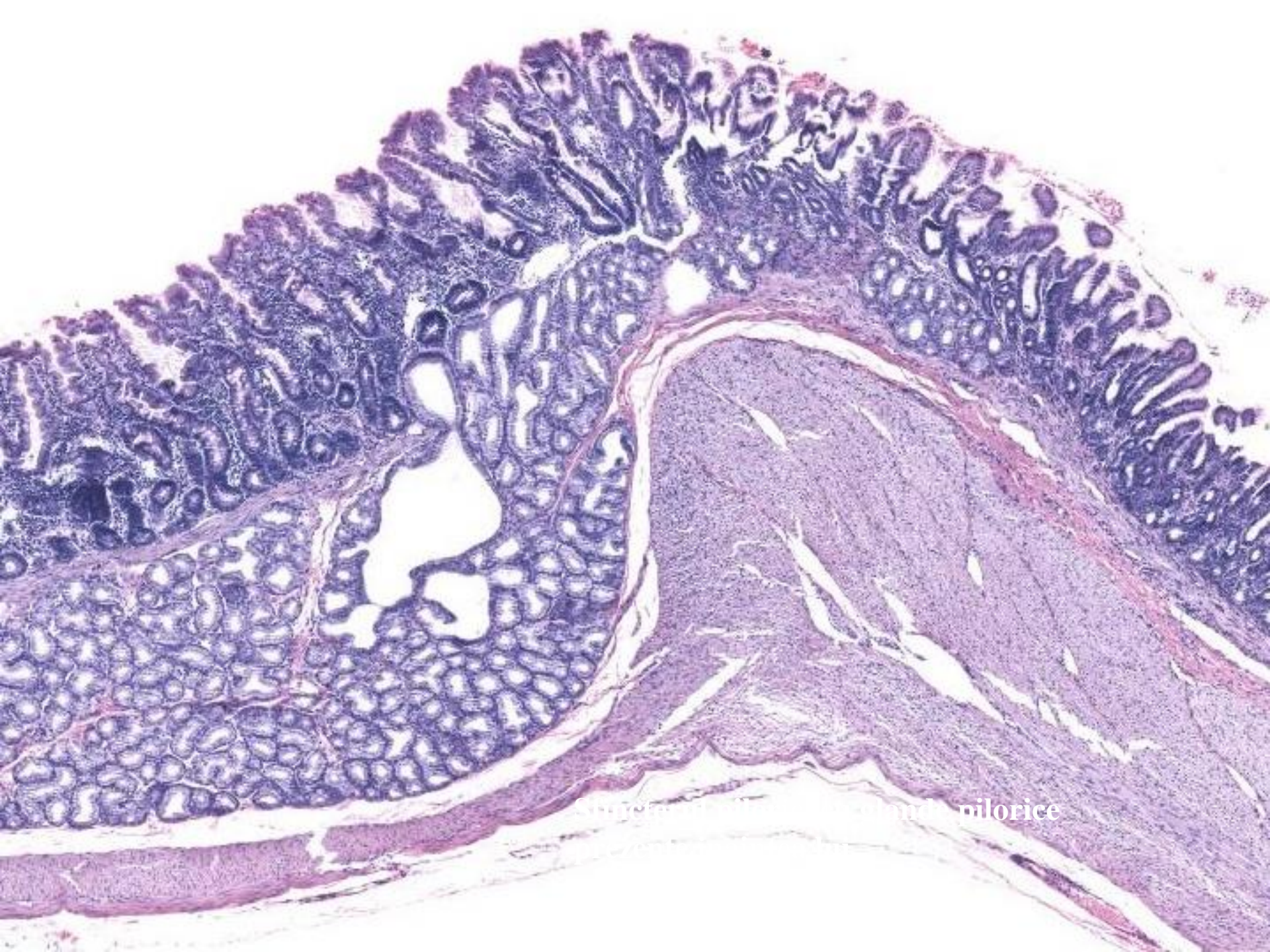




Ambele portii - proximala și distala  
NEUTRALIZA acidului în stomac cu  
MUCUS alcalin, în loc să producă acid

Corpul cu numeroase celule parietale sunt producătoare de acid.





Micrograph showing the histological structure of the stomach wall, including the mucosa, submucosa, muscularis, and serosa.

# Celule

**Mucoase:** MUCUS, PEPSINOGEN II

**Principale:** PEPSINOGEN I, II

**Parietale:** ACID

**Enteroendocrine:** HISTAMINA,  
SOMATOSTATINA, ENDOTHELINA

# ACID PROTECTIE

**MUCUSUL**

**BICARBONATUL**

**BARIERELE EPITELIALE**

**FLUXUL SANGUIN**

**PROSTAGLANDINE**

# GASTRITA

Prezintă inflamația mucoasei stomacului.

Deosebim:

- Gastrita Acută
- Gastrita Cronică
- Gastrita Autoimuna
  
- ALTELE
  - EOZINOFILICA
  - LIMFOCITARA
  - GRANULOMATOASA
  - XANTOMATOASA

# Gastrita acută

Medicamente antiinflamatoare nesteroidiene (AINS) (aspirina)

Consumul excesiv de alcool

Tabagismul

Preparate chimioterapeutice

Uremia

Infectia sistemica (salmoneloza)

Stres sever (traume, arsuri, interventii chirurgicale)

Ischemia si socul

Incercari de suicid cu baze sau acizi

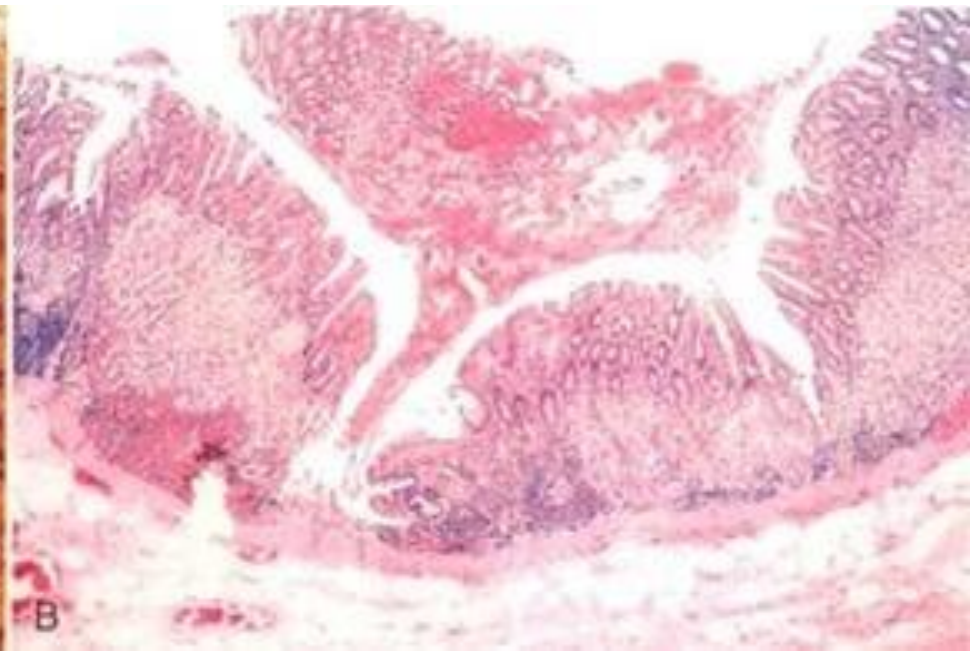
Trauma mecanica (intubarea nazo-gastrica)

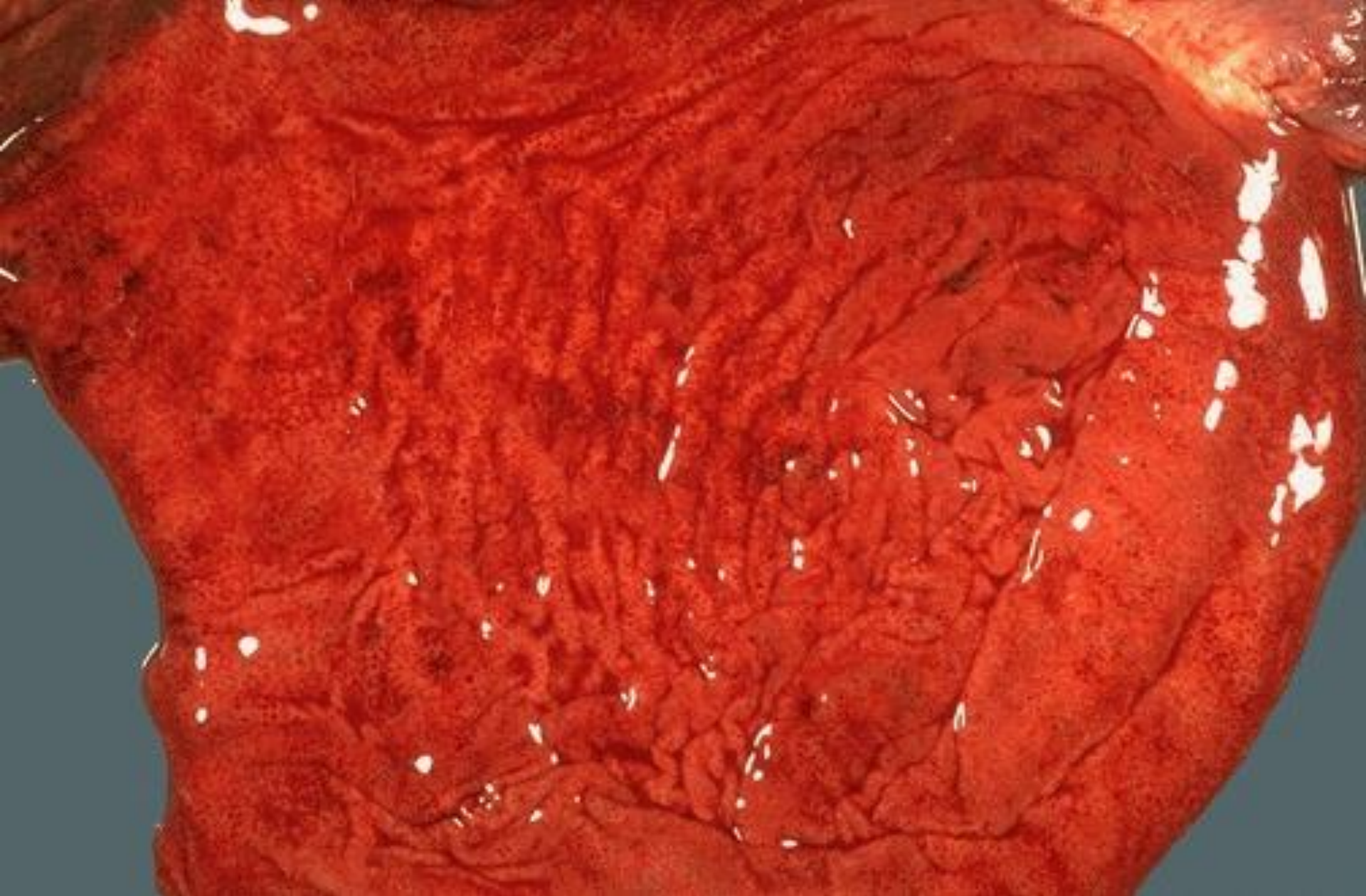
Dupa gastrectomie distala cu reflux biliar



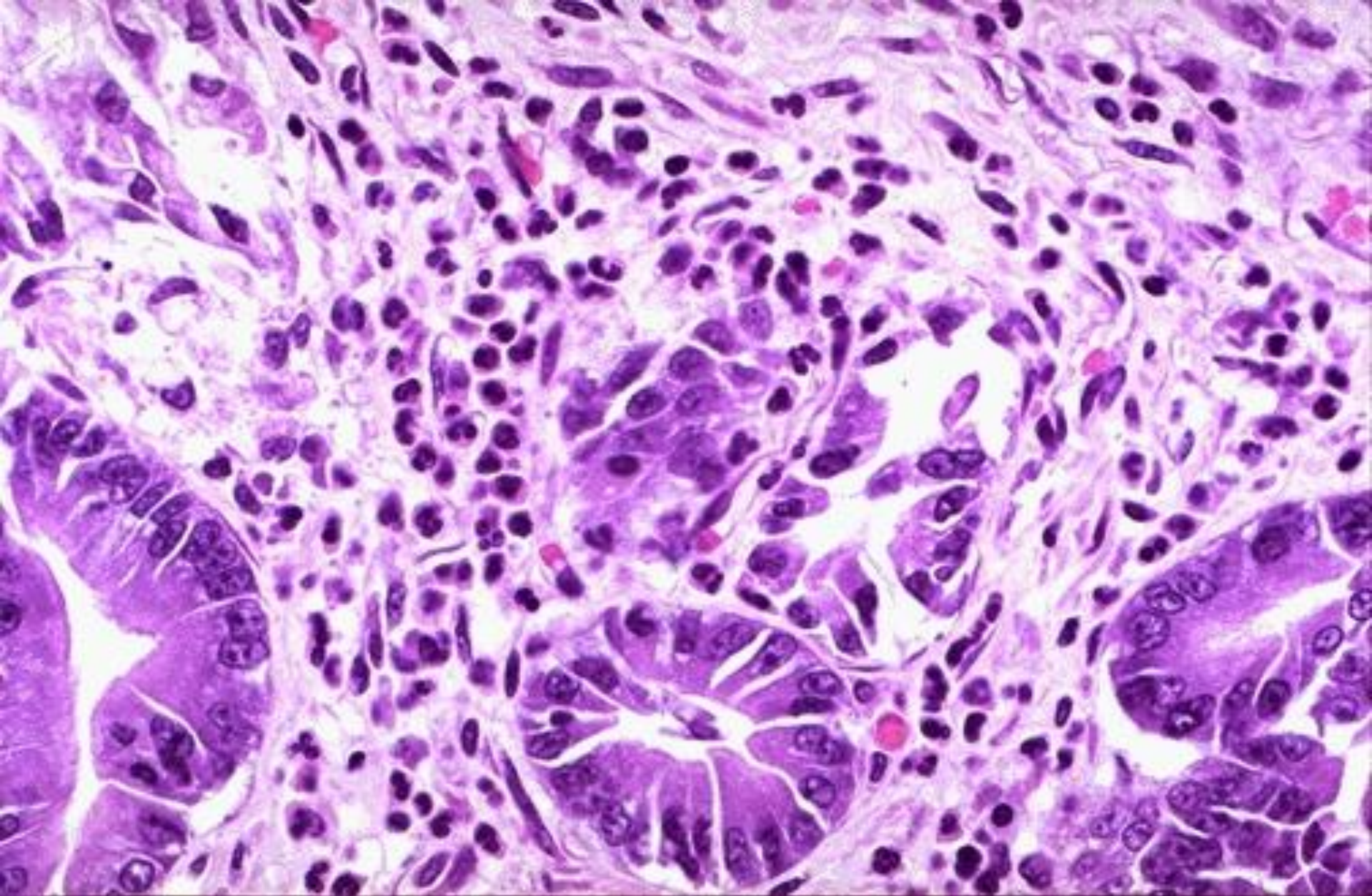
# GASTRITA

- ACUTA, HEMORAGICA
- HISTOLOGIC: Eroziuni, Hemoragii, **NEUTROFILE**



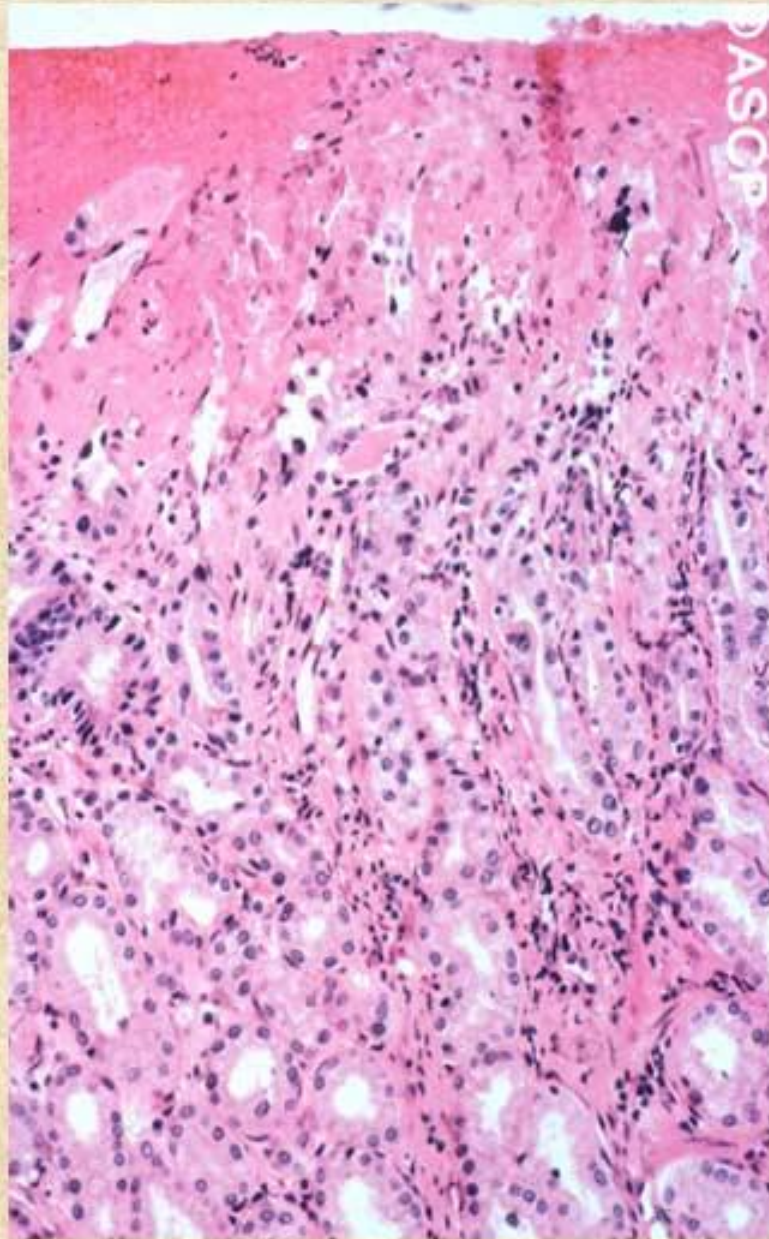


**GASTRITA ACUTĂ**

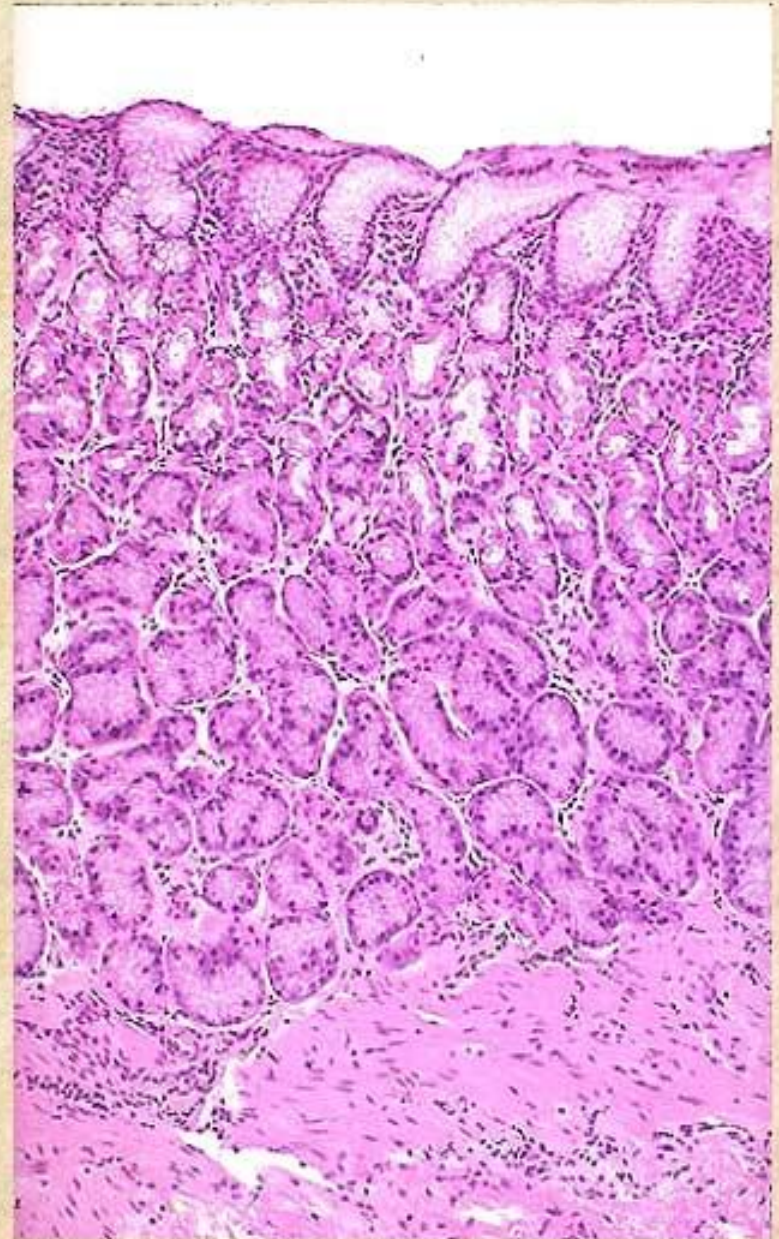


**GASTRITA ACUTĂ (INFILTRAȚIA LEUCOCITARĂ)**

**Acute erosive gastritis**



**Normal fundus**



Morfopatologia: După caracterul inflamației deosebim:

- Gastrita catarală (una din cele mai frecvente forme de gastrită acută)
- Celelalte forme, așa ca Gastrita hemoragică, fibrinoasă și flegmonoasă se întâlnesc rar.

*Caracteristica morfologică a gastritei catarale:*

Macroscopic: Se determină edem, hiperemie, hipersecreție de mucus, pot fi mici hemoragii și erozii superficiale ale mucoasei.

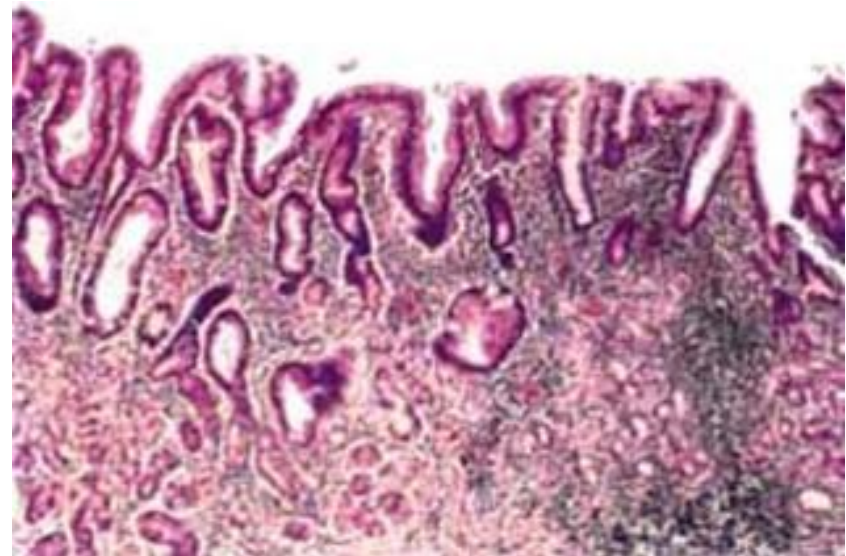
Microscopic: Afară de modificările sus numite se determină modificări distrofice și necrobiotice, infiltrație leucocitară.

# GASTRITA

• CRONICA, ABSENTA EROZIUNILOR si, HEMORAGIILOR

• Infectia cronica cu *H. pylori*

- Lymfocite, foliculi limfoizi
- Modificari regenerative
  - METAPLAZIE, intestinala
  - ATROFIE, mucosal hypoplasia
  - DISPLAZIE



Gastrita cronică - se dezvoltă în urma recidivelor de gastrită acută, adesea de sine stătător. Factorii etiopatogenetici sunt aceiași ca și în gastrita acută. Plus la aceasta un rol important îl are autoimunizarea și infecția, anume – *Helicobacter Pilory*.

Deosebim gastrita autoimună (afectează corpul și porțiunea fundică a stomacului). Gastrita neimună (antrală; - afectează porțiunea pilorică a stomacului. Ea se întâlnește de 4 ori mai frecvent decât cea autoimună).

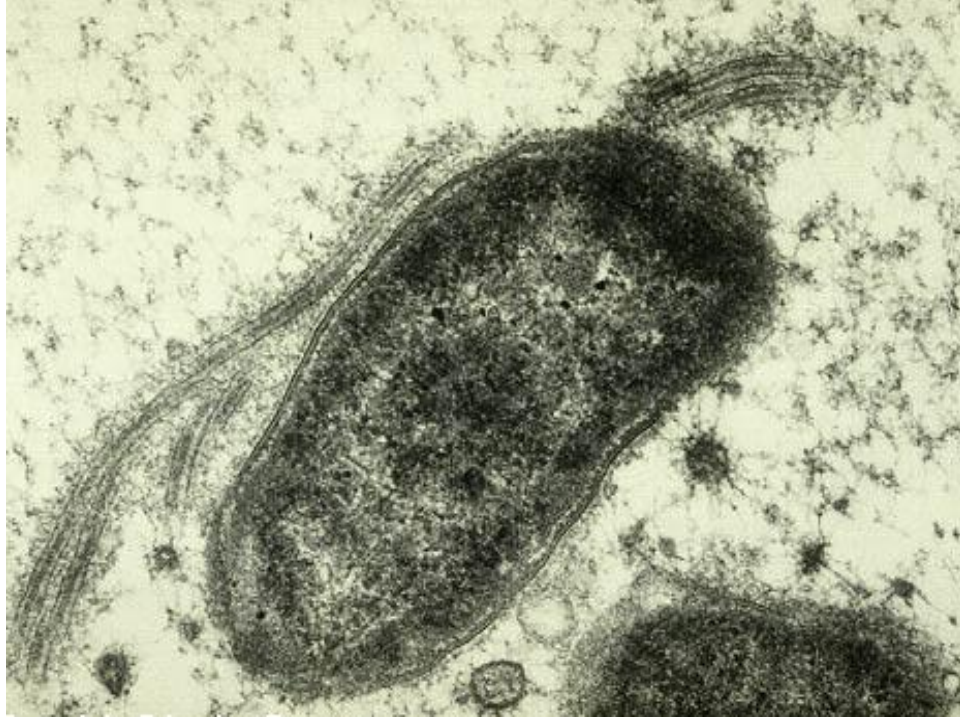

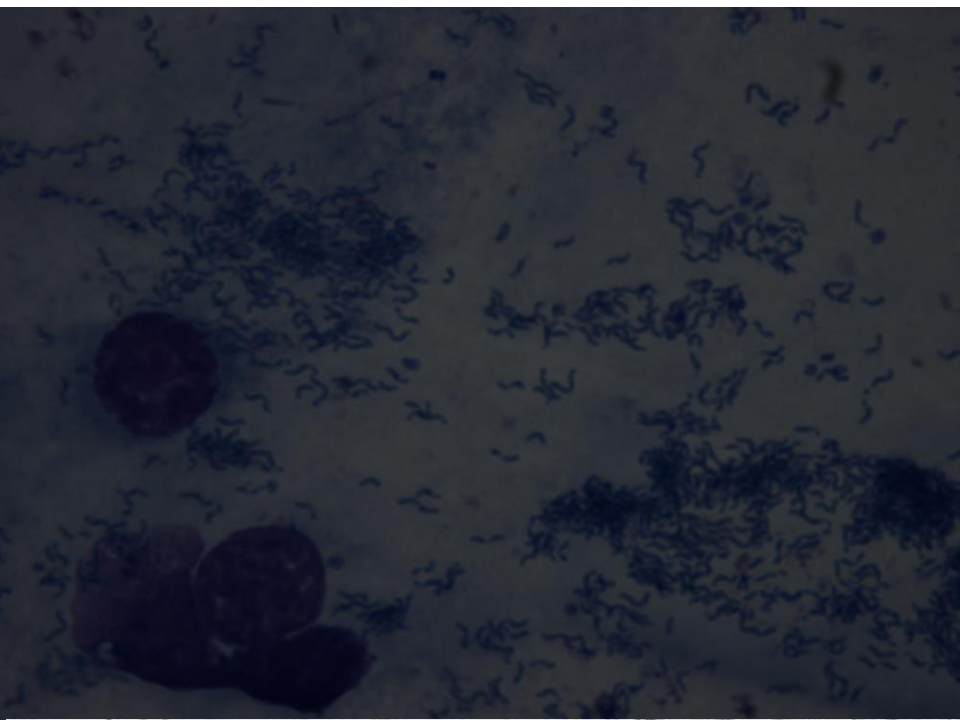
Din punct de vedere morfologic deosebim două tipuri de gastrită cronică: (Superficială, Atrofică).

Forma atrofică de gastrită cronică prezintă importanță prin modificările care o caracterizează, deoarece ele pot servi substrat morfologic pentru procese patologice mult mai grave.

Morfopatologia gastritei atrofice: Se caracterizează prin atrofia glandelor și scleroza mucoasei, hiperplazie și procese de regenerare a epitelului. În stroma mucoasei se determină infiltrație limfo-plasmocitară. Treptat epiteliul superficial devine asemănător cu cel intestinal. Acest proces de transformare se numește metaplazie intestinală sau enterolizare.

Pe fond de gastrită cronică atrofică se poate dezvolta - Ulcer gastric, sau Cancer gastric.

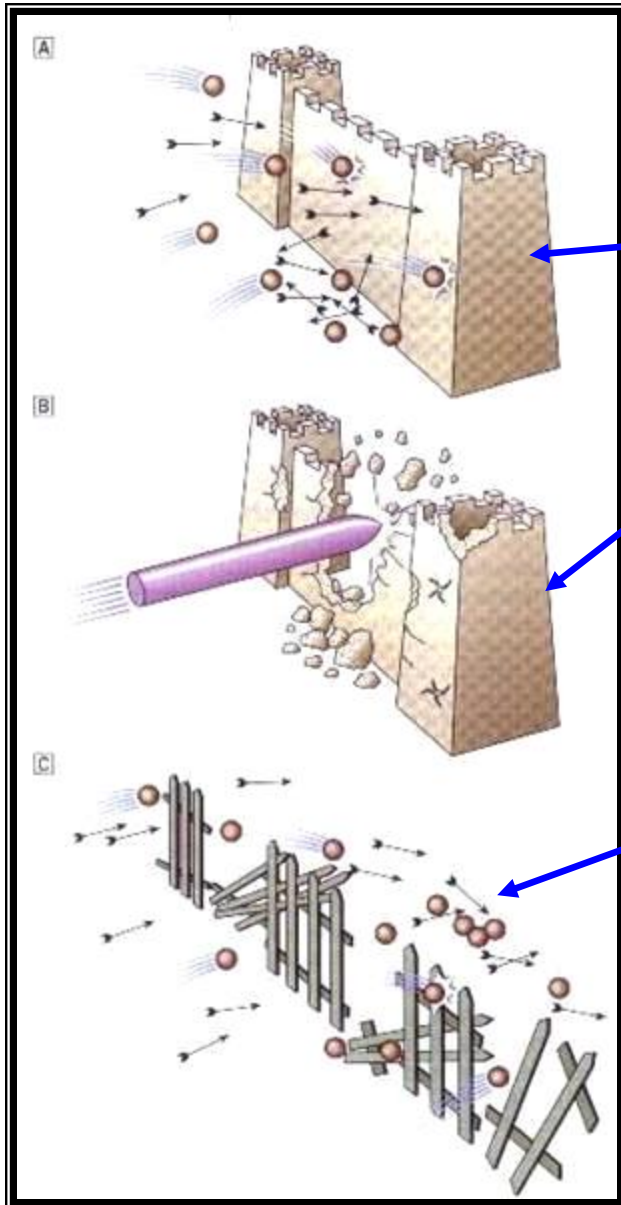




# Helicobacter pylori

- Cauzeaza 80% din ulcerule gastrice peptice
- Cauzeaza 100% din ulcerule duodenale peptice
- Cauzeaza gastrita cronica
- Cauzeaza carcinoamele gastrice
- Cauzeaza limfoame

# Patogeneza



Normala

Factor agresiv de atac  
- Hiperacidite

Protectie diminata

- Helicobacter pilori
- Stresul, medicamente, tabagismul

# GASTRITA

- **AUTOIMMUNA (10%)**
- **Anticorpi contra →**
  - **Enzimelor producatoare de acid**
  - **Receptori Gastrinici**
  - **Factorul intrinsec**

# GASTROPATIA HIPETROFICA

**Proeminente rugoase**

**Lipsa inflamatiei**

**Hiperplazia mucoasei**

# GASTROPATIA HIPETROFICA

- Boala *Ménétrier disease* - CMV, H. Pylori,
- *Gastropatia hipertrofica-hipersecretorie* , hiperplazia celulelor parietale si principaledin glandele gastrice (gastrina nivel normal)
- *Hiperplazia glandelor gastrice secundar la hipersecretia gastrinei, in cadrul gastrinomului (Zollinger-Ellison syndrome)*

**BOALA ULCEROASĂ** - este o maladie cronică cu evoluție ciclică, unde elementul principal îl constituie ulcerul recidivant gastric sau duodenal.

*Etiopatogeneza:*

- Tulburări la nivelul sistemului hipotalamo-hipofizar cu excitarea centrelor nervului vag, intensificarea factorului acido-peptic și motoric.
- Factori alimentari.
- Factori ereditari, predispunere către această maladie.
- Agenți infecțioși, cum ar fi *Helicobacter Pilyori* (acest agent a fost depistat în 90-100% cazuri la bolnavii cu ulcer duodenal și în circa 70 – 80% cazuri la cei cu ulcer gastric).

Localizarea ulcerului gastric: Frecvent se întâlnește în Porțiunea pilorică, Curbatura mică, Porțiunea cardială a stomacului.

Localizarea ulcerului duodenal: Peretele anterior și cel posterior al bulbului duodenal, Aici uneori întâlnim 2 ulcere concomitent situate visa-vi, imagine în oglindă.



## *Morfopatologia ulcerului cronic.*

**Macroscopic:** De regulă ulcerul prezintă un defect cu formă rotundă sau ovală, dimensiunile circa 1 cm. în diametru. Marginile și fundul ulcerului sunt indurate. Marginea proximală este abruptă, escavată, ea acoperă parțial defectul; pe când cea distală – are aspect de terasă. Aceste caracteristici sunt condiționate de peristaltică și au importanță practică. Pliurile mucoasei sunt orientate radiar, convergent spre ulcer.

**Microscopic:** *Ulcerul cronic în perioada de remisie* prezintă țesut conjunctiv fibros în margini și regiunea fundului care este acoperit cu epiteliu fără glande. Vasele sangvine din regiunea ulcerului au pereții îngroșați, lumenul îngustat, adesea obliterat.

*Ulcerul cronic în perioada de acutizare* – este supus necrozei fibrinoide. În regiunea fundului și marginilor defectului sub stratul necrotic e situată o zonă de țesut de granulație, mai profund – țesut fibros cicatricial. În pereții vaselor de aici întâlnim necroză fibrinoidă, în lumen trombi. Dacă perioada de acutizare trece în remisie – inflamația deminuează, țesutul de granulație se maturizează și trece în țesut fibros, ulcerul se poate epiteliza din nou. Însă vasele sangvine afectate se sclerozează, se obliterează și în acest mod trofica se înrăutățește din ce în ce mai mult cu fiecare acutizare.

**Complicații:** Printre cele mai des întâlnite și grave complicații deosebim:

*Hemoragii* (prin erodare) – se identifică prin vomă cu un conținut asemănător “zațului de cafea”, sau prin “melenă”.

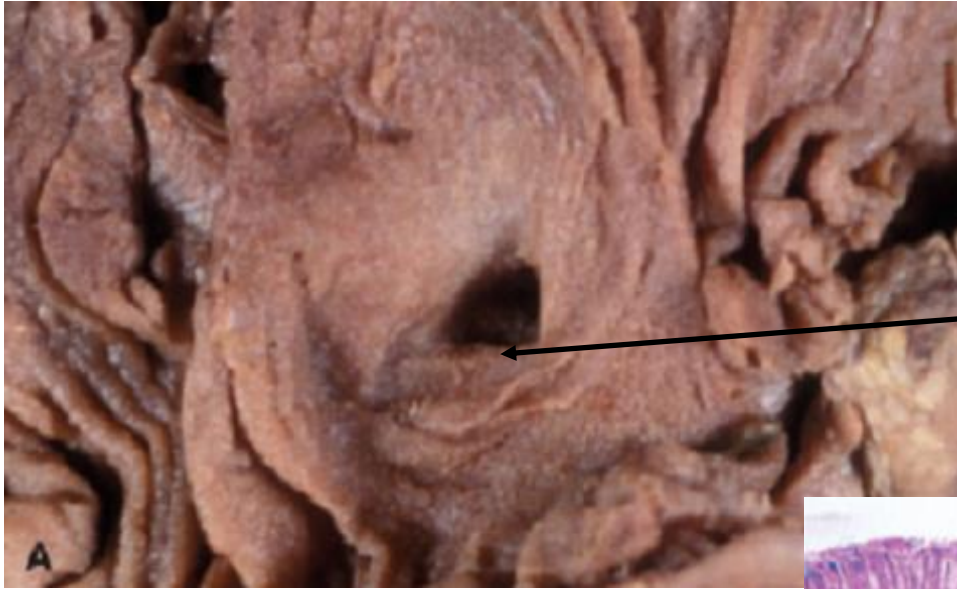
*Perforarea* ulcerului cu peritonită.

*Penetrarea* (cu alte cuvinte, are loc adîncirea ulcerului în organele și țesuturile adiacente) – omentul mic, pancreas, ligamentul hepato-duodenal, ceva mai rar în ficat, vezica biliară și colonul transvers.

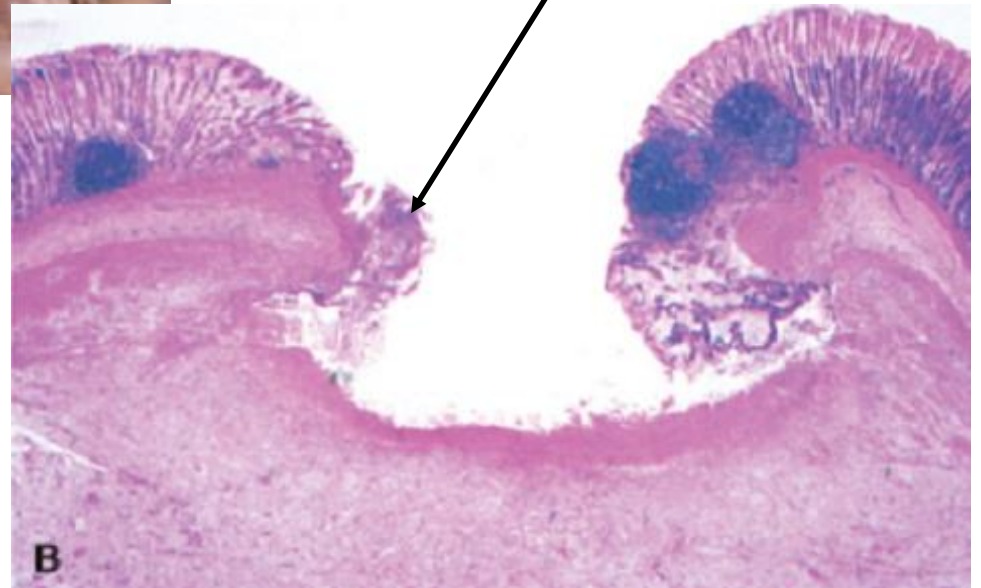*Stenoza pilorică* - îngustarea eșirii din stomac.

*Malignizarea ulcerului* gastric cronic o întâlnim după unele date în 3 – 8% din cazuri, iar ulcerul duodenal cronic se malignizează extrem de rar.

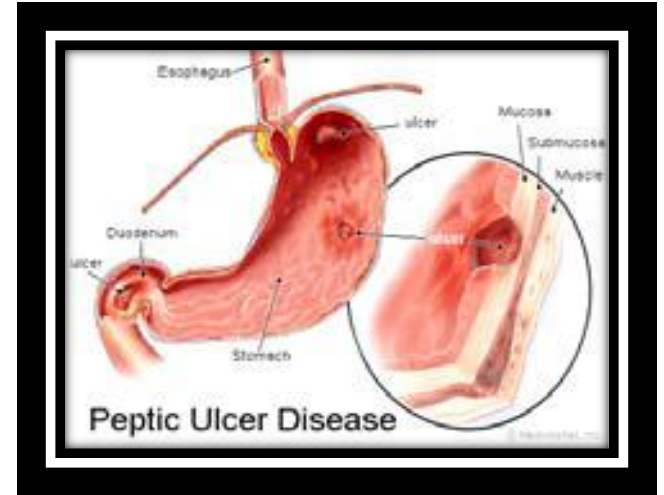
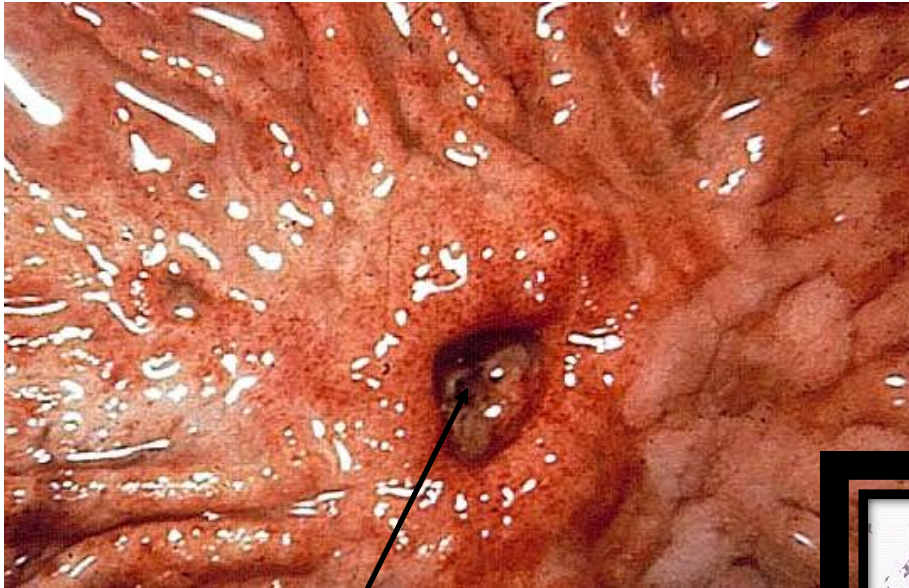
# Ulcer Duodenal Peptic



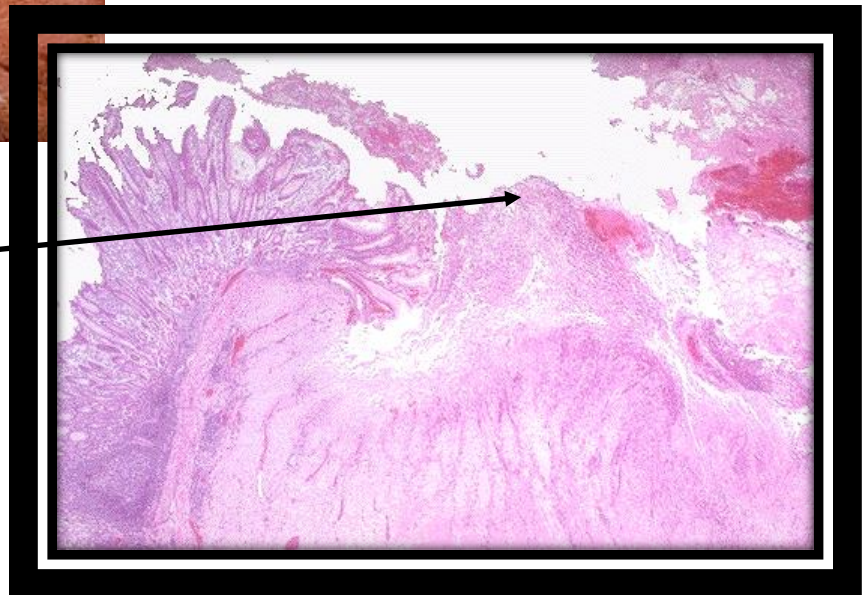
Absenta mucoasei



# Ulcer Gastric



Absenta mucoasei



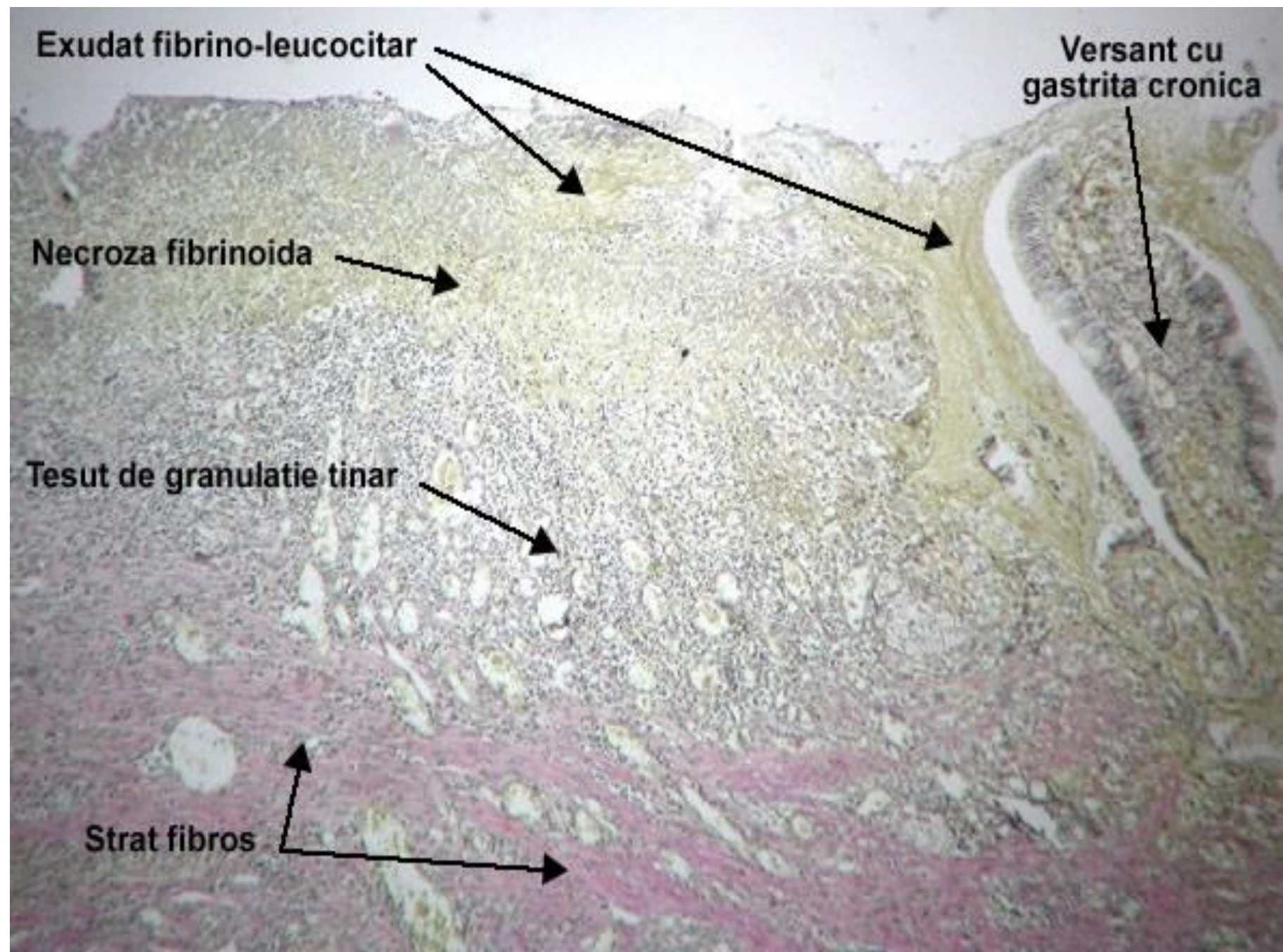
**Exudat fibrino-leucocitar**

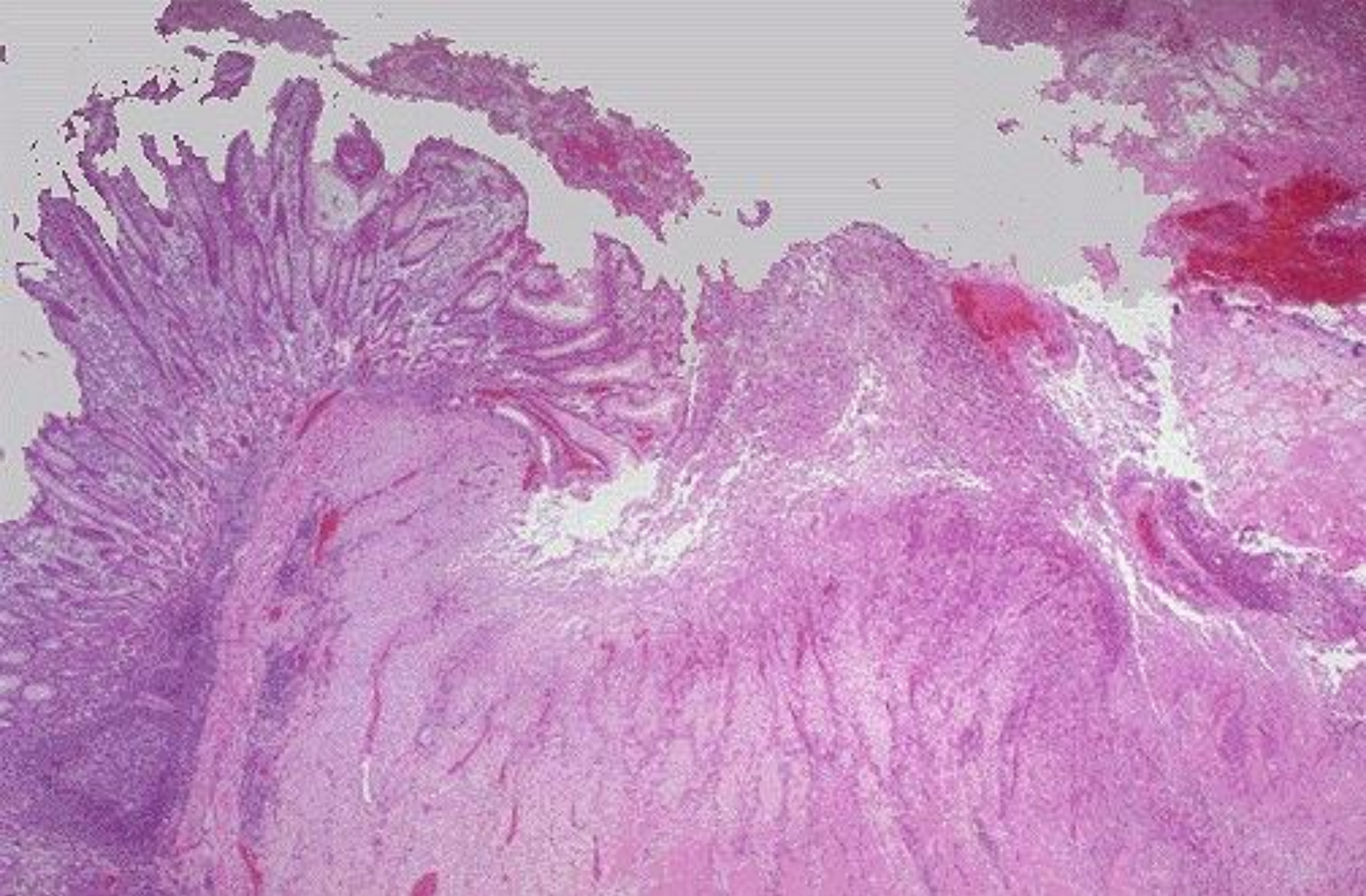
**Versant cu  
gastrita cronica**

**Necroza fibrinoida**

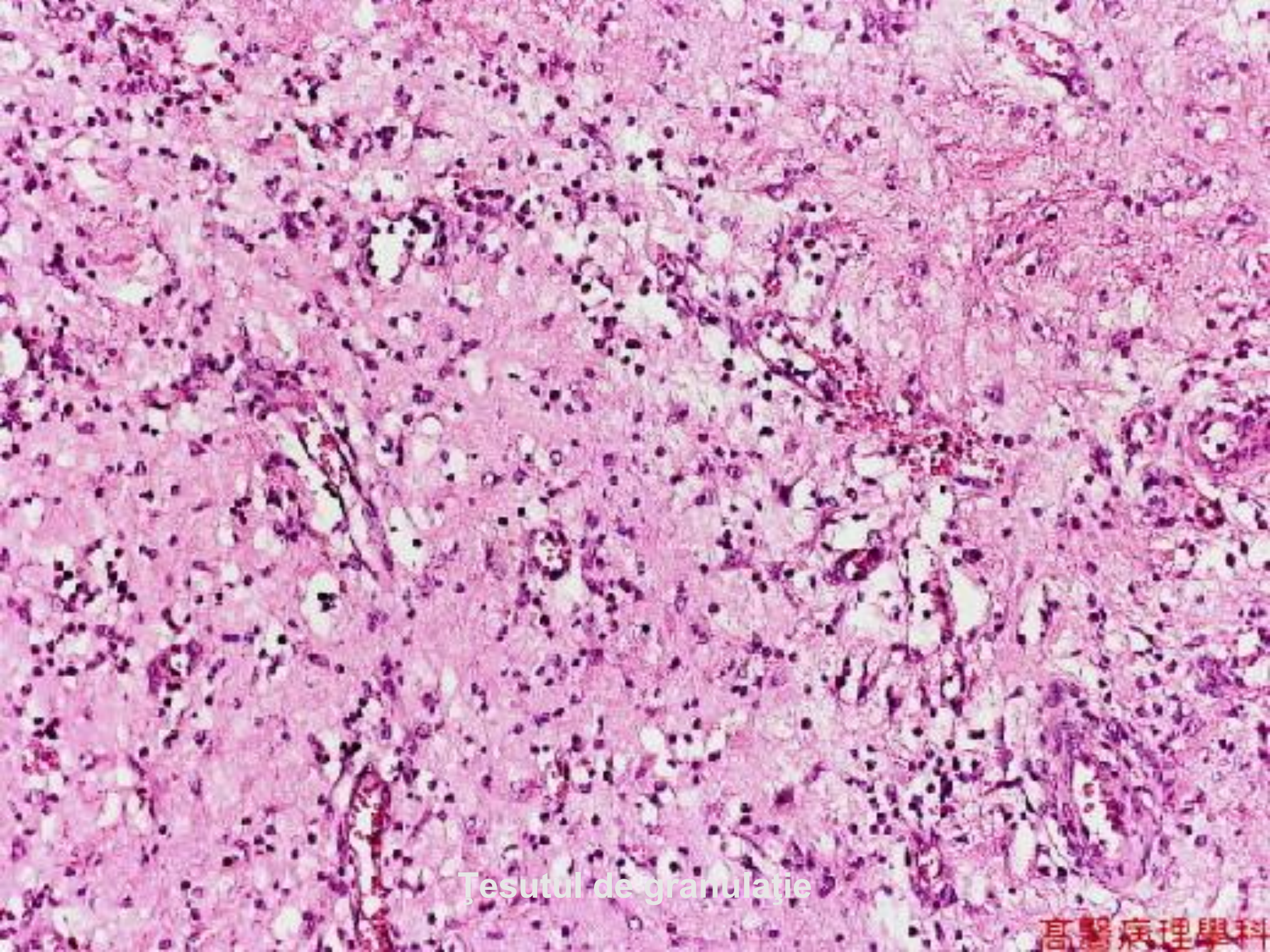
**Tesut de granulatie tinar**

**Strat fibros**



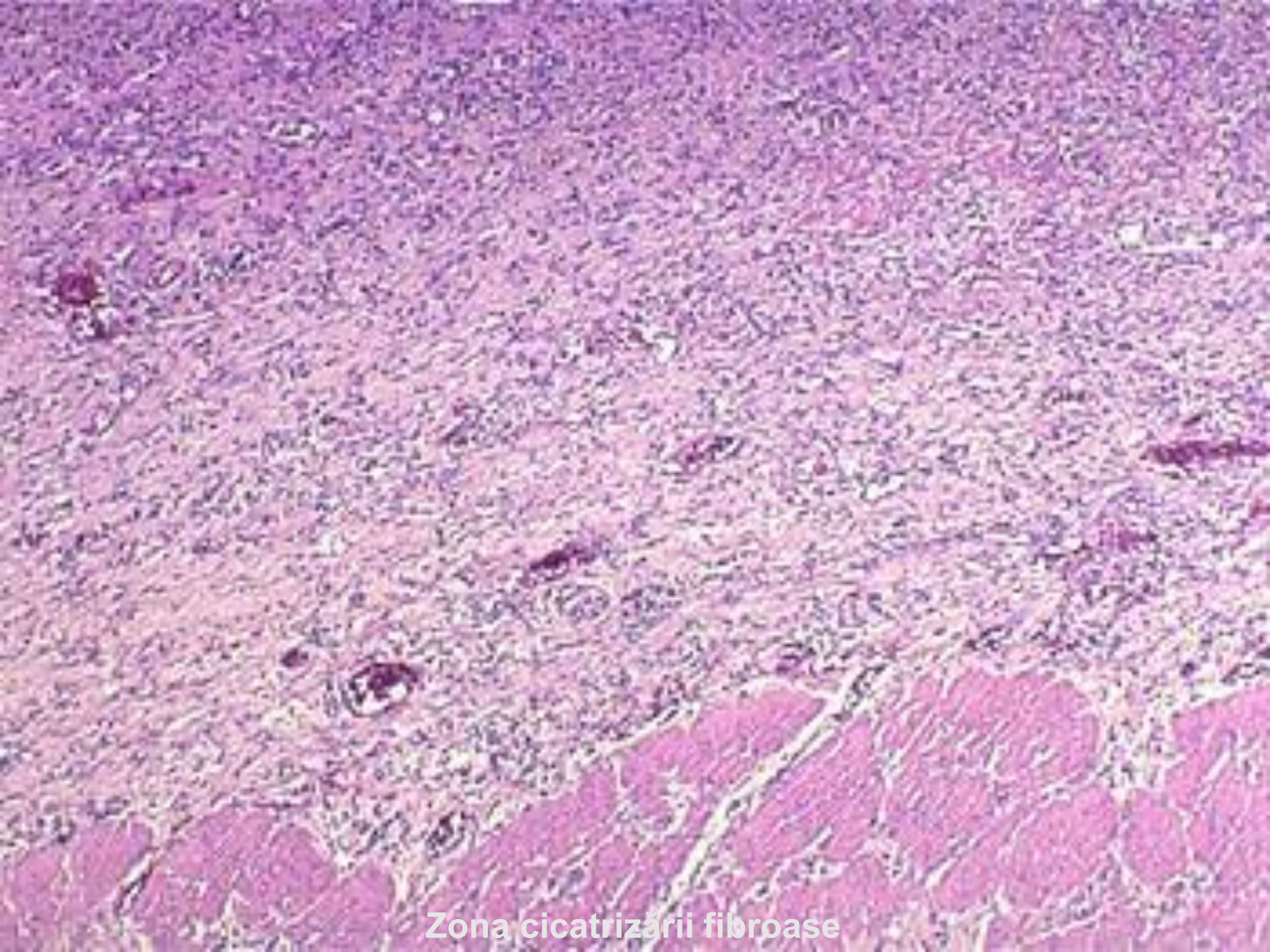


ULCER GASTRIC CRONIC ÎN ACUTIZARE.

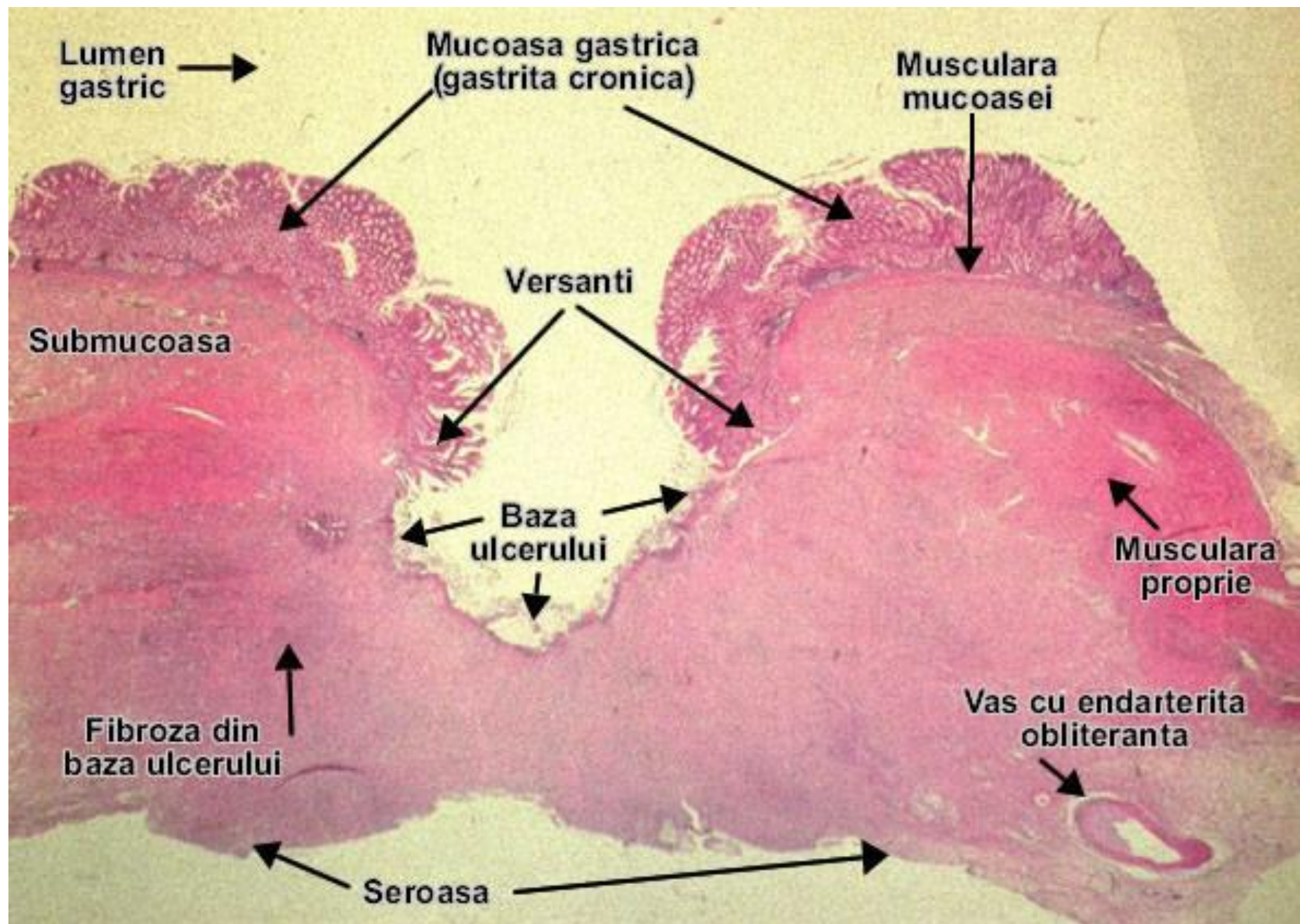


Țesutul de granulație





Zona cicatrizării fibroase



# Tumorile gastrice:

## **BENIGNE:**

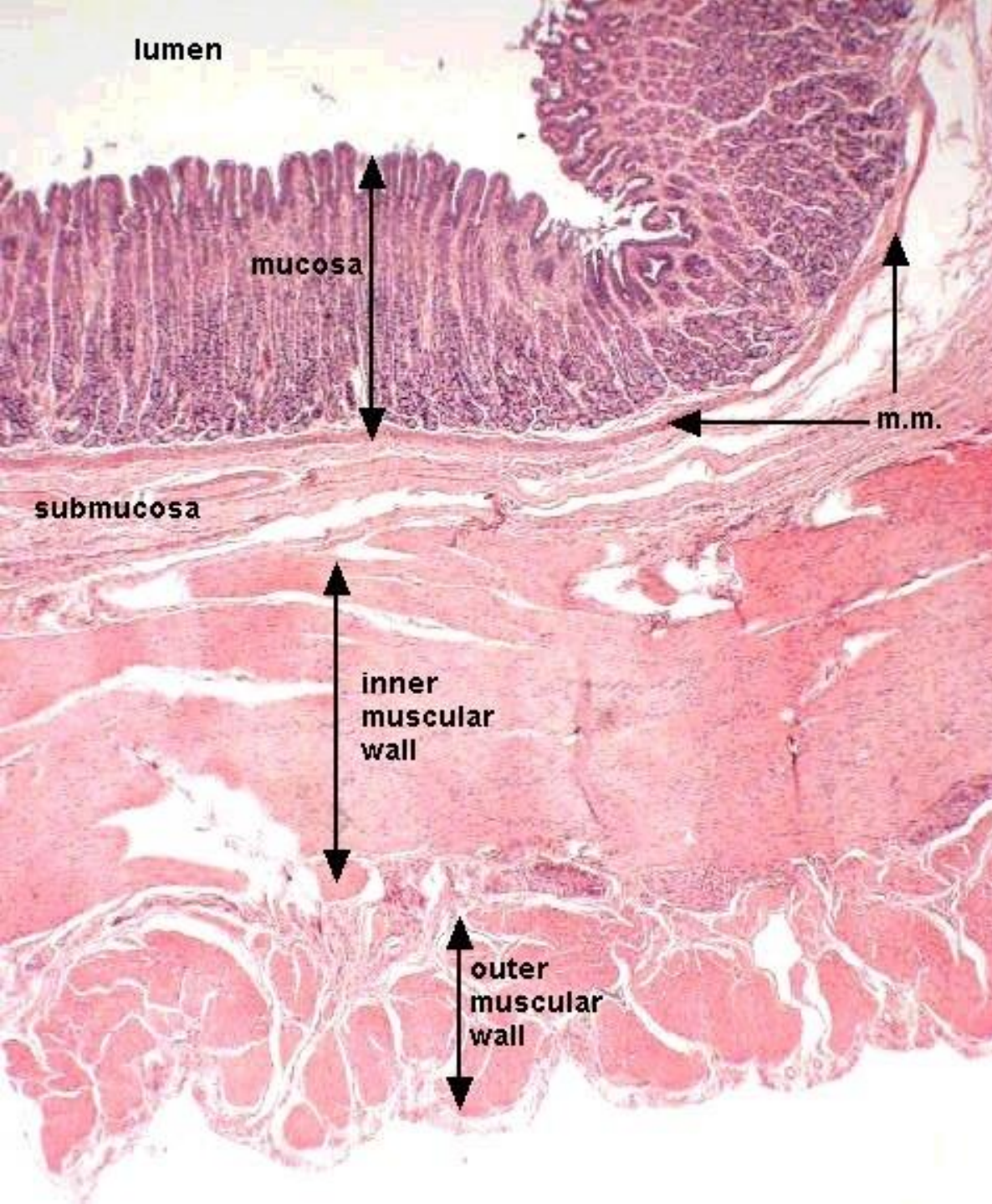
- “Polipi (HIPERPLASTICI vs. ADENOMATOSI)
- LEIOMIOAME
- LIPOAME

## **MALIGNE**

- (ADENO)-Carcinom
- LYMFOM

## **• POTENTIAL MALIGNE**

- G.I.S.T. (**G**astro-**I**ntestinal “**S**tromal” **T**umor)
- CARCINOID (NEUROENDOCRINE)



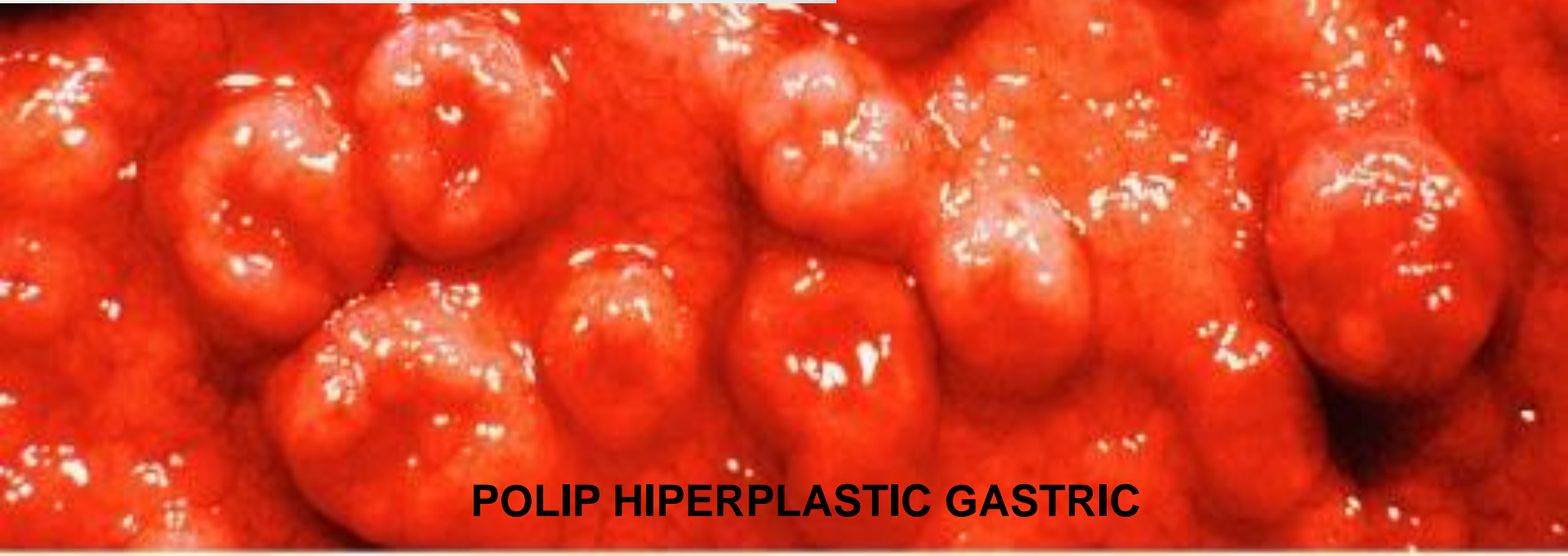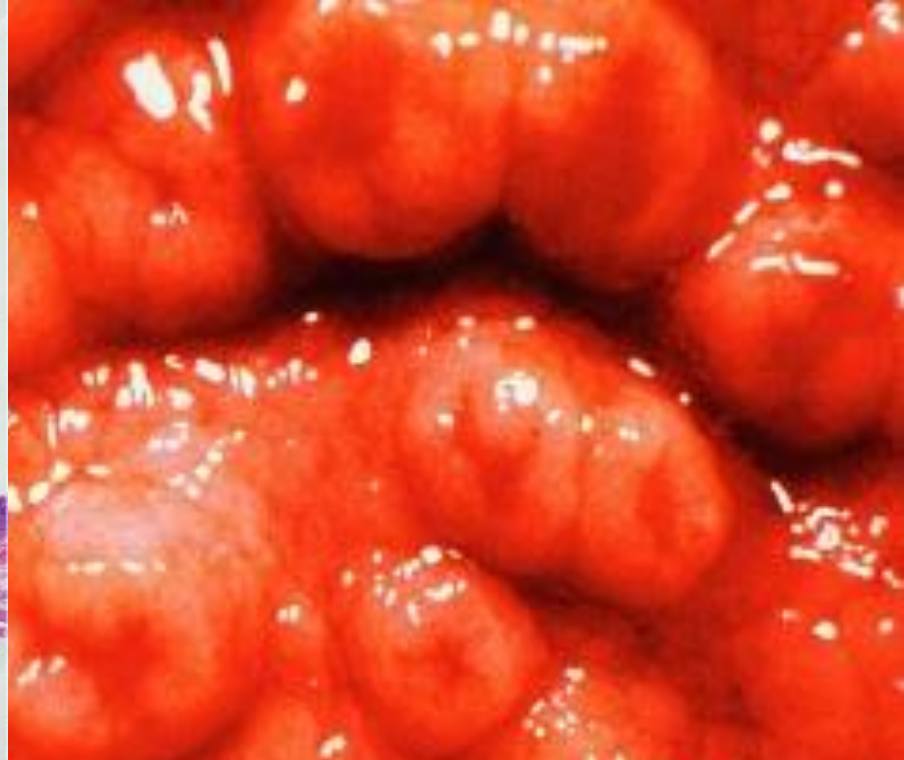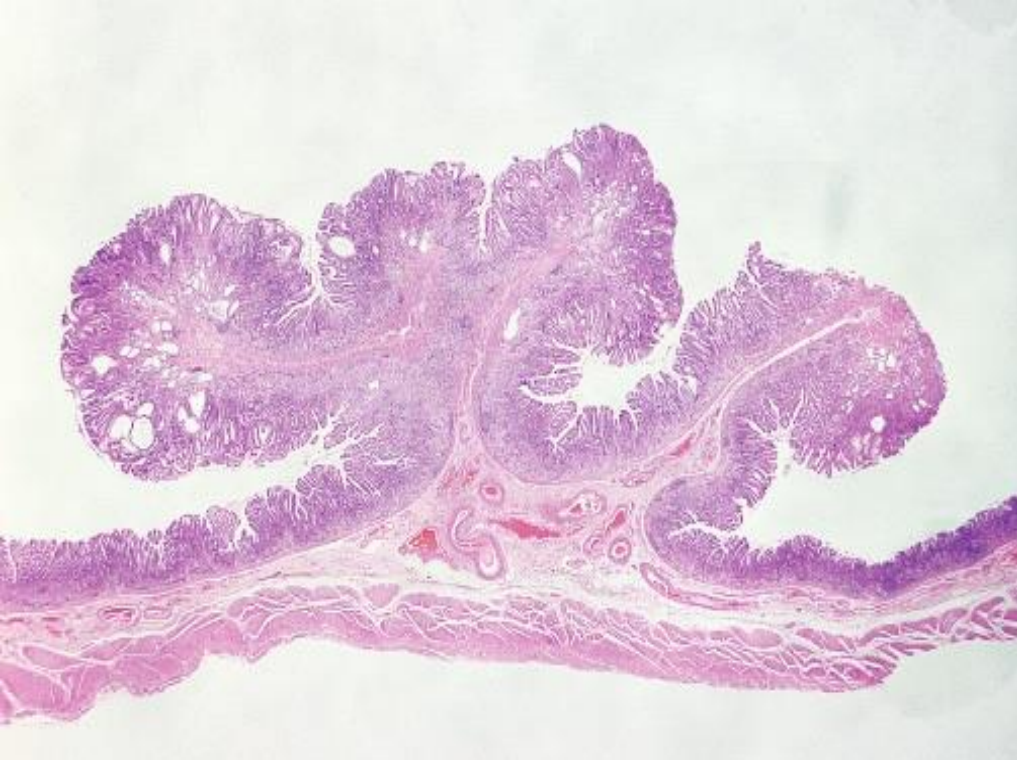
**Tumori benigne**

# **Polipi**

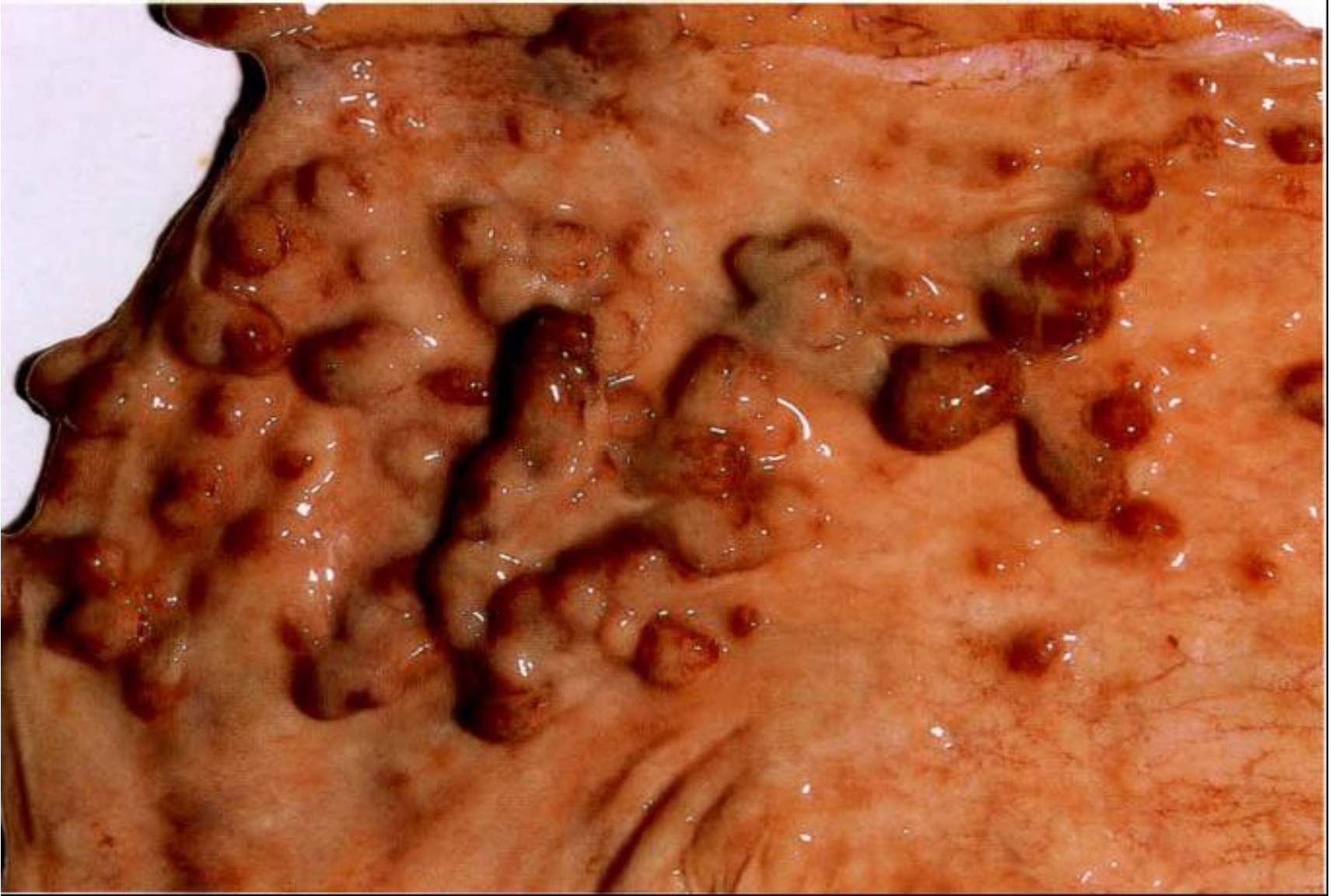**---HIPERPLASTICI**

**---Fundici**

**---ADENOMATOSI**



**POLIP HIPERPLASTIC GASTRIC**



POLIP ADENOMATOS GASTRIC

# Factori de risc a ADC

## Gastric

### **Tip Intestinal**

**Nitrati- Nitrozamine**

**H. Piloni (gastrita cronica)**

**Ulcerul gastric**

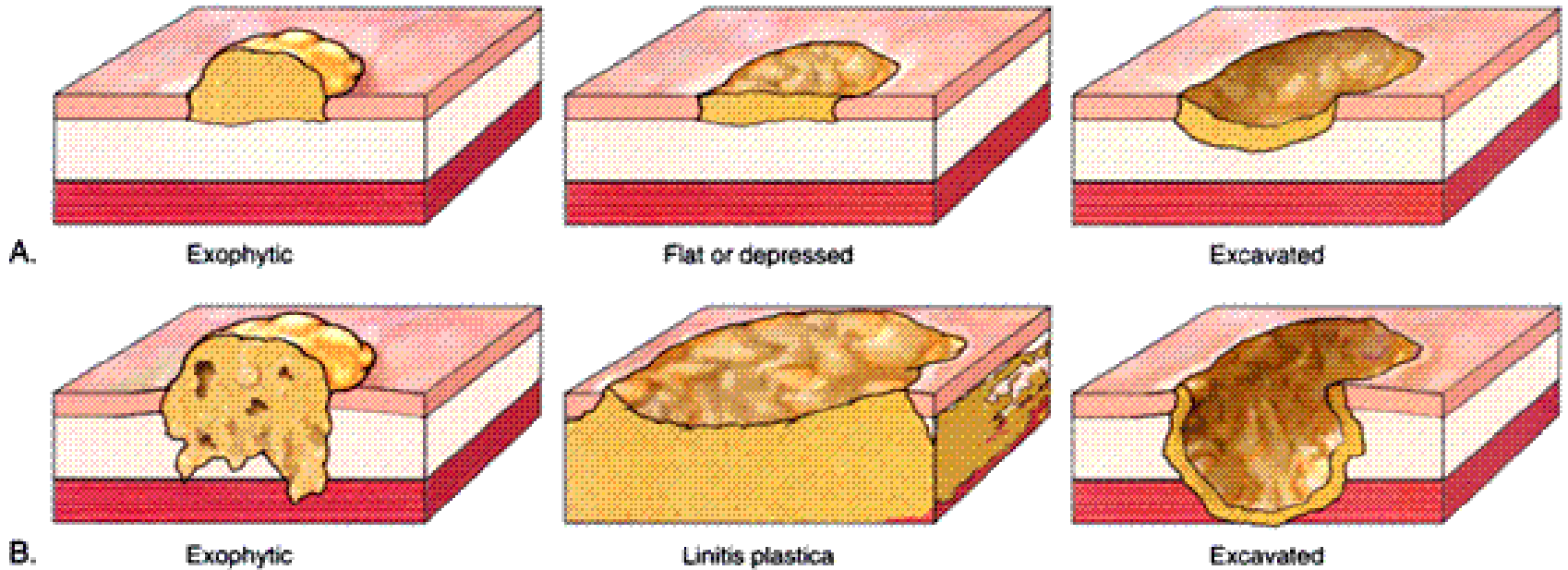
**Consumul scazut de legume si fructe (antioxidanti)**

**Excesul de sare in alimentatie**

**Legume murate, carne afumata.**

### **Tip Difuz**

# ADENOCARCINOMA GROWTH PATTERNS





# CANCERUL GASTRIC

*Stări pretumorale* – se consideră  
Ulcerul gastric cronic, Polipii adenomatoși  
sau adenomul gastric, Gastrita cronică  
atrofică.

Un rol important în morfogeneza  
cancerului gastric în are metaplazia și  
displazia epiteliului mucoasei.

## **Clasificarea:**

1. După localizare și frecvență:

- a) Piloric - peste 50% din cazuri,
- b) Curbatura mică - 25-30%,
- c) Cardia stomacului – circa 15%,

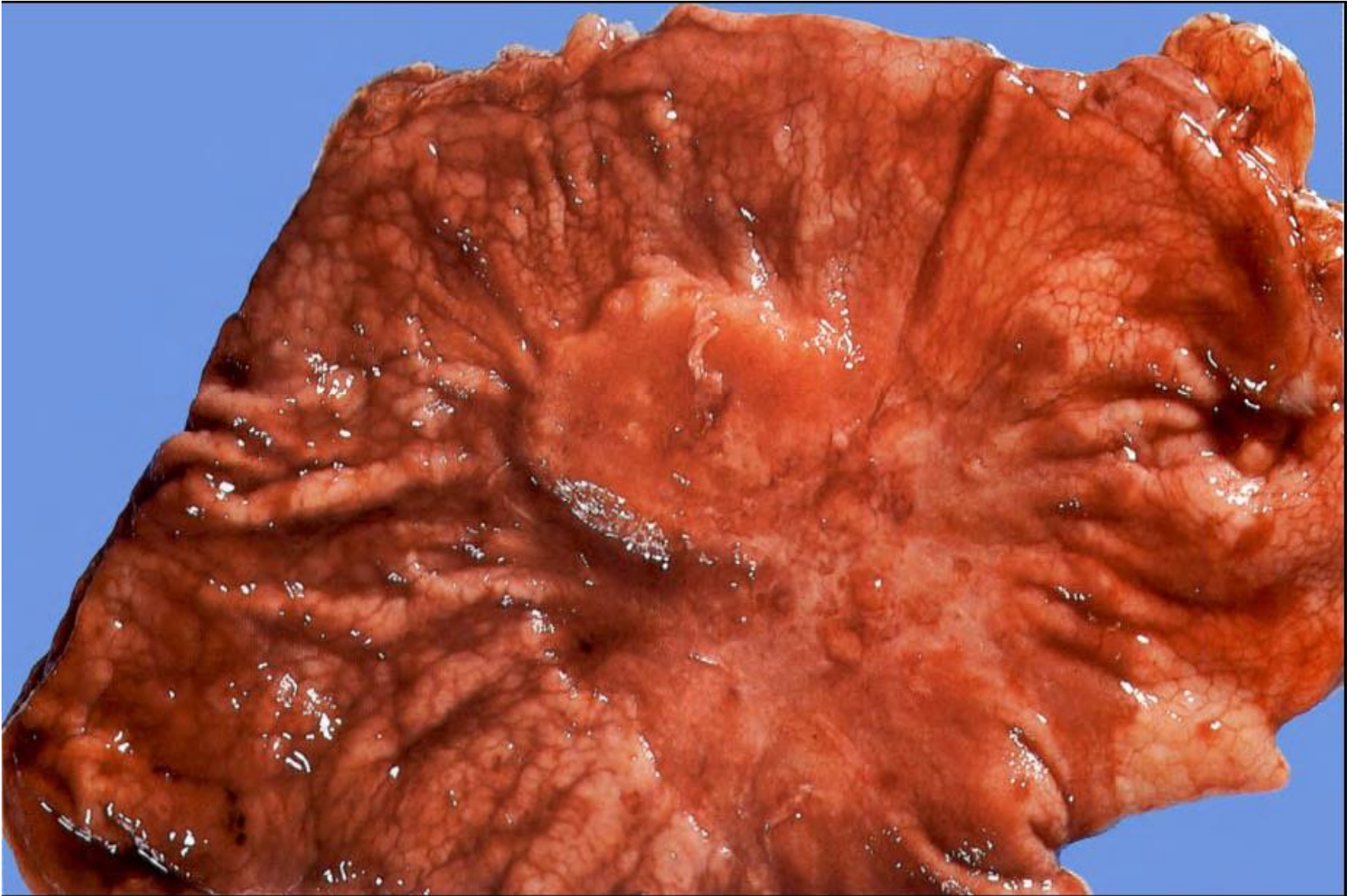2. Formele macroscopice de creștere:

- a) Exofite (Formă de placă, Polipos, Fungoid, exulcerat)
- b) Endofite (Infiltrativ-ulceros, Difuz).

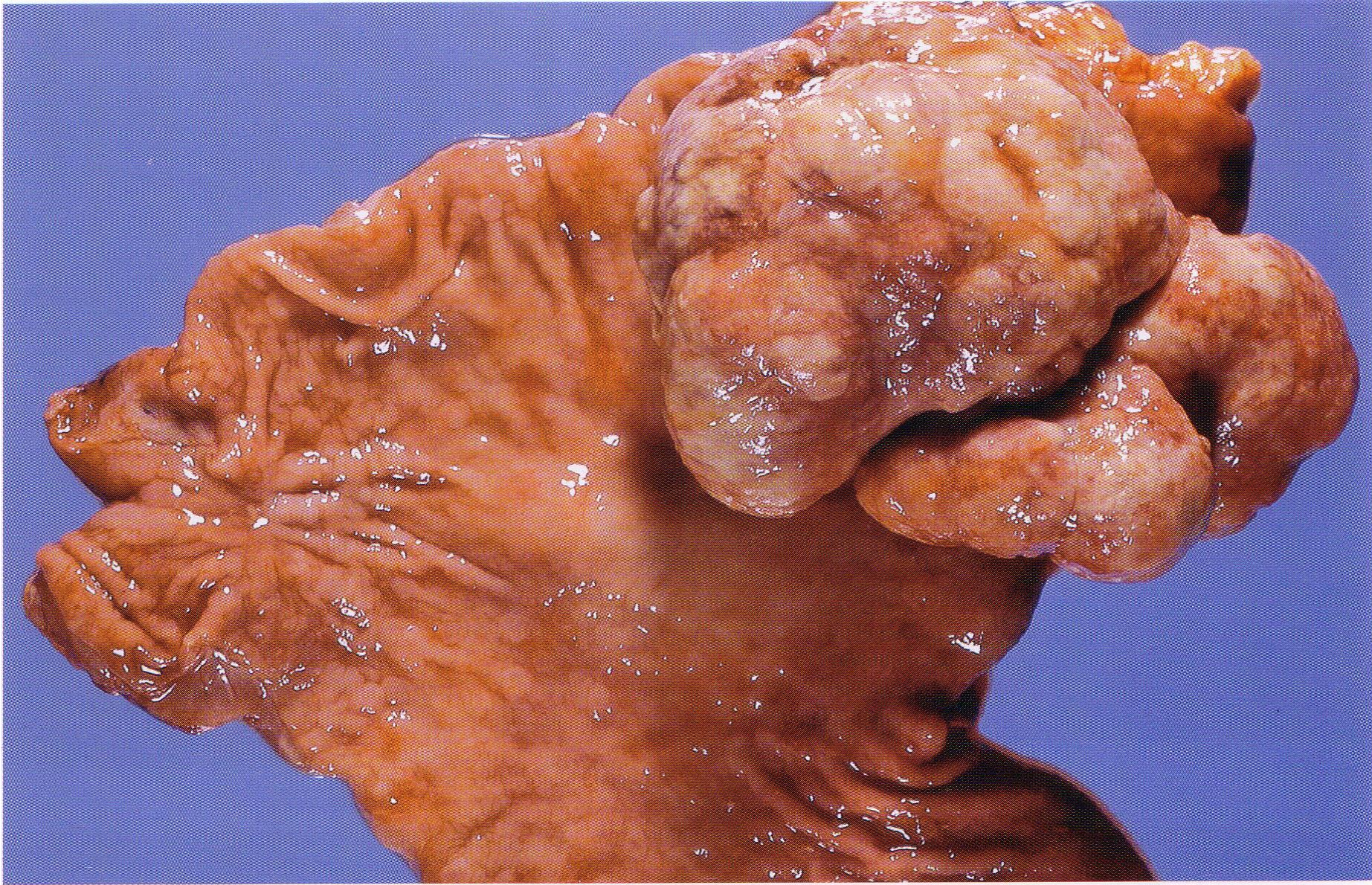Formele histologice: a) Adenocarcinom de tip intestinal

b) Cancerul nediferențiat (trabecular, schiros, mucipar din celule sub formă de "inel cu pecete").

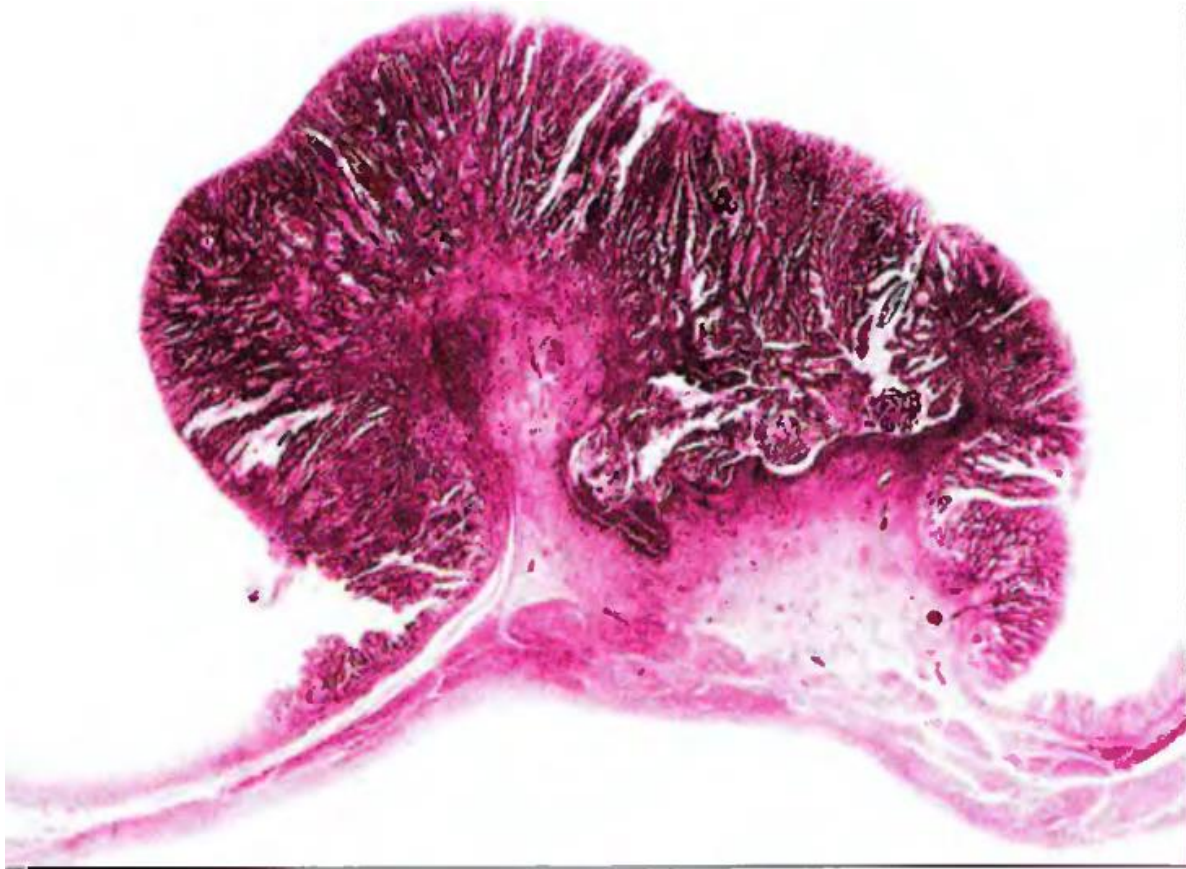- Metastazarea:
- a) Limfogenă:
    - 1) Ortogradă (în nodulii limfatici)
    - 2) Retrogradă:
      - Mt. Virhov (n/l supraclaviculari pe stînga).
      - Mt. Şnițler (n/l pararectali)
      - Mt. Krukenberg (ovare).
  - b) Hematogenă (ficat, plămîni, oase, rinichi).
  - c) Prin implantare (canceromatoza peritoneului).



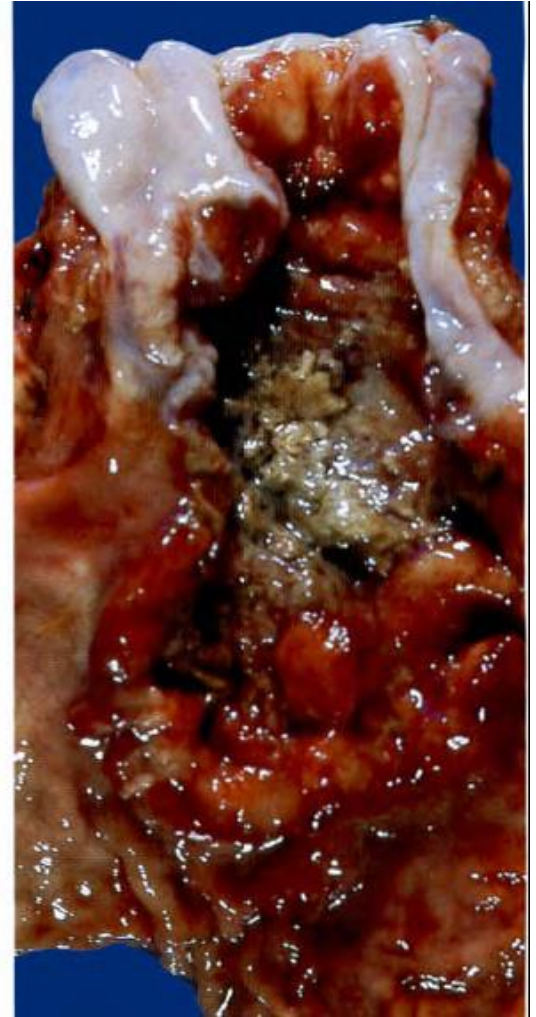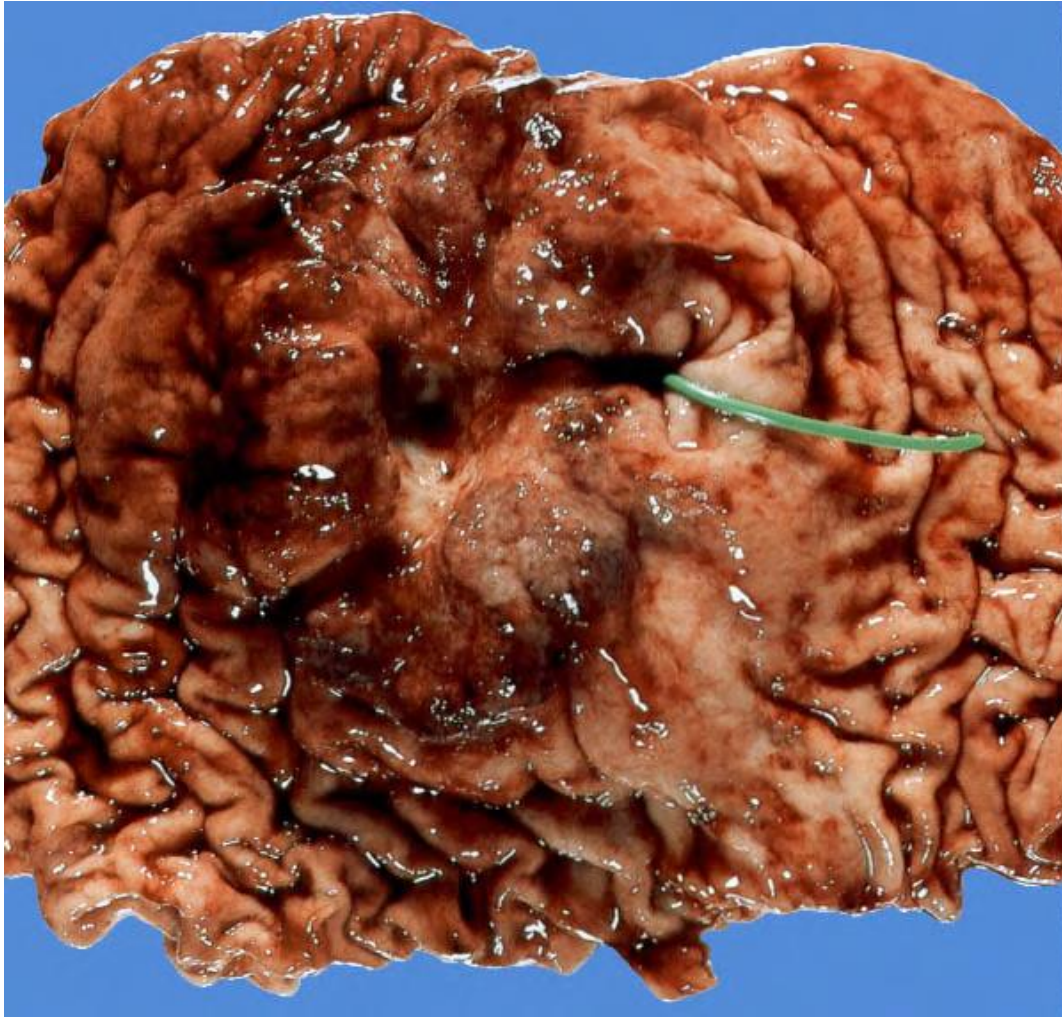
Cancer in forma de placa



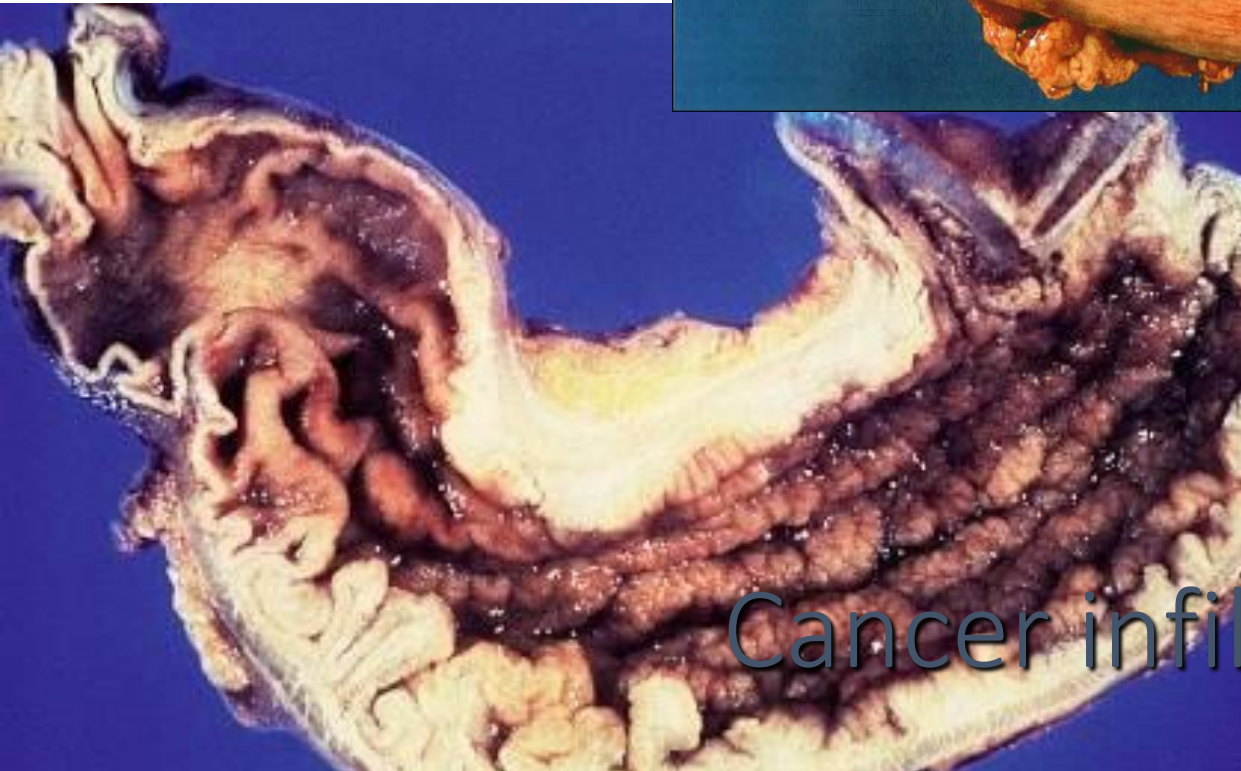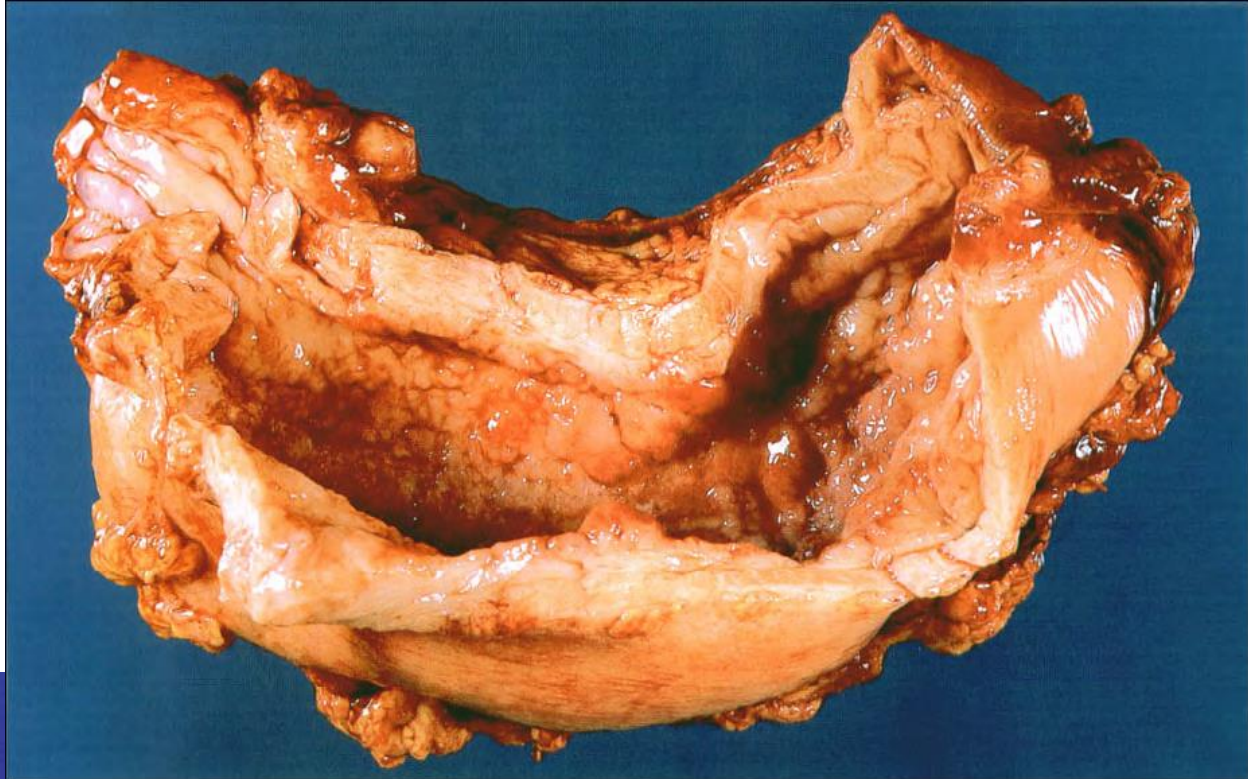
**Cancer polipos**



Cancer fungos

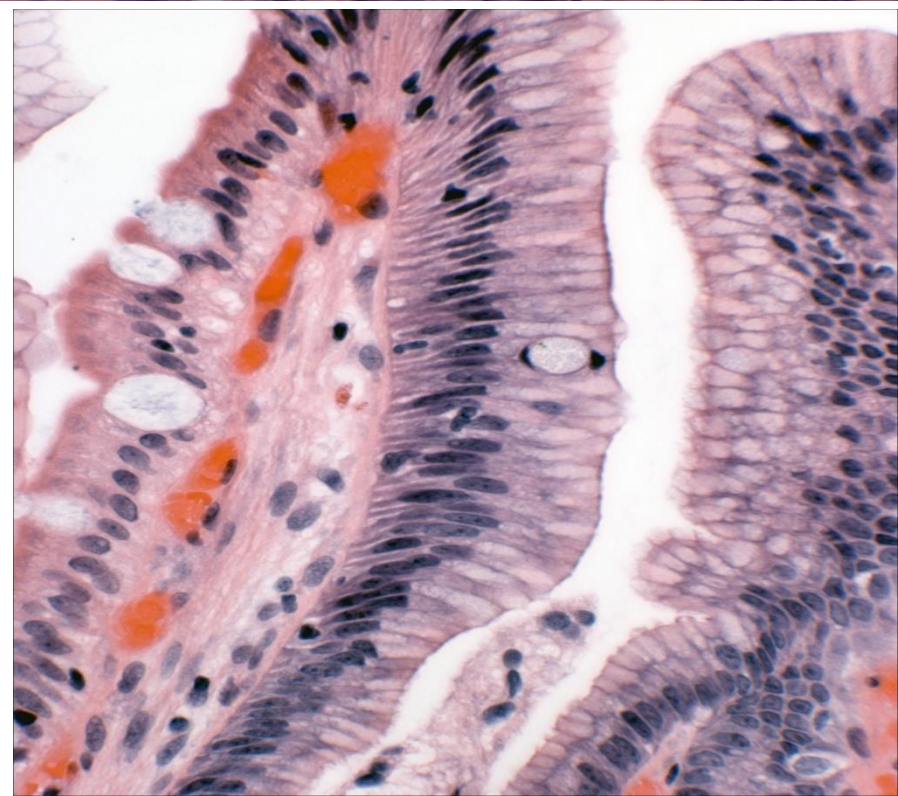
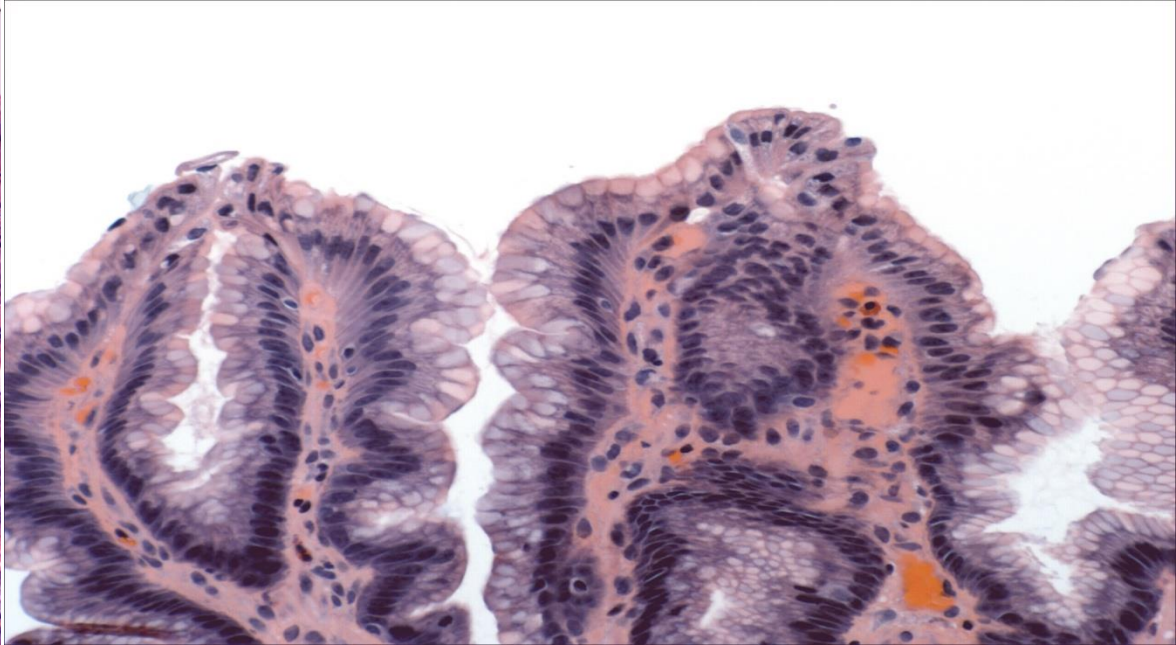
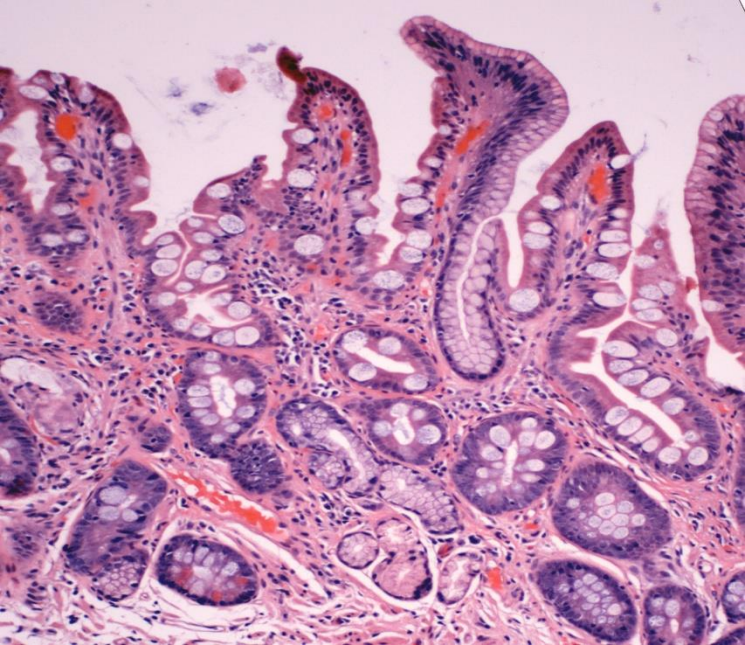


Cancer exulcerat



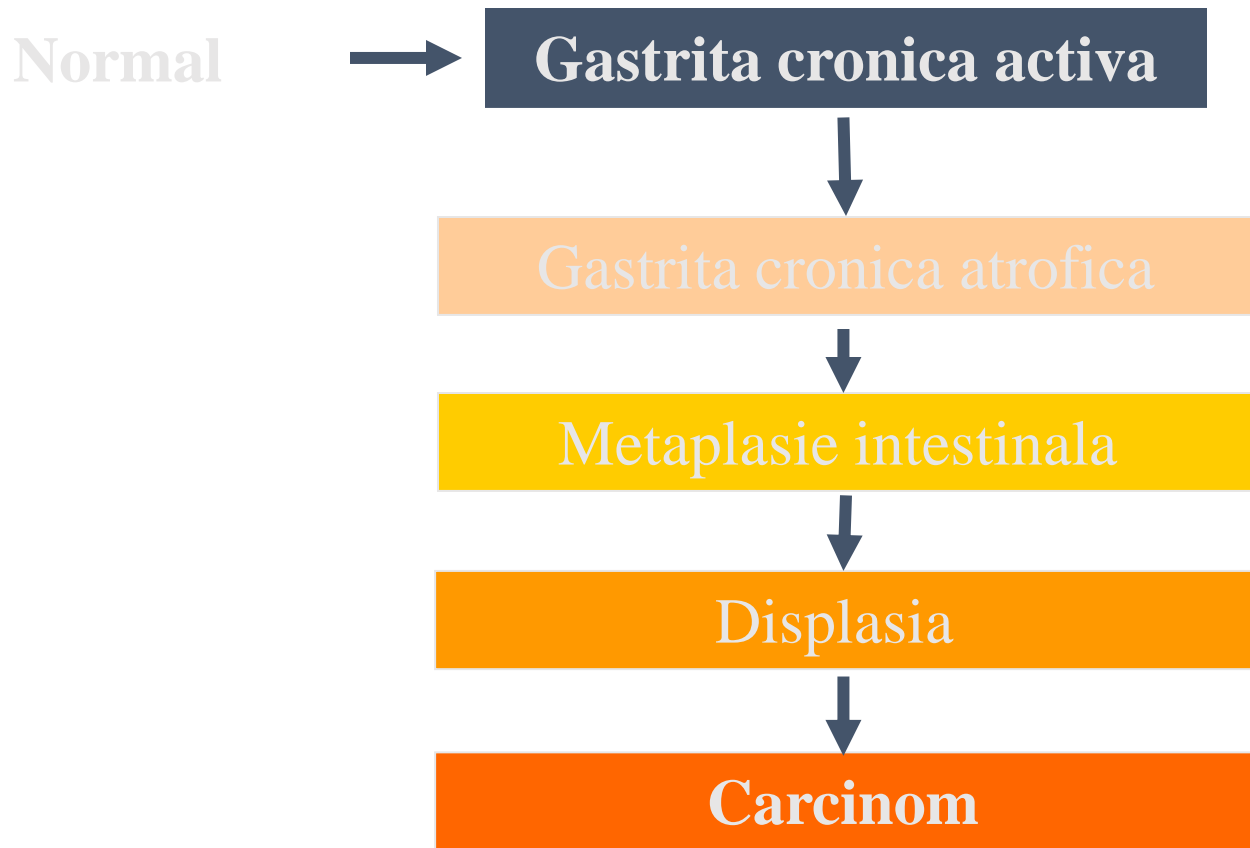
Cancer infiltrativ

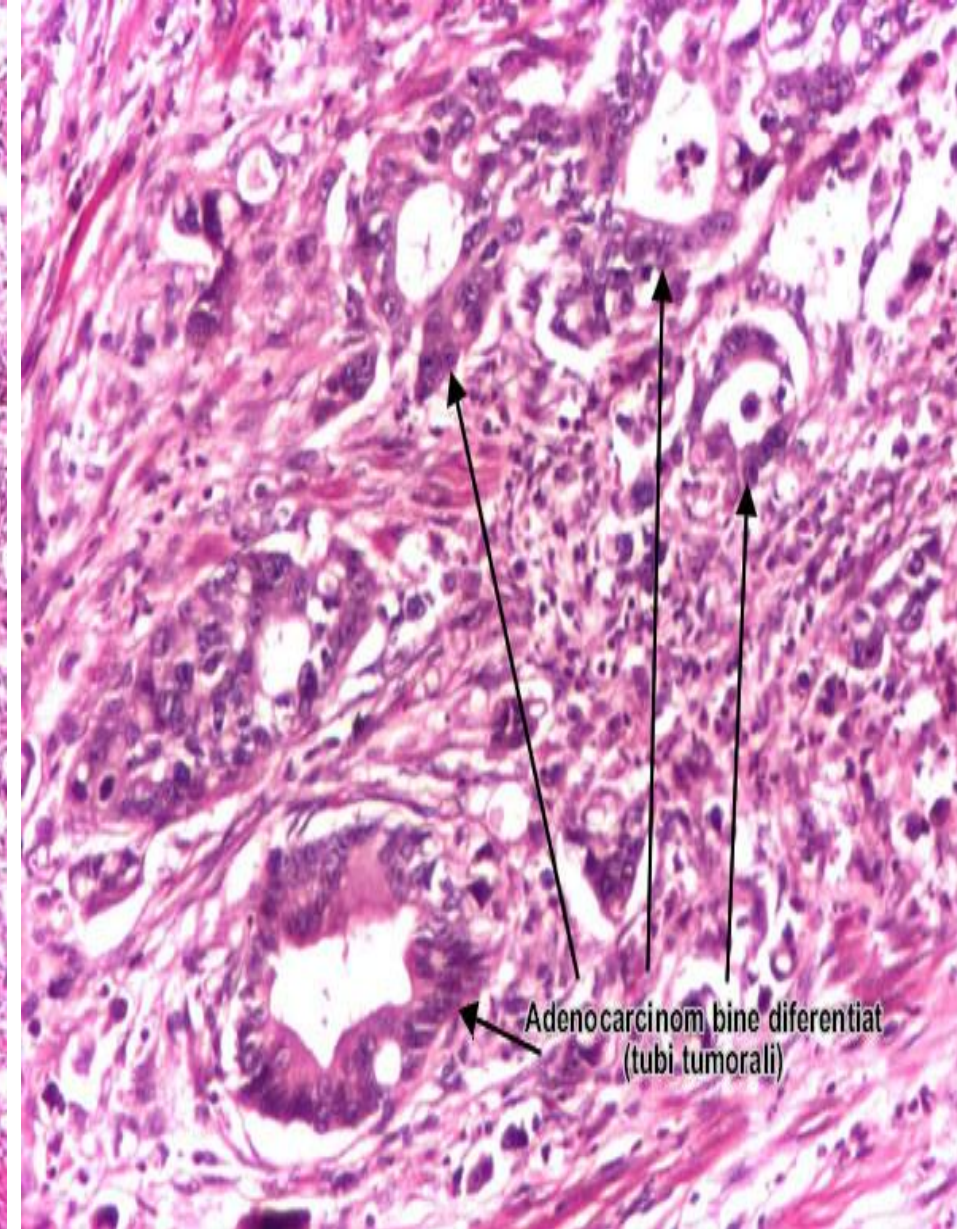
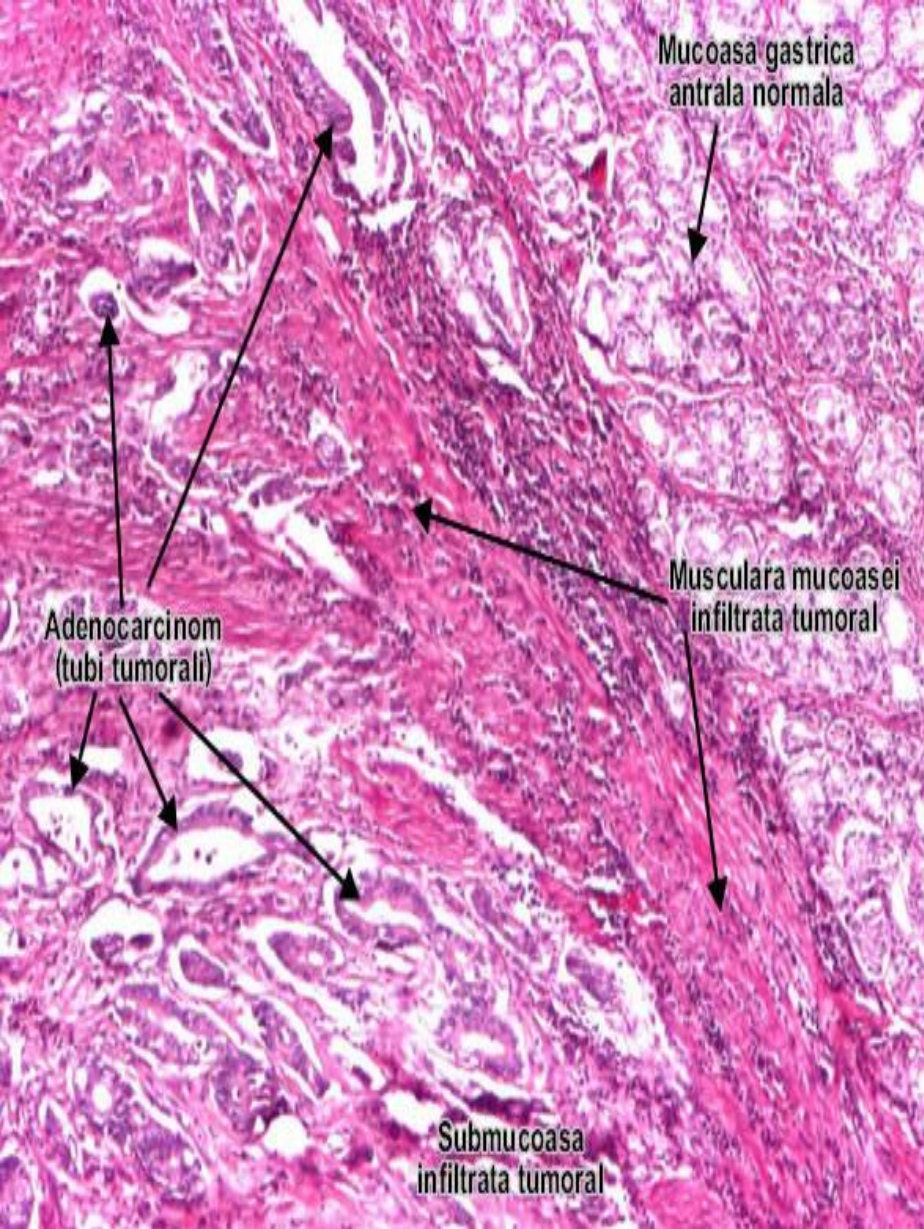




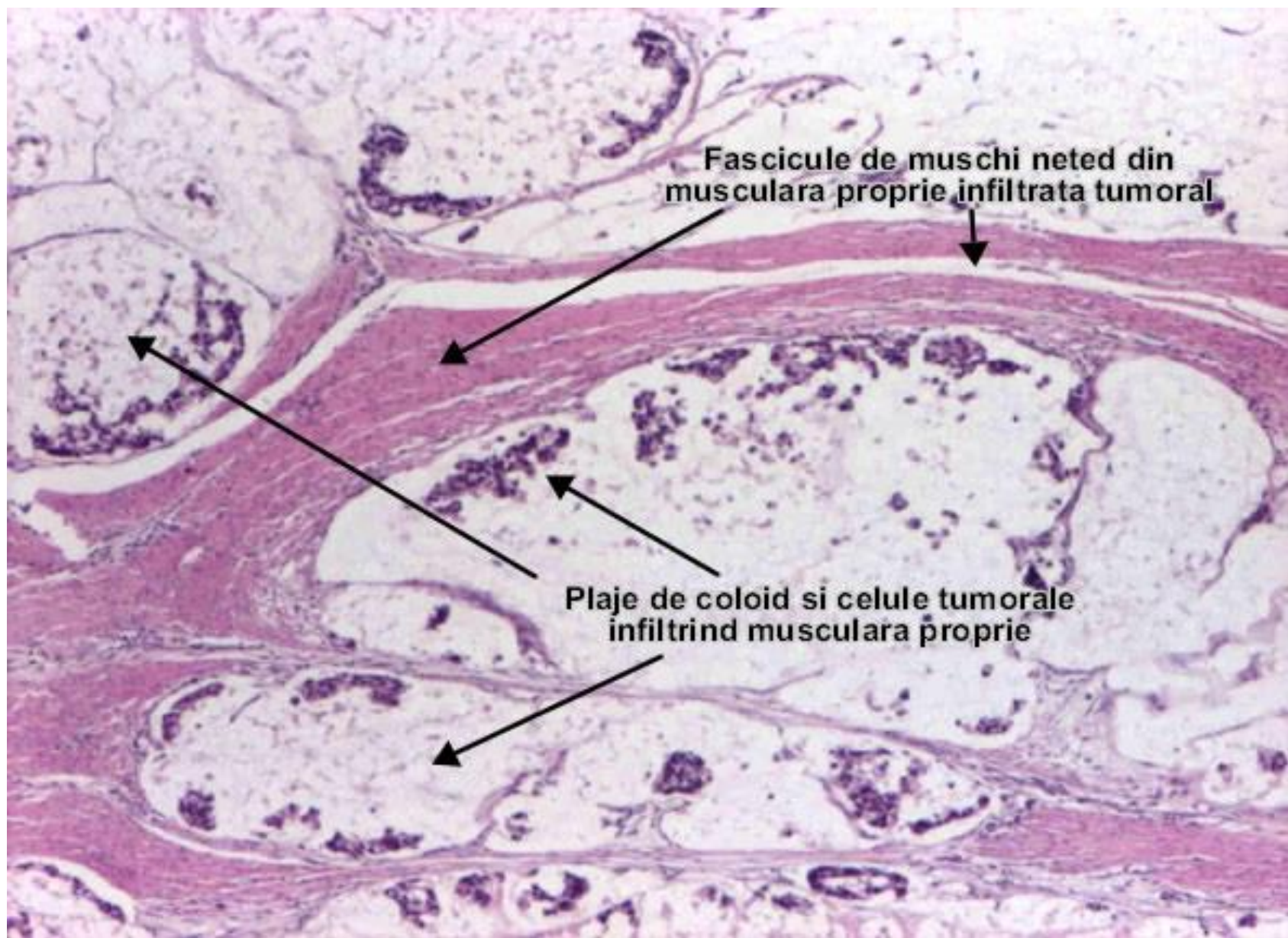
**Nu se exclude posibilitatea  
aparitiei carcinomului gastric  
*de novo*, adica fara modificari  
displazice si metaplazice  
preexistente.**

# Carcinomul gastric de tip intestinal, evolutia pe trepte.

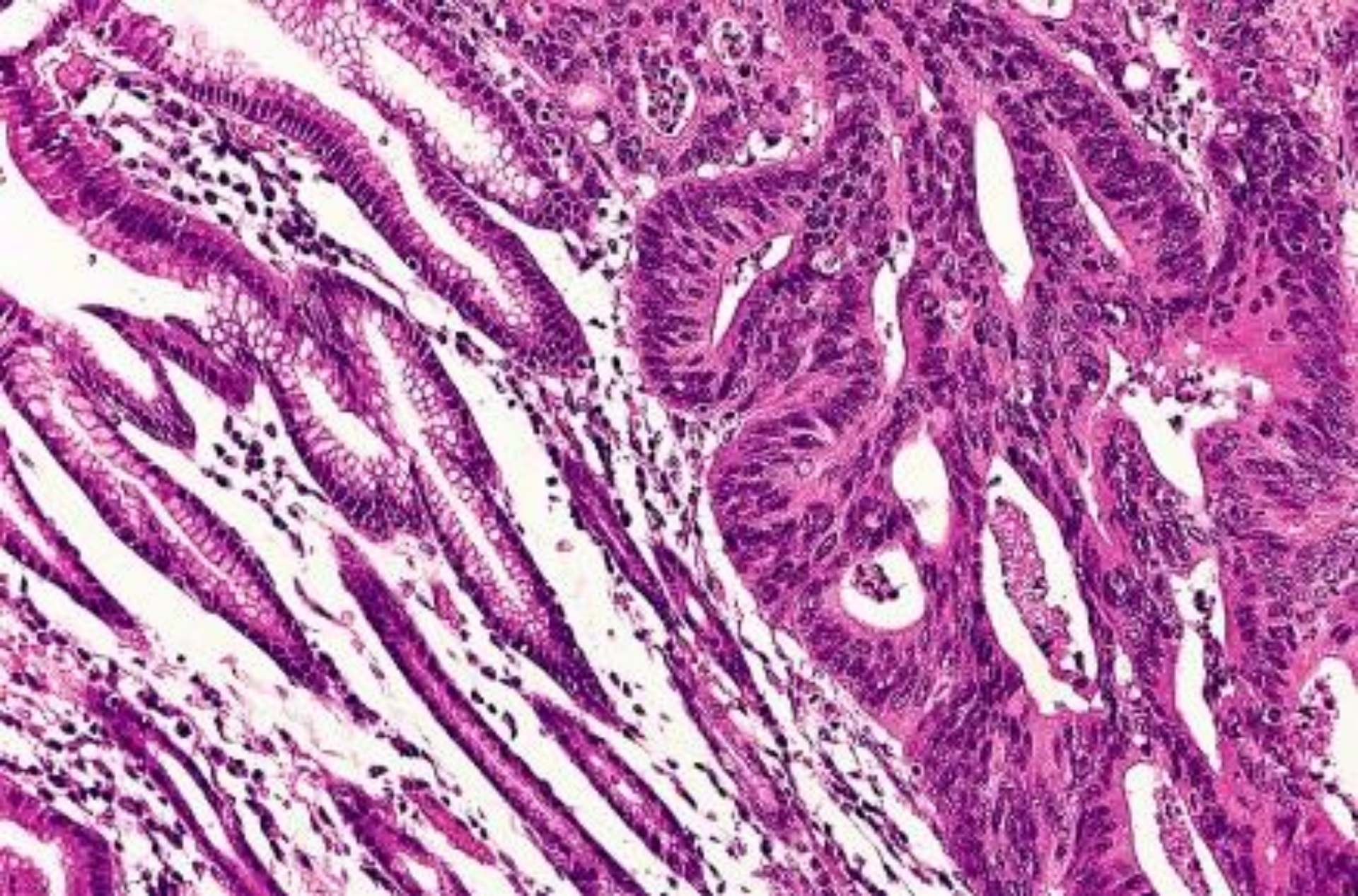




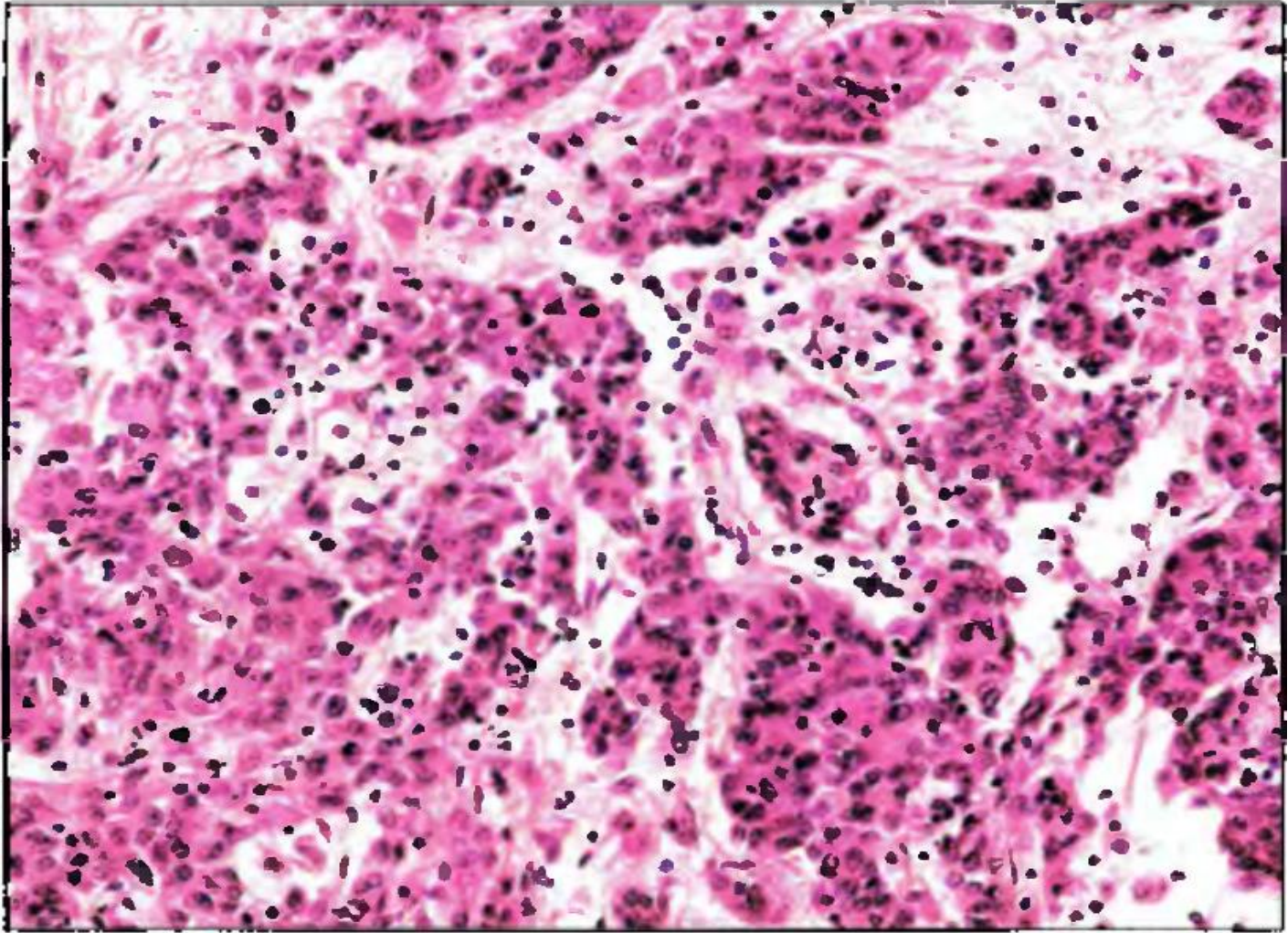
**ADENOCARCINOM tubular**



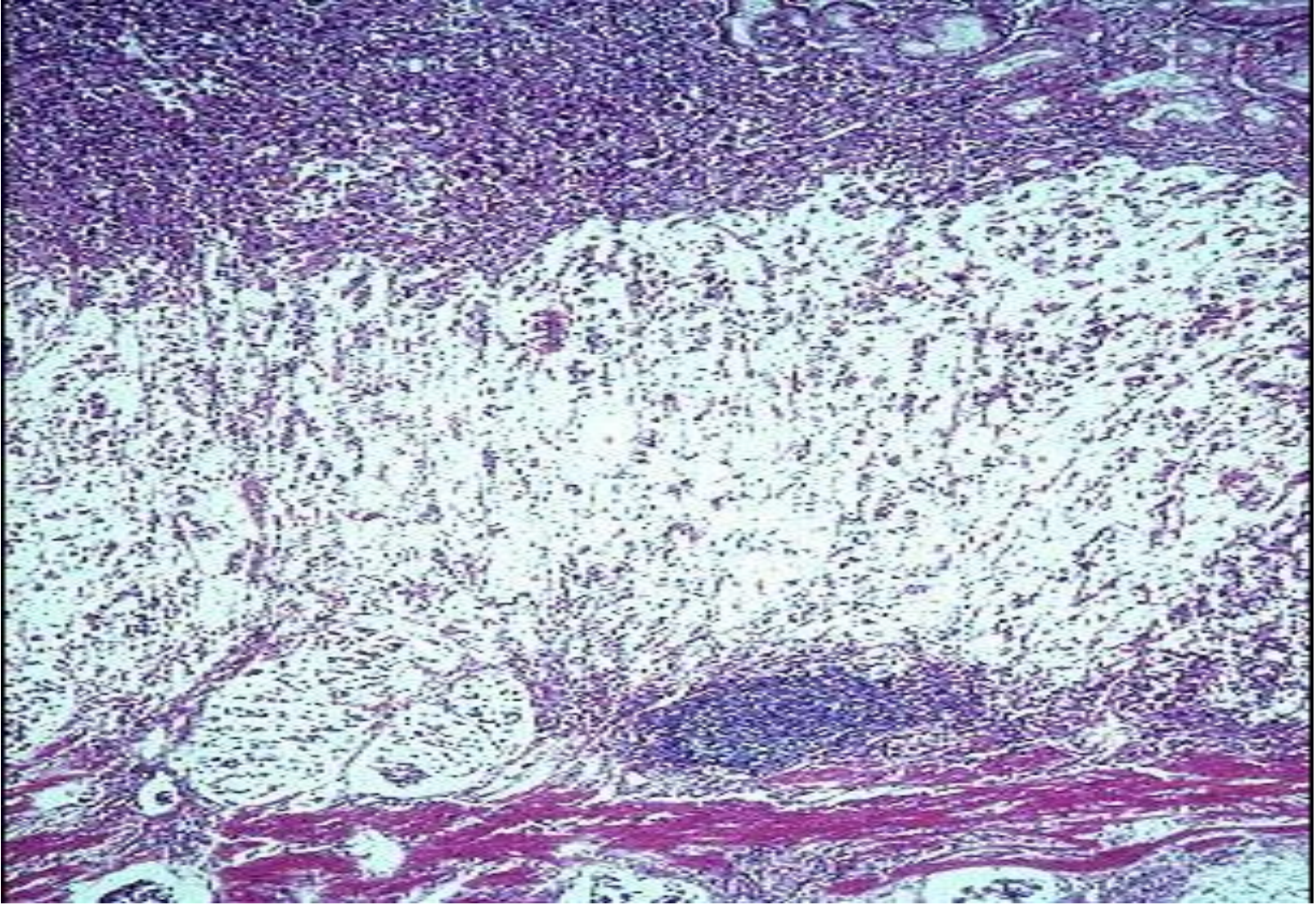
**Adenocarcinom mucipar**



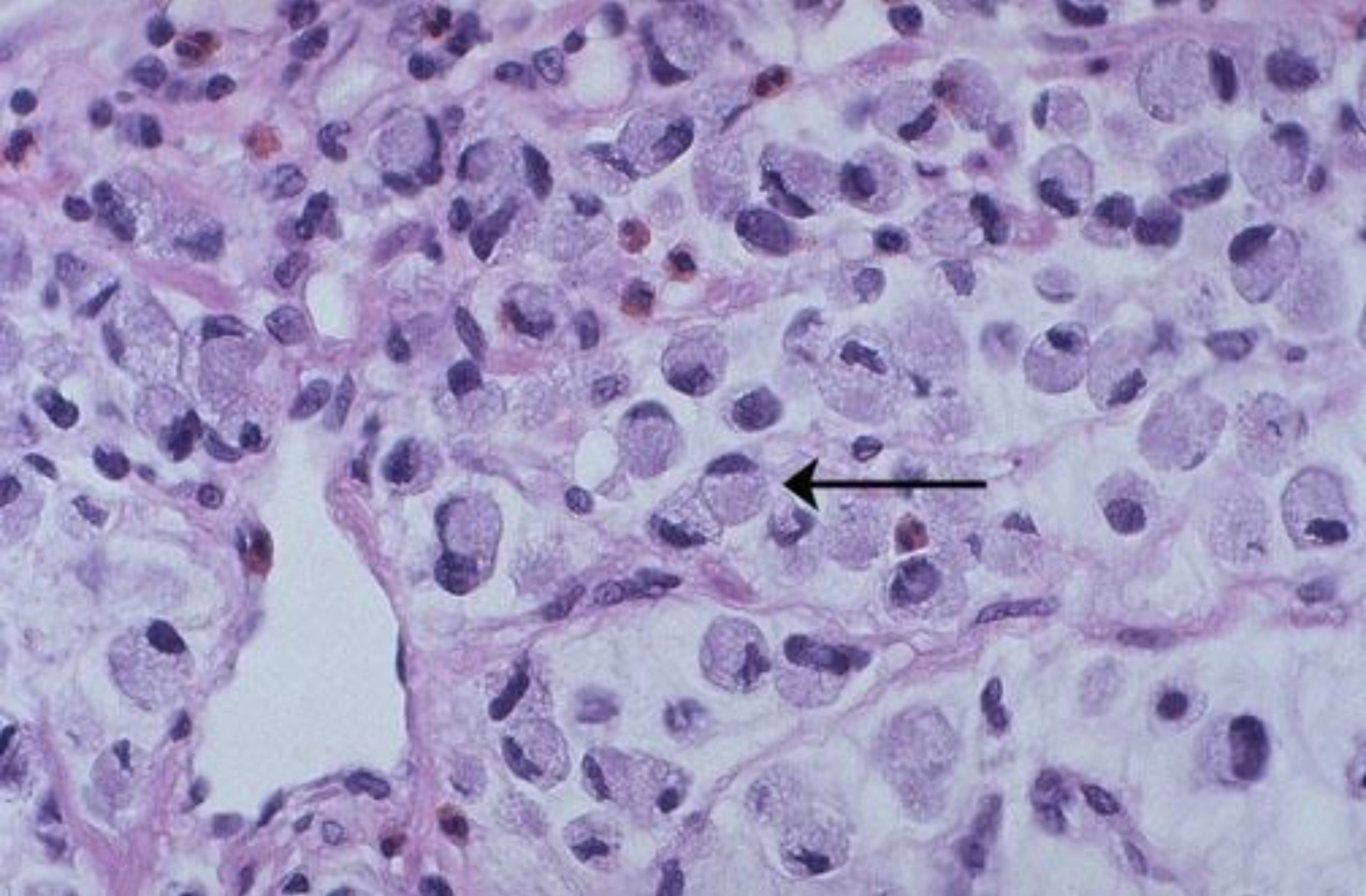
**Adenocarcinom papilar**



Cancer nediferentiat solid



**CARCINOM GASTRIC schiros.**



**CARCINOM GASTRIC cu celule în inel de pecete.**



## CANCERUL GASTRIC – Stadializare TNM

T – tumora cuprinde

T1 – mucoasa si submucoasa

T2 – musculara

T3 – seroasa

T4 – organele din jur

N – adenopatia:

N0 – fara invazie ganglionara

N1 – invadati ganglionii

din vecinatate (pana la 3 cm de tumora)

N2 – invazia ganglionilor la distanta  
(gg. supraclavicular – semnul Virchow)

M – metastaze:

M0 – fara metastaze

M1 – cu metastaze la distanta

