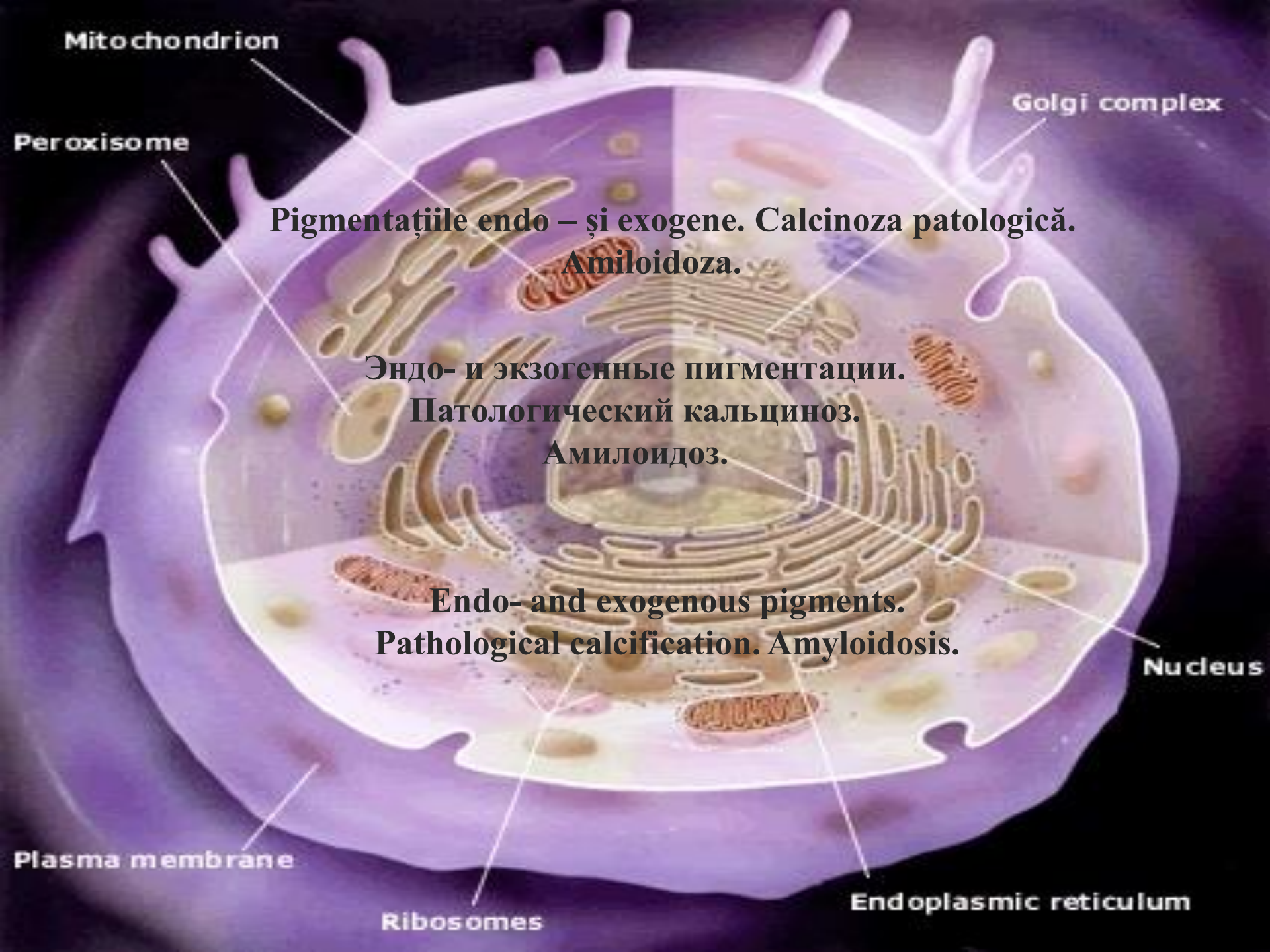

Mitochondrion

Golgi complex

Peroxisome

**Pigmentațiile endo – și exogene. Calcinoza patologică.
Amiloidoza.**

**Эндо- и экзогенные пигментации.
Патологический кальциноз.
Амилоидоз.**

**Endo- and exogenous pigments.
Pathological calcification. Amyloidosis.**

Nucleus

Endoplasmic reticulum

Plasma membrane

Ribosomes

Tema : Pigmentațiile endo – și exogene. Calcinoza patologică. Amiloidoza.

I. Micropreparate:

№ 180. Hemosideroza rinichiului. (colorație H-E). Indicații:

1. Glomerul.
2. Granule de hemosiderină în citoplasma nefrocitelor tubilor contorți.
3. Granule de hemosiderină în lumenul tubului.
4. Tub nemodificat.

№ 135. Ficatul în icter mecanic. (colorație H-E). Indicații:

1. Ducturi biliare dilatate, umplute cu pigmenți biliari.
2. Acumulări de bilă în lumenul capilarelor biliare intralobulare.
3. Granule de pigmenți biliari în citoplasma hepatocitelor.

№ 197a. Calcinoza metastatică a miocardului. (colorație H-E). Indicații:

1. Depozite focale de săruri de calciu.
2. Miocardul adiacent.

№ 19. Amiloidoza rinichiului. (colorație roșu de Congo și hematoxilină). Indicații:

1. Depozite de amiloid:
 - a. în capilarele glomerulare;
 - b. în peretele arterelor;
 - c. pe membrana bazală a tubilor renali.
2. Cilindri proteici în lumenul tubilor.

II. Micropreparate:

№ 76. Calculi în vezica biliară.

№ 82a. Amiloidoza hepatică.

№ 82. Amiloidoza rinichiului.

№ 87. Calculi în bazinetul renal.

I. Микропрепараты:

№ 180. Гемосидероз почки. (окраска Г-Э.). Обозначения:

1. Клубочек.
2. Гранулы гемосидерина в цитоплазме нефроцитов извитых канальцев.
3. Гранулы гемосидерина в просвете канальцев.
4. Неизмененный каналец.

№ 135. Печень при механической желтухе. (окраска Г-Э.). Обозначения:

1. Расширенные желчные протоки, заполненные густой желчью.
2. Сгустки желчи в просвете внутридольковых желчных капилляров.
3. Зерна желчных пигментов в цитоплазме печеночных клеток.

№ 197а. Метастатический кальциноз сердца. (окраска Г-Э.). Обозначения:

1. Очаговые отложения солей кальция.
2. Прилегающий миокард.

№ 19. Амилоидоз почки. (Окраска конго-красным и гематоксилином). Обозначения:

1. Отложения амилоида:
 - а. в капиллярах клубочка;
 - б. в стенках артерий;
 - в. в базальной мембране канальцев.
2. Белковые цилиндры в просвете канальцев.

II. Микропрепараты:

№ 76. Камни желчного пузыря.

№ 87. Камни почечной лоханки.

№ 82. Амилоидоз почки.

№ 82а. Амилоидоз печени.

Endo- and exogenous pigments. Pathological calcification. Amyloidosis.

I. Microspecimens:

№ 180. Renal hemosiderosis. (*H-E. stain*). Indications:

1. Glomerulus.
2. Hemosiderin granules in the cytoplasm of nephrocytes.
3. Hemosiderin granules in the lumen of the tubule.
4. Unchanged tubule.

№ 135. Obstructive jaundice of the liver. (*H-E. stain*). Indications:

1. Dilated bile ducts filled with bile pigments.
2. Accumulation of bile into the lumen of the intralobular bile capillaries.
3. Granules of bile pigment in the cytoplasm of hepatocytes.

№ 197. Metastatic calcinosis of the myocardium. (*H-E. stain*). Indications:

1. Focal deposits of calcium salts.
2. Adjacent myocardium.

№ 19. Renal amyloidosis. (*Congo-red and hematoxylin stain*). Indications:

1. Amyloid deposits:
 - a. in glomerular capillaries;
 - b. in the artery wall;
 - c. on the basement membrane of the renal tubules.
2. Protein cylinders in tubule lumen.

II. Macrospecimens:

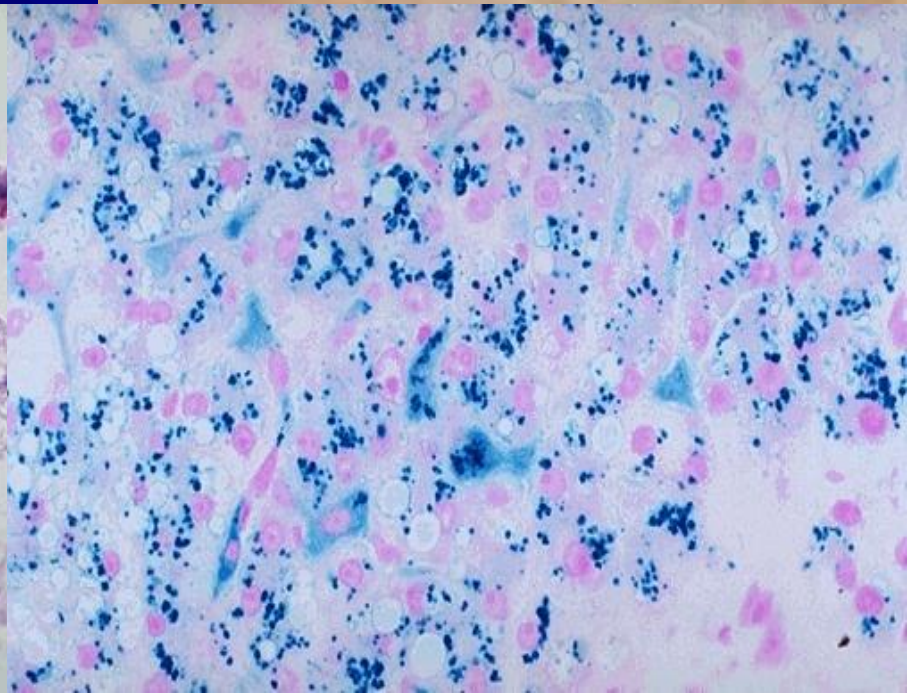
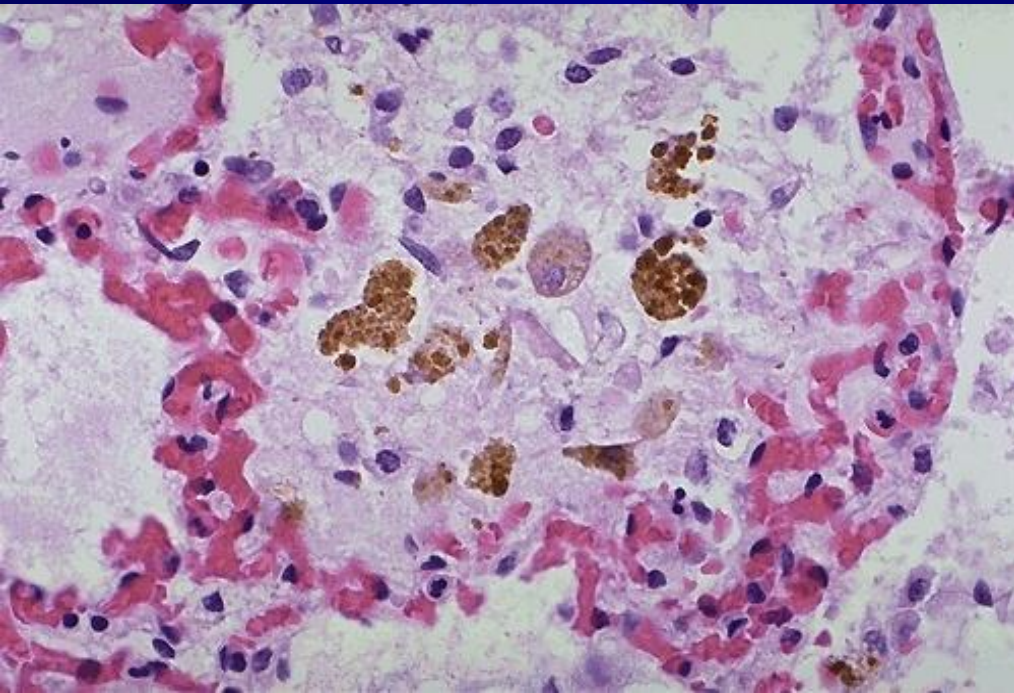
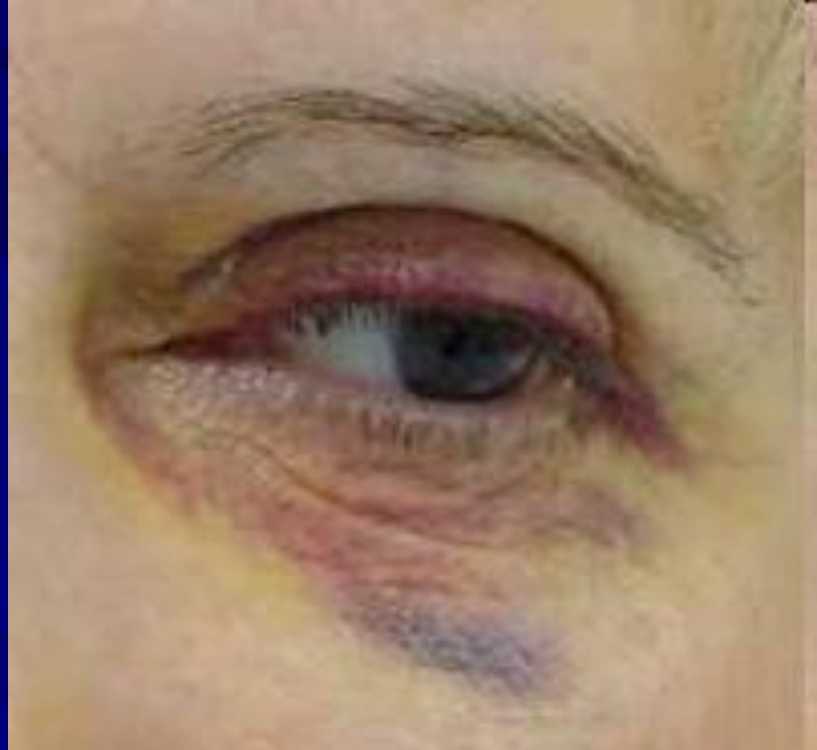№ 76. Biliary calculi.

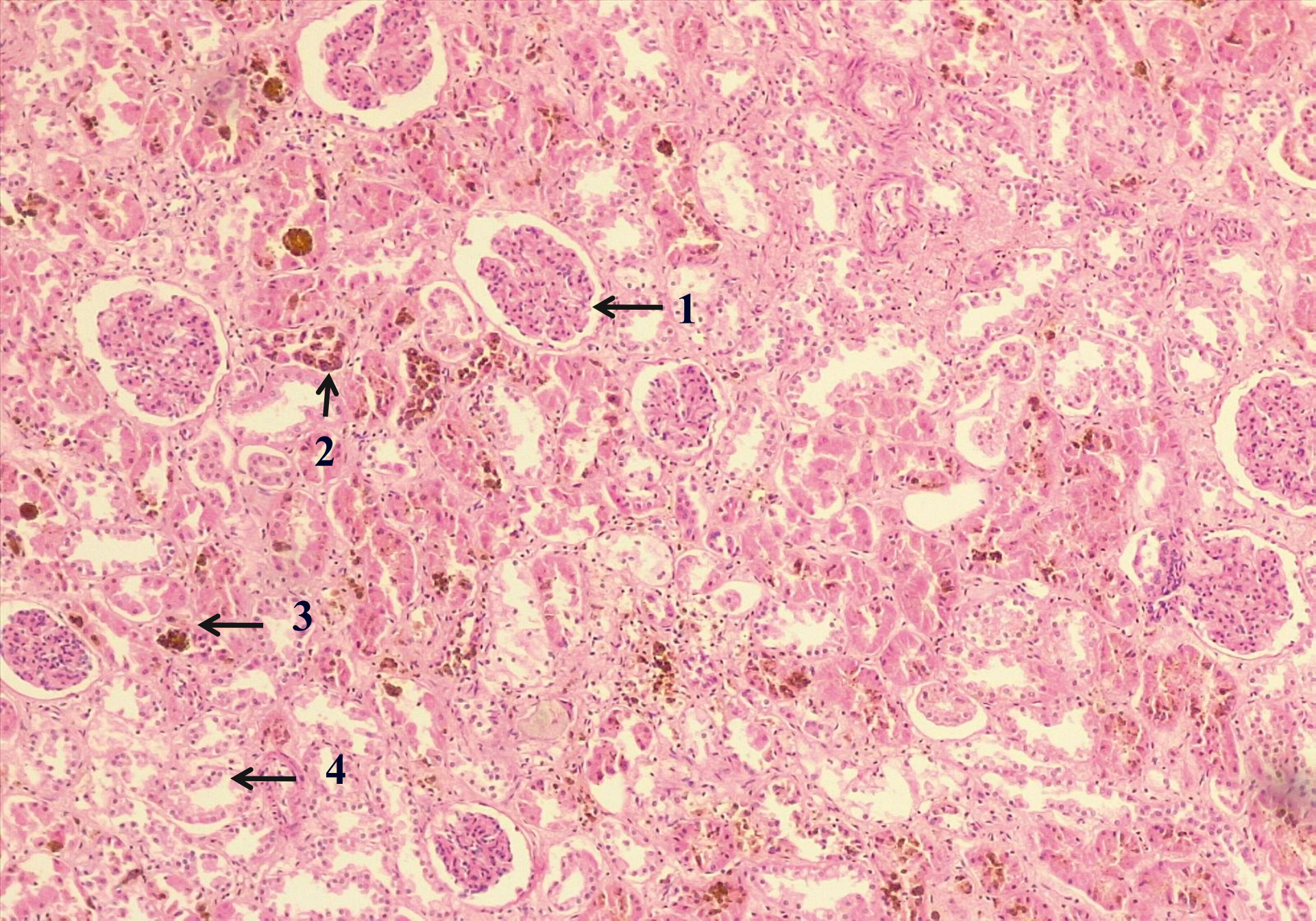
№ 87. Renal calculi.

№ 82. Renal amyloidosis.

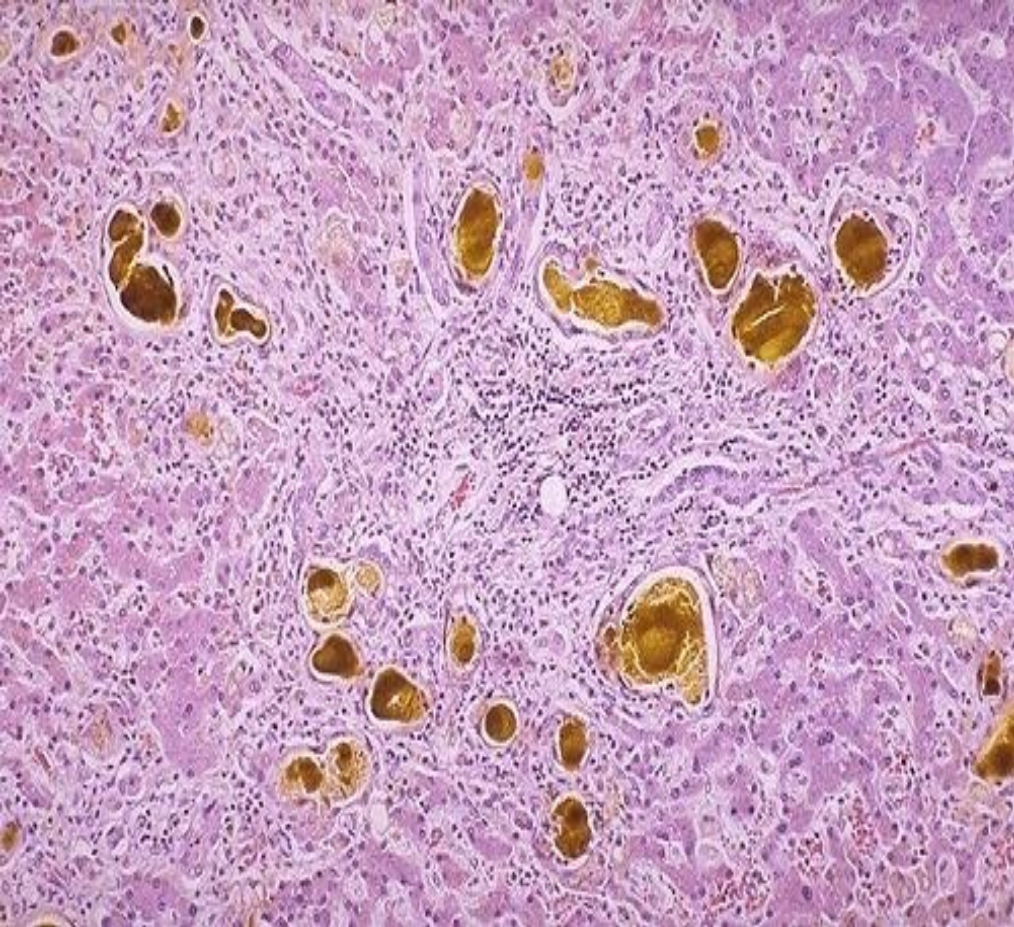
№ 82a. Liver amyloidosis.

Hemosiderina.

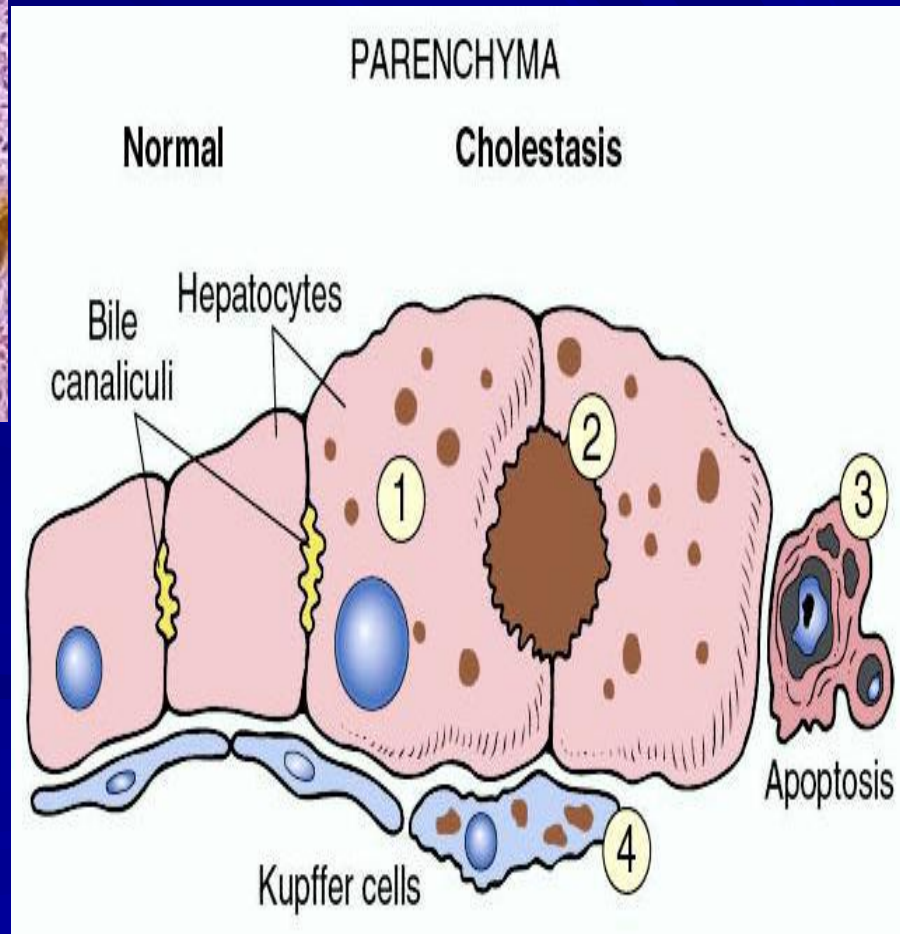


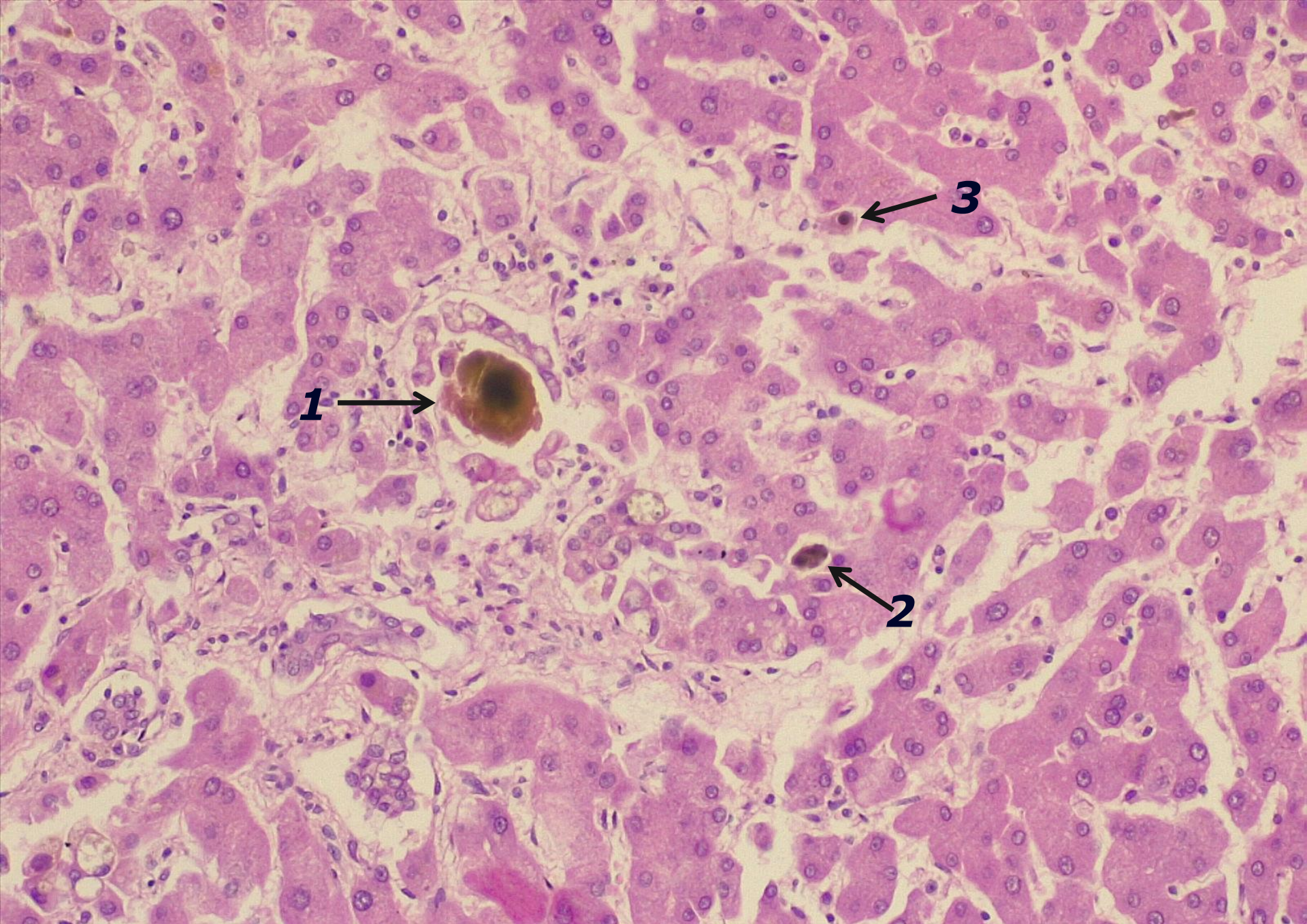


№ 180. Hemosideroza rinichiului. (colorație H-E).

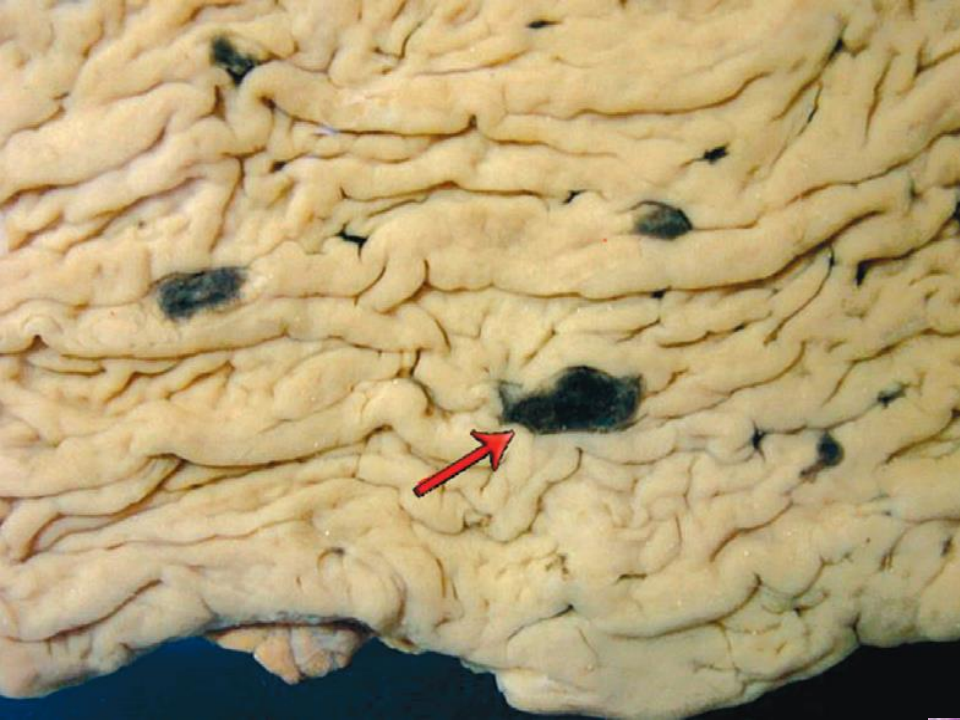

Bilirubina.



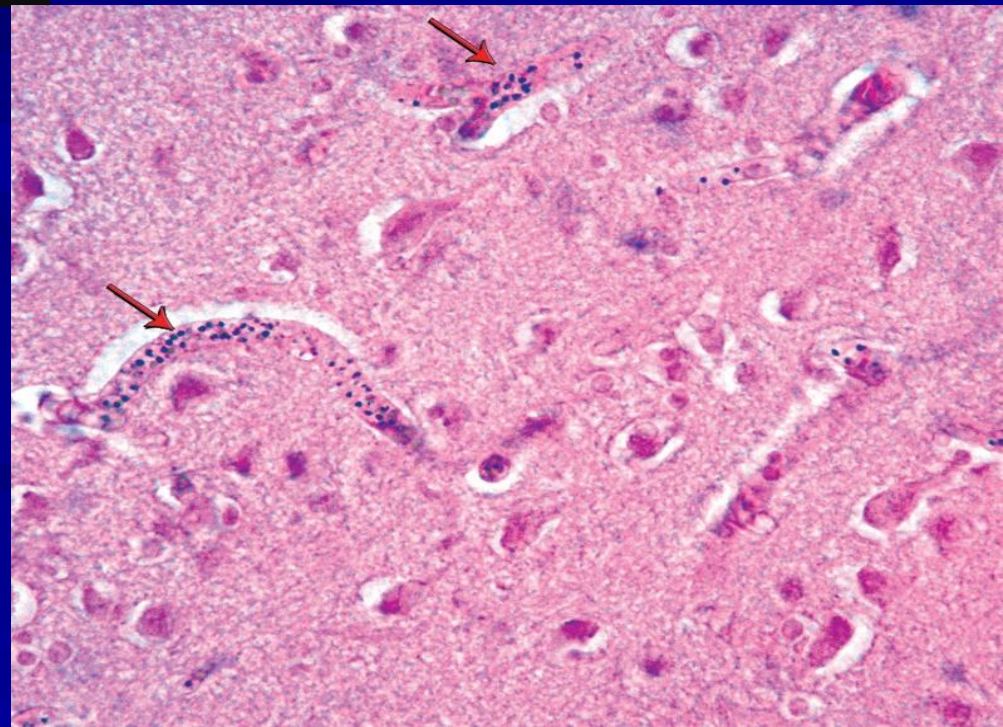


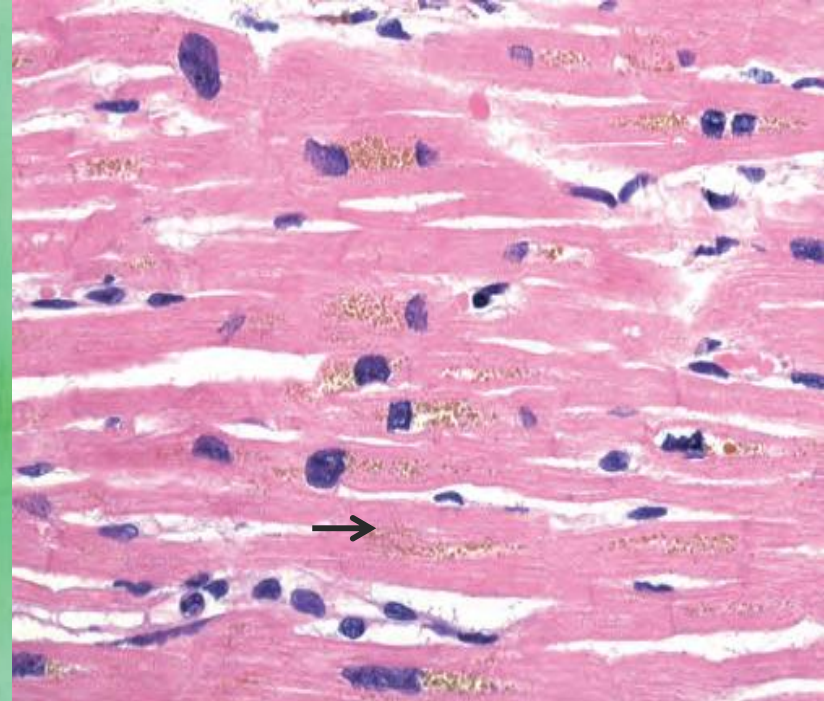
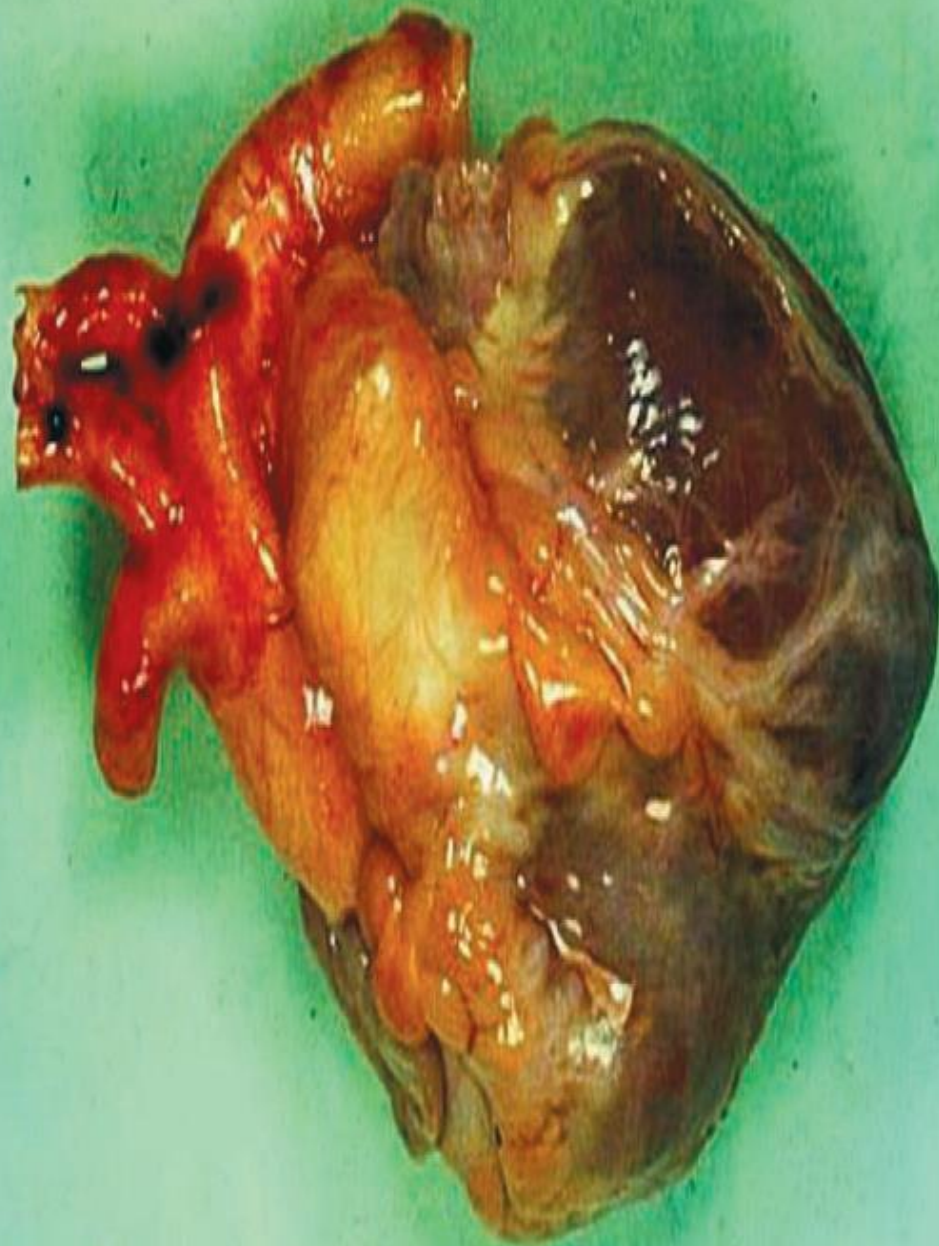
№ 135. Ficatul în icter mecanic. (colorație H-E).



**Hemomelanoza creierului
în malarie.**

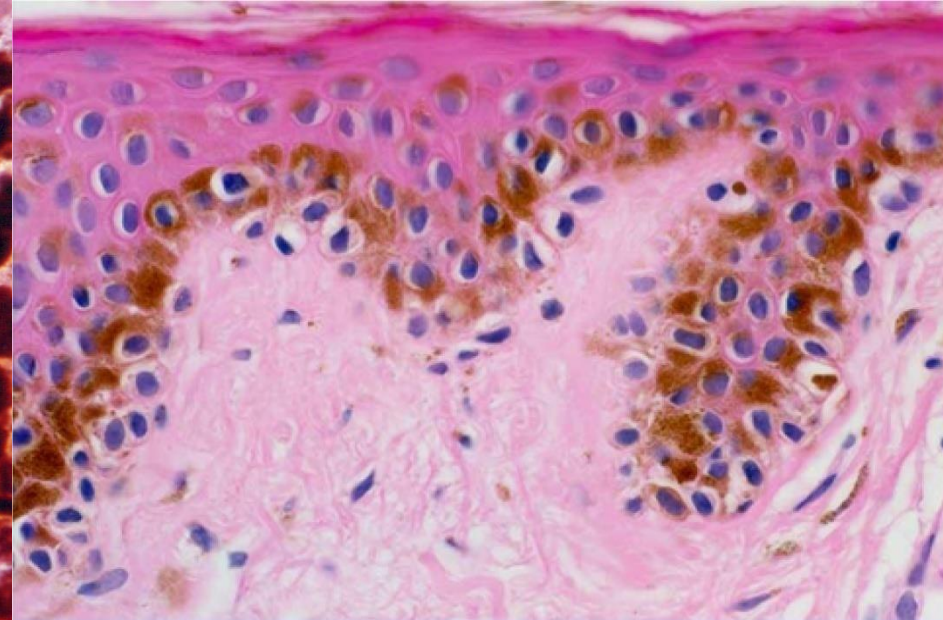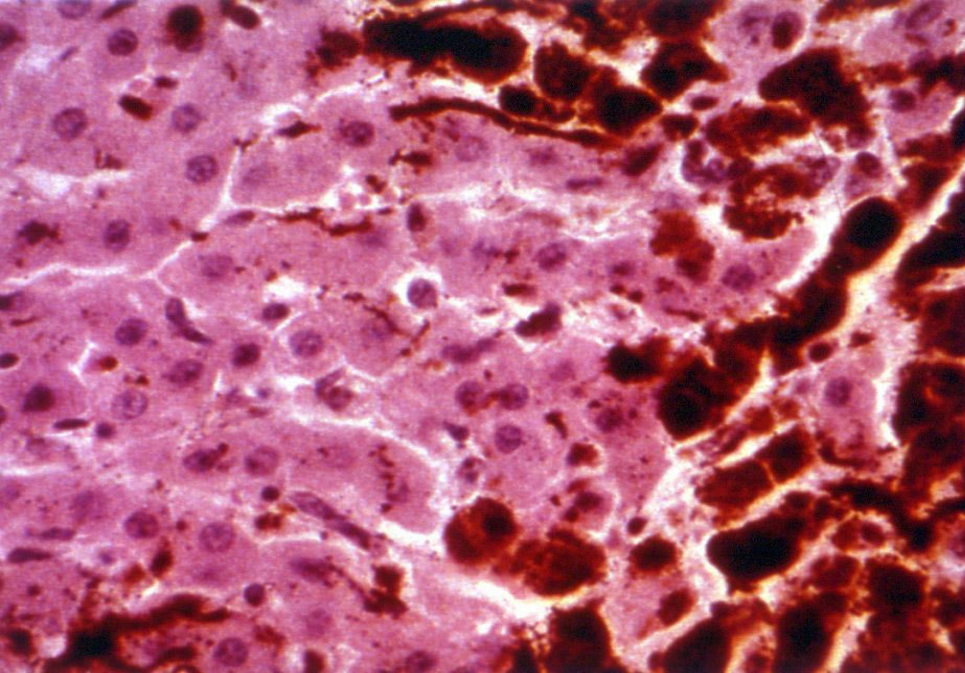
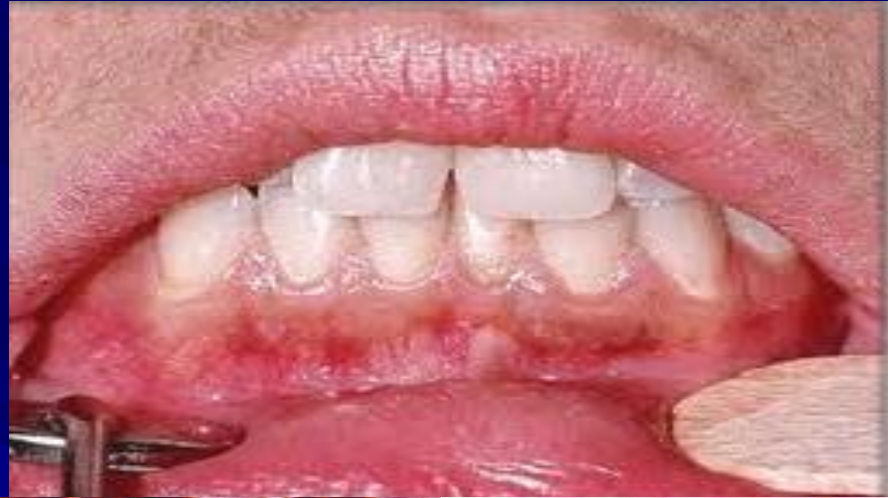**Hematină clorhidrică pe
fundul eroziunilor mucoasei
gastrice.**



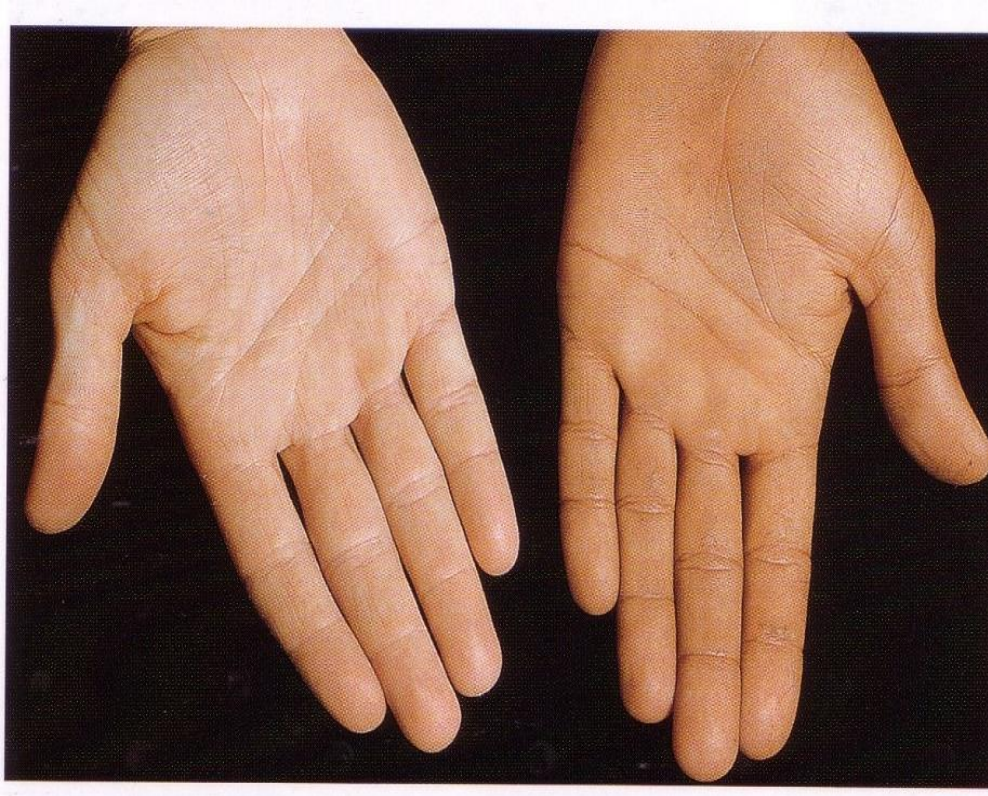


Atrofia brună a inimii.

Melanina / Melanoza.

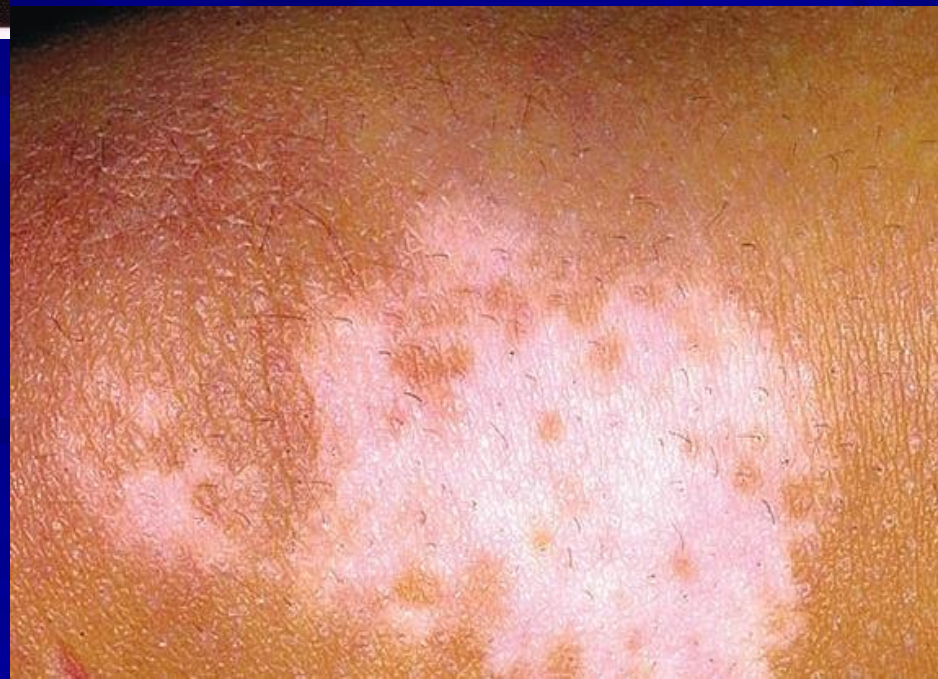

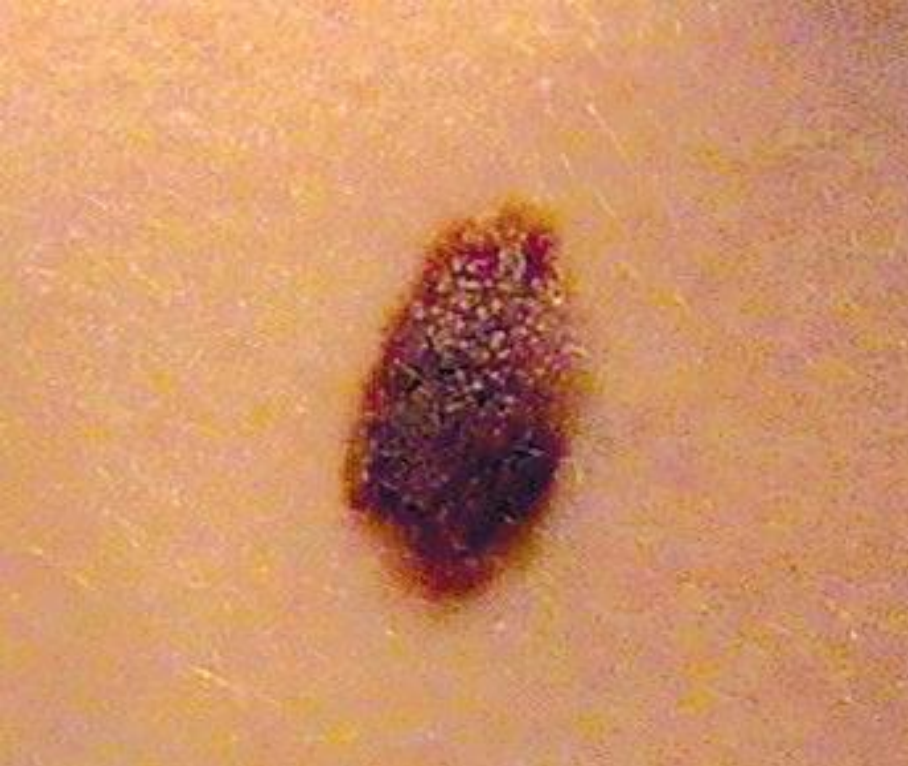Hipermelanoza pielii



**Hiperpigmentarea pielii în
boala Addison.**

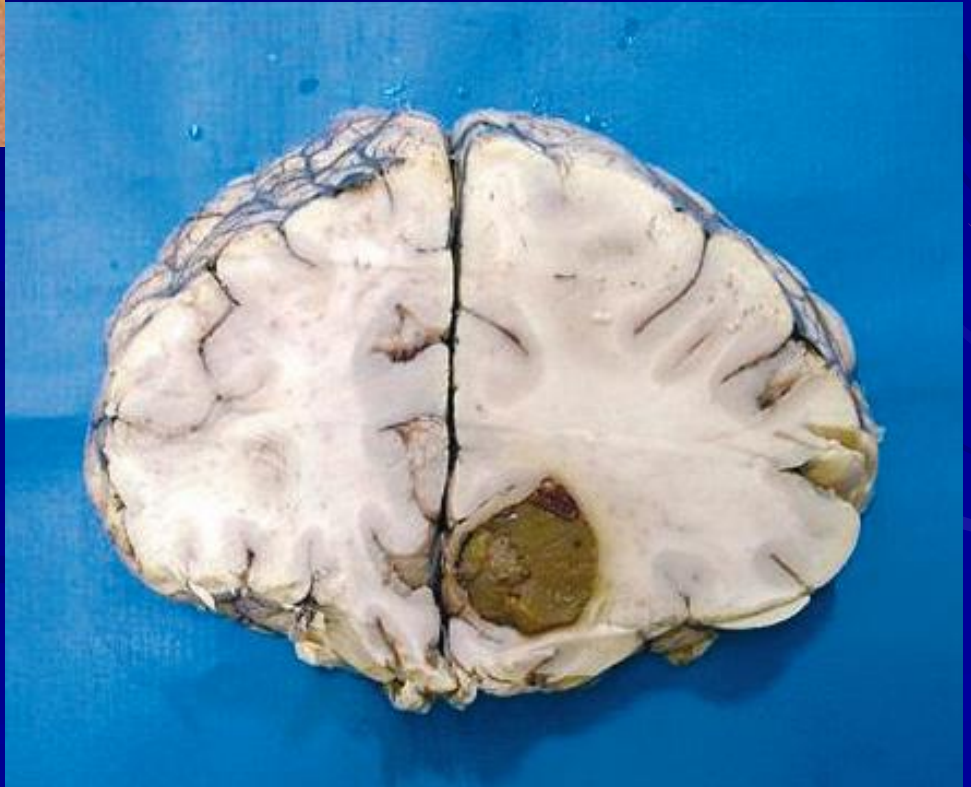Leucodermia.





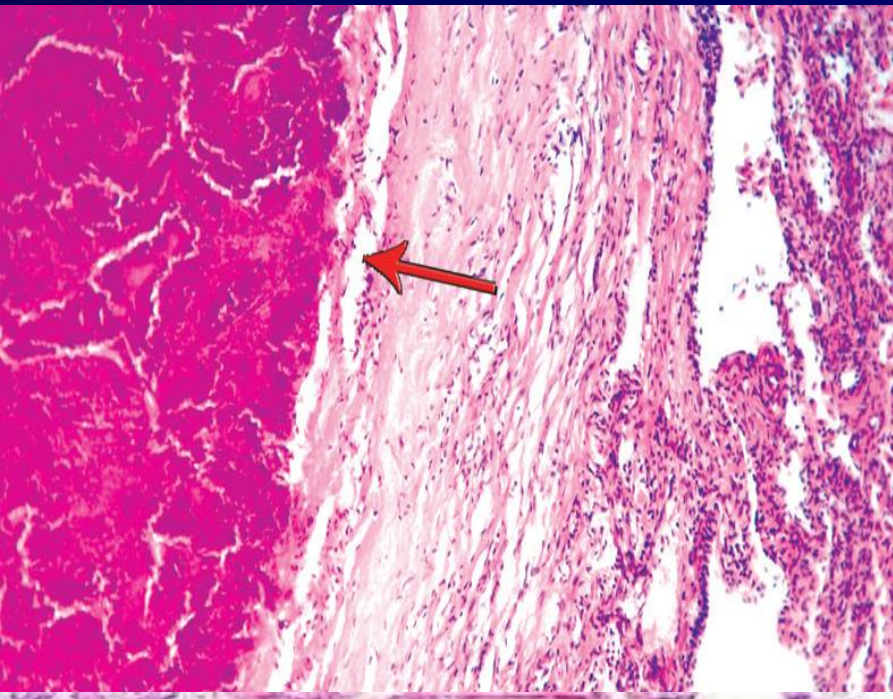
Nev pigmentar.

**Metastază de melanom în
creier.**

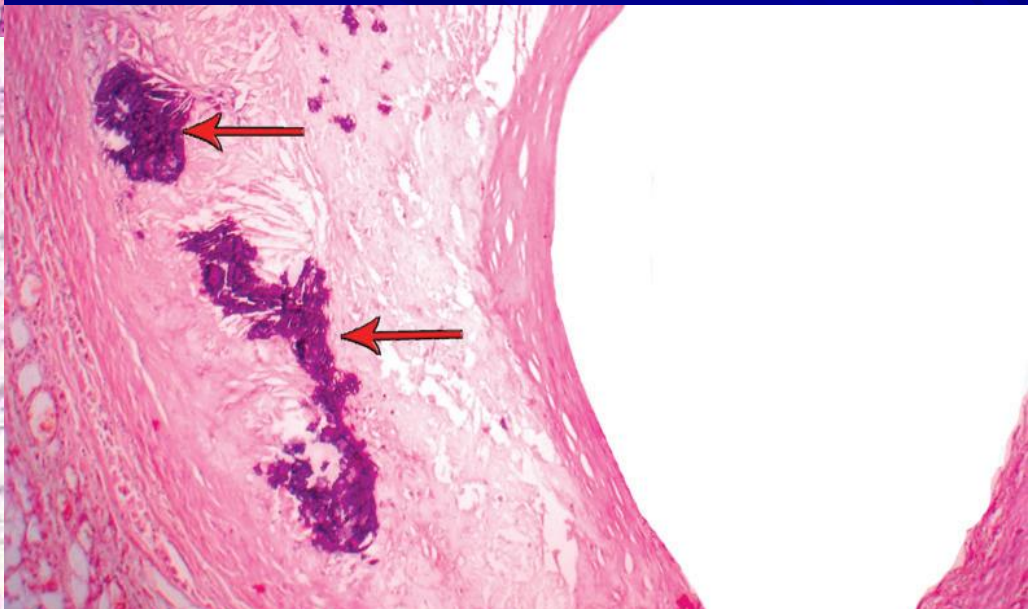
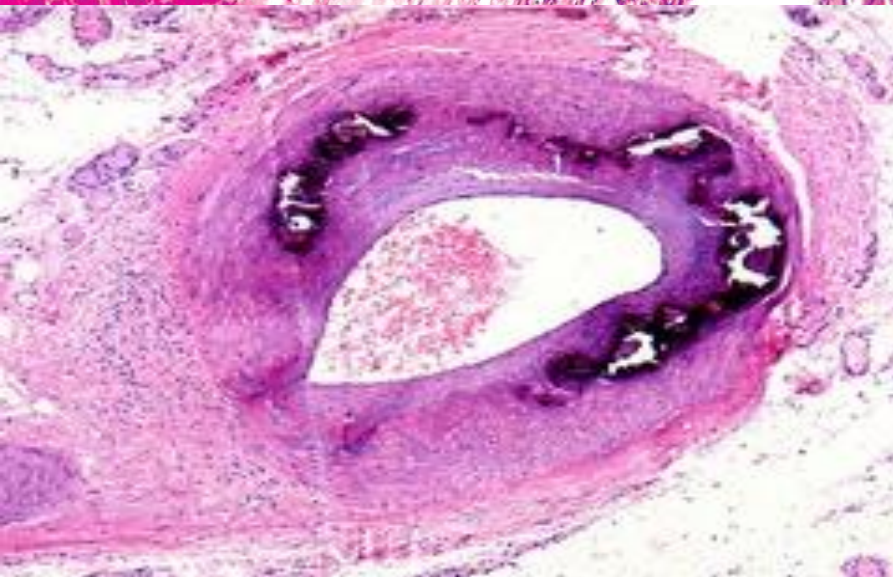


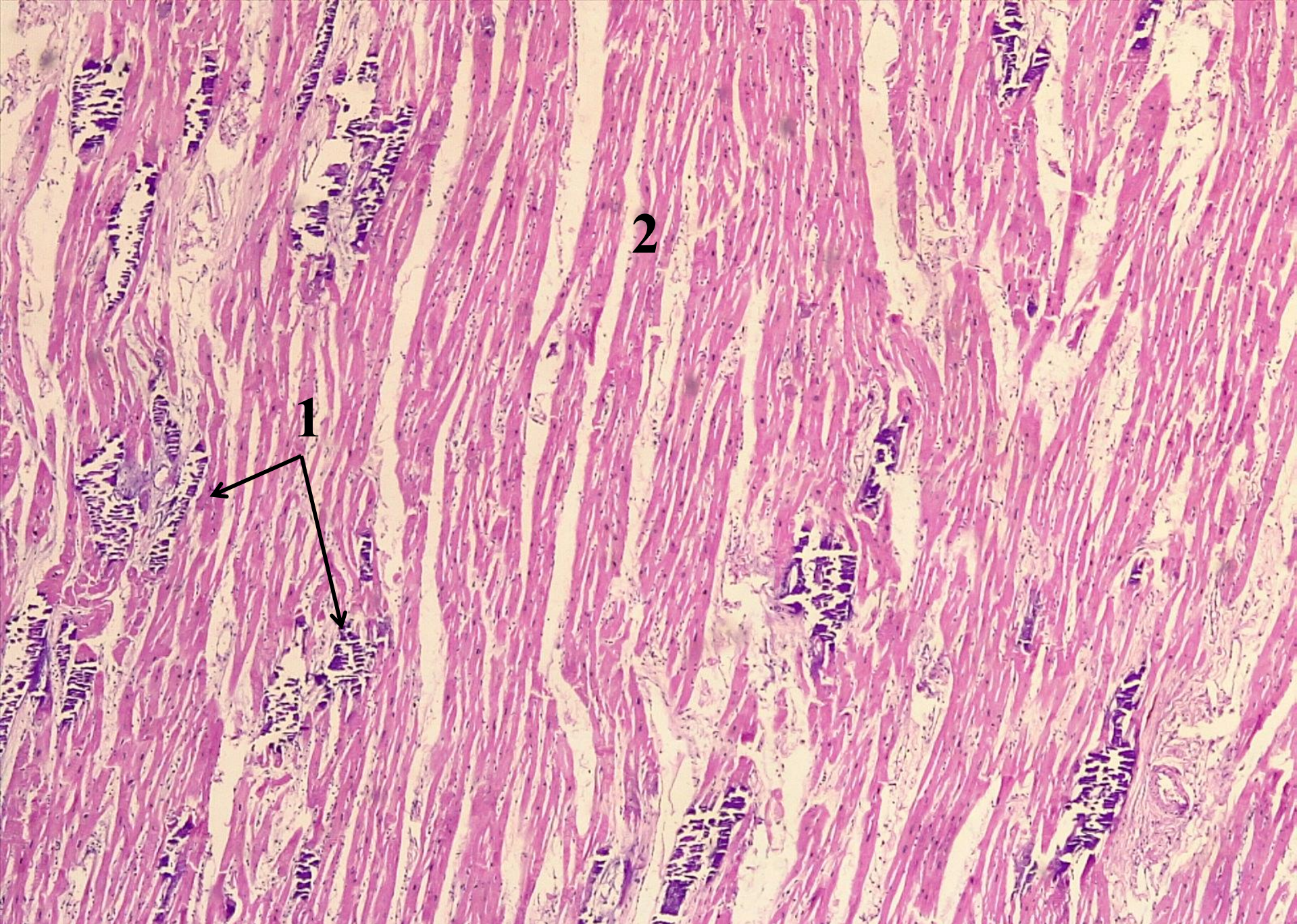
Calcinosa distrofică.

Țesut pulmonar.

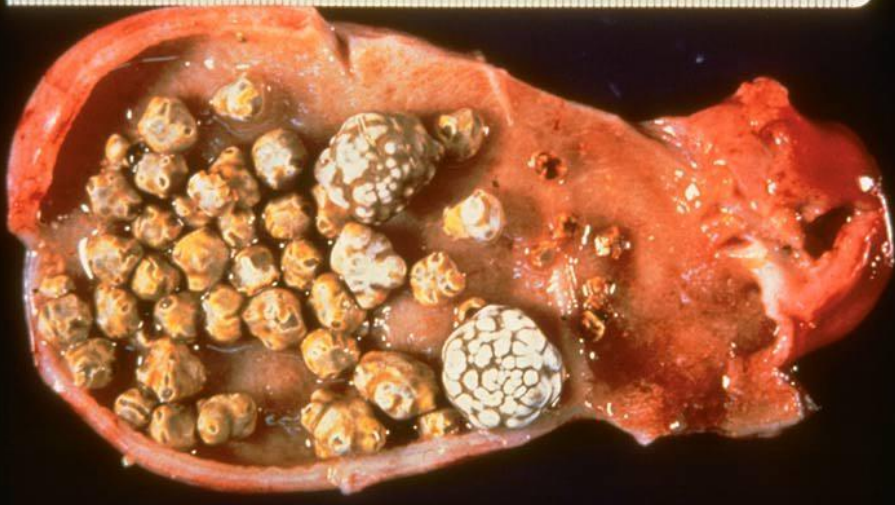
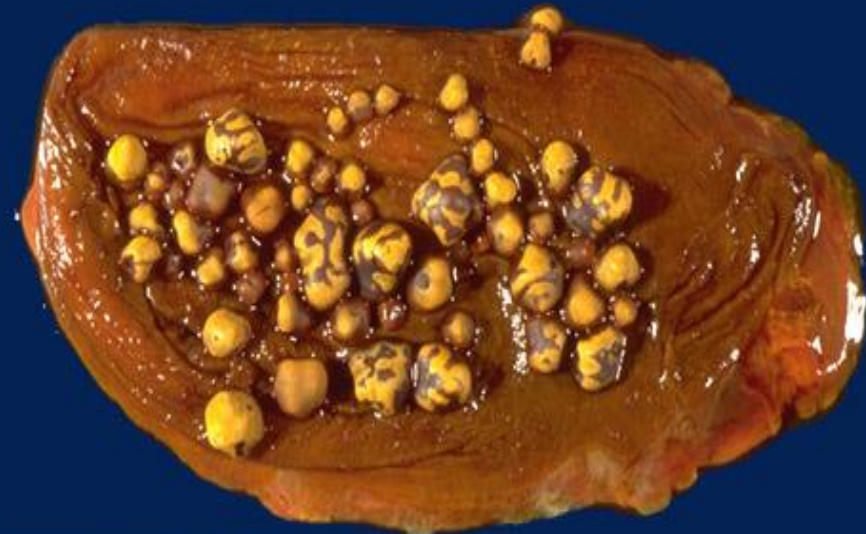
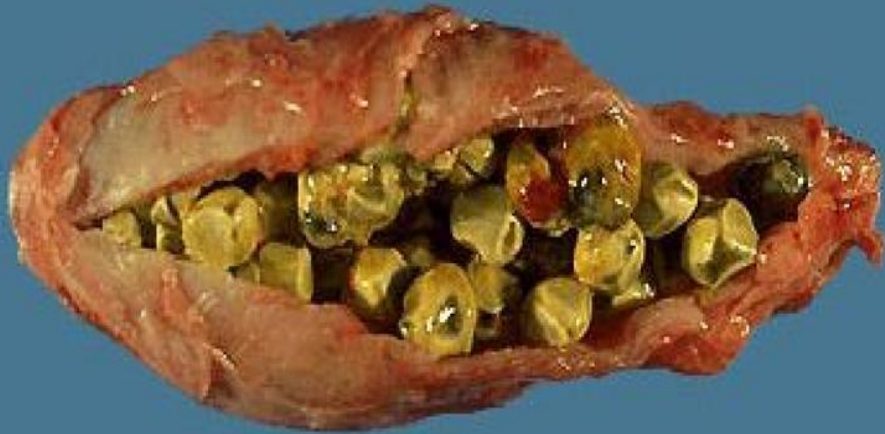
Artera coronară în
ateroscleroză.

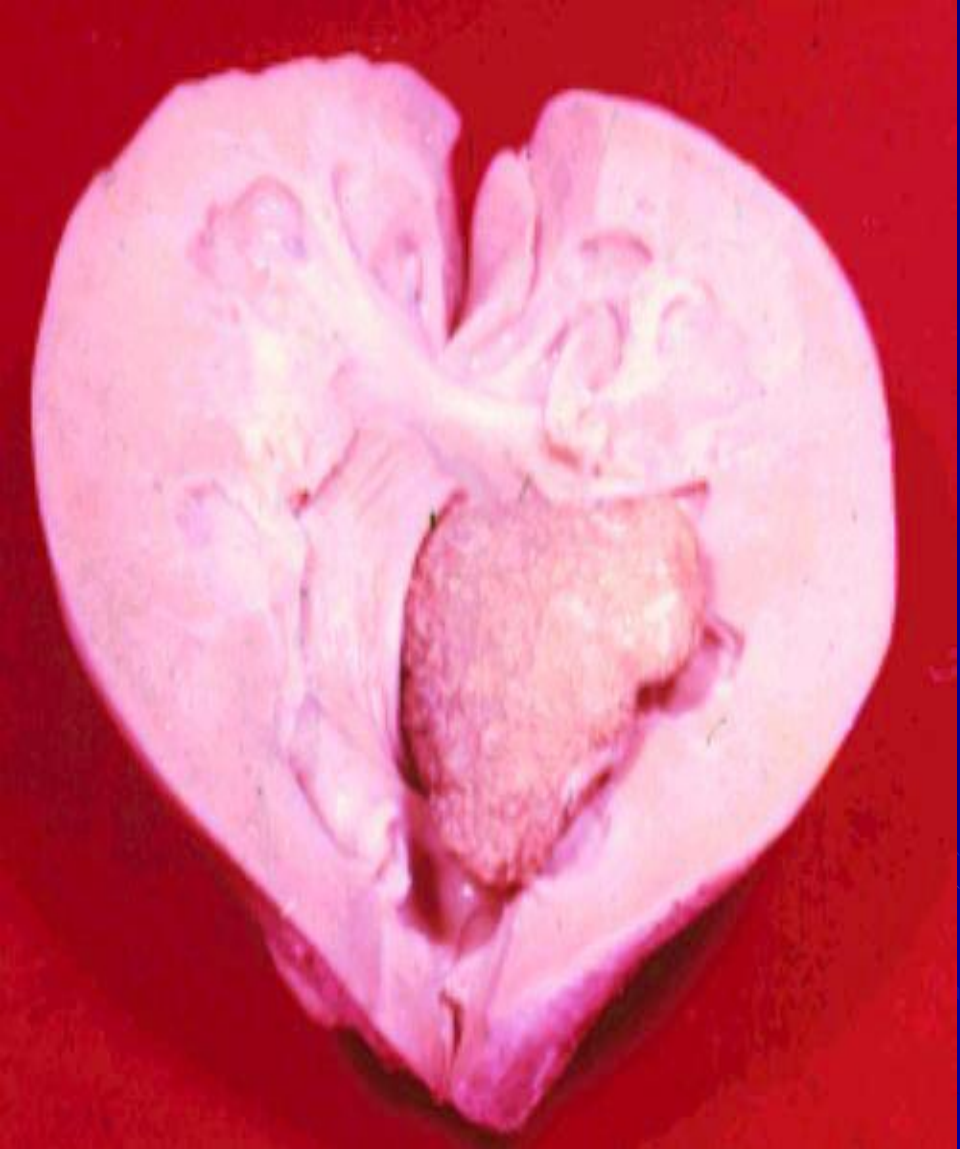
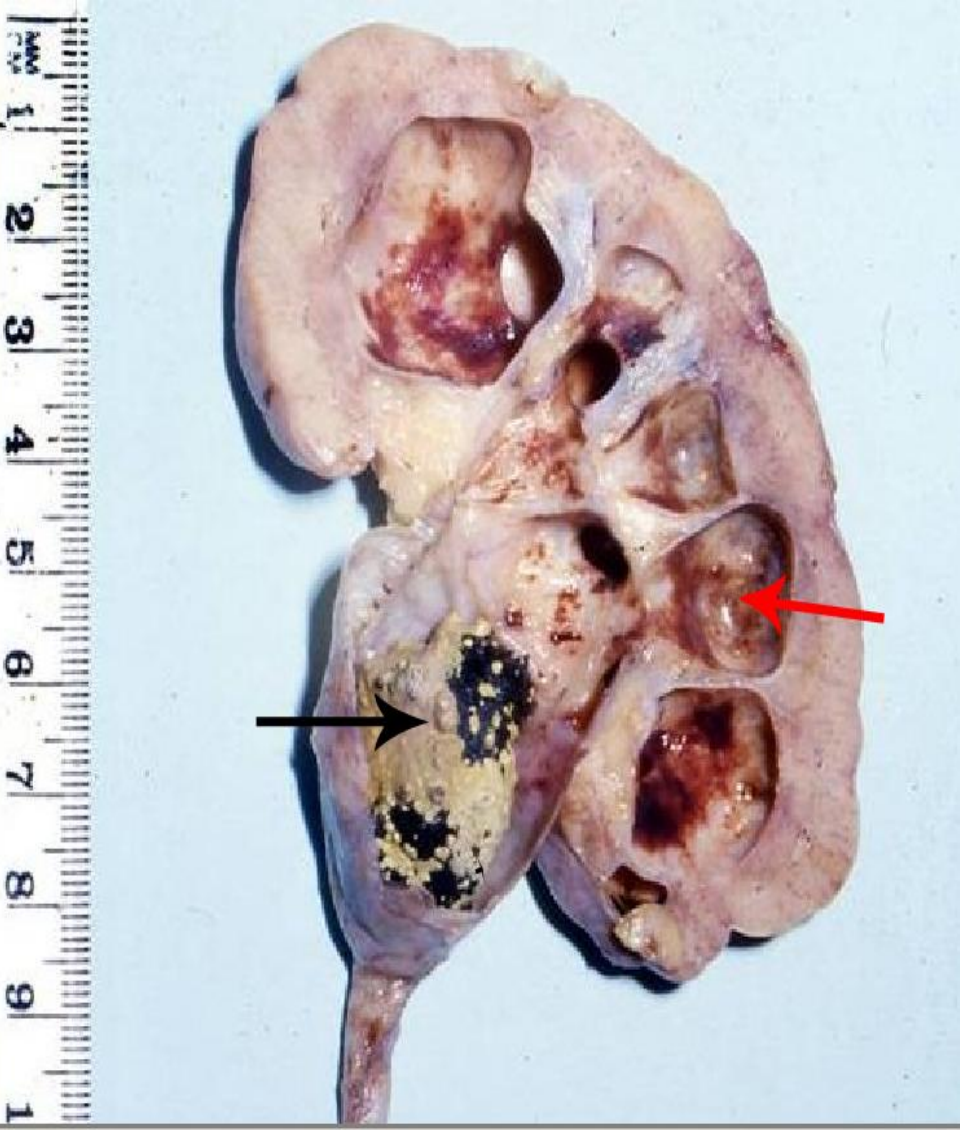




№ 197a. Calcinoza metastatică a miocardului. (colorație H-E).

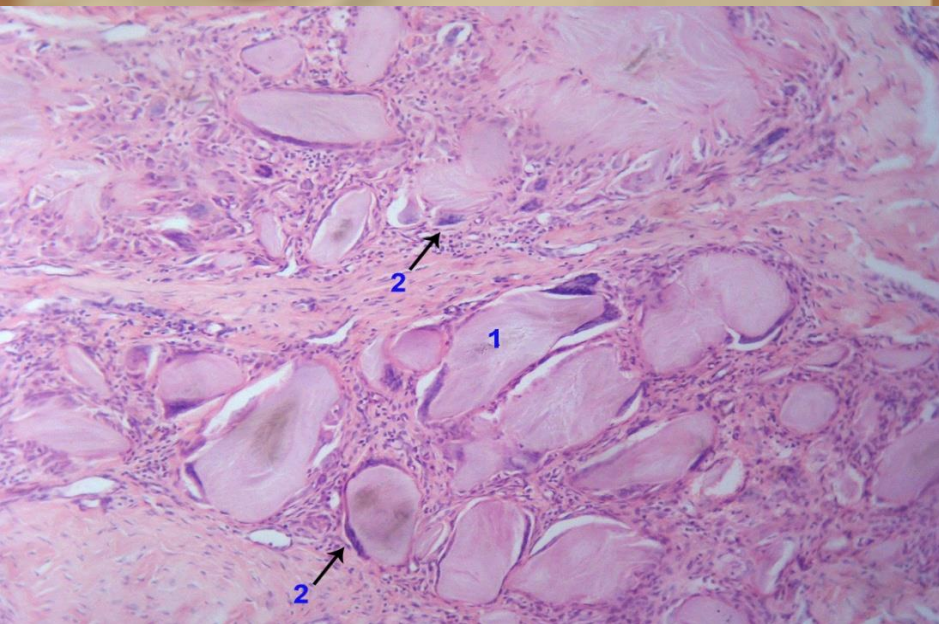
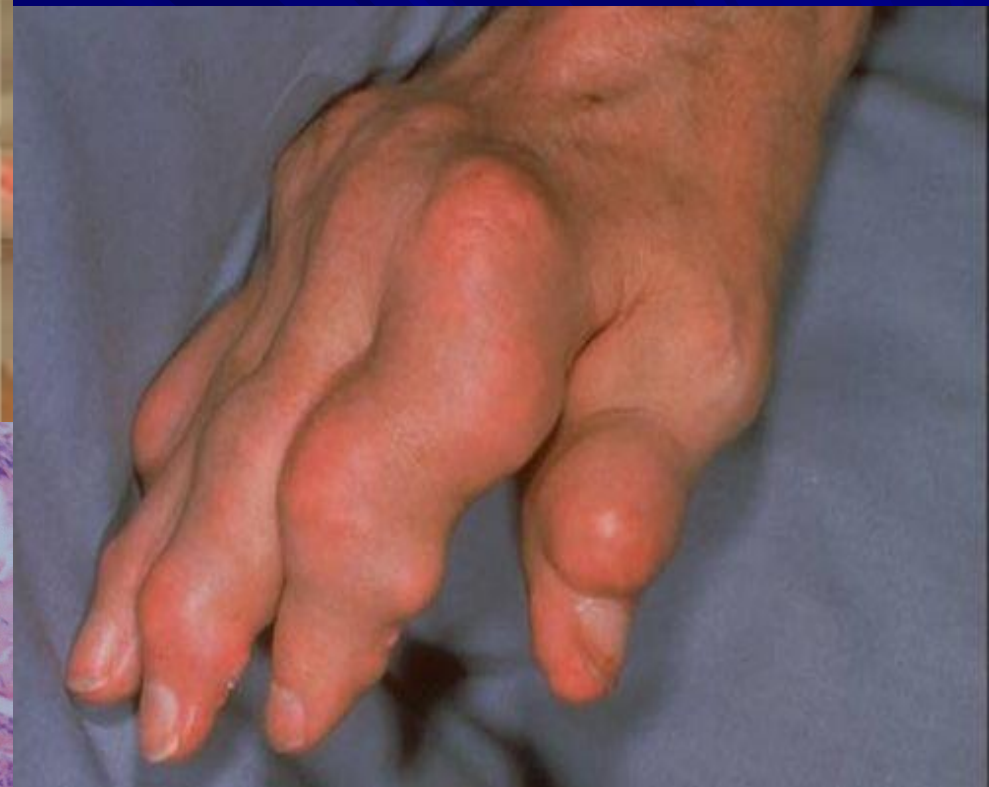
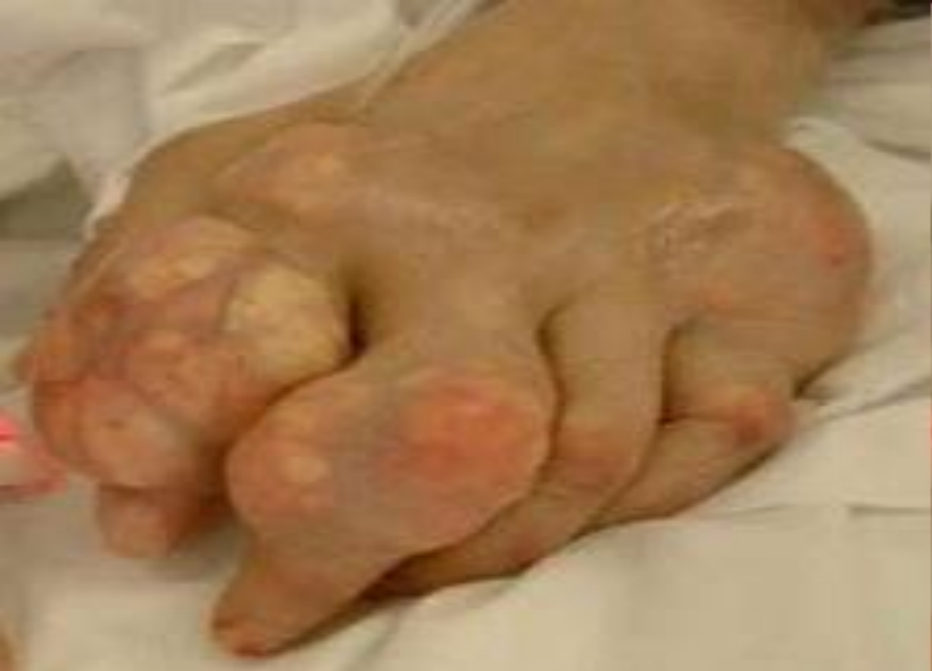
Calculi în vezicula biliară.



Calculi renali.

Tofi gutoși.

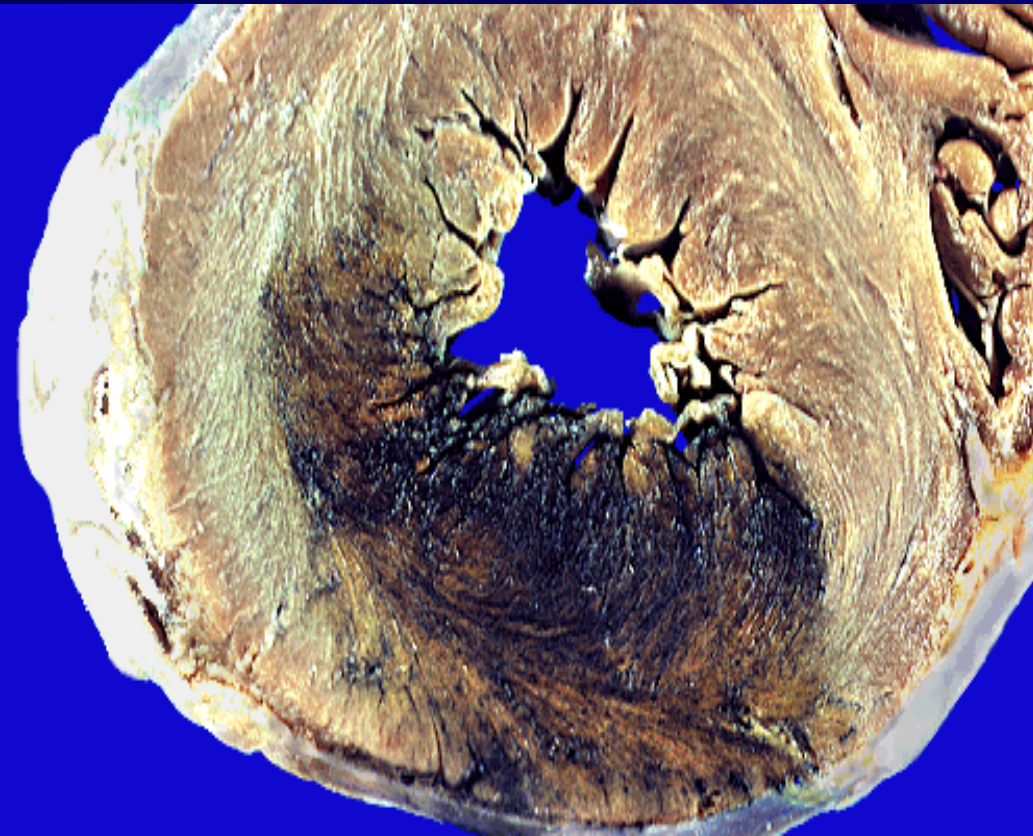


Granulom podagric .

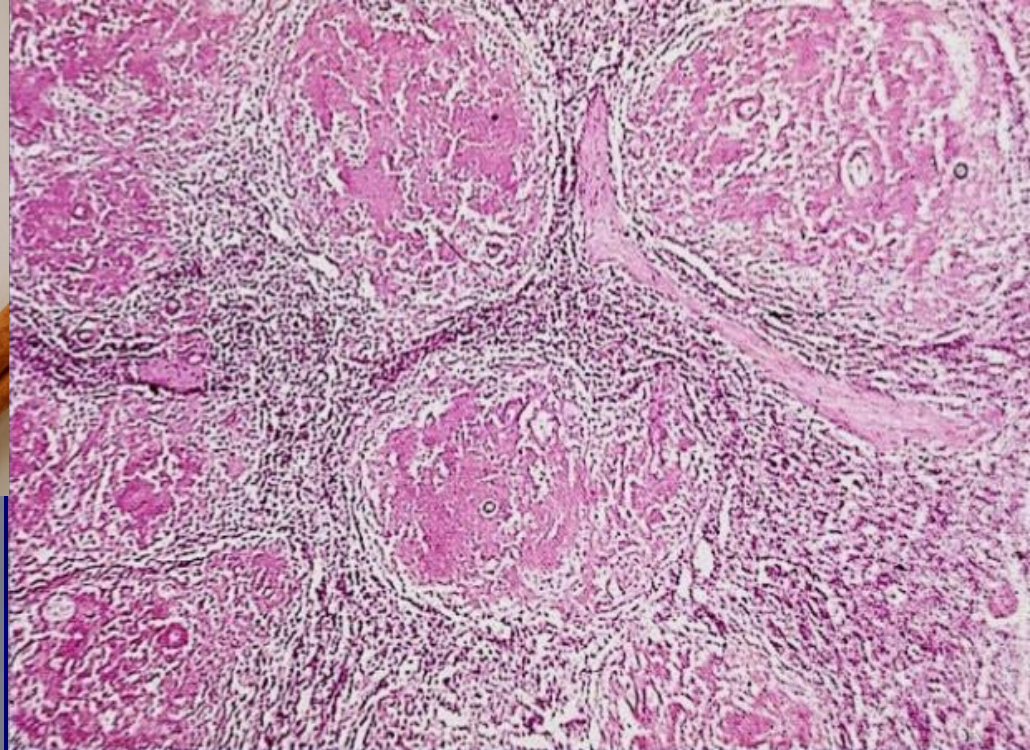
**Depunerea sărurilor
de urat de sodiu.**

Amiloidoza miocardului.

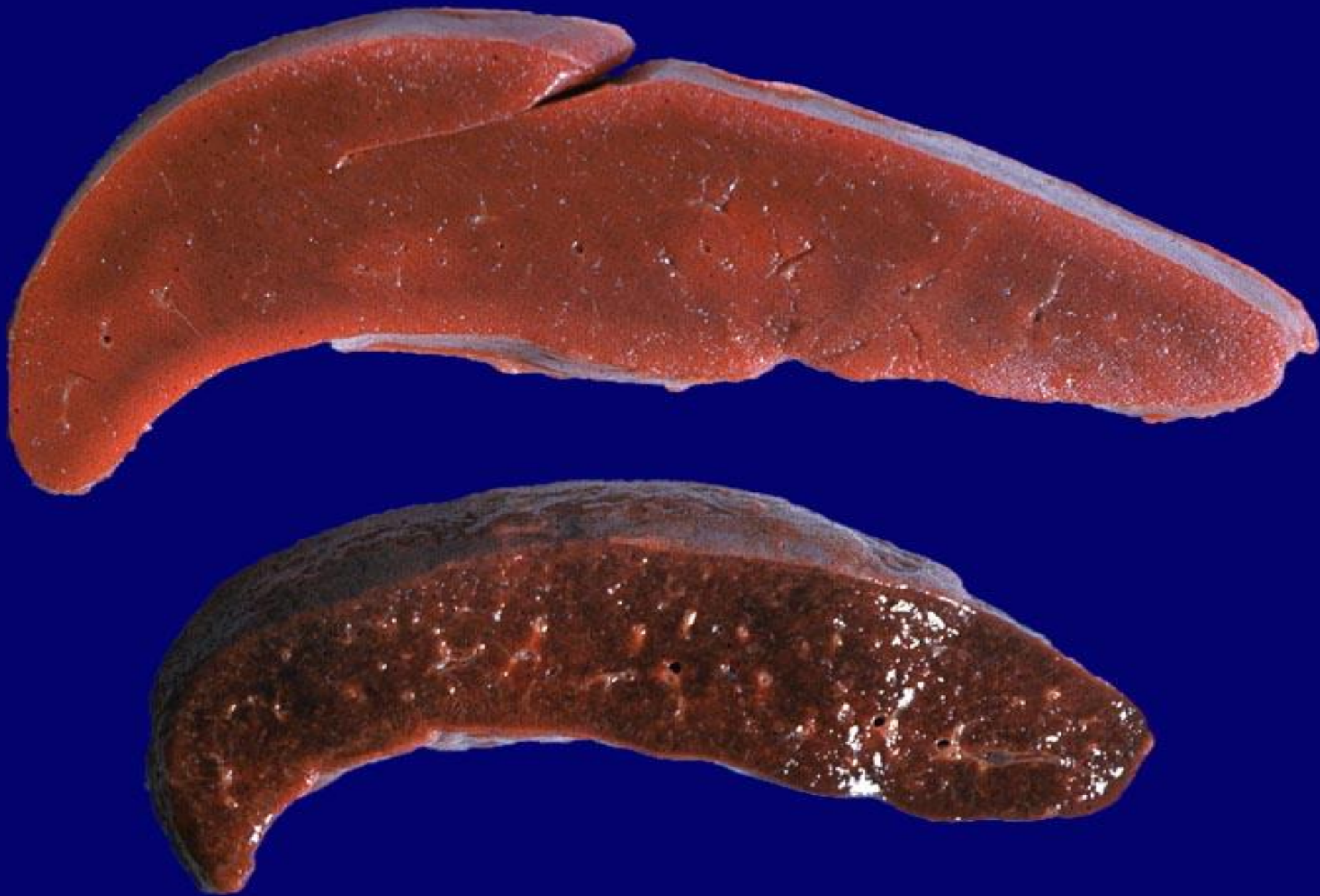Identificarea macroscopică.



Reacția macroscopică Virchow: la aplicarea succesivă pe suprafața de secțiune a iodului sau a sol. lugol și a acidului sulfuric (10%) amiloidul se colorează în albastru-violet sau verde-închis.



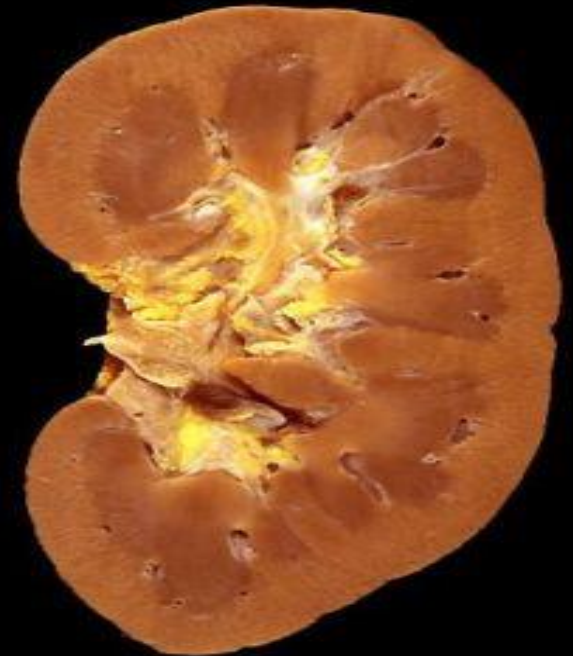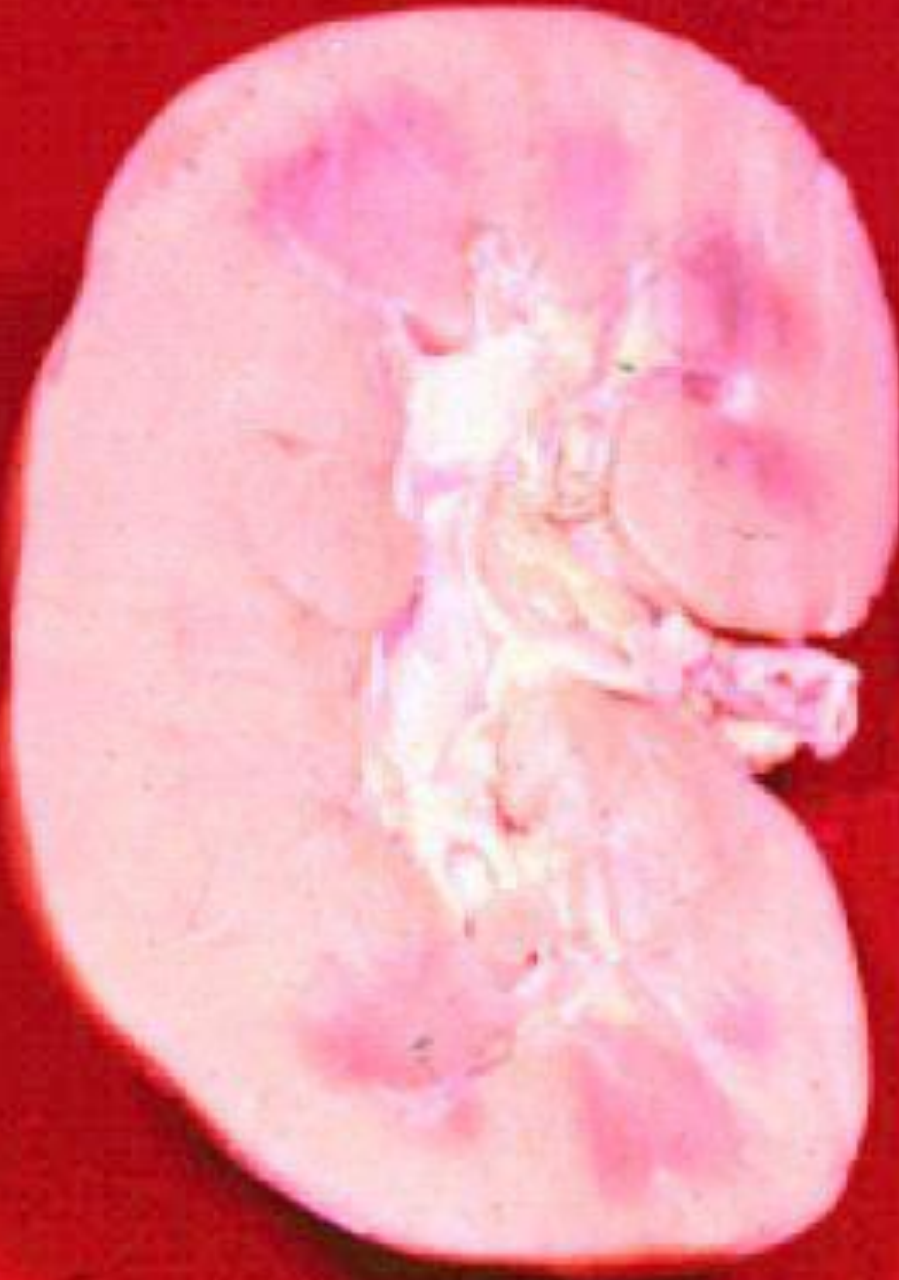
**Amiloidoza nodulară a splinei
(splină sago) (col. H-E).**

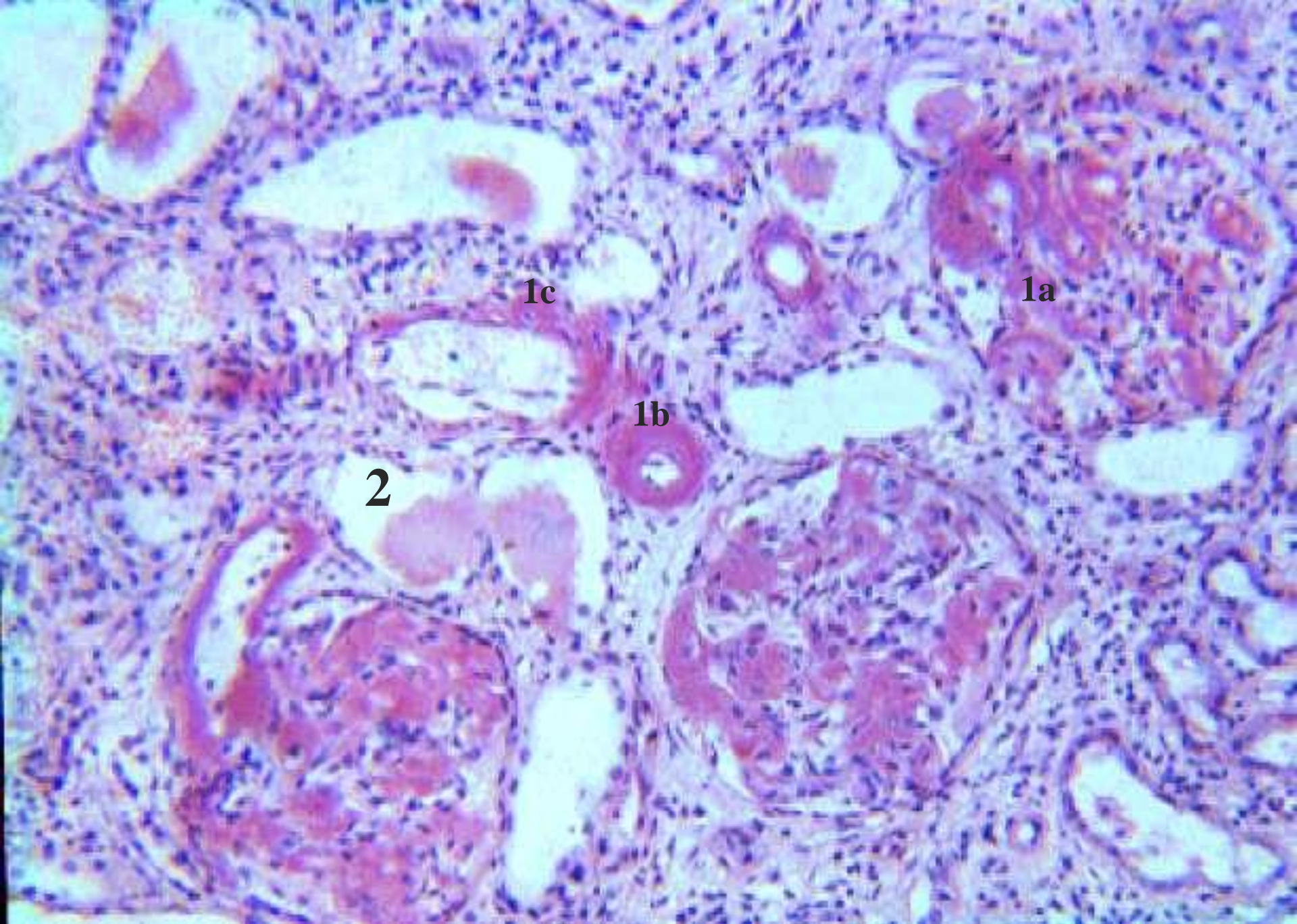


**Amiloidoza difuză a splinei (*splină "slăninoasă"*).
(*Imaginea de jos-norma*).**

Amiloidoza renală.

**Rinichiul este mărit,
limita cortico-
medulară ștearsă,
piramidele palide.**





№ 19. Amiloidoza rinichiului. (colorație roșu de Congo și hematoxină).