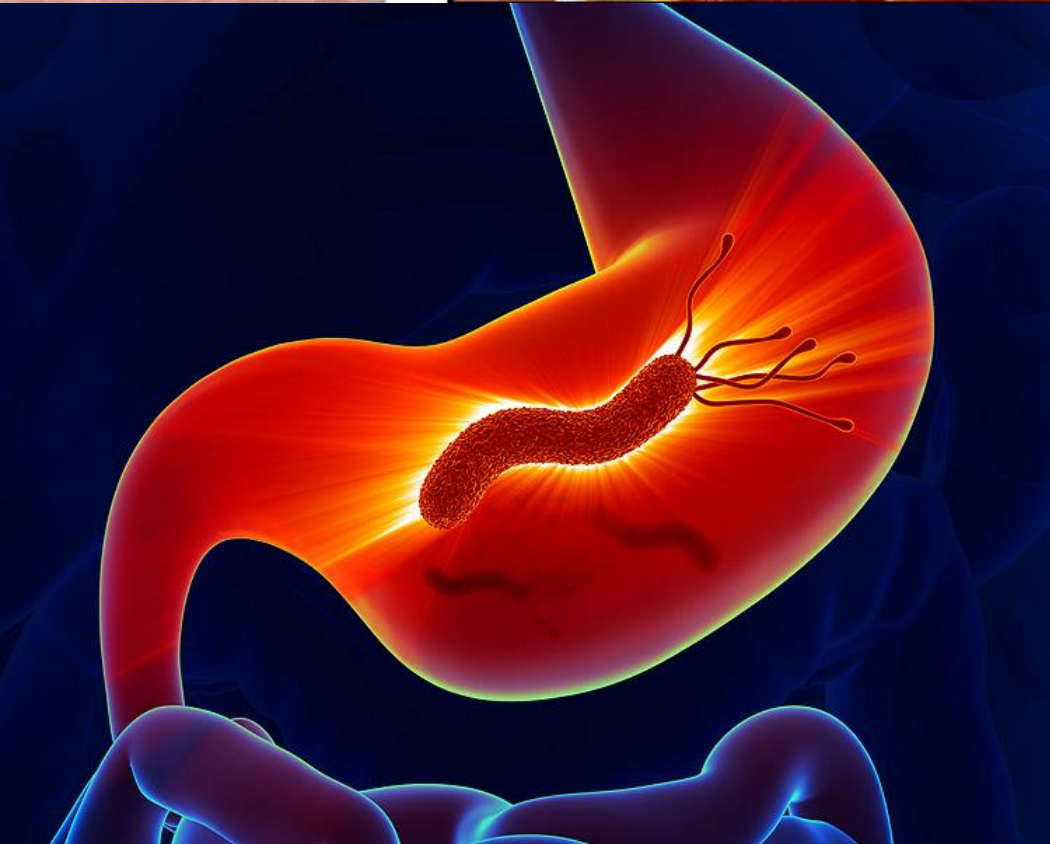
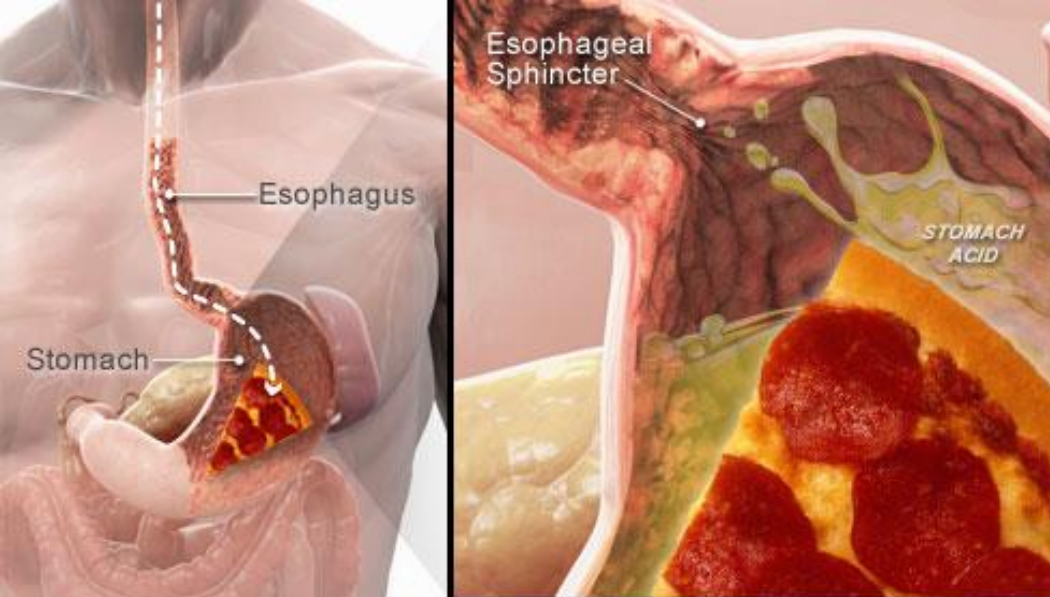
Болезни пищевода и желудка.

Тема: Болезни пищевода и желудка.

I. Микропрепараты:

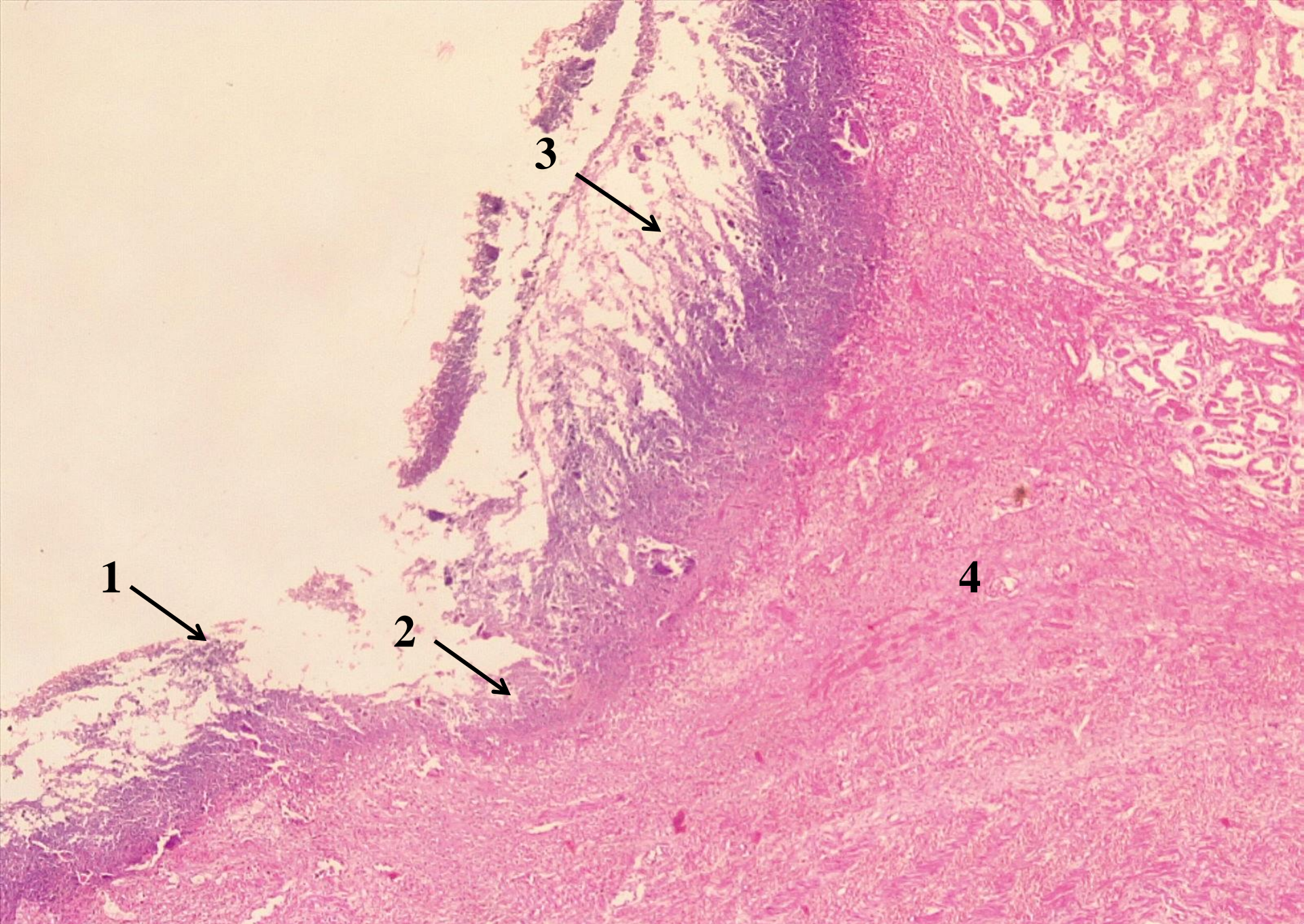
№ 176. Острая язва желудка. (Окраска Г-Э.).

Обозначения:

1. Поверхностный слой дна язвы, состоящий из лейкоцитов и эритроцитов.
2. Некротические массы и тканевой детрит в области дна язвы.
3. Очаги некроза мышечного слоя стенки желудка.
4. Лейкоцитарная инфильтрация в области краев и дна язвы.

В стенке желудка имеется дефект, который захватывает слизистую и подслизистую оболочки; дно язвы представлено некротическими массам с диффузной лейкоцитарной инфильтрацией, которая распространяется на мышечный слой стенки желудка; кровеносные сосуды расширены, полнокровны; нет грануляционной ткани, а также зрелой волокнистой соединительной ткани.

Острые язвы желудка локализуются чаще по малой кривизне, в антро-пилорической части, могут быть и по большой кривизне. Они обычно множественные, чаще имеют округлую форму, диаметр около 1-1,5 см, дно темно-коричневого цвета из-за отложений гемоглобиногенного пигмента солянокислого гематина. Края и дно язв имеют мягкую консистенцию, не уплотнены, рисунок складок слизистой оболочки не изменен. В некоторых случаях острая язва может распространиться на мышечный слой и даже на серозную оболочку, что может привести к перитониту. Острые глубокие язвы приобретают форму воронки, основанием обращенной к слизистой желудка, а верхушкой к серозной оболочке. Другое возможное осложнение - это желудочное кровотечение. Острые язвы желудка в области малой кривизны часто плохо заживают и переходят в хроническую язву.



№ 176. Острая язва желудка. (Окраска Г-Э.).

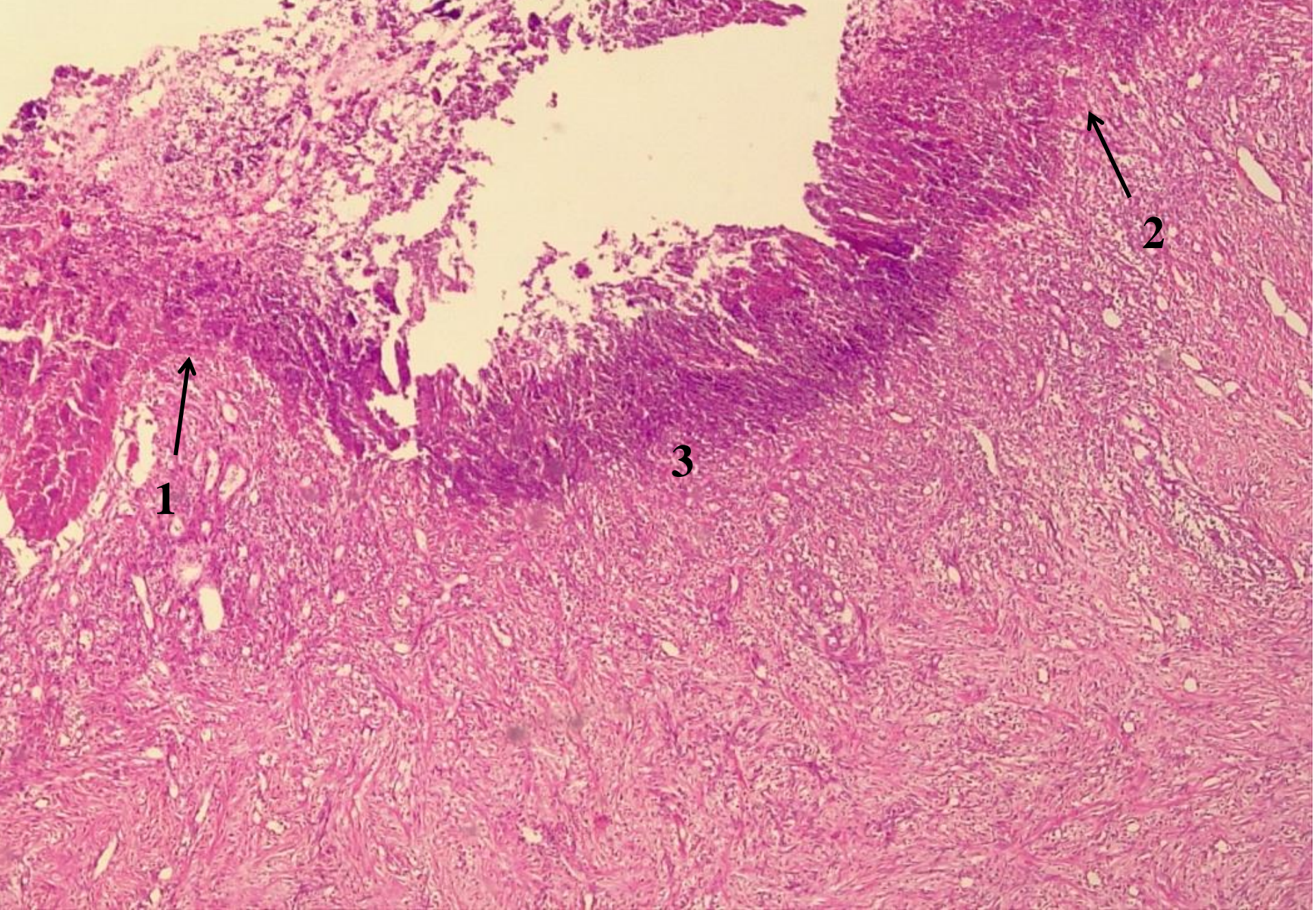
№ 87. Хроническая язва желудка в стадии обострения. (Окраска Г-Э.)

Обозначения:

1. Дистальный (*пологий*) край язвы.
2. Проксимальный (*подрытый*) край язвы.
3. Дно язвы:
 - а. фибринозно-гнойный экссудат;
 - б. некротический слой;
 - в. грануляционная ткань;
 - г. грубоволокнистая рубцовая ткань.

В стенке желудка имеется дефект, в котором слизистая, подслизистая и частично мышечный слой отсутствуют, в области дна отмечаются 4 слоя изнутри кнаружи: 1) фибринозно-лейкоцитарный слой, 2) фибриноидный некроз, 3) слой грануляционной ткани, 4) слой зрелой соединительной ткани; в области краев язвы отмечается отек, лимфоидно-гистиоцитарная инфильтрация, кровеносные сосуды расширены, полнокровны, некоторые с фибриноидным некрозом и тромбозом. Эти изменения характерны для периода обострения хронической язвы желудка.

Хроническая язва желудка имеет волнообразное течение, периоды обострения чередуются с периодами ремиссии. Язва в ремиссии характеризуется морфологически ослаблением воспалительного процесса, резорбцией некротических масс, постепенным превращением грануляционной ткани в рубцовую, а иногда происходит эпителизация язвы, кровеносные сосуды утолщены, склерозированы, просвет сужен или облитерирован.



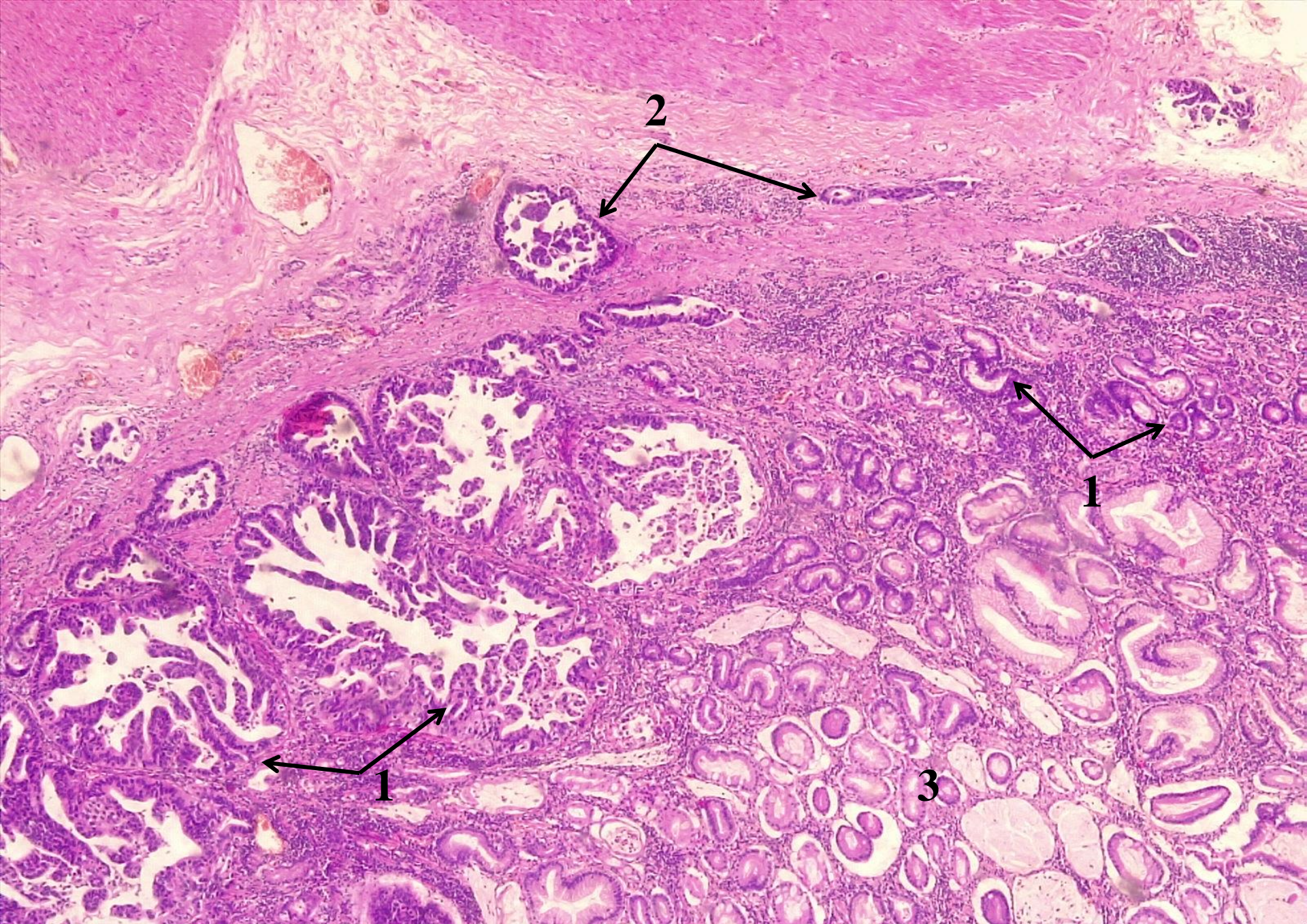
№ 87. Хроническая язва желудка в стадии обострения. (Окраска Г-Э.)

№ 192. Тубулярная аденокарцинома желудка – кишечный тип. (Окраска Г-Э.)

Обозначения:

1. Скопления атипичных раковых клеток в слизистой оболочке.
2. Железистые раковые структуры в толще мышечного слоя.
3. Неизмененные зоны слизистой оболочки.

В стенке желудка отмечается пролиферация атипичных железистых структур, расположенных беспорядочно, которые инфильтрируют стенку, включительно мышечный слой до серозной оболочки; раковые клетки полиморфны, с гиперхромными ядрами, местами образуют компактные клеточные гнезда, в просвете некоторых желез наблюдаются изолированные клетки или мелкие их группы, которые плавают в слизи, в строме имеется лимфоидная инфильтрация, расширение и полнокровие кровеносных сосудов, кровоизлияния; в сохранившейся слизистой оболочке видны признаки кишечной метаплазии желудочного эпителия. [макропрепарат № 60]



№ 192. Тубулярная аденокарцинома желудка – кишечный тип. (Окраска Г-Э.)

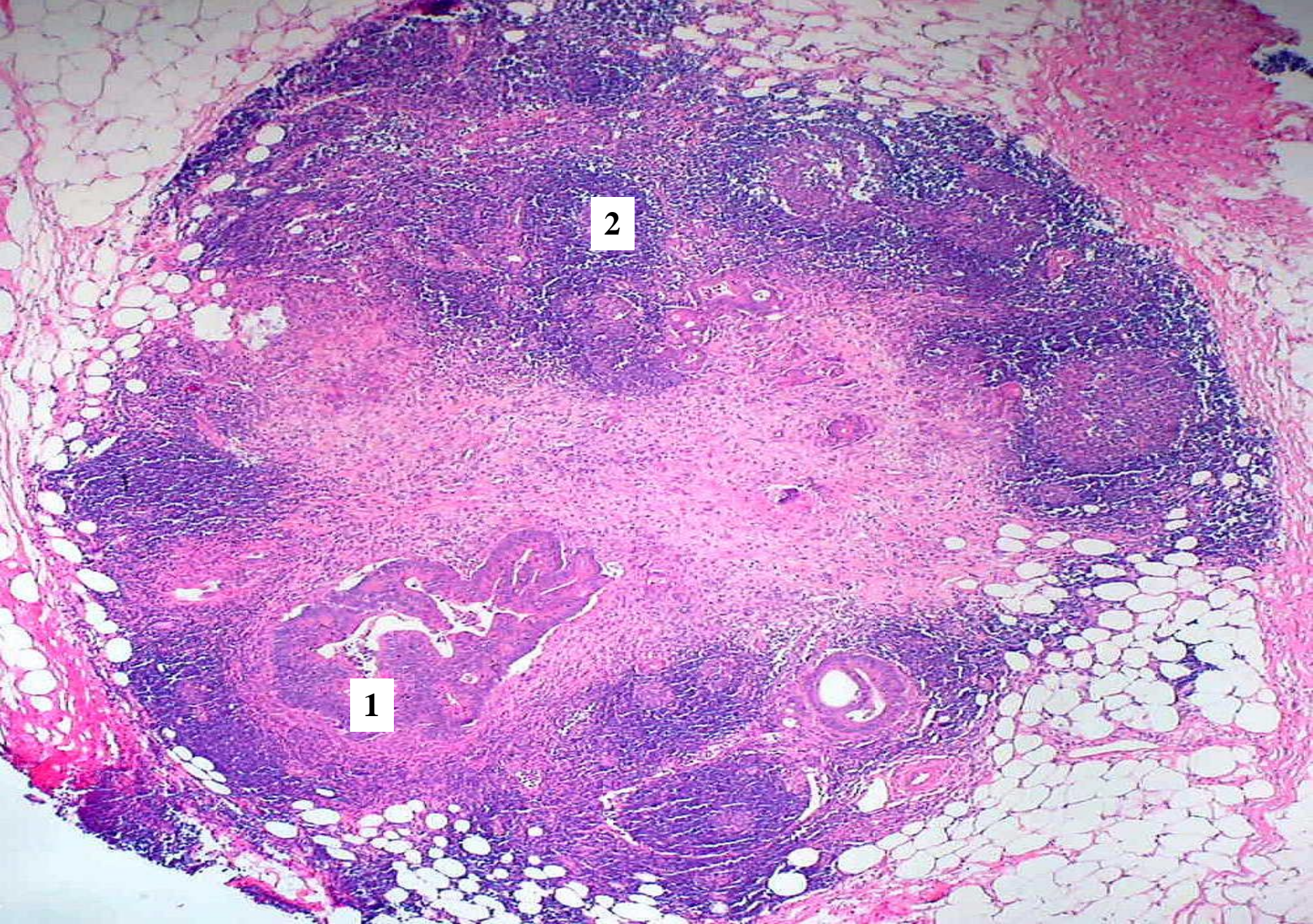
№ 192а. Метастаз карциномы желудка в лимфатический узел. (Окраска Г-Э.)

Обозначения:

1. Скопления раковых клеток в краевом и мозговых синусах лимфоузла.
2. Неизмененные лимфоидные фолликулы.

На срезе лимфатического узла отмечаются очаги пролиферации атипичных железистых структур, полиморфных, различных форм и размеров, локализующихся преимущественно в краевом и мозговых синусах.

Лимфогенные метастазы имеют важное значение в клиническом течении карциномы желудка желудка. Они появляются ортоградным путем (по току лимфы), первые локализуются в регионарных лимфоузлах по ходу малой и большой кривизн желудка. Наличие метастазов в лимфоузлах определяет в большой степени объем и характер хирургического вмешательства. Метастазы могут появиться и ретроградным путем (против тока лимфы)), напр., в надключичных лимфоузлах, обычно слева, которые называются метастазом или железой Вирхова (Virchow), являясь иногда первым признаком рака желудка. Ретроградные метастазы наблюдаются и в параректальных лимфоузлах - метастаз Шницлера (Shnitzler).



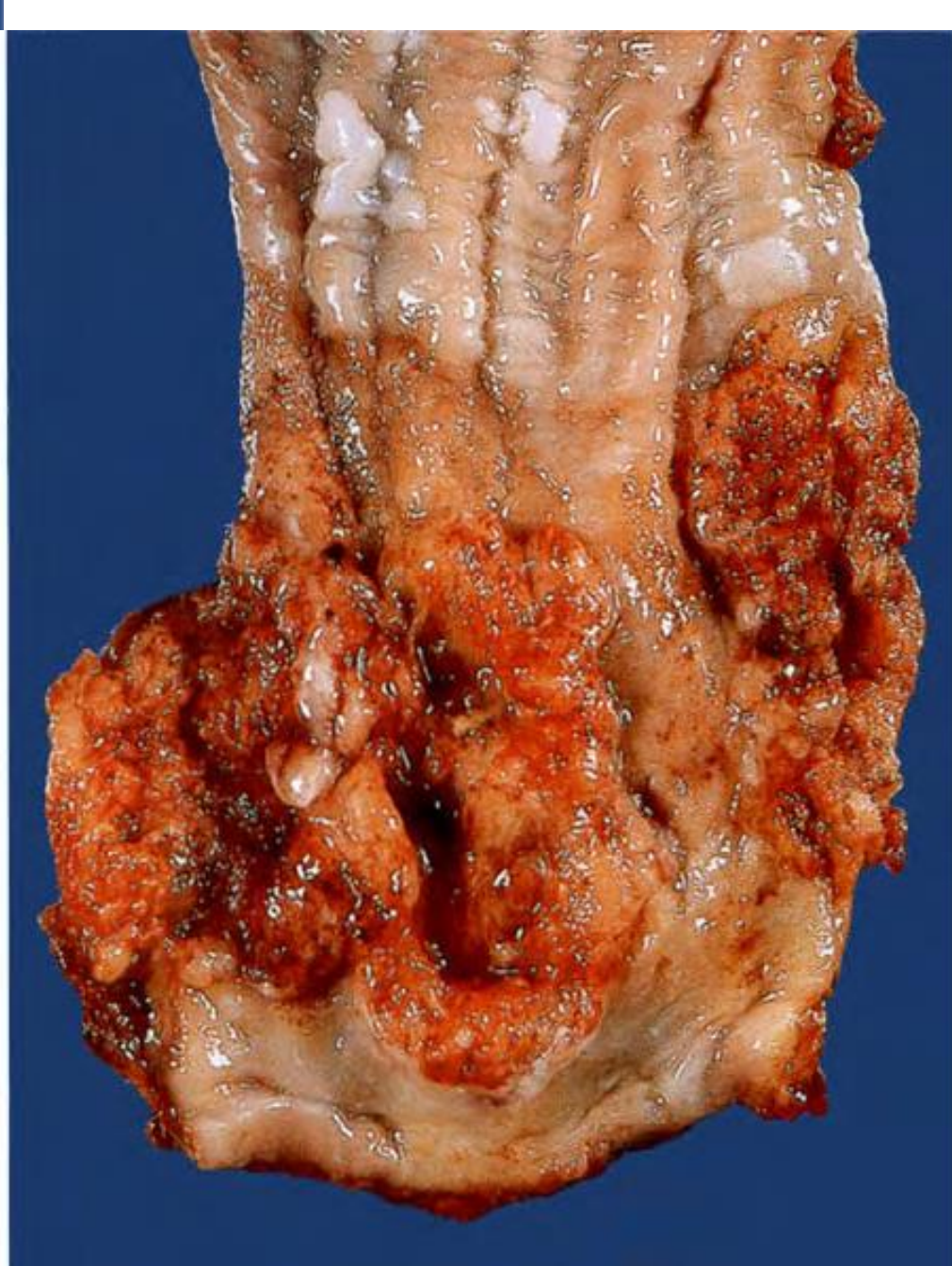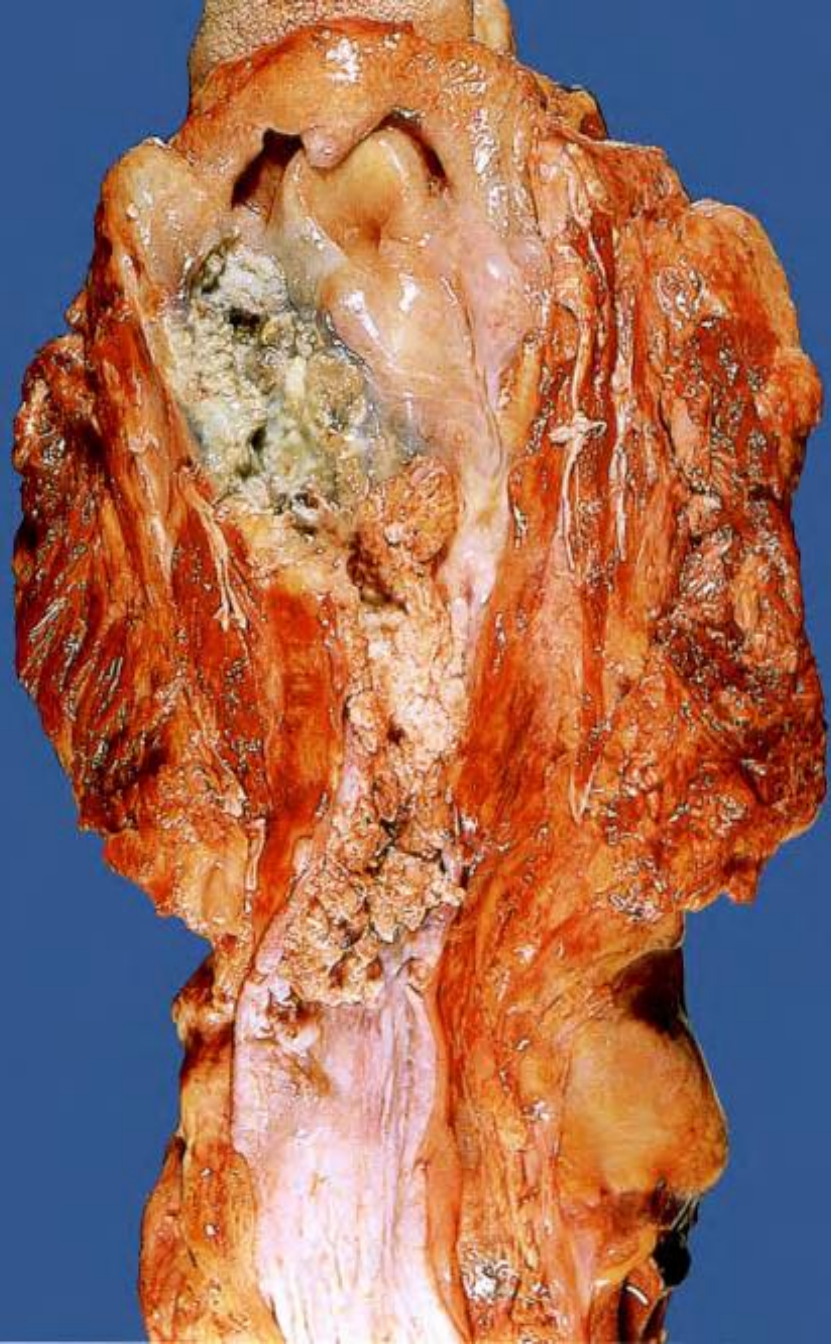№ 192а. Метастаз карциномы желудка в лимфатический узел. (Окраска Г-Э.)

II. Макропрепараты:

№ 59. Карцинома пищевода.

Пищевод вскрыт продольно, в средней трети имеется опухолевый узел, растущий циркулярно, выступающий в просвет и суживающий его, с неровной поверхностью и изъязвлением, покрытым некротическими массами.

В большинстве случаев карцинома пищевода локализуется в средней трети. Самая частая гистологическая форма – 90% из общего числа – это плоскоклеточный (сквамозный) ороговевающий или неороговевающий рак. Осложнения: инфильтрация стенки желудка, гипофаринкса, трахеи с образованием трахеально-пищеводных фистул, гортани, средостения, легких, плевры, аорты. Лимфогенные метастазы – в шейных, пара-эзофагеальных, трахео-бронхиальных, поддиафрагмальных лимфоузлах. Гематогенные метастазы редкие.

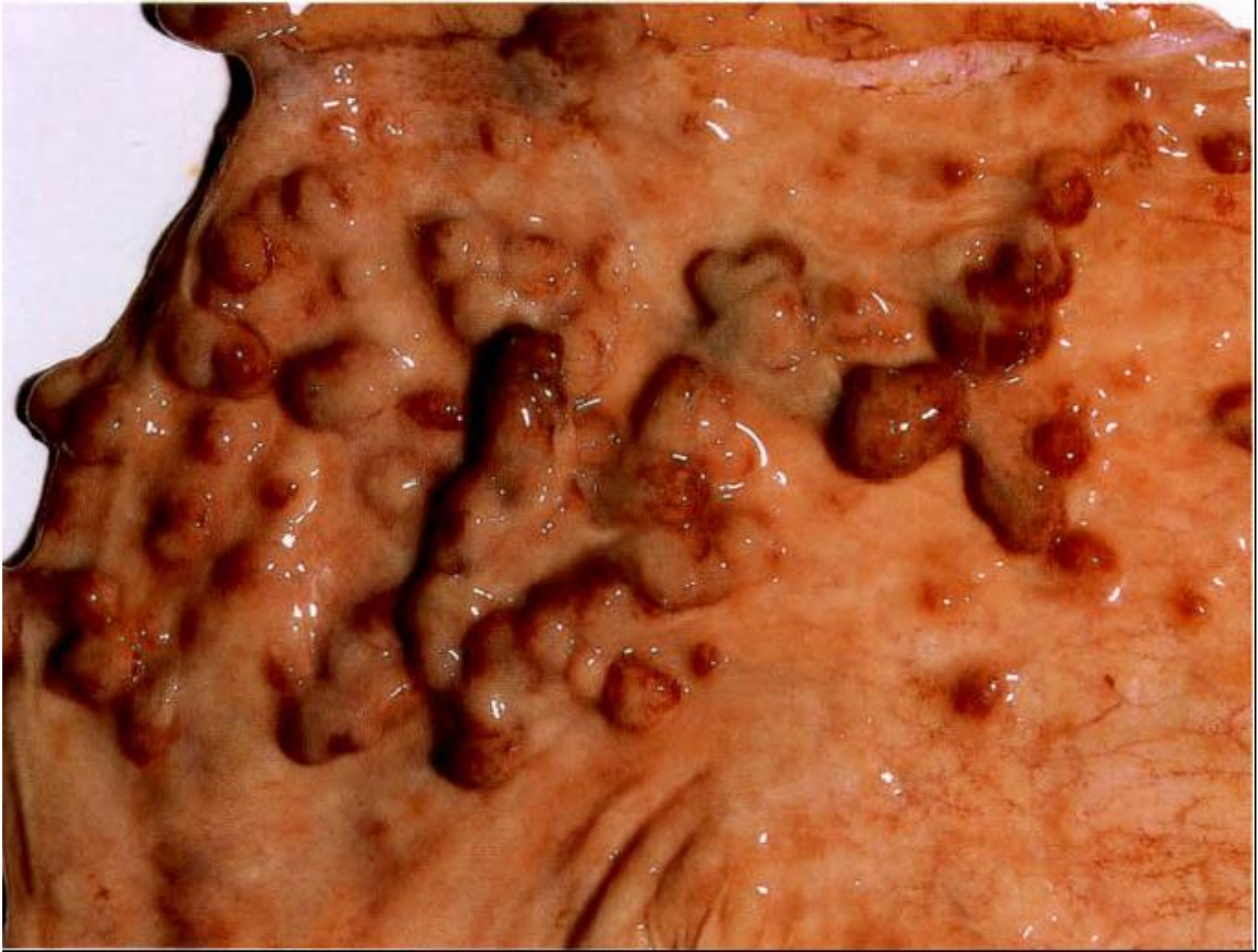

№ 59. Карцинома пищевода.

№ 51. Полип желудка.

На слизистой оболочки желудка имеются множественные образования, выступающие над поверхностью, на тонкой (педункулярный полип) или широкой ножке (сессильный полип), размерами от нескольких мм до 1-1,5 см, овальной формы, с гладкой поверхностью, мягкой консистенции, в некоторых имеются очаги кровоизлияний.

Полипы желудка локализуются чаще в антро-пилорической области, могут быть одиночными или множественными. Абсолютное большинство полипов желудка ($\approx 90\%$) являются воспалительной, неопухолевой природы (гиперпластические полипы). Микроскопически состоят из гиперплазированных желез, расположенных беспорядочно, некоторые кистозно расширены и удлинены; покрыты желудочным эпителием поверхностного типа, но могут быть и париетальные клетки, строма отечна, гиперемирована, с умеренной лимфоидно-гистиоцитарной инфильтрацией. Не наблюдается клеточная атипия, не имеют злокачественного потенциала. Все же в полипах больших размеров, более 1,5 см, имеется риск развития дисплазии желудочного эпителия, которая является предраковым процессом. Гиперпластические полипы могут осложниться поверхностными эрозиями и желудочным кровотечением.

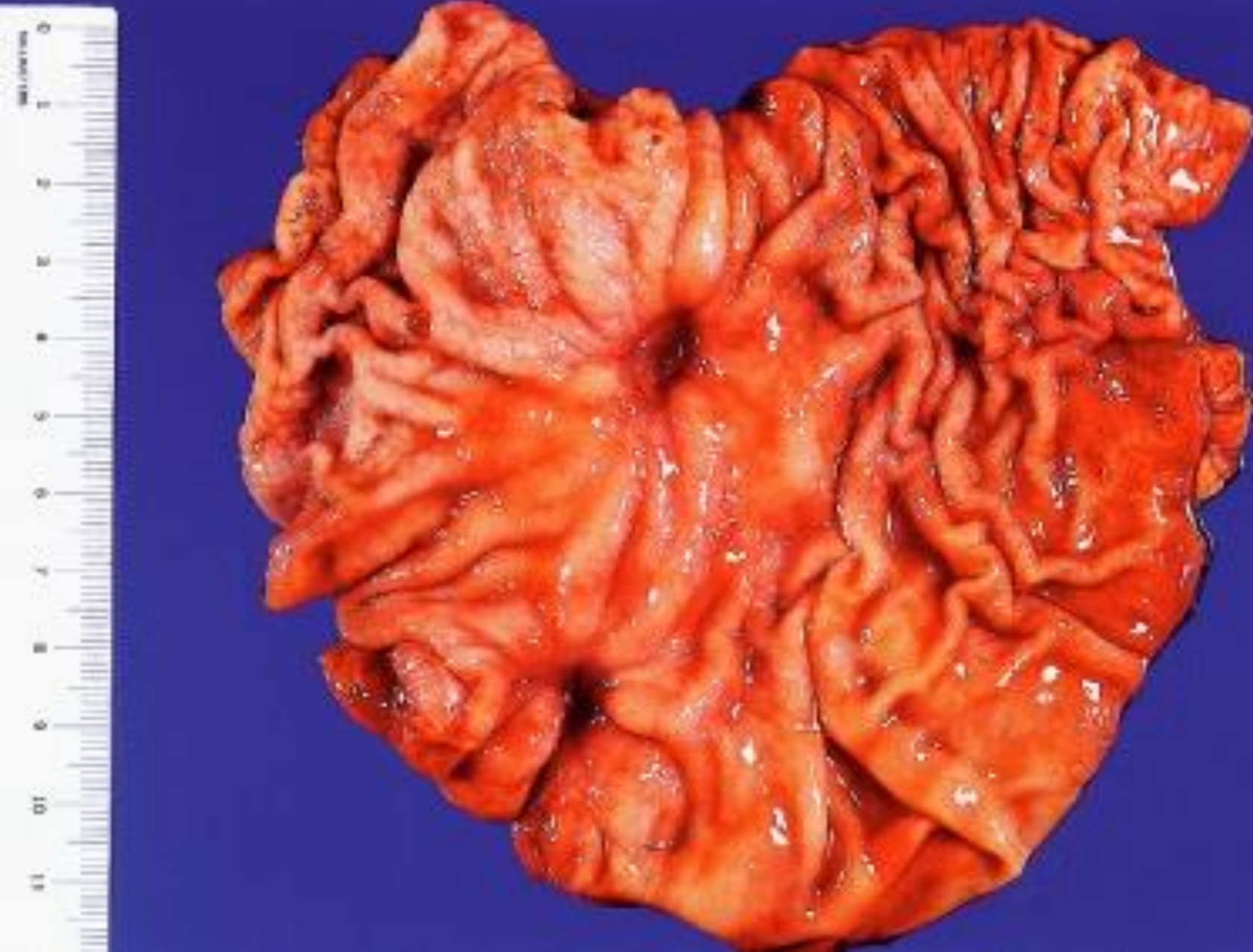

№ 51. Полип желудка.

№ 52. Хроническая язва желудка.

В области малой кривизны имеется дефект стенки желудка удлиненной, овальной формы, размерами 3-4 см на 1,5-2 см, края плотной консистенции, складки слизистой конвергируют к этому дефекту, непосредственно в краях язвы складки атрофированы, стертые, дно имеет серо-коричневый оттенок из-за наличия некротических масс и сгустков крови. На перпендикулярном срезе край, обращенный к кардии слегка подрывт, нависает над дефектом, а край обращенный к привратнику пологий, в виде террасы, ступени которой образованы слоями стенки – слизистой, подслизистой и мышечным слоем (этот вид обусловлен смещением слоев при перистальтике стенки желудка).

Пептическая язва желудка обычно одиночная (80%), локализуется чаще на малой кривизне и в антро-пилорической области. Развитию хронической язвы часто предшествуют эрозия и острая язва желудка. В 10-20% случаев язва желудка сочетается с дуоденальной язвой. В период обострения дно язвы покрыто некротическими массами, фибринозно-гнойным экссудатом, могут быть сгустки крови, слизистая в краях язвы отечна и гиперемирована. В период ремиссии дно представлено рубцовой тканью, гладкое, плотное, края также плотной консистенции. Осложнения хронической язвы желудка могут быть классифицированы в 5 групп: 1) деструктивные – а) кровотечение путем аррозии кровеносных сосудов, которое клинически проявляется рвотой «кофейной гущей» и меленой, б) перфорация стенки с перитонитом, в) пенетрация в поджелудочную железу, малый сальник, гепато-дуоденальную связку, гораздо реже – в печень, поперечно-ободочную кишку, желчный пузырь; 2) воспалительные осложнения – периульцерозный гастрит и перигастрит; 3) рубцовые осложнения – стеноз и деформация желудка, чаще стеноз привратника, который может проявиться задержкой пищевых масс и частыми рвотами; 5) смешанные осложнения, напр., перфорация и кровотечение, пенетрация и кровотечение.



№ 52. Хроническая язва желудка.

№ 53. Перфоративная хроническая язва желудка.

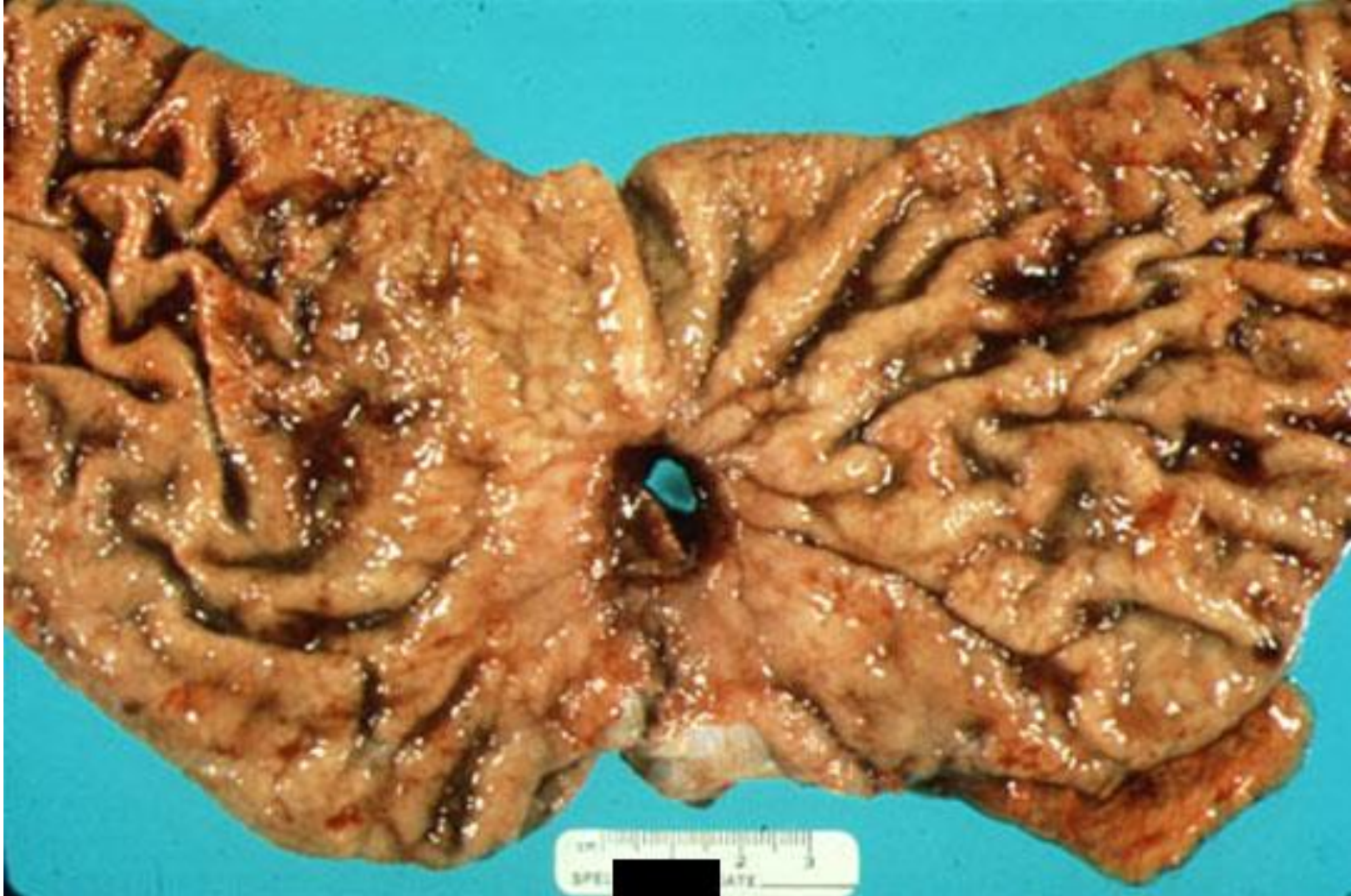В стенке желудка имеется хроническая язва, в дне которой видно перфорационное отверстие, через которое желудочное содержимое попадает в полость брюшины и развивается перитонит.

Перфорация развивается в период обострения хронической язвы желудка и ведет к перитониту. Перфорируют чаще пилорические язвы или язвы передней стенки луковицы 12-перстной кишки. Перфорация дуоденальных язв встречается чаще чем язв желудка. Вначале развивается фибринозный перитонит вокруг перфорационного отверстия, а впоследствии распространяется на всю брюшину, становясь генерализованным и, как правило, фибринозно-гнойным. Если есть спайки в области дна язвы они могут отграничивать воспалительный процесс и перитонит становится местным.

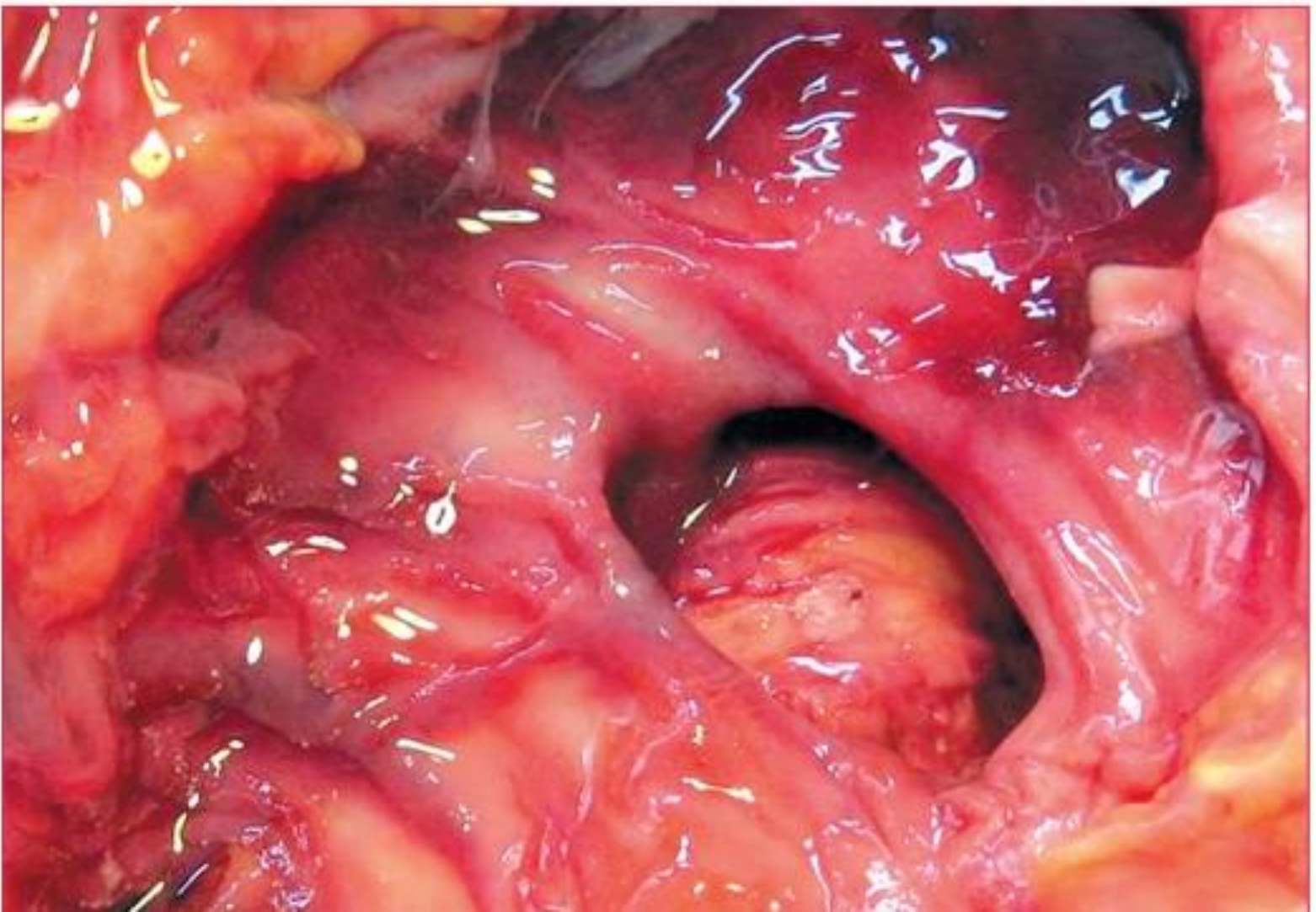
№ 54. Хроническая язва 12-перстной кишки.

В стенке 12-перстной кишки имеется язвенный дефект с краями плотной консистенции, размерами 1,5-2 см, неправильной формы.

Дуоденальная язва встречается гораздо чаще чем язва желудка, локализуется непосредственно постпилорически, в первых нескольких см от пилорического сфинктера, обычно на передней стенке луковицы, но может быть и на задней стенке (бульбарная язва) и гораздо реже – в постбульбарной части. Иногда язвы множественные и могут быть локализованы лицом к лицу на передней и задней стенках – «язвы-отпечатки». Осложнения: а) кровотечение, обычно из язвы задней стенки, б) перфорация язвы передней стенки, в) пенетрация язвы задней стенки, обычно в головку и тело поджелудочной железы, что может привести к панкреонекрозу, г) воспалительные процессы - периульцерозный дуоденит и перидуоденит с образованием спаек с соседними органами, д) рубцовые осложнения – стеноз и деформация луковицы 12-перстной кишки, которые встречаются исключительно при язвах задней стенки. Озлокачествление не встречается никогда.



№ 53. Перфоративная хроническая язва желудка.

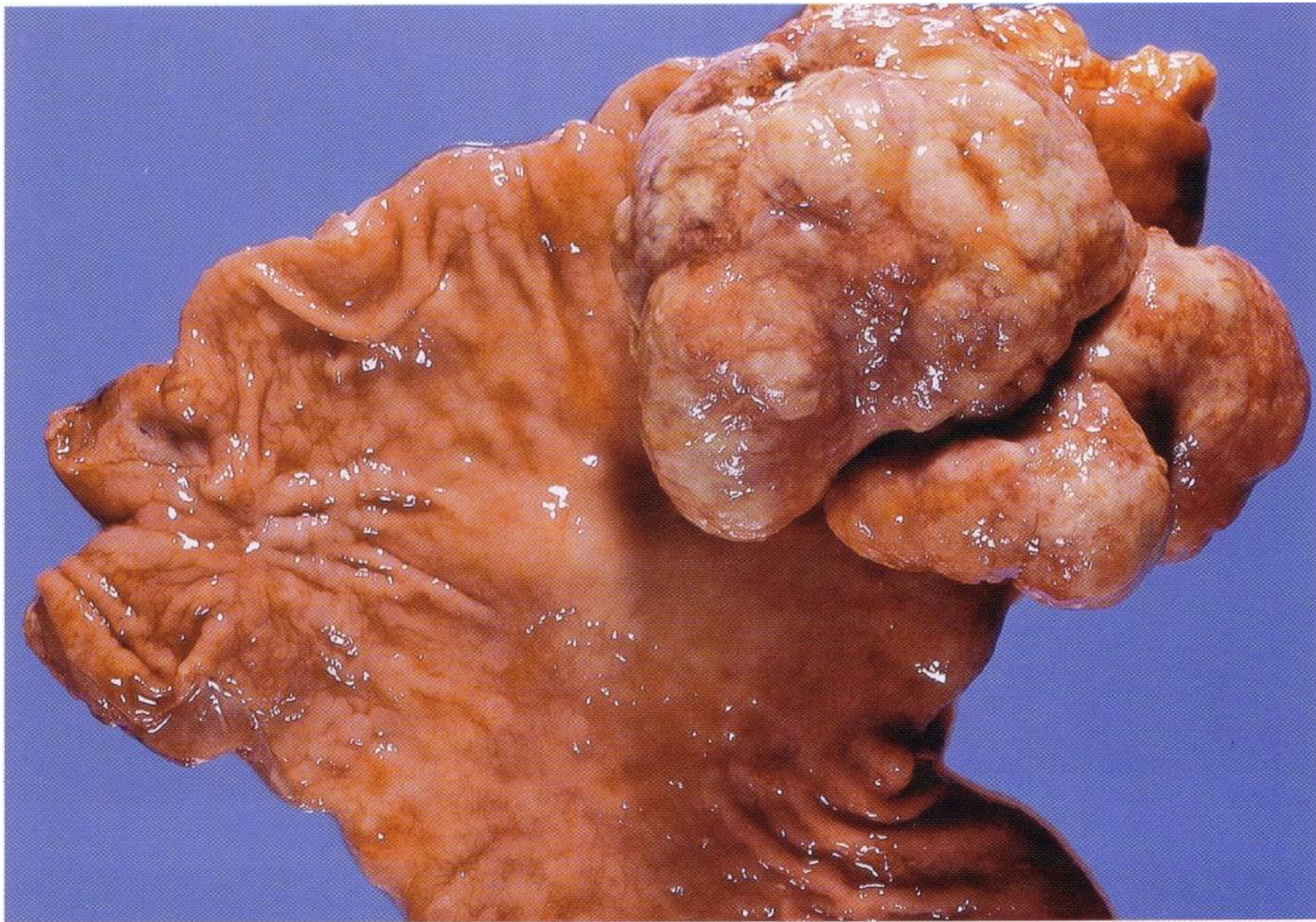

№ 54. Хроническая язва 12-перстной кишки.

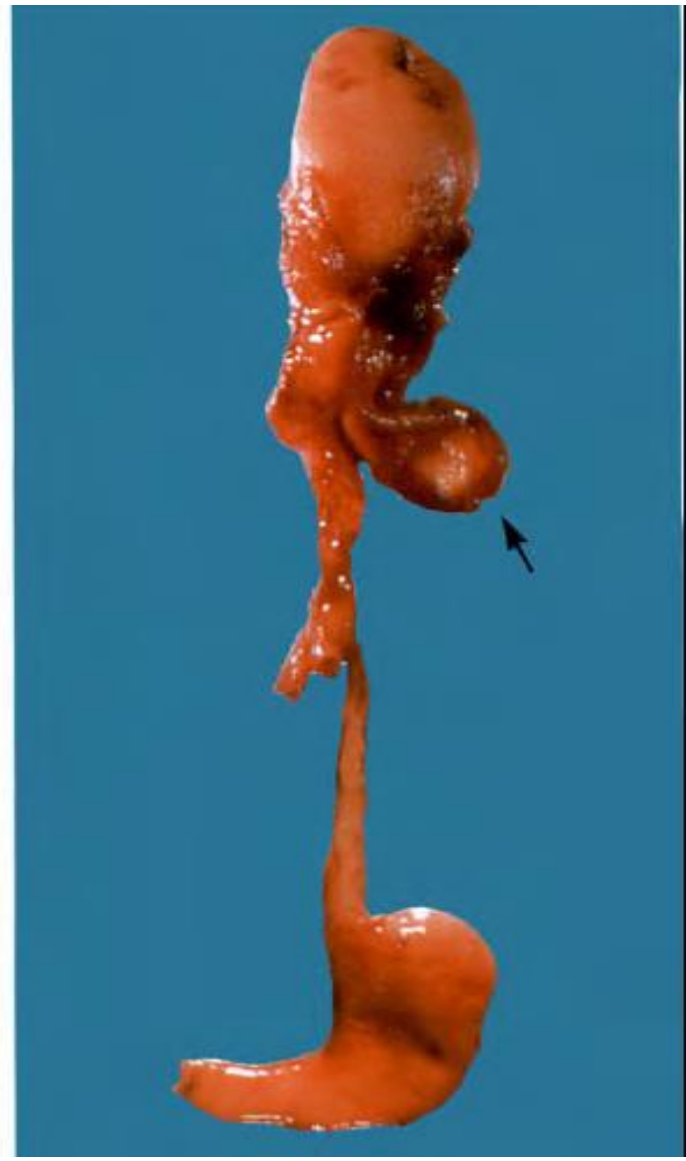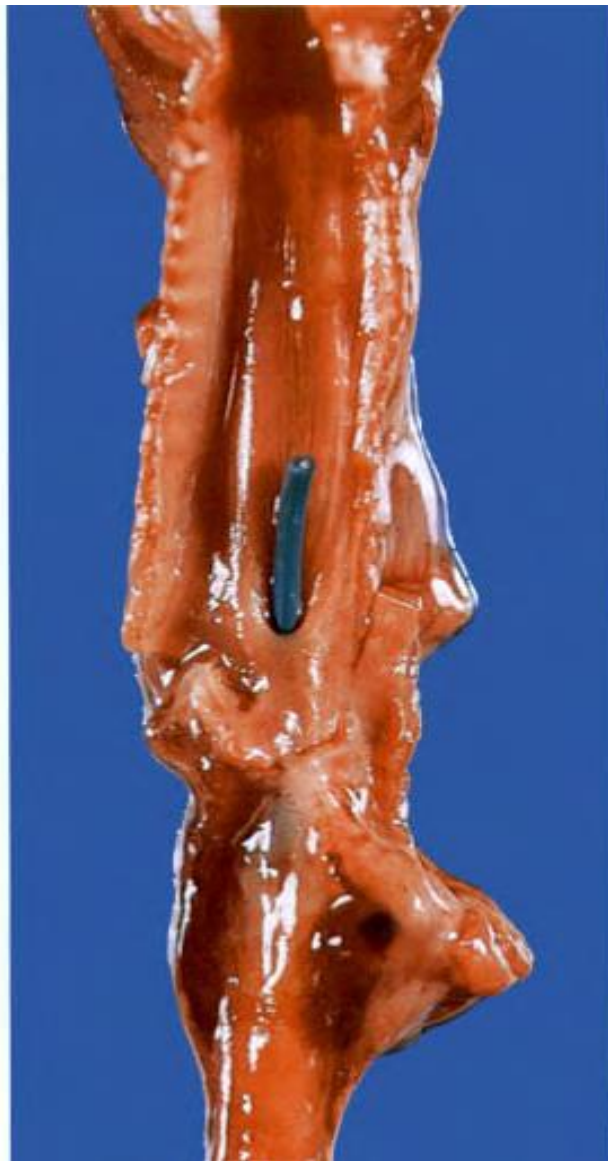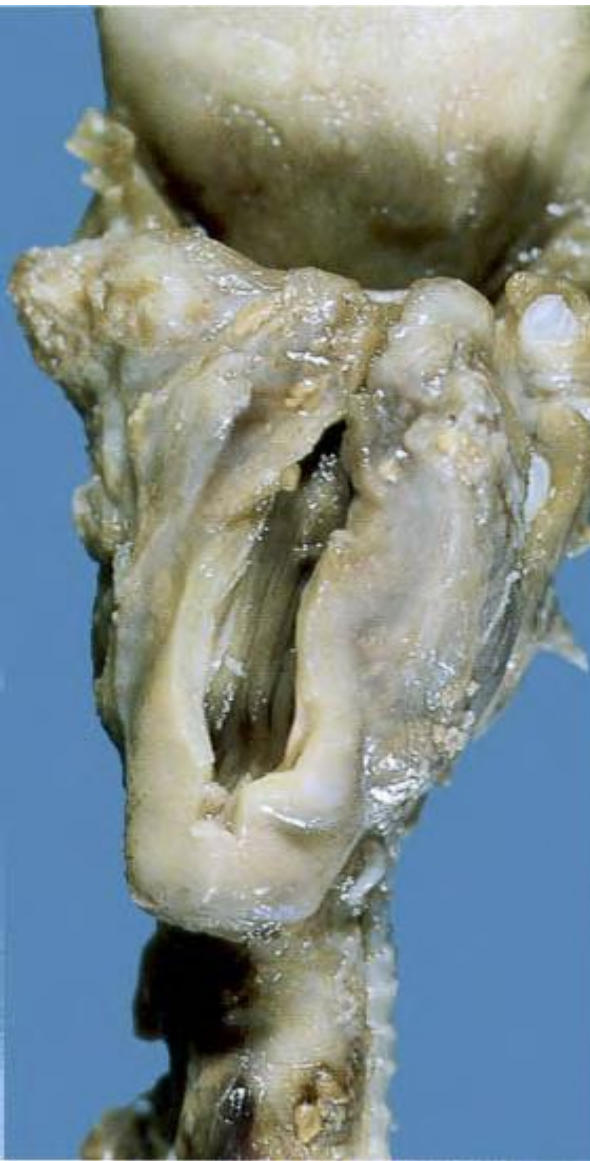№ 60. Карцинома желудка.

В желудке имеется крупная опухоль с экзофитным ростом, неровной поверхностью, плотно-эластической консистенции, беловато-серого цвета, грибовидной формы (грибовидный или фунгозный рак). Локализуется чаще в области малой кривизны и пилорического канала.

*Карциноме желудка предшествуют чаще всего предраковые процессы – хроническая язва желудка (язва-рак), хронический атрофический гастрит с кишечной метаплазией эпителия, дисплазия эпителия, аденоматозные полипы, инфекция *Helicobacter pylori*. Чаще локализуется в области малой кривизны, в антральном и пилорическом отделах. Самая частая гистологическая форма – аденокарцинома с разной степенью дифференцировки. Карцинома желудка может распространиться контактным путем в пищевод, брюшину (карциноматоз брюшины), большой сальник, поджелудочную железу, печень, поперечно-ободочную кишку, а имплантационным путем – в яичники (один или оба) – опухоль Крукенберга (Krukenberg). Местно может осложниться кровотечением, перфорацией, воспалением стенки желудка (флегмоной). Метастазирует в первую очередь в регионарные лимфоузлы области малой кривизны, кардии, в супрапанкреатические лимфоузлы. Патогномоничный признак – метастаз в надключичные лимфоузлы слева – признак Вирхова (Virchow). Гематогенные метастазы развиваются в первую очередь в печени, а затем – в легких, головном мозге, костях, почках*

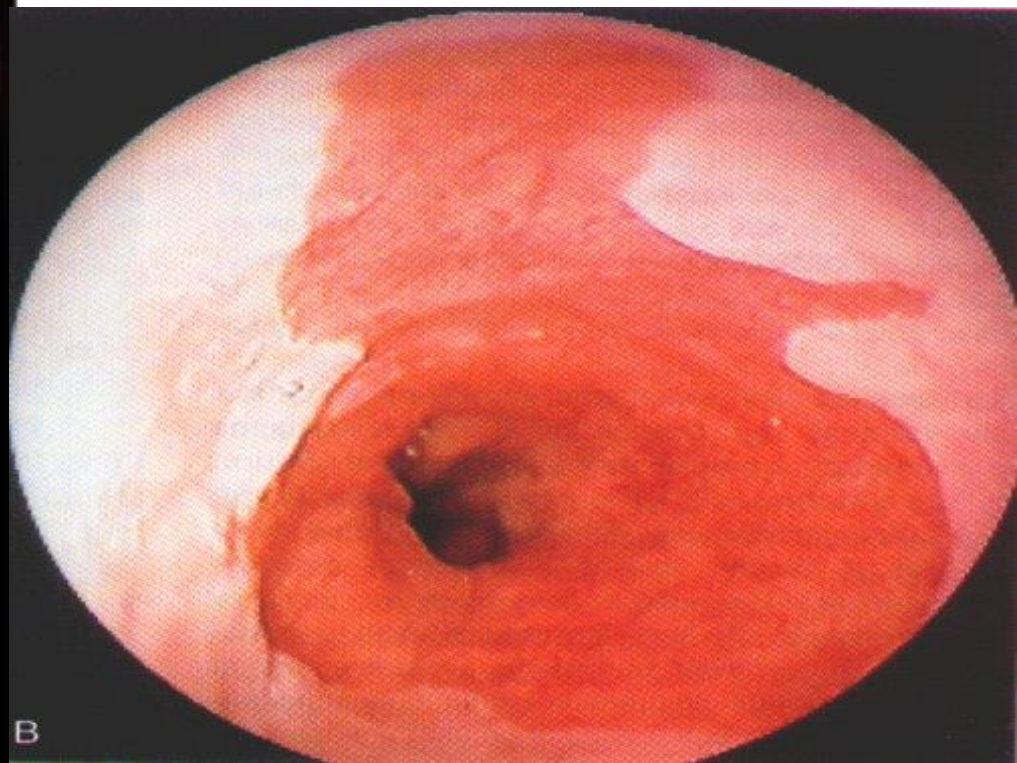
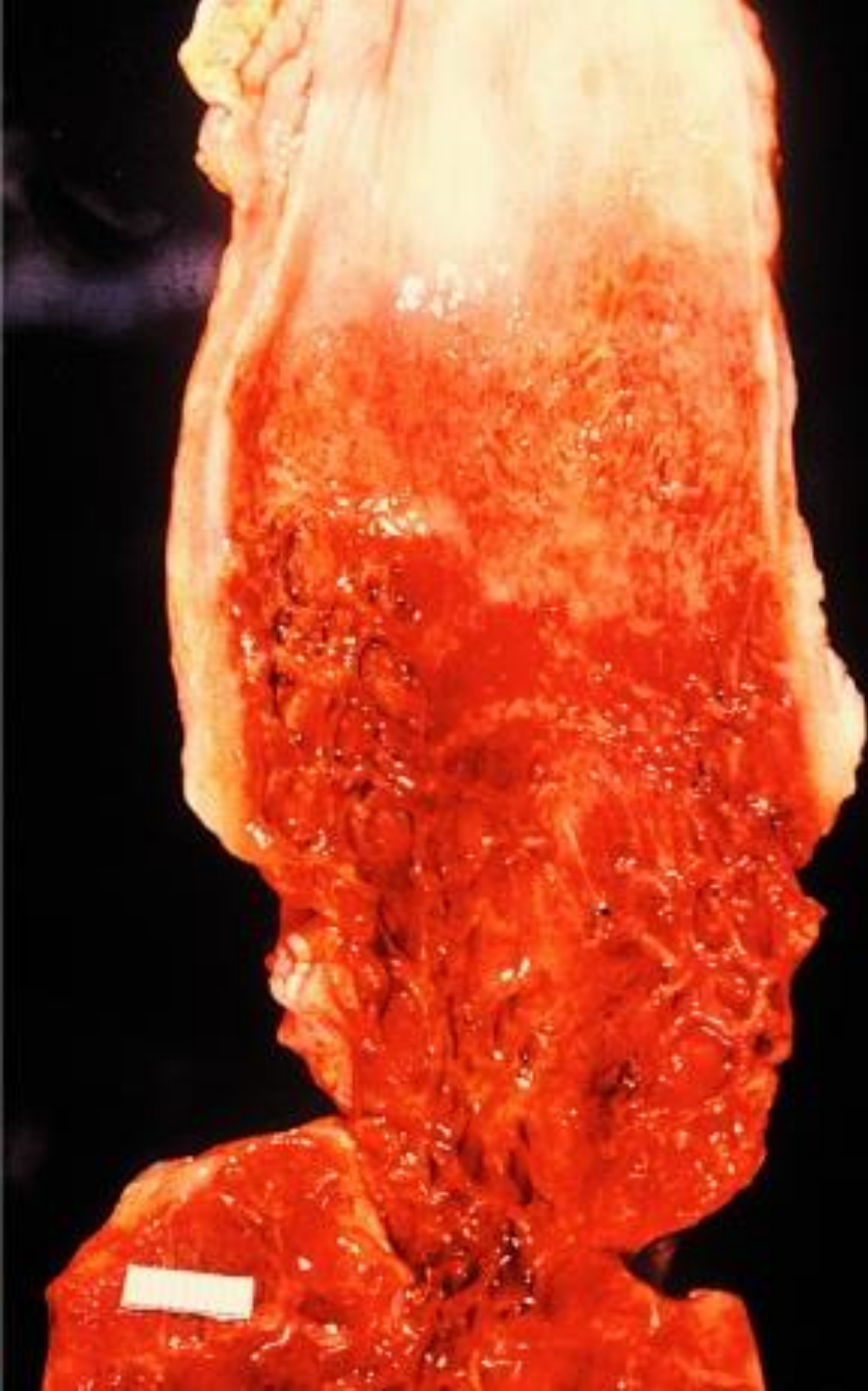

№ 60. Карцинома желудка.



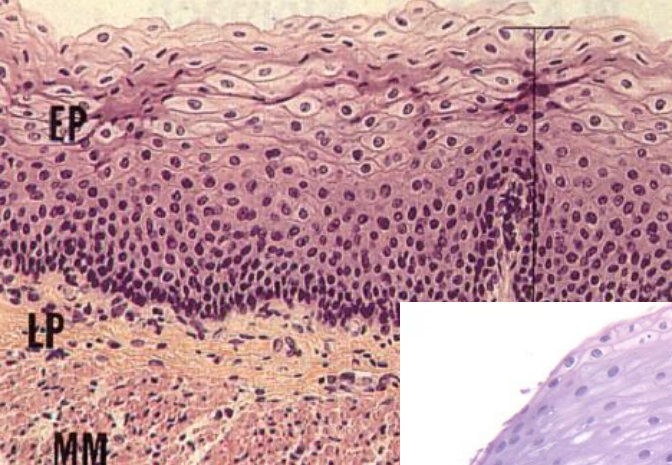
Аномалии развития пищевода (атрезия пищевода, эзофаготрахеальные свищи).

**Рефлюкс-эзофагит:
макроскопическая и
эндоскопическая картина.**



В

Морфопатогенез аденокарциномы пищевода.



Рефлюкс-
эзофагит.

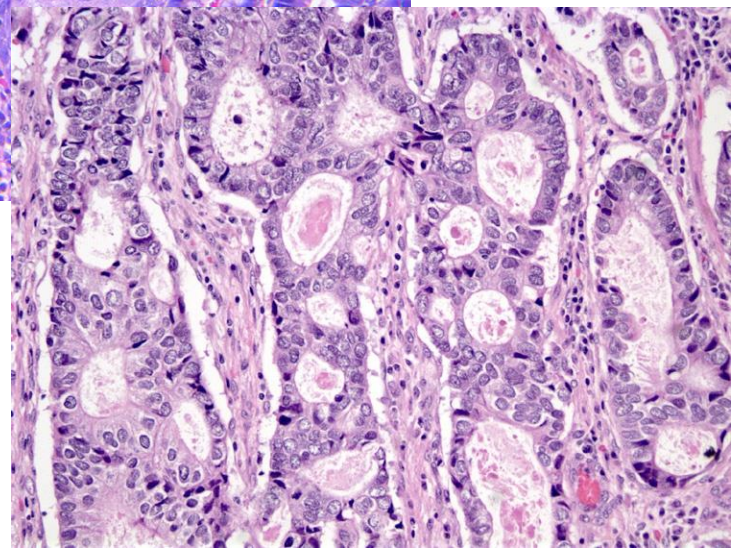
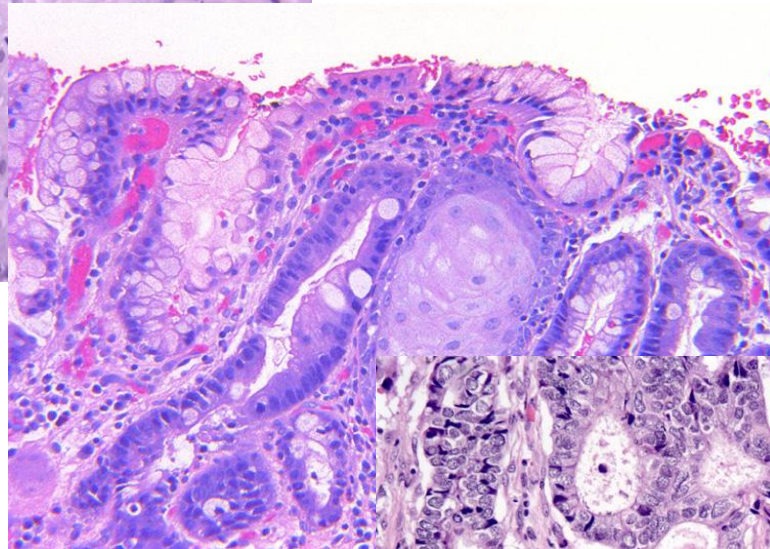
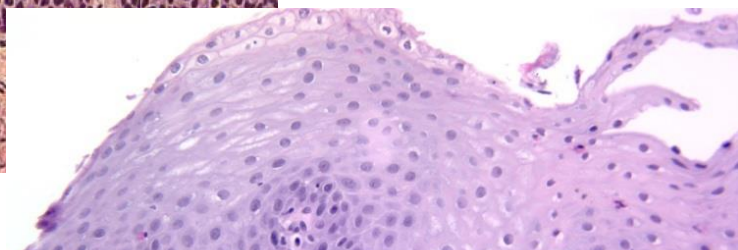


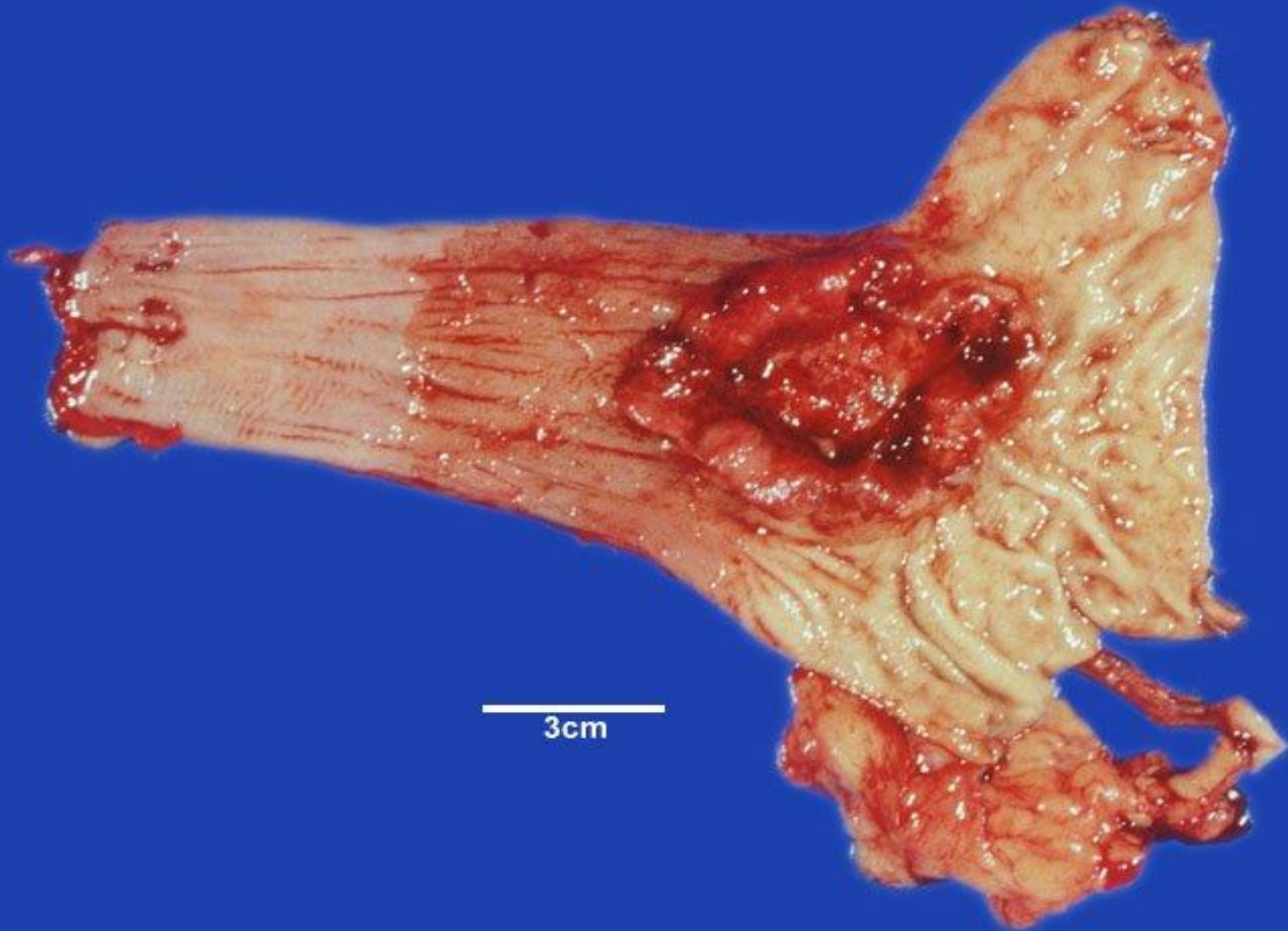
Пищевод
Барретта
(кишечного
типа).



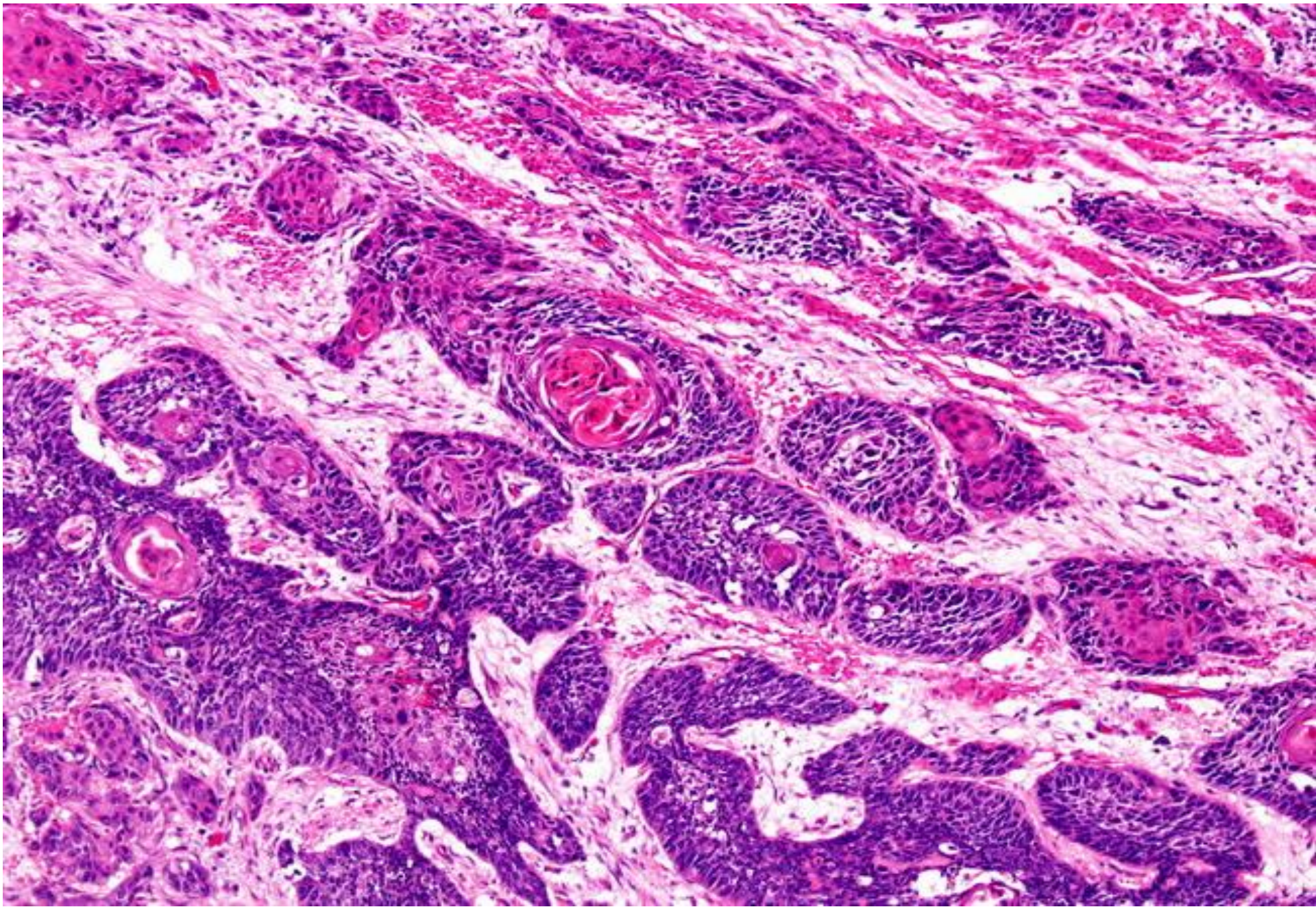
Барретт с дисплазией
(карцинома *in situ*).

Инвазивная аденокарцинома.

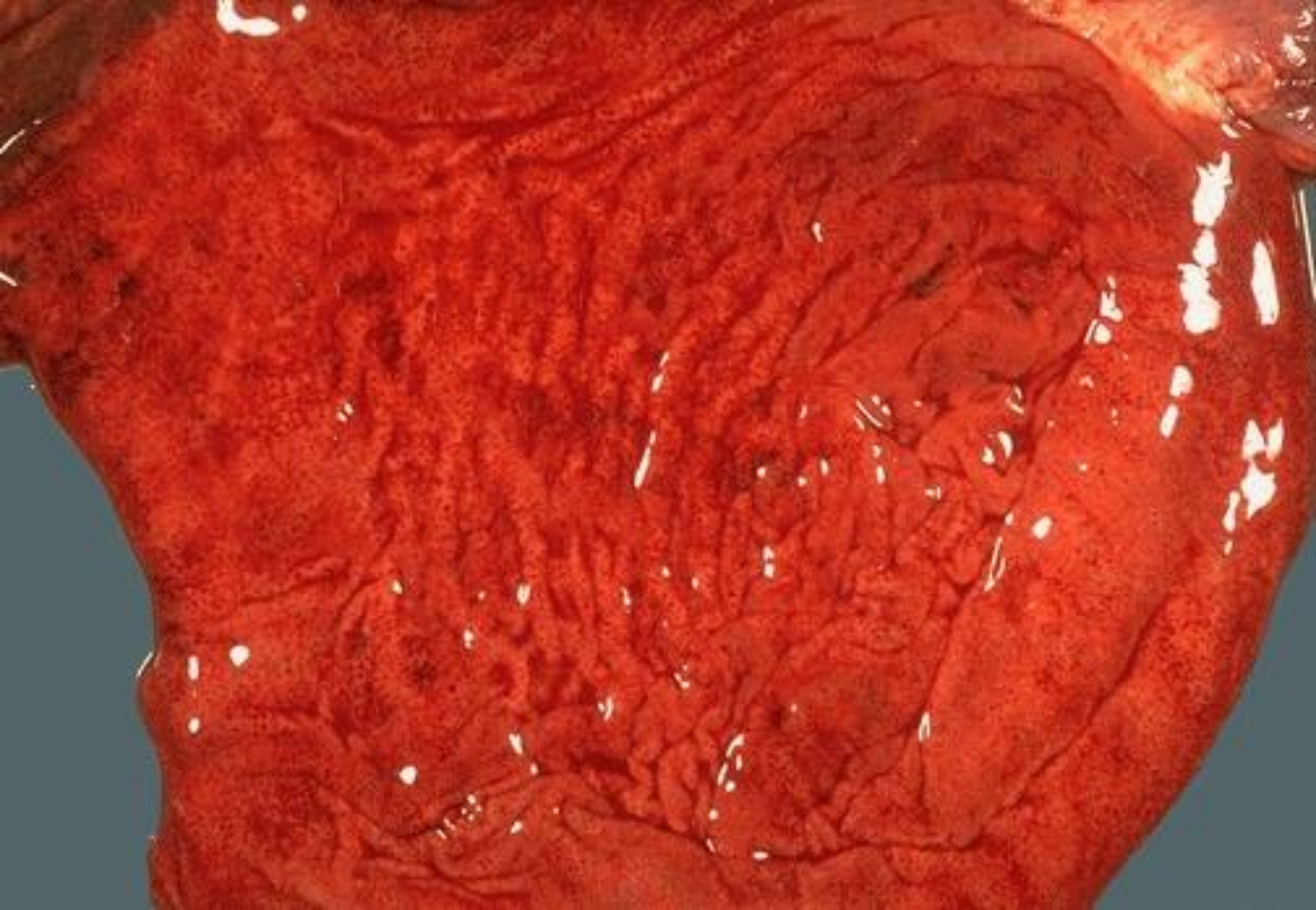




Аденокарцинома пищевода.

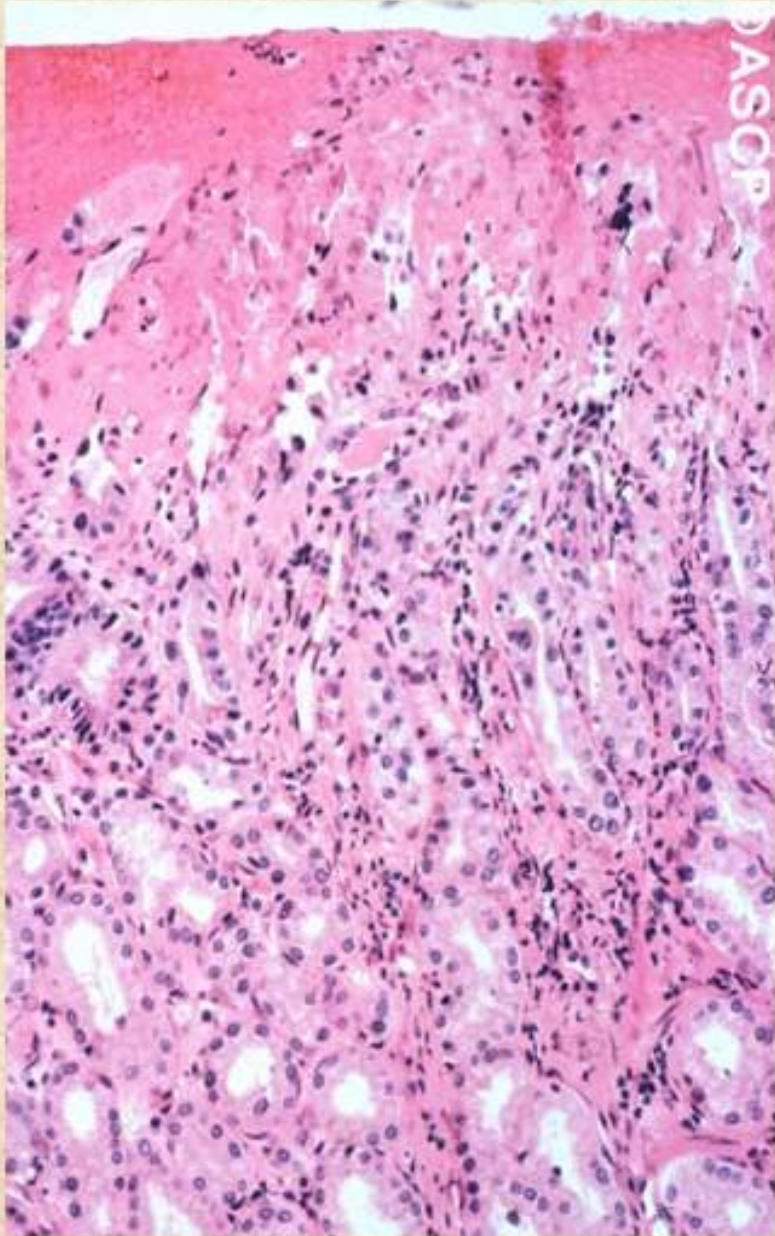


Плоскоклеточная ороговевающая карцинома пищевода.

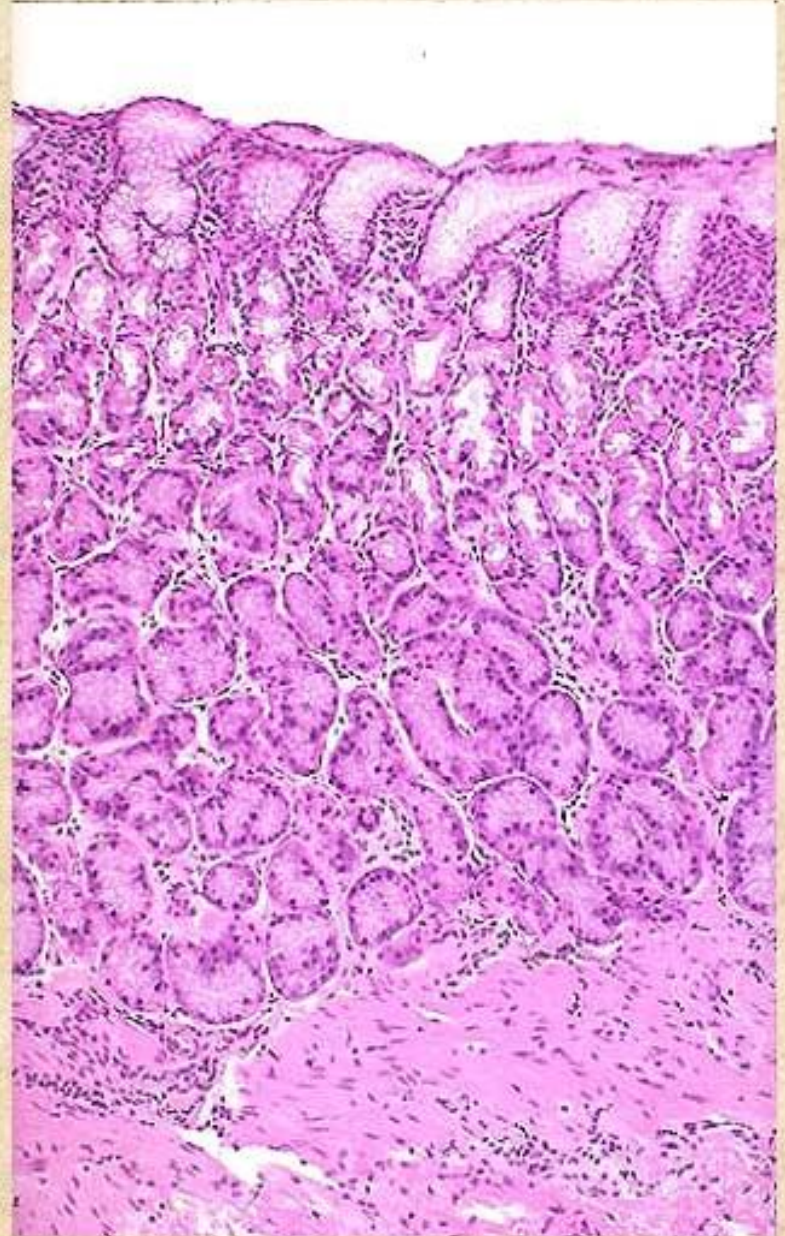


Острый гастрит.

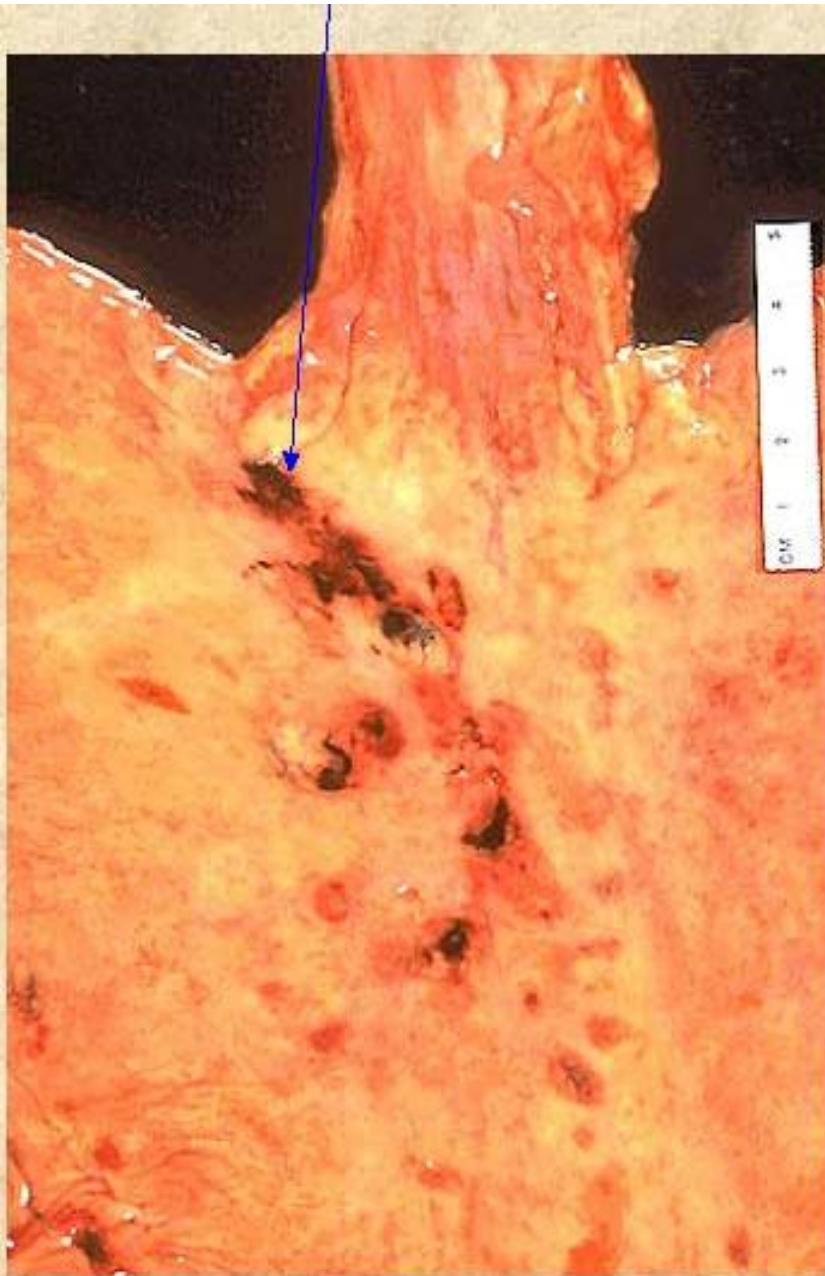
Острый эрозивный гастрит.



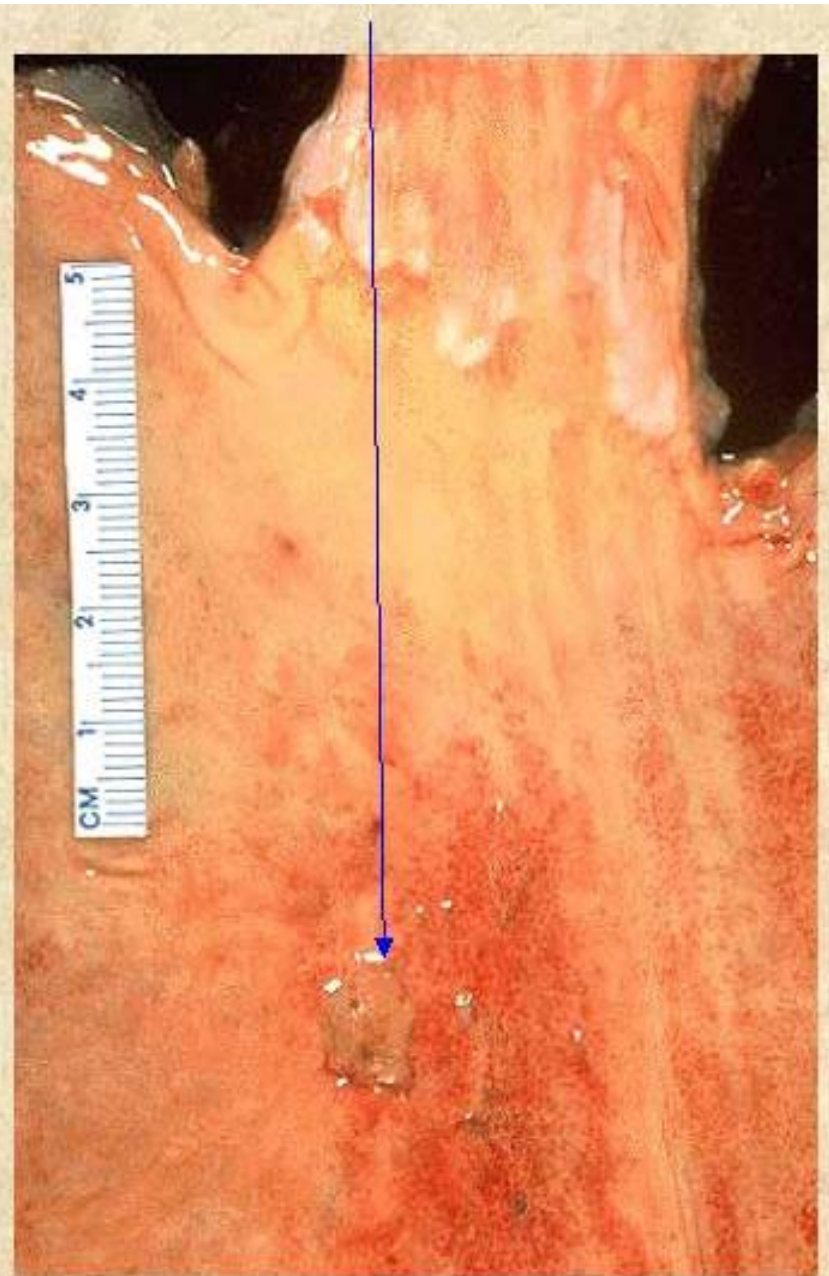Нормальная зона дна желудка.



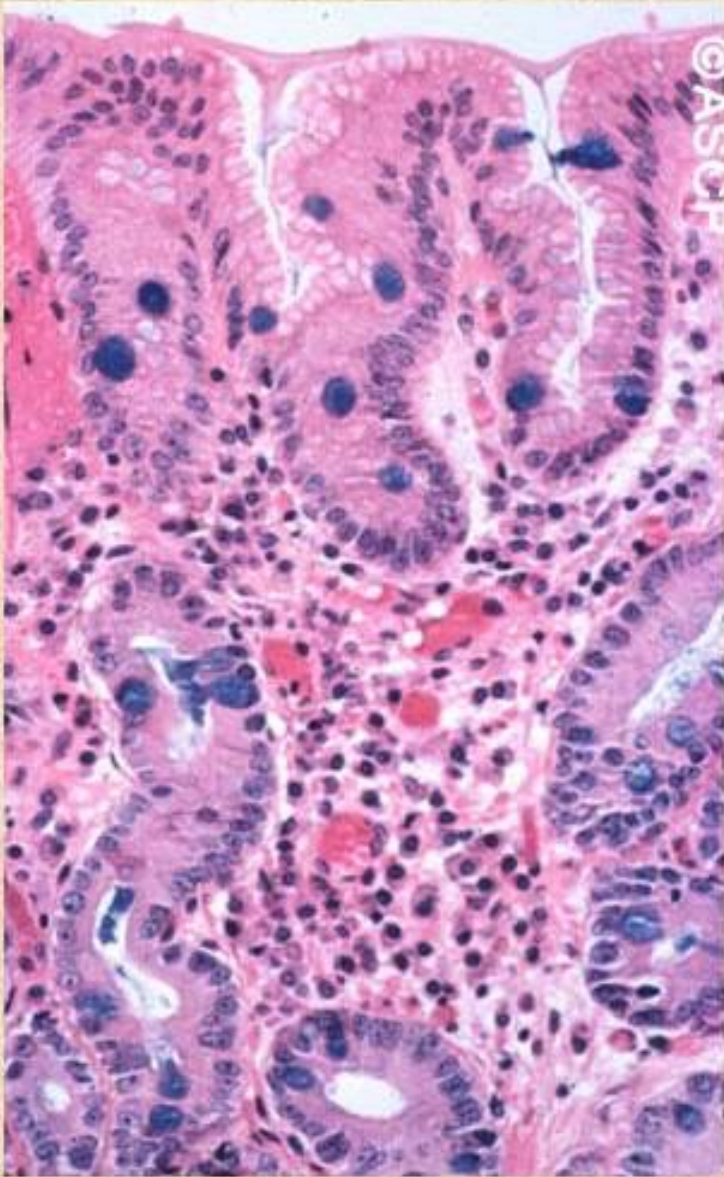
Острая эрозия.



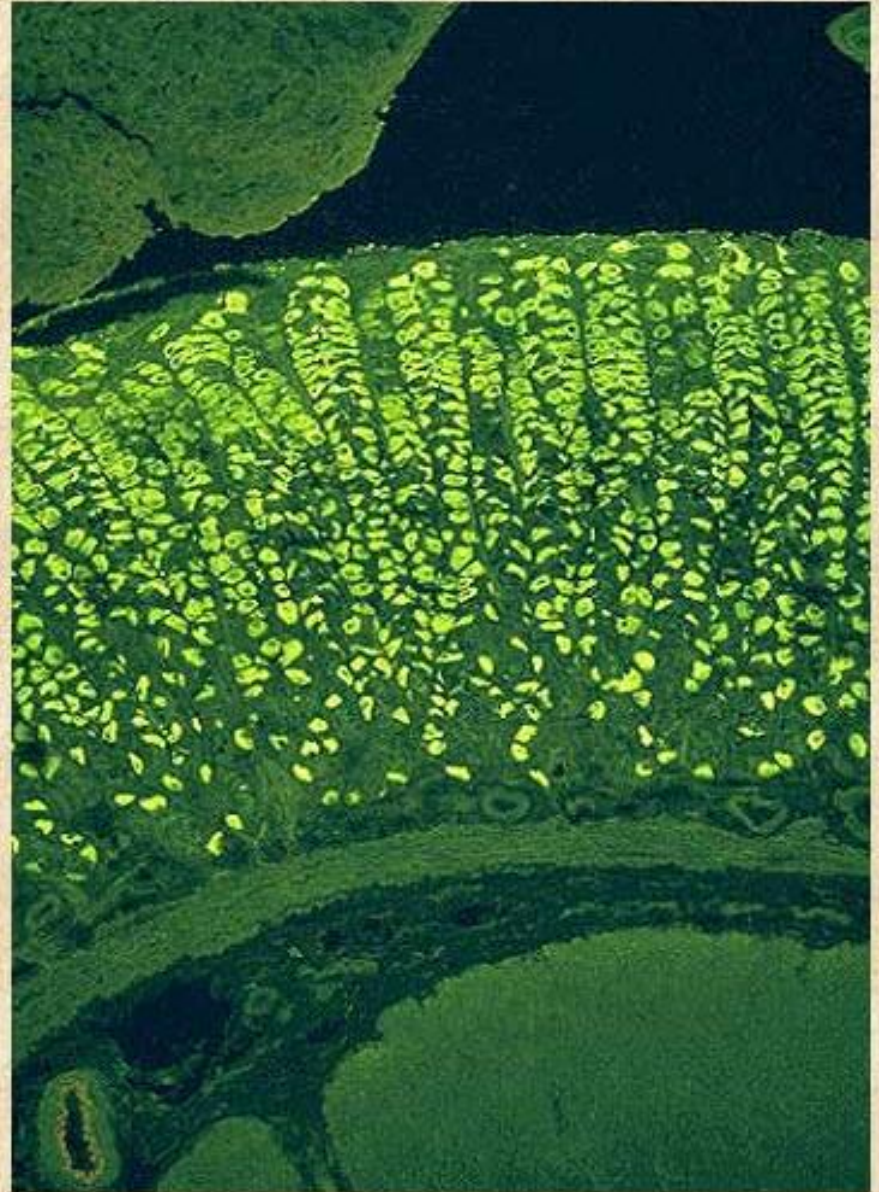
Острая язва.



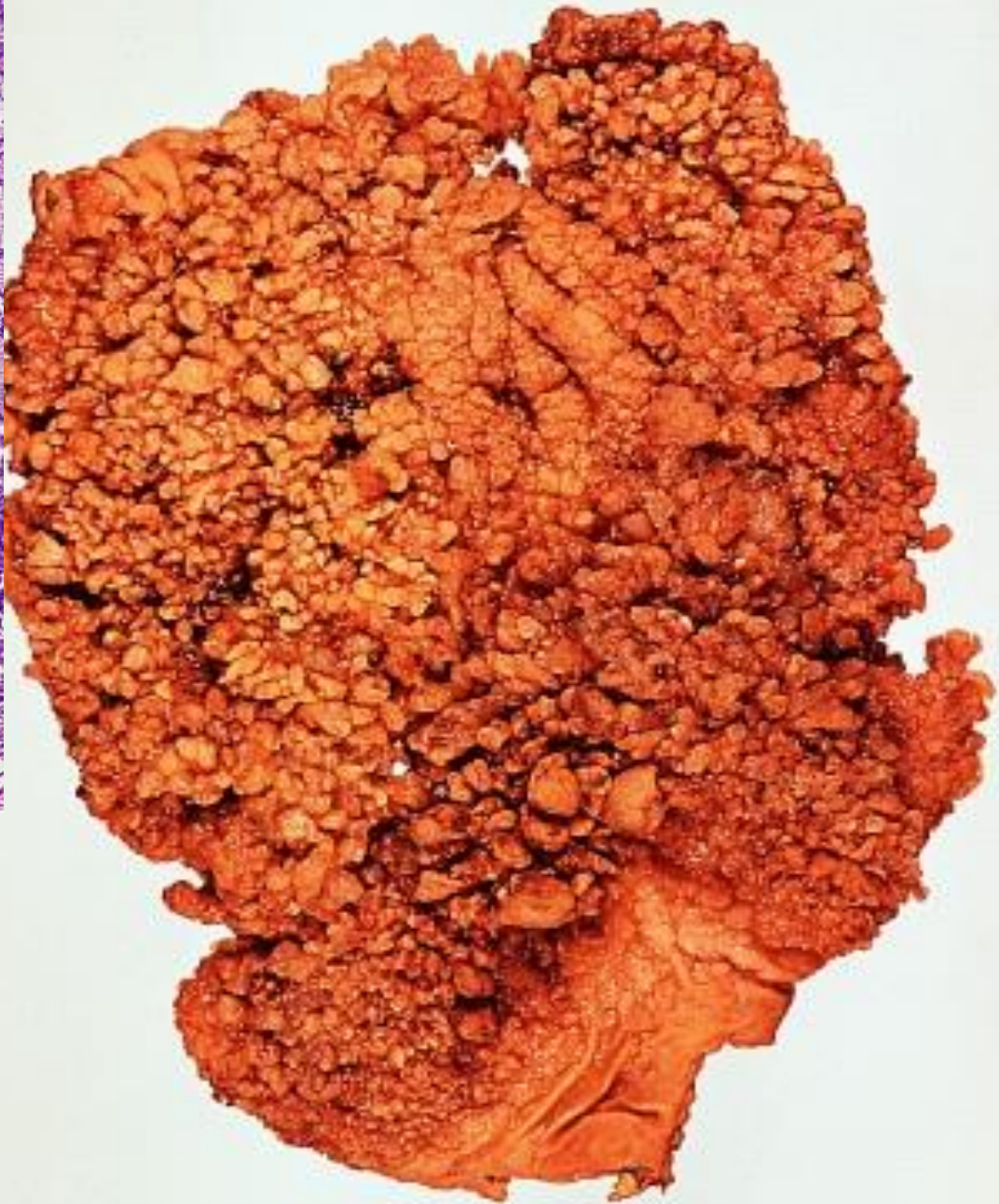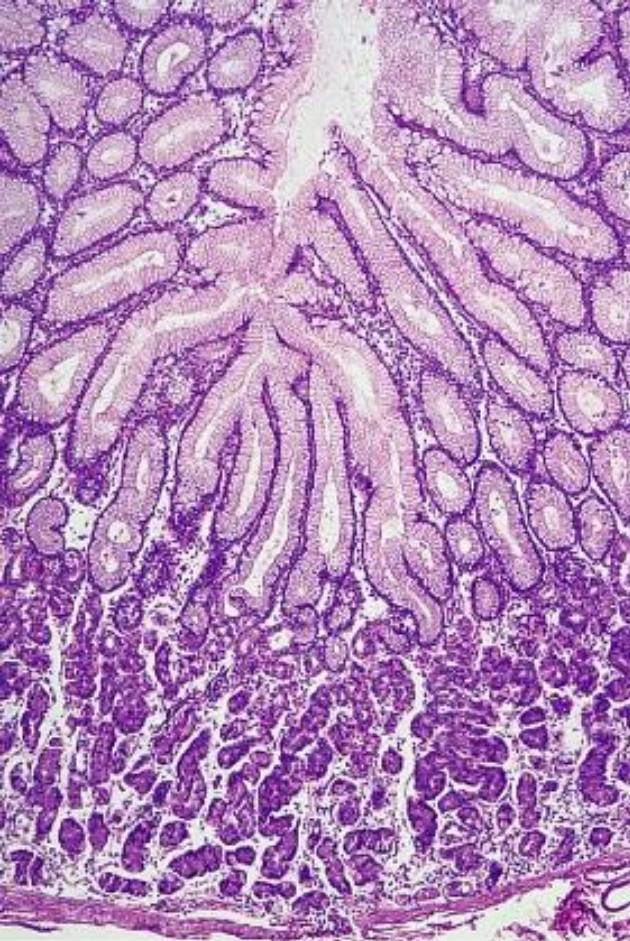
Хронический аутоиммунный гастрит.



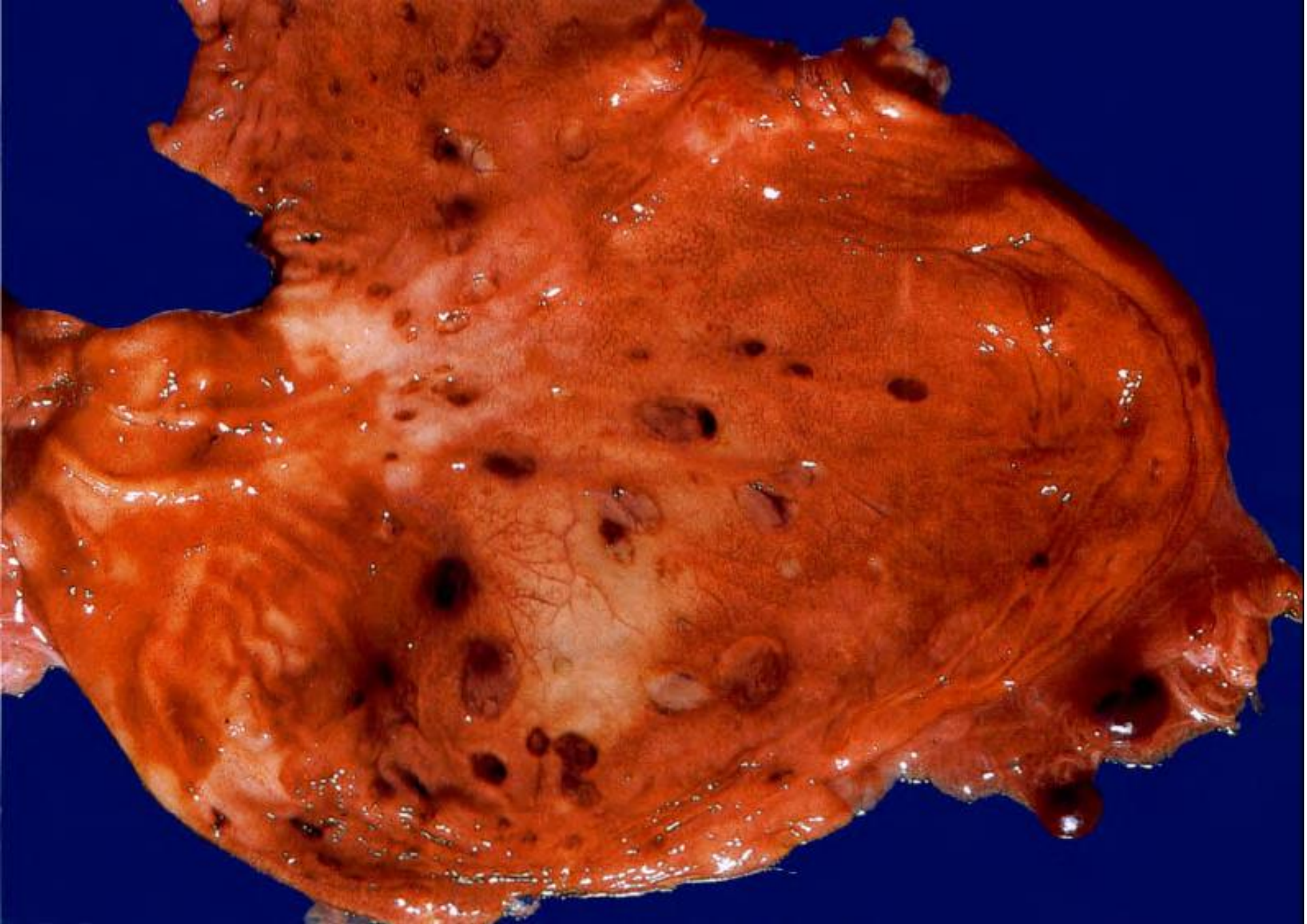
H & E



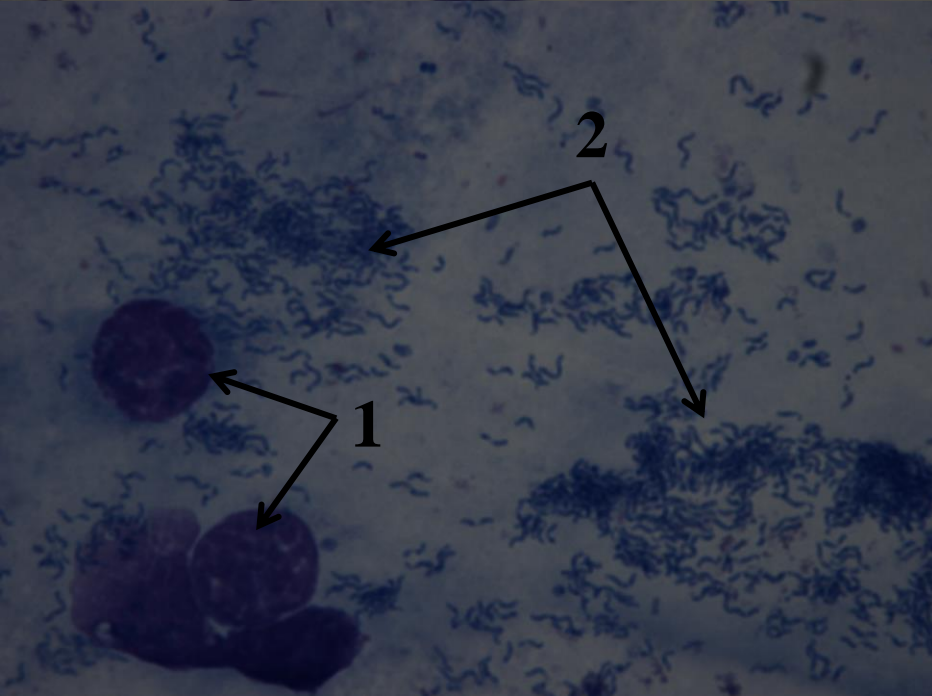
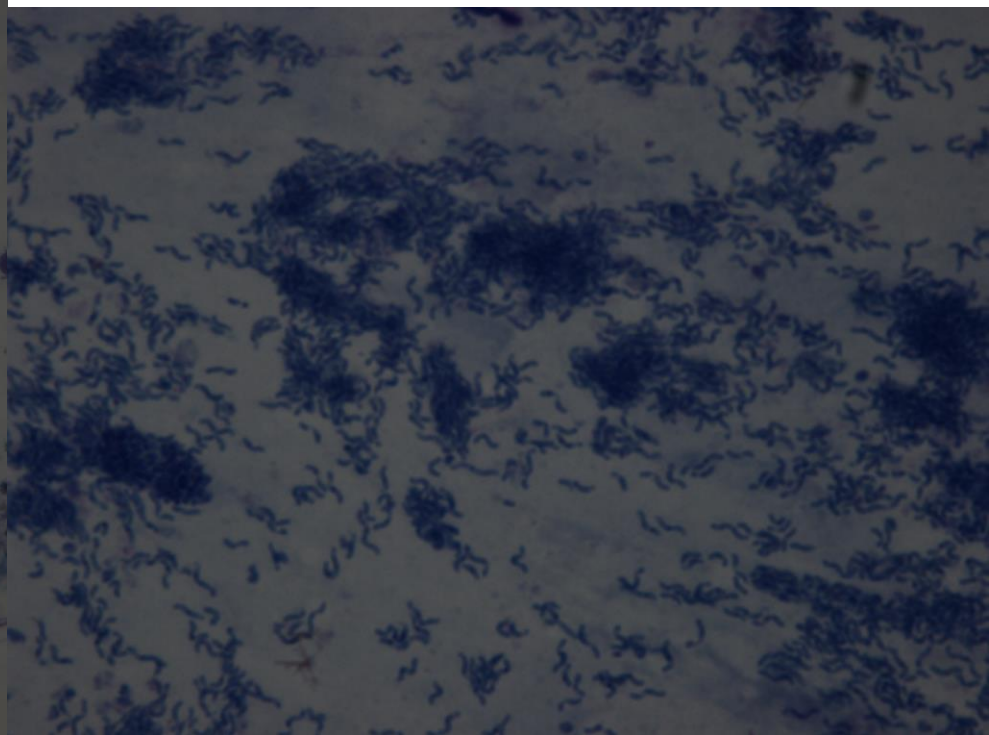
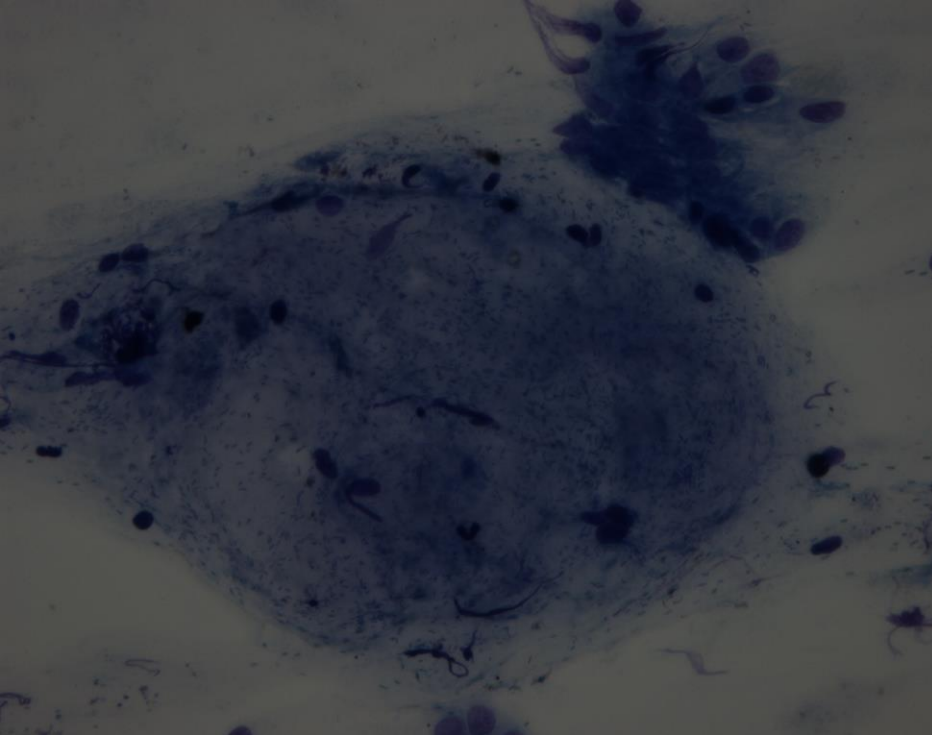
IF Anti-parietal cell Ab



**Гастрит
Менетрие.**

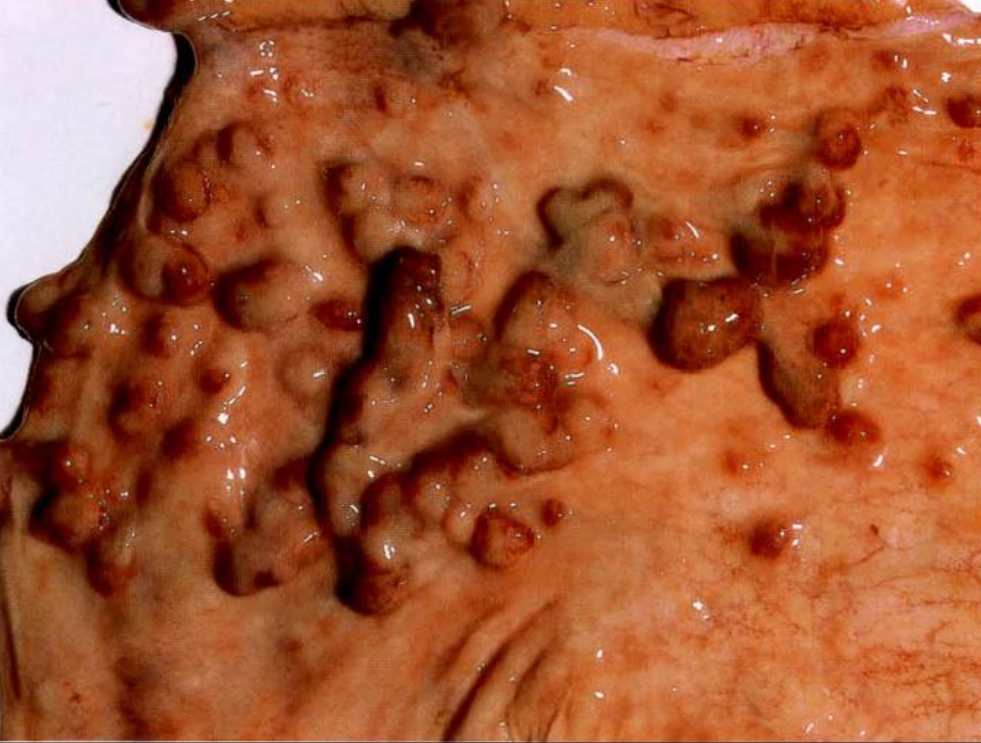

Острые эрозии желудка.

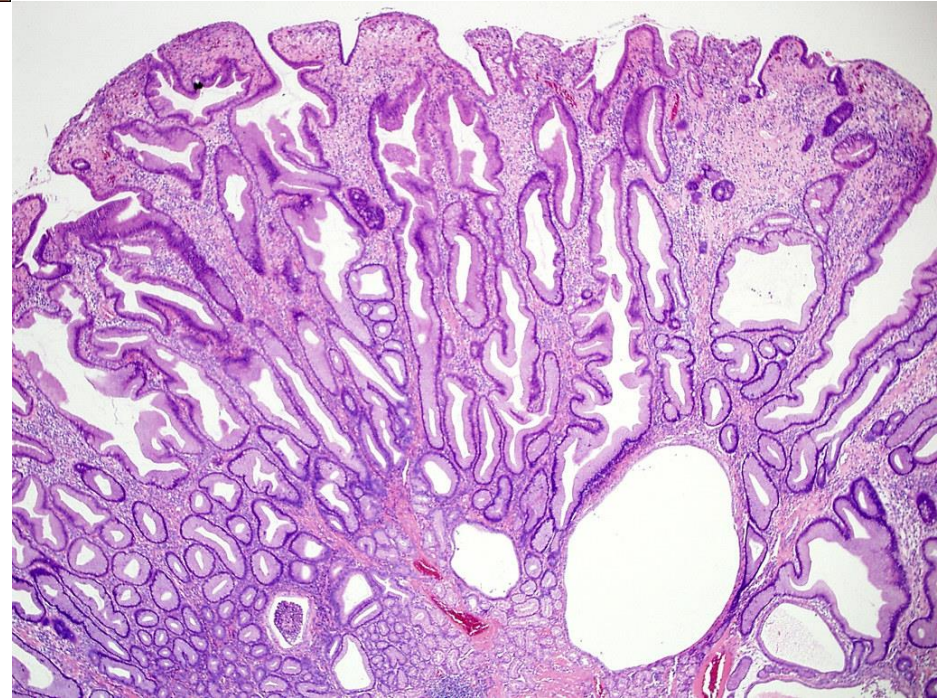


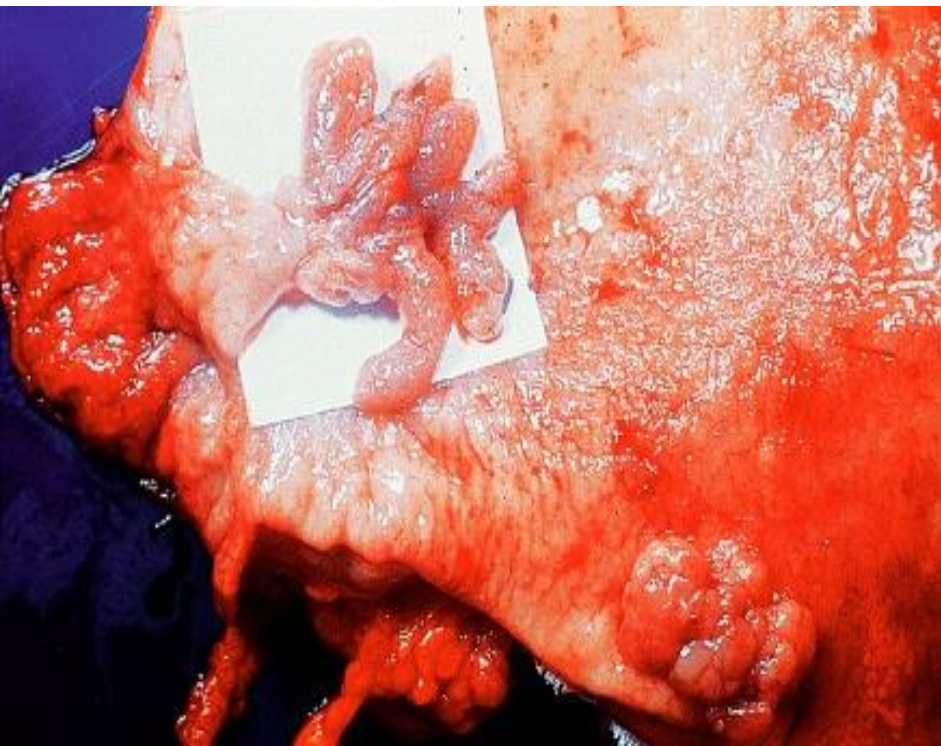Цитология слизистой оболочки желудка (мазок).

- 1. Главные клетки.**
- 2. *Helicobacter pylori*.**

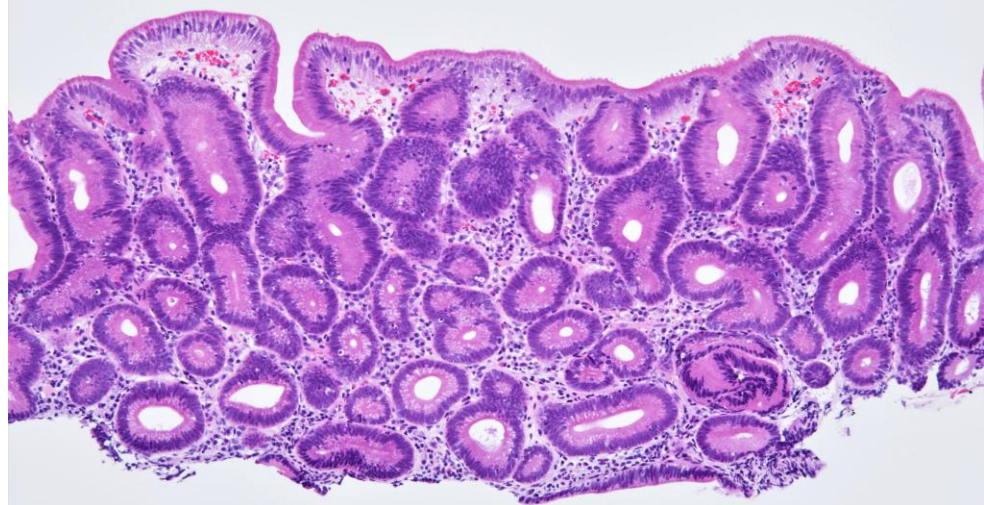


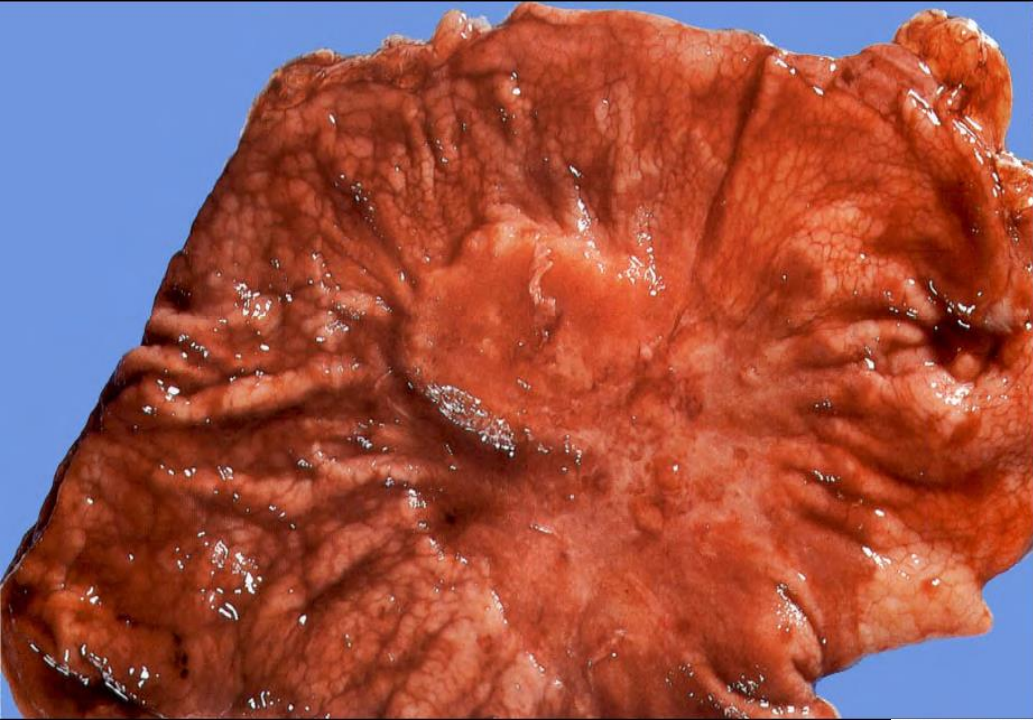
**Гиперпластические
полипы желудка.**





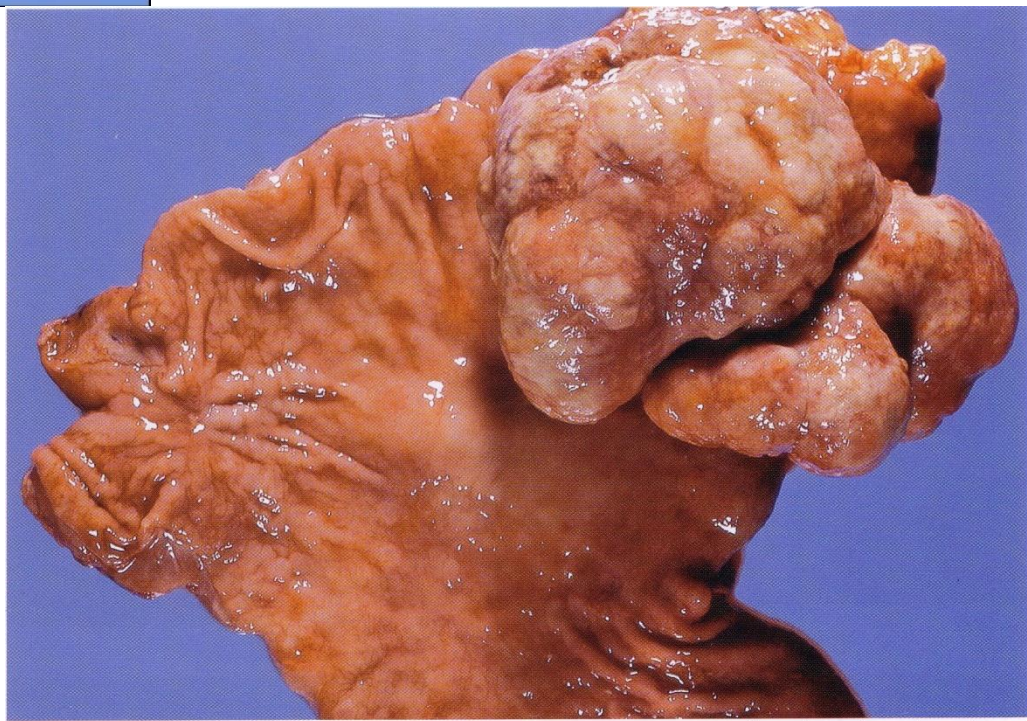Аденома желудка.

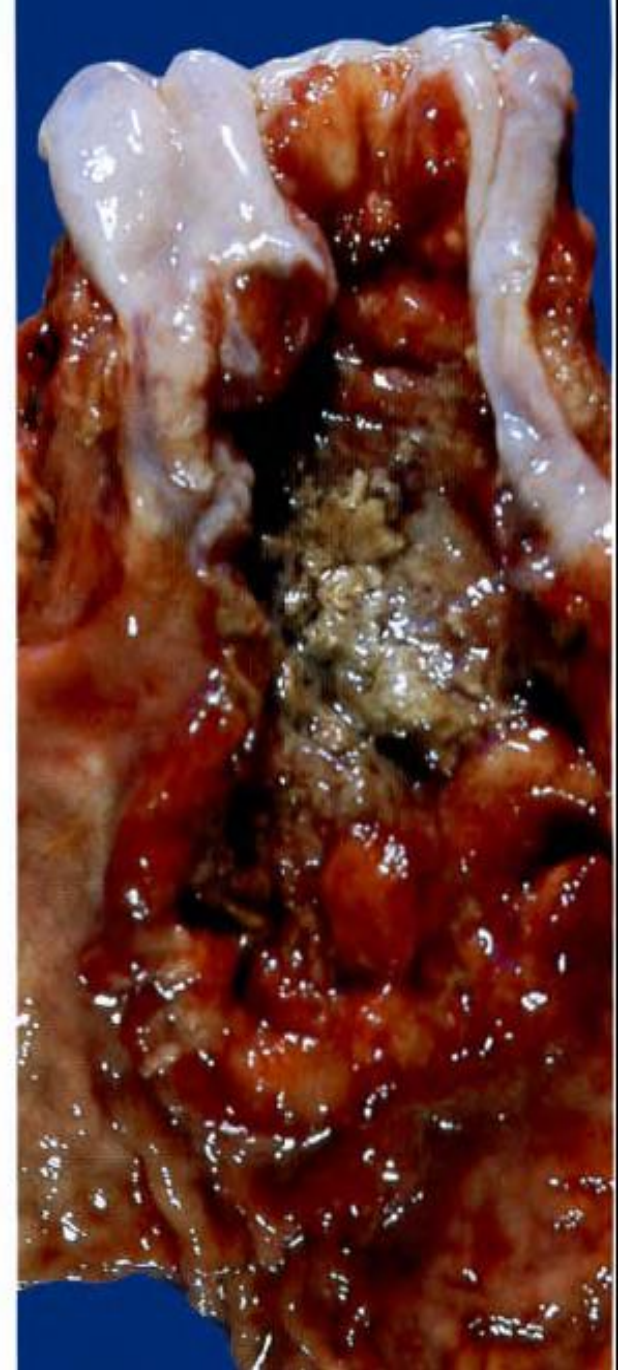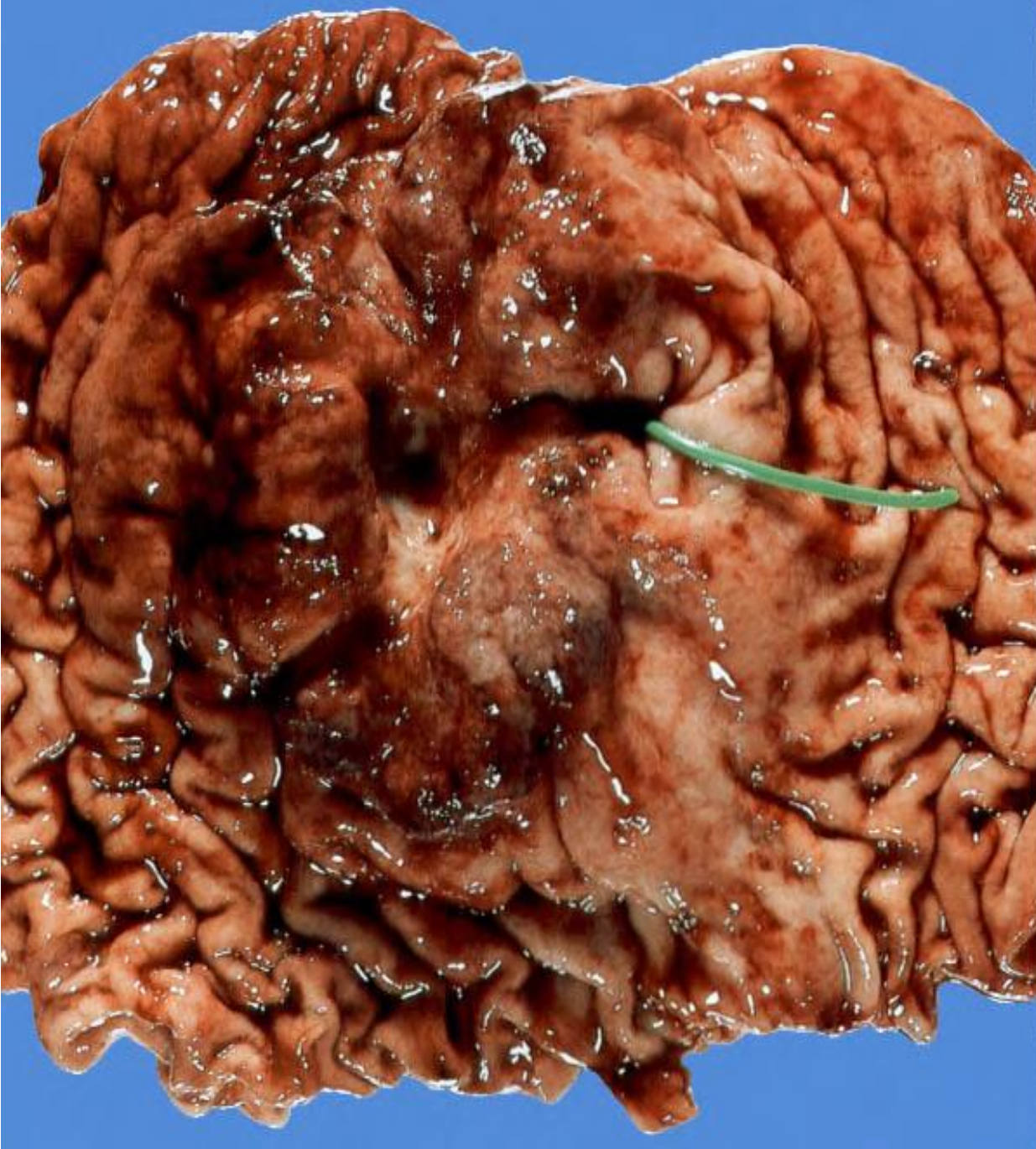




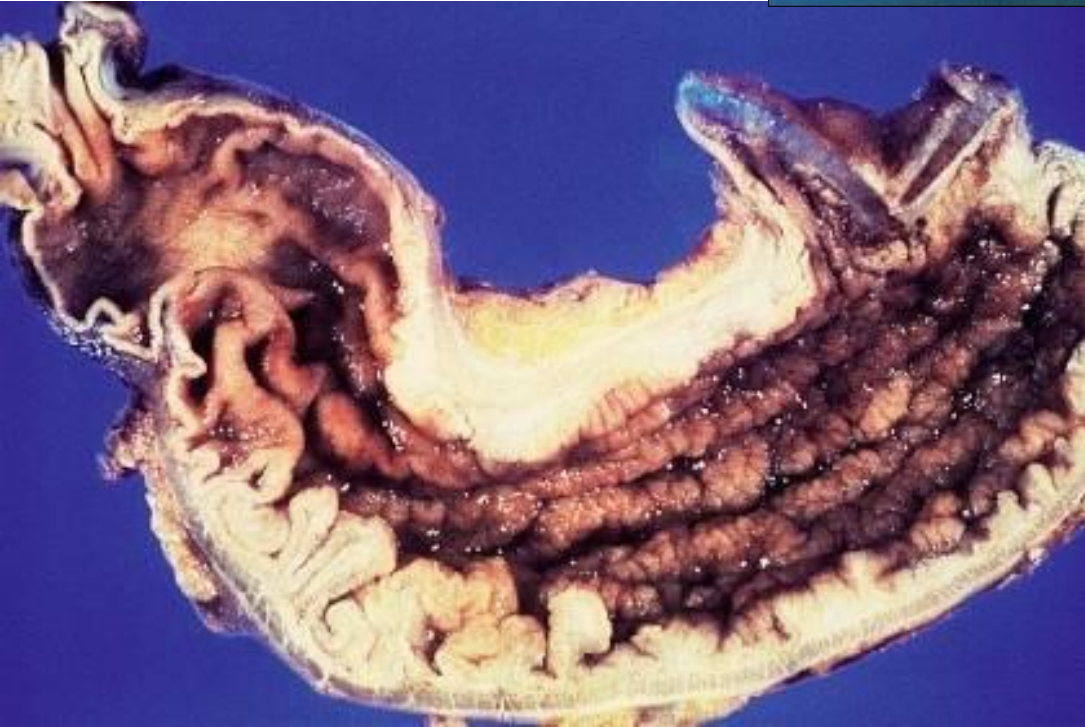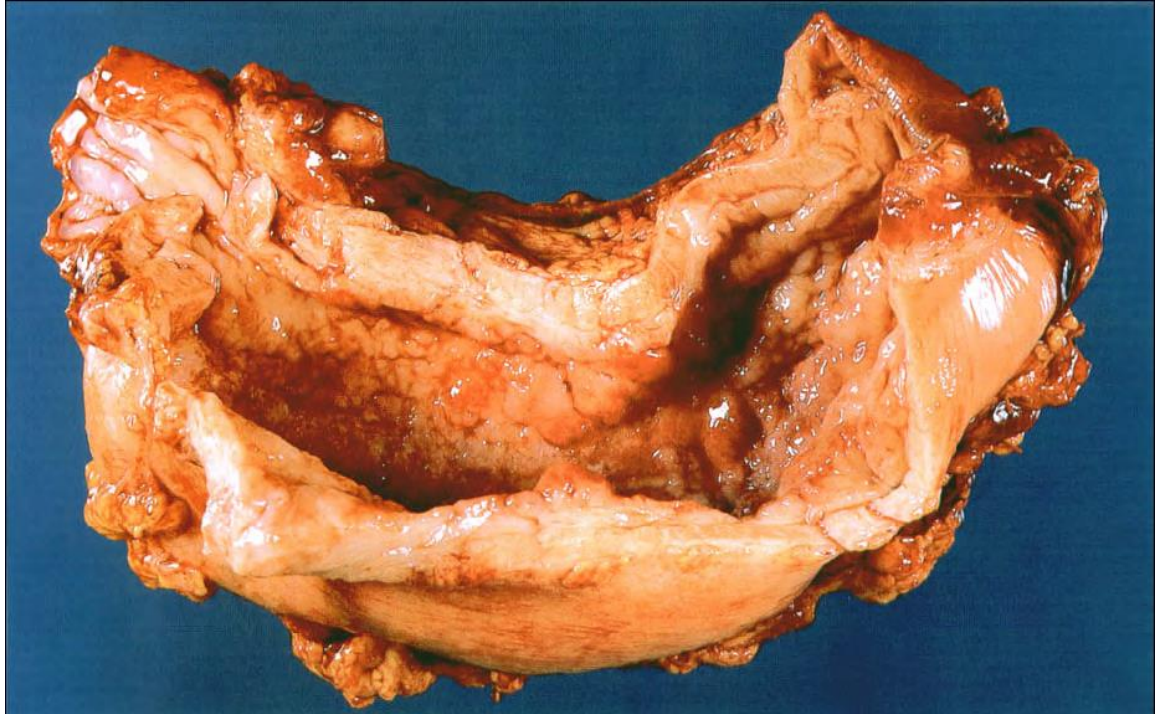
**Полиповидный
рак желудка.**

**Бляшковидный
рак желудка**

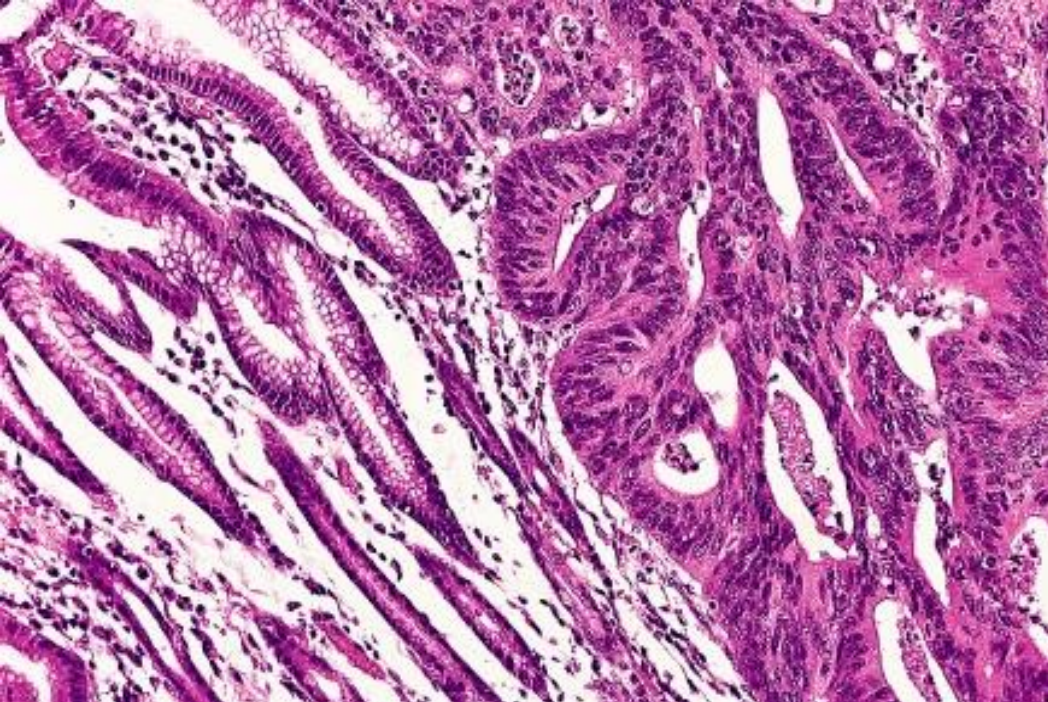




Изъязвлённый рак желудка.

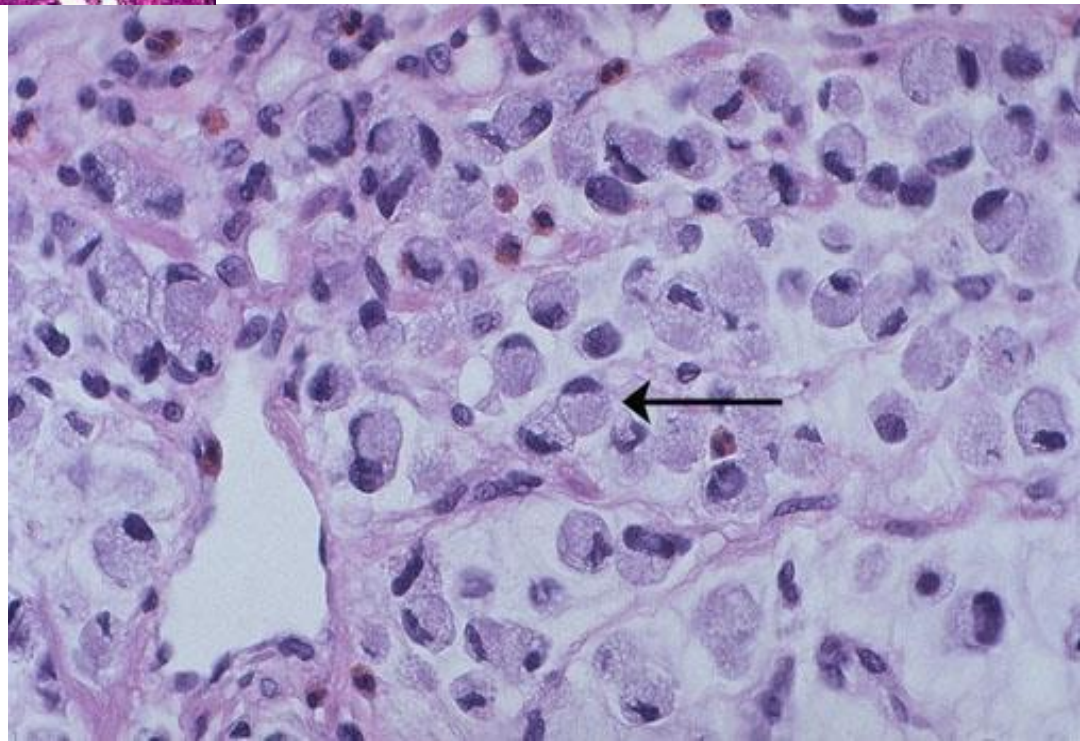


Инфильтративный рак желудка.

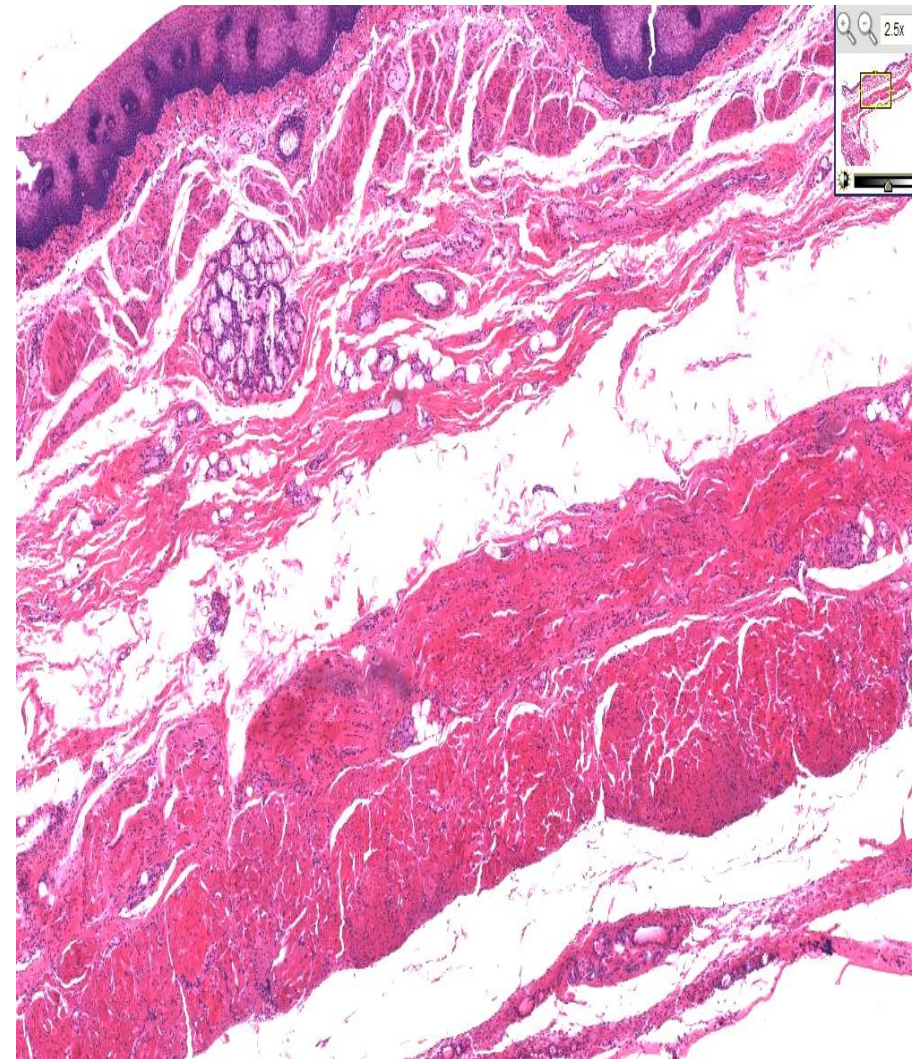
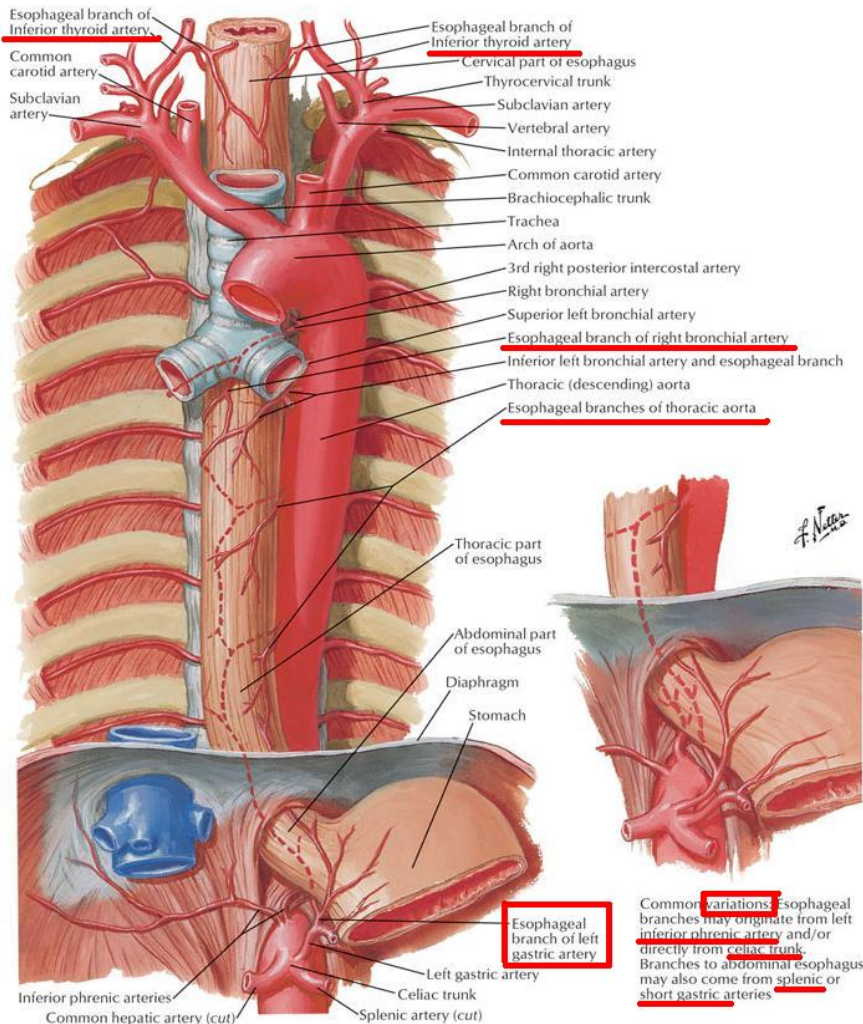


Карцинома желудка с перстневидными клетками.

Папиллярная аденокарцинома желудка.



Анатомия пищевода и его гистологическая структура

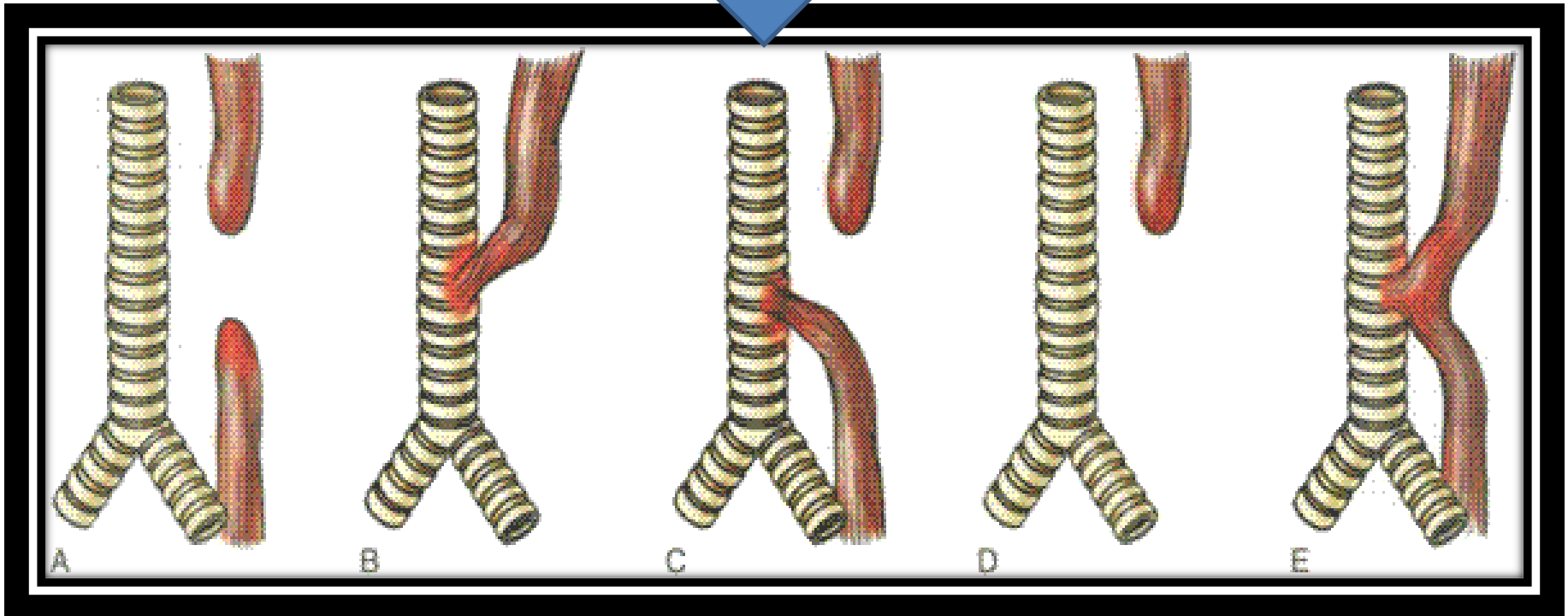


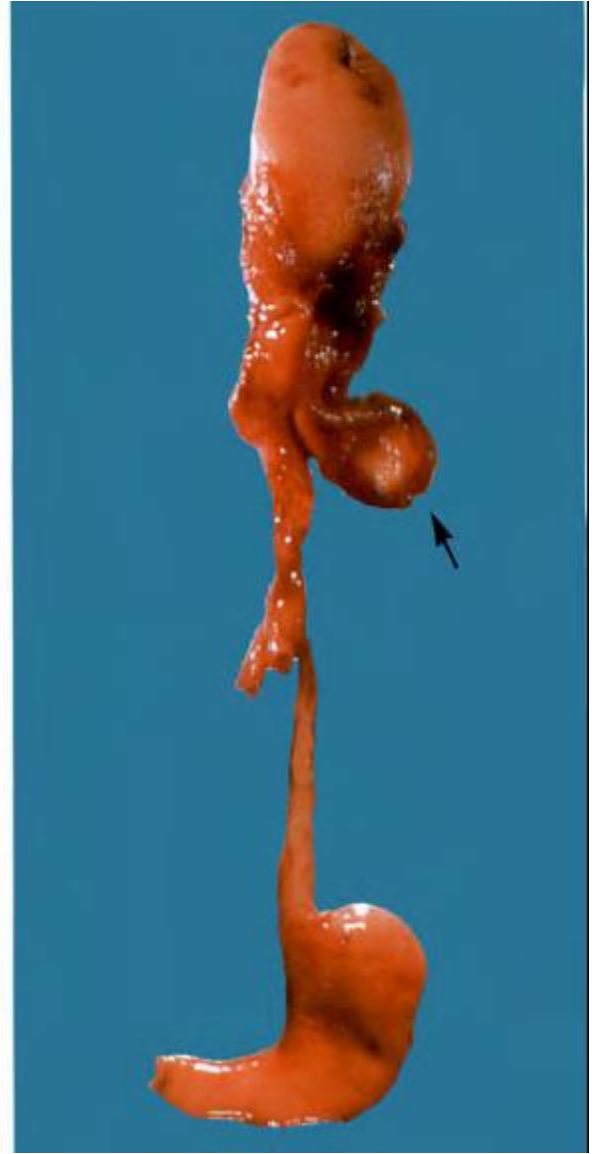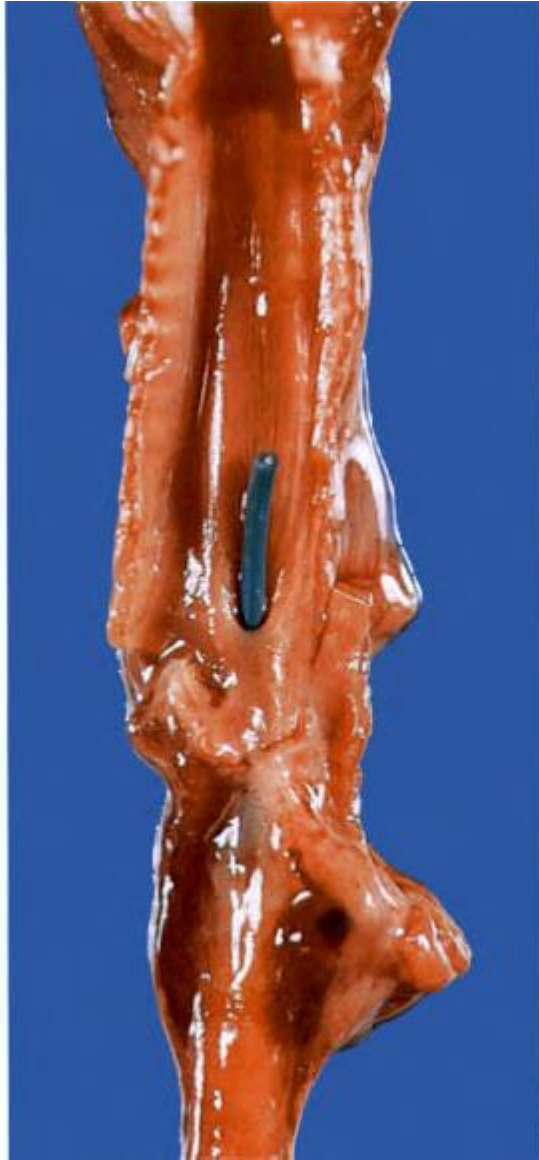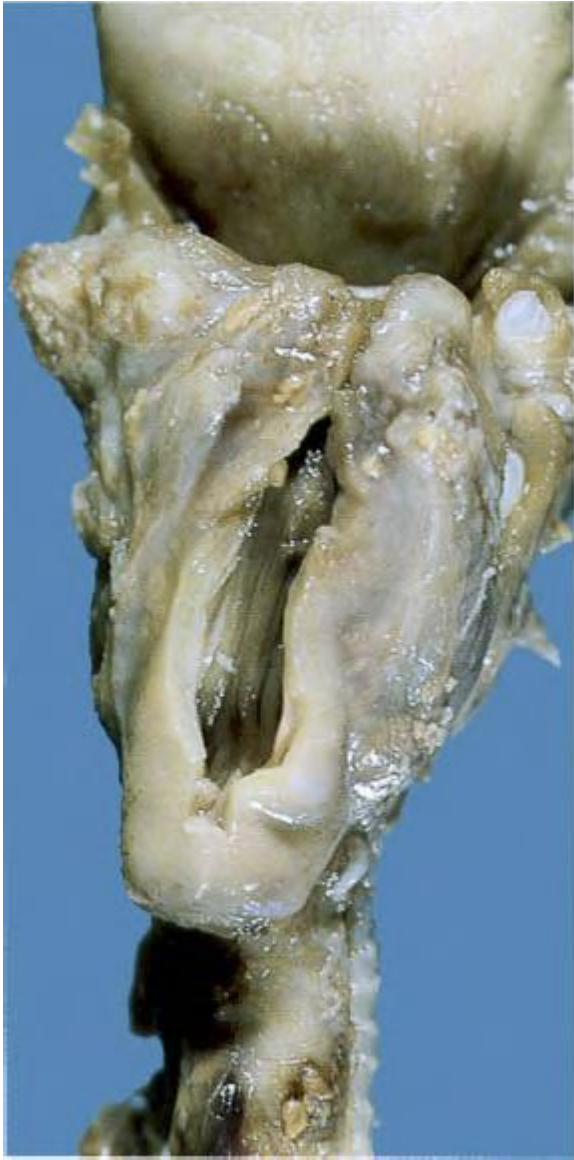ВРОЖДЕННЫЕ АНОМАЛИИ

- ЭКТОПИЧЕСКАЯ ТКАНЬ (желудочная, поджелудочная)
- Атрезия / свищи / стеноз /

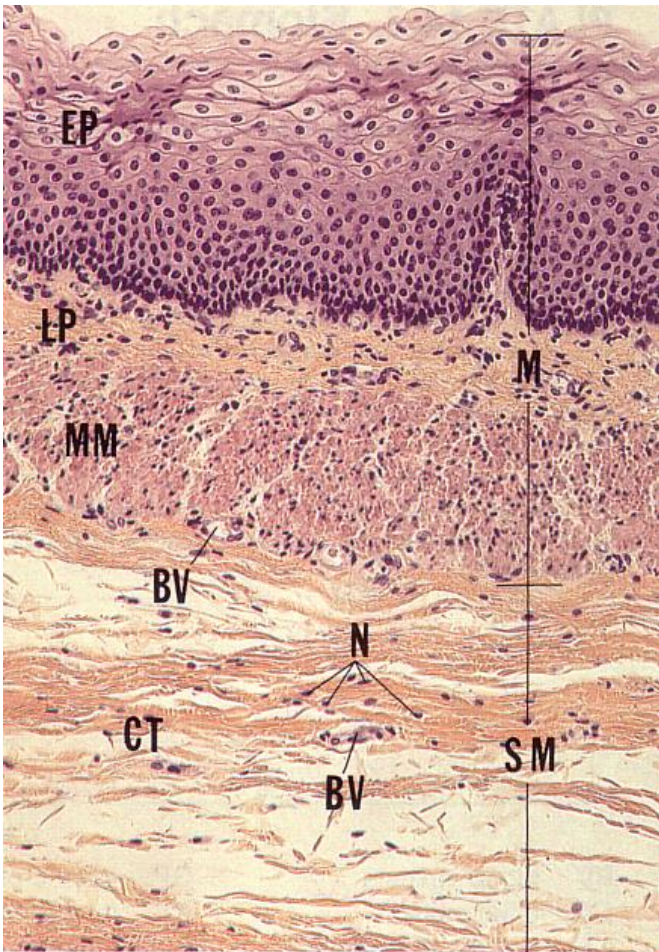


НАИБОЛЕЕ
ЧАСТОЕ





Патология пищевода



- **Нарушения моторики**
 - Ахалазия
 - Хиатальная грыжа
 - Лацерация (синдром Mallory-Weiss)
- **Эзофагит**
 - Рефлюкс эзофагит
 - Инфекционный эзофагит
 - Химический эзофагит
- **Варикоз пищевода**
- **Опухоли**
 - **Доброкачественные:** лейомиома, папиллома, фиброма, липома, ангиома
 - **Злокачественные:**
 - Плоскоклеточная карцинома
 - Железистая карцинома

Нарушения моторики пищевода

- **Ахалазия – нарушения моторики**
- **характеристика**
 - **Отсутствие перистальтики**
 - **Неполное расслабление нижнего пищеводного сфинктера**
 - **Повышение тонуса нижнего пищеводного сфинктера**
- **Морфология**
 - **Макро – расширение надсфинктериальной области**
 - **Микро – отсутствие ганглиональных клеток, наличие воспалительных клеток, истончение стенки пищевода**
- **Осложнения – Плоскоклеточная карцинома (5%)**

Причиной первичной, или идиопатической, ахалазии является недостаточность ингибирующих нейронов в дистальном отделе пищевода. При первичной ахалазии также могут отмечаться дегенеративные изменения в элементах системы иннервации пищевода, расположенных в его стенке.

Вторичная ахалазия может возникнуть на фоне болезни Чагаса, при которой *T. cruzi* разрушает межмышечное нервное сплетение, что приводит к отсутствию перистальтики и расширению пищевода. Также при болезни Чагаса могут поражаться межмышечные нервные сплетения двенадцатиперстной кишки, толстой кишки и мочеточников. Нарушения, подобные ахалазии, могут возникнуть при диабетической вегетативной нейропатии, инфильтрации стенки пищевода злокачественной опухолью, амилоидозе или саркоидозе.

Нарушения моторики пищевода

Дивертикулы.

- Это слепые выпячивания стенки пищевода. Причины- воспаление, дистрофия с последующим ослаблением прочностных свойств стенки пищевода и растяжение ее за счет внутреннего давления и наружных спаечных процессов.

Дивертикул Ценкера (глоточно-пищеводный дивертикул) - локализуется непосредственно над верхним пищеводным сфинктером.

Тракционный дивертикул - формируется в средней трети пищевода.

Наддиафрагмальный дивертикул - формируется непосредственно над нижним пищеводным сфинктером

Дивертикул Ценкера может достигать нескольких сантиметров в диаметре и содержать большое количество пищи, что приводит к ее регургитации. При пальпации ощущается опухолеподобное образование.

Описаны дивертикулы, диаметр которых достигал 20 см.

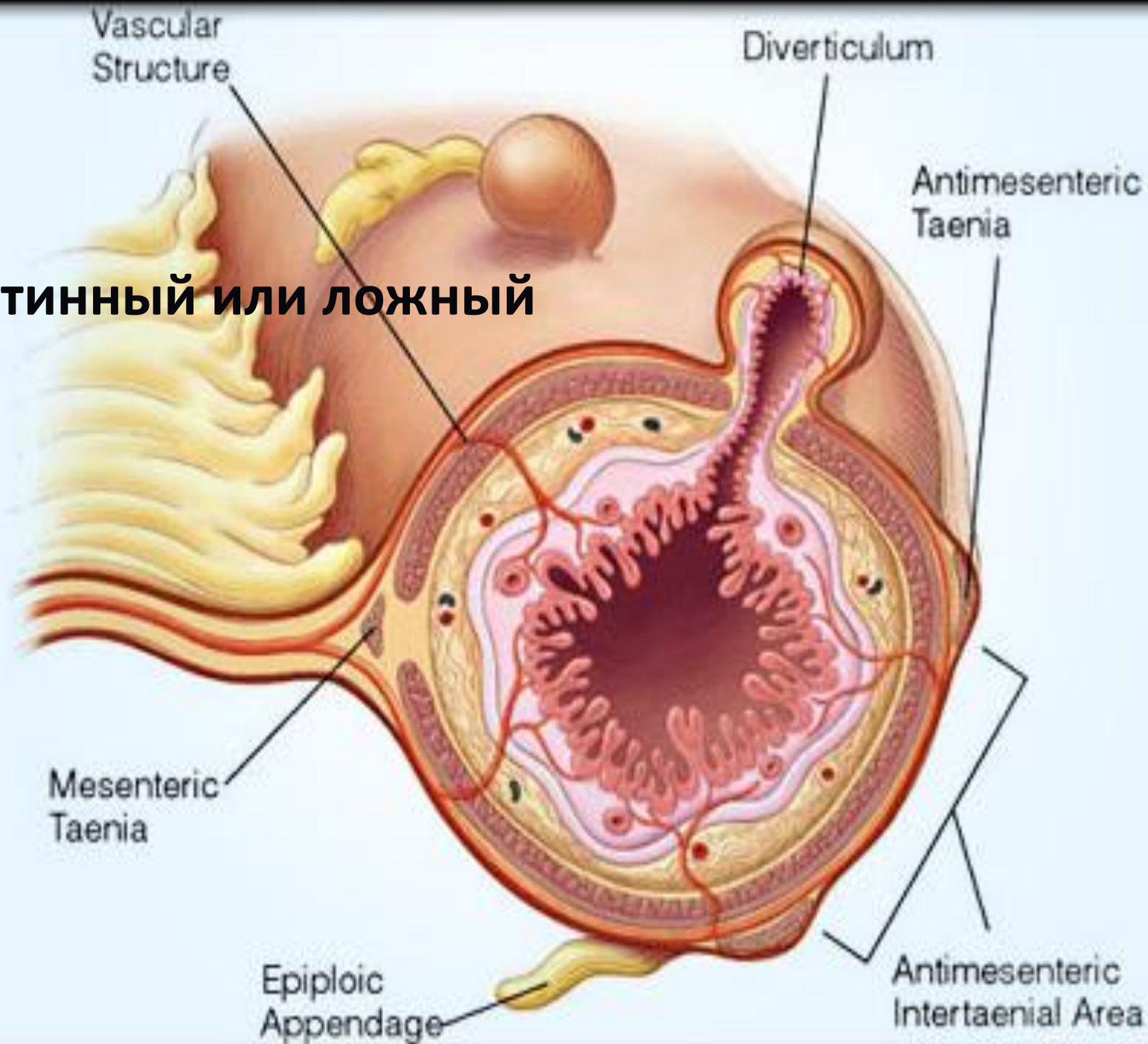
Проявления болезни

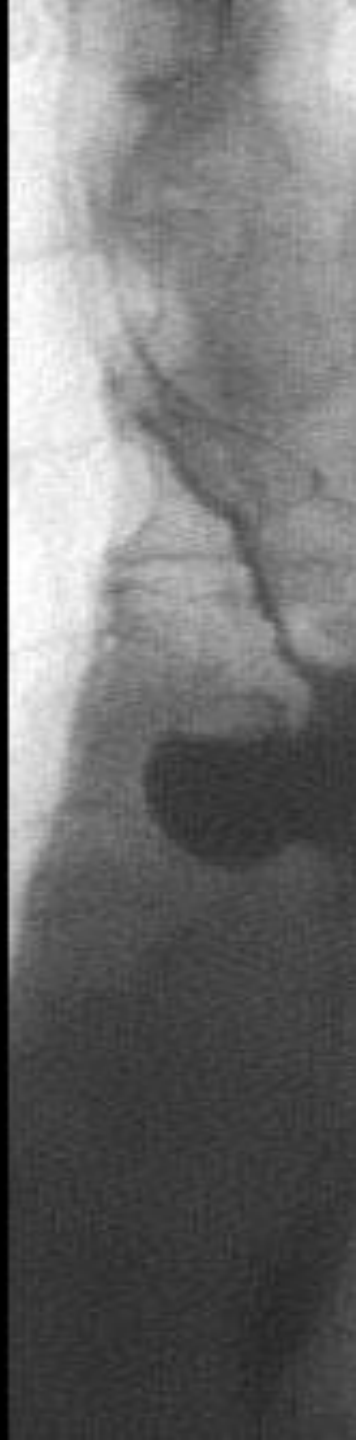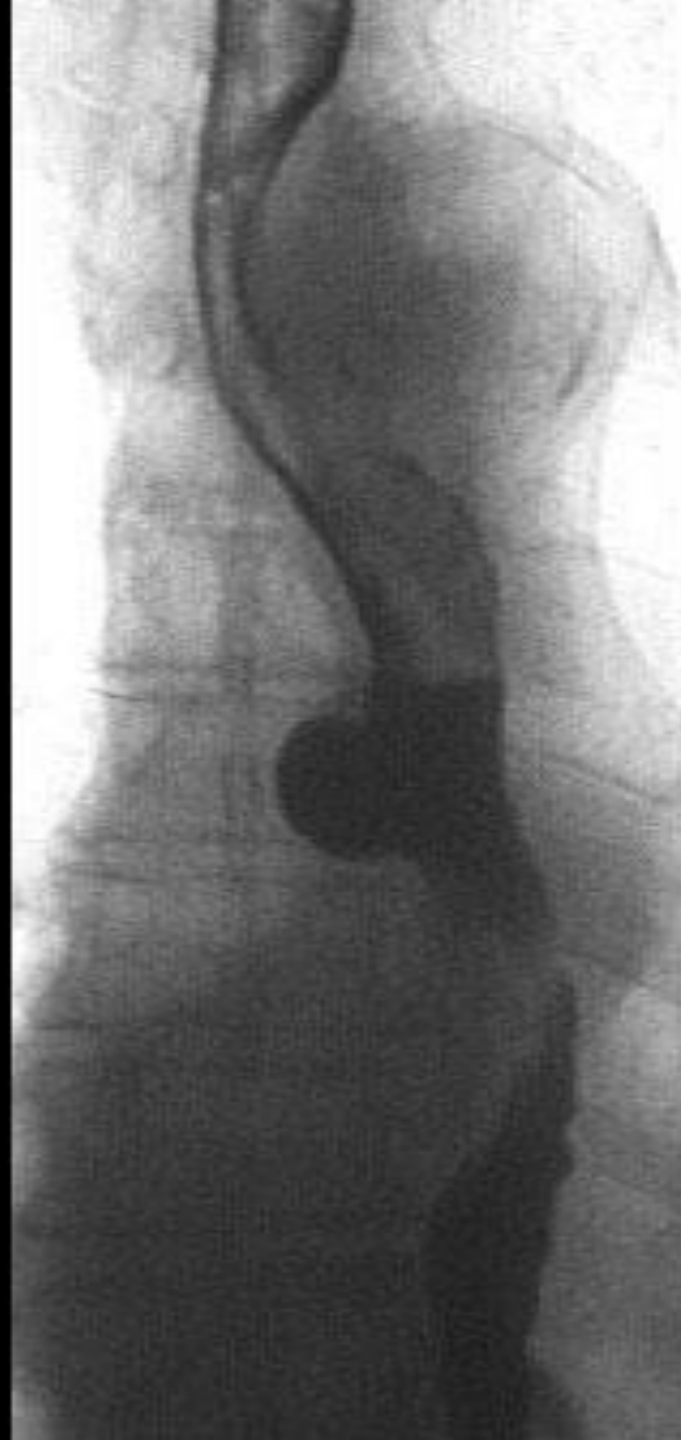
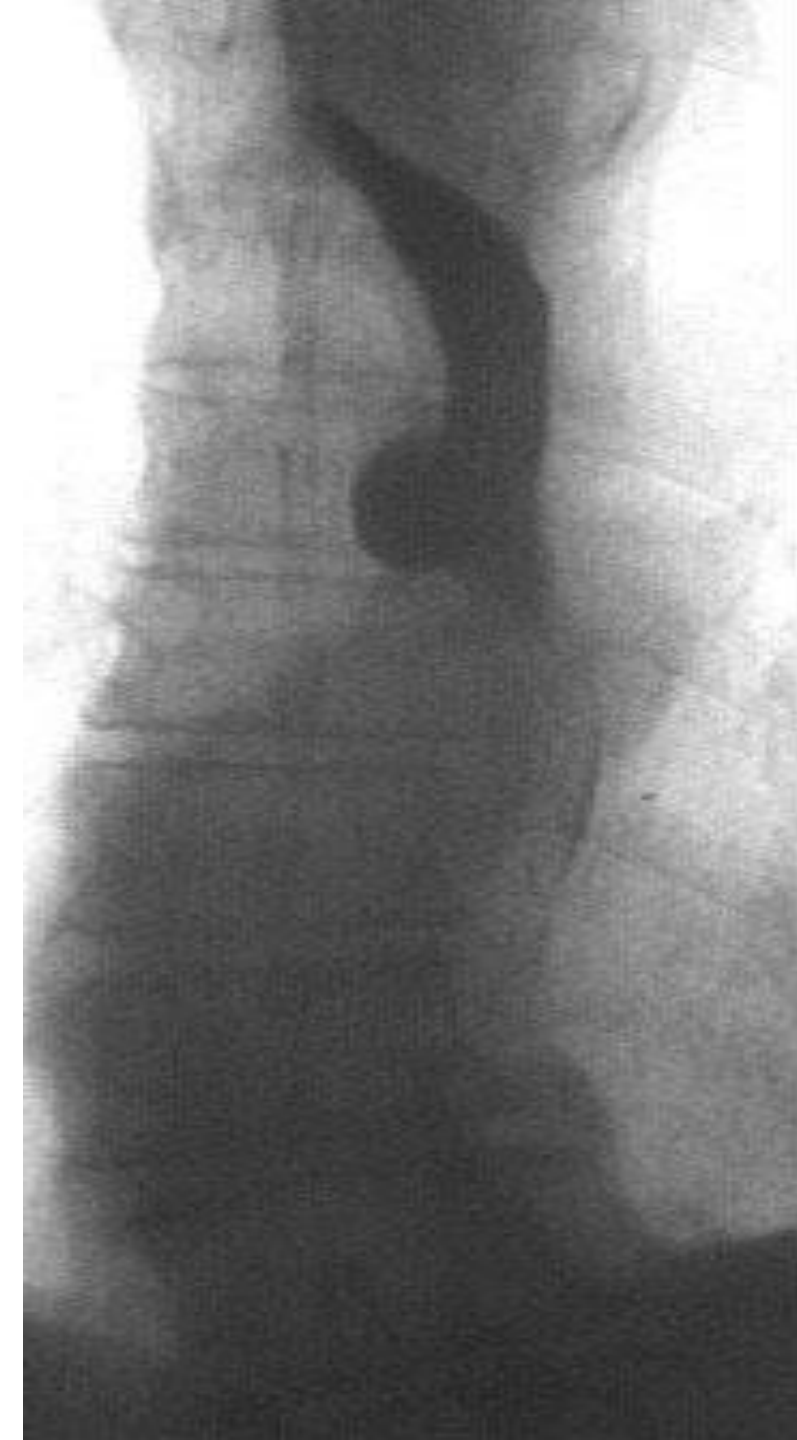
- увеличение размеров дивертикула после приема пищи
- уменьшение после рвоты
- остатки зловонной пищи принятой накануне
- хроническое воспаление
- фиброз и стенозирование
- кахексия и смерть больного.

Возможные осложнения:

- нагноение – перфорация стенки пищевода – распространение воспаления на средостение и органы грудной клетки
- аспирационная пневмония
- рак пищевода.
- длительность болезни – 20 – 30 лет.

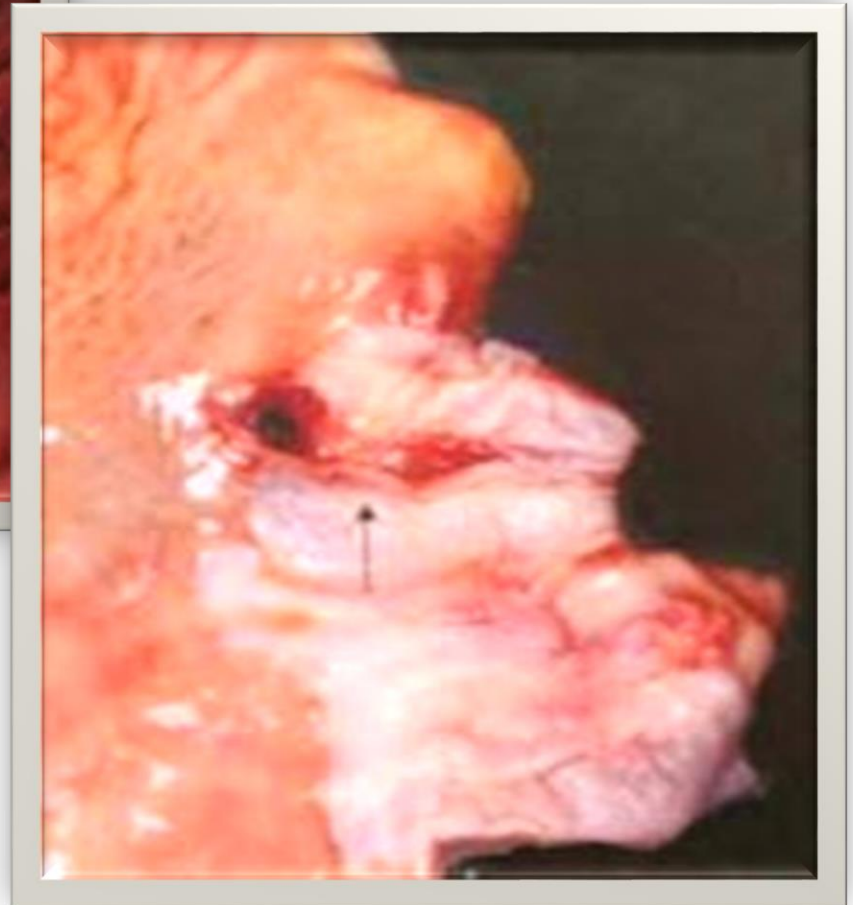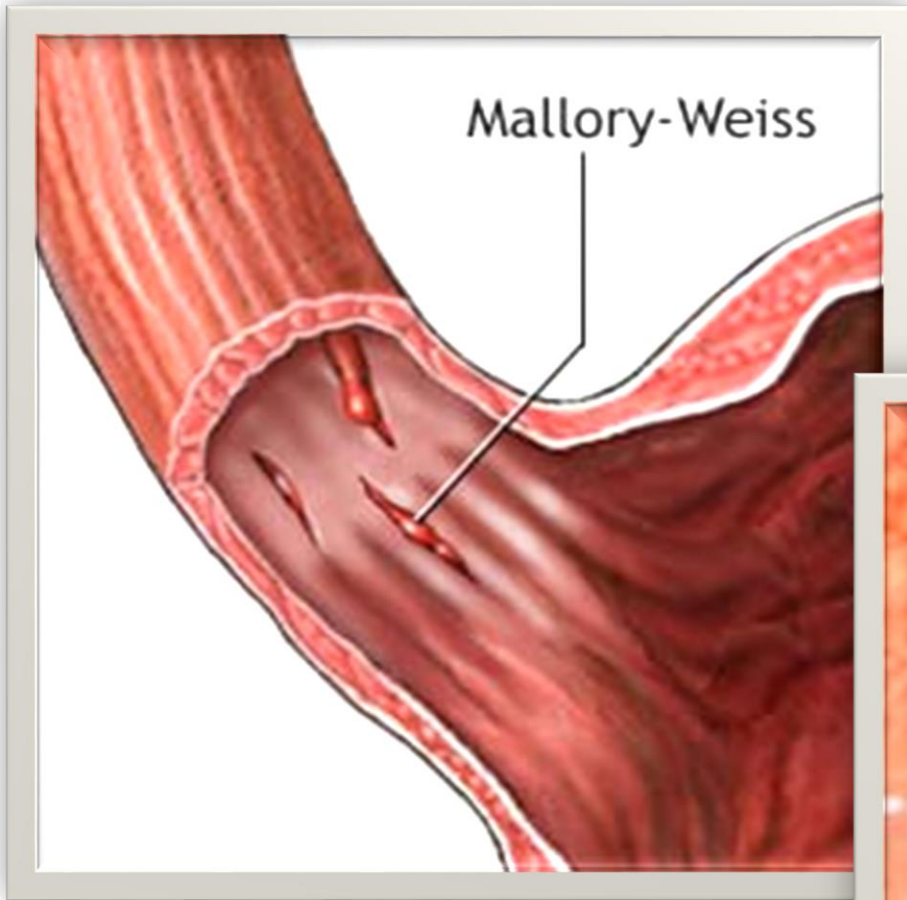
Истинный или ложный



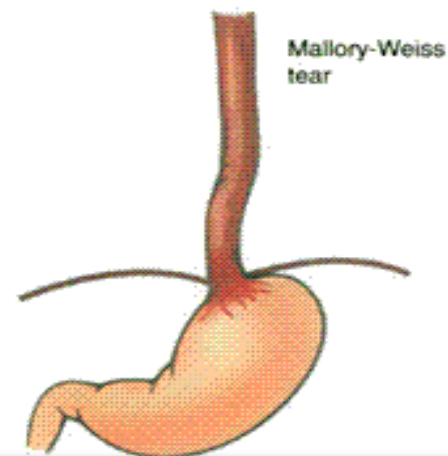
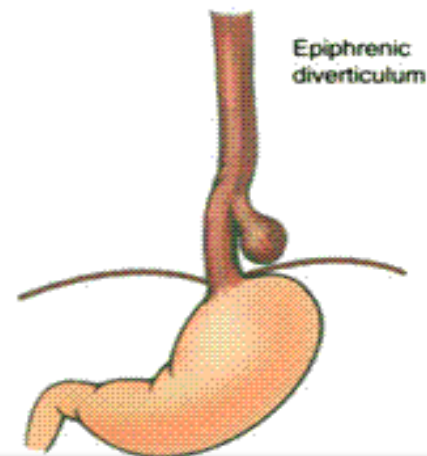
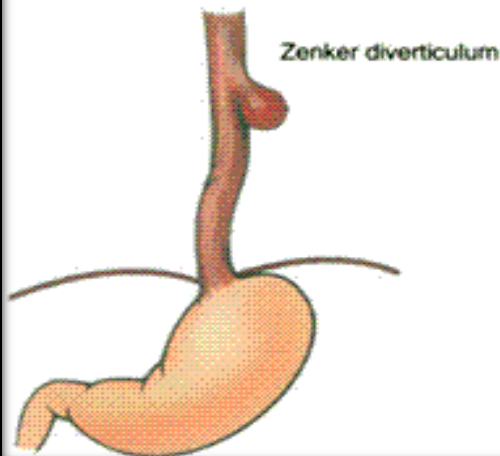
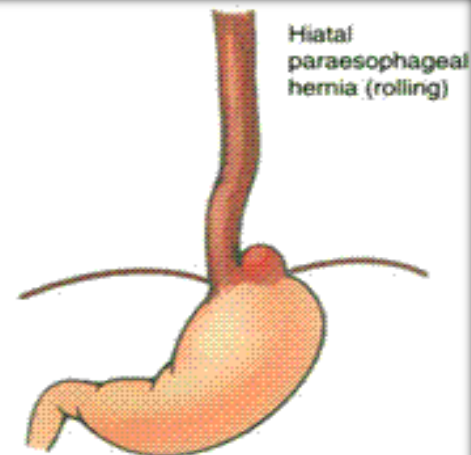
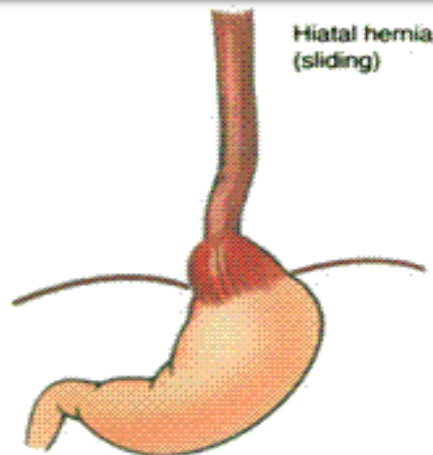
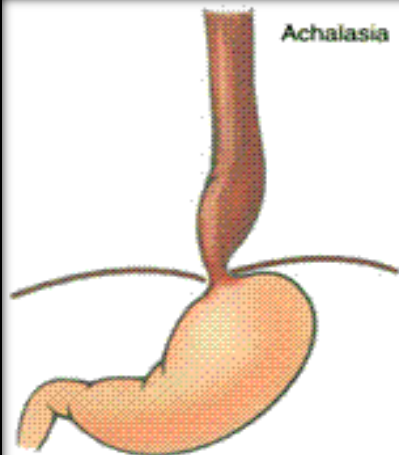


Разрывы пищевода (синдром Маллори-Вейсса) ориентированы продольно, а длина их варьирует от нескольких миллиметров до нескольких сантиметров. Эти разрывы обычно пересекают пищеводно-желудочное соединение, однако также могут располагаться в слизистой оболочке проксимального отдела желудка.

К продольным разрывам пищевода вблизи пищеводно-желудочного соединения очень часто приводят сильные позывы на рвоту или рвота при острой алкогольной интоксикации.



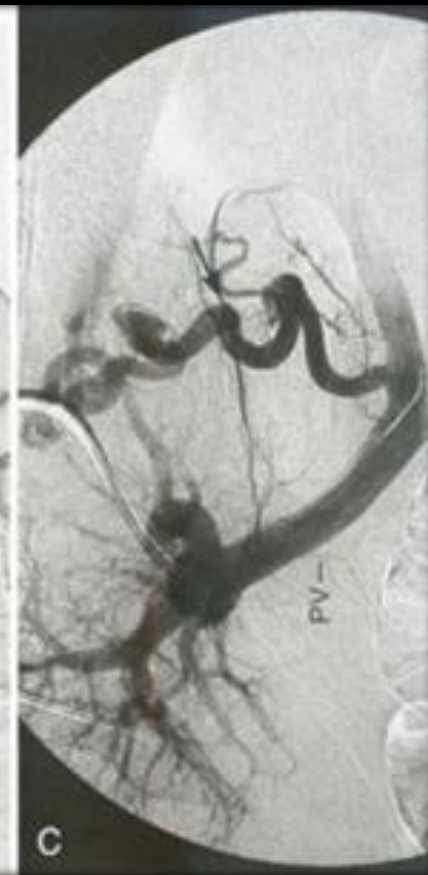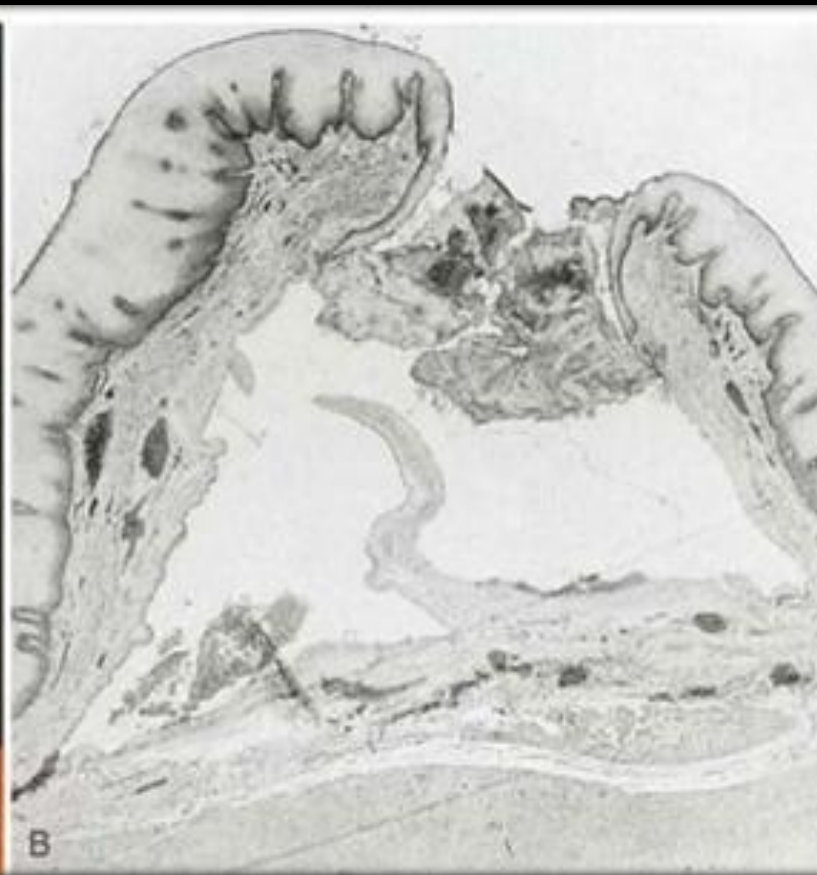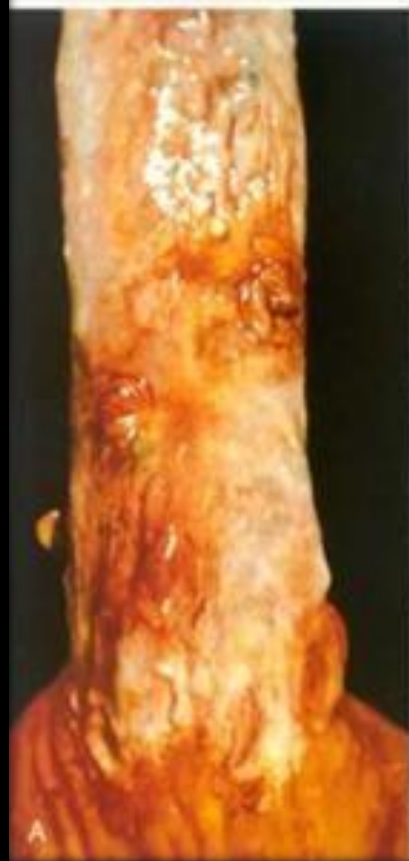Нарушения моторики пищевода



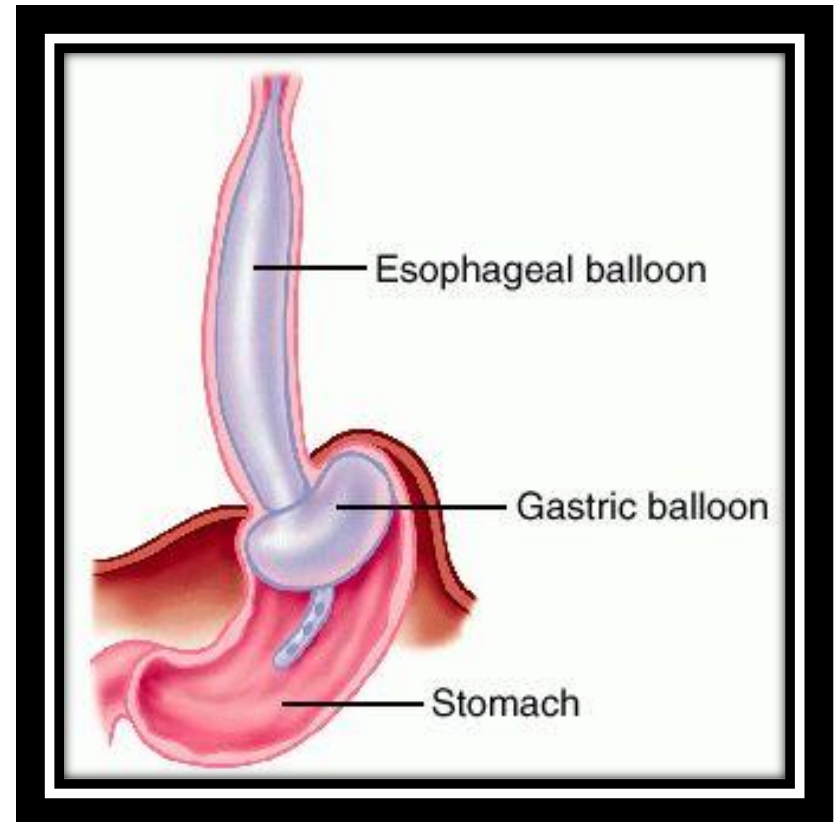
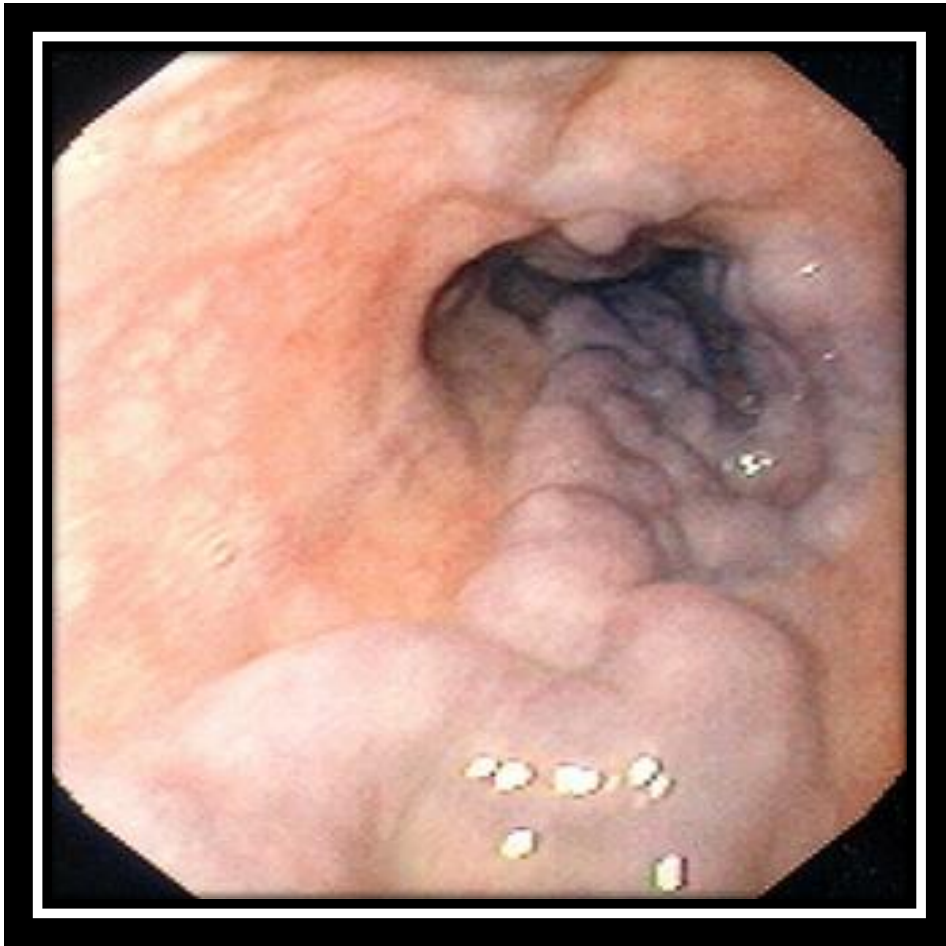Варикозно расширенных вен

- Три общих областей портокавальных анастомозов
- **пищеводный**
- **пупочный**
- **геморроидальный**
- 100% связано с портальной гипертензией
- Найдено в 90% цирротиков
- **МАССИВНОЕ, ВНЕЗАПНОЕ, ФАТАЛЬНОЕ**
кровотечение - самое серьезное последствие

Варикозно расширенных вен

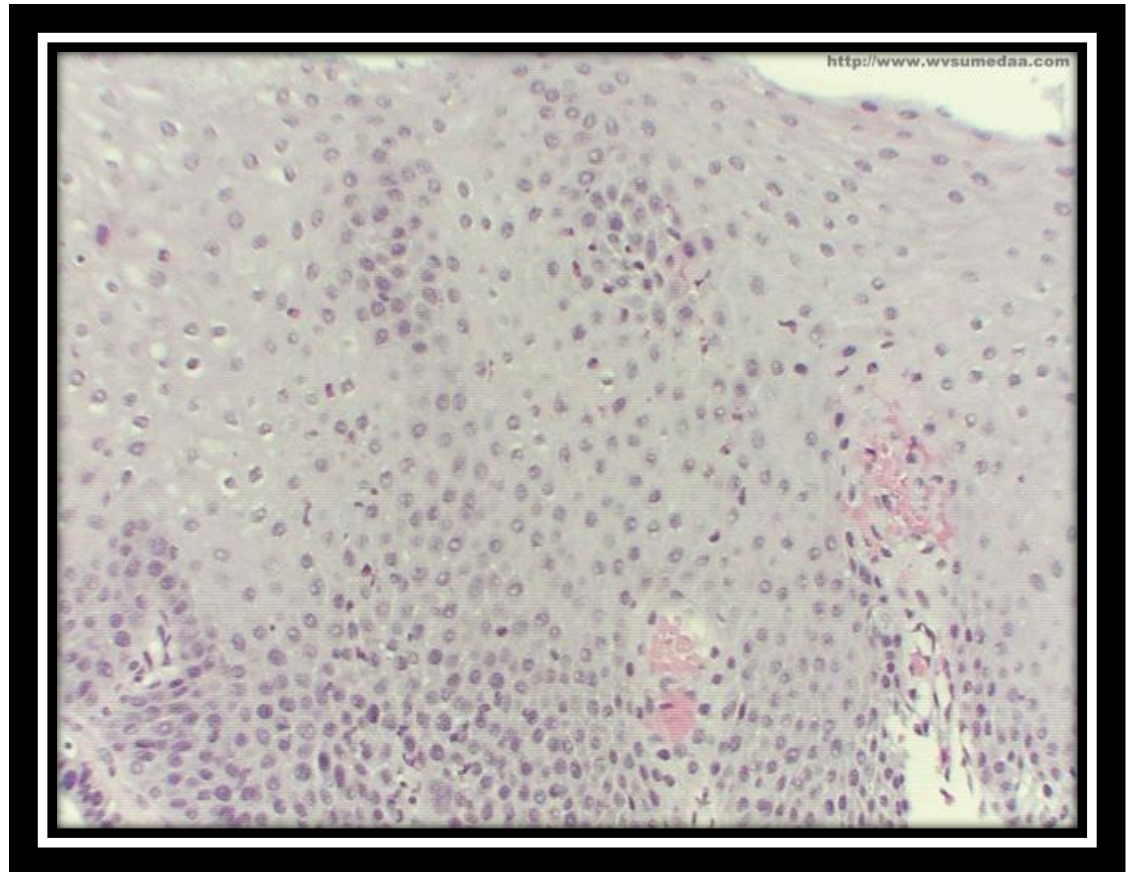


Варикозно расширенных вен



Эзофагит

- Рефлюкс эзофагит
- Пищевод Баррета
- химический
- инфекционный



Эзофагит

- **Рефлюкс эзофагит**

- **Патологическая физиология**

- **Желудочное давление > давление пищевода**

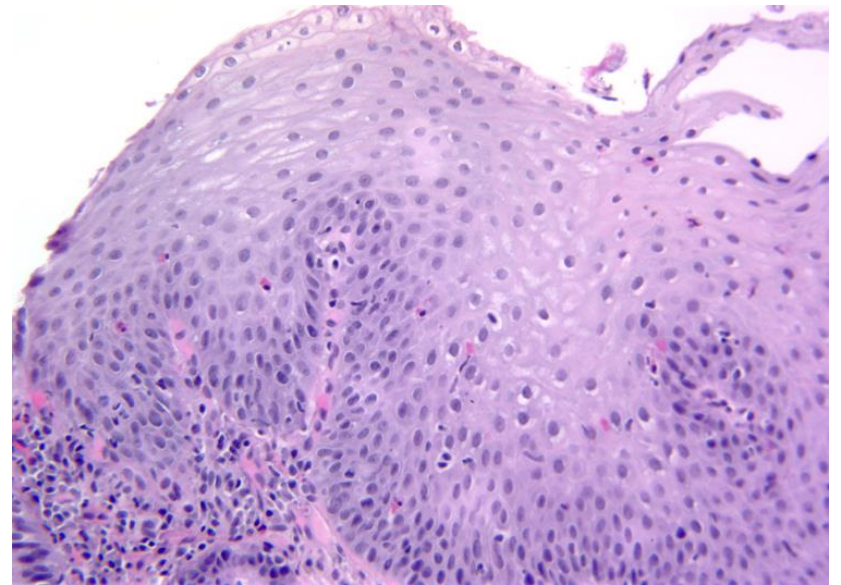
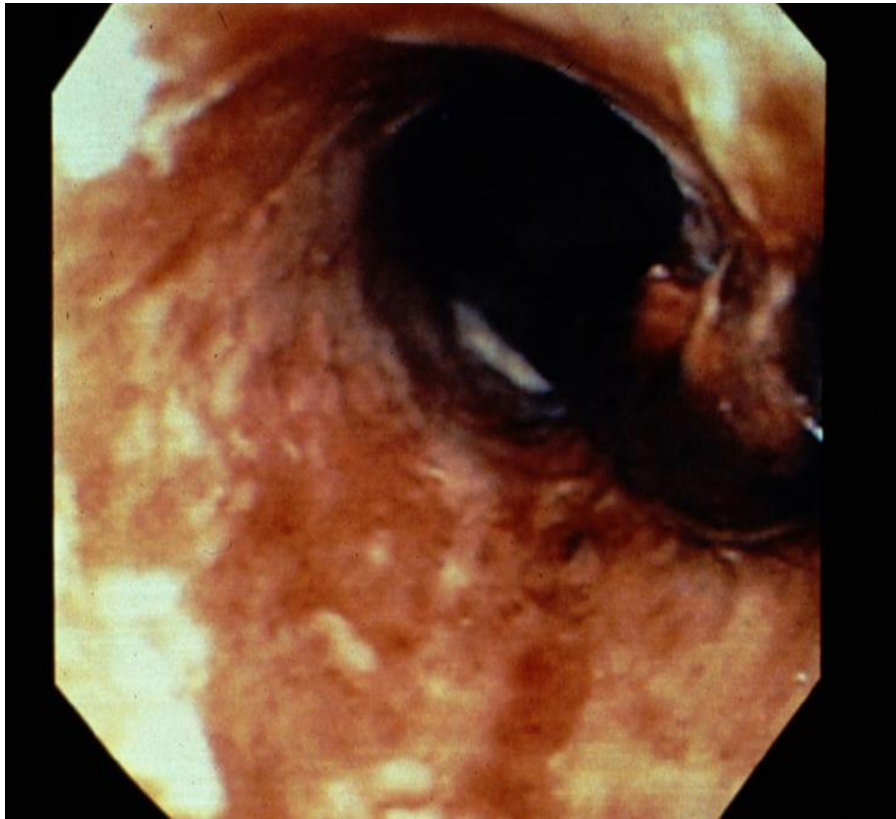
- **Понижение тонуса сфинктера пищевода**
- **Желудочная грыжа**
- **Увеличение желудочного объема**
- **Ожирение**
- **Беременность**

- **Поражения слизистой пищевода благодаря кислотности желудка и коррозивного воздействия желчных солей**

- **Морфология**

- (1) **гиперплазия базальной зоны**
- (2) **наличие воспалительных клеток**
- (3) **удлинение папиллярных структур**

Рефлюкс эзофагит



Рефлюкс эзофагит

- **Осложнения**

- Пептическая язва пищевода
- Нарушения перистальтики
- Пищевод Баррета- метаплазия
 - Желудочная
 - Кишечная – может привести к дисплазии и образованию аденокарциномы

Пищевод Баррета

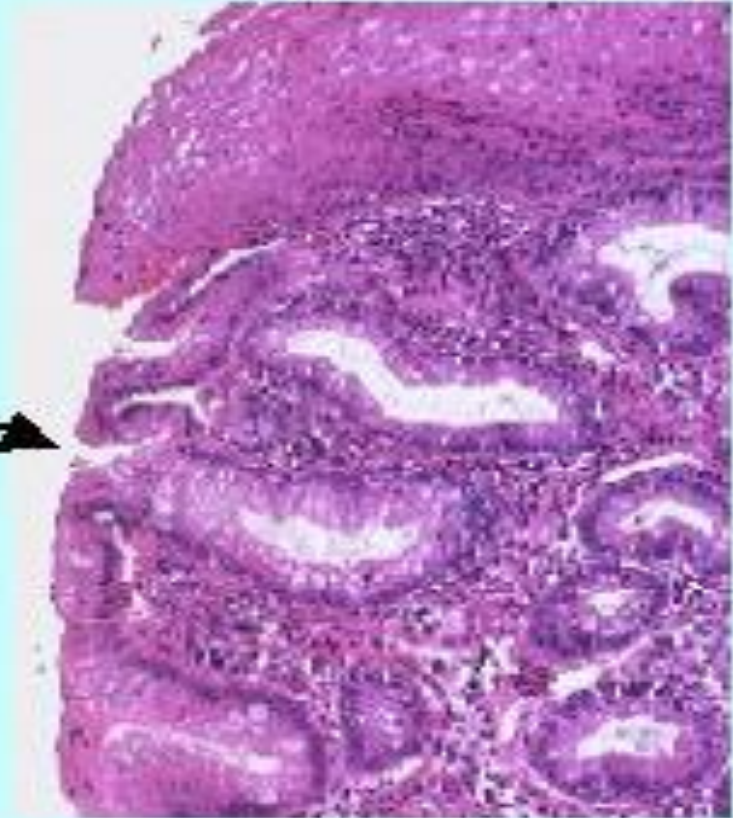
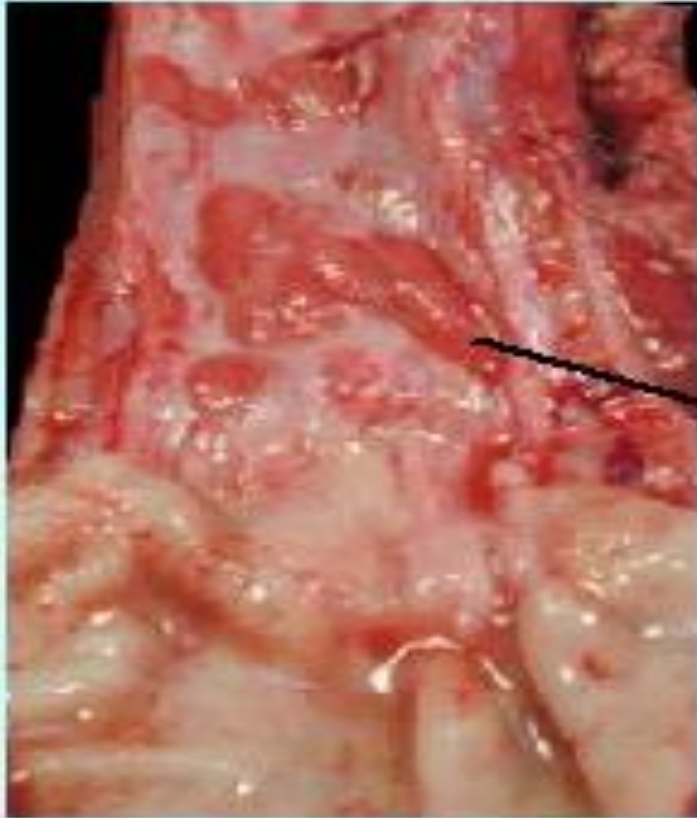
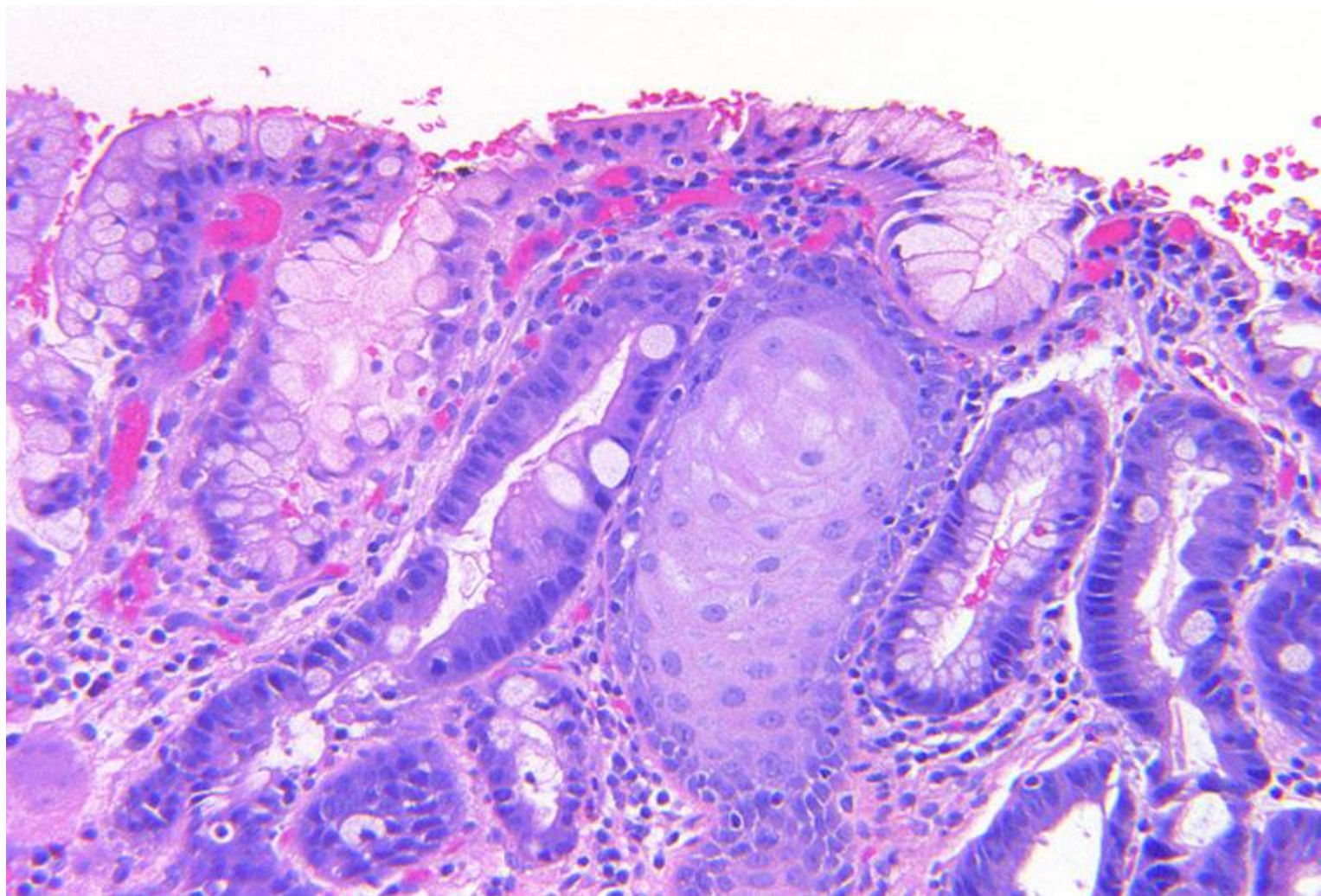
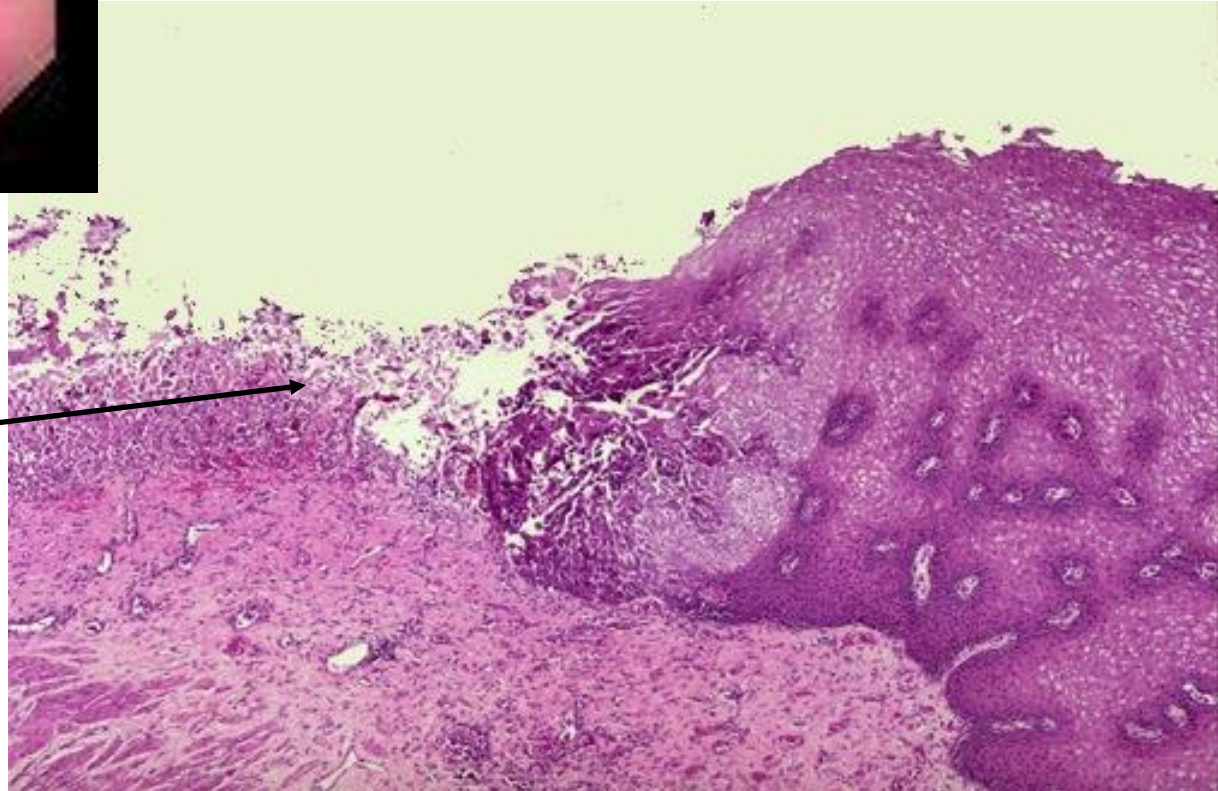
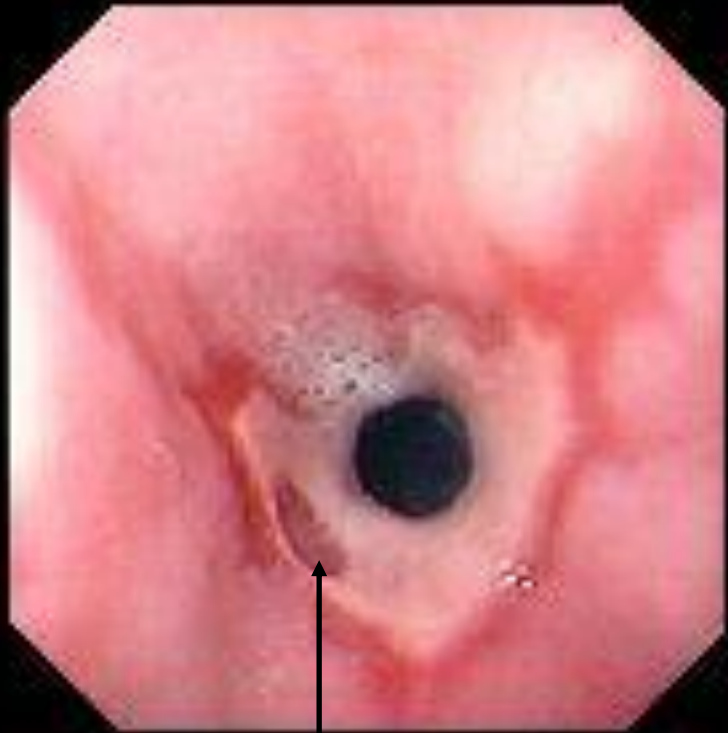

рис.3 «Пищевод Баррета»- зоны
замещения плоского эпителия – железистым.

Кишечная метаплазия



Язва пищевода

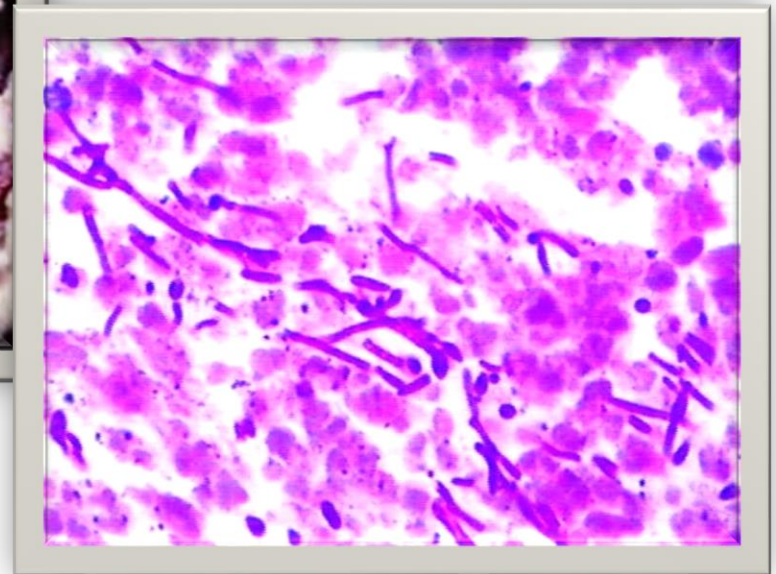
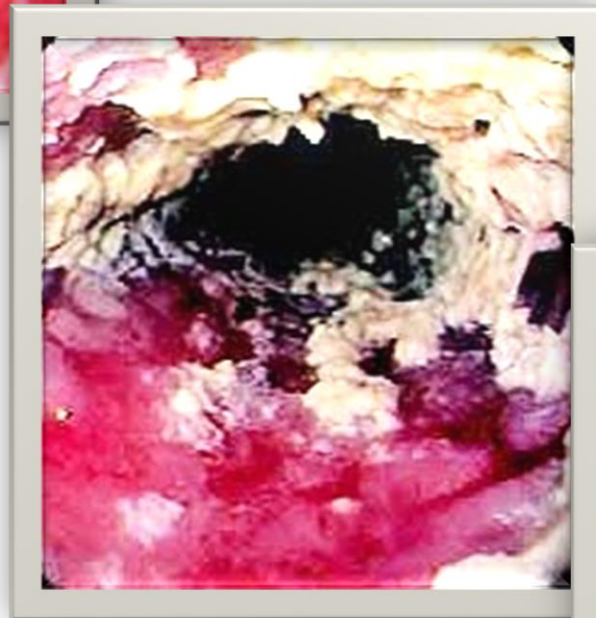
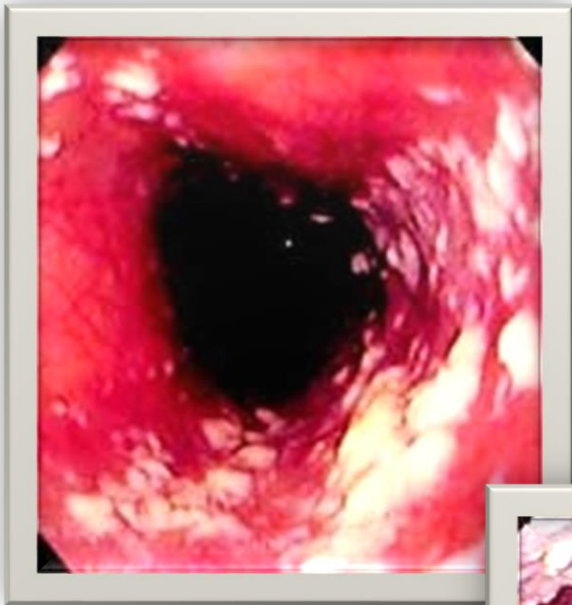


Отсутствие слизистой

Эзофагит

- **ХИМИЧЕСКИЙ**
- Попытки самоубийства со стриктурами
- Алкоголь
- Чрезвычайно ГОРЯЧИЕ напитки
- **ИНФЕКЦИОННЫЙ**
- HSV, CMV, грибковые (особенно CANDIDA)

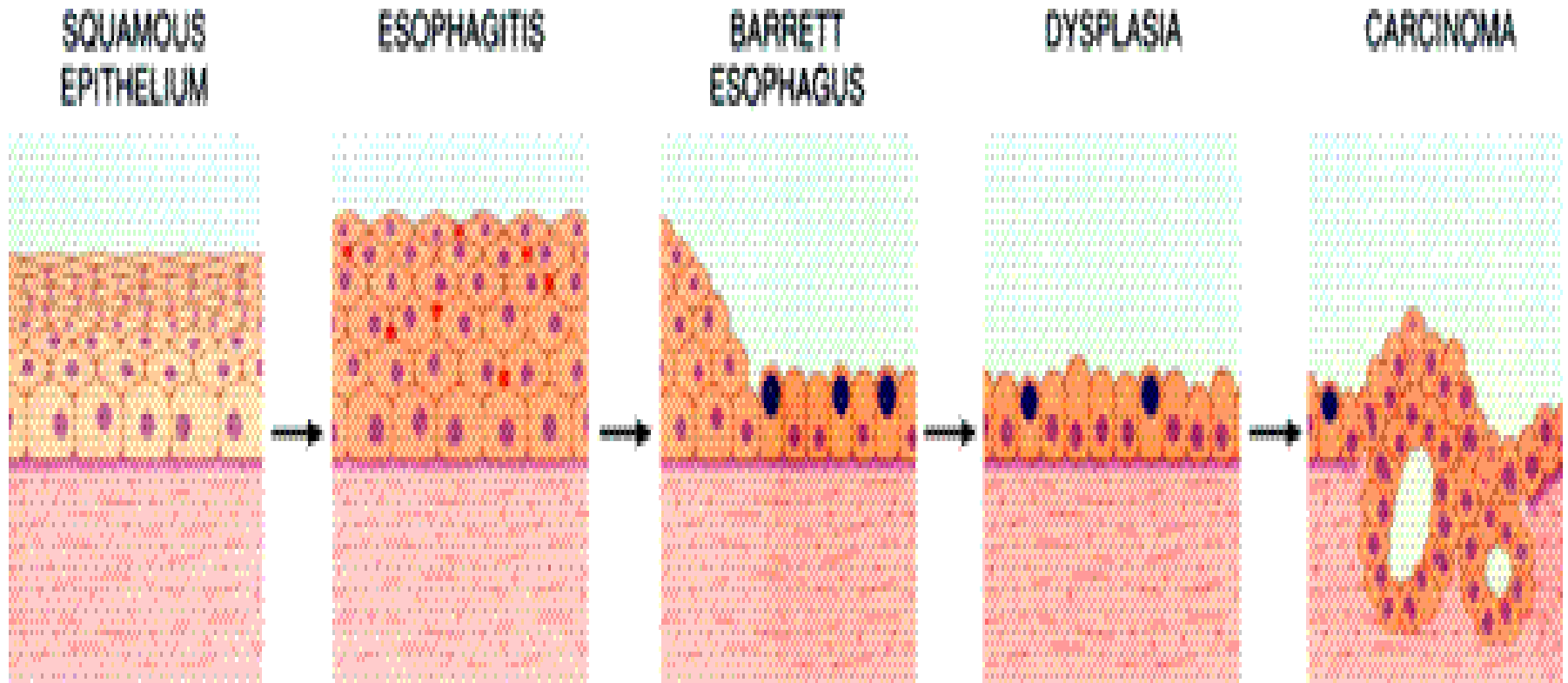
Эзофагит



Опухоли пищевода

- **Доброкачественные**
 - Лейомиома
- **Злокачественные**
 - Плоскоклеточная карцинома
 - Аденокарцинома

Аденокарцинома



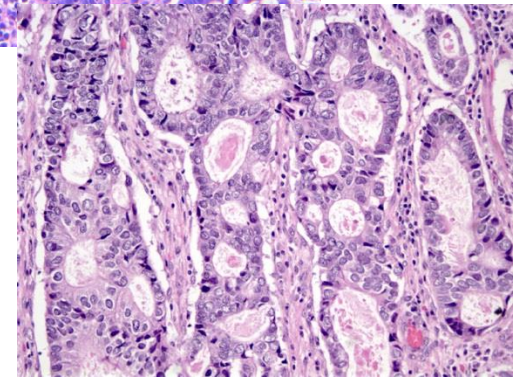
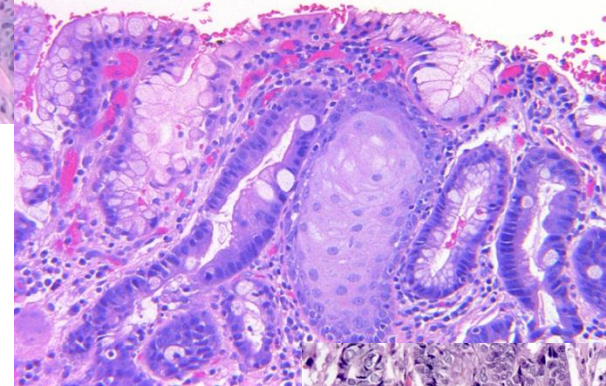
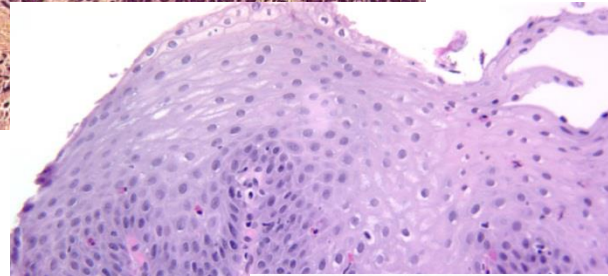
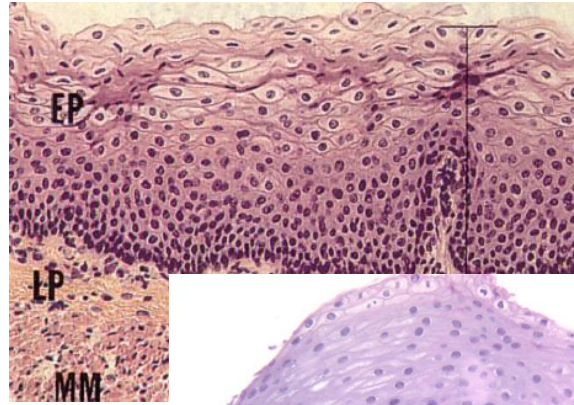
Патогенез аденокарциномы

- Рефлюкс эзофагит

↓
Барретт эзофагит

↓
Барретт эзофагит с дисплазией
(карцинома in-situ)

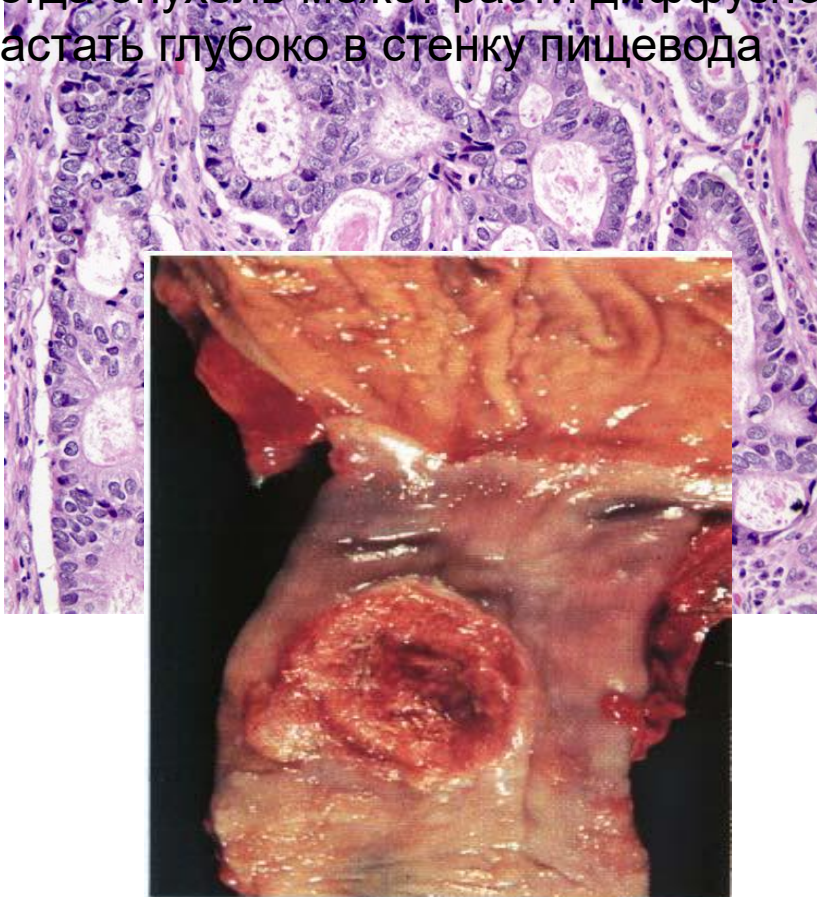↓
Инвазивная аденокарцинома



Аденокарцинома пищевода

Морфология.

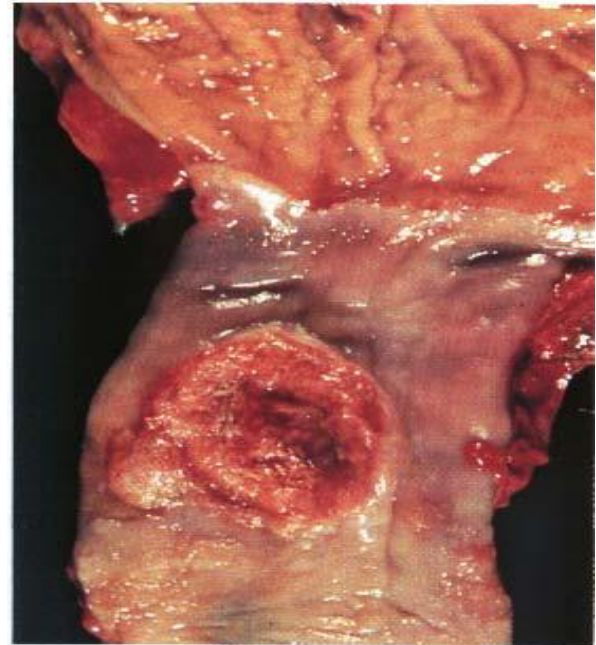
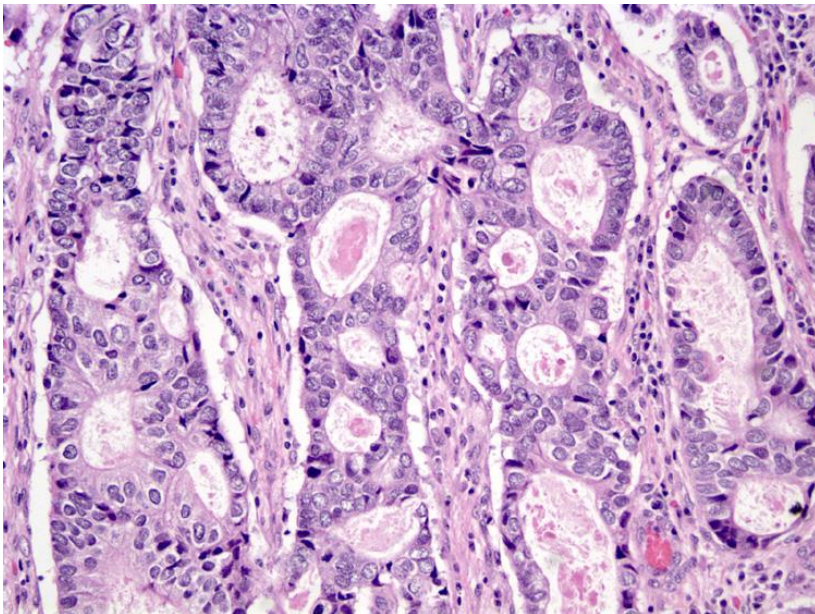
- Аденокарцинома пищевода обычно развивается в дистальной трети пищевода и может прорасти в кардиальный отдел желудка
- Сначала аденокарцинома имеет вид плоских или возвышающихся бляшек, в дальнейшем она прогрессирует до крупного образования диаметром 5 см и более
- Иногда опухоль может расти диффузно в виде инфильтрата или изъязвляться и прорасти глубоко в стенку пищевода



Аденокарцинома пищевода

Морфология.

- В слизистой оболочке, прилегающей к опухоли, часто определяются гистологические признаки пищевода Барретта
- Обычно опухоль представлена псевдожелезистыми структурами, продуцирующими слизь, и имеет морфологию кишечного типа
- Иногда аденокарцинома состоит из перстневидных клеток и имеет диффузно-инфильтративный тип роста (похожа на диффузную злокачественную опухоль желудка).



Плоскоклеточная карцинома пищевода

Факторы риска:

- **расстройства пищевода:**

эзофагит

ахалазия

**синдром Пламмера-Винсона (дисфагия ,
железодефицитной анемия и стриктура
пищевода)**

- ***образ жизни:***

злоупотребление алкоголем

курение

Плоскоклеточная карцинома пищевода

Факторы риска:

- диета:

дефицит витаминов (А, С, тиамин, рибофлавин, пиридоксин)

дефицит микроэлементов (цинк, молибден)

грибковое контаминация пищевых продуктов

нитриты / нитрозамины

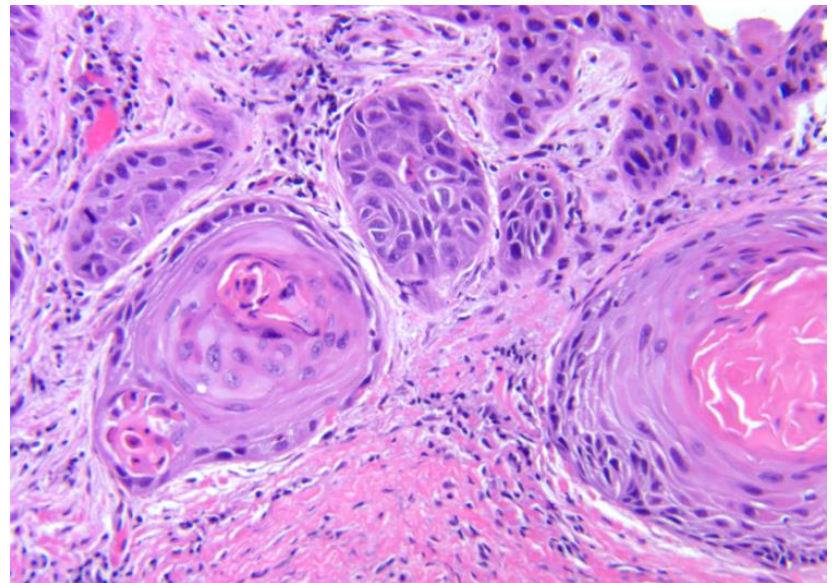
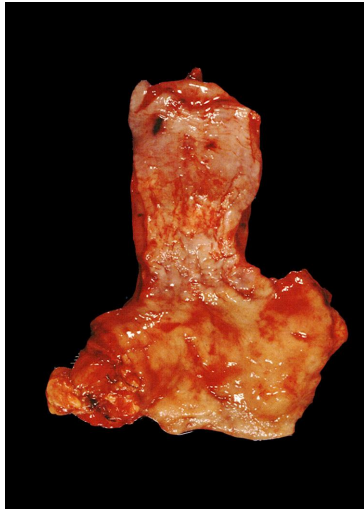- генетическая предрасположенность:

кератодермия (тилоз)

Плоскоклеточная карцинома пищевода

Морфология.

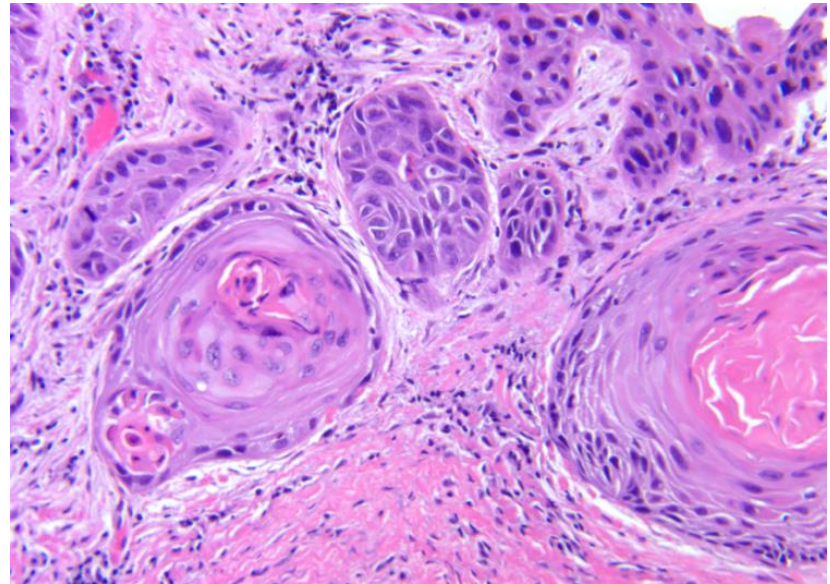
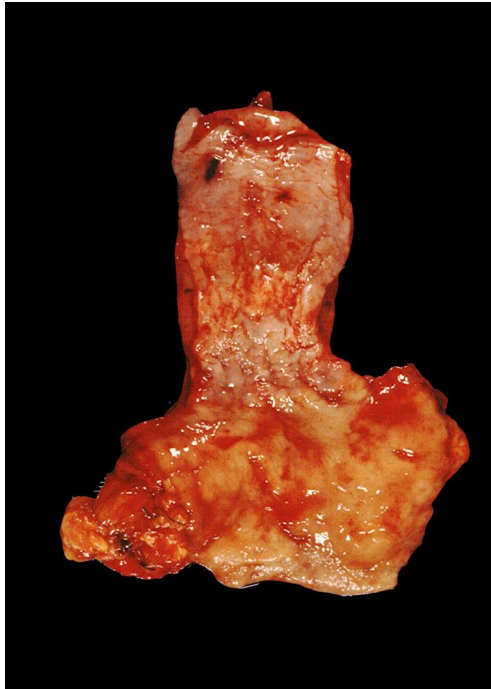- В отличие от аденокарциномы пищевода 50% плоскоклеточных карцином развиваются в средней трети пищевода.
- На ранних стадиях поражение слизистой имеет вид небольших серо-белых бляшковидных утолщений.
- Спустя месяцы и годы бляшки разрастаются, формируя опухоль, которая может расти экзофитно в виде полиповидных масс, выступающих и перекрывающих просвет пищевода



Плоскоклеточная карцинома пищевода

Морфология.

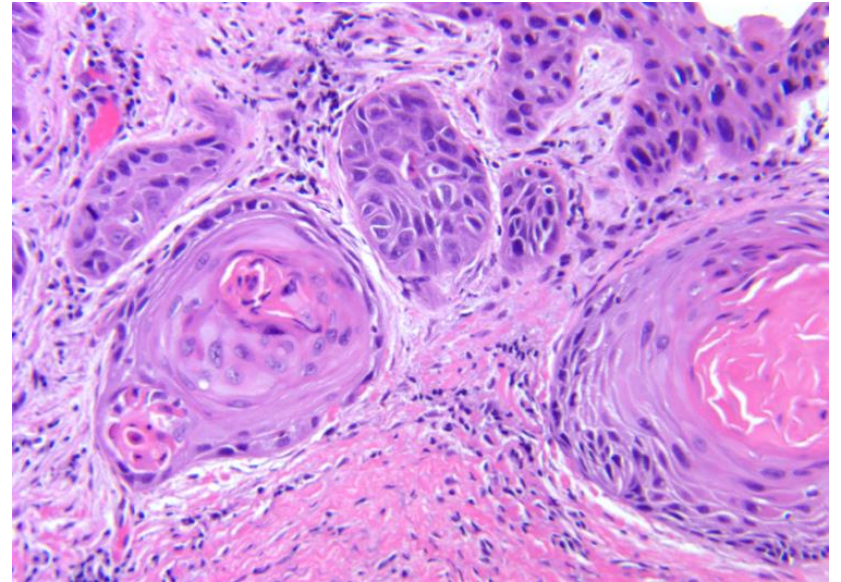
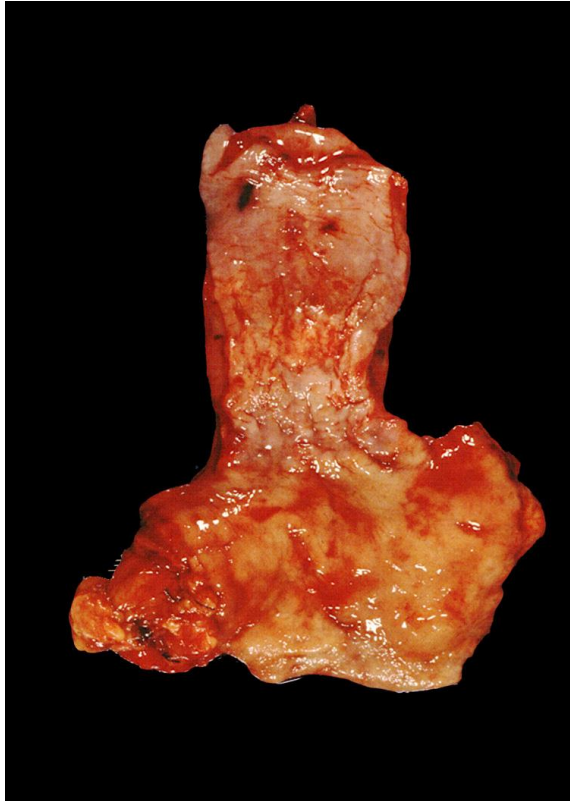- В других случаях опухоль изъязвляется или растет в толще стенки пищевода в виде диффузного инфильтративного образования, приводя к утолщению и ригидности стенки, что вызывает сужение просвета пищевода.
- Такие опухоли могут прорастать в бронхиальное дерево, приводя к развитию пневмонии, в аорту, вызывая фатальные кровоизлияния, или в средостение и перикард



Плоскоклеточная карцинома пищевода

Морфология.

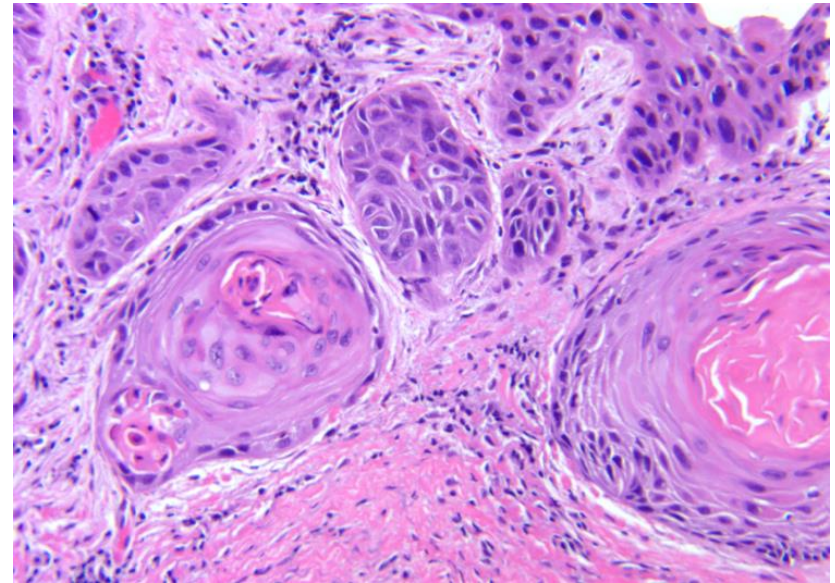
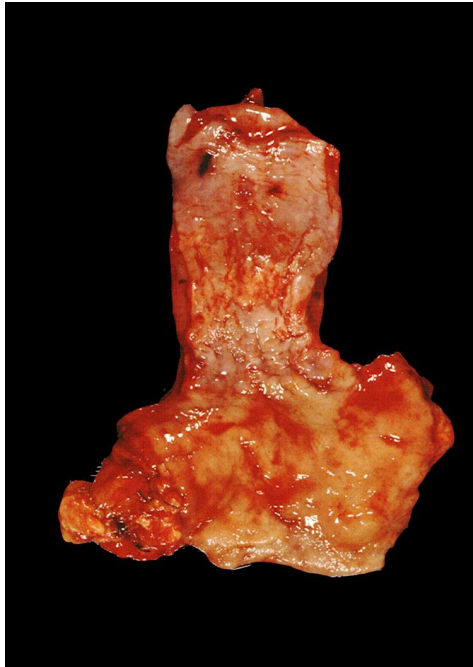- Богатая подслизистая сеть лимфатических сосудов способствует концентрическому и продольному распространению опухолевых клеток, поэтому в нескольких сантиметрах от основной опухоли могут быть обнаружены интрамуральные опухолевые узелки.



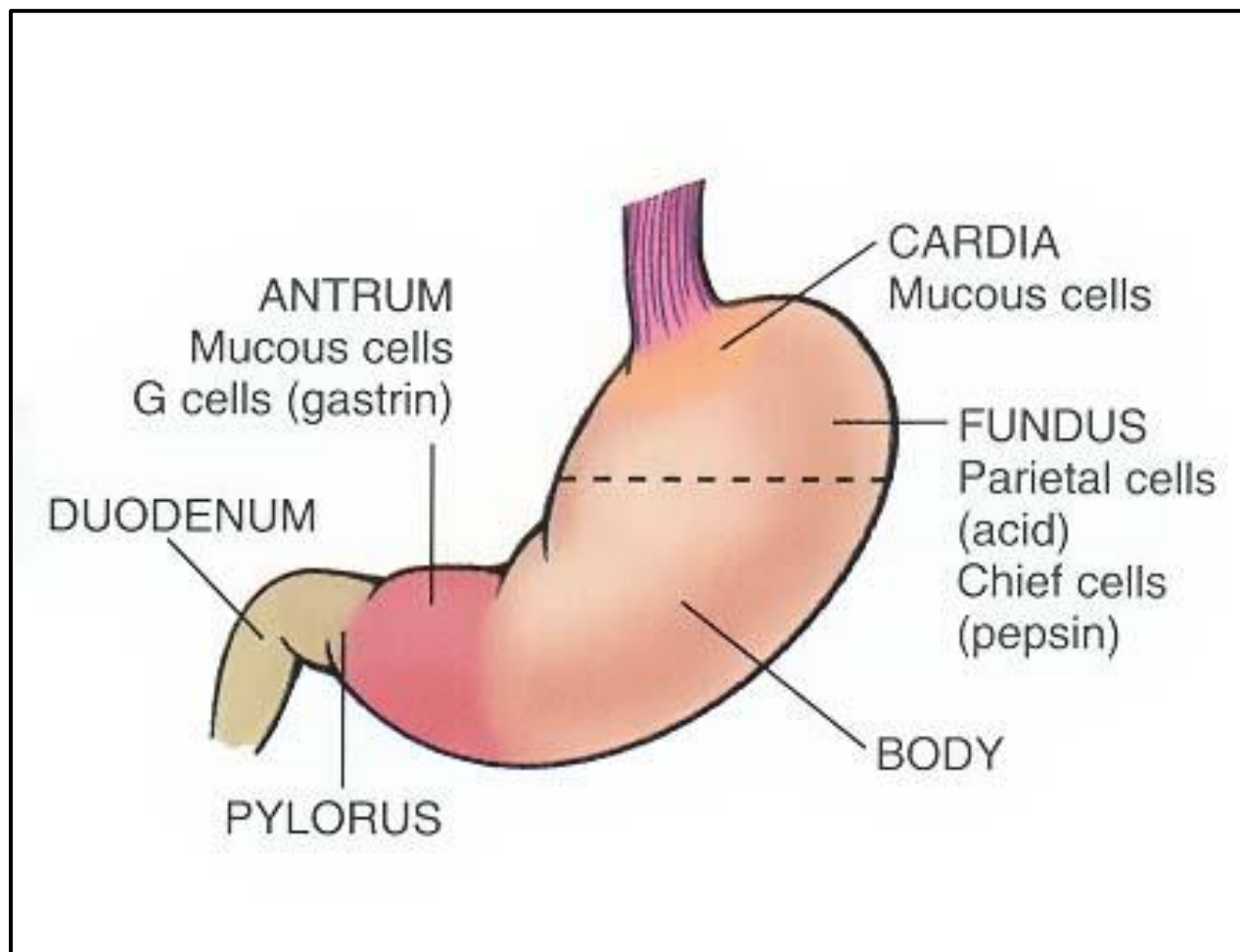
Плоскоклеточная карцинома пищевода

Морфология.

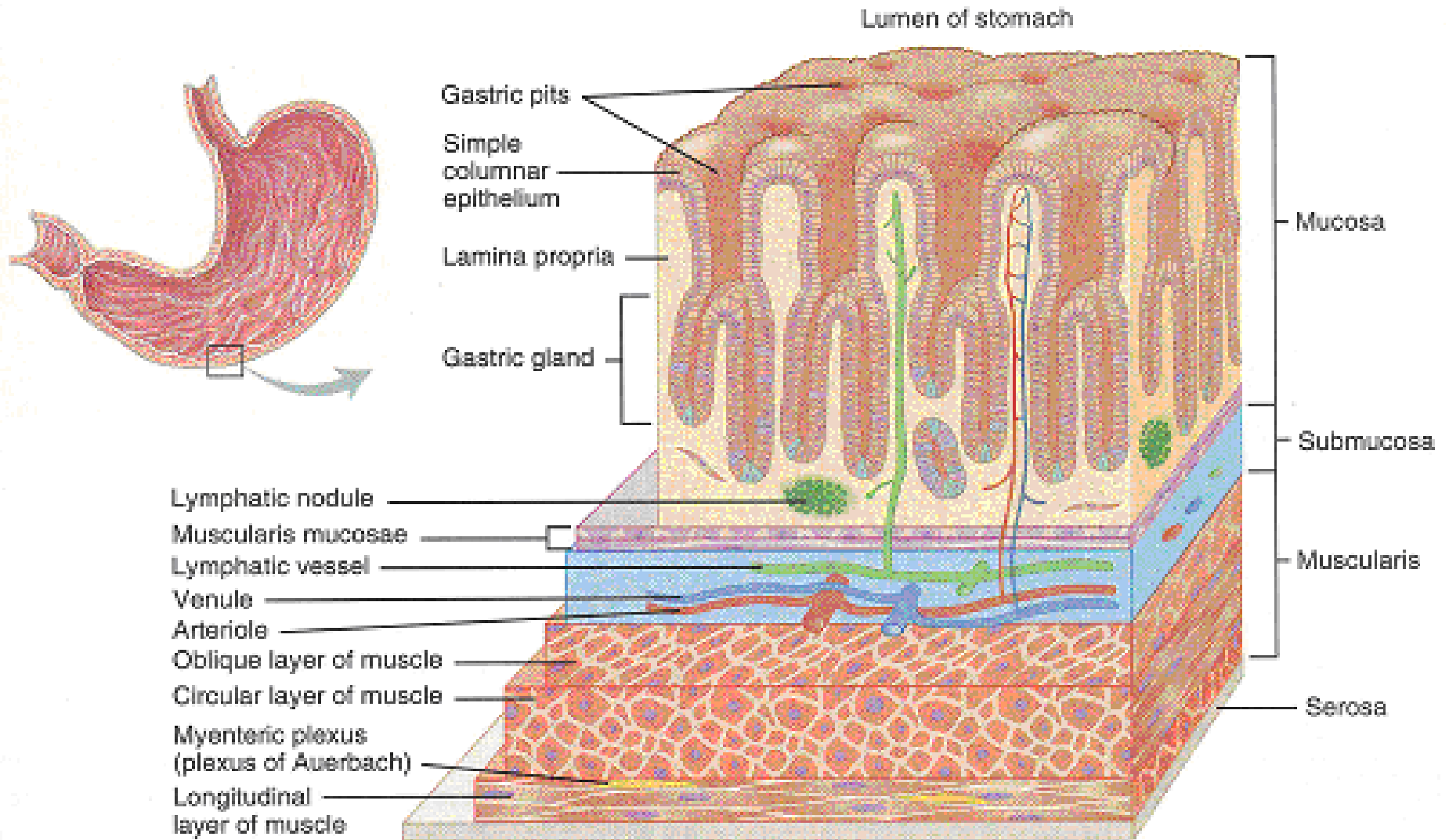
- Метастазирование в лимфатические узлы зависит от локализации опухоли:
 1. карцинома верхней трети пищевода метастазирует в шейные лимфатические узлы
 2. карцинома средней трети пищевода — в медиастинальные, паратрахеальные и трахеобронхиальные узлы
 3. карцинома нижней трети пищевода распространяется в желудочные узлы

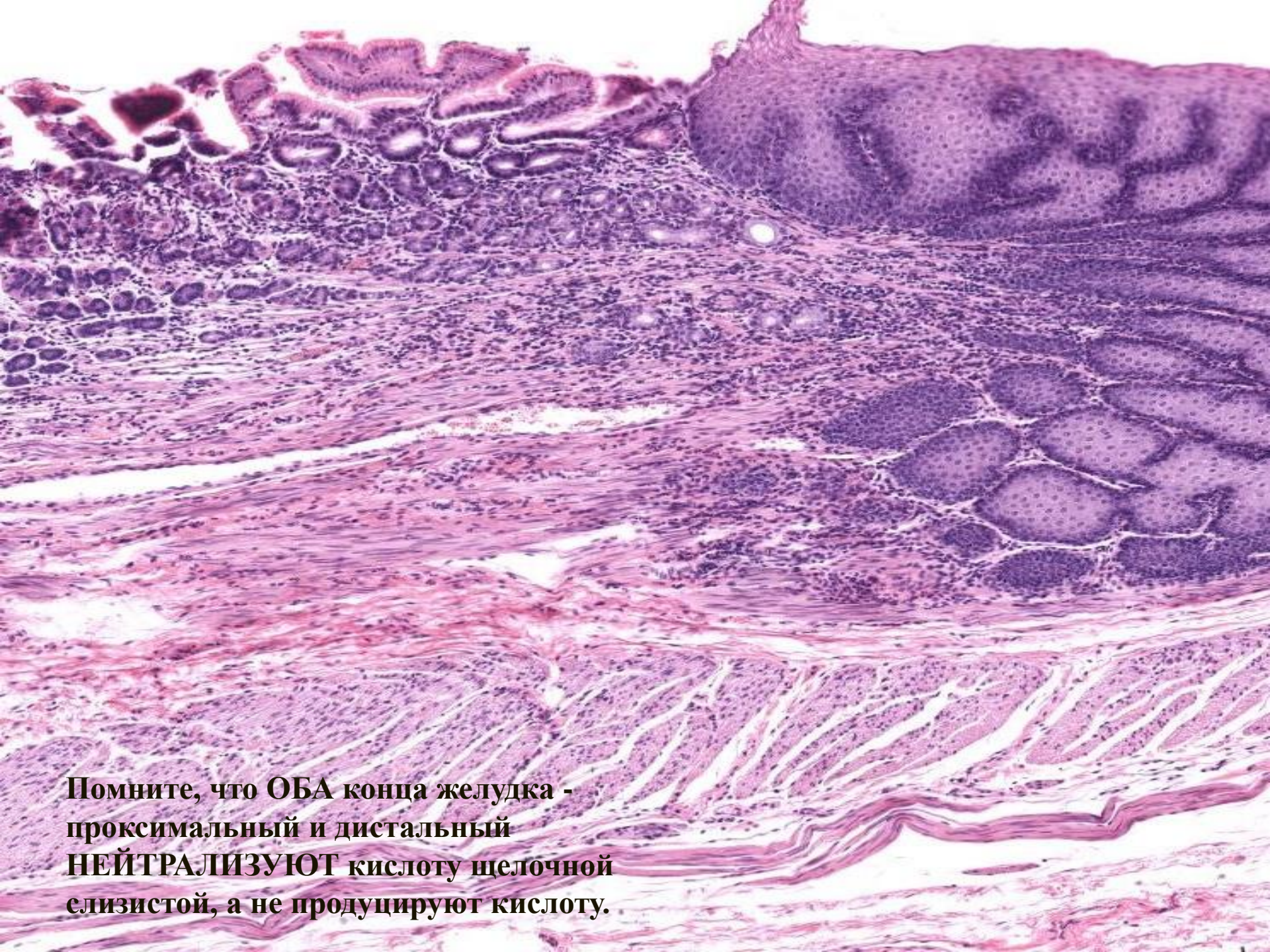


Желудок



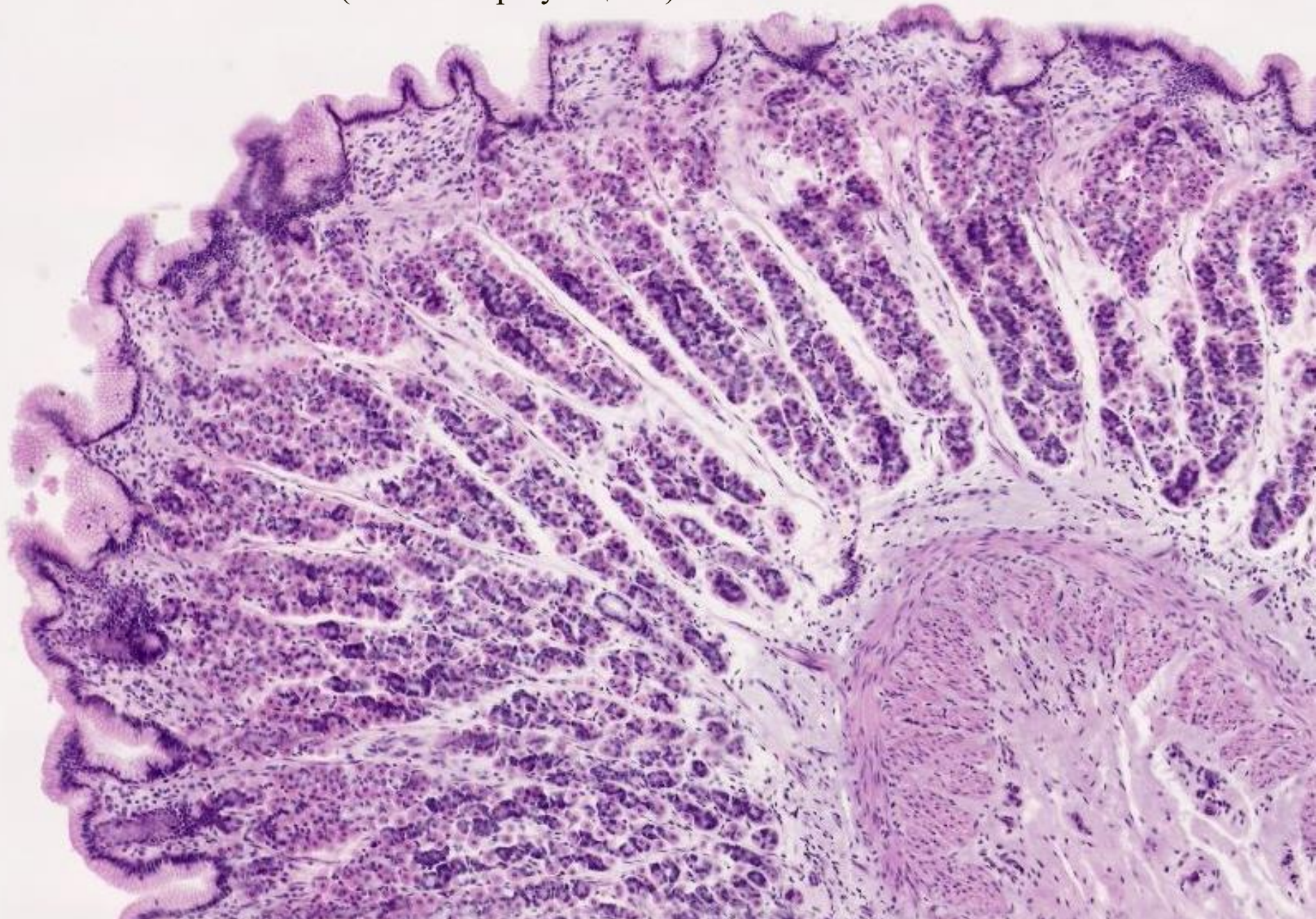
Анатомо - гистологическое строение желудка

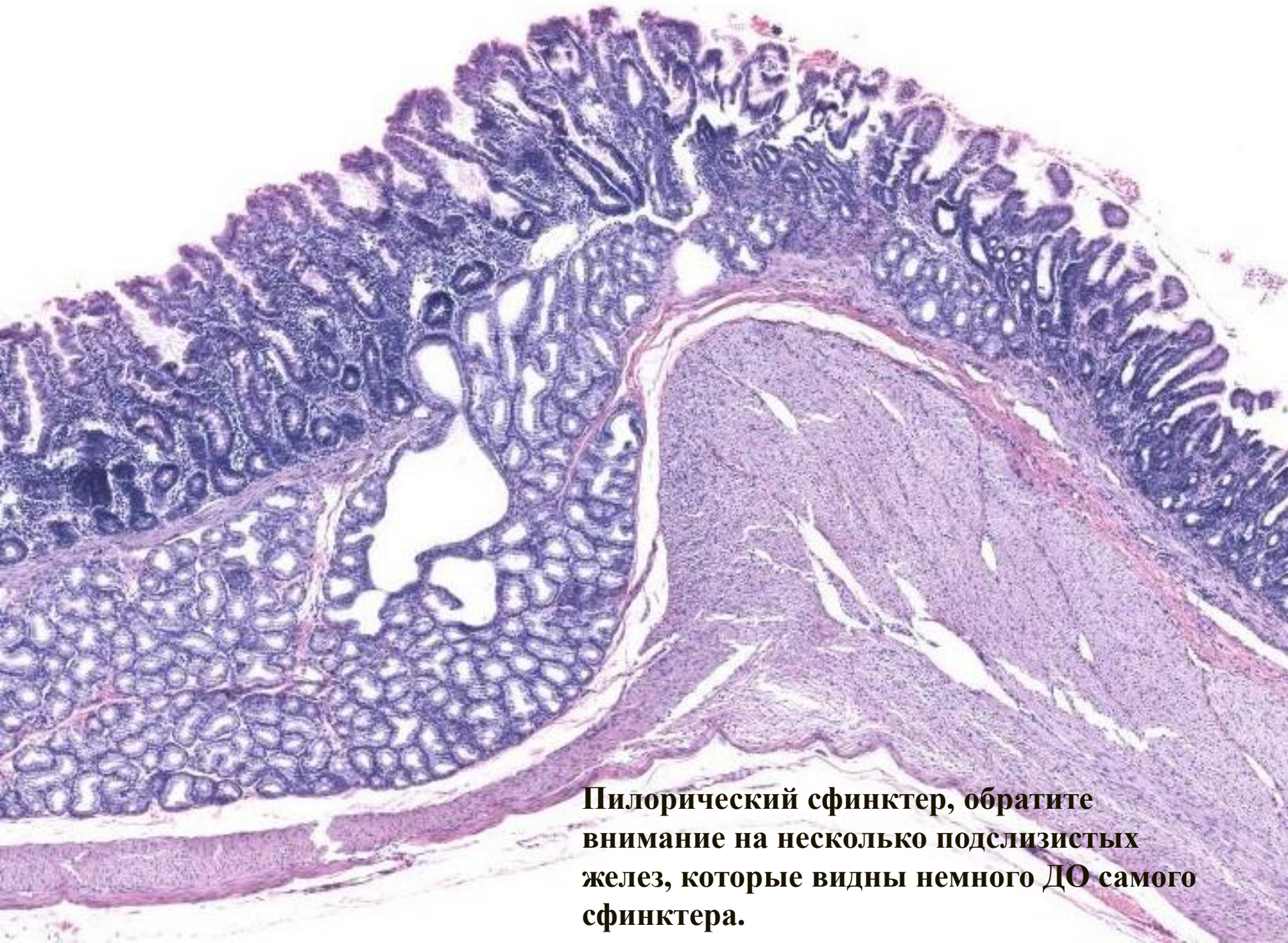




Помните, что ОБА конца желудка - проксимальный и дистальный НЕЙТРАЛИЗУЮТ кислоту щелочной слизистой, а не продуцируют кислоту.

Тело с многочисленными главными и париетальными
(кислотообразующими) клетками.





Пилорический сфинктер, обратите внимание на несколько подслизистых желез, которые видны немного ДО самого сфинктера.

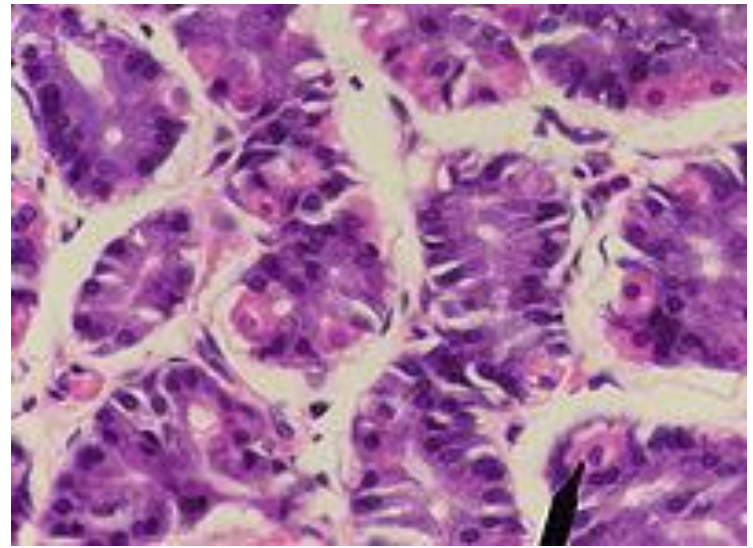
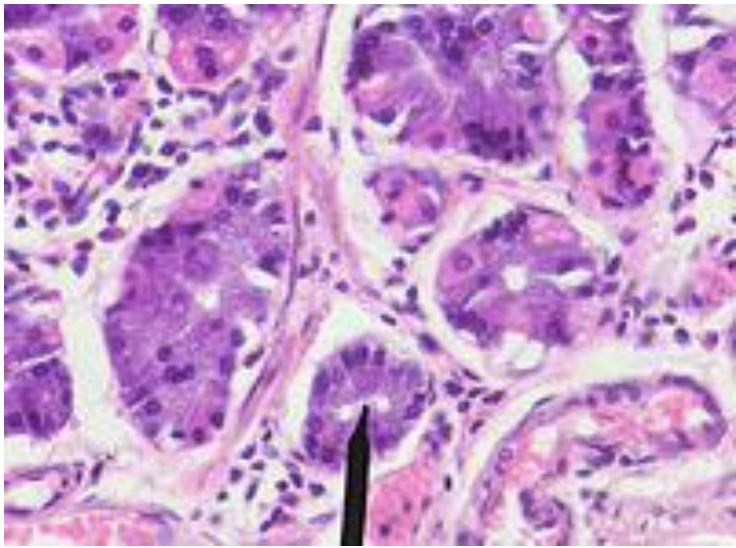
КЛЕТКИ

Слизистые: слизь, пепсиноген II

Главные: пепсиноген I, II

Париетальные : кислоту

**Энтероэндокринные : гистамин , соматостатин ,
эндотелин**



КИСЛОТНАЯ ЗАЩИТА

СЛИЗЬ

ГИДРОКАРБОНАТЫ

ЭПИТЕЛИАЛЬНЫЕ

БАРЬЕРЫ

КРОВОТОК

ПРОСТАГЛАНДИНЫ E, I

Врожденные

- **ЭКТОПИЧЕСКАЯ ПОДЖЕЛУДОЧНАЯ ЖЕЛЕЗА** (эктопическая ткань поджелудочной железы → желудке), очень часто
- **ЭКТОПИЧЕСКИЙ ЖЕЛУДОК** (эктопическая желудочная ткань → поджелудочной железе)
- **ДИАФРАГМАЛЬНАЯ ГРЫЖА**

ПИЛОРИЧЕСКИЙ СТЕНОЗ

- **Врожденный : (1/500), симптомы непроходимости у новорожденных**
- **ПРИОБРЕТЕННЫЙ: Вторичный при обширном рубцевании (прогрессирующая язвенная болезнь)**

ГАСТРИТ

- Острый
- ХРОНИЧЕСКИЙ
- АУТОИММУННЫЙ
- ДРУГИЕ
- эозинофильный аллергический
лимфоцитарный гранулематозный

Причины острого гастрита

Интенсивное использование нестероидных противовоспалительных препаратов (НПВП), особенно аспирин

Чрезмерное потребление алкоголя

Курение

Лечение рака химиотерапевтическими препаратами

Уремия

Системные инфекции (например, сальмонеллез)

Причины острого гастрита

Тяжелый стресс (например, травма, ожоги, хирургическое вмешательство)

Ишемия и шок

Попытки самоубийства кислотами и щелочами

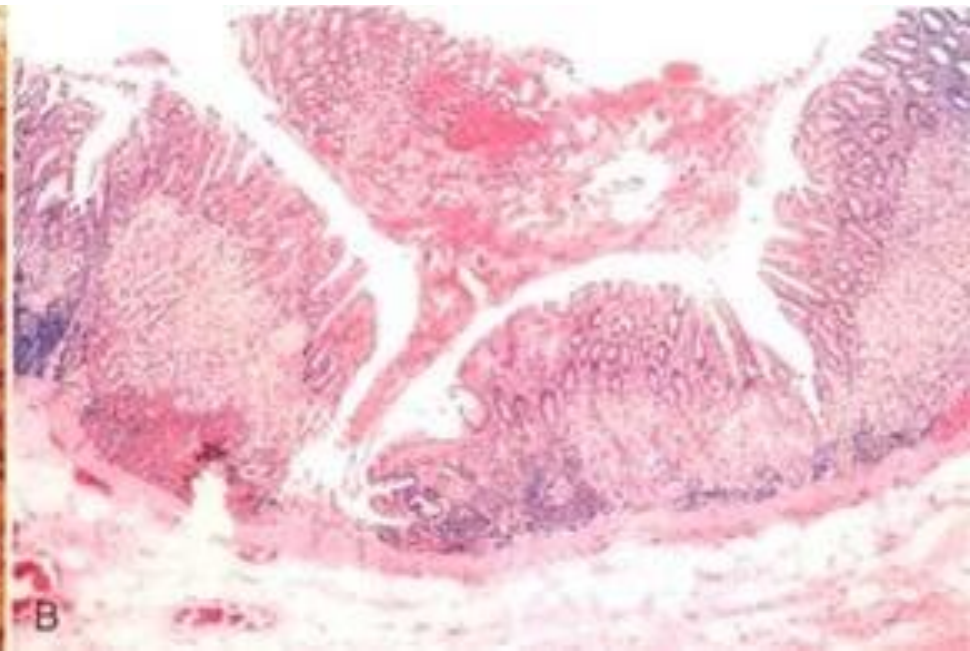
Механическая травма (например, назогастральная интубация)

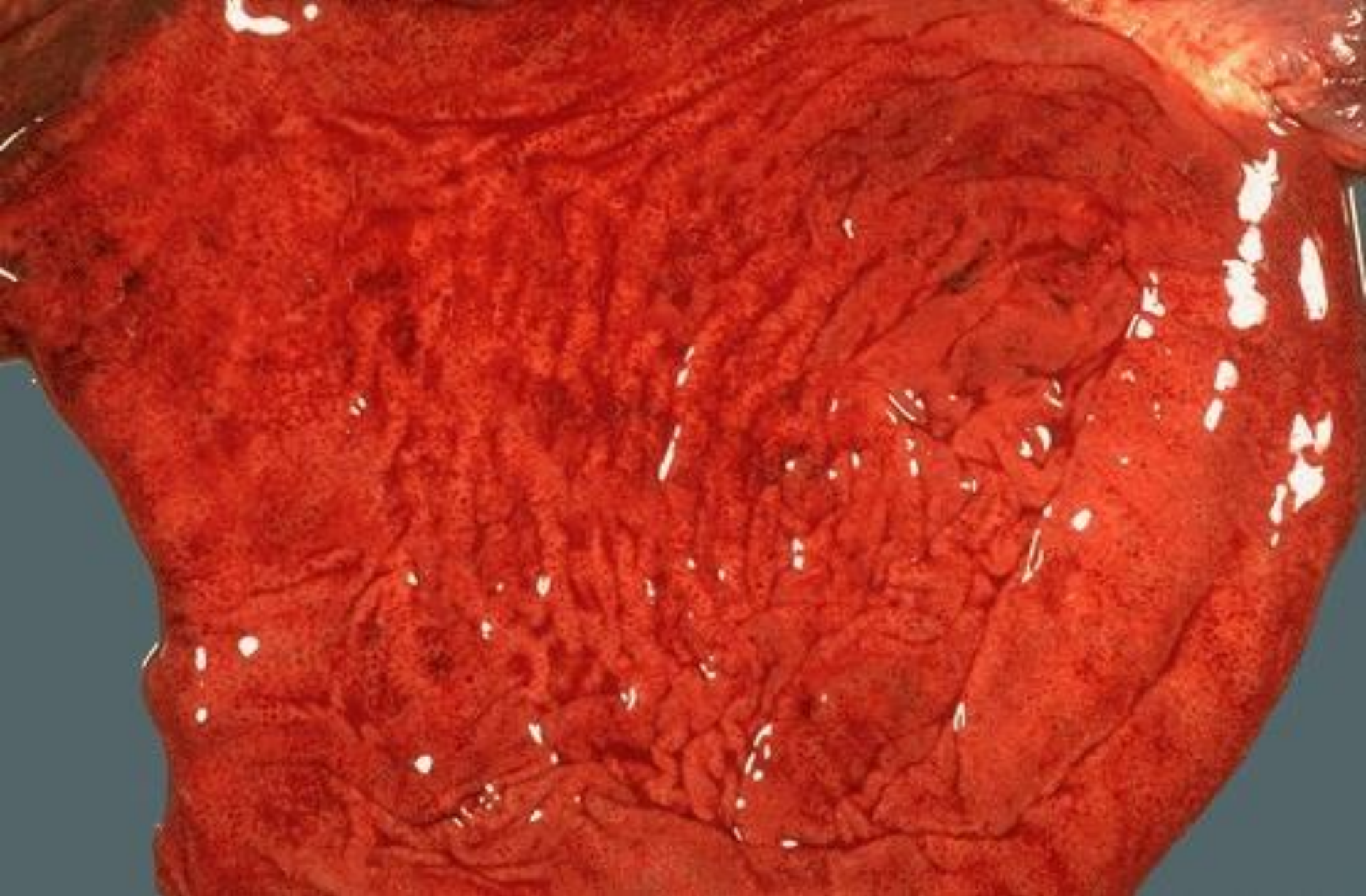
После дистальной гастрэктомии с рефлюксом желчного материала

Основным КЛИНИЧЕСКИМ отличием между острым и хроническим гастритом является наличие или отсутствие крови, соответственно.

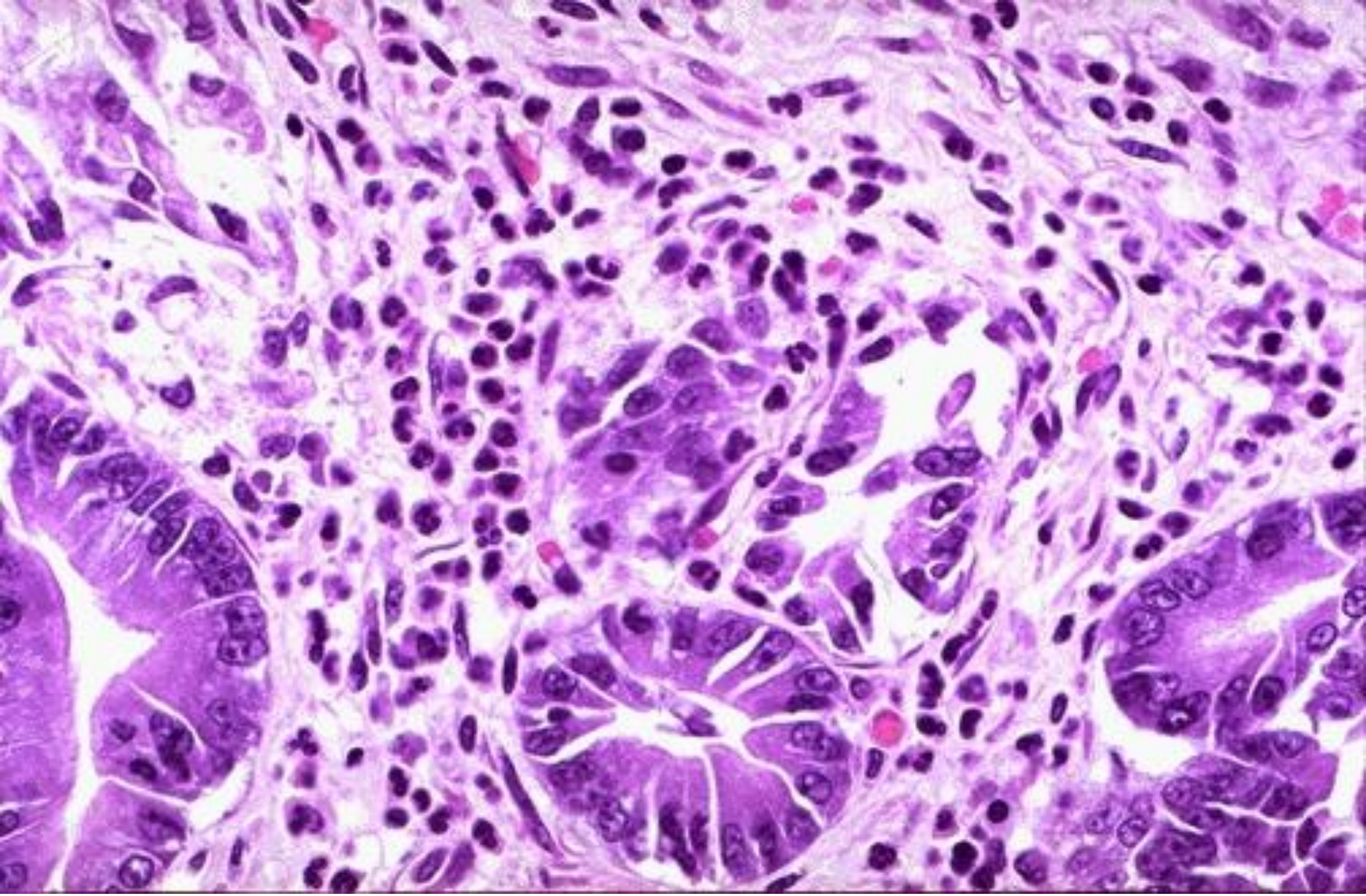
ГАСТРИТ

- Острый, геморрагический
- ГИСТОЛОГИЯ : Эрозий, Кровотечение, НЕЙТРОФИЛЫ





Острый гастрит



Острый гастрит

ГАСТРИТ

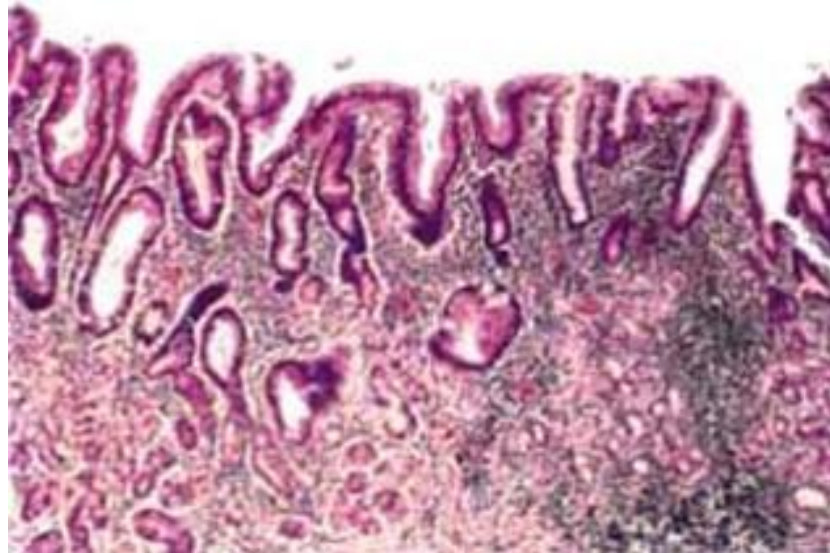
- ХРОНИЧЕСКИЙ, НЕТ ЭРОЗИЙ, НЕТ КРОВОТЕЧЕНИЯ
- Хроническая инфекция *H. pylori*
- Иммунологический (аутоиммунный)

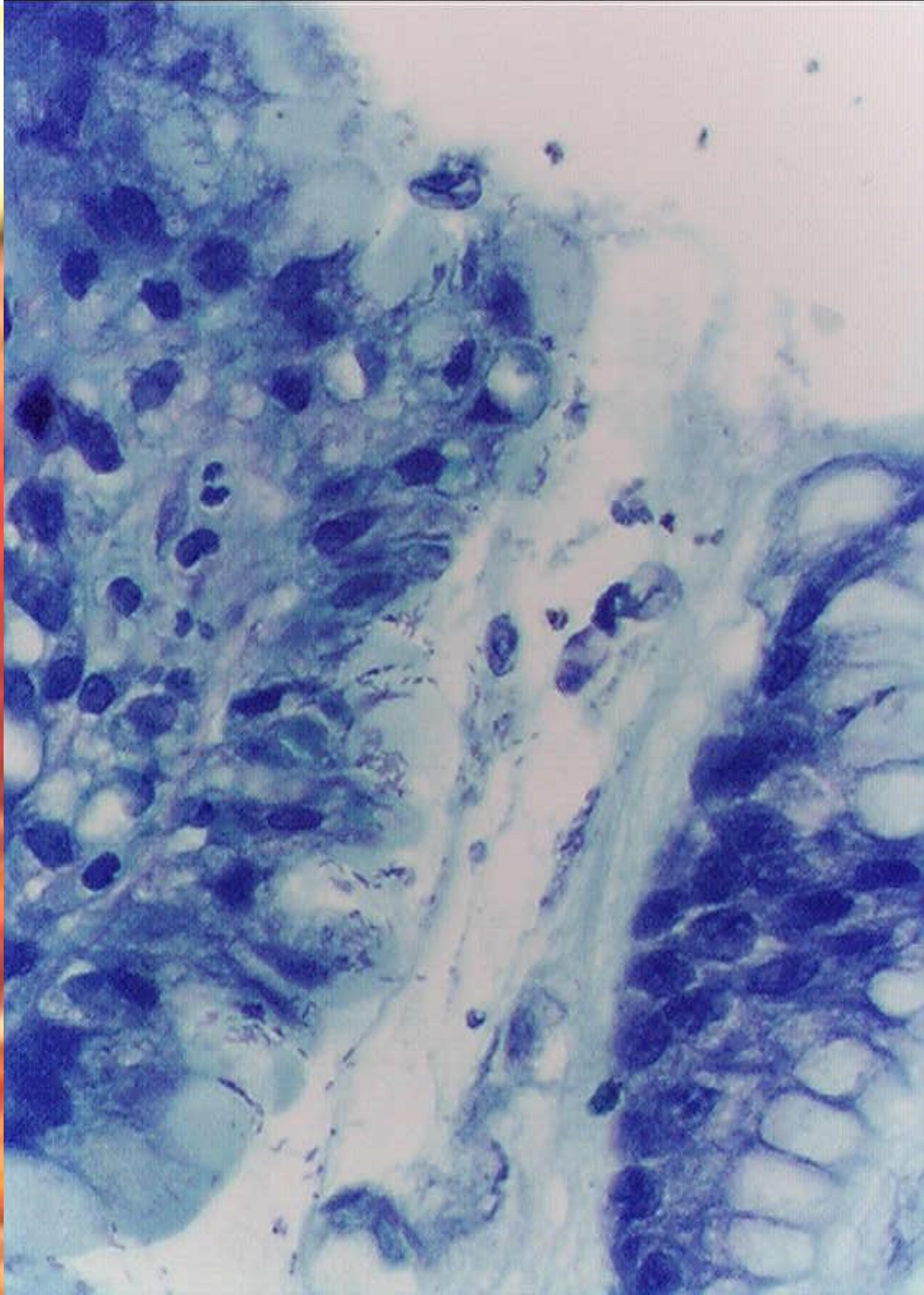
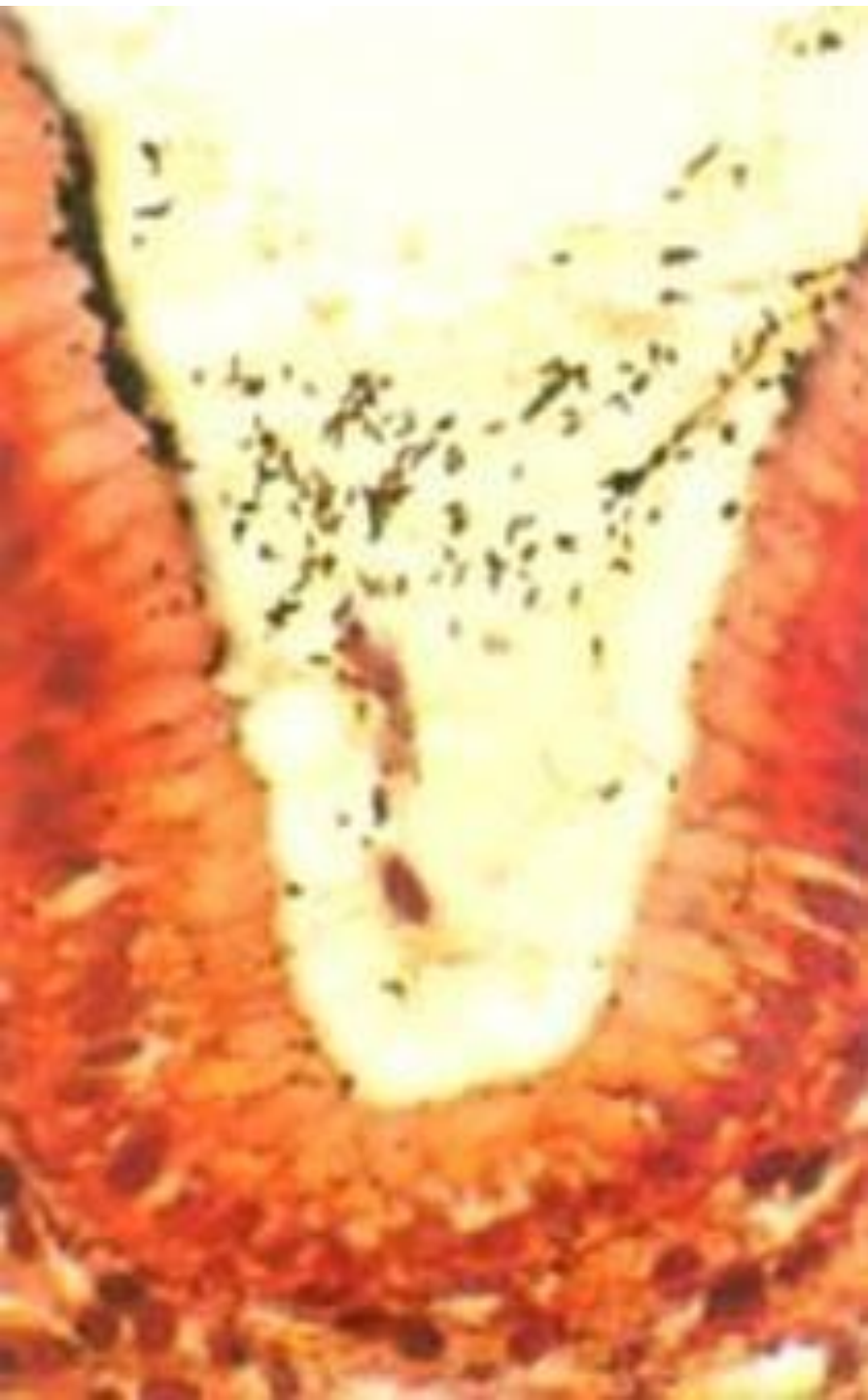ГАСТРИТ

- ХРОНИЧЕСКИЙ, НЕТ ЭРОЗИЙ, НЕТ КРОВОТЕЧЕНИЯ
- Хроническая инфекция *H. pylori*
- Иммунологический (аутоиммунный)

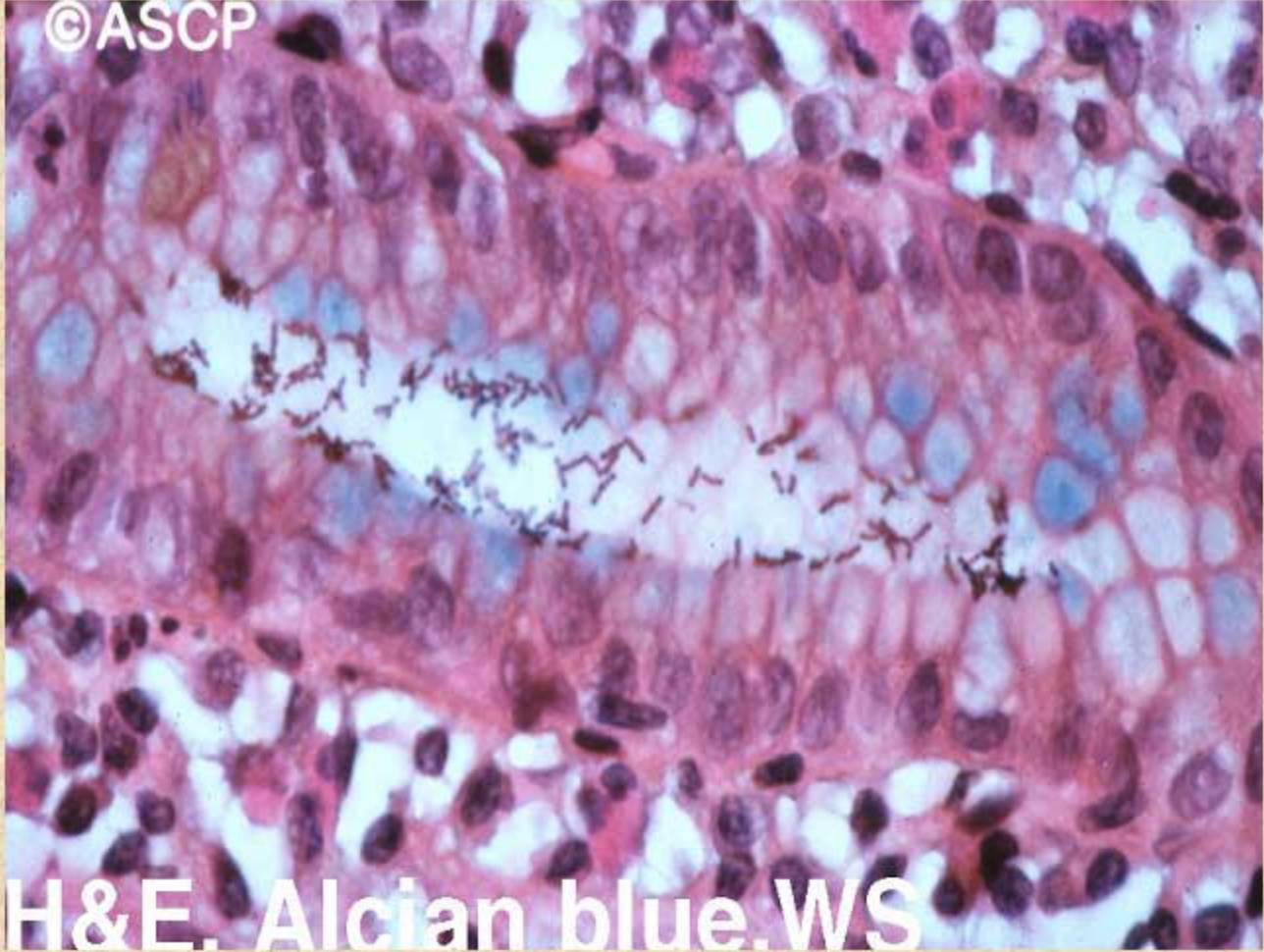
ГАСТРИТ

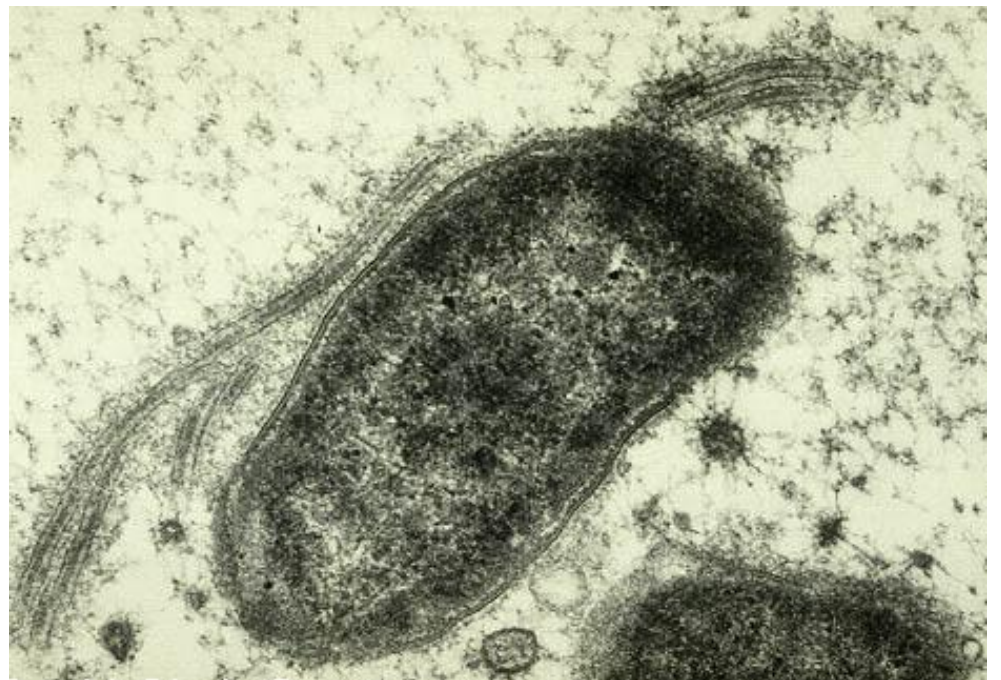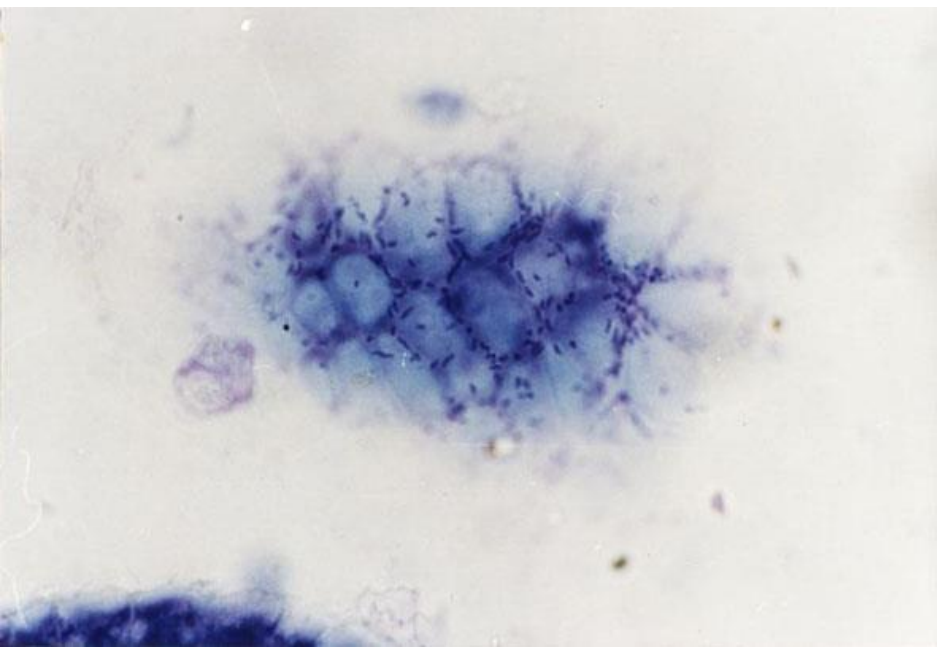
- ХРОНИЧЕСКИЙ, НЕТ ЭРОЗИЙ, НЕТ КРОВОТЕЧЕНИЯ
- Лимфоциты, лимфоидные фолликулы
- РЕГЕНЕРАТИВНЫЕ ИЗМЕНЕНИЯ
- МЕТАПЛАЗИЯ, кишечная
- АТРОФИЯ, гипоплазия слизистой оболочки, «истончение»
- ДИСПЛАЗИЯ



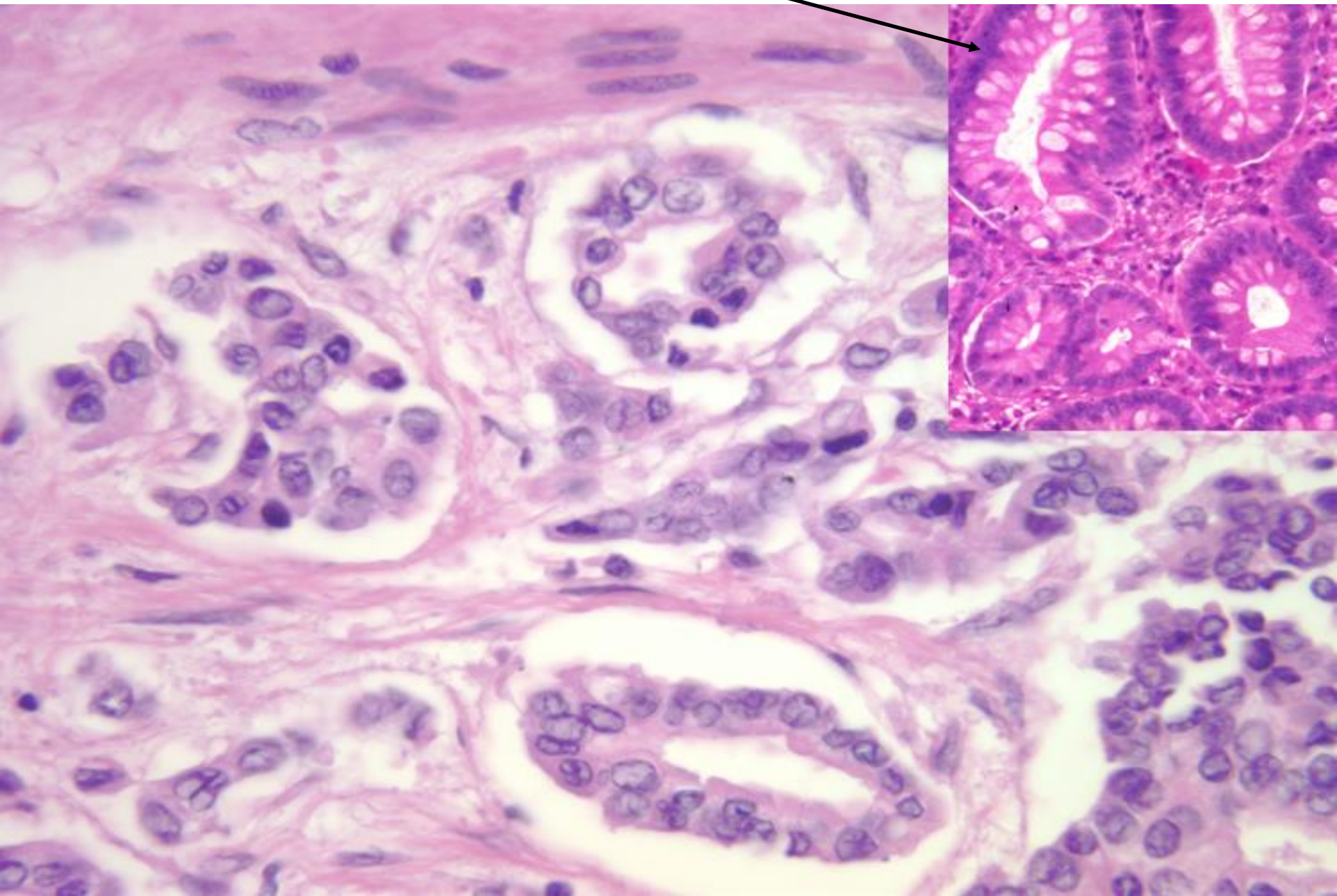


H. pylori Gastritis





Кишечная метаплазия



ГАСТРИТ

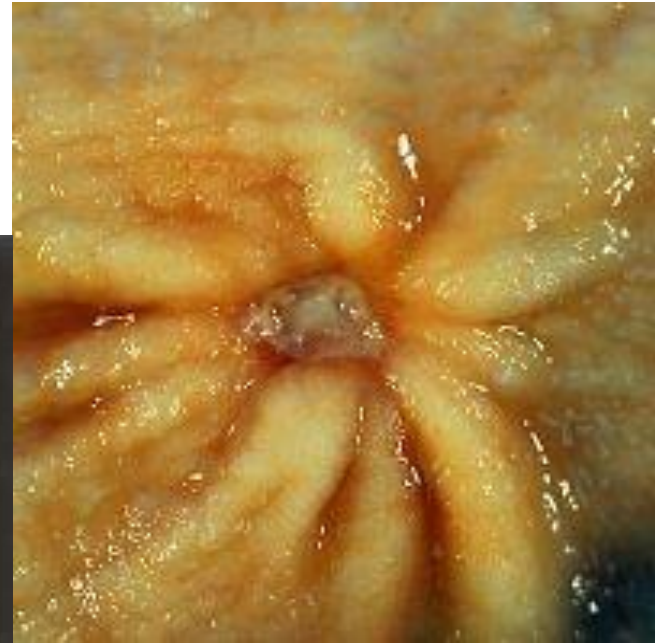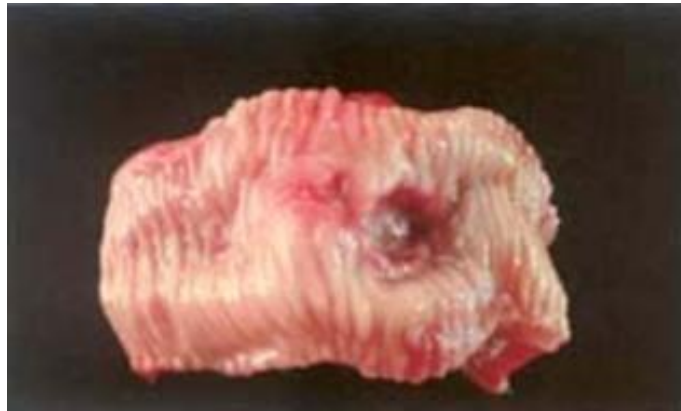- **АУТОИММУННЫЙ (10%)**
- **АНТИТЕЛА ПРОТИВ →**
 - **кислотообразующий ферментов**
 - **гастринового рецептора**
 - **внутреннего фактора Касла**

ГАСТРИТ

- **ДРУГИЕ**
- **Эозинофильные, женщины среднего возраста**
- **АЛЛЕРГИЧЕСКИЕ, дети (также эозинофилы)**
- **ЛИМФОЦИТИЧЕСКИЕ, Т-Клетки, тело , диффузно**
- **ГРАНУЛОМАТОЗНЫЕ, болезнь Крона, другие гранулемы**

“ПЕПТИЧЕСКИЕ ЯЗВЫ”

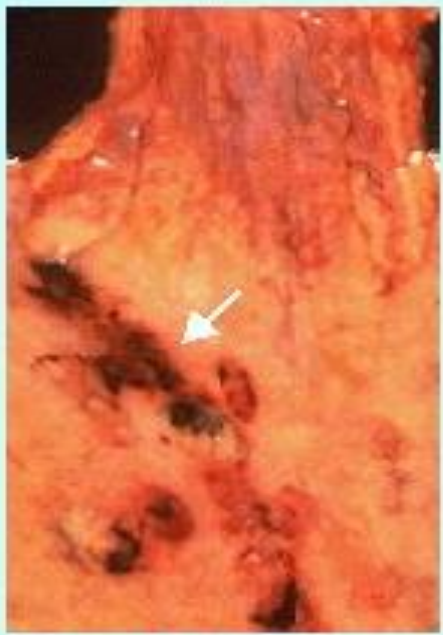
- Пептический - подразумевает кислотную причину / обострение
- Хронические, одиночные (обычно), у взрослых
- 80% вызвано *H. pylori*
- 100% вызвано *H. pylori* в двенадцатиперстной кишке
- НПВП
- «СТРЕСС»



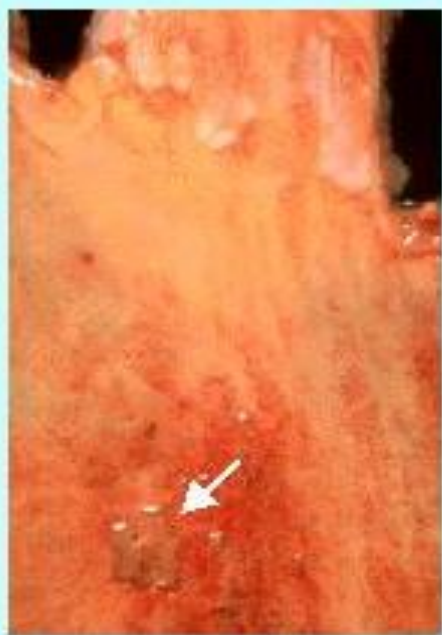Эрозии – Острые язвы - Хронические язвы

ИЗМЕНЕНИЯ ПРИ ЯЗВЕННОЙ БОЛЕЗНИ

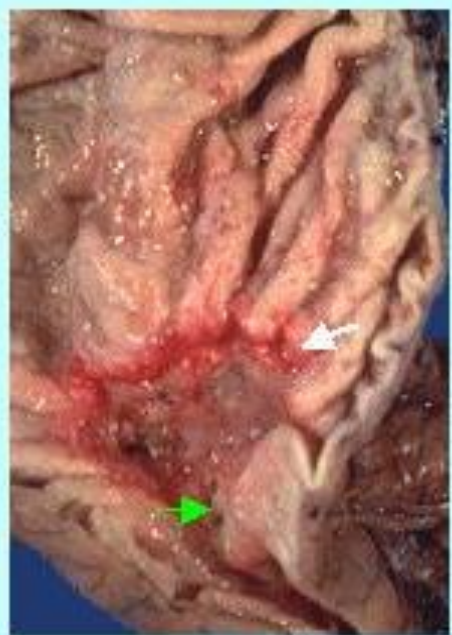рис. 5



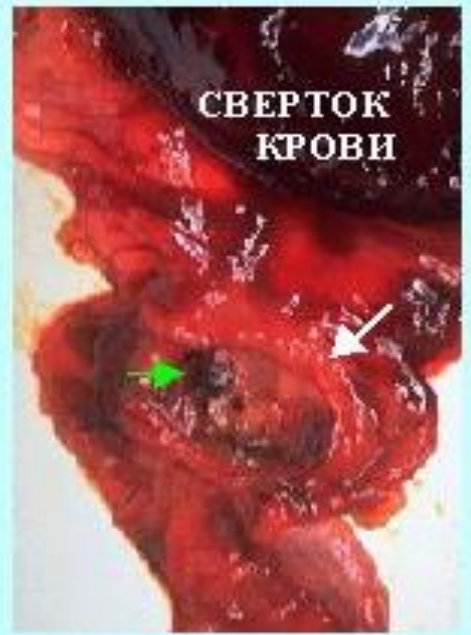острые эрозии -
плоские дефекты с черным пигментом-гематином



острая язва -
более глубокий дефект слизистой



хроническая язва -
глубокий дефект во всех слоях стенки (желудок) (12п кишка)
→ *- зона перфорации*



СВЕРТОК КРОВИ

Helicobacter pylori

- Вызывает 80% язвенной болезни желудка
- Вызывает 100% язвенной болезни двенадцатиперстной кишки
- Вызывает хронический гастрит
- Вызывает карциному желудка
- Вызывает лимфомы

ПЕПТИЧЕСКИЕ ЯЗВЫ

- Жгучая, ноющая боль в эпигастральной области
- Железодефицитная анемия
- Острое кровотечение
- Пенетрация, перфорация:
- Малигнизация (5%)

ПЕПТИЧЕСКИЕ ЯЗВЫ

- **Кровотечение**
 - Встречается у 15-20% пациентов
 - Наиболее частое осложнение
 - Может быть опасной для жизни
 - На ее долю приходится 25% смертей от язвы
 - Может быть первым признаком язвы
- **Пенетрация**
 - Встречается примерно у 5% пациентов
 - Составляет две трети случаев смерти от язвы
 - Редко является первым признаком язвы
- **Рубцование и Обструкция**
 - Встречается примерно у 2% пациентов
 - Чаще всего из-за язв пилорического канала
 - Может также возникнуть при язвенной болезни двенадцатиперстной кишки
 - Вызывает нетрудоспособность, спастические боли в животе
 - Редко, может привести к полной обструкции с неразрешимой рвотой

ПЕПТИЧЕСКИЕ ЯЗВЫ

Кровотечение – проявляются рвотой или меленой.

Перфорация язвы с перитонитом.

Пенетрация язвы (другими словами, углубление дефекта в органы и ткани расположенные в области дна язвы: это - малый сальник, поджелудочная железа, печеночно-дуоденальная связка, и несколько реже в печень, желчный пузырь и поперечно ободочную кишку).

Стеноз привратника – резкое сужение выхода из желудка.

Малигнизация язвы. По некоторым данным хроническая язва желудка подвергается малигнизации от 3 до 8% случаев, тогда как хроническая язва 12ПК малигнизируется очень редко.

Осложнения язвенной болезни

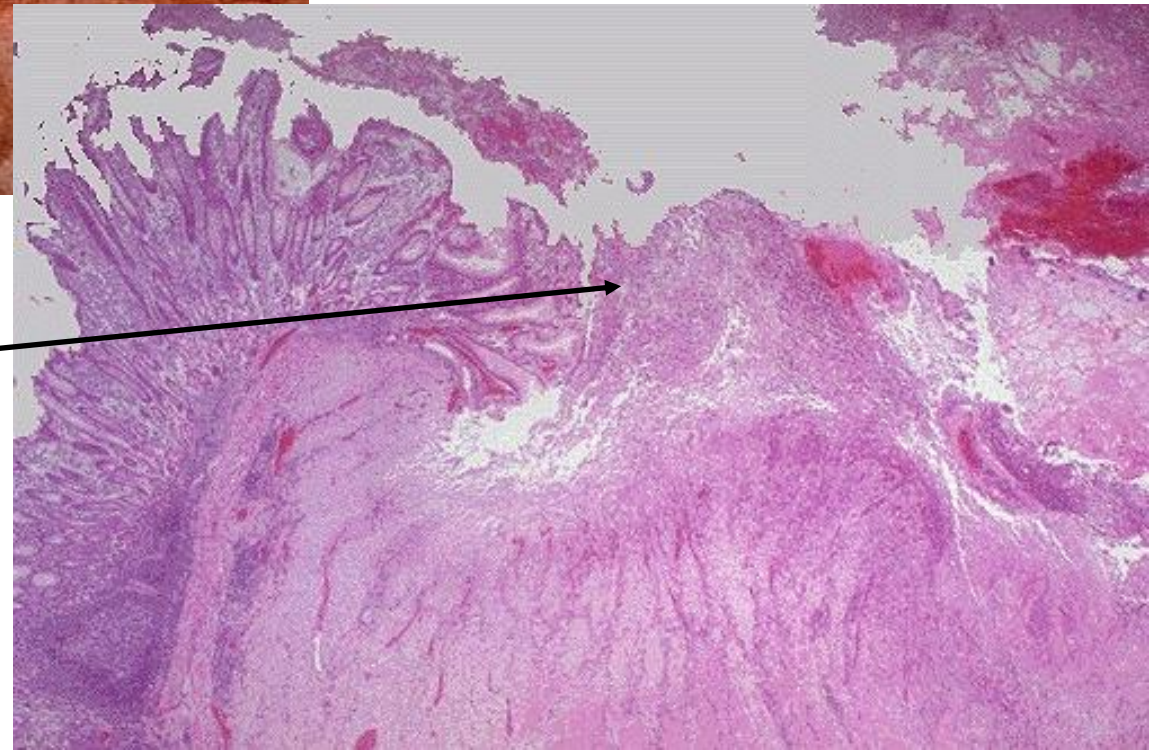
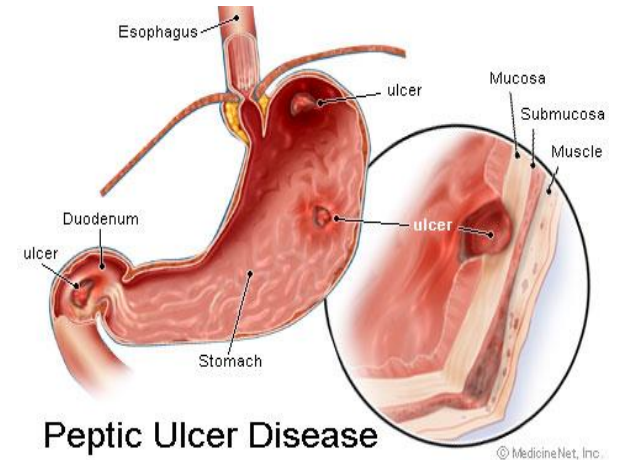
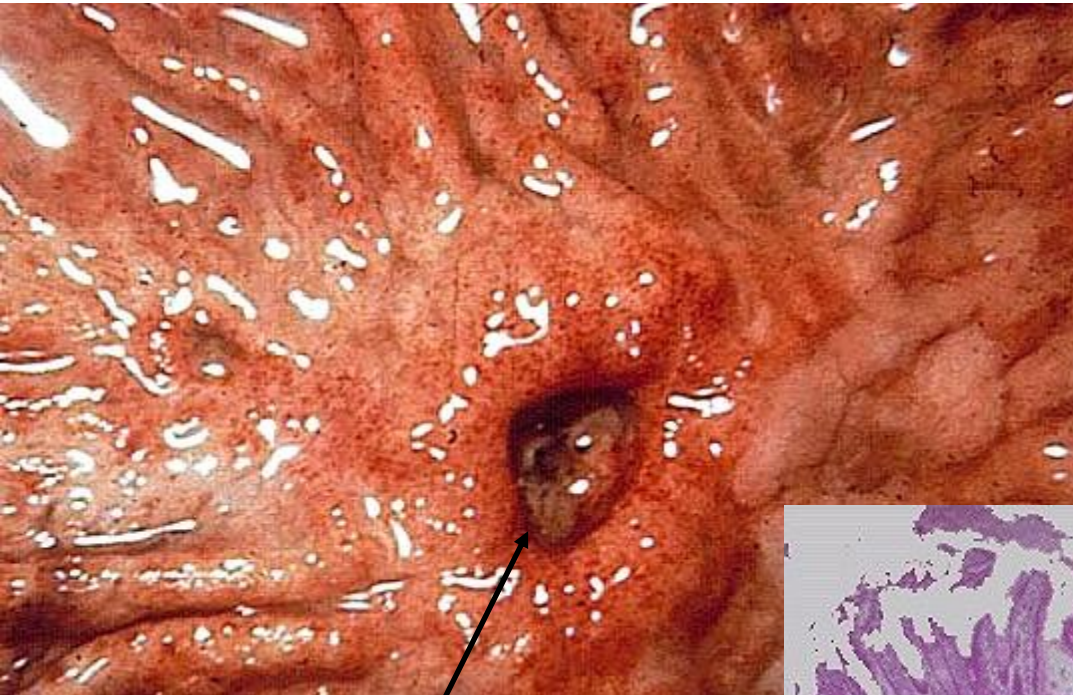
- **Воспалительные** : гастрит, дуоденит, перитонит
- **Деструктивные** : перфорация, пенетрация, кровотечение
- **Деформирующие** : стеноз, фиброз
- **Малигния**
- **Комбинированные**

Локализация язвы 12ПК: Передняя и задняя стенка луковицы 12ПК, иногда встречаются одновременно две язвы, расположенные друг против друга – получили образное название «Целующиеся язвы».

Морфопатология хронической язвы.

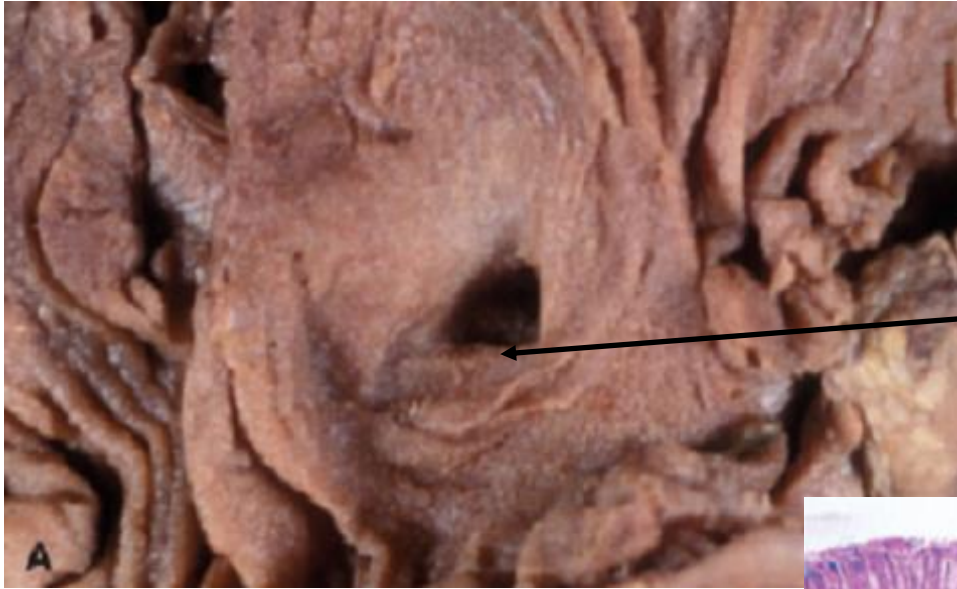
Макроскопически: Это обычно один дефект круглой или овальной формы, около 1 см. в диаметре. Дно и края язвы плотные. Проксимальный край подрыв, слизистая нависает над дефектом; тогда как дистальный край пологий. Это связано с перистальтикой и имеет практической значение. Складки слизистой оболочки желудка расположены радиарно, конвергируют к язве.

Хроническая язва желудка

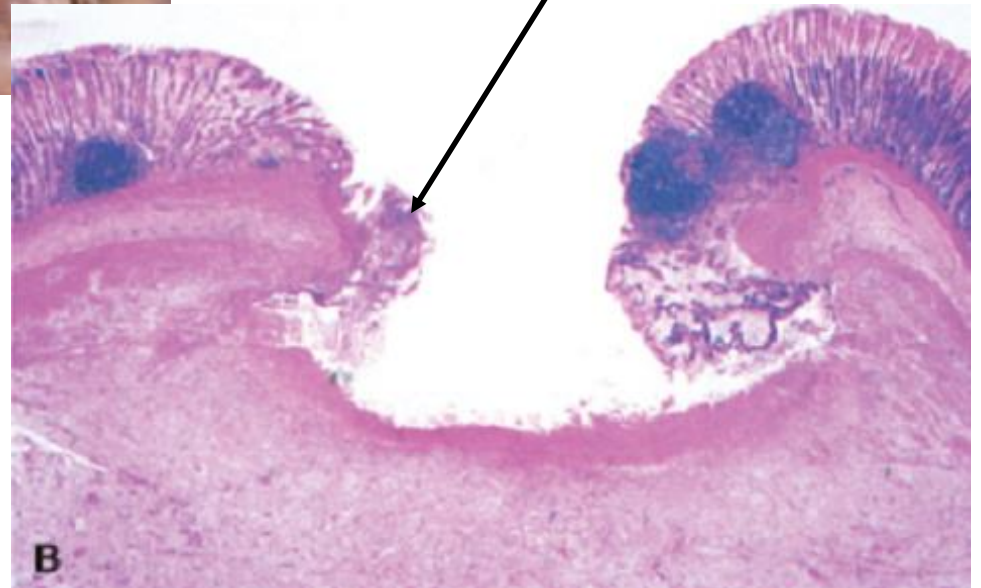

Дефект слизистой

Язва двенадцатиперстной кишки

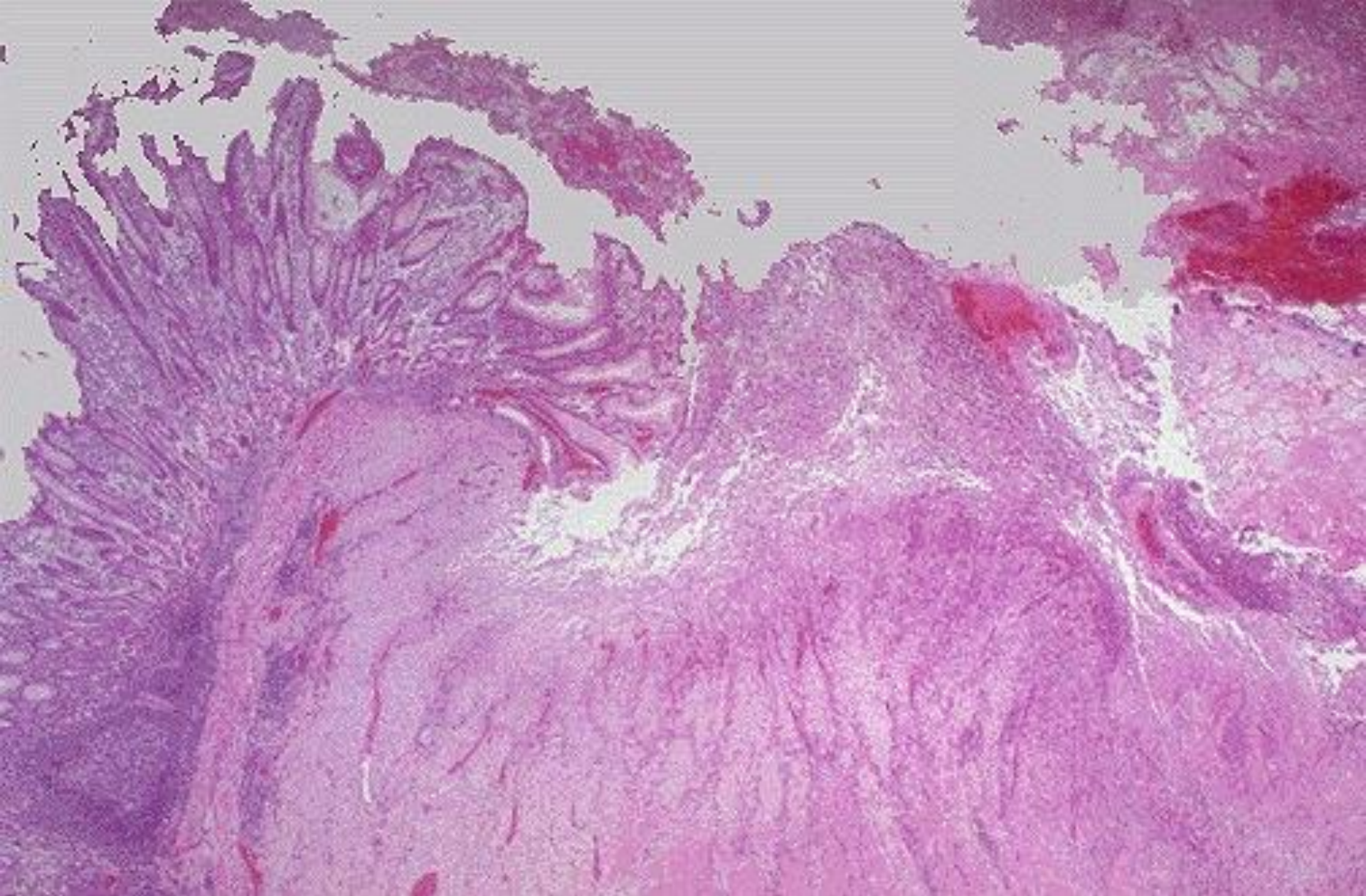


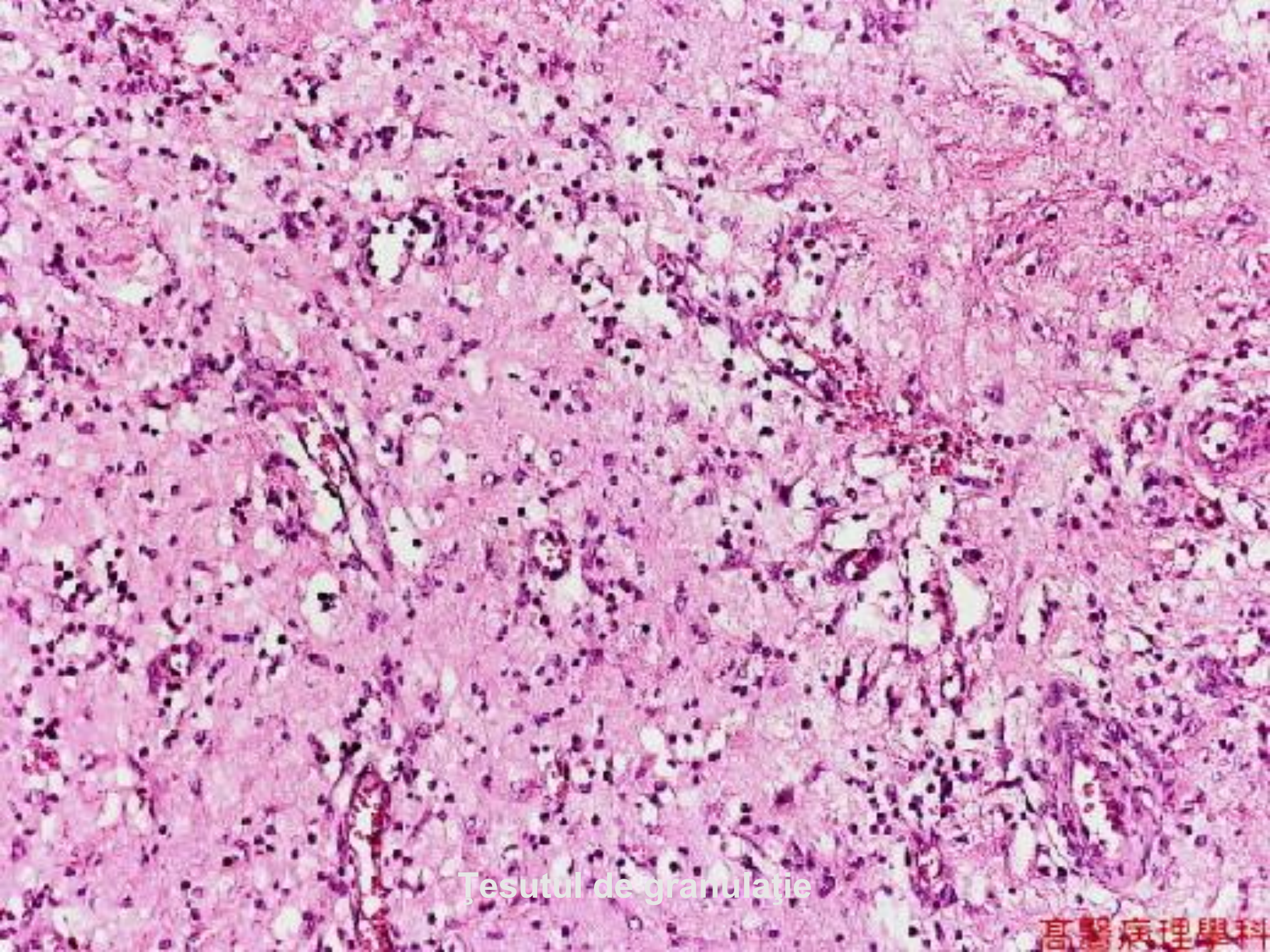
Потеря слизистого слоя



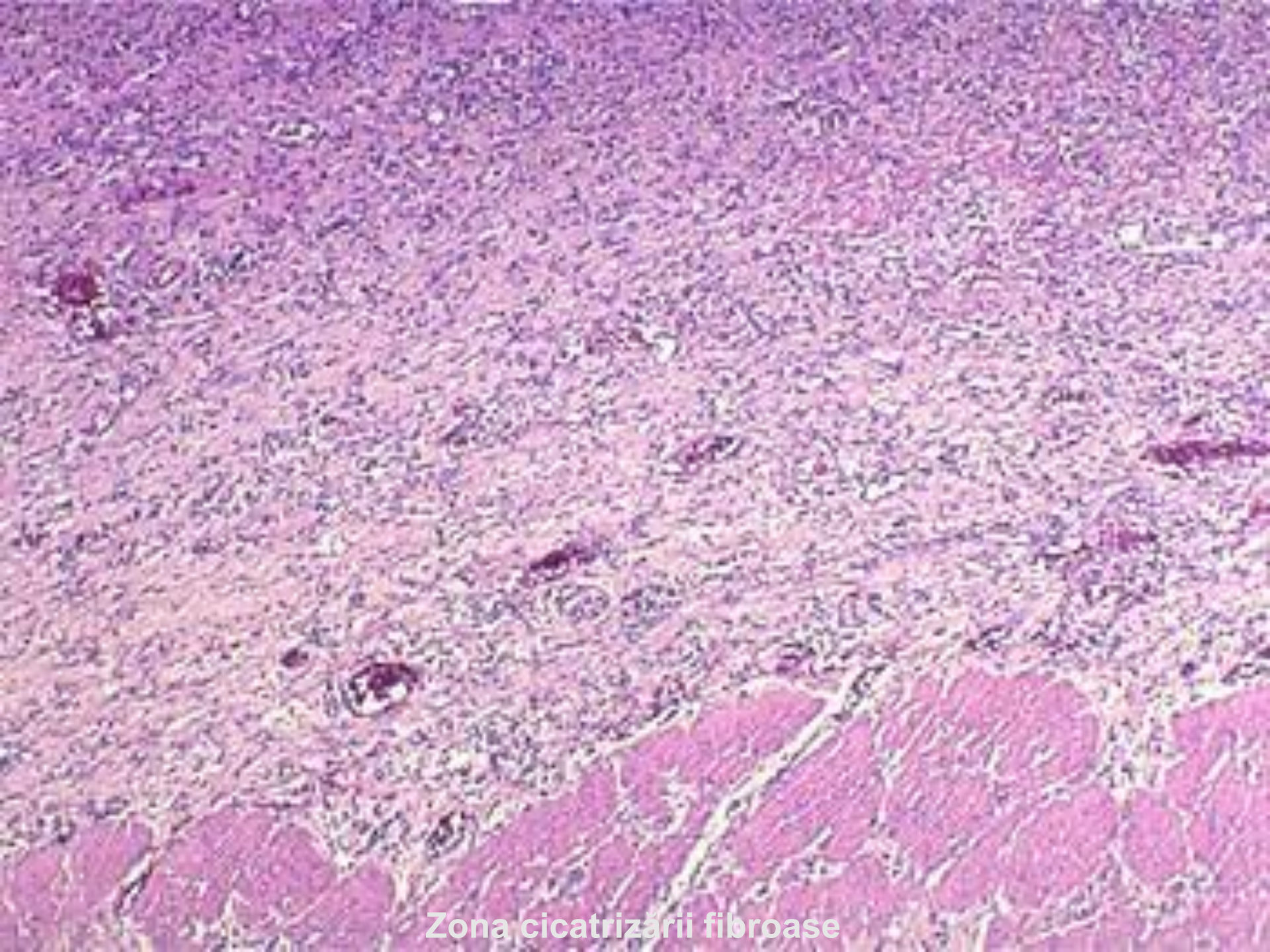
Микроскопически: Хроническая язва в период ремиссии - края и дно представлены рубцовой соединительной тканью покрытое тонким слоем эпителия без желез. Сосуды в области язвы с утолщенной стенкой, просвет сужен, иногда облитерирован.

Хроническая язва в период обострения - дно и края подвергаются фибриноидному некрозу. Под слоем некроза отмечается зона грануляционной ткани, а глубже – рубцовая соединительная ткань. В сосудах отмечается фибриноидный некроз стенок и тромбозы.





Țesutul de granulație



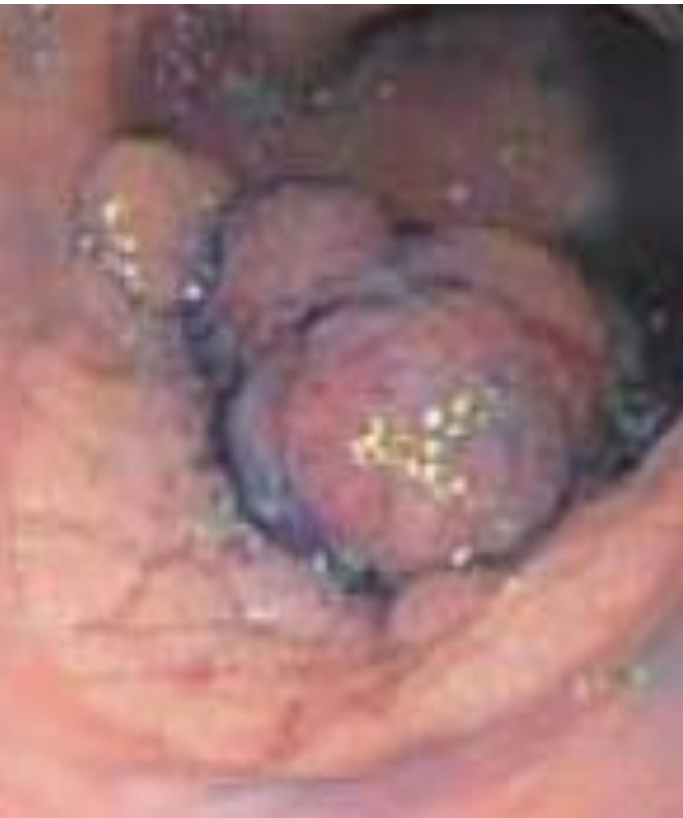Zona cicatrizării fibroase

Если обострение переходит в ремиссию, воспаление уменьшается, грануляционная ткань созревает и переходит в фиброзную ткань, язва снова эпителизируется. С каждым обострением трофика ухудшается, язва увеличивается, могут возникнуть осложнения.

Опухоли желудка

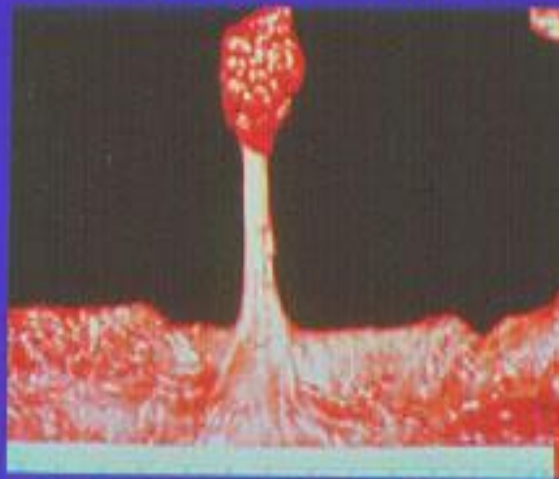
- **ДОБРОКАЧЕСТВЕННЫЕ:**
 - “ПОЛИПЫ »(ГИПЕРПЛАСТИЧЕСКИЕ или АДЕНОМАТОЗНЫЕ)
 - ЛЕЙОМИОМЫ
 - ЛИПОМЫ
- **ЗЛОКАЧЕСТВЕННЫЕ**
 - Аденокарциномы
 - Лимфомы
- **ПОТЕНЦИАЛЬНО ЗЛОКАЧЕСТВЕННЫЙ**
 - Гастроинтестинальная стромальная опухоль (ГИСО)
 - КАРЦИНОИД

Доброкачественные опухоли желудка ворсинчатые и трубчато-ворсинчатые

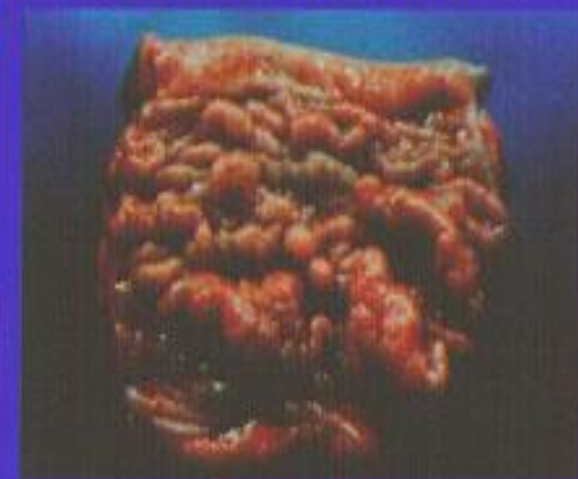

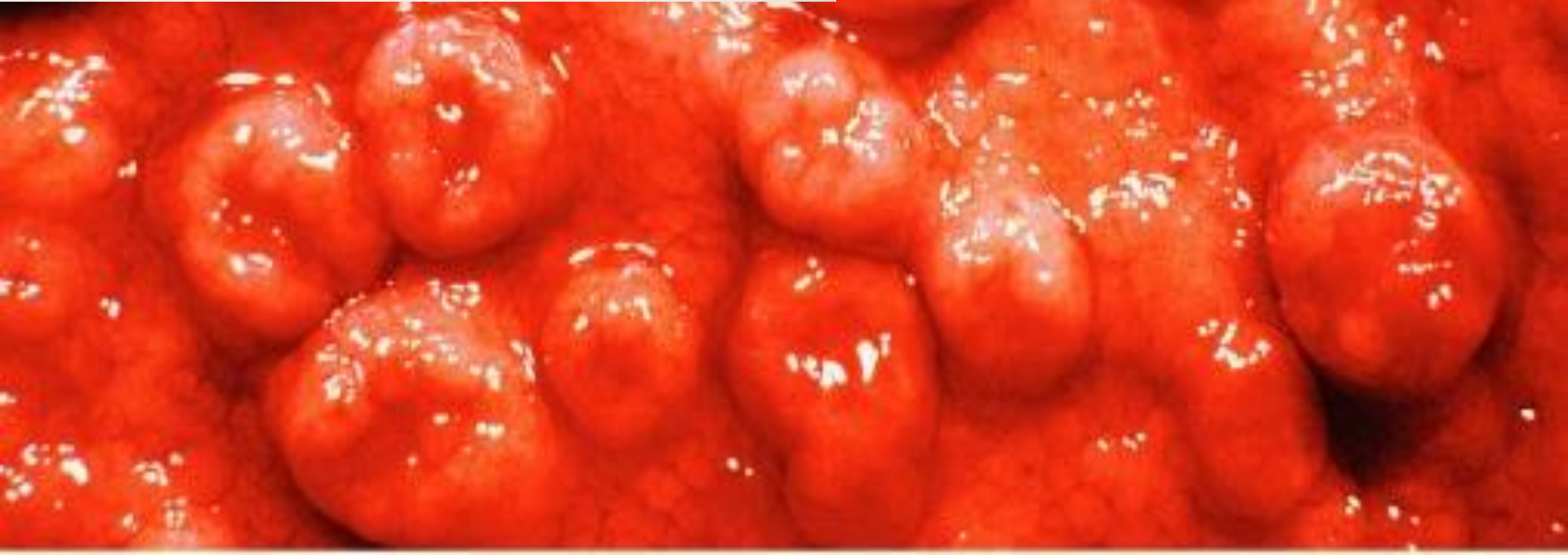
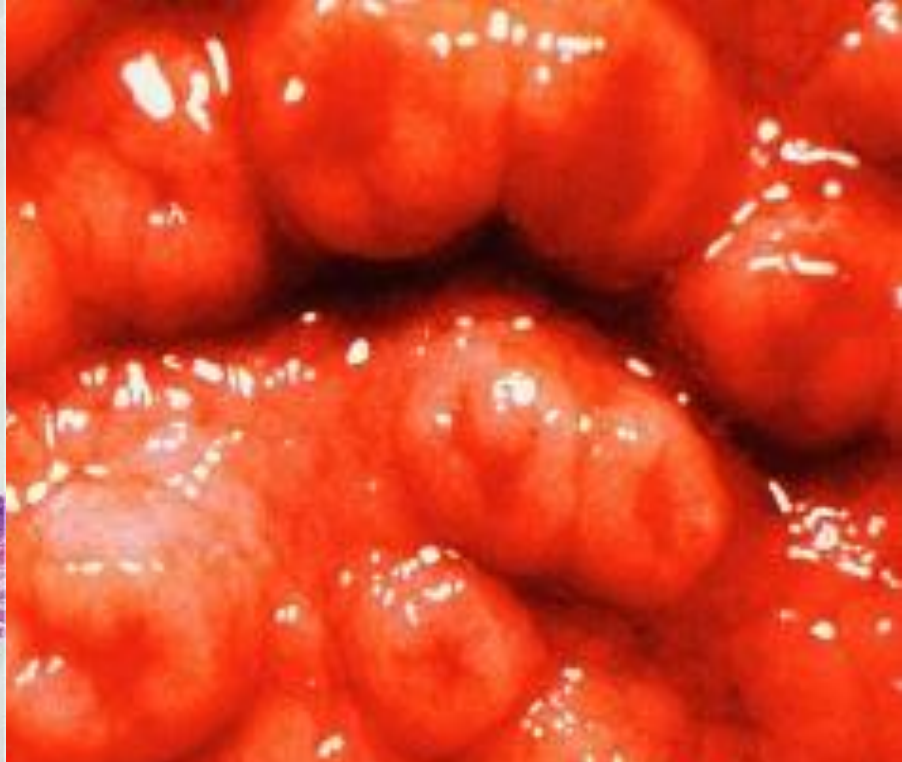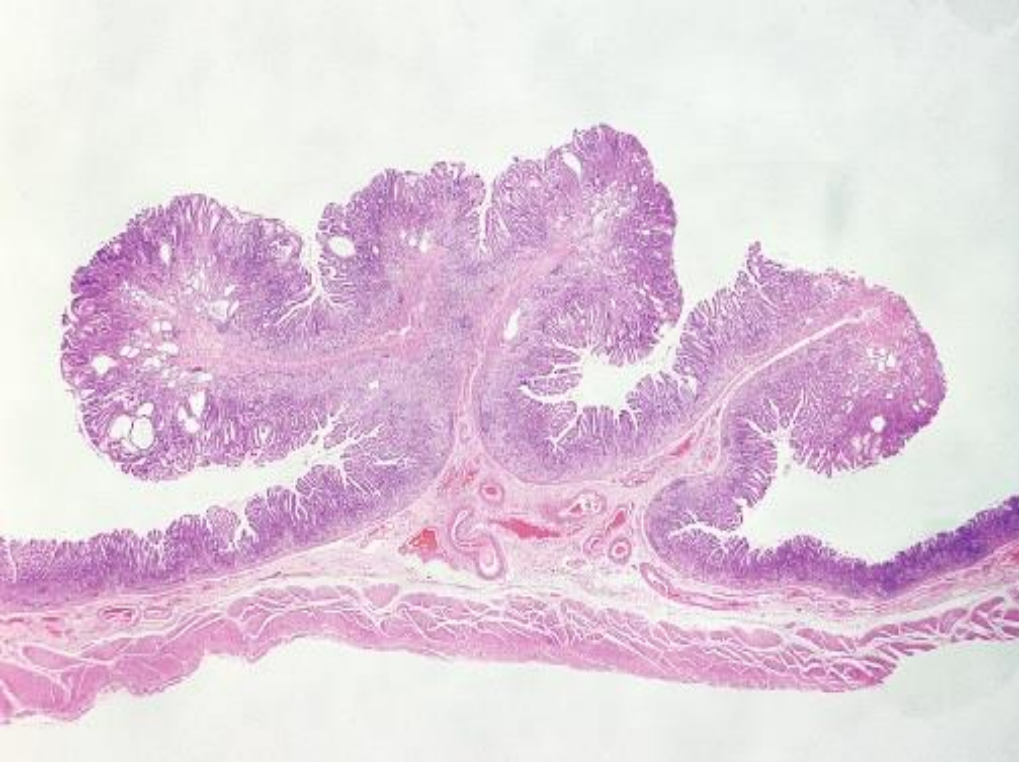
A Polyp is a Visible Protruding Mass
Covered with Mucosa

Pedunculated Adenoma



Villous Adenoma





ФАКТОРЫ РИСКА АДЕНОКАРЦИНОМЫ Кишечный Тип

- **H. Pylori**
- **Нитриты, Нитраты**
- **Копчености**
- **Маринованные и/или соленые овощи**

ФАКТОРЫ РИСКА АДЕНОКАРЦИНОМЫ Кишечный Тип

- Перец чили
- Чрезмерное потребление соли
- Табак
- Снижение потребления свежих овощей и фруктов
- Пернициозная анемия
- Измененная анатомия - после субтотальной дистальной гастрэктомии

ФАКТОРЫ РИСКА АДЕНОКАРЦИНОМЫ

Диффузный тип

- Факторы риска не определены
- Инфекция *H. pylori* и хронический гастрит часто отсутствуют
- Установлена незначительная ассоциация с II группой крови

Классификация:

По локализации и частоте:

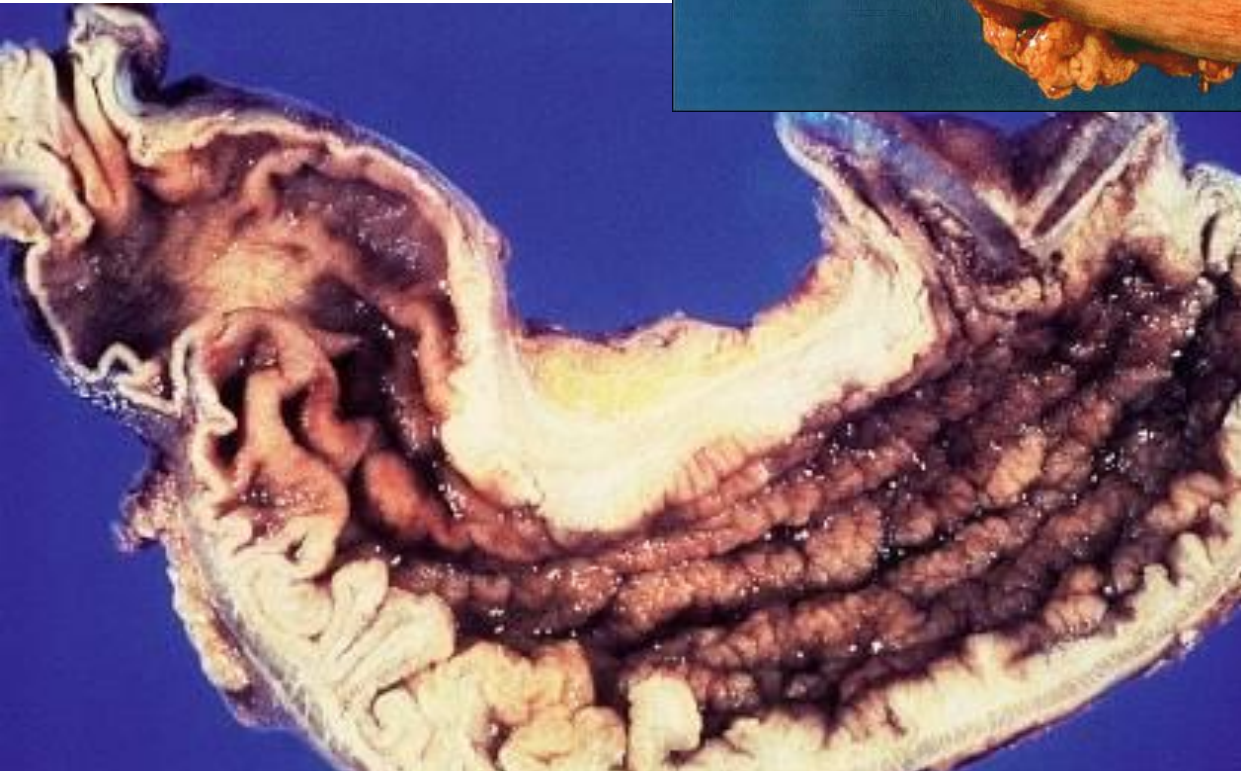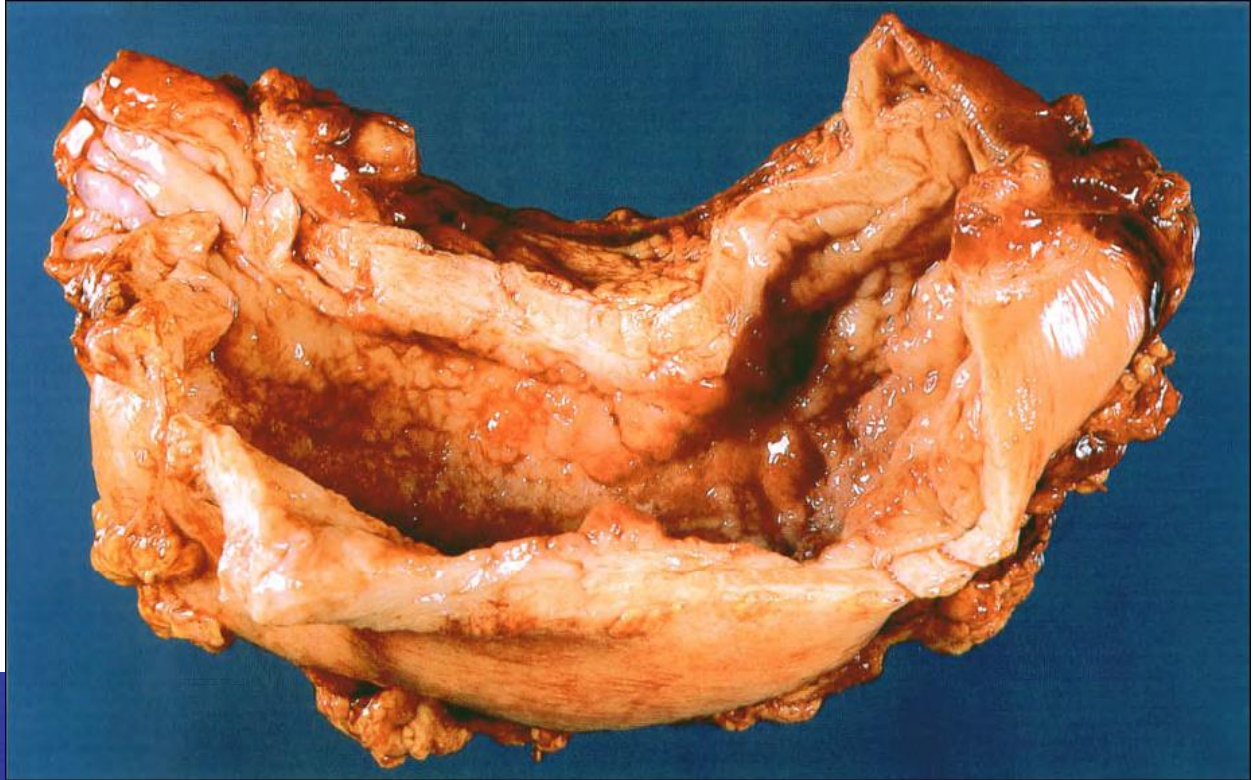
- а) Пилорический (более 50% случаев).
- б) Малая кривизна (25-30% случаев).
- в) Кардиальный отдел (около 15%).

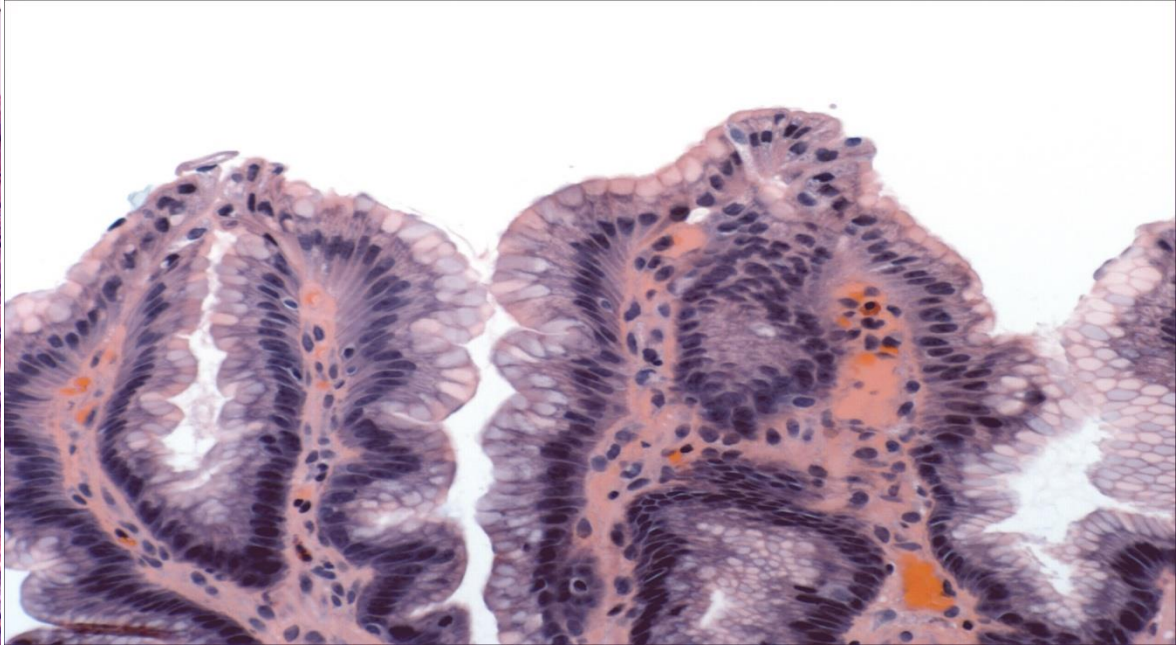
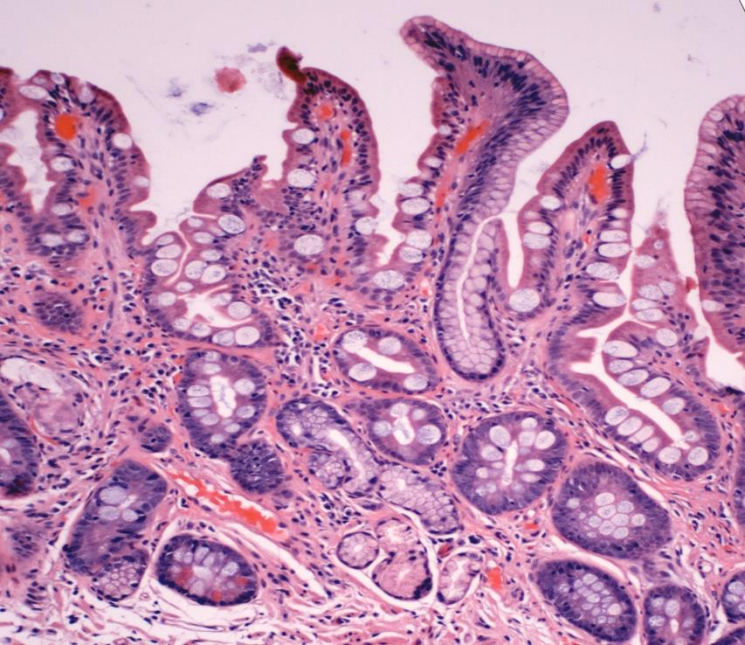
Макроскопические формы роста:

- А) Экзофитные (полипозный, грибовидный, бляшковидный).
- Б) Эндофитные (инфильтративно-язвенный, диффузный).

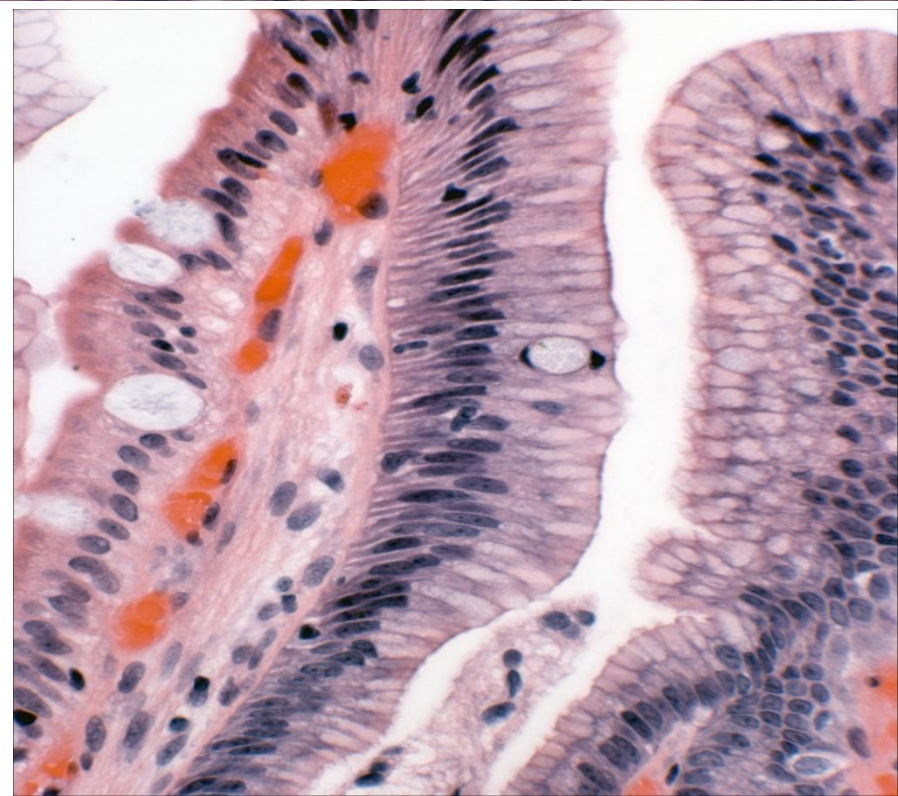
Микроскопические формы:

- а) Аденокарцинома кишечного типа.
- б) Диффузная карцинома





***Желудочный карцинома
de novo***



Кишечный тип карциномы желудка, эволюция по ступеням.

Normal



Хронический активный гастрит



Хронический атрофический гастрит



Кишечная метаплазия

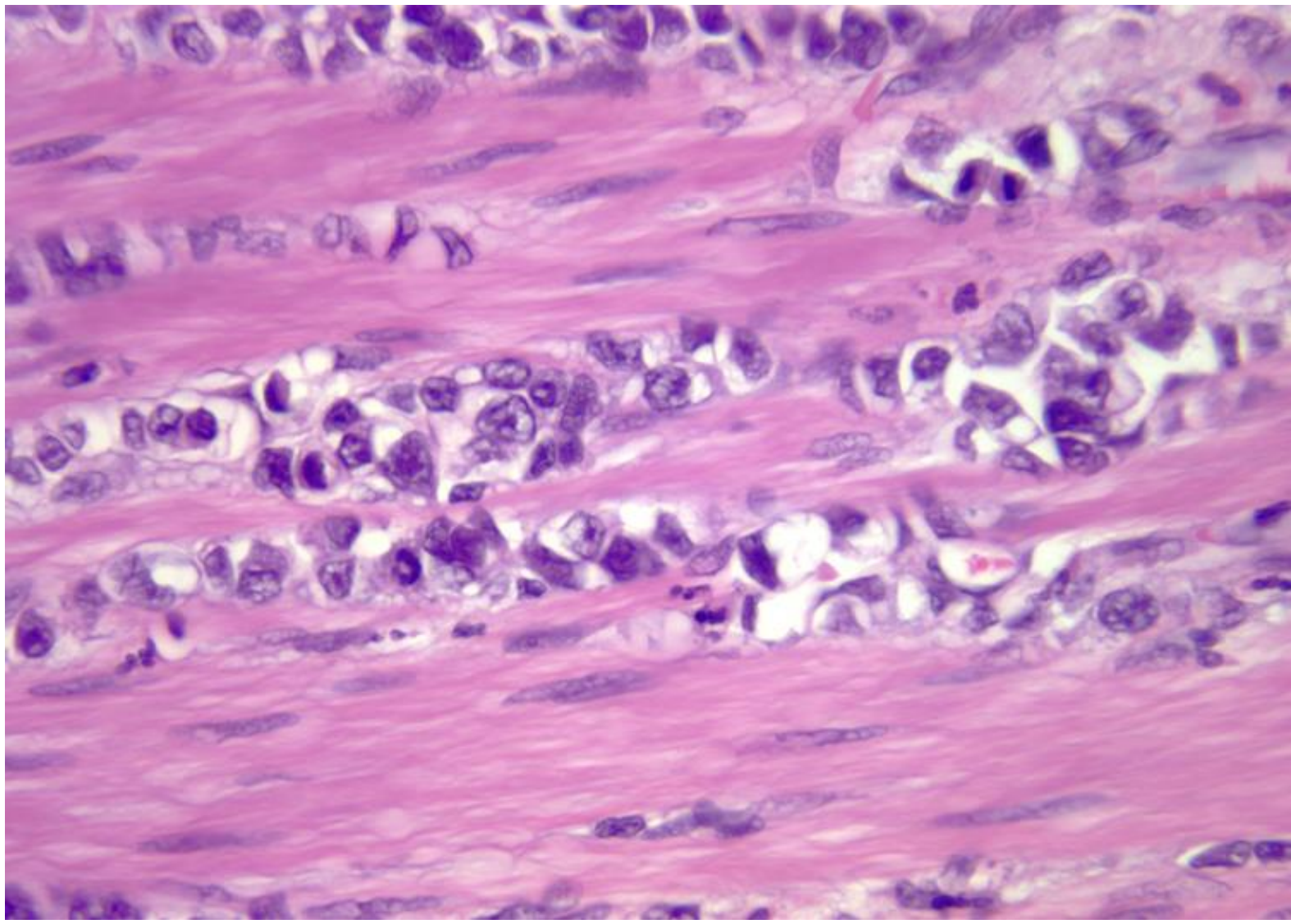


Дисплазия

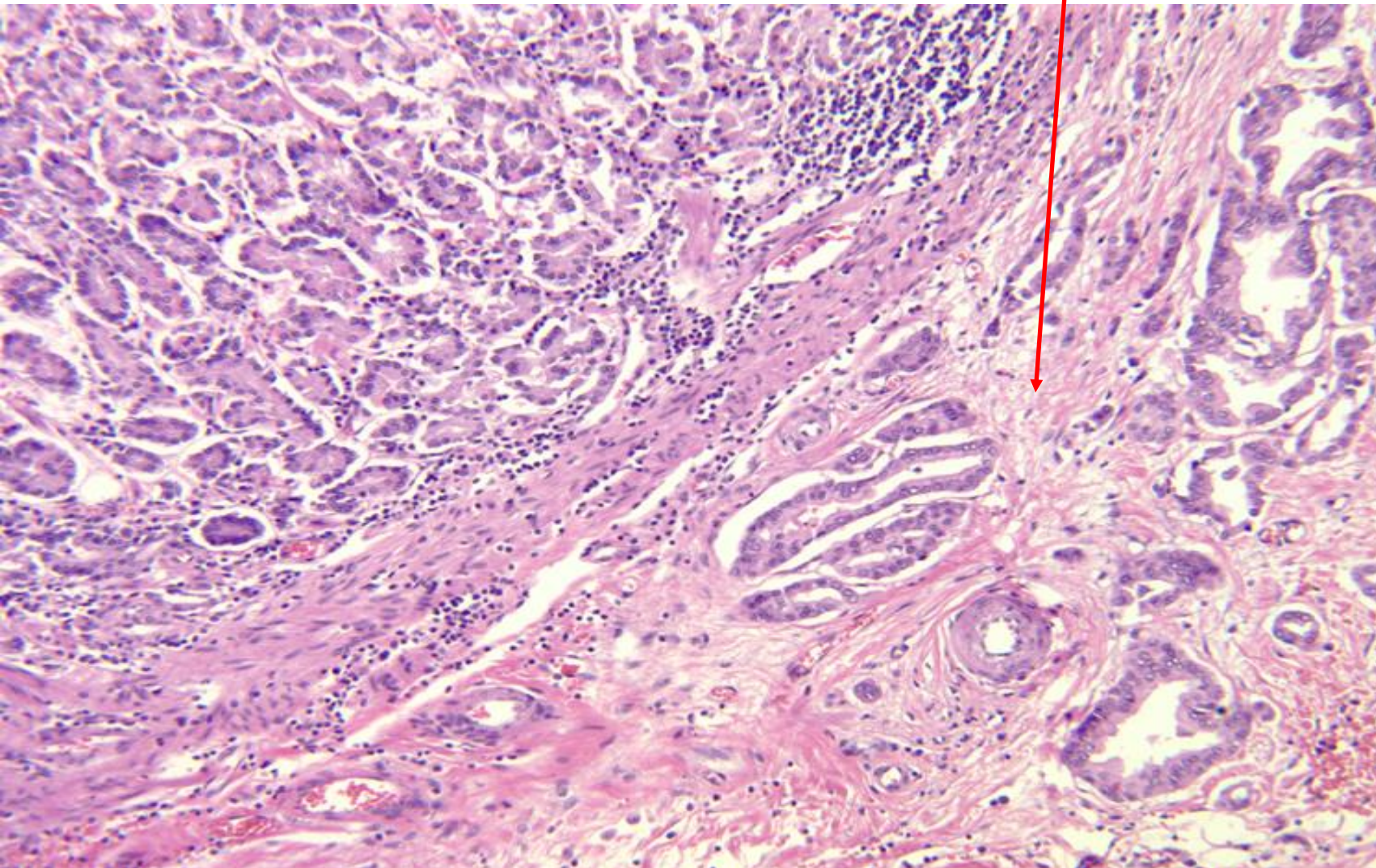


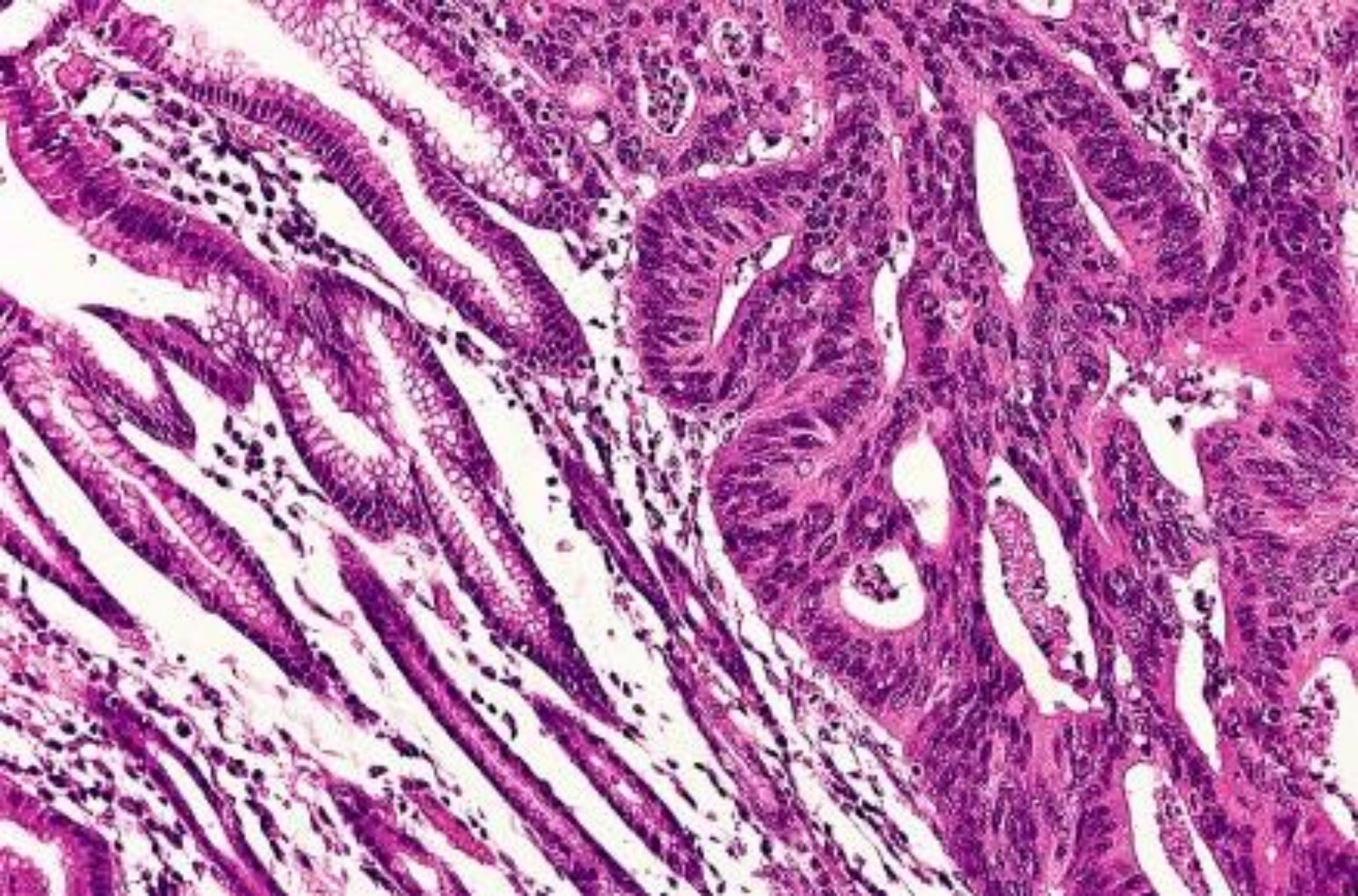
Карцинома

Опухолевая инфильтрация мышечного слоя

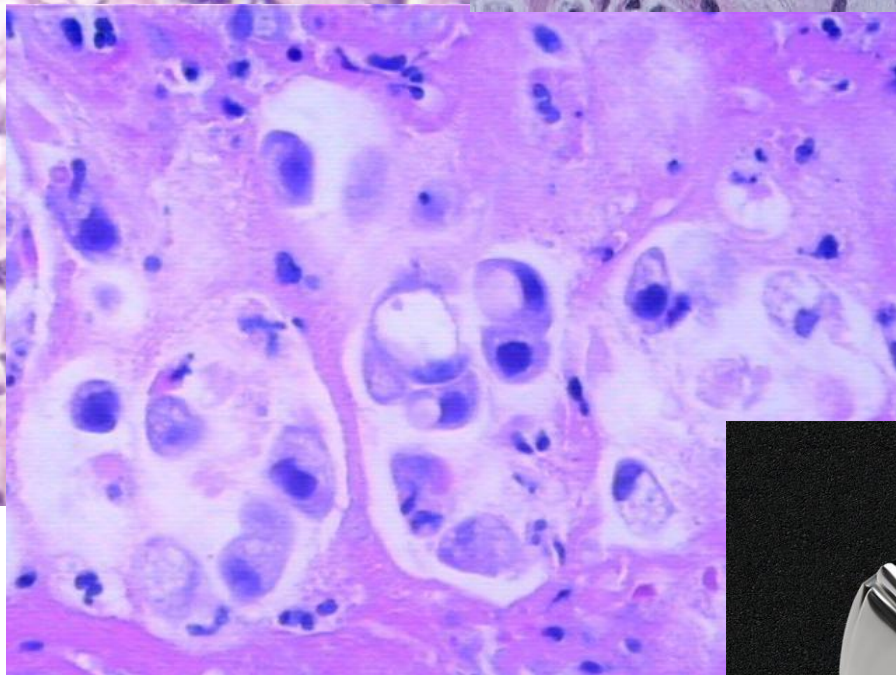
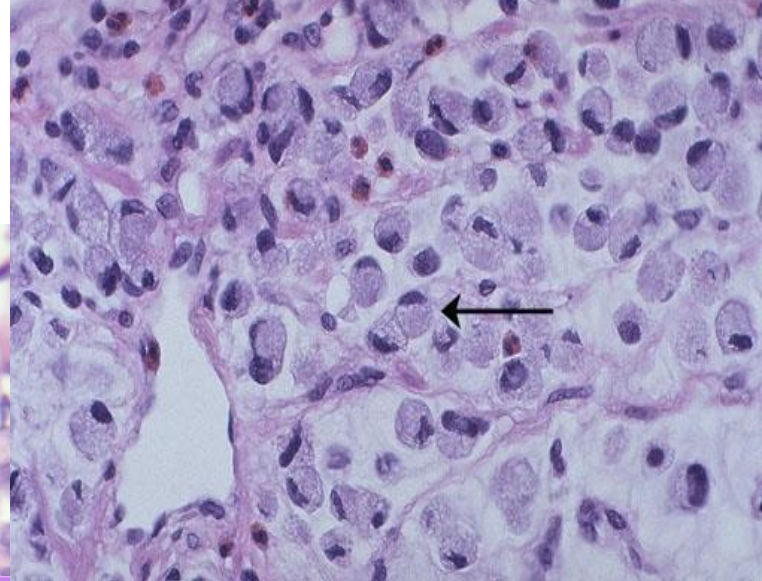
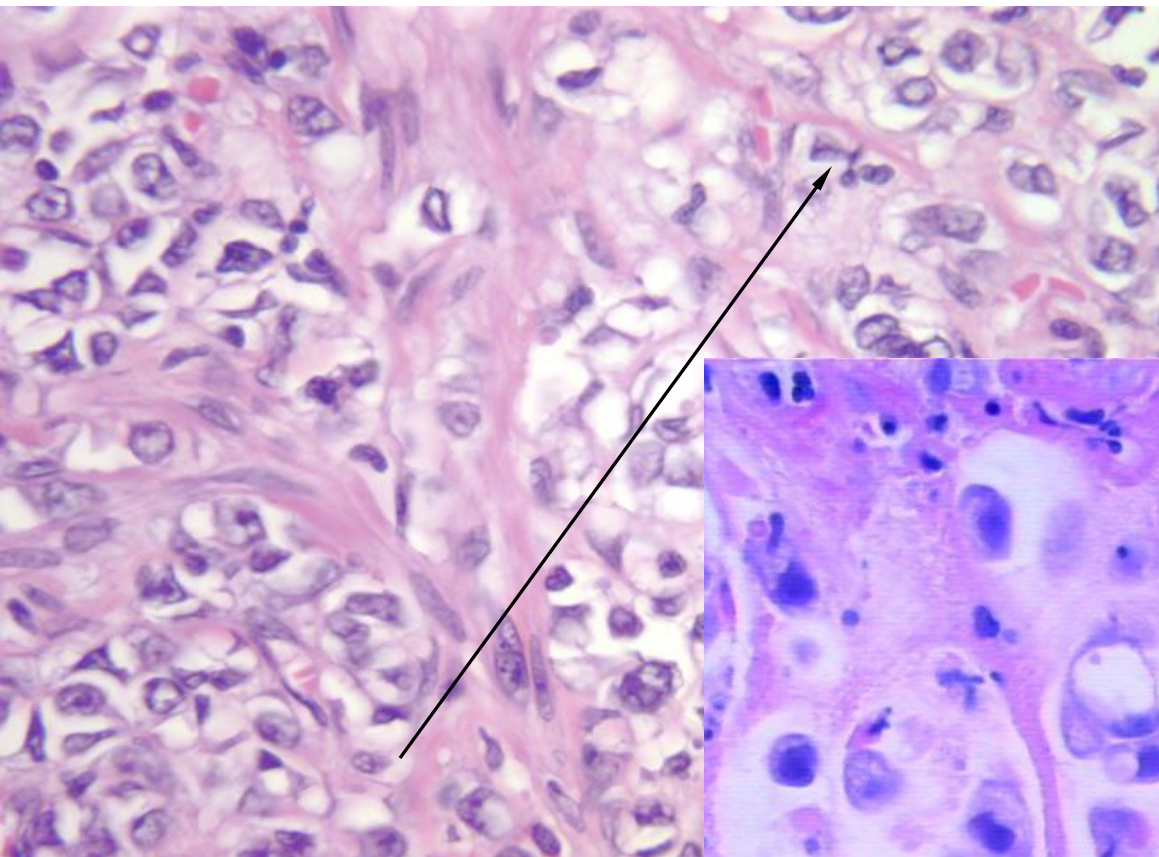


Инвазивная аденокарцинома (кишечный тип)





евидные клетки



Метастазирование:

1). Лимфогенное – которое бывает:

А) Ортоградное (в лимфатические узлы)

Б) Ретроградное:

1. Мт. Вирхова (в надключичные лимфоузлы слева).
2. Мт. Шницлера (в параректальные лимфоузлы).
3. Мт. Крукенберга (в яичники).

2). Гематогенный путь (в печень, легкие, кости).

Имплантация (развивается канцероматоз брюшины).

GASTRIC CARCINOMA - TNM staging

T – tumor comprises

T1 – mucosa and submucosa

T2 – muscle

T3 – serosa

T4 – adjacent organs

N – adenopathy:

N0 – without invasion

N1 – invaded lymph nodes in the vicinity (up to 3 cm from the tumor)

N2 – distant lymph node invasion
(Virchow mt.)

M – metastasis:

M0 – no

M1 – yes

