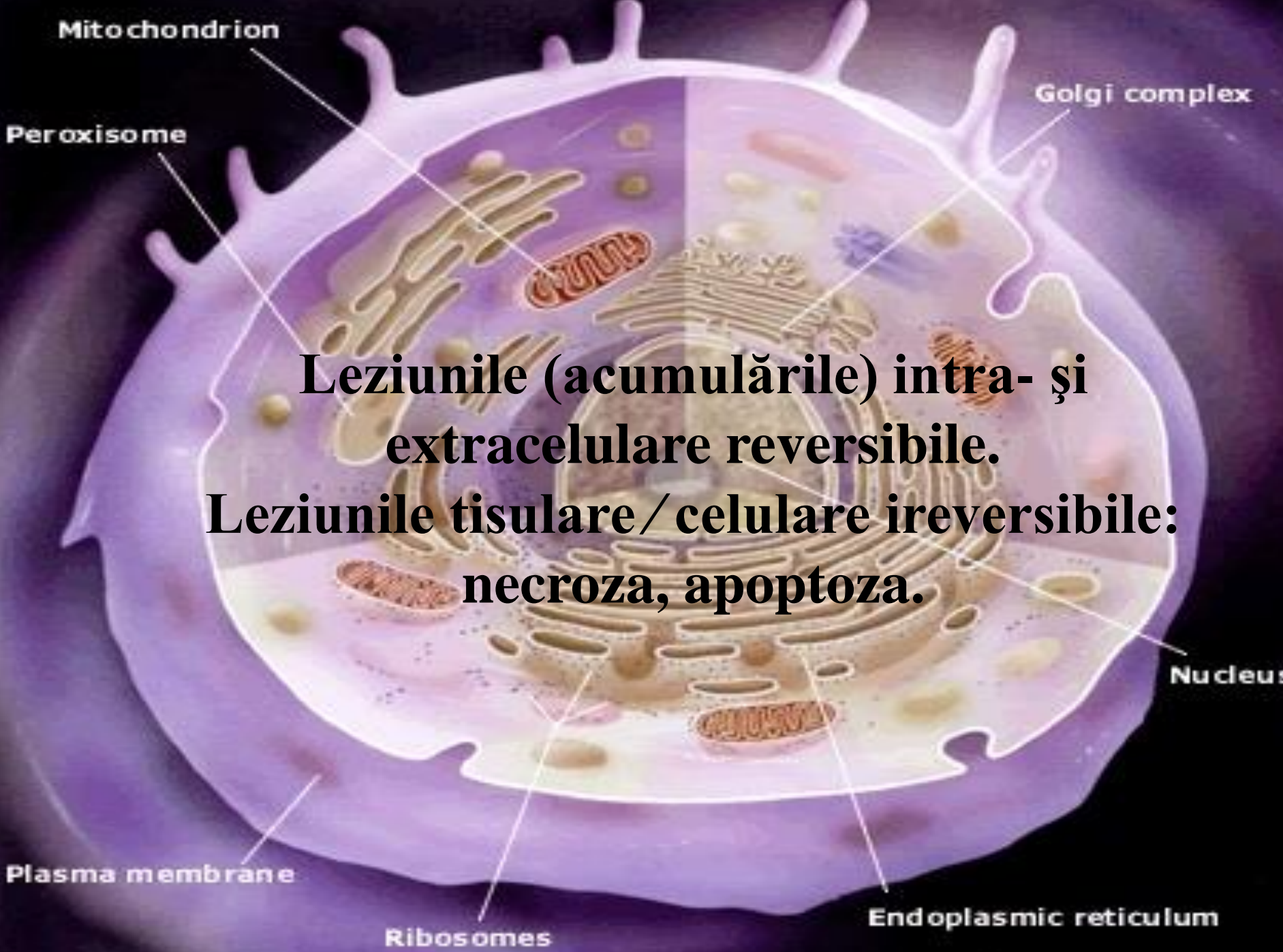



**Leziunile (acumulările) intra- și extracelulare reversibile.  
Leziunile tisulare/celulare ireversibile:  
necroza, apoptoza.**

**Tema: Leziunile (acumulările) intra- și extracelulare reversibile.  
Leziunile tisulare/celulare ireversibile: necroza, apoptoza.**

***I. Micropreparate:***

**№ 25. Distrofia grasă a ficatului. (steatoză hepatică). (Colorație H-E.).**

**Indicații:**

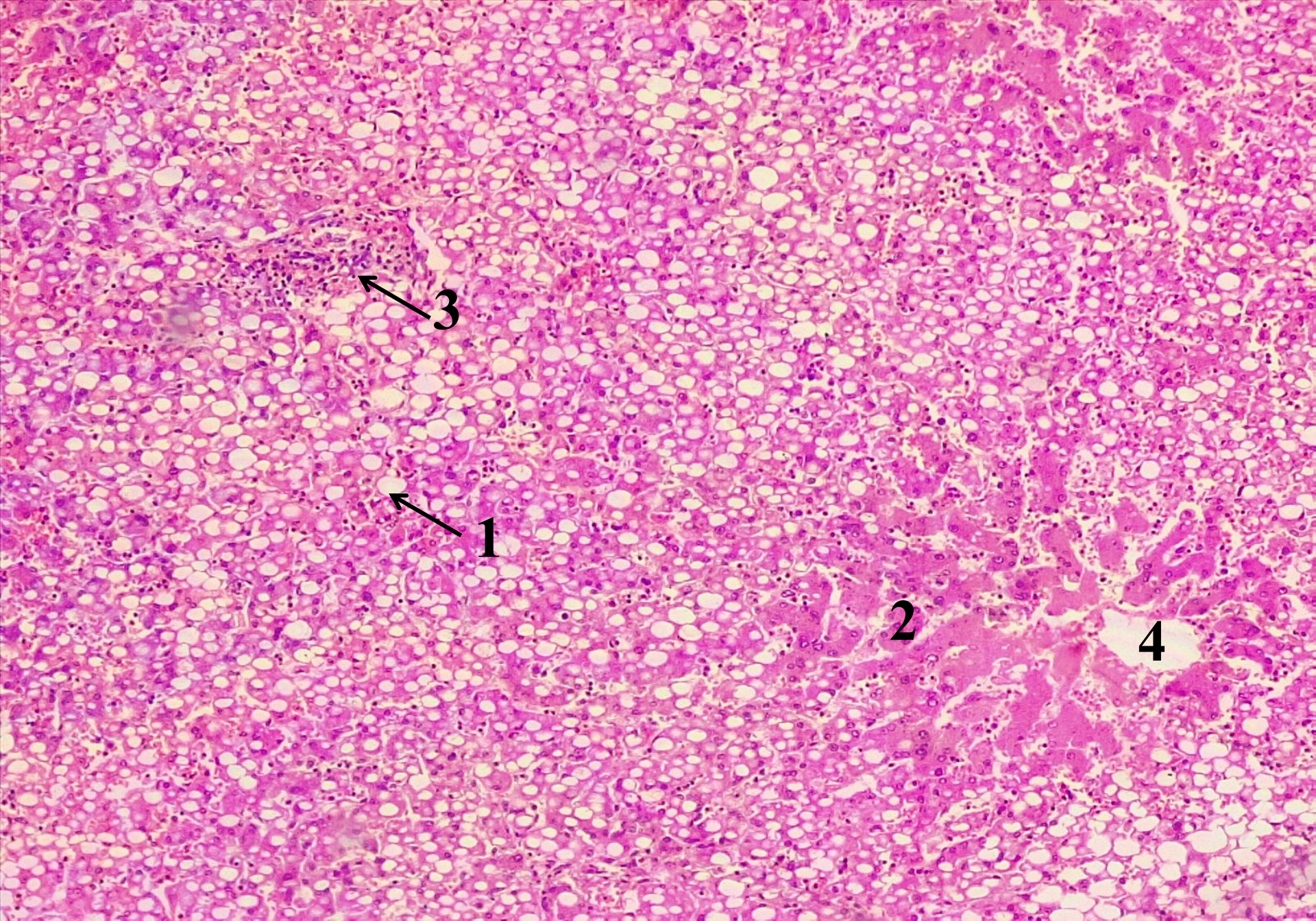
1. Vacuole lipidice incolore în citoplasma hepatocitelor.
2. Travee hepatice nemodificate.
3. Triadă (arteră, venă, duct biliar).
4. Vena centrală.

Citoplasma hepatocitelor conține numeroase vacuole rotunde sau ovale, de diferite mărimi (steatoză microveziculară sau macroveziculară), optic goale, fără o membrană limitantă, localizate preponderent în porțiunea centrală a lobulului hepatic (steatoză centrolobulară) sau la periferia lobulului (steatoză periferică), sau difuz, ocupând întreg lobulul (steatoză difuză); în unele celule hepatice vacuolele se contopesc, formează o vacuolă mare, nucleul fiind împins spre periferie, iar hepatocitul devine asemănător cu celula grasă (adipocitul). Poate surveni ruptura membranelor hepatocitelor și formarea unor chisturi lipidice

*Vacuolele reprezintă picături lipidice, care apar optic goale deoarece lipidele se dizolvă în procesul de prelucrare histologică a fragmentelor de țesuturi și colorare cu H-E – proceduri, în care se folosesc solvenți ai lipidelor (alcool, cloroform). Pentru păstrarea și identificarea lipidelor este necesar de a efectua secțiuni la gheață cu microtomul de congelație și de prelucrat cu coloranți lipofili cu Sudan III (colorează lipidele în portocaliu) sau Sudan IV (în negru).*

*Cauzele mai frecvente ale steatozei hepatice sunt lipidemia (în obezitate, exces de grăsimi în alimentație, alcoolism cronic, diabet zaharat, tulburări hormonale), intoxicațiile hepatotrope (cu alcool, fosfor, tetraclorură de carbon, cloroform etc), dereglările de nutriție (carențe de proteine sau de factori lipotropi, avitaminoze, afecțiuni ale tractului digestiv etc.), hipoxia tisulară (în insuficiența cardiacă, anemii grave, afecțiuni pulmonare) etc. În practica clinică cea mai mare importanță are steatoza ficatului în alcoolism și în diabetul zaharat asociat cu obezitate.*

*Funcția ficatului în distrofia grasă rămâne normală timp îndelungat. În cazurile, când acțiunea factorului nociv persistă, se asociază procese de necroză și treptat se instalează ciroza micronodulară (de tip portal).*



**№ 25. Steatoză hepatică. (Colorație H-E.).**

## **№ 23. Lipomatoza inimii. (colorație H-E).**

### **Indicații:**

1. Fascicule de țesut celulo-adipos, care infiltrează mușchiul cardiac.
2. Fibre musculare atrofiate.

În preparat se observă grupuri de celule adipoase (adipocite), care infiltrează miocardul, disociind fasciculele de fibre musculare, dintre care cea mai mare parte sunt atrofiate.

*Lipomatoza inimii este o manifestare a obezității - creșterii excesive a depozitelor de grăsimi. Obezitatea poate fi primară, determinată de factori constituțional-ereditari (necesitatea alimentației cu o valoare calorică crescută este determinată genetic) și secundară, care este simptomatică și se observă în unele boli cerebrale, endocrine și ereditare. Din acest punct de vedere se observă următoarele variante de obezitate secundară:*

- a) Alimentară – cauzată de alimentația în exces și hipodinamia (sedentarismul).
- b) Cerebrală – în diferite tumori cerebrale, traumatisme, infecții neurotrope.
- c) Endocrină – în diferite procese patologice ale glandelor endocrine, de exemplu:

*1. în hipercorticism – hipersecreția de hormoni corticosteroizi (adenom bazofil al lobului anterior al hipofizei sau tumori hormonal active ale corticosuprarenalelor);*

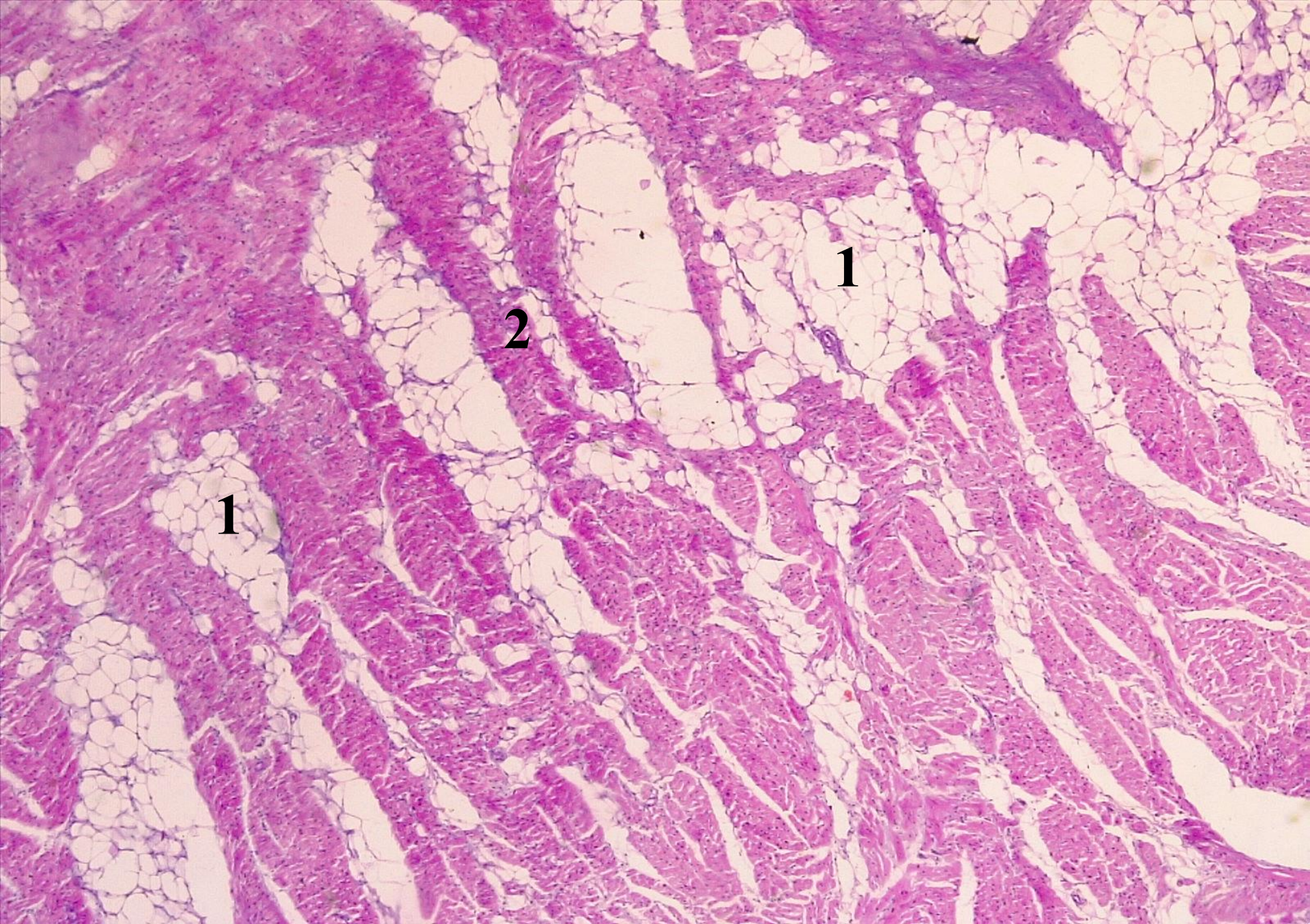
*2. în hipotiroidism - scăderea funcției glandei tiroide (mixedem);*

*3. în hipogonadism - hiposecreția de hormoni androgeni (proces inflamatorii, tumori ale testiculelor, în cazuri de castrare, în climax);*

*4. în hiperinsulinism – hipersecreția de insulină (adenom din celulele beta ale insulelor pancreatice);*

*5. ereditară – cauzată de defecte genetice (inclusiv enzimopatii ereditare).*

*Morfologic, obezitatea se manifestă prin creșterea depozitelor de grăsimi în țesutul subcutanat, epiploon, mediastin, mezou, țesutul retroperitoneal, loja și stroma unor organe interne (inima, pancreasul, rinichii, ficatul). În obezitatea primară are loc hipertrofia adipocitelor, ceea ce duce la scăderea sensibilității lor la insulină. În toate formele de obezitate se observă lipomatoza inimii.*



**№ 23. Lipomatoza inimii. (colorație H-E).**

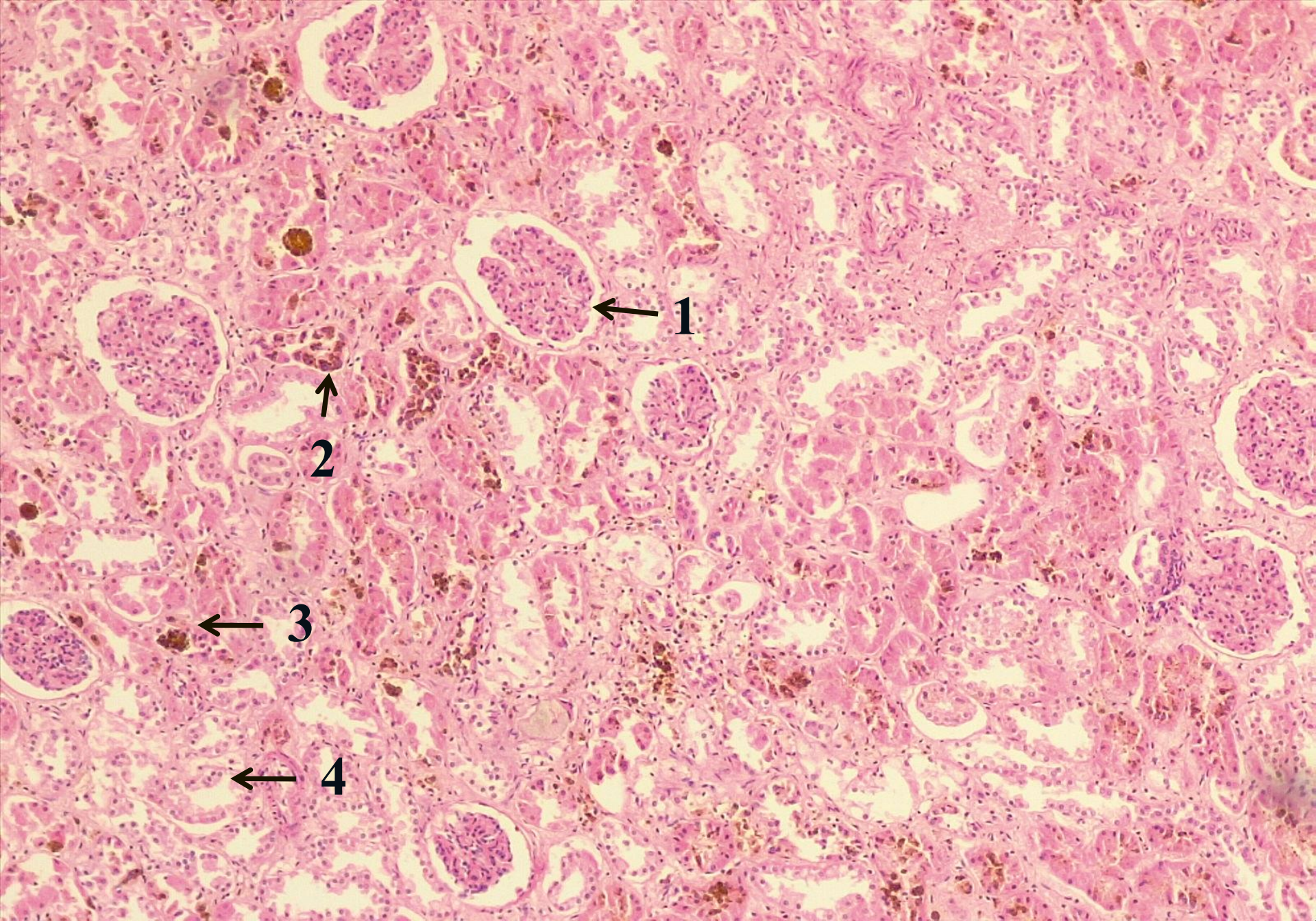
**№ 180. Hemosideroza rinichiului. (colorație H-E).**

**Indicații:**

1. Glomerul.
2. Granule de hemosiderină în citoplasma nefrocitelor tubilor contorți.
3. Granule de hemosiderină în lumenul tubului.
4. Tub nemodificat.

În celulele epiteliale ale tubilor renali contorți se observă granule de hemosiderină de culoare brună, care se găsesc pe alocuri și în lumenul tubilor.

*Hemosideroza rinichilor este o manifestare a hemosiderozei generalizate, caracterizate prin creșterea conținutului de hemosiderină în organism. Se datorează hemolizei intravasculare masive și prelungite a eritrocitelor și se întâlnește în anemii hemolitice, intoxicații cu toxine hemolitice (de ex., venin de șarpe), boli infecțioase (de ex., în septicemii), transfuzii de sânge incompatibil. Din produsele de distrucție a hemoglobinei în elementele sistemului reticuloendotelial (splina, măduva osoasă, nodulii limfatici) și în unele organe parenchimotoase (ficat, rinichi) se formează și se depozitează cantități excesive de hemosiderină, organele respective căpătând o nuanță ruginie. Concomitent are loc și creșterea sintezei de feritină și bilirubină. Hemosideroza generalizată se observă la fel și în hemocromatoză.*



**№ 180. Hemosideroza rinichiului. (colorație H-E).**

## **№ 197a. Calcinoza metastatică a miocardului. (Colorație H-E.).**

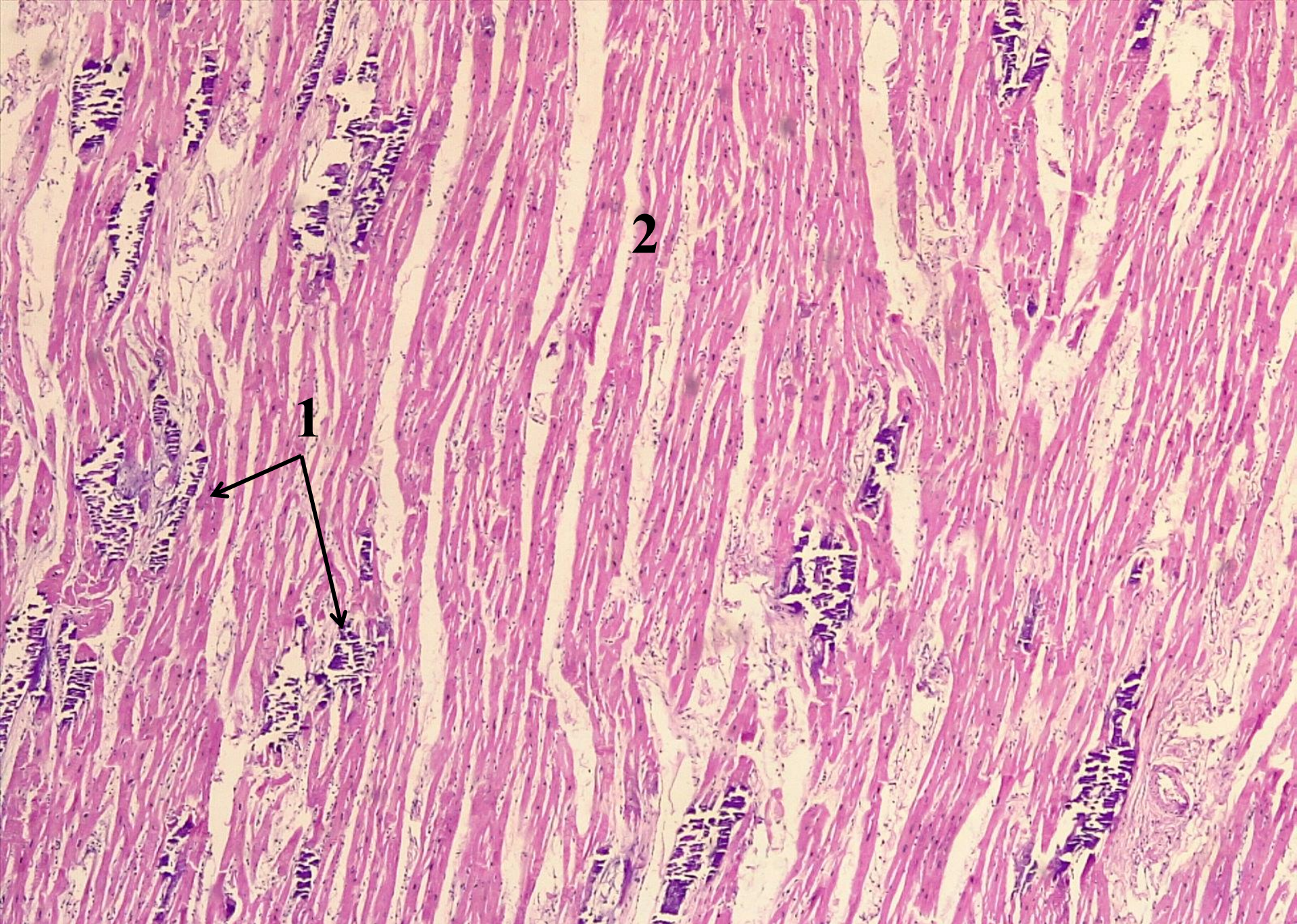
### **Indicații:**

1. Depozite focale de săruri de calciu.
2. Miocardul adiacent.

În preparat se observă multiple focare mici de depuneri granulare pulverulente de săruri de calciu, colorate cu hematoxină în albastru-violet. Depozitarea sărurilor de calciu are loc atât în sarcoplasma cardiomiocitelor, cât și în stroma miocardului.

*Calcinoza metastatică este cauzată de excesul de calciu în plasma sanguină (hipercalcemie) determinată la rândul său de mobilizarea calciului din oase sau de tulburarea proceselor de eliminare a calciului din organism. Se observă în hiperparatiroidism primar (adenom paratiroidian), tumori osoase (mielom multiplu, metastaze osoase), fracturi osoase multiple, hipervitaminoză D, osteoporoză, osteomalacie, nefrită cronică. Depozitele de calciu apar în țesuturile sănătoase, nealterate: plămâni, mucoasa gastrică, rinichi, miocard, pereții arteriali (în medie) – organe și țesuturi, în care există o alcaloză locală ca urmare a faptului că ele elimină produsele acide, ceea ce favorizează precipitarea sărurilor de calciu (stomacul – acid clorhidric, rinichii – acid uric, plămânii – bioxid de carbon, iar miocardul și arterele sunt în contact permanent cu sânge arterial și au conținut scăzut de bioxid de carbon). Macroscopic depozitele calcaroase au culoare albă, aspect de cretă.*





**№ 197a.** Calcinoza metastatică a miocardului. (colorație H-E.).

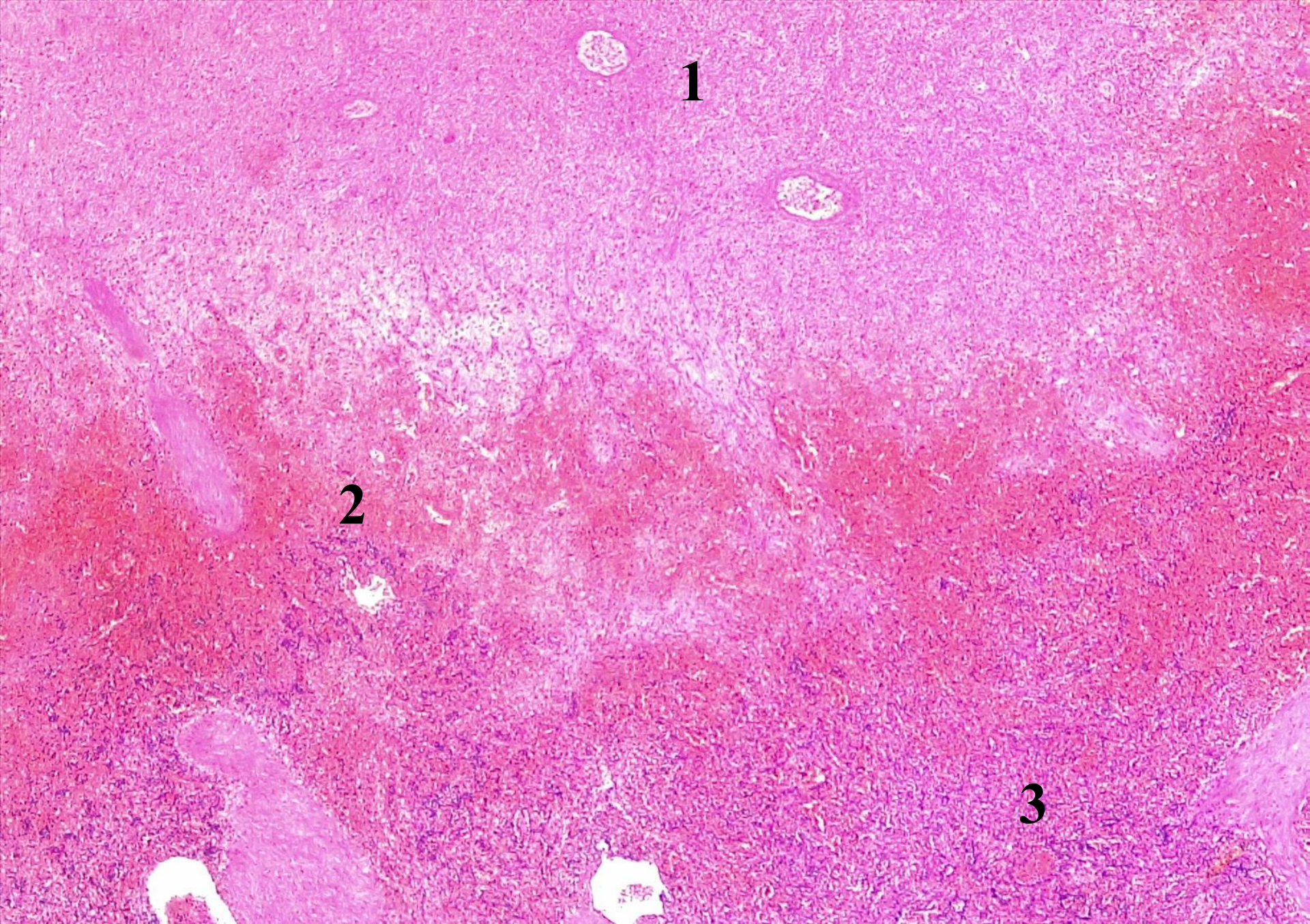
## **№ 6. Infarct lienal. (Colorație H-E.).**

### **Indicații:**

1. Zona de necroză fără nucleee (*carioliză*).
2. Zona de demarcație:
  - a) vase hiperemiate;
  - b) infiltrație leucocitară.
3. Țesut lienal normal.

În preparat se observă o zonă omogenă, astructurată, colorată eozinofil în roz (detritus), celulele sunt fragmentate sau dezintegrate (citorexis și citoliză), nucleeele absente (carioliză); la periferia acestei zone pot fi fragmente de nucleee dezintegrate (carioexis); dintre structurile inițiale în zona de infarct se păstrează doar traveele conjunctive slab colorate; la periferia infarctului se observă o zonă de edem, hiperemie a vaselor sanguine și infiltrație cu leucocite neutrofile - inflamație de demarcație, care delimitează zona de necroză; țesutul lienal adiacent este hiperemiat.

*Infarctul lienal este un infarct alb, ischemic datorită insuficienței circulației colaterale; cauzele principale sunt tromboza sau embolia unui ram al arterei lienale. Se întâlnește în ateroscleroza arterei lienale complicată cu tromboză, în ateroscleroza aortei - embolie cu trombi sau mase ateromatoase, în cazurile de tromboză a ventriculului stâng, care se poate complica cu tromboembolie, de ex., în endocardita reumatică sau infecțioasă, infarct miocardic, cardiomiopatii și a. Consecința mai frecventă a infarctului lienal este organizarea (cicatrizarea), capsula în regiunea infarctului devine îngroșată, sclerozată.*



**№ 6. Infarct lienal. (colorație H-E).**

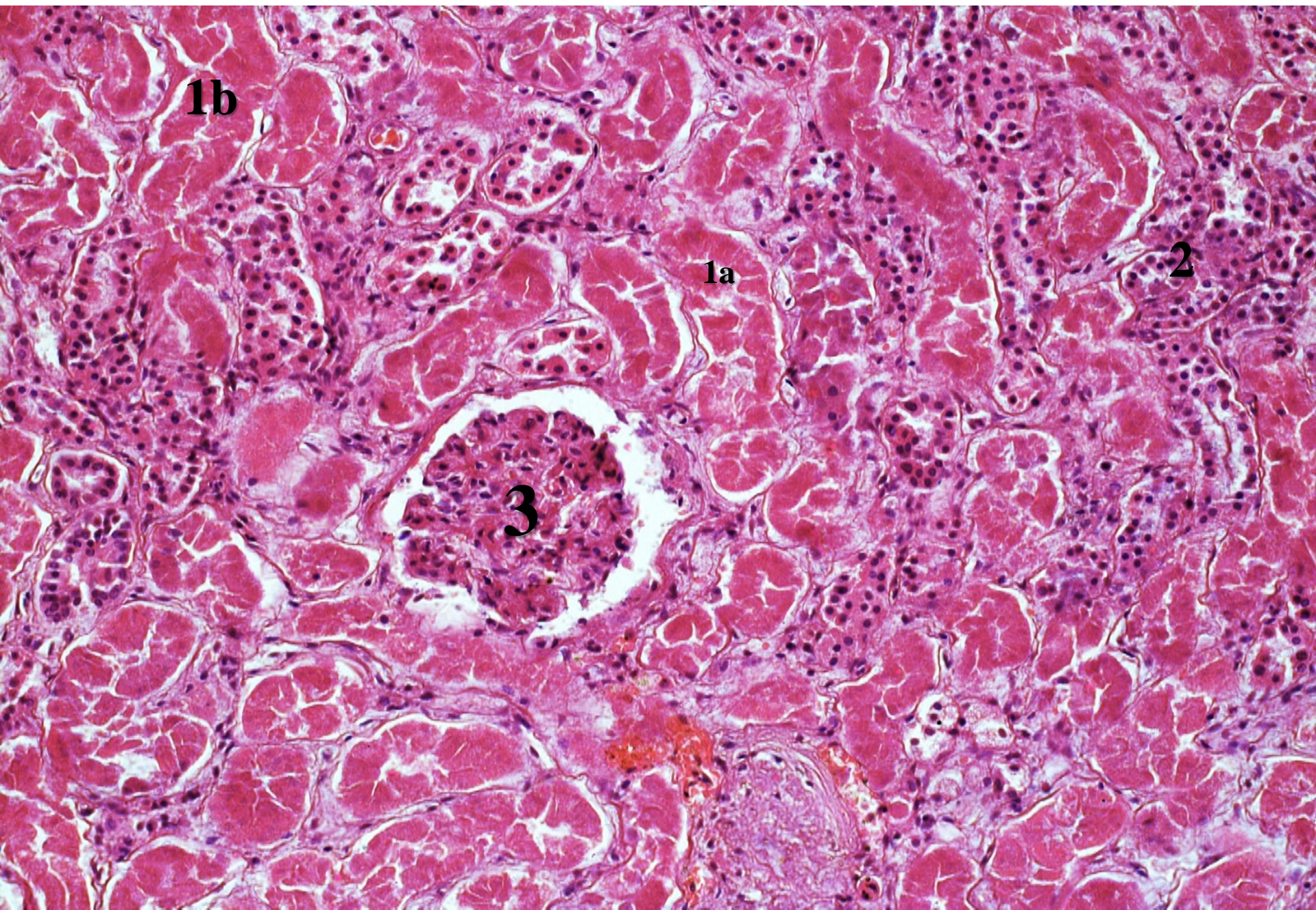
## **№ 2. Necroza epitelului tubilor renali contorți. (colorație H-E.).**

### **Indicații:**

1. Tub necrotizat.
  - a) celulele epiteliale lipsite de nucleu (*carioliză*);
  - b) lumenul stenoizat.
2. Tub nemodificat.
3. Glomerul nemodificat.

Celulele epiteliale ale tubilor contorți proximali și distali sunt tumefiate, nu conțin nucleu (*carioliză*), citoplasma este omogenizată, de culoare roz (*eozinofilă*); lumenul tubilor este îngustat, iar în unii lipsește complet din cauza obturării cu mase de detritus celular (*plasmorexis* și *plasmoliză*); vasele sanguine sunt dilatate și hiperemiate, structura celulară a glomerulilor, a anselor Henle și a tubilor colectori se păstrează.

*Necroza epitelului tubilor renali contorți (nefroza necrotică) apare ca urmare a tulburărilor hemodinamice (ischemia corticală a rinichilor) sau a acțiunii toxice directe asupra nefrocitelor a diferitelor substanțe chimice (biclorură de mercur, etilenglicol etc). Clinic se manifestă prin insuficiență renală acută (oligurie sau anurie). Se întâlnește în stările de șoc (traumatic, cardiogen, toxic, bacterial, hemoragic, posttransfuzional, etc). Consecințele eventuale ale nefrozei necrotice: vindecarea (regenerarea tubilor renali) și restabilirea diurezei sau sfârșitul letal prin uremie.*



**№ 2. Necroza epitelului tubilor renali contorți. (colorație H-E.).**

## **II. Macropreparate:**

### **№ 141. Infarct lienal.**

Pe suprafața de secțiune a splinei se observă focare de necroză de formă triunghiulară (conică), de culoare alb-gălbuie și consistență densă, bine delimitate de țesutul adiacent, având baza orientată spre capsula organului și vârful spre hil (datorită ramificării „în evantai” a arterei lienale); capsula este acoperită cu depozite de fibrină (inflamație fibrinoasă), ceea ce provoacă clinic dureri în hipocondrul stâng [*aspectul microscopic – micropreparatul № 6*].

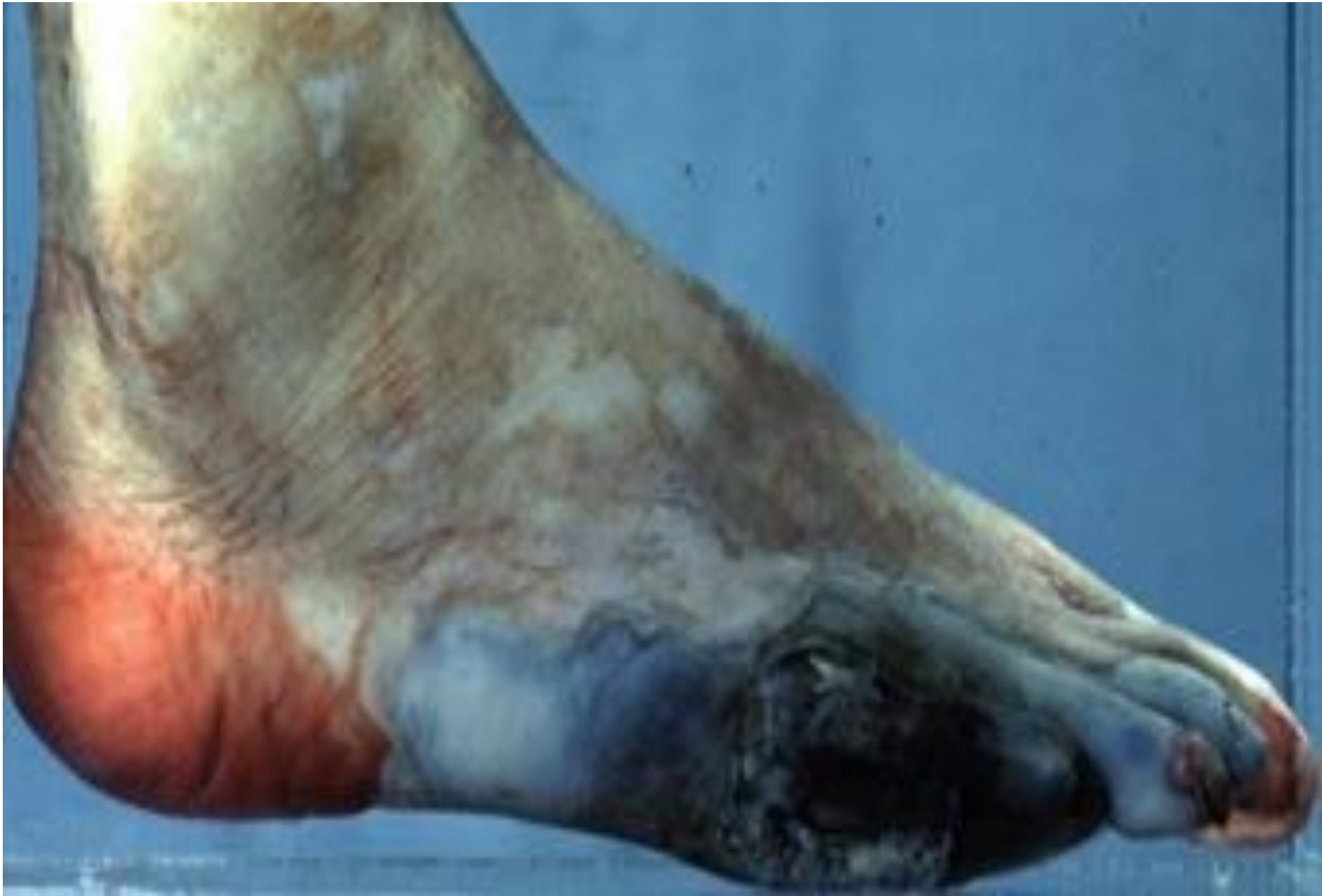### **№ 151. Gangrena uscată a mîinii (piciorului).**

Țesuturile moi ale piciorului (mîinii) sunt uscate, zbârcite, mumificate, de culoare neagră, consistență densă; între țesutul viabil și zona de gangrenă se evidențiază linia de demarcație (inflamație de demarcație).

*Gangrena se dezvoltă în țesuturile (organele), care vin în contact cu mediul extern. Culoarea neagră se datorează sulfidului de fier, care se formează în urma contactului pigmentilor hemoglobinogeni cu aerul atmosferic și hidrogenul sulfurat produs de bacterii în țesuturile mortificate. În cursul inflamației de demarcație poate avea loc erodarea progresivă a țesutului necrozat cu detașarea lui completă – autoamputație. Cauzele mai frecvente ale gangrenei membrelor, în primul rând a celor inferioare, sunt tromboza sau tromboembolia arterelor în ateroscleroză, diabetul zaharat, endarterita obliterantă, precum și traumatismele, arsurile, degerăturile. În cazul asocierii unei infecții bacteriene gangrena uscată poate trece în gangrenă umedă datorită lichefierii țesuturilor sub acțiunea enzimelor proteolitice ale bacteriilor și leucocitelor.*



**№ 141. Infarct lienal.**



**№ 151. Gangrena uscată piciorului.**



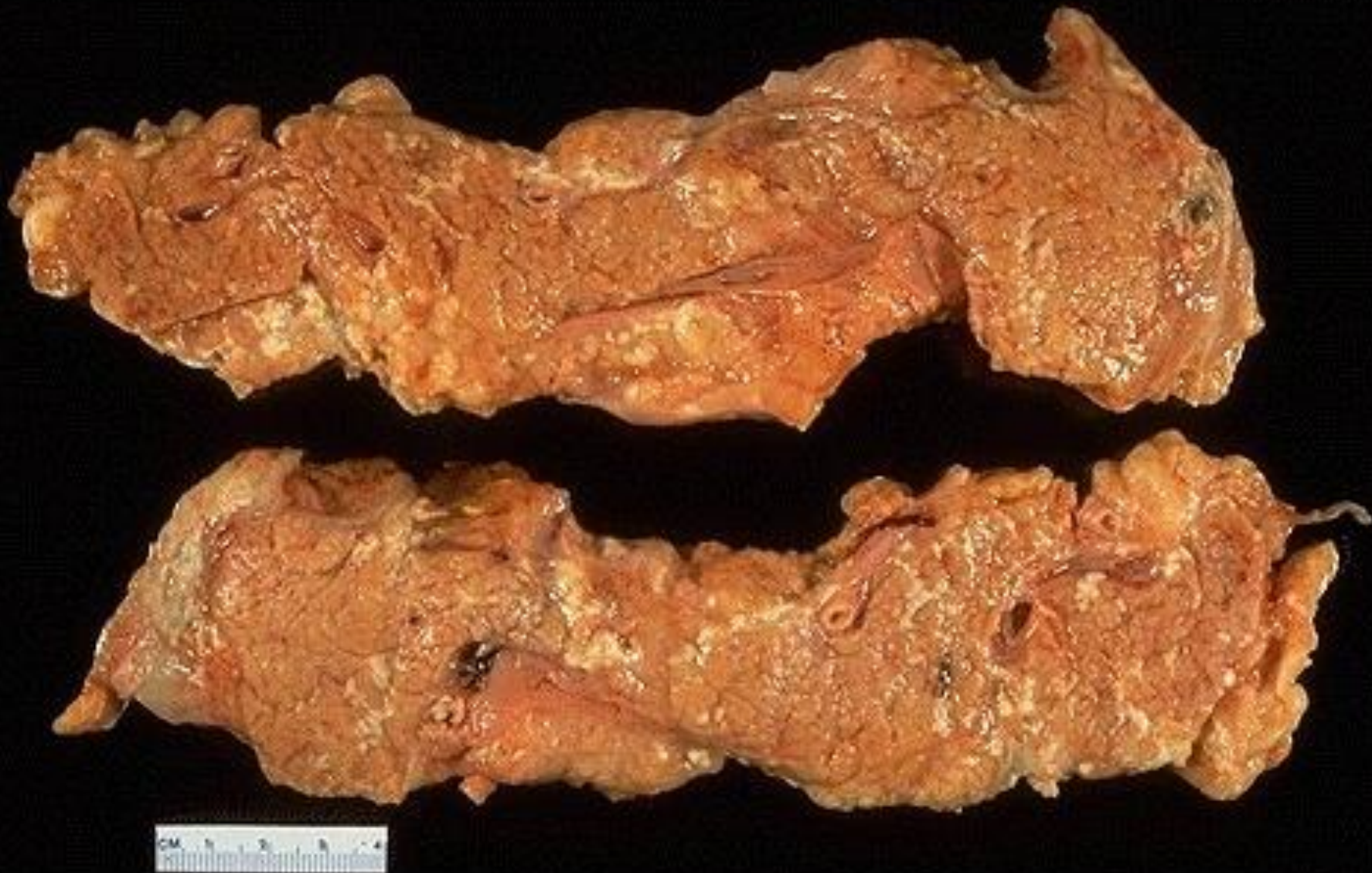### **№ 131. Pancreonecroză (pancreatită necrotică acută).**

În pancreas pe observă focare de hemoragii de culoare roșie-închisă și focare de necroză a țesutului adipos atât intra- cât și peripancreatic de culoare alb-gălbuie, care au aspect de stearină (focare de steatonecroză).

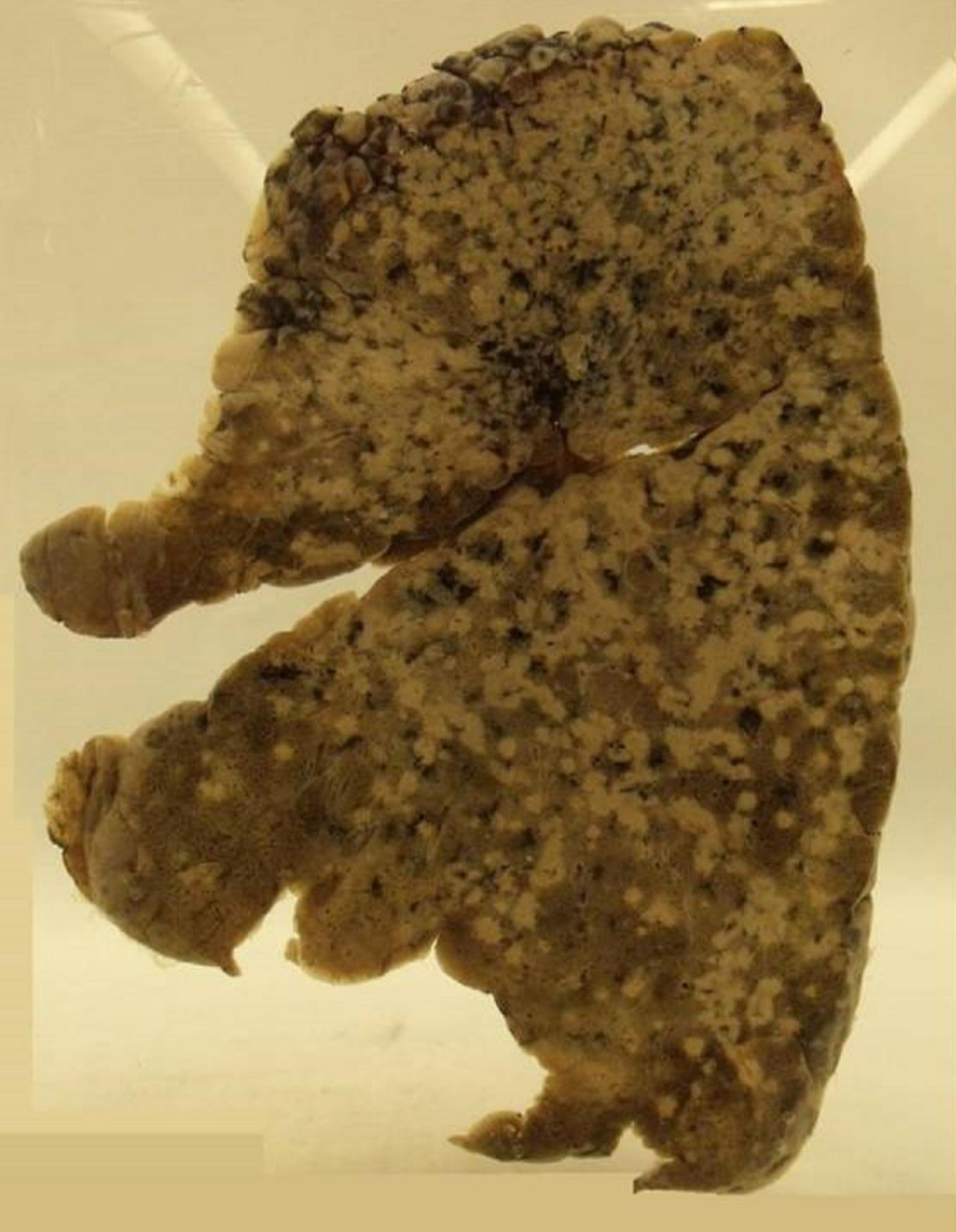*Pancreonecroza sau pancreatita acută necrotică este o patologie acută din domeniul urgențelor medicale („abdomen acut”), în care are loc distrugerea proteolitică a țesutului pancreatic și a țesutului adipos (steatonecroză) sub acțiunea enzimelor pancreatice hiperactivate, în primul rând a tripsinei și lipazei (autodigestie). Cele mai frecvente cauze sunt afecțiunile căilor biliare și alcoolismul. Cea mai gravă complicație este șocul enzimatic, care poate cauza decesul.*

### **№ 43. Necroză cazeoasă în tuberculoză (pneumonie cazeoasă).**

În plămân se observă o zonă extinsă, neaerată, de culoare alb-gălbuie, cu aspect friabil, sfărâmicios, asemănătoare cu brânza uscată, de aici și denumirea de pneumonie cazeoasă (lat. caseum – brânză). Necroza cazeoasă este caracteristică pentru tuberculoză. Pneumonia cazeoasă se întâlnește mai frecvent în tuberculoza secundară, dar poate fi și în cea primară. Pe pleură sunt depozite de fibrină. Masele cazeoase pot fi supuse lizei purulente și lichefierii cu apariția unor cavități de descompunere – caverne (tuberculoza cavernoasă).



**№ 131. Pancreonecroză (pancreatită necrotică acută).**



**№ 43. Necroză cazeoasă în  
tuberculoză (*pneumonie cazeoasă*).**

### **№ 13. Cicatrice postinfarctică în miocard (*cardioscleroză macrofocală postinfarctică*).**

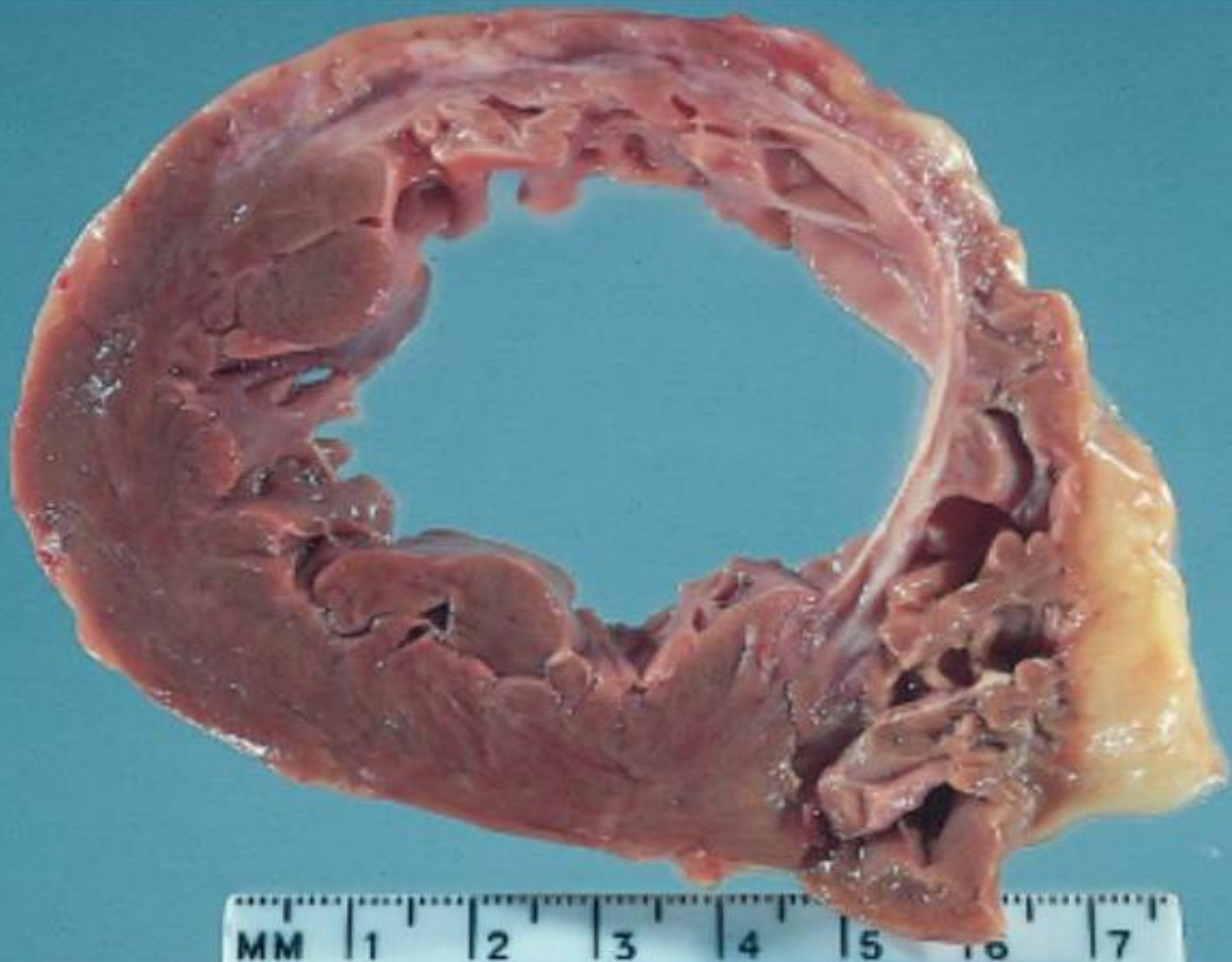Pe secțiunea peretelui ventriculului stâng se observă o zonă de țesut fibroconjunctiv cicatricial, de culoare alb-cenușie, cu aspect cartilaginos, consistență dură, peretele ventriculului este hipertrofiat.

*Cardioscleroza macrofocală este o consecință a infarctului miocardic, apare în urma organizării zonei de infarct, care se produce în decurs de 6-7 săptămâni de la debutul bolii. În zona cicatricei postinfarctice se pot depozita săruri de calciu, în mușchiul cardiac adiacent se observă hipertrofie compensatorie. Complicațiile posibile: insuficiență cardiacă congestivă, tulburări de ritm și de conducere, anevrism cardiac cronic.*

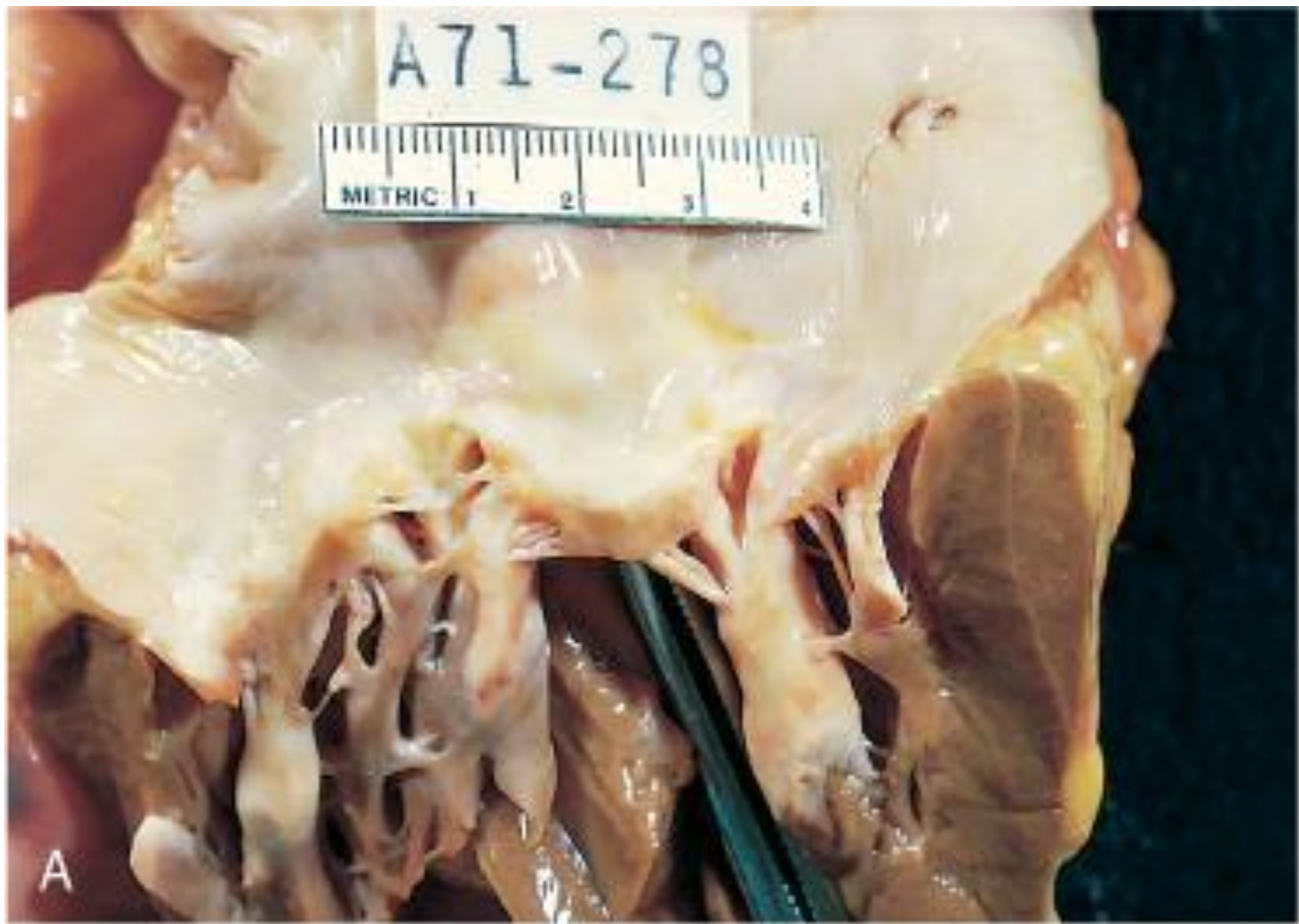
### **№ 6. Hialinoza valvulelor inimii (valvulopatie mitrală reumatismală).**

Cuspidele valvulei mitrale sunt îngroșate, deformate, concrescute între ele, de consistență densă, culoare albicioasă, netransparentă, coardele tendinoase sunt îngroșate și scurtate; orificiul atrioventricular stâng este redus, strâmtat.

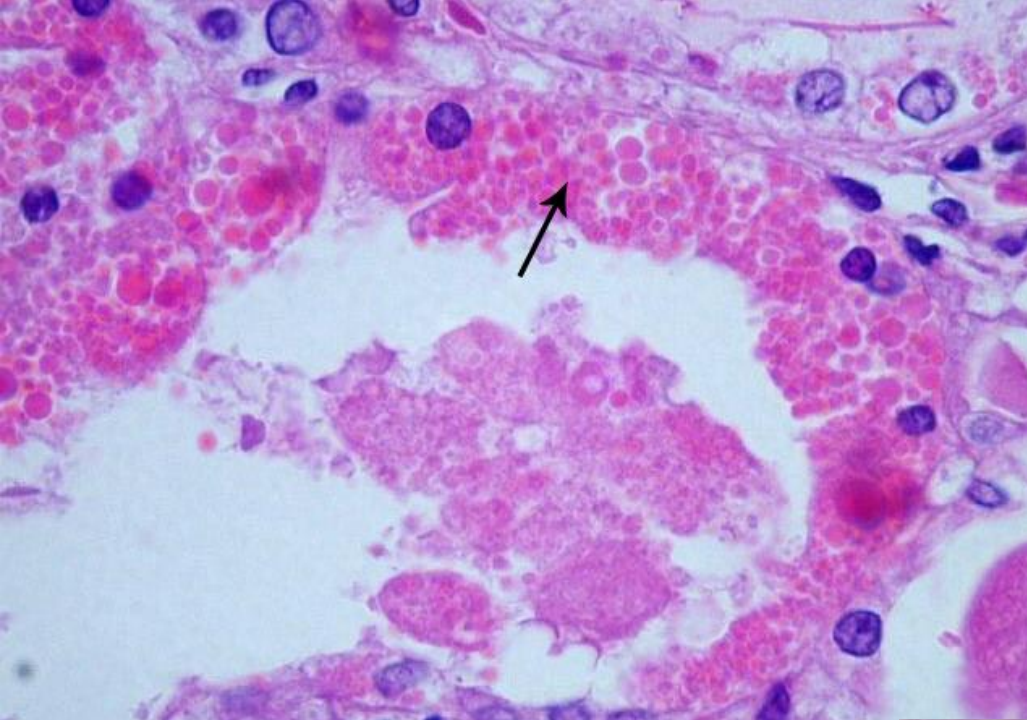
*Funcția valvulei este grav alterată, se dezvoltă valvulopatia cardiacă: stenoza sau insuficiența mitrală, sau, mai frecvent, boala mitrală cu predominanța stenozei sau a insuficienței valvulare. Se poate complica cu insuficiență cardiacă, edem pulmonar, bronhopneumonie, tromboză intracardiacă, tromboembolii, infarcte etc. Se întâlnește îndeosebi în reumatism (reumocardită), ca o consecință a intumescenței fibrinoide a țesutului conjunctiv al aparatului valvular.*



№ 13. Cicatrice postinfarctică în miocard (*cardioscleroză macrofocală postinfarctică*).



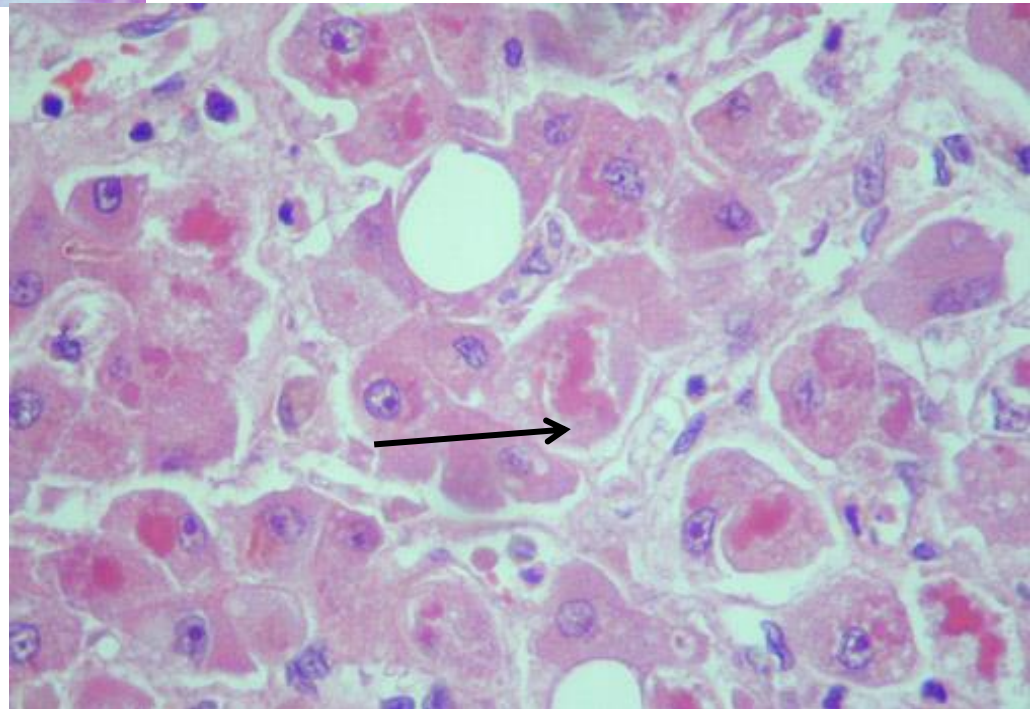
**№ 6. Hialinoza valvulei mitrale (valvulopatie mitrală reumatică).**



**Degenerare  
intracelulară proteică a  
hepatocitelor.  
(hialin alcoolic (corpusulii  
Mallory)).**

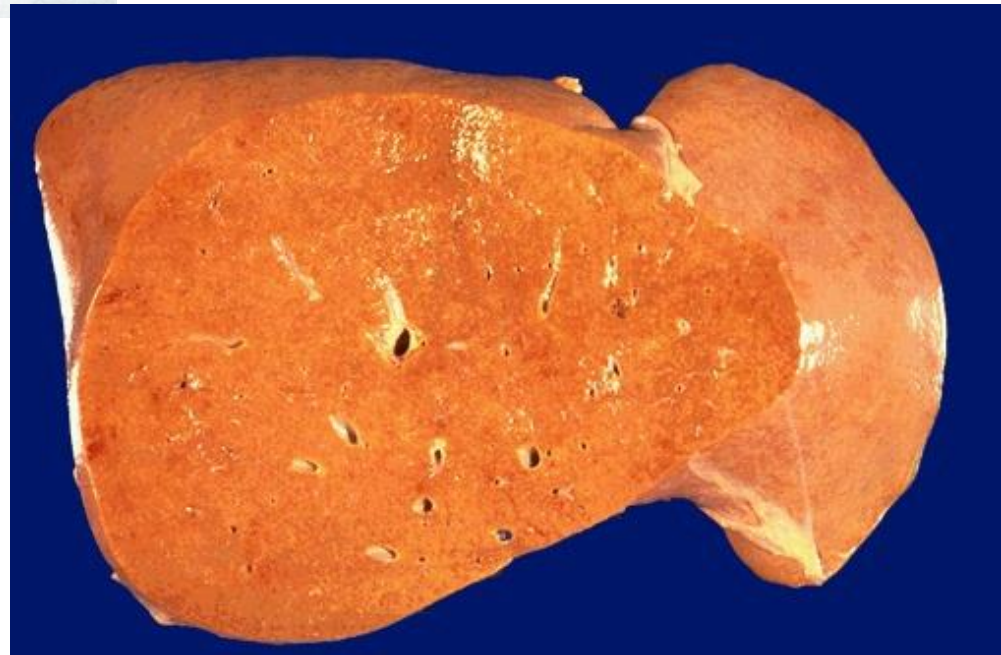

**Degenerare  
intracelulară proteică a  
epiteliului tubilor renali  
contorți.**

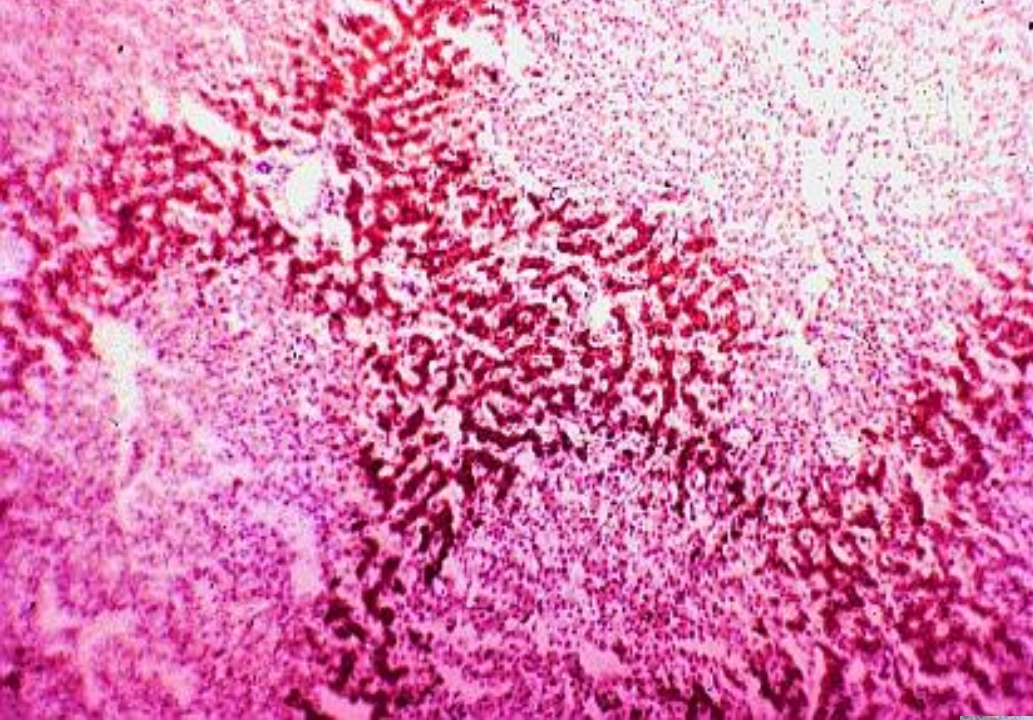




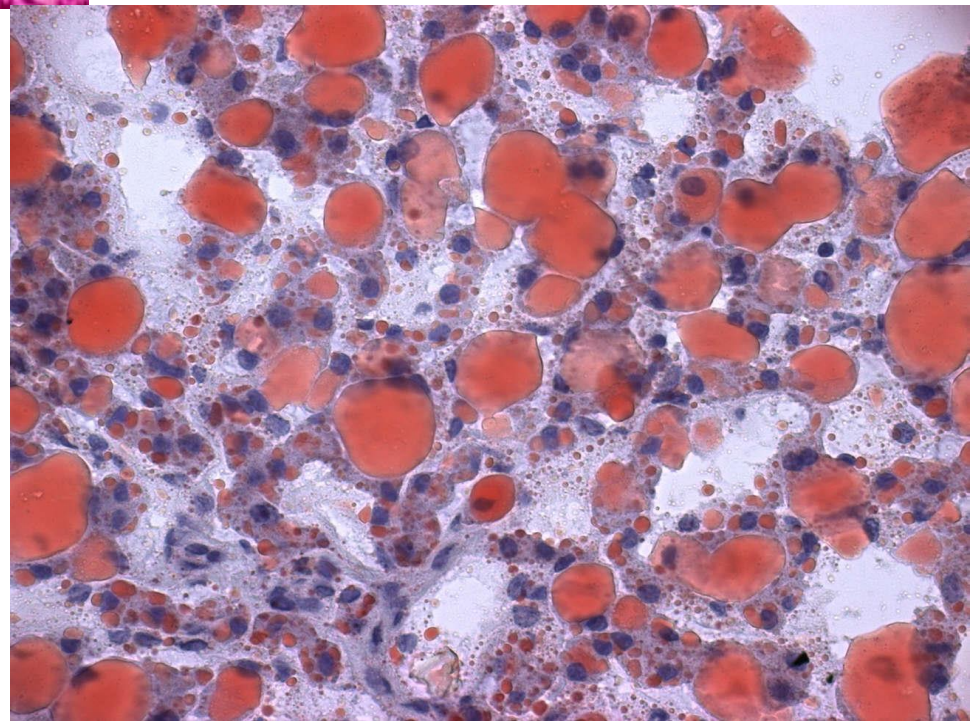
**Steatoza ficatului**  
*(“ficat de gâscă”)*



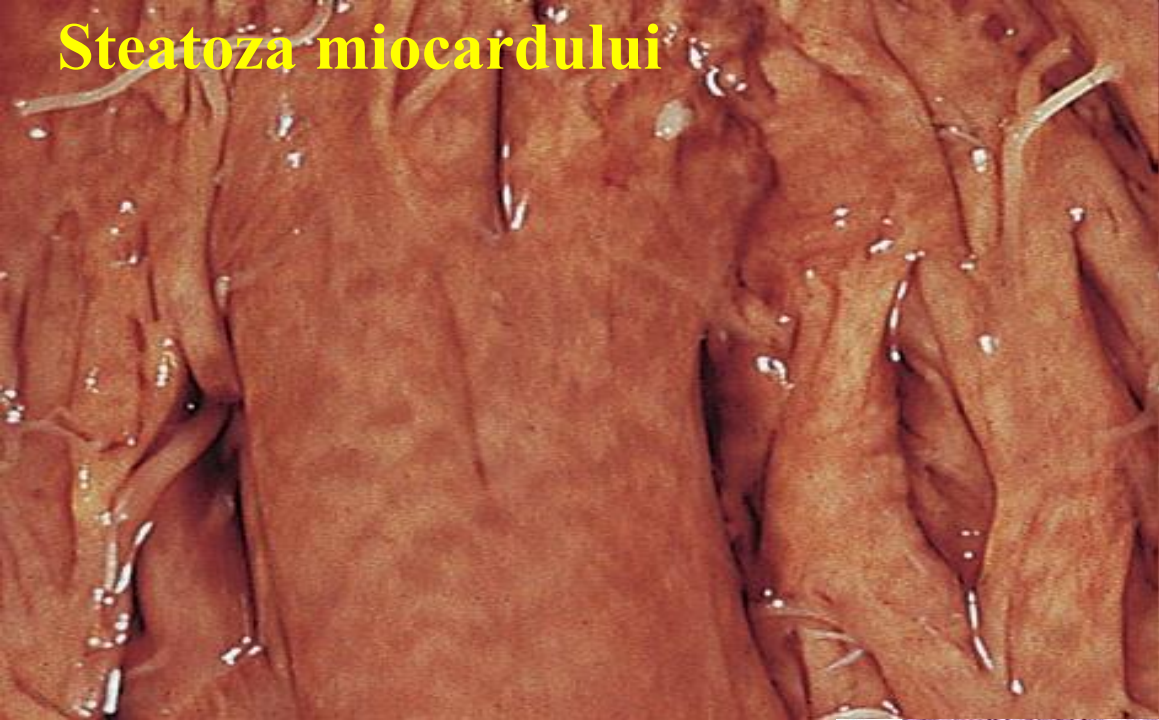




**Steatoza periferică a lobulilor hepatici în necroza subtotală a ficatului (*Sudan III*).**



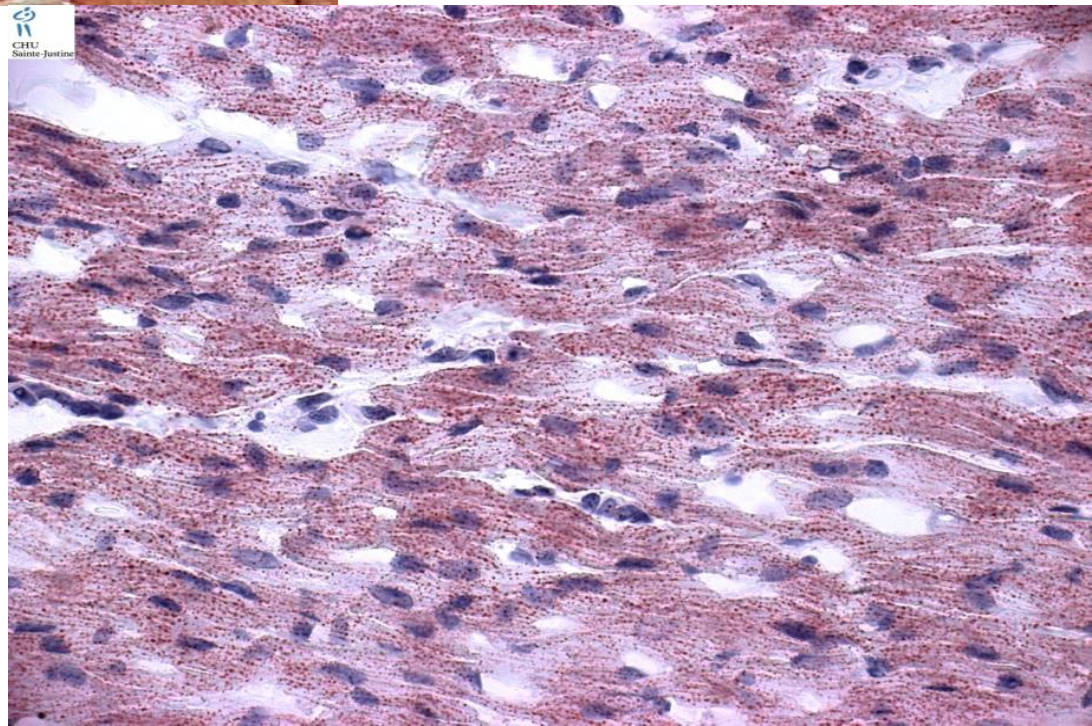
## Steatoza miocardului

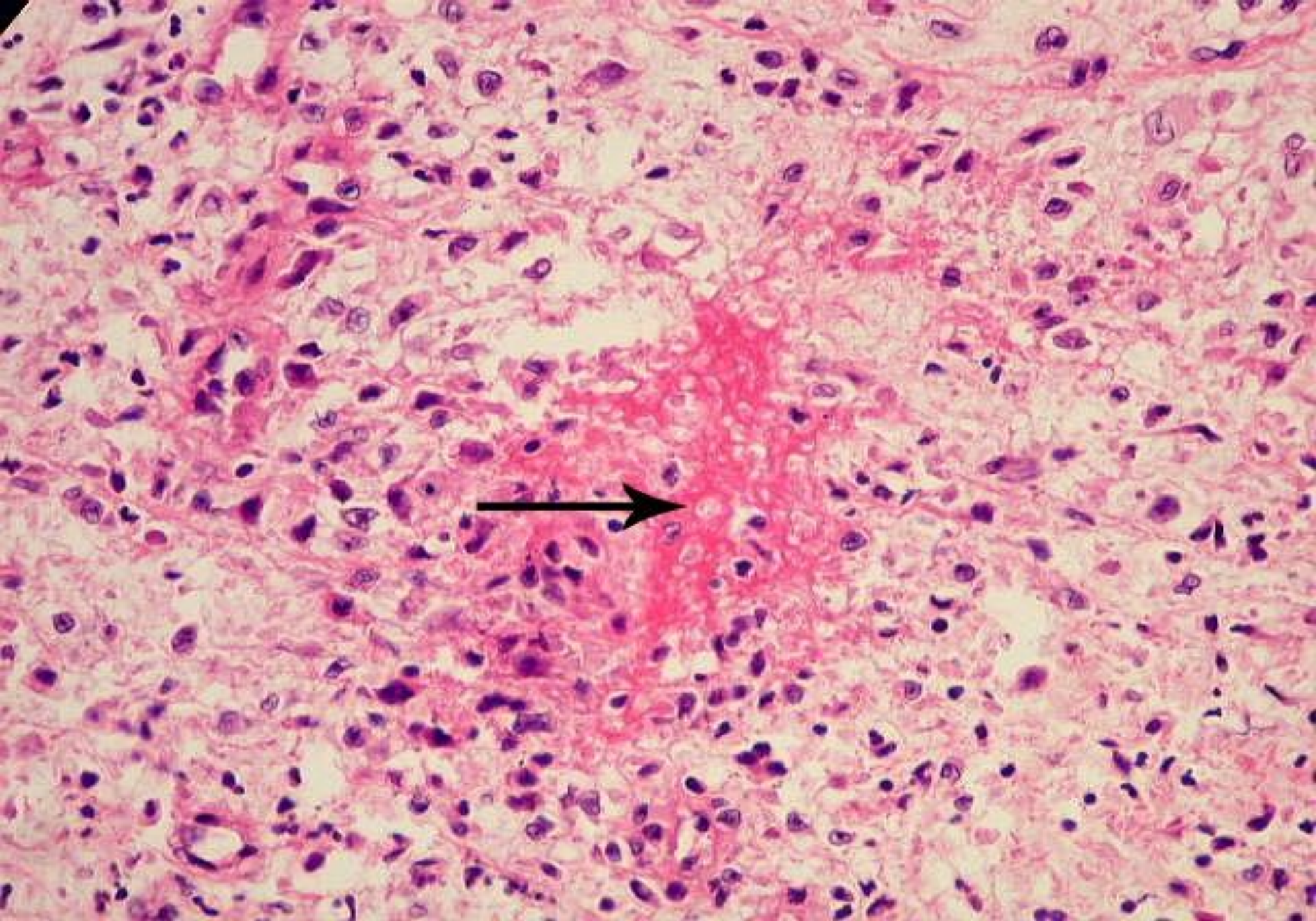


**Micro: Lipidele apar ca microgranule roșietice la colorație cu sudan III.**

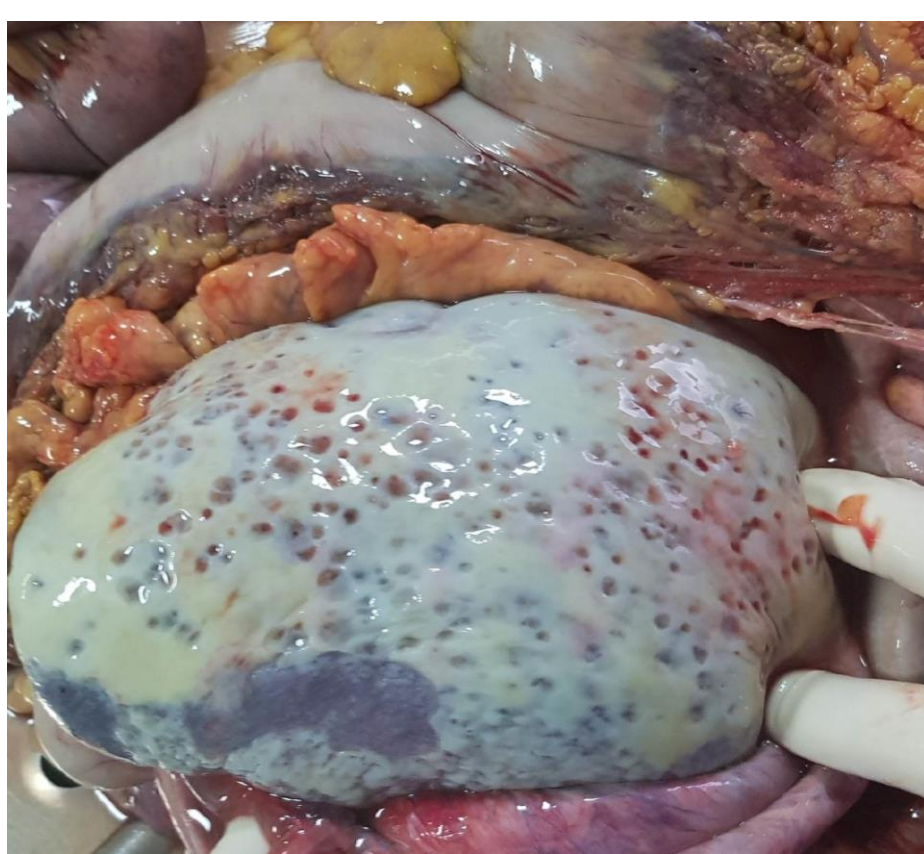**Macro: Depozitarea intracelulară a lipidelor crează bandelete lipidice galbui în mușchii papilari, care alternează cu porțiunile intacte (*cord tigrat*).**

CHU  
Sainte-Justine



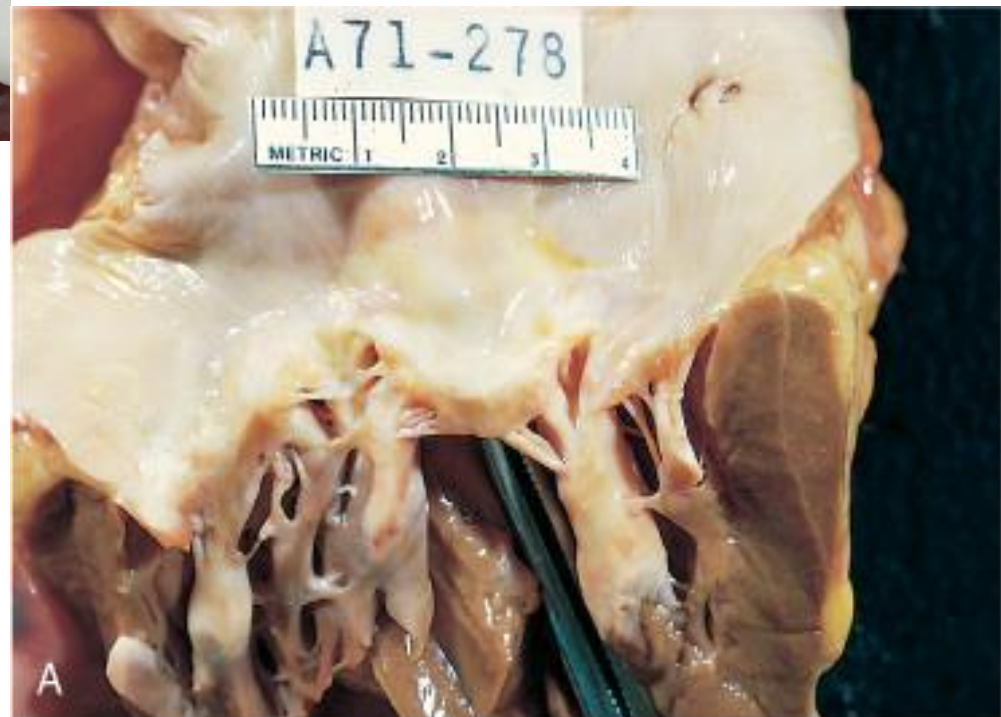


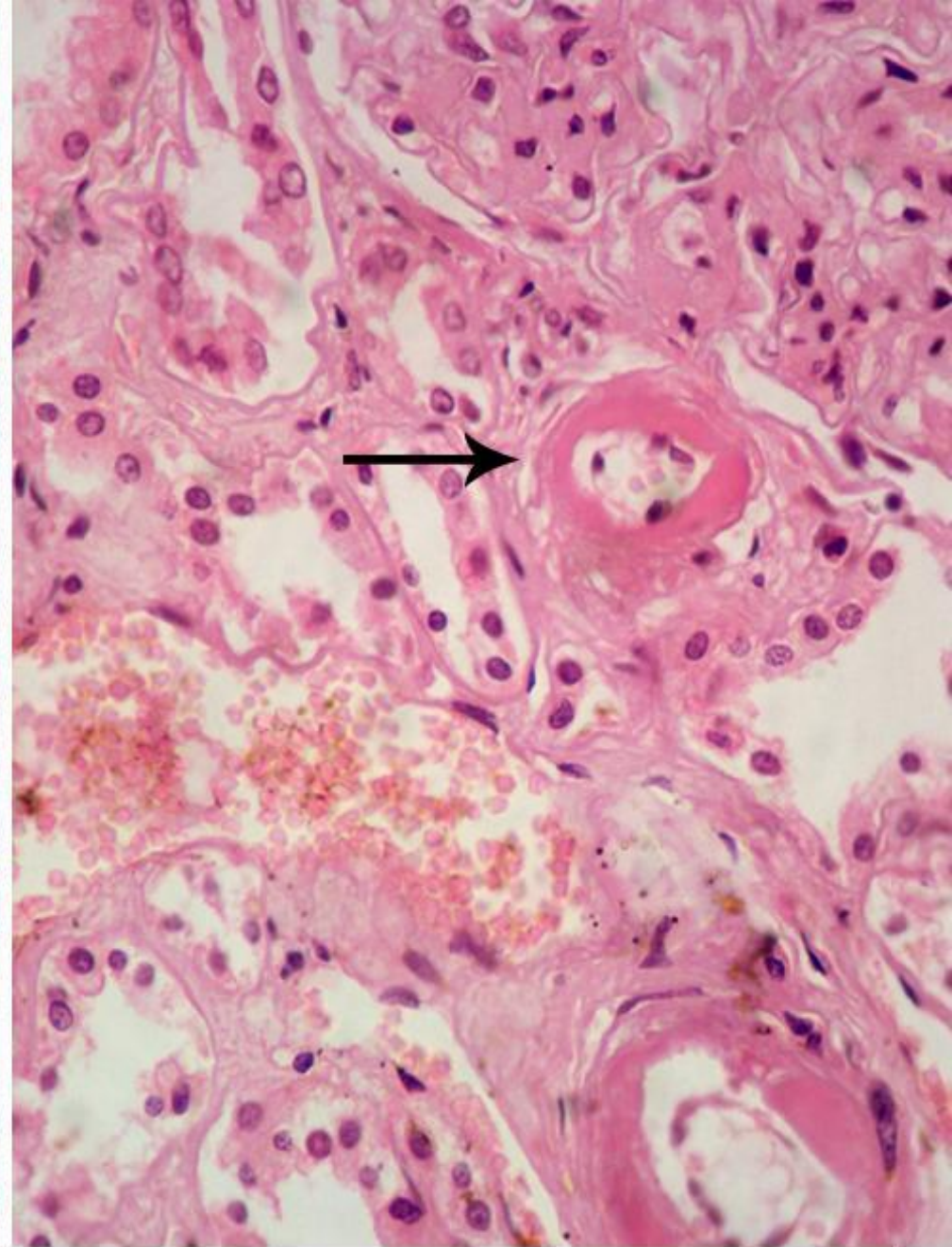
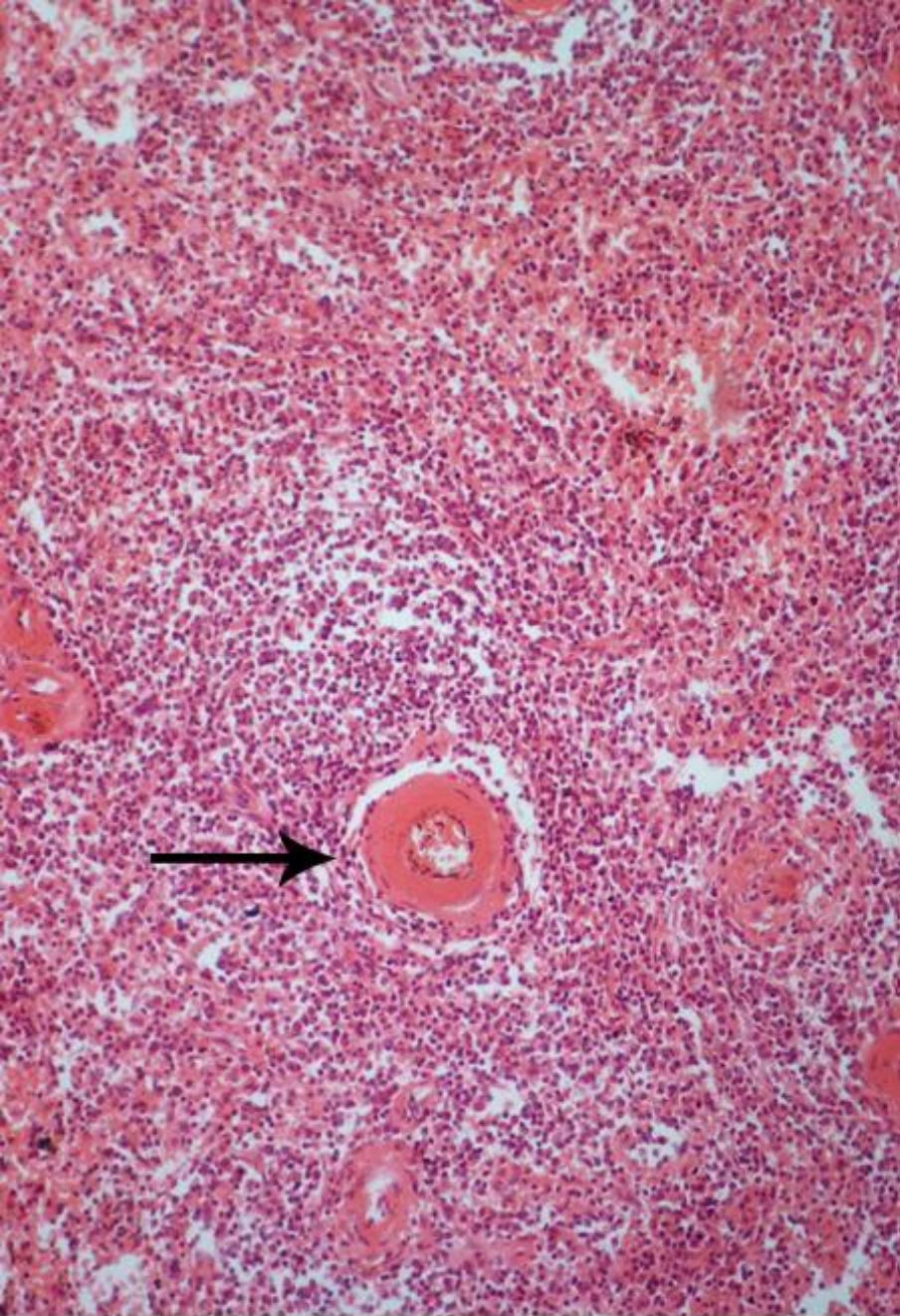
**Intumescența fibrinoidă a țes.conjunctiv în reumatism. (H-E).**



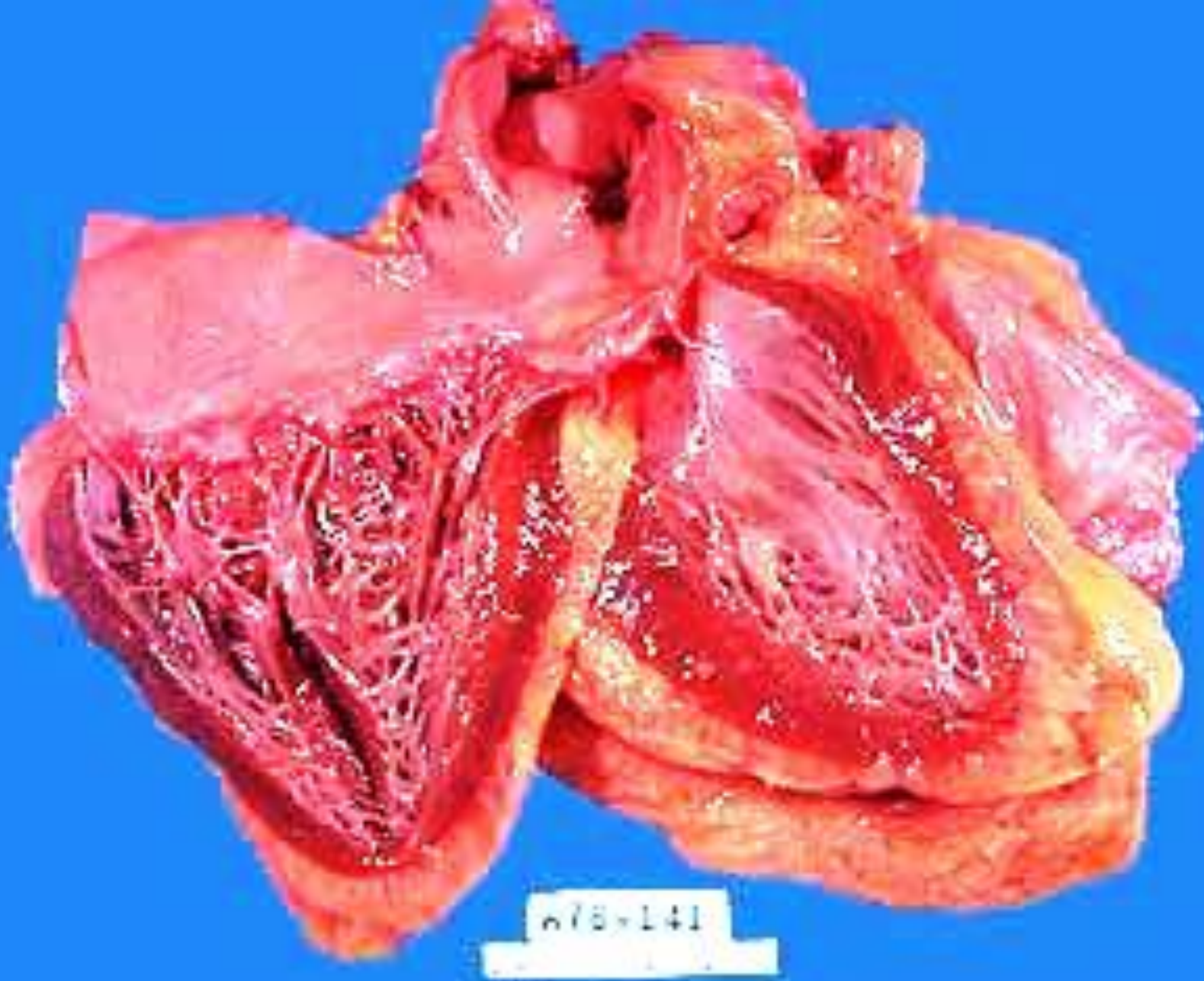
**Hialinoza valvulei  
mitrale în febra  
reumatică.**

**Hialinoza capsulei  
splinei.**



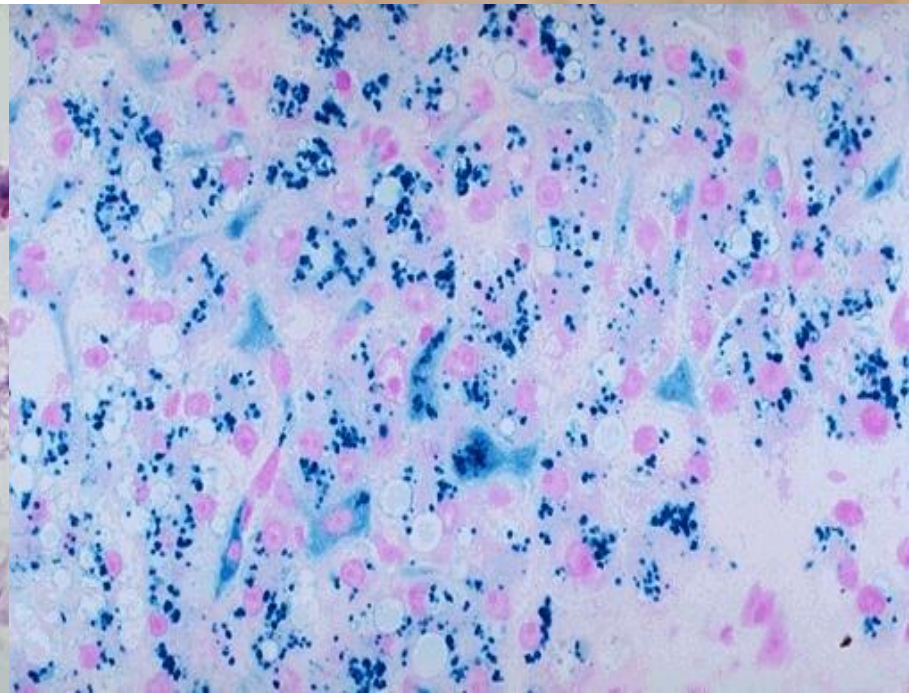
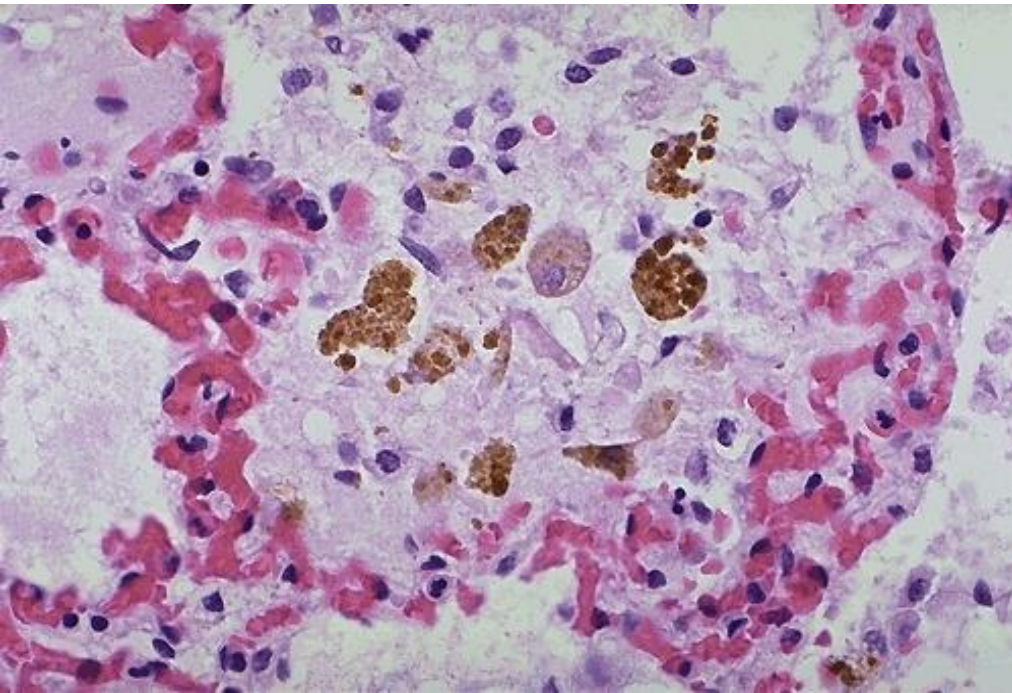
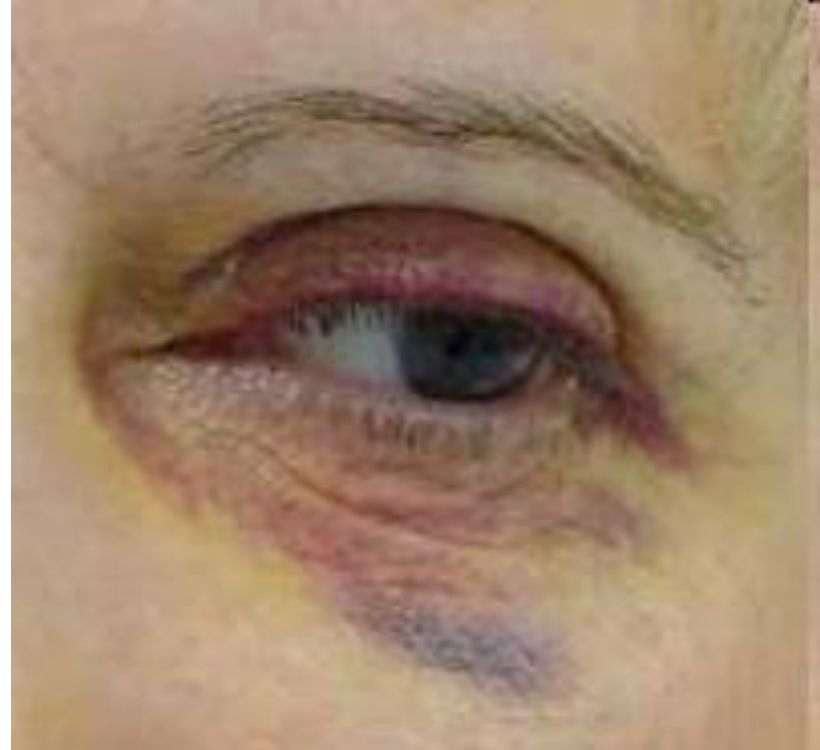

**Hialinoza peretelui vascular.(H-E).**

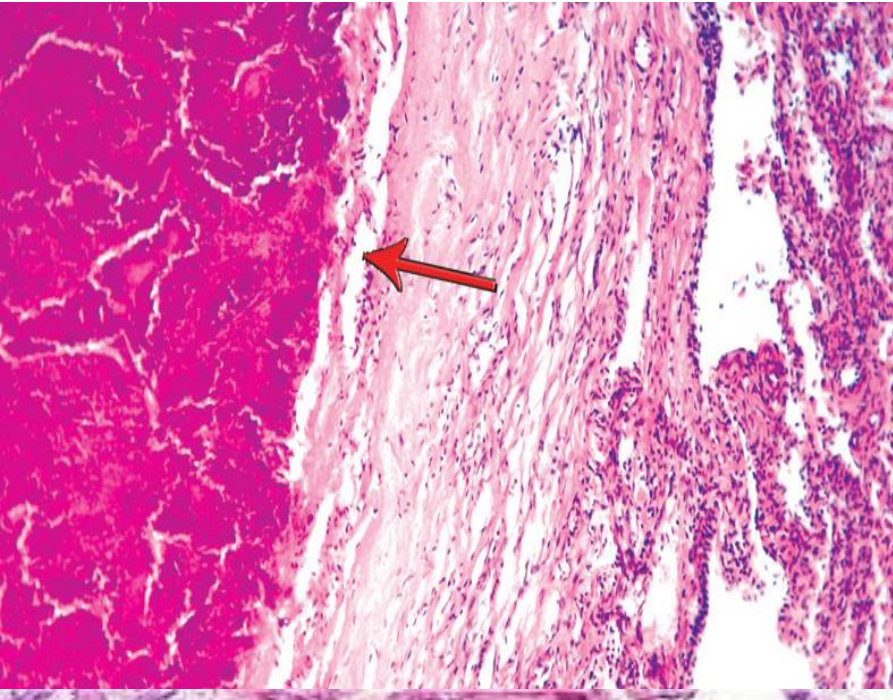


**Lipomatoza inimii în obezitate.**

# Hemosiderina.

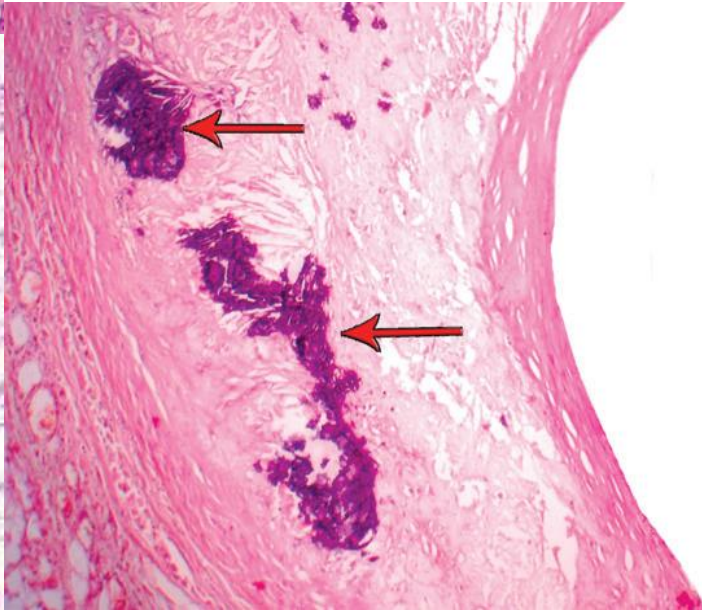
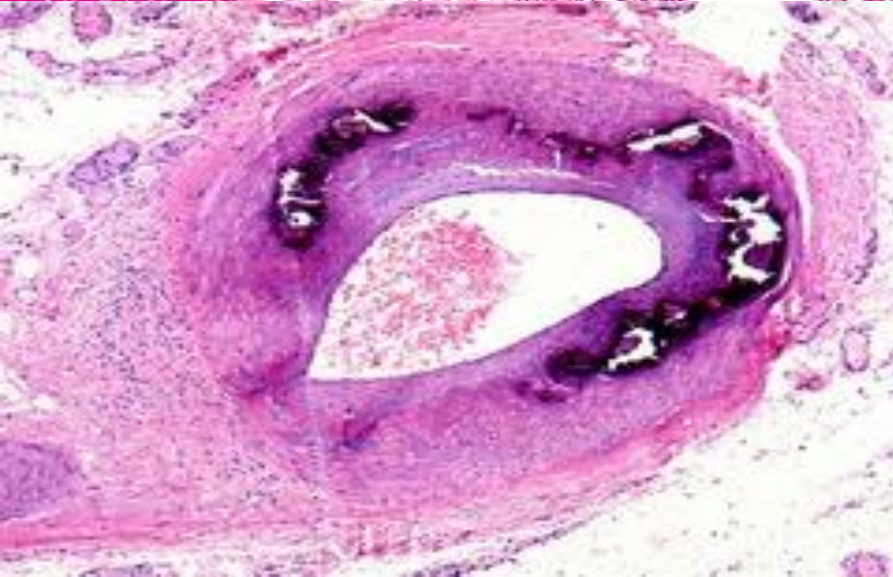


# Calcinosa distrofică

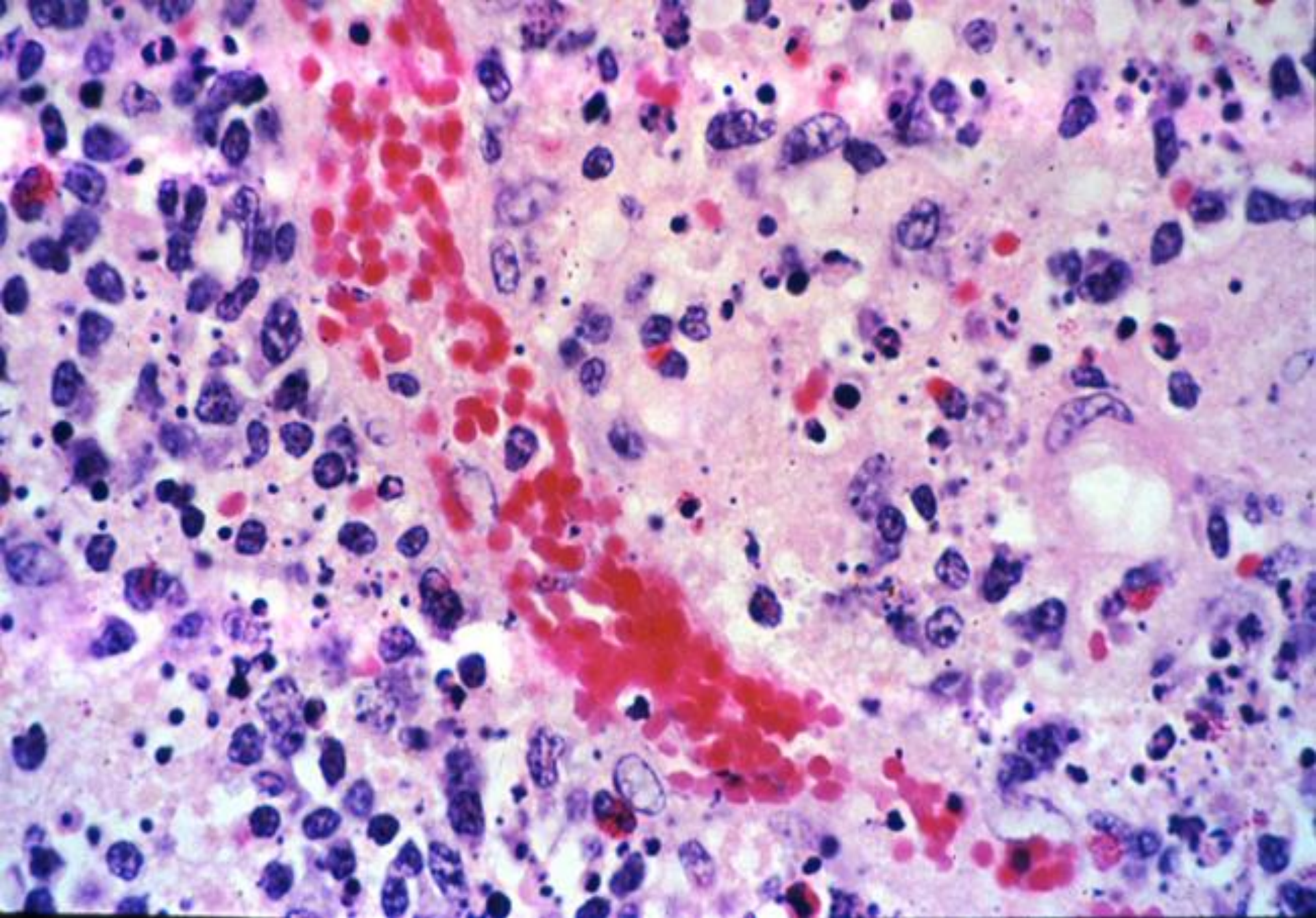


**Țesut pulmonar.**

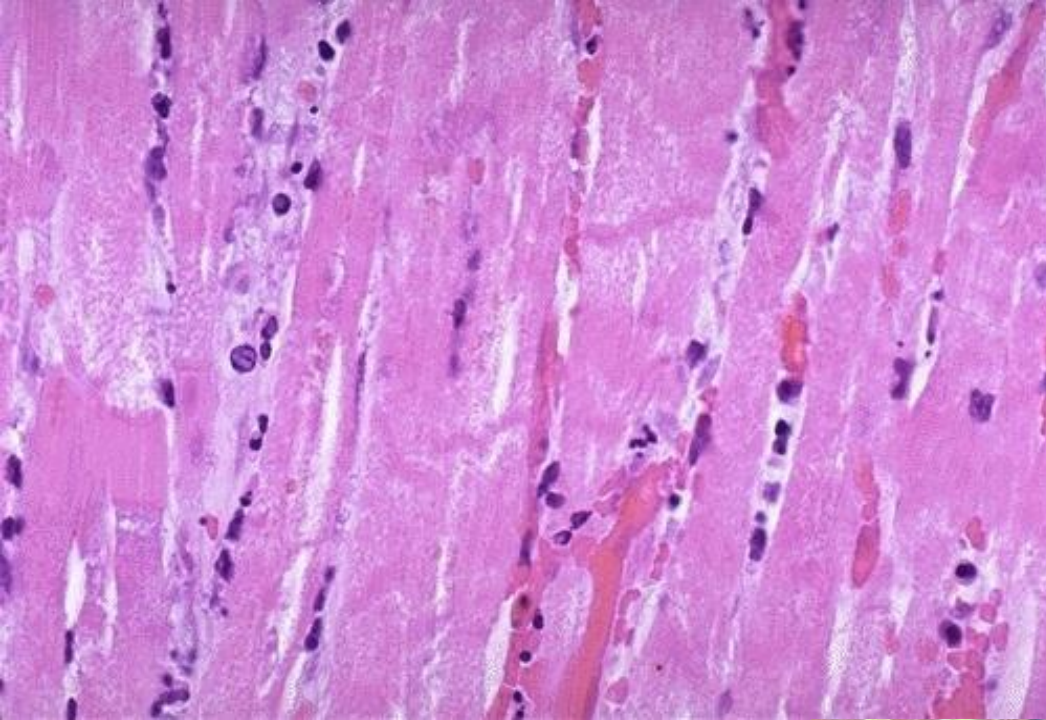
**Artera coronară în  
ateroscleroză.**





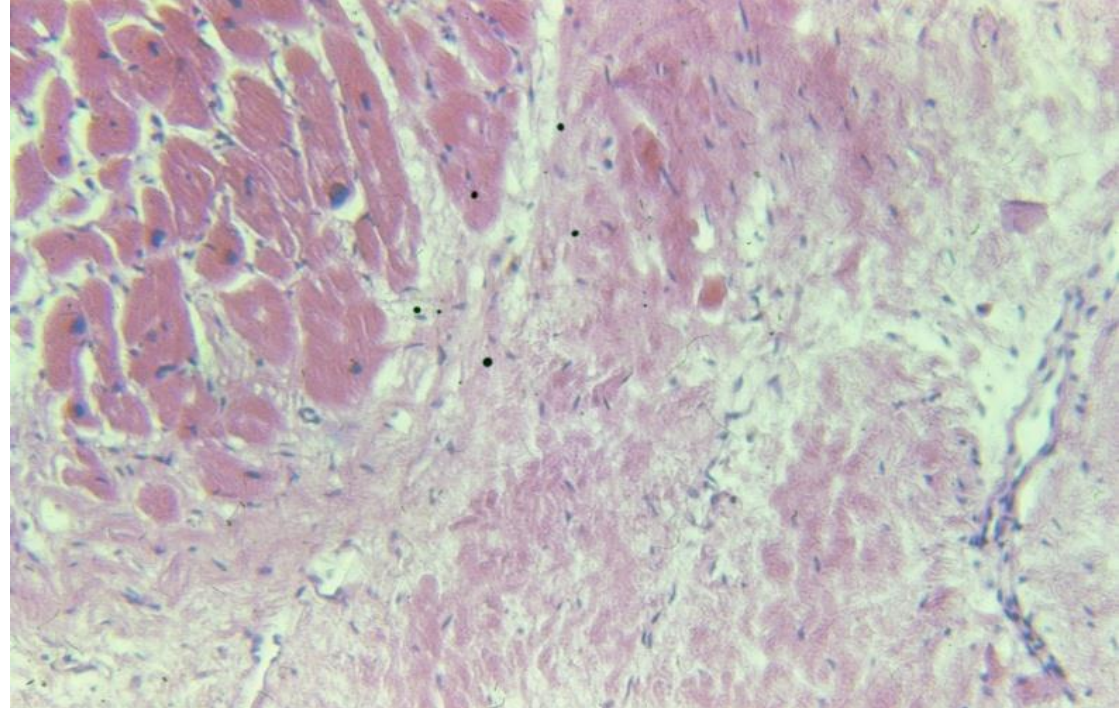


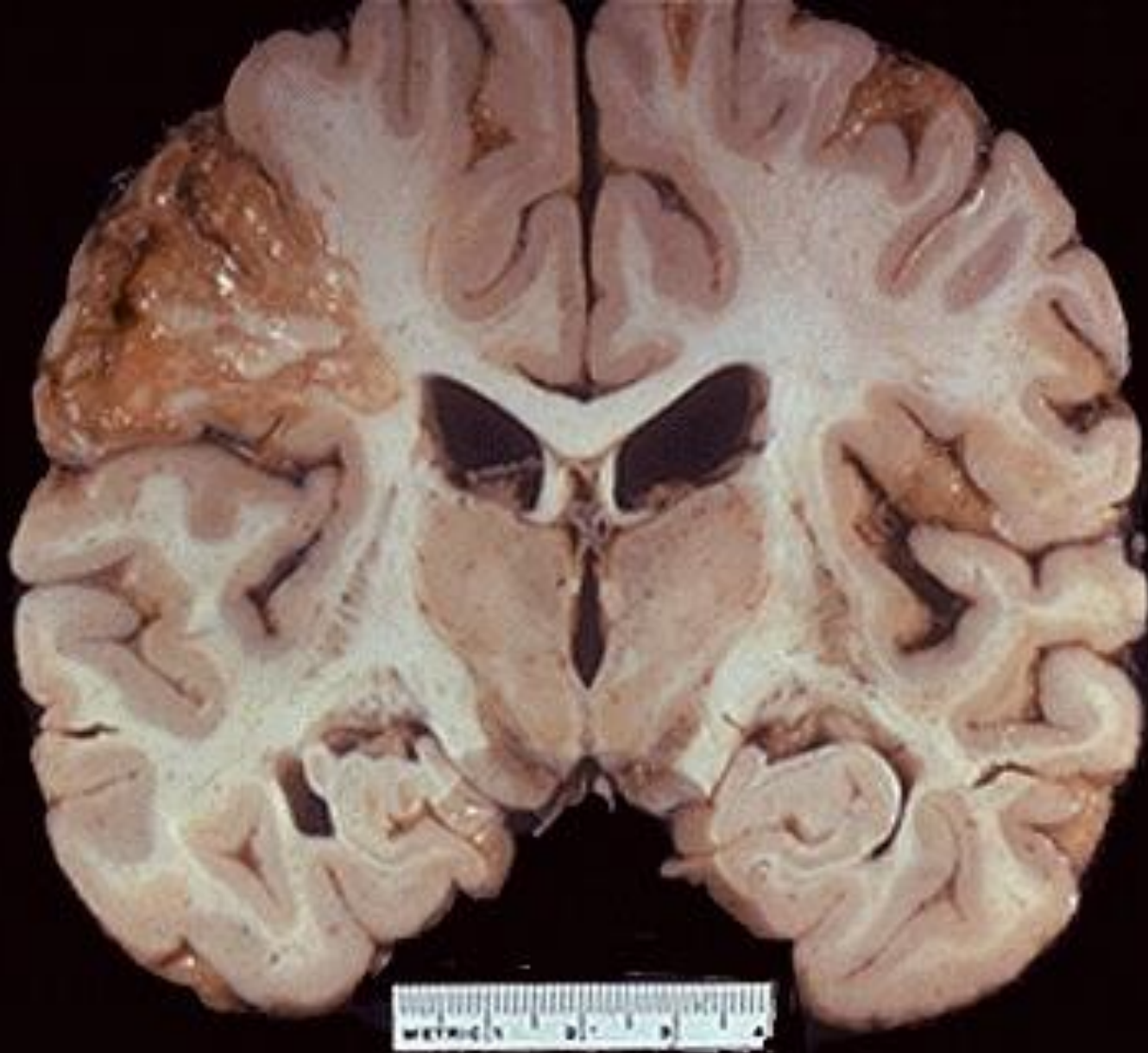
**Cariopicnoza și cariorexisul țesutului limfoid.**



**Sechelele a necrozei  
coagulative a miocardului.**

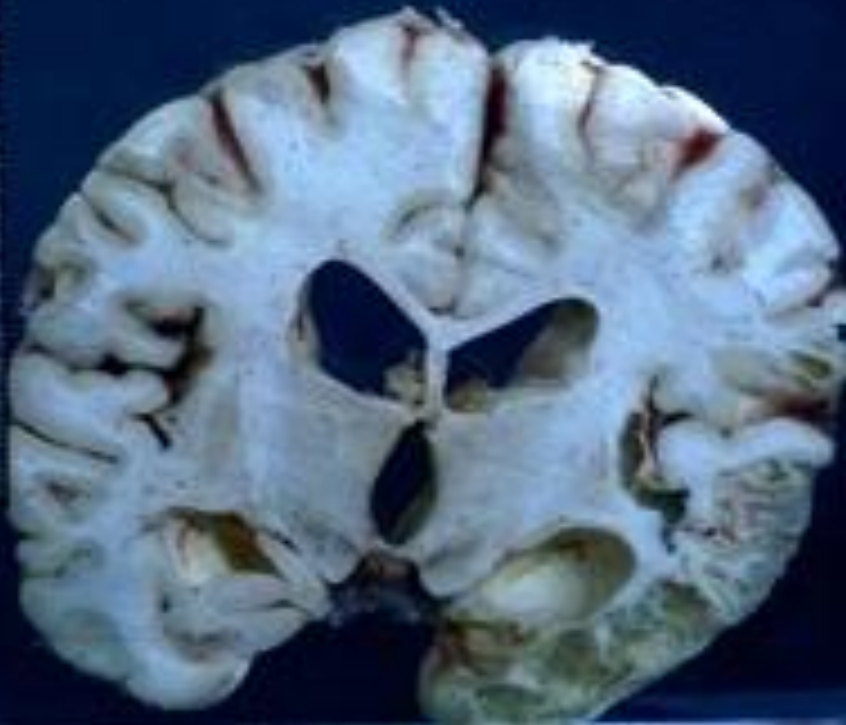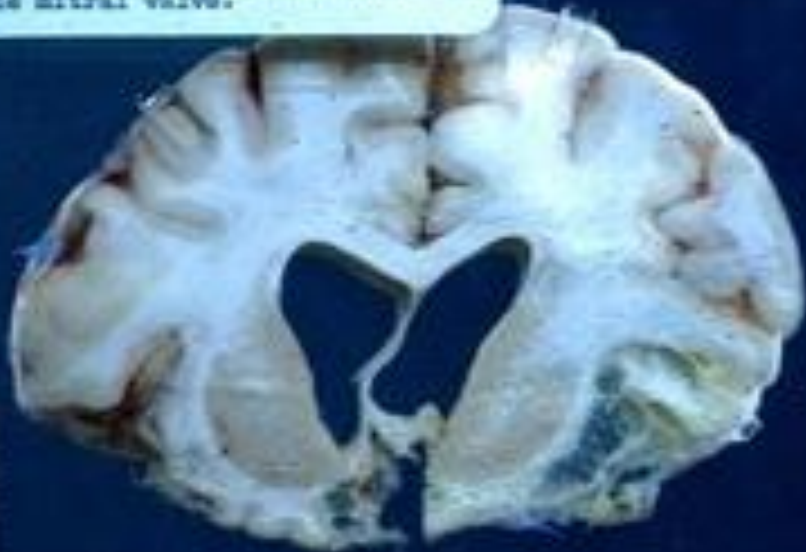**Necroza coagulativă a  
miocardului.**



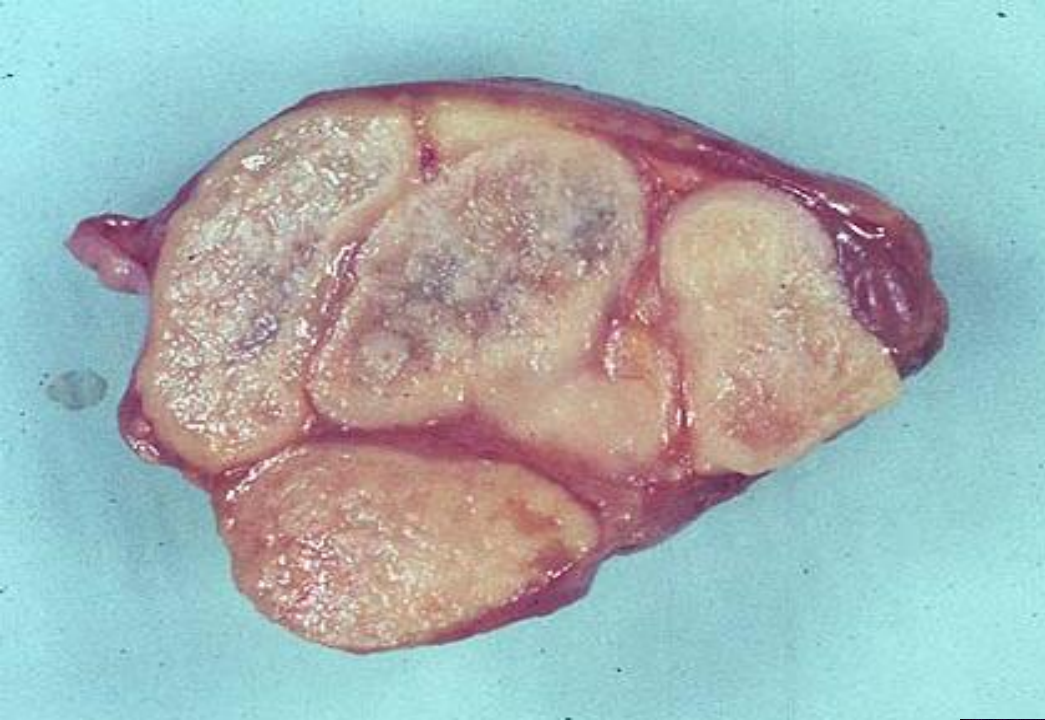


**Ramolismen ischemic cerebral.**

Multiple, old, cerebral infarcts  
in a 34 year old patient with  
healed bacterial endocarditis of  
the mitral valve.

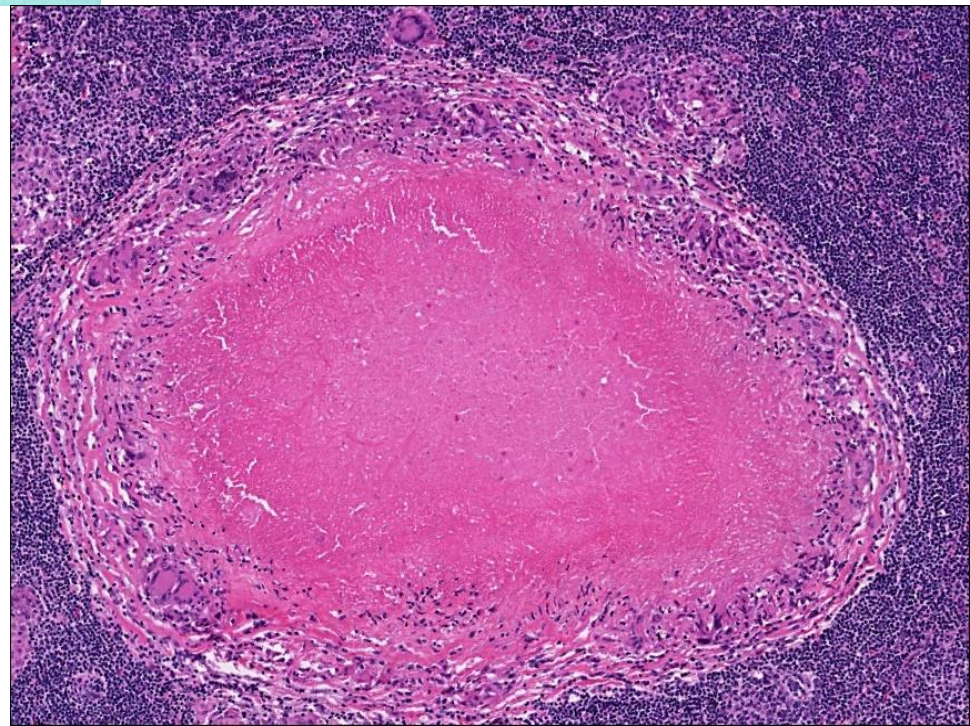


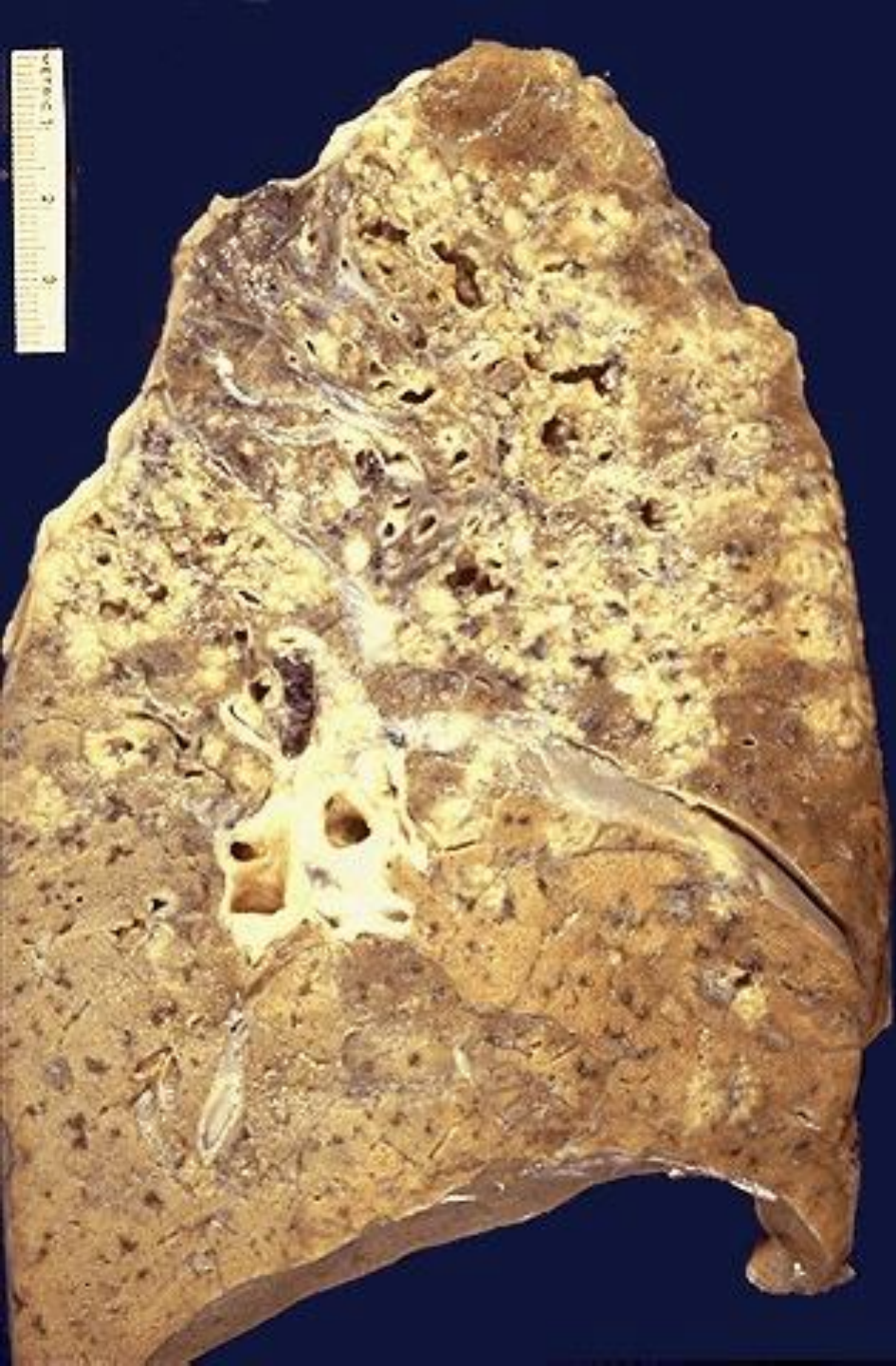**Sechelele infarctului cerebral.**



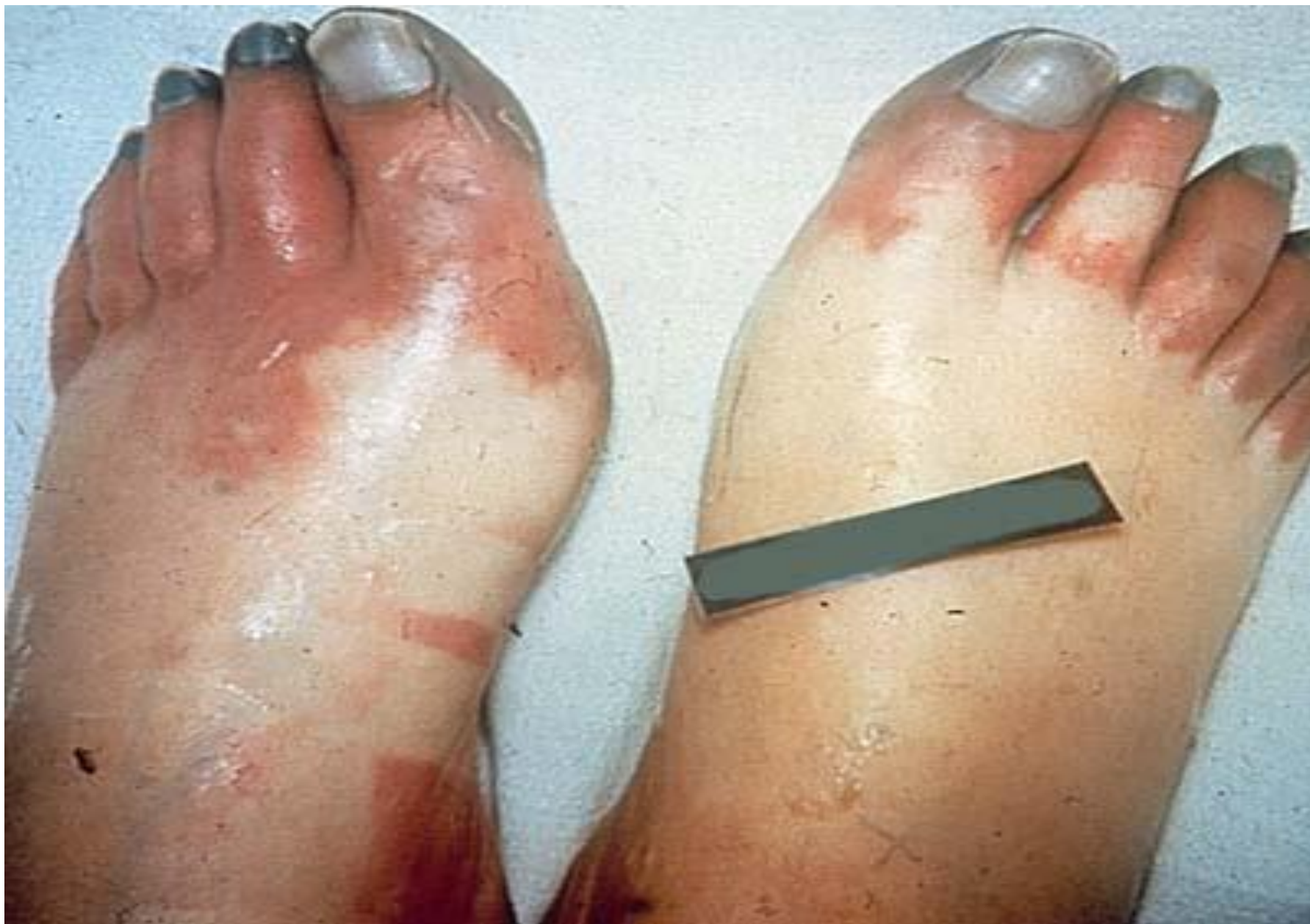**Necroza cazeoasă a  
ganglionului limfatic în  
tuberculoză (*H-E*).**

**Necroza cazeoasă a  
ganglionului limfatic în  
tuberculoză.**

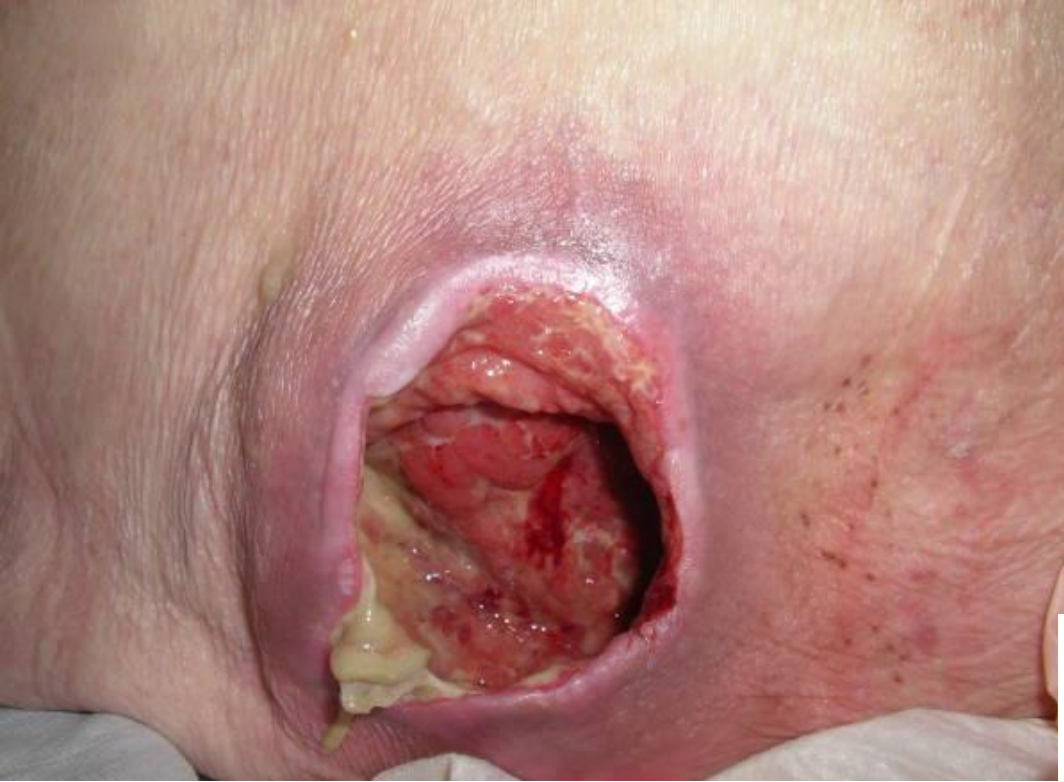



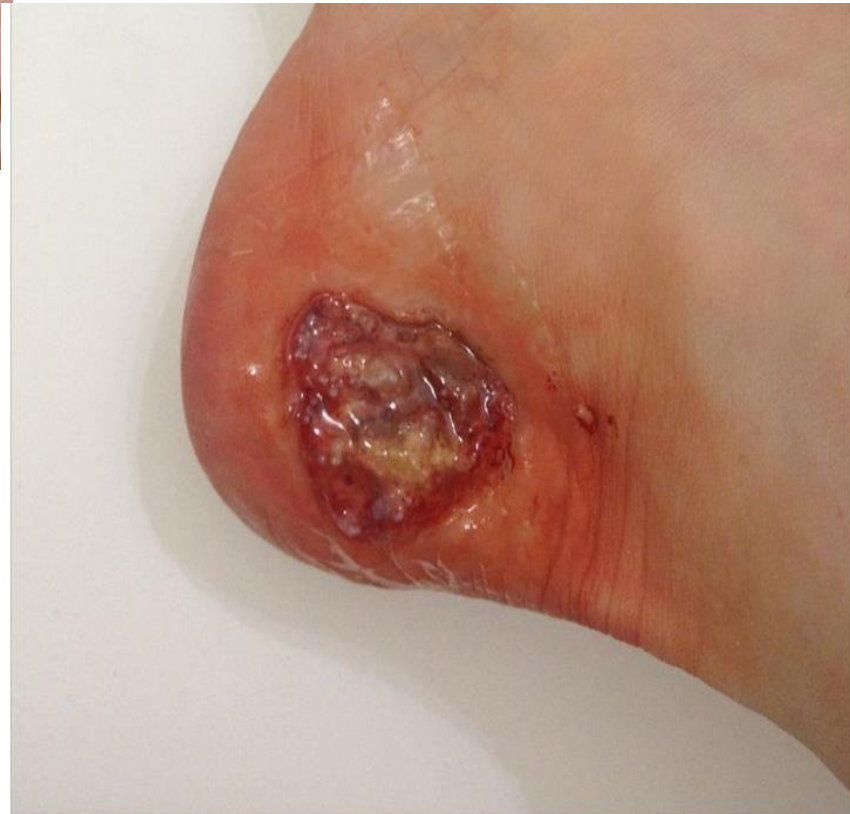**Necroza cazeoasă in plămîni.**



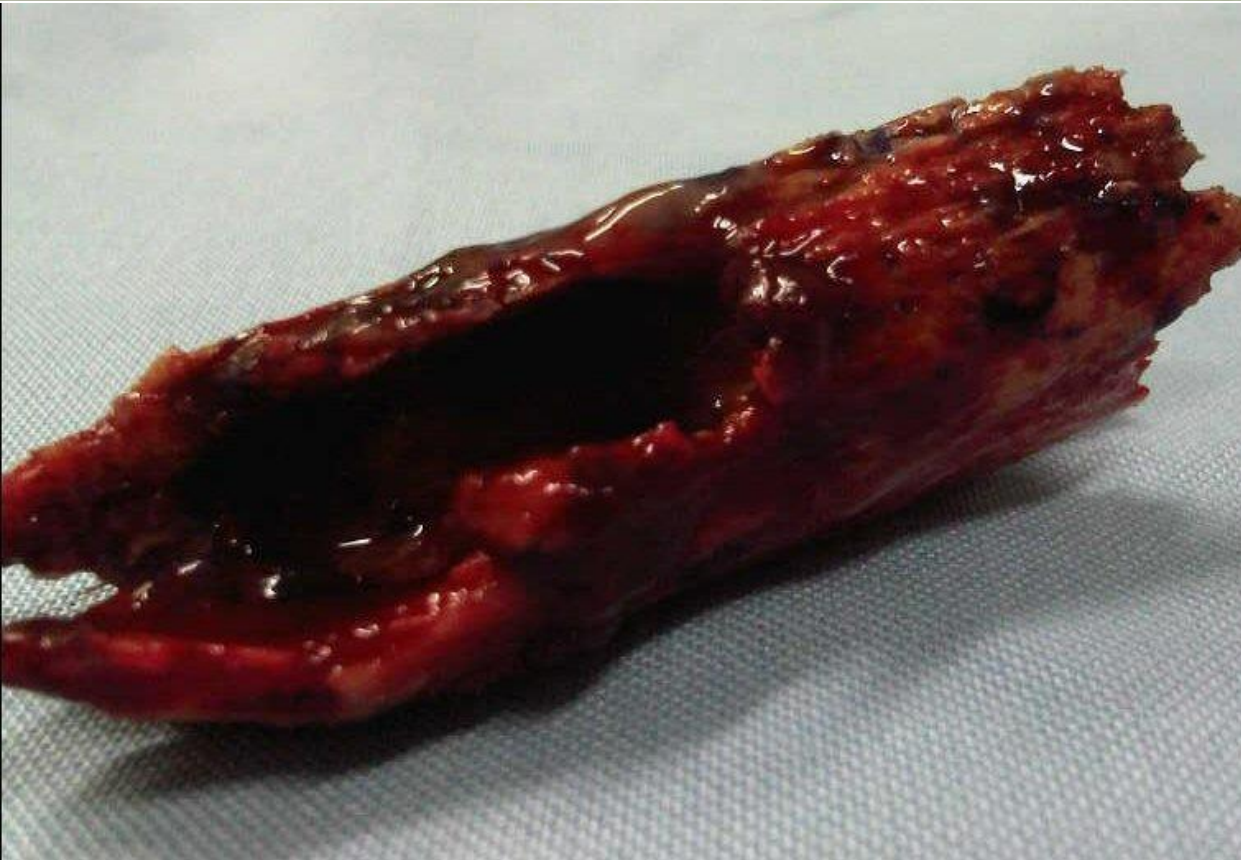**Gangrena umedă a piciorului.**



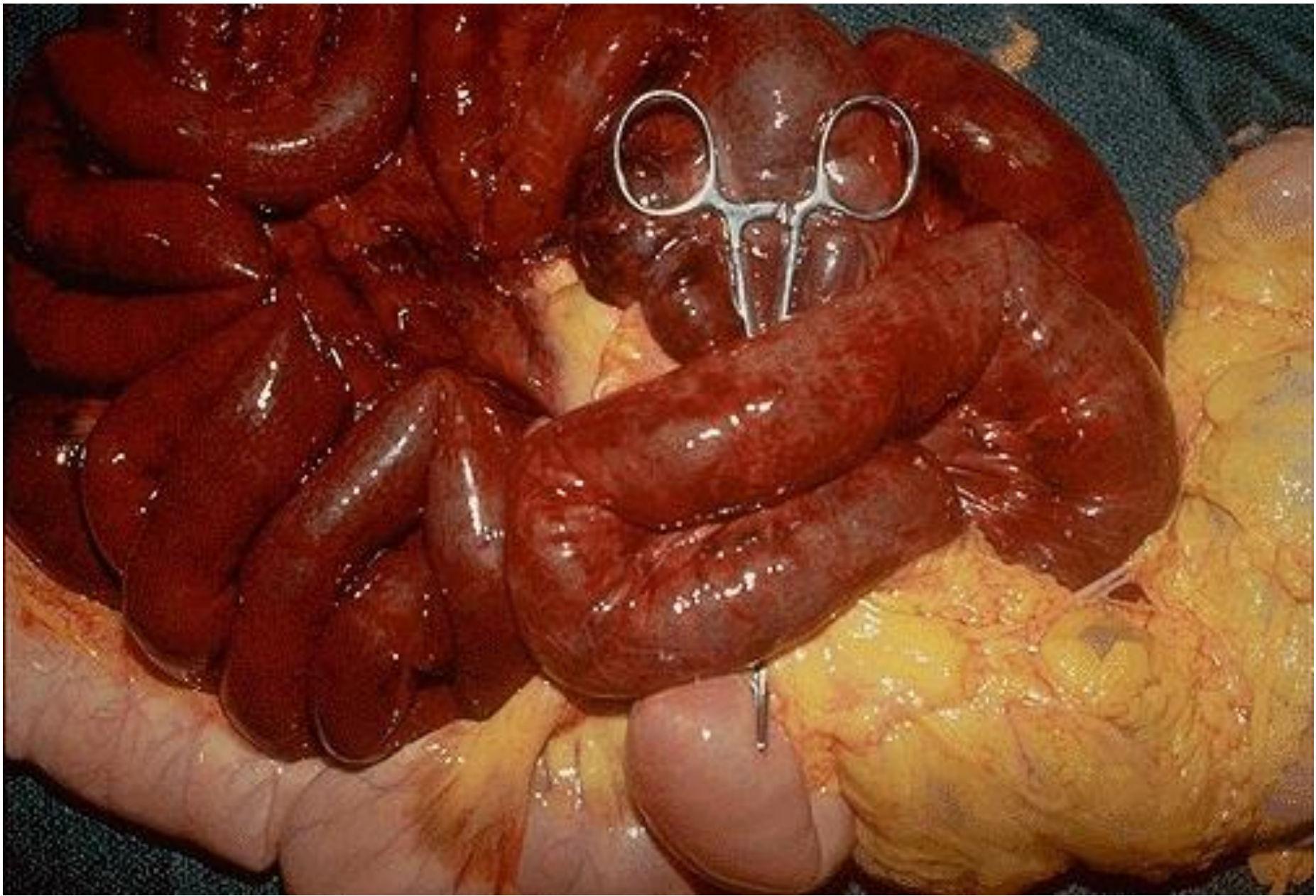
**Decubitus (escare).**







**Sechestrus**  
**OSOS.**



**Gangrena intestinului subțire.**

# **MORFOPATOLOGIA**

**studiază substratul morfologic al bolilor  
la diferite niveluri structurale –**

- 1) molecular,**
- 2) intracelular (ultrastructural),**
- 3) celular,**
- 4) tisular,**
- 5) organ,**
- 6) sistem de organe,**
- 7) macroorganism.**

**MORFOPATOLOGIA GENERALĂ –  
studiază procesele patologice fundamentale  
(generale) care se întâlnesc în țesuturile și  
organele bolnave și formează substratul  
morfolologic al bolilor:**

- 1) Leziunile celulare/extracelulare;**
- 2) Tulburările circulației sanguine și limfatice;**
- 3) Inflamația;**
- 4) Procesele adaptativ-compensatorii;**
- 5) Procesele imunopatologice;**
- 6) Tumorile.**

**MORFOPATOLOGIA SPECIALĂ –  
studiază morfologia bolilor propriu-zise  
pe sisteme și aparate.**

## **LEZIUNEA SAU ALTERAȚIA –**

**modificările structurii celulelor, substanței intercelulare, țesuturilor și organelor, care survin în urma unor acțiuni nocive și se manifestă prin dereglarea activității lor funcționale.**

**Leziunile pot fi cauzate de stimuli fiziologici excesivi sau de factori patologici.**

**Agenții nocivi pot fi de origine exogenă sau endogenă.**

# Cauzele leziunilor:

- 1) **Hipoxia (anoxia)** (*tulburări ale sistemelor cardiovascular și respirator, anemii, intoxicații cu monoxid de carbon etc.*)
- 2) **Agenți fizici** (*traumatisme mecanice, termice, radiații, inclusiv ultravioletă*).
- 3) **Agenți chimici** (*toxine exo- sau endogene, droguri, medicamente*).
- 4) **Agenți infecțioși** (*virusuri, bacterii, fungi, paraziți*).
- 5) **Reacții imune** (autoimune).
- 6) **Dereglări ale sistemului neuroendocrin.**
- 7) **Tulburări genetice** (*defecte genice sau cromozomiale*).
- 8) **Tulburări de nutriție** (*insuficiența sau excesul unor substanțe în alimentație*).

# Răspunsul celulelor la acțiuni nocive:

- *procese adaptative;*
- *leziuni reversibile sau distrofiile;*
- *leziuni ireversibile;*
- *moartea celulară (necroza sau apoptoza).*



**Distrofia** (= *leziunea celulară/extracelulară reversibilă*)

**este un proces patologic, cauzat de tulburări ale metabolismului celular (intercelular), care duc la modificări structurale.**

*Toate procesele patologice debutează la nivel molecular și orice răspuns celular la o acțiune agresivă se manifestă în primul rând prin tulburări ale metabolismului.*

*Aceste tulburări metabolice progresând conduc la modificări structurale ale celulei sau ale elementelor intercelulare.*

## Acumulările intra-și extracelulare

**În unele condiții celulele pot acumula cantități anormale din diferite substanțe, care pot fi inofensive sau pot produce leziuni variate. Substanța se poate acumula în citoplasmă, organite (lizozomi) sau în nucleu. Și poate fi sintetizată de celula respectivă sau poate fi produsă în altă parte.**

# **Modalitățile principale prin care se produc acumulările anormale:**

- 1. Eliminarea necorespunzătoare a unei substanțe normale din cauza defectelor în mecanismele de asamblare și transport (ex. steatoza hepatică).**
- 2. Acumularea unei substanțe endogene anormale ca rezultat al defectelor genetice sau dobândite.**
- 3. Incapacitatea de a degrada un metabolit din cauza unui defect enzimatic eridetar.**
- 4. Depozitarea și acumularea unei substanțe exogene anormale în situația în care celula nu deține mecanismul enzimatic pentru degradarea substanței și nici capacitatea de a o transporta în alte locuri (ex. carbon, siliciu)**

# **Clasificarea distrofiilor:**

## **I – după localizare:**

- a) celulare (parenchimotoase);**
- b) extracelulare (mezenchimale, stromovascular);**
- c) mixte (intra- și extracelulare);**

## **II – după tipul de metabolism:**

- a) proteice (disproteinozele);**
- b) lipidice (dislipidozele);**
- c) glucidice;**
- d) minerale.**

### **III – după extindere\_**

- a) generalizate (sistemice);**
- b) locale;**

### **IV – după mecanismul de dezvoltare și factorul genetic:**

- a) dobândite (achiziționate);**
- b) ereditare (congenitale).**

# **DISPROTEINOZELE PARENCHIMATOASE**

# Clasificarea:

## Proteice:

- a) hialină intracelulară;
- b) hidropică (vacuolară);
- c) keratinică (cornoasă);

## Lipidice: a) steatoza

- b) lipidoze sistemice ereditare

## Glucidice: a) distrofia glicogencică

- b) glicogenozele ereditare
- c) distrofia mucinoasă celulară



## **Distrofia hialină celulară (*hialinoza intracelulară*) –**

**se caracterizează prin apariția în celule a unor picături mari omogene, eozinofile, de origine proteică, care treptat ocupă toată citoplasma.**

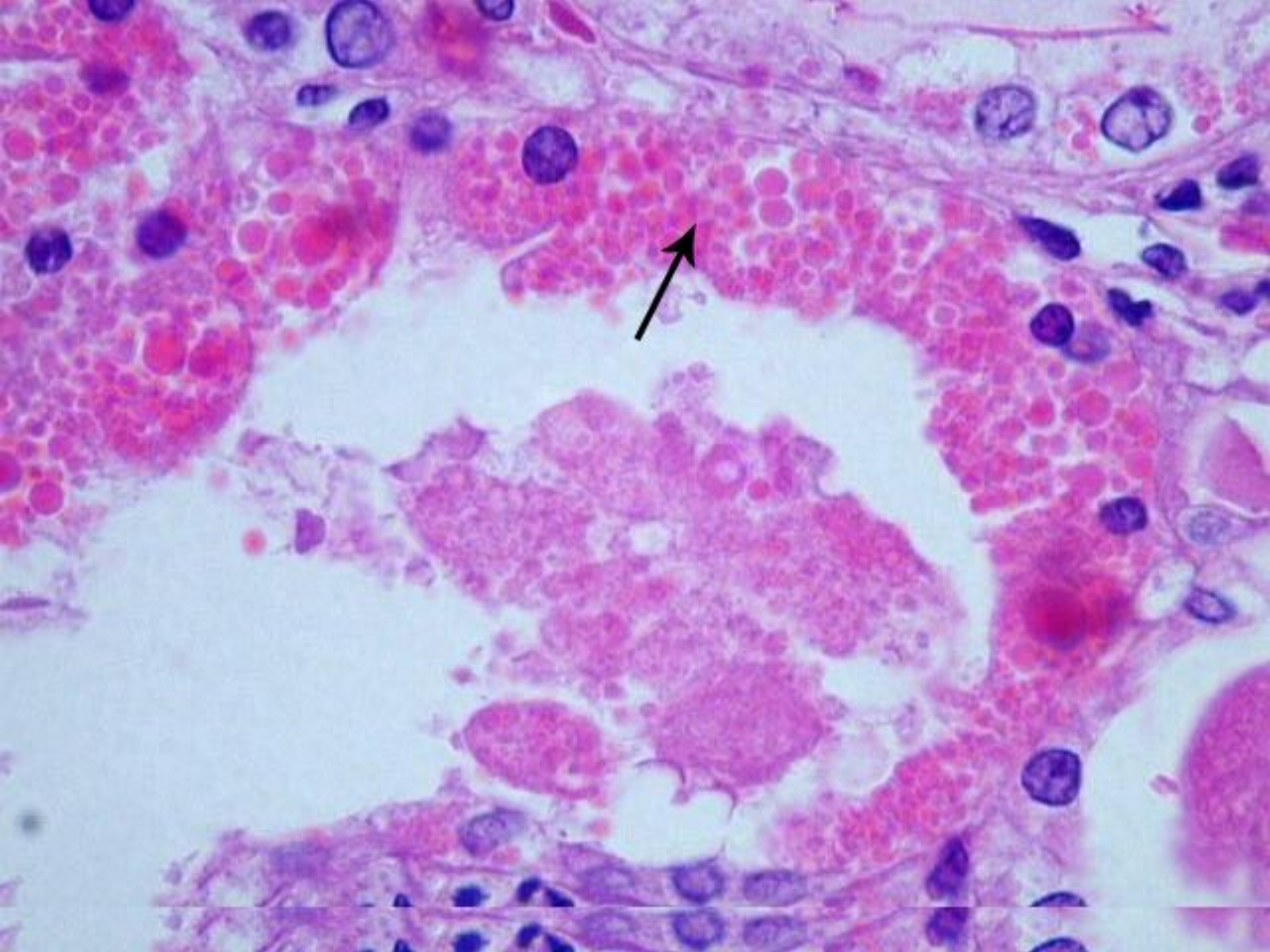
**Macroscopic organele afectate nu prezintă semne caracteristice.**

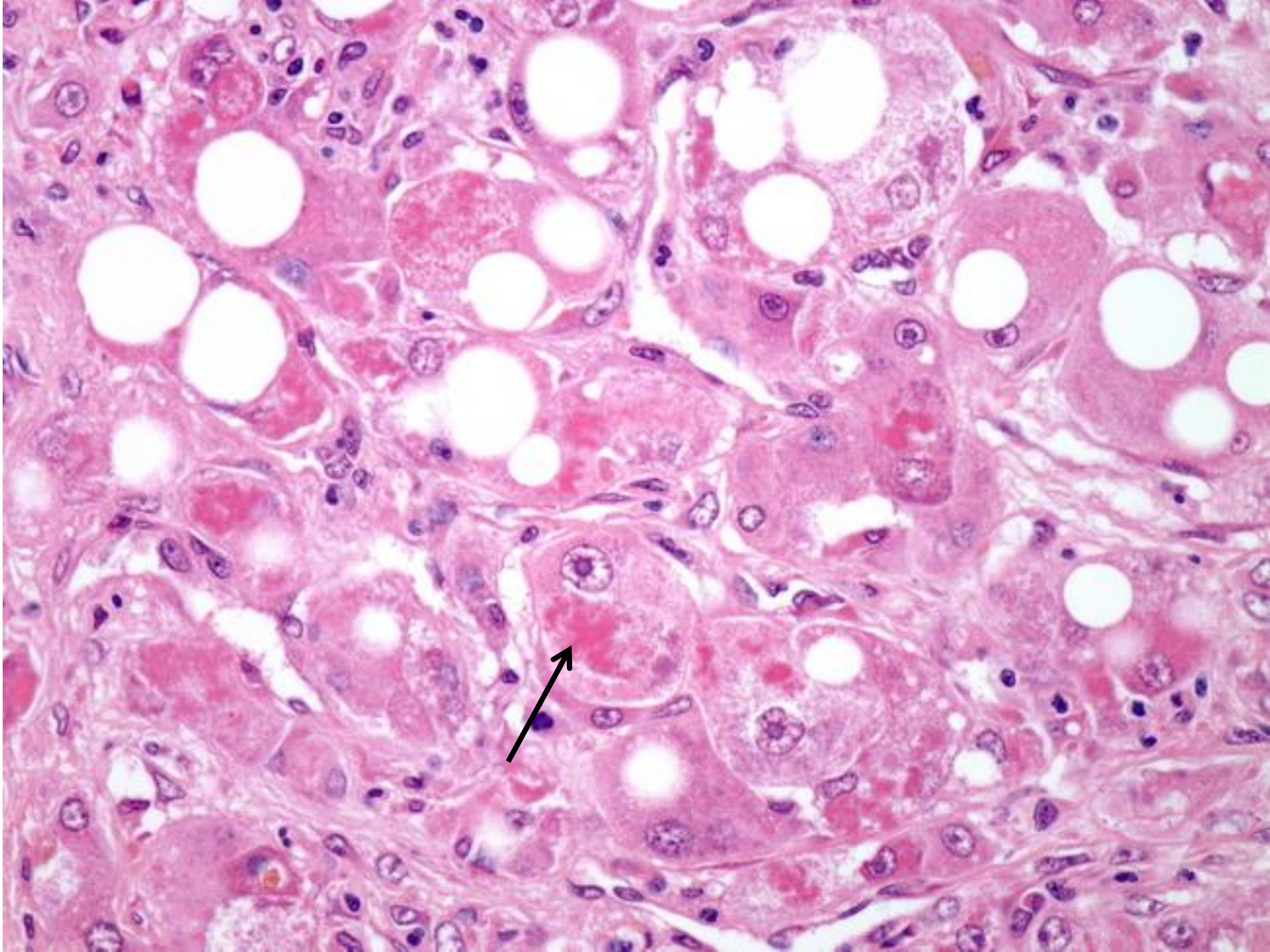
**La microscopia electronică se constată distrucția organitelor citoplasmaticе, omogenizarea și transformarea lor în formațiuni proteice hialiniforme.**

**Se întâlnește în glomerulonefrite, amiloidoza renală, nefroze, glomeruloscleroza diabetică, hepatita și ciroza alcoolică (corpusele Mallory), infecții virale.**

**Consecințe: este un proces care se poate solda cu necroza coagulativă focală sau totală a celulei.**

**Rolul funcțional – dereglarea severă a funcției organelor afectate.**





**Distrofia hidropică (vacuolară) - se manifestă prin apariția în citoplasma celulelor a unor vacuole umplute cu lichid citoplasmatic.**

**Macroscopic organele afectate sunt puțin modificate.**

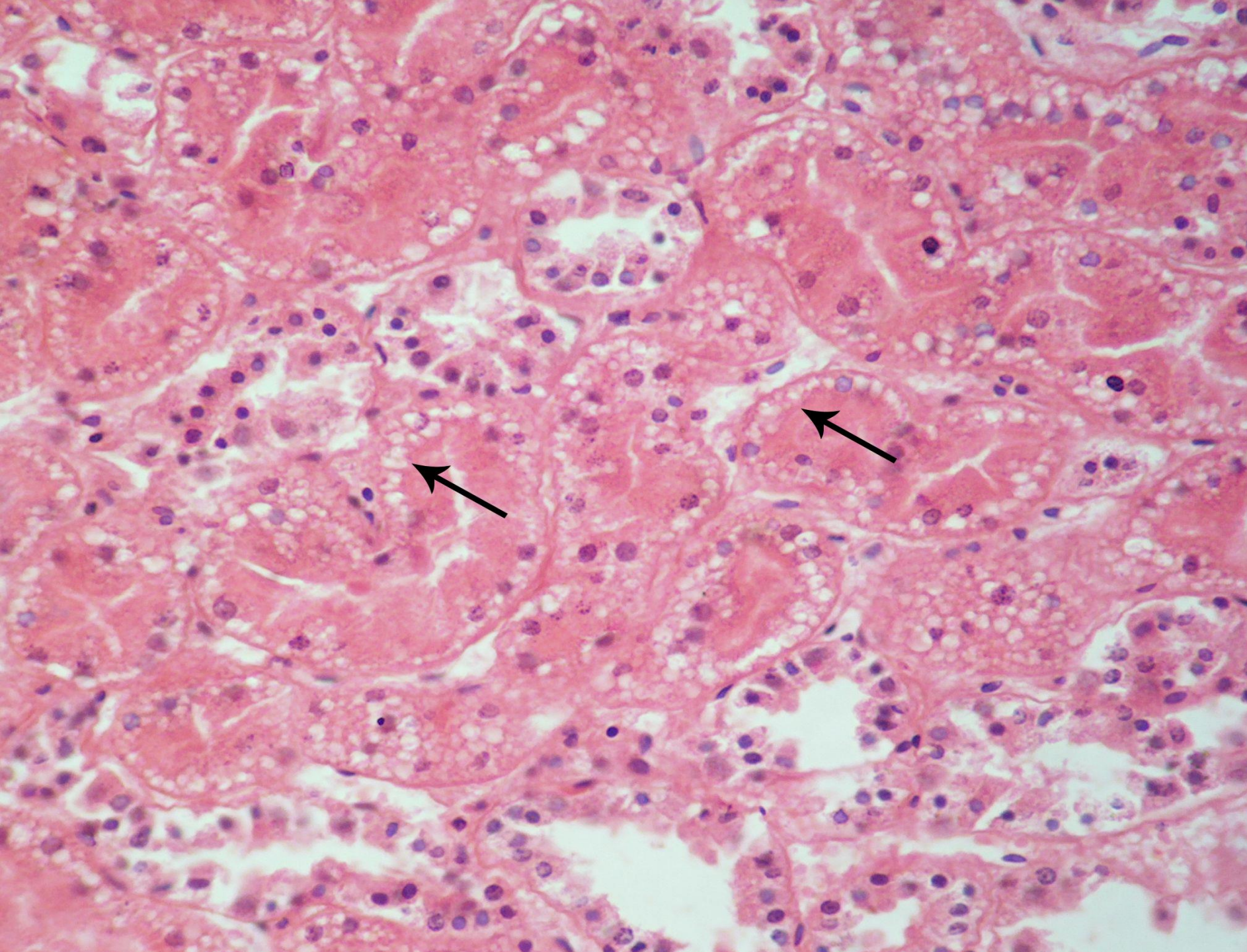
**Microscopic vacuolele sunt optic goale, de formă rotundă sau ovală. Lichidul se acumulează în cisternele reticulului endoplasmatic și în mitocondrii, treptat are loc distrugerea organelor și apariția unor vezicule umplute cu lichid citoplasmatic (*balonizarea celulei*).**

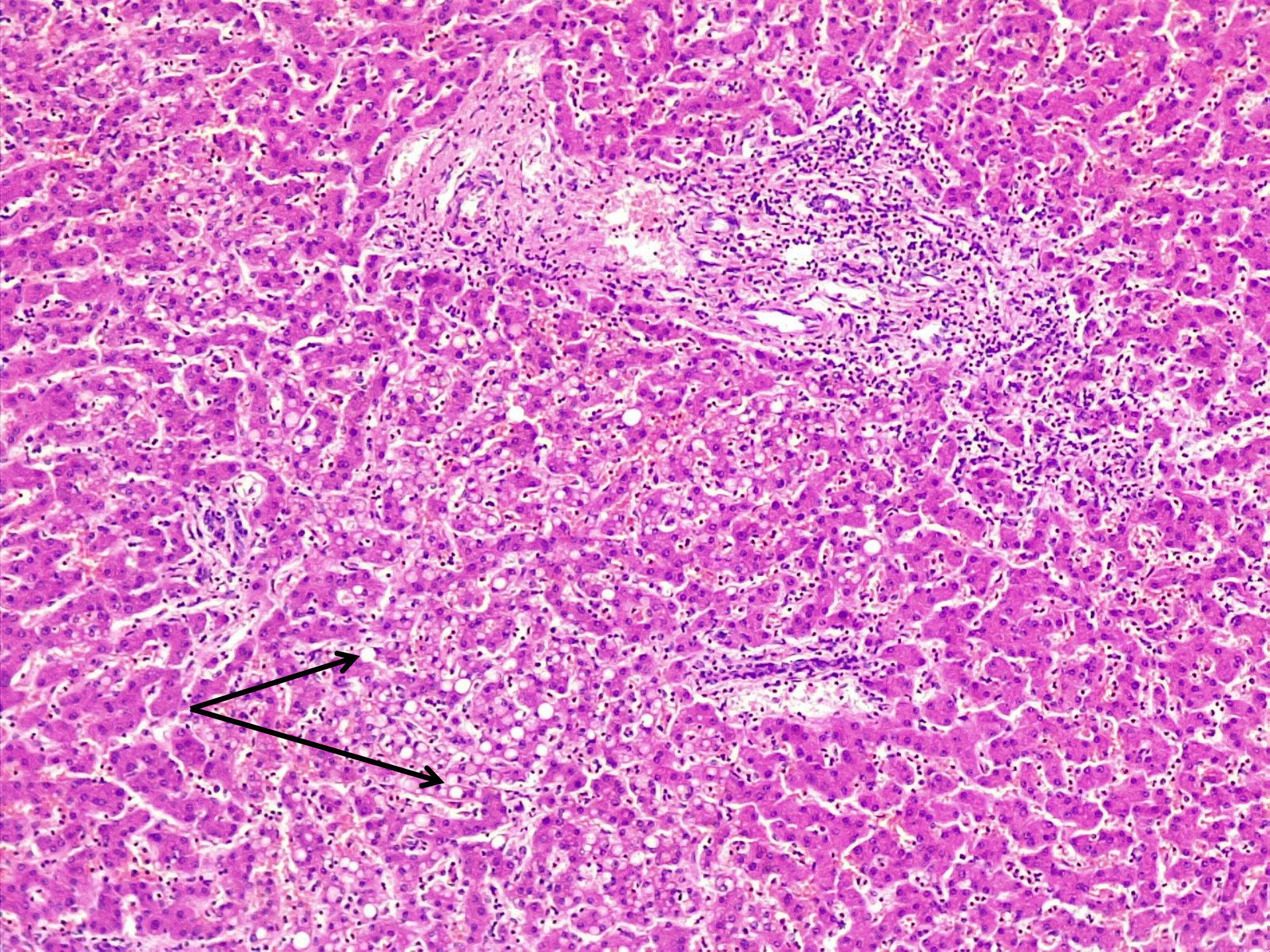
**Se întâlnește în organele parenchimotoase și în piele.**

**Cauzele - boli infecțioase (hepatita virală), intoxicații, avitaminoze, sindromul nefritic.**

**Importanța clinică – dereglarea funcției organelor afectate.**

**Consecințele – se poate solda cu necroza de colicvație focală sau totală a celulei.**







# **Distrofia keratinică (*cornoasă*) –**

**se observă în piele și mucoasele acoperite cu epitelii pavimentos și tranzițional.**

## **Variantele:**

**a) hiperkeratoza - formarea excesivă a keratinei în epiteliul cornificat al pielii;**

**Macroscopic pielea este îngroșată, uscată, are aspect de solzi de pește sau de bătăături.**

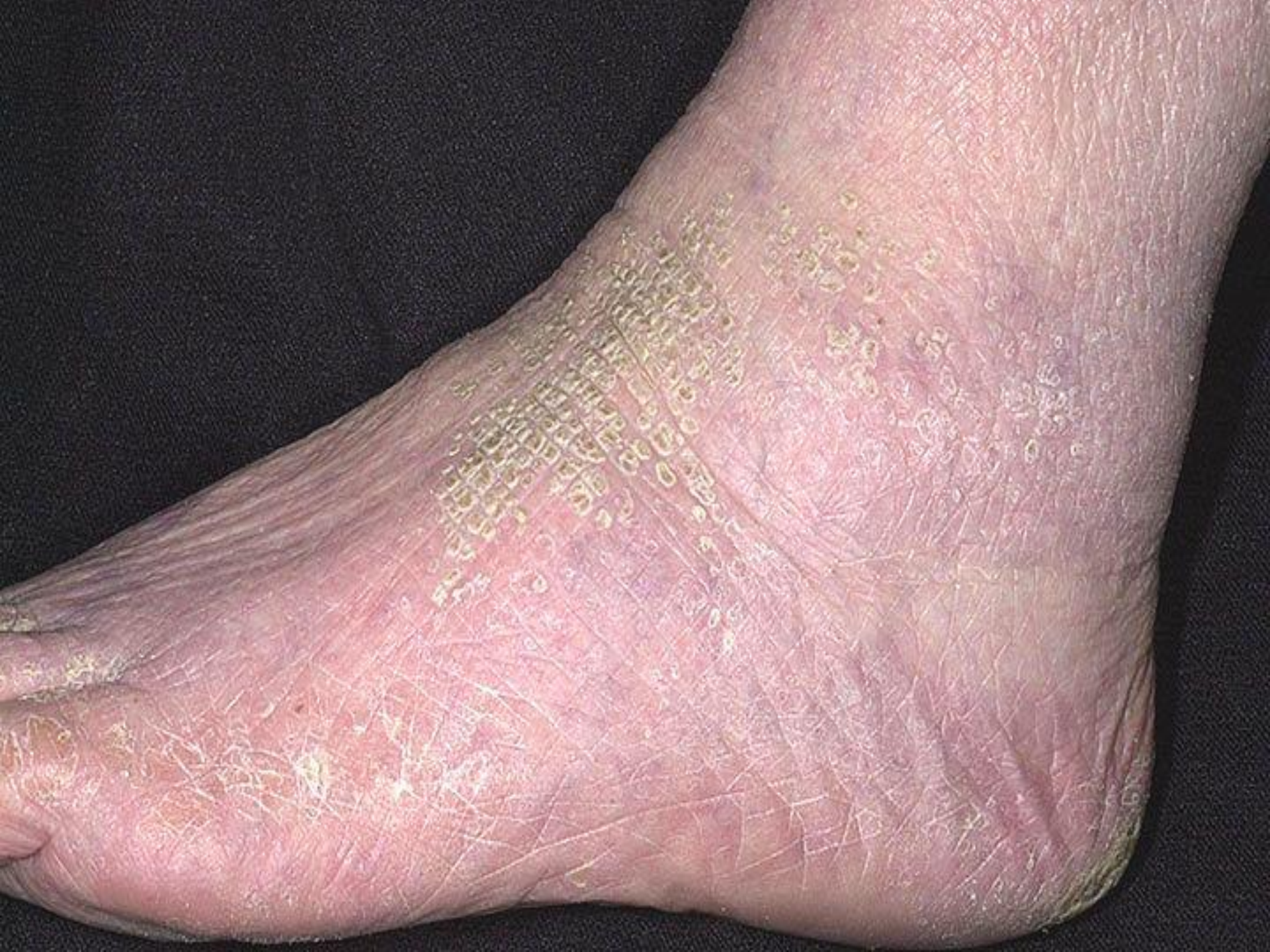**Cauzele - inflamația cronică, infecția virotică, avitaminoza A, iritații cronice, unele tulburări de dezvoltare ale pielii (ihtioza, *ichtys* – pește).**

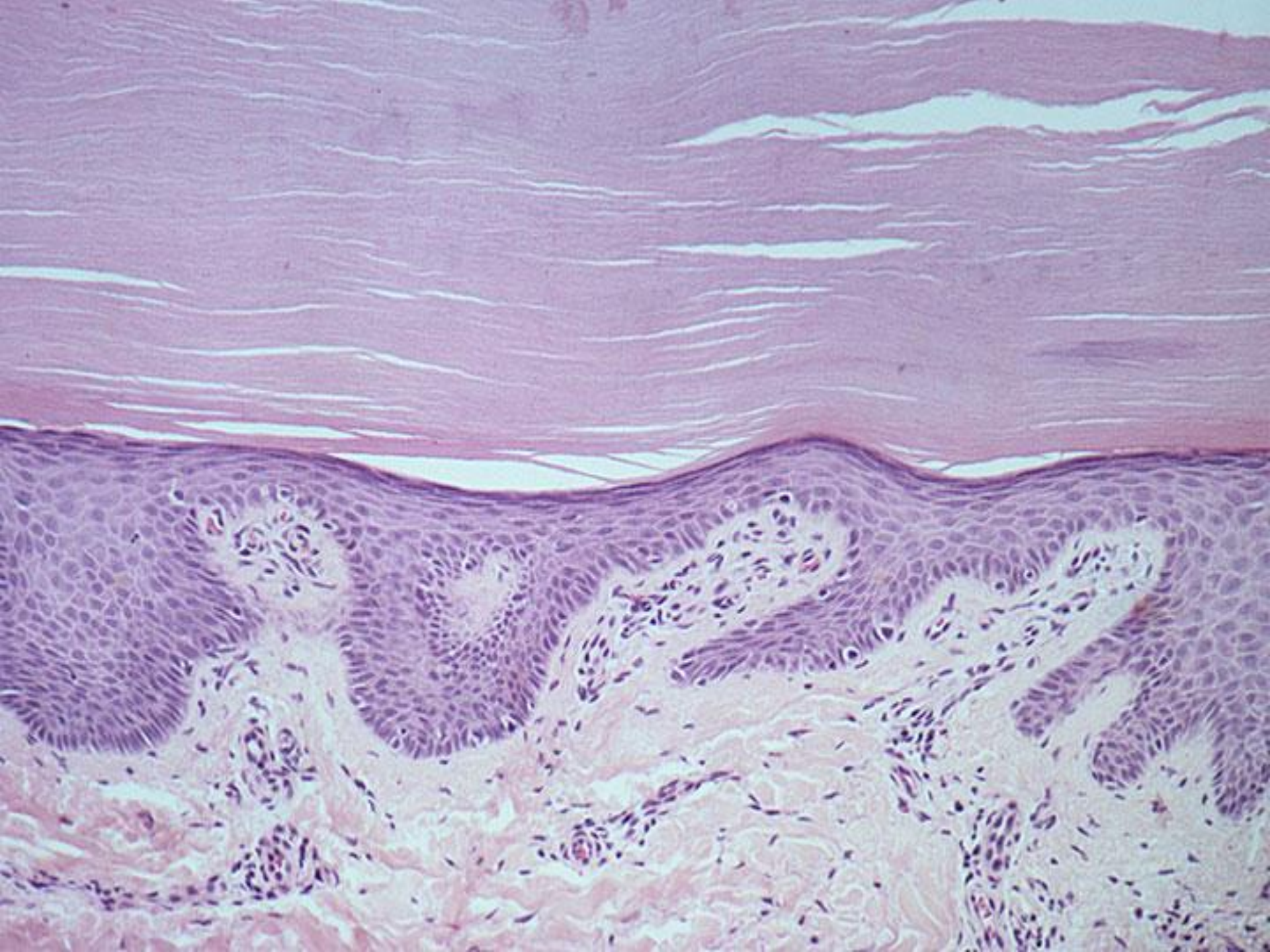
**b) leucoplazia - apariția keratinei în epiteliul mucoaselor, care în condiții normale este necornificat.**

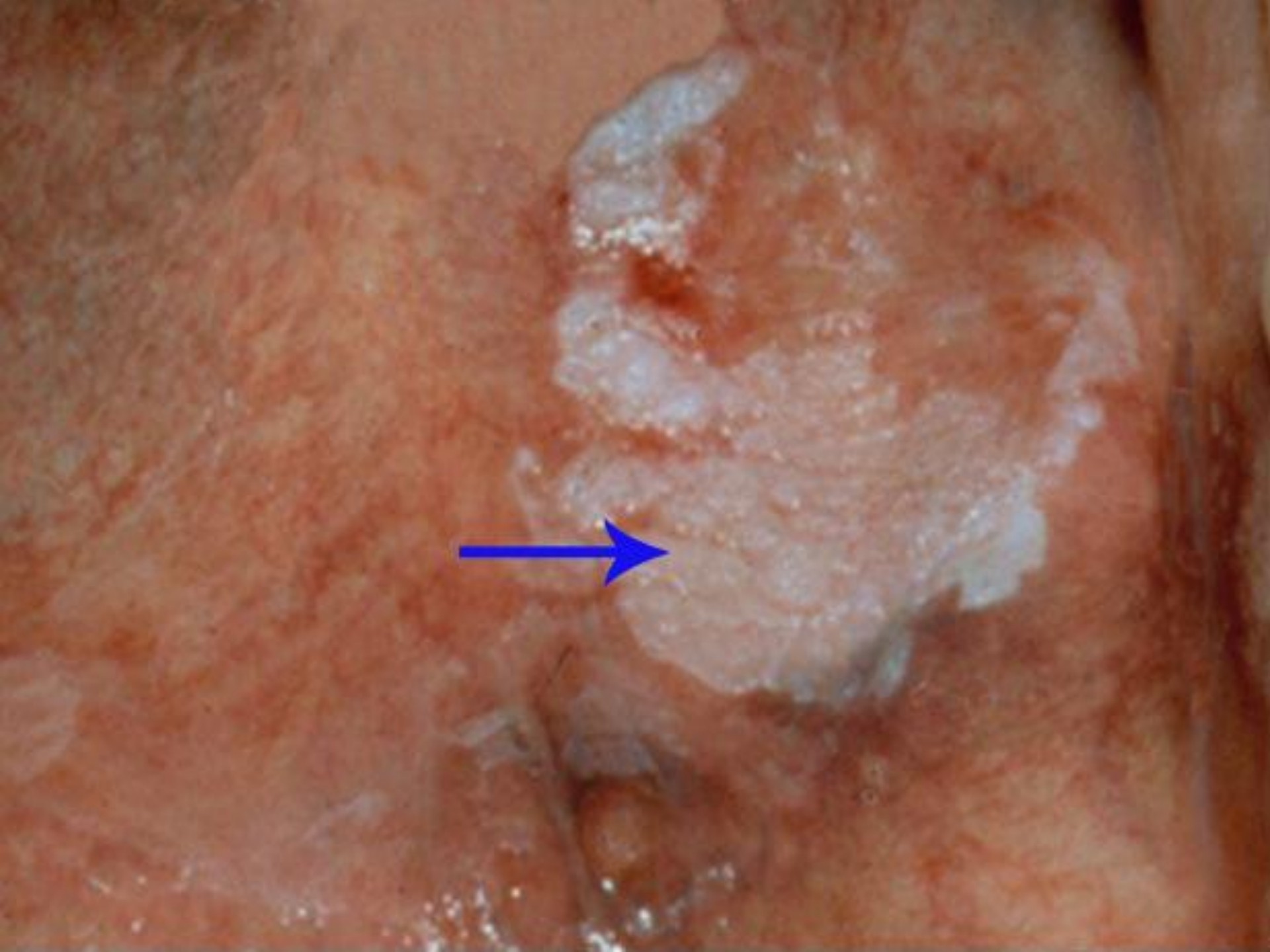**Se observă în mucoasa cavității bucale, limbii, buzelor, laringelui, vaginului, vezicii urinare.**

**Macroscopic prezintă niște plăci ușor proeminente, bine delimitate, de culoare albicioasă, cu suprafața netedă sau neregulată, care pot atinge câțiva cm în diametru.**

**Cauzele mai frecvente sunt inflamația cronică, iritațiile cronice (fumatul), traumatismele etc. Este considerată o leziune precanceroasă.**







# **DISLIPIDOZELE PARENCHIMATOASE**

**Se întâlnește mai frecvent dereglarea metabolismului lipidelor neutre sau steatoza organelor parenchimotoase.**

**Macroscopic organele afectate sunt mărite în volum și masă, au consistență flască și aspect galben (lutos).**

**Microscopic - apariția în citoplasma celulelor a unor picături de grăsimi neutre de diferite mărimi. Picăturile lipidice apar optic goale în piesele prelucrate la parafină, deoarece lipidele se dizolvă în alcool, cloroform etc. Pentru păstrarea lipidelor se folosesc secțiuni la microtomul de congelație.**

# Metode de colorație a lipidelor:

Sudan III sau Scharlach – lipidele se colorează în roșu;

Sudan IV sau acid osmic – lipidele se colorează în negru;

Albastrul de Nil – colorează acizii grași în albastru închis iar grăsimile neutre - în roșu.

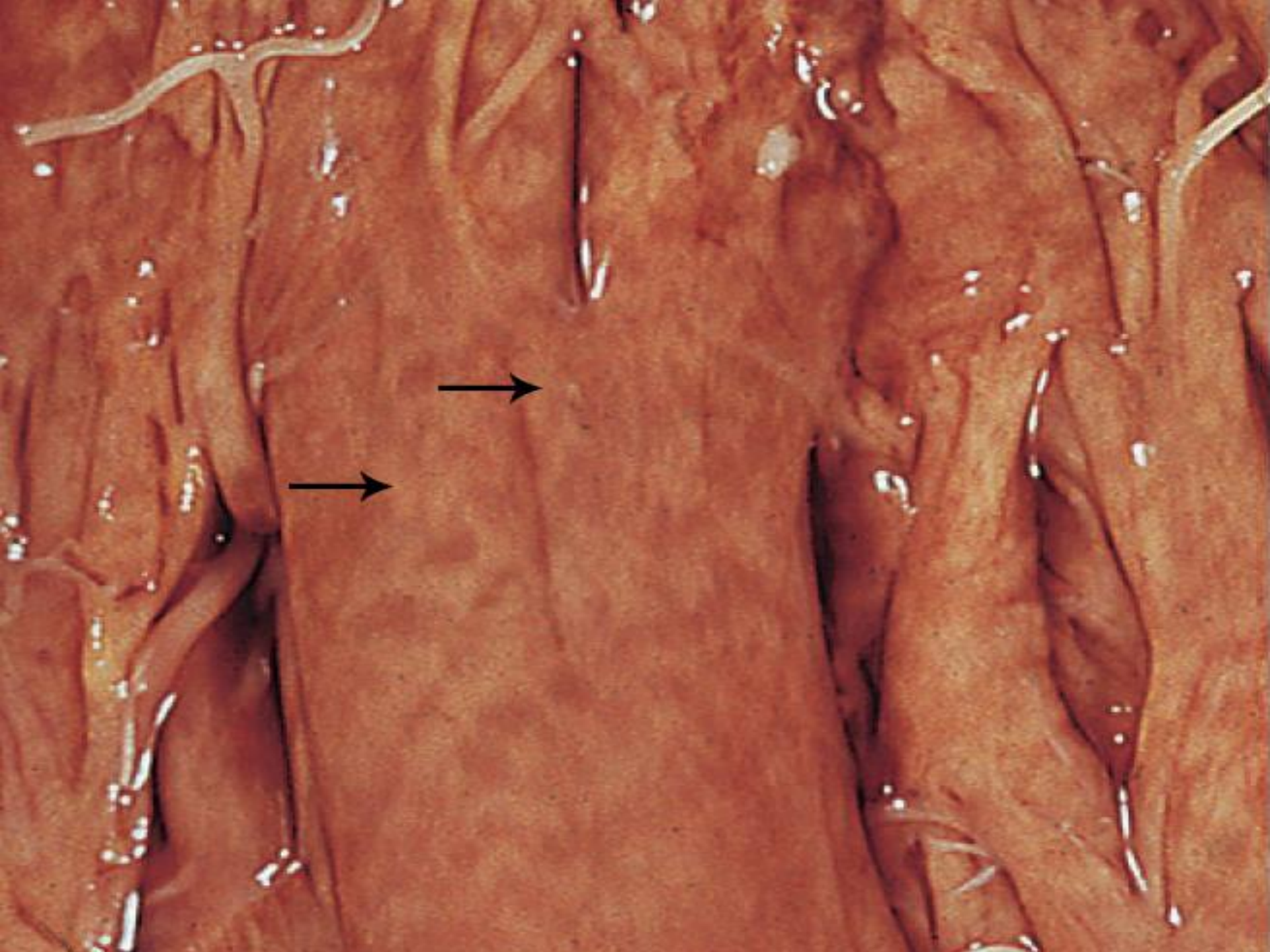


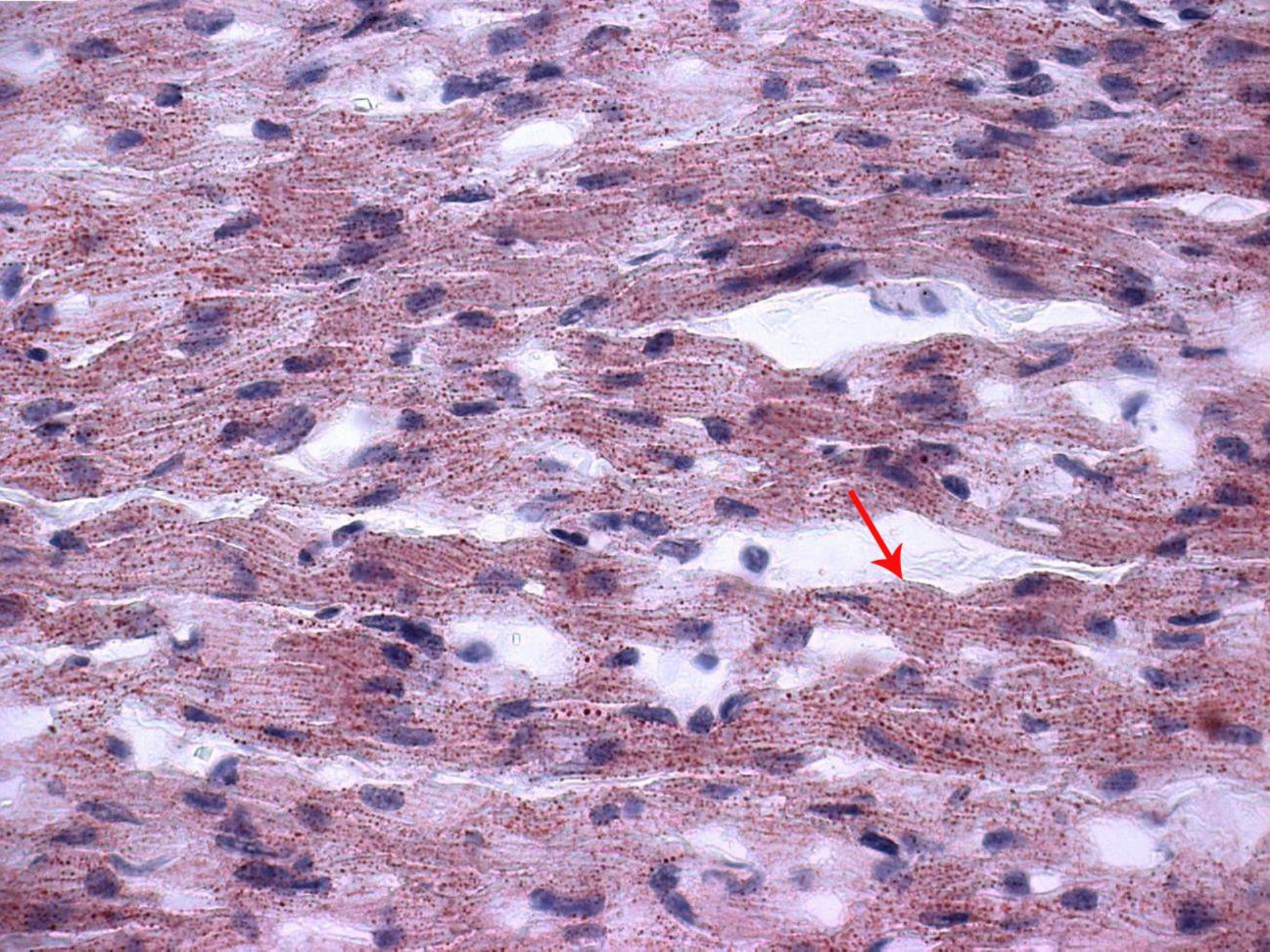
**Cordul - este mărit în dimensiuni, compartimentele lărgite, dilatate, miocardul are o consistență flască, pe secțiune este opac, palid gălbui.**

**Sub endocard, mai ales în regiunea mușchilor papilari, se observă alternanța unor striuri grăsoase gălbui cu zone de culoare obișnuită, inima capătă aspect asemănător cu pielea de tigru („*inimă tigrată*“) datorită caracterului focal, segmentar al steatozei.**

**Cauzele - valvulopatii reumatice sau congenitale, cardioscleroza, cardiomiopatii, anemii, boli infecțioase grave (difteria), intoxicații (cu etanol, fosfor) etc.**

***Steatoza miocardică este considerată ca substrat morfologic al decompensării funcționale a inimii.***





**Ficatul este mărit în volum și masă, capsula fibroasă destinsă, netedă, marginile rotunjite, consistența moale, păstoasă, pe secțiuni are o colorație gălbuie (aspect lutos), omogenă sau în pete.**

**Masa organului poate fi mărită până la 3-4 kg, fiind de 3-5 ori mai mare decât masa normală.**

**Microscopic se pot observa câteva stadii:**

**steatoză pulverulentă** – granule de lipide în hepatocite,

**steatoză microveziculară** – picături lipidice mici,

**steatoză macroveziculară** – picături lipidice mari.

**În formele grave picăturile lipidice se contopesc, formează o picătură mare, împing nucleul spre periferie și hepatocitul devine asemănător cu celula grasă (adipocitul).**



**În lobulul hepatic steatoza se observă mai frecvent în zonele periferice, mai rar – în jurul venei centrale, iar în leziunile grave devine difuză.**

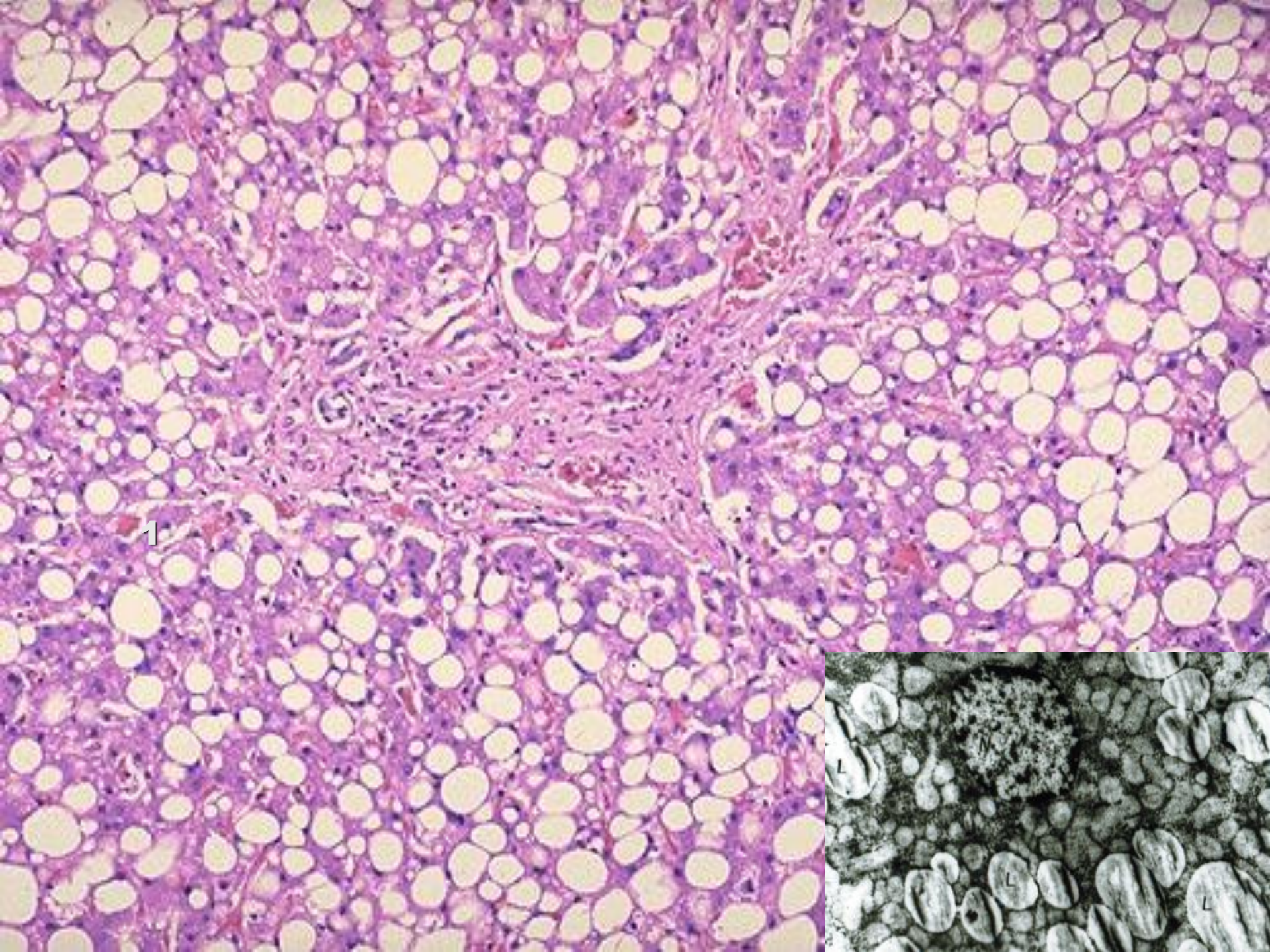
**Cauzele mai frecvente: obezitatea, alcoolismul cronic, diabetul zaharat, tulburări hormonale, intoxicații hepatotrope, dereglări de nutriție (carențe de proteine sau de factori lipotropi, avitaminoze, afecțiuni ale tractului digestiv etc.), hipoxia tisulară.**

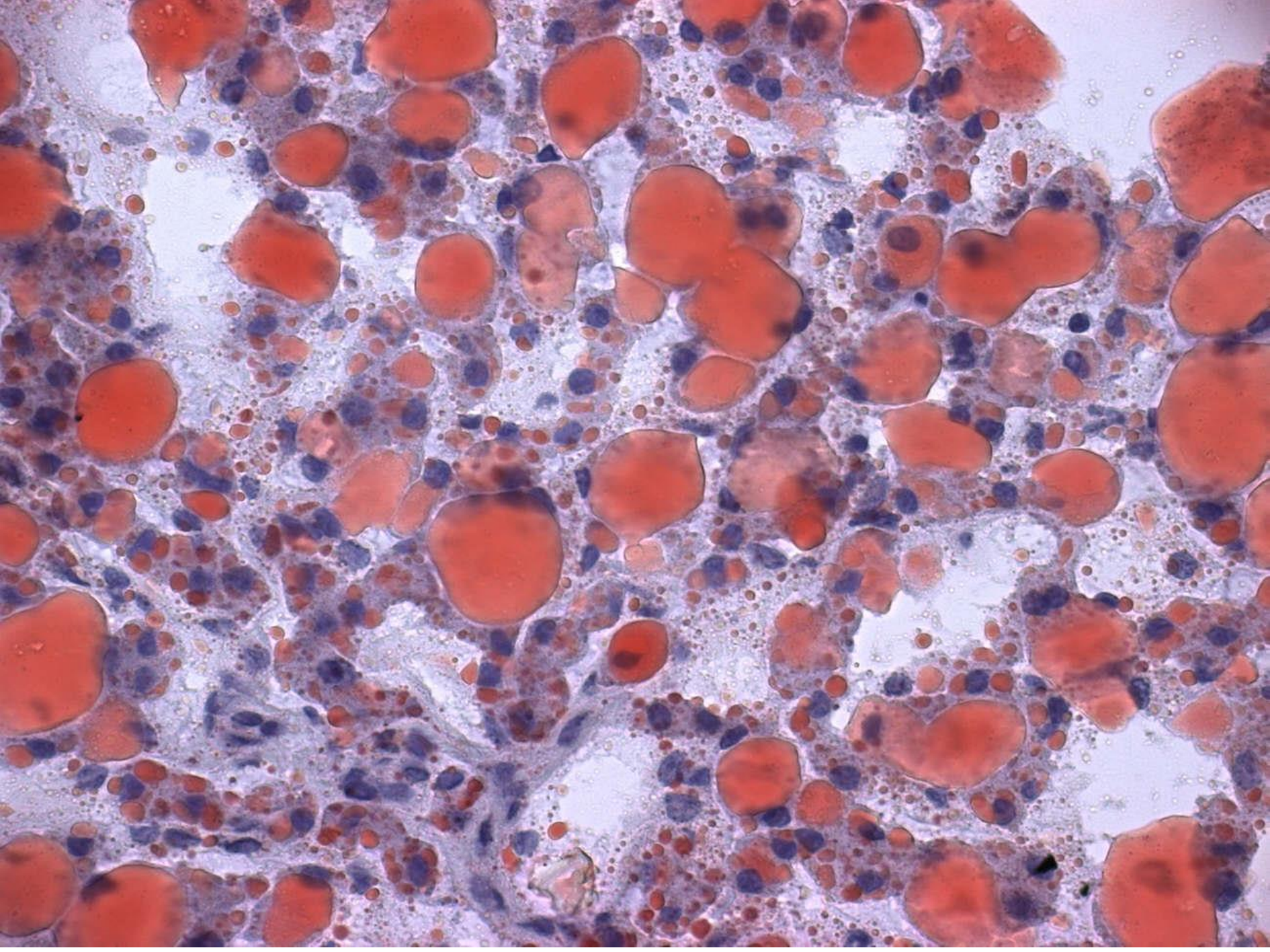


**Cea mai mare importanță clinică are steatoza ficatului în alcoolism și în diabetul zaharat asociată cu obezitatea.**

**Funcția ficatului în distrofia grasă rămâne normală timp îndelungat.**

**În cazurile în care acțiunea factorului nociv persistă, se asociază procese de necroză și treptat se instalează ciroza micronodulară.**





**DISTROFIILE  
GLUCIDICE  
PARENCHIMATOASE**

# Metode de colorație a glucidelor:

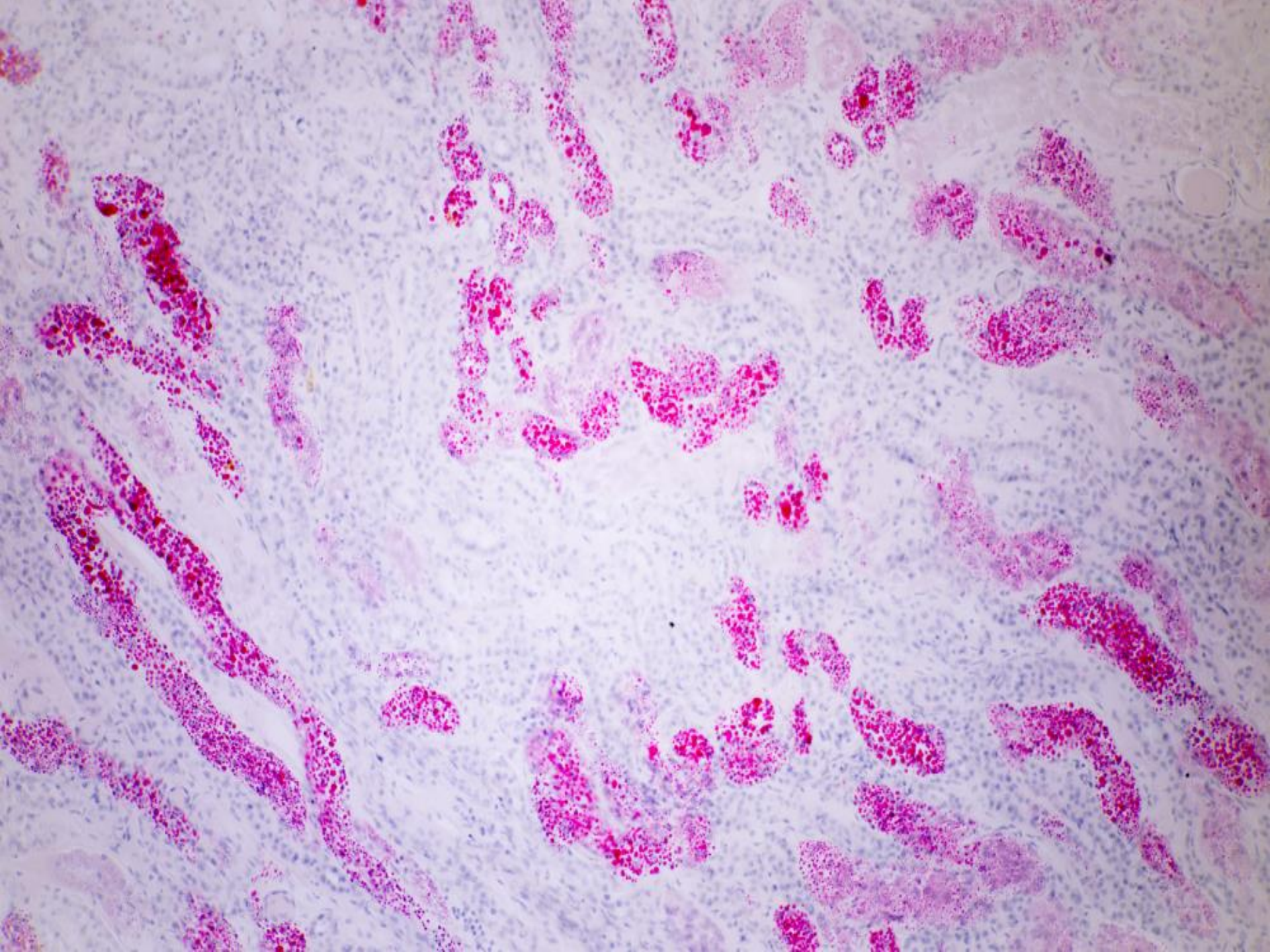
- a) reacția PAS (periodic-acid-Schiff) pentru depistarea sumară a glucidelor – se colorează în **roșu**;
  
- b) reacția cu carminul Best pentru depistarea glicogenului (se colorează în **roșu**);

**Distrofia glicogenică - acumularea  
excesivă a glicogenului în citoplasma  
celulelor.**

**Se observă cel mai frecvent în diabetul  
zaharat.**

**În rinichi modificările apar ca urmare a hiperglicemiei și glucozuriei.**

**Celulele epiteliale ale tubilor renali au citoplasma clară, vacuolizată, iar la colorația cu carminul Best se depistează granule de glicogen de diferite mărimi, colorate în roșu.**

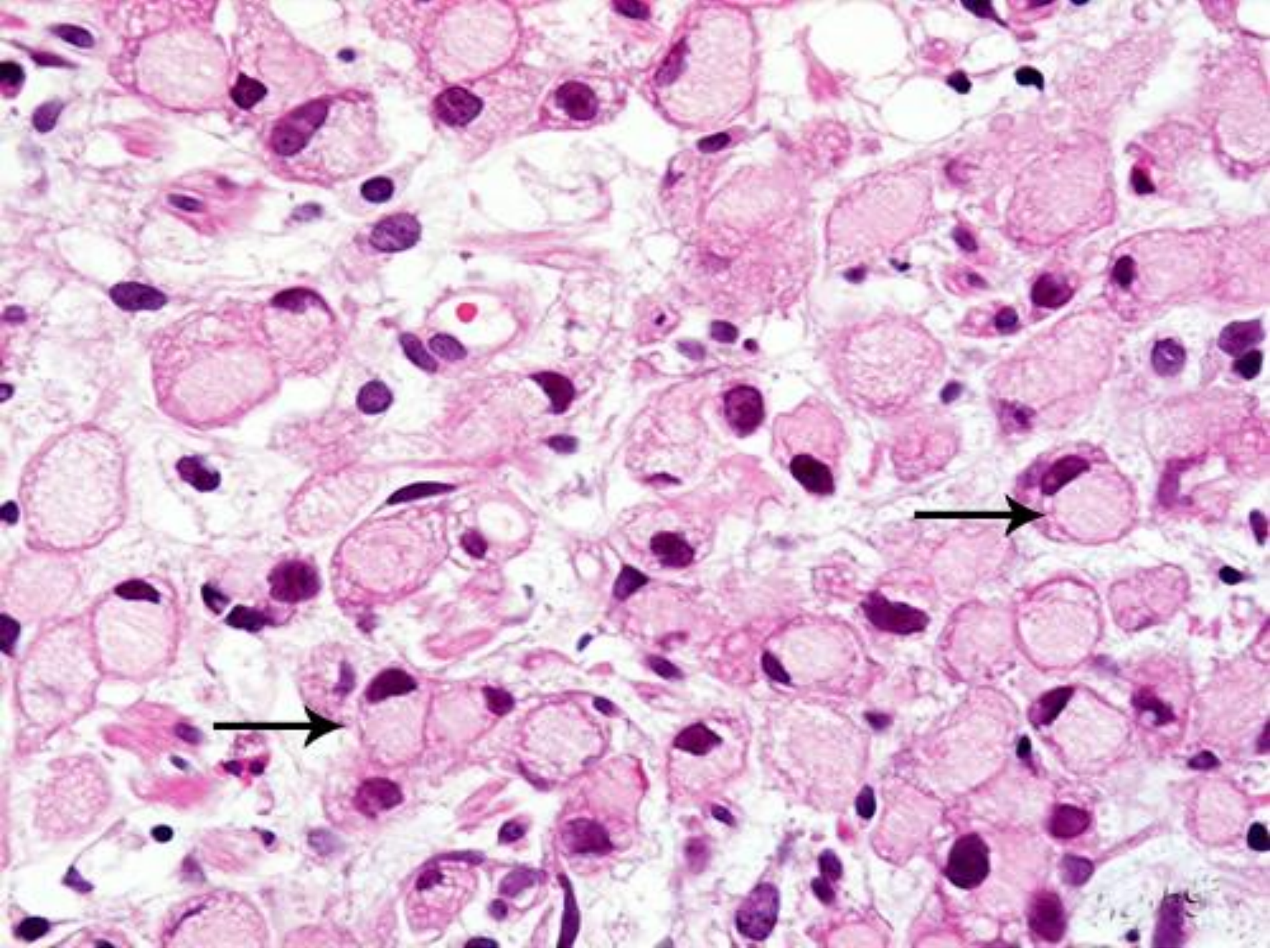




# **Distrofia mucinoasă parenchimotoasă –**

**se caracterizează prin secreția și acumularea exagerată de mucus (mucine) în citoplasma celulelor mucosecretante precum și modificarea proprietăților fizico-chimice ale mucusului.**

**Se observă în mucoasele bronhiilor, tractului digestiv, uterului și în organele glandulare (pancreas, glandele sudoripare, lacrimale, mamare) în cazuri de inflamație cronică (bronșită cronică, astm bronșic), cancer mucipar, în special în cancer cu celule în formă de inel cu pecete, mucoviscidoză (enzimopatie ereditară).**



# **DISTROFIILE EXTRACELULARE** *(mezenchimale sau stromo-vasculare)*

**- Tulburările de metabolisme se produc în substanța fundamentală și elementele fibrilare ale țesutului conjunctiv, îndeosebi în stroma organelor și în pereții vaselor (*membrana bazală a vaselor sanguine este constituită din substanță fundamentală și fibre reticulice*)**

# Clasificarea:

## I – Proteice:

- a) intumescența mucoasă;
- b) intumescența fibrinoidă;
- c) hialinoza;
- d) amiloidoza.

## II. Lipidice

- a) tulburări ale metabolismului grăsimilor neutre:
  - generalizate: *obezitatea; cașexia;*
  - localizate: lipomatozele (adipozitățile) segmentare și lipodistrofia regională;
- b) tulburări ale metabolismului colesterolului și esterilor lui (*în ateroscleroza arterelor și xantomatoza hipercolesterolemia familială*);

## III. Glucidice:

- a) distrofia mucoasă mezenchimală (mixomatoza țesuturilor);
- b) mucopolizaharidozele (boala Hurler, gargoilism)

# **DISTROFIILE EXTRACELULARE PROTEICE**

**Intumescența mucoidă - dezorganizarea superficială și reversibilă a țesutului conjunctiv.**

**Nu sunt modificări macro- și microscopice caracteristice. Are loc acumularea și redistribuirea glicozaminglicanelor (acidului hialuronic) în substanța fundamentală → creșterea permeabilității vaso-tisulare → infiltrarea substanței fundamentale cu proteine plasmatică, hidratarea și intumescența țesutului interstițial.**

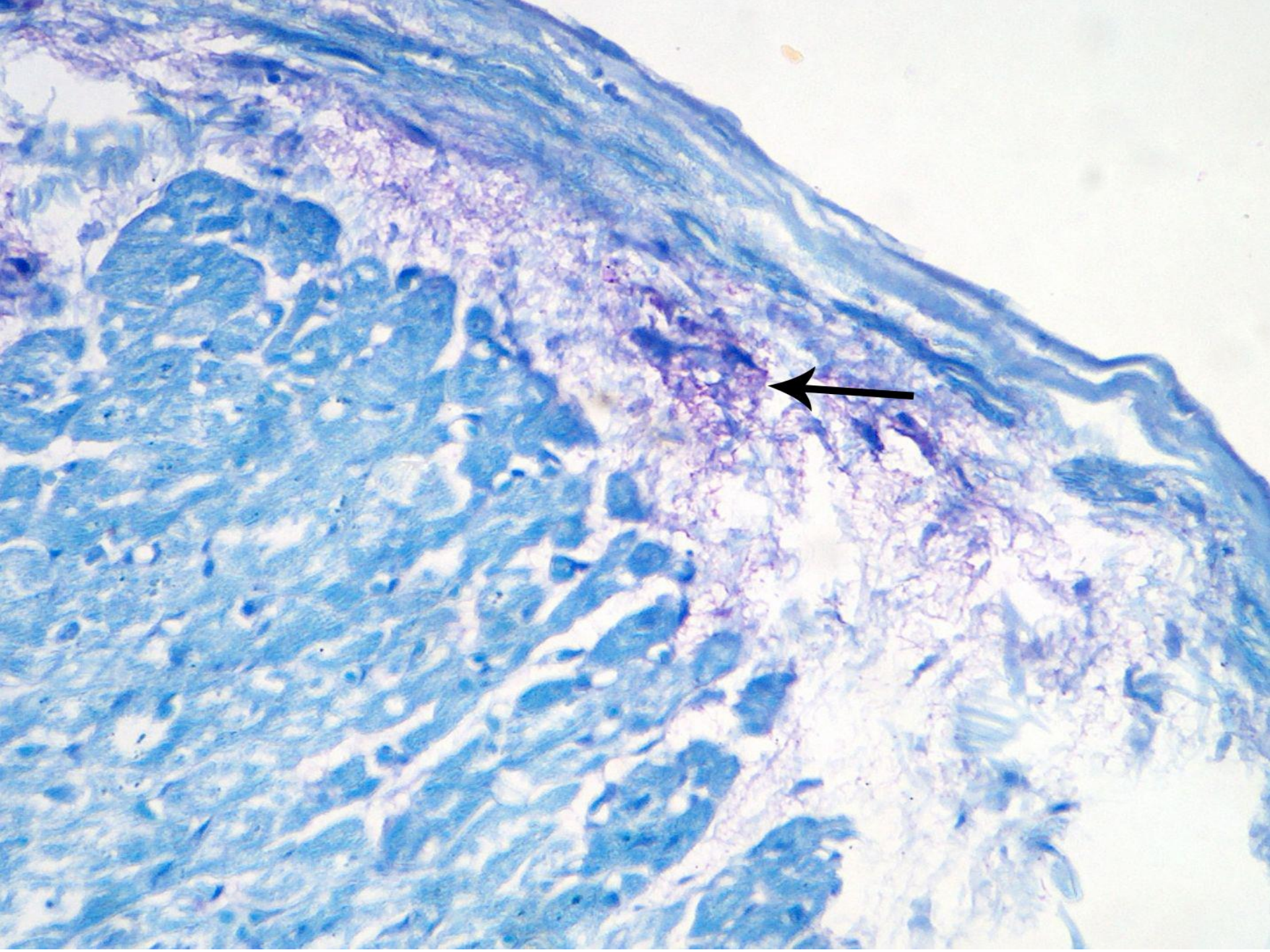
**Fasciculele de fibre colagene sunt tumefiate, spațiile interfibrilare lărgite.**

**Fibrele colagenice își păstrează structura normală și striția transversală, sunt doar tumefiate (edem mucoid, cromotrop sau mixomatos)**



c) reacția cu albastru de toluidină sau cu albastru de alcian pentru identificarea glicozaminglicanelor, care se colorează în **roșu-liliachiu** (*metacromatic* - țesutul apare colorat altfel decât soluția colorantă), țesuturile normale fiind colorate în albastru (*ortocromatic* - în culoarea colorantului).

Pentru păstrarea glicogenului fragmentele de țesuturi se fixează în alcool absolut (se evită contactul cu apa).

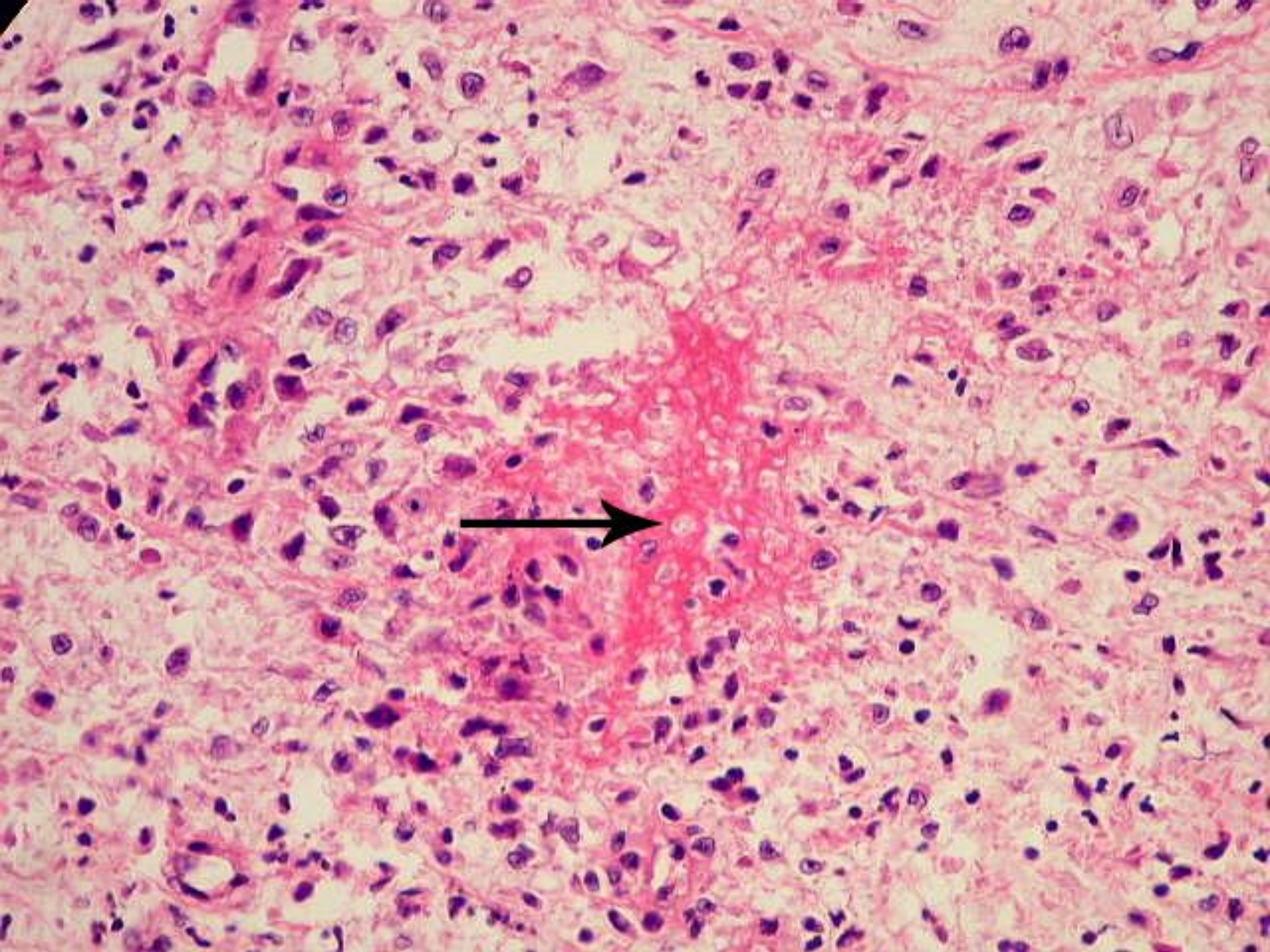


**Intumescența fibrinoidă** - proces ireversibil de dezorganizare a țesutului conjunctiv. Are loc distrucția substanței fundamentale și a fibrelor colagene, creșterea pronunțată a permeabilității vaso-tisulare și formarea fibrinoidului.

**Fibrinoidul** - substanță complexă, formată din proteine și polizaharide, care apar în urma degradării fibrelor colagene și a substanței fundamentale și din plasma sanguină. Componentul principal al fibrinoidului este fibrina

# **Consecințele:**

- scleroza**
- hialinoza**
- necroza**



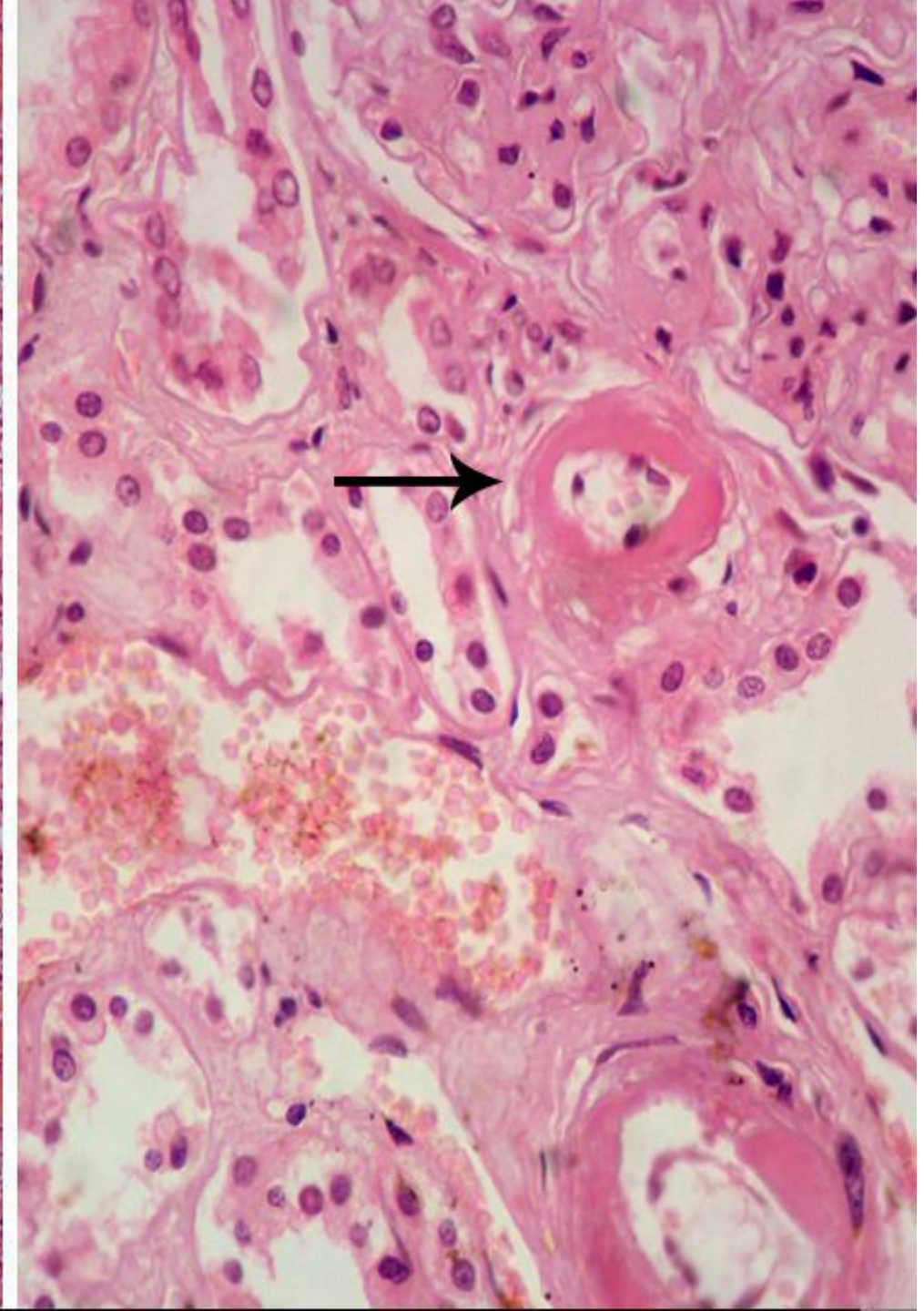
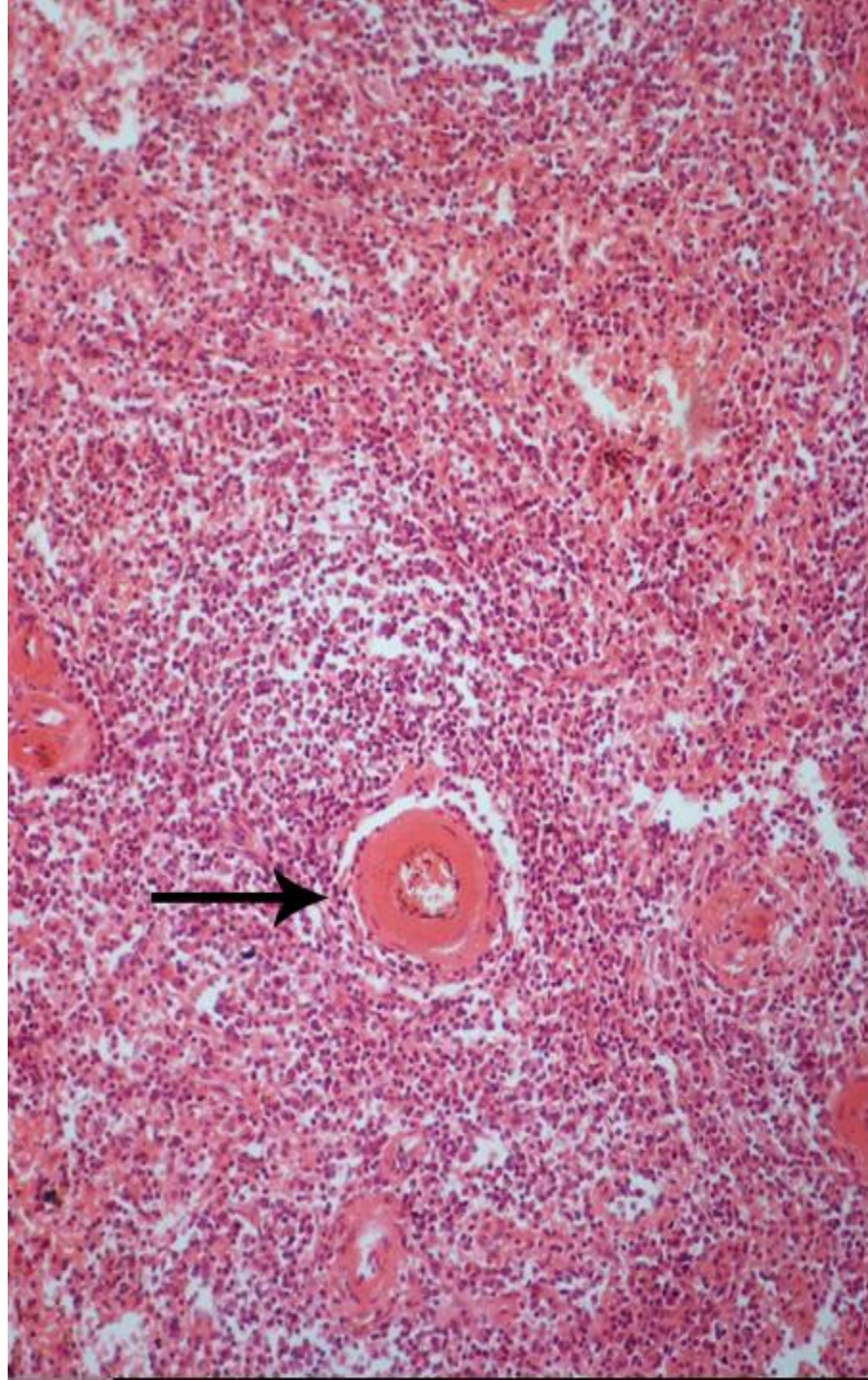
**Hialinoza extracelulară** - apariția în țesuturi a hialinului - o masă semitransparentă, albicioasă, de consistență dură, asemănătoare cartilajului hialin, care se depozitează extracelular. Este o proteină fibrilară, care microscopic apare astructurată, omogenă, eozinofilică, rezistentă la acțiunea enzimelor, acizilor, bazelor.

Se poate dezvolta în consecința următoarelor procese patologice:

- a) *intumescenței fibrinoide,*
- b) *imbibiției plasmatice (plasmoragiei),*
- c) *inflamației cronice,*
- d) *necrozei,*
- e) *sclerozei.*

După localizare se distinge:

- I) hialinoza vaselor;
- II) hialinoza țesutului conjunctiv propriu-zis.





**Hialinoza vaselor - se afectează arterele de calibru mic și arteriolele.**

**Este precedată de creșterea permeabilității vasculare și imbibitia plasmatică (plasmoragia) a pereților vaselor.**

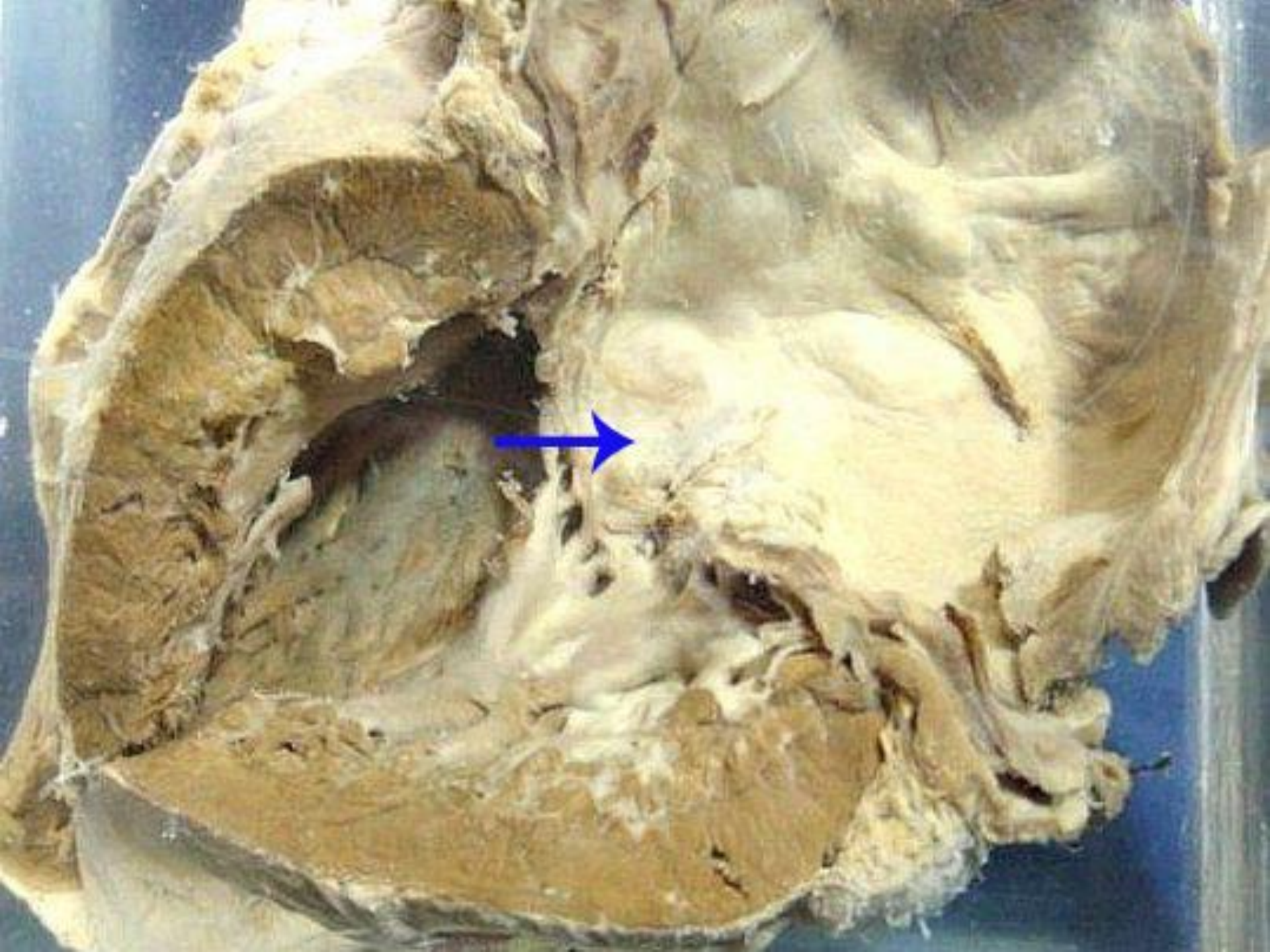
**Hialinul vascular se formează din precursorii plasmatici, în special din proteinele plasmei sanguine, acumulându-se inițial subendotelial.**

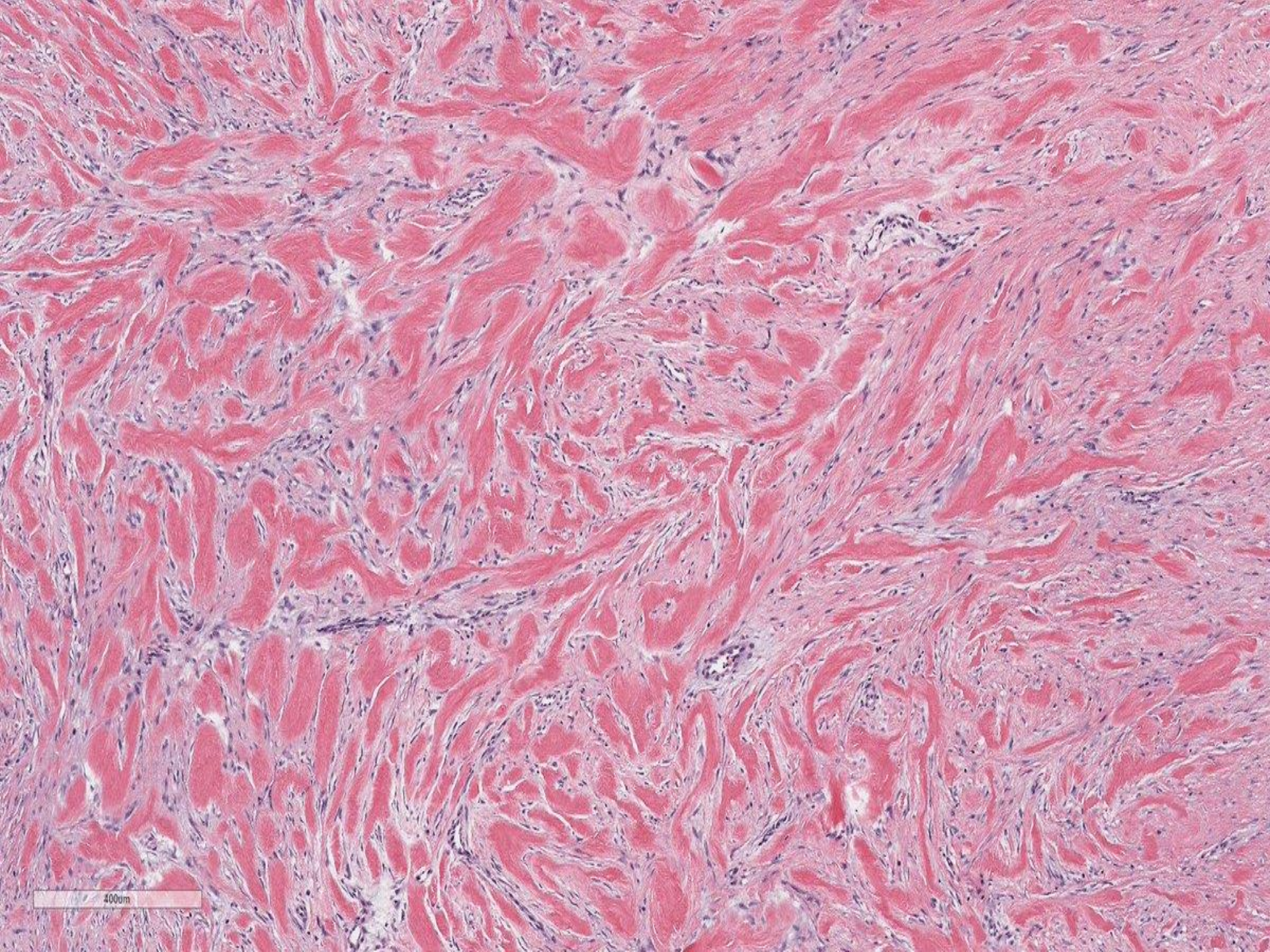
**Se observă cel mai frecvent în hipertensiunea arterială și diabetul zaharat.**

**Hialinoza țesutului conjunctiv este precedată de intumescența fibrinoidă.**

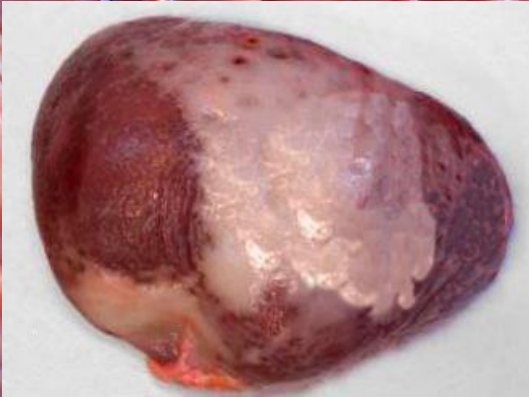
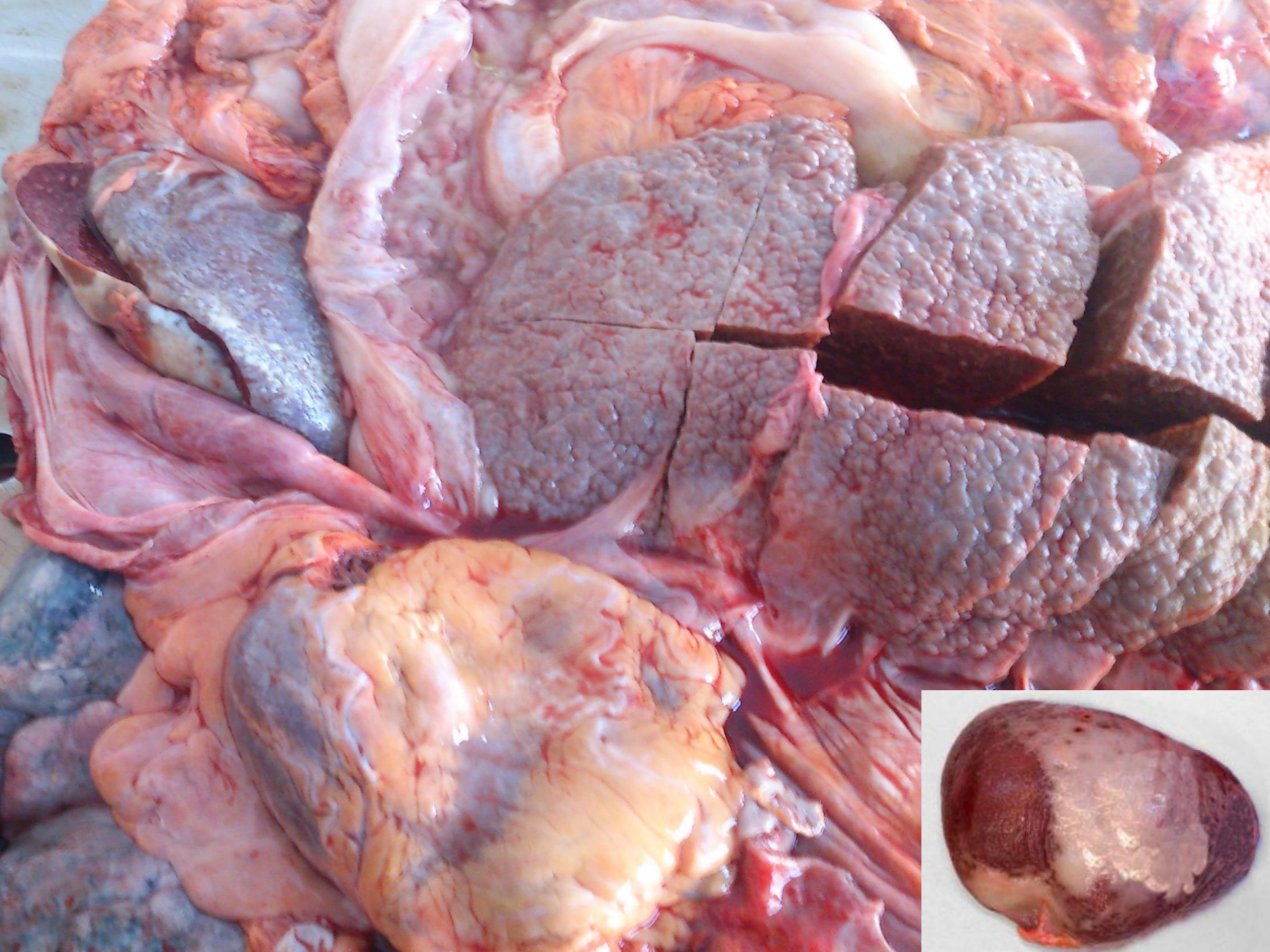**Hialinul se formează din masele de fibrinoid.**

**Cel mai caracteristic exemplu - scleroza și hialinoza valvulelor inimii în reumatism și alte boli reumatice**





400um



# **DISTROFIILE EXTRACELULARE LIPIDICE**

**Tulburarile de metabolismism al grasimelor neutre se localizeaza la nivelul țesutului celolo-adipos, poate avea loc creșterea excesivă a depozitelor de grasimi- *Obezitatea*.**

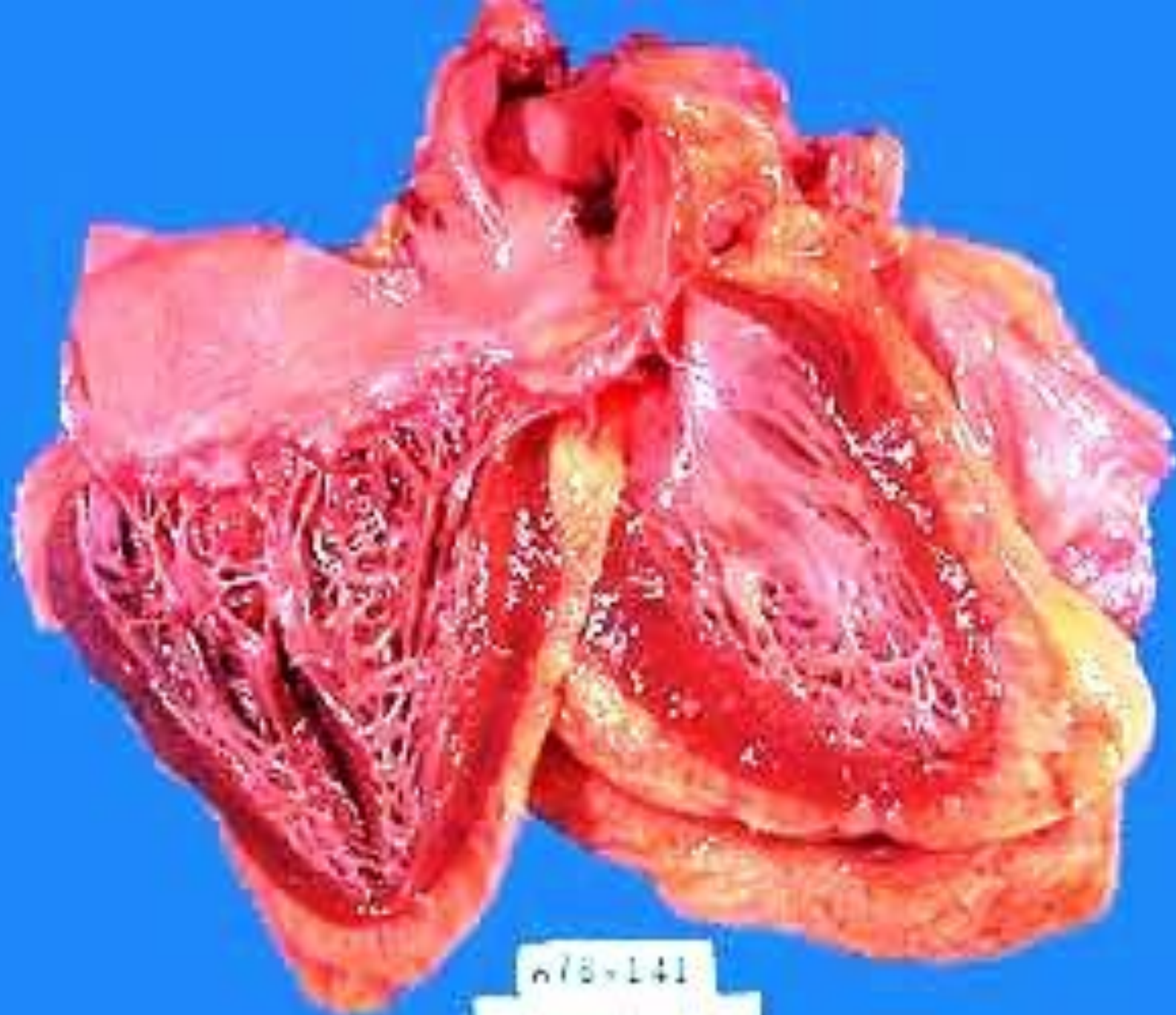
**sau diminuarea lor – *Cașexia***

*Obezitatea poate fi primară si secundară. Cea primară este determinată de factori constituțional-ereditari – necesitatea alimentației cu o valoare calorică crescută, determinată genetic.*

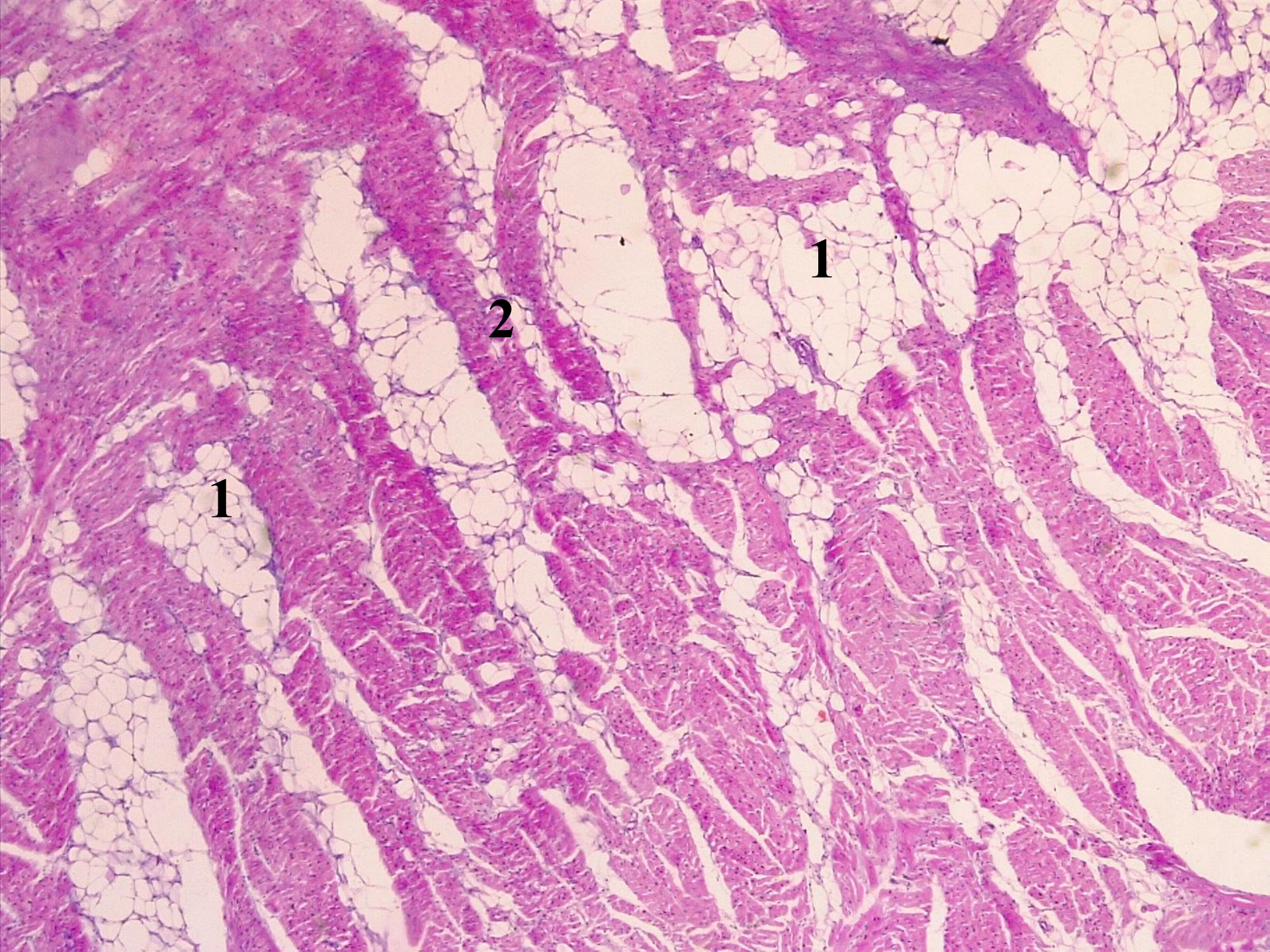
# OBEZITATEA SECUNADARĂ

- a) Alimentară – cauzată de alimentația în exces și hipodinamia (sedentarismul).
- b) Cerebrală – în diferite tumori cerebrale, traumatisme, infecții neurotrope.
- c) Endocrină – în diferite procese patologice ale glandelor endocrine, de ex.
- în **hipercorticism** – hipersecreția de hormoni corticosteroizi (adenom bazofil al lobului anterior al hipofizei sau tumori hormonal active ale corticosuprarenalelor);
  - în **hipotiroidism** - scăderea funcției glandei tiroide (mixedem);
  - în **hipogonadism** - hiposecreția de hormoni androgeni (proces inflamatorii, tumori ale testiculelor, în cazuri de castrare, în climax);
  - în **hiperinsulinism** – hipersecreția de insulină (adenom din celulele *beta* ale insulelor pancreatice);
- d) Ereditară – cauzată de defecte genetice, inclusiv enzimopatii ereditare





678-141



1

2

1

# **DISTROFIILE EXTRACELULARE GLUCIDICE**

**Distrofia mucoasă mezenchimală** ( mixomatoza țesuturilor): are loc tulburarea metabolismului glicoproteidelor din S.F. a Ț.C. Principalele glicoproteide sunt mucoidele secretate de fibroblaști, condroblaști, osteoblaști. La acumularea în exces a lor Ț.C. capătă aspect mixomatos gelatinos.

Cauze: Mixedem, cașexie, sdr. Marfan, tumori mezenchimale, mixoame.

Se soldează cu necroza țesuturilor cu formarea cavițașilor chistice umplute cu mucus.

# **DISTROFIILE MIXTE**

- dereglarea metabolismului atât în parenchimul organelor și țesuturilor (intracelular) cât și în stroma conjunctivă (extracelular)

Se întâlnește mai frecvent alterarea metabolismului **proteinelor mixte** (cromoproteinelor, nucleoproteinelor, lipoproteinelor, glucoproteinelor) și al **substanțelor minerale**

# **DISTROFIILE MIXTE**

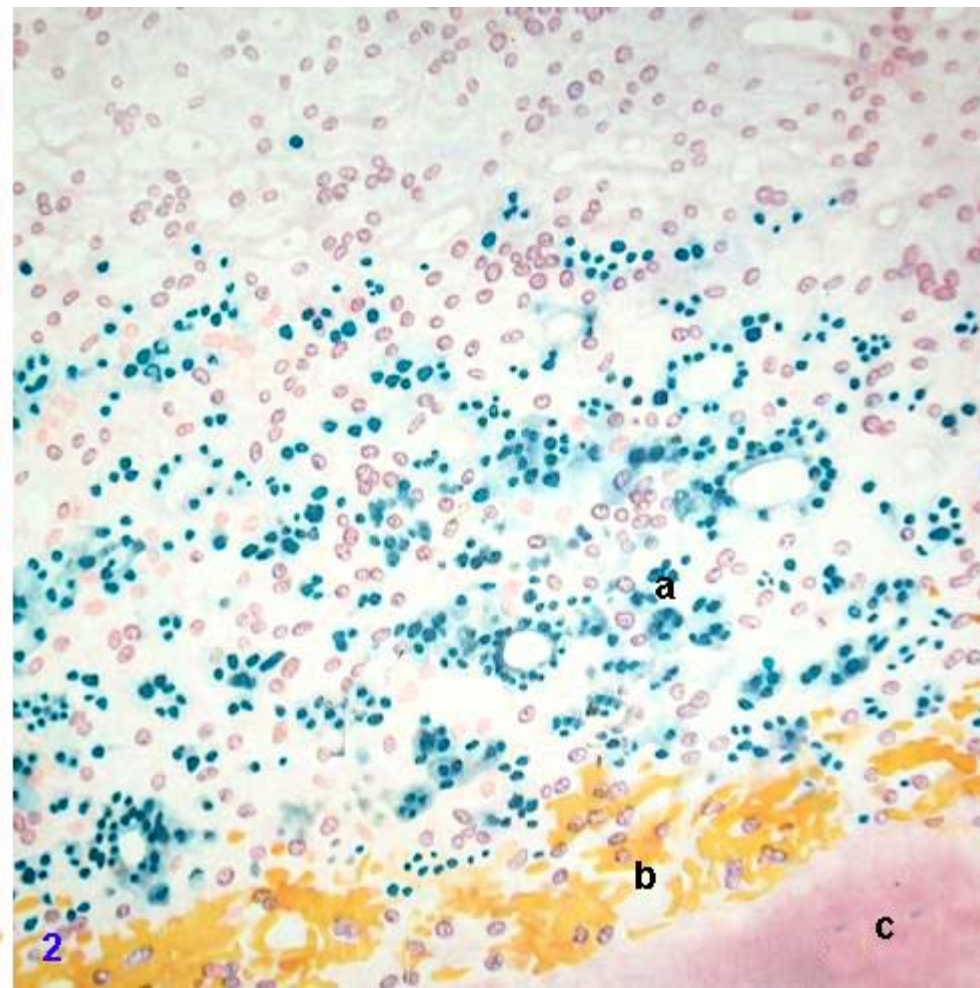
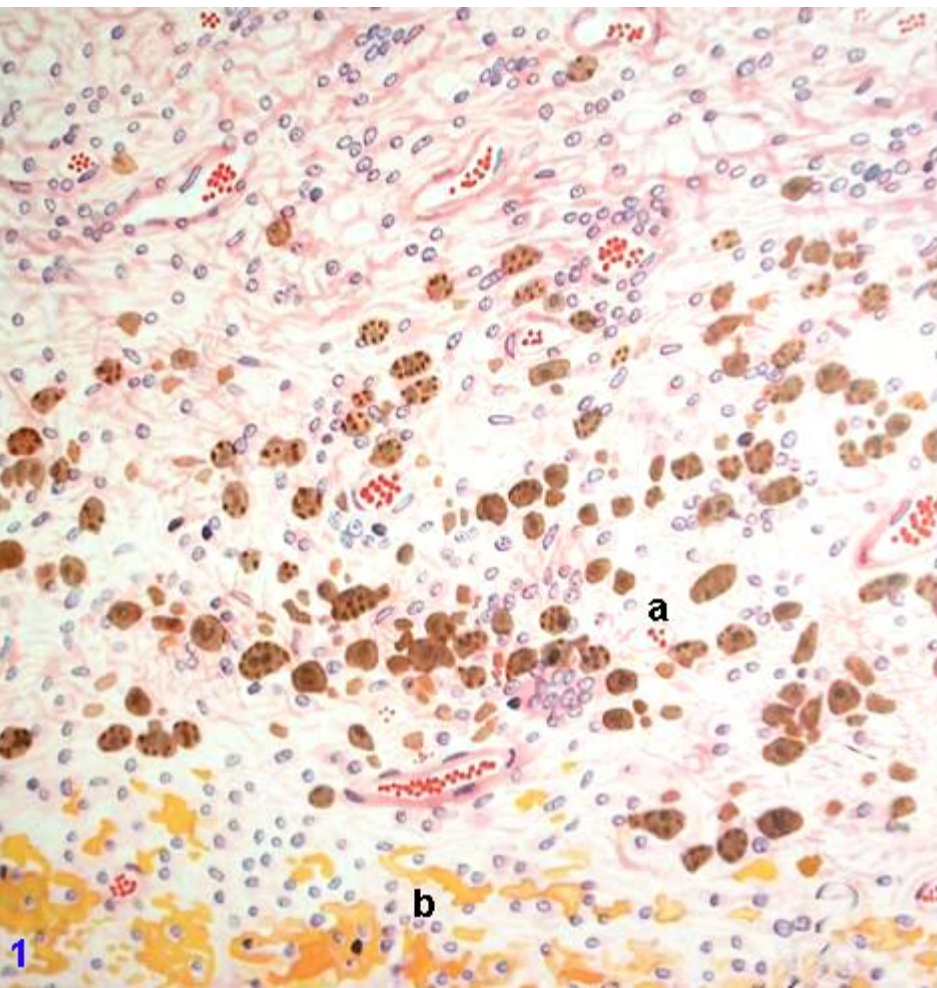
- dereglarea metabolismului atât în parenchimul organelor și țesuturilor (intracelular) cât și în stroma conjunctivă (extracelular)

Se întâlnește mai frecvent alterarea metabolismului **proteinelor mixte** (cromoproteinelor, nucleoproteinelor, lipoproteinelor, glucoproteinelor) și al **substanțelor minerale**

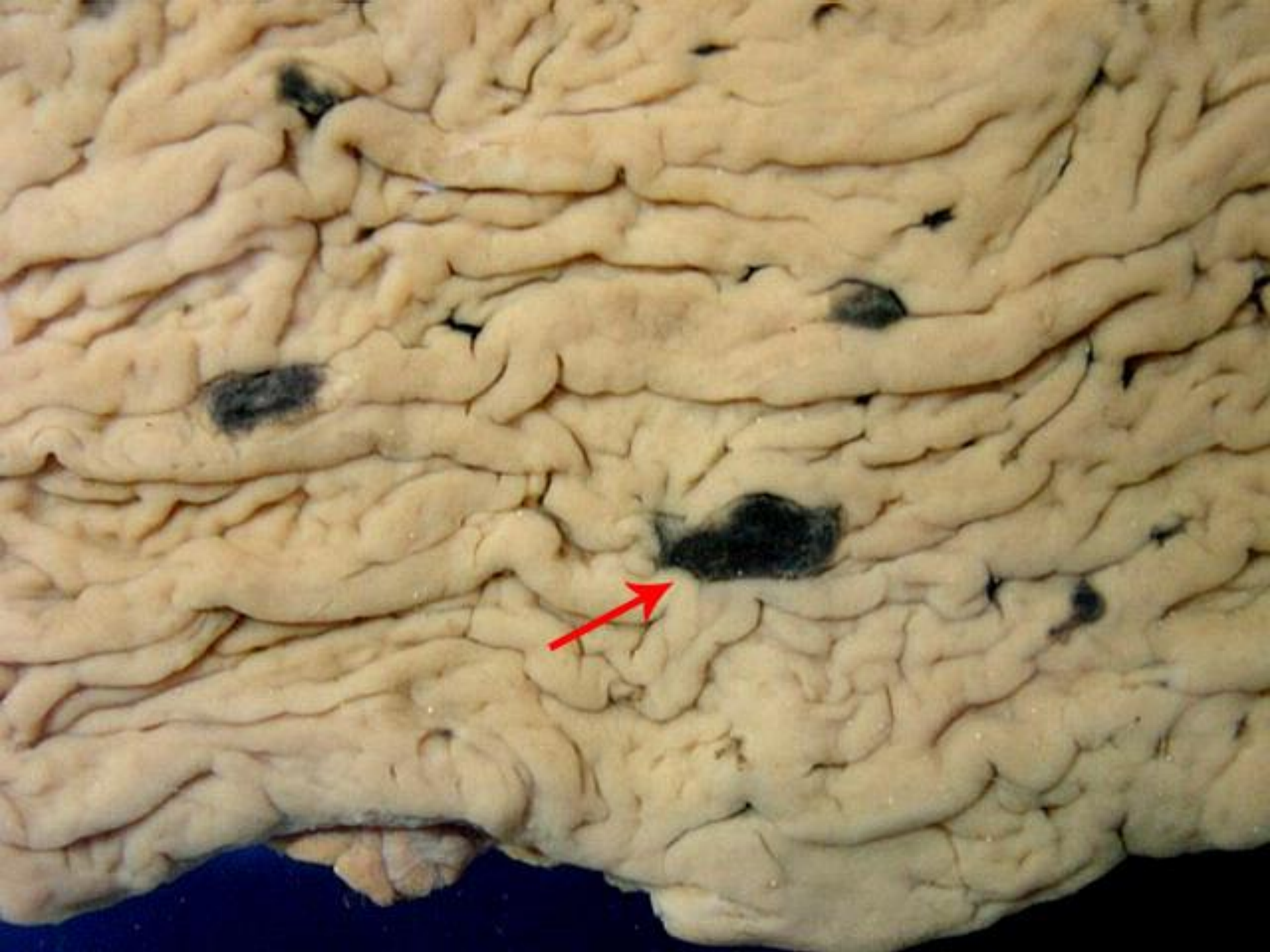
# Clasificarea cromoproteinelor

Grupurile de pigmenți	Pigmenții
Pigmenții hemoglobinogeni	<b>Pigmenții hemoglobinogeni fiziologici</b> a) feritina b) hemosiderina c) bilirubina <b>Pigmenții hemoglobinogeni patologici</b> a) hematoidina b) hematinele ➤ <i>hemomelanina</i> ➤ <i>hematina clorhidrică (hemina)</i> ➤ <i>pigmentul de formol</i> c) porfirina
Pigmenții proteinogeni	melanina
Pigmenții lipidogeni	a) lipofuscina b) lipocromii

# Reacția Pearls







# **Distrofiile mai frecvente ale pigmentilor hemoglobinogeni:**

- a) hemosideroza generalizată și locală,*
- b) hemocromatoza,*
- c) icterul,*
- d) hemomelanoza,*
- e) porfiria.*

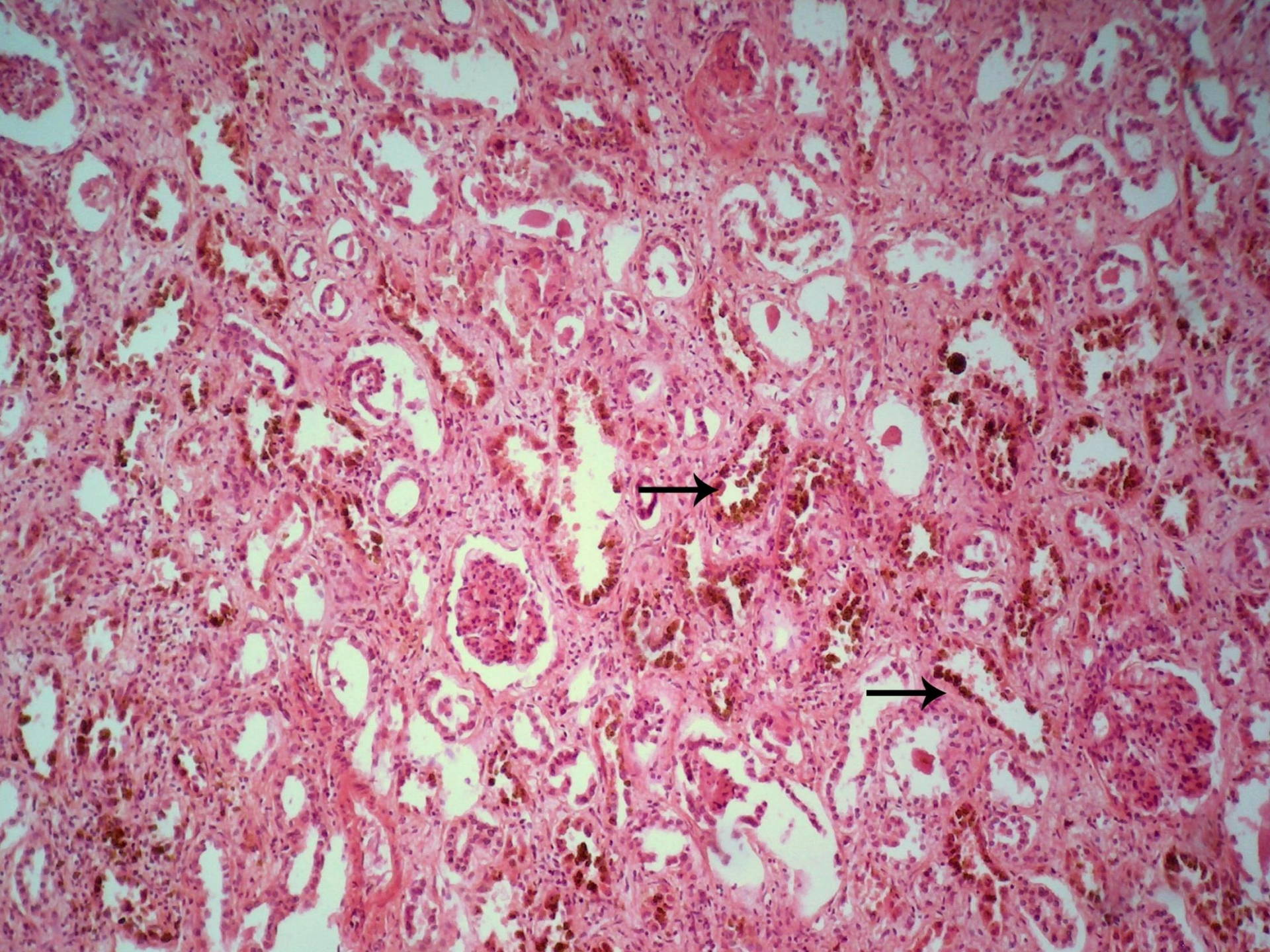
**Hemosideroza generalizată – este cauzată de hemoliza intravasculară a eritrocitelor. Se întâlnește în anemii hemolitice, leucoze, boli infecțioase grave, intoxicații (*de ex. cu venin de șarpe*), transfuzii de sânge incompatibil.**

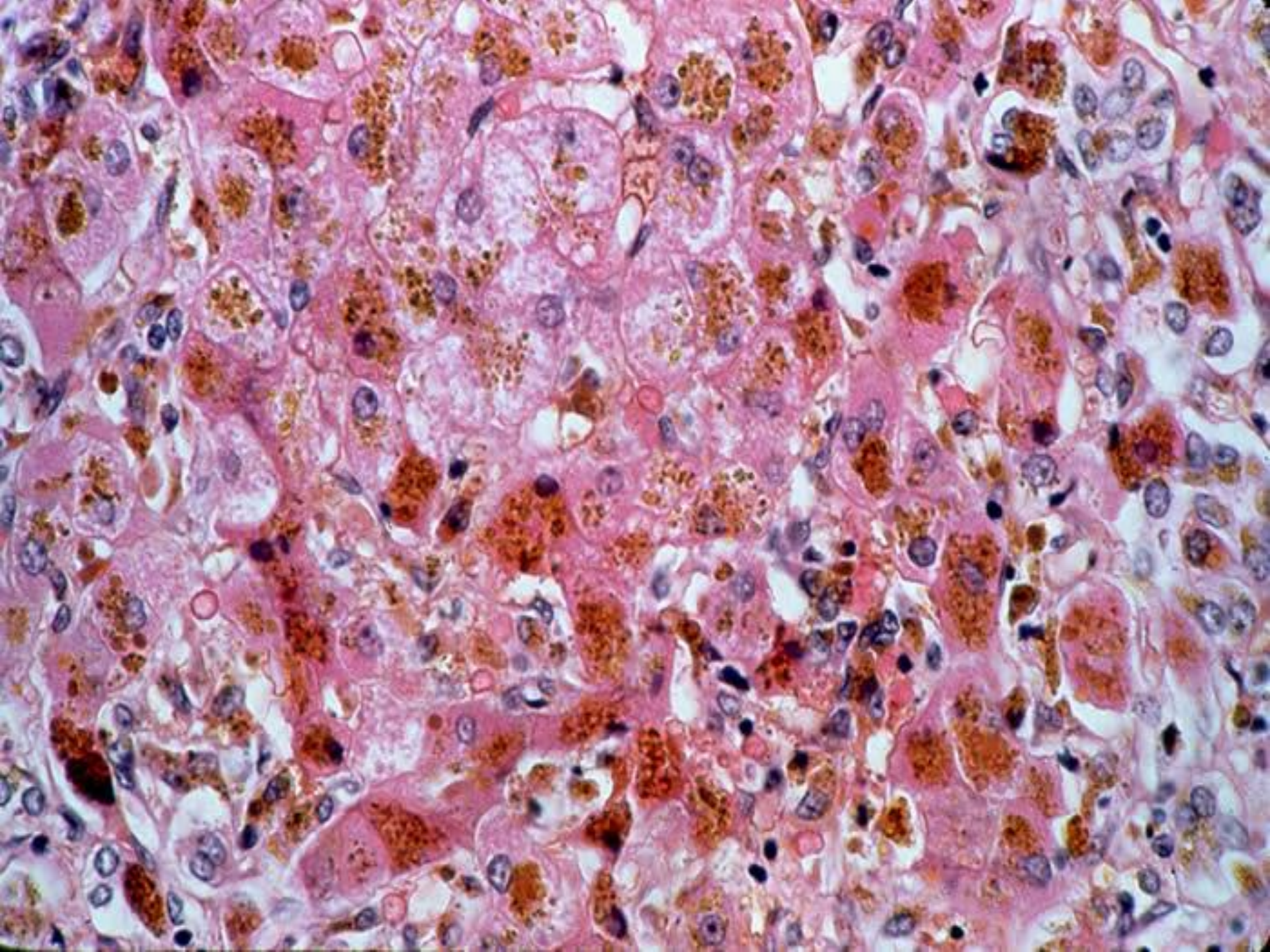
**În celulele sistemului reticuloendotelial și a organelor parenchimotoase are loc depozitarea hemosiderinei.**

**Concomitent se observă creșterea sintezei de feritină și bilirubină.**

**Macroscopic organele afectate (splina, ficatul, măduva osoasă, limfoganglionii, rinichii) au o culoare ruginie.**

**Microscopic în citoplasma celulelor se depistează granule de hemosiderină**

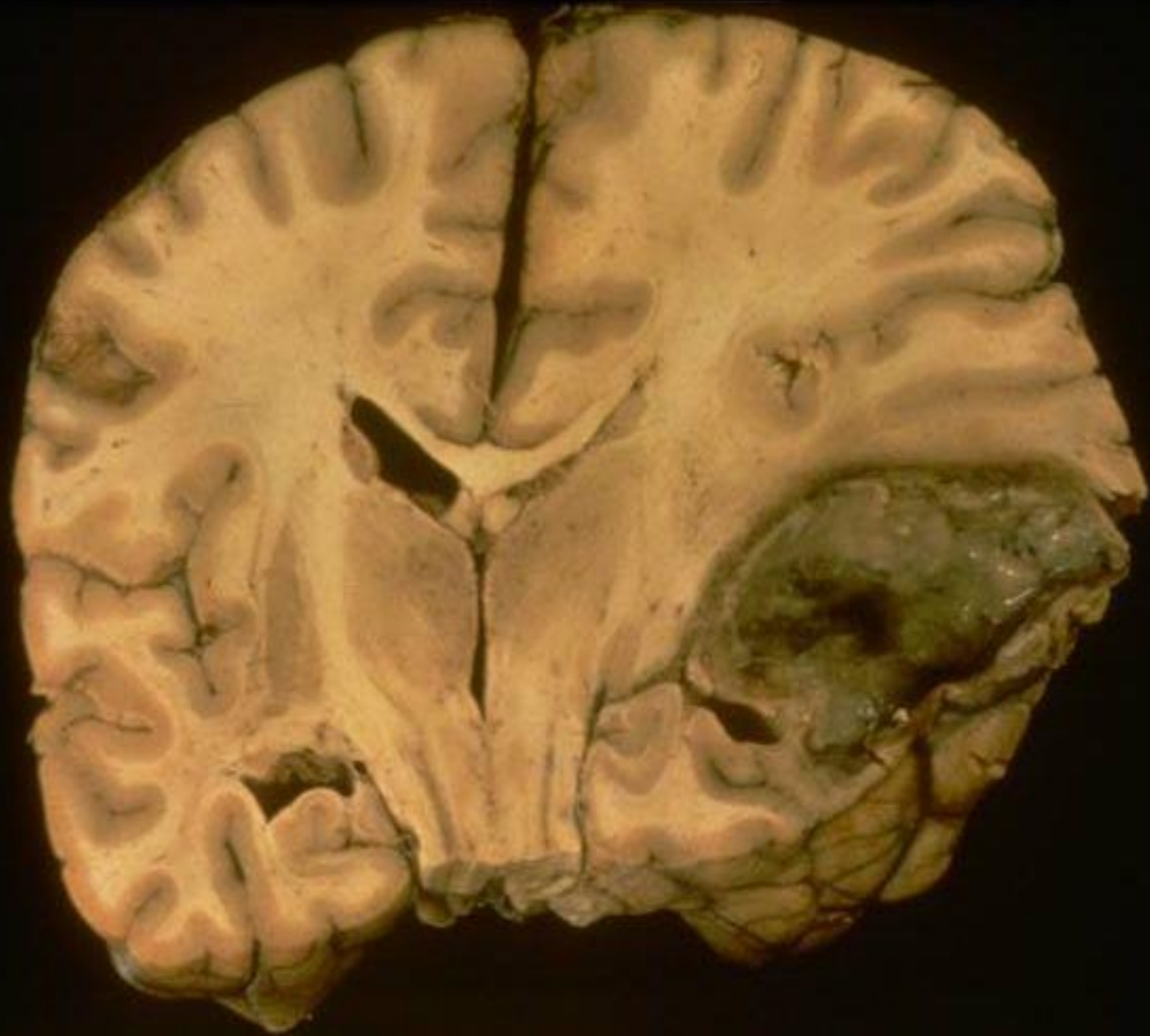




**Hemosideroza localizată – este cauzată de hemoliza extravasculară a eritrocitelor. Se observă în hemoragii, infarcte hemoragice, staza venoasă cronică a organelor și țesuturilor. Morfologic se observă depozitarea localizată a hemosiderinei în diferite organe și țesuturi, care le redă o culoare brună. Microscopic în citoplasma celulelor mezenchimale și epiteliale se depistează granule de hemosiderină.**

**Sufuziunile sanguine subcutanate au inițial culoare albastră-violetă (vânătă), iar în decurs de 7-10 zile capătă o nuanță gălbuie-verzuie datorită formării consecutive a diferiților pigmenți hemoglobinogeni: hemosiderinei (culoarea brună), hematoidinei (culoarea galbenă) și biliverdinei (culoarea verzuie).**





**Hemocromatoza primară – este o tezaurismoză cu caracter familial, cauzată de un defect înnăscut al enzimelor, care reglează utilizarea (metabolismul) fierului în organism.**

**Are loc absorbția excesivă a fierului exogen (alimentar) în duoden.**

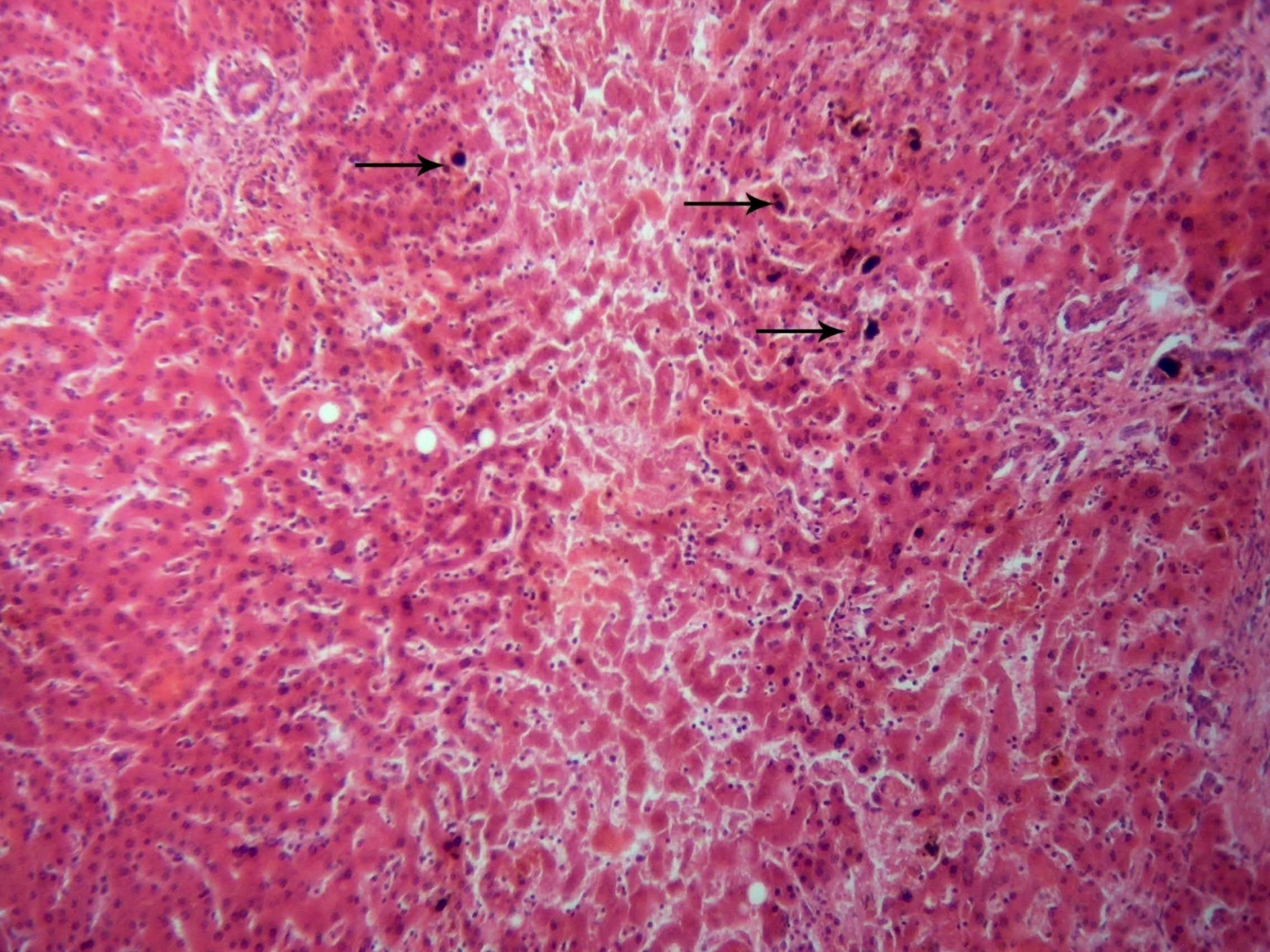
**Conținutul de fier în organism crește de zeci de ori.**

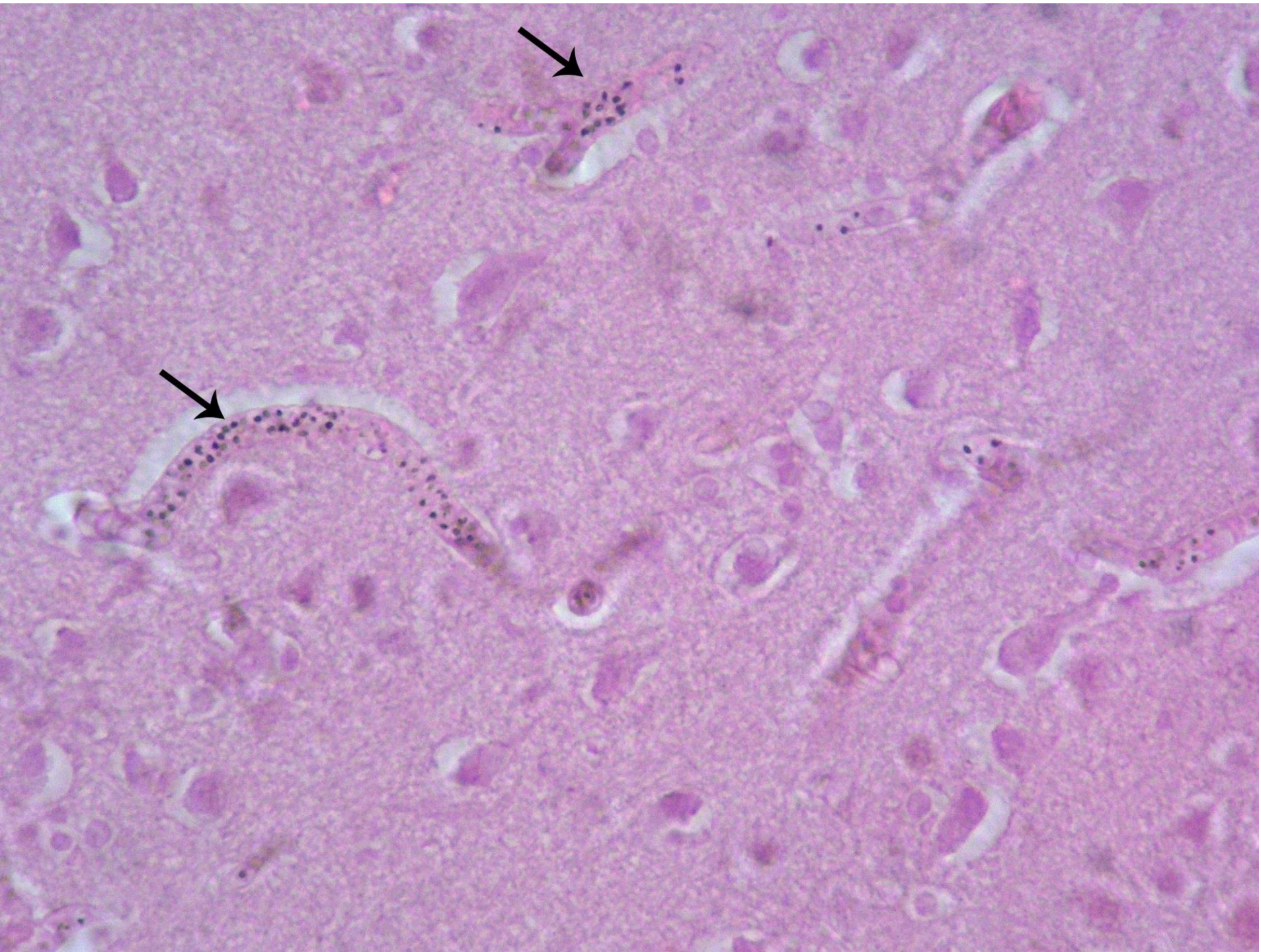
**Semnele cardinale: ciroza hepatică pigmentară, diabet zaharat, colorația brună (bronzată) a pielii și cardiomiopatie**

*[=diabet bronzat]*

## Icterul:

- a) **hemolitic** (*prehepatic*),
- b) **hepatic** (*parenchimatosis*),
- c) **mecanic** (*subhepatic*,  
*obstructiv*)





**Porfiriea înnăscută – este cauzată de tulburarea metabolismului porfirinelor în organism datorită insuficienței ereditare a enzimelor care reglează metabolismul porfirinelor în eritroblaști și ficat.**

**Are loc creșterea nivelului de porfirine în sânge și urină și depozitarea lor în țesuturi.**

**În piele - eritem, fotodermatită, ulcerații, cicatrice, focare depigmentate**

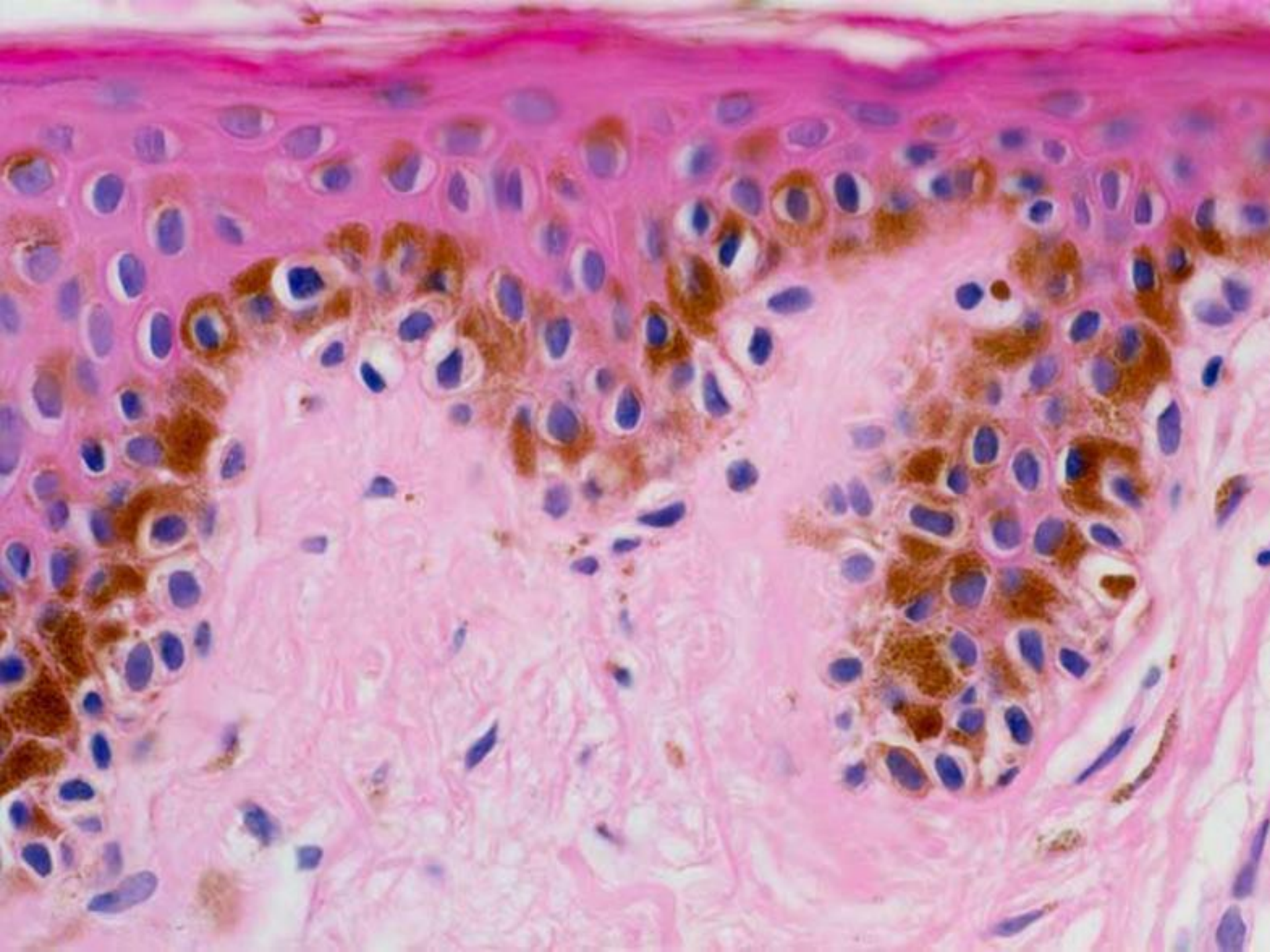
# Clasificarea melanozelor:

## **I – Hipermelanozele generalizate și locale:**

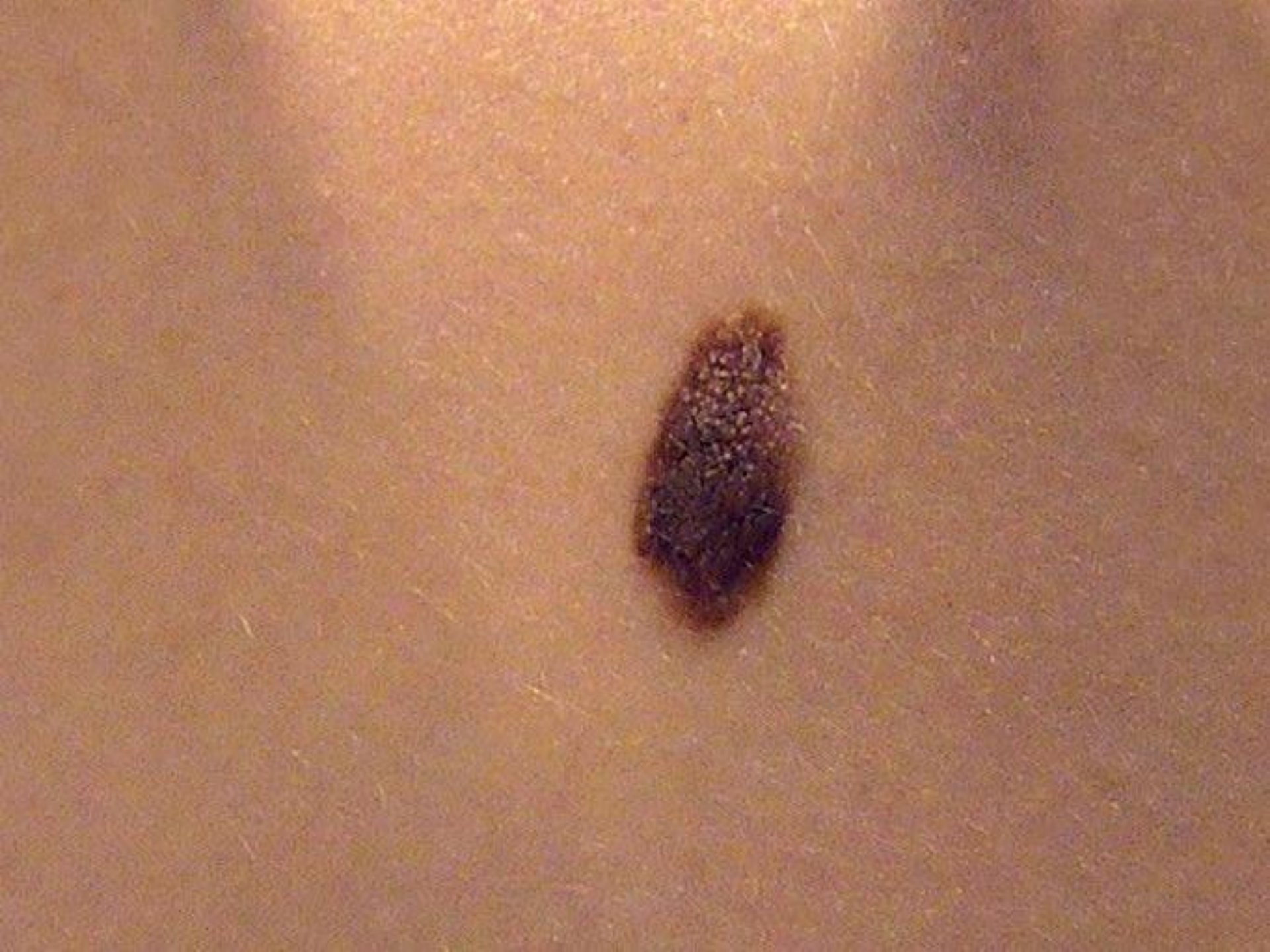- a) boala Addison,**
- b) pete hiperpigmentate [*efelide (pistrui), lentigo, cloasma gravidelor, acantosis nigricans*]**
- c) nevi pigmentari,**
- d) melanomul**

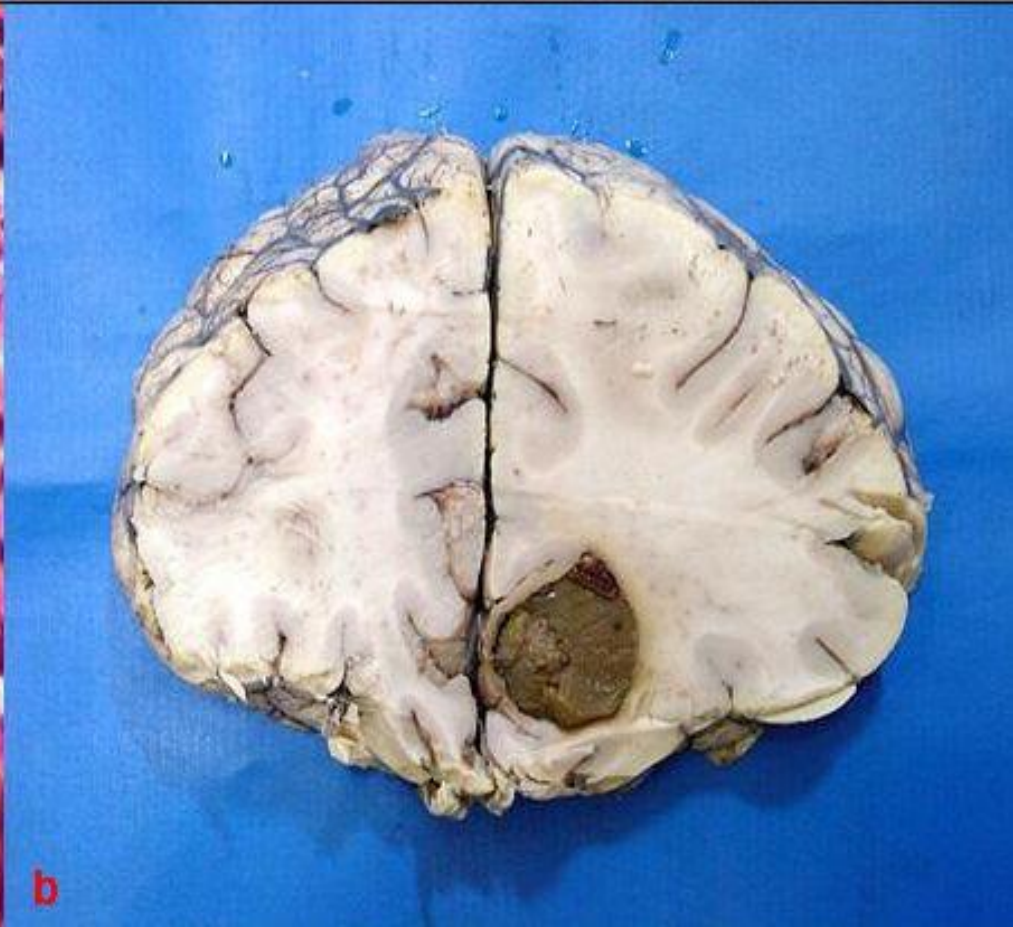
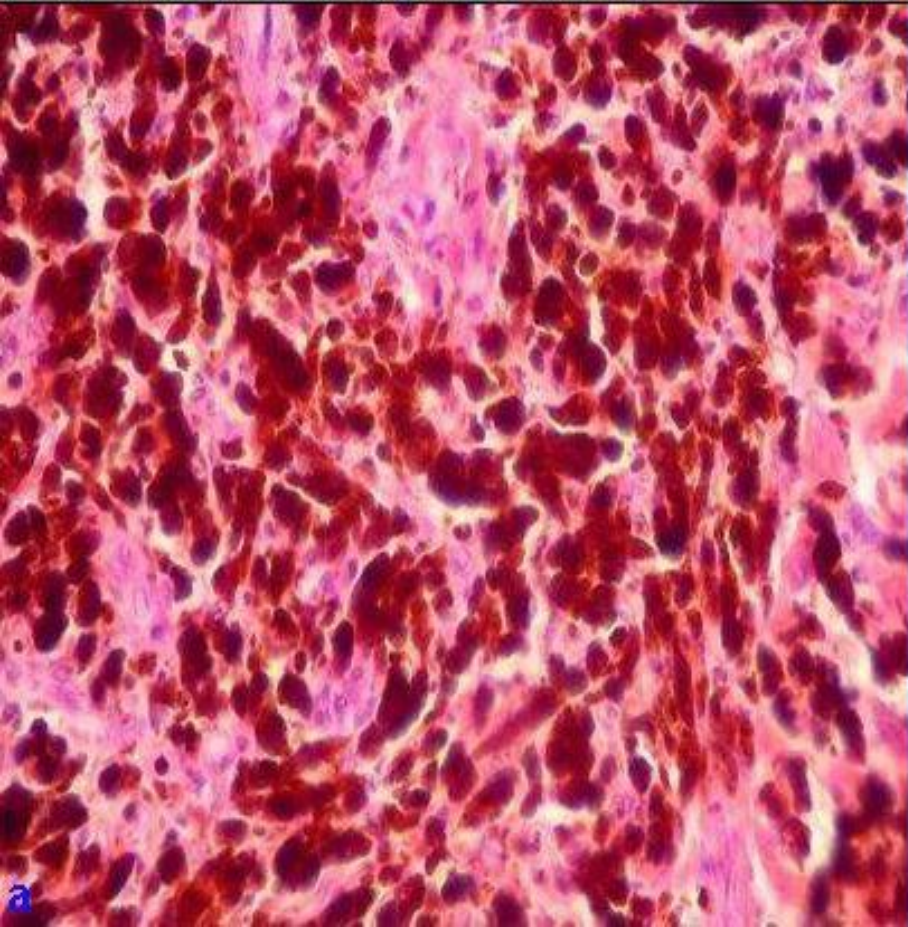
## **II – hipomelanozele generalizate și locale:**

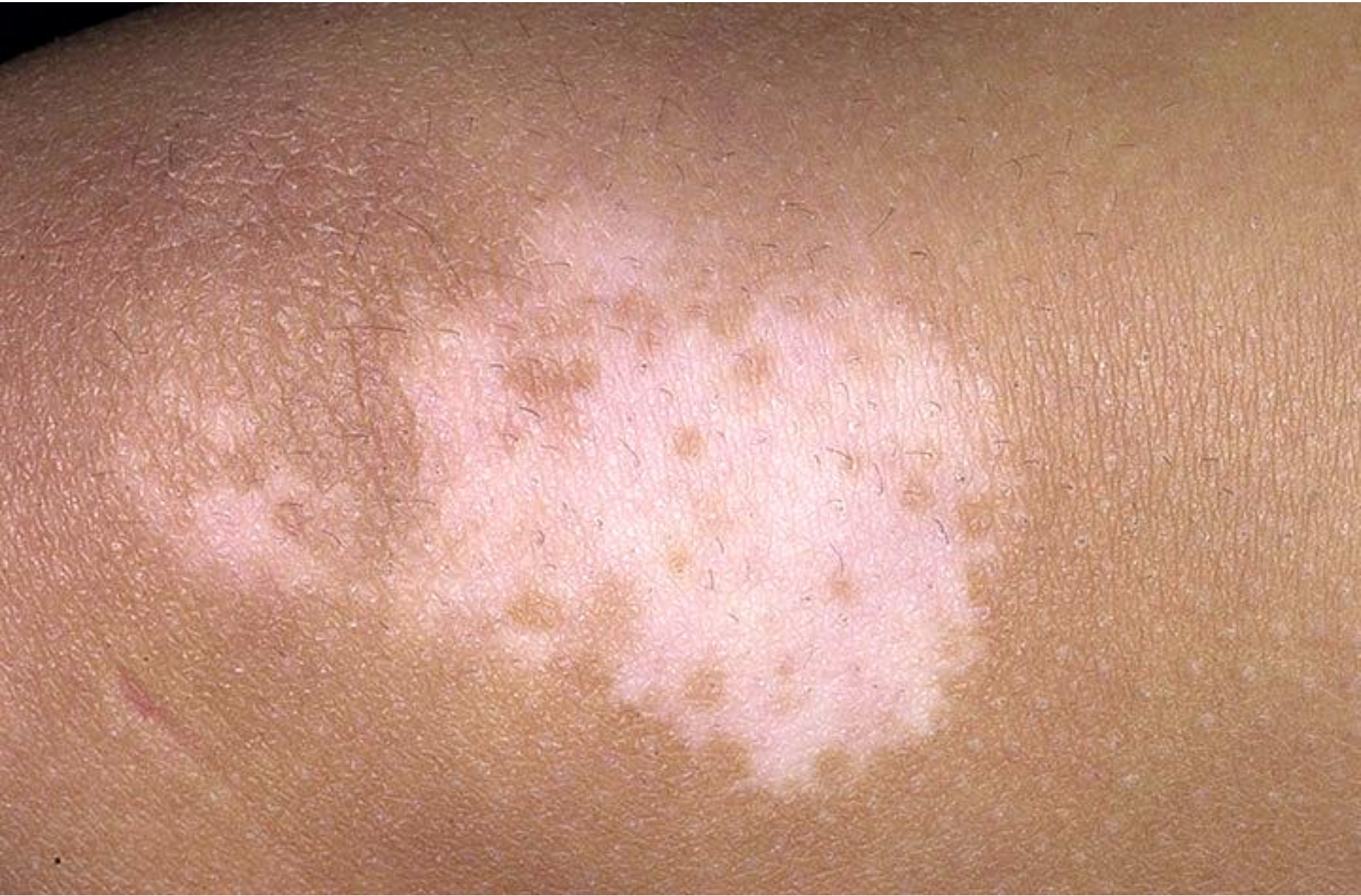- a) albinismul**
- b) leucodermia (vitiligo)**

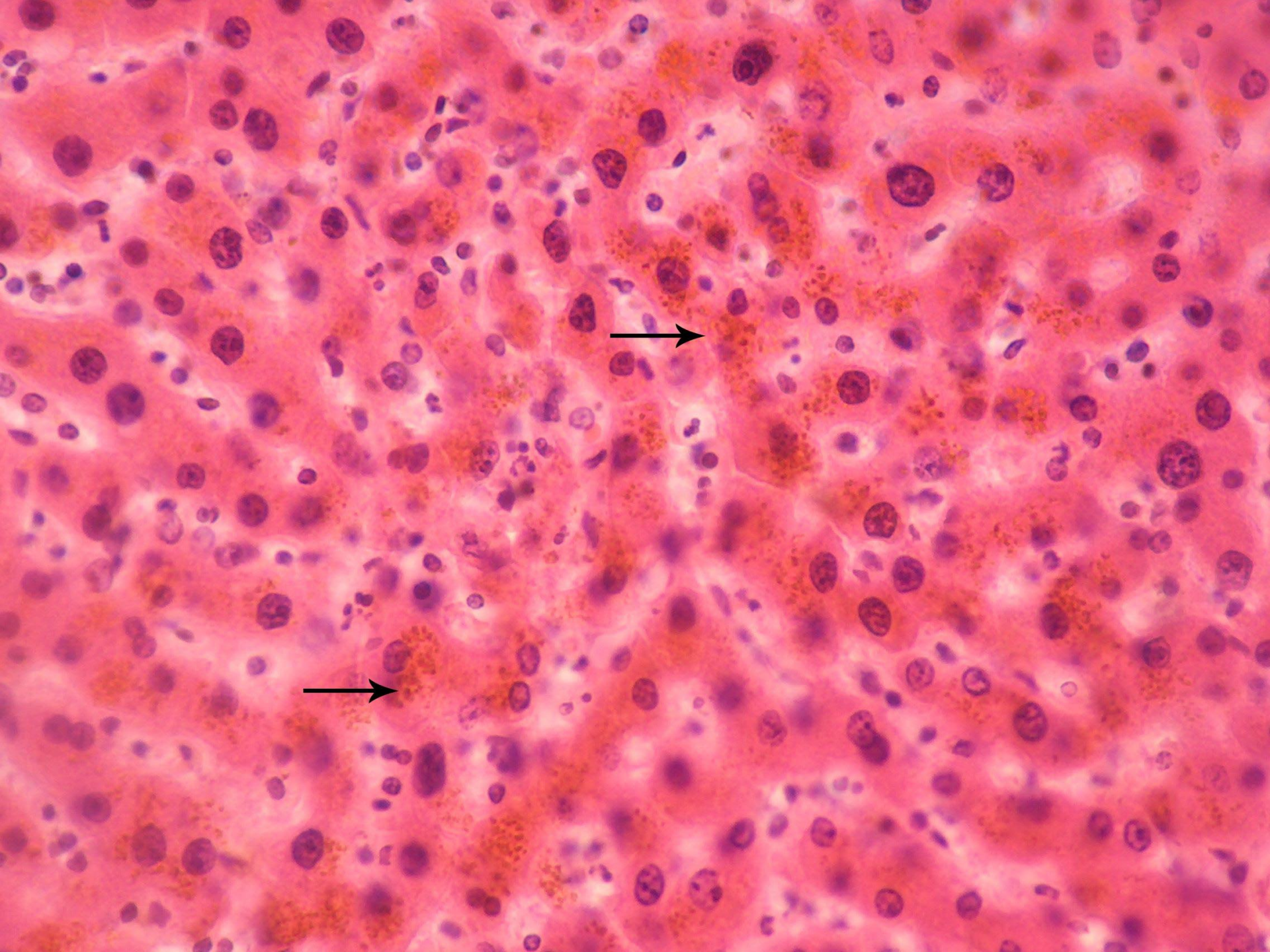


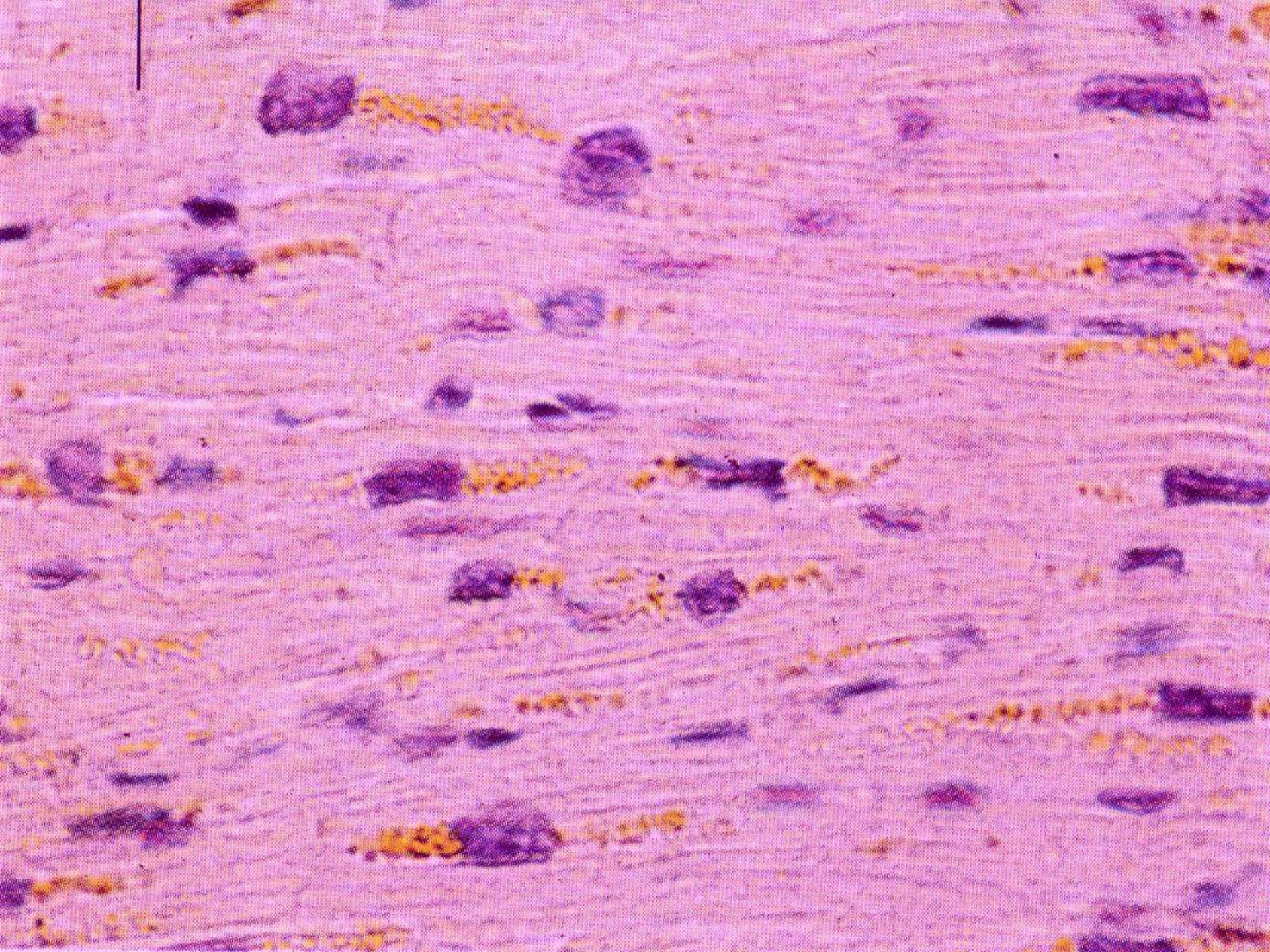


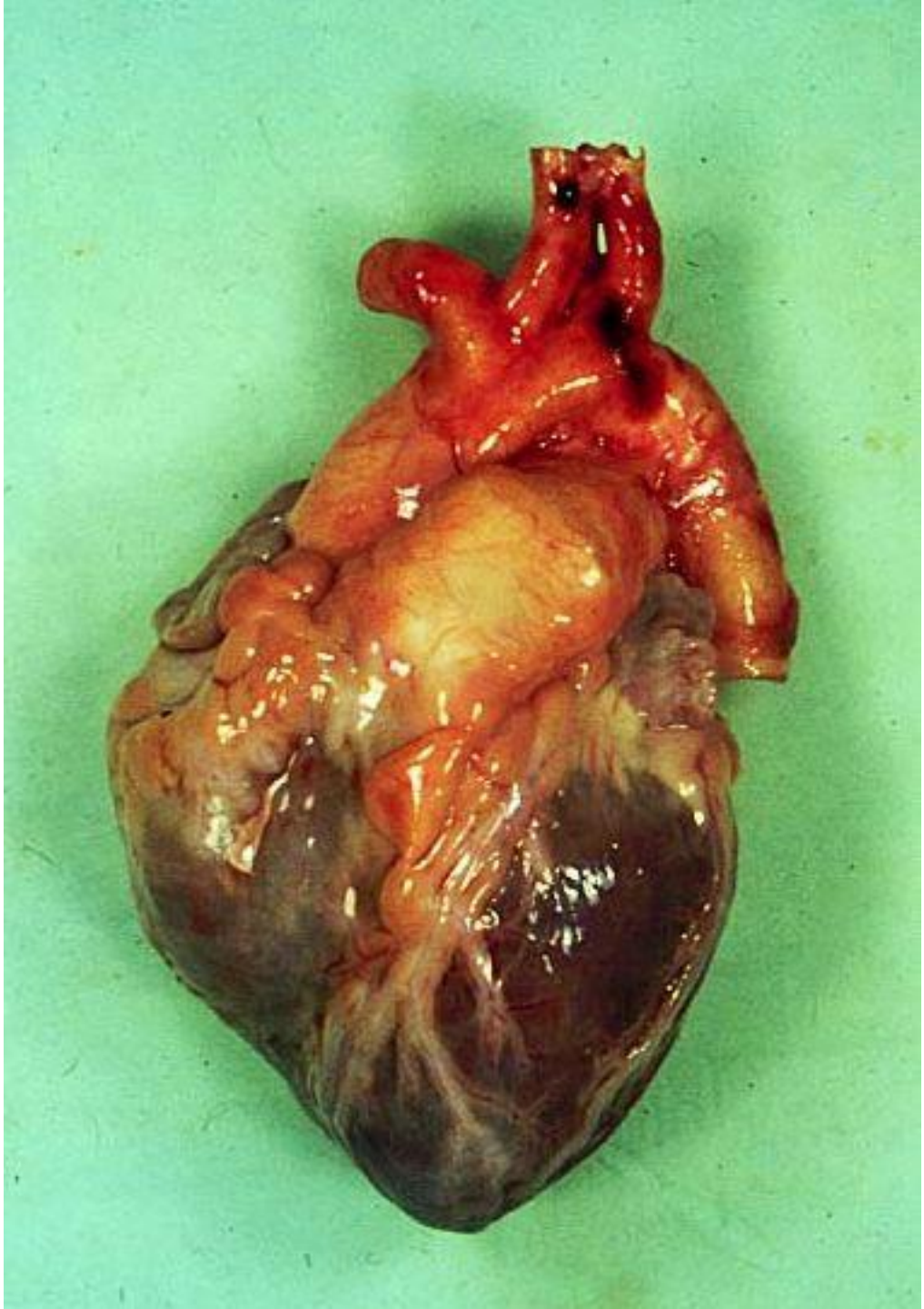








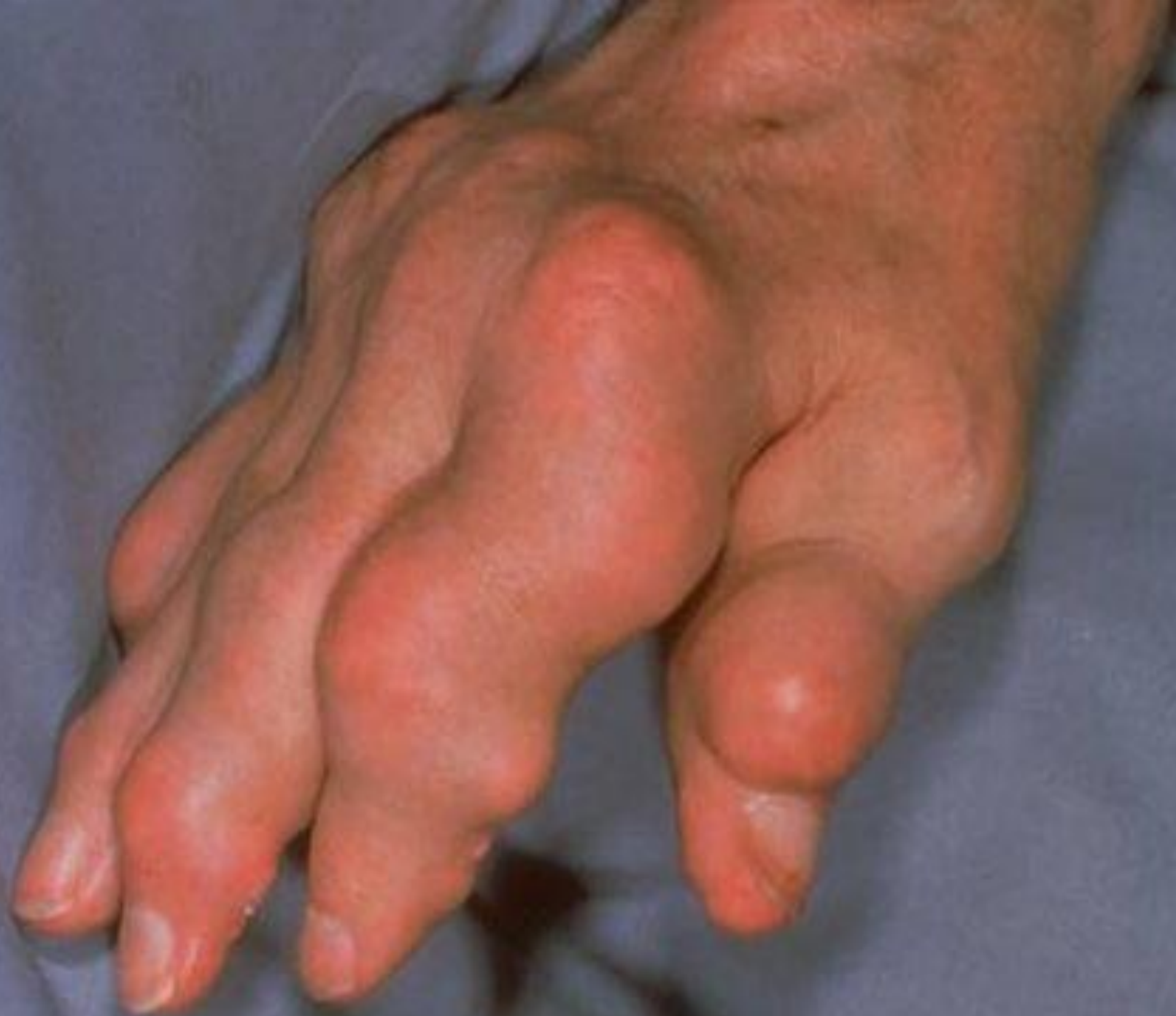



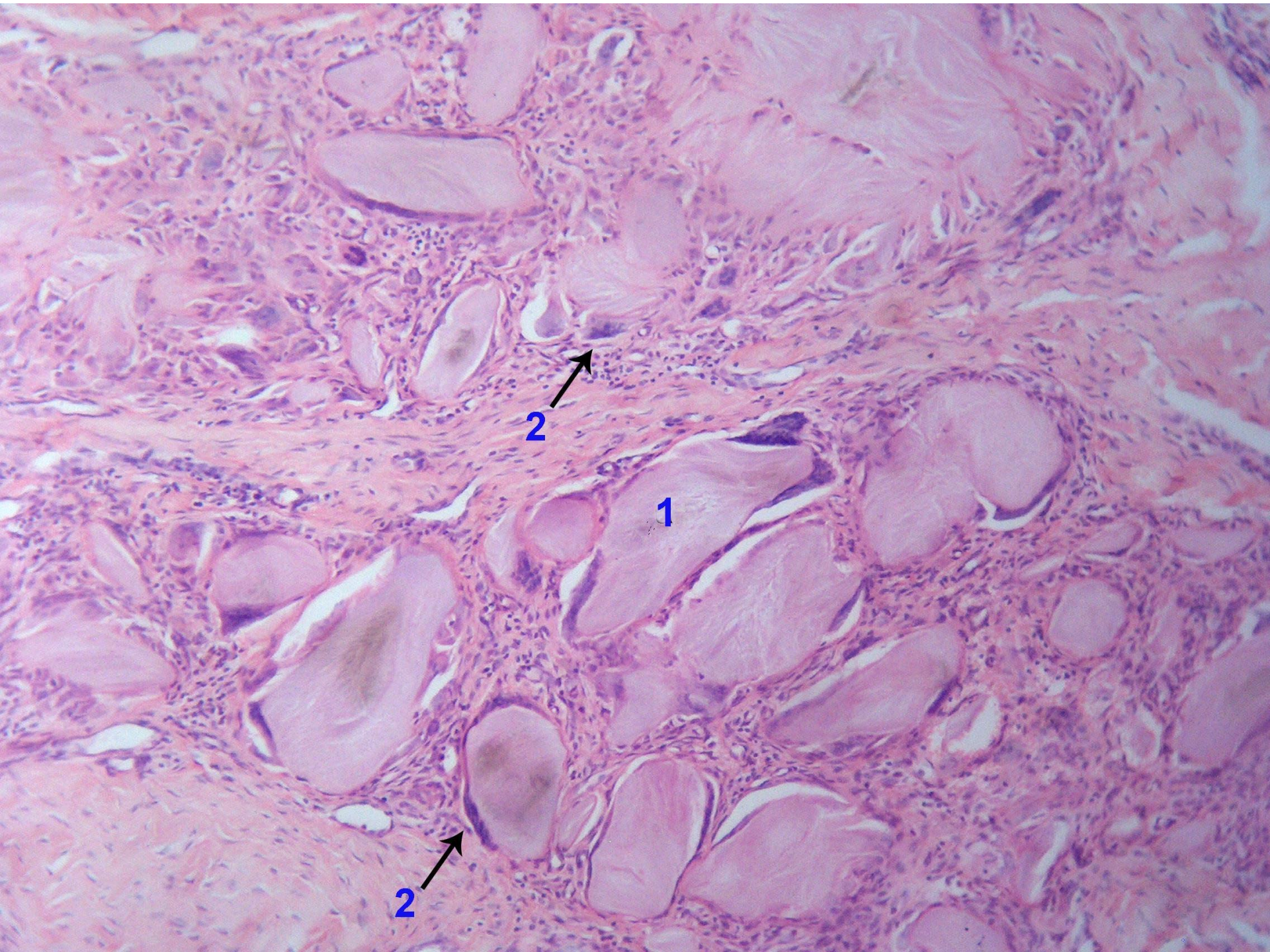
## *Podagra (guta)* –

Leziunea patognomică este **toful gutos** = depozite de săruri de acid uric, înconjugate de inflamație reactivă perifocală cu macrofage, limfocite, fibroblaști și celule gigante polinucleate „de corpi străini”.

Se afectează articulația cotului, genunchiului, degetelor, urechea etc.







2

1

2

# CALCINOZA PATOLOGICĂ:

**Calcinoza distrofică (petrificarea)** se întâlnește în țesuturile neviabile, necrozate, nivelul de calciu în plasma sanguină fiind normal.

**Calcinoza metastatică (metastaze calcaroase)** este cauzată de excesul de calciu în plasma sanguină (hipercalcemie) determinată de mobilizarea calciului din oase sau de tulburarea proceselor de eliminare a calciului din organism.

