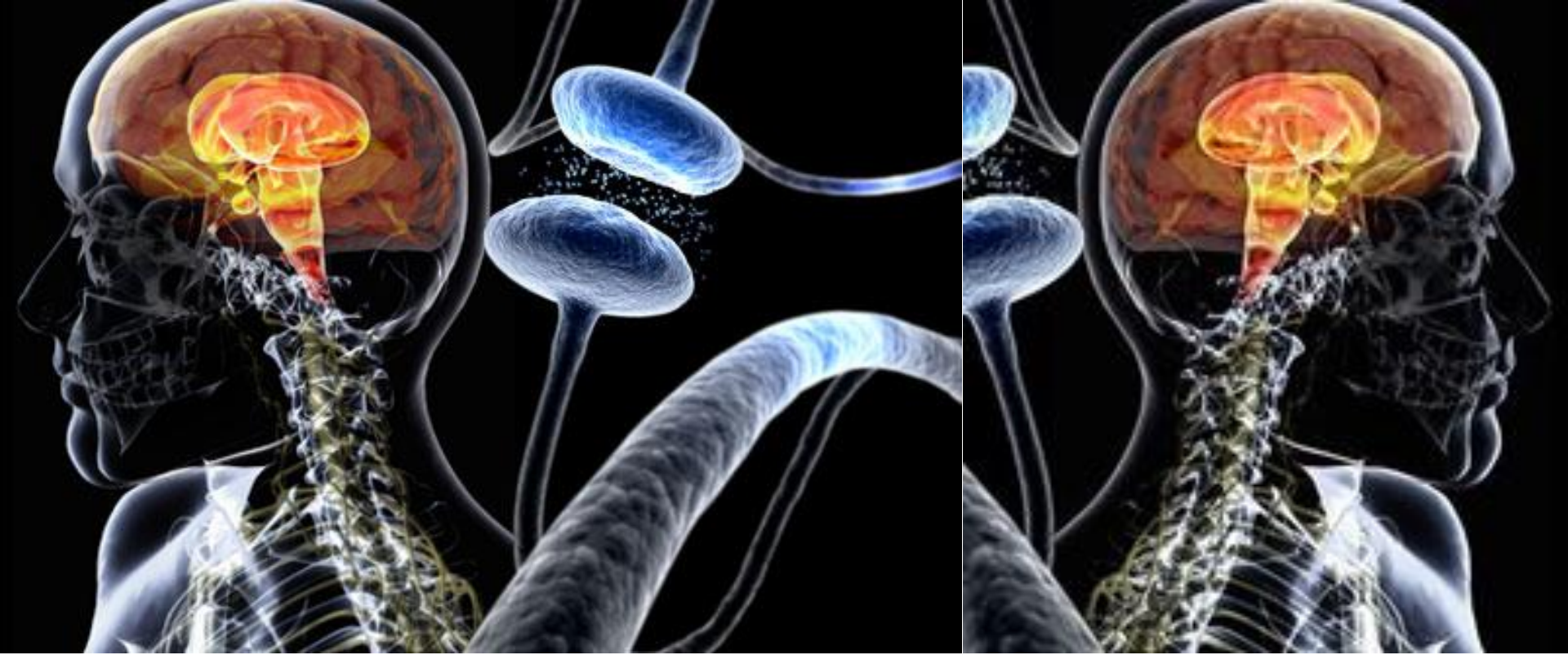

**Bolile sistemului nervos.**

## Tema: Bolile sistemului nervos.

### ***I. Micropreparate:***

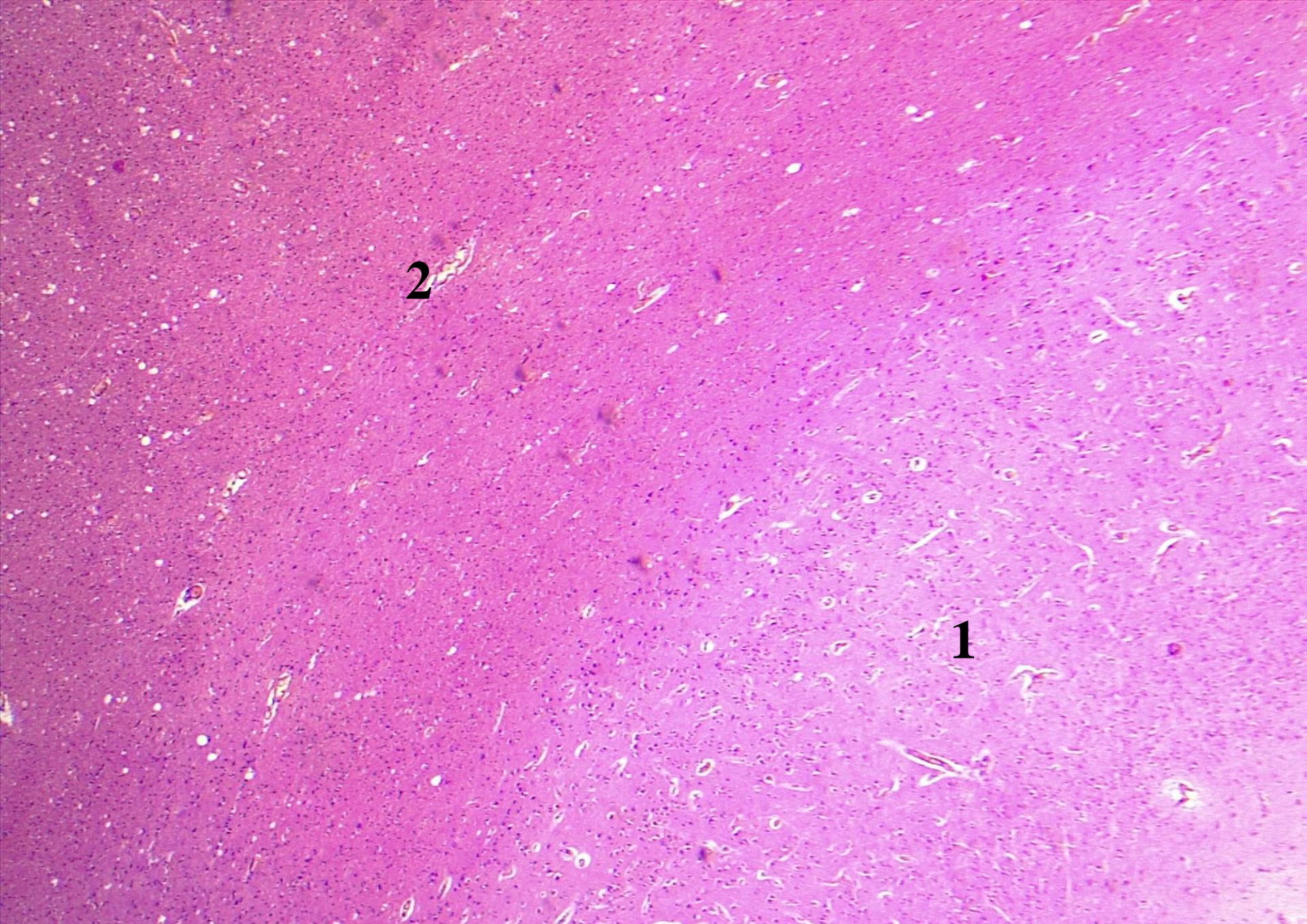
**№ 68. Infarct ischemic cerebral (ramolismen cenușiu).** (Colorație H-E).

#### **Indicații:**

1. Focar de necroză cu rarefierea țesutului cerebral.
2. Țesutul cerebral adiacent cu edem.

În micropreparat se observă o zonă de rarefiere a țesutului cerebral, majoritatea celulelor nervoase sunt anucleate, cele restante cu semne de cariopicnoză, edem perivascular și pericelular pronunțat, pe alocuri proliferarea elementelor gliale (glioza reactivă), infiltrație leucocitară perifocală, țesutul adiacent edemațiat. Arteriiolele sunt cu pereții îngroșați, sclerozați cu semne de hialinoză (arterioloscleroză hialină).

*Infarctul ischemic cerebral este legat în majoritatea absolută a cazurilor cu tromboza sau tromboembolia arterelor cerebrale, care provoacă hipoperfuzia sau chiar întreruperea aportului de sânge arterial într-o anumită zonă a creierului. Este una din manifestările bolilor cerebrovasculare. Tromboza arterelor cerebrale se întâlnește în ateroscleroză, în stări de hipercoagulabilitate, iar tromboembolia poate avea loc în ateroscleroza arterelor carotide și a aortei, în fibrilația atrială. Sunt cazuri de embolie canceroasă sau cu fragmente tumorale (de ex., în mixom cardiac), vegetații din cavitățile stângi ale inimii în endocardita infecțioasă, în infarct miocardic, cardiomiopatii. Macroscopic zona de infarct are formă neregulată, limite imprecise, granița între substanța cenușie și albă ștearsă, consistența flască, culoarea albicioasă-cenușie (ramolismen alb sau cenușiu). Clinic se manifestă prin paralizii, afazie. Consecințele: resorbția macrofagală a maselor necrotice și organizarea fibroglială, transformarea chistică.*



**№ 68. Infarct ischemic cerebral (*ramolismen* cenușiu). (Colorație H-E).**

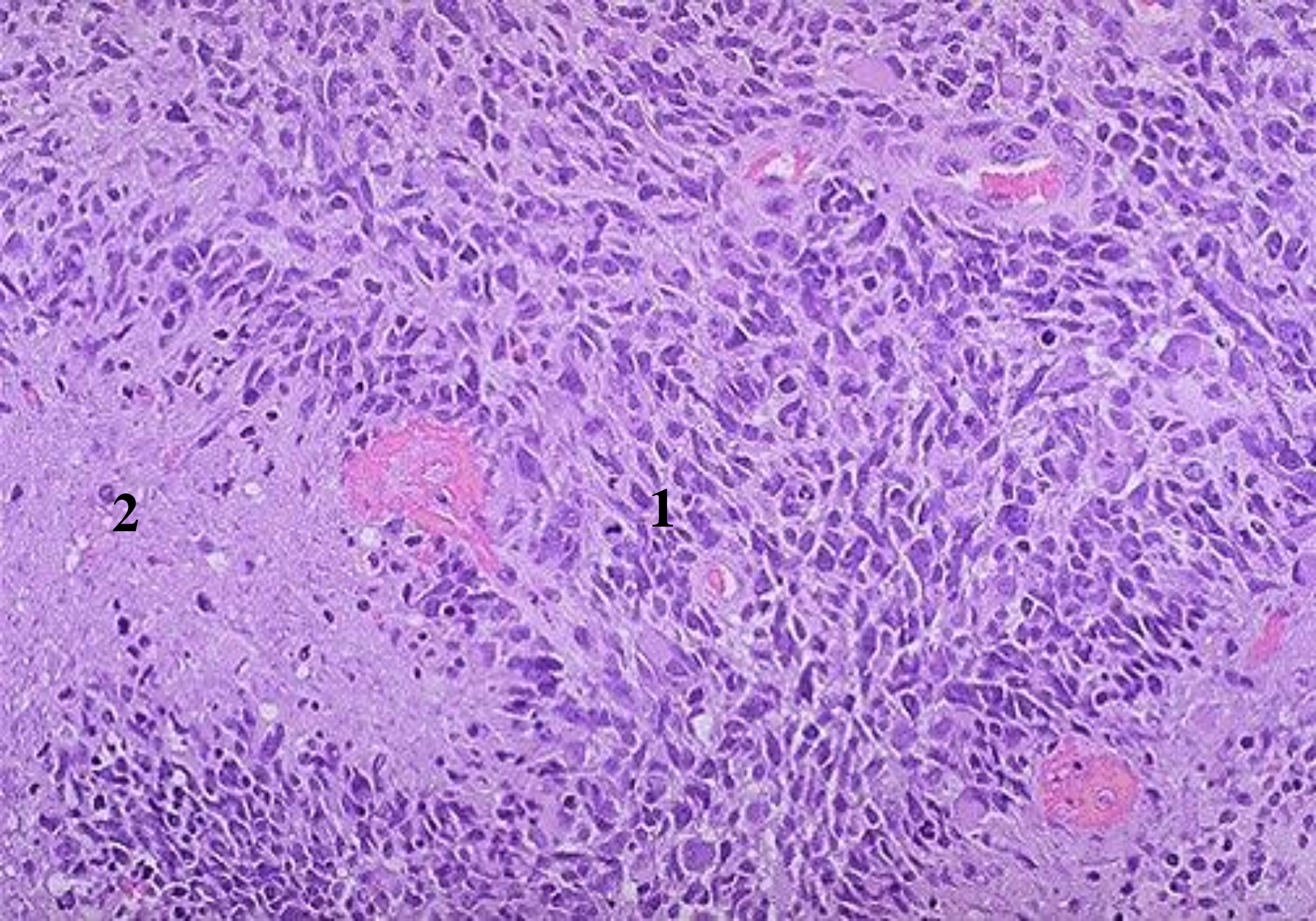
## **№ 45. Glioblastom multiform. (colorație H-E).**

### **Indicații:**

1. Celule tumorale atipice și polimorfe.
2. Focar de necroză.

Țesutul tumoral prezintă o celularitate bogată, densă, polimorfism celular și nuclear marcat, se relevă celule fusiforme, celule mici polimorfe, celule gigante, unele polinucleate, figuri de mitoză, focare eozinofile anucleate de necroză coagulativă, în jurul cărora celulele tumorale sunt dispuse în palisadă, se observă numeroase vase, unele cu tromboză intraluminală, altele stenozate prin hiperplazie endotelială, focare de hemoragii și de necroză.

*Tumorile SNC constituie 2% din rata mortalității de tumori maligne la adulți și 20% - la copii. Glioblastomul se întâlnește în 40% din toate tumorile cerebrale primare la adulți. Este o tumoare agresivă, de origine glială, cu diferențiere joasă. Poate să apară de novo sau se dezvoltă prin progresia astrocitomului difuz. Efectele locale constau în compresia și distrucția țesutului cerebral adiacent, infarcte și hemoragii prin invazia vaselor sanguine, edem peritumoral, tulburări de circulație a lichidului cefalorahidian. Metastazează pe cale lichidiană, în limitele SNC și nu produce metastaze extracraniene (sau pacienții decedează înainte de apariția unor astfel de metastaze).*



**№ 45. Glioblastom multiform. (colorație H-E).**

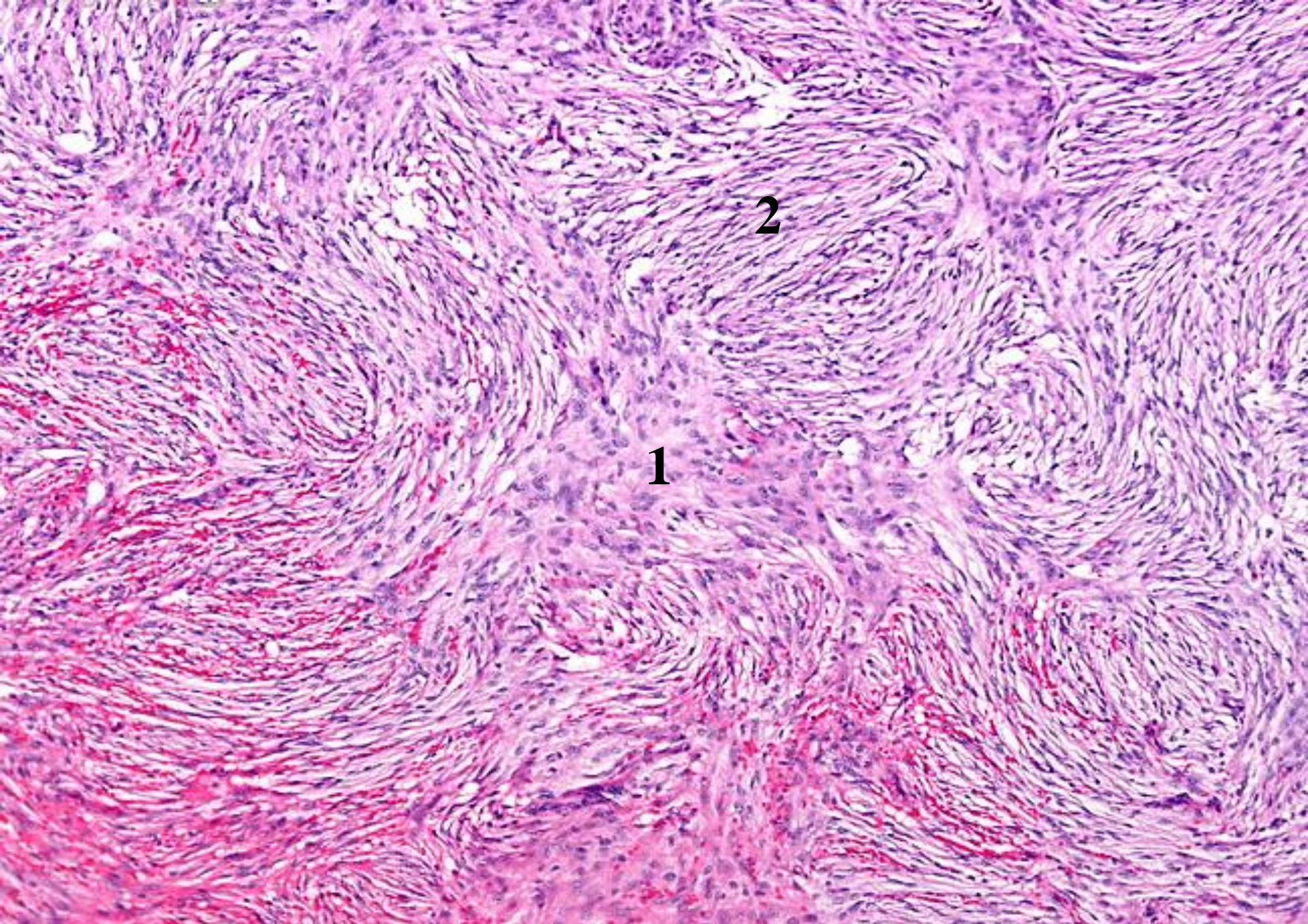
**№ 123. Meningiom fibroblastic.** (colorație H-E).

**Indicații:**

1. Fascicule de celule tumorale de tip fibroblastic.
2. Fascicule de fibre colagene.

Tumoarea este constituită din aglomerări concentrice de celule alungite, de tip fibroblastic, dispuse în formă de „bulb de ceapă”, cu conținut bogat de fibre colagene, se observă focare de hemoragii.

*Meningiomul este o tumoare benignă, de obicei solitară, care se întâlnește predominant la femei în decada a șasea de vârstă, constituie aproximativ 20% din totalul tumorilor intracraniene. Derivă din celulele meningoteliale ale membranei arahnoide (celulele arahnoideale). Este localizată cel mai frecvent pe linia parasagitală de-a lungul falx cerebri. Macroscopic prezintă un nodul tumoral cu diametrul 1-10 cm, atașat la dura mater, care comprimă țesutul cerebral, dar nu îl invadează, are consistență densă, pe secțiune aspect fibros, pot fi focare de calcinoză intratumorală. Variantele histologice mai frecvente sunt: meningotelial, fibros (fibroblastic) și tranzițional (cu pattern mixt de meningiom meningotelial și fibroblastic). Simptomata clinică depinde de localizarea și dimensiunile tumorii. Foarte rar se poate maligniza.*



**№ 123. Meningiom fibroblastic. (colorație H-E).**

**№ 225. Metastaze de melanom în creier. (colorație H-E).**

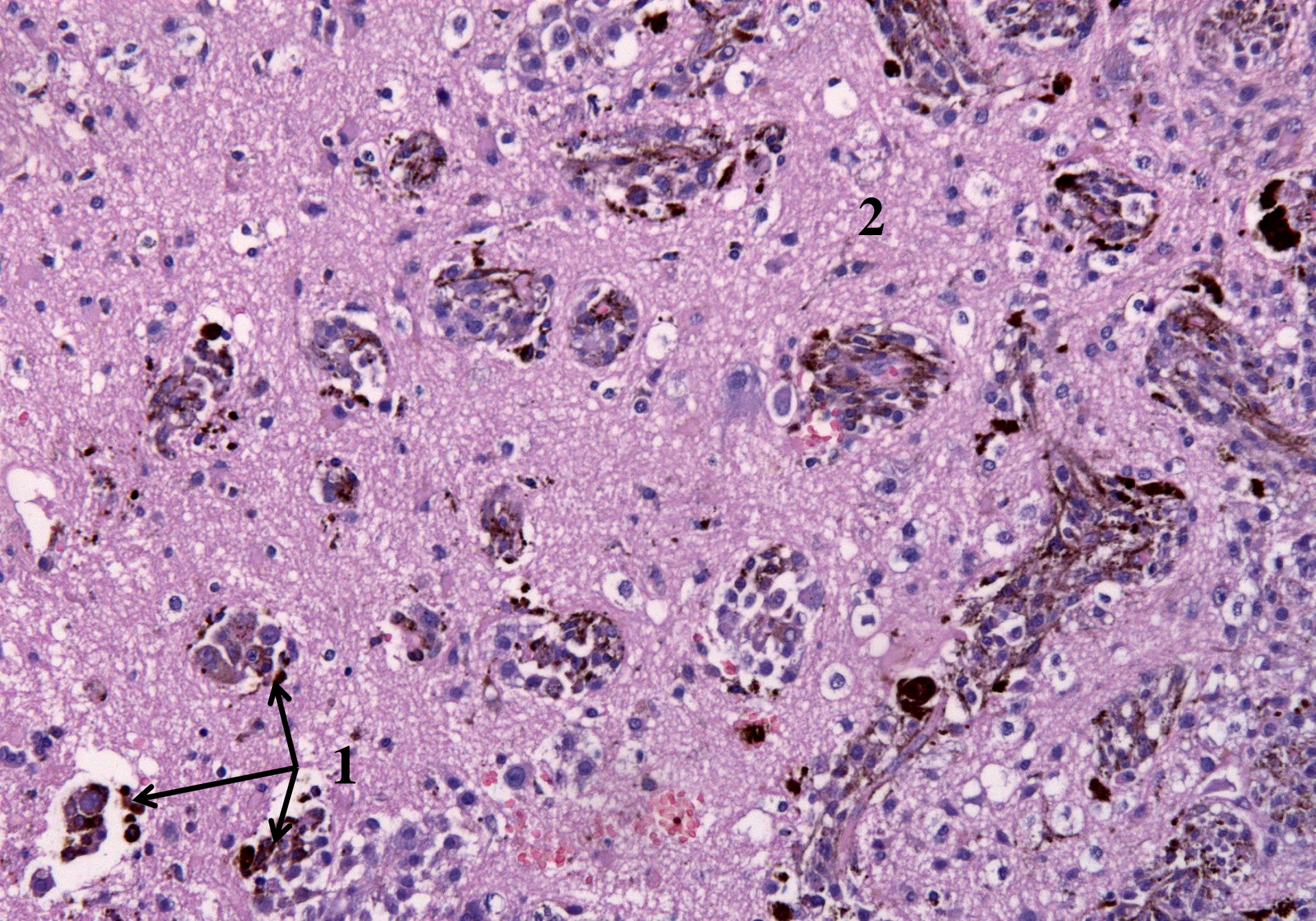
**Indicații:**

1. Celule tumorale bogate în melanină.
2. Țesutul cerebral adiacent cu edem.

În micropreparat se relevă multiple cuiburi de celule melanice maligne de formă și dimensiuni variabile, cu polimorfism celular și nuclear pronunțat, nuclee hiperchrome, nucleoli evidenți, figuri de mitoză, în citoplasmă depozite bogate de granule de melanină, pe alocuri sunt depuneri libere de melanină apărute în urma necrozei celulelor tumorale, în țesutul cerebral adiacent edem perivascular și pericelular.

*Tumorile secundare, metastatice constituie aproximativ 25% din numărul total al tumorilor SNC. Melanomul este o tumoare malignă de origine melanocitară, care se întâlnește pe tegumente, în mucoasa bucală, anorectală, esofag, meninge, globul ocular. Este extrem de agresivă, o tumoare cu grosimea de numai câțiva mm poate produce metastaze multiple. Metastazează limfogen în nodulii limfatici regionali, iar pe cale hematogenă mai frecvent în ficat, plămâni, creier și alte organe, practic pot fi metastaze în orice regiune a corpului. În majoritatea cazurilor metastazele au culoarea neagră datorită conținutului de melanină. Alte tumori, care fac frecvent metastaze în creier sunt cancerul pulmonar, mamar, renal, gastrointestinal și coriocarcinomul. Afectarea secundară a SNC poate avea loc în leucemii și limfoame. Efectele clinice ale metastazelor depind de localizarea, numărul și dimensiunile lor.*





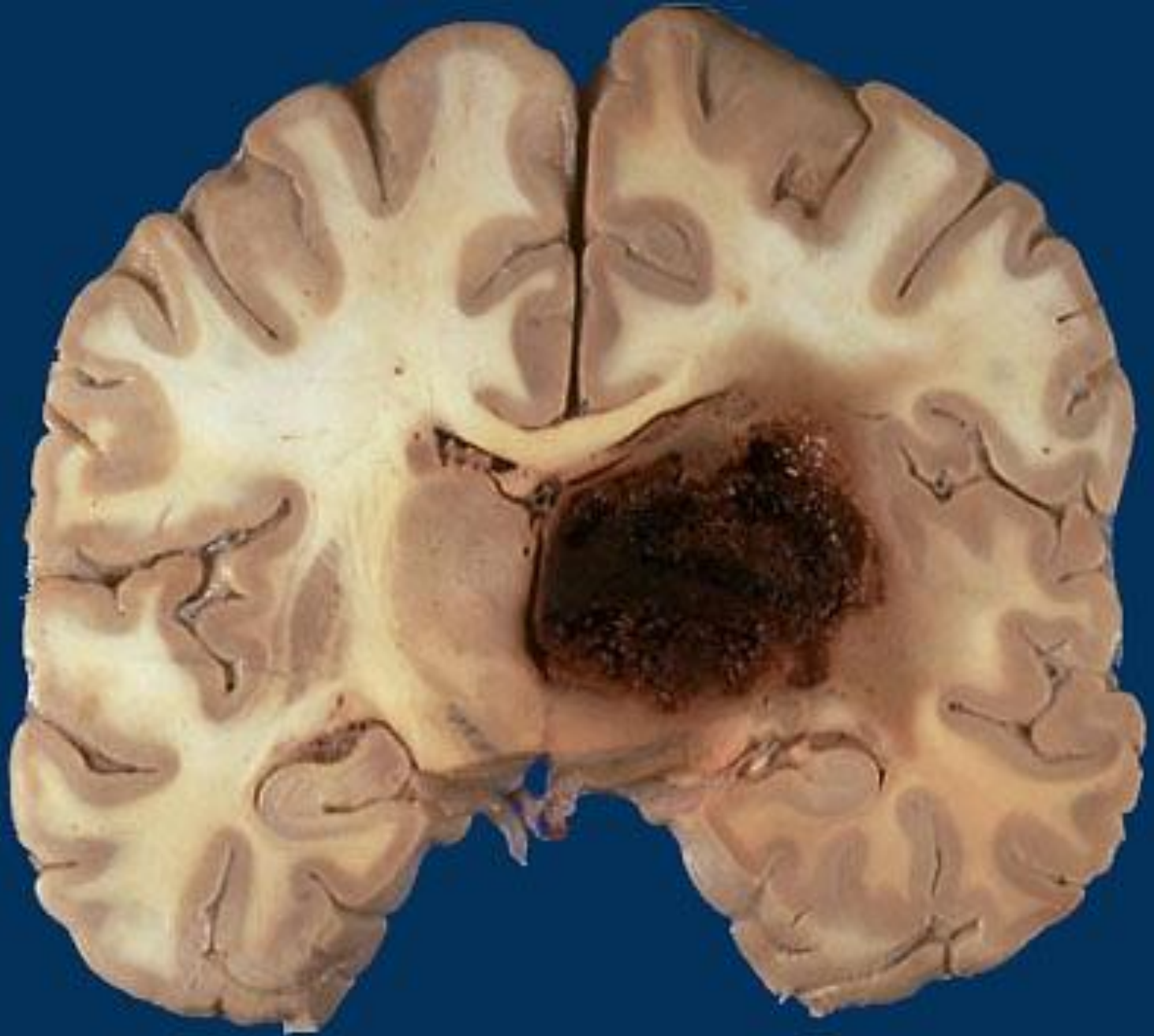
**№ 225. Metastaze de melanom în creier. (colorație H-E).**

## ***II. Macropreparate:***

### **№ 121. Hematom cerebral.**

În creier se observă o acumulare de sânge coagulat de culoare roșie închisă (hematom), țesutul cerebral adiacent este ramolit, de consistență flască, edemațiat.

*Cauza principală a hemoragiilor cerebrale parenchimotoase este ruptura arterelor. Este una din manifestările bolilor cerebrovasculare. Cel mai frecvent se observă în hipertensiunea arterială (formarea microanevrismelor, necroza fibrinoidă a arteriolelor în criza hipertensivă), leucemii, trombocitopenii severe, aneurisme congenitale ale arterelor cerebrale. Localizarea mai frecventă este în ganglionii bazali și talamus – 65%, puntea Varoli – 15%, cerebel – 10%. Hemoragia produce atât leziune tisulară directă, cât și leziune ischemică secundară. Clinic se manifestă prin paralizii, afazie. Consecințele: organizarea fibroglială, cavități chistice.*



**№ 121. Hematom cerebral.**

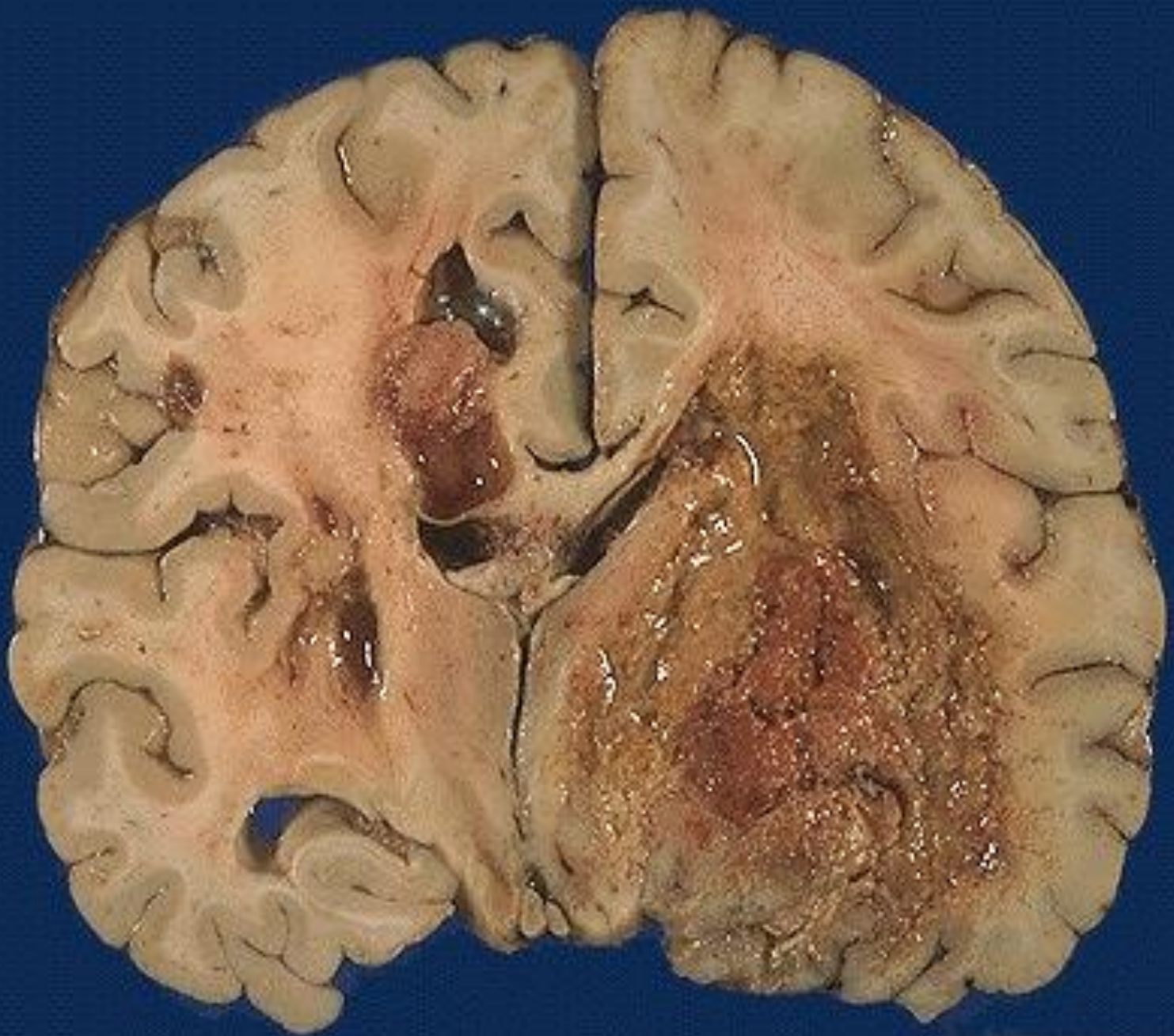
## **№ 122. Tumoră cerebrală (glioblastom).**

Pe secțiunea creierului este prezent un nod tumoral cu diametrul de mai mulți cm, de formă neregulată, fără limite clare, culoarea alb-cenușie, cu focare de necroză, hemoragii, mici cavități chistice, localizat în substanța albă, țesutul cerebral adiacent cu semne de rarefiere și ramolisment. (*micropreparatul nr. 45*).

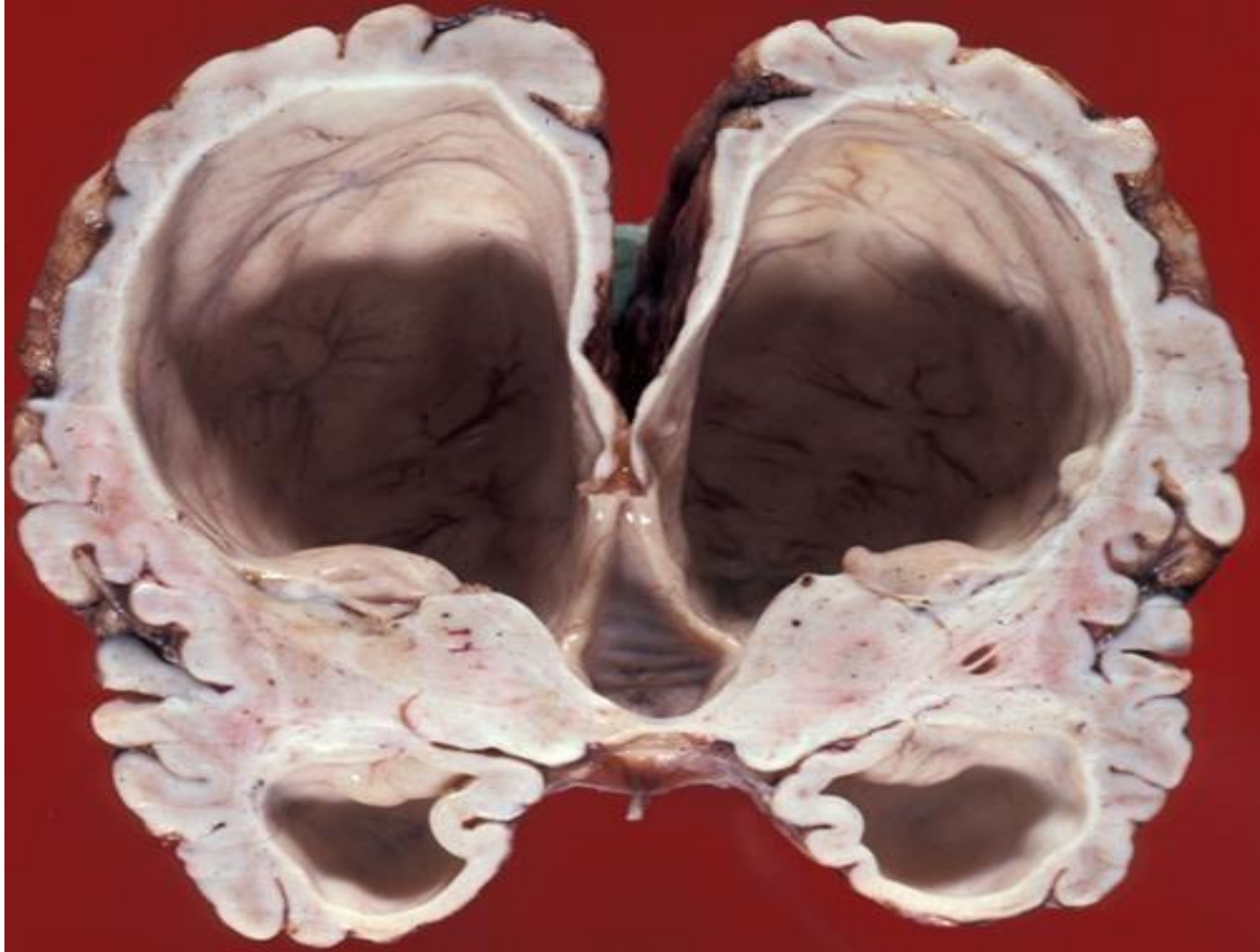
## **№ 123. Hidrocefalie.**

Creierul este mărit în dimensiuni, ventriculele laterale considerabil dilatate, țesutul cerebral atrofiat.

*Hidrocefalia – acumularea excesivă a lichidului cefalorahidian în sistemul ventricular, cauza fiind stenoza găurii Monro și a apeductului Sylvius, a găurilor Magendie și Luschka. Se poate dezvolta în urma leptomeningitelor, tumorilor encefalice, traumatismelor SNC, se întâlnește hidrocefalia ex vacuo, când are loc hiperproducția compensatorie a lichidului cefalorahidian ca reacție la diminuarea țesutului cerebral în boala Alzheimer, după hemoragii parenchimotoase, infarcte cerebrale ischemice. Dacă este dilatat întregul sistem ventricular hidrocefalia se numește comunicantă, iar dacă există un obstacol în interiorul sistemului ventricular – hidrocefalie necomunicantă, în astfel de cazuri se dilată doar o porțiune de ventricul. Varianta necomunicantă se poate întâlni în tumori ependimare, în papilomul plexurilor coroide, abcese cerebrale, hemoragii parenchimotoase, intraventriculare, epi- sau subdurale. Hidrocefalia produce atrofia prin compresiune a parenchimului cerebral.*



**№ 122. Tumoră cerebrală (glioblastom).**

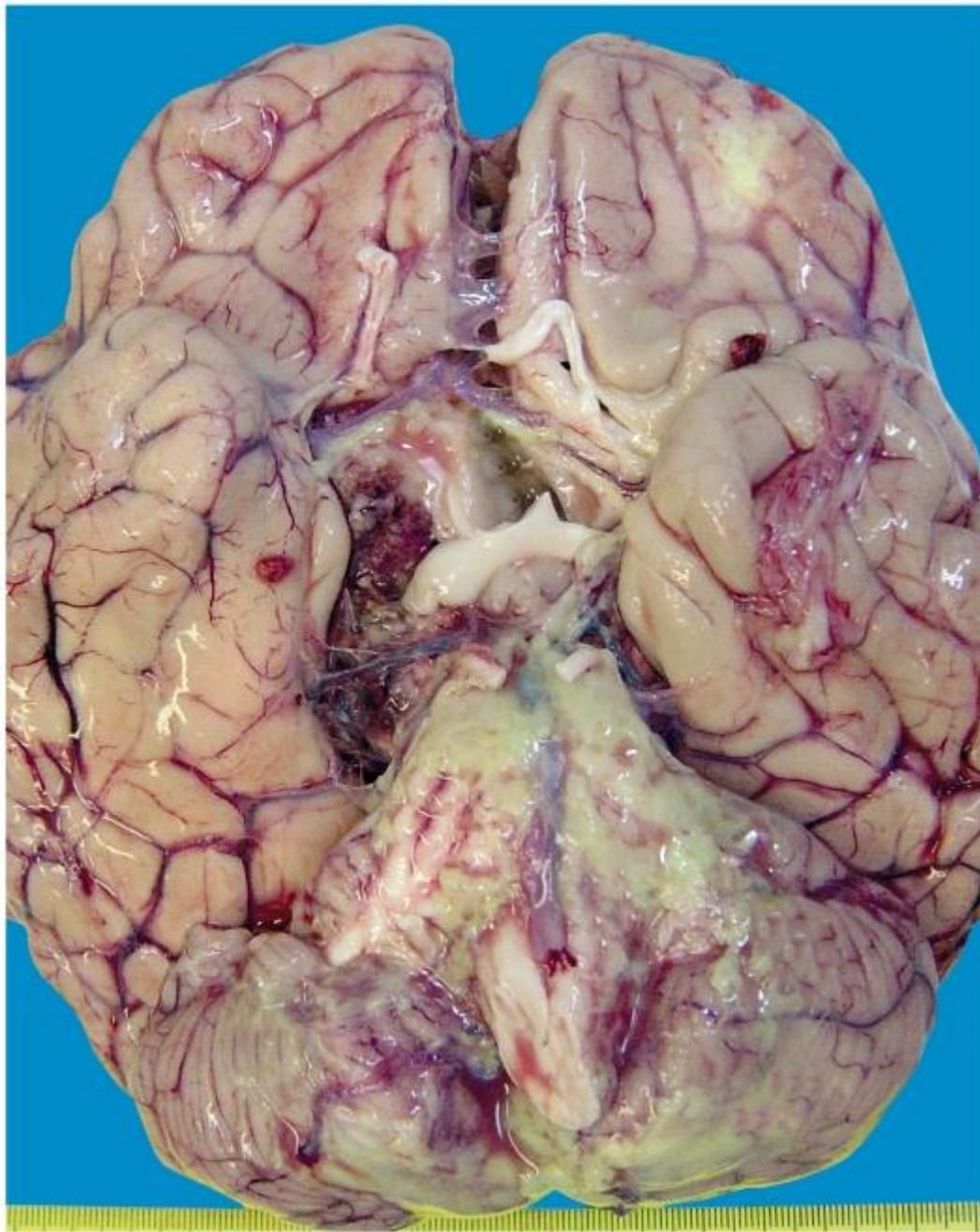


**№ 123. Hidrocefalie.**

## **№ 124. Leptomeningită purulentă.**

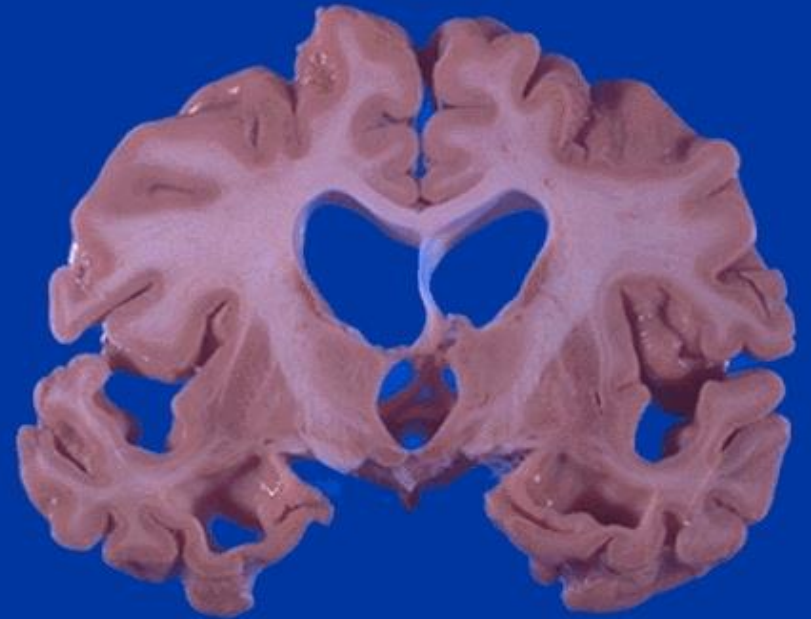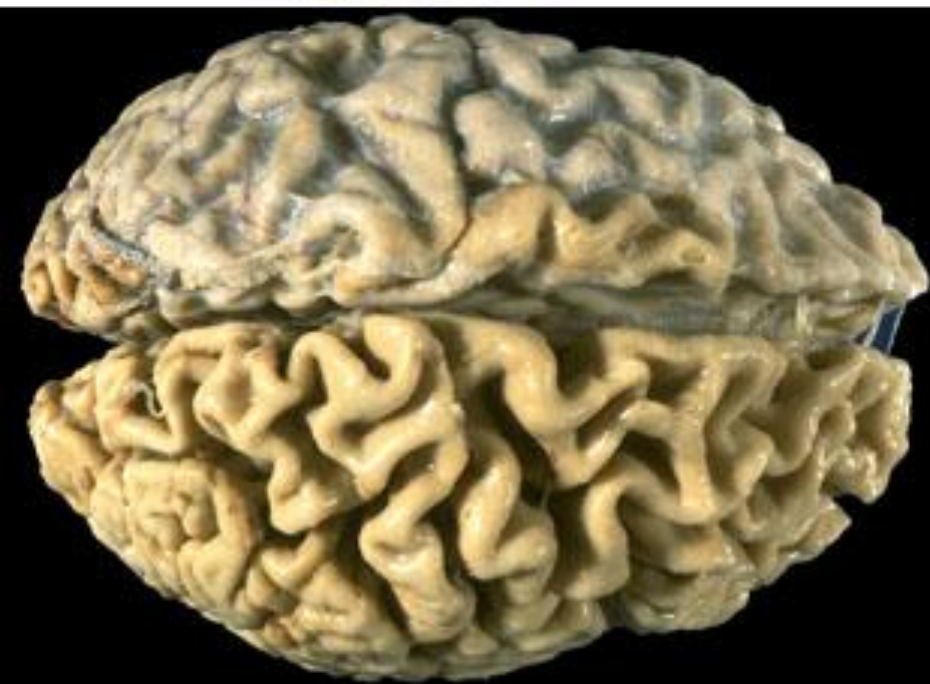
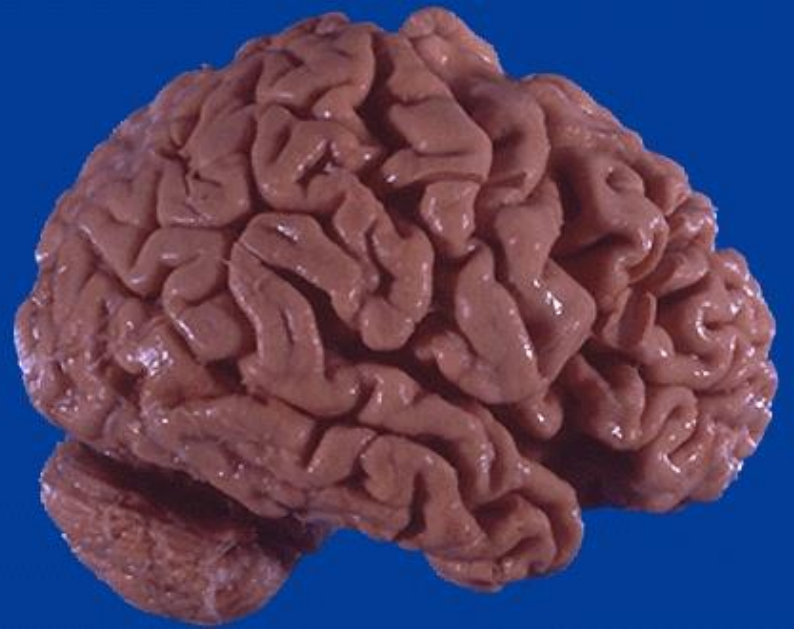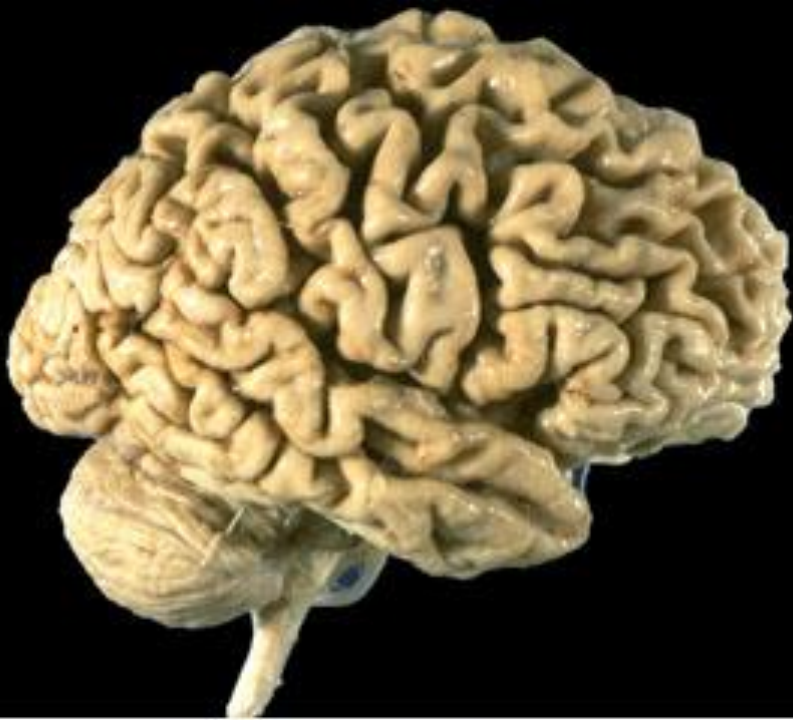Leptomeningele de pe suprafața convexă a creierului, îndeosebi în zonele frontale, temporale și parietale, este îngroșat, edemațiat, îmbibat cu exsudat purulent de culoare cenușie-gălbuie, zona inflamată nu are limite clare, vasele sanguine dilatate și hiperemiate.

*Leptomeningita purulentă este de origine bacteriană, la adolescenți și adulți tineri este cauzată mai frecvent de meningococ (Neisseria meningitidis), iar la vârstnici – de streptococi. În unele cazuri meningita se dezvoltă în mod secundar prin extensia infecției din focare purulente adiacente (în mastoidită, otită medie, sinuzite paranazale) sau prin diseminare hematogenă în endocardita infecțioasă, pneumonii. Morfologic se manifestă prin inflamația purulentă difuză (flegmonoasă) a membranei meningeale, puroiul apare și în spațiul subarahnoidian, în șanțuri, lichidul cefalorahidian devine tulbure, conține abundant leucocite neutrofile, se pot asocia meningoencefalită, ventriculită, abcese cerebrale. În consecință, poate avea loc resorbția exsudatului și rezoluția completă sau pot surveni modificări morfologice reziduale, de ex., îngroșarea membranelor meningeale și formarea unor aderențe atât între membrane cât și între acestea și suprafața creierului, ceea ce favorizează apariția unor cavități chistice în spațiul subarahnoidian sau chiar a hidrocefaliei interne.*

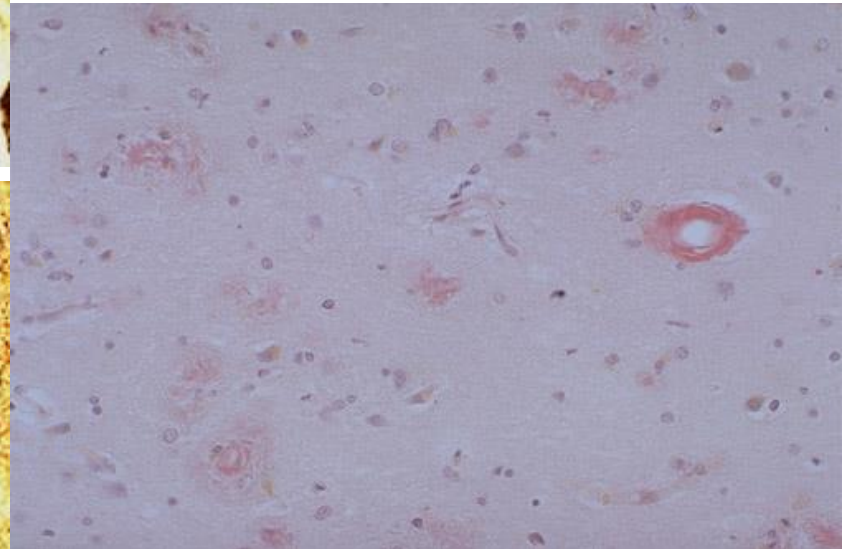
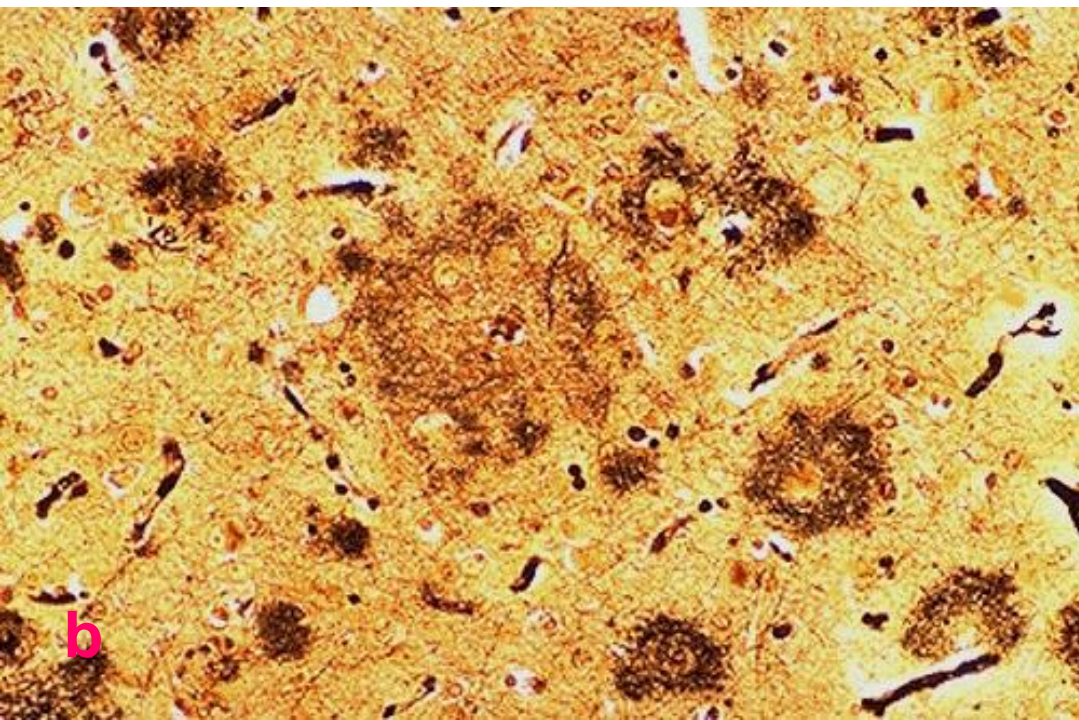

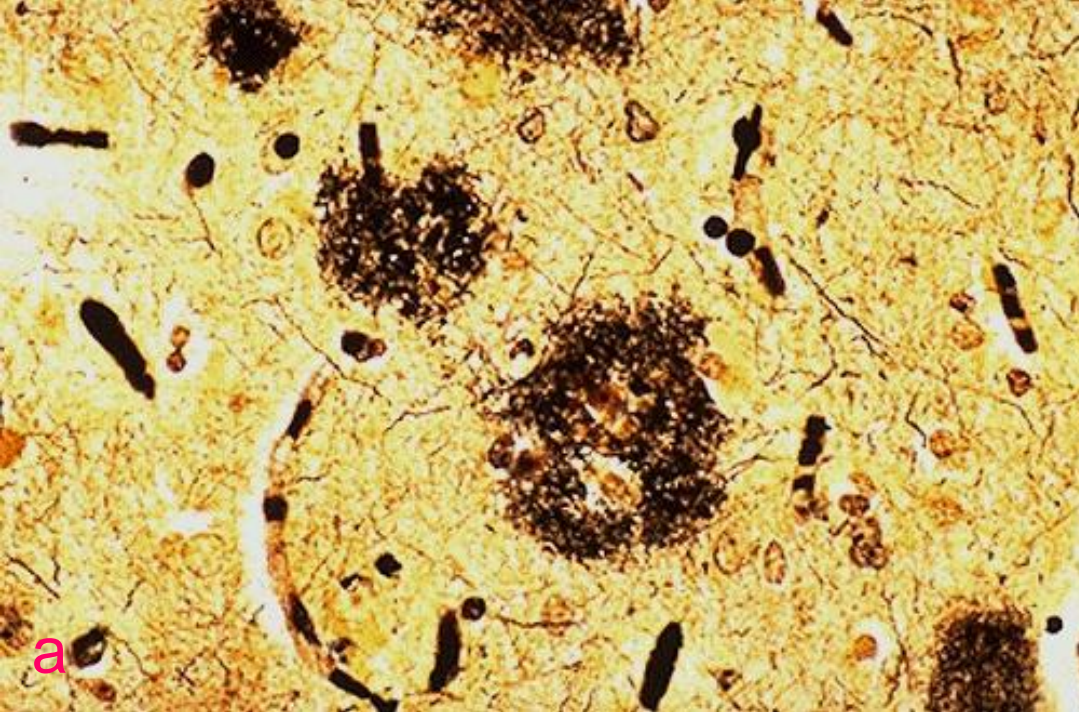


**№ 124. Leptomeningită purulentă.**





**Atrofia creierului în boala  
Alzheimer.**

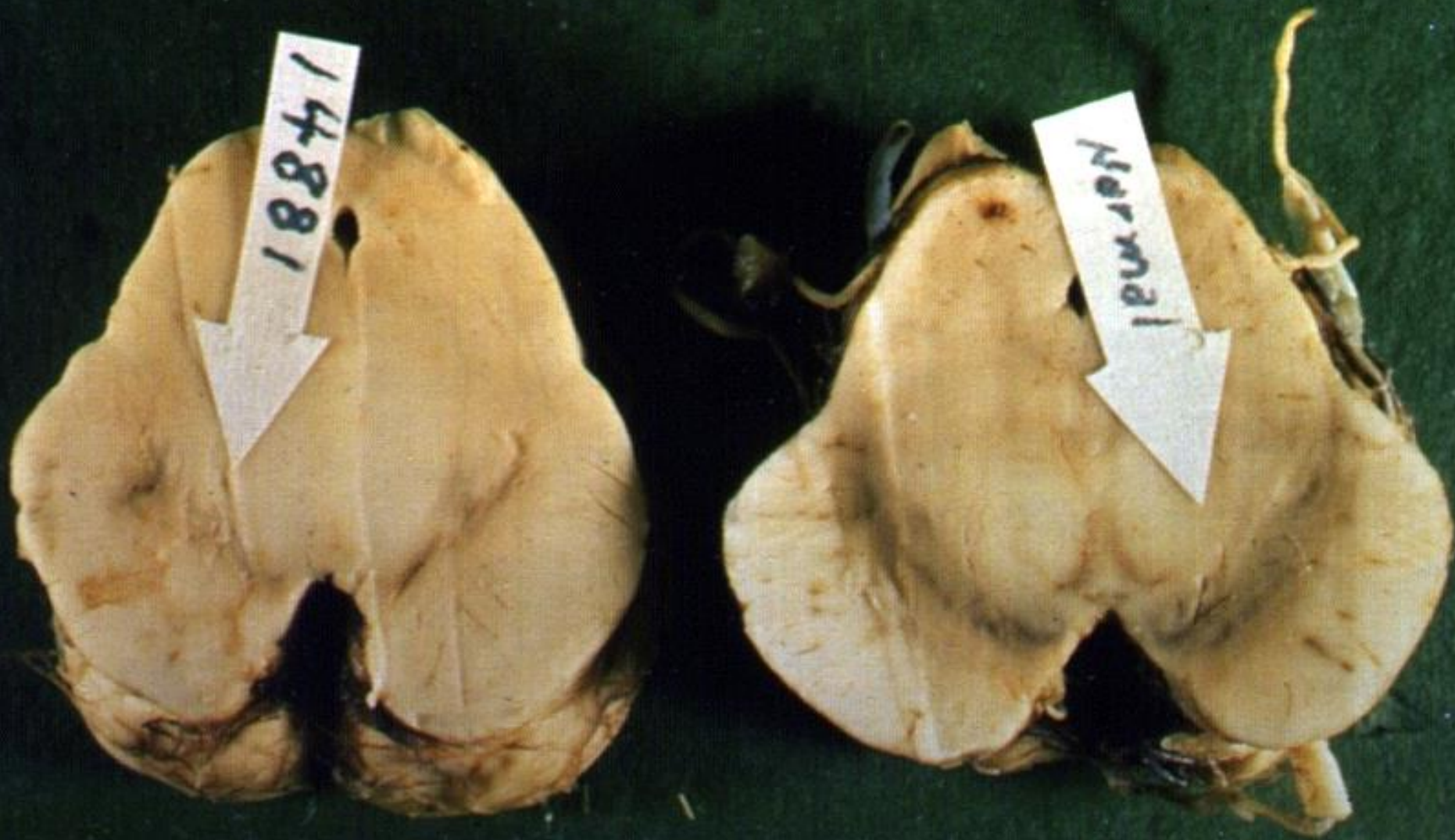

## **Boala Alzheimer:**

**a,b - plăci senile,**

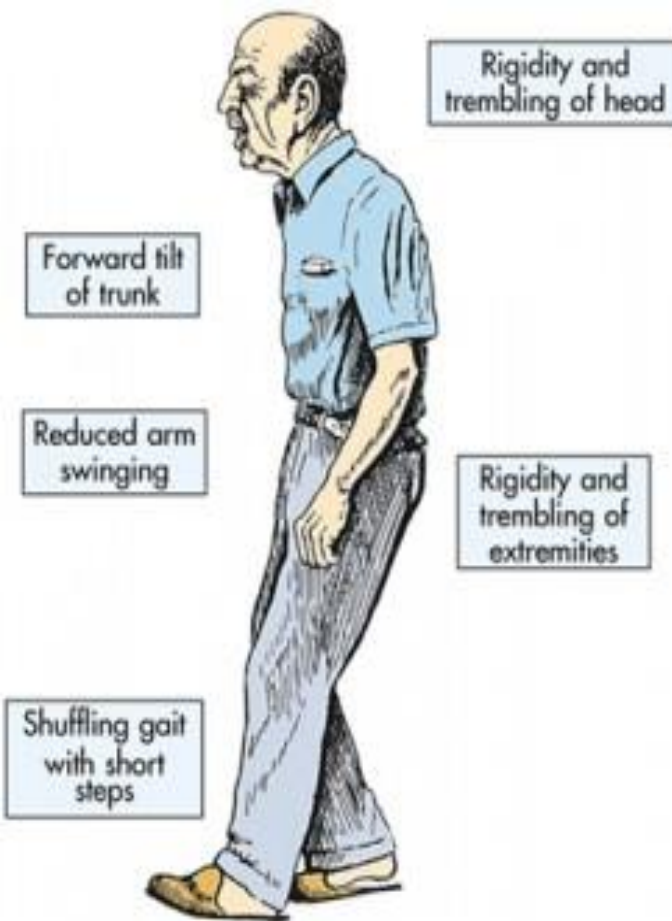**c – ghem neurofibrilar** (*impregnație argentică*),

**d – angiopatie amiloidică** (*roșu de Congo*).



fastbleep)

**Boala Parkinson. Afectarea Substanței negre.**




# Parkinson's Disease



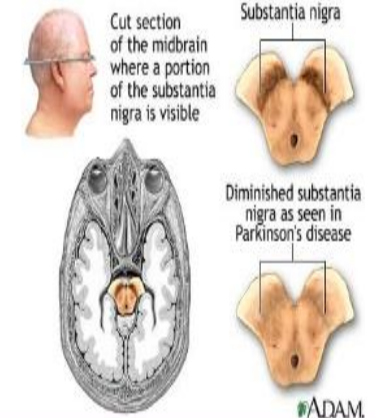
## ⇒ Signs

- ⇒ Akinesia (RT, initiation)
- ⇒ Bradykinesia (MT, slow)
- ⇒ Rigidity
- ⇒ Tremor
- ⇒ Postural instability, difficulty multi-tasking, sleep difficulties, cognitive deficits.

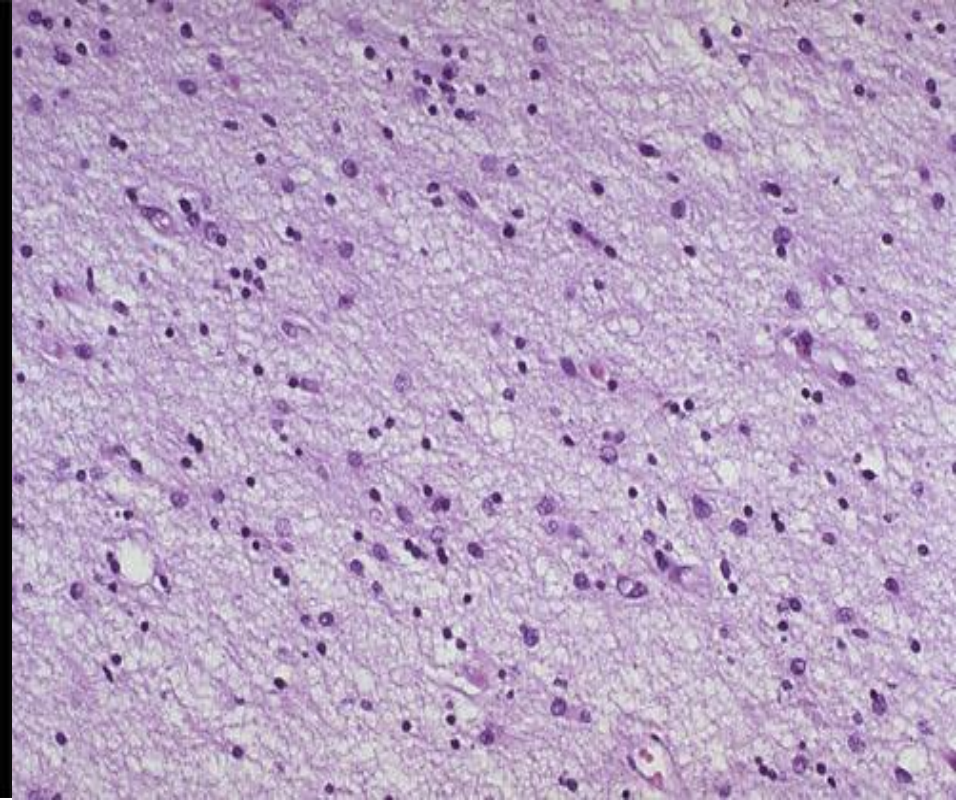
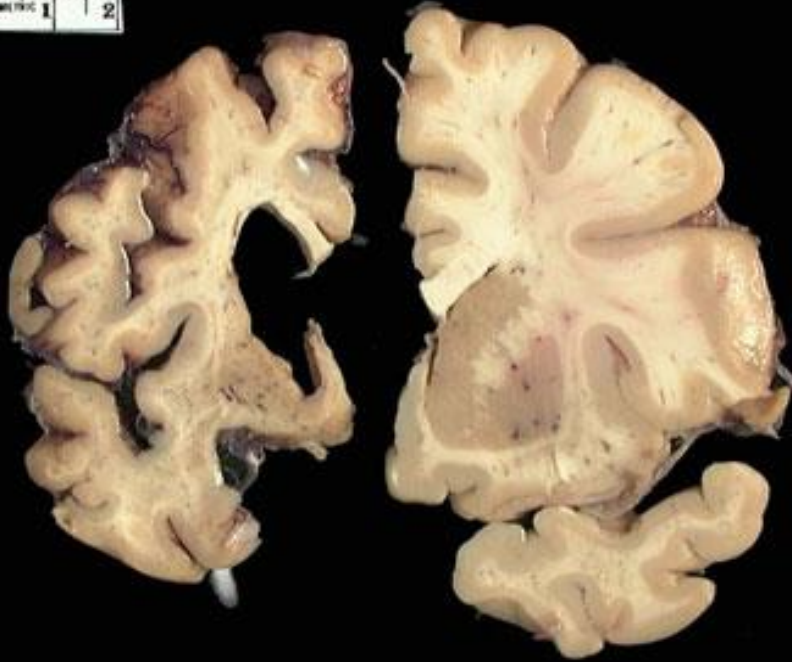


## ⇒ Cause

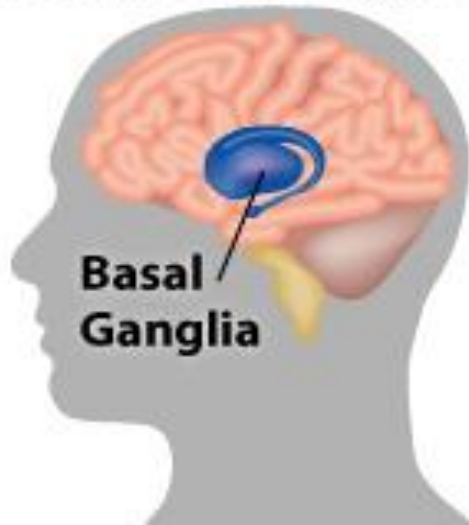
- ⇒ Denervation of DAergic neurons in SNpc
- ⇒ Loss of DA in striatum



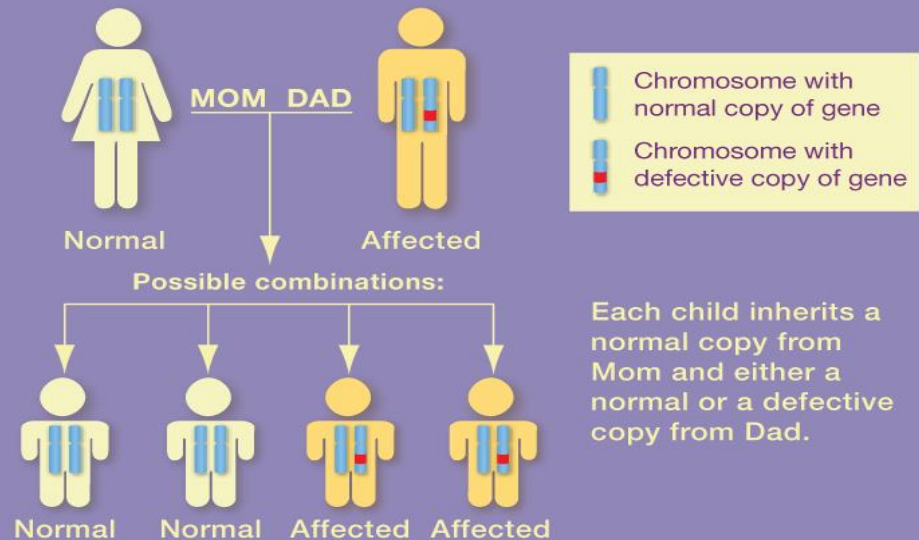
**Boala Parkinson  
Manifestări clinice.**



### Huntington's Disease Affects the Brain's Basal Ganglia



### Autosomal Dominant Inheritance

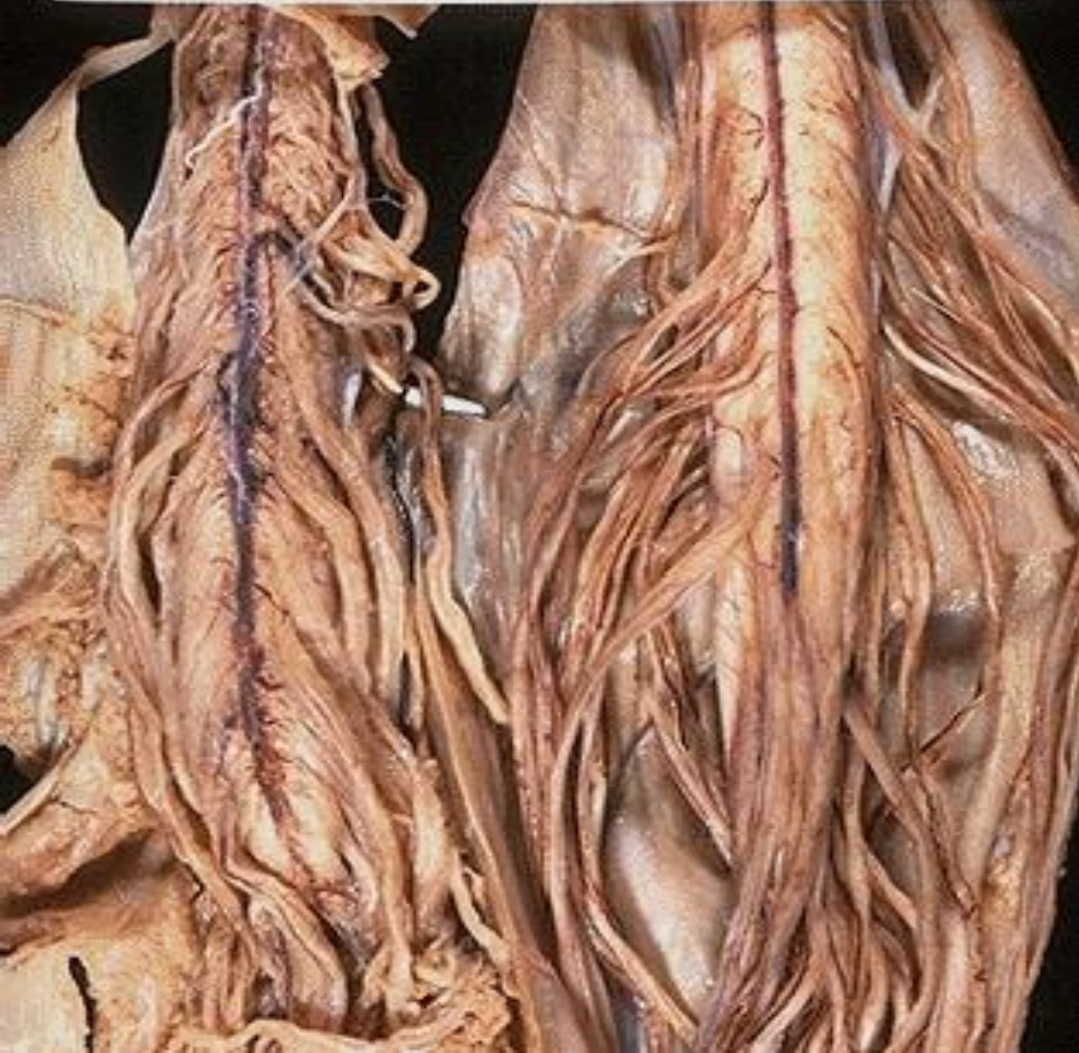

# Boala

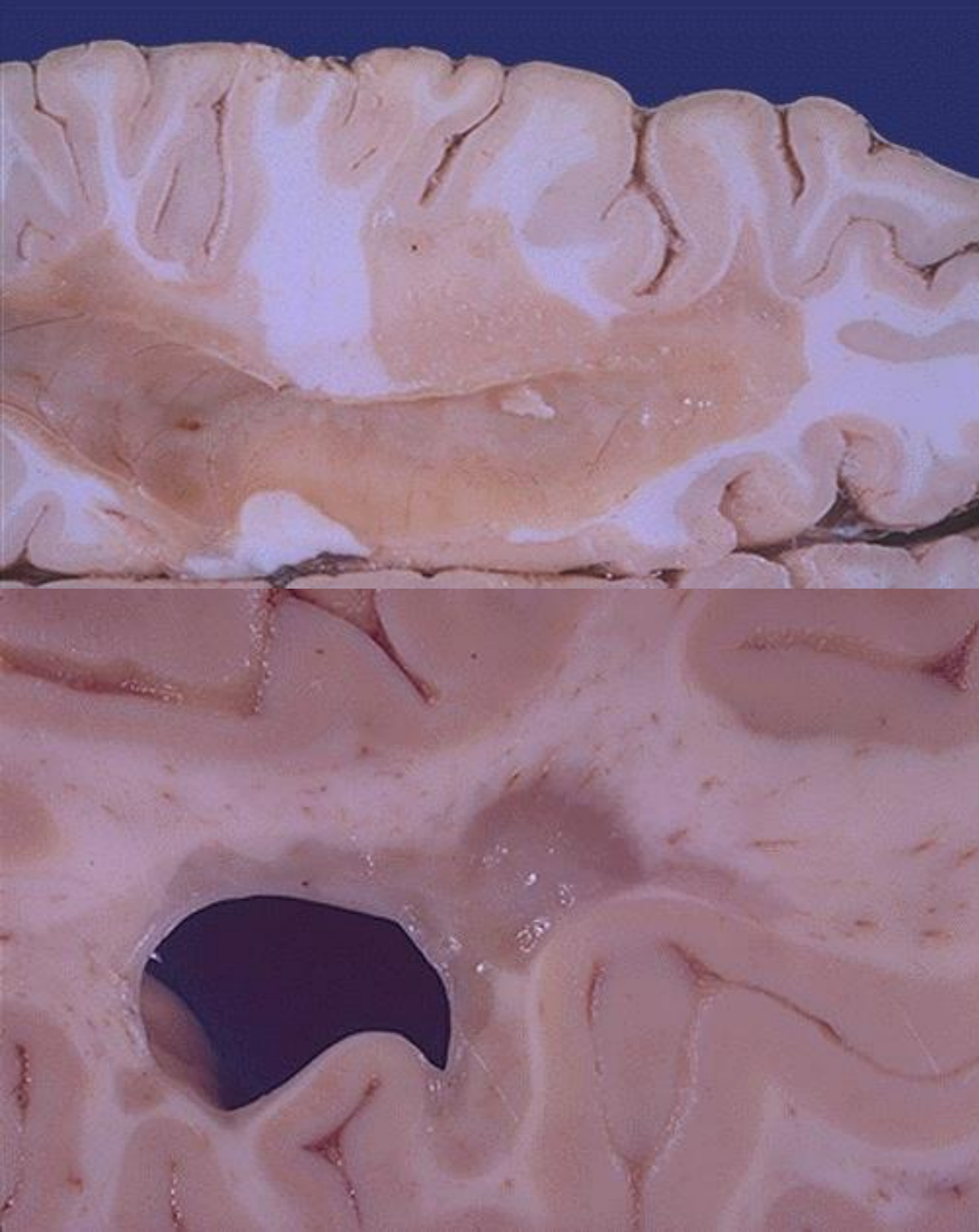
# Huntington.

Normal

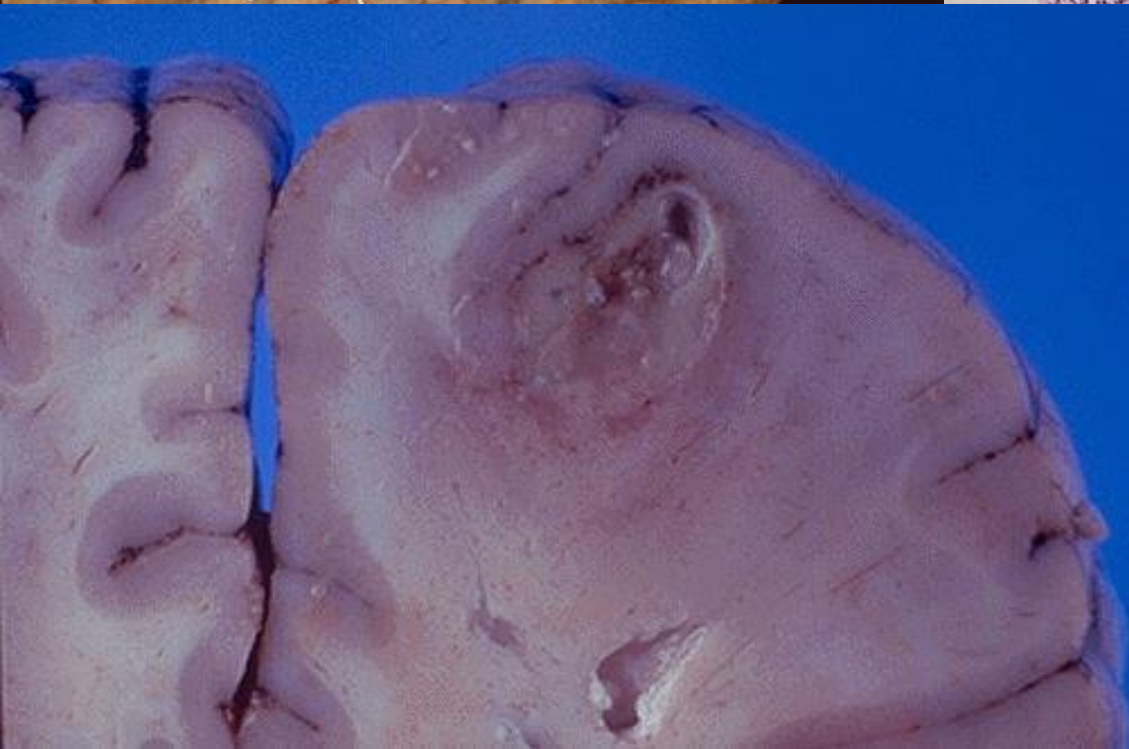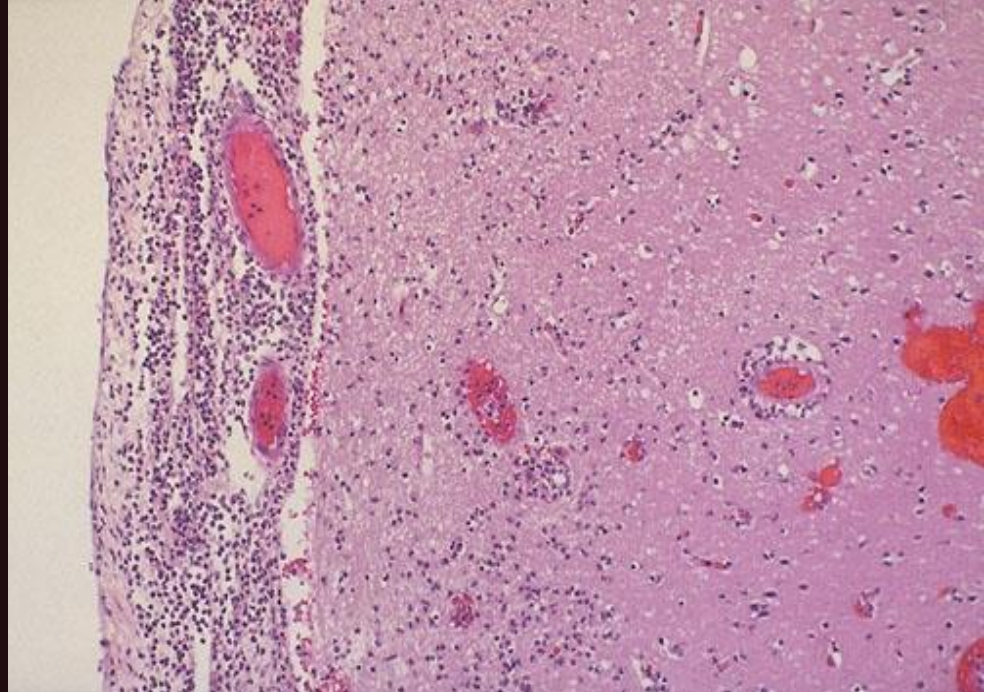
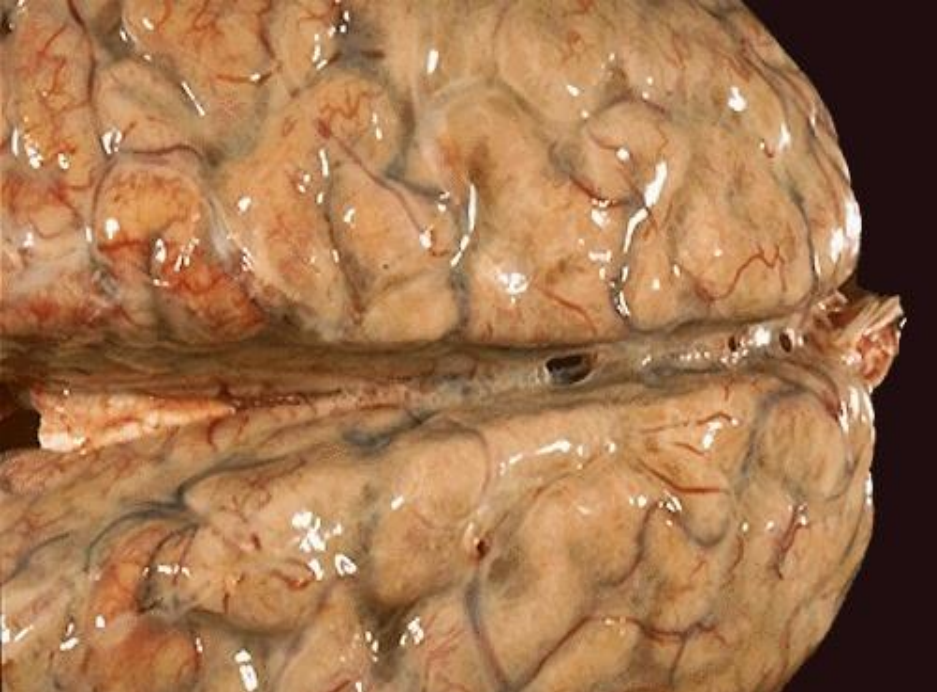ALS



**Scleroză laterală amiotrofică,**  
atrofia rădăcinilor anterioare motorii ale  
măduvei spinării.

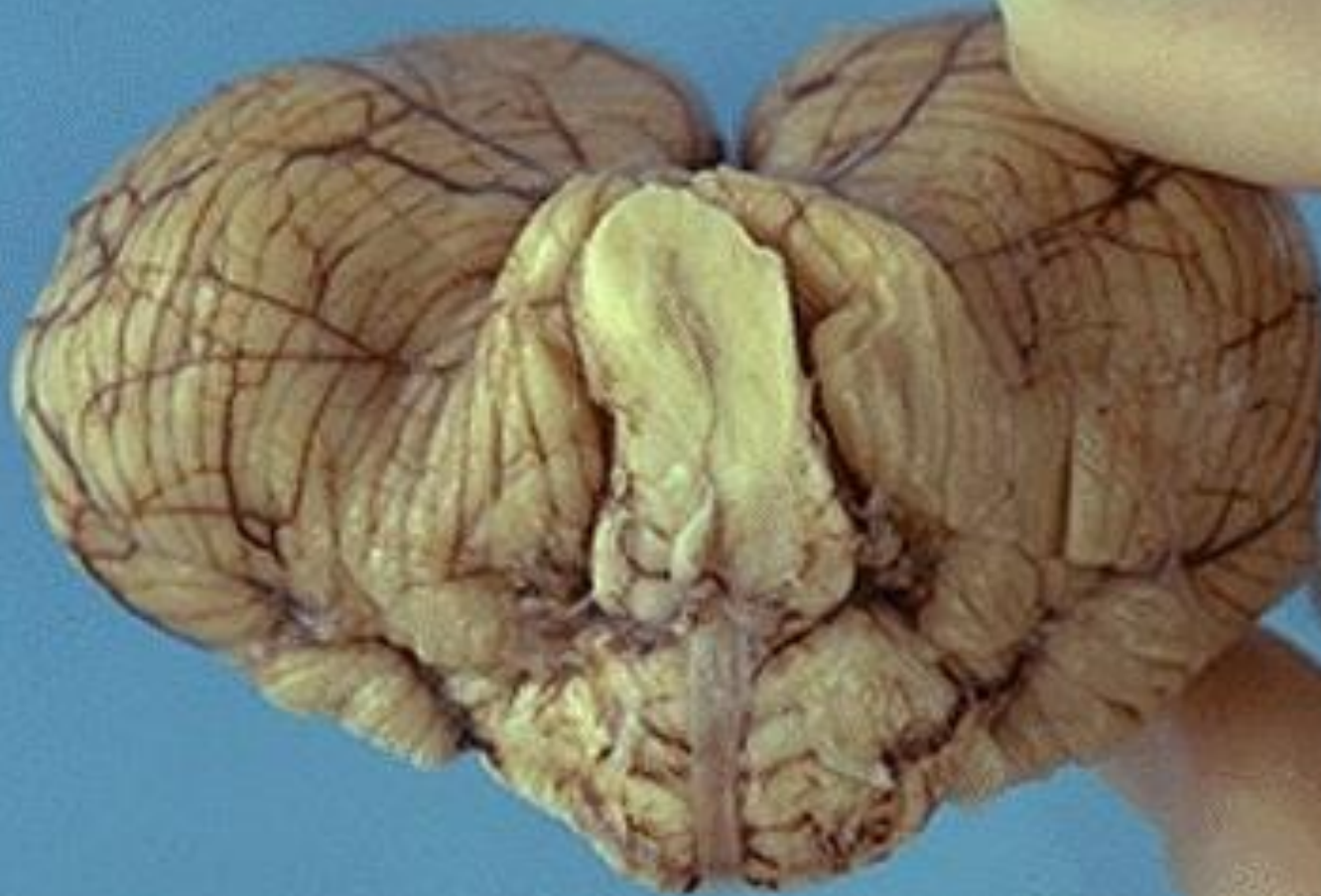

**Scleroză multiplă, plăci**  
*(focare de demielinizare).*



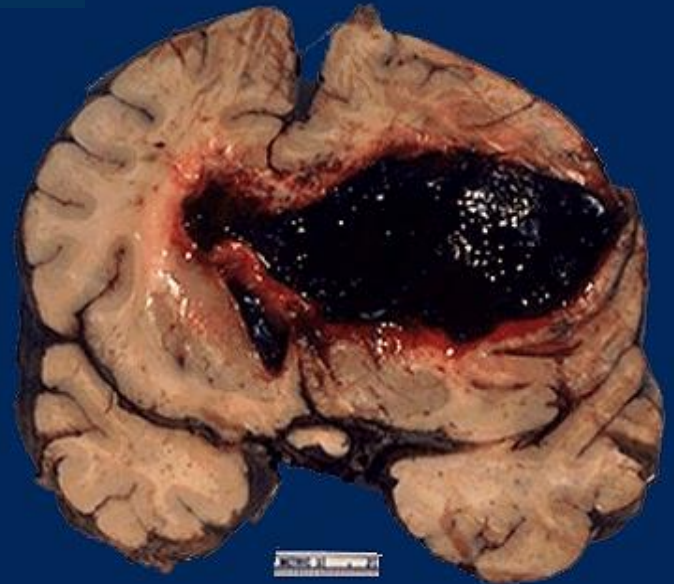
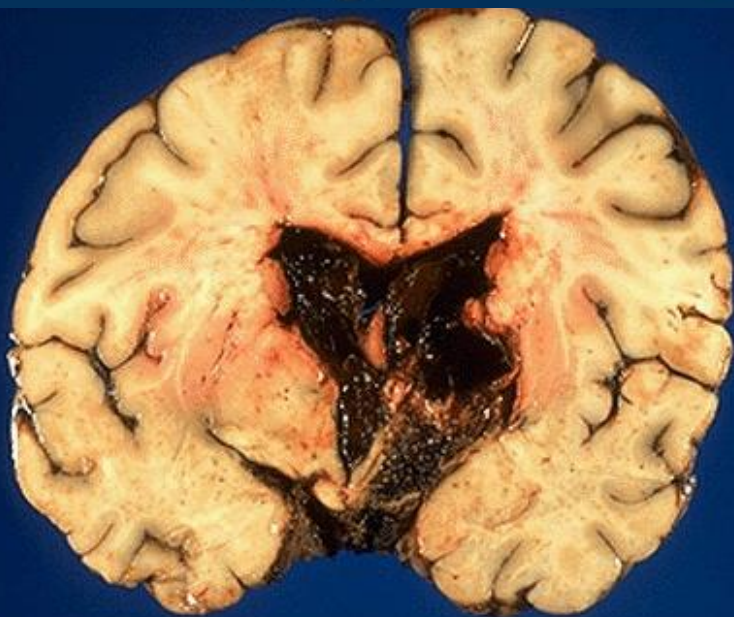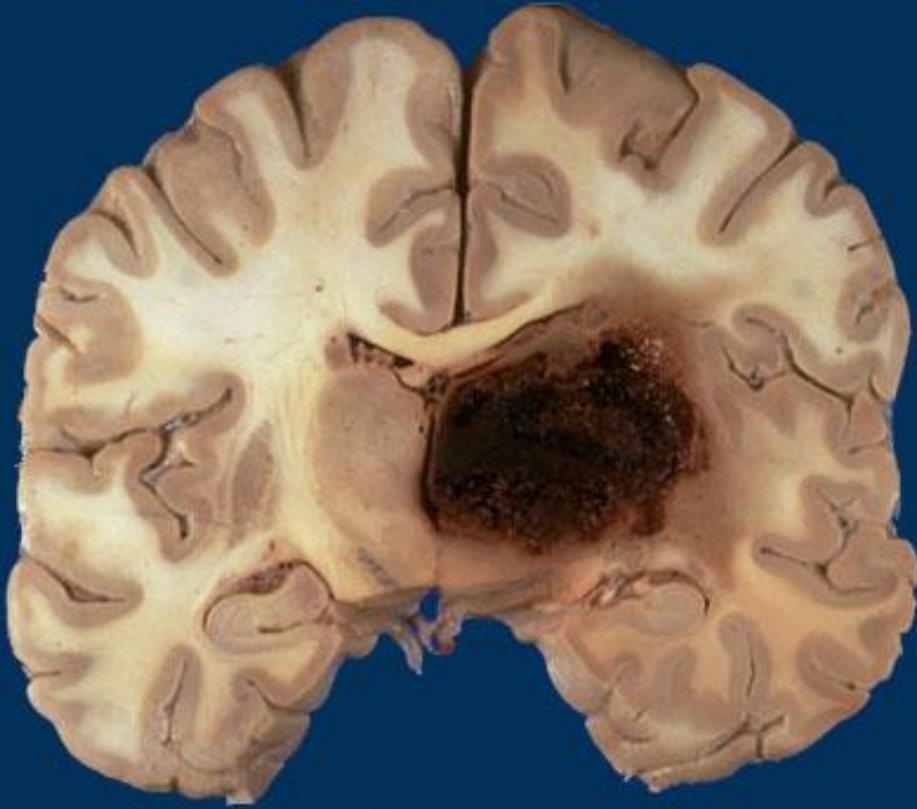
**Leptomeningită purulentă  
bacteriană și abces  
cerebral.**

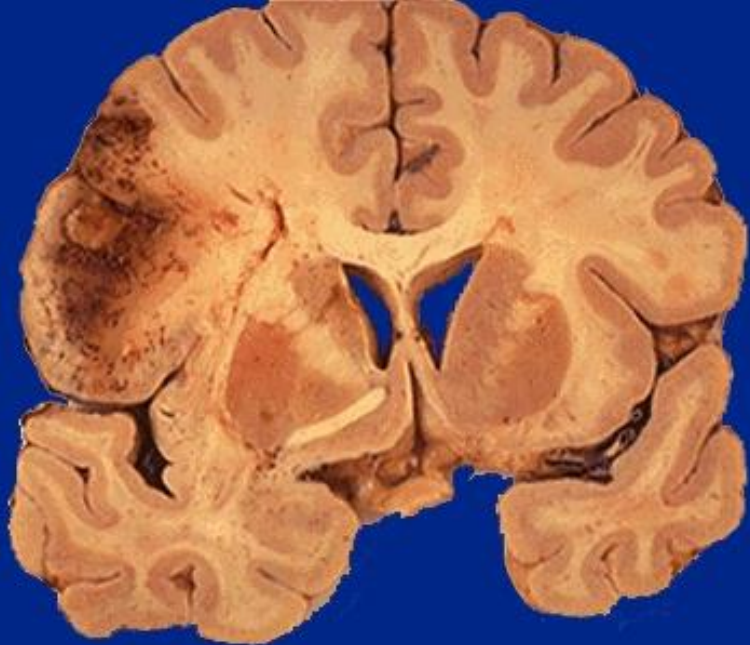




**Edem cerebral cu angajarea amigdalelor cerebeloase  
în foramen occipitale magnum.**

**Hemoragii  
(*hematoame*)  
intracerebrale.**

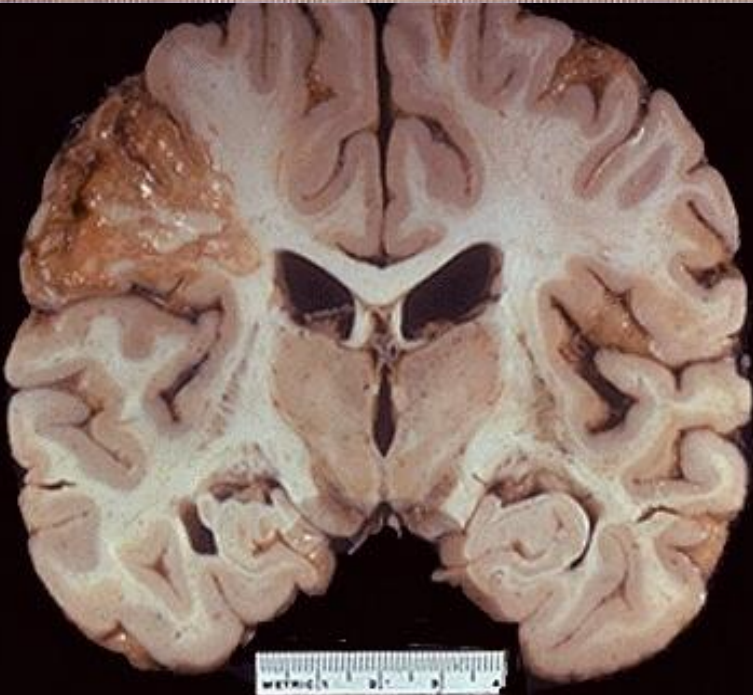



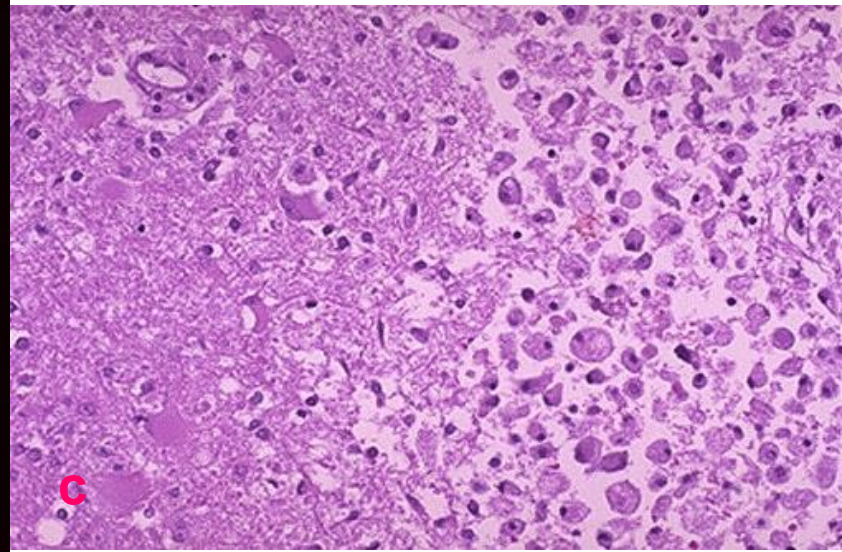
**a**

## **Infarct cerebral:**

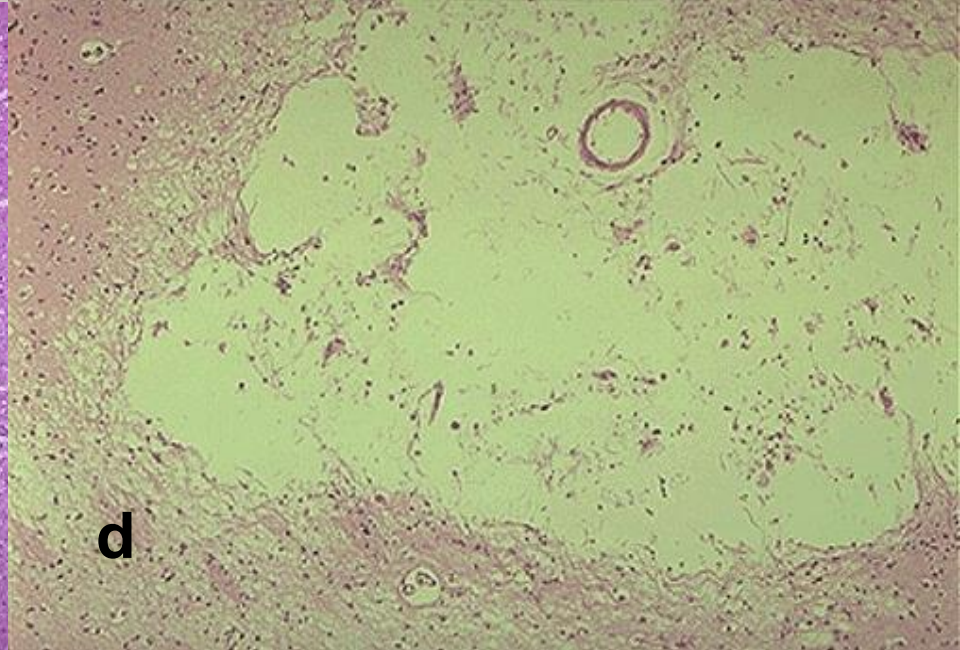
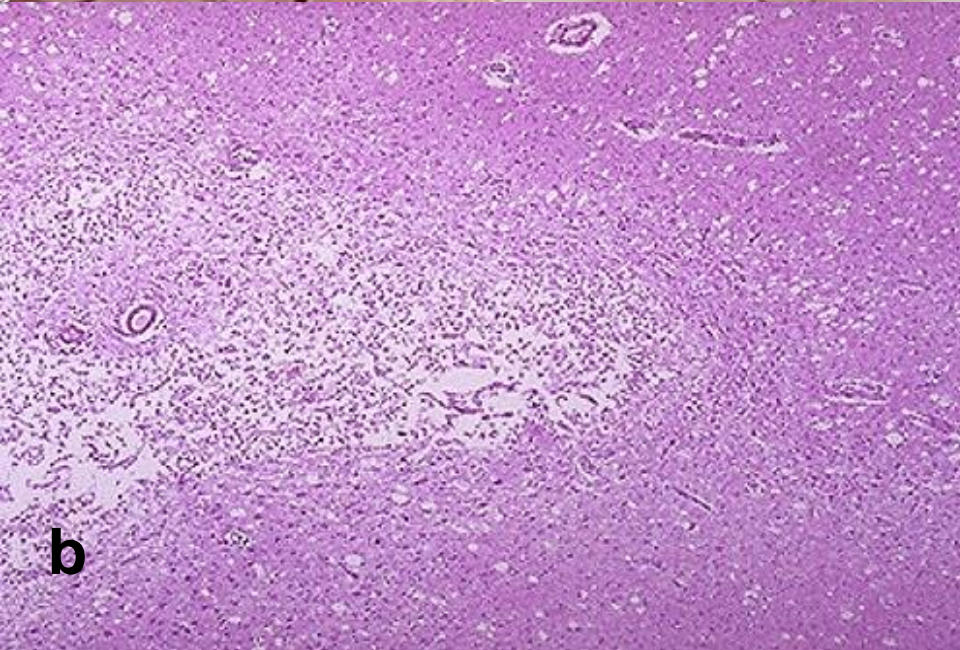
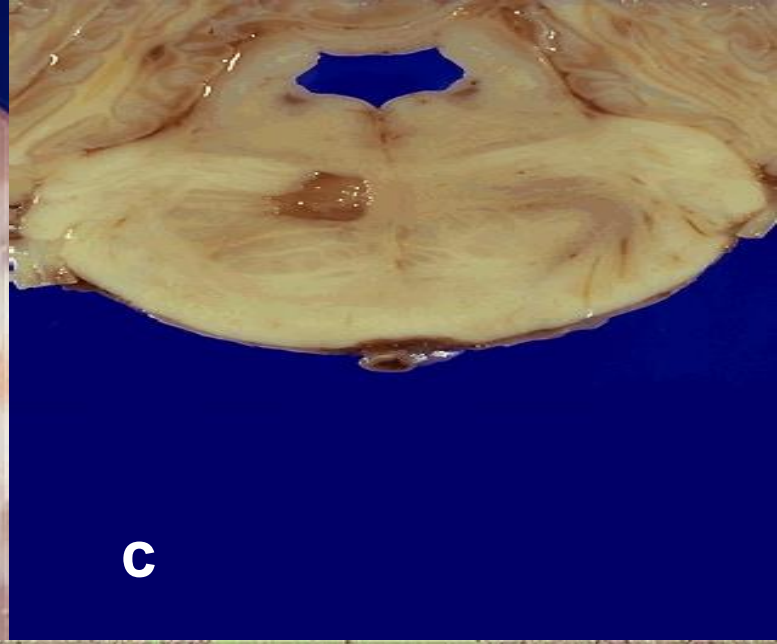
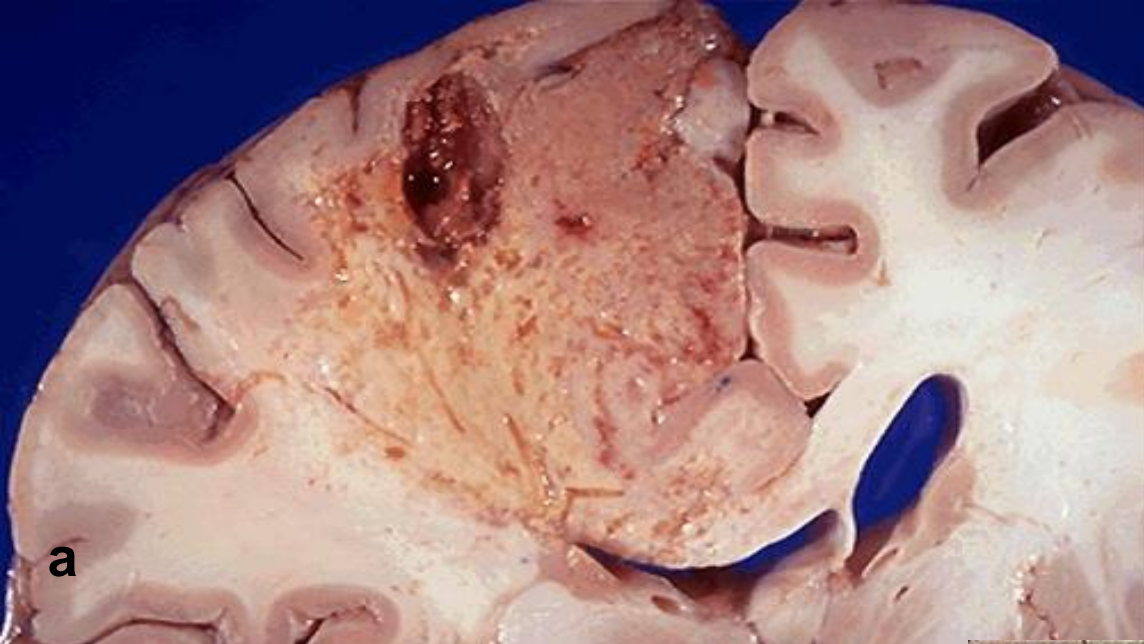*a – infarct hemoragic;  
b, c – infarct ischemic.*



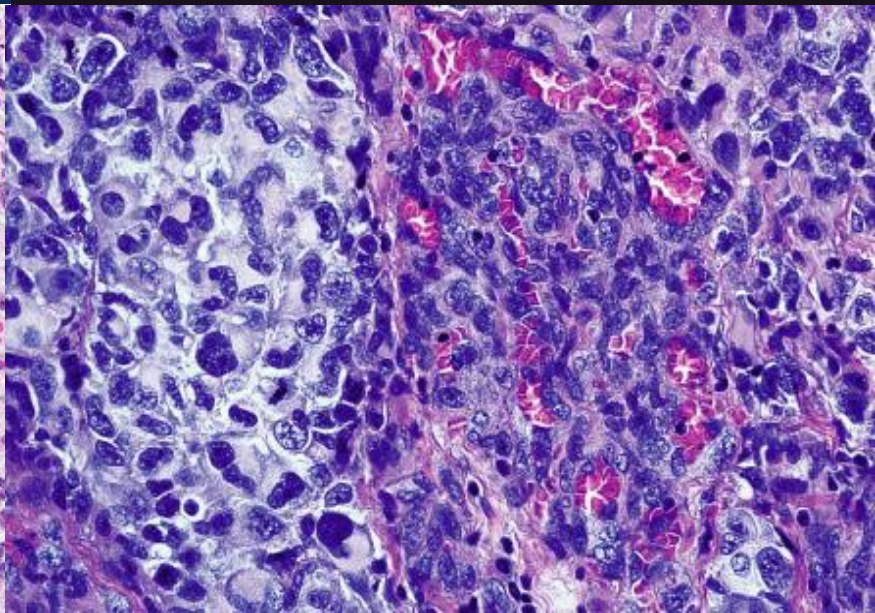
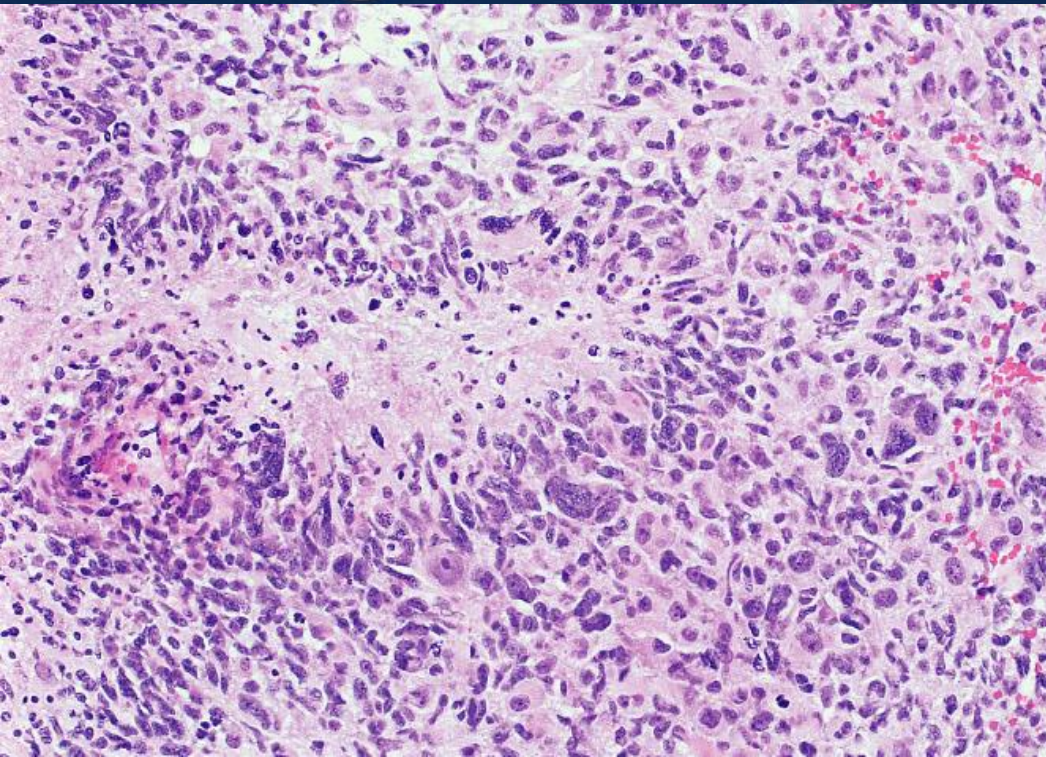
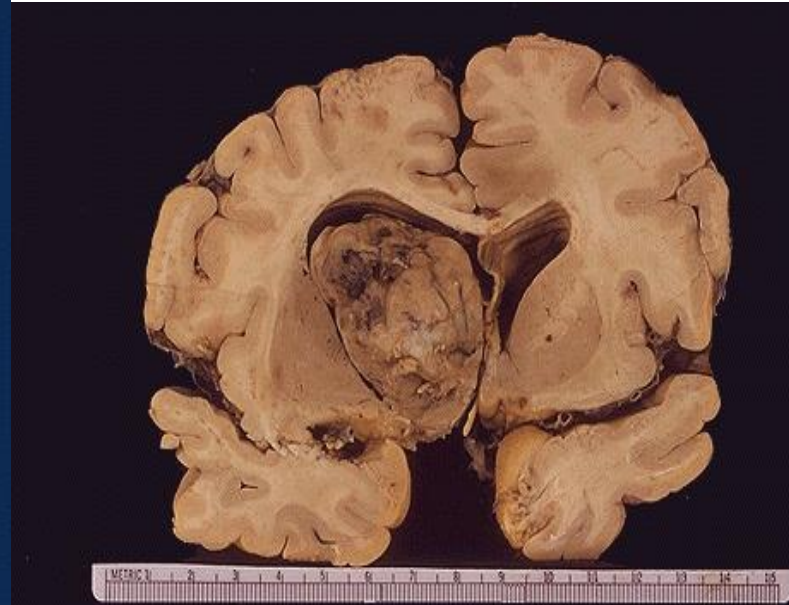
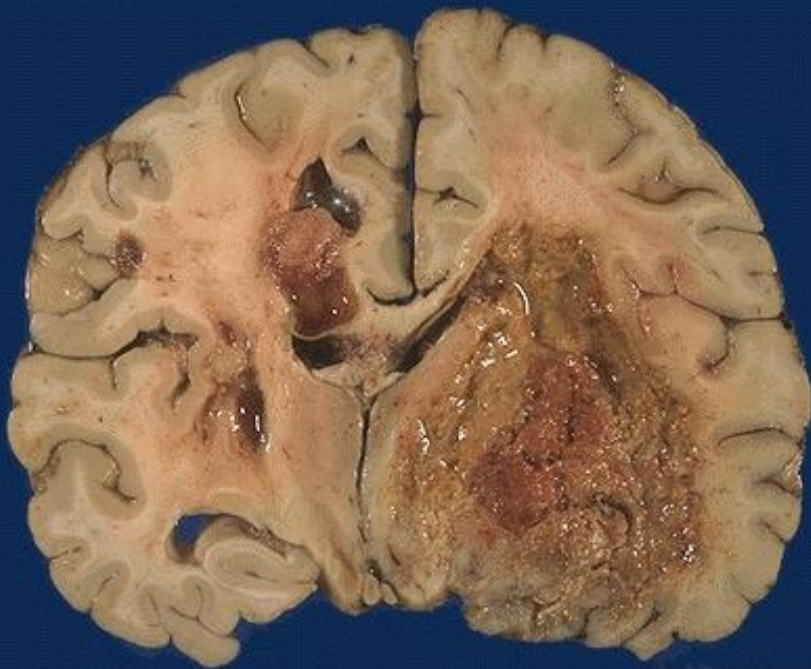
**b**



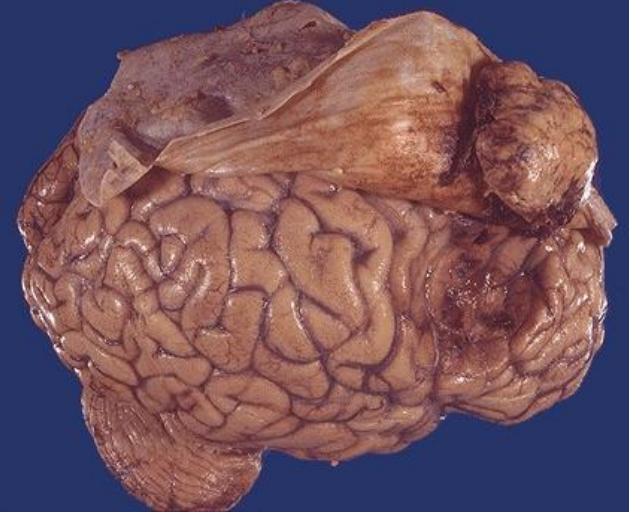
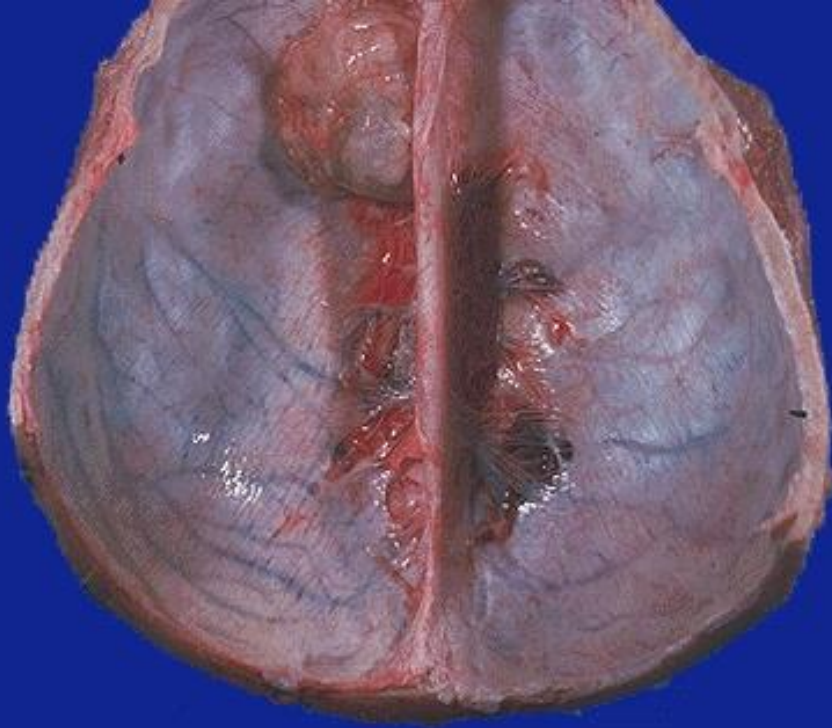
**c**



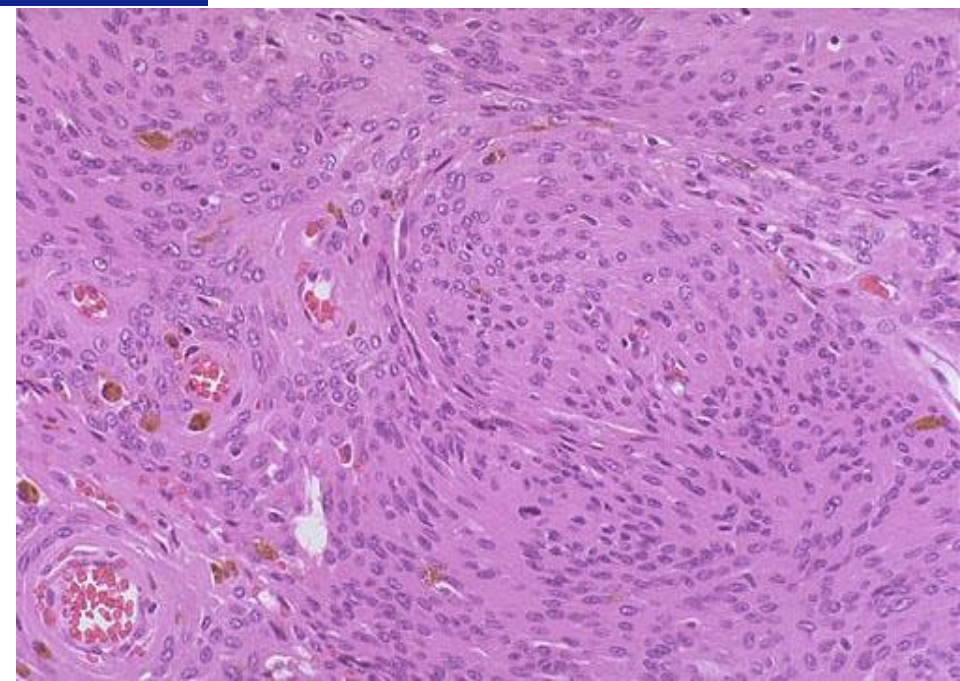
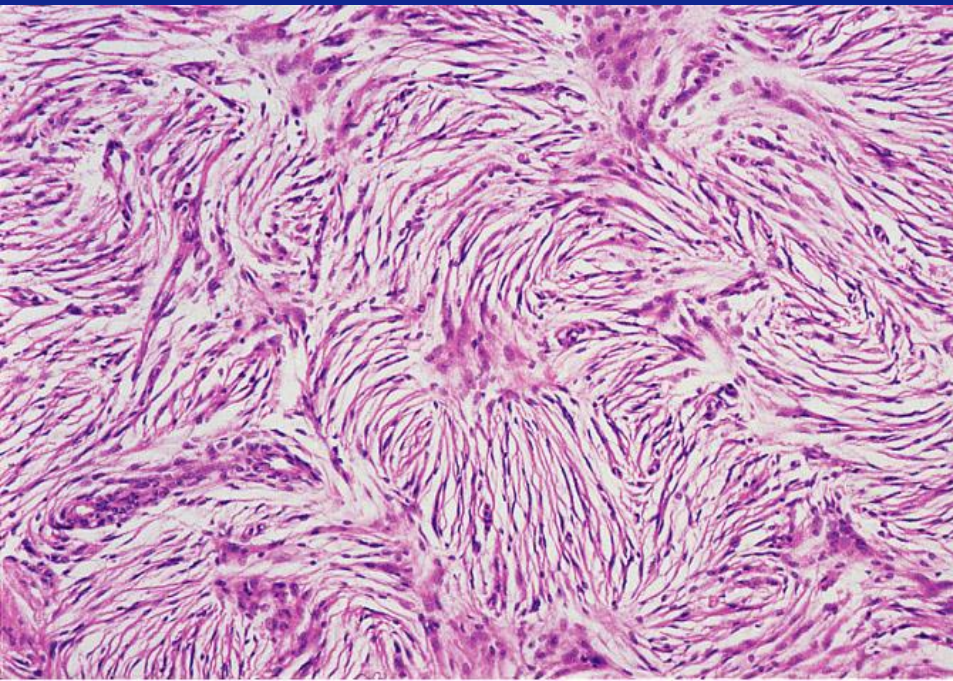
**a, b – ramolismenț ischemic cu transformare chistică;  
c,d – infarct lacunar.**

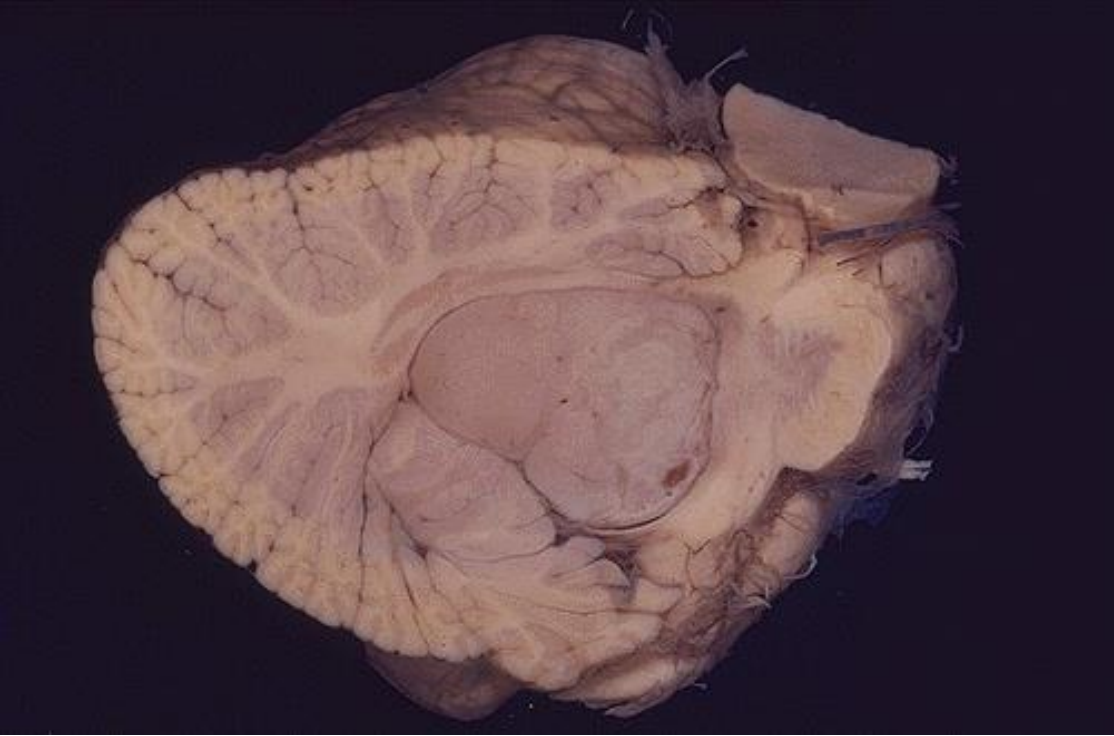

**Glioblastom multiform.**

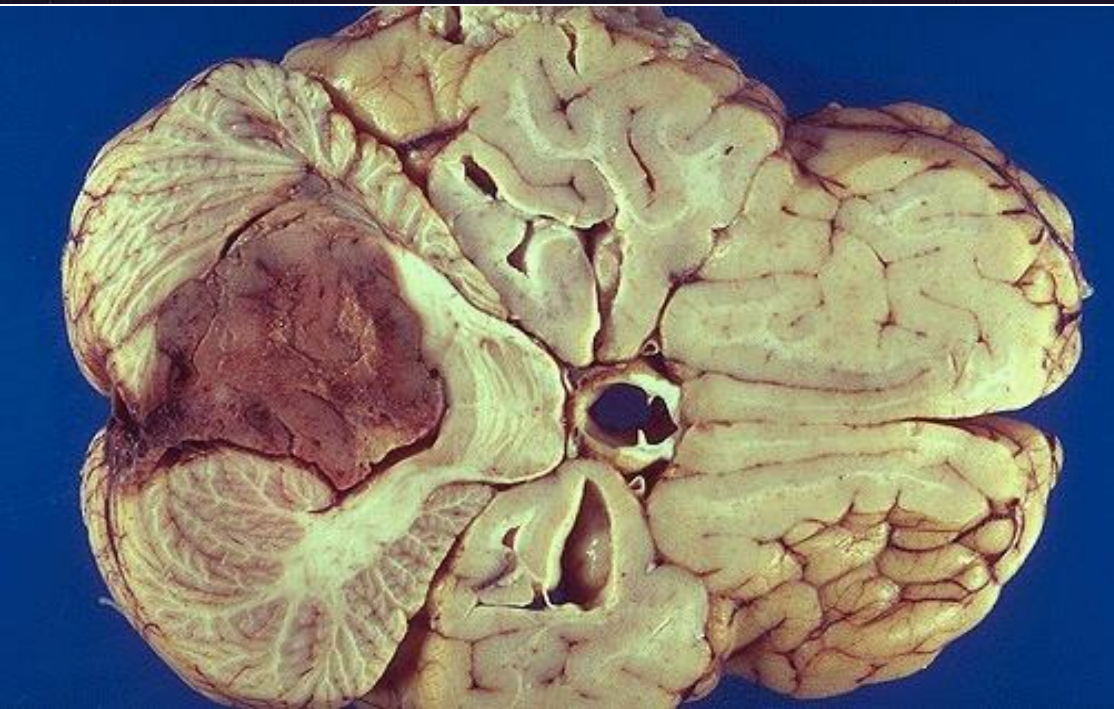

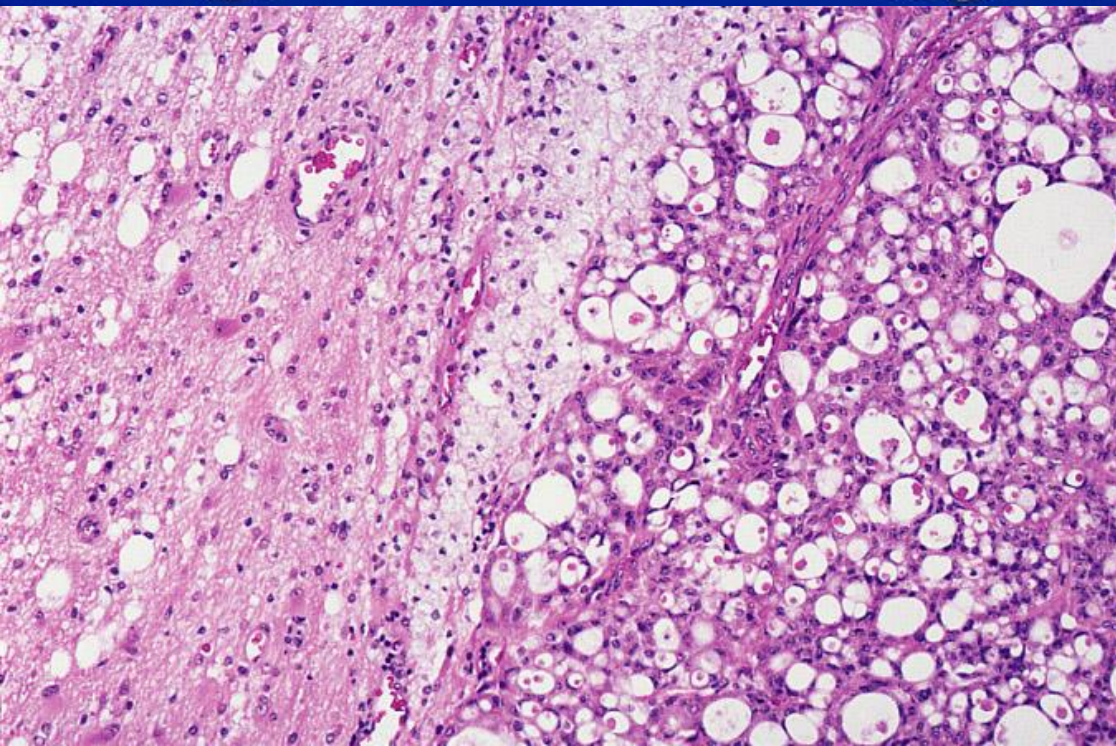
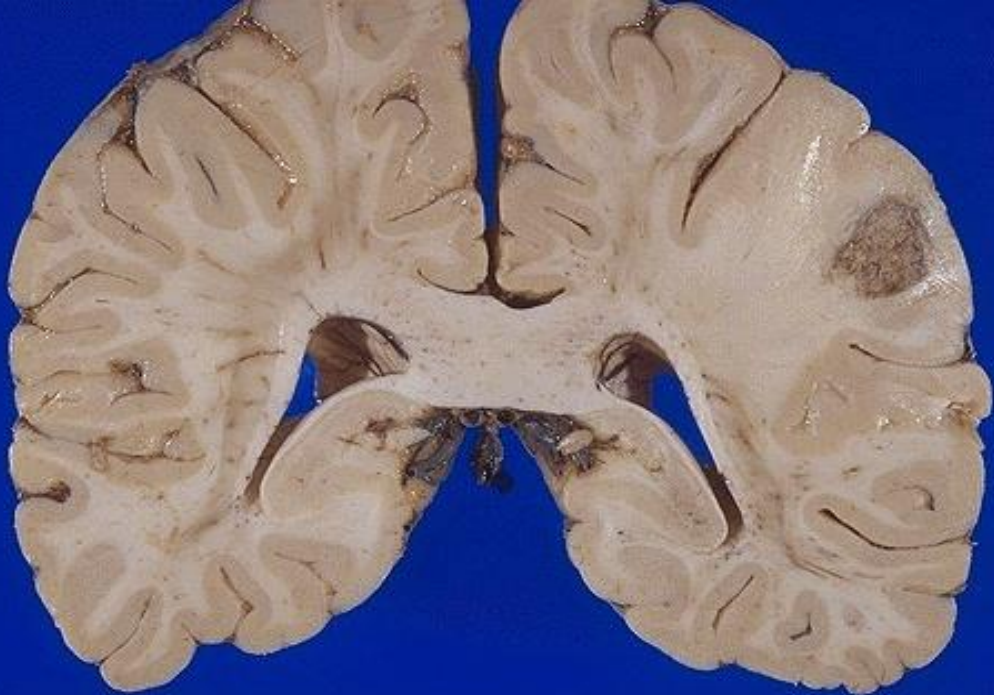**Meningiom.**





**Ependimom în regiunea  
ventriculului IV.**





**Metastază de carcinom  
în creier.**



# Patologia cerebrală infecțioasă

Țesuturile cerebrale sunt destul de bine protejate de pătrunderea germenilor patogeni, însă dacă unul din acești germeni pătrunde în țesutul cerebral, dezvoltarea lui ulterioară va fi rapidă și paralelă cu circulația lichidului cefalorahidian. Mai mult ca atât unii germeni cu proprietăți patogene reduse în alte țesuturi nimerind în țesutul cerebral pot cauza afecțiuni severe, deseori chiar pot fi cauza decesului.

# • Meningita

- Meningita este o afecțiune de origine infecțioasă, care se desfășoară pe tunicile cerebrale (convexital și/sau bazai) și medulare. În funcție de învelișurile preponderent afectate se disting: *leptomeningita*- inflamație a învelișului moale aplicat direct pe creier și măduvă, *pahimeningita*- inflamația durei mater și *arahnoidita*- inflamație a învelișului arahnoidian așezat pe partea internă a durei mater. În calitate de germeni ai maladiei pot fi bacteriile, virusurile, uneori fungii și protozoarele. Se disting trei modalități de infecție a meningelor: sanguină (poarta de intrare de cele mai dese ori fiind nazofaringele sau intestinele), prin continuitate (focar purulent juxtameningian și anume: otomastoidită, sinuzită, osteomielită, tromboflebită, abces cerebral).

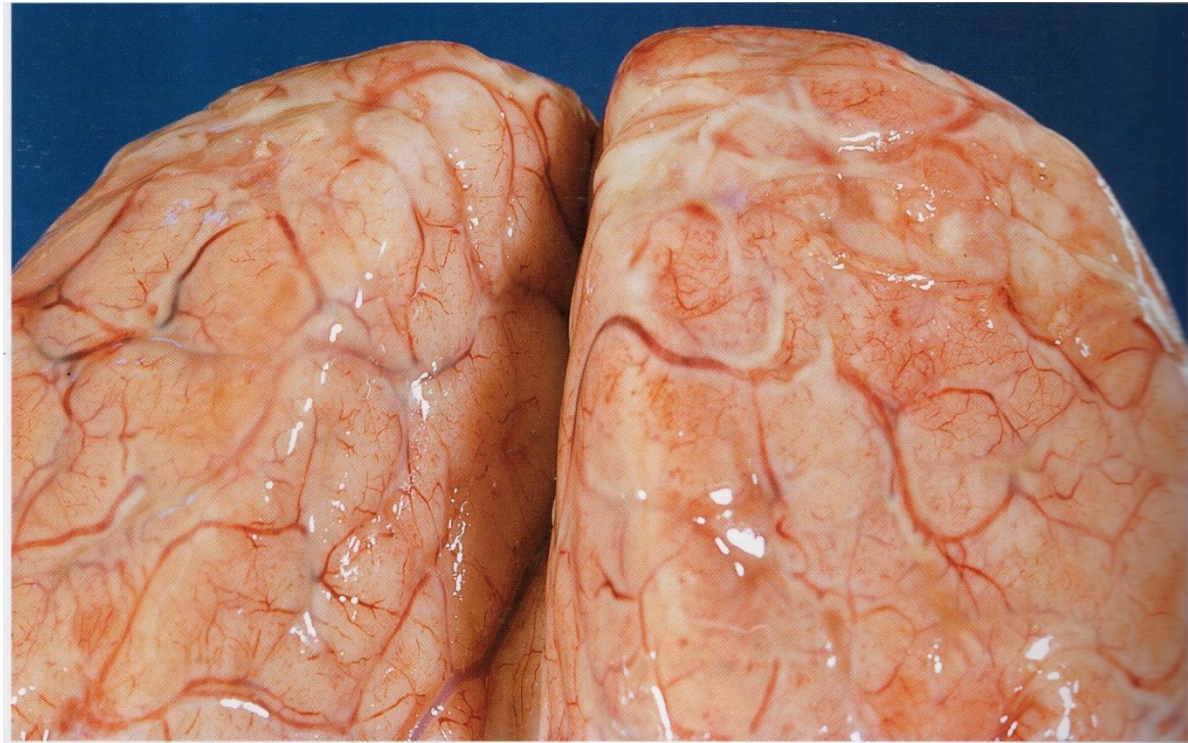
- Cei mai frecvenți agenți patologici ce cauzează meningita sunt: meningococul (*Neisseria meningitidis*), pneumococul (*Streptococcus pneumoniae*), precum și agenți din grupul *Haemophilus*. La copii ca agent infecțios mai poate fi și *E.coli*.

- Infecția meningococică ține de infecțiile transmise pe cale aeriană. Afecțiunea are un caracter sporadic, mai rar se constată epidemii de proporții mici. Pot fi infectate persoane de toate vârstele. Germenul patologic pătrunde în căile respiratorii superioare, provocând o nazofaringită. Apoi meningococul pătrunde în sânge, provocând faza de meningococemie, și invadează tunicile cerebrale. Faza de meningococemie este însoțită de erupții specifice pe suprafața tegumentelor (purpură necrotică sau chiar o gangrenă a tegumentelor, erupții peteșiale, echimoze, erupții herpetice).

- Cel mai important semn morfopatologic al unei meningite purulente acute este prezența puroiului în spațiul subarahnoidian. Acumulările de puroi sunt mult mai mari în zonele sulcusurilor cerebrale și la baza craniană în special la nivelul cisternelor cerebrale. În cazul unui sfârșit letal rapid în zonele sulcusurilor este prezent lichid cefalorahidian tulbure iar cele expresive semne sunt prezente la cercetarea microscopică. Includerea în proces a scoarței cerebrale este nesemnificativă.

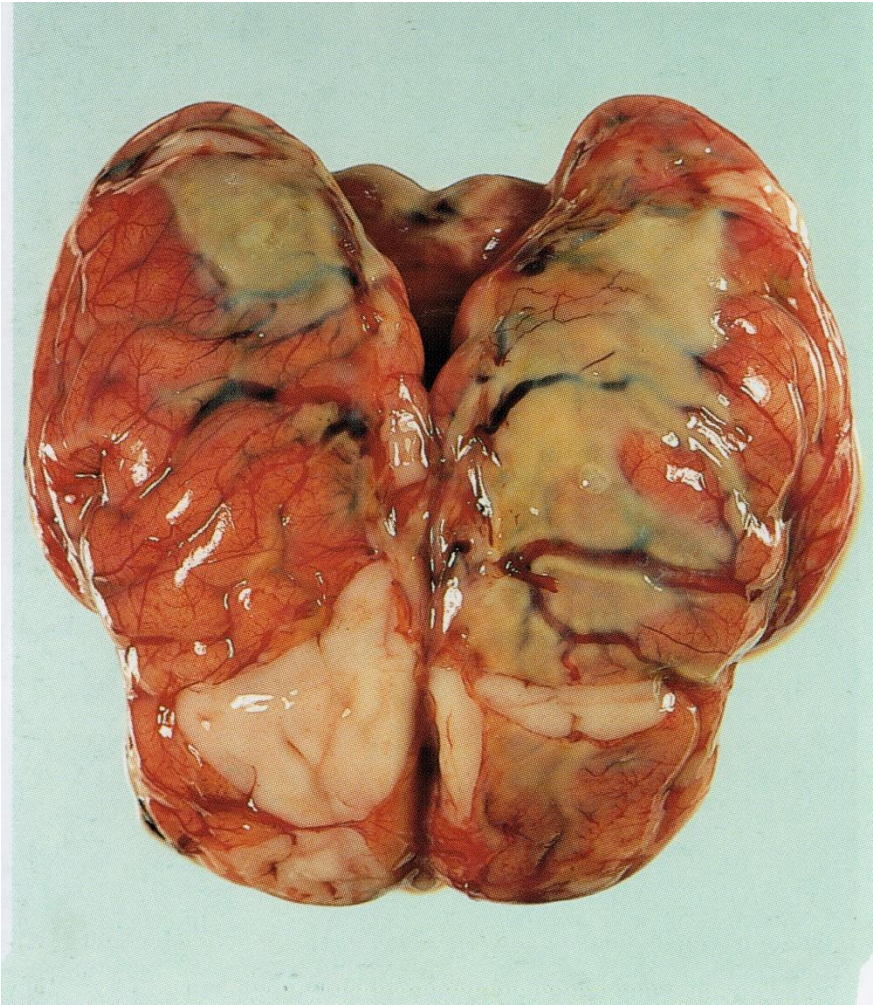
Ventriculii cerebrali pot conține lichid cefalorahidian tulbure, fibrină sau chiar și cantități mici de puroi. Uneori poate fi o ușoară hidrocefalie cauzată de faptul că modificările exsudative îngreunează circulația lichidului cefalorahidian.

Leptomeningită acută purulentă. În spațiul subarahnoidal acumulări de puroi.

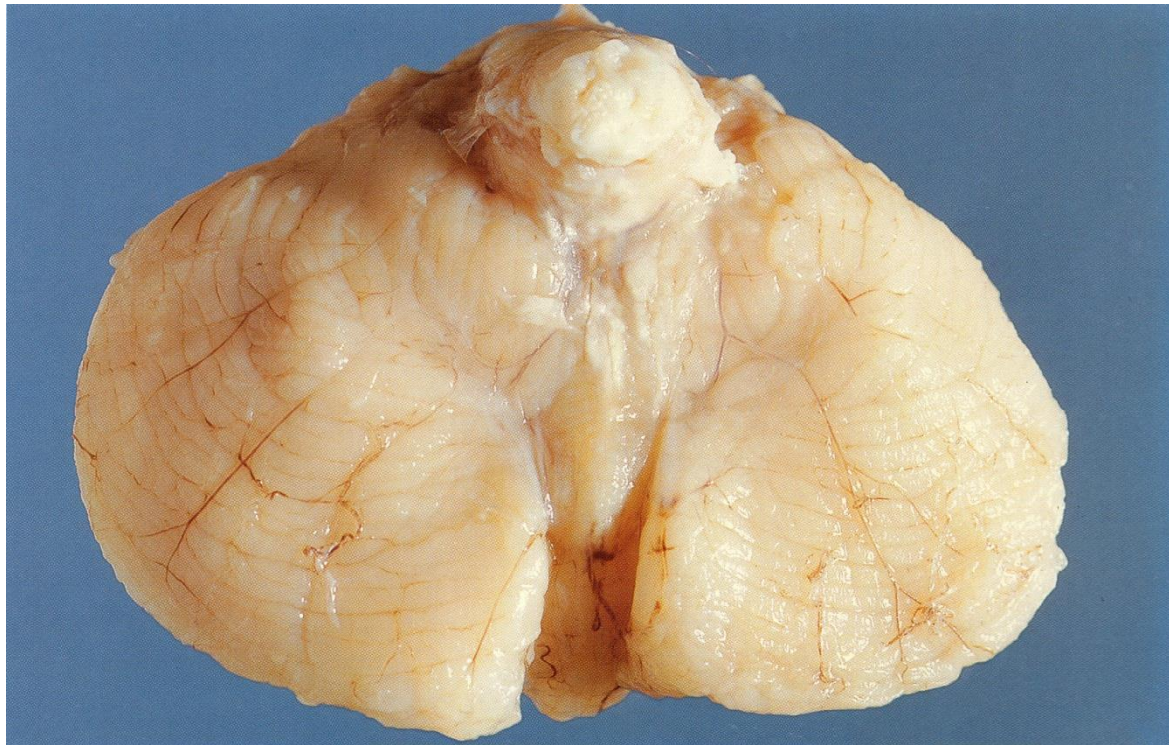



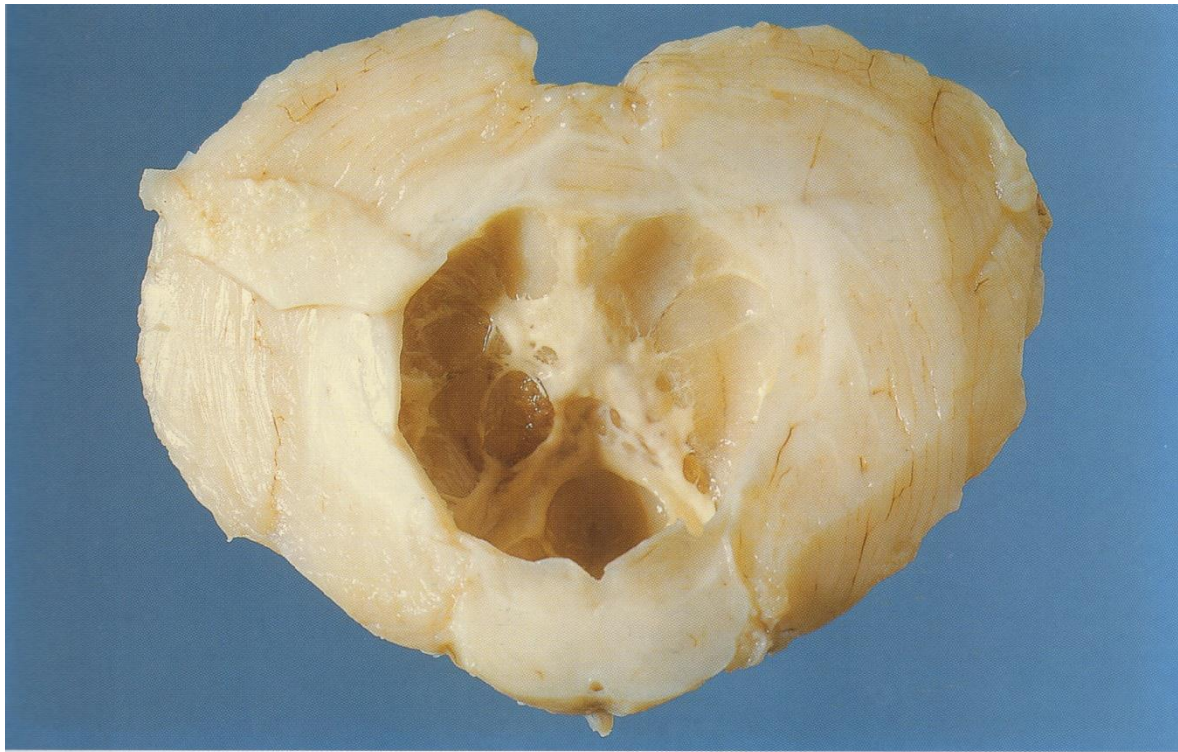
1. Meningită neonatală. Meningele hiperemiate, în spațiul subarahnoidal acumulări de puroi de culoare verde. 2. Meningită purulentă, dura mater ale măduvei spinale este deschisă, în spațiul subarahnoidal puroi.



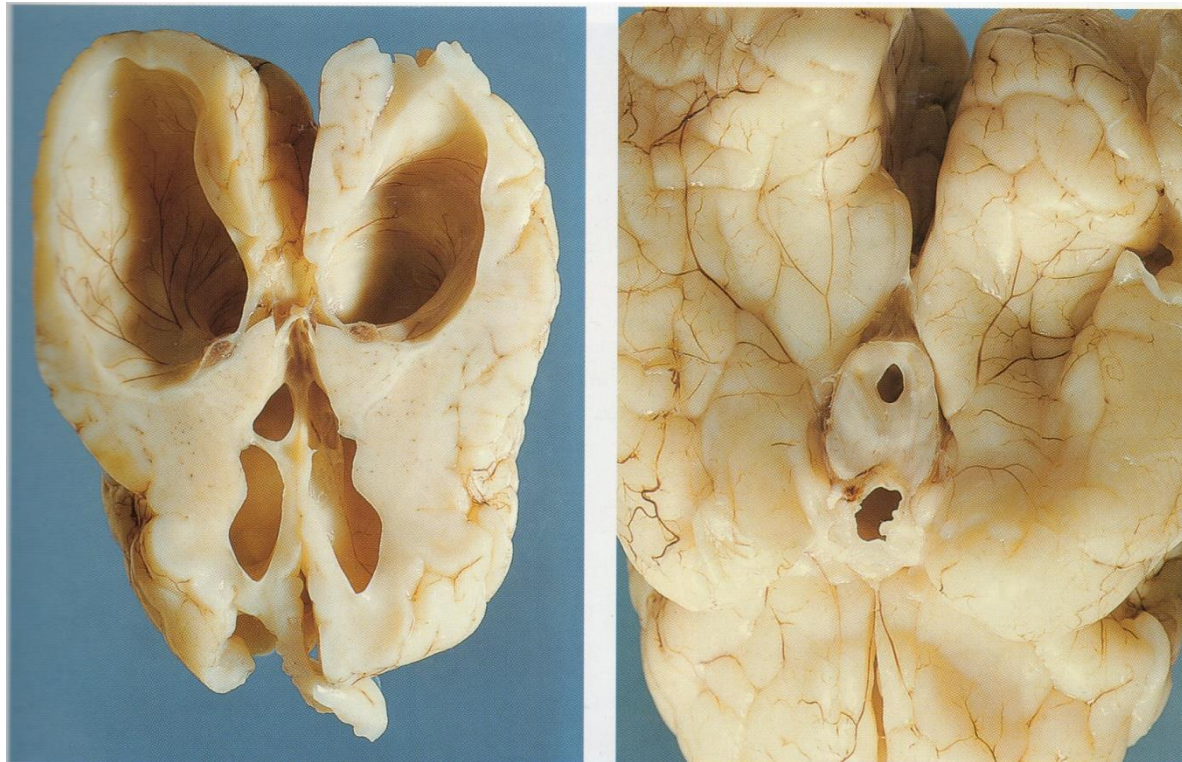
Cerebelul în leptomeningită. Pia mater este îmbibată cu puroi și tulbure. Puroiul acumulat în ventricolul patru a provocat hidrocefalia.



Ventricolul patru dilatat cu acumulări de puroi pe ependima lui.




Hidrocefalie în meningită. 1. Dilatarea v. Trei și ambelor v. Laterali. 2. Dilatarea ductului silvian.

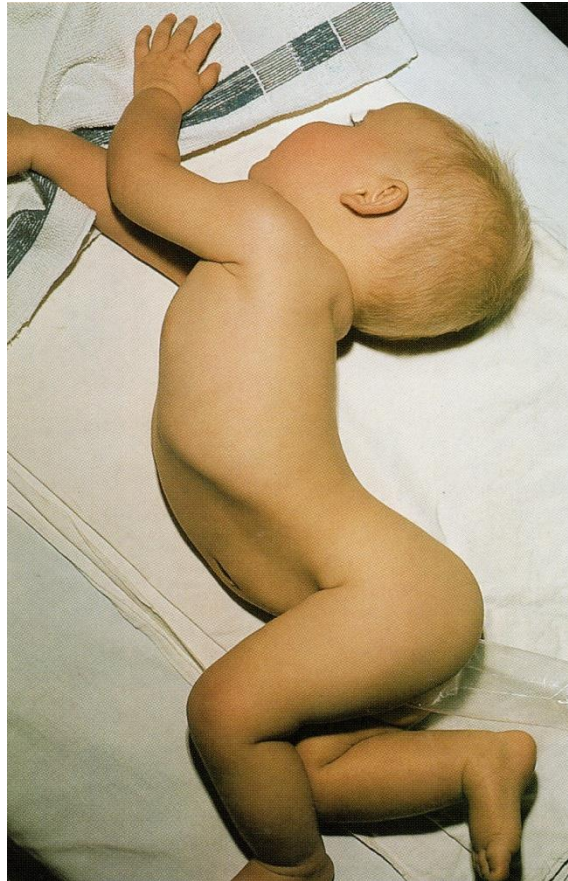


- Diagnosticul se va pune pe baza examenului lichidului cefalorahidian care va fi tulbure, va conține puroi, citoză cu predominarea vădită a neutrofilelor, prezența agenților infecțioși intra- sau extracelular. Conținutul mărit de proteine în lichid și glicorahia scăzută, uneori glucoza poate fi chiar absentă. Includerea în proces a nervilor intracranieni duce la instalarea unui deficit neurologic incomplet.

Meningită. Lichid cefalorachidian căpătat prin puncție lombară. Din stînga spre dreapta 1.xantochromie 2.norma 3.lichid tulbure cu puroi



Opisthotonus în meningită. Acumulările de puroi în spațiul subarahnoidal provoacă încordarea musculaturei gâtului și spinării în cazurile grave.

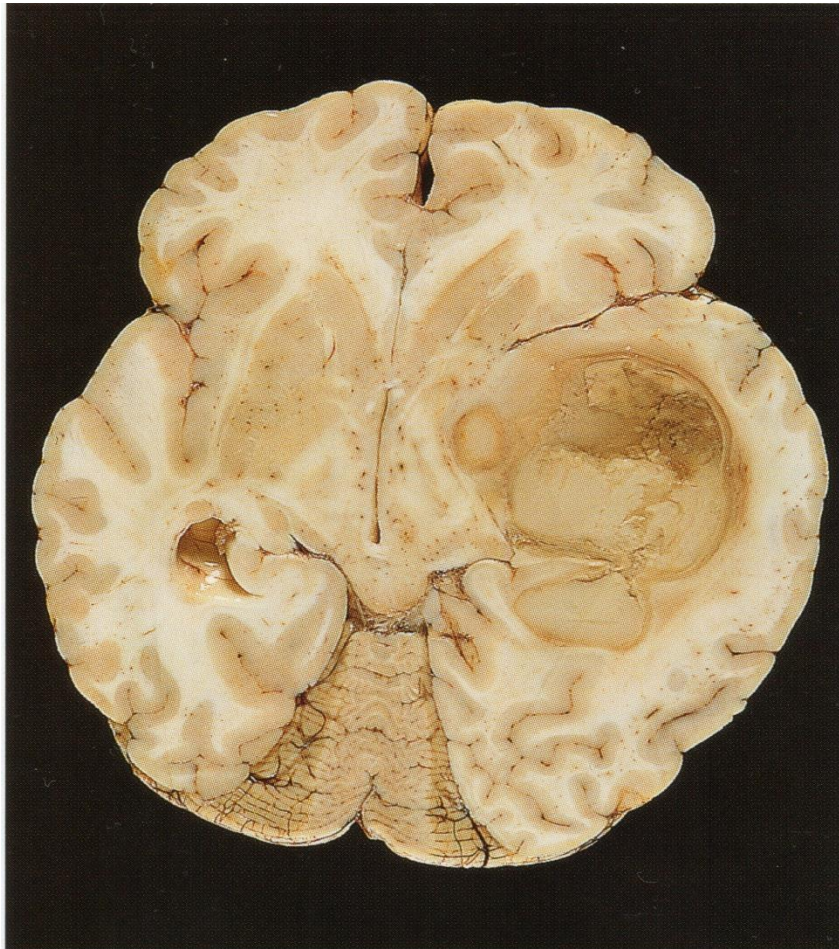


Patologiile infecțioase endocraniene se manifestă ca procese expansive intracraniene și se clasifică după sediul lor în trei grupe:

- Abcese cerebrale- prezintă supurații purulente colectate în parenchimul cerebral cu efect compresiv.
- Abcese extradurale - prezintă colecții purulente situate între craniu și dura mater.
- Empiemul subdural- prezintă colecții purulente situate în spațiul subdural.



Abces de emisfera dreaptă, care a persistat timp îndelungat, de care dă dovadă capsula din jurul abcesului.



- Clasificarea abceselor cerebrale:
  - Din punct de vedere etiopatogenetic:
1. Abcese de contact: apar din focar vecin cranian, din care infecția pe căile de continuitate se răspândește în parenchima creierului, unde se și formează abces.
- Din această grupă trebuie de diferenciat:
  - abcese rinogene
  - abcese otogene
  - abcese în apropierea focarelor de infecție neidentificate

2.Abcese metastatice: se considera secundare și provin din focar infecțios ce se află la distanță de la creier, se răspîndesc preponderent pe cale hematogenă.

- Din această grupă trebuie de diferenciat următoarele abcese:
- abcese de etiologie pulmonară
- abcese cardiogene
- abcese care au venit pe alte căi.

3. Abcese postraumatice : de regulă se dezvoltă din cauza penetrării infecției direct în creier.

• Se împart în:

- Acute - care se dezvoltă pînă la 14 zile
- Subacute - care se dezvoltă de la 14 pînă la 30 zile
- Cronice - se dezvoltă după o perioadă de la 30 zile pînă la 1 an de la traumă cranio-cerebrală.
- Tardive (îndepărtate) - se dezvoltă după mai mult de 1 an de la traumă cranio-cerebrală.

#### 4. Abcesele cerebrale de etiologie neclară:

- La prezența acestor abcese nu se poate de identificat focarul primar nici clinic, nici prin investigații de laborator (pe cale de însămînțare la hemocultură). Prezența acestor abcese prezintă dificultăți diagnostice. În majoritatea cazurilor sînt de etiologie de contact sau metastatice.

- După incidență cel mai des se întâlnesc abcesele de contact, apoi metastatice, postraumatice și pe ultimul loc de etiologie neclară.
- Abcesele de contact de obicei se localizează în apropierea focarului de infecție, mai des în lobul temporal și emisferele cerebelului. Pentru abcese otogene este caracteristic localizarea preponderent în lobul frontal, la fel și pentru abcesele rinogene.

- Abcesele metastatice și cele de etiologie neidentificată cel mai des se localizează în lobul frontal și parietal.
- Abcesele metastatice cel mai des sunt localizate în formațiunile profunde a encefalului și preferențial în emisfera stângă.
- Abcesele posttraumatice cel mai des se localizează în zona impactului traumatic a craniului.

- Din punct de vedere morfopatologic abcesele cerebrale (*după formă și cantitate*) pot fi:
- Solitare cu contururi clare de dimensiuni medii, cel mai des se întâlnesc de contact.
- Abcese multiple a creierului ce se află la distanță relativă una față de alta, pot fi în cantități mari invers proporțional dimensiunilor lor.
- Abcesele multicamerale a creierului au contur neregulat cu camere multiple. Ele cel mai des recidivează dacă nu sunt total înlăturate.



- Din punct de vedere bacteriologic abcesele cerebrale pot fi:
- Abcese monomicrobice in care se depistează de obicei streptococi sau stafilococi în particular auriu.
- Abcese polimicrobice din puroiul căruia se depistează 2-4 agenți patogeni. Asocerea polimicrobică poate constata din coci grampozitivi (stafilococi, streptococi și pneumococi) sau coci și bacili gramnegativi(enterococi, B. Proteus, B. Coli sau B. piocianics)
- Abcese cu agenți patogeni neidentificați.
- Abcese cu însămînțare sterilă

- Formarea patomorfologică trece prin câteva stadii și anume:

- 1.stadiu - fără encefalită purulentă și se manifestă prin encefalită purulentă cel mai des de etiologie venoasă și mai rar de etiologie arterială.

- 2.stadiu - encefalită purulentă sau abces nelocalizat se caracterizează prin apariția în centrul focarului a unei zone de necroză și a unor porțiuni de puroi, în jurul lor focare de dilacerare cu hemoragii.

3. stadiu - Abces localizat care se manifestă prin zone multiple purulente care confluiază și cu o zonă de inflamație reactivă perifocală.
4. stadiu - Abces încapsulat. Se formează capsulă bine determinată care delimitează abcesul de țesutul cerebral și este ca o barieră între aceste două medii.  
Durata de formare a capsulei depinde de virulența patogenului și la fel de metoda de folosire a antibioticelor. În mediu capsula se formează pe parcursul a 3-4 săptămâni, dar uneori și timp de 15-30 zile.

- Capsula este o barieră bună pentru răspândirea microbilor, dar în acelaș timp este prag în calea de penetrare a antibioticelor în cavitatea abcesului. În jurul abcesului se formează zonă perifocală formată din proliferare glială și astrocitară. Această zonă de proliferare astrocitară după înlăturarea abcesului de sinestătător continuă să se dezvolte și este cauza apariției sindromului convulsiv.

# • **Abcesul encefalic otogen.**

- Este o colecție purulentă localizată în țesutul cerebral (cel mai frecvent), cerebelos sau protuberențial. Topografia abcesului este temporo-sfenoidală, în dreptul plafonului casei timpanului și antrumului mastoidian.
- Abcesul este consecința unei microtromboze infectante vasculare care invadează pornind de la ureche și mastoidă - țesutul cerebral adiacent.

- Otita medie supurativă cronică constituie, în două treimi din cazuri, cauza principală a acestor complicații. Dintre toate formele de suferință auriculară cronică, otomastoidita colesteatomatoasă este implicată în primul rând.
- Colesteatomul se distinge prin marea sa capacitate de erodare a structurilor osoase învecinate, în cea mai silențioasă manieră posibilă, printr-un proces enzimatic pericapsular.

- Modalitățile de propagare a infecției din urechea medie spre endocraniu sunt:
- Pentru supurații: printr-un empiem fistulizat, prin conjunctivoflegmon al căilor anatomice normale de comunicare otomastoido-endocraniană, prin necroză osoasă, prin procese flebitice.
- Pentru colesteatom: prin erodare din aproape în aproape a formațiunilor osoase înconjurătoare (creștere pseudotumorală). După străpungerea osului, infecția pericapsulară a colesteatomului (care este întreținută în cea mai mare parte a cazurilor de anaerobi) izbucnește și progresează în substanța cerebrală prin contiguitate.

# • **Abcesul encefalic rinogen**

- Abcesele rinogene se atestă mai rar decât cele otogene. Ele se pot instala în cazul prezenței etmoiditei și frontitei purulente și sunt localizate în lobul frontal, întâlnindu-se mai frecvent la indivizii tineri.



# • Abcesul cerebelos

- Abcesul cerebelos este o complicație purulentă a cerebelului și constituie mai mult de 90% din cazurile de abcese cerebeloase otogene. El se întâlnește mai des la copii și la bătrâni. Căile de propagare a infecției sunt calea labirintică și calea vasculară. Abcesul cerebelos poate fi intracerebelos și poate fi localizat anterior (presinusal), posterior (retrosinusal), poate fi unic sau multiplu.

- **Abcese cianogene** (în cadrul cardiopatiilor congenitale cu șunt dreapta-stânga) ele au fost denumite și „abcese paradoxale”
- **Abcese posttraumatice** - sunt determinate de cele mai multe ori de infectarea directă a parenchimului cerebral. Din această grupă fac parte abcesele posttraumatice acute sau cronice și abcesele traumatice tardive.

# • Abcese de origine necunoscută

- Abcesele de origine necunoscută sunt abcese a căror sursă infecțioasă nu poate fi depistată, ele fiind în majoritate abcese adiacente sau metastatice.
- După frecvență predomină abcesele adiacente, urmate de abcesele metastatice, posttraumatice și de origine necunoscută, afectând cu precădere indivizii tineri, cu consecință majoră în primele două decade de viață.

- Sediul abceselor cerebrale este în strânsă dependență de etiopatogenia lor. Abcesele adiacente sunt localizate lângă focarul infecțios adică în lobul temporal și cerebel pentru cele otogene și lobul frontal pentru cele rinogene. Abcesele metastatice și cele de origine nedeterminată afectează mai ales lobi frontali sau parietali. Abcesele metastatice pot fi deseori profunde, paraventriculare, mai frecvent în emisfera stângă.

- Abcesele traumatice sunt localizate în zona de impact a traumatismului craniocerebral deschis. Lateralizarea emisferică a abceselor cerebrale arată o afectare preponderentă a emisferei stângi.
- Forma și numărul abceselor cerebrale:  
În concepția clasică se consideră că există trei tipuri de abcese cerebrale: unice, multioculare și multiple.

- Abcesele cerebrale unice cu formă regulată și mărime variabilă sunt cele mai frecvente, de obicei e vorba de abcese adiacente . Abcesele cerebrale multioculare au contur neregulat cu despărțituri multiple intracavitare și tendința de recidivă, în cazul în care nu sunt extirpate în totalitate. Ele apar îndeosebi în cadrul abceselor metastatice.

- Examenul microbial al puroiului

- După rezultatele examenului microbial al puroiului, abcesele cerebrale pot fi clasificate în mono- sau polimicrobiene cu germeni neidentificați și sterile. *Abcesele monomicrobiene* predomină în toate seriile publicate, ceea ce se diferă însă, este elementul patogen izolat din puroi - de cele mai multe ori streptococcus beta-hemolitic, alfa-hemolitic și nehemolitic. Unii autori comunică preponderența stafilococului aureus. În ordinea descrescândă a frecvenței în literatură sunt enumerați după cocci gram pozitivi (stafilococ, streptococ, pneumococ) germenii gram negativi (proteus, enterococ, pseudomonas), apoi germenii anaerobi, bacilul Koch și candidozele

- Există și situații când predomină flora gram negativă, de ex. în cazurile studiate de Shaw și Russell (1975 ), principalul agent etiologic după stafilococ este bacilul proteus. Fungii nu apar ca agent etiologic în producerea abceselor cerebrale în ultimii 30 ani. Ciupercile din grupul *Actinomyces* au fost depistate în abcese cerebrale uneori.



***Abcesele polimicrobiene.*** Studiul bacteriologic al puroiului recoltat din aceste abcese a evidențiat prezența a 2-4 germeni. Asociația polimicrobiană poate fi alcătuită din coci gram pozitivi, din asocierea între coci gram pozitivi cu bacili gram negativi sau din germeni gram negativi ( enterococ, b. Proteus, b.coli sau b.piocianic).

- ***Abcese cerebrale cu germeni neidentificați*** recunoscute de către toți autorii, se caracterizează la examenul direct prin prezența microbilor care nu au putut fi izolați din culturile efectuate. Acesta este atât o consecință a tratamentului cu antibiotice aplicat anterior cât și a competiției microbiene în culturi cu flora de suprainfecție.

- ***Abcese cerebrale cu culturi sterile***
- S-a constatat că antibioticoterapia este neîndoiește factorul esențial în liza microbiană și apariția culturilor sterile. Pentru asta pledează prezența formelor bacteriene de involuție, denumite „forme L”.

- **Abcesele extradurale**
- Abcesul extradural (epidural) este o colecție purulentă, localizată între tabla internă a calvariei și dura mater.
- Frecvența acestei afecțiuni este destul de mică. Frecvența raportată la grupa de vârstă relevă afectarea preponderentă a primelor trei decenii de viață. Frecvența raportată la sex arată afectarea cu precădere a sexului masculin. Se constată de asemenea, că cea mai des implicată este emisfera nedominantă.

- Patogenia abceselor extradurale este asemănătoare cu cea a abceselor adiacente - sursa infecțioasă se află în apropierea zonei de formare a abcesului, iar modul de propagare este fie prin continuitate, fie pe cale venoasă, adică prin tromboflebită retrogradă.

- Focarul infecțios poate fi, în ordinea incidenței: otogen, posttraumatic, rinogen, osteomielitic. De obicei aceste colecții purulente extradurale sunt cantonate în apropierea focarului infecțios primar. Examenului microbial al puroiului în cadrul abceselor extradurale arată dominarea florei gram-pozitive (tip stafilococ și streptococ).

- **Clinica abceselor cerebrale**
- Tabloul clinic a abceselor este foarte polimorf și depinde în particular de câteva cauze:
  1. Localizare diferită a abceselor
  2. Forme diferite de dezvoltare
  3. De calea de penetrare a infecției
  4. De virulența agentului patogen
  5. De antibioticoterapie pînă la formarea abcesului

• **Debutul tabloului clinic este foarte variabil și depinde de o mulțime de factori:**

- 1.localizarea abcesului
- 2.numărul abceselor
- 3.etopatogenezei abcesului
- 4.forma inițială
- 5.vârsta bolnavului
- 6.virulența microbului
- 7.de curele de antibioticoterapie petrecute



- **Variantele de debut a abcesului cerebral:**
- Majoritatea abceselor se încep cu semne de hipertenzie intracraniană
- în copilărie abcesele debutează cu febră înaltă

## • **Debutul în dependență de localizare:**

1. Abcese cu localizare supratentorială pot debuta cu:

- sindrom convulsiv generalizat
- convulsii de tip Djekson

2. Abcese cu localizare subtentorială:

- dereglări de coordonare și statică
- pot debuta cu cefalee și deficit piramidal
- cefalee cu dereglări progresive de conștiență și deficit piramidal ușor

Durata de la primele simptome și pînă la determinarea tabloului clinic final durează pînă la 21 zile.

- Tabloul clinic a abceselor se caracterizează prin 3 sindroame, cunoscute sub denumirea „Triada Bergman”

- 1.Sindromul infectios
- 2.Sindromul de hipertensie intracraniană
- 3.Sindromul de focar neurologic

În afară de acesta în tabloul clinic a patologiei poate fi:

- 4.Sindromul meningial
- 5.Dereglări psihice

- 1. Sindromul infecțios** - se manifestă prin simptome generalizate și de focar. Sindromul infecțios de focar este mai caracteristic pentru abcesele de contact. În abcesele postraumatice edemul inflamator este localizat în locul impactului traumatic.
- Sindromul generalizat infecțios se manifestă în primul rând cu hipertermie și semne biologice de proces infecțios (marirea numărului leucocitelor în sânge, preponderent neutrofile, majorarea vitezei de sedimentare a eritrocitelor).

**2.Sindromul de hipertensie endocraniană** - se manifestă clinic prin cefalee, grețuri, vome, apariția la fundul de ochi stazei papilare a nervului optic. Foarte des pe lângă sindromul de hipertensie emdocraniană apare sindromul meningeal.

**3.Sindromul meningeal** se întâlnește destul de des în abcesele cerebrale și mai ales în stadiul de meningoencefalită

**4.Apariția dereglărilor psihice** sunt legate de diferiți factori ca:

- sindromul de hipertensie endocraniană
- în abcesele localizate în lobul frontal sau parietal

## 5.În abcesele cerebrale se pot depista diferite stări de dereglări a conștienței:

- Somnolentă
- Obnubilare
- Sopor
- Stupor
- Coma

- **Empiemele subdurale**

- Empiemul subdural este o colecție purulentă, situată în spațiul subdural.
- Incidența empiemul subdural este cuprinsă între 6% și 10% din totalul supurațiilor intracraniene. Frecvența raportată la abcesele cerebrale este în medie de 1:7. Sexul masculin este preponderent afectat. Empiemul subdural are predilecție pentru vârstele tinere, de asemenea se constată afectarea preponderentă a emisferei drepte



- În funcție de locul focarului septic, care constituie și punctul de plecare a infecției către spațiul subdural, empiemul subdural se clasifică în trei grupe:

### **1.Empieme subdurale prin inoculare directă:**

- Din acestea fac parte: empiemele subdurale postoperatorii, empiemele subdurale după abcesele cerebrale drenate spontan în spațiul subarahnoidian.

**2.Empieme subdurale adiacente.** Din această grupă fac parte: empieme subdurale secundare otomastoiditelor, secundare sinusitelor frontale, sfenoidale, maxilare, etmoidale, secundare infecțiilor orbitale, secundare infecțiilor dentare, secundare supurațiilor amigdaliene, tromboflebitei sinusului longitudinal superior, osteomielitelor craniene.

**3.Empieme subdurale metastatice:** Din această grupă fac parte: empieme subdurale apărute după abcesele pulmonare, bronhopatii supurate cronice, empieme pleurale.

- Tot în această grupă se includ empieme subdurale apărute în septicemii. Propagarea infecției în empieme subdurale se face prin continuitate sau pe cale venoasă.
- Calea de continuitate presupune o etapă osoasă (osteită) și o altă meningiană. Calea venoasă presupune propagarea infecției de la o tromboflebită retrogradă sau prin venele emisare. În cadrul empiemelor subdurale metastatice, calea de propagare a infecției este cea hematogenă. Embolusurile septice ajung, prin curentul sanguin în arteriolele și capilarele care vascularizează dura mater și leptomeningele.

- Bacteriologic predomină formele monomicrobiene (stafilococ, B. proteus, streptococ, B. coli), urmate de asociațiile polimicrobiene.
- Sediul empiemelor subdurale este fie pe întreaga suprafață a unei emisfere cerebrale, fie bilateral, fie interemisferic și mai rar în fosa cerebrală posterioară. De multe ori empiemele subdurale sunt multiple. De obicei empiemele subdurale se asociază cu abcesele extradurale și cerebrale.

- **Clinica empiemului subdural**

- Este foarte greu de determinat debutul ES. Din cauza combinării simptomatice infecțioase cu simptomatice focarului infecțios de obicei debutul este acut cu cefalee pronunțată, vome repetate, cu sindrom meningian și hipertensiv sever exprimat. La empiema subdurală de contact debutul a fost determinat de prezența focarului infecțios local în comun cu simptomatice infecțioasă generalizată.

- În ES metastatică la fel este debut acut cu crize convulsive parțiale tip Djecson, deficit piramidal, dereglări afatice, cefalee, vome, somnolență, hipertermie. Până la stabilirea clinicii clare trece un timp relativ scurt de la 5 pînă la 14 zile.

Clinica se manifestă prin următoarele sindroame:

1. Sindromul infecțios se caracterizează prin:

- hipertermie
- majorarea numărului de leucocite în sângele periferic
- Mărirea vitezei de sedimentare a eritrocitelor

## 2.Sindrom de hipertenzie endocraniană

- cefalee periodică
- la fundul de ochi stază papilară a nervului optic
- presiune lichidiană înaltă la rahicenteza lombară



### 3.Sindrom neurologic de focar

- deficit piramidal
- sindrom convulsiv tip Djekson
- dereglări afazice

4.Sindrom meningian

5.Dereglări psihice

- **Stabilirea diagnosticii se efectuează pe bază**
- Angiografie
- CT-scan cerebral
- RMN

- Decesele se datorează fie complicațiilor de tipul meningoencefalitei purulente sau hipertensiunii intracraniene, fie altor focare supurative intracerebrale. Se citează cazuri cu evoluție supraacută, cu stare toxicoseptică și deces în câteva ore.

- În evoluția empiemului subdural pot surveni complicații grave, ca meningoencefalita purulentă și sindromul de angajare. Meningoencefalita purulentă poate să apară ca o complicație postoperatorie. Sindromul de angajare se instalează, ca în orice proces intracranian înlocuitor de spațiu, ca o consecință a edemului și tumifierii cerebrale cu dislocarea și angajarea cerebelului.

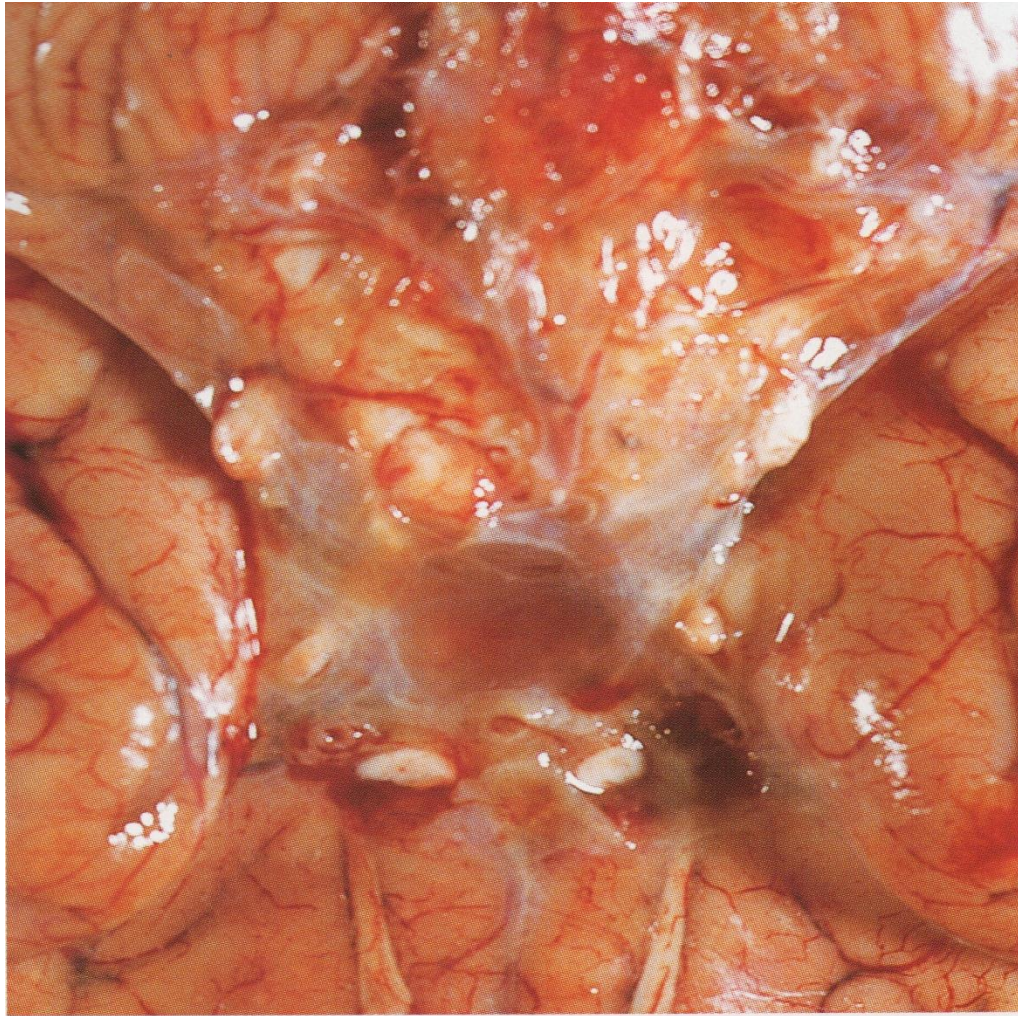
- Tot o complicație a empiemului subdural trebuie considerat abcesul cerebral care se formează după un anumit interval de timp, prin diseminarea infecției în parenchimul cerebral. Apariția simultană a empiemului subdural și abcesului cerebral rezultă fie prin dezvoltarea independentă a supurației în două zone intracraniene diferite, fie prin fisurarea abcesului cerebral în spațiul subdural.

# Infecțiile apurulente.

**Tuberculoza.** Pătrunderea în sistemul nervos central al *Micobacterium tuberculosis* cele mai dese ori poartă un caracter secundar, din care cauză densitatea afectării SNC de tuberculoză este direct legată de răspândirea bolii în localitatea respectivă. În SNC se dezvoltă două forme principale de tuberculoză – meningita tuberculoasă și tuberculomul.

- Meningita tuberculoasă. În majoritatea cazurilor agentul patogen pătrunde în spațiul subarahnoidal pe cale hematogenă, în cadrul diseminării miliare sau răspândirii din focarul tuberculos. Mai frecvent micobacteria tuberculozei ajunge în spațiul subarahnoidal din focarele de tuberculoză osteo-articulară, mai cu seamă în cadrul spondilitei destructive.

Menigită tuberculoasă.





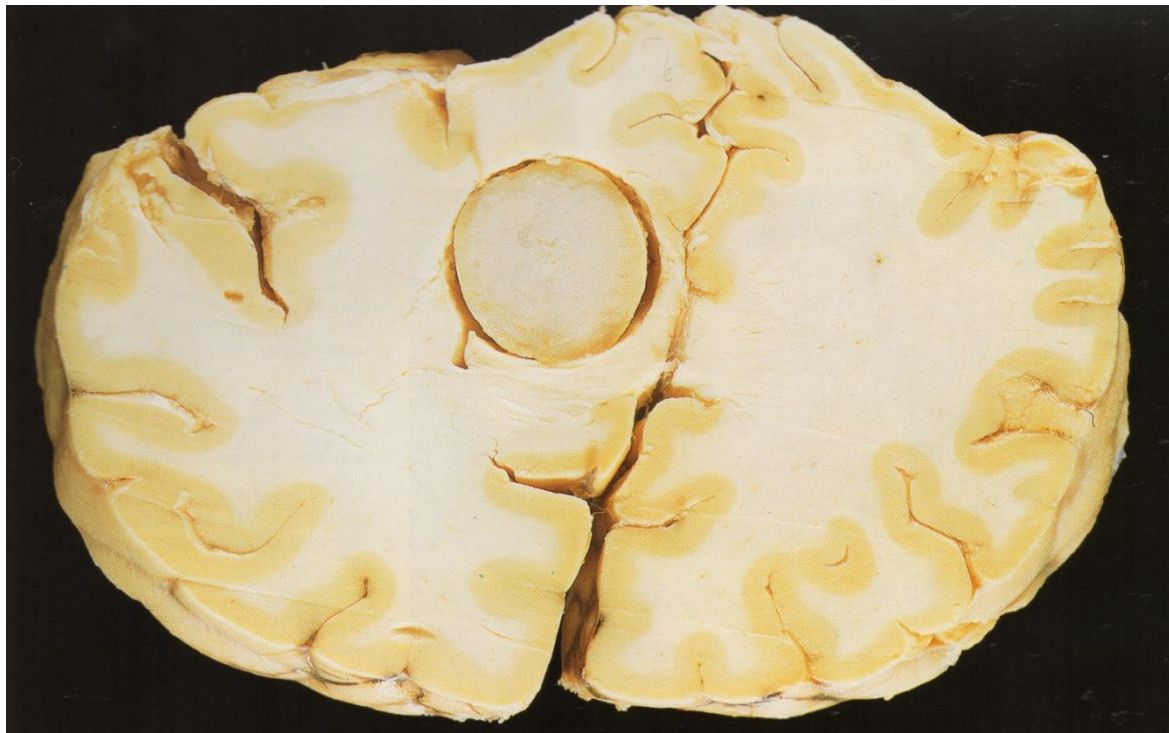- Clinic meningita tuberculoasă în majoritatea cazurilor are caracter subacut. Exudatul are consistență gelatinoasă sau cazeoasă și se depistează în cantități mai mari în cisternele bazale și în jurul măduvei spinale. În arachnoidă și pia-mater în nemijlocita apropiere de vasele corticale se depistează focare mici, 1-2 mm. în diametru de culoare albicioasă.

- Treptat se instalează ocluzia căilor licvoriene și se dezvoltă hidrocefalia. Microscopic – exudatul cu caracter fibrino-cazeos cu o cantitate mare de limfocite, celule plasmatică și macrofagi. Uneori se pot depista celule gigante polinucleate de tip Langhans. De regulă se constată endarteriită obliterantă, care cauzează îngustarea considerabilă a vaselor. Ca rezultat se dezvoltă multiple infarcte mici cerebrale și a nervilor cranieni. În cazul afectării nervilor cranieni apar semne intravitale caracteristice afectării nervului respectiv.

- Presiunea lichidului cefalorahidian este crescută. Ea poate fi deschisă și transparentă, dar mai des este tulbure(lăptoasă). In sedimentul ei dese ori se evidențiază o rețea fină de fibre de fibrină. La cercetarea microscopică a masei aceste proteice se determină o cantitate mare de limfocite și macrofage. Nivelul glucozei în licvor este redus. La centrifugarea lichidului cefalorahidian, din sedimentul obținut, se poate de obținut micobacteria tuberculozei.

- Tuberculomul. Macroscopic este reprezentat de un focar incapsulat , cu necroză caseoasă. În regiunile unde tuberculoza este răspândită, tuberculomul dese ori apare ca proces intracerebral de volum. La persoanele vîrstnice el de regulă se dezvoltă în emisferile cerebrale, iar la copii mai frecvent în cerebel. Microscopic se determină o capsulă din țesut conjunctiv lată, în interiorul căreia bine se evidențiază granuloame tuberculoase cu celule gigante de tip Langhans. În necroza caseoasă din centrul granulomului, la colorația după Țel-Nilson uneori se depistează micobacteria tuberculozei.

Tuberculomul cerebral. Un focar bine delimitat situat în lobul frontal din dreapta. Manifestările clinice pot manifesta o tumoare cerebrală.



- Sifilisul. Agentul patogen – *Treponema pallidum* – pătrunde în sistemul nervos central în forma secundară a bolii, și este însoțit de ridicarea nivelului de proteine și celule în licvor. Dar simptomatologia meningoencefalitei în cazurile acestea se instalează rar. Neurosifilisul este reprezentat de două forme principale – terțiar și visceral.

- Neurosifilisul terțial. De obicei se manifestă în formă de meningită subacută. În spațiul subarahnoidal se depistează limfocite și celule plasmatiche de asemenea se dezvoltă periarterita – un semn al sifilisului meningovascular. Uneori se poate dezvolta endarteriita obliterantă, care poate cauza ischemia țesutului cerebral și a nervilor cranieni și spinali. Uneori în sifilis se întâlnește pahimeningita cervicală hipertrofică. În cadrul ei dura-mater și arachnoida se îngroașă și aderă între ele.

- În măduvă să dezvoltă glioză, radicii nervoși sunt comprimați. În învelișurile cerebrale se întâlnesc gome, preponderent în partea superioară a emisferelor și în cerebel. În gome se determină necroză, semne de periarteriită, infiltrate limfocitare și celule plasmatică.
- Neurosifilisul parenchimos. Patogeneza formei acesteia al sifilisului este neclară. Semnele clinice apar peste mult timp de la infectarea primară, uneori peste 20 ani. Se instalează encefalită subacută, însoțită de tulburări psihice și demenție progresantă.

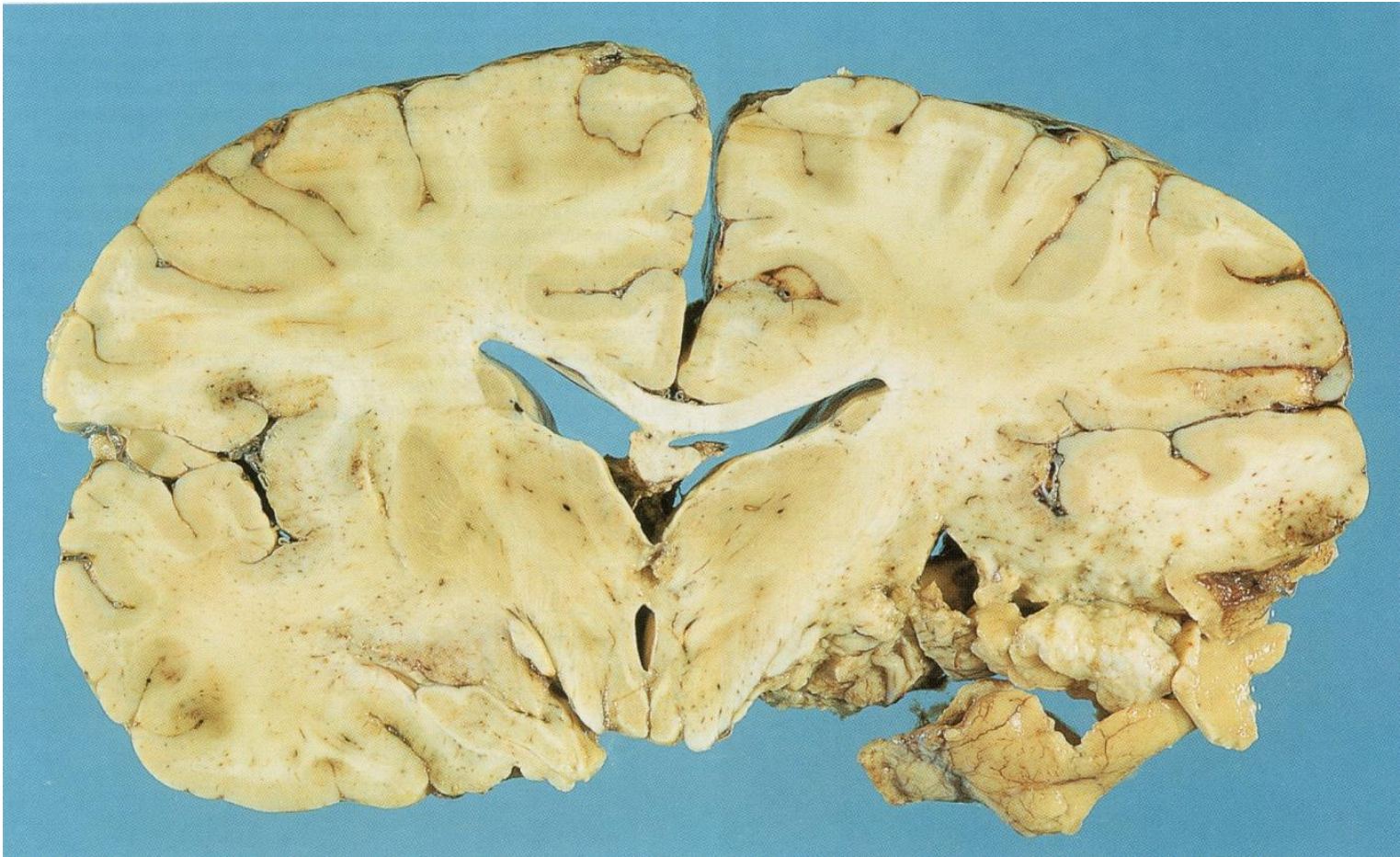


- Unul din principalele semne histologice este infiltratul perivascular limfoplasmocitar în țesutul cerebral și spațiul subarahnoidal. În lipsa tratamentului se constată atrofia progresivă al creierului cu îngustarea circumvoluțiunilor, lărgirea șanțurilor și dilatarea ventriculară. Se afectează și măduva spinării. Se manifestă prin “tabes dorsalis” ca rezultatul schimbărilor degenerative în măduvă.

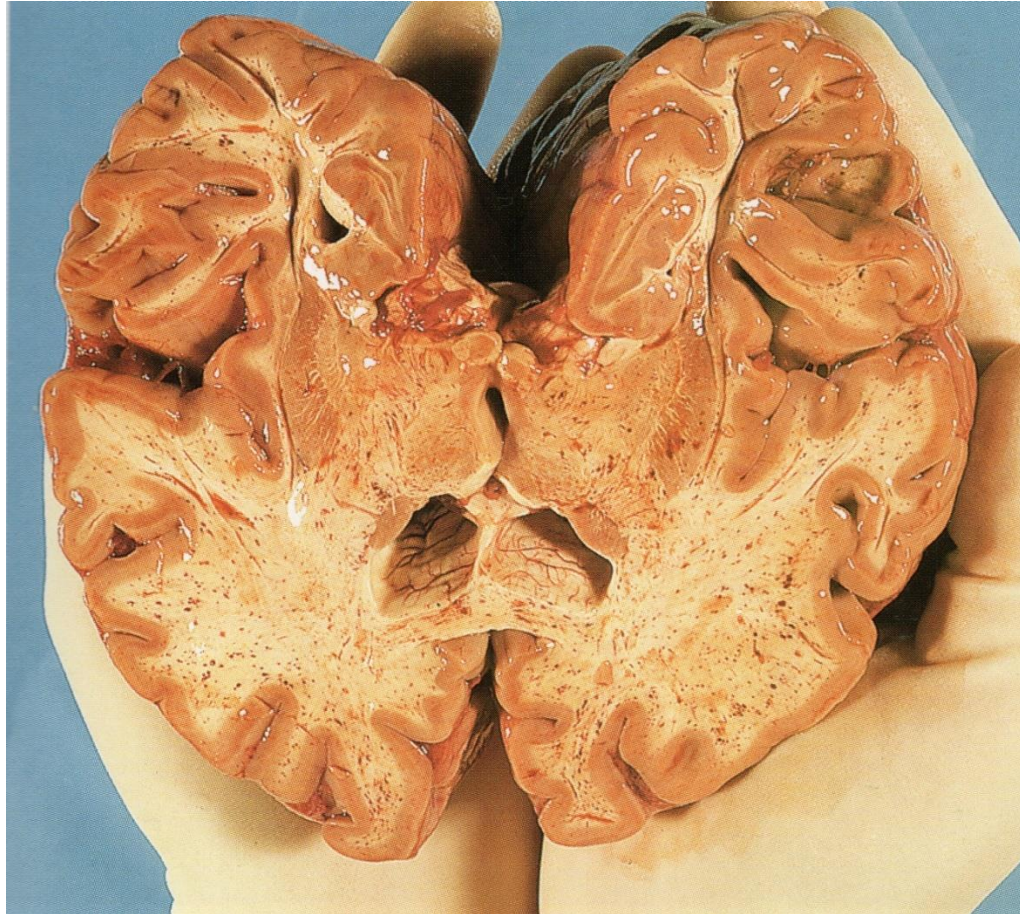
- Infecțiile virale. La persoanele care suferă de patologii virale acute de obicei se dezvoltă meningită și encefalită aseptică. În majoritatea cazurilor infecția pătrunde în creier pe cale hematogenă. Mai rar virușii ajung în SNC prin contact, răspîndindu-se de-a lungul nervilor periferici, de exemplu virusul rabiei. De viruși neurotropi se afectează un număr mic de pacienți, cu dezvoltarea la ei semnelor afecțiunii neurologice.

- Simptomatologia apare târziu, când viremia este scăzută. Presiunea lichiorului neînsemnat mărită, dar lichiorul fără modificări vizibile. Microscopic în el se depistează o celularitate sporită, preponderent limfocite și monocite, uneori celule plasmatiche. Se constată ridicarea nivelului de proteine, în același timp nivelul glucozei este normal.

Encefalită herpetică. În lobul temporal pe dreapta se determină un focar de necroză vechi. În lobul temporal pe stînga focar de necroză recent și hemoragii peteșiale. Așa modificări sunt caracteristice pentru encefalită cauzată de virusul Herpes simplex.



Encefalită malarică. În toată substanța albă al encefalului se observă hemoragii peteșiale. Este tabloul caracteristic pentru malarie.



**Boala cerebrovasculară**

- Boala cerebrovasculară este o manifestare a dereglării circulației cerebrale și apare prin ictus (insultus – lovitură) și hemoragii cerebrale (hematoame). BCV servește drept cauza decesului aproximativ la 10% din toate decesurile. 15% din supraviețuitorii ictusului pierd capacitatea de muncă. Incidența BCV crește cu vârsta, și 80% de bolnavi sunt persoane peste 65 de ani. Cauza infarctului cerebral în 53% este rezultatul trombozei și 31% a emboliei. Hemoragie spontană apare la 10%, la 16% hemoragia este cauzată de ruptura anevrismului vascular.

Deosebim ictus tranzitoriu și ictus stabilit, cauzat de dereglarea acută a circulației sanguine cerebrale. Ictus tranzitoriu reprezintă un proces absolut reversibil, cu durata de la 1-5 minute, rar până la 24 ore care nu provoacă schimbări structurale în țesutul cerebral. Ictusul ischemic stabilit este manifestat prin schimbări clare caracteristice necrozei ischemice.



- Accidentul vascular cerebral reprezintă a treia cauză de mortalitate după afecțiunile cardiace și boala neoplazică(tumori) și prima cauză în rândul bolilor neurologice. Reprezintă o problemă serioasă, cu implicații socio-economice, pentru că pacienții care supraviețuiesc rămân uneori cu importante sechele motorii și în sfera socială, majoritatea neputând să-și reia activitatea pe care o desfășurau înaintea debutului bolii. Ca și afecțiunile cardio-vasculare, AVC este o suferință a vârstei înaintate, însă, cu o frecvență mai mică, aceasta apare și la tineri.

- Totuși incidența anuală și mortalitatea prin AVC au scăzut considerabil (pe plan mondial) în ultimii ani, acest lucru datorându-se unui bun control al factorilor de risc.
- Republica Moldova se află printre primele țări ale Europei la capitolul mortalității prin boli cerebro-vasculare.
- Accidentul vascular cerebral (AVC) poate fi de tip ischemic (infarct cerebral) sau hemoragic; manifestările clinice ale ambelor tipuri de AVC sunt reunite sub denumirea clinică de stroke (apoplexie).

- ***Accident vascular cerebral ischemic (infarct cerebral, ictus ischemic, stroke ischemic, ischemie cerebrală acută)*** – reprezintă perturbarea funcțională și/sau anatomică a țesutului cerebral, determinată de întreruperea, sau diminuarea bruscă a perfuziei arteriale în teritoriile cerebrale, provocând necroza localizată a țesutului cerebral ca consecință a deficitului metabolic celular în raport cu reducerea debitului sangvin cerebral.

- ***Accident ischemic tranzitor*** – este o ischemie într-un teritoriu localizat al creierului, antrenând un deficit motor, cu durată ce nu depășește 24 de ore, în mod obișnuit, de la câteva minute pînă la câteva ore și care regresează fără a lăsa sechele.

- ***Accident ischemic involutiv (minor stroke)*** – este o ischemie cerebrală acută în care deficitul motor va depăși termenul de 24 de ore cu involuție completă a acestuia timp de 21 de zile. Evoluția relativ ușoară este determinată de mărimea focarelor ischemice cu localizare predilectă în centrul semioval, ganglionii bazali și trunchiul cerebral. În aspect clinic se va manifesta cu dereglări motorii și senzitive, mai rar cu dereglări de limbaj.

- ***AVC ischemic lacunar (IIL)*** – în etapele inițiale se poate manifesta ca AIT sau *minor stroke*, dar uneori are evoluție asimptomatică. Infarctul lacunar începe frecvent după o criză hipertensivă acută. Clinic sunt distinse 4 forme de ischemic lacunar 1) motor; 2) senzitiv; 3) atactic și 4) cu dizartrie și „stîngăcia” mîinii. În caz de IIL dereglarea funcțiilor corticale (agnozia, apraxia, afazia) vor lipsi. Cînd vor fi prezente focare lacunare multiple în ambele emisfere vom stabili diagnosticul de Boală lacunară ca manifestare a unei angioencefalopatii hipertensive.

- ***AVC ischemic în evoluție (stroke-in-evolution)*** – manifestă evoluție lent-progredientă de la câteva ore pînă la câteva zile. Simptomele clinice persistă pe o durată mai mare de 3 săptămîni, iar deficitul motor evoluează sau regresează în aproximativ 30 de zile. Dacă evoluția este progredientă, această formă de AVC poate evolua spre AVC ischemic constituit.

- ***Accident ischemic constituit (infarct cerebral – major stroke)*** – reprezintă o consecință a distrugerii neuronale (necrozei) în teritoriul vascular lezat, care se va manifesta clinic cu deficit motor cert instalat.



- **Cauzele accidentului vascular cerebral ischemic**
- AVC ischemic este cauzat de un cheag de sânge(tromb) care blocheaza circulația sangvină a creierului. Cheagul de sânge(tromb) se poate dezvolta într-o arteră îngustată care irigă creierul sau poate ajunge în arterele din circulația cerebrală după ce a migrat de la nivelul inimii sau din orice altă regiune a organismului. Cheagurile sangvine(trombii) apar de obicei ca rezultat al altor defecte din organism care determină afectarea circulației sangvine normale, cum ar fi:

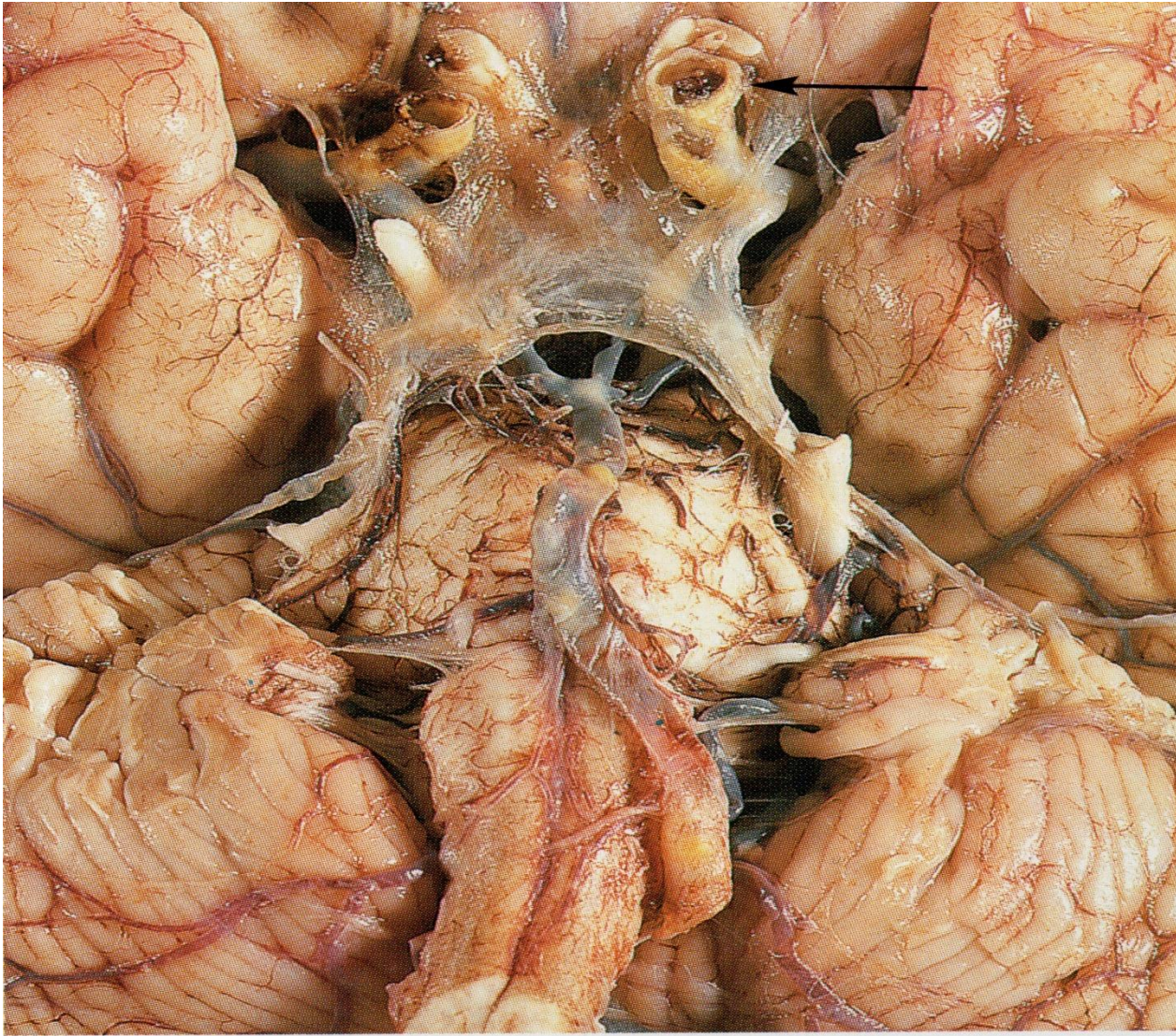- - rigidizarea pereților arterelor (ateroscleroză). Aceasta este favorizată de tensiunea arterială crescută, de [diabetul zaharat](#) și de nivelul crescut al [colesterolului](#) sangvin
  - fibrilația atrială sau alte [aritmii cardiace](#) (ritmuri cardiace neregulate) - anumite afecțiuni ale valvelor cardiace, cum ar fi o valvă cardiacă artificială, o valvă cardiacă reparată, o boală cardiacă valvulară precum prolapsul de valvă mitrală sau [stenoza](#) (îngustarea) orificiului valvular
  - infecția valvelor cardiace ([endocardita](#))
  - un foramen oval patent, care este un [defect cardiac congenital](#)
  - tulburări de coagulabilitate a sângelui
  - inflamație a vaselor sangvine ([vasculita](#))
  - [infarctul miocardic](#).

- Deși mai rar, tensiunea arterială scăzută ([hipotensiunea](#)) de asemenea poate să cauzeze un [accident vascular cerebral ischemic](#). Tensiunea arterială scăzută duce la scăderea circulației sanguine la nivelul creierului; ea poate fi determinată de o îngustare sau o afectare a arterelor, de infarctul miocardic, de o pierdere masivă de sânge sau de o infecție severă.

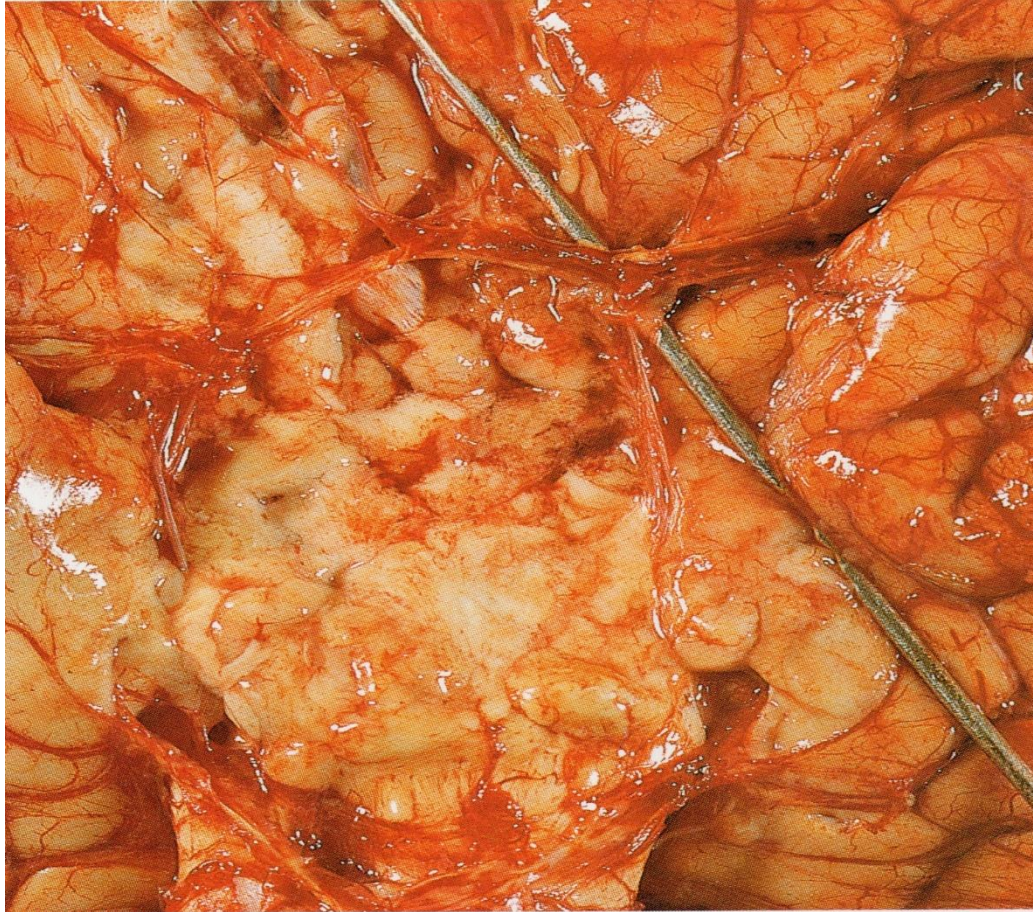
Unele intervenții chirurgicale

(precum [endarterectomia](#)) sau alte procedee (cum ar fi [angioplastia](#)) folosite pentru tratamentul arterelor carotide îngustate, pot duce la formarea unui cheag sangvin la locul unde s-a intervenit, cauzând ulterior un accident vascular cerebral.

Infarct ischemic cerebral. Ateroscleroza cu tomboza arterei carotida interna pe stânga(săgeata, trombul este extras).

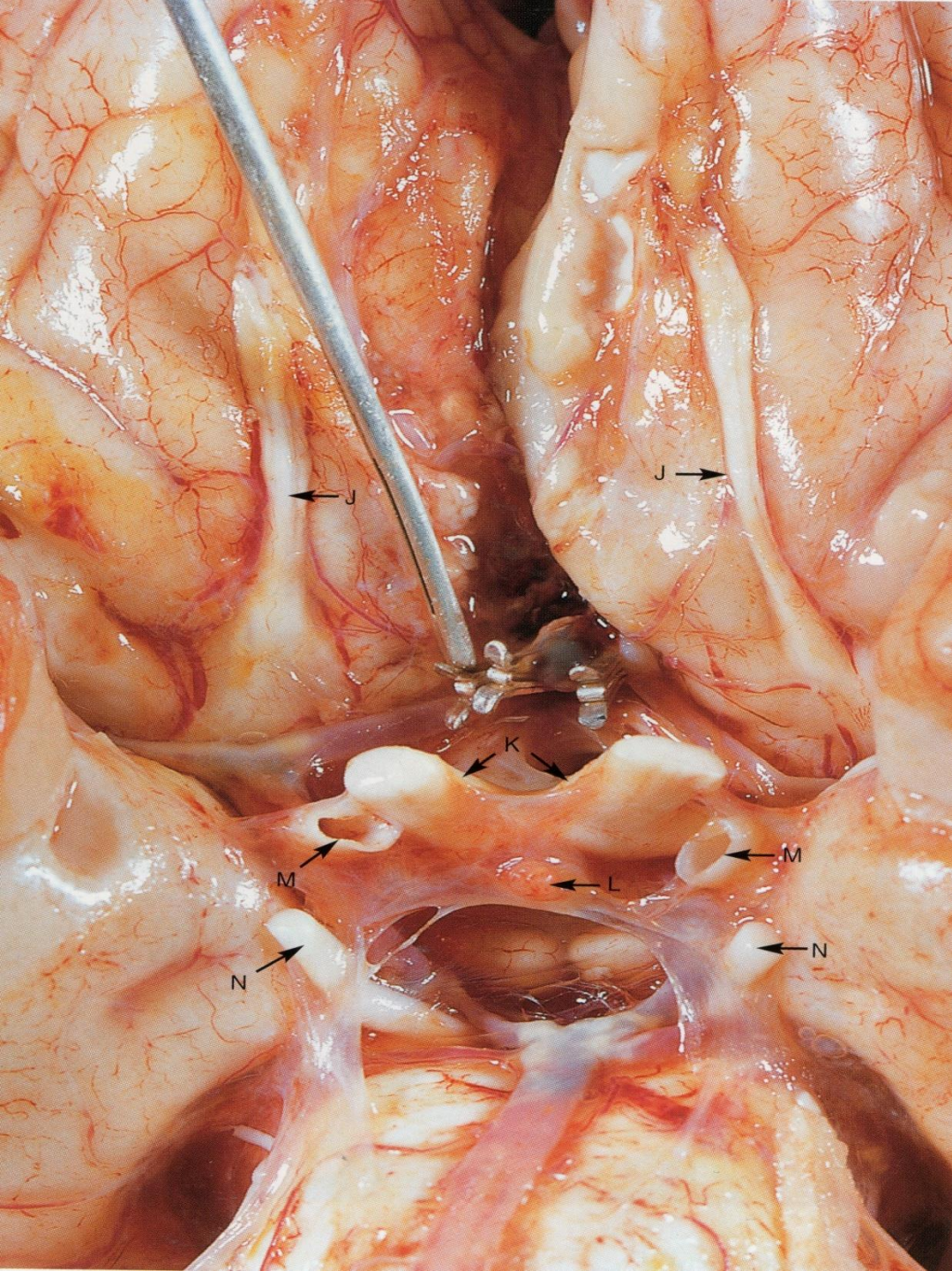


Tromboza recentă al arterei cerebrale media pe stînga.



- **Cauzele accidentului vascular cerebral hemoragic(hemoragie intracraniană spontană).**
- Accidentul vascular cerebral hemoragic(hemoragia intracraniană spontană) este cauzat de o sângerare în interiorul creierului (numită hemoragie intracerebrală) sau în spațiul din jurul creierului (numită hemoragie subarahnoidiană). Sângerarea în interiorul creierului poate fi rezultatul unei valori crescute pe un timp îndelungat a tensiunii arteriale. Sângerarea în spațiul din jurul creierului poate fi cauzată de ruperea unui [anevrism](#) sau de tensiunea arterială crescută care nu a fost ținută sub control.

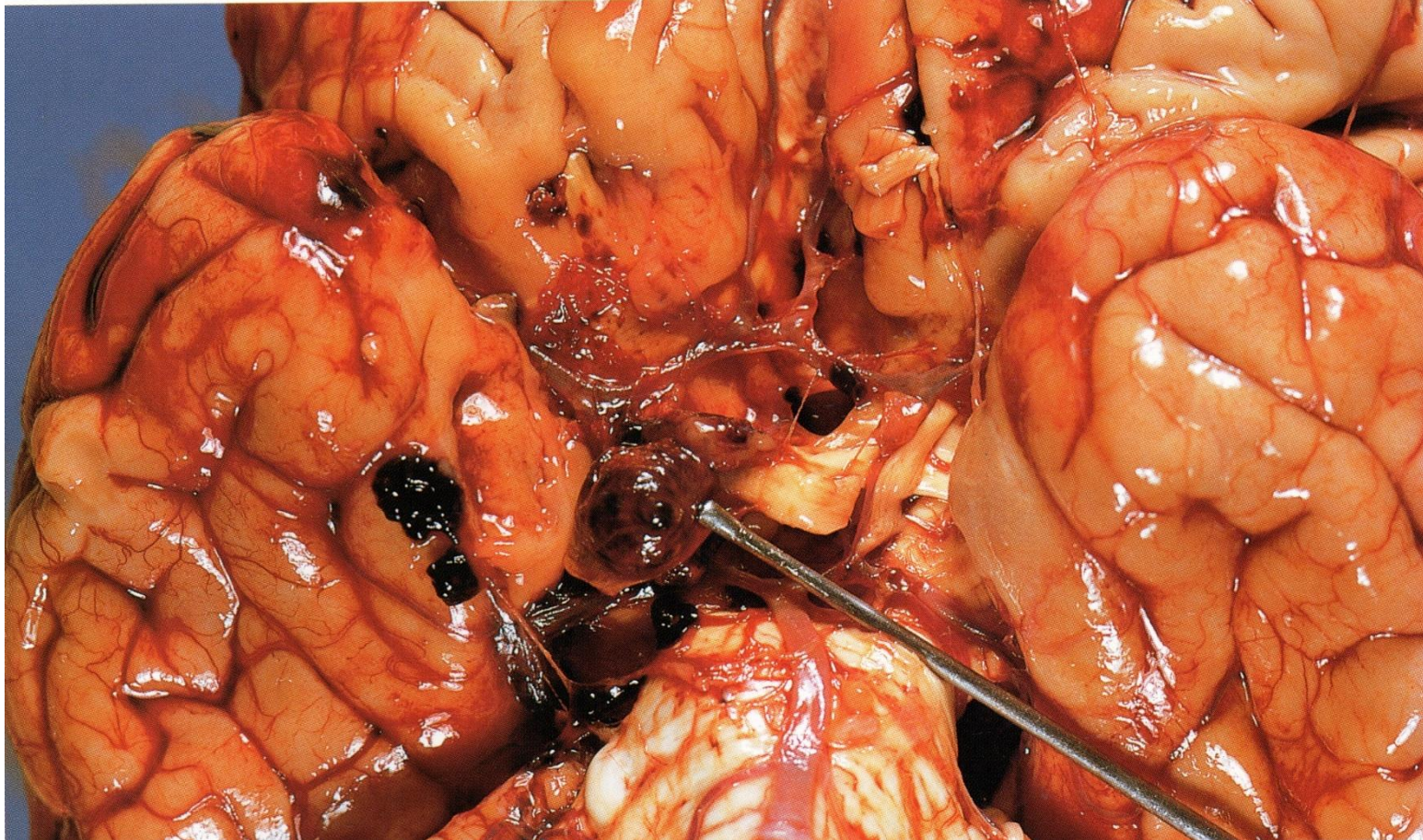
- Alte cauze de AVC hemoragic, mai puțin frecvente, sunt:
  - inflamația vaselor sangvine, care poate apărea în [sifilis](#) sau [tuberculoză](#)
  - tulburări de coagulabilitate ale sângelui, precum [hemofilia](#)
  - leziuni ale capului sau gâtului care afectează vasele sangvine din aceste regiuni
  - [iradierea terapeutică](#) pentru cancere ale gâtului sau creierului
  - angiopatia amiloidică cerebrală (o tulburare degenerativă a vaselor sangvine).



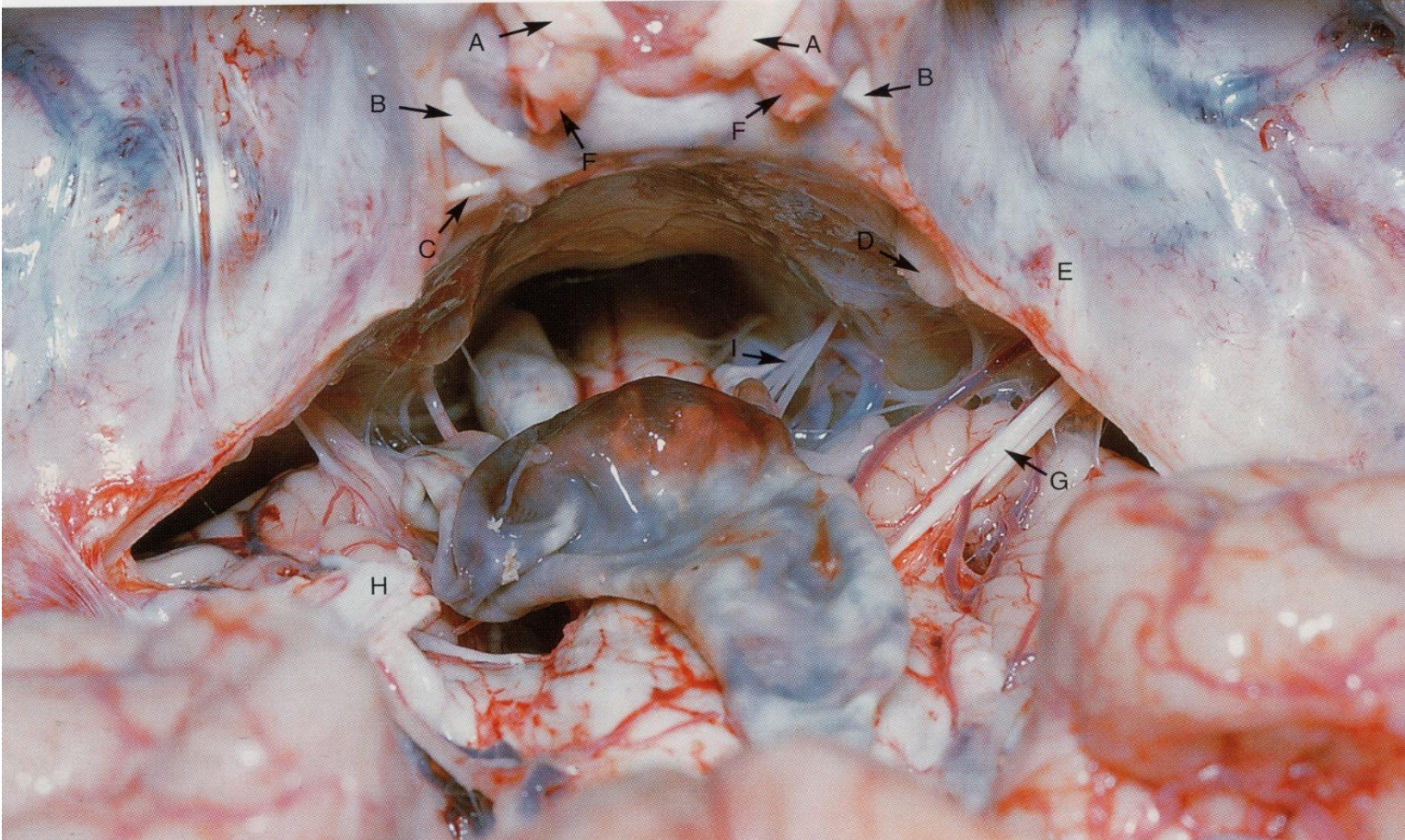
Anevrism sacular al arterei comunicanta anterior. Anevrismul din ambele părți este fixat.



Anevrism al arterei carotide interne pe dreapta cu ruptură. Anevrismul este localizat în locul trecerei arterei carotide interne în artera cerebrală media. Ruptura a cauzat un hematoma subarahnoidal masiv.



Un anevrism al arterei bazilare depistat ocazional la necropsie.



- **Factori de risc:**

- Factorii de risc pentru un accident vascular cerebral pot fi modificați sau nu. Anumite afecțiuni pot crește riscul de AVC. În cazul în care aceste afecțiuni pot fi ținute sub control, riscul de AVC poate scădea.

- **Factorii de risc care pot fi controlați** sunt:
  - tensiunea arterială crescută (hipertensiunea) este al doilea factor de risc ca importanță după vârstă
  - [diabetul zaharat](#). Aproximativ un sfert din persoanele cu diabet decedează prin AVC. Prezența diabetului crește de 2 ori riscul de accident vascular cerebral din cauza afectării circulației care apare în această boală.
  - nivelul crescut de colesterol din sânge poate duce la afecțiuni ale arterelor coronare și la [infarct miocardic](#), care la rândul lor determină lezarea musculaturii inimii (miocardului), iar aceasta la rândul ei poate determina creșterea riscului de AVC

- - afecțiuni ale arterelor coronare, care pot determina apariția unui infarct miocardic și a unui accident vascular cerebral
  - alte afecțiuni cardiace, precum fibrilația atrială, endocardita, afecțiuni ale valvelor cardiace, foramen ovale patent sau cardiomiopatie
  - fumatul, inclusiv fumatul pasiv
  - lipsa activității fizice
  - obezitatea

- folosirea unor medicamente, cum sunt [anticoncepționalele orale](#) - în special la femeile care fumează sau care au avut până în prezent tulburări de coagulare - și anticoagulantele sau corticosteroizii. Se pare că la femeile aflate în menopauză, terapia de înlocuire hormonală are un risc mic de accident vascular cerebral
- [consumul crescut de alcool](#). Persoanele care consumă excesiv alcool, în special cele care au intoxicații acute cu alcool (beții) au un risc mare de AVC. Beția alcoolică se definește prin consumul a mai mult de 5 pahare de alcool într-o perioadă scurtă de timp
- folosirea de [cocaina](#) sau de alte droguri ilegale.

- **Factorii de risc care nu pot fi modificați** sunt:

- vârstă. Riscul de accident vascular cerebral crește cu vârsta. Riscul se dublează cu fiecare decadă după 55 ani. Cel puțin 66 de procente din toate persoanele cu AVC au vârsta de 65 de ani sau mai mult.

- rasă. Americanii negri și hispanici au un risc mai mare decât persoanele de alte rase. În comparație cu albi, americanii negri tineri, atât femeile cât și bărbații, au un risc de 2 -3 ori mai mare de a face un AVC ischemic și de a deceda din aceasta cauză.

- - sexul. Accidentul vascular cerebral este mai frecvent la bărbați decât la femei până la vârsta de 75 ani, dar după această vârstă femeile sunt mai afectate. La toate vârstele, mai multe femei decât bărbați decedază din cauza unui AVC
- istoricul familial. Riscul de AVC este mai mare dacă un părinte, un frate sau o soră a avut un accident vascular cerebral sau un accident ischemic tranzitor
- prezența în trecut a unui accident vascular cerebral sau a unui accident ischemic tranzitor.

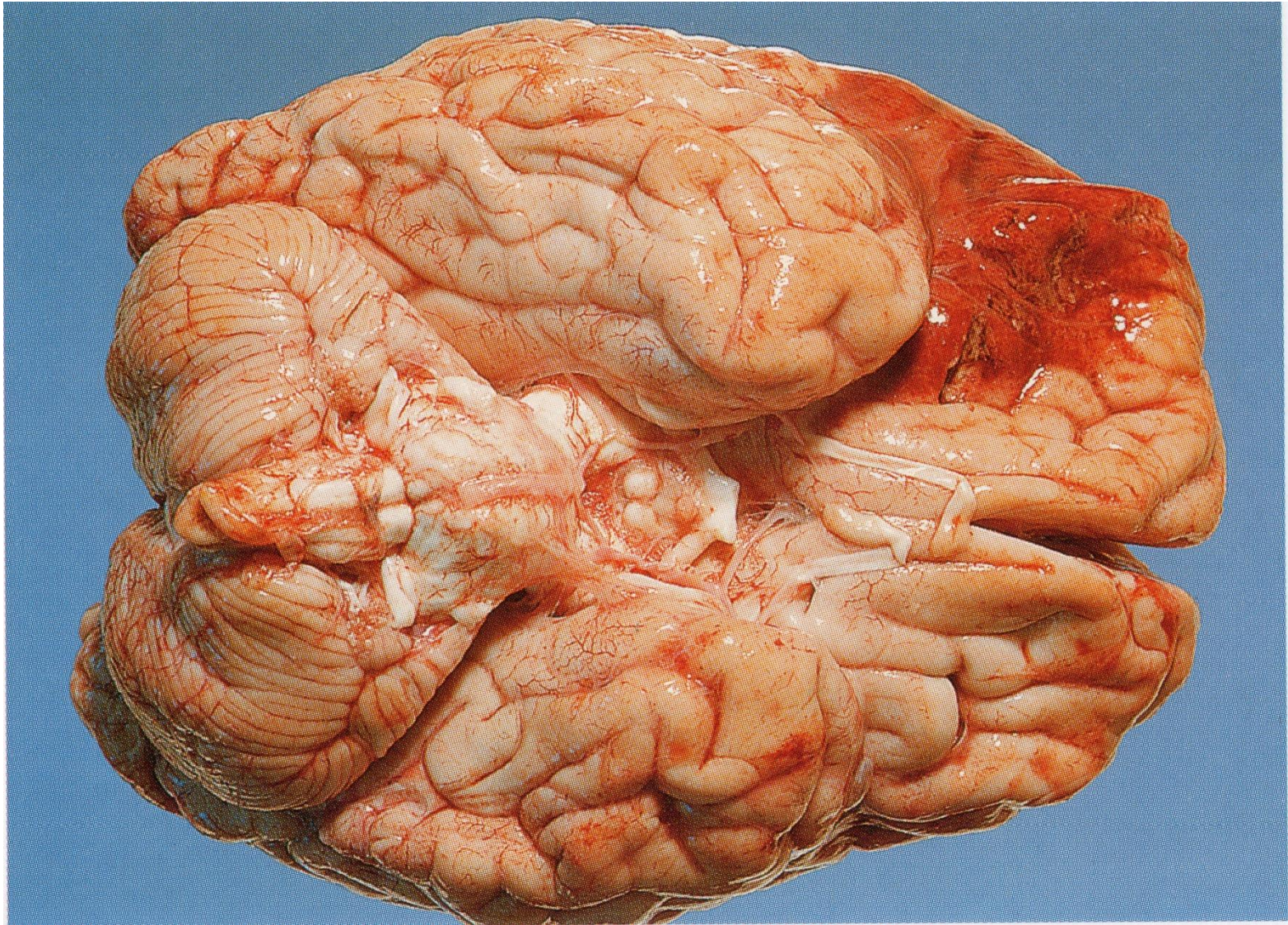


- Ateroscleroza progresivă apărută pe vasele mici duce la microinfarcte insidioase și apariția demenței multi-infarct.
- Obstrucția vaselor mari determină infarctul cerebral regional: embolia aa. cerebrale anterioară și medie, tromboza în sistemul vertebro-bazilar sau carotidian (la bifurcația a. carotide comune)
- Arterioloșcleroza hialină a vaselor mici (în hipertensiunea arterială) favorizează microinfarcte lacunare în nucleii bazali, punte, talamus, capsula albă internă. Apare în hipertensiunea arterială și diabet zaharat . Se manifestă clinic prin: monopareze, pseudo-parkinsonism, dementă.

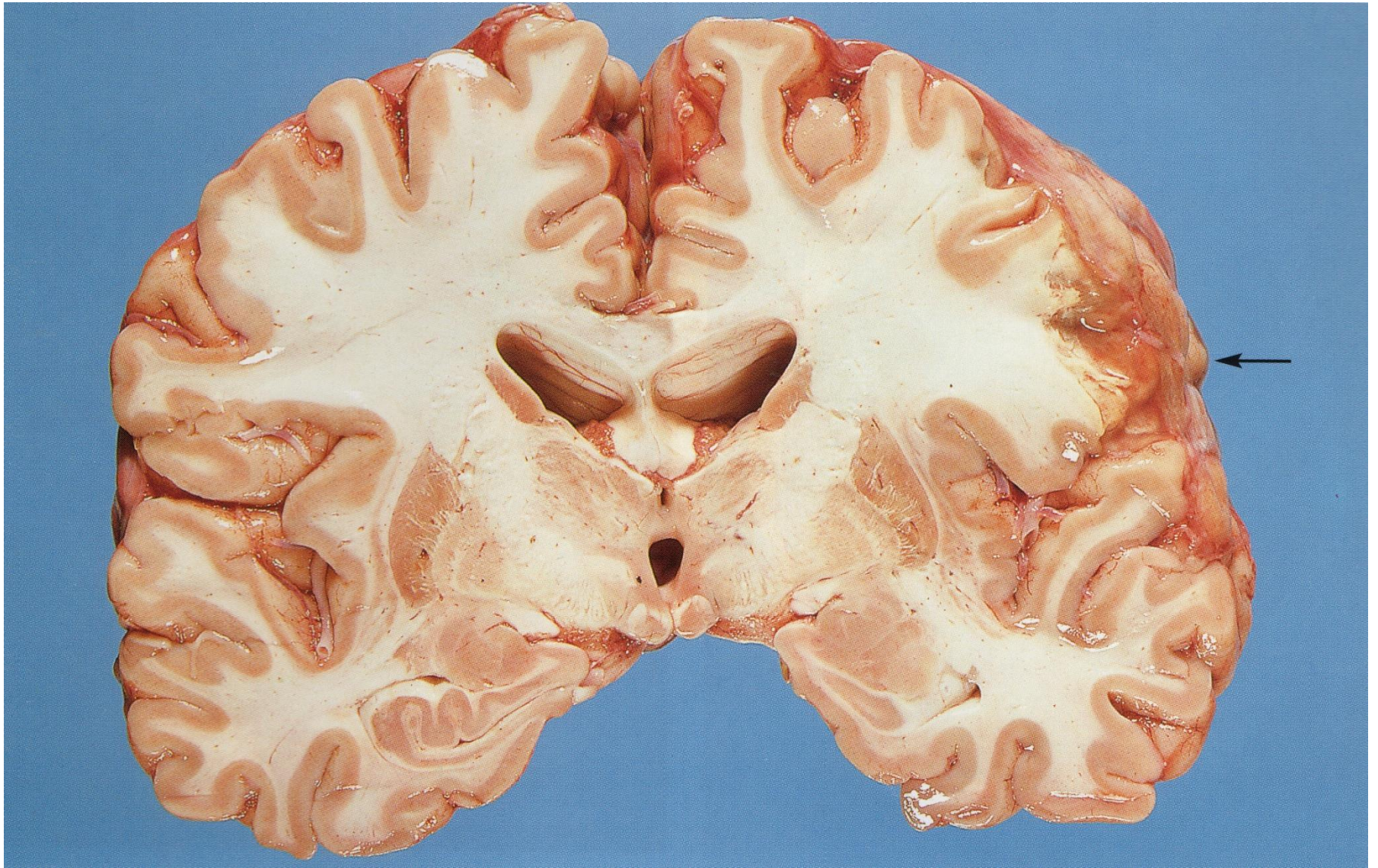
- Cei cu hipertensiune arteriala fac micro-anevrisme pe vasele mici predispuse la rupturi, iar indivizii mai in varsta de 70 ani au depuneri de A- $\beta$  amiloid in peretii vaselor, asemanator cu boala Alzheimer
- Ischemia globala  $\rightarrow$  necroza laminara corticala apare in soc, hipoglicemie, intoxicatia cu monoxid de carbon, iar pacientii sunt intr-o stare vegetativa. Morfologic se constata o banda de tesut glial galbui pe convexitatea creierului, care apare turtit.
- Tromboza sinusului cavernos  $\rightarrow$  infarcte venoase

- Ictusul ischemic determină necroza de lichefacție (umedă) și ramolism cerebral cu apariția unor cavități chistice. Cauzele cele mai frecvente sunt:
- Tromboza pe o placă de aterom fisurată din teritoriul vertebro-bazilar sau carotidian
- Embolie prin fragmentarea unui tromb mural
- După un infarct miocardic al ventriculului stâng
- Embolizarea unui tromb atrial prin fibrilație
- Embolie cu vegetații trombotice aortice sau mitrale

Infarct recent ischemic cauzat de tromboza arterei cerebrale media pe dreapta. Lobul temporal din dreapta mărit în volum comparativ cu stânga. Tesutul cerebral flasc.

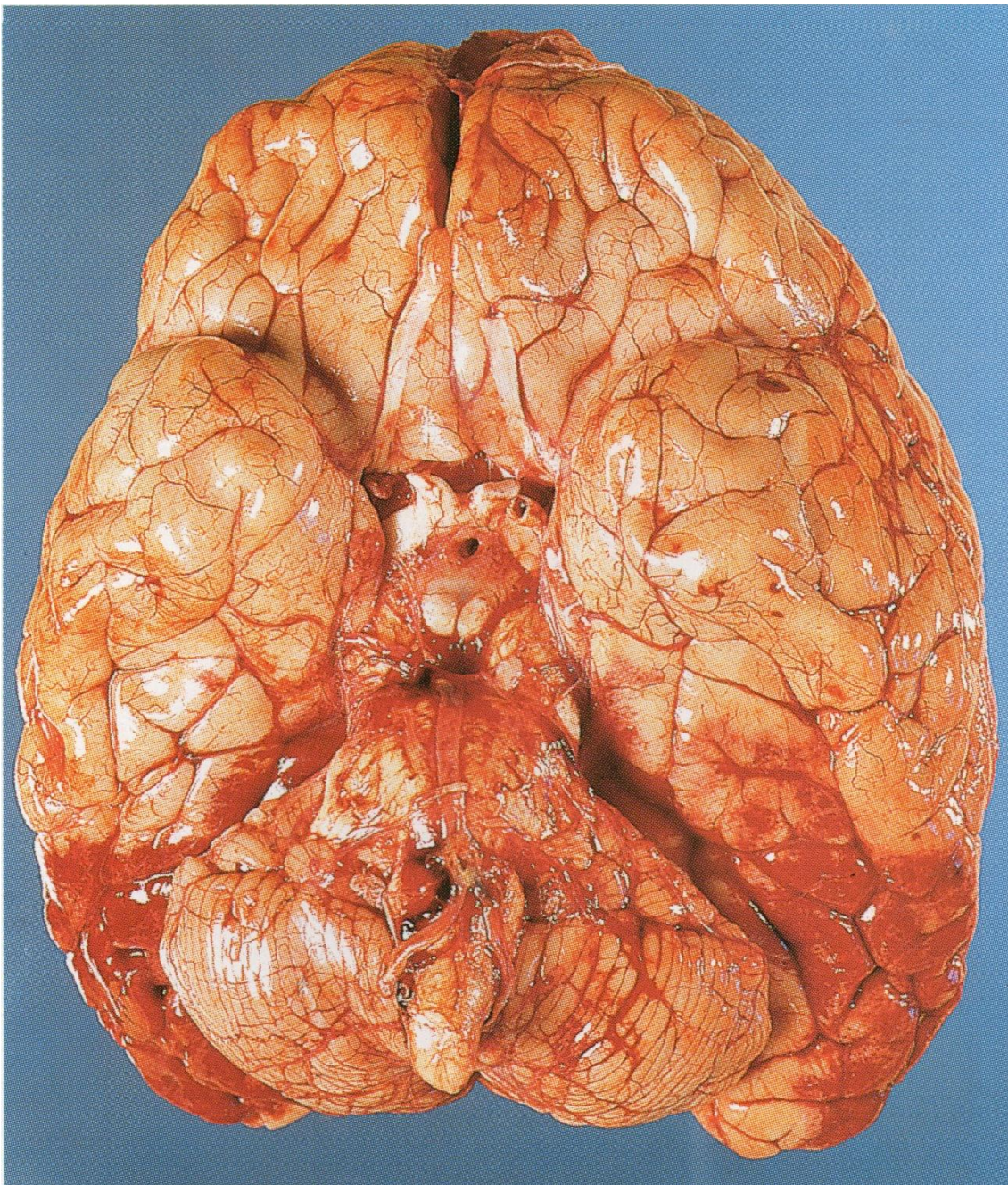


Infarct recent regiunea temporo frontală pe dreapta.

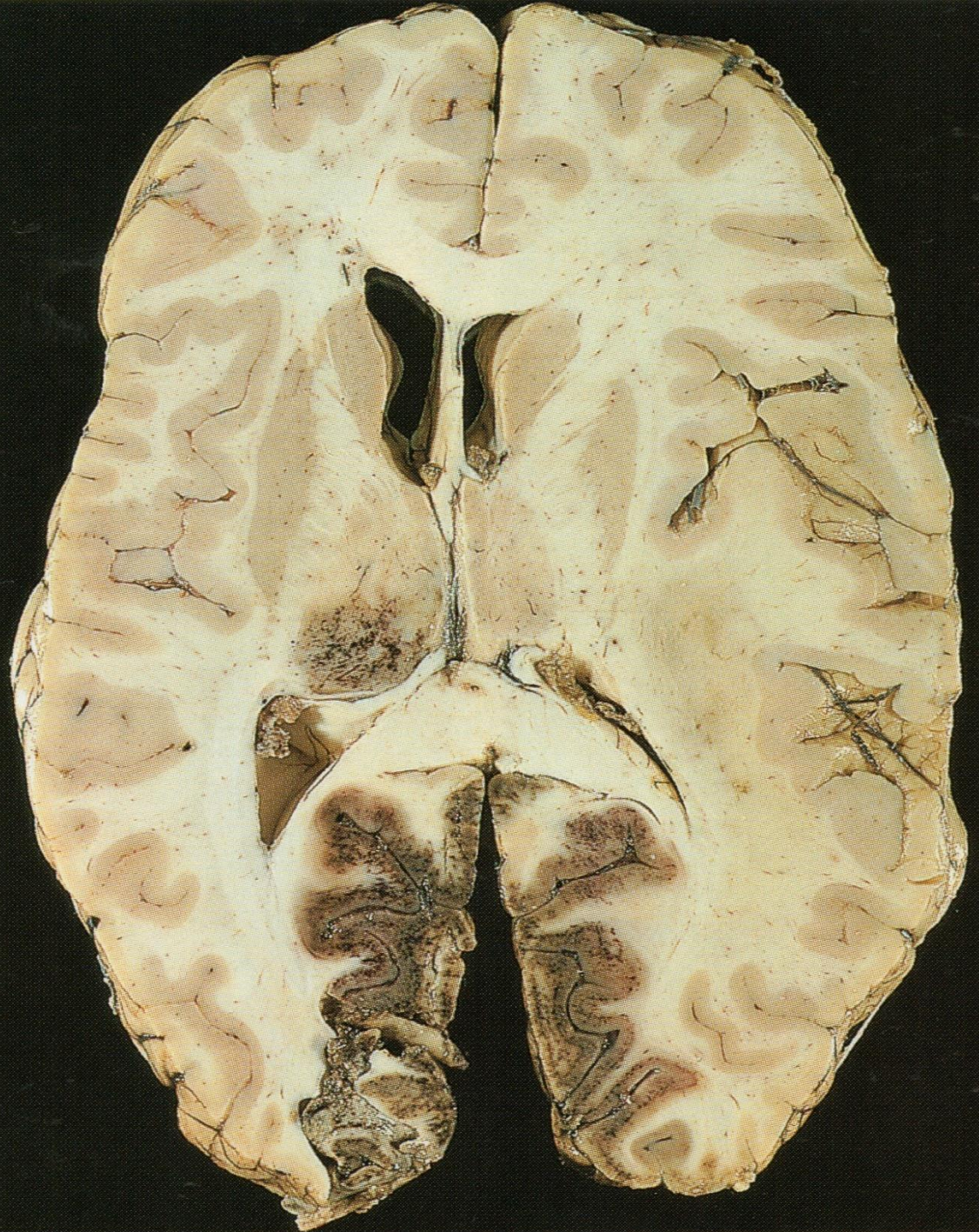


- Ictusul hemoragic macroscopic seamănă cu un hematom intracerebral, dar diferența este în păstrarea arhitectonicii țesuturilor necrotizate.

Ictusul cerebral cu vechimea mai puțin de 24 ore este foarte greu de stabilit macroscopic. În termenii mai târzii țesutul necrotizat are consistență flască, este tumefiat, în timpul secționării aderă de lama cuțitului. Deseori se poate dezvolta hidrocefalie internă sau externă.

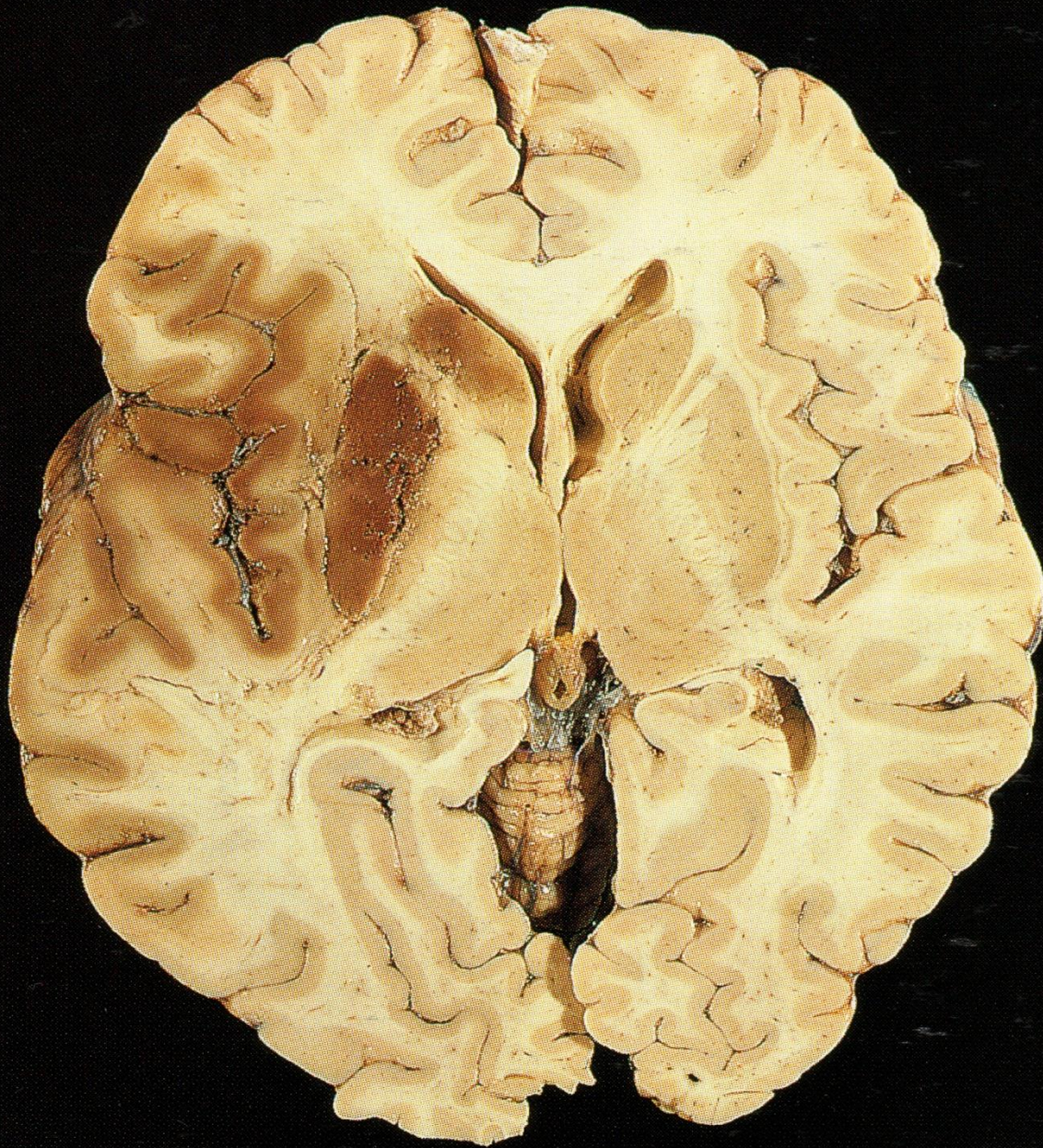


Infarcte hemoragice  
recente în lobii  
occipitali.



Infarcte hemoragice recente  
în lobii occipitali(acealaş  
caz).





Infarct hemoragic  
temporal cauzat de  
tromboza arterei  
cerebrale media pe  
stânga.

- Simptomele datorate accidentului vascular cerebral ischemic difera de cele ale celui hemoragic. Simptomele depind de asemenea de localizarea ictusului ischemic sau a hemoragiei și de extinderea regiunii afectate. Simptomele AVC ischemic (cauzat de obicei de ateroscleroză cu tromboză ce a blocat un vas sangvin) apar de obicei în jumătatea corpului de partea opusă zonei din creier în care este focarul de necroză. De exemplu, un AVC în partea dreaptă a creierului dă simptome în partea stângă a corpului.

- În cazul în care accidentul vascular cerebral ischemic este provocat de o ischemie acută instalată rapid (tromboembolie), simptomele apar brusc, în decurs de câteva secunde.

În cazul în care o arteră care este îngustată deja de ateroscleroză este blocată, de obicei simptomele se dezvoltă gradat, în curs de câteva minute sau ore, sau mai rar, în câteva zile.

Dacă în cursul timpului apar mai multe accidente vasculare cerebrale de mici dimensiuni, persoana respectivă poate prezenta o modificare treptată a gândirii și a comportamentului.

- Dacă focarul de necroză este mare, tumefierea țesutului necrotizat și edemul pronunțat al țesuturilor adiacente pot provoca instalarea hipertensiunii intracraniene severe.

Hotarul între substanța albă și cea cenușie în zona necrozei lipsește.

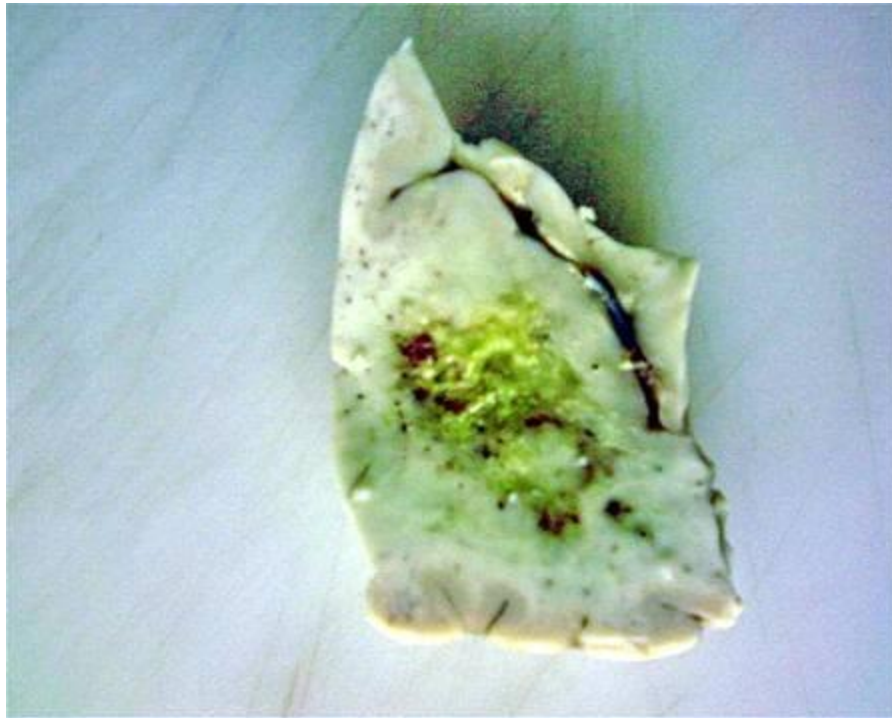Microscopic: se determină necroza ischemică a neuronilor, mielinul este colorat foarte palid, în jurul vaselor necrotizate infiltrate leucocitare.

- Pe parcurs de câteva zile țesutul necrotizat se lichifiază și mai tare și este supus autolizei. În cazurile acestea în infarctul cerebral se descriu microscopic 3 zone :
  1. zona de necroză de lichefacție
  2. zona cu macrophage spumoase, care au fagocitat mielina = “gitter cells”
  2. zona de glioză (proliferare astrocitară reactivă, echivalentă țesutului de granulație)

- Peste cîteva zile în zona infarctului se determină multiple celule, în citoplasma cărora se determină picături de lipide și alte incluziuni, așa numite “celule spumoase”, care prezintă rezultatul descompunerii mielinului și altor structuri cerebrale. În jurul focarului de necroză apar astrocite hipertrofiate și proliferarea rețelei capilare.

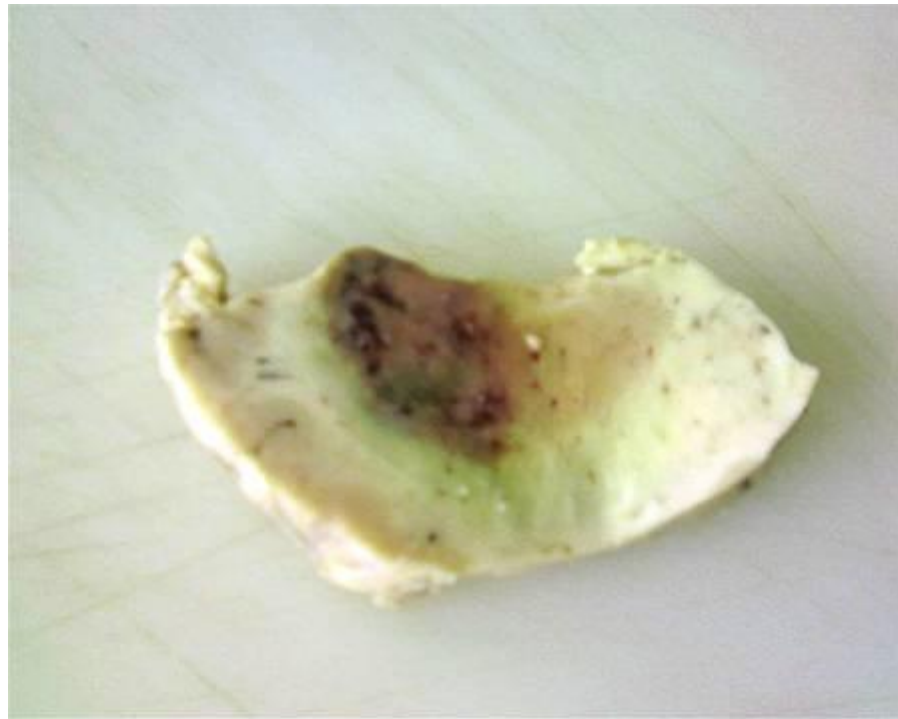- Pe parcursul următoarelor săptămâni țesutul necrotizat și produsele de descompunere al lui se rezorbă, apare glioză. În sfârșit țesutul cerebral se ratatinează și apare un chist. Uneori în chist se determină travee formate din vase mici și fibre gliale. În cazul infarctului hemoragic (roșu), macrofagii din zona infarctului înglobează hemosiderina situată intra- și extracelular, și redău pereților chistului culoare brună. Ratatinarea țesutului la periferia infarctului de regulă este însoțită de dilatarea ventricolului din partea afectată.

Ramolissement cerebral relatif recent, aspect macroscopique

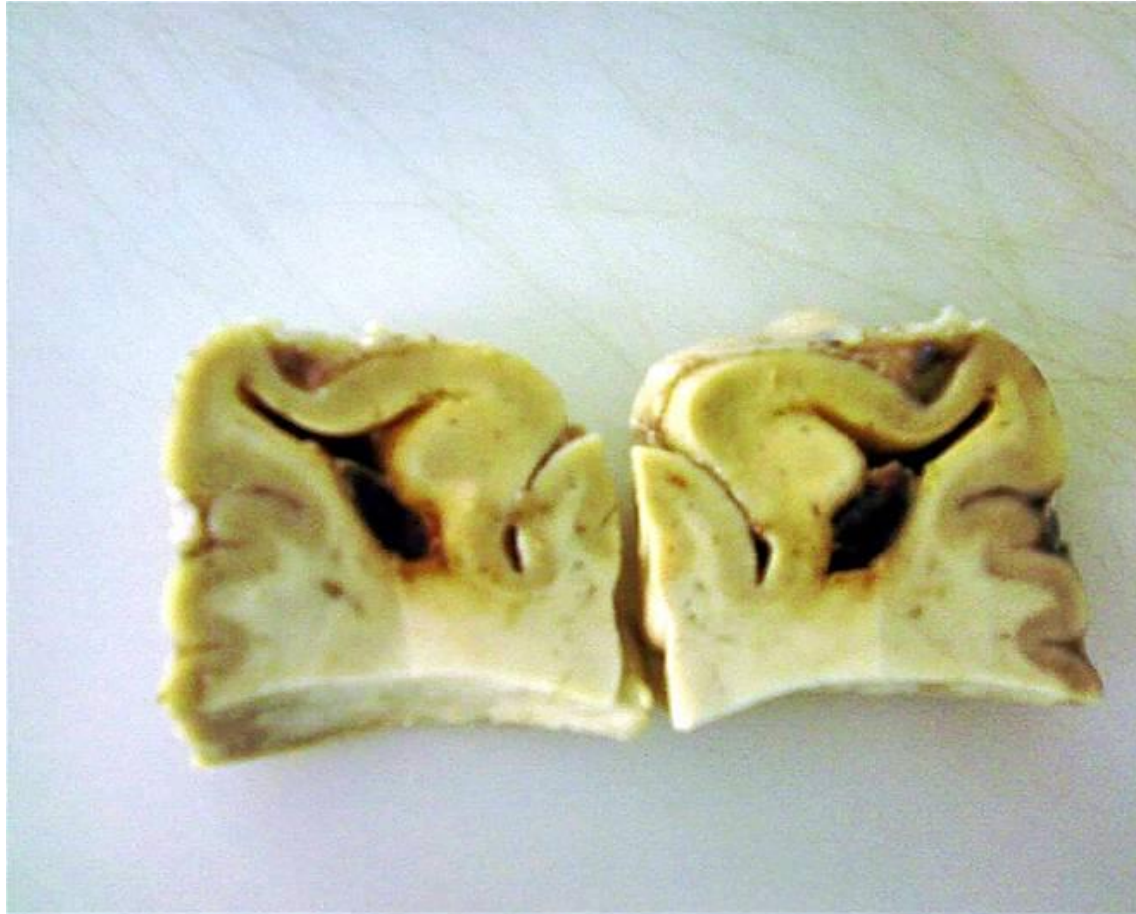



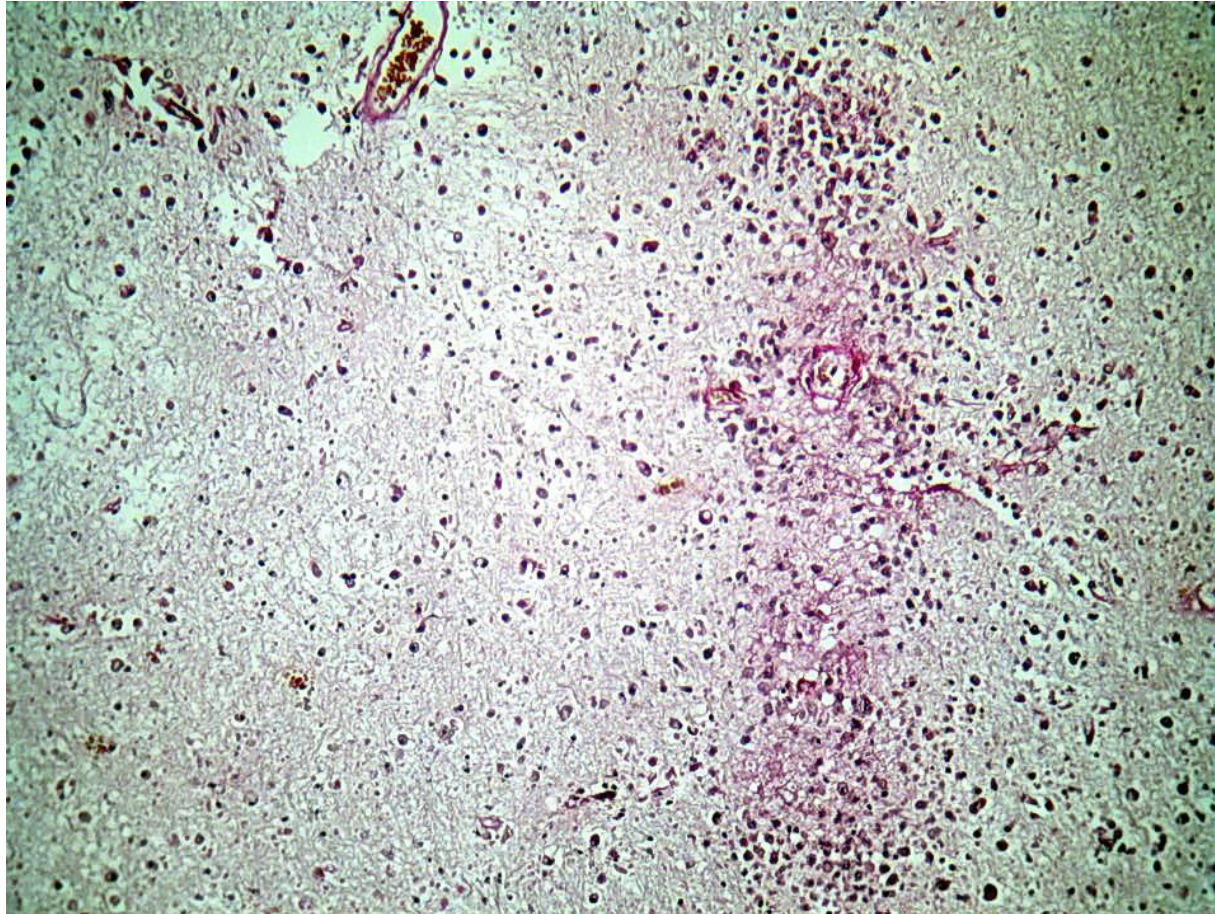
Ramolismen cerebral, același caz, alt focar



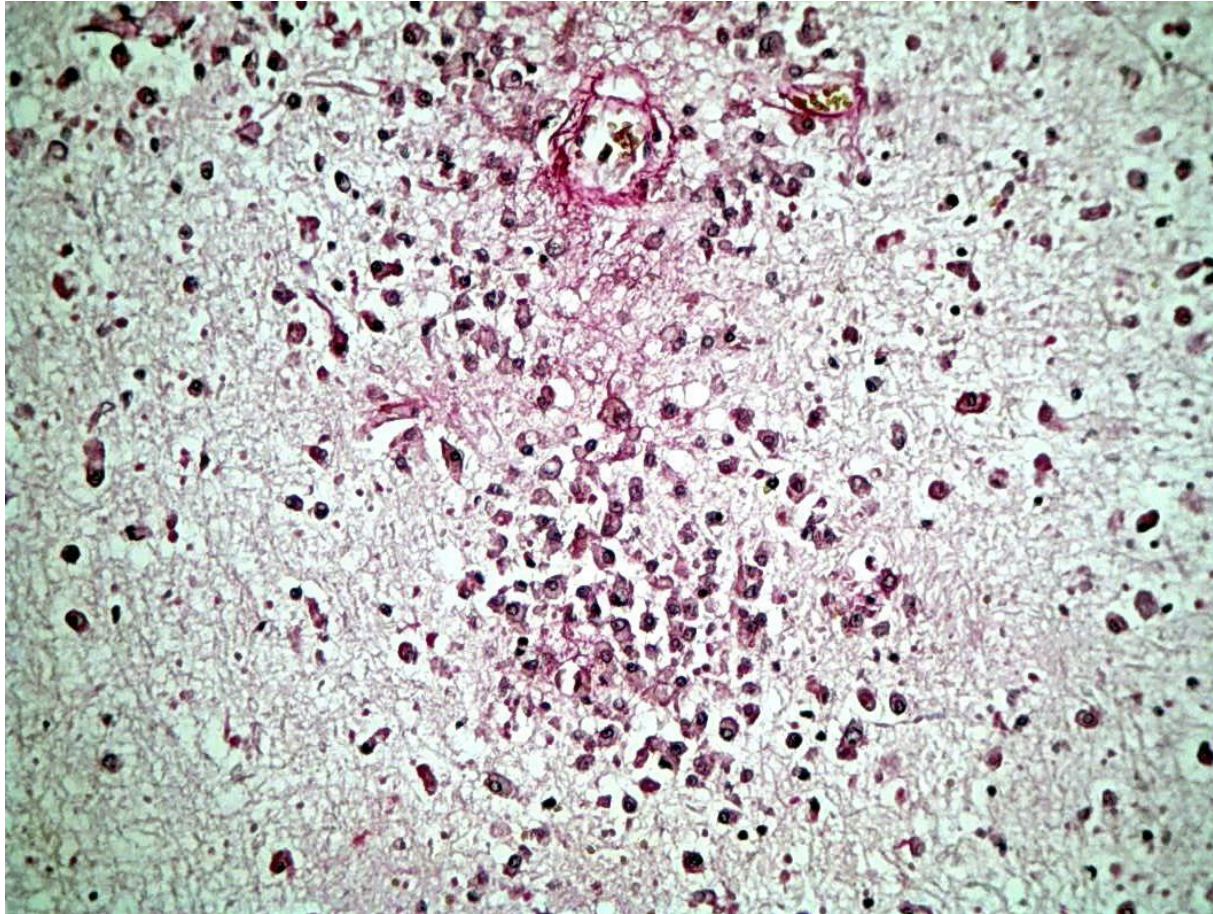
Ramolismenț ischemic cerebral întins cu transformare chistică reziduală, aspect macroscopic



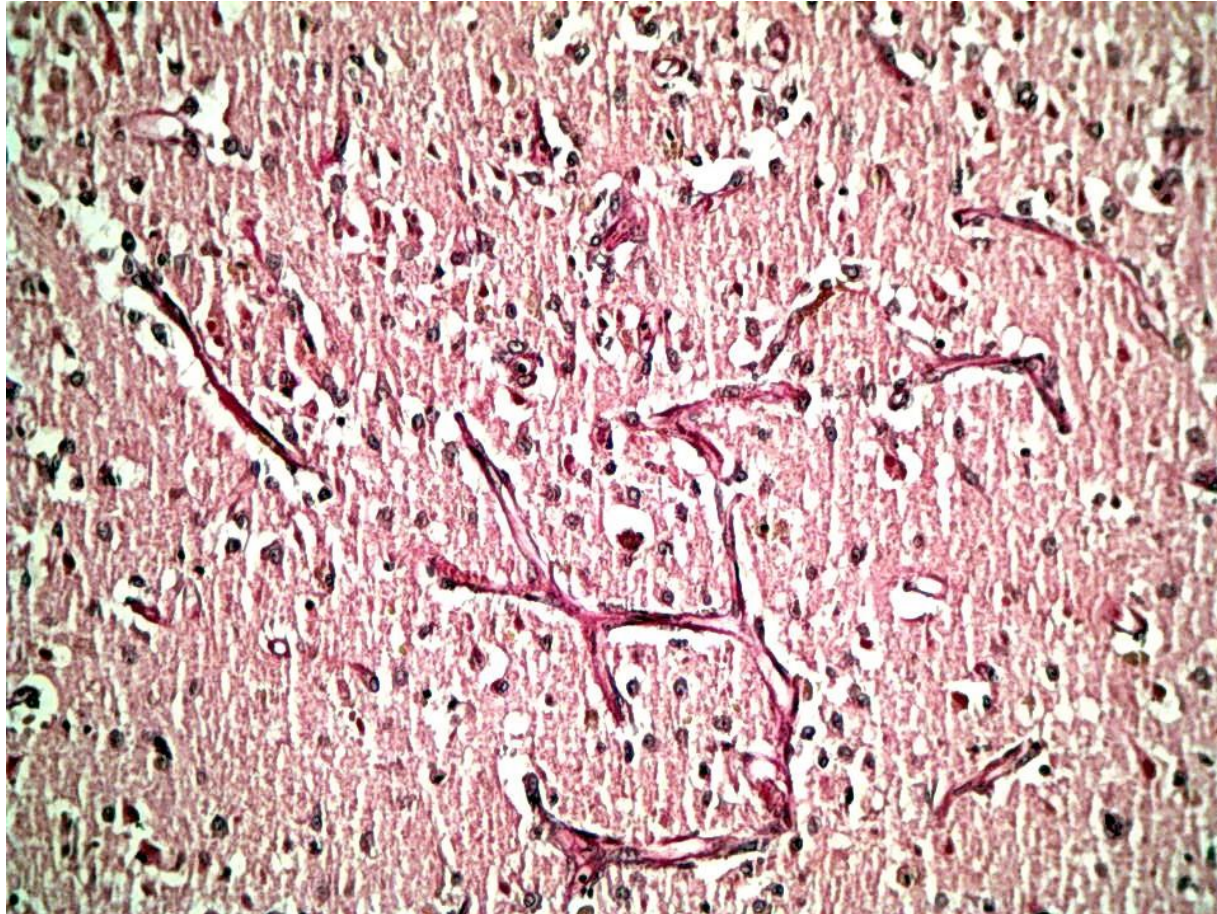
Focar de AVC ischemic, macrofage perivasculare,  
edem, VG, 10x



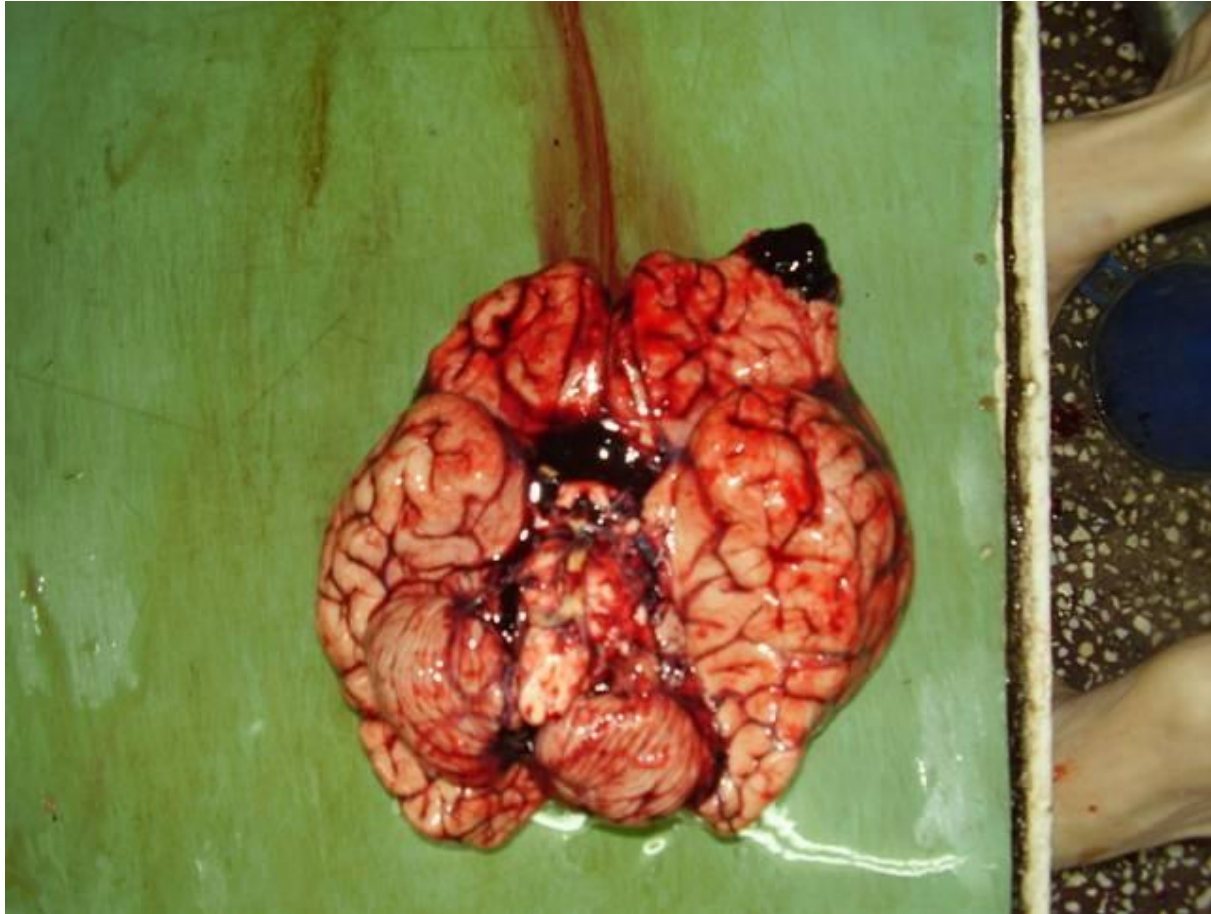
Accident vascular cerebral ischemic vecchi, macrofage perivasculare, VG, 20x



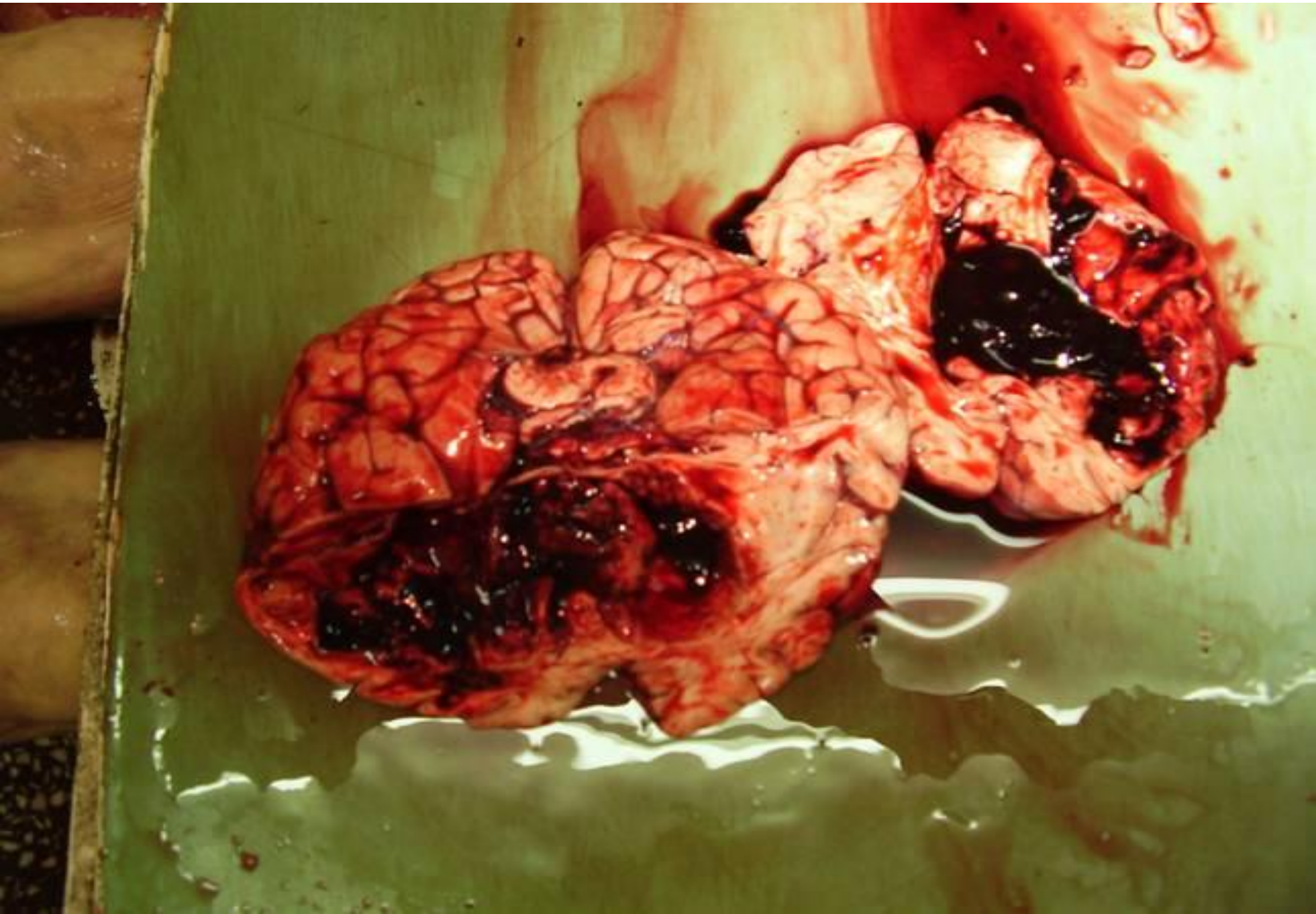
AVC ischemic, proliferare vasculară reparatorie, glioza anoxicareactiva, VG, 20x



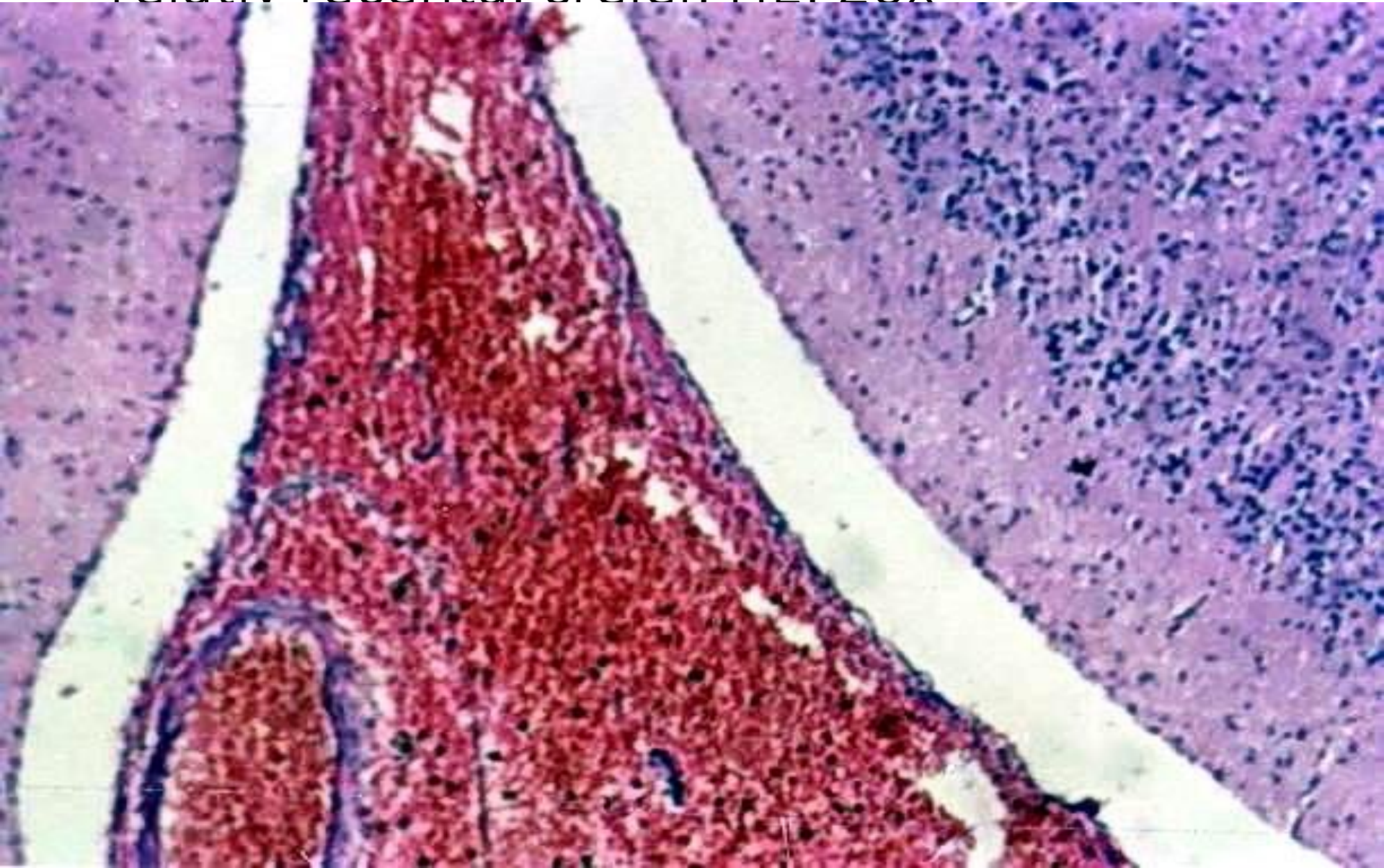
AVC hemoragic intraparenchimatous cu inundare ventriculară, aspect macroscopic



AVC hemoragic același caz, detaliu

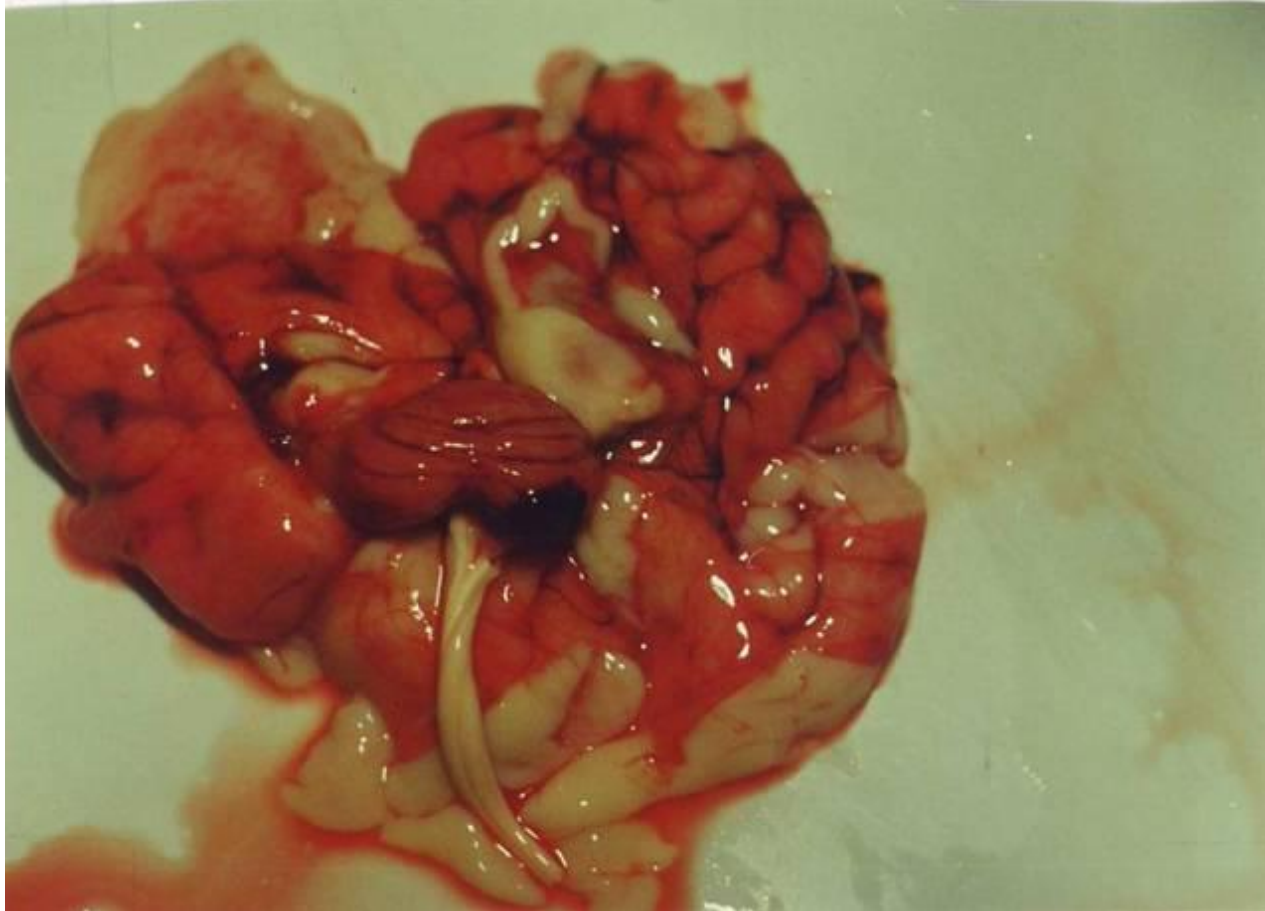

Hemoragie subarahnoidiană intinsă,  
relativ recentă. creier. HE. 20x

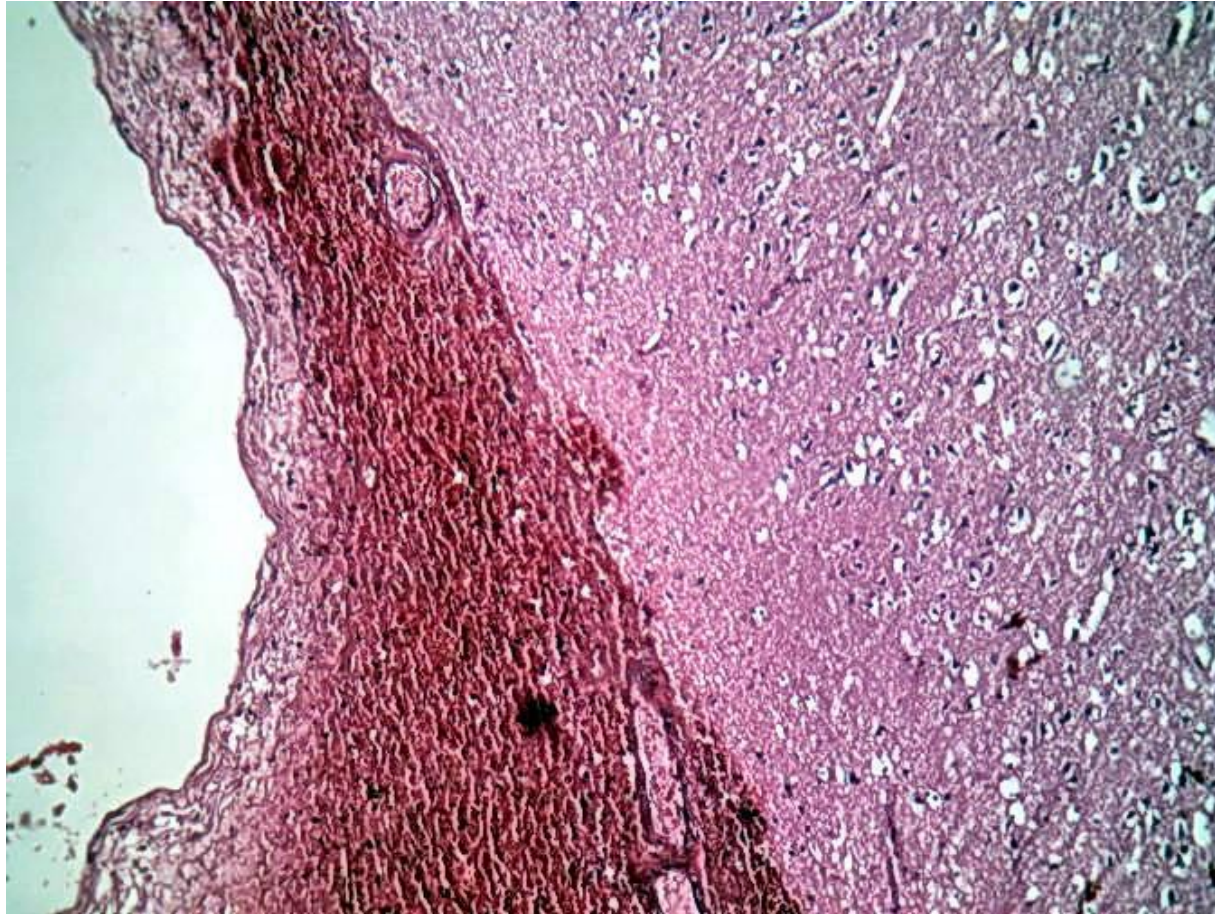




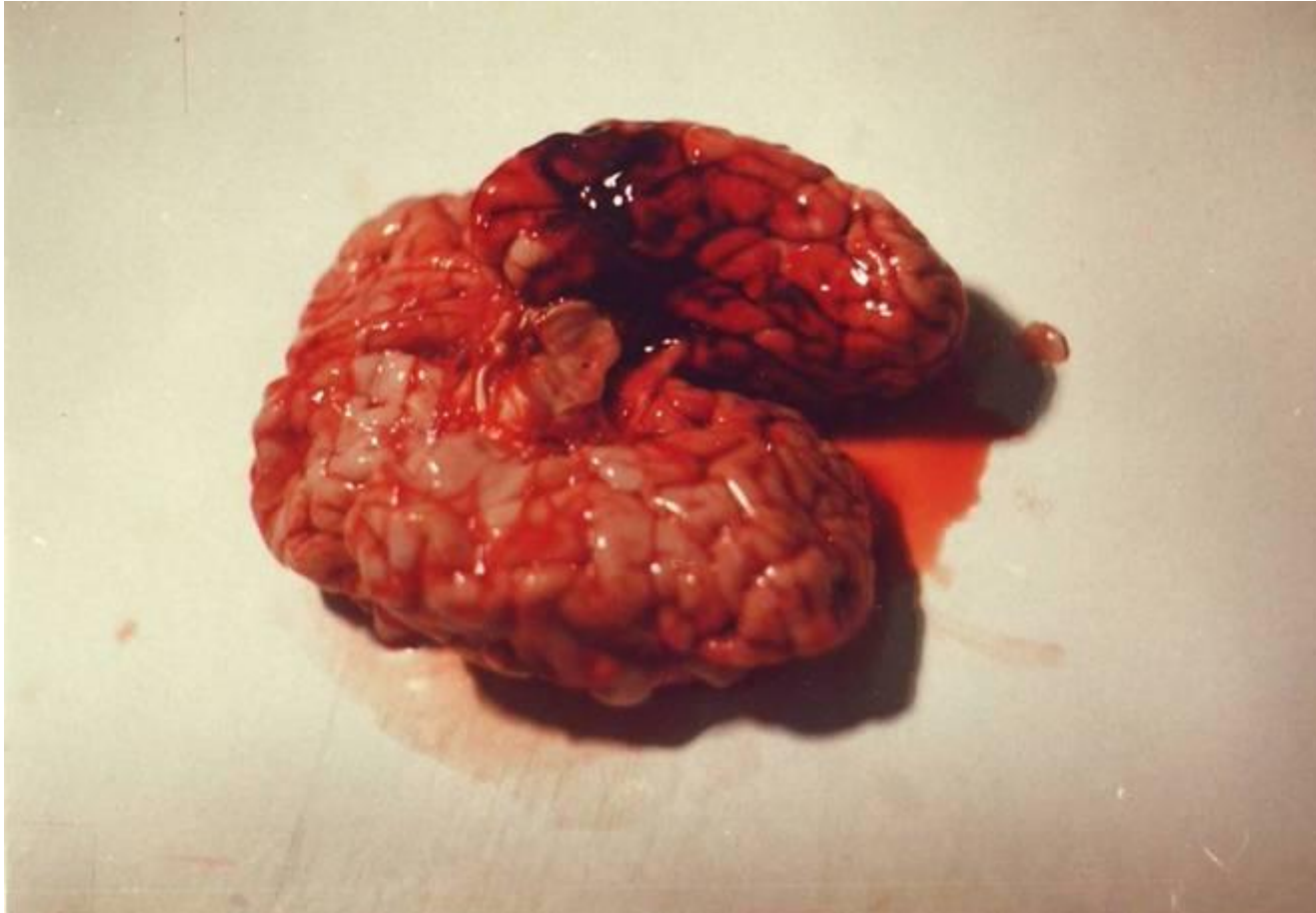Congestie cerebrală și hemoragie subarahnoidiană la nivelul cerebelului și creierului la un nou-născut, aspect macroscopic



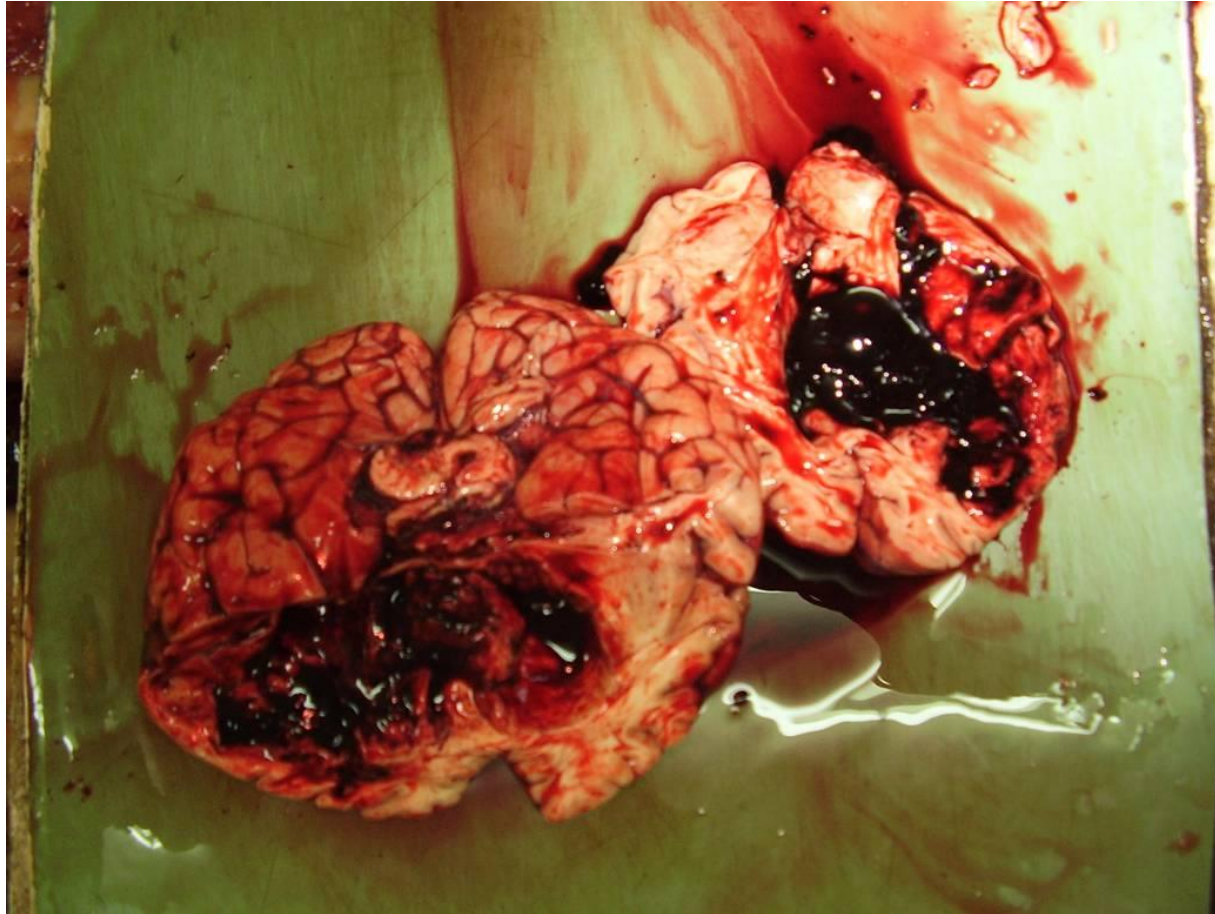
Hemoragie submeningeala difuza, HE, 10x



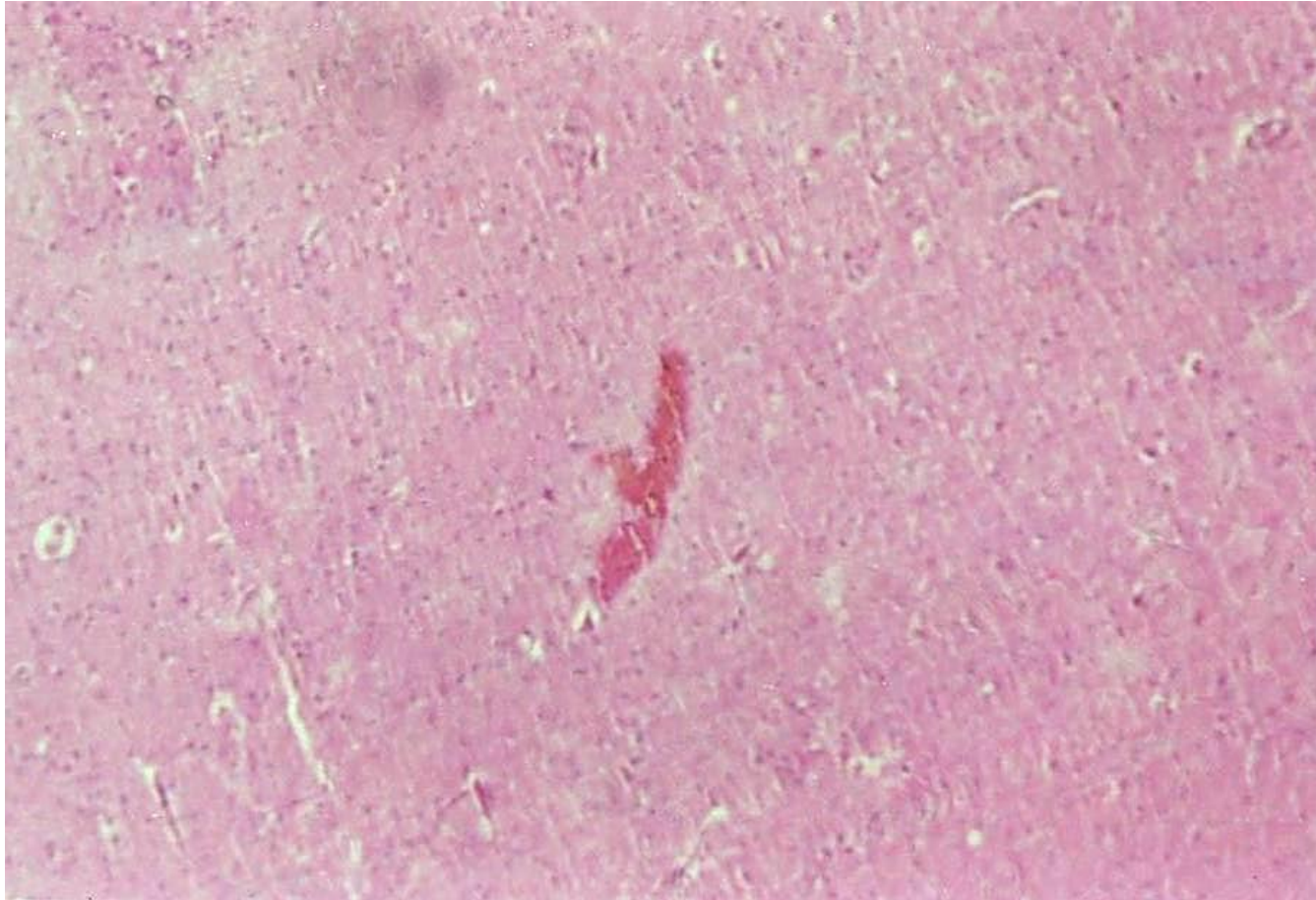
Hemoragie subarahnoidiana la nivelul lobului temporal drept, aspect macroscopic



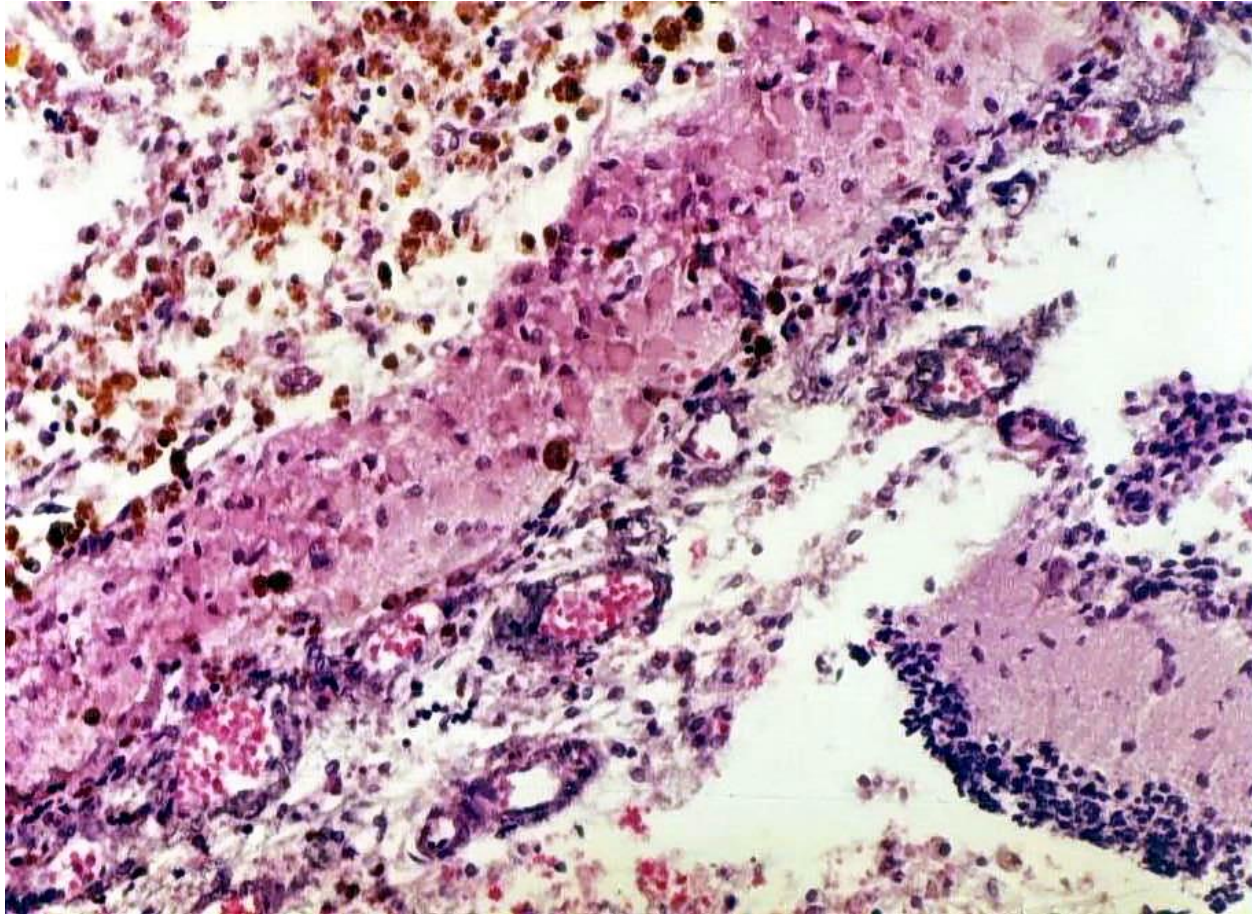
# AVC hemoragic intraparenchimatous intins



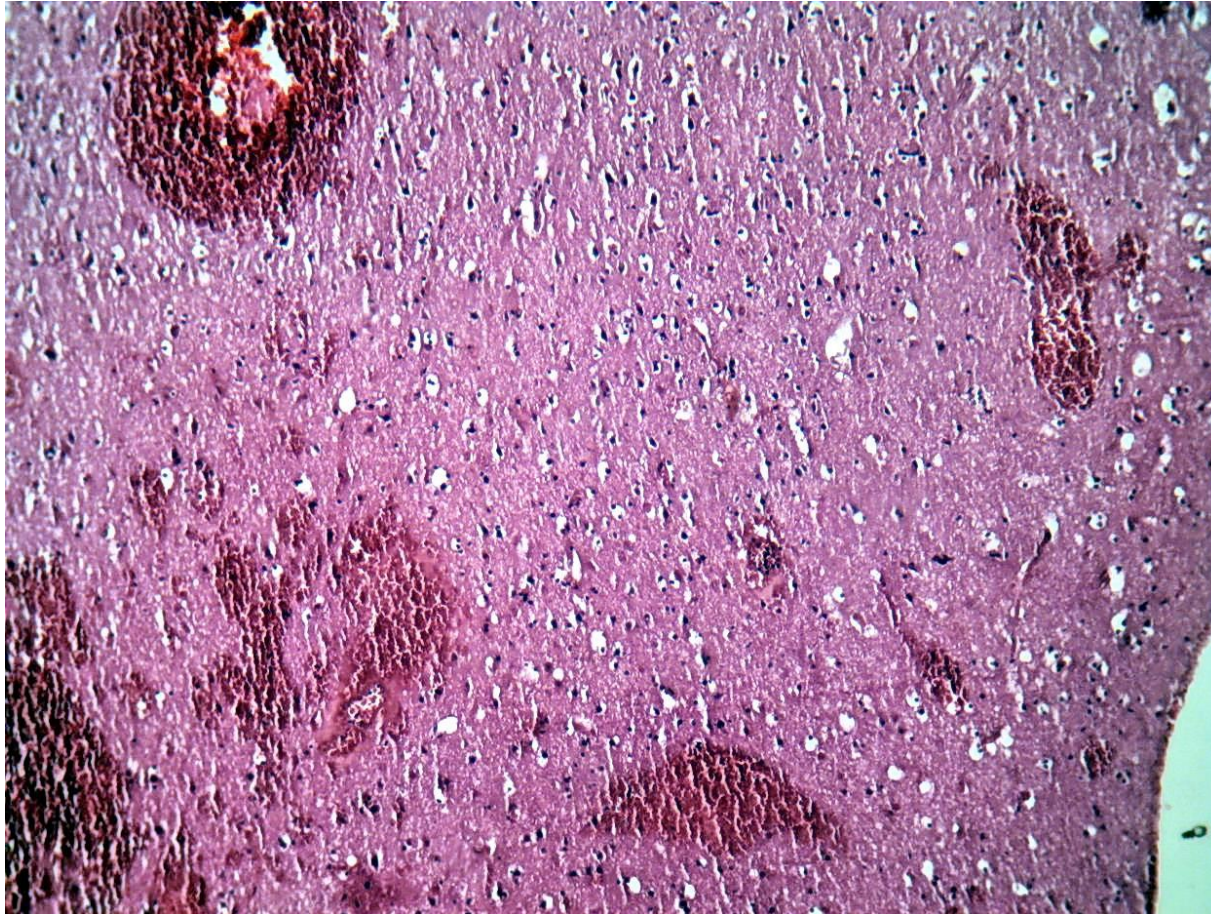
# Microhemorragie cerebrala, HE, 10x



Cerebel cu focar hemoragic vechi (prezenta corpilorgr anulosi), HE, 20x



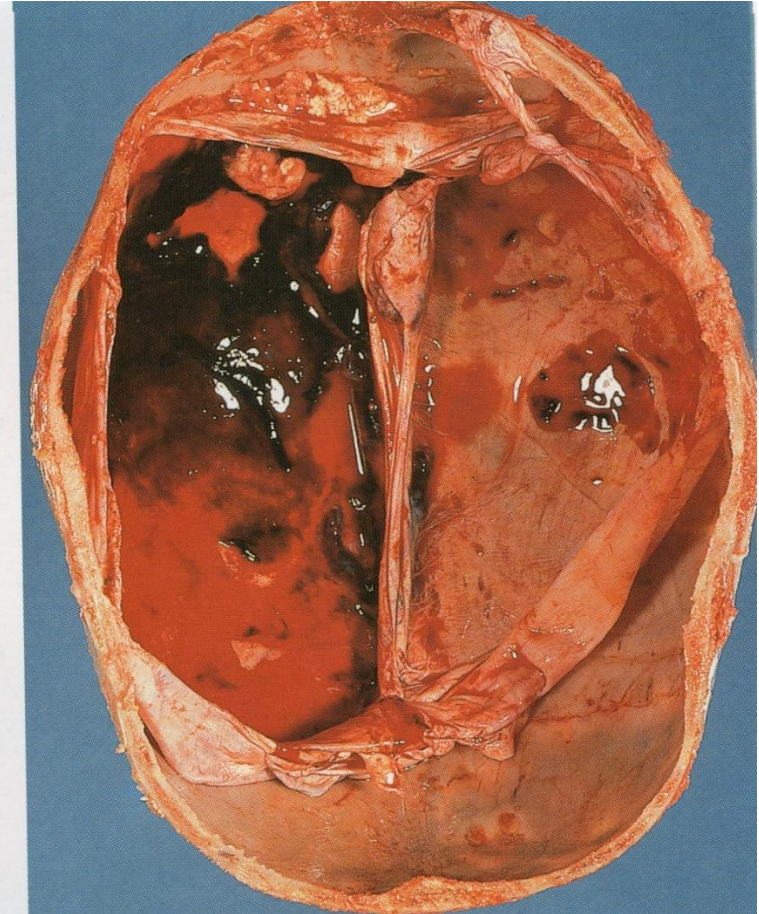
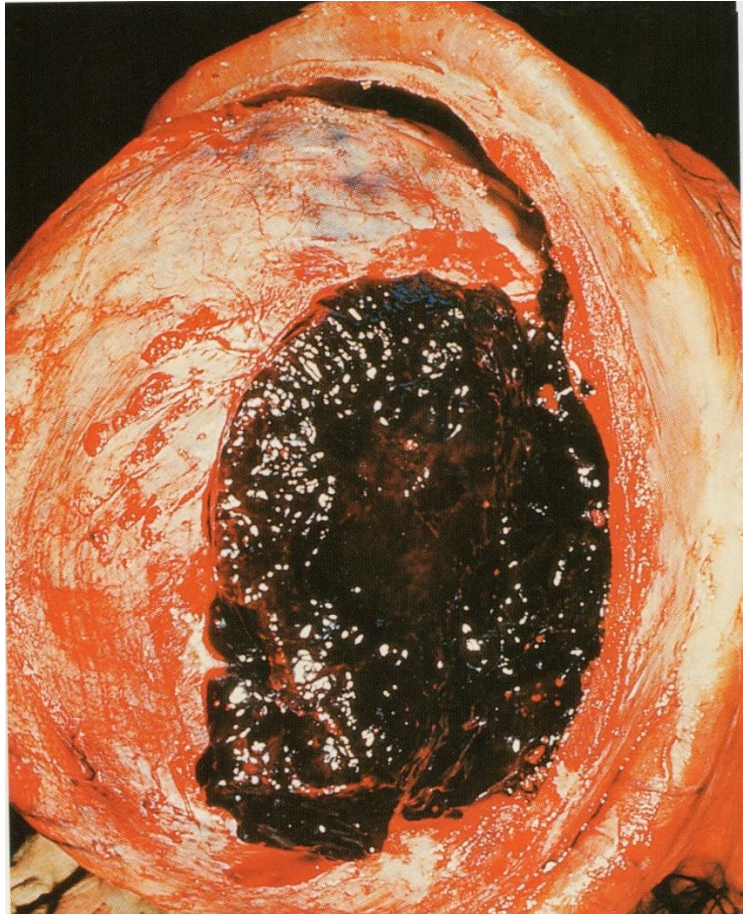Focare hemoragice subcorticale și  
intraparenchimotoase relativ recente



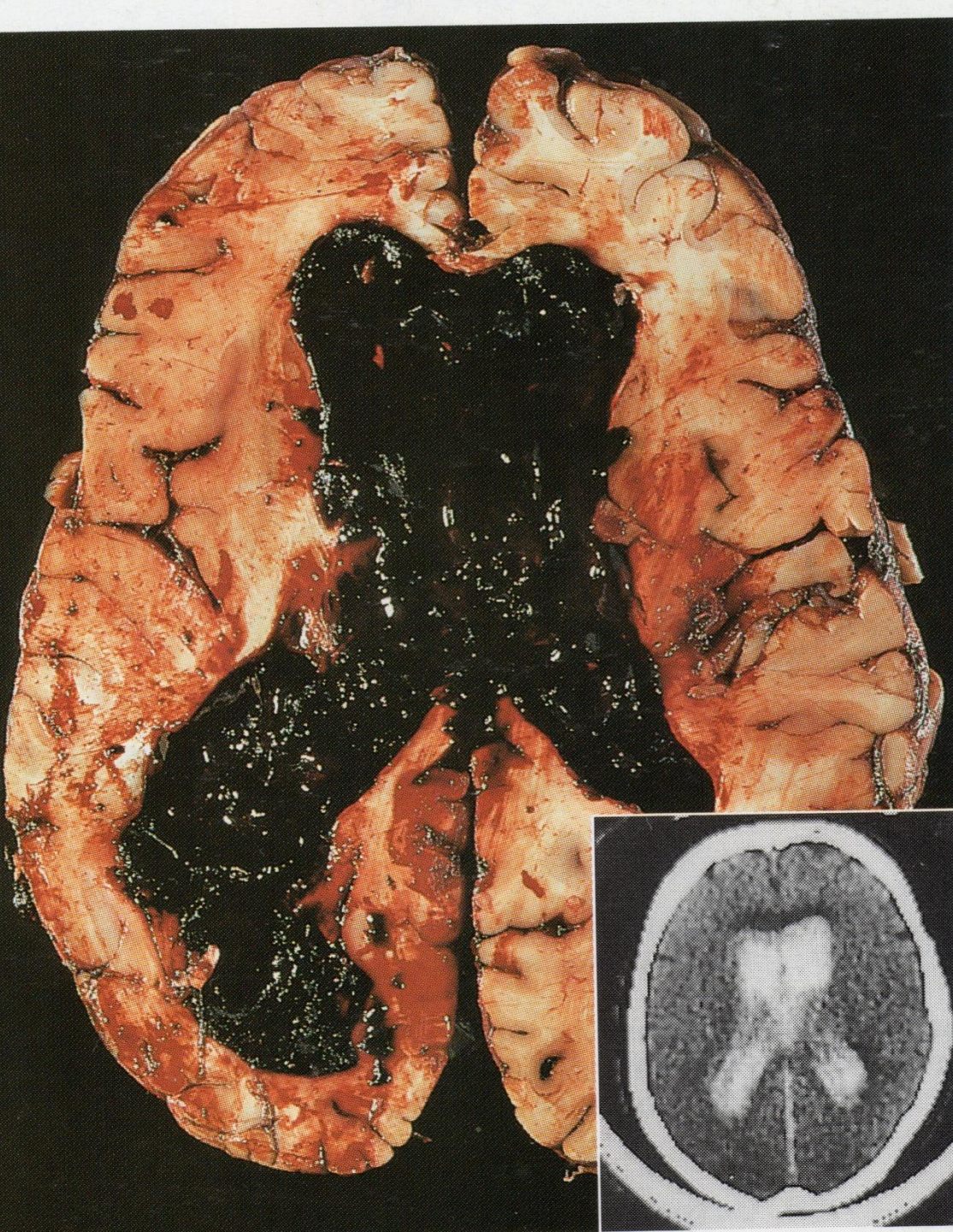
- AVC Hemoragic (hemoragie intracerebrală spontană)
- AVC hemoragic poate fi de 4 tipuri :
- Intraparenchimatous – frecvent în nucleii bazali, punte și cerebel, în hipertensiune arterială, datorită unor vase cu pereți subțiri, colagenizați, predispuși la rupturi
- Subarahnoidian – apare prin ruptura unor anevrisme “berry” (mură) sau a unor malformații arterio-venoase, frecvent în poligonul lui Willis
- Subdural – prin rupere venoasă, frecvent la bătrâni, prin traumatisme sau hipertensiune arterială
- Extradural – prin ruptura arterei meningei medii, exclusiv traumatic (fracturi de bază de craniu)



1. Hemoragie extradurală,cauzată de traumă cu ruptura arterei menengiale pe dreapta. 2. hemoragie subdurală, prin ruptura venelor în traumă.



- Hemoragie intracerebrală în majoritatea cazurilor se dezvoltă la persoanele de vârstă înaintată, care suferă de boala hipertensivă. Cauza nemijlocită de multe ori servește ruperea unei din multiple microaneurisme. Actualmente este constatat faptul, că asemenea microaneurisme se formează în patul sanguin la majoritatea persoanelor cu HA.



Hemoragie intracerebrală la un pacient cu hipertensiune arterială, complicată cu evadarea în ventricolii laterali.

- Accidentul vascular cerebral hemoragic hipertensiv(hemoragia intracerebrală spontană) este localizat mai frecvent în zona nucleilor bazali și capsula internă, mai rar puntea și cerebelul. Hematomul rapid se crește în dimensiuni, provocând ridicarea bruscă ale tensiunii intracraniene cu deformarea rapidă a creierului și apariția herniilor interne. Conținutul hematomului poate pătrunde în sistemul ventricular sau spațiul subarahnoidal.

- Simptomele unui AVC hemoragic sau hematomului intracerebral(cauzat de o sangerare in creier) pot fi similare celor produse de AVC ischemic, dar se deosebesc prin simptome legate de tensiunea crescută în creier, cum ar fi dureri de cap severe, [greturi si vărsături](#), "intepenirea" gatului, simptomul Kerning, ameteli, convulsii, iritabilitate, confuzie si posibil inconștiența. În caz de invadare în sistemul ventricular al conținutului hematomului, starea pacientului brusc se agravează, apare contractarea pupililor(mioza). Bolnavii cu hematoame masive intracerebrale de obicei decedază în 24-48ore.

- În cadrul investigației morfopatologice aspectul exterior al hematoamelor intracerebrale variază în dependență de vechimea procesului. Hemoragia recentă apare în formă de chiaguri sangvine de culoare roșie-vișinie. În caz de supraviețuire a pacientului, aproximativ peste 1 săptămână zona periferică al hematomu lui capătă culoare brună. Microscopic se determină mase sangvine fără reacție inflamatorie glială în jur.

- Cu timpul, în jurul focarului de hemoragie se instalează glioză și hemosideroză. Hemosiderina se depistează extracelular și intracelular preponderent în citoplasma macrofagilor, apare o reacție proliferativă în capilare și astrocite. Peste 10-12 zile glioză se transformă într-o capsulă fină. În sfârșit detritul tisular și sângele hemolizat sunt rezorbați preponderent cu ajutorul macrofagilor și se formează așa numit chist ruginiu cu un lichid brun-galben.

- O altă cauză des întâlnită al hemoragiei intracerebrale spontane este ruptura malformației vasculare. Malformația vasculară este mai des reprezentată de dilatarea varicoasă a venelor, anevrisme arteriovenoase ect., deminseunile cărora variază de la microangioame capilare pînă la formațiuni masive formate din canale vasculare cu pereții considerabil îngroșați și dilatați.



- Hemoragia subarahnoidală.
- Aproximativ la 65% bolnavi cu hemoragii subarahnoidale atraumatice drept cauză a servit ruperea anevrismului sacular al unei din arterele principale cerebrale. În jur la 5% de cazuri sunt cauzate de ruperea malformației vasculare, 5% - patologii hematologice și răspîndirea hematomului intracerebral sau intraventricular în spațiul subarahnoidian.

- Hemoragia subarahnoidală debutează acut. Pacientul este excitat cu tulburări de conștiență. La 50% apare vomă, bradicardie, rigiditatea mușchilor occipitali, simptomul Kerning bilateral. Pe parcurs apare febră, leucocitoză moderată, sânge în licvor. Peste câteva zile apare xantomatoza(culoarea galbenă) al lichidului cefalorachidian, iar peste 3-4 zile lichidul devine transparent. Decedează aproximativ 40% de pacienți cu hemoragie subarahnoidală.

- Aneurismele saculare se întâlnesc la 1-2% de populație vizibil sănătoasă. Cele mai dese ori ele se depistează în următoarele zone: bifurcația arterei cerebrale media, conexiunea arterei comunicante anterioară cu artera cerebrală anterioară, bifurcația arterei posterior comunicante și arterei carotide interne. Mai rar aneurisme saculare apar în artera bazilară și ramificațiile ei. La 10-15% de bolnavi se pot depista multiple(doua sau trei) aneurisme. Mai des sunt afectate femeile.

- Aneurismele saculare sunt considerate ca patologii de dezvoltare, defecte ereditare. Cercetările minuțioase din ultimii ani au demonstrat că ele nu prezintă aneurisme viridice deoarece în dezvoltarea sa un rol important îl are defectul în stratul muscular al peretelui arterial în zonele de bifurcație. Ca cauza de dezvoltare a aneurismului pot servi ateroscleroza și hipertensiunea arterială.

- Majoritatea anevrismelor saculare au diametrul de 5-10mm. Aproximativ 10% din pacienți decedează nemijlocit după hemoragia subarahnoidală, încă 30% de bolnavi de complicații dezvoltate în 24-48 ore. La 35% din supraviețuitori în timp de un an după hemoragia suportată survine o hemoragie repetată, și de regulă așa pacienți nu supraviețuiesc mai mult de două săptămâni.

- În cazul de ruptură a anevrismelor, scurgerea de sânge poate avea caracter local, nemijlocit în apropierea rupturii, dar în majoritatea cazurilor sângele se extinde prin spațiul subarahnoidal. În unele cazuri masele sangvine pătrund în substanța cerebrală cu formarea ulterioară a hematomului intracerebral. Aneurismele arterei comunicante anterioare sunt predispuse la hemoragii în lobul frontal, iar aneurismale arterei comunicantă posterior în lobul temporal.

- Aşa dar la pacienții cu ruptura anevrismului intracranian, pe lângă manifestările legate de hemoragia subarahnoidiană, se pot depista semne clinice și morfologice de un proces de volum intracerebral progresant. Aşa tip de hematoame intracerebrale, în legătură cu progresarea lor dese ori invadează sistemul ventricular al creierului. Complicațiile tardive intracerebrale al hemoragiei subarahnoidale sunt reprezentate de infarcte, apărute în regiunile cerebrale alimentate cu sânge din artera afectată. Uneori se dezvoltă hidrocefalia.

- O altă cauză de formare al anevrismului poate servi ateroscleroza arterelor cerebrale. În cazul acesta anevrismul se formează în locul plăcii aterosclerotice erodate și de obicei este fusiform. Trebuie de menționat, că anevrismele aterosclerotice sunt supuse rupturii extrem de rar. Foarte rar anevrismul poate apărea în urma emboliei arterelor cerebrale cu fungi sau bacterii (anevrism fungic și septic). Așa tip de anevrism poate duce la ruptura arterei cu hemoragie.



- Tromboza venelor și sinusilor venoase. Așa variant de tromboză poate fi primară (neinfecțioasă sau de stază) sau secundară (septică) în caz de infecție purulentă. Tromboza primară în creier se întâlnește mai des la copii cu cașexie și dehidratați în cazurile infecțiilor acute. La maturi se întâlnește mai rar, mai cu seamă la pacienții cu insuficiență cardiacă cu stază, graviditatea complicată sau complicații după naștere, reacții la folosirea contraceptivilor orale, și diferite patologii hematologice.

- Tromboza secundară, mai des al sinusului sagital superior, poate fi condiționată de o infecție răspândită din sinusurile frontale sau din zonele fracturilor craniene deschise. Procesele infecțioase în urechea medie pot pătrunde treptat în sinusul transversus al durei mater.