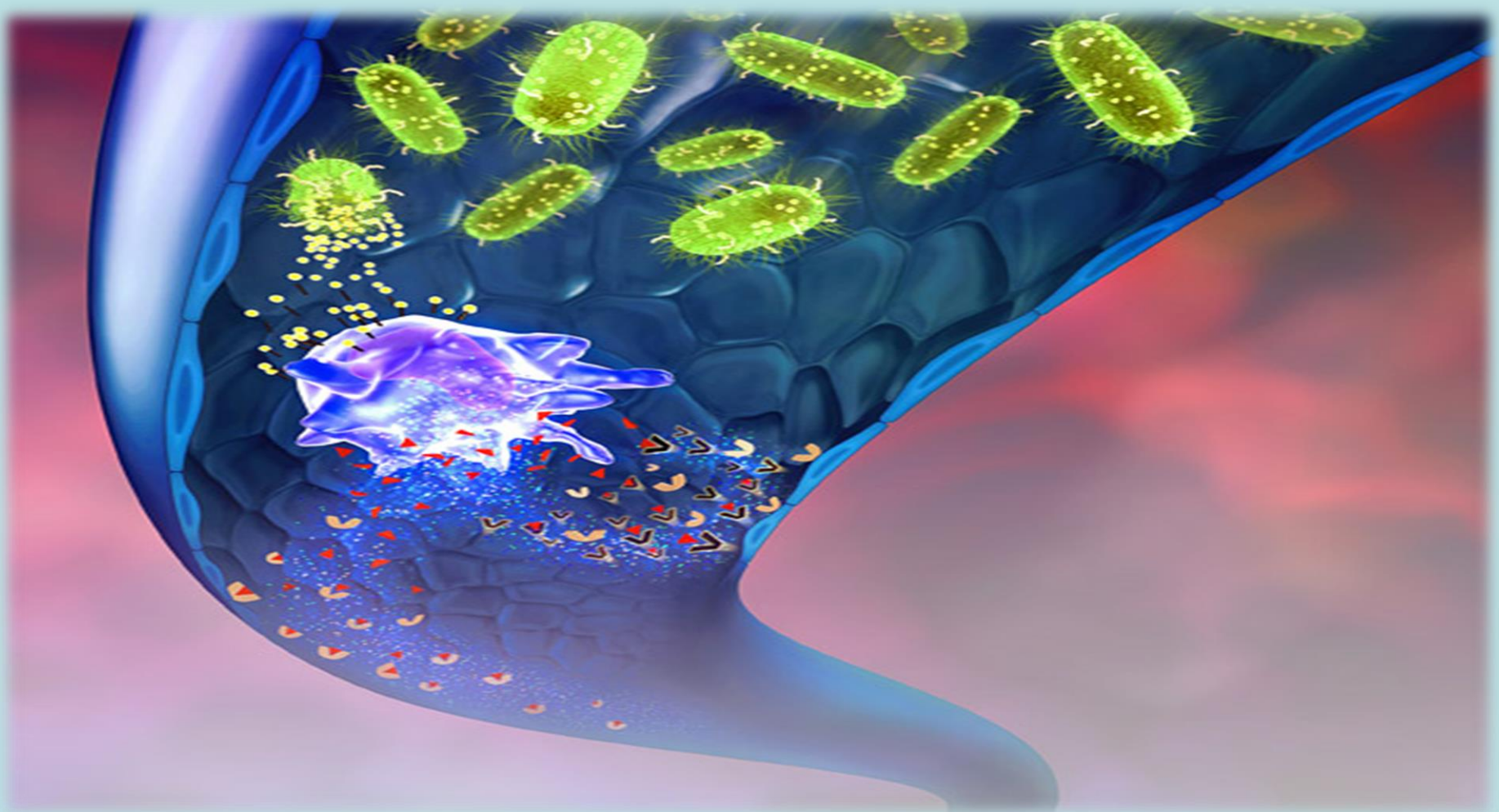

Sepsis.

Sepsisul.

I. Micropreparate:

№ 101. Nefrită embolică purulentă. (*colorație H-E*). Indicații:

1. Emboli microbieni în lumenul capilarelor glomerulare.
2. Focar de necroză în jurul embolului microbial.
3. Aglomerări de leucocite neutrofile (abces).
4. Glomerul nemodificat.

În unii glomeruli sunt prezente aglomerări de microbi (emboli microbieni), colorate intens bazofil, în jurul cărora se determină modificări necrotice (carioliză) și aglomerări de leucocite neutrofile (abcese metastatice); embolii microbieni se observă și în lumenul unor arteriole aferente și în vene; în unele piese se găsesc mase microbiene în lumenul tubilor colectorii în stratul medular al rinichiului.

№ 100. Miocardită purulentă embolică. (*colorație H-E*). Indicații:

1. Focare de necroză a miocardului.
2. Aglomerări de leucocite (abces).
3. Colonii de microbi în focarele de necroză.

În miocard se relevă multipli emboli microbieni în lumenul vaselor și colonii de microbi dispuse liber, în unele vase sunt emboli micști trombo-microbieni (trombi septici), cardiomiocitele adiacente sunt necrozate, anucleate (carioliză), unele în curs de plasmocitorexis, zona respectivă este infiltrată abundant cu leucocite neutrofile viabile și dezintegrate (abces); în țesutul miocardic adiacent distrofia proteică a cardiomiocitelor, tulburări circulatorii.

№ 103. Encefalită embolică purulentă. (colorație H-E). Indicații:

1. Microabces în țesutul cerebral.
2. Colonii de microbi.
3. Țesutul cerebral adiacent edemațiat.

În țesutul cerebral se observă multiple aglomerări focale de leucocite neutrofile în curs de dezintegrare, în centrul cărora sunt colonii de microbi în lumenul vaselor sanguine sau situate liber, țesutul cerebral adiacent ce edem pericelular și perivascular pronunțat, este rarefiat, pe alocuri hemoragii punctiforme perivascularare.

Nefrita, miocardita și encefalita purulente embolice sunt manifestări ale septicopiemiei – formei de sepsis cu bacteriemie, prezența unui focar septic primar la poarta de intrare a infecției, în care este inflamație purulentă (abces sau flegmon) cu implicarea vaselor limfatice (limfangită, limfotromboză și limfadenită purulentă) și a venelor (flebită și tromboflebită purulentă). Se dezvoltă embolie cu fragmente de trombi septici, ceea ce duce la abcese metastatice sau embolice, piemice, mai frecvent, în plămâni, creier, miocard, rinichi, ficat. La pacienți apare insuficiență poliorganică gravă (MODS - multiple organ dysfunction syndrome), este posibil sindromul de coagulare intravasculară diseminată (CID), șoc septic.

№ 116. Valvula aortică în endocardită infecțioasă. (colorație H-E). Indicații:

1. Țesutul valvular.
2. Mase trombotice pe suprafața valvulei.
3. Colonii de microbi.
4. Infiltrație limfo-histiocitară.

Pe suprafața valvei sunt prezente vegetații, alcătuite din fibrină și detrit tisular colorate eozinofil, infiltrație inflamatorie limfo-histiocitară, colonii de microbi colorate bazofil, pot fi depozite bazofile de calciu cu aspect granular.

II. Macropreparate:

№ 17. Endocardită polipoasă-ulceroasă a valvulei aortice.

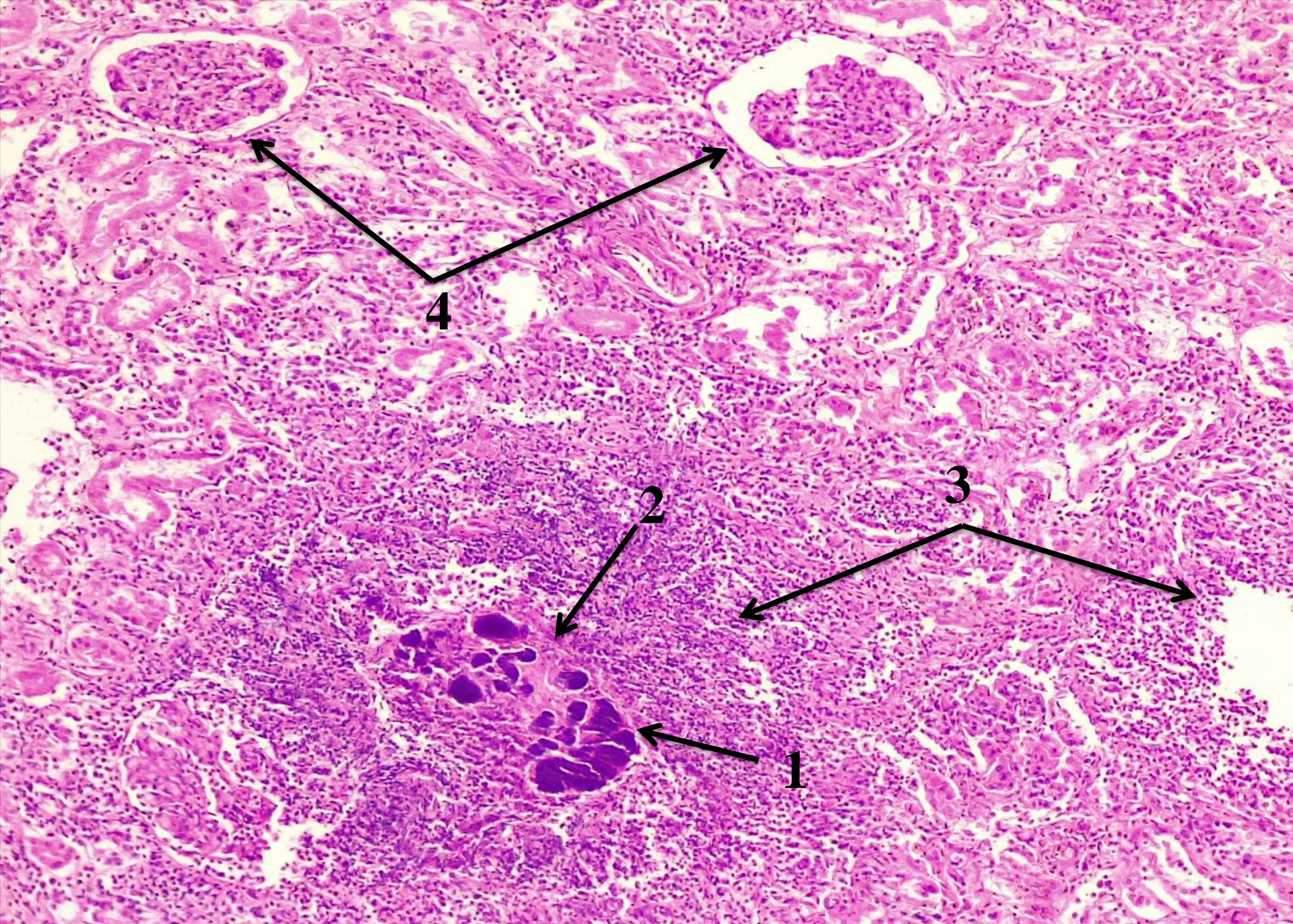
Valva aortică este deformată, acoperită cu vegetații trombotice masive de culoare maronie-cenușie, friabile, cu aspect polipoid, valvele sunt îngroșate, sclerozate, pe suprafața lor pot fi defecte ulceroase.

*Endocardita infecțioasă se dezvoltă în urma lezării endocardului valvular și/sau parietal de către agenți infecțioși prezenți în sângele circulant. Mai frecvent se afectează valvele aortică și/sau mitrală, atât valvele normale, cât și cele lezate, vicioase. Clinic, în dependență de gravitatea bolii și de evoluția în timp se disting 2 variante: endocardita infecțioasă acută și subacută sau lentă. Varianta acută se dezvoltă în cazurile de agenți infecțioși de virulență înaltă și imunitatea compromisă, mai frecvent pe valvele normale, iar varianta subacută – în cazurile de agenți infecțioși cu virulență redusă, de obicei pe valve sclerozate, cu deformări și cicatrici. Dintre factorii infecțioși în endocardita acută predomină *Staphylococcus aureus*, iar în cea subacută – *Streptococcus viridans*.*

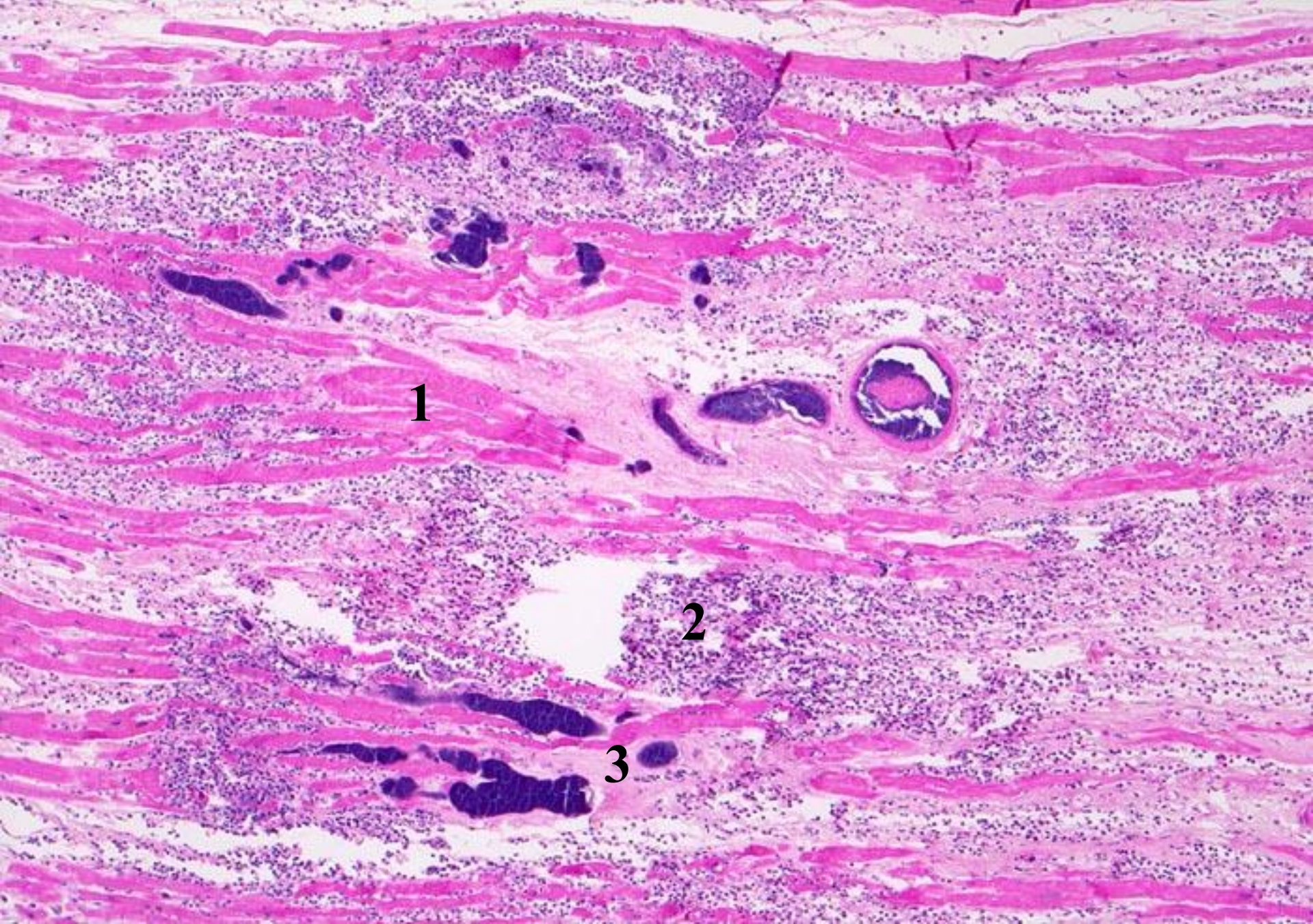
Poarta de intrare a infecției poate fi variată. Sunt mai mulți factori predispozanți la dezvoltarea endocarditei infecțioase, de ex., valvulopatii reumatice (50%), anomalii congenitale ale inimii (20%), valvulopatii aterosclerotice, proceduri stomatologice, operații la inimă, intervenții chirurgicale la diferite organe, injectarea drogurilor intravenoase, stări de imunodeficiență, etc. Este caracteristică formarea vegetațiilor voluminoase, friabile, care conțin agenți infecțioși, pe suprafața valvelor cardiace. Dintre toate endocarditele valvulare în cea infecțioasă se produc cele mai masive depozite trombotice pe valve. Datorită friabilității vegetațiilor ele se desprind, producând defecte ulcerose pe suprafața valvulelor, sunt posibile perforații, microanevrisme. Embolia cu fragmente de vegetații infectate conduce la infarcte septice în diferite organe, mai frecvent în plămâni, creier, ficat, rinichi. Endocardita infecțioasă se soldează cu instalarea unei insuficiențe valvulare severe cu insuficiență cardiacă congestivă progresantă. Insuficiența valvulară este mai gravă în cazurile, când se afectează și inelul fibros al valvulei aortice.

№ 85. Nefrită embolică purulentă.

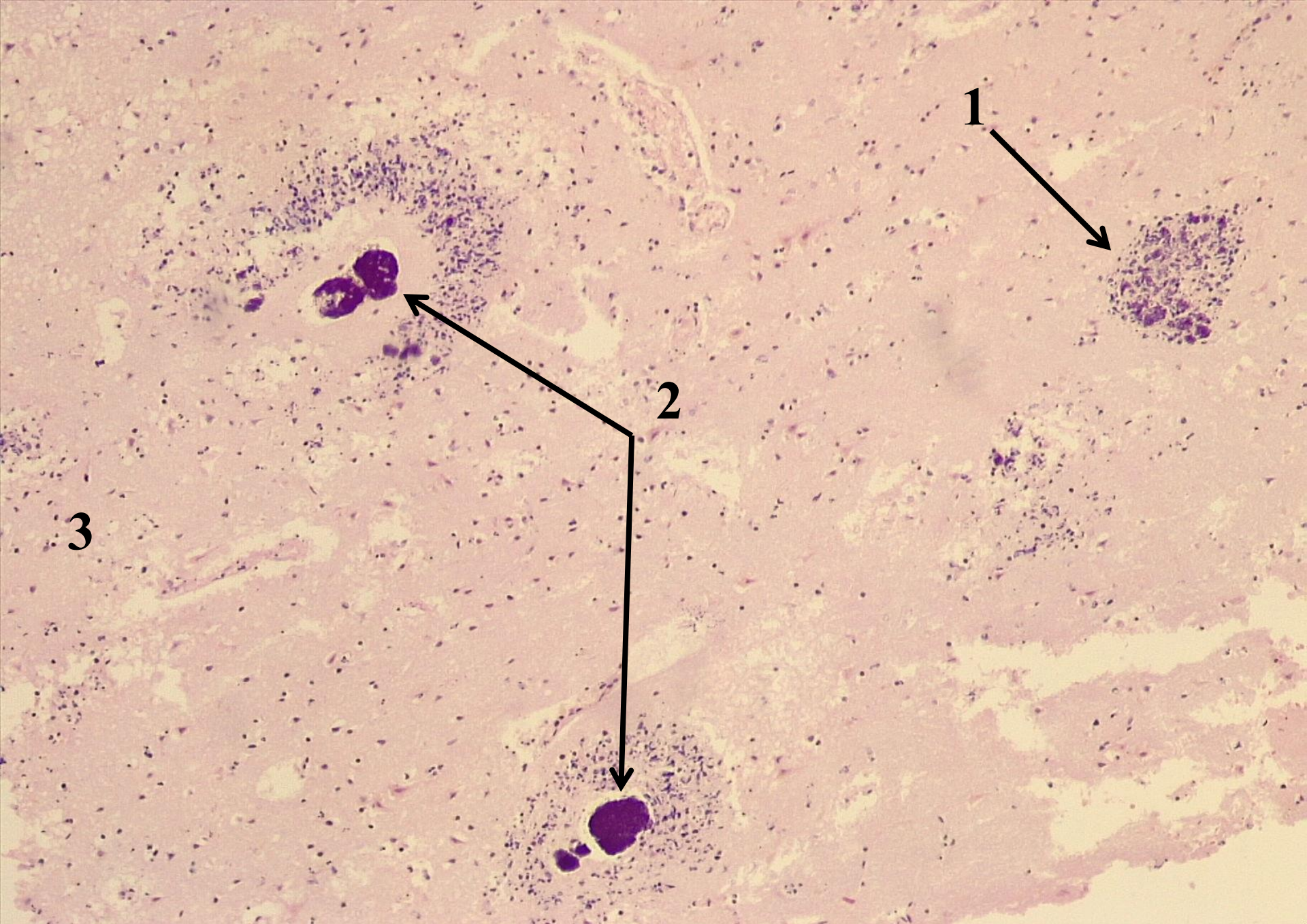
Rinichiul este mărit în dimensiuni, sub capsulă se observă multiple focare diseminate de inflamație purulentă, de culoare gălbuie, cu diametrul de câțiva mm, care proeminează pe suprafața organului – abcese metastatice.



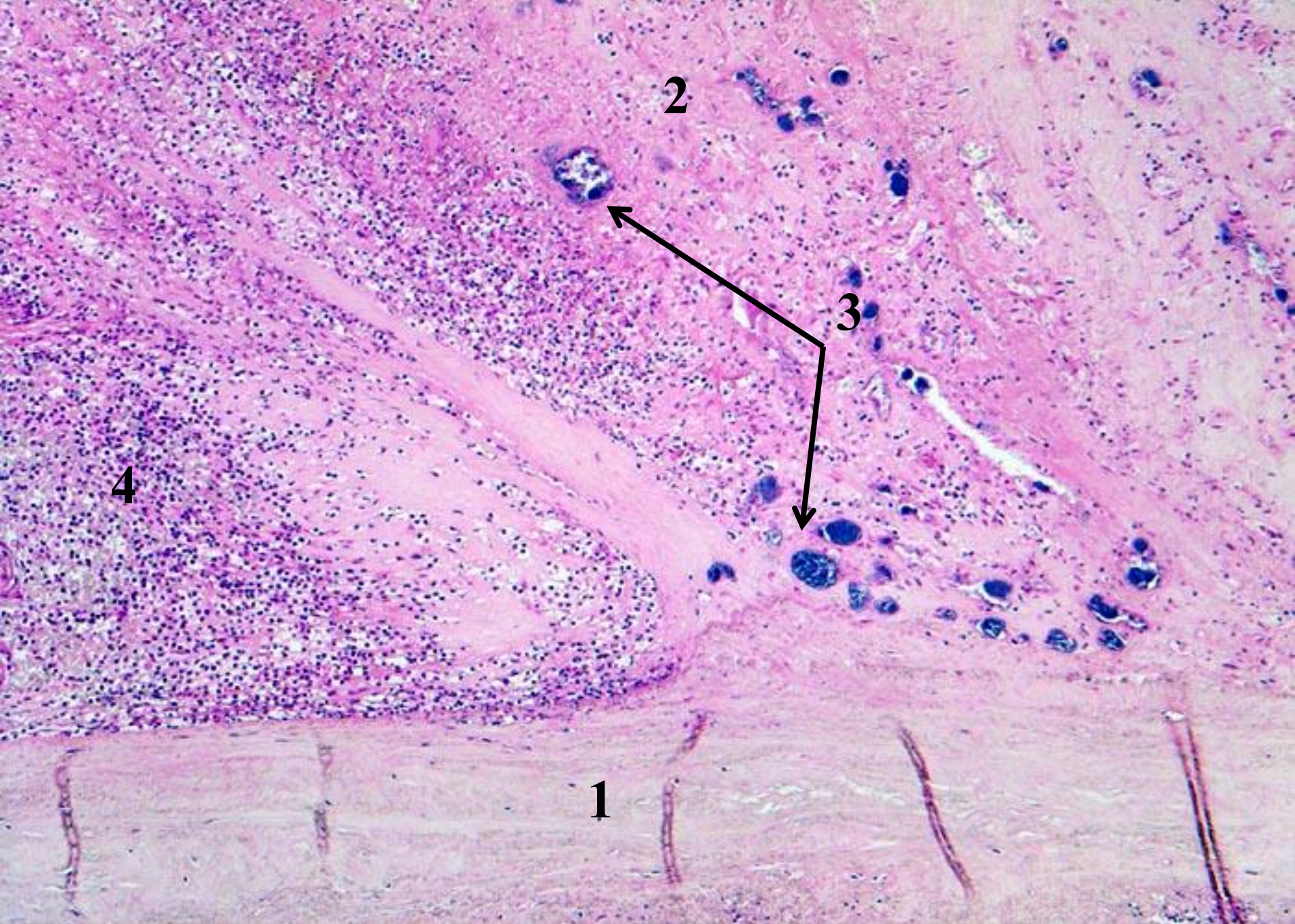
№ 101. Nefrită embolică purulentă. (colorație H-E).



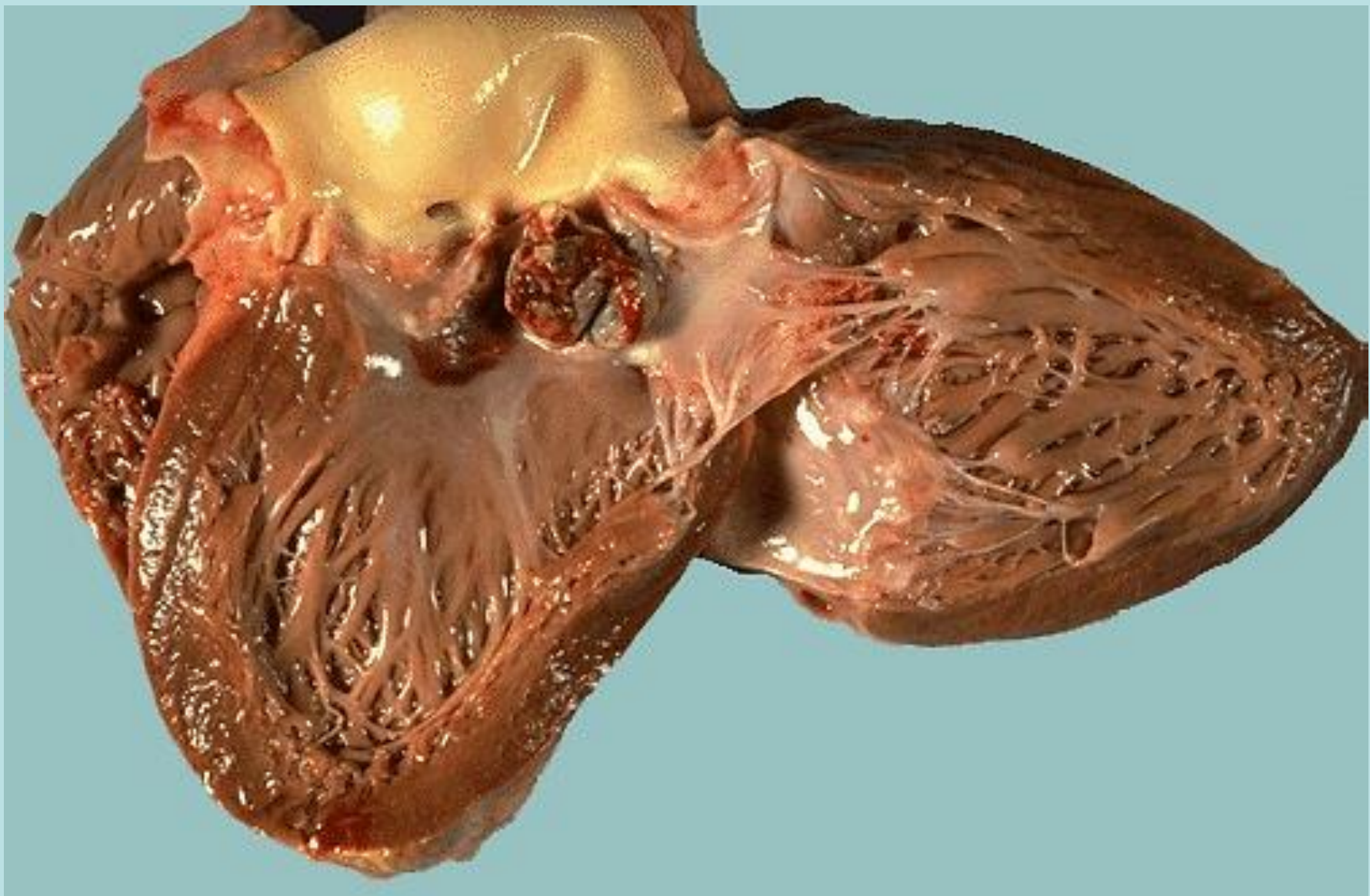№ 100. Miocardită purulentă embolică. (colorație H-E).



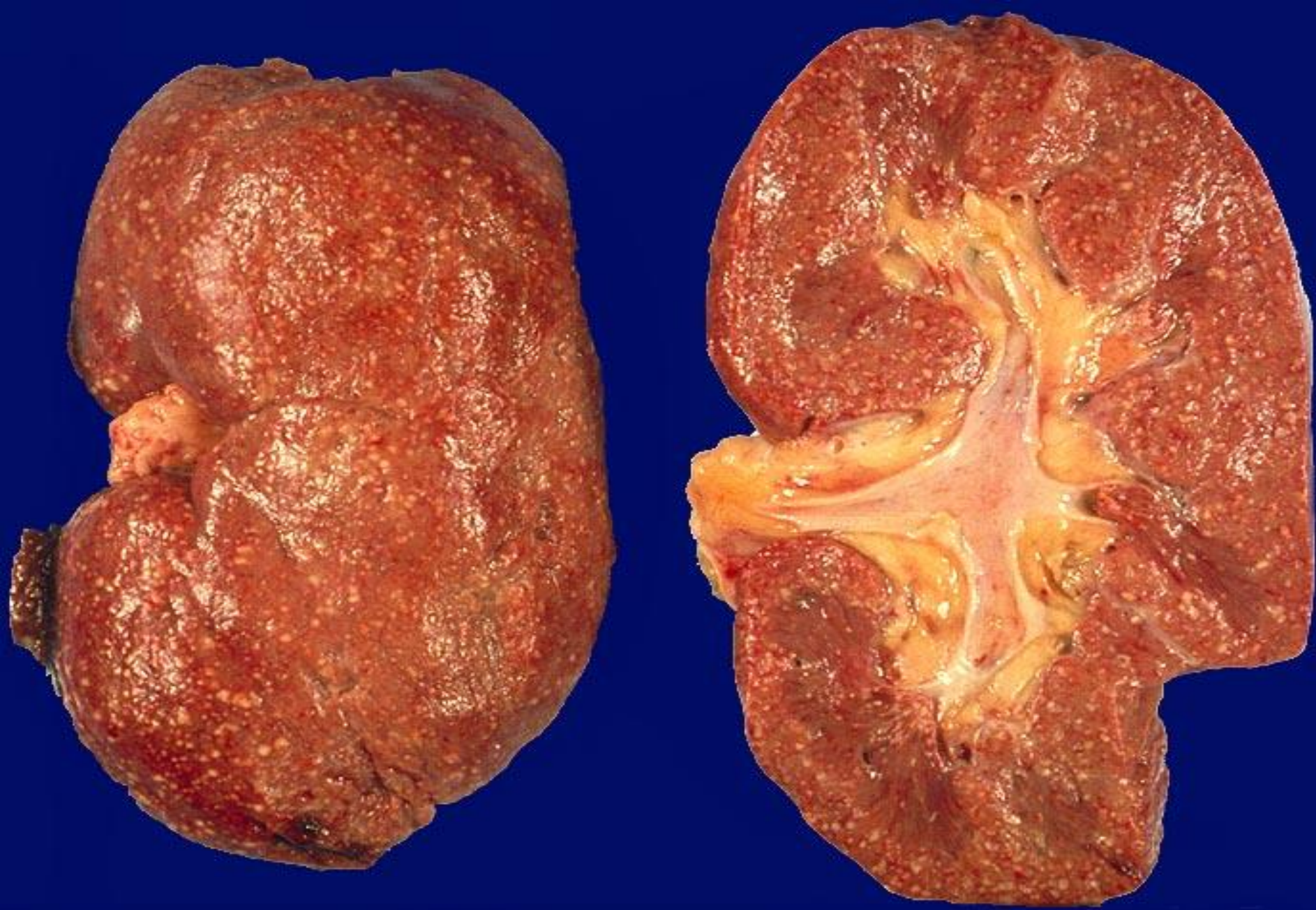
№ 103. Encefalită embolică purulentă. (colorație H-E).



№ 116. Valvula aortică în endocardită infecțioasă. (colorație H-E).



№ 17. Endocardită polipoasă-ulceroasă a valvulei aortice.



№ 85. Nefrită embolică purulentă.

Sepsisul este o boală infecțioasă generală, cauzată de existența în organism a unui focar de infecție și care are un șir de particularități etiologice, epidemiologice, clinice, imunologice și morfologice, ce îl deosebește de alte boli infecțioase.

Particularitățile etiologice ale sepsisului constau în aceea că el poate fi cauzat de cei mai diverși agenți patogeni – stafilococi, streptococi, pneumococi, meningococi, micobacteria tuberculozei, bacilul tific, fungi și alți agenți infecțioși cu excepția virusilor.

Deci, sepsisul este o boală polietiologică.

Din punct de vedere epidemiologic sepsisul nu este o boală contagioasă, și nu poate fi reprodusă în experiment.

Specificul clinic al sepsisului constă în aceea, că independent de caracterul agentului patogen, manifestările maladiei sunt stereotipice, ele fiind condiționate de generalizarea infecției și de reacția neadekvată a organismului la agentul patogen.

În evoluția bolii lipsește caracterul ciclic, caracteristic multor boli infecțioase.

Sepsisul nu are anumite termine de incubare, durata evoluției lui oscilează de la câteva zile pînă la câteva luni și chiar ani, astfel deosebinduse sepsisul supraacut, acut, subacut și cronic.

Particularitatea imunologică a sepsisului constă în faptul că nu se formează imunitate din care cauză organismul , aflînduse în condiții de reactivitate sporită, răspunde la infecție neadecvat, predominînd reacțiile hiperergice.

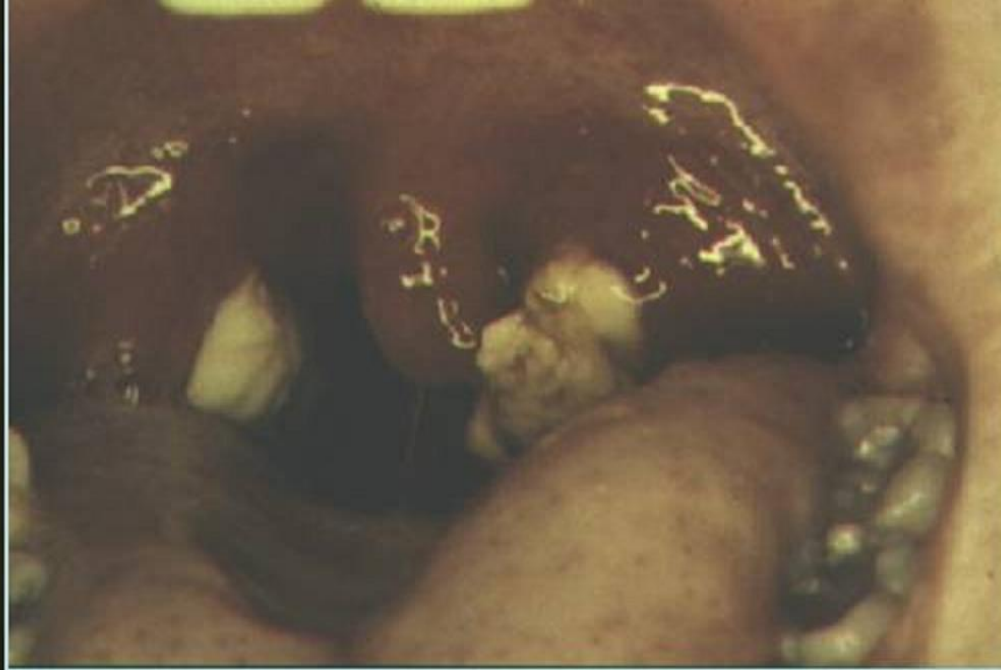
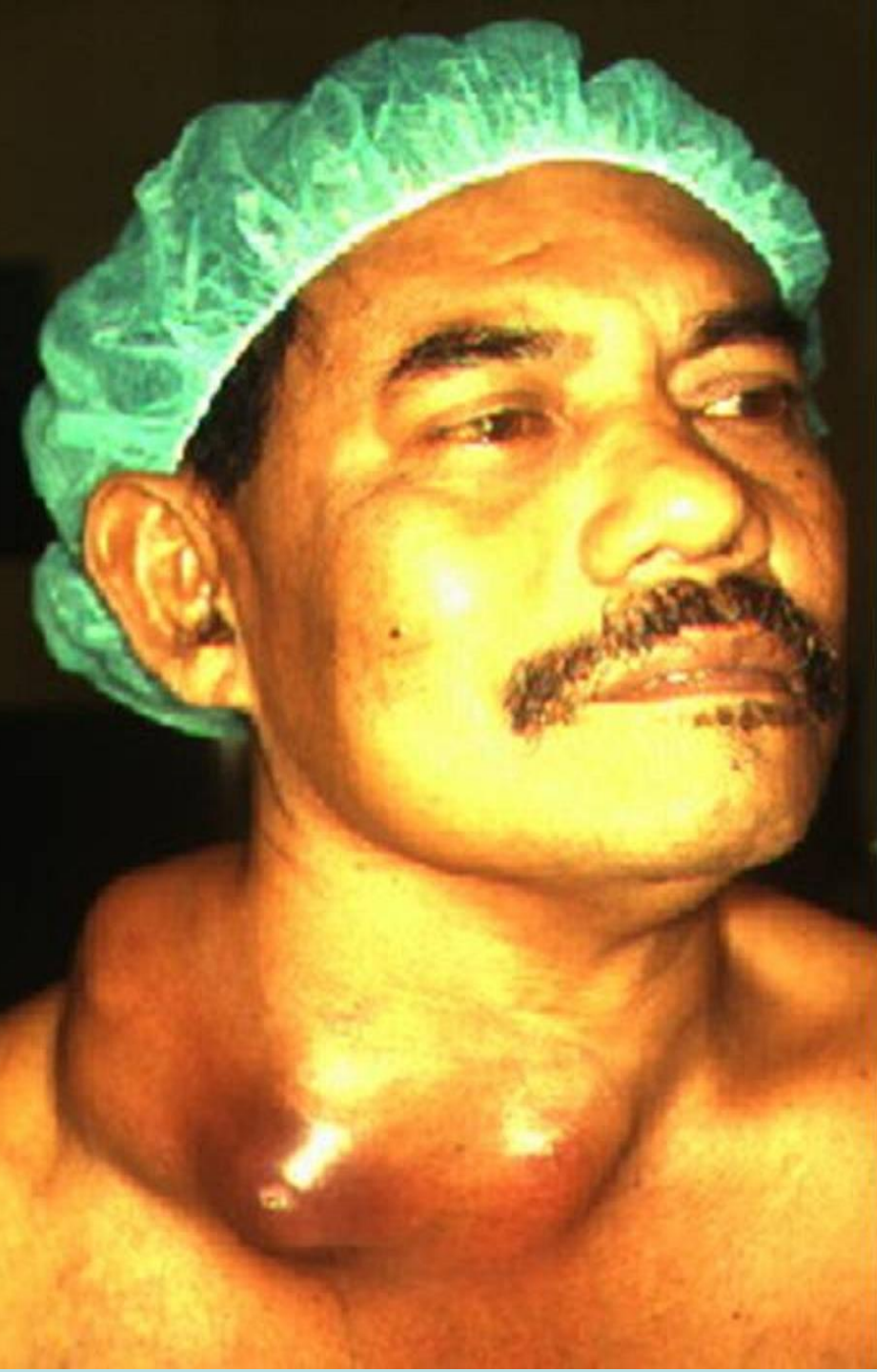Particularitățile morfologice ale sepsisului se reduc la lipsa unor trăsături specifice ale modificărilor locale și generale, în timp ce în alte infecții aceste modificări sunt destul de

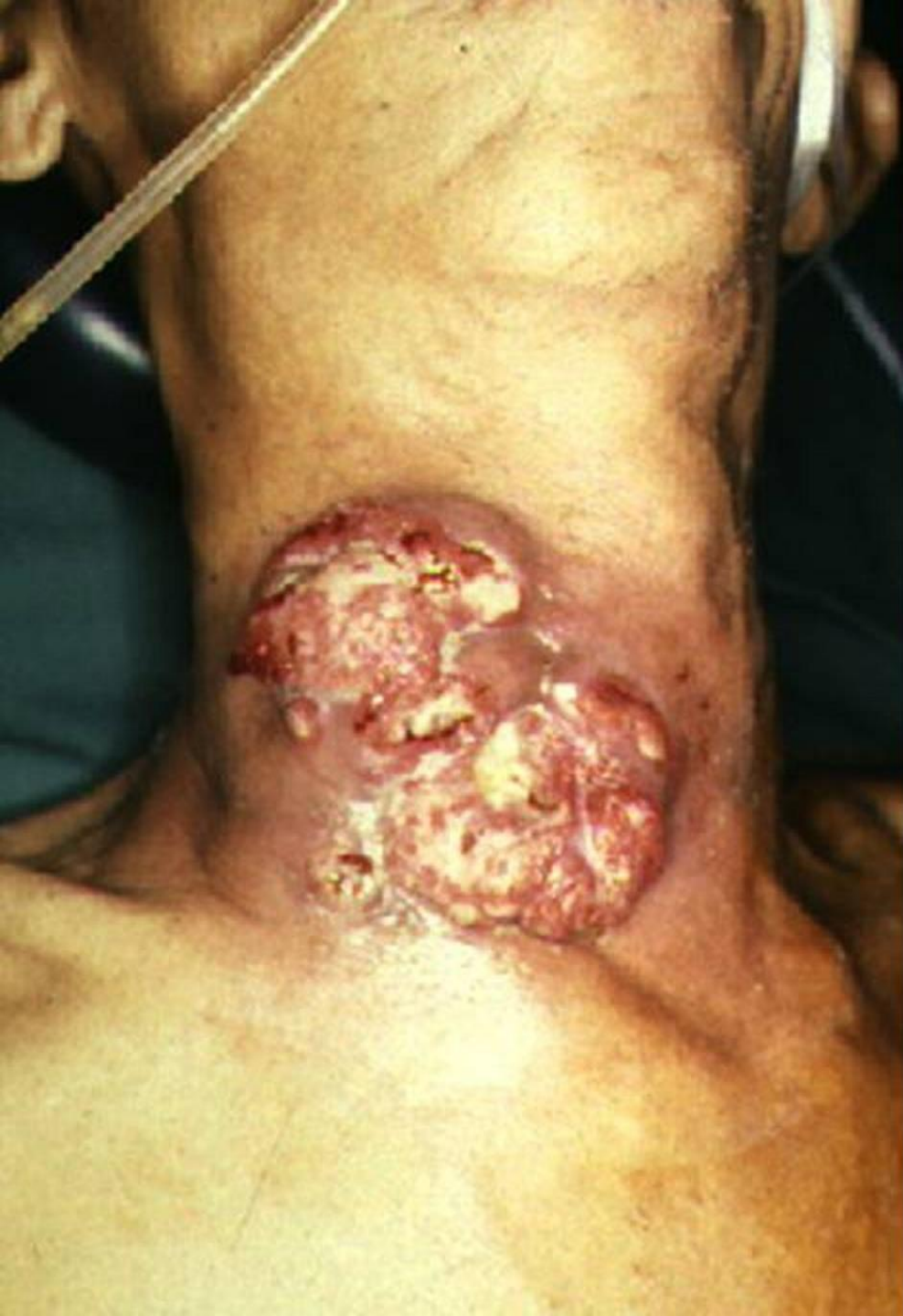
Sepsisul este una din cele mai grave și destul de frecvente infecții cu o letalitate înaltă.

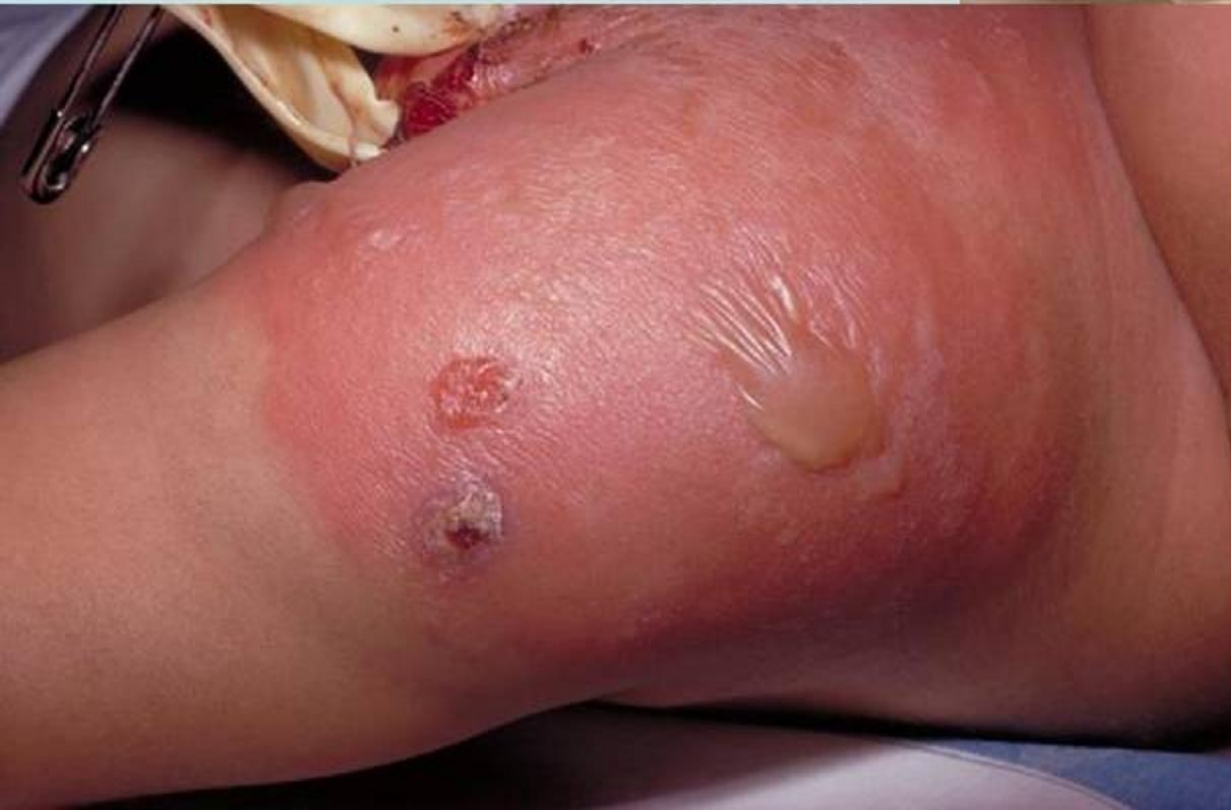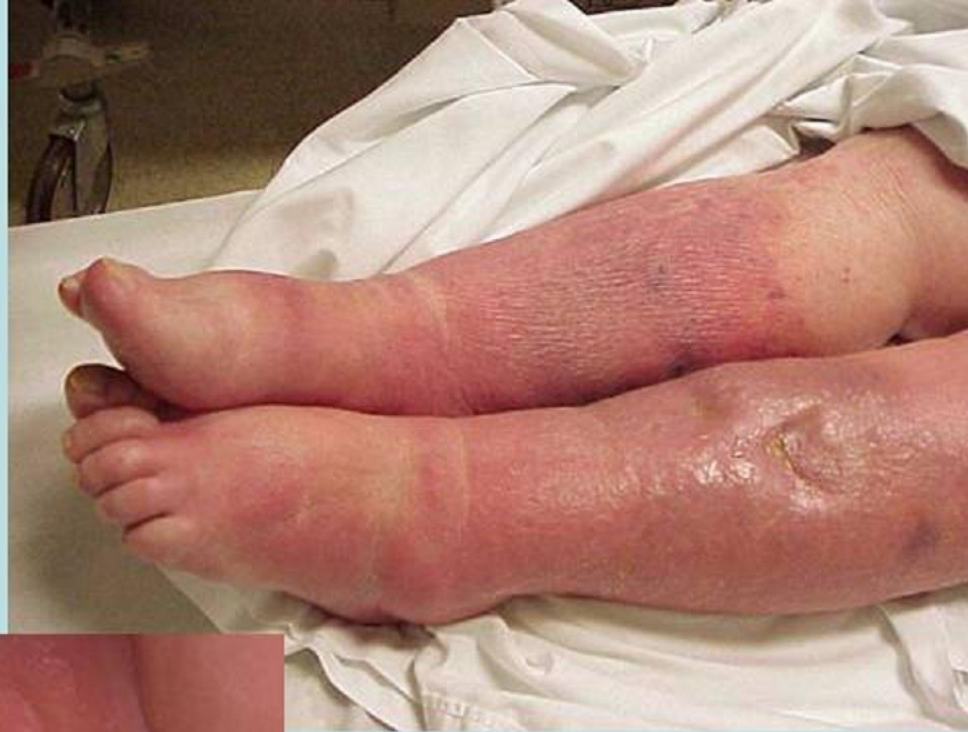În ultimul deceniu incidența cazurilor de sepsis a crescut cu mult, ceea ce se explică prin apariția tulpinilor de microbi rezistenți la antibiotice și a autoinfecției ca urmare a aplicării preparatelor citostatice, care duc la insuficiența sistemului imun.

Morfologia

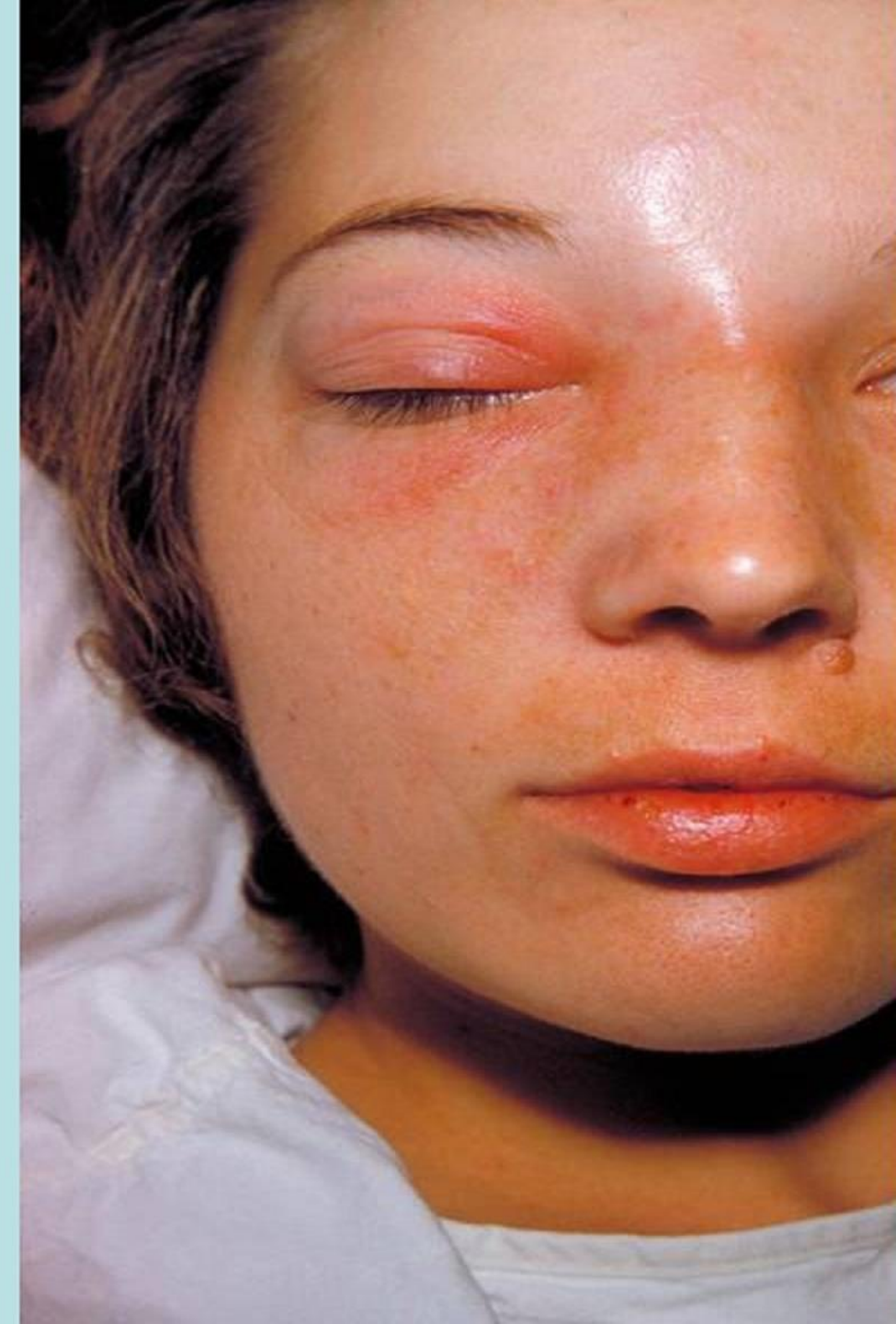În sepsis se disting modificări locale și generale. Modificările locale se dezvoltă în locul de pătrundere a infecției în organism – porțile de intrare, sau la o distanță oare care de la el. se formează un focar septic, reprezentat de inflamația purulentă, în unele cazuri focarul septic lipsește.



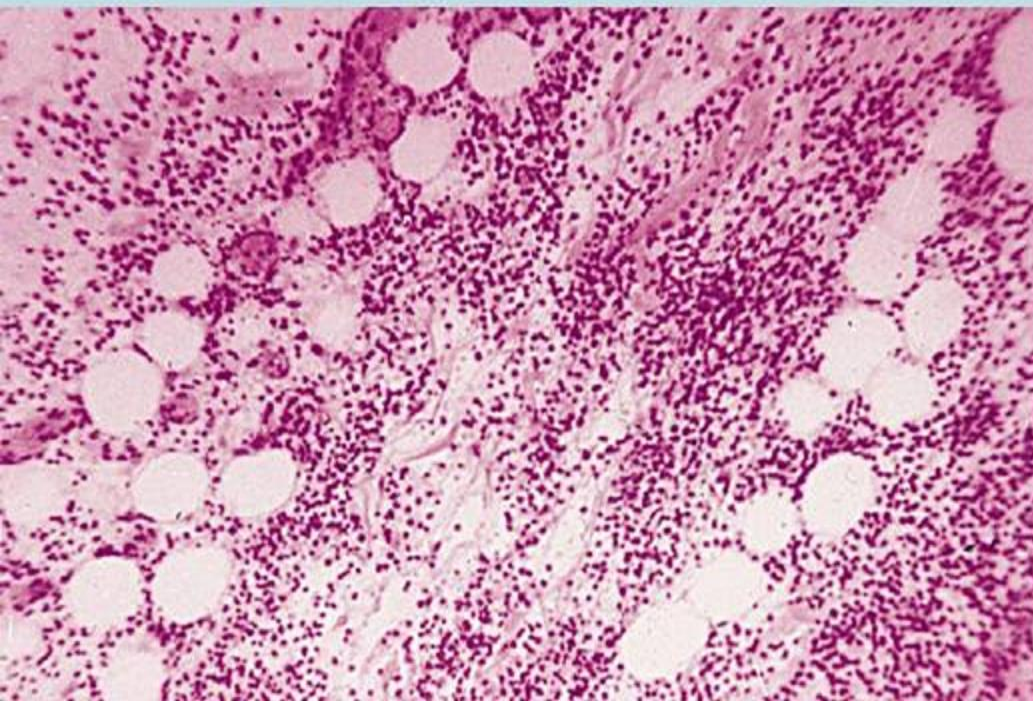
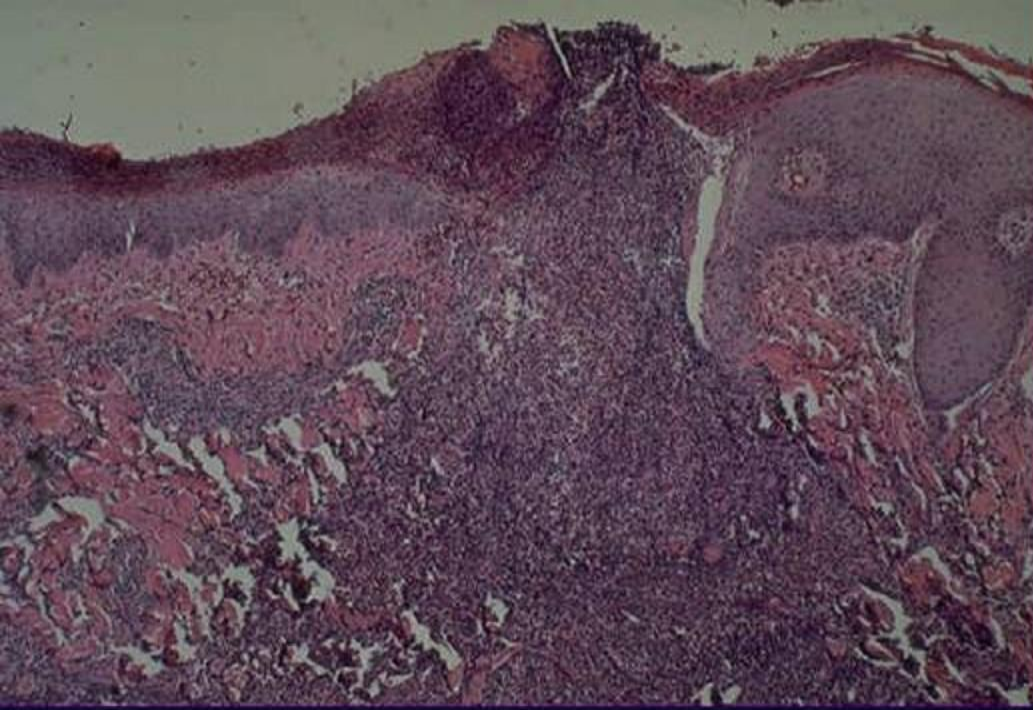




Celulită purulentă (*focarul septic primar*)



Celulită a orbitei



**Abces cutanat și celulită purulentă
în focarul septic primar**

Din focarul septic infecția se răspândește prin vasele limfatice și sanguine. Răspîndirea prin sistemul limfatic duce la dezvoltarea limfangitei, limfotrombozei și limfadenitei, iar răspîndirea prin sistemul de circulație sanguină – la dezvoltarea flebitei și tromboflebitei.

Adesea se dezvoltă tromboflebită purulentă, ce generează liza trombilor și embolia trombobacteriană.

Modificările generale din sepsis au caracter distrofic, inflamator și hiperplastic.

Modificările distrofice se dezvoltă în organele parenchimotoase – ficat, rinichi, miocard, mușchi, SNC și se manifestă prin diferite forme de distrofie și necrobioză, care adesea se soldează cu necroză.

Modificările inflamatorii sunt reprezentate prin procese interstițiale – nefrită, miocardită, hepatită septică interstițială. Pe valvulele inimii poate apărea endocardită ulcero-polipoasă acută cu liza țesutului și ruptura valvulilor.

Modificările inflamatorii iau naștere în vase - vasculite, ceea ce condiționează apariția hemoragiilor multiple.

Procesele hiperplastice în sepsis se observă mai cu seamă în țesuturile hematopoetic și limfatic.

Are loc hiperplazia măduvei oaselor plate. Măduva galbenă a oaselor tubulare devine roșie, în sânge sporește numărul leucocitelor, uneori apar forme tinere de leucocite, se dezvoltă așa numită reacție leucemoidă.

Hiperplazia țesutului limfatic duce la mărirea dimensiunelor ganglionelor limfatici, a splinei, care nu numai se măreste considerabil, dar și devine flască, pe secțiune de culoare vișenie și prin raclarea pulpei obținându-se un produs abundent – splină septică.

Procesele hiperplastice din sistemul histiocitar-macrofagic sunt cauza mării ficatului. În legătură cu acțiunea hemolitică a unor toxine bacteriene în sepsis poate apărea icterul hemolitic.

Clasificarea

După etiologie se disting – sepsis streptococic, stafilococic, pneumococic, gonococic, colibacilic, de febră tifoidă, tuberculos, micotic ș.a.

În funcție de caracterul porților de intrare a infecției se disting – sepsis terapeutic, amigdalian, uterin, odontogen, ombilical și criptogenic.

După semnele clinico-morfologice se deosebesc patru forme de sepsis:

- ✓ septicemia
- ✓ septicopiemia
- ✓ endocardita septică bacteriană
- ✓ sepsisul cronic.

Septicemia

Se caracterizează prin toxicoză pronunțată, reactivitate sporită a organismului, absența metastazelor purulente și evoluție acută.

Pentru septicemie e caracteristică hiperplazia țesutului limfoid și hematopoietic, ce generează mărirea splinei și a ganglionilor limfatici.

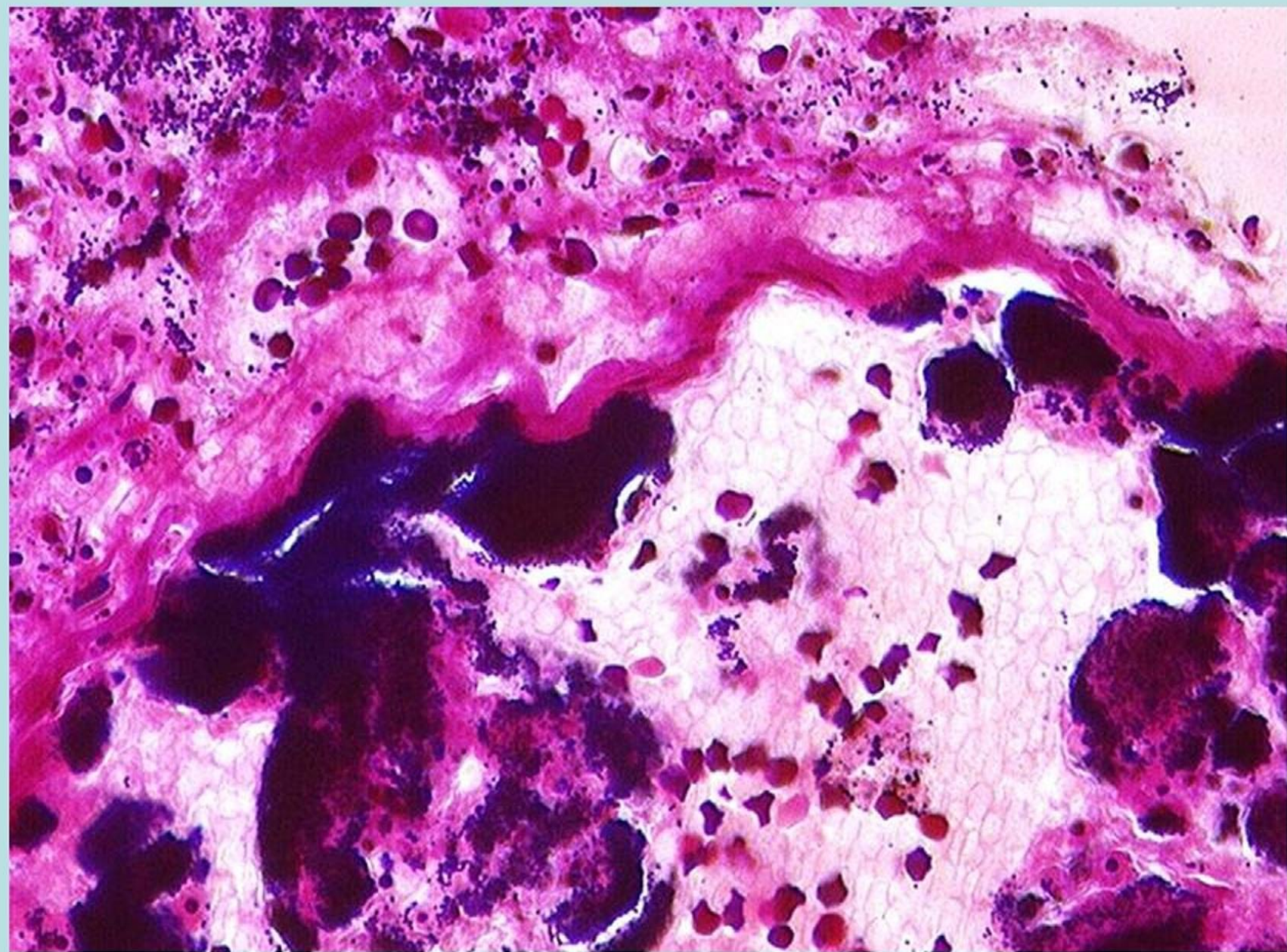
În organele parenchimotoase – inimă, rinichi, ficat se dezvoltă inflamație interstițială.

Pentru septicemie

sunt caracteristice sporirea permeabilității vascularo-tisulare, dezvoltarea modificărilor fibrinoide în pereții vaselor, vasculite alergice, de care sunt legate în mare măsură manifestările sindromului hemoragic.

Septicopiemia

este o formă a sepsisului, în care predomină procesele supurative din porțile de intrare ale infecției și embolia bacteriană cu formarea abceselor în multiple organe și țesuturi. Spre deosebire de septicemie semnele hiperergice se manifestă destul de moderat, de aceea boala nu are o evoluție supraacută.



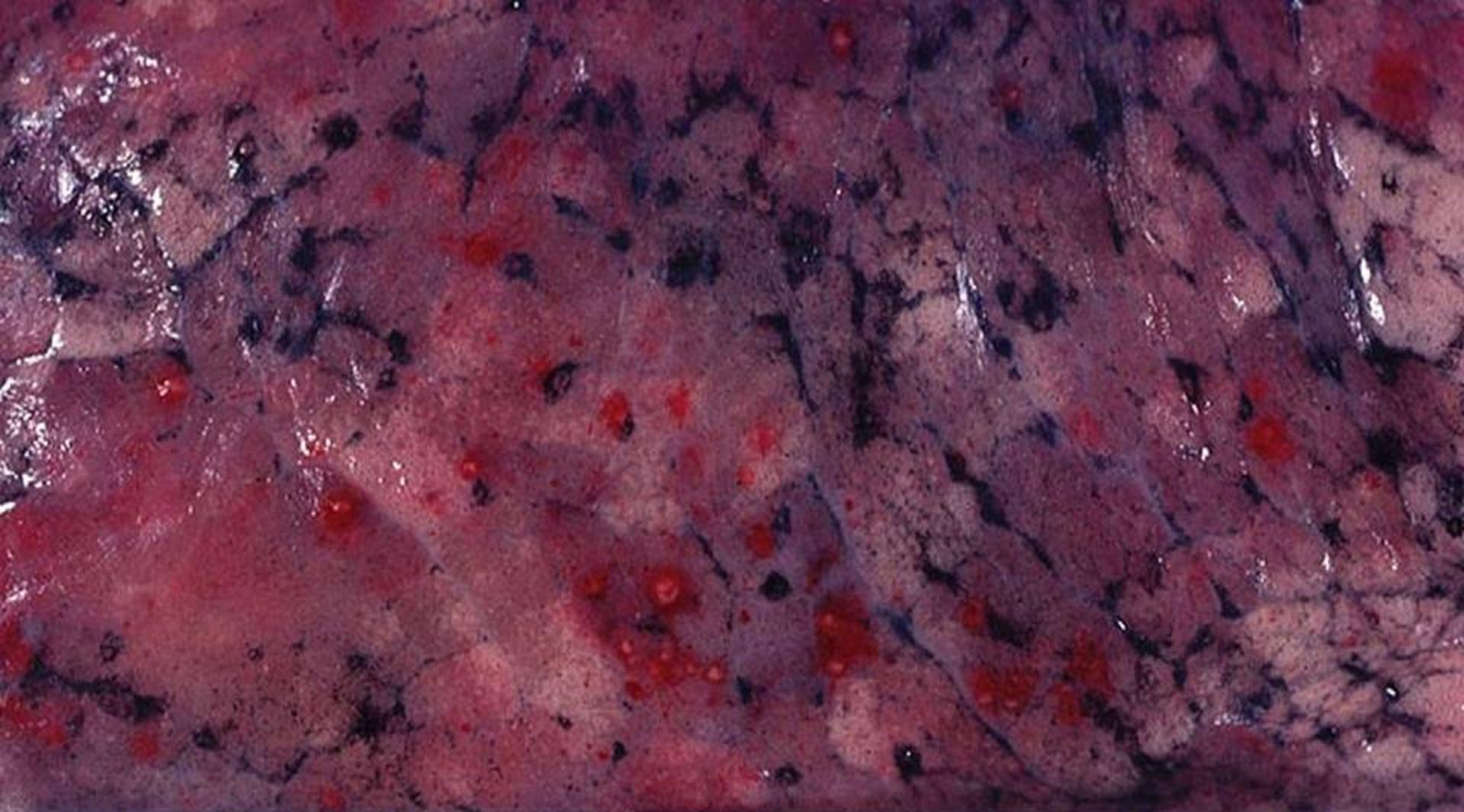
Embolie septică (*Staphylococcus aureus*)

La necropsia decedaților prin septicopiemie se pune de regulă în evidență focarul septic, localizat de obicei la nivelul porții de intrare a infecției, cu limfangită și limfaadenită purulentă, țesutul ganglionului fiind supus lizei purulente.

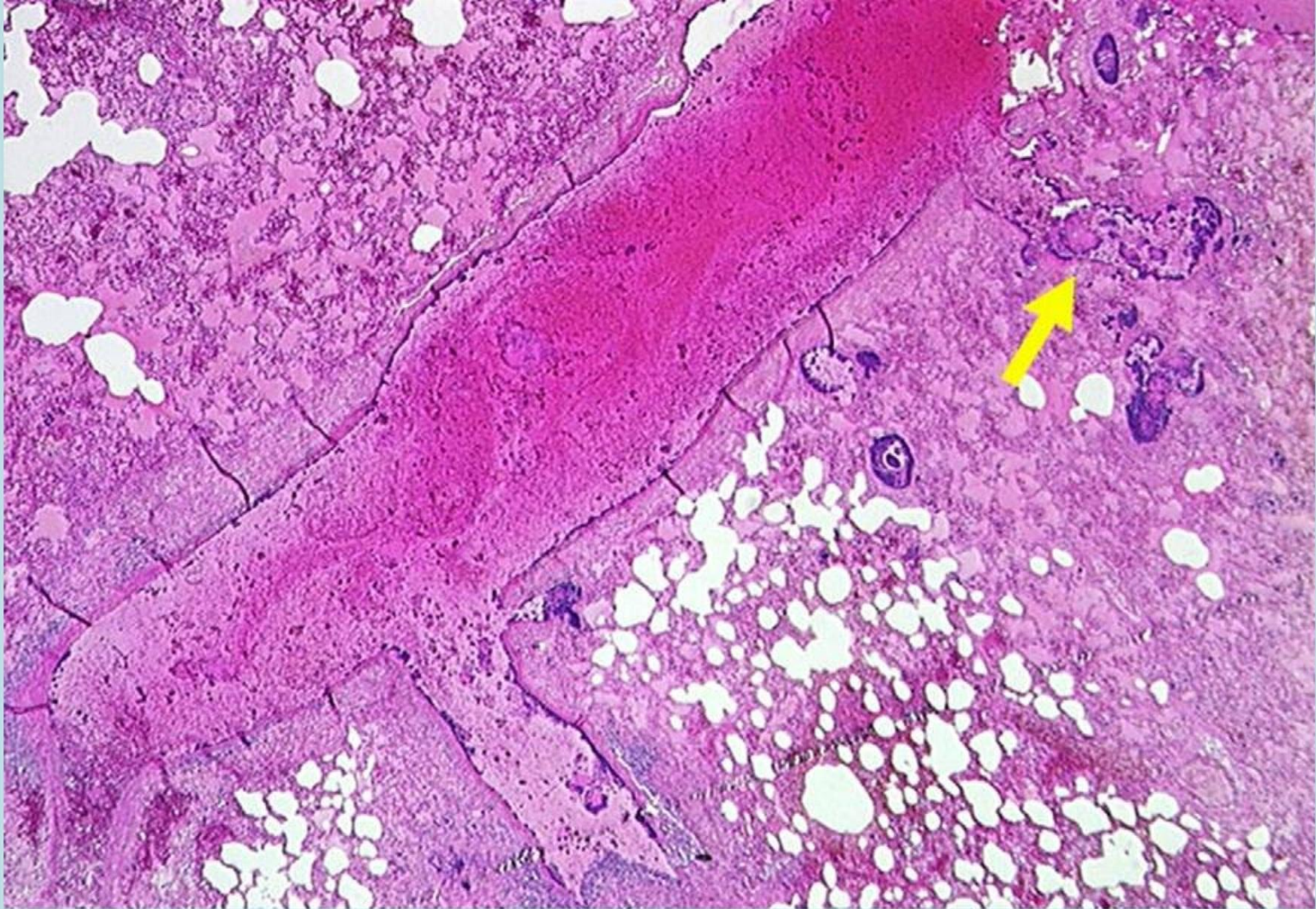
În regiunea focarului septic se mai depistează tromboflebita purulentă – sursa emboliei trombobacteriene.

Întrucât sursele acestea se află mai des în venele marelui circulații, primele abcese metastatice apar în plămâni.

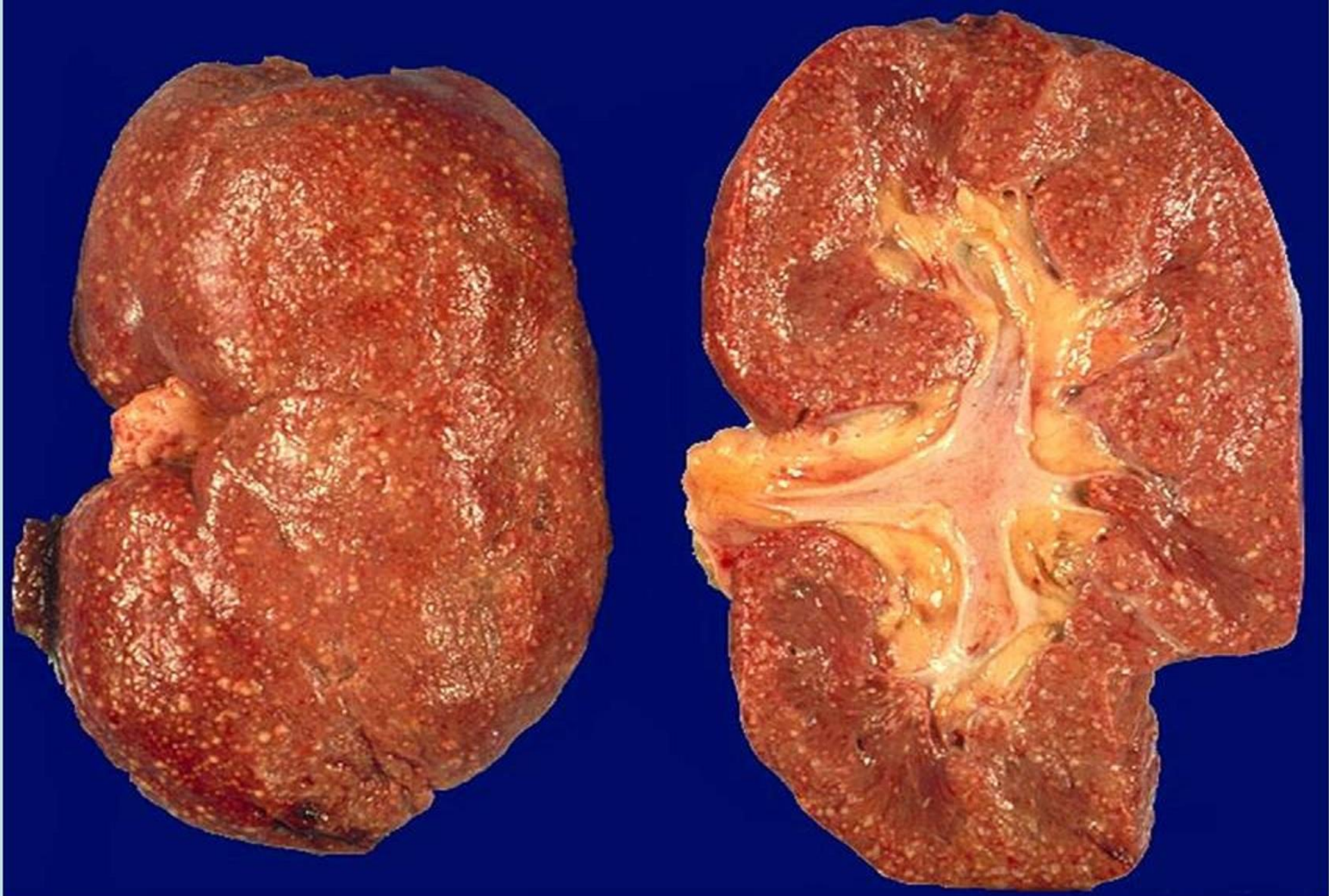Prin aplicarea în proces a venelor pulmonare, focarele purulente apar în organele sistemului marelui circulații – ficat, rinichi, țesutul celulo-adipos subcutanat, măduva oaselor, membranele sinoviale, valvele cordului.



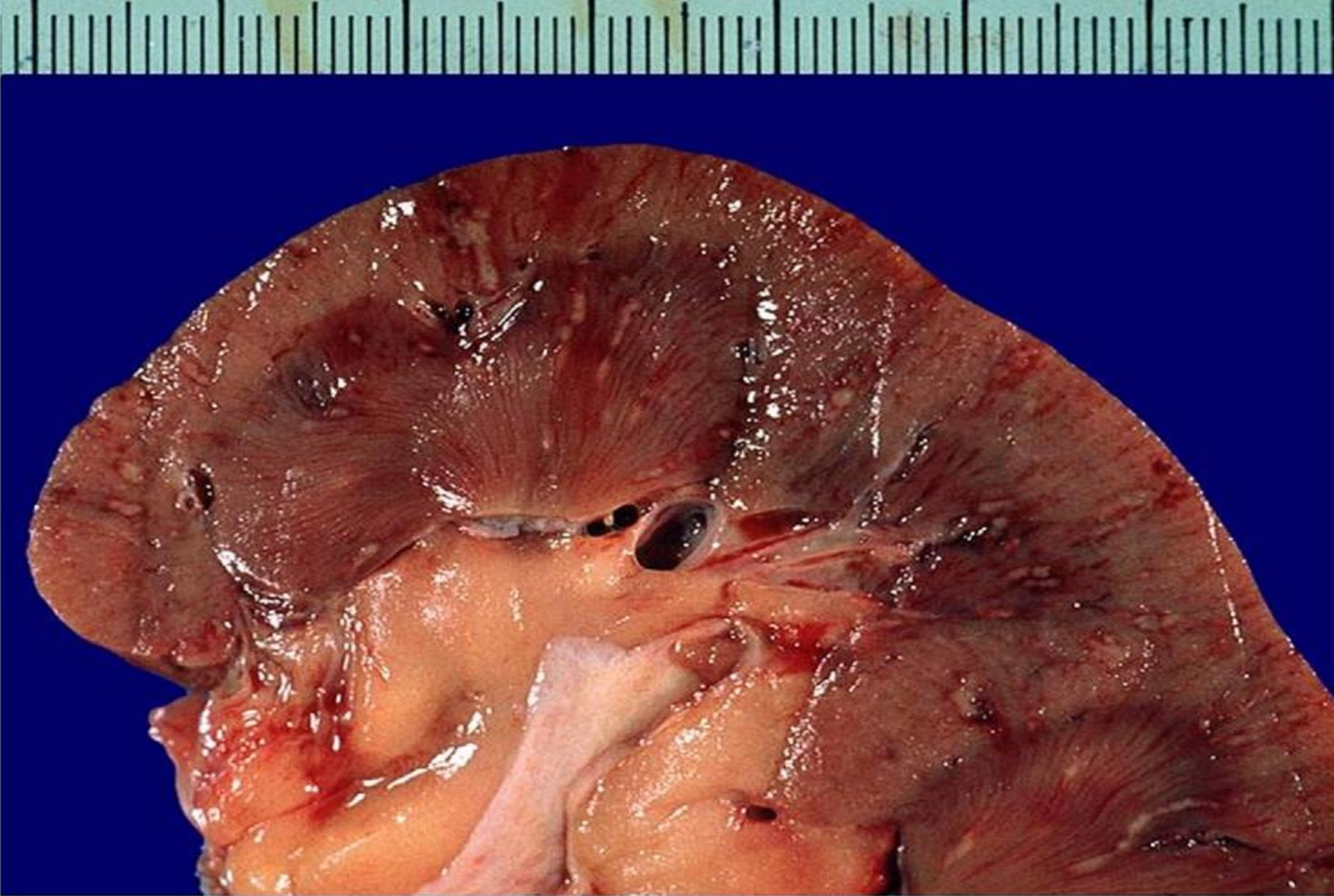Abcese metastatice în plămîni



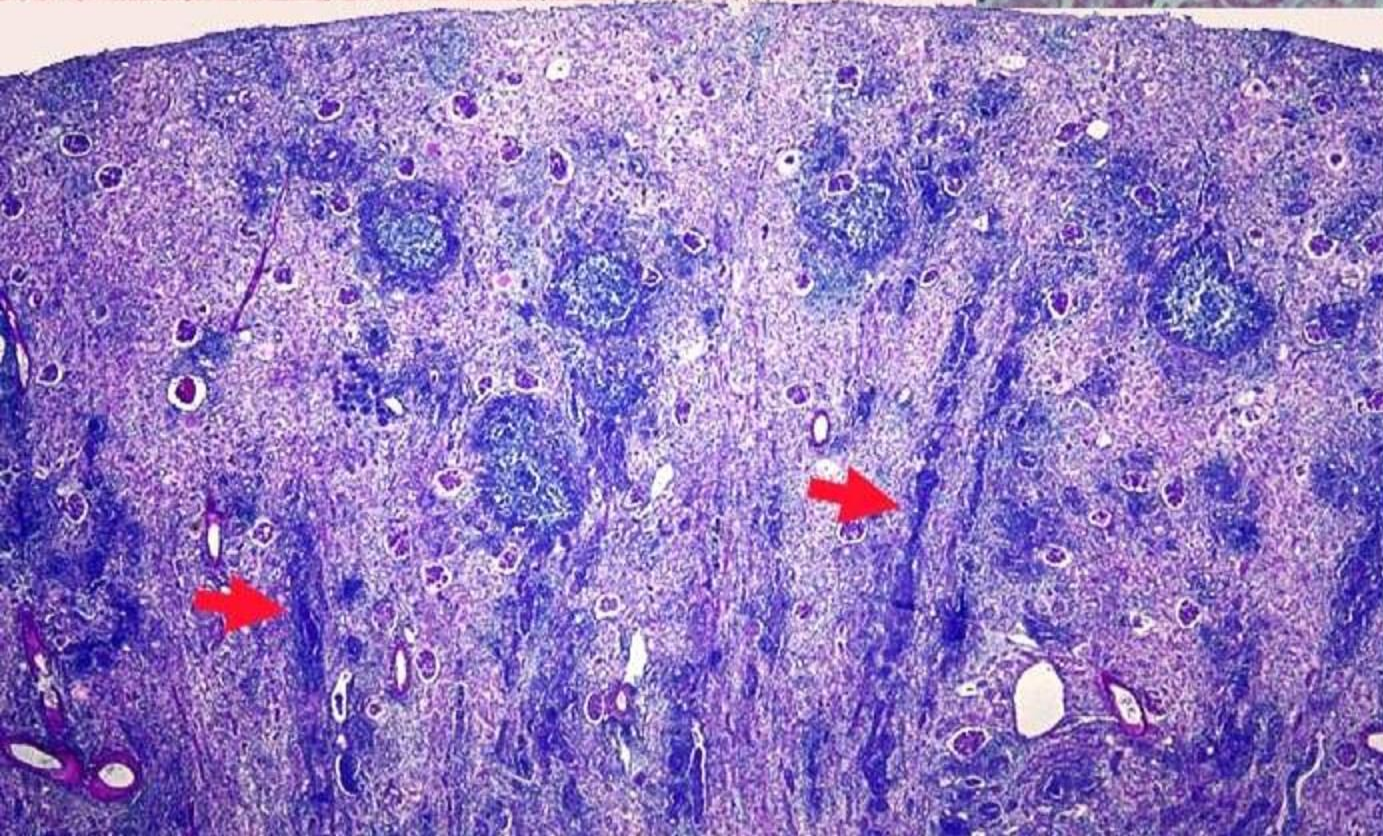
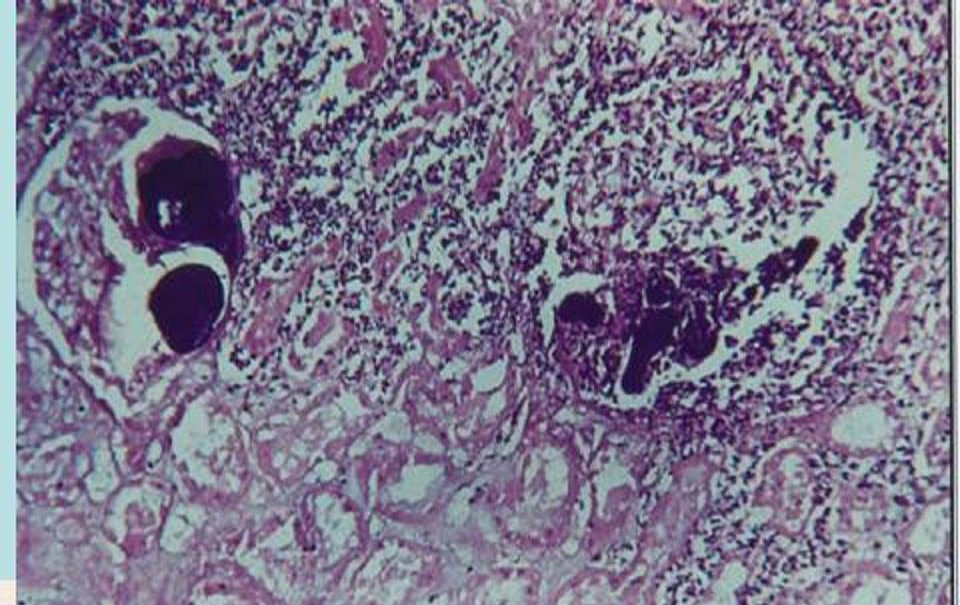
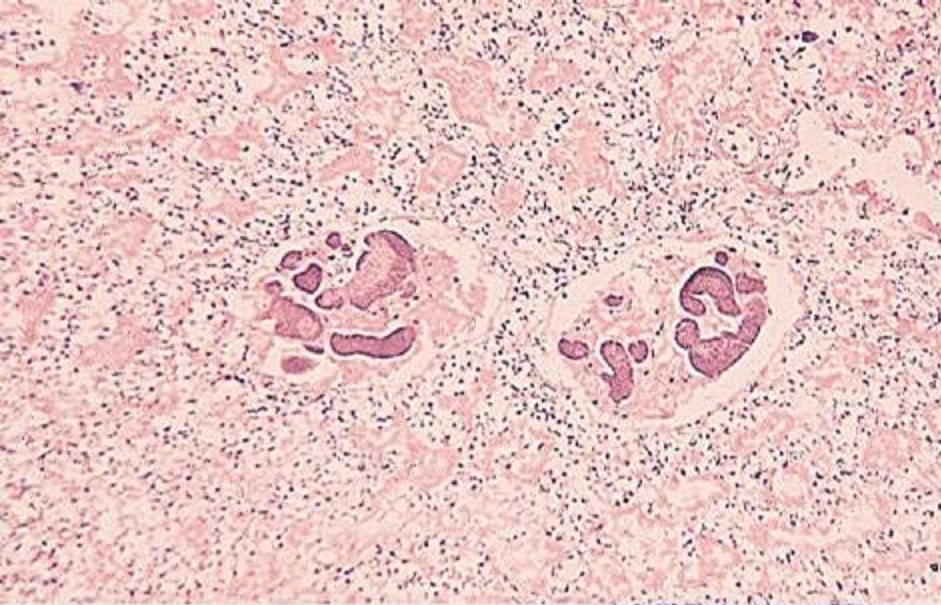
Embolie septică în plămâni



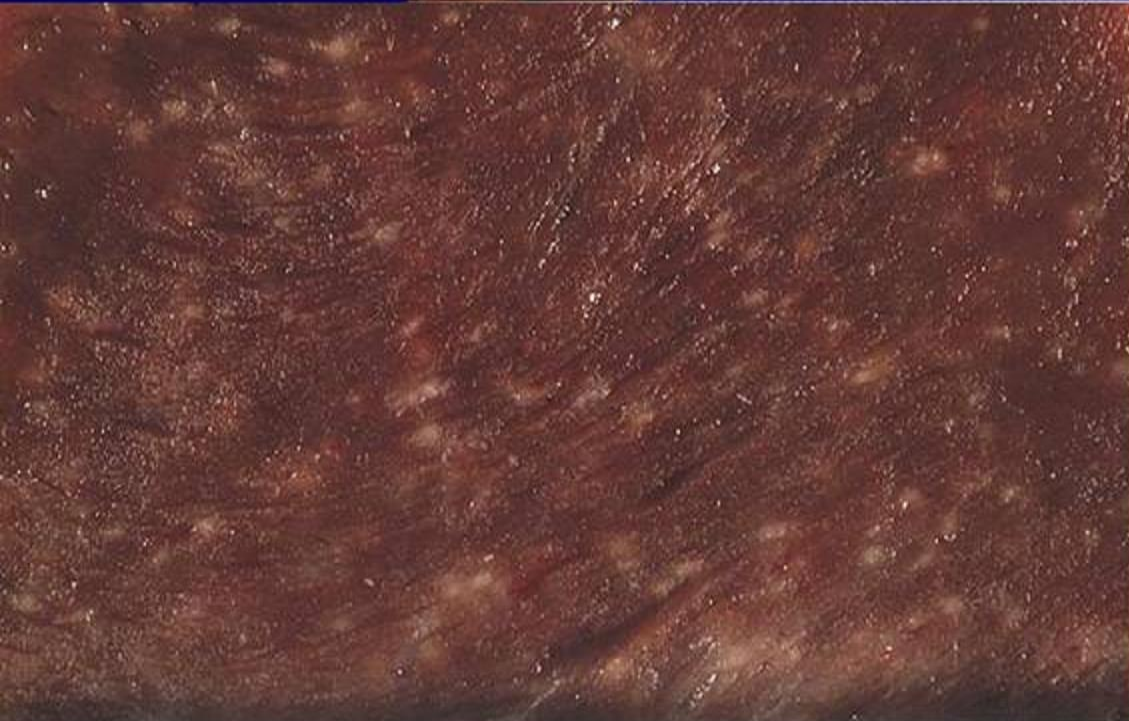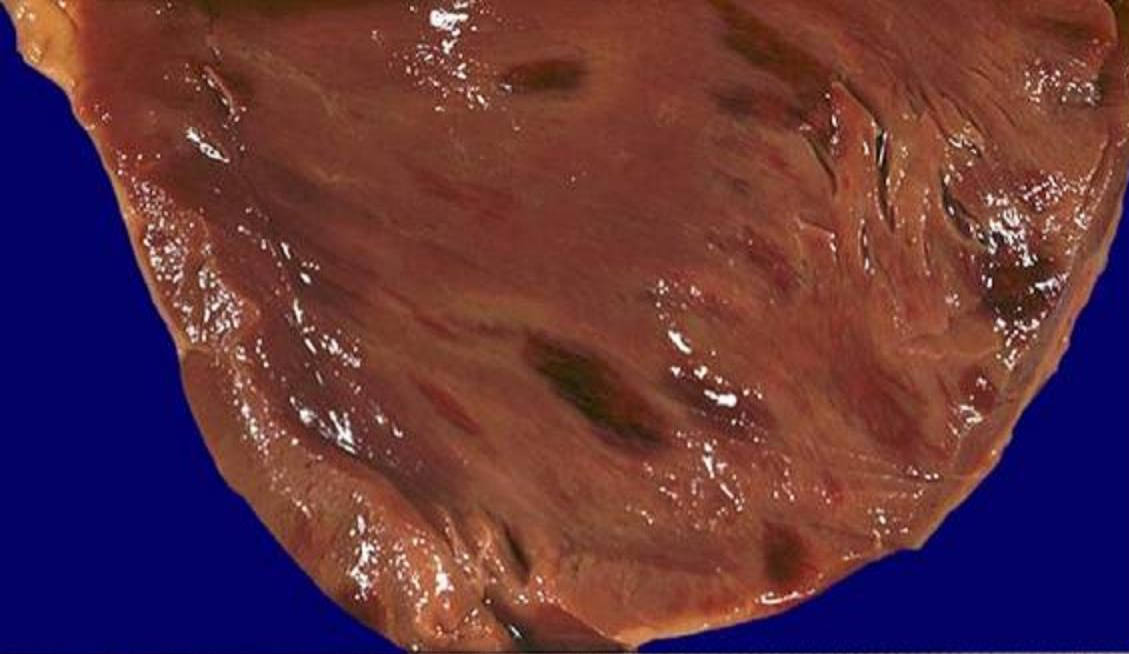
Abcese metastatice în rinichi



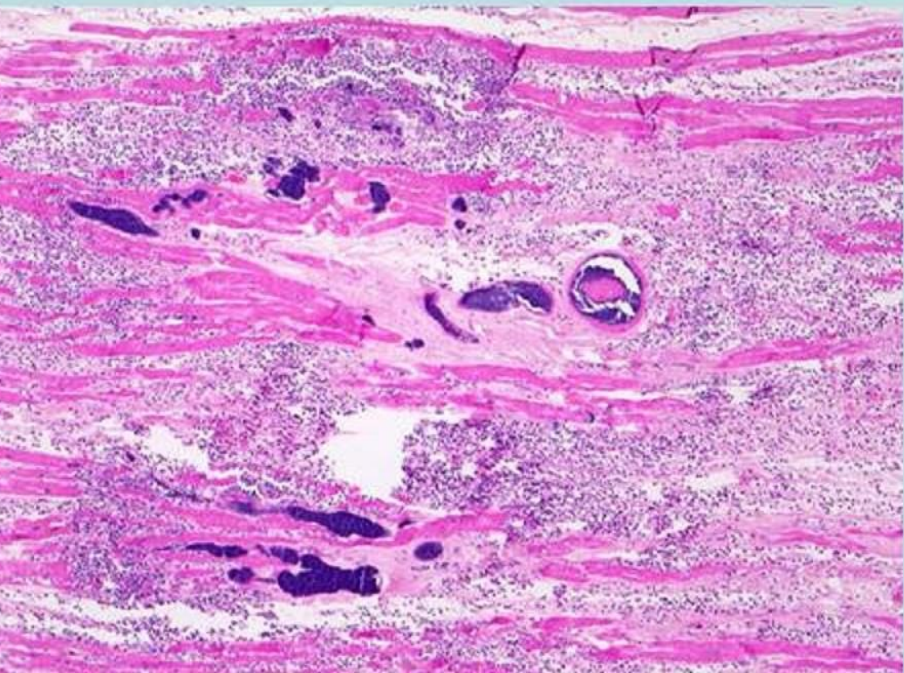
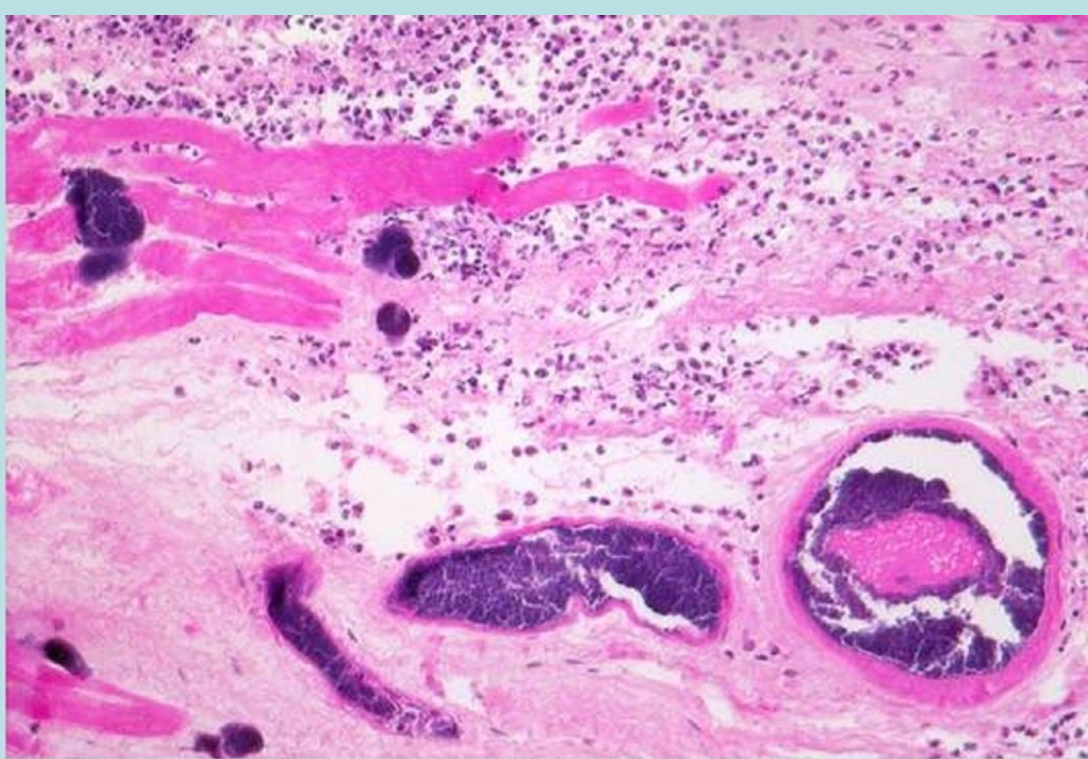
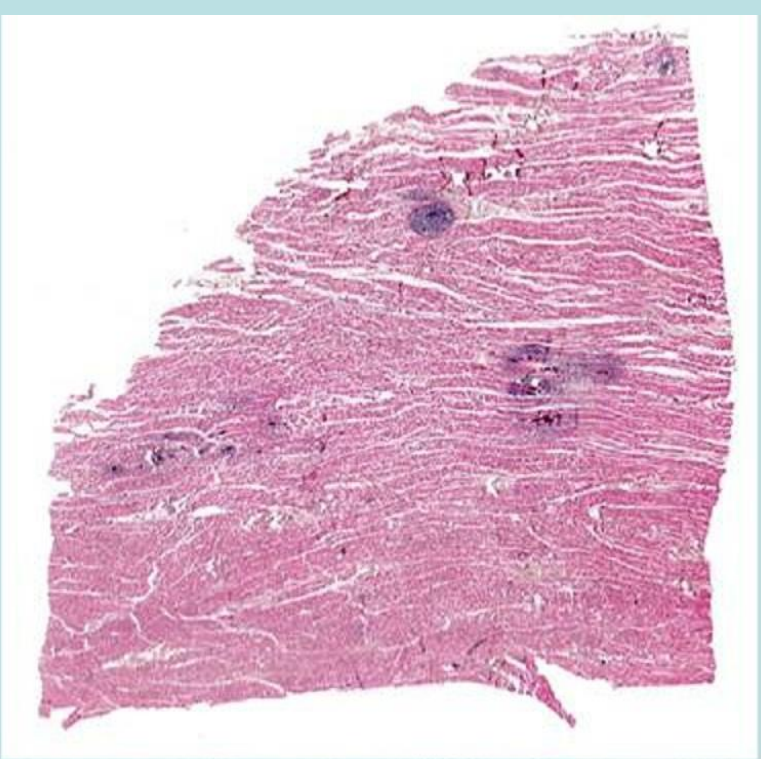
Abcese metastatice în rinichi



Nefrită purulentă embolică
(embolie bacteriană și abcese metastatice)



Abcese metastatice în miocard



Miocardită embolică purulentă

Ganglionii limfatici nu se măresc considerabil, însa splina poate fi tipic septică.

Reacțiile inflamatorii interstițiale din organele parenchimotoase sunt destul de moderate sau lipsesc.

Endocardita septică bacteriană

este o formă deosebită a sepsisului, pentru care e caracteristică leziunea valvelor inimii. În endocardita septică e exprimată hiperergia, din care cauză ea poate fi considerată o septicemie bacteriană. Deoarece focarul septic se află pe valvele inimii, leziunii hiperergice este supus în primul rând sistemul cardiovascular, ceea ce determină specificul manifestărilor clinice și morfologice a bolii

Clasificarea

Reișind din caracterul evoluției bolii se distinge endocardita septică acută, subacută și lentă(cronică).

Durata endocarditei acute constituie aproximativ două săptămîni, subacută pînă la trei luni, cronică – mai multe luni sau chiar ani.

În funcția de prezența sau lipsa bolii de fond endocardita septică se împarte în

1) endocardita septică secundară – dezvoltată pe valvele modificate

2) endocardita septică primară – se dezvoltă pe valvele nemodificate (boala Cernogubov). Forma secundară se întâlnește în 70-80% de cazuri și de regulă pe fondul leziunilor valvulare reumatice.

Morfologia

Modificările principale se referă la valvulele inimii.

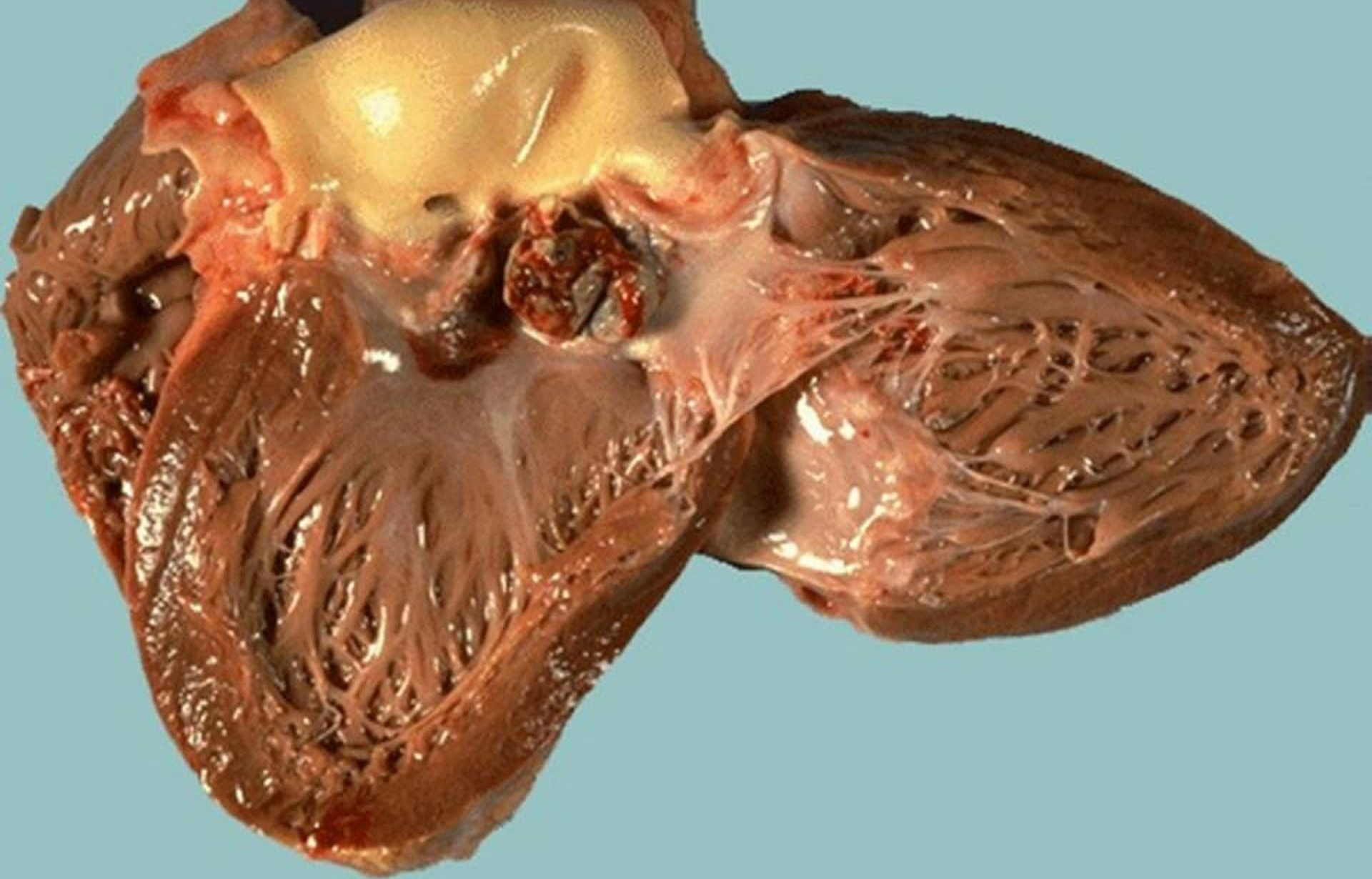
Predomină endocardita izolată, care după datele necropsiilor, se întâlnește în 60-70% de cazuri.

În 50% se afectează numai valvula aortică, 10-15% valvula mitrală, în 25-30% valvulele aortică și mitrală, în 5% alte valvule.

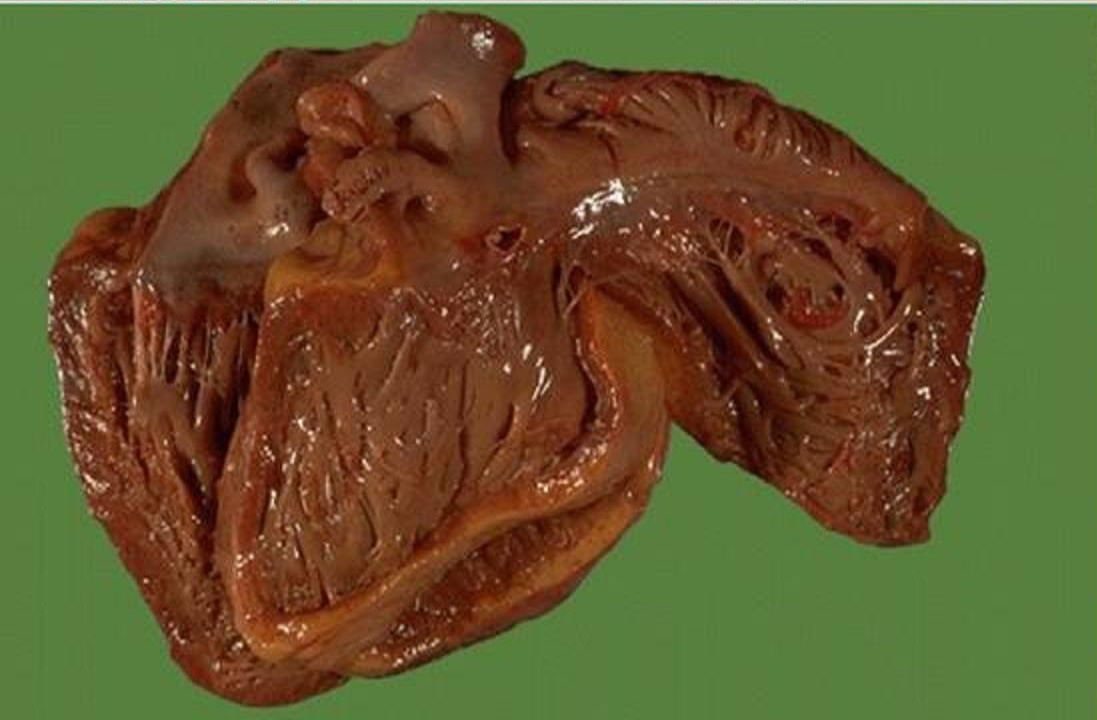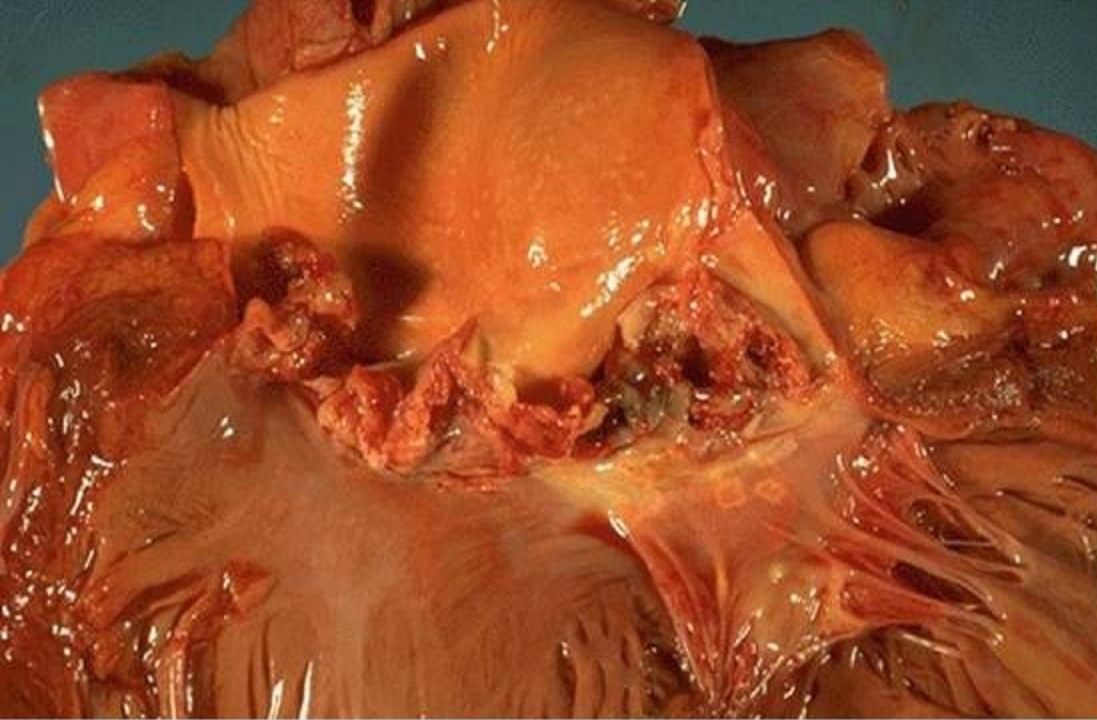
Atât pe valvulele sclerozate cât și nesclerozate se dezvoltă endocardita ulcero-polipoasă.

Pe valvule pot fi depistate depozite trombotice masive sub formă de polipi, care se detașează ușor cu punerea în evidență defecte ulceroase pe valvulele deformate și sclerozate.

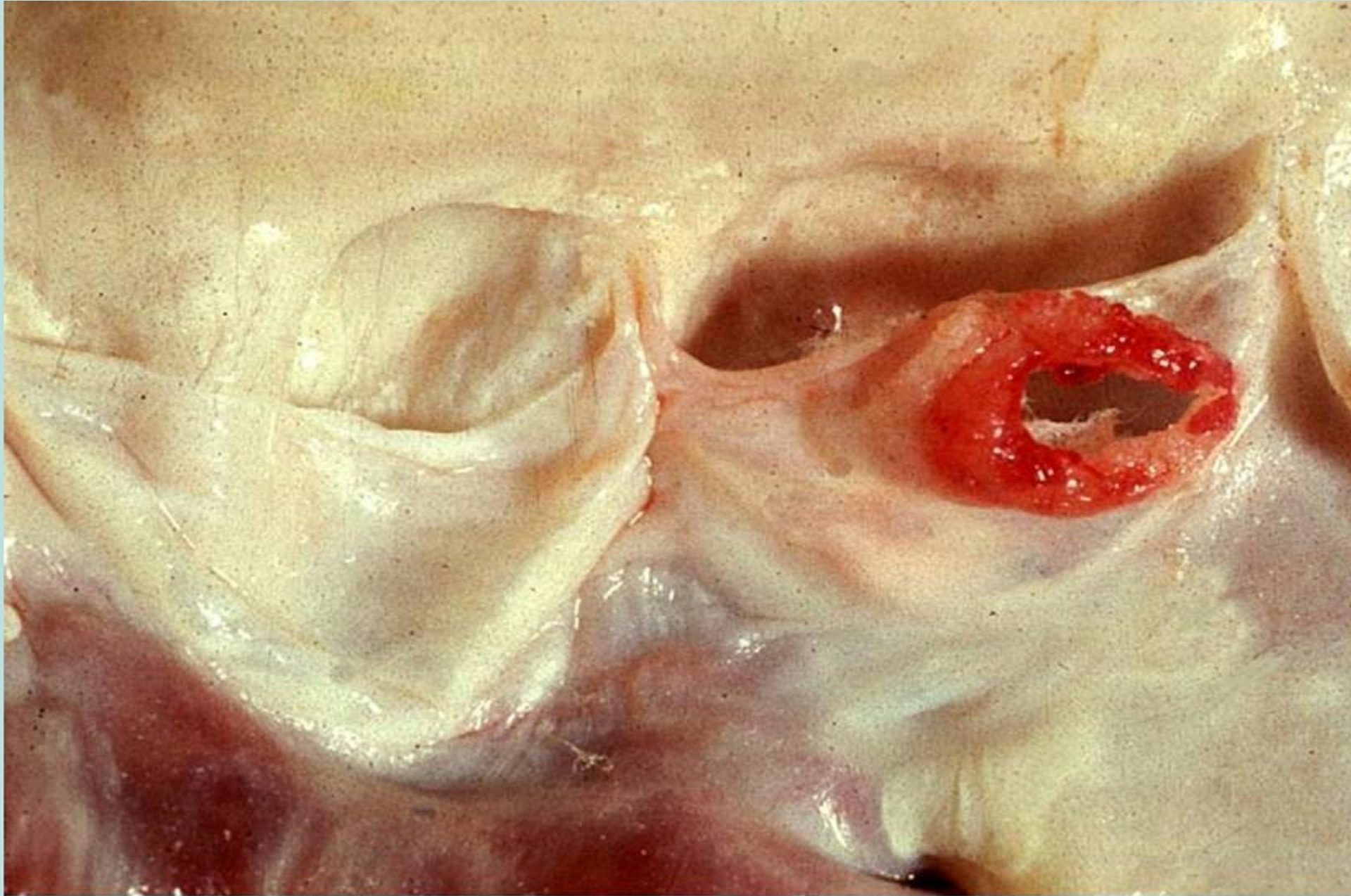
Depozitele trombotice sunt amplasate nu numai pe valve, dar și pe endocardul parietal, iar la lezarea valvulei aortice se extinde și pe intima aortei.



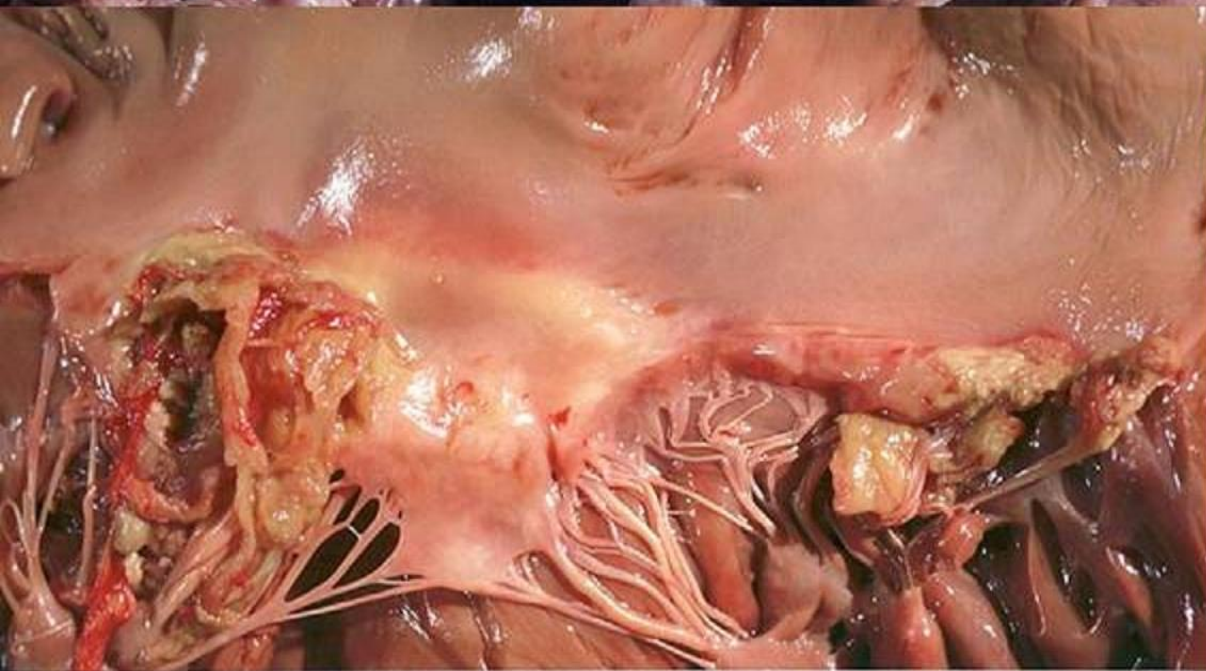
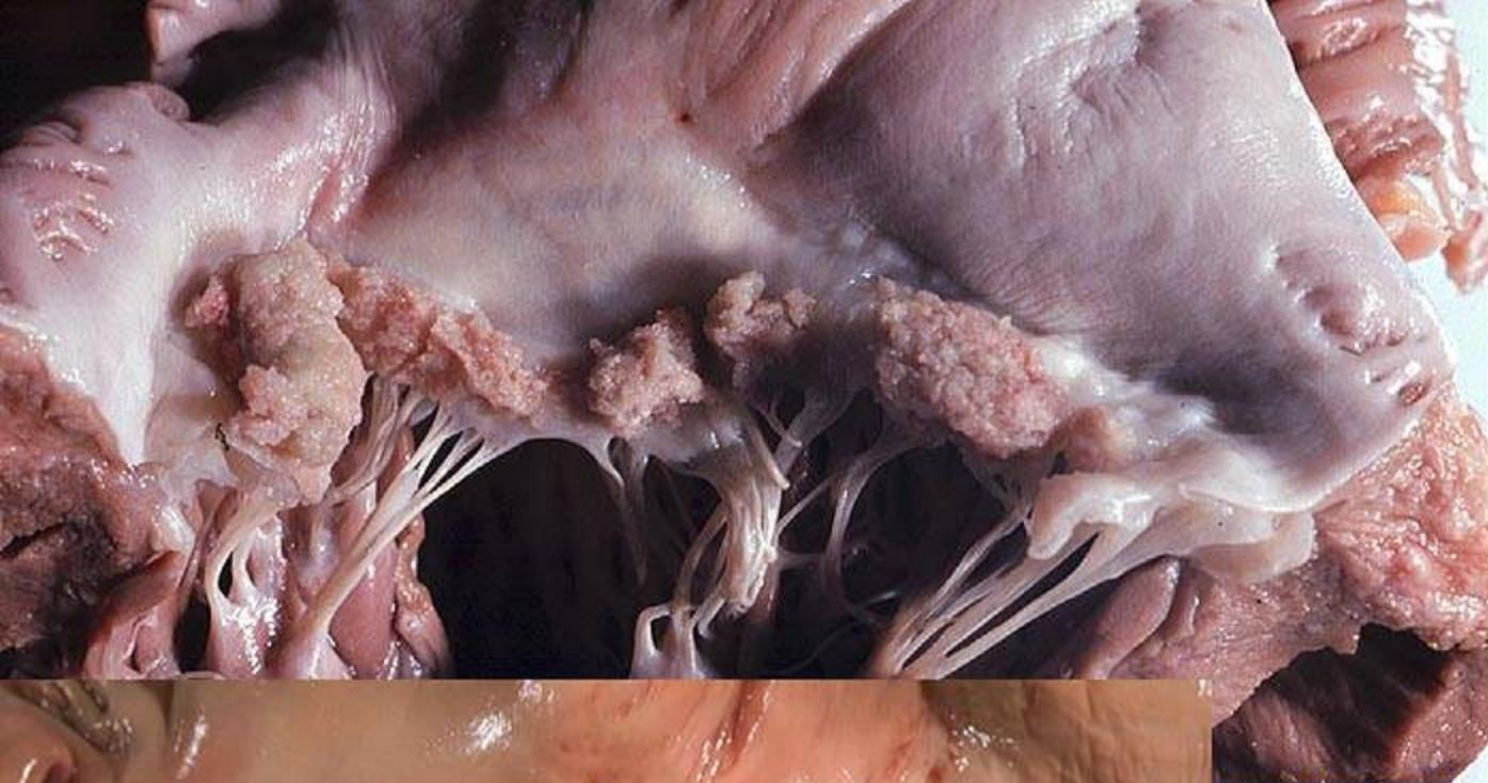
Endocardită infecțioasă verucoasă a valvulei aortice



**Endocardită infecțioasă
verucoasă cu rupturi a
sigmoidelor valvulei aortice,
jos – fistulă în septul interatrial**

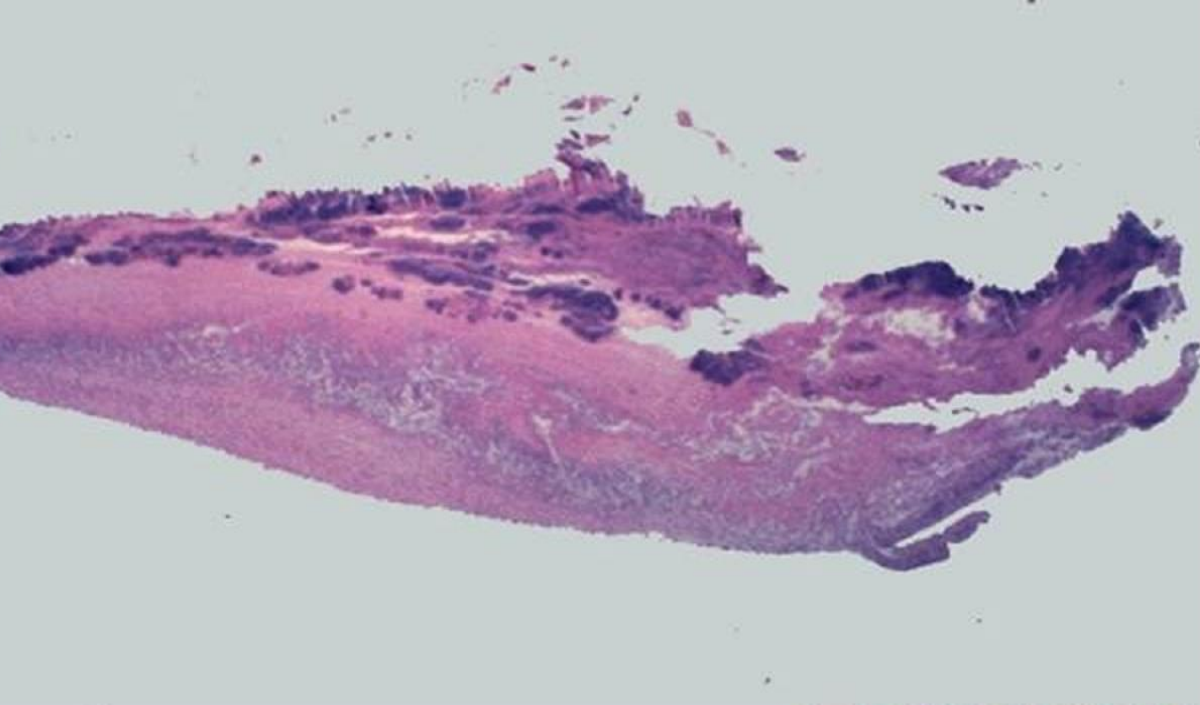


Perforația sigmoidei valvulei aortice

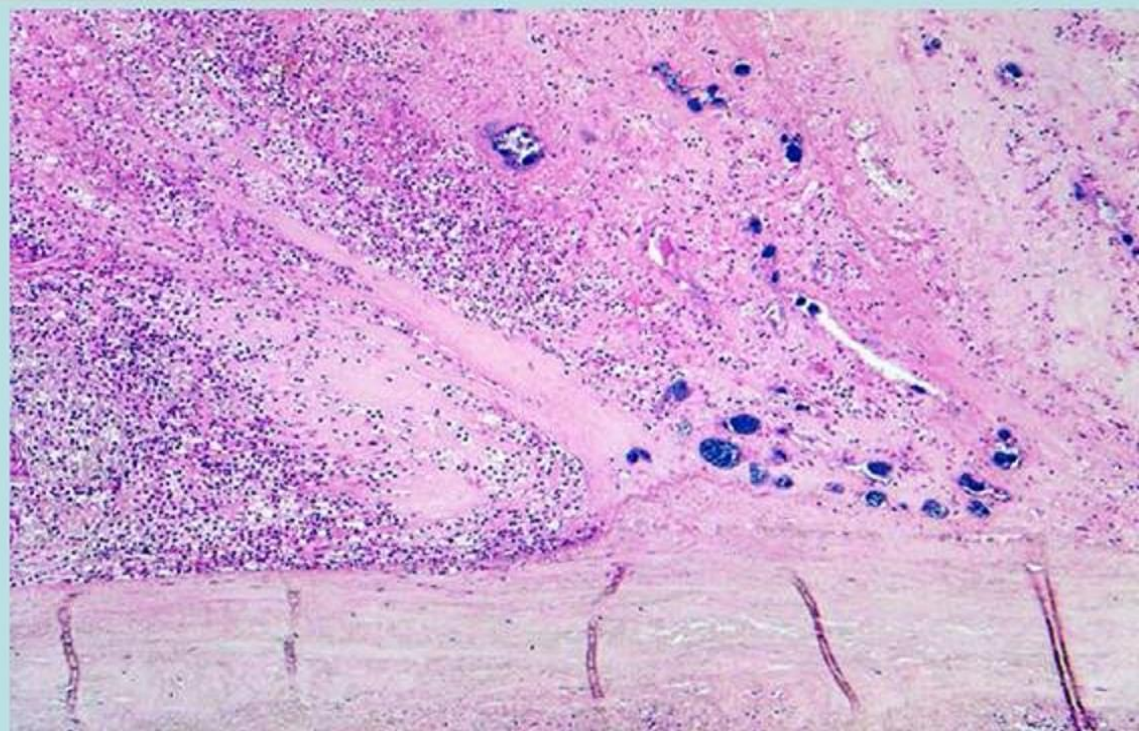


**Endocardită polipoasă-
ulceroasă a valvei mitrale**

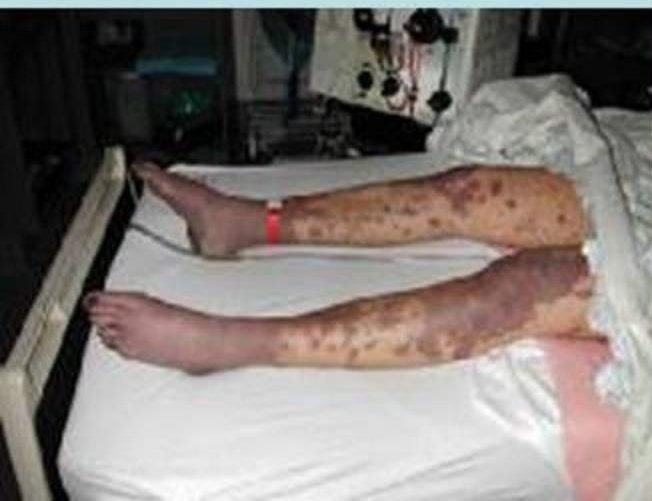
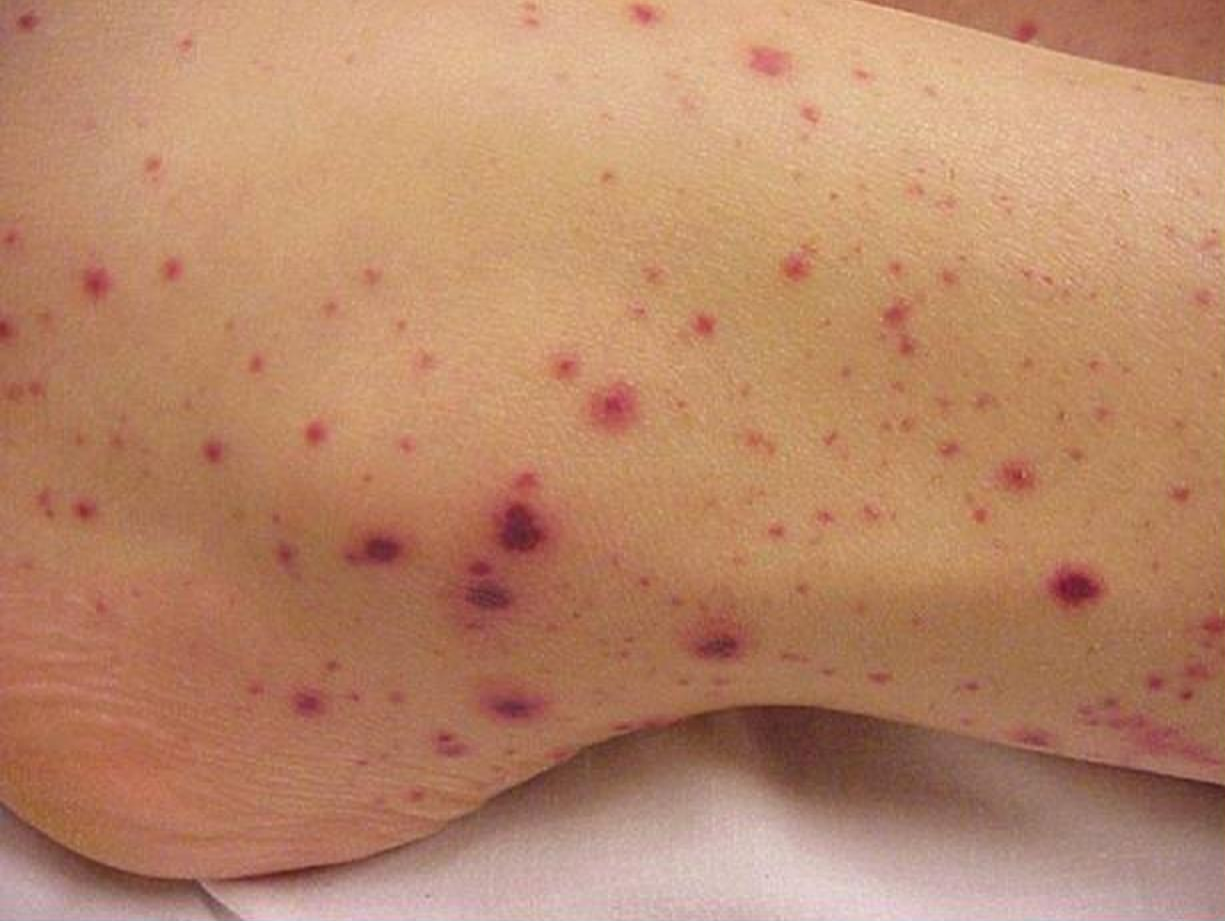


**Endocardită infecțioasă
verucoasă**
*(colonii de microbi, depozite
fibrinoase și infiltrație celulară)*



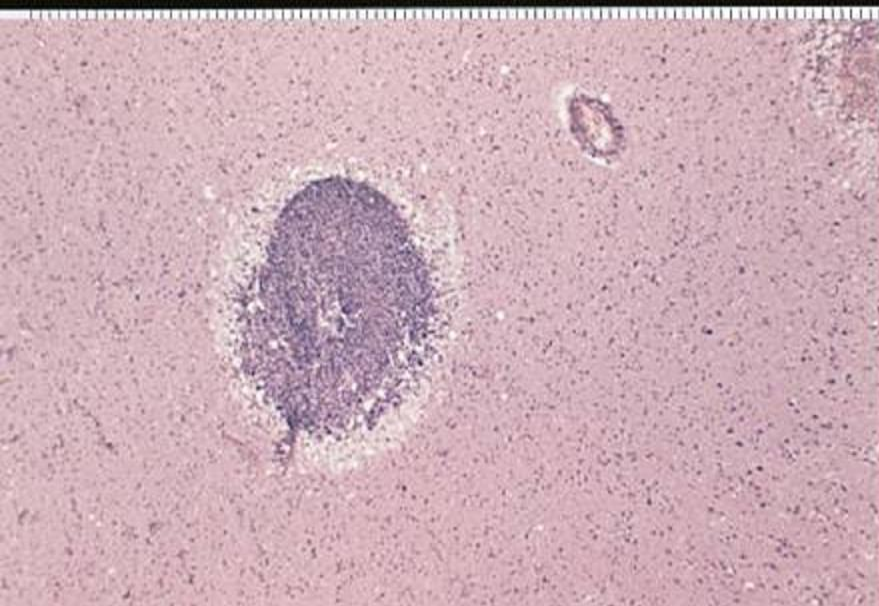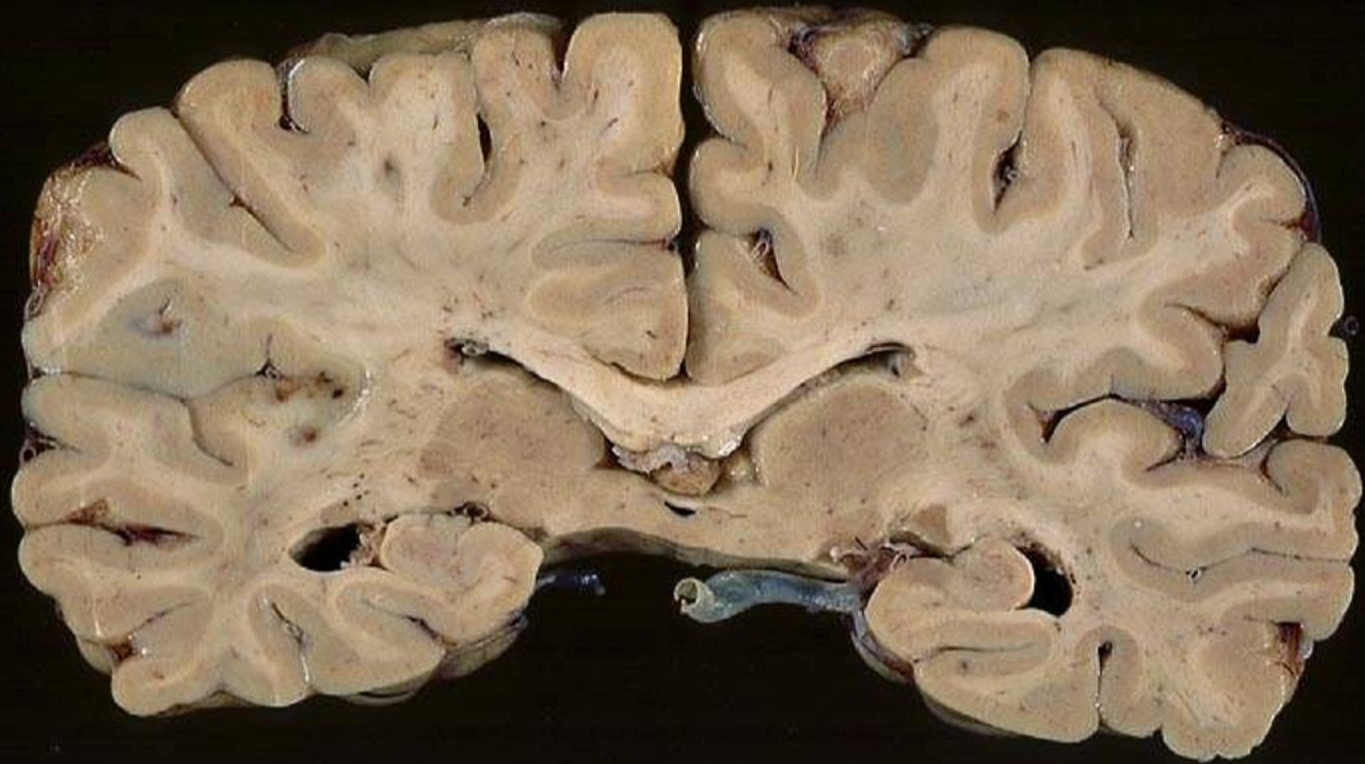
În sistemul vascular, mai cu seamă în patul microcirculator, se constată modificări alterativo-productive generalizate de plasmoragii și necroza fibrinoidă a pereților capilarilor, arteriolelor și venelor, endo-și perivascularite.



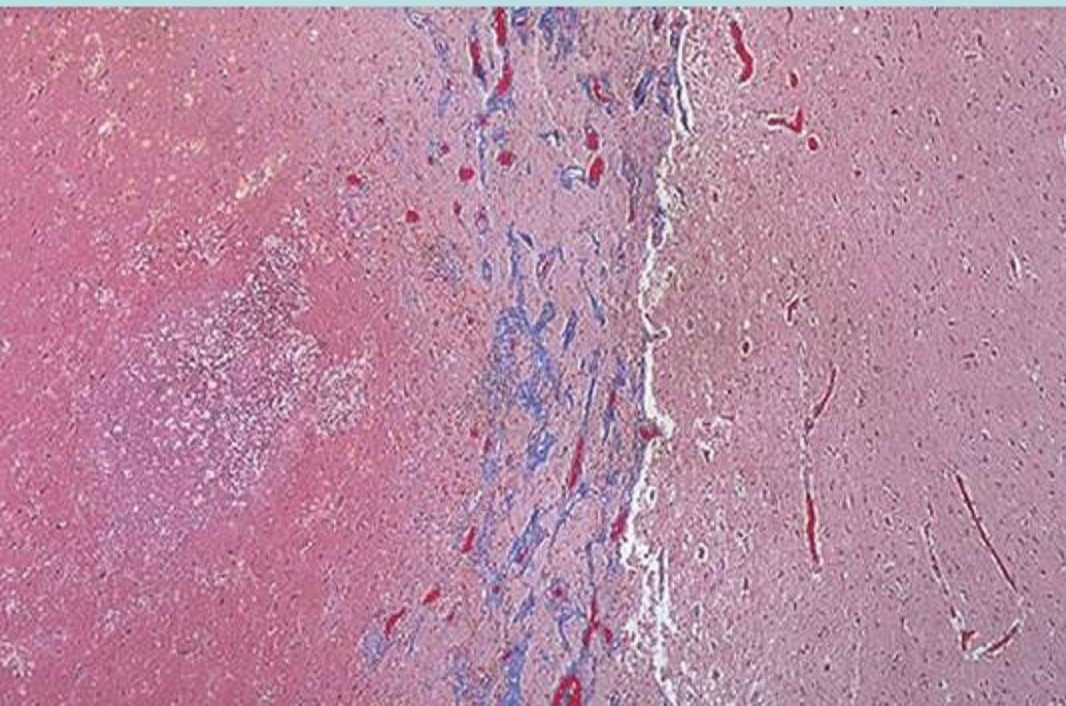
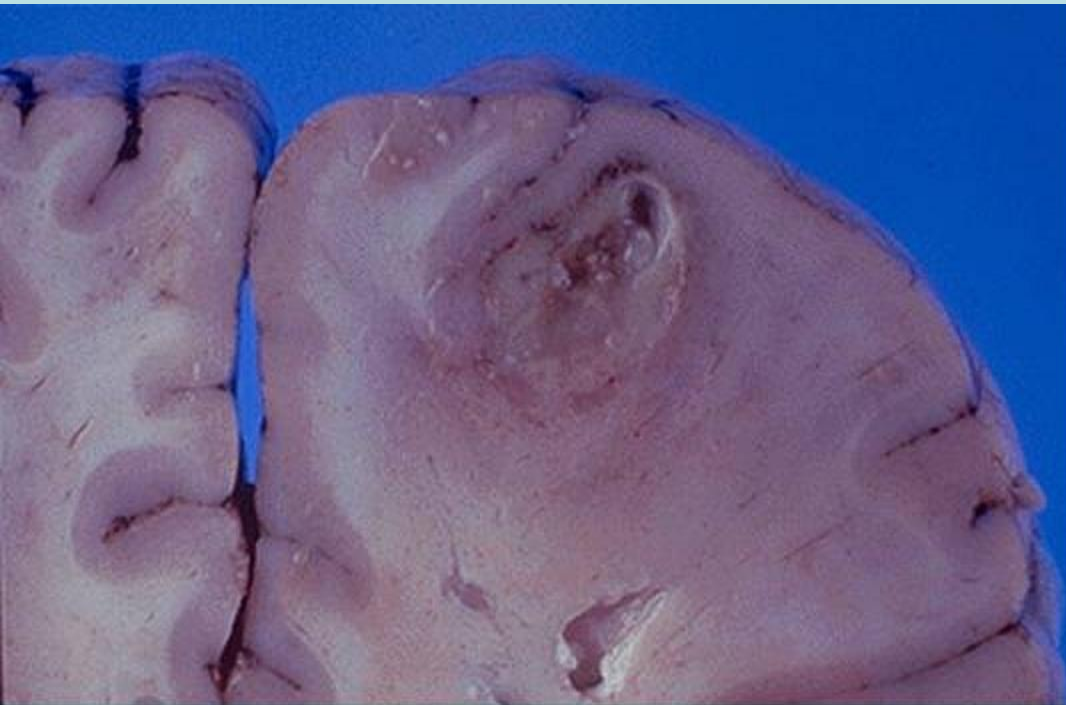Erupții hemoragice cutanate în sepsis

Complicațiile tromboembolice se constată deosebit de frecvent, de oarece sursa tromboemboliilor – tromboendocardita – în majoritatea cazurilor este localizată în inima stînga. Tromboemboliile adesea capătă un caracter generalizat și predomină sindromul tromboembolic.

- Emboliile pot induce dezvoltarea infarctelor în plămâni, splină, retină, necroze în piele, gangrena extremităților, intestinului, focare de ramolismenț în encefal.



Microabcese metastatice în creier



Abces cerebral metastatic
(← *colorație tricrom Masson*)

Sepsisul cronic se caracterizează prin prezența unui focar septic aton, a supurațiilor vaste cu evoluție trenantă. Astfel de focare septice sunt situate în dinții cariați, amigdale, însă mai frecvent sunt reprezentate de supurații vaste, apărute după răniri.

Puroiul și produsele dezintegrării țesuturilor se absorb, provocând intoxicare, cașexie progresivă și dezvoltarea amiloidozei.

Modificările din organe și țesuturi au un caracter atrofie.

Se constată deshidratare, mărirea splinei, atrofie brună în ficat, miocard, musculatura striată.