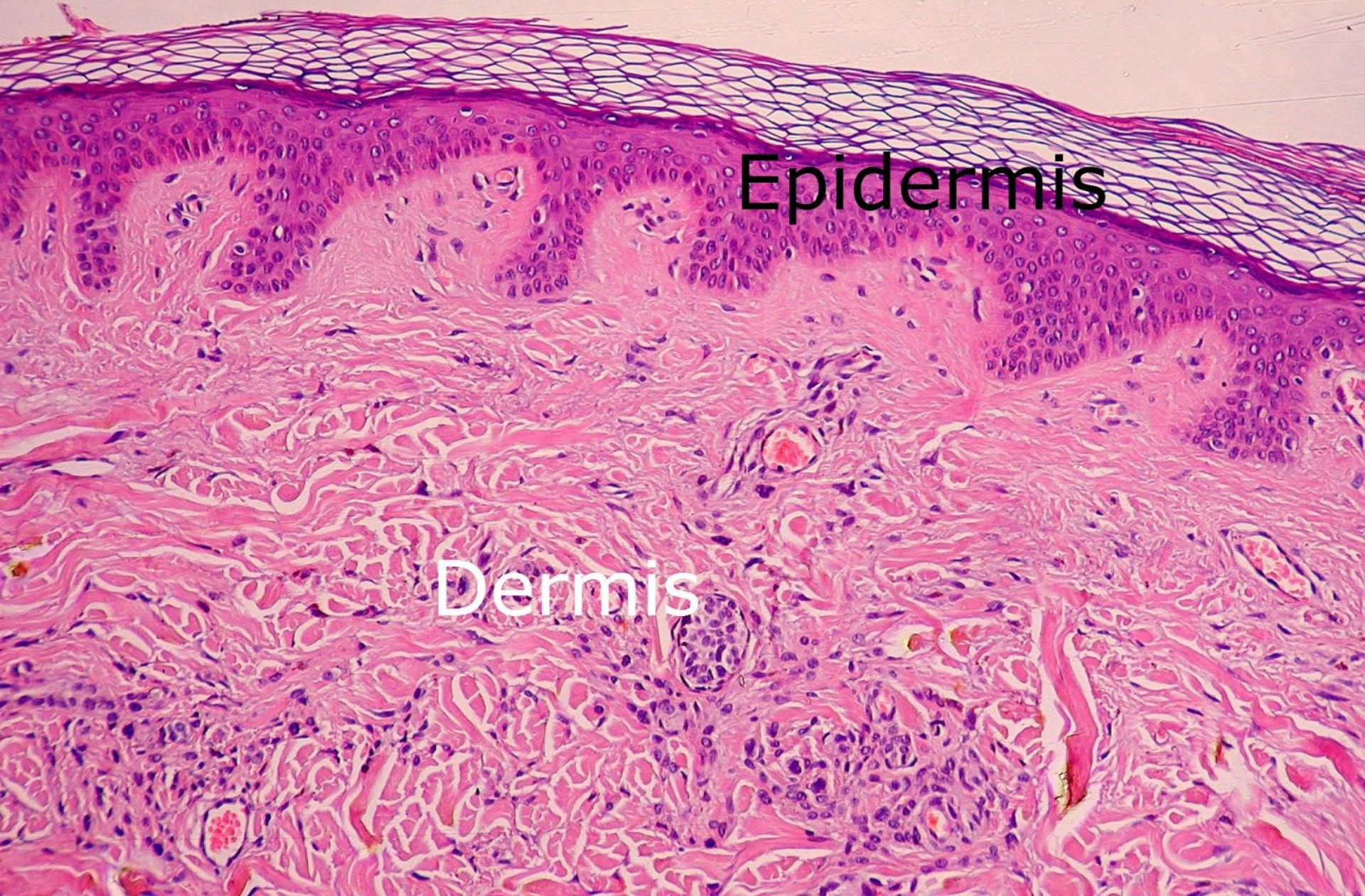


# Patologia sistemului musculo – scheletal și a pielii.



Epidermis

Dermis



## Tema: Patologia sistemului musculo – scheletal și a pielii.

### *I. Micropreparate:*

#### № 188. Hemangiom capilar. (Colorație H-E). Indicații:

1. Epiderm.
2. Derm.
3. Celule fusiforme aranjate compact cu spații care conțin sânge.
4. Stroma conjunctivă redusă.

În micropreparat este prezent un nodul tumoral subepidermal bine conturat, constituit din vase sanguine proliferante de tip capilar, stroma săracă, laxă; epidermul cu structură histologică normală.

*Hemangiomul este o tumoare benignă de origine vasculară, variantele histologice sunt hemangiomul capilar, venos și cavernos. Se localizează cu preponderență în piele, mucoasa tractului gastrointestinal, ficat. Hemangiomul capilar este cea mai frecventă tumoare benignă la copii și are caracter displazic, fiind interpretată ca un hamartom – tumoare din țesuturile embrionale. Macroscopic are aspect de nodul sau placă de culoare roșie-violacee. Hemangioamele cutanate se pot complica cu exulcerație, hemoragii, asocierea infecției secundare.*

**Nº 43. Fibrosarcom. (Colorație H-E). Indicații:**

1. Epiderm.
2. Derm.
3. Celule tumorale atipice (asemănătoare cu fibroblaștii).
4. Fascicule de fibre colagene.

În piele, sub epiderm se relevă un nod tumoral bogat celular, constituit din celule predominant fusiforme, de tipul fibroblaștilor, dispuse în fascicule, care se intersectează în diferite direcții, tumoarea nu are limite precise, se observă numeroase mitoze, celule gigante, focare de necroză, hemoragii, stroma este săracă.

*Fibrosarcomul este o tumoare malignă, care derivă din fibroblaști, poate avea diferit grad de diferențiere. Se întâlnește la adulți în perioada de vârstă de la 40 la 70 de ani, localizat mai frecvent în țesuturile profunde ale șoldului, genunchiului, în zona retroperitoneală. Are o creștere local distructivă, recidivează după excizie și poate metastaza hematogen, de obicei în plămâni. Rata de metastazare este relativ joasă în fibrosarcoamele bine diferențiate și foarte înaltă în tumorile cu diferențiere joasă. Pentru identificarea histogenezei și gradului de diferențiere a tumorilor se folosesc metode imunohistochimice.*

**№ 142. Carcinom bazocelular (bazaliom).** (*Colorație H-E*). **Indicații:**

1. Epiderm.
2. Derm.
3. Cuiburi de celule tumorale maligne (asemanătoare celulelor stratului bazal al epidermului).
4. Stroma conjunctivă.

În micropreparat, sub epiderm, se relevă cuiburi/insule tumorale solide, compacte, de formă rotundă, ovală sau neregulată, constituite din celule tumorale, care amintesc celulele normale ale stratului bazal al epidermului, majoritatea sunt fusiforme, cu nucleele hipercrome, citoplasmă puțină, colorată bazofil; celulele de la periferia insulelor sunt dispuse „în palisadă”, paralel una față de alta și perpendicular pe stroma înconjurătoare; stroma are aspect mixoid, cu infiltrație limfo-plasmocitară moderată; epidermul cu focare de hiperplazie a stratului malpighian (acantoză).

*Carcinomul bazocelular este cea mai frecventă tumoare malignă a pielii. Se dezvoltă pe suprafețele expuse cronic la soare, îndeosebi la persoanele cu tegumentele de culoare deschisă. Se localizează cu predilecție pe față, mai sus de linia dintre colțul gurii și lobul auricular (90%). Nu se întâlnește pe mucoase. Este caracteristică creșterea lentă, cu invazie și distrucție locală, recidivează, dar extrem de rar metastazează (mai puțin de 1 caz la 10000 de tumori). Riscul de metastazare este mai mare în cazurile de tumori extinse, cu ulcerare profundă. Macroscopic are aspect perlat de placă sau nodul de diferite dimensiuni, cu vase sanguine dilatate, hiperemiate (teleangiectazii), cu eroziune sau ulcerare în centru. Tumoarea derivă din stratul bazal al epidermului, infiltrază dermul, se extinde pe țesuturile adiacente, poate să invadeze osul subiacent. Carcinomul bazocelular se poate complica cu hemoragie, inflamație secundară.*



**№ 159. Hiperkeratoza pielii.** (*Colorație H-E*). **Indicații:**

1. Stratul cornos al epidermului îngroșat (hiperkeratoză).
2. Dermul.

Stratul cornos al epidermului este considerabil îngroșat, prezintă mase de keratină, pe alocuri cu aspect lamelar, epidermul cu acantoză.

*Hiperkeratoza pielii - formarea excesivă de keratină în epiteliul scuamocelular al pielii, se întâlnește în multe afecțiuni dermatologice. Macroscopic în focarele de hiperkeratoză pielea este îngroșată, uscată, are aspect de solzi de pește sau de bătăături. Factorii etiologici mai importanți sunt inflamația cronică, infecția virotică, avitaminozele, în special avitaminoza A, iritațiile cronice, unele tulburări de dezvoltare a pielii. Se întâlnește în psoriazis, pemphigus, eczem, lupusul eritematos diseminat, sclerodermie, keratoza actinică, în tumori epidermale benigne și maligne, de ex., în papilom, keratoza seboreică, carcinom scuamocelular și a. Dintre dermatozele congenitale hiperkeratoza se observă în ihtioză (de la grec. ichtys – pește + osis - proces patologic), keratoza palmară și plantară, xeroderma pigmentosum și a. Dintre dermatozele congenitale hiperkeratoza se observă în ihtioză (de la grec. ichtys – pește + osis - proces patologic), keratoza palmară și plantară, xeroderma pigmentosum și a. Ihtioza generalizată de grad înalt poate fi incompatibilă cu viața.*

## **II. Macropreparate:**

### **№. 75. Metastaze de melanom în ficat.**

Ficatul este mărit în dimensiuni, pe secțiune și sub capsulă sunt prezenți multipli noduli tumorali cu diametrul de la 0,5-1 până la câțiva cm, de formă rotundă sau ovală, bine delimitați, culoarea maronie-neagră, parenchimul hepatic între noduli cu semne de steatoză.

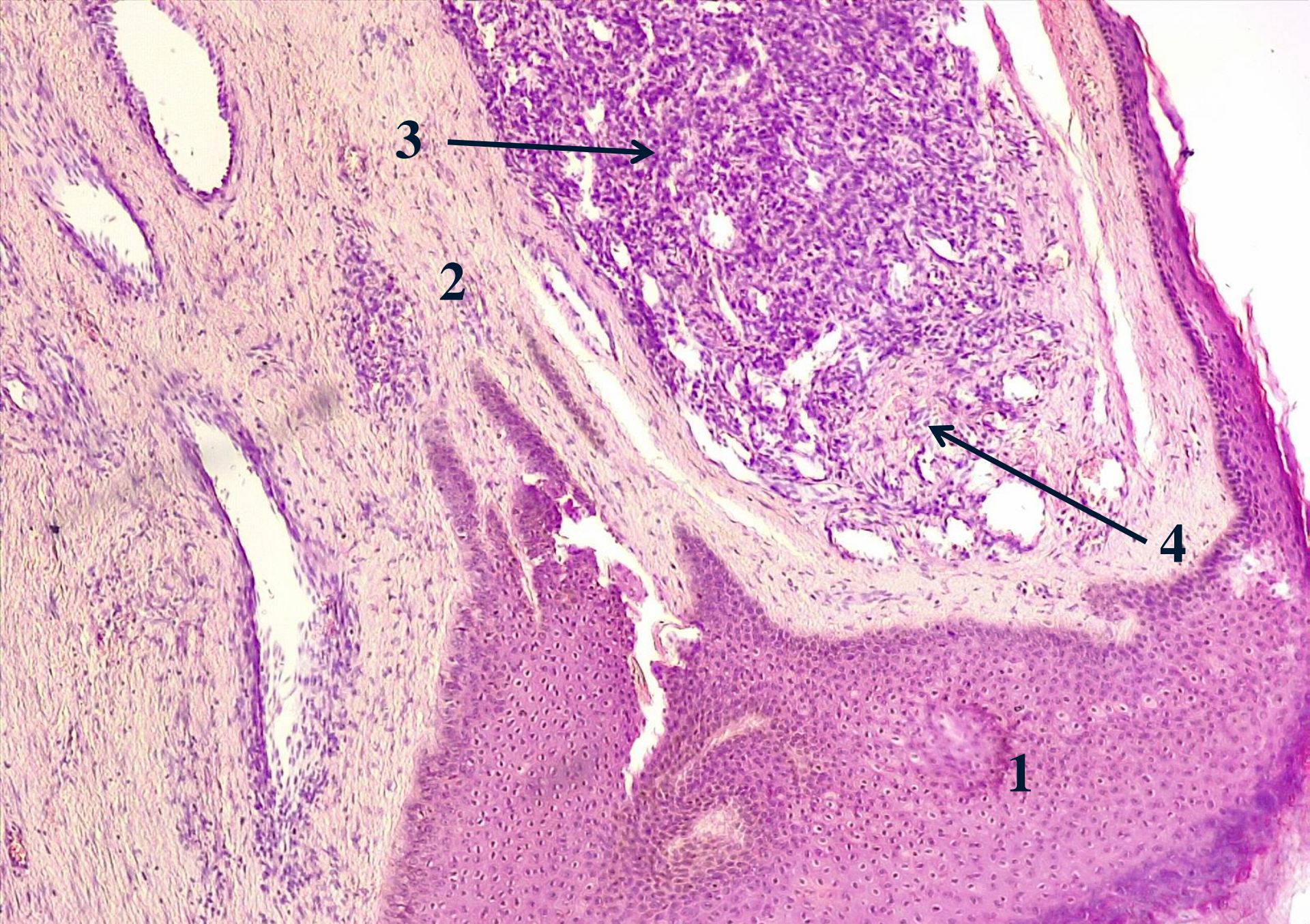
*Melanomul este o tumoare malignă de origine melanocitară, care se întâlnește pe tegumente, în mucoasa bucală, anorectală, esofag, meninge, globul ocular. Este extrem de agresivă, o tumoare cu grosimea de numai câțiva mm poate produce metastaze multiple. Metastazează limfogen în nodulii limfatici regionali, iar pe cale hematogenă mai frecvent în ficat, plămâni, creier și alte organe, practic pot fi metastaze în orice regiune a corpului. În majoritatea cazurilor metastazele au culoarea neagră datorită conținutului de melanină.*

### **№ 251. Papilom cutanat.**

Pe piele este prezent un nodul tumoral de formă sferică, cu bază largă, suprafața mamelonată (amintește conopida sau fructul de zmeură), diametrul ~1 cm.

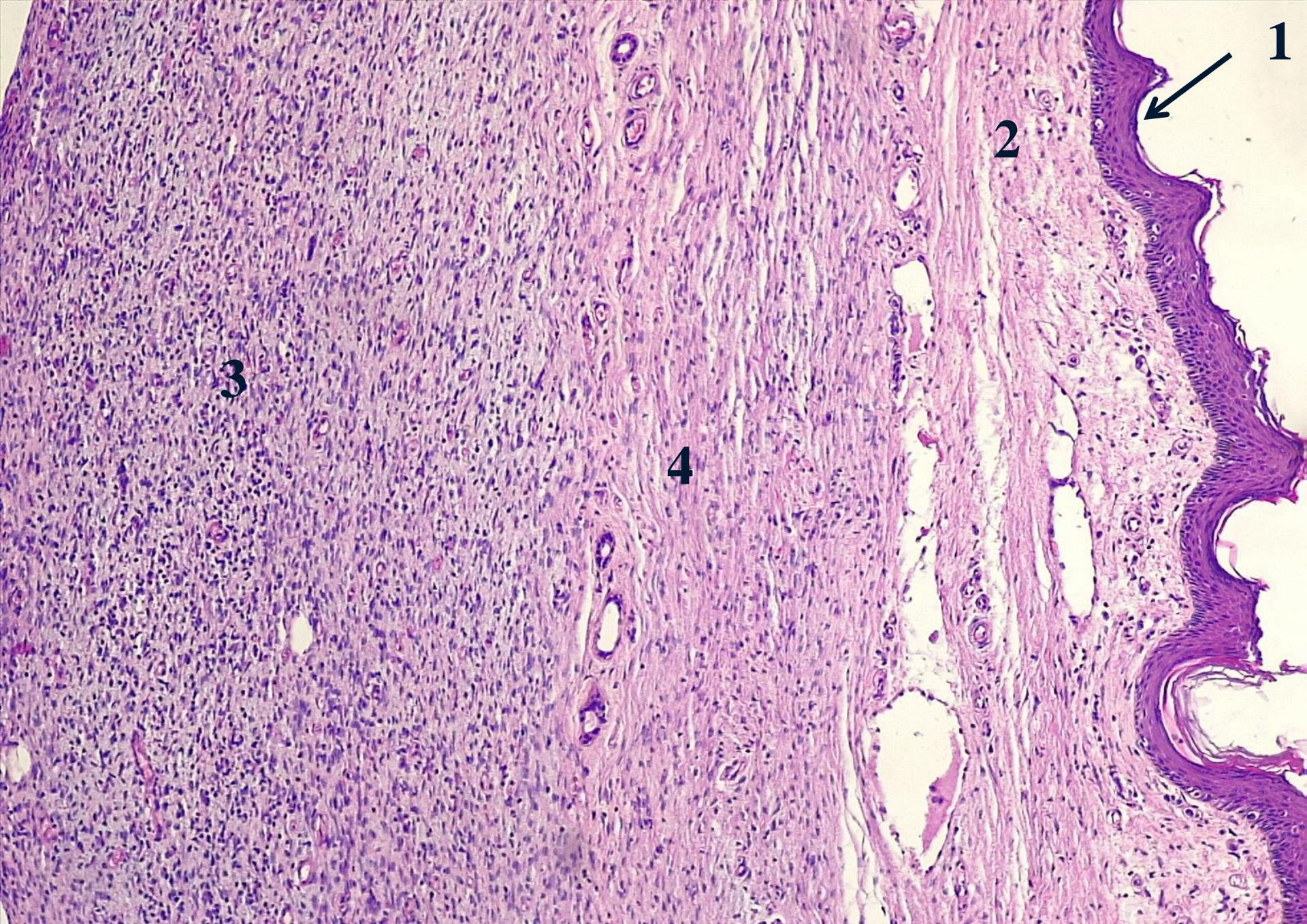
*Papilomul pielii este o tumoare benignă epidermală, care se dezvoltă din epiteliul scuamocelular. Manifestările clinice și evoluția depind de localizare, se poate complica cu exulcerații și inflamație secundară. Papiloamele pot fi unice sau multiple (papilomatoză). Uneori după extirpare ele recidivează. În cazurile de excitație mecanică îndelungată papilomul se poate maligniza.*





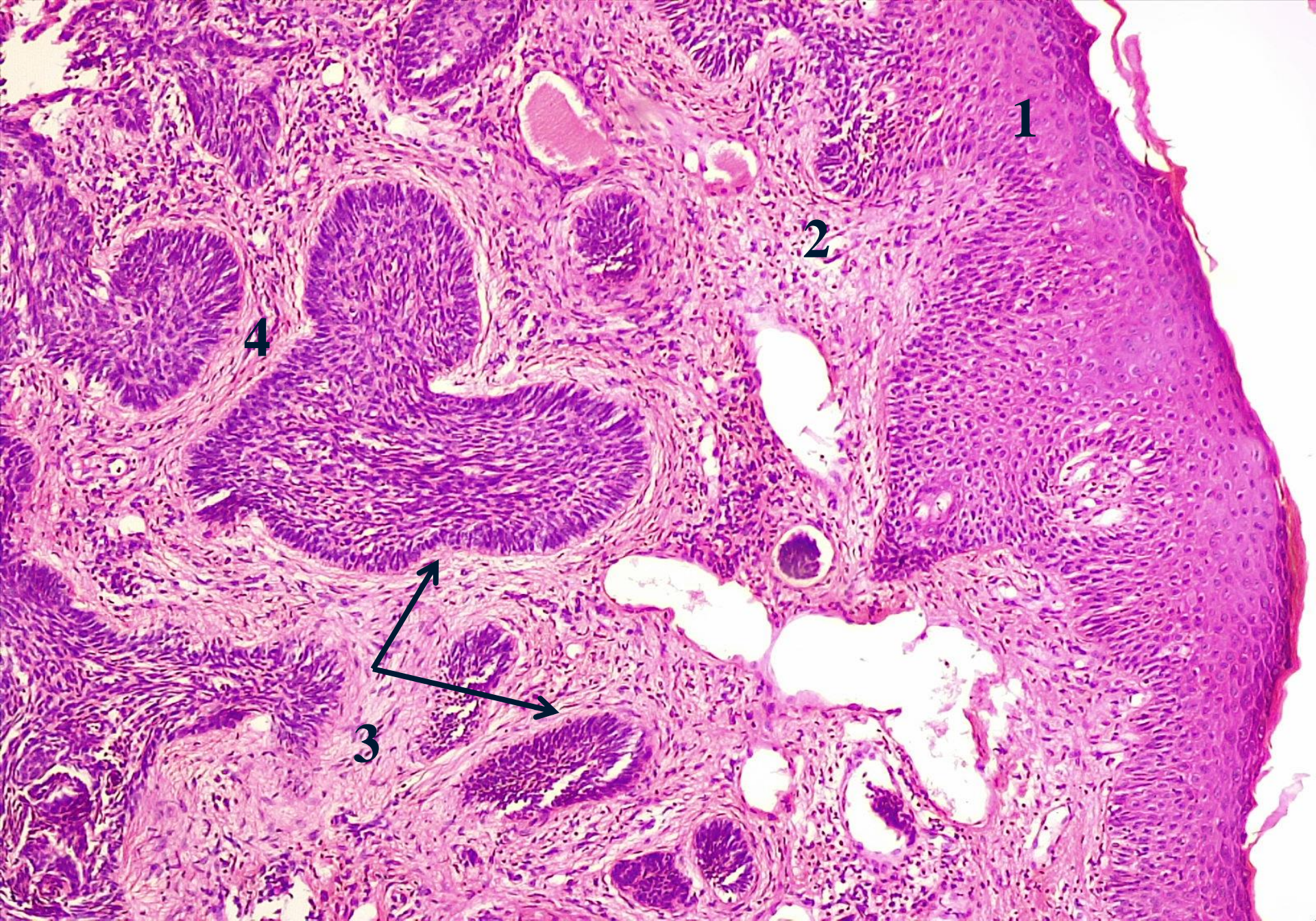
**№ 188. Hemangiom capilar. (Colorație H-E).**





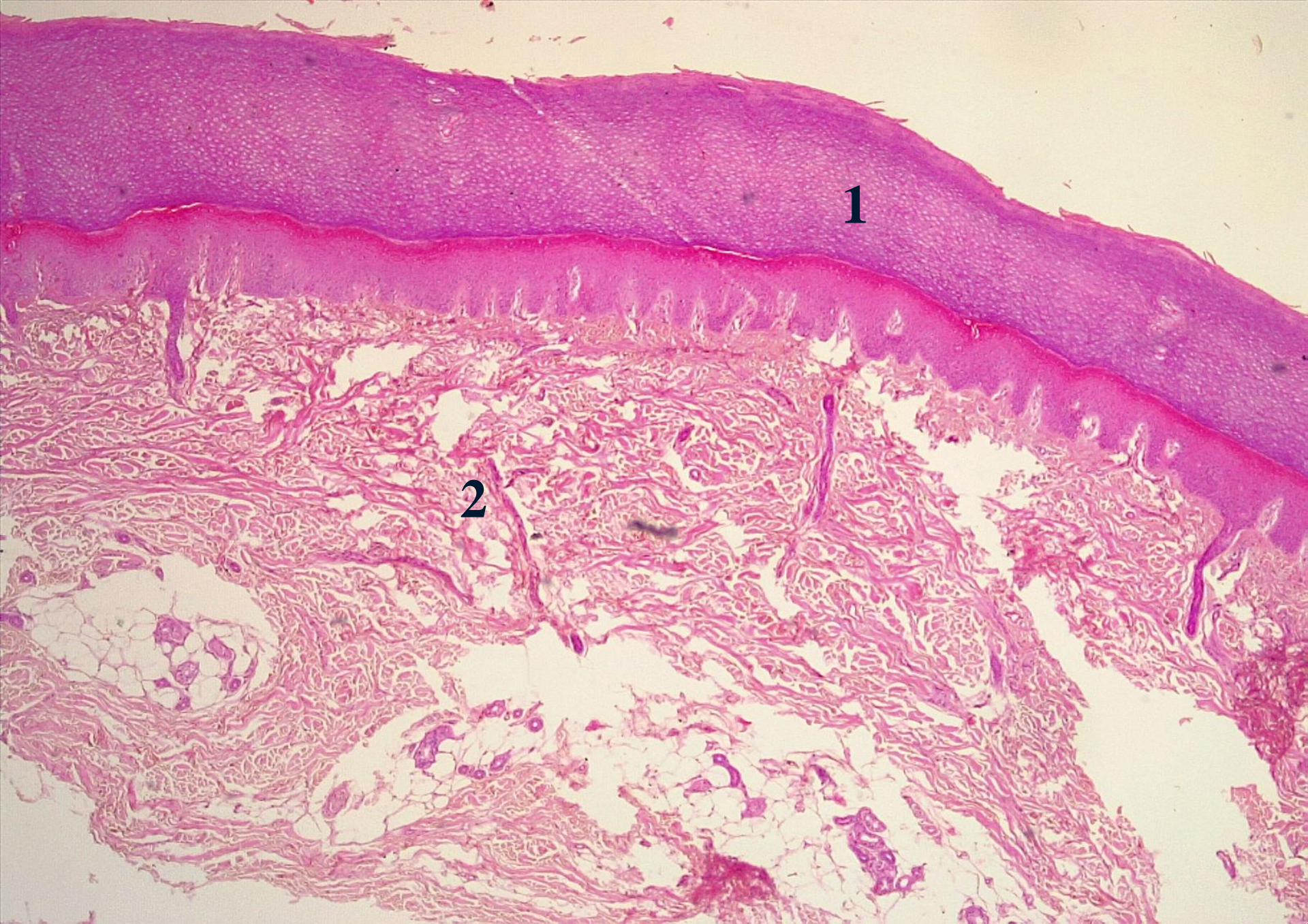
**№ 43. Fibrosarcom.** (*Colorație H-E.*)





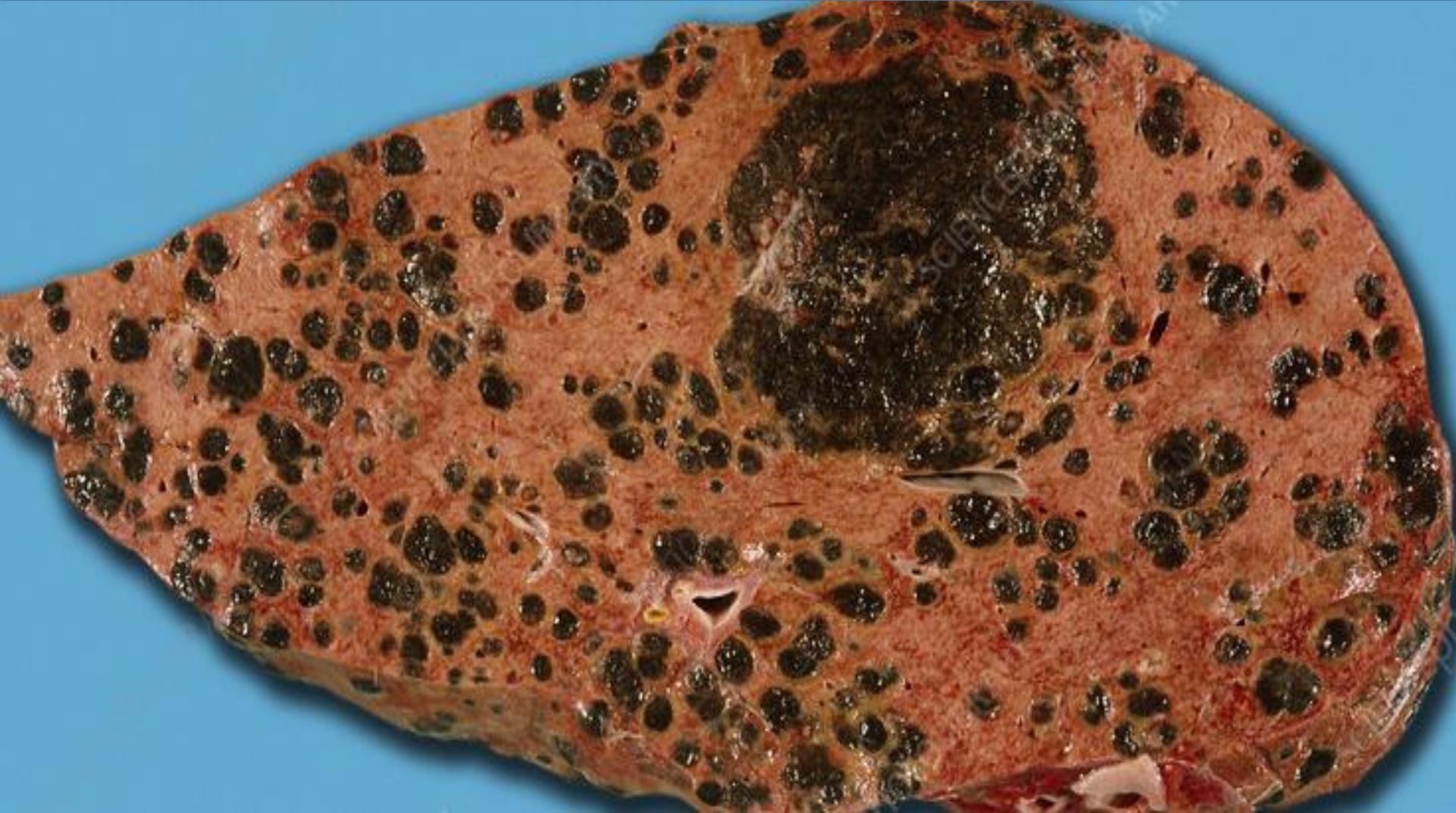
**№ 142. Carcinom bazocelular (bazaliom). (Colorație H-E).**



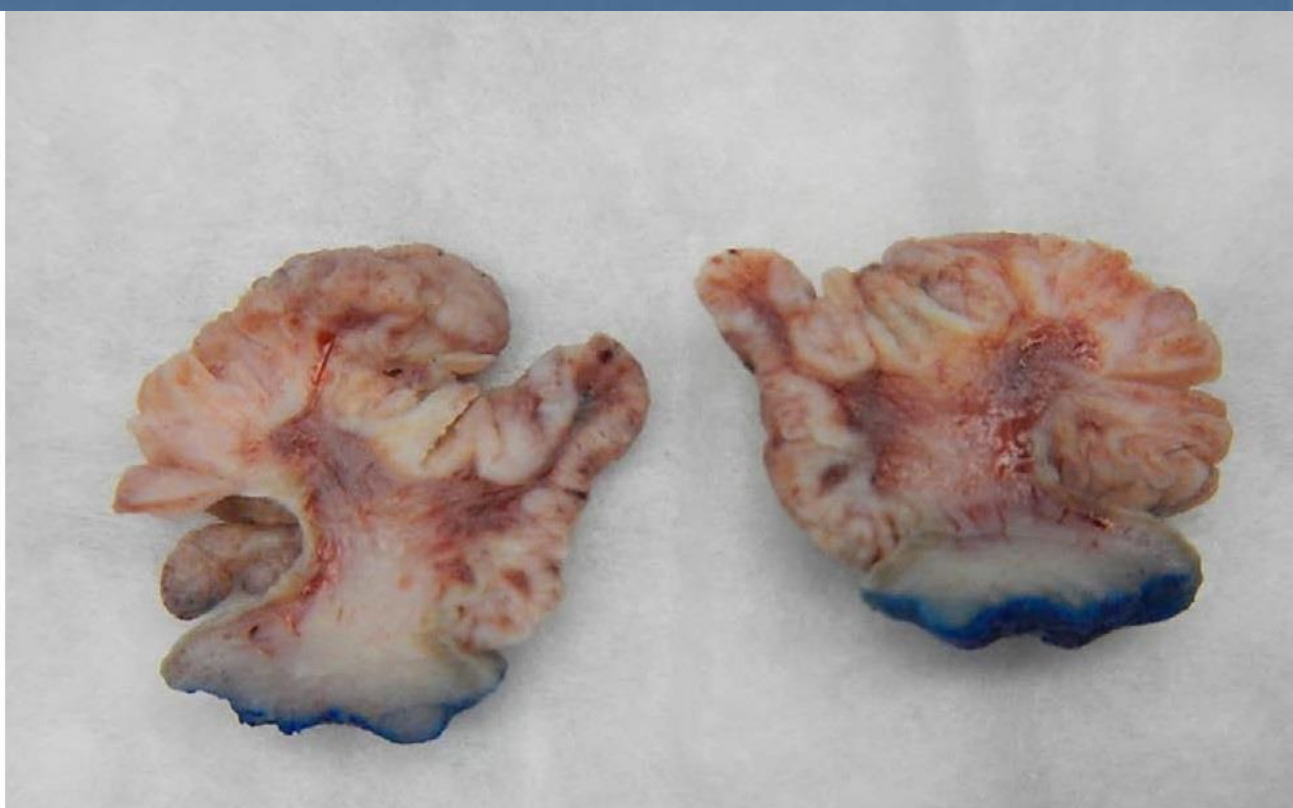
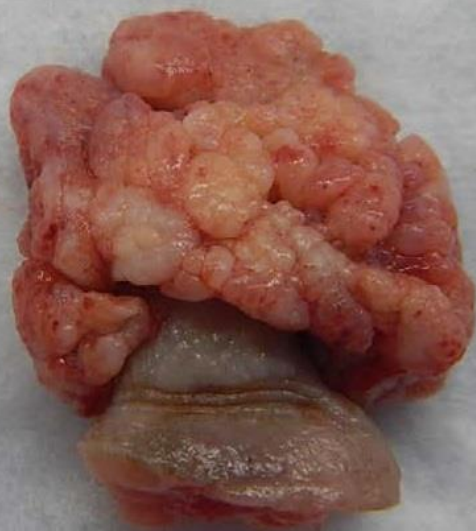

**№ 159.** Hiperkeratoza pielii. (Colorație H-E).





№ 75. Metastaze de melanom în ficat.



№ 251. Papilom cutanat.



- Bolile cutanate sunt frecvente și variate, și cuprind de la acnee (o afecțiune benignă dar enervantă) până la melanom (care are potențial letal). Multe sunt proprii tegumentului, dar unele reprezintă manifestări ale unor afecțiuni care interesează alte țesuturi, cum este lupusul eritematos sau sindroamele genetice ca neurofibromatoazele. În sensul acesta, tegumentul reprezintă o “fereastră” unică, ușor accesibilă, prin care pot fi observate și recunoscute multe afecțiuni.

- Tegumentul nu este doar o mantie protectoare, ci reprezintă un organ complex care participă activ la reacții reglatoare celulare și moleculare ce stau la baza interacțiunilor corpului cu mediul extern. In mod constant intră în contact cu antigene microbiene și nemicrobiene.



- Acestea sunt procesate de celulele Langhans intraepiteliale, care transportă încărcătura lor antigenică spre ganglionii limfatici regionali și inițiază răspunsurile imune. Celulele scuamoase (cheratinocitele) ajută la menținerea homeostazei cutanate, prin asigurarea unei bariere fizice împotriva agresiunelor mediului înconjurător și prin secretarea mai multor citokine care influențează atât microclimatul epidermic, cât și pe cel dermic.



## Termenii pentru leziunile dermice macroscopice:

- **Excoriația:** leziunea traumatică cu soluție de continuitate la nivelul epidermului și cu producerea unui semn roșu, liniat (o zgârietură profundă); adesea autoprovocată.
- **Lichenificarea:** tegumentul îngroșat și dur, caracterizat prin relief cutanat proeminent; de obicei rezultatul fricțiunii repetate.
- **Macula:** leziune plată, circumscrisă, cu diametru de până la 5 mm, care se deosebește de tegumentul înconjurător prin colorație. Dacă are diametrul mai mare de 5 mm, se numește pată.



- **Papulă:** leziune reliefată, cu suprafața plană sau convexă, cu diametru de maxim 5 mm. Dacă are diametru mai mare de 5 mm, se numește nodul.
- **Placă:** leziune reliefată, cu suprafața plană, de obicei mai mare de 5 mm în diametru.
- **Pustula:** leziune discretă, reliefată, plină de puroi.
- **Scuama:** excrescență uscată, cornoasă, sub formă de lamelă; de obicei rezultatul cheratinizării imperfecte.
- **Veziula:** leziune reliefată cu conținut lichidian, cu diametrul de 5 mm sau mai mic. Dacă este mai mare se numește bulă.



## Termeni de microscopie

- **Acantoliză:** pierderea aderenței intercelulare a cheratinocitelor.
- **Acantoza:** hiperplazie difuză a epidermului.
- **Discheratoza:** cheratinizare anormală, apărută prematur și care interesează unele celule individuale sau grupuri de celule, dispuse sub stratul granulos.
- **Hipercheratoza:** hiperplazia stratului cornos.



- **Lentiginoză:** proliferare melanocitară liniară de-a lungul stratului bazal epidermic; poate apărea ca o modificare reactivă sau ca parte dintr-un neoplasm melanocitar.
- **Papilomatoză:** supradenivelare cauzată de hiperplazia și lărgirea papilelor dermice.
- **Paracheratoză:** cheratinizare caracterizată prin persistența nucleilor în stratul cornos. La nivelul mucoaselor pavimentoase, cum este mucoasa bucală, paracheratoza este normală.
- **Spongioză:** edem intercelular epidermic.



## Dermatozele inflamatorii acute

- Exzistă mii de tipuri de dermatoze inflamatorii, care pun la încercare acurateța diagnosticului, chiar și pentru cei mai experimentați clinicieni. În general, leziunile acute durează de la câteva zile până la câteva săptămâni, și se caracterizează prin inflamație (adesea reprezentată mai mult de celule mononucleare, decât de neutrofile, și definită că fiind acută datorită duratei limitate a evoluției ei naturale), edem și uneori afectare epidermică, vasculară sau subcutanată. Unele leziuni pot persista, și trec într-o fază cronică, în timp ce altele sunt auto-limitate.



# Urticaria

- Urticaria este o afecțiune frecventă mediată prin degranularea locală a mastocitelor, ceea ce duce la hiperpermibiabilitatea vaselor mici din derm. Plăcile eritematoase , edematoase și pruriginoase rezultate poartă numele de plăci urticariene.



- În majoritatea cazurilor, urticaria este rezultatul unei reacții de hipersensibilitate imediată (tip I), în care antigenele declanșează degranularea mastocitelor prin legarea de anticorpii de tip imunoglobuline E, dispuși pe suprafața mastocitelor.

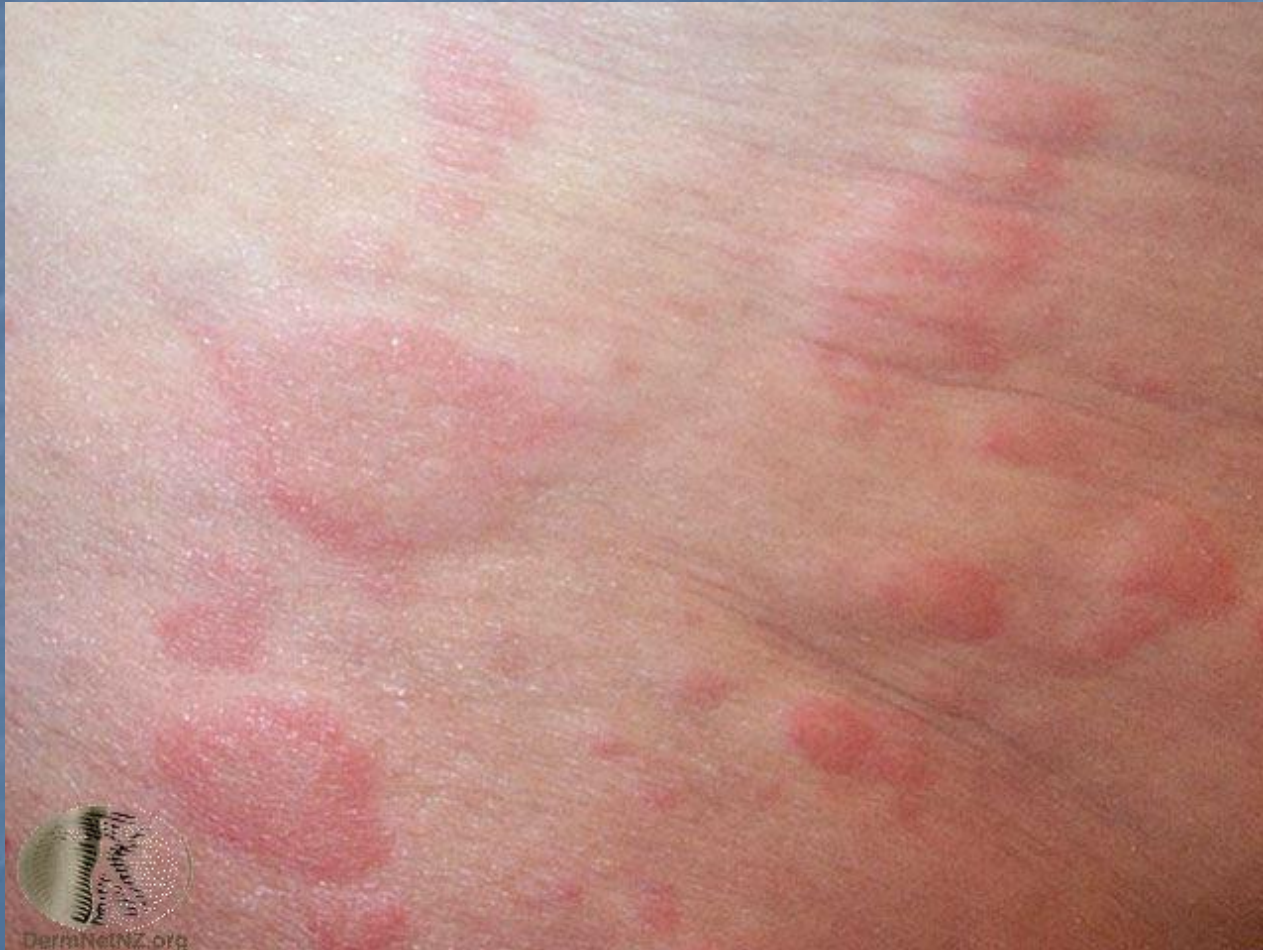

- Urticaria afectează buzele, pleoapele, organele genitale și extremitățile distale. Atunci când este afectat laringele, boala poate fi periculoasă, deoarece compromite permeabilitatea căilor aeriene.



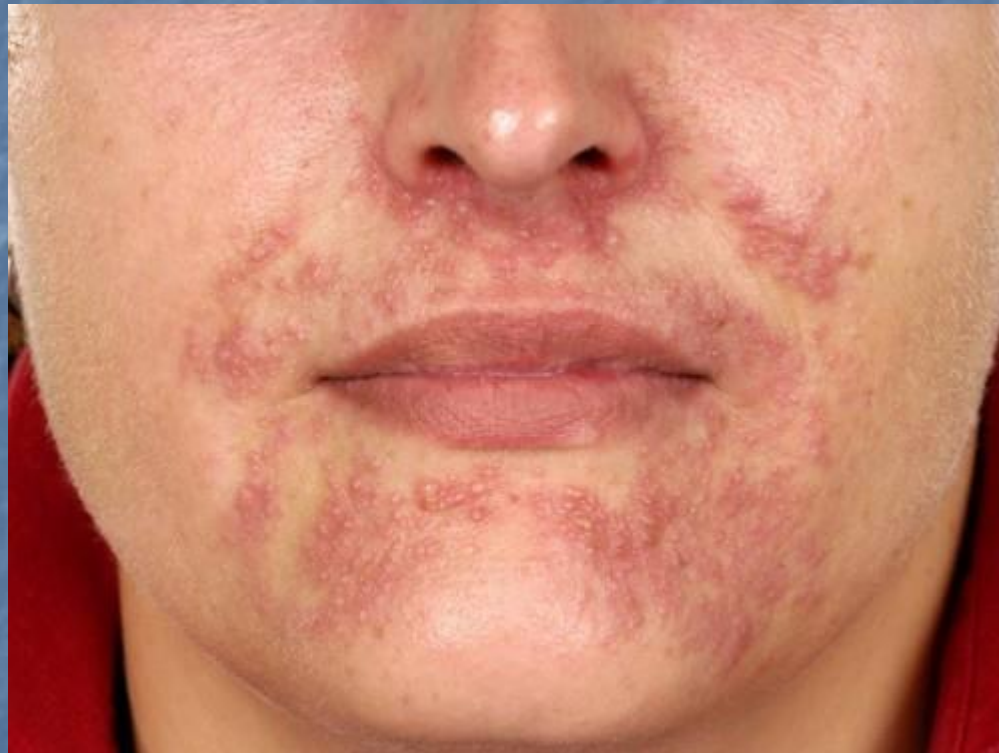- Caracteristicile histologice ale uricariei sunt adesea subtile. De obicei, există un infiltrat inflamator superficial minim, perivenular, cu celule mononucleare, rare neutrofile și uneori eozinofile. Edemul dermic superficial produce o spațiere a fibrelor de colagen.

# Urticaria





# Urticaria



- Degranularea mastocitelor, care în mod normal are loc în jurul venulelor dermice superficiale, este dificil de apreciat pe colorația de rutină xematoxilină-eozină, dar poate fi evidențiată prin folosirea colorației Giemsa.



- Urticaria afectează în mod caracteristic persoanele cu vârste cuprinse între 20 și 40 de ani, dar poate apărea la orice vârstă. De obicei leziunile apar și dispar în câteva ore, dar episoadele pot persista mai multe zile, până la câteva luni.

# Dermatita exzematiformă acută

- Exzema este un termen clinic care desemnează numeroase afecțiuni cu diferite etiologii. Leziunile noi iau forma unor papule roșii, adesea cu vezicule pe suprafață, care prin exudare formează cruste. Cu timpul, aceste leziuni se transformă în plăci acoperite de scuame, reliefate. Natura și gradul acestor modificări variază în funcție de subtipul clinic a bolii:



- **Dermatita alergică de contact** apare în urma expunerii topice la un antigen
- **Dermatita atopică** se consideră că apare din cauza unor defecte (de cauză genetică) ale funcției de barieră a cheratinocitelor
- **Dermatita exematiformă indusă medicamentos**, o reacție de hipersensibilitate la un medicament

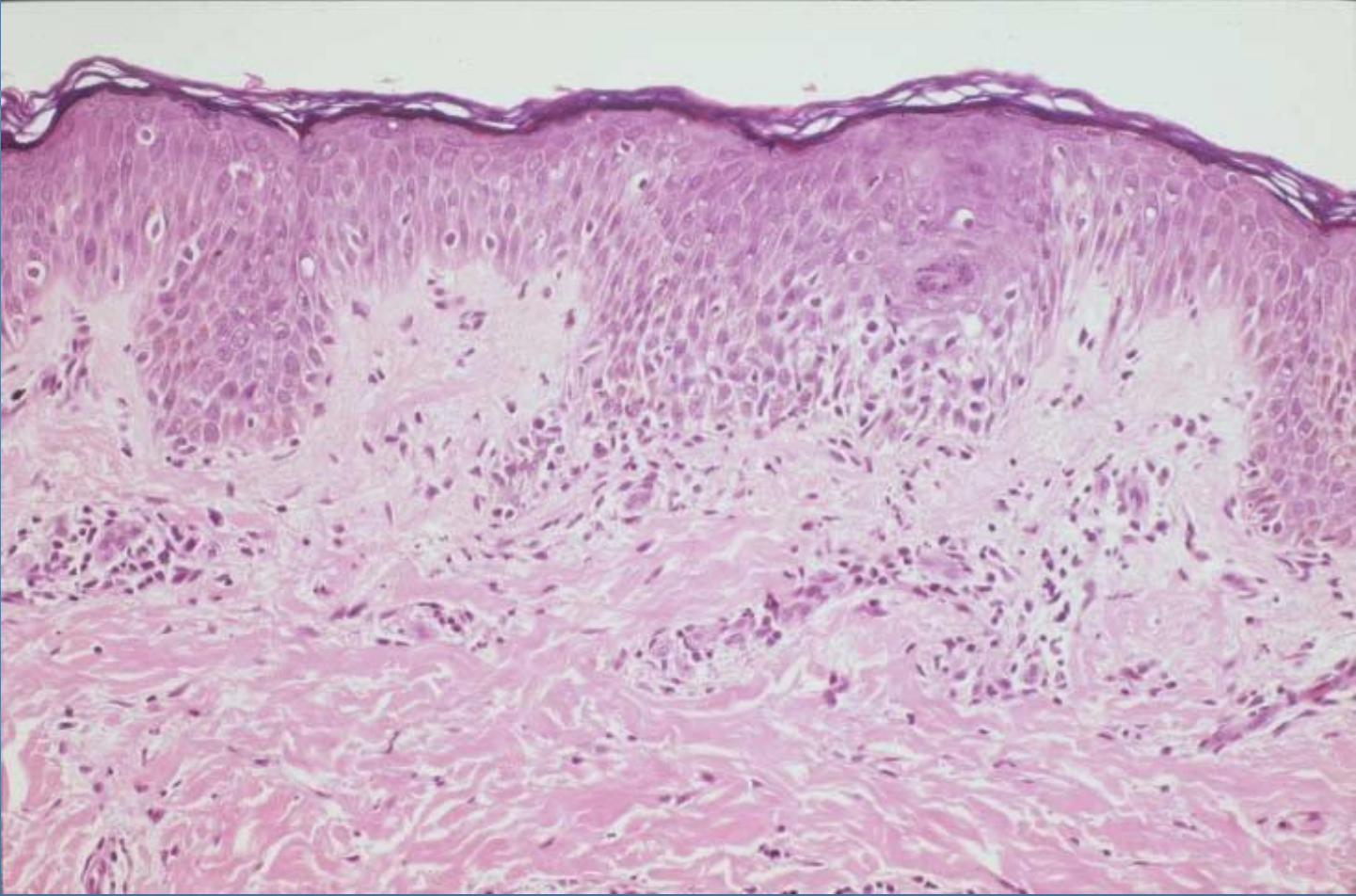
- **Dermatita de fotosensibilitate**, în care exzema apare ca o reacție la razele UV sau la radiațiile luminoase din spectrul vizibil
- **Dermatita iritantă primară**, cauzată de expunerea la substanțe care produc leziuni cutanate chimice, fizice sau mecanice

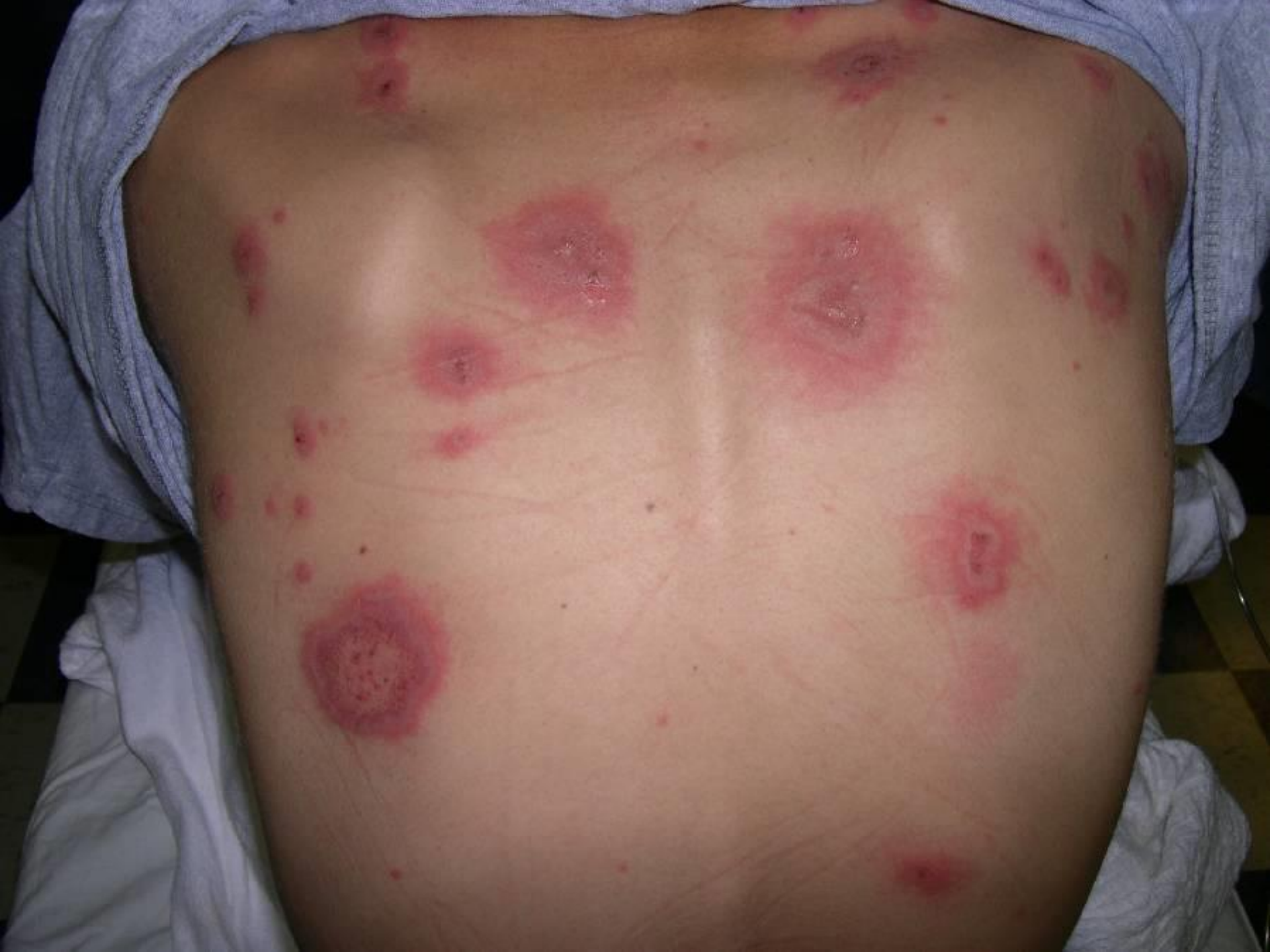

In dermatita de contact afectarea cutanată este limitată la zonele de contact cu agentul declanșator, în timp ce în alte forme de eczemă leziunile pot fi larg răspândite. Spongioza, sau edemul epidermic, este o caracteristică a tuturor formelor de dermatită eczematiformă acută – de aici sinonimul de dermatită spongiotică.

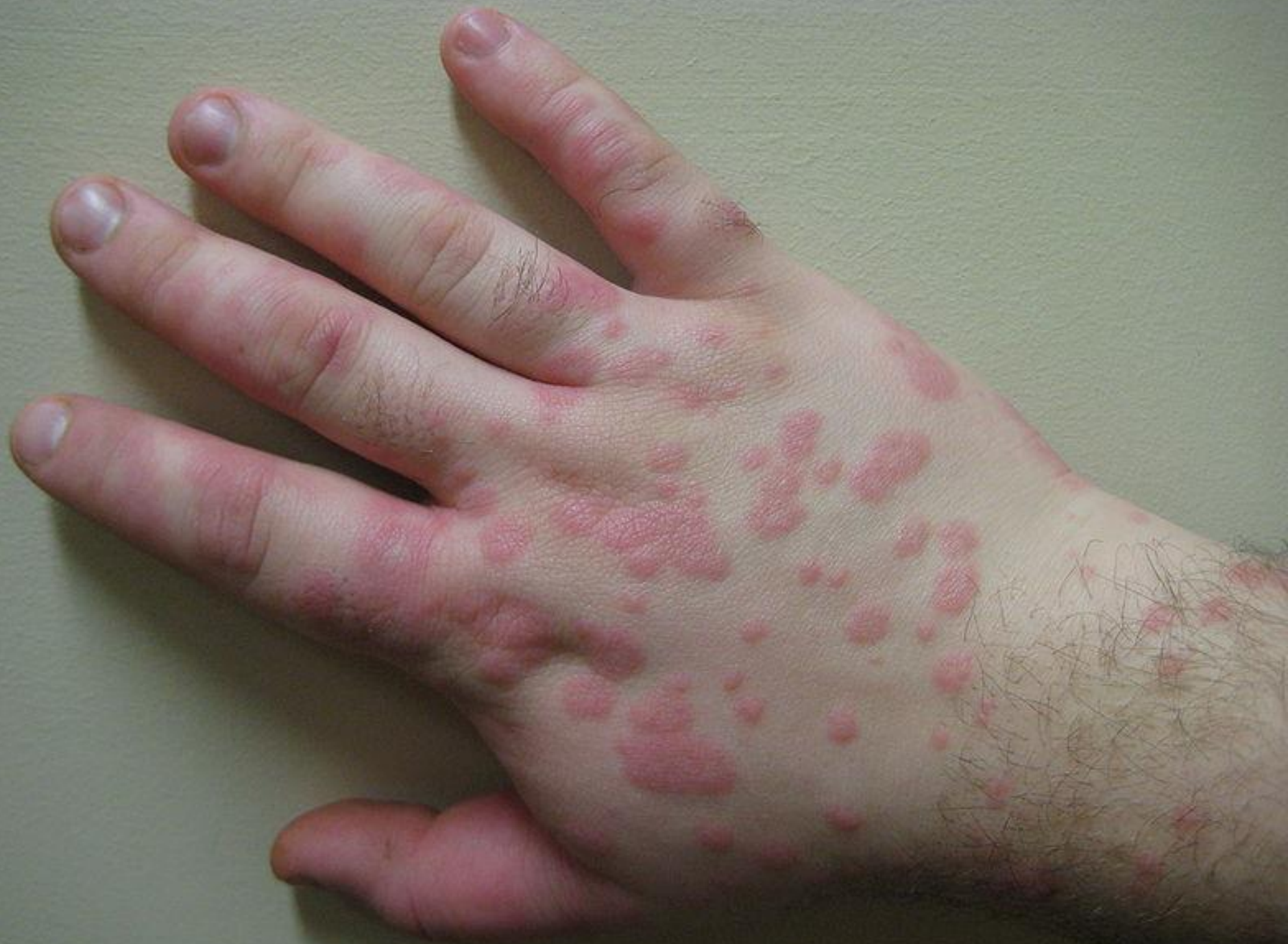- Lichidul de edem pătrunde în epiderm, unde produce distanțarea cheratinocitelor. Punctele intercelulare sunt elongate, devin mai proeminente și sunt mai ușor de vizualizat. Aceasta modificare este însoțită de un infiltrat limfocitar perivascular superficial, edem al papililor dermice și degranulare mastocitară.



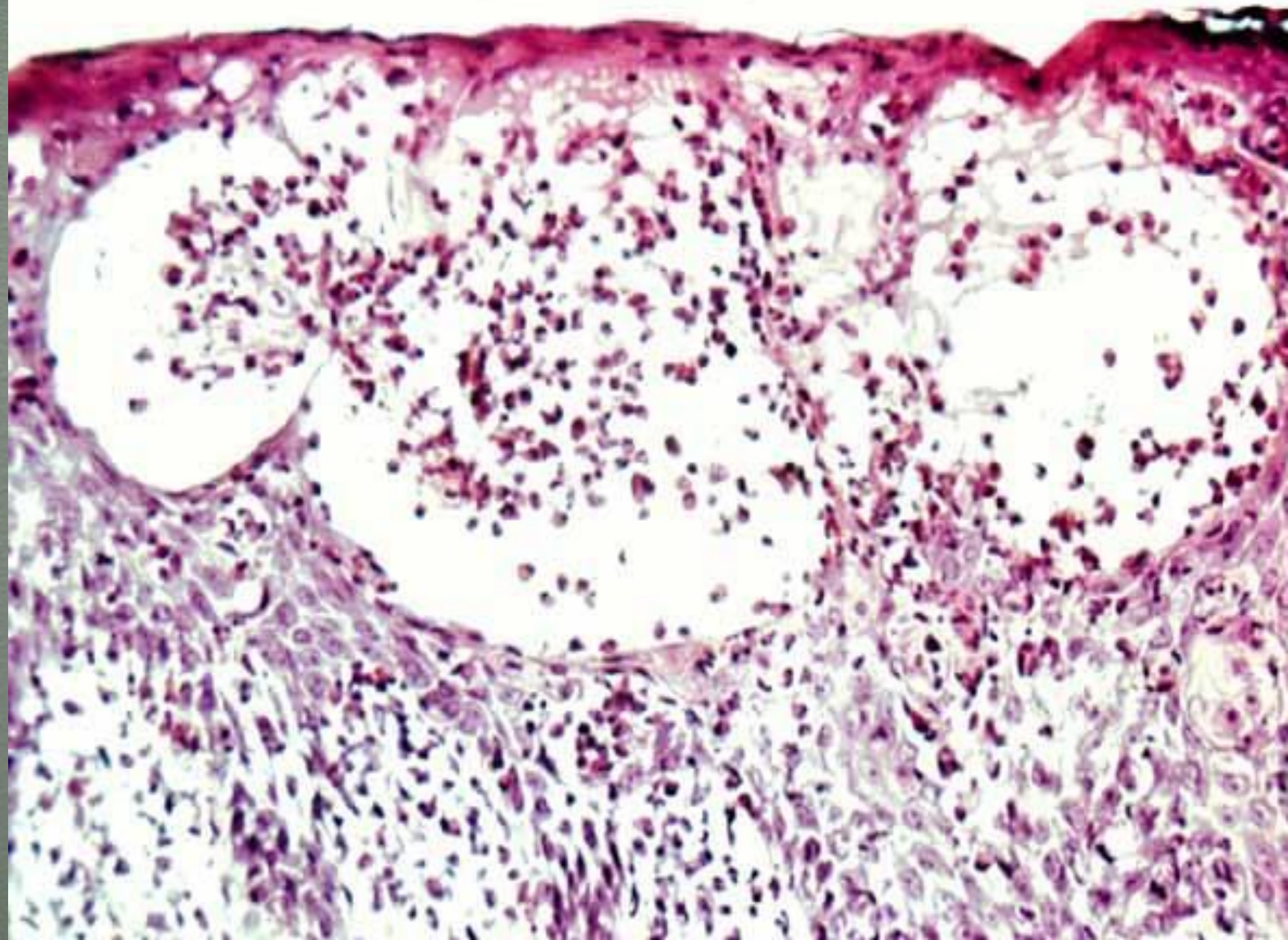














# Lichenul simplu cronic

- Lichenul simplu cronic se manifestă ca o îngroșare a tegumentului, care ia un aspect asemănător cu lichenul de pe un arbore. Reprezintă un răspuns la traumatisme locale repetitive, precum fricțiune sau grataj continuu. Patogeneza lichenului simplu cronic nu a fost elucidată, dar se presupune că traumatismele induc hiperplazie epitelială și în final cicatricii dermice.

- Lichenul simpli cronic se caracterizează prin acantoză, hipercheratoză și hipergranuloză. De asemenea, este prezentă și alungirea rețelei interpapilare, fibroza dermului papilar și un infiltrat inflamator dermic cronic. De reținut că aceste leziuni sunt asemănătoare cu tegumentul normalvolar (palmar sau plantar), unde îngroșarea cutanată este o adaptare la stresul mecanic repetitiv.



# Pemfigusul (vulgar și foliaceu)

- Pemfigusul este o afecțiune buloasă autoimună rară, care apare în urma pierderii legăturilor intercelulare normale de la nivelul epidermului și al epiteliului mucoaselor pavimentoase.

- Există trei variante principale:
- Pemfigusul vulgar(cele mai comune tip)
- Pemfigusul foliaceu
- Pemfigus paraneoplazic



- Pemfigusul vulgar, de departe cel mai comul tip, interesează atât mucoasa, cât și tegumentul, în special cel care acoperă scapula, fața, axilele, organele genitale, trunchiul și zonele de presiune. Leziunile sunt reprezentate de vezicule și bule superficiale, flasce, care se rup ușor și lasă o eroziune adâncă, extensivă, acoperită de o crustă seroasă.

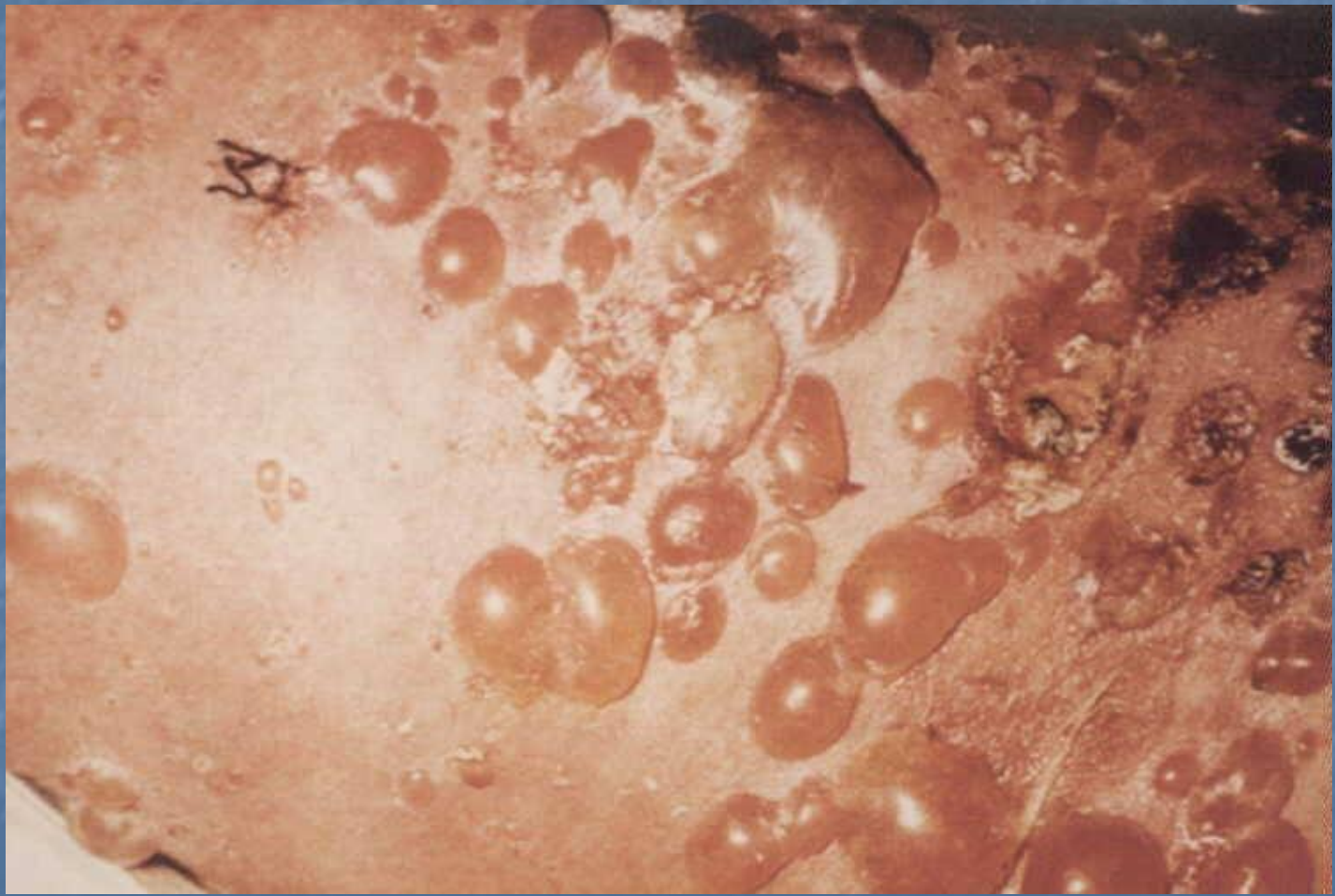
- Pemfigusul foliaceu, o formă rară de pemfigus, mai benignă, se caracterizează prin bule limitate la nivelul tegumentului, cu afectare mai puțin frecventă a mucoaselor. În această afecțiune, veziculele sunt superficiale, astfel încât se observă mai multe zone de eritem și de cruste ale veziculațiilor rupte.

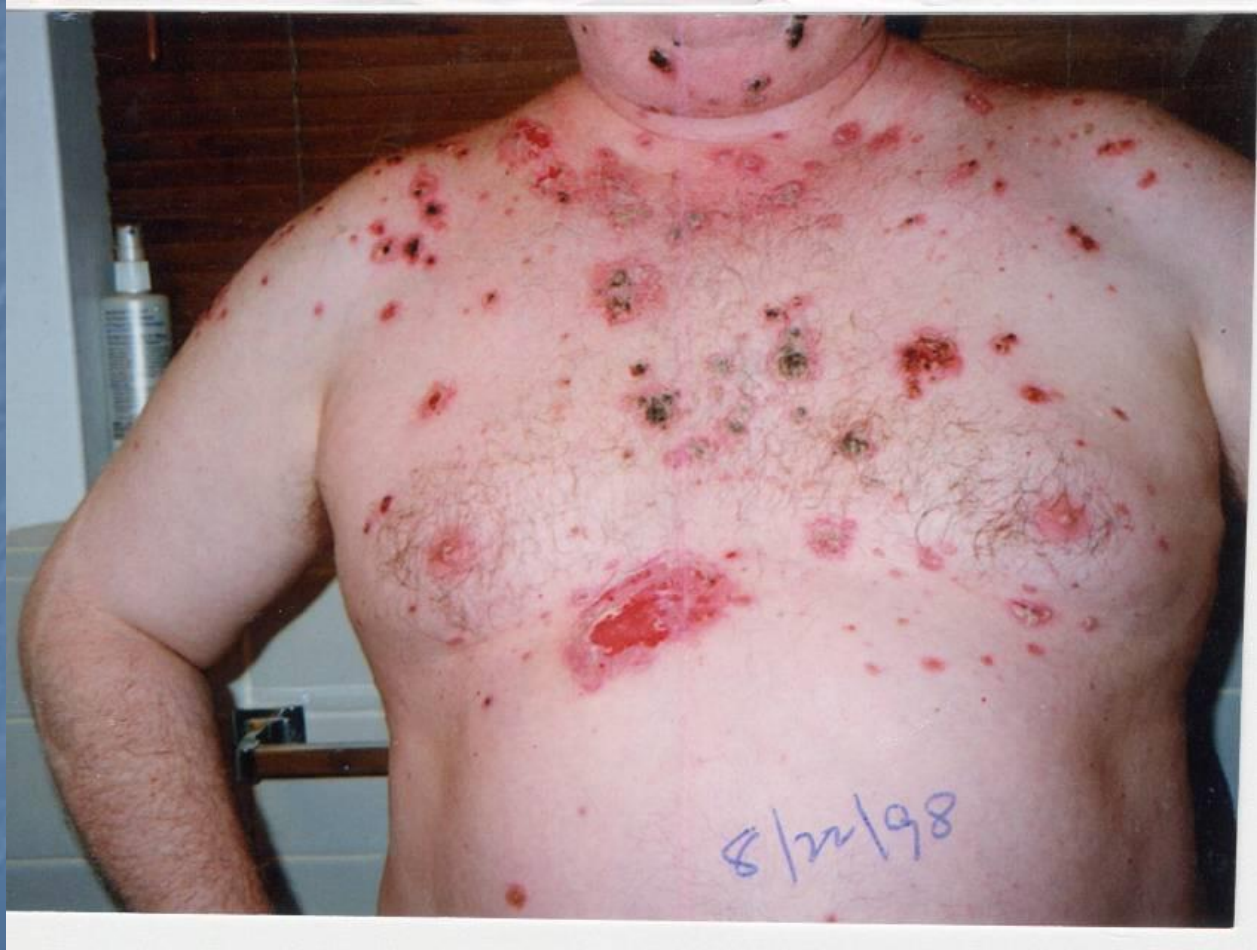

- În toate formele de pemfigus, numitorul comun histologic este acantoza, liza joncțiunilor intercelulare care asigură aderența între celulele epiteliale scuamoase vecine, ducând la aspectul rotunjit al celulelor detașate.

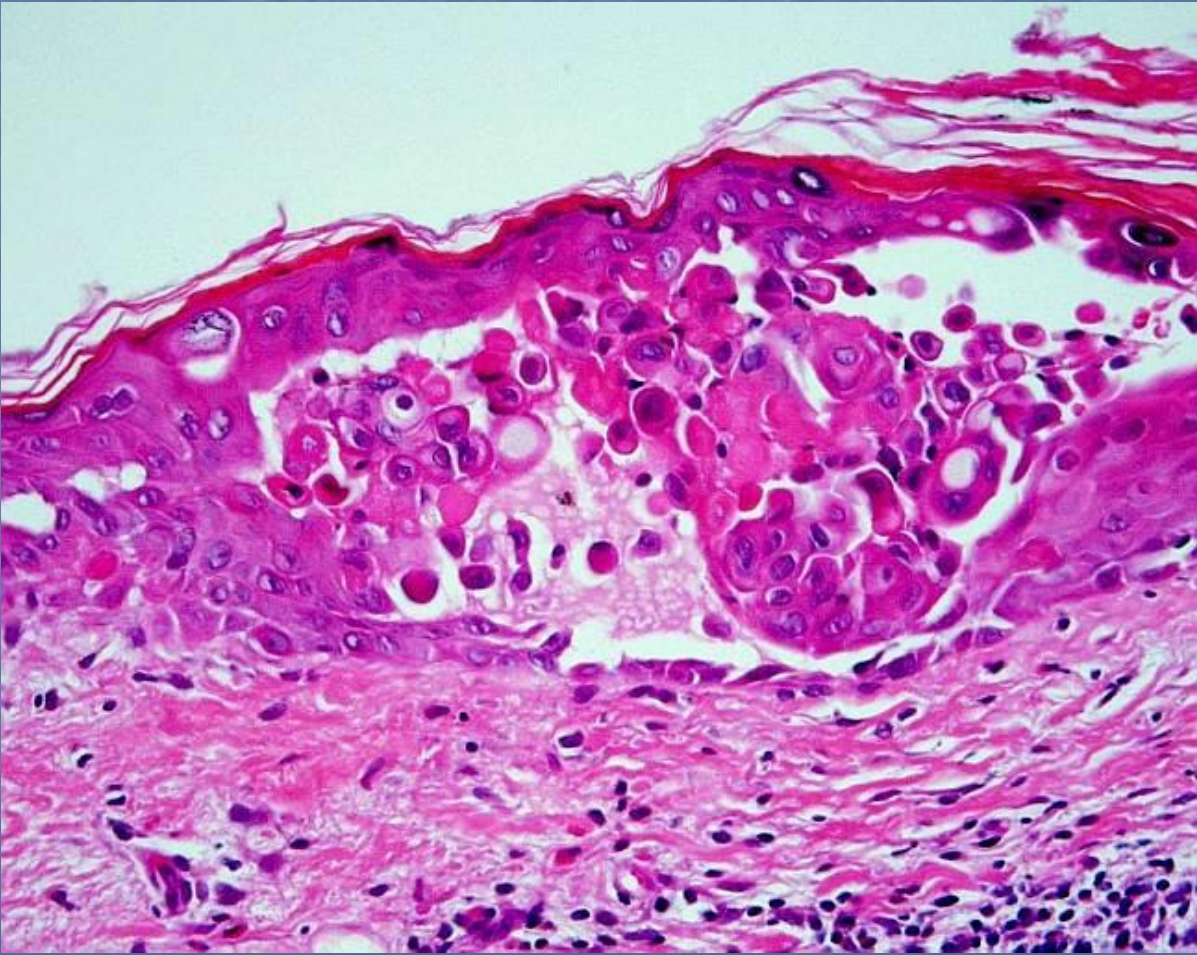
- În pemfigusul vulgar, acantoza implică selectiv stratul celular aflat imediat deasupra stratului bazal, cu formarea unei vezicule acantolitice supra-bazale. În pemfigusul foliaceu, acantoza implică selectiv epidermul superficial la nivelul stratului granulos. Toate formele de pemfigus sunt însoțite de infiltrat inflamator dermic superficial variabil, alcătuit din limfocite, macrofage și eozinofile.











# Psoriasisul

- Psoriasisul este o boală imună multifactorială, atât factorii genetici, cât și factorii de mediu contribuie la riscul de boală.
- Leziunea tipică este o placă bine delimitată, de culoare roz, acoperită de scuame alb-argintii care pot fi ușor îndepărtate.



- Se observă îngroșarea marcată a epidermului(acantoză), cu alungirea uniformă a creștelor epidermice. Aspectul acestei extensii în profunzime a fost asemănat cu “eprubete într-un stativ”. Rata crescută a regenerității epidermice și lipsa maturării duce la pierderea stratului granulos și paracheratoză excesivă.

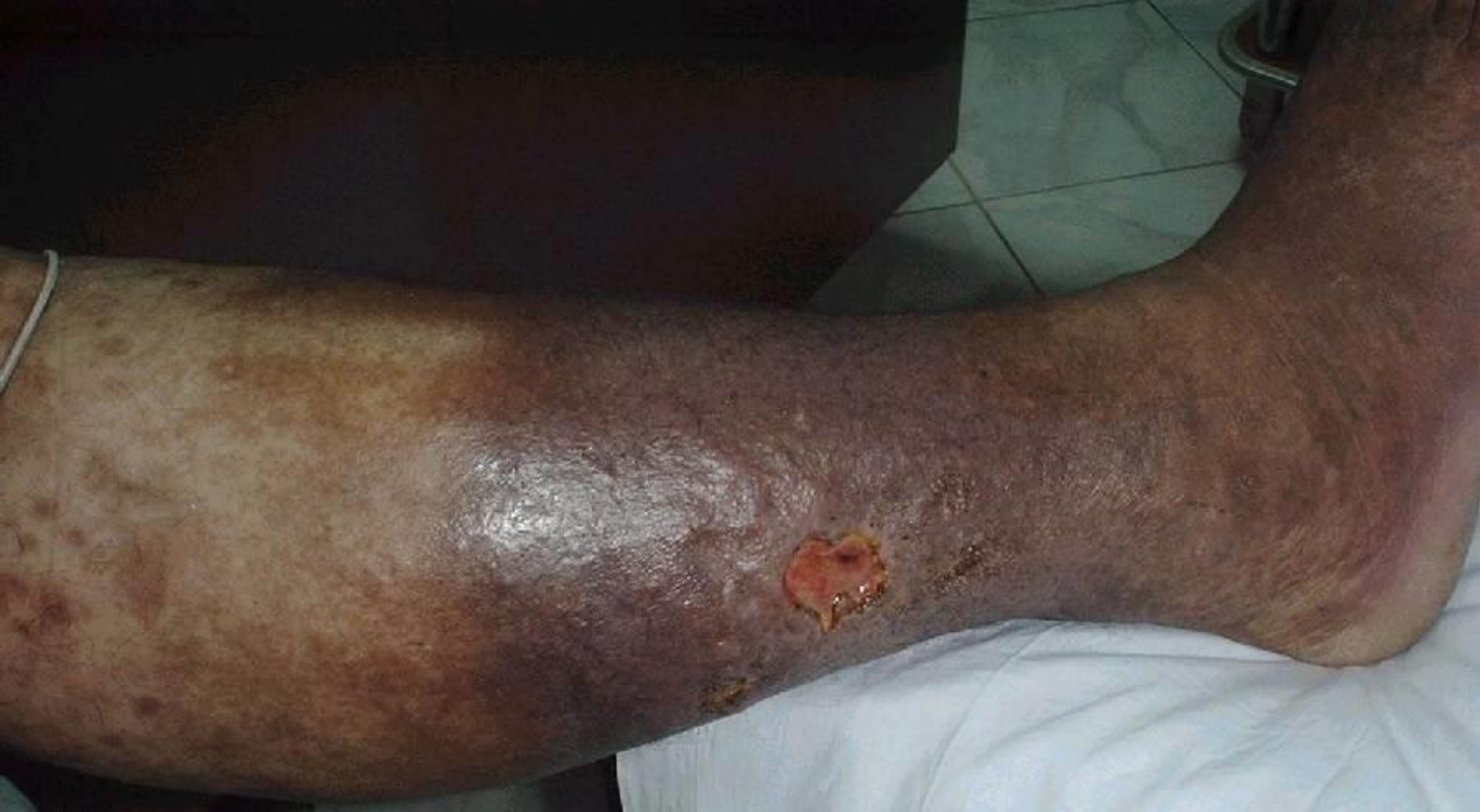- Se observă și atrofia epidermului care acoperă vârful papilelor dermice (atrofie suprapapilară), precum și prezența de vase dilatate și sinuoase la nivelul papilelor. Aceste vase sângerează ușor la îndepărtarea scuamelor, ceea ce duce la apariția a numeroase hemoragii punctiforme.

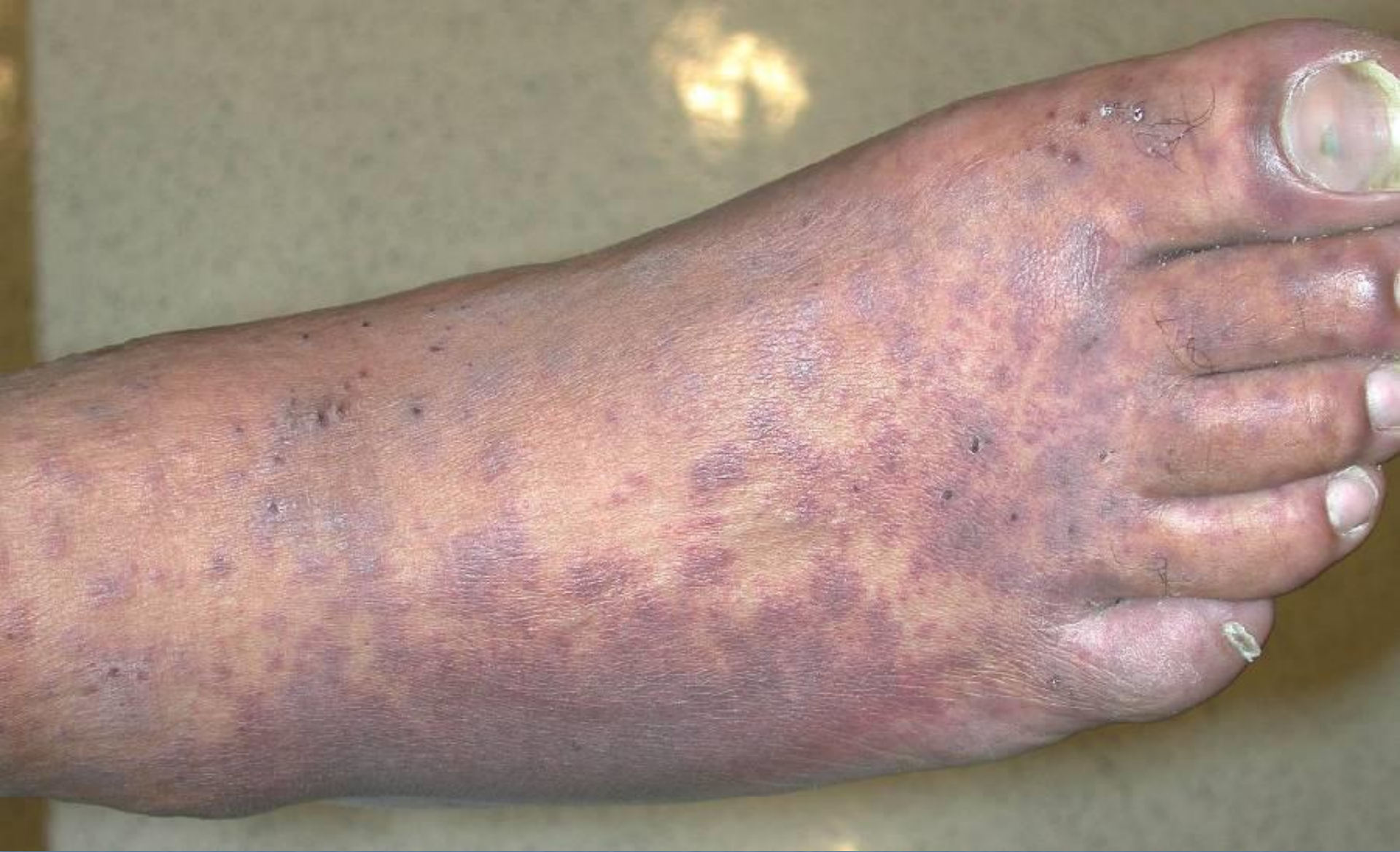

- Neutrofilele formează mici agregate atât în epidermul superficial spongios, cât și în stratul cornos parakeratotic. Modificări asemănătoare pot fi prezente și în infecțiile fungice superficiale, care trebuie să fie excluse prin colorații speciale.

- Psoriasul afectează cel mai frecvent tegumentul care acoperă coatele, genunchii, scalpul, zonele lombosacrale, șanțul interfesier și glandul penian. Modificările unghiale de la nivelul degetelor mâinilor și picioarelor apar în 30% din cazuri. În majoritatea cazurilor, psoriasul are distribuție limitată, dar pot exista și forme severe cu afectare largă.

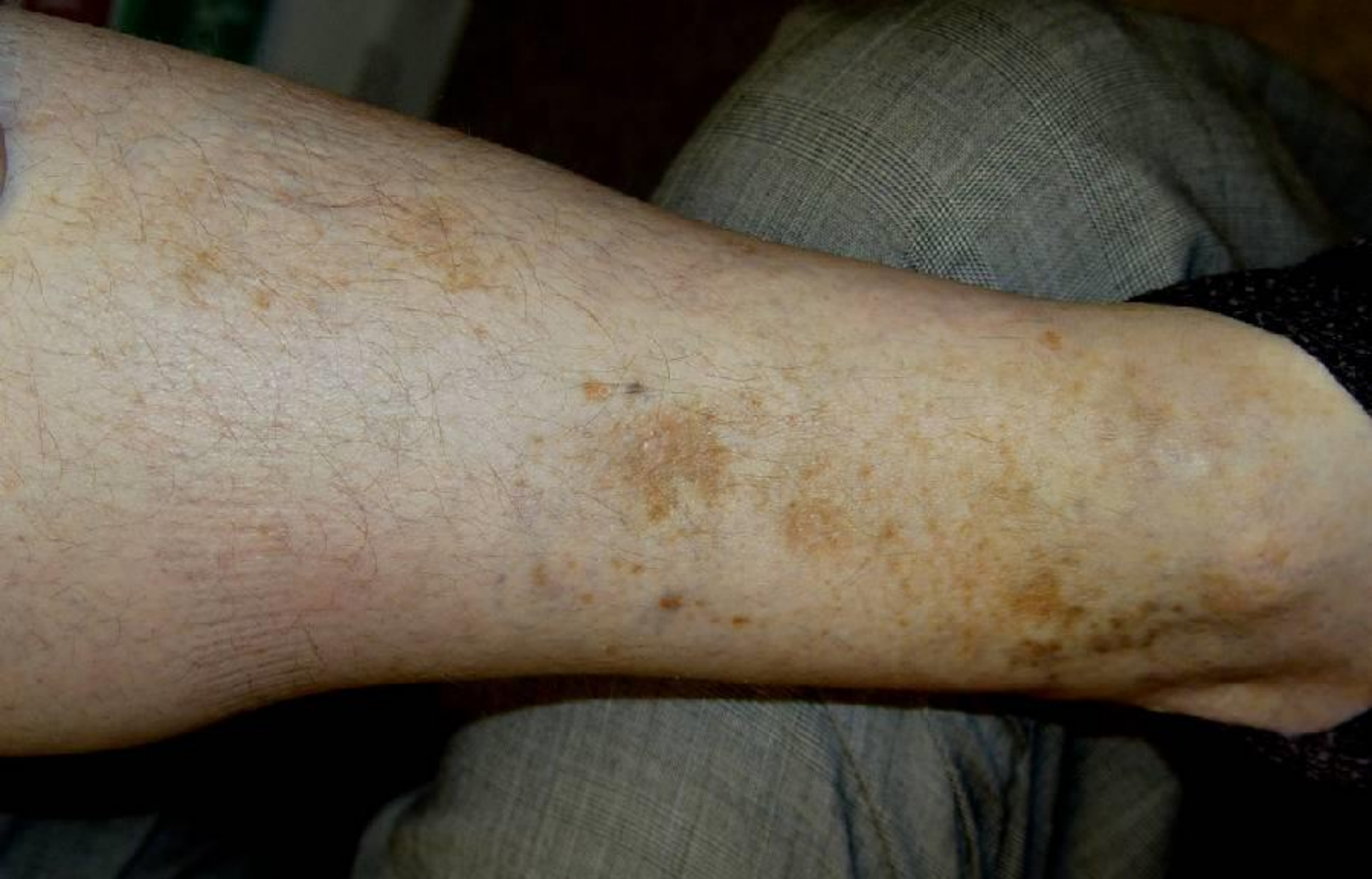





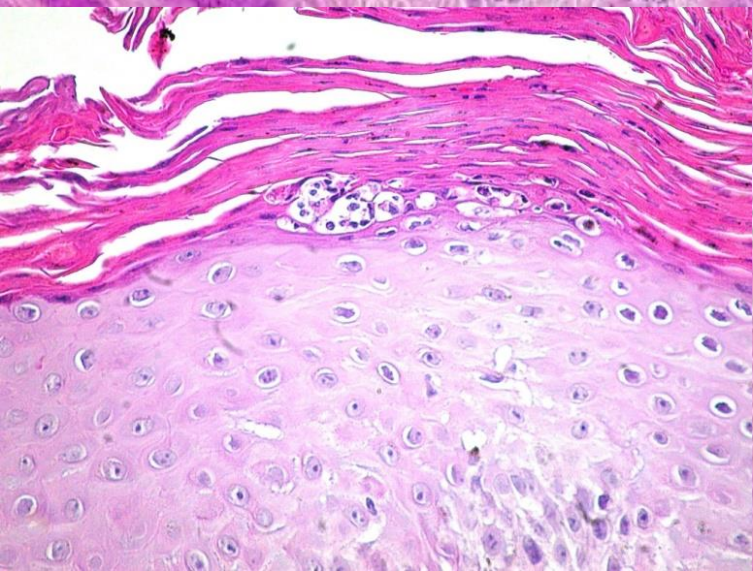
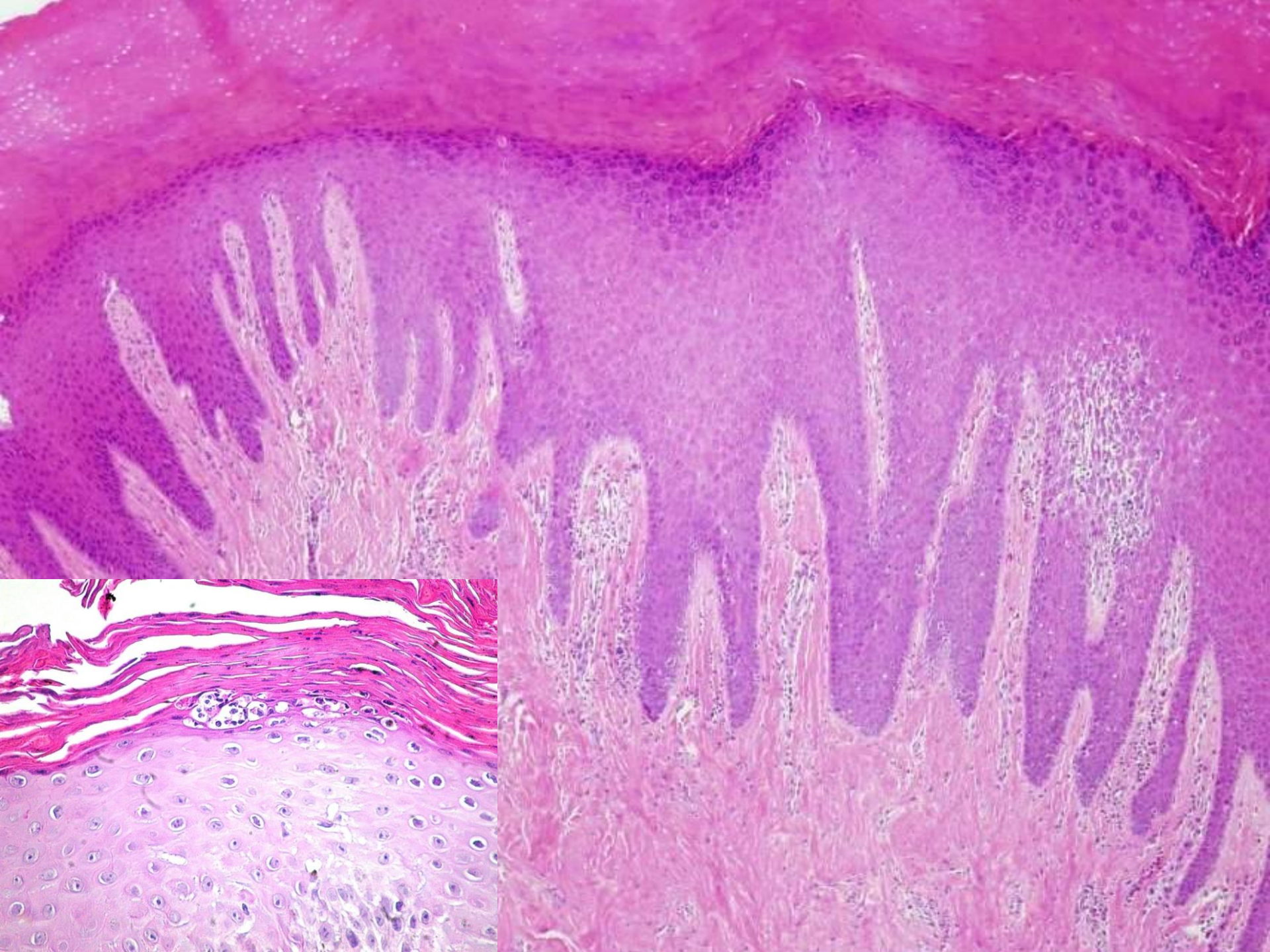
**STASIS DERMATITIS**





**STASIS DERMATITIS**







# Tumorile benigne și premaligne

## Cheratoza seboreică.

Aceste tumori epidermice pigmentate sunt frecvent întâlnite și de obicei apar la persoanele de vârstă mijlocie sau avansată. Ele apar spontan și sunt numeroase predominant la nivelul trunchiului, dar pot apărea și pe extremități, cap și gât.

- Cherazozele seboreice sunt plăci rotunde, exofite, numulare, cu un diametru ce variază de la câțiva milimetri la câțiva centimetri și care par a fi lipite. Sunt de culoare brun deschis până la brun închis și au o suprafață catifelată sau granulară. Uneori, culoarea închisă sugerează un melanom, ceea ce impune excizia chirurgicală.



- La nivelul microscopic, cheratozele seboreice sunt compuse din plaje uniforme de celule mici, care se aseamănă cu celulele stratului bazal al epidermului normal. Aceste celule bazaloide prezintă o pigmentare melanică variabilă, care conferă culoarea brună observată macroscopic.

- La suprafață există hipercheratoză, iar prezența de mici chisturi pline cu cherazină (chisturi cornoasă) și apariția cheratinei în profunzime în masa tumorală principală (pseudochisturi cornoase) sunt trăsături specifice.



# Cheratoza actinică

- Tumorile maligne ale epidermului pot fi precedate de o serie de modificări displazice progresive. Deoarece de obicei aceste leziuni sunt rezultatul expunerii cronice la lumina solară și sunt asociate cu hipercheratoza, ele se numesc cheratoze actinice.

- Faptul că toate cheratozele actinice evoluează în timp spre carcinom este doar o ipoteză. Multe leziuni regresează sau rămân stabile. Totuși, un număr suficient de mare se malignizează, ceea ce justifică excizia lor locală.



- De obicei cheratozele actinice sunt leziuni cu diametrul mic de 1 cm, de culoare brun deschis sau roșu și aspre la atingere ( ca hârtia abrazivă). La nivel microscopic, porțiunile inferioare ale epidermului prezintă atipie citologică, adesea asociată cu hiperplazia celulelor stratului bazal sau cu atrofie și subțiere difuză a epidermului.

- Dermul conține fibre elastice îngroșate, gri-albastru (elastoza solară), rezultatul lezării solare cronice. Stratul cornos este îngroșat, cu persistența nucleilor (paracheratoză). În unele leziuni există atipie pe întreaga grosime a epidermului. Astfel de leziuni sunt considerate forme de carcinom scuamocelular in situ.



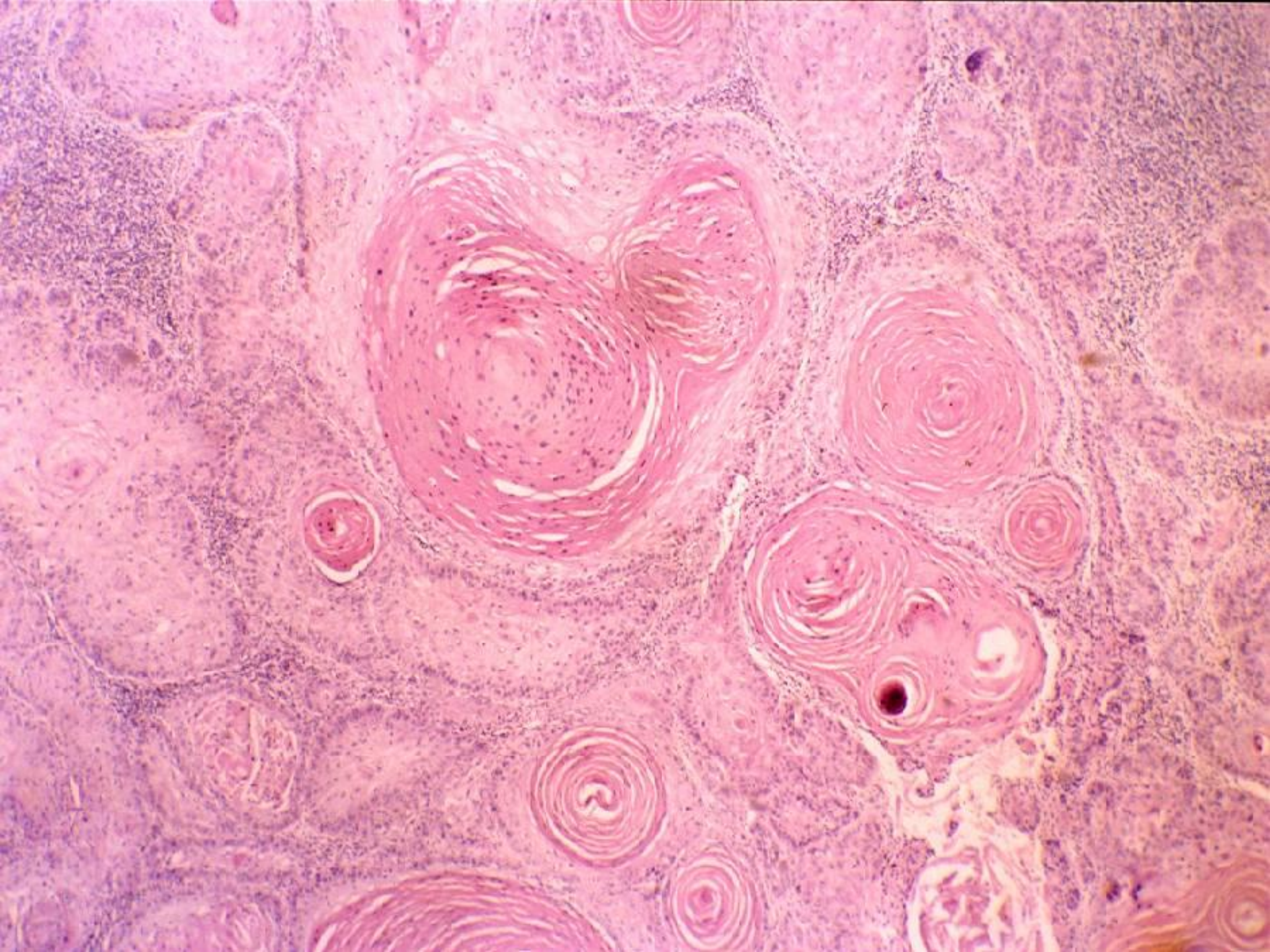# Tumori epidermice maligne

## Carcinomul scuamocelular

Carcinomul scuamocelular este o tumoare frecventă care apare la persoanele vârstnice, pe regiunile expuse la soare. Aceste tumori au o incidență mai mare la bărbați decât la femei. Printre factorii predispozanți, pe lângă lumina solară se numără și carcinogenii industriali (gudroane și produse petroliere), ulcere cronice, vechile cicatrici apărute după arsuri, ingestia de arsenic și radiațiile ionizante.

- Ca și carcinoamele scuamocelulare cu alte localizări, cele cutanate pot fi precedate de leziuni in situ. Carcinoamele scuamocelulare in situ se prezintă sub formă de plăci bine delimitate, roșii, acoperite de scuame. Leziunile invazive avansate sunt nodulare, prezintă descuamare variabilă și pot ulcer.







# Carcinomul bazocelular

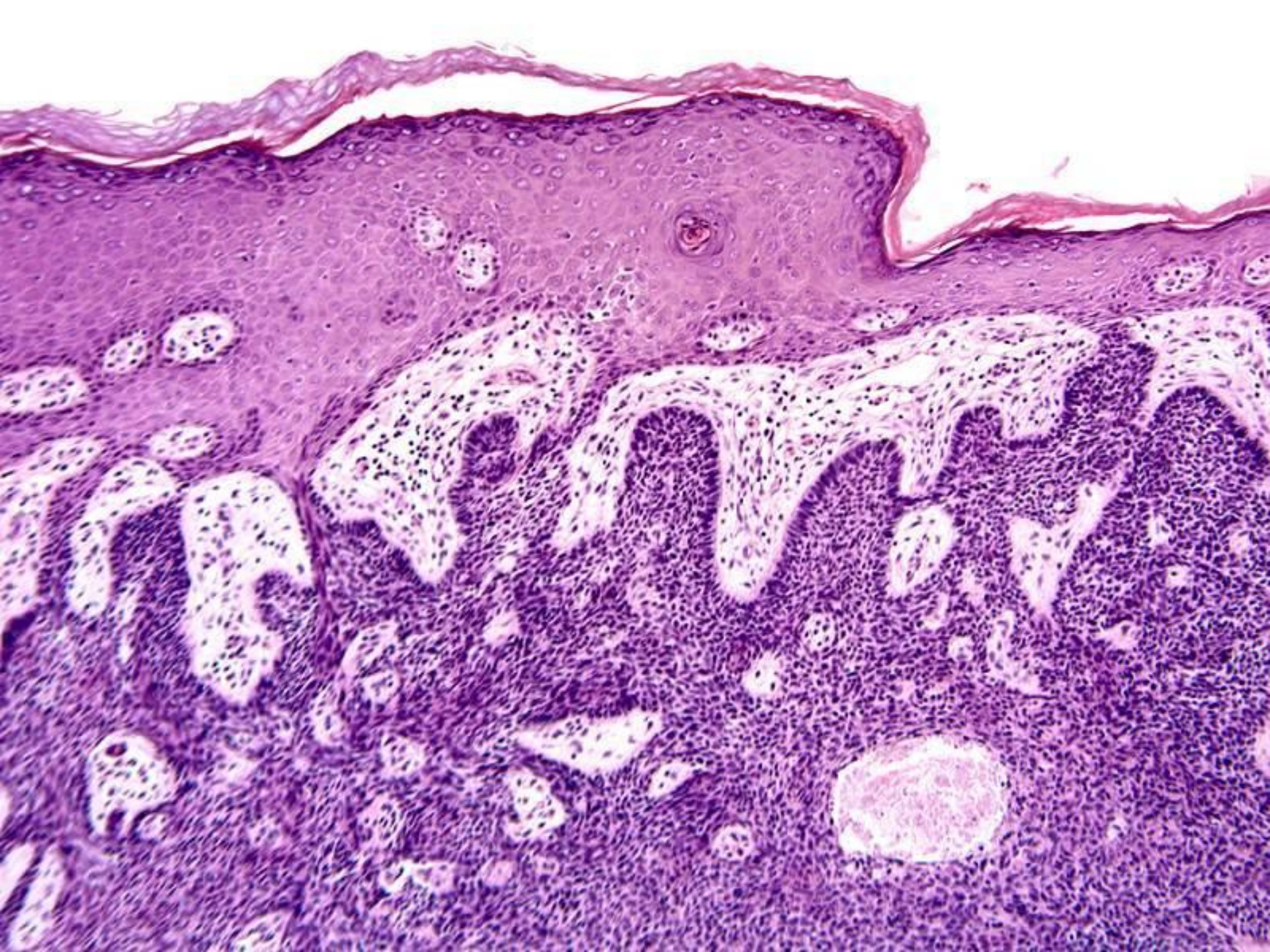
- Carcinomul bazocelular este un cancer cu creștere lentă, care metastazează rar. Are tendința să apară pe suprafețele expuse cronic la soare și la indivizi cu tegumentele de culoare deschisă.
- Macroscopic carcinomul bazocelular are aspect de papulă perlată, cu vase de sânge proeminente, dilatate, subepidermice (teleangiectazii).



- Unele tumori conțin pigment melanic și atunci au aspect asemănător cu nevi melanocitari sau melanoamele. Microscopic, celulele tumorale se aseamănă cu celulele normale ale stratului bazal al epidermului din care au provinit. Deoarece iau naștere fie din epiderm, fie din epiteliul folicular, aceste tumori nu apar pe mucoase.

- Se întâlnesc două aspecte mai frecvente: **leziuni multifocale**, cu originea în epiderm (tipul superficial), sau **leziuni nodulare**, care se dezvoltă în profunzime spre derm, sub formă de cordoane și insule de celule cu bazofilie variabilă, cu nuclei hipercromi, înconjurată de o matrice stromală fibroasă sau mucinoasă.







# Proliferări melanocitare

## Nevi melanocitari

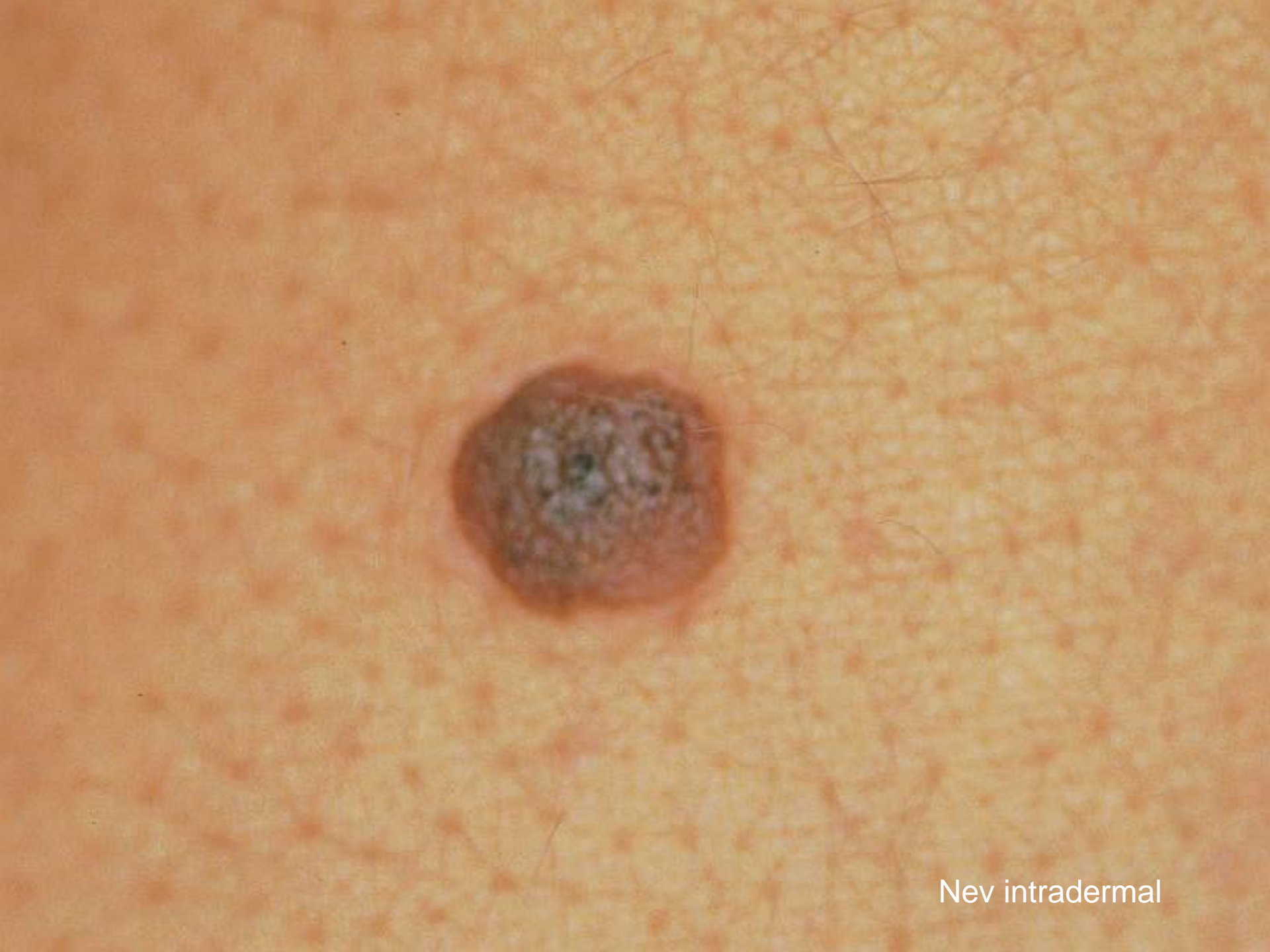În mod strict, termenul de nev denumește orice leziune congenitală cutanată. Însă, nevil melanocitar se referă la orice tumoră melanocitară benignă, congenitală sau dobândită.



- Nevii melanocitari obișnuiți sunt papule mici (cu diametrul de maxim 5mm), uniform pigmentate, de culoare maron deschis sau brun, cu mărgini rotunde, bine delimitate. Leziunile incipiente sunt alcătuite di celule rotund-ovale, care cresc în "cuiburi" de-a lungun joncțiunii dermo-epidermice.

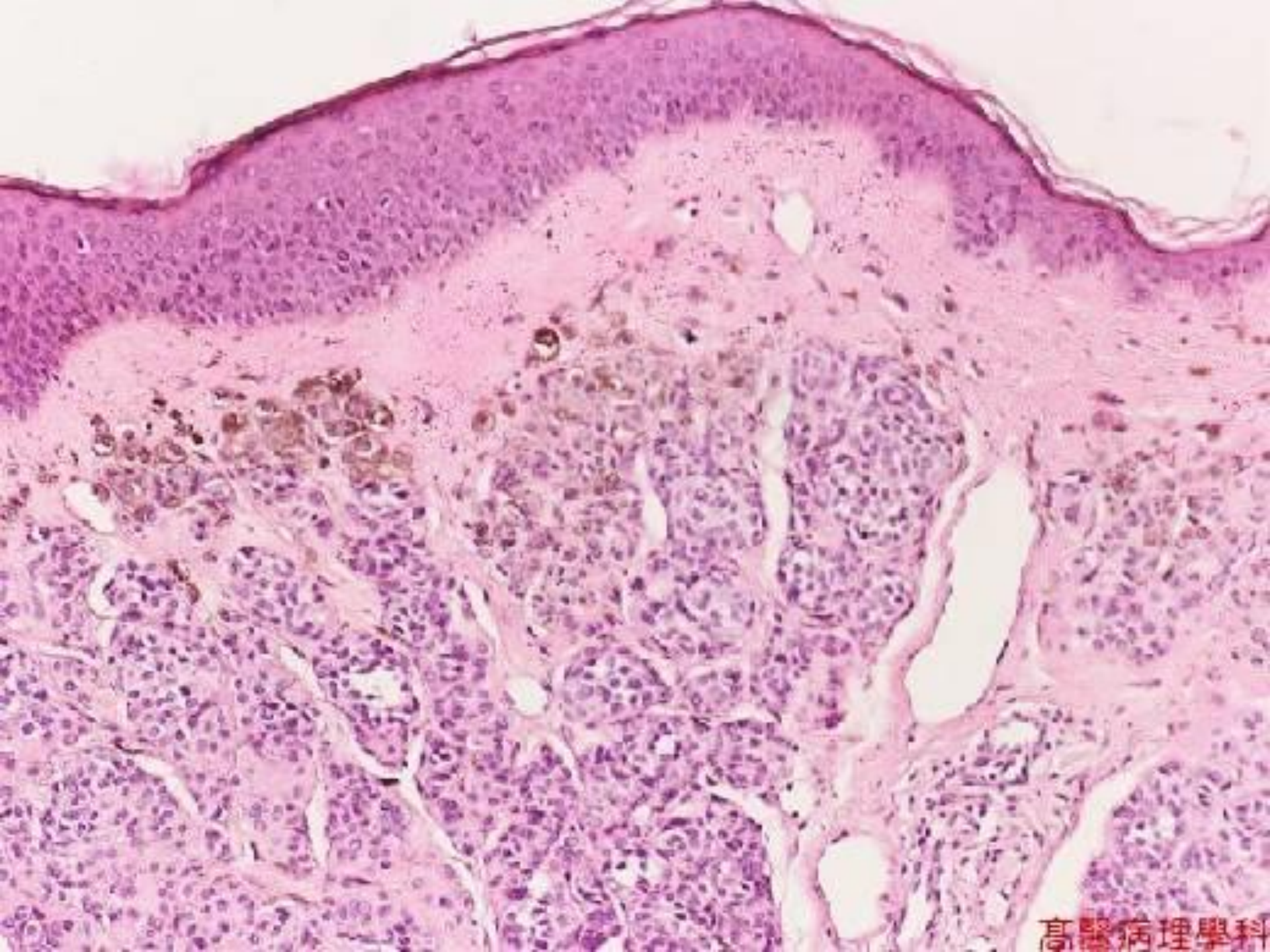
- Nucleii sunt uniformi și rotunzi, conțin nucleoli rari și prezintă activitate mitotică slabă sau absentă. Astfel de leziuni incipiente sunt numite nevi joncționali. În final, majoritatea nevilor joncționali cresc în dermul subiacent, sub formă de cuiburi sau cordoane celulare (nevi compuși), iar în leziunile mai vechi, cuiburile epidermice pot să dispară în totalitate, și astfel apar nevi dermici.



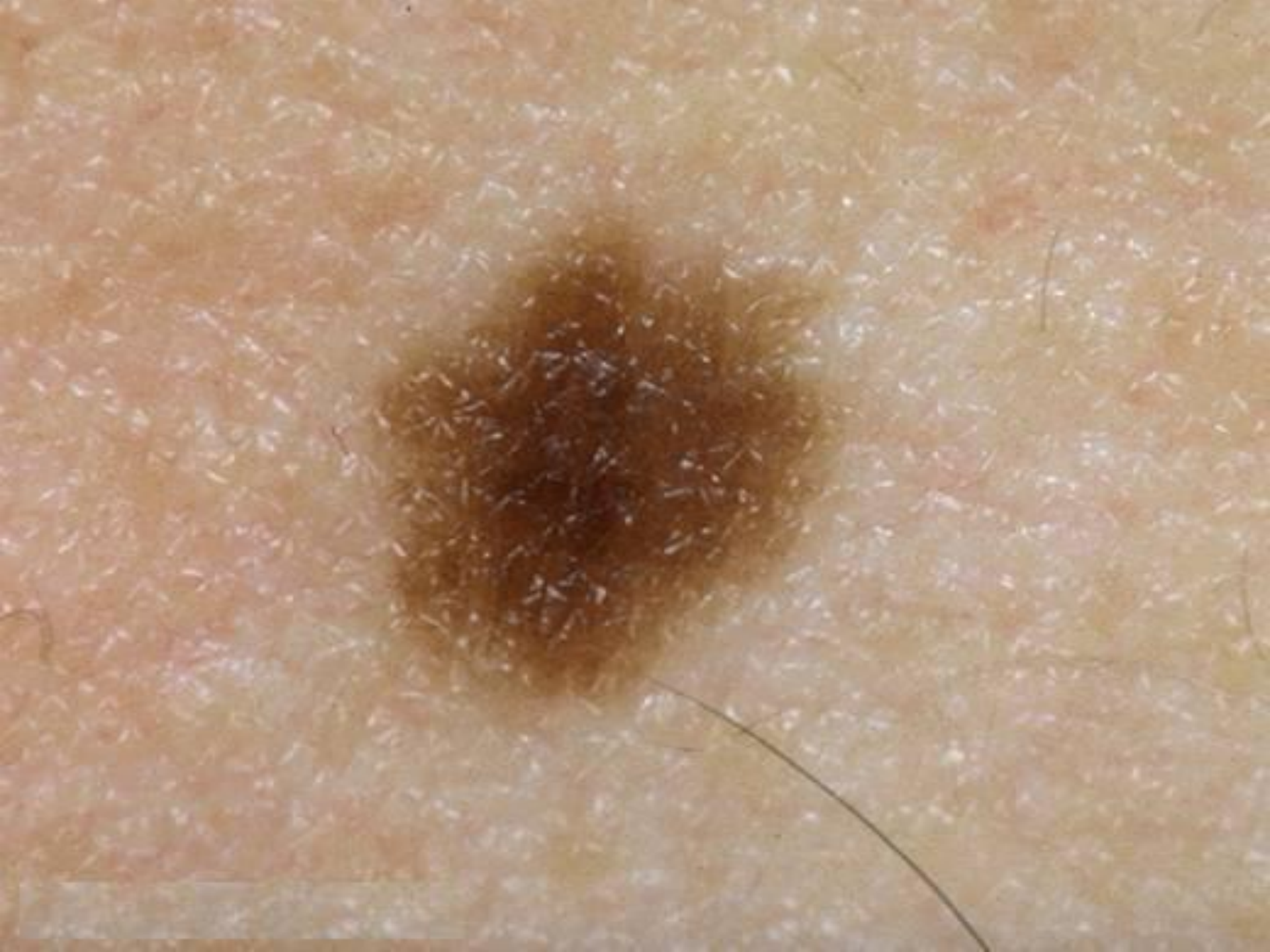

Nevus intradermal









## Nevul displazic

Nevii displazici pot fi sporadici și familiari.

Nevii displazici sunt mai mari decât majoritatea nevilor dobândiți (diametrul mai mare de 5mm) și pot fi prezenți cu sutele. Aceștea apar sub formă de macule plane sau papule ușor reliefate, cu suprafața papilomatoasă. De obicei au pigmentare variabilă (policromie) și mărgini neregulate.



- Microscopic, majoritatea nevilor displazici sunt nevi compuși, cu atipii arhitecturale și citologice. Cuiburile de celule nevice din epiderm pot fi mari și pot fuziona sau conflua anormal cu cele adiacente (prin formare de punți). Ca parte din acest proces, celulele nevice individuale încep să înlocuiască stratul celular bazal normal situat de-a lungul joncțiunii dermoepidermice, producând așa numita hiperplazie lentiginosă.

- Se observă frecvent atipie celulară, ce constă în nucleii cu contur neregulat, adesea angulați și hiperchromi. Leziuni asociate apar și în dermul superficial. Acestea constă dintr-un infiltrat limfocitar redus, eliberare de pigment melanic, care este fagocitat de macrofagele dermice și fibroza liniară, care înconjoară cuiburile epidermice de melanocite. Aceste modificări dermice reprezintă elemente ale răspunsului gazdei la aceste leziuni.



# Melanomul

- Melanomul este mai puțin frecvent, dar mai letal decât carcinoamele bazocelulare sau scuamocelulare.
- Spre deosebire de nevii benigni, melanoamele prezintă variații importante de pigmentare, printre care se numără nuanțe de negru, maro, roșu, albastru închis și gri.

- Marginile sunt neregulate și adesea “dințate”. Microscopic celulele maligne se dispun în cuiburi imprecis delimitate sau izolate, la toate nivelurile epidermului și sub formă de noduli dermici invazivi. Acestea constituie fazele de creștere rapidă și, respectiv, verticală.



- Natura și gradul de extindere a fazei de creștere verticală determină comportamentul biologic al melanomului. Prin înregistrarea acestor variabile și a altora, se poate stabili prognosticul cu destulă acuratețe.

- De obicei, celulele din melanoame sunt considerabil mai mari decât celulele nevice. Ele au nucleii mari, cu contur neregulat, cromatină densă, dispusă spre periferia membranei nucleare și nucleoli eozinofilici evidenți. Testele imunohistochimice pot fi utile în identificarea metastazelor.



# Melanom





