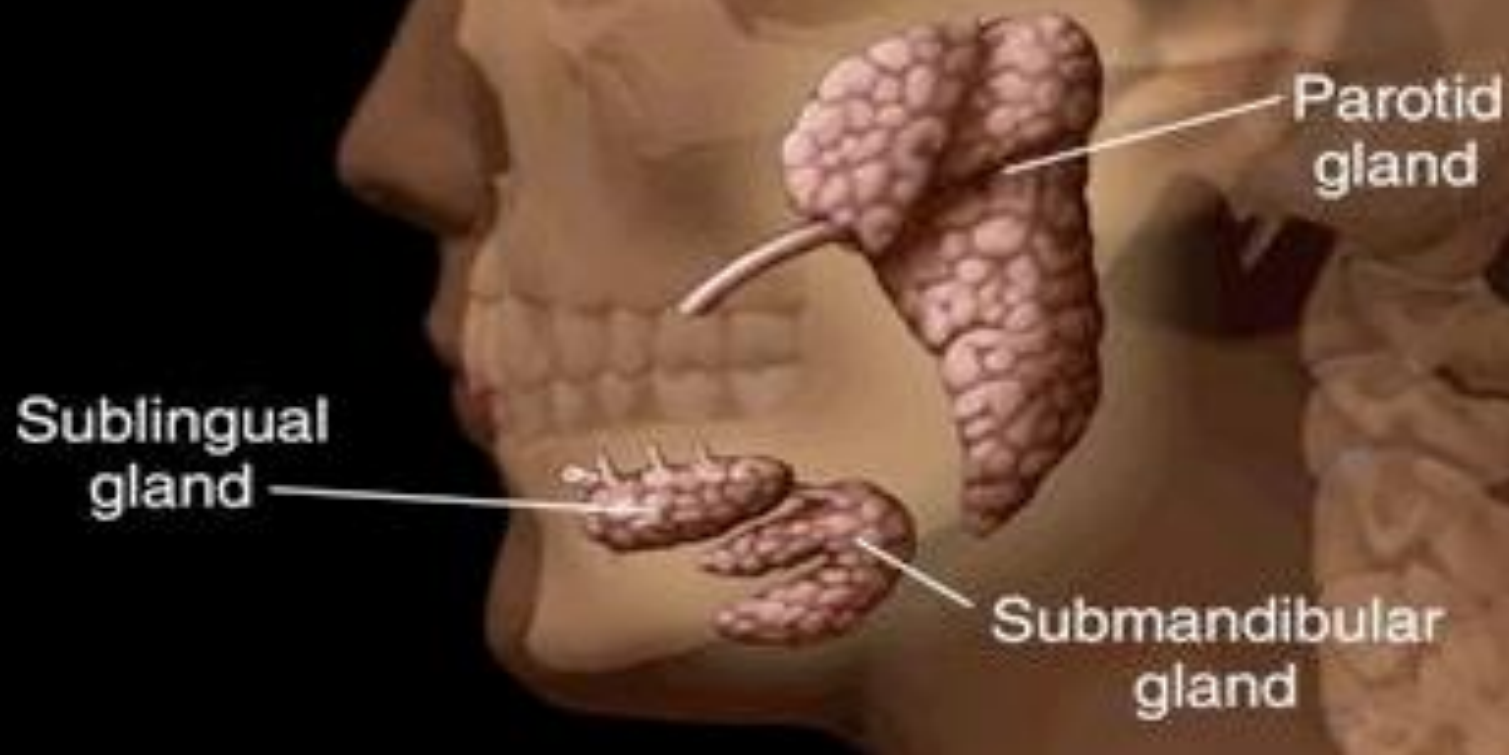


# Salivary Glands



**Patologia glandelor salivare.**

## Tema: Patologia glandelor salivare.

### Micropreparate:

**№ OP32. Mucozel al glandei salivare.** (Colorație H-E.)

### Indicații:

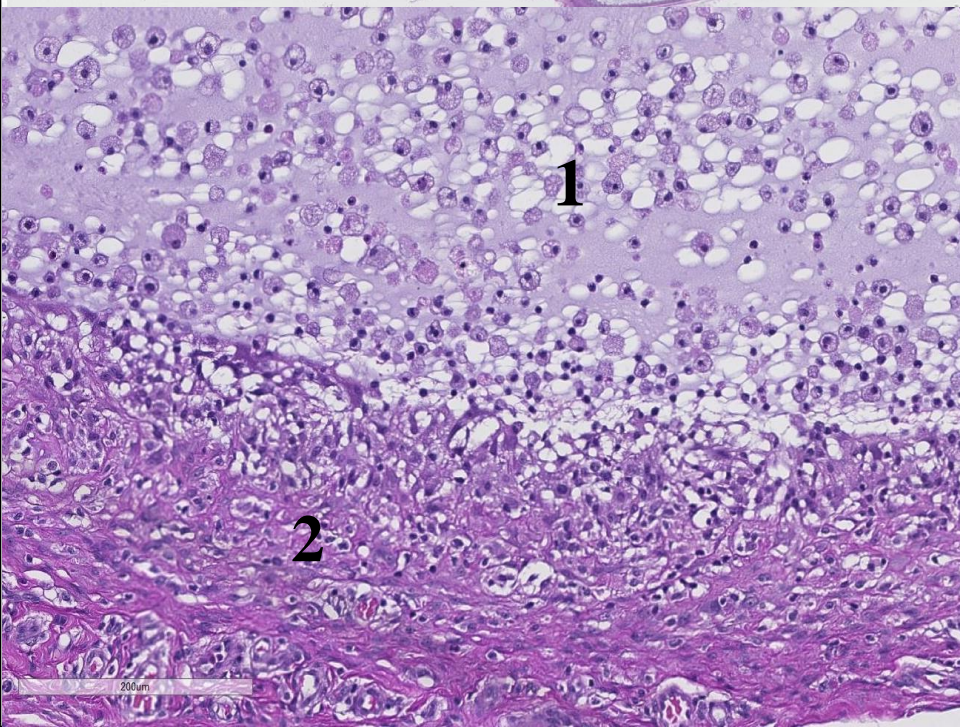
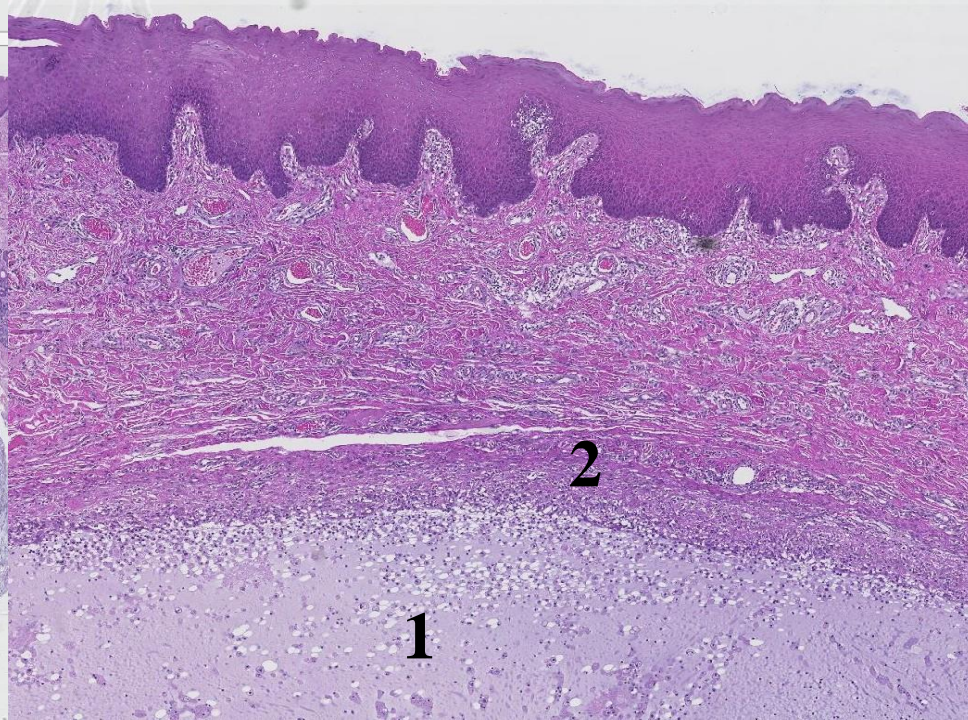
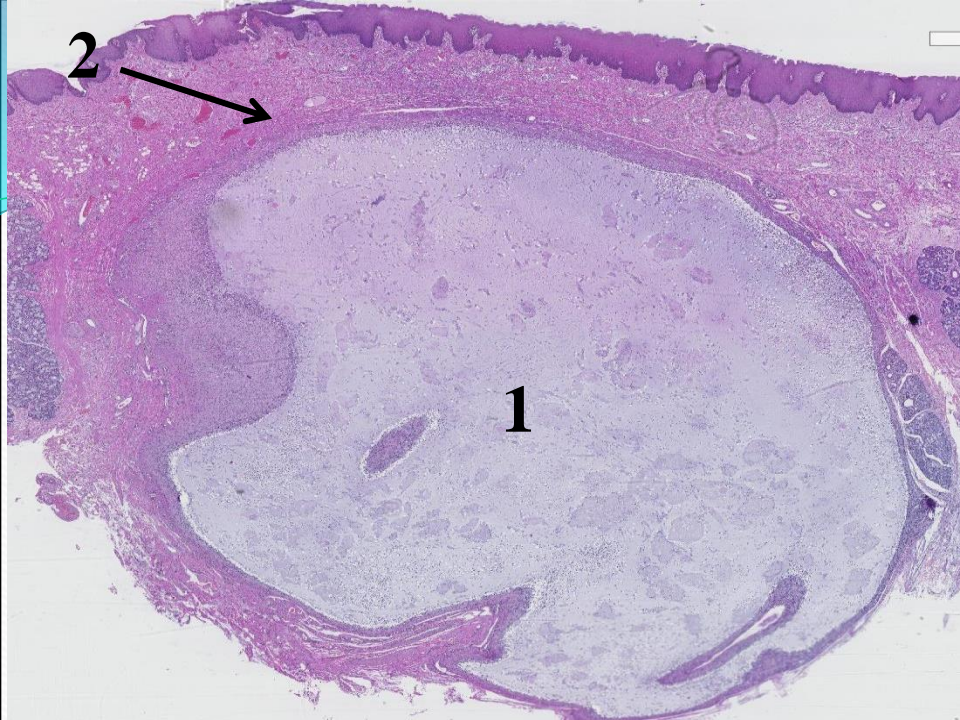
1. Material mucinos cu macrofage.
2. Capsula fibroasă.

Microscopic, în corionul mucoasei bucale sau în submucoasă se observă un material bazofil, mucinos, în care plutesc macrofage cu citoplasma spumoasă și care este înconjurat de țesut de granulație, care cu timpul se transformă într-o capsulă fibroasă. Deoarece nu este delimitat de un epiteliu, mucozelul nu este un chist adevărat.

*Macroscopic, apare ca un nodul bine delimitat, fluctuent, care proemină la suprafață, cu dimensiuni între 1 milimetru până la câțiva centimetri, suprafața netedă, transparentă, de culoare albăstrui.*

*Mucozelul apare la nivelul glandelor salivare minore, fiind localizat cel mai frecvent la nivelul buzei inferioare, dar poate să apară și la nivelul mucoasei jugale, a părții ventrale a limbii, ca și în regiunea sublinguală, practic oriunde există glande salivare minore. Apare mai ales la copii și adulții tineri. Este datorat întreruperii continuității unui duct salivar, cel mai frecvent în urma unui traumatism, având drept consecință eliminarea produsului de secreție în stroma din jur.*





**Nº OP32. Mucozel al glandei salivare.**  
(Colorație H-E.)



## **No OP35. Sindromul Sjögren. (Colorație H-E.)**

### **Indicații:**

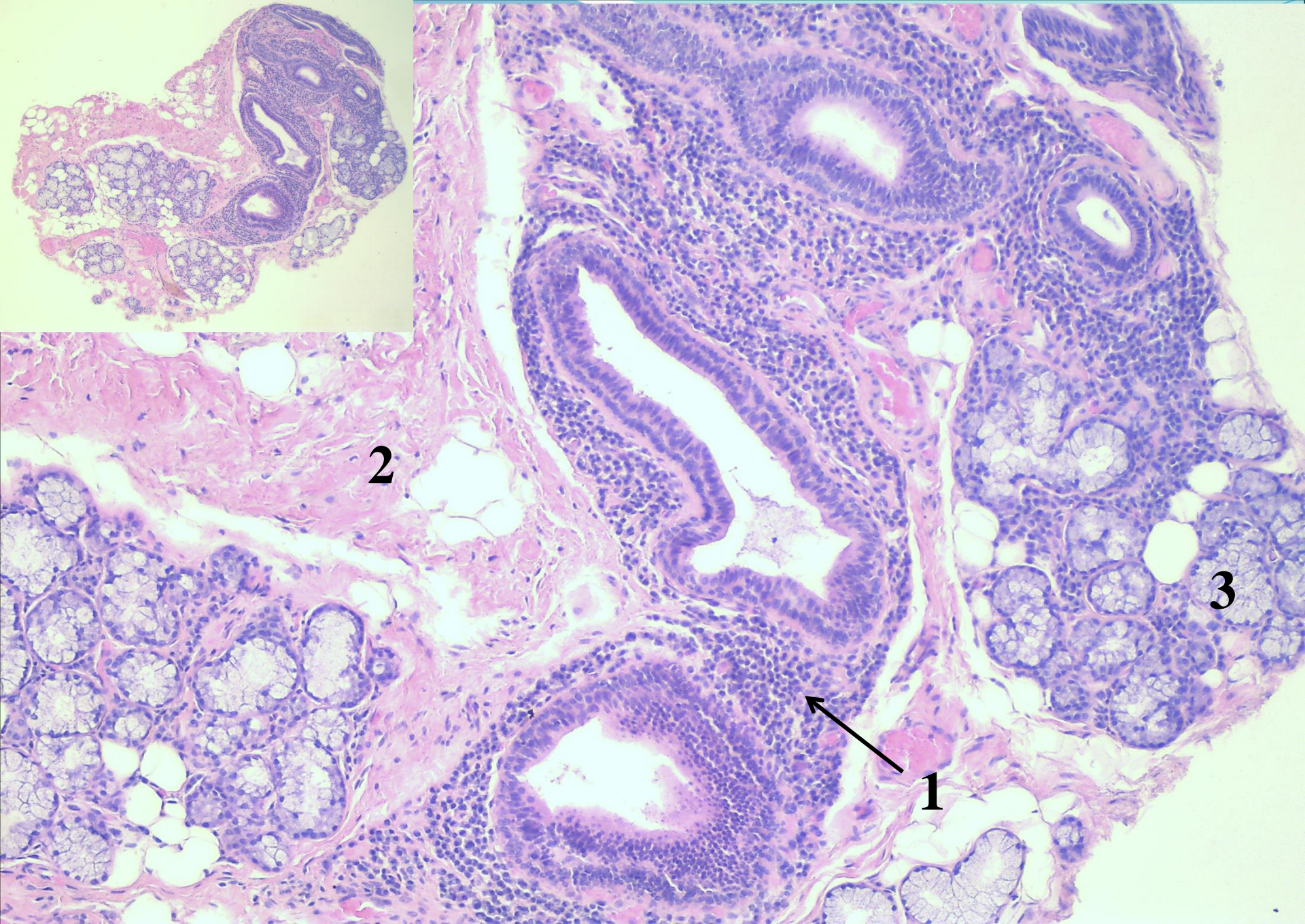
1. Infiltrat limfoid.
2. Fibroză interstițială.
3. Atrofia acinilor salivari.

Microscopic, se observă un infiltrat inflamator limfocitar difuz, care produce distrugerea acinilor salivari. Epiteliul ductelor însă persistă sub forma unor insule înconjurată de celule mioepiteliale, aceste insule denumindu-se insule epimioepiteliale. Biopsia glandelor salivare minore, de la nivelul buzei inferioare reprezintă un element important în diagnosticul sindromului Sjögren, deoarece se poate evidenția un infiltrat inflamator limfo-plasmocitar abundent și astfel se poate evita biopsia glandei salivare majore afectate.

Sindromul Sjögren reprezintă o afecțiune autoimună sistemică, cronică, care afectează în special glandele salivare și lacrimale, de aceea se asociază cu xerostomie și xeroftalmie. Apare mai ales la femei adulte (primele simptome apar în jurul vârstei de 50 ani) și interesează mai frecvent glanda parotidă. Clinic, pacienții prezintă tumefiere care este bilaterală și simetrică, datorită xerostomiei (cauzată de scăderea secreției salivare) apar carii multiple, leziuni periodontale, precum și infecții cu *Candida* ale cavității bucale. Datorită xeroftalmiei (cauzată de scăderea secreției lacrimale) apare cherato-conjunctivita.

În cazul pacienților cu sindrom Sjögren, riscul de dezvoltare a unui limfom al glandei salivare este crescut.





**№ OP35. Sindromul Sjögren. (Colorație H-E.)**



## **№ 202. Adenolimfom (tumora Warthin) al glandei parotide. (Colorație H-E.).**

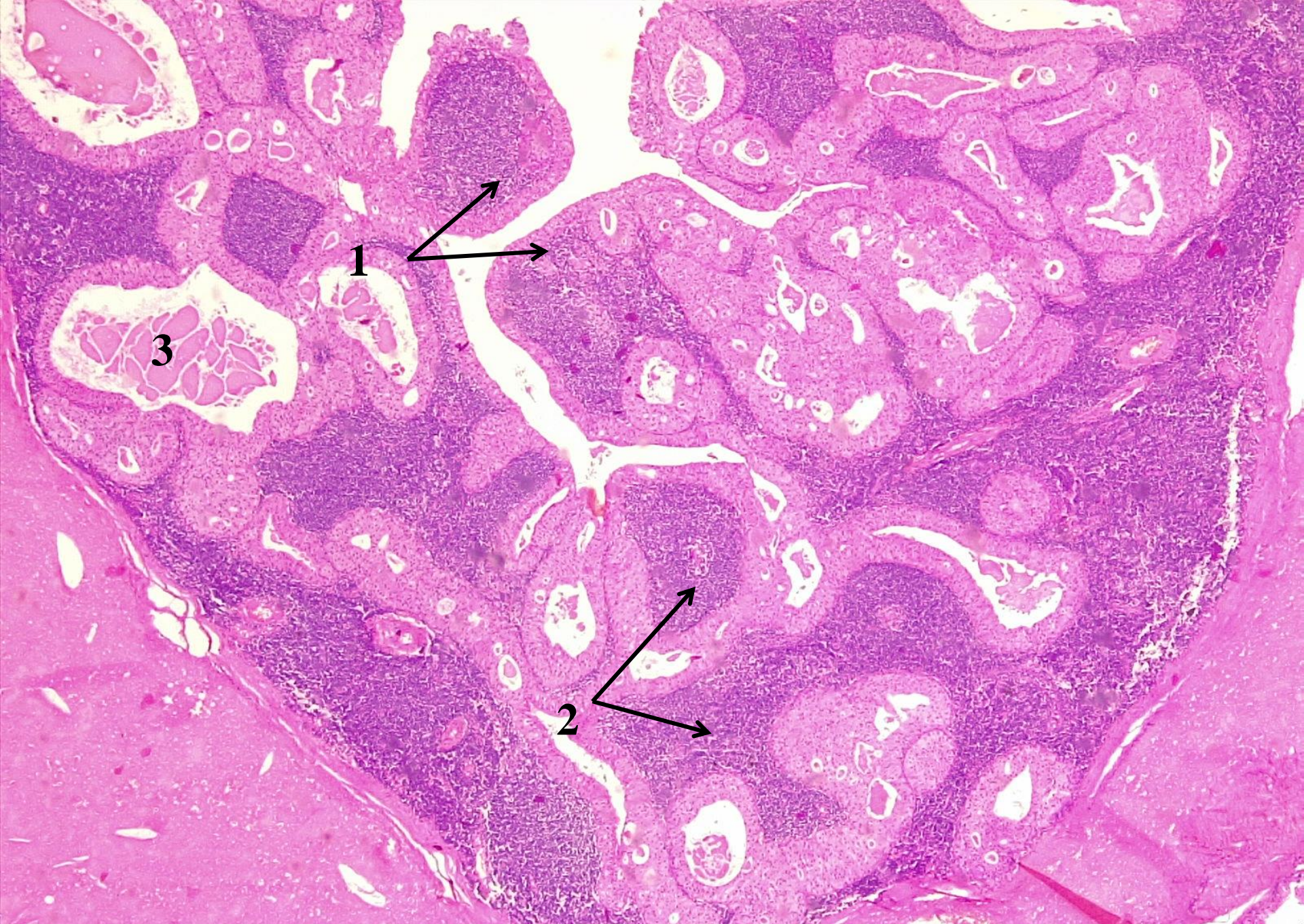
### **Indicații:**

1. Structuri papilare tapetate cu epiteliu columnar.
2. Stroma cu infiltrat limfocitar manifest.
3. Spații chistice.

Microscopic, tumora prezintă o capsulă la periferie și este alcătuită din spații chistice delimitate de un epiteliu bistratificat, pe alocuri cu excrescențe papilare. În stroma din jur există țesut limfoid. Epiteliul este reprezentat, în porțiunea luminală, de celule columnare, oncocitare, cu palisadarea nucleilor ovoizi, localizați central sau la polul apical. Citoplasma celulelor este intens eozinofilă, fin granulară, cu margini celulare distincte. Aspectul granular este datorat conținutului ridicat în mitocondrii. Lumenul chisturilor conține o secreție caracteristică, cu detrite celulare și corpusculi luminali asemănători corpiilor amilacei. Sub și între celulele columnare există celule bazaloide, mai puțin evidente și de dimensiuni mai mici, cubice sau triunghiulare, cu nucleu veziculos. Epiteliul formează papile de dimensiuni și forme variate, orientate spre lumenul chisturilor. Țesutul conjunctiv fibro-vascular formează stroma papilelor și conține un abundent țesut limfoid, alcătuit din celule limfocitare mici, uniforme. Proporția dintre elementele epiteliale și limfoide este variabilă de la o tumoră la alta sau chiar în aceeași tumoră.

*Macroscopic, tumora are formă sferică sau ovoidă, bine circumscrișă de o capsulă groasă, dacă nu este inflamată, cu dimensiuni de 2-4 centimetri sau mai mare. Pe suprafața de secțiune apar numeroase chisturi cu conținut fluid maroniu, clar sau mucoid.*





**No 202. Adenolimfom (tumora Warthin) al glandei parotide. (Colorație H-E.).**



## **№ 196. Adenom pleomorf al glandei salivare. (Colorație H-E.).**

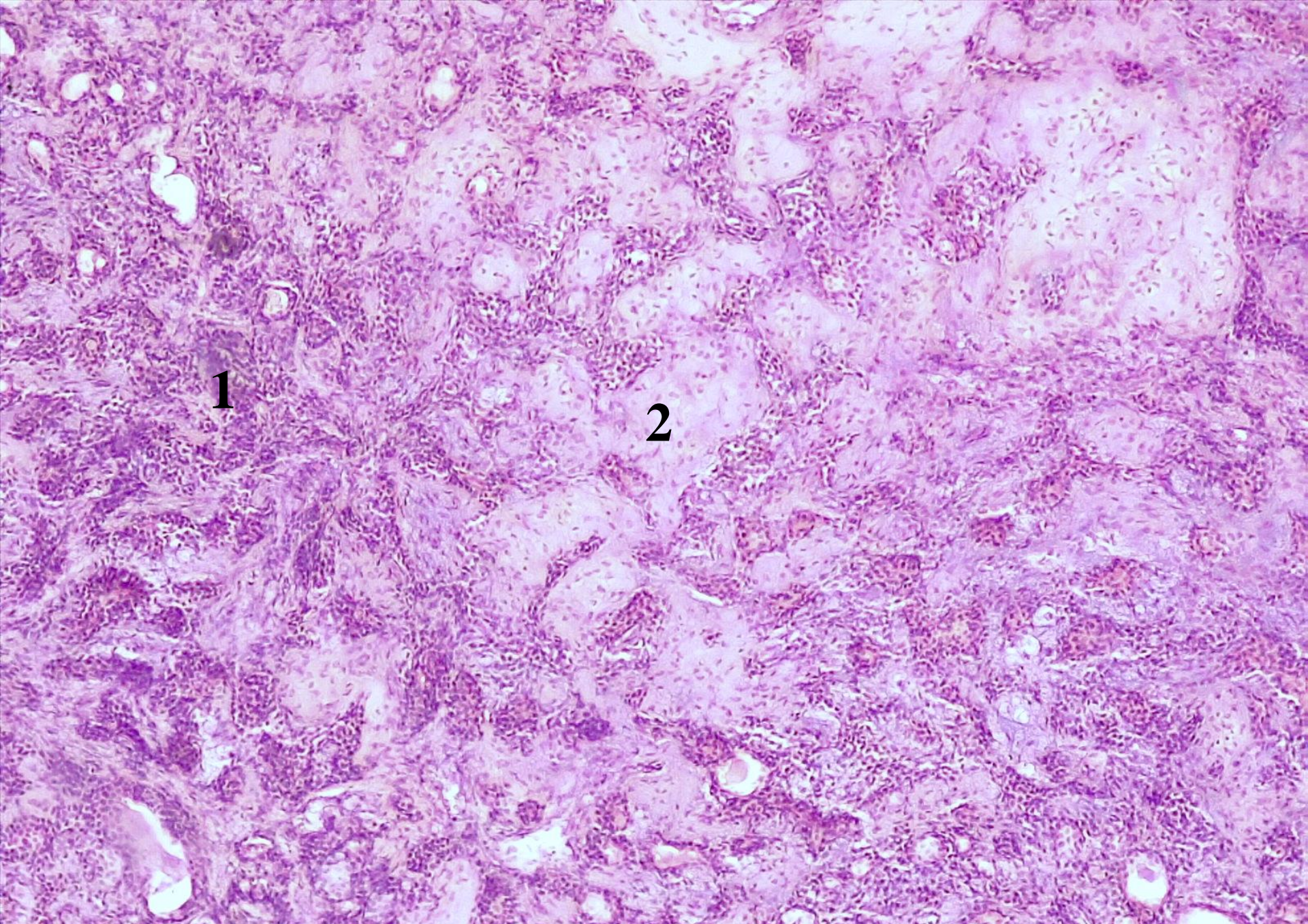
### **Indicații:**

1. Structuri epiteliale (ducturi, aglomerări de celule).
2. Componentul condroid al tumorii.

Microscopic, poate avea aspecte foarte variate, cu prezența atât de structuri epiteliale, cât și de structuri mezenchimale. Proporția dintre cele două componente este variabilă. Celulele epiteliale pot fi cuboidale, scuamoase, bazaloide și oncocitare în timp ce, celulele mioepiteliale pot avea aspect fuziform și plamocitoid. Celulele sunt uniforme, cu nucleoli mici sau absenți. Celulele tumorale au dispoziție arhitecturală foarte variată, de la o tumoră la alta, dar și în cadrul aceleiași tumori. Astfel, pot apare structuri ductale sau tubulare, asociate cu prezența de trabecule anastamozante, benzi solide sau structuri microchistice. Componenta mezenchimală se dispune printre elementele epiteliale, fiind formată din țesut conjunctiv, hialin, mixoid, condroid sau osos.

*Macroscopic, tumora apare ca o formațiune rotundă sau ovalară, uneori cu suprafața neregulată, dar întotdeauna bine delimitată. La nivelul glandelor salivare majore, tumora este delimitată de o capsulă fibroasă, uneori incompletă și cu grosime variabilă, în timp ce, la nivelul glandelor minore, tumora este neîncapsulată. Pe suprafața de secțiune, tumora este omogenă, cenușie sau albă, cu zone translucide, acolo unde apare țesut cartilagos. Uneori pot apare focare de hemoragie sau infarct, mai ales după biopsie, puncție sau intervenții chirurgicale anterioare.*





**№ 196. Adenom pleomorf al glandei salivare. (Colorație H-E.).**



## **No OP39. Carcinom mucoepidermoid al glandei salivare. (Colorație H-E.).**

### **Indicații:**

#### 1. Nodul tumoral:

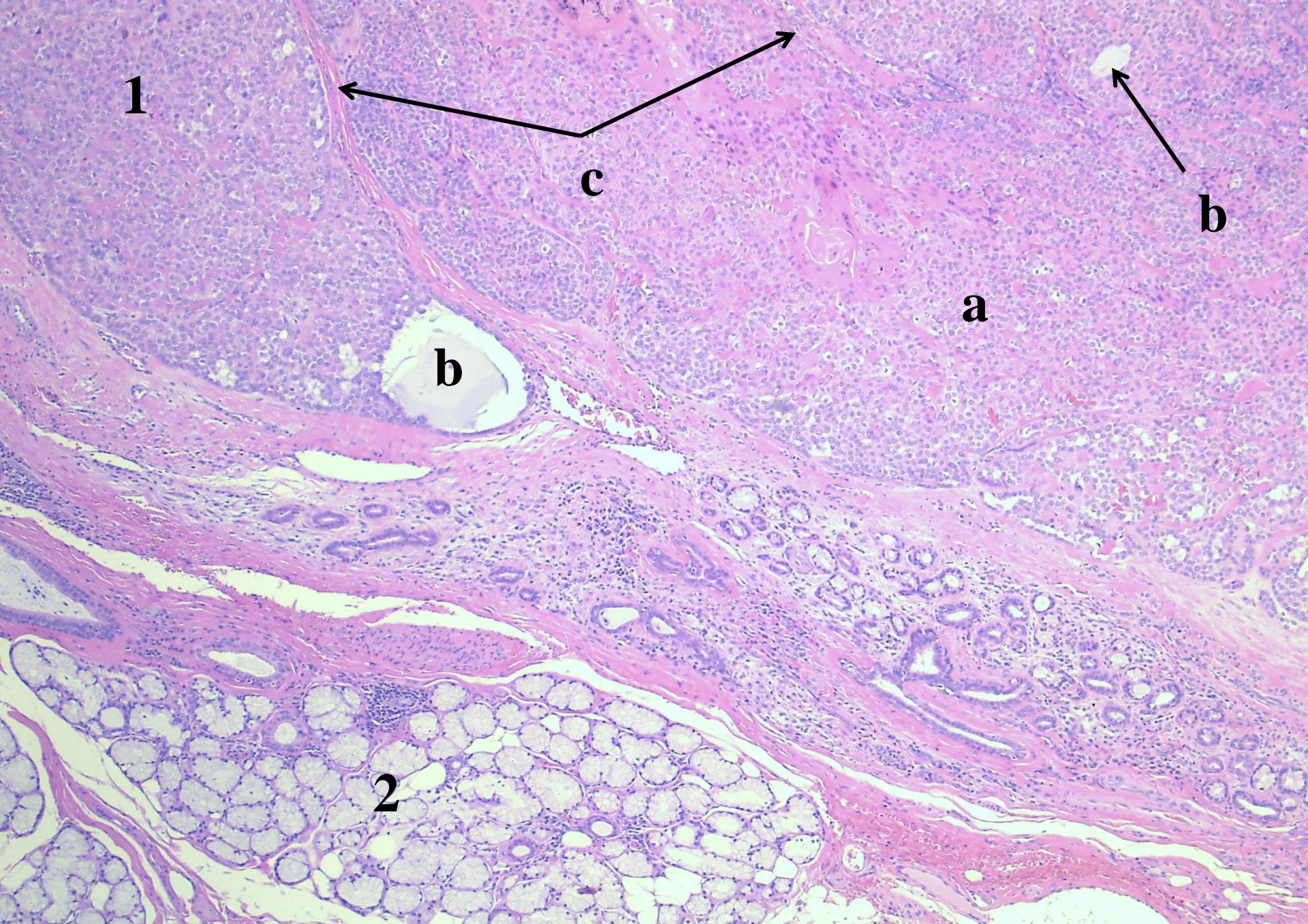
- a. celule tumorale atipice;
- b. cavități chistice;
- c. stroma fibro-conjunctivă.

#### 2. Țesut glandular nemodificat.

Microscopic, carcinomul mucoepidermoid este de fapt un carcinom mixt, epidermoid (scuamos) și mucosecretor. Celulele mucoase sunt celule neoplazice, care variază ca mărime, cu citoplasma abundent spumoasă, care conține mucină. Deseori mucina este evidentă numai cu colorații speciale (albastru-alcian sau mucicarmină Mayer). Celulele epidermoide sunt poligonale, cu citoplasma eozinofilă și nuclei rotunzi, veziculoși. Aceste celule nu formează perle de cheratină. Printre cele două tipuri de celule mai apare și al treilea tip de celule intermediare, considerate celule precursorale ale celulelor mucoase și epidermoide. Cele trei tipuri de celule se pot dispune sub formă de placarde sau cavități chistice. Carcinomul mucoepidermoid se gradează în funcție de proporția de structuri chistice, atipia celulară, prezența invaziei perineurale, a necrozei și a numărului de mitoze. Conform acestor parametri se obțin trei grade de malignitate: carcinom mucoepidermoid cu grad jos de malignitate (cu număr mare de chisturi, atipie celulară minimă și un număr mare de celule mucoase), cu grad înalt de malignitate (predominant format din zone solide, cu rare celule mucoase, cu pleomorfism și numeroase figuri mitotice), și cu grad intermediar de malignitate (cu trăsături caracteristice atât tumorilor cu grad jos cât și înalt).

*Macroscopic, carcinoamele mucoepidermoide sunt uneori circumscrise și doar parțial încapsulate, cu excepția tumorilor cu grad înalt de malignitate. Pe suprafața de secțiune sunt tumori cenușii gălbui, ferme. Se observă frecvent chisturi, cu forme și dimensiuni variate, cu conținut vâscos sau hemoragic. Diametrul tumorii variază între 1 și 12 centimetri.*

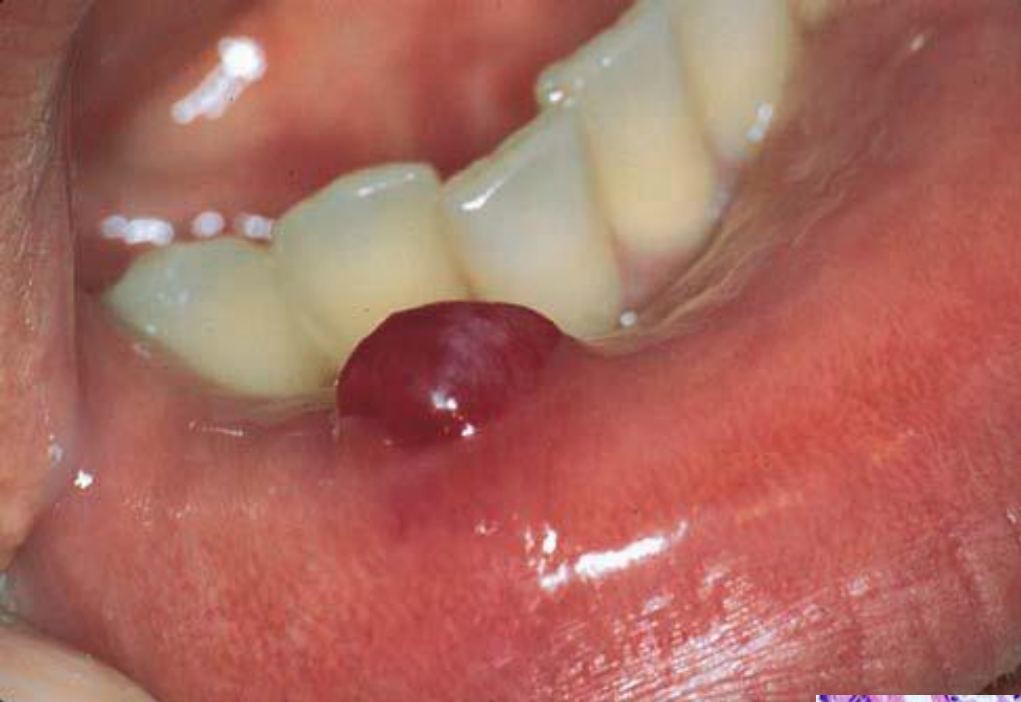



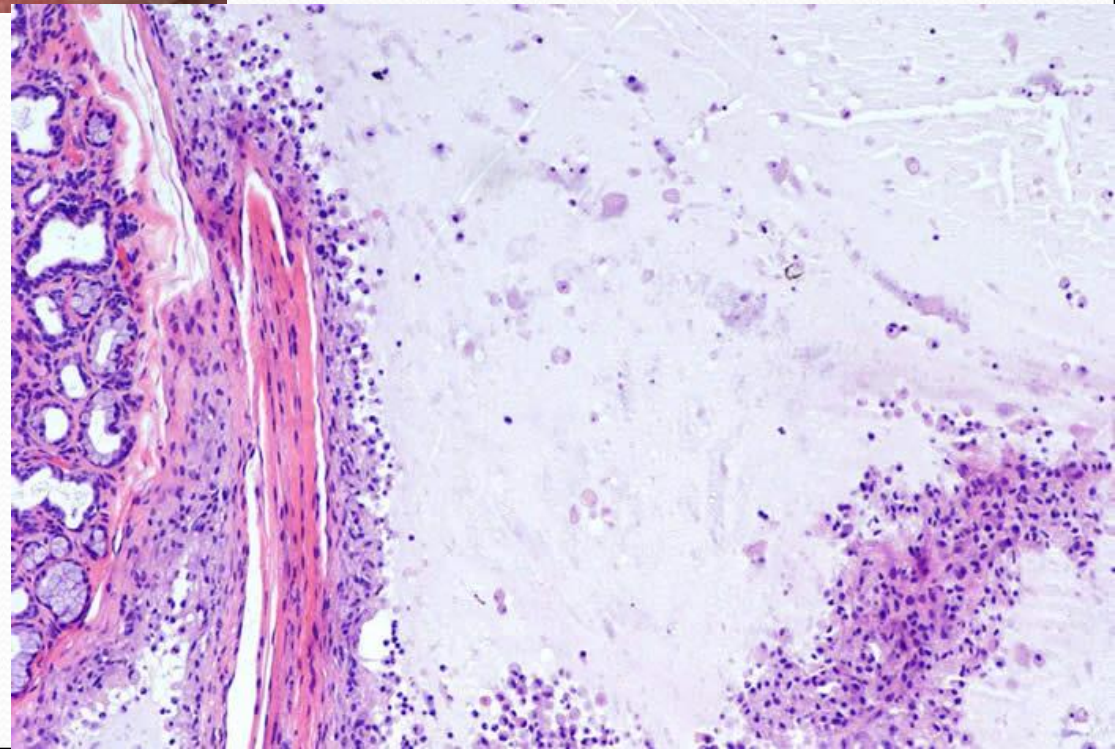
**№ OP39. Carcinom mucoepidermoid al glandei salivare. (Colorație H-E.).**



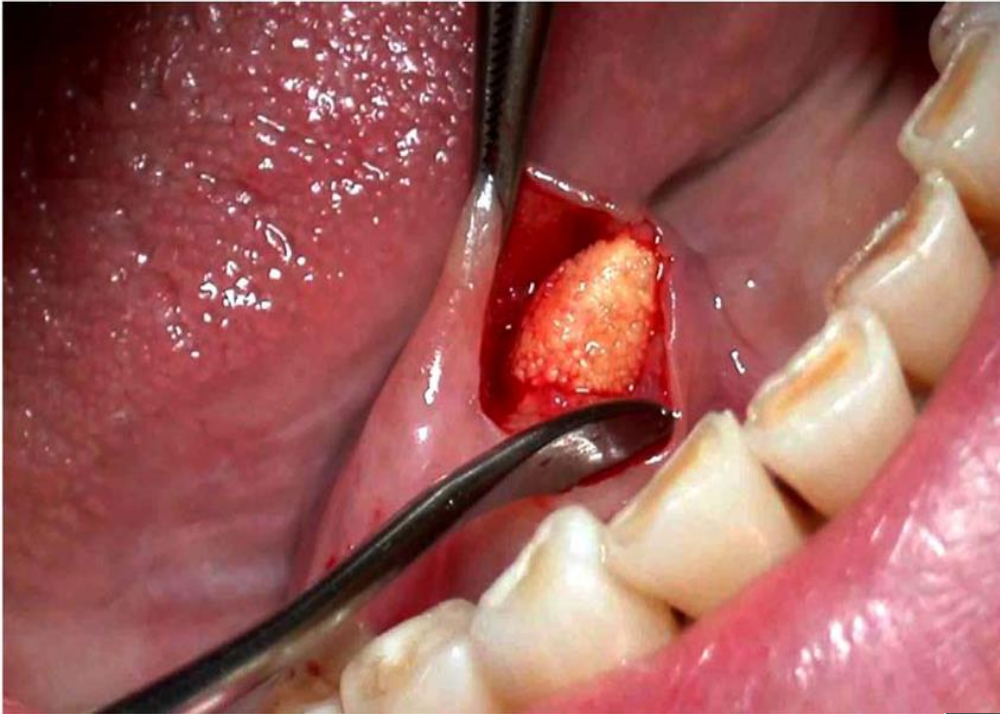## Chisturile salivare.



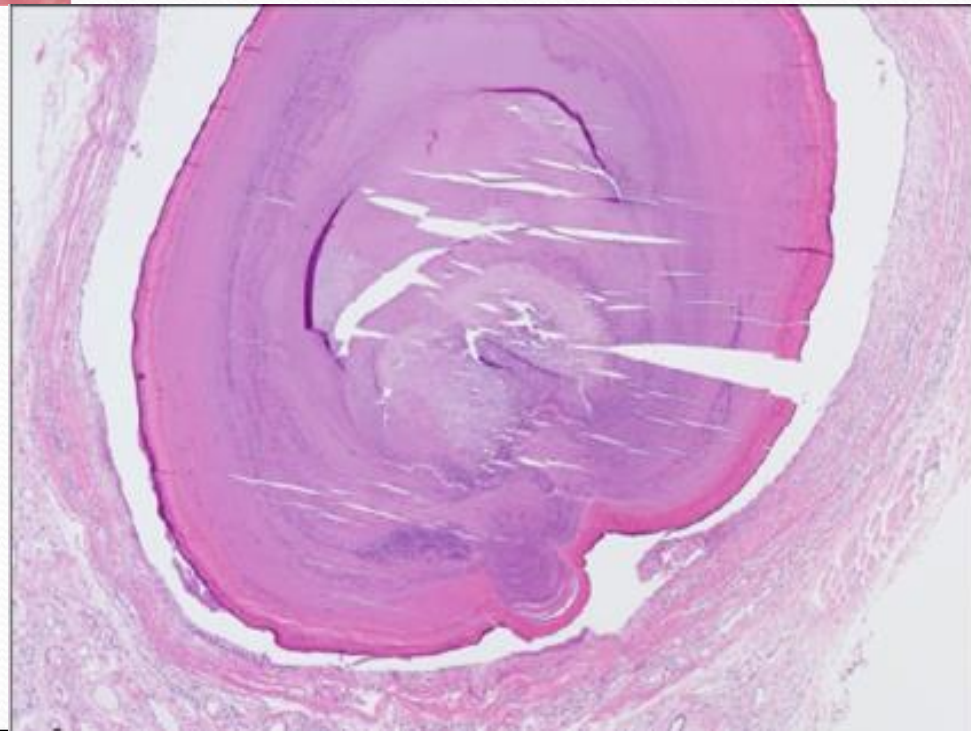
**Mucocel al glandei salivare.**





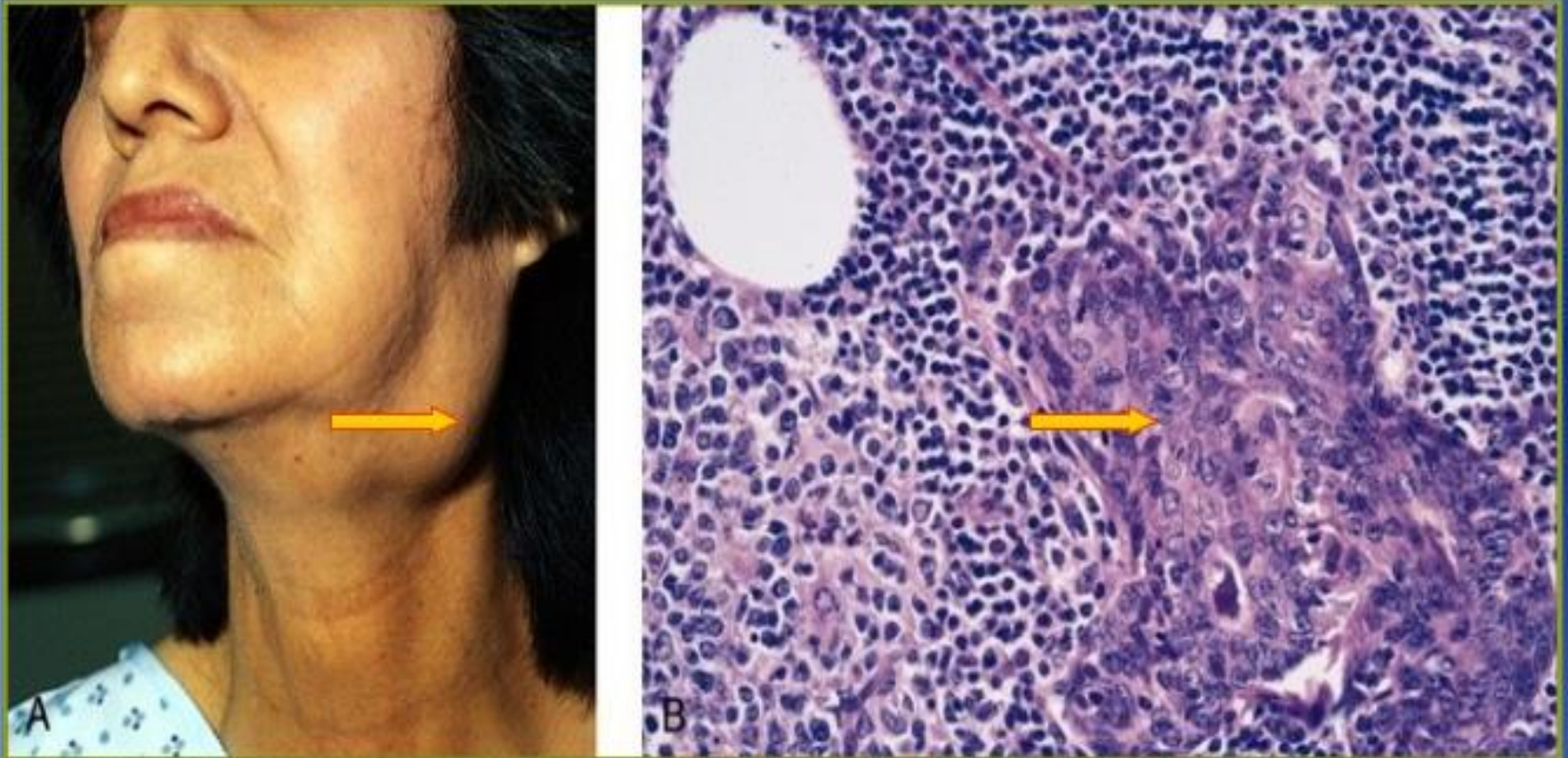


**Litiaza salivară (sialolitiază).**





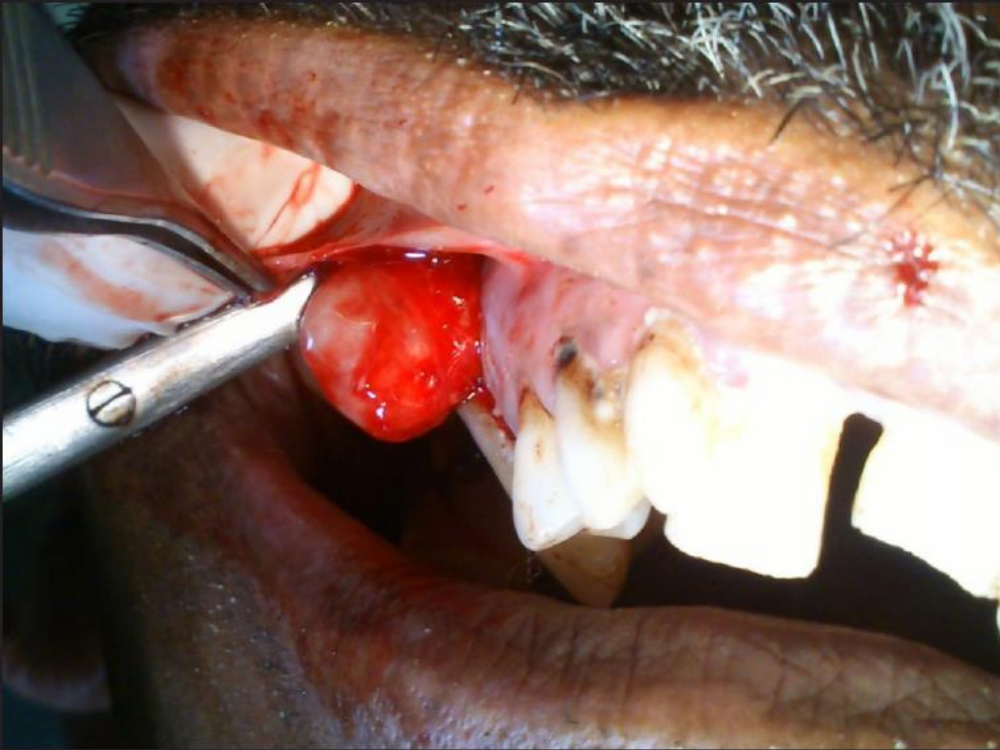
# Sjogren's syndrome



Intense lymphoplasmacytic infiltrate with ductal epithelial hyperplasia

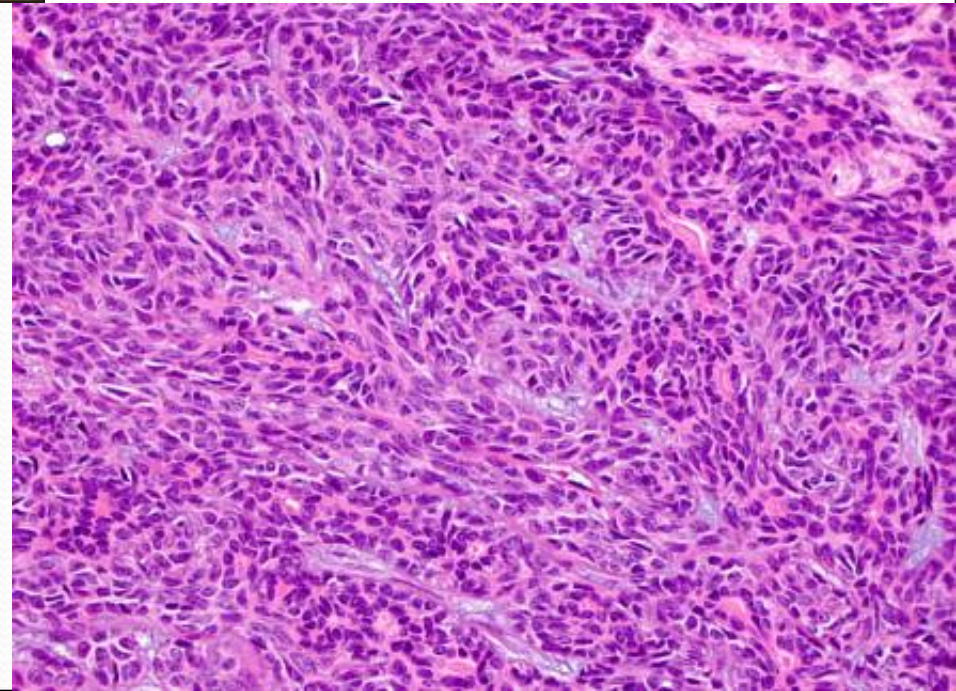
**Sindromul Sjogren.**



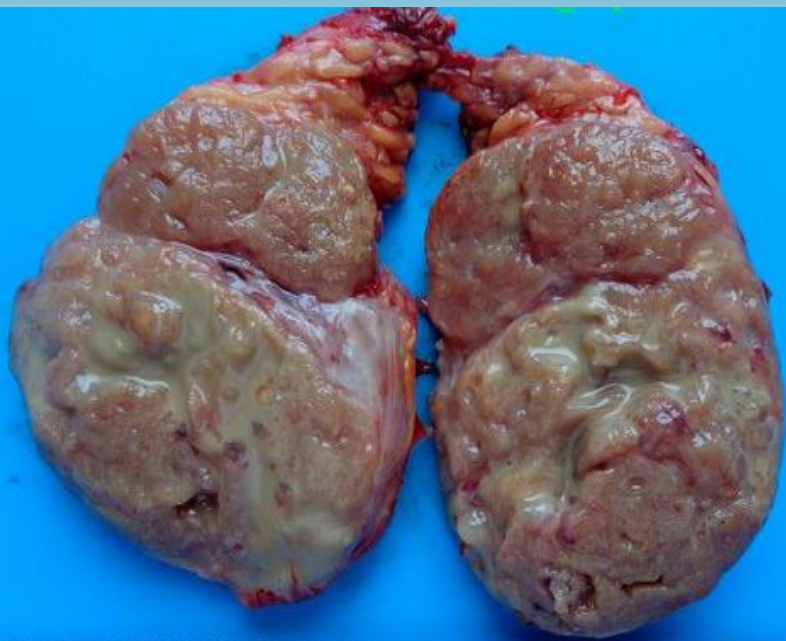

**Celule bazaloide monomorfe cu atipie minimă și lipsa activității mitotice.**

**Adenom monomorf al glandei salivare.  
(tip bazo-celular).**

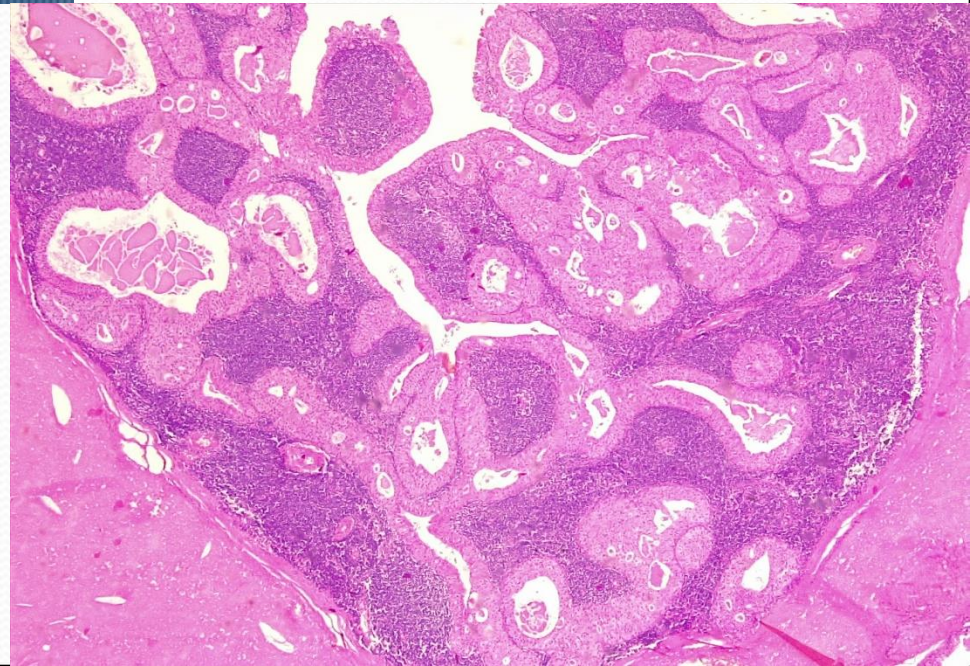






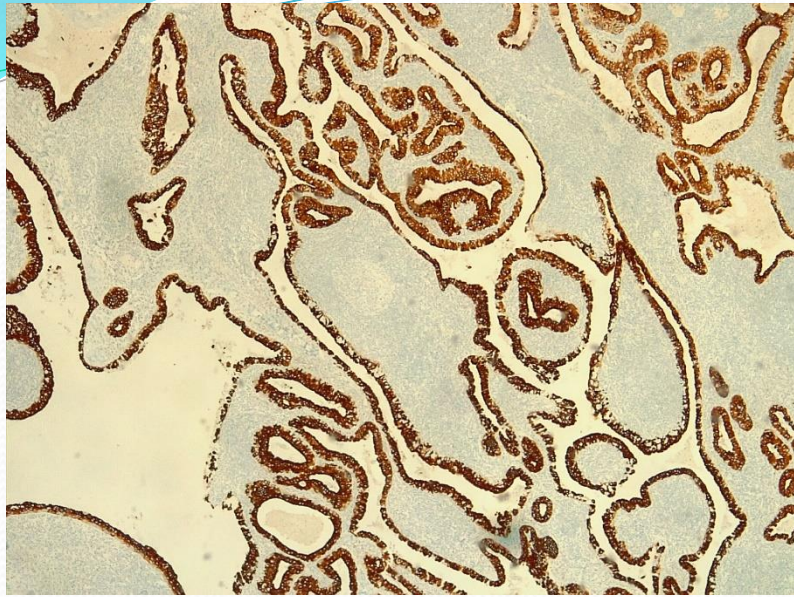
**Formațiuni papilare captușite de celule columnare care înconjoară stroma infiltrată abundant cu limfocite, care formează foliculi.**

**Adenolimfom (tumora Warthin) al glandei parotide.**

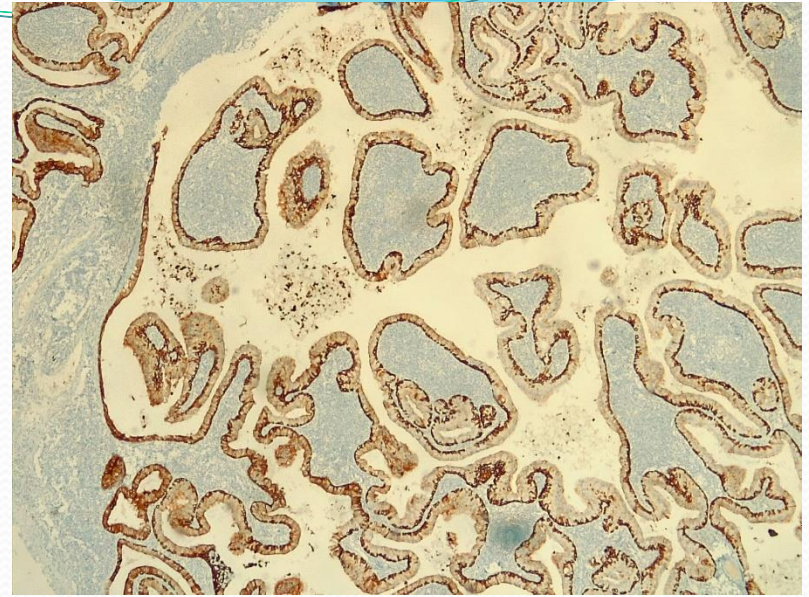




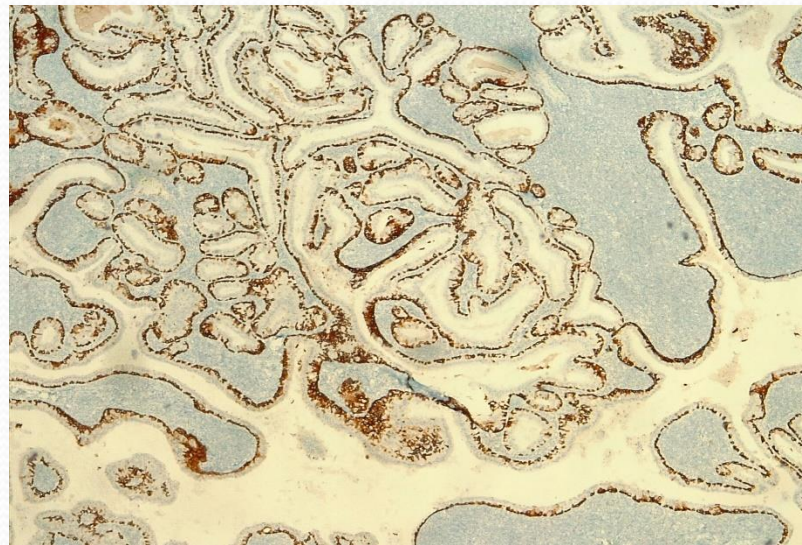
## Adenolimfom (tumora Warthin) al glandei parotide, teste IHC.



**CK7 (citoplasmatic pozitiv în epiteliu bazal)**

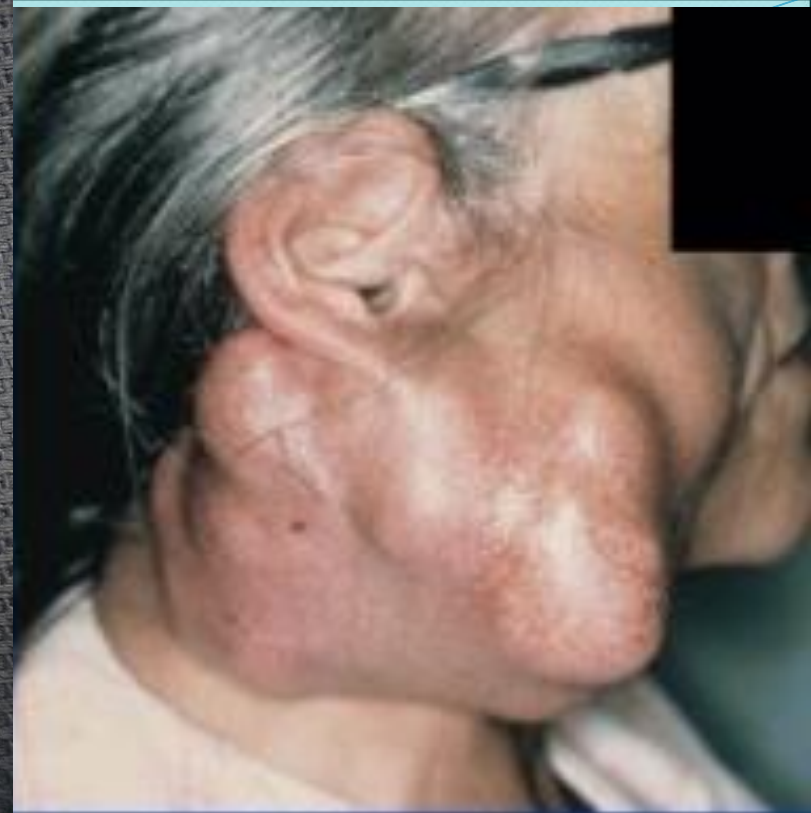
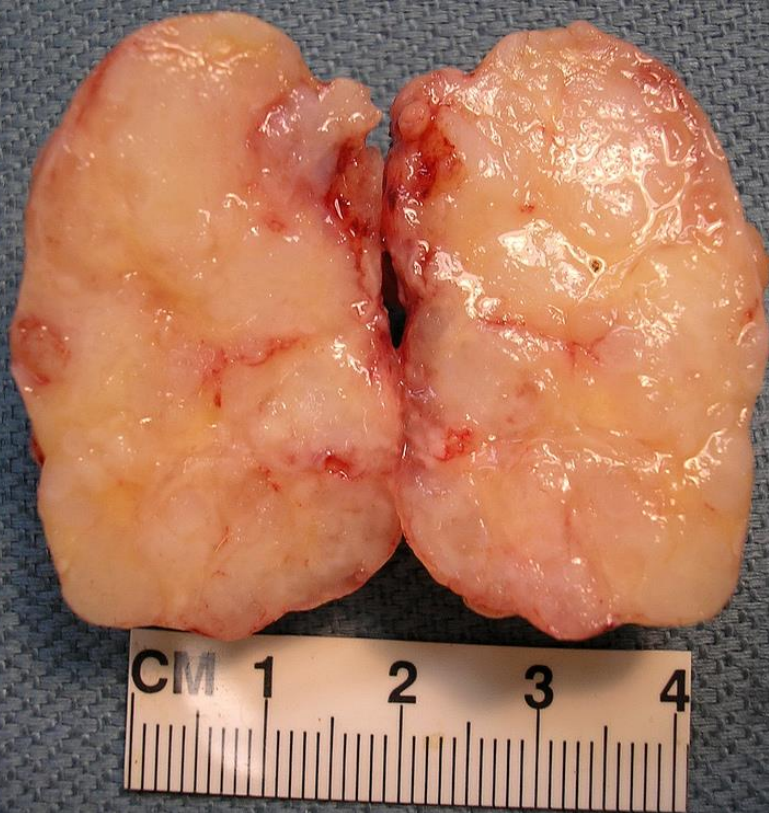
**CK34 BE12 (citoplasmatic pozitiv în epiteliu bazal)**

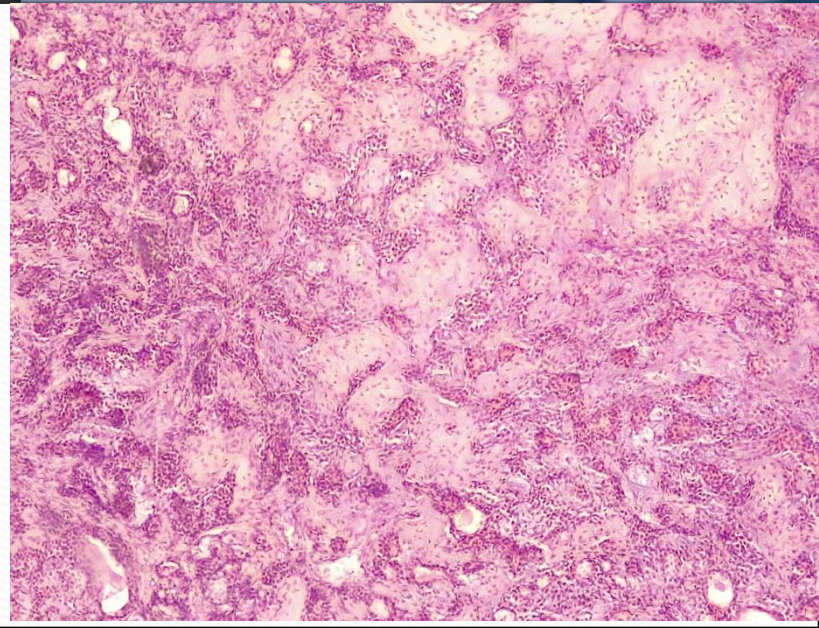


**CK5/6 (citoplasmatic pozitiv în epiteliu bazal)**

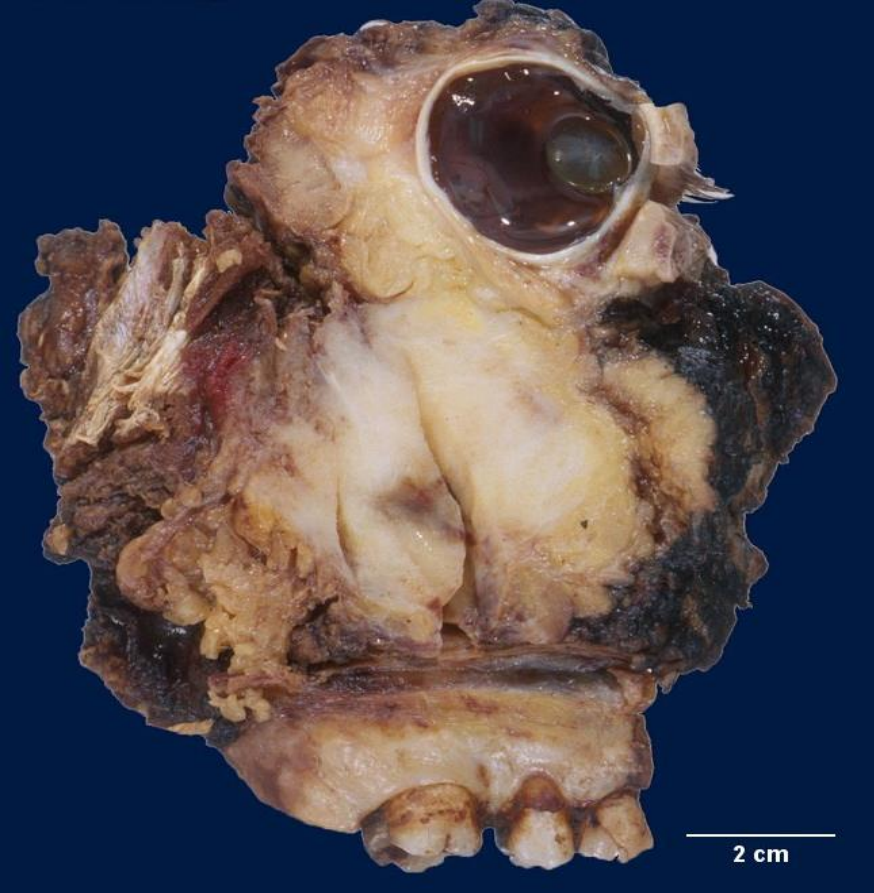




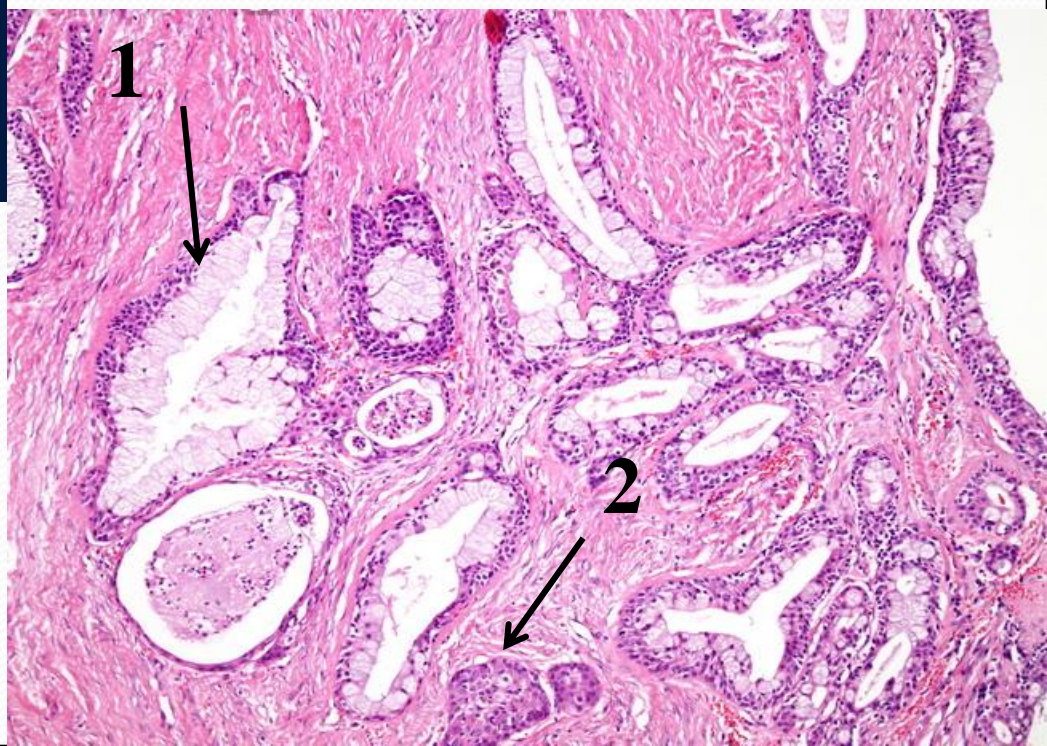
**Adenom pleomorf al glandei salivare.**





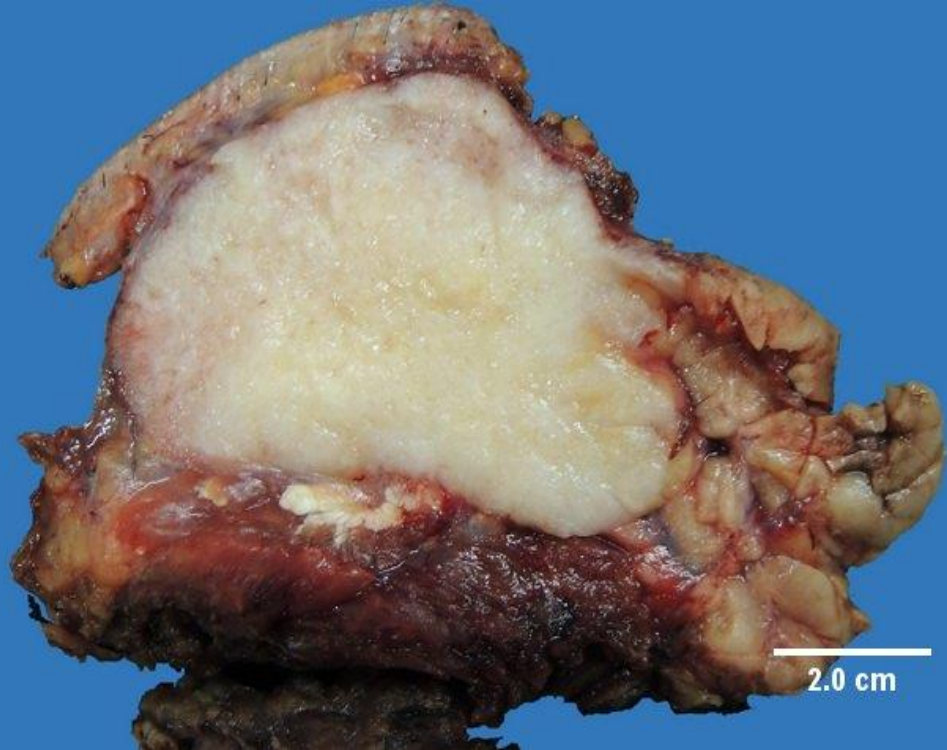

1. Celulele mucinoase cu citoplasma spumoasă și nuclee mici aranjate la periferie.
2. Cuiburi solide de celule epidermoide.



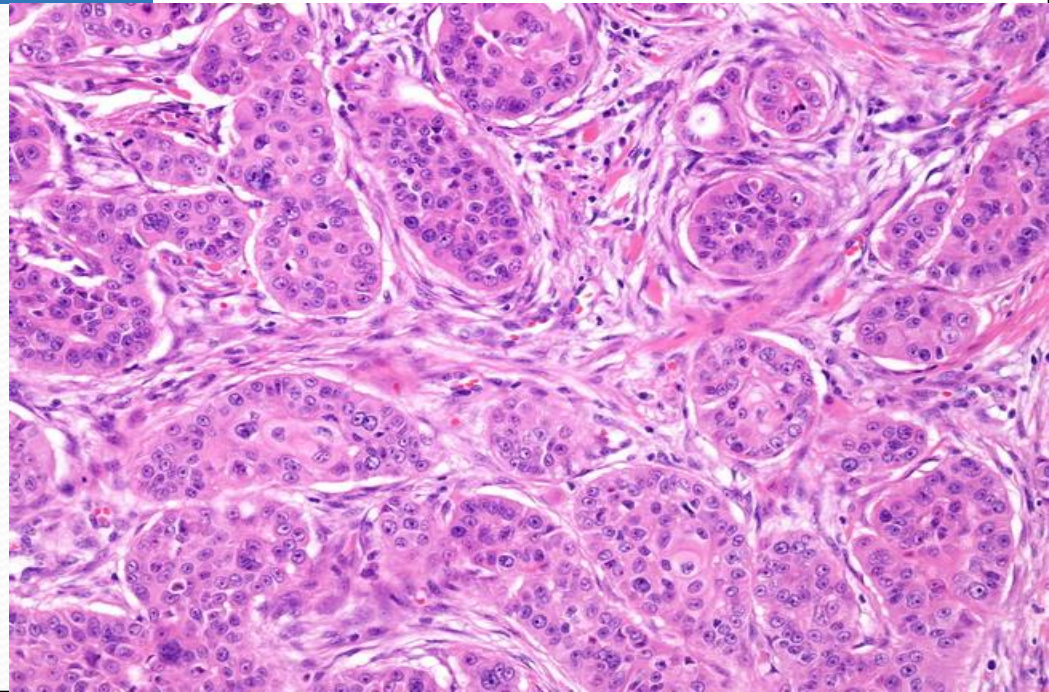
**Carcinom mucoepidermoid al glandei parotide. Grad scăzut de malignitate (low grade). Formează chisturi.**



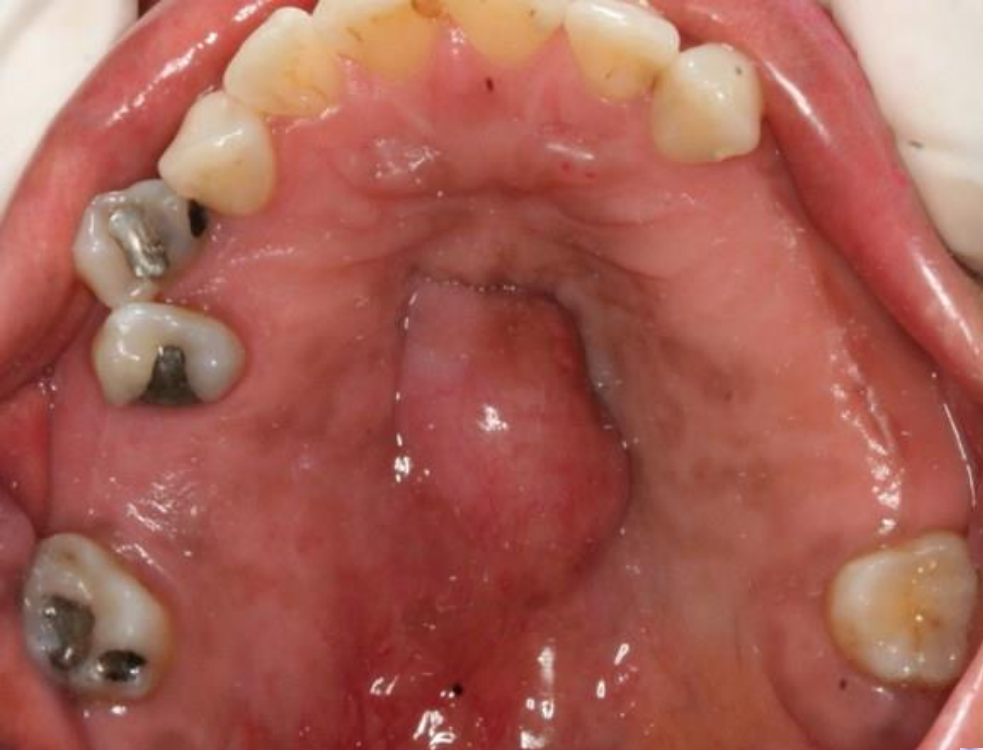

**Cuiburi de celule epidermoide cu atipie celulară, keratinizarea cu formare de perle keratozice nu este caracteristică. Prezența celulelor unice mucinoase se determină cu colorații histochimice pentru mucine.**

**Carcinom mucoepidermoid al glandei parotide. Grad înalt de malignitate (high grade). Tumoare solidă nu formează chisturi.**

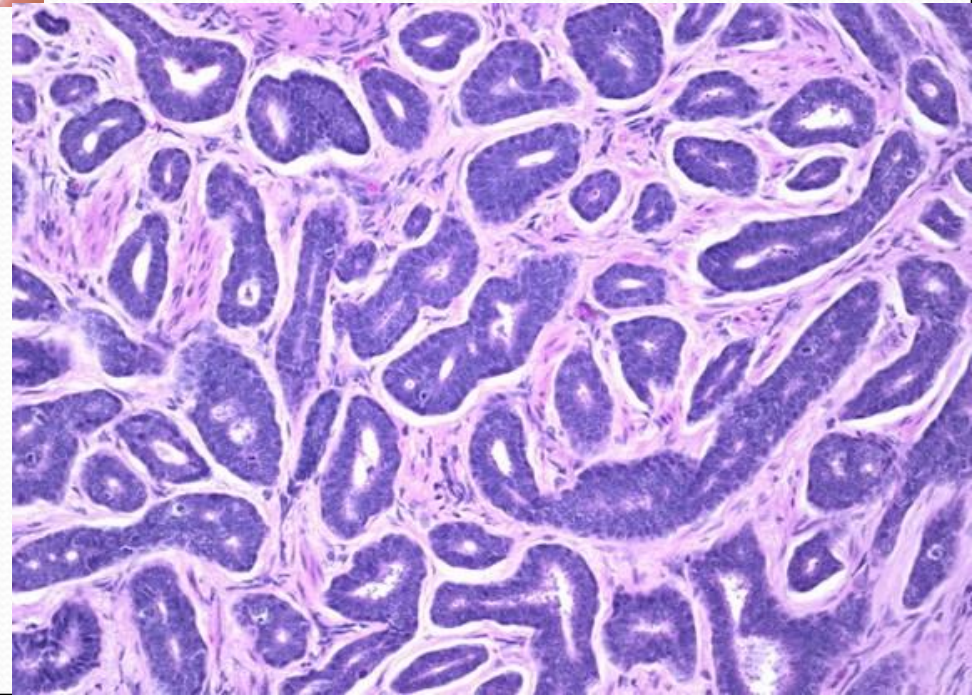




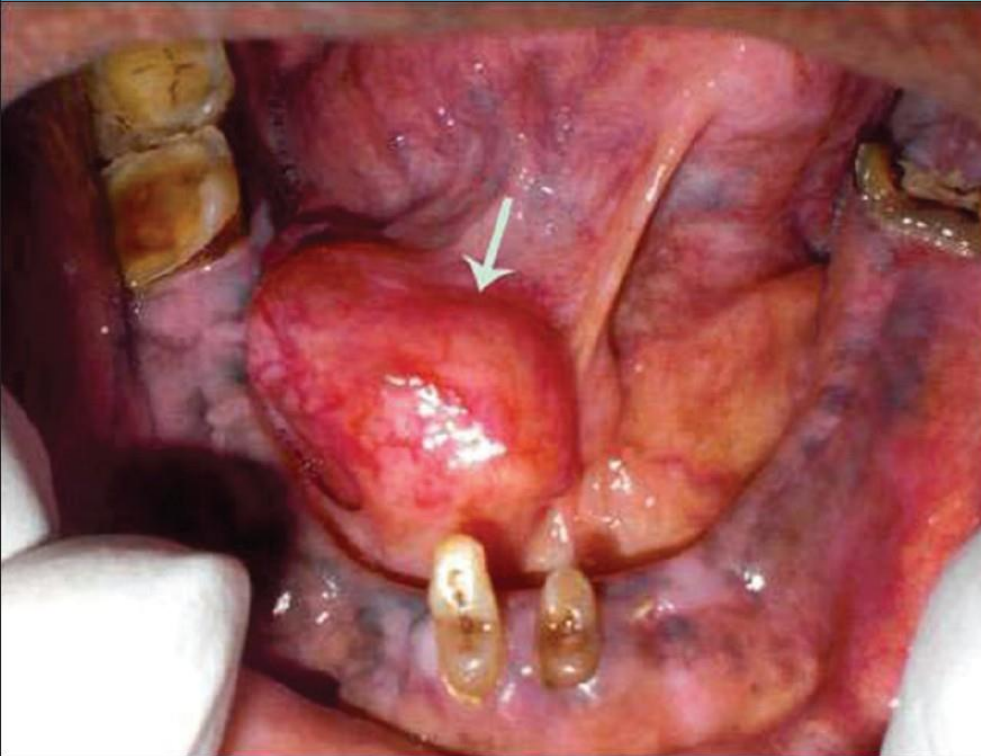

**Celule epiteliale și mioepiteliale aranjate în pattern tubular.**

**Carcinom adenochistic al glandei salivare.**

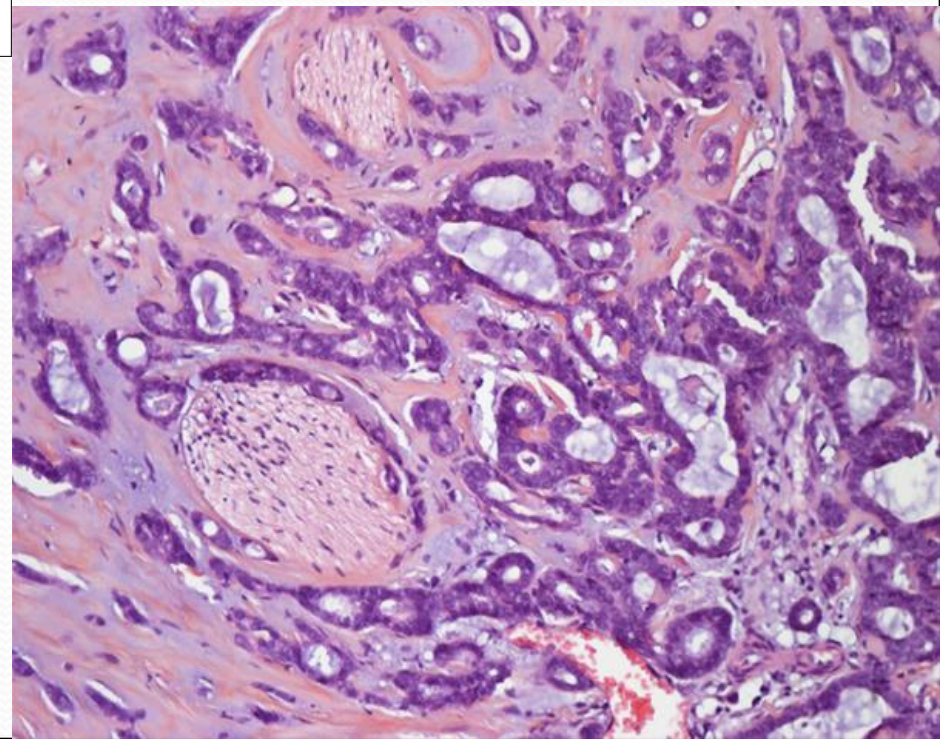






**Celule epiteliale și  
mioepiteliale aranjate în  
pattern solid.**

**Carcinom adenochistic al  
glandei salivare. Pattern solid.**





# Leziunile glandelor salivare

---

- Obstructive – de retenție
  - Sialolitiaza
  - Fenomenul de extravazare a mucusului
    - Mucozel
    - Chist mucos de retenție
- Infecțioase
  - Virale
  - Bacteriene
- Imunologice
  - Sarcoidoza
  - Syndrom Sjögren
- Tumorale
  - Benigne
  - Maligne



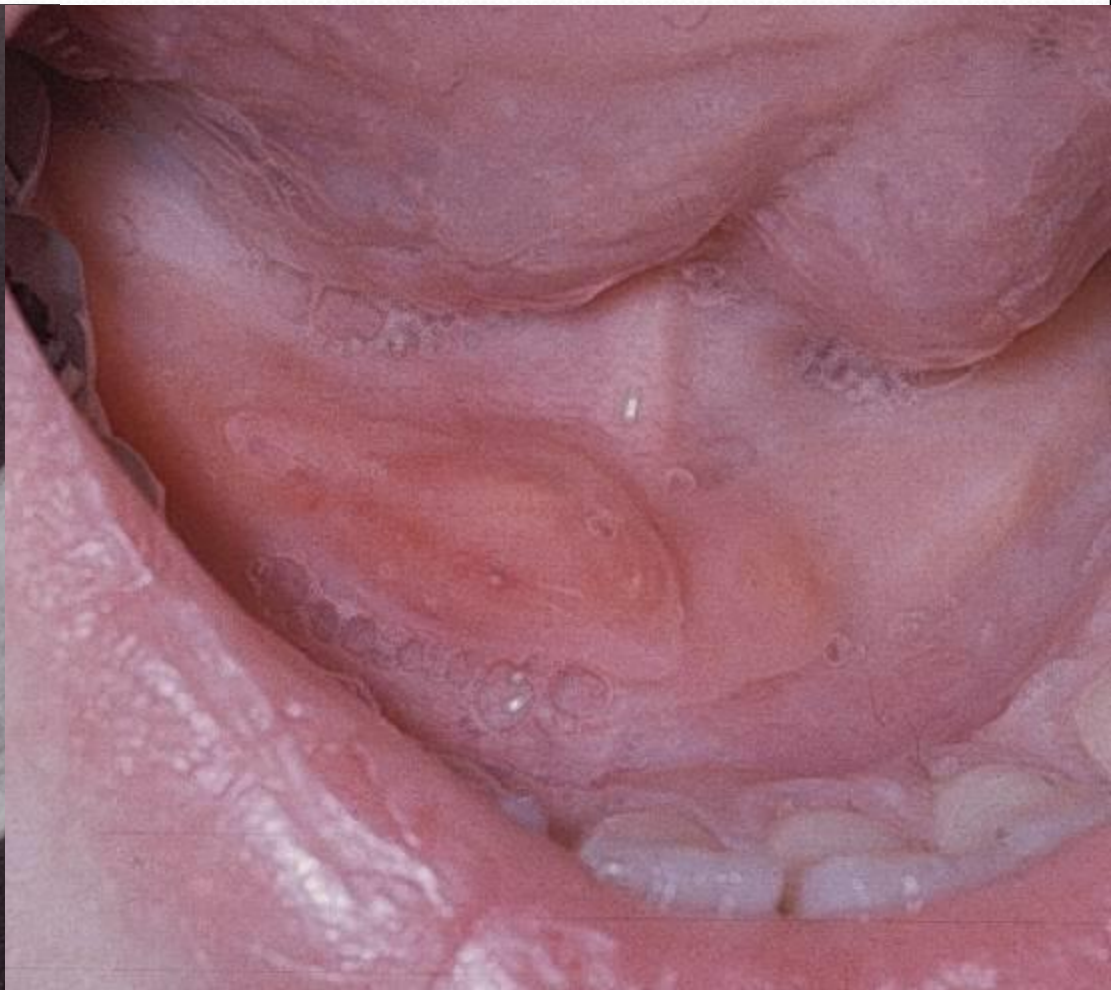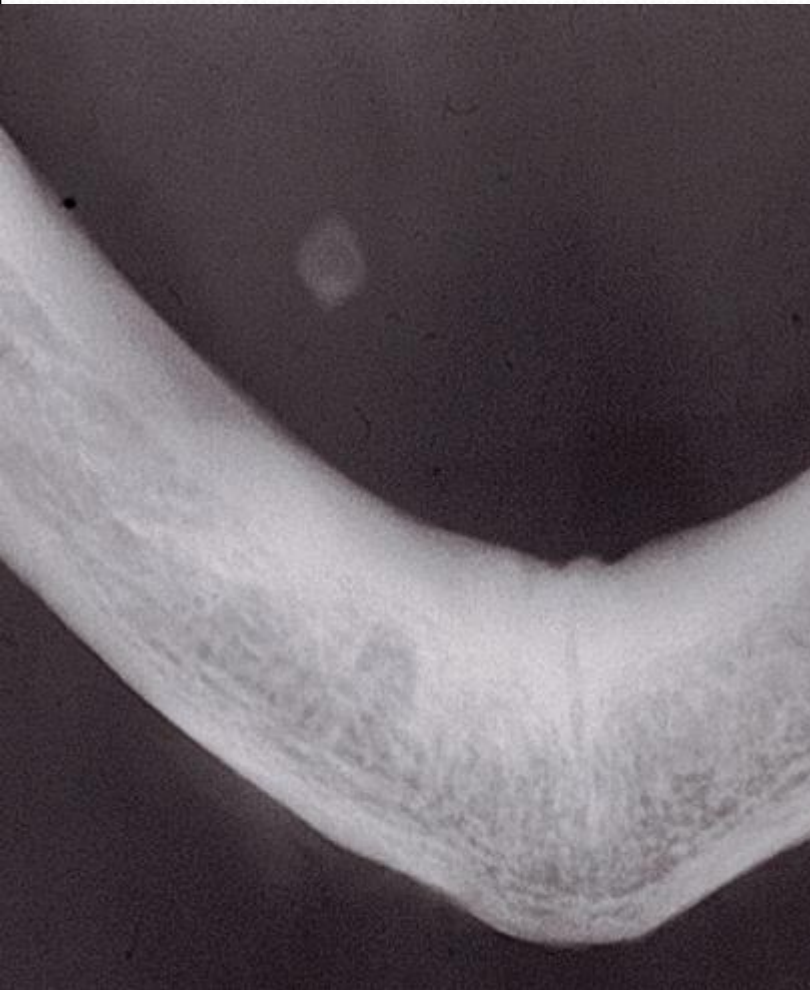
## ● Sialolitiază

- Formarea în glandă, mai des în ducturile sale a concremențelor
- Dintre cauzele locale în formarea concremențelor:
  - hipoplazie, stagnarea salivei, alcalinizarea acesteia, inflamația ducturilor.
- Stagnarea salivei contribuie la formarea pietrelor prin depunerea de săruri supraconcentrate pe bază organică - matricea (celule descuamate, microbi).

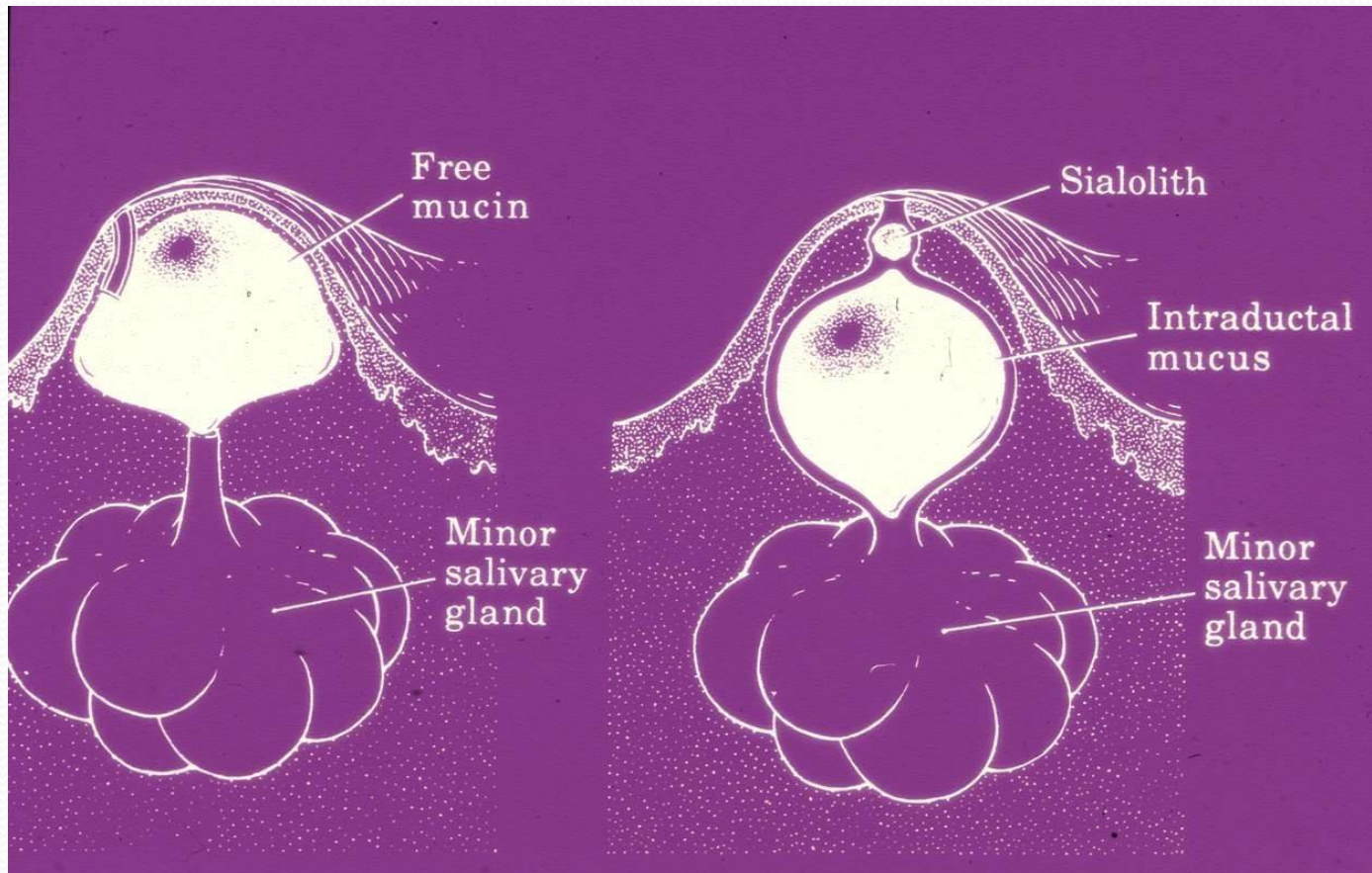


# Sialolit în regiunea anterioară a planșeului bucal

---



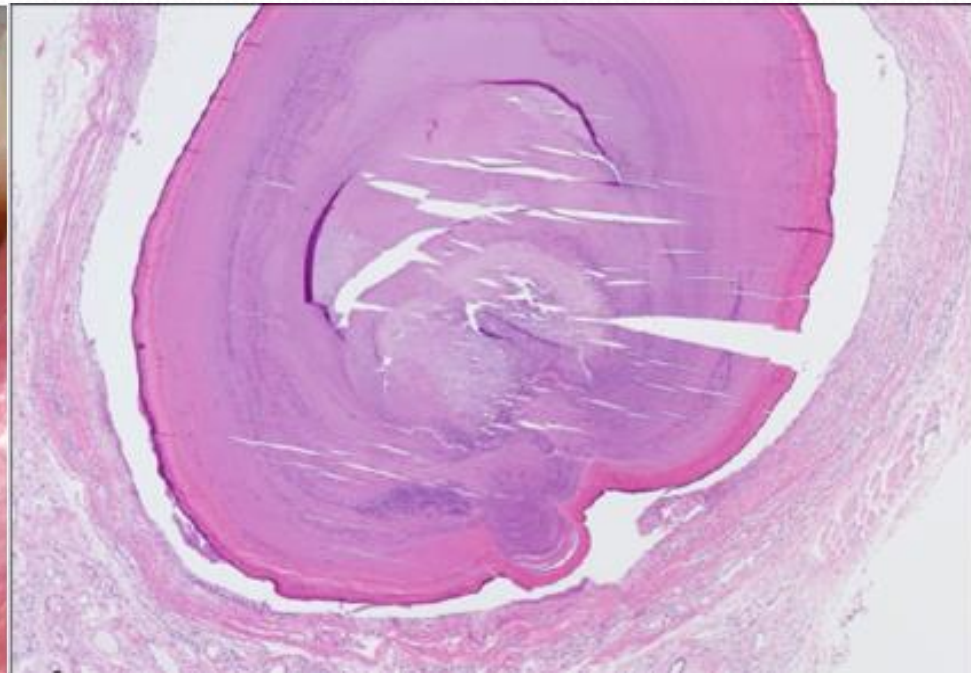
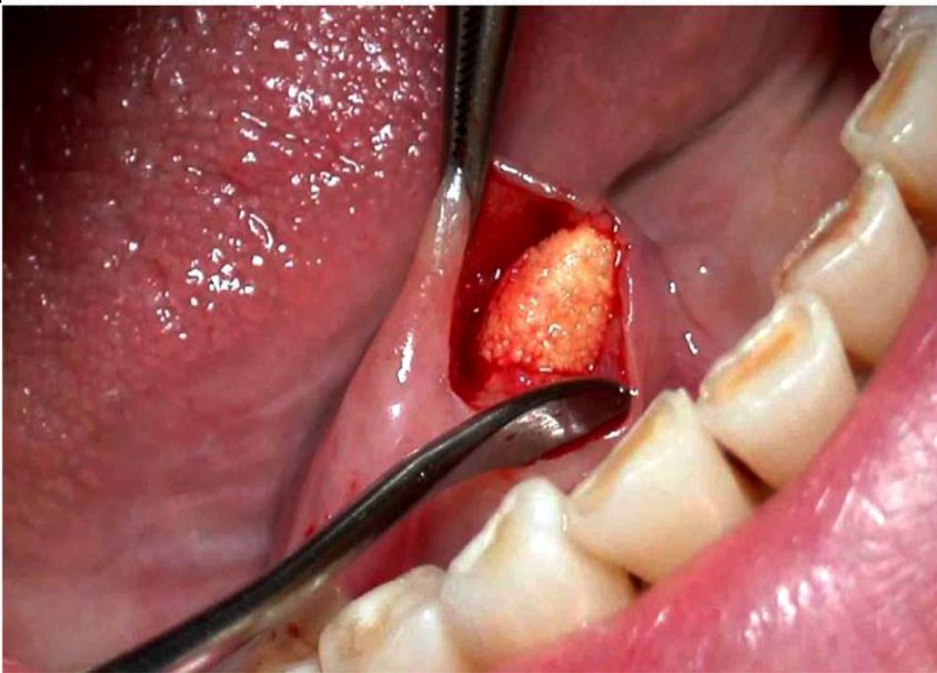





## • Sialolitiază

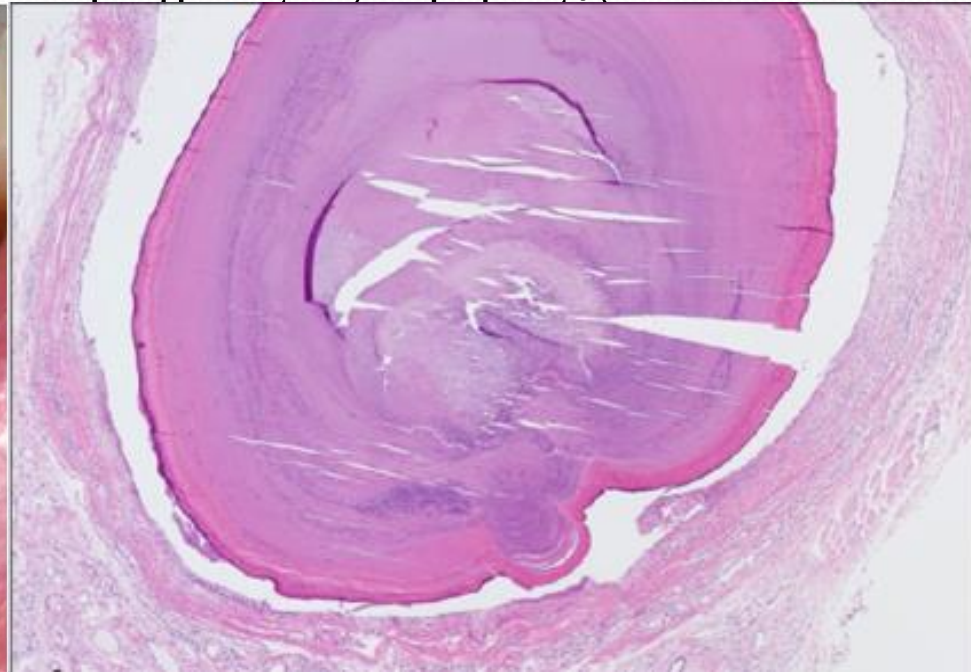
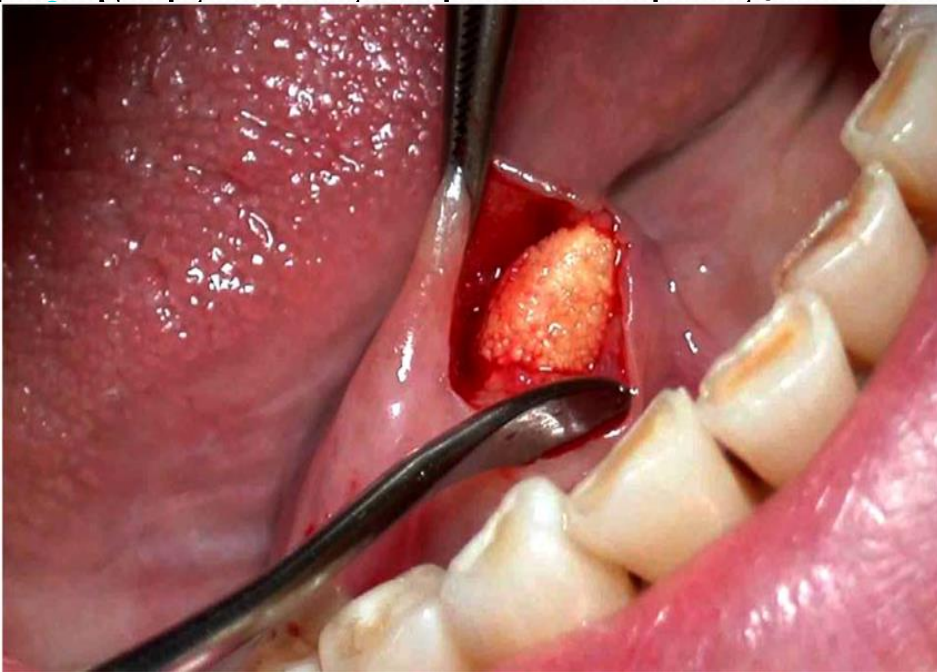- Concrementele salivare sunt mai frecvente în conductul excretor extern al glandelor submandibulare (83%) și mai puțin frecvent în canalul Stensen (10%) sau în glandele sublinguale (7%).
- Au de obicei dimensiuni mici, cu diametrul de până la 1-2 cm, ovale sau rotunde, cu o suprafață netedă sau rugoasă, gri-albicioasă, galbenă sau roșie.





## • Sialolitiază

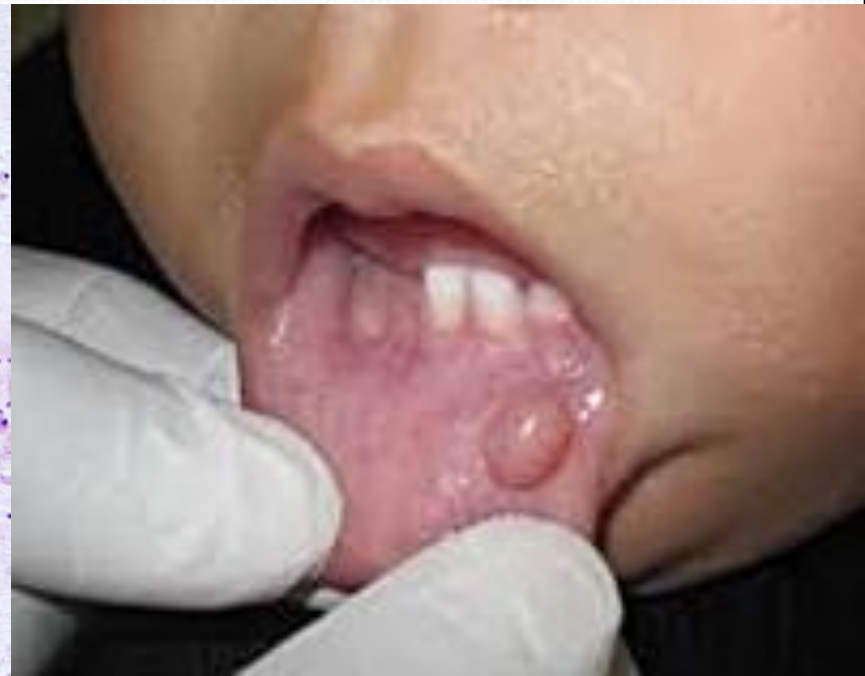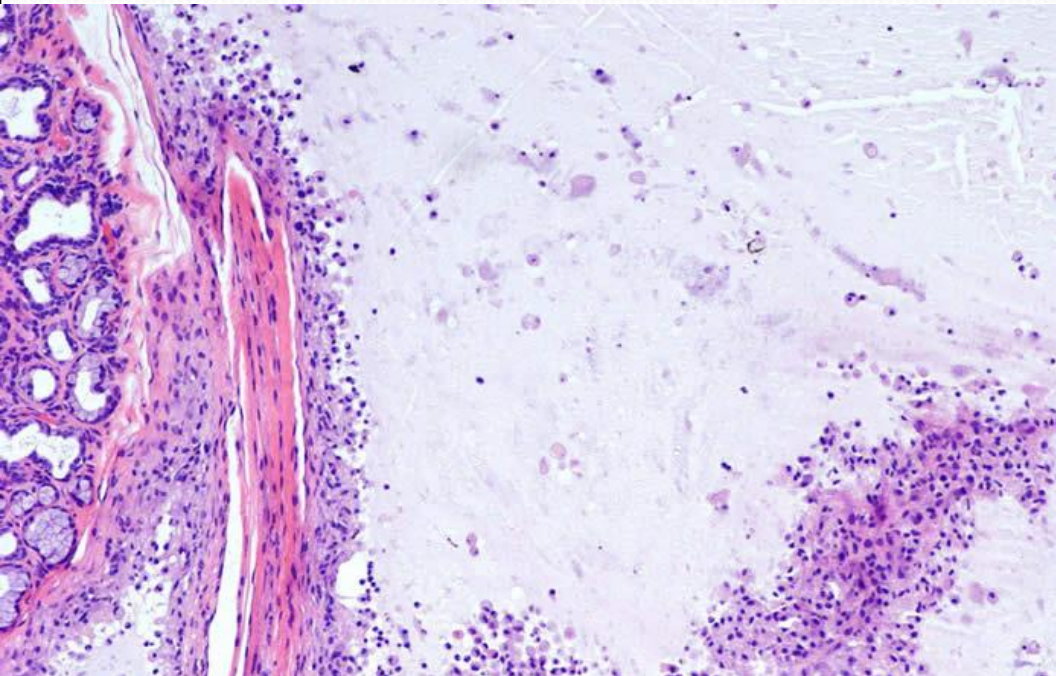
- Concrementele constau din săruri minerale, fosfat de calciu (60-70%), carbonat de calciu (5-10%) și substanțe organice (mucopolizaharide, colesterol, acid uric, celule epiteliale, bacterii).
- Provoacă expansiunea canalelor cu metaplazie scuamoasă a epitelului lor.
- Fibroza difuză și periferică, atrofia acinilor secretoare se observă în țesutul glandei.





# Mucocel

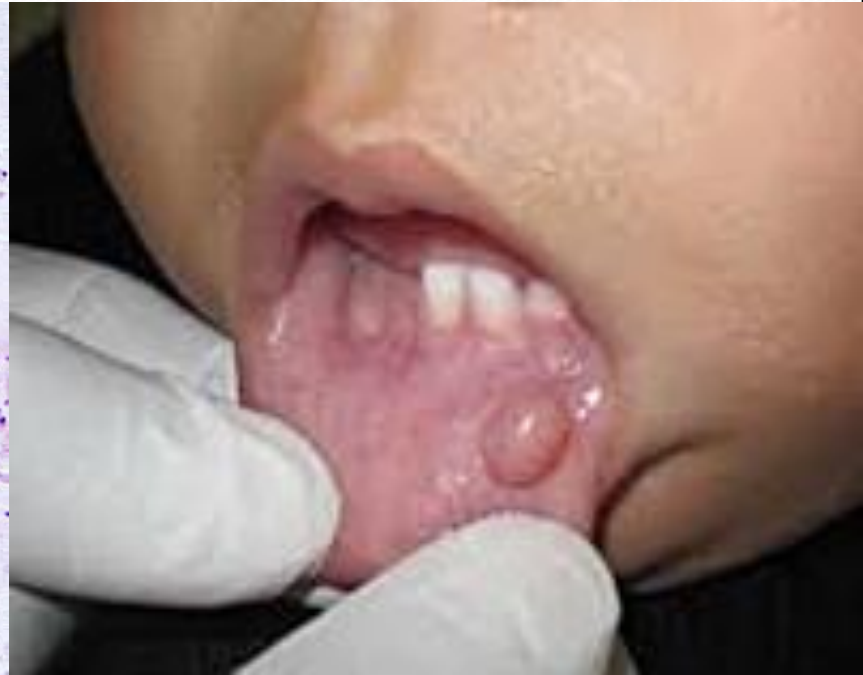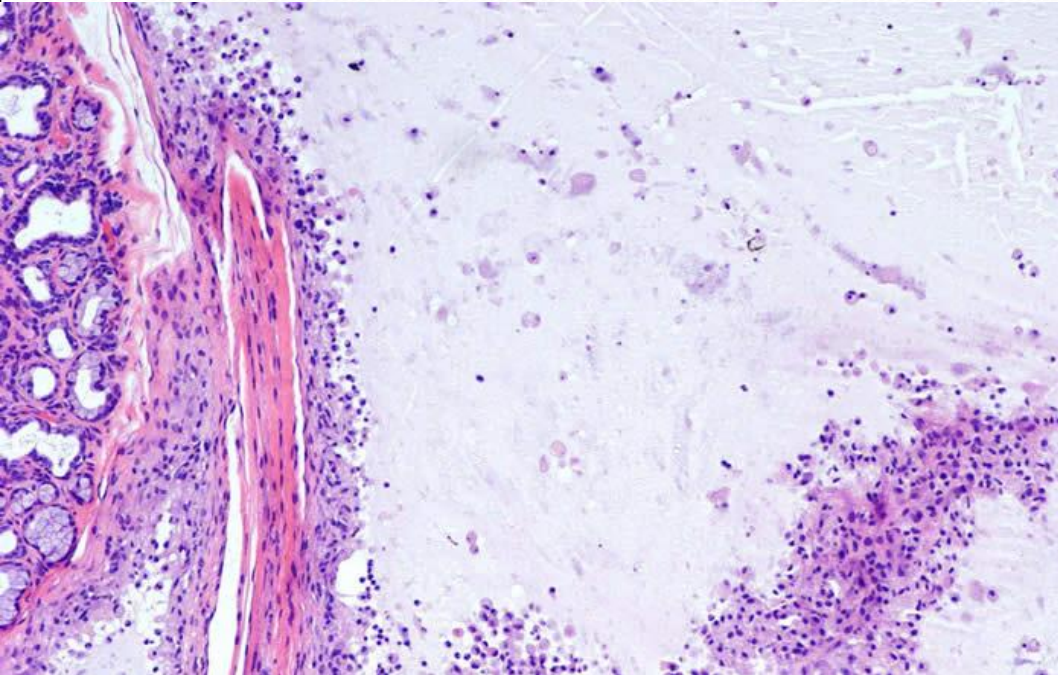
- - Se dezvoltă din conductele excretoare ale glandelor mici, mai rar din cele mari.
- Chisturile se formează în urma blocării canalului excretor extern prin procesul inflamator sau după traumă.
- Mărimea unor astfel de chisturi este diferită. Acestea sunt de retenție după origine.





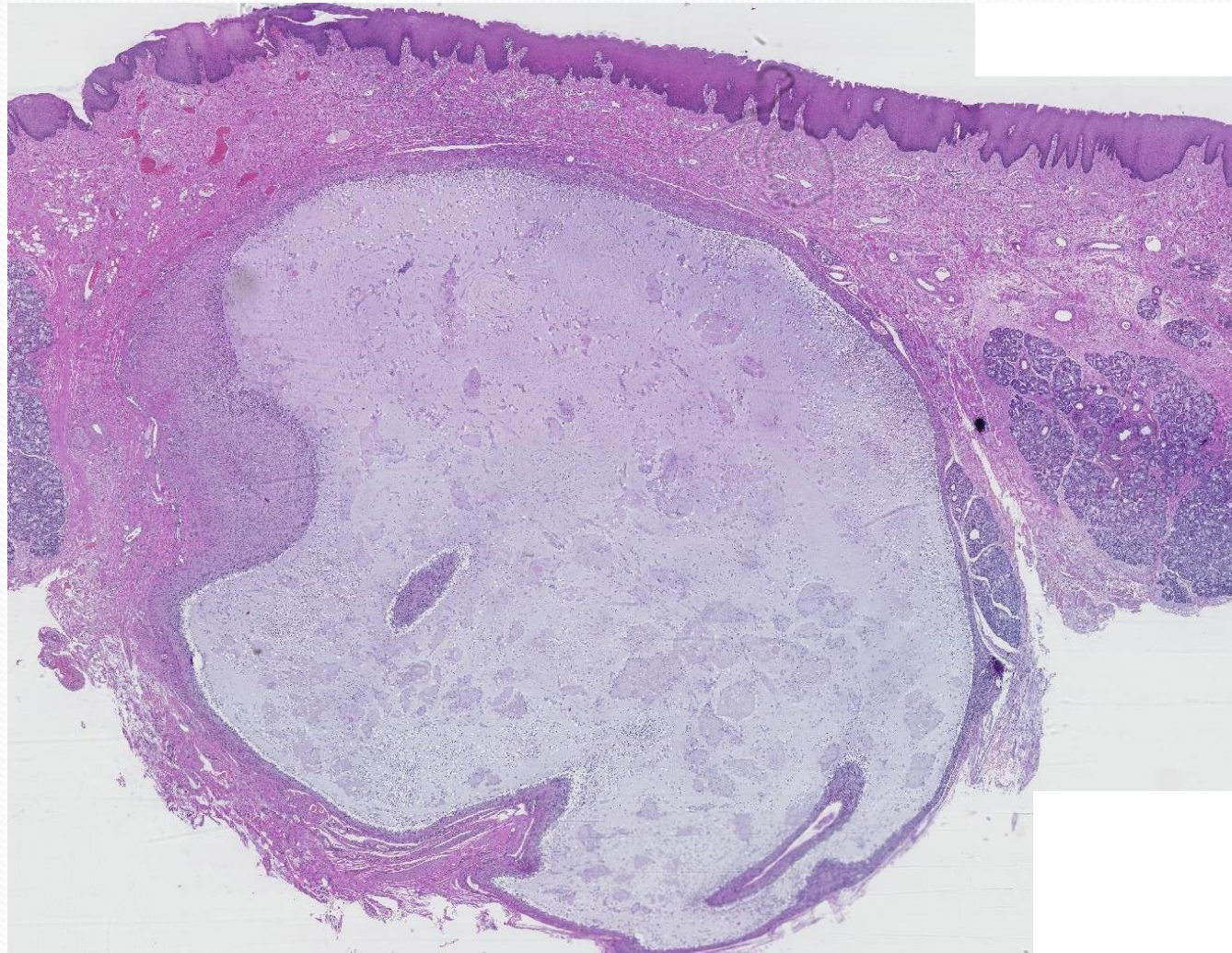# ● Mucocel

- Mucocelul este adesea localizat pe buza inferioară sub forma unui nodul sferic care protruzionează deasupra suprafeței.
- Microscopic, suprafața interioară a peretelui său este căptușită cu epiteliu cilindric.



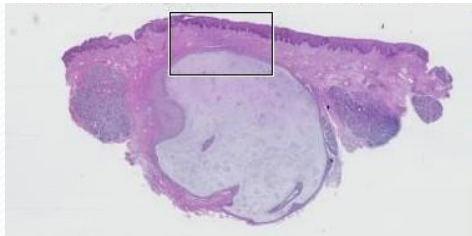
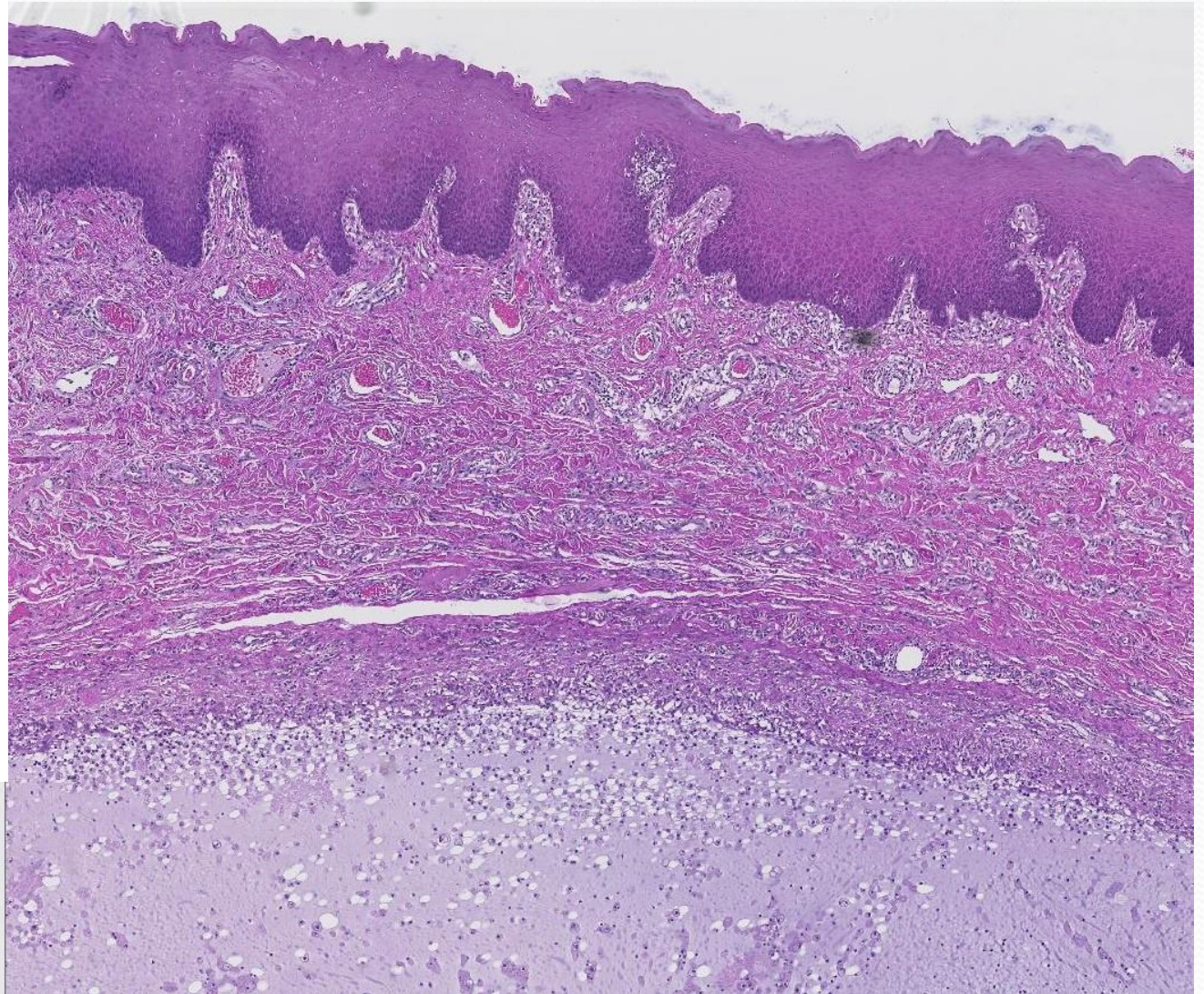


# Mucocel histologic



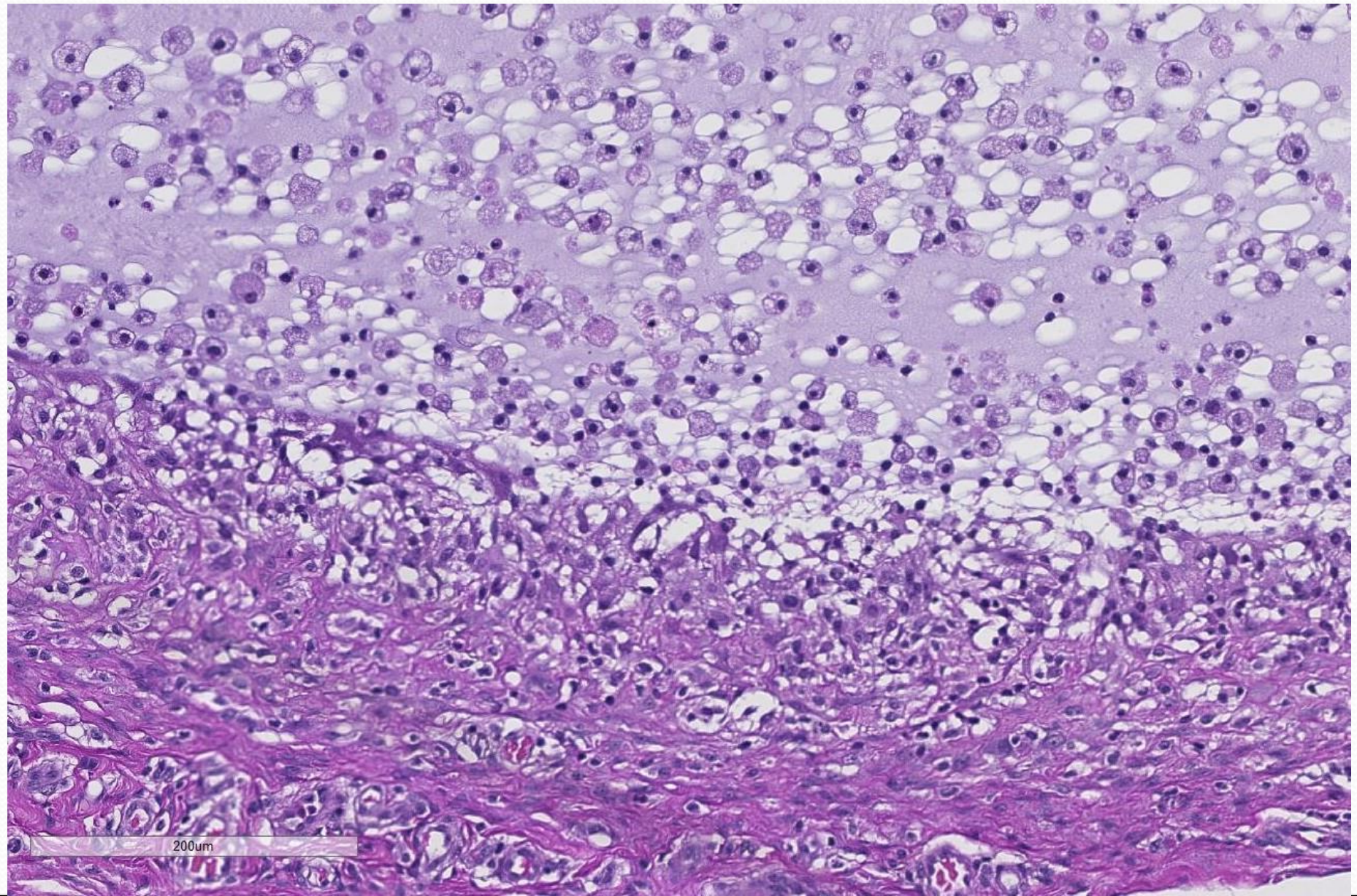


# Mucocel histologic





# Mucocel histologic

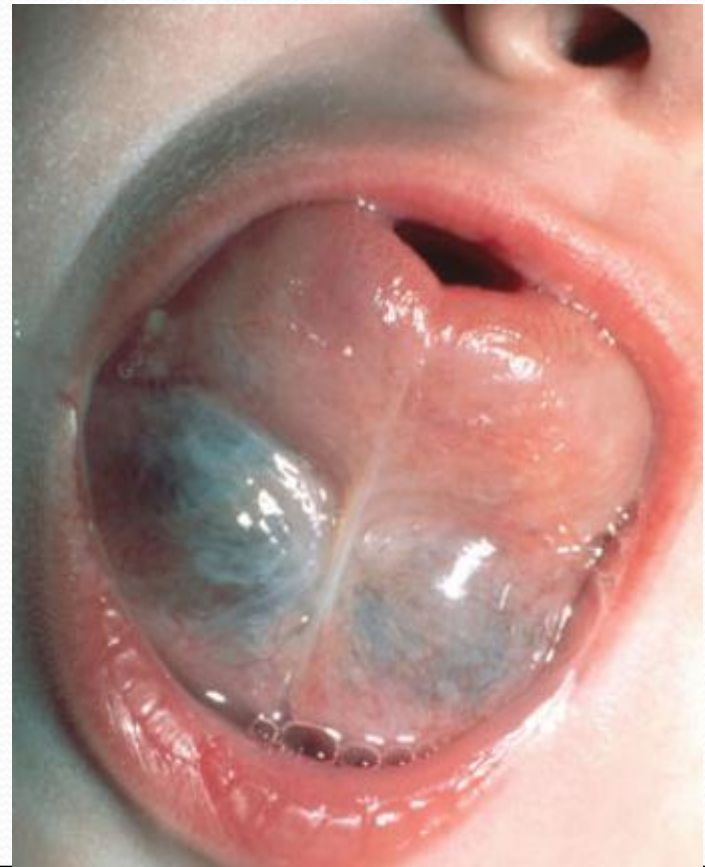
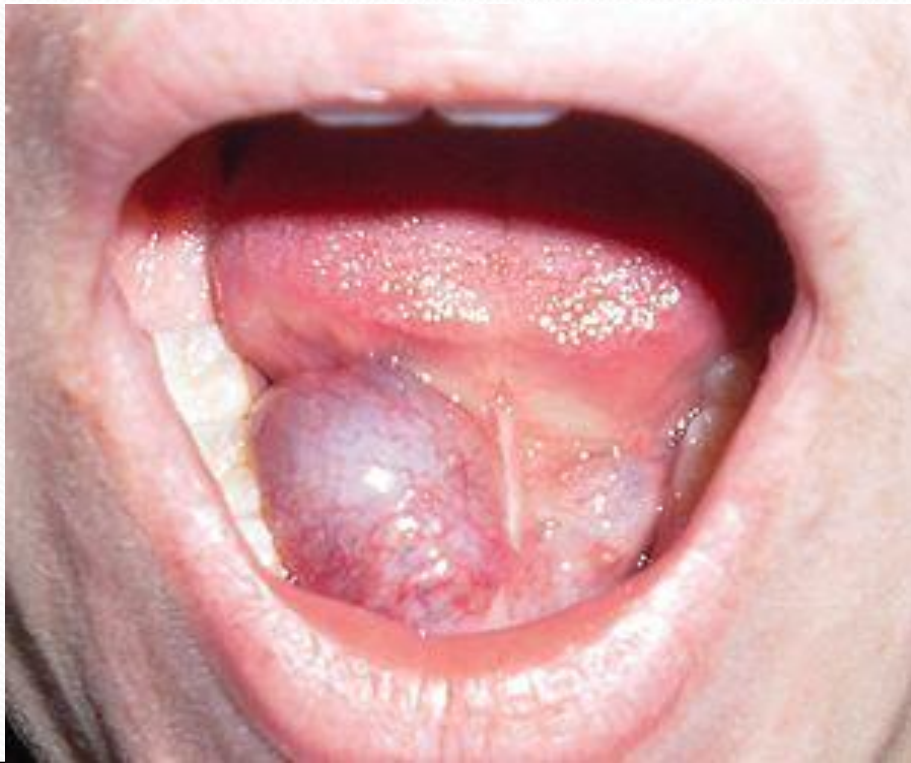


- *Ranula (chist de retenție)* a glandei salivare sublinguale. Uneori, ranula se extinde sub mușchiul diafragmei bucale – formă submandibulară.

- Macroscopic, este o cavitate chistică cu un perete subțire, de culoare albăstruie, asociată cu glanda salivară, conține mucus. Chistul elevează limba, îngreunând mișcarea.

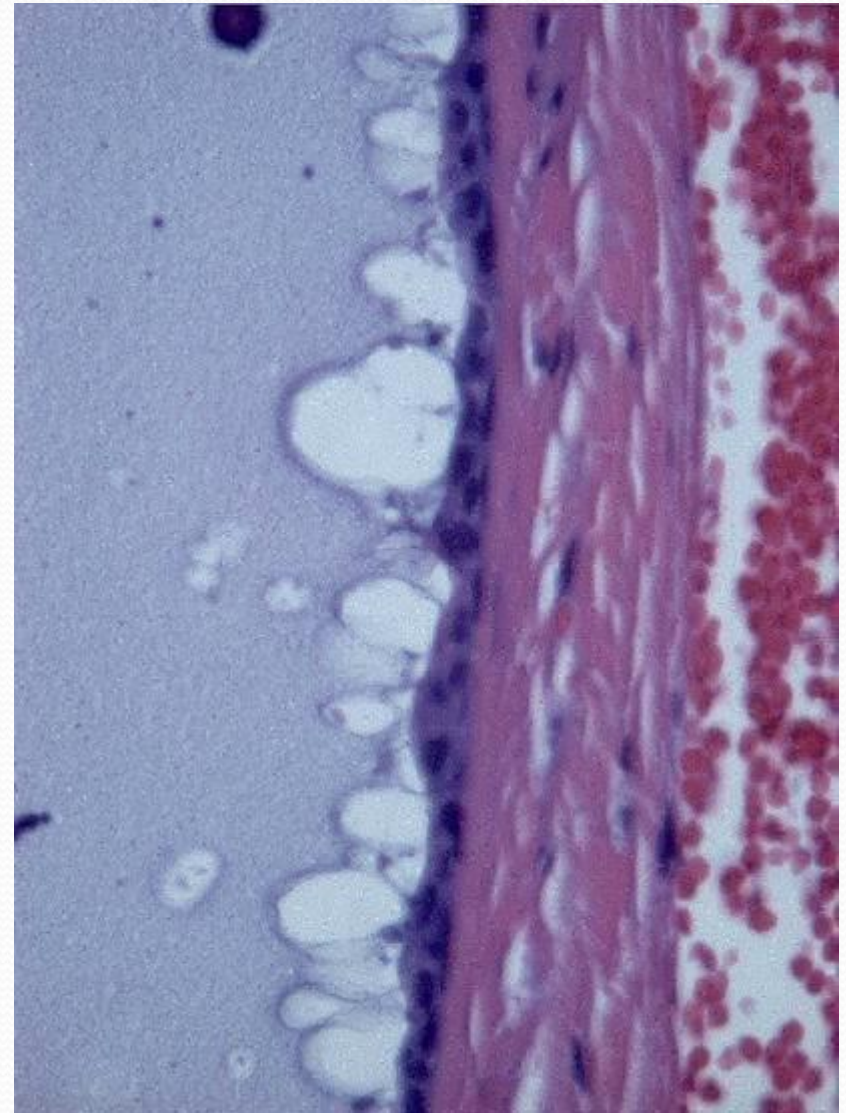
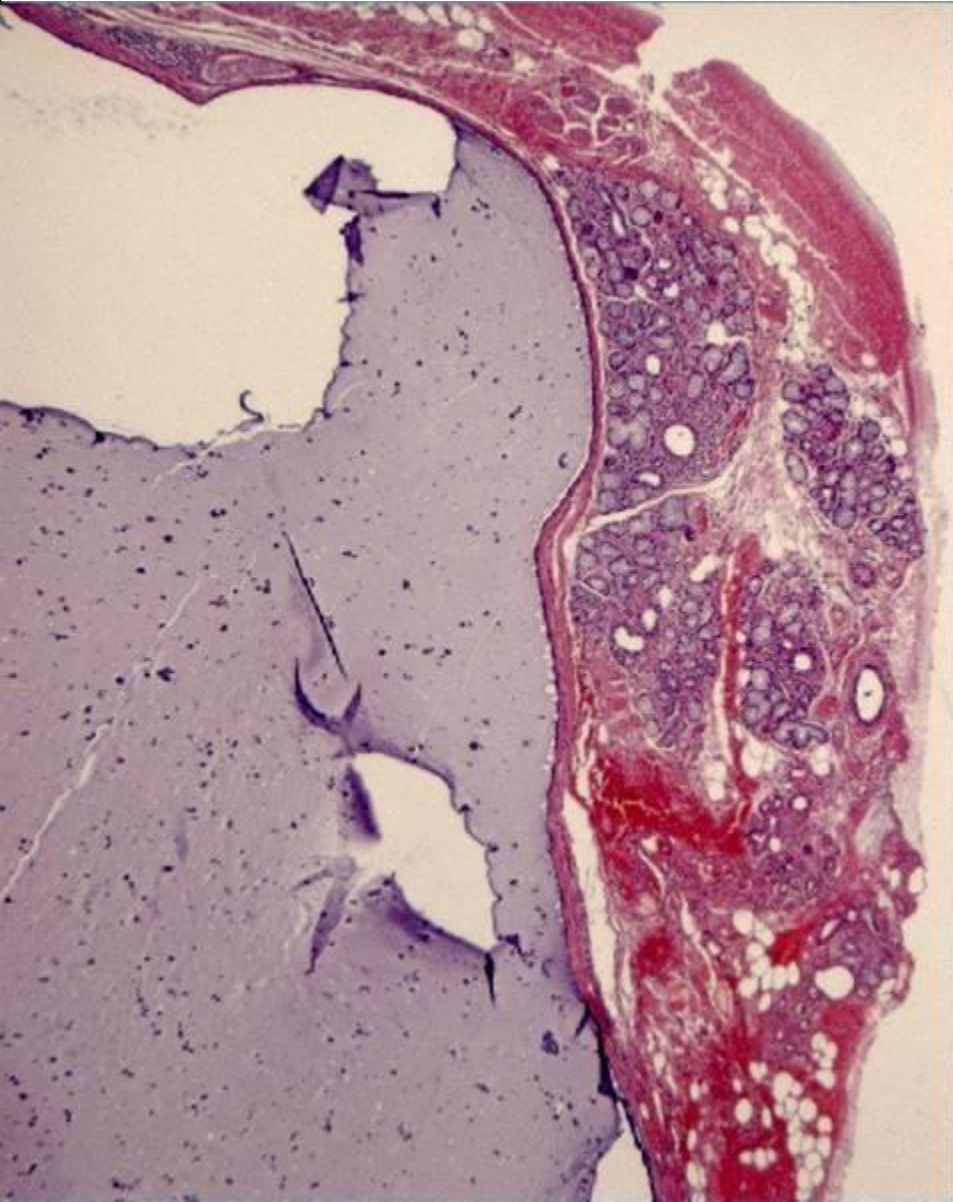
- Microscopic, suprafața interioară a peretelui este reprezentată de un epiteliu scuamos stratificat.





# Chist mucos de retenție - histologic

40x







# Tumorile glandelor salivare

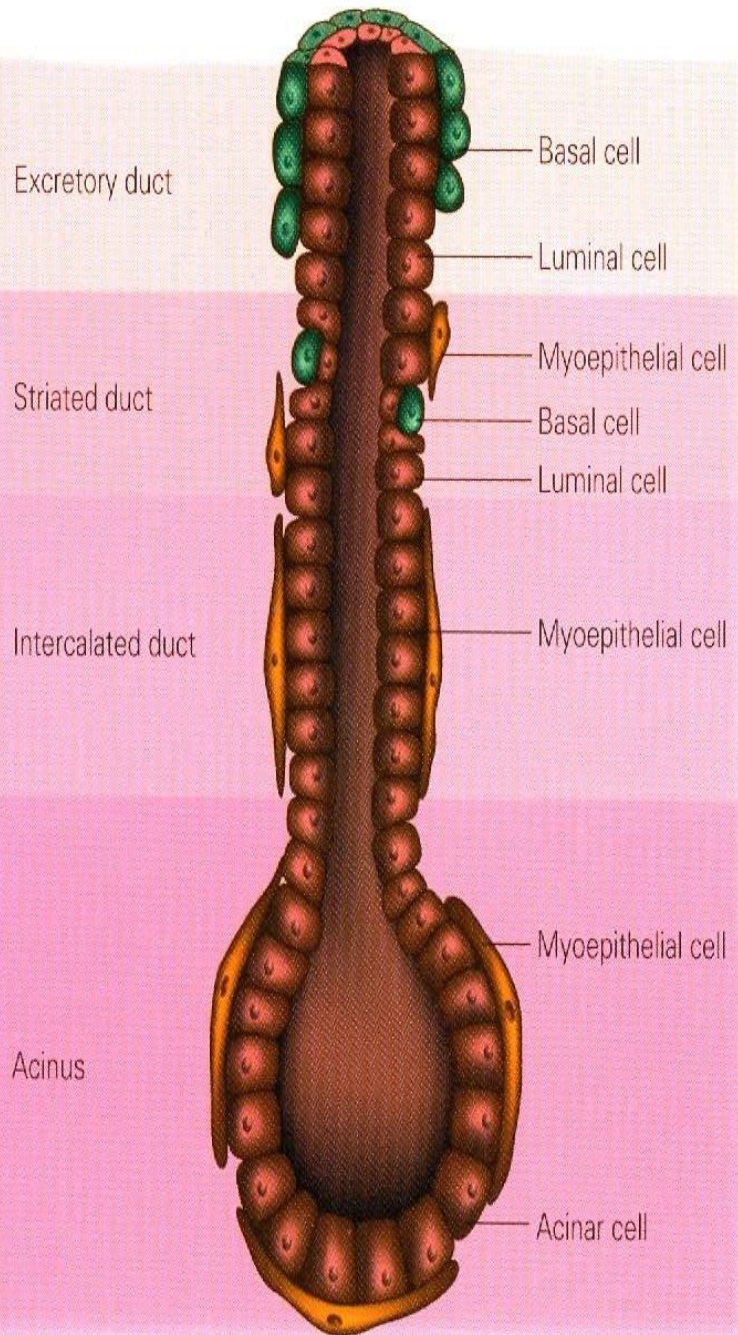


## Adenoame (BENIGNE)

- Adenom pleomorf
- Adenoame monomorfe
- Mioepiteliom
- Adenom bazocelular
- Oncocitom
- Tumora Warthin (adenolimfom)
- Adenom sebaceu
- Adenom canalicular
-



# Salivary duct and acinus

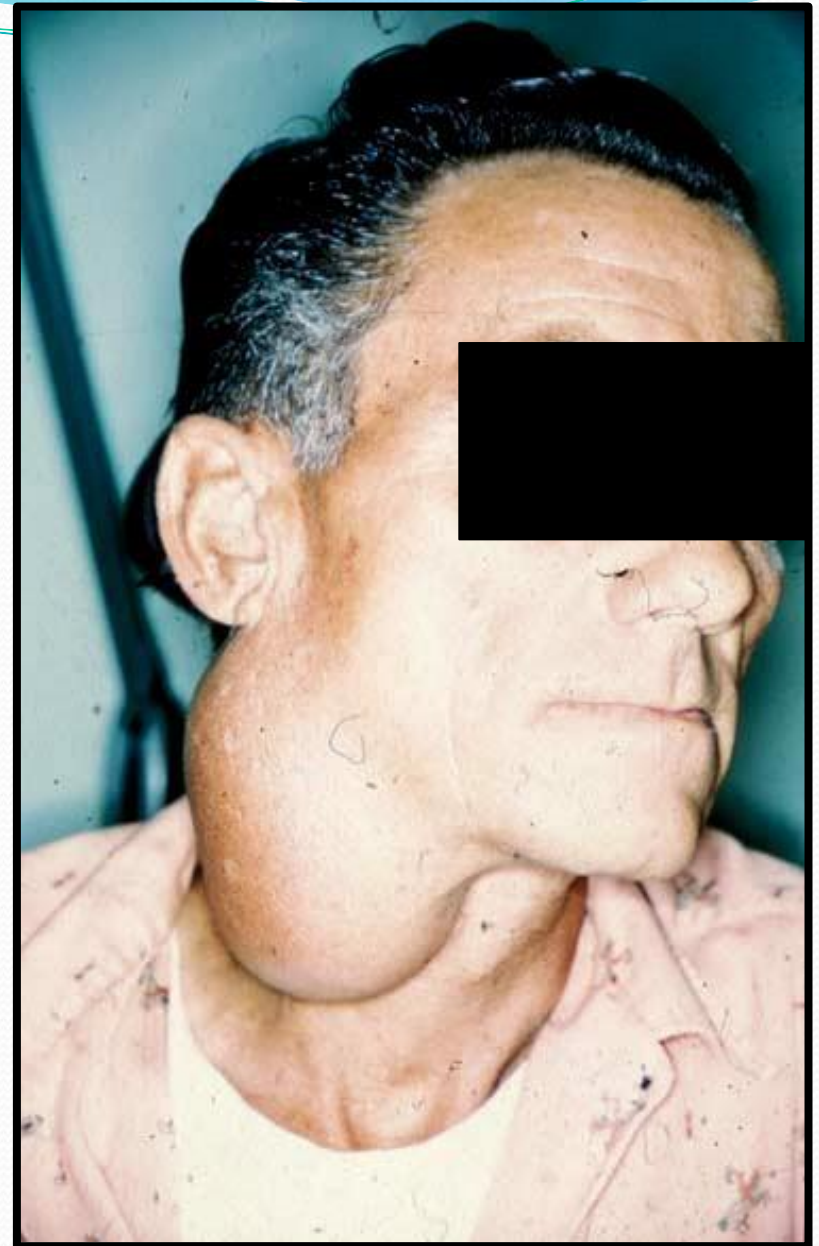


## Glandă salivară



## Adenom pleomorf

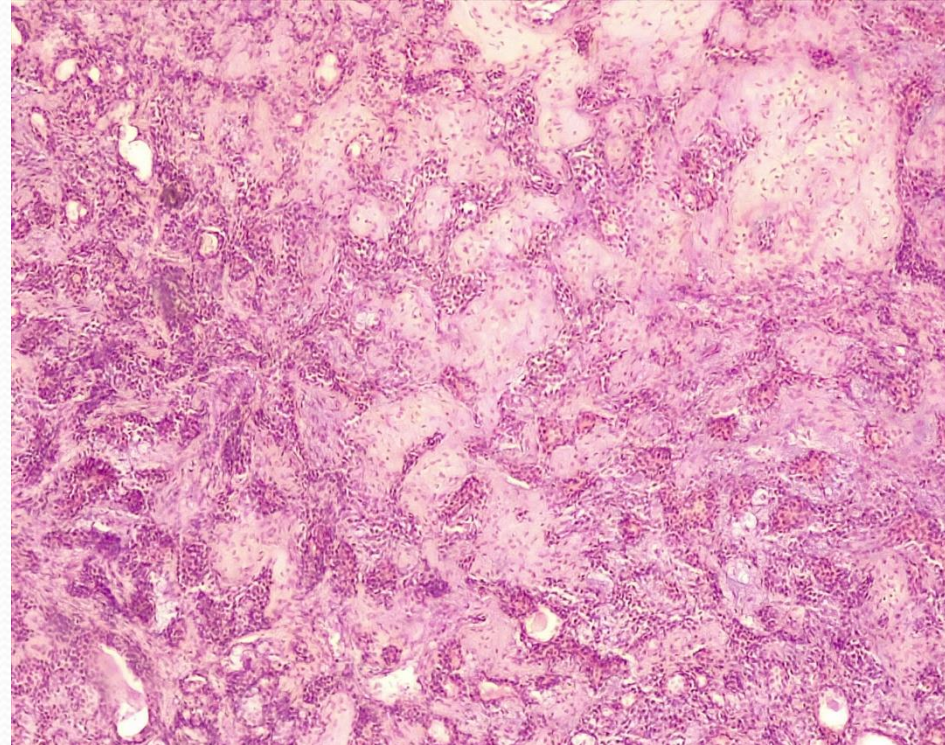
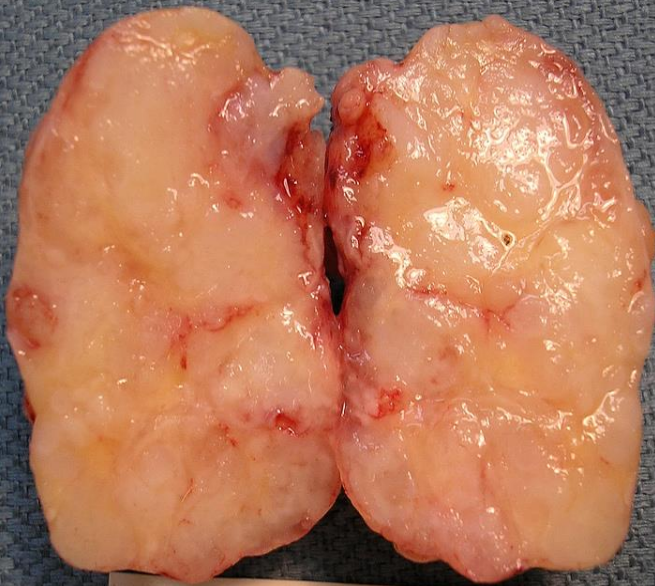
- Cel mai comun tip
- Vârsta medie 46 ani
- Cel mai frecvent în glanda parotidă
- Incapsulată cu insule de celule tumorale în capsulă
- Din epiteliul ductal și celulele mioepiteliale





- Adenom pleomorf

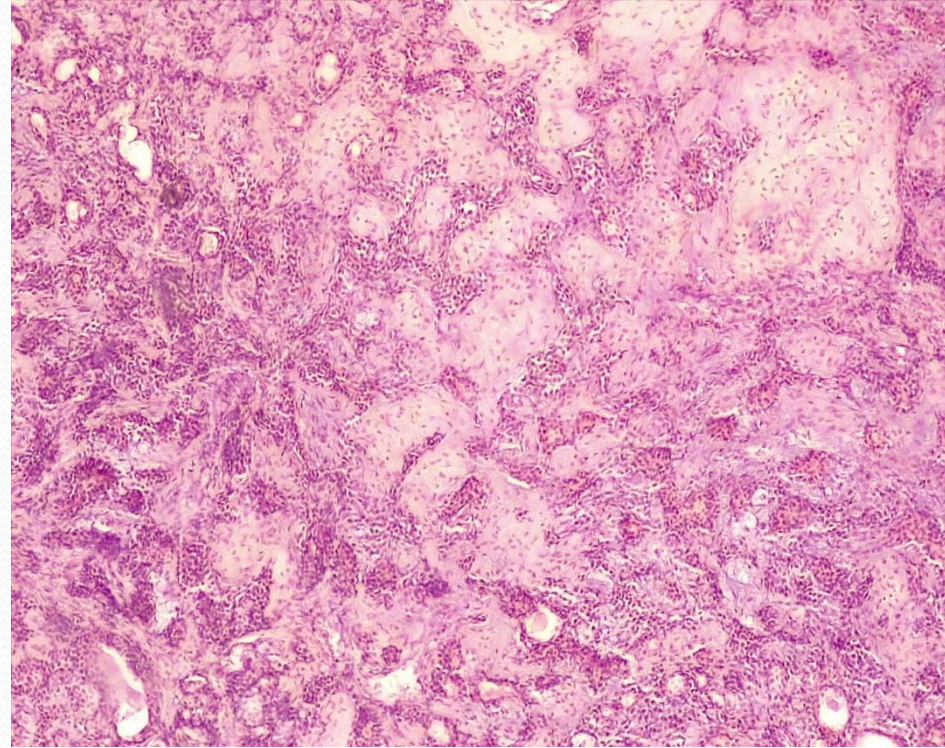
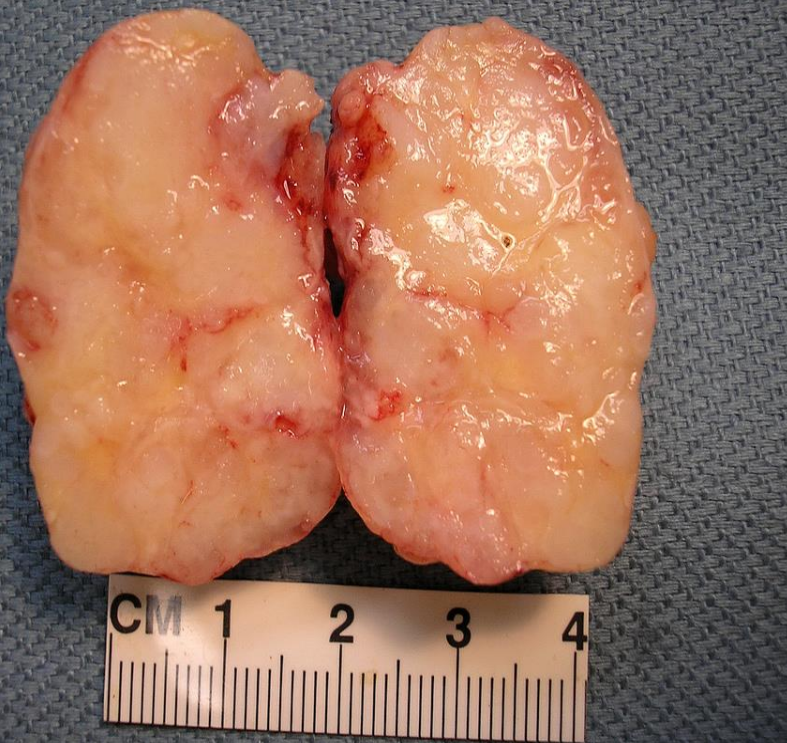- Pe secțiune, țesutul tumoral este albicios, cu pete gălbui și hemoragii, adesea cu chisturi mici mucoase.
- Histologic, tumoarea este reprezentată de componenta epitelială și mezenchimală.





## • Adenom pleomorf

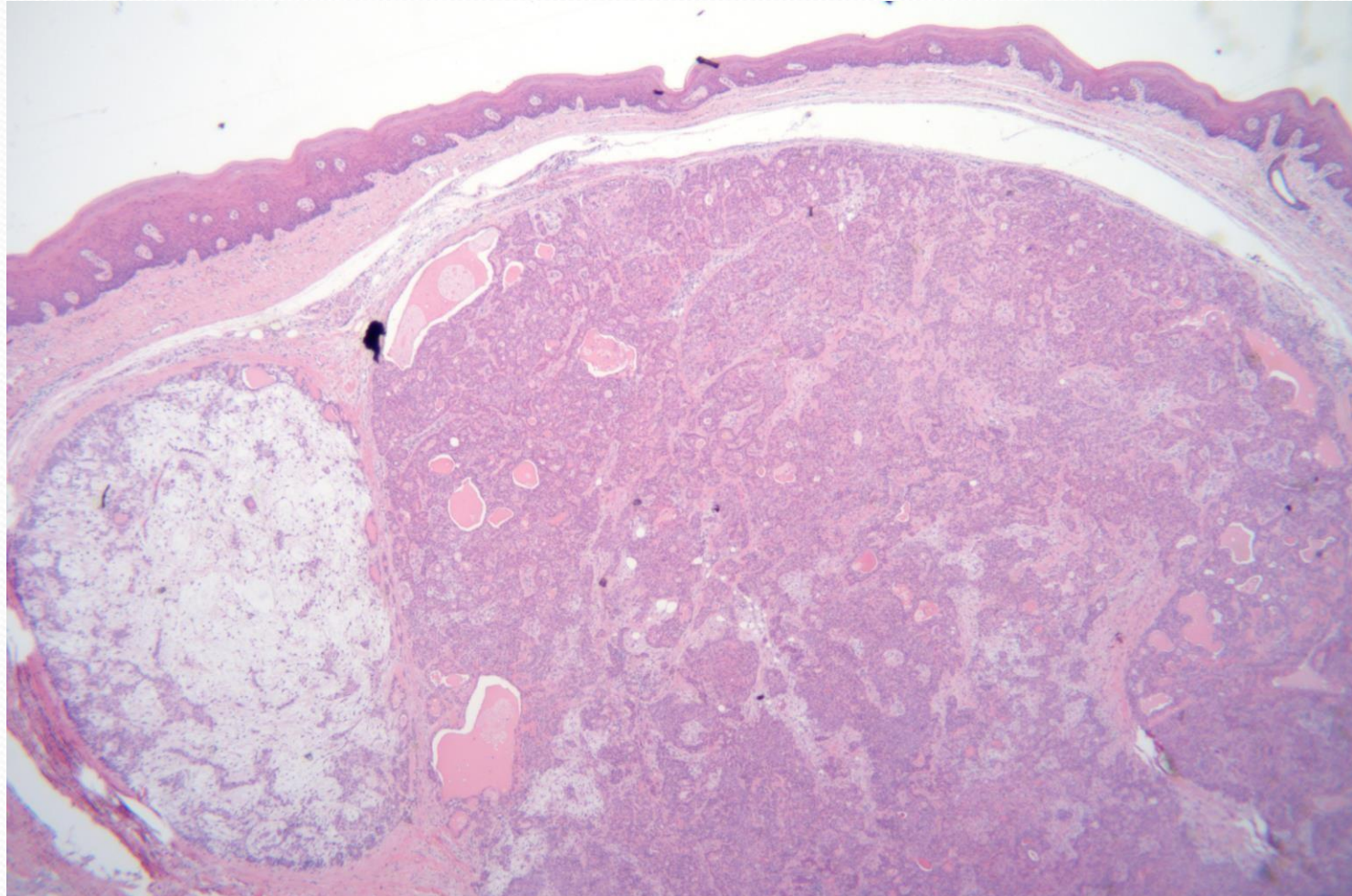
- Formațiunile epiteliale au structura unor ducturi, câmpurilor solide. La periferie, este caracteristică prezența focarelor și câmpurilor mucoide, mioxoide, condroide și țesutului osos.
- Focare de hialinoză stromală pot fi prezente în tumoră, keratinizarea în zonele epiteliale.
- Neoplasmul este benign, cu o creștere distructivă locală, recidivează, poate deveni malign





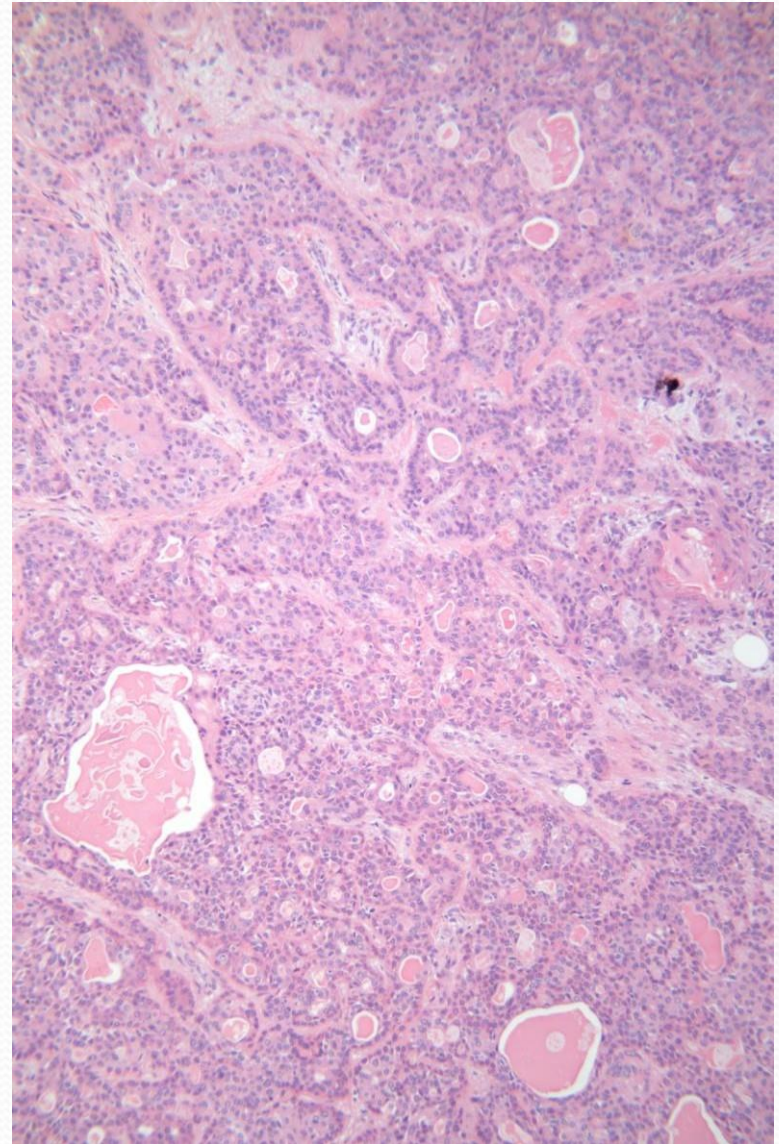
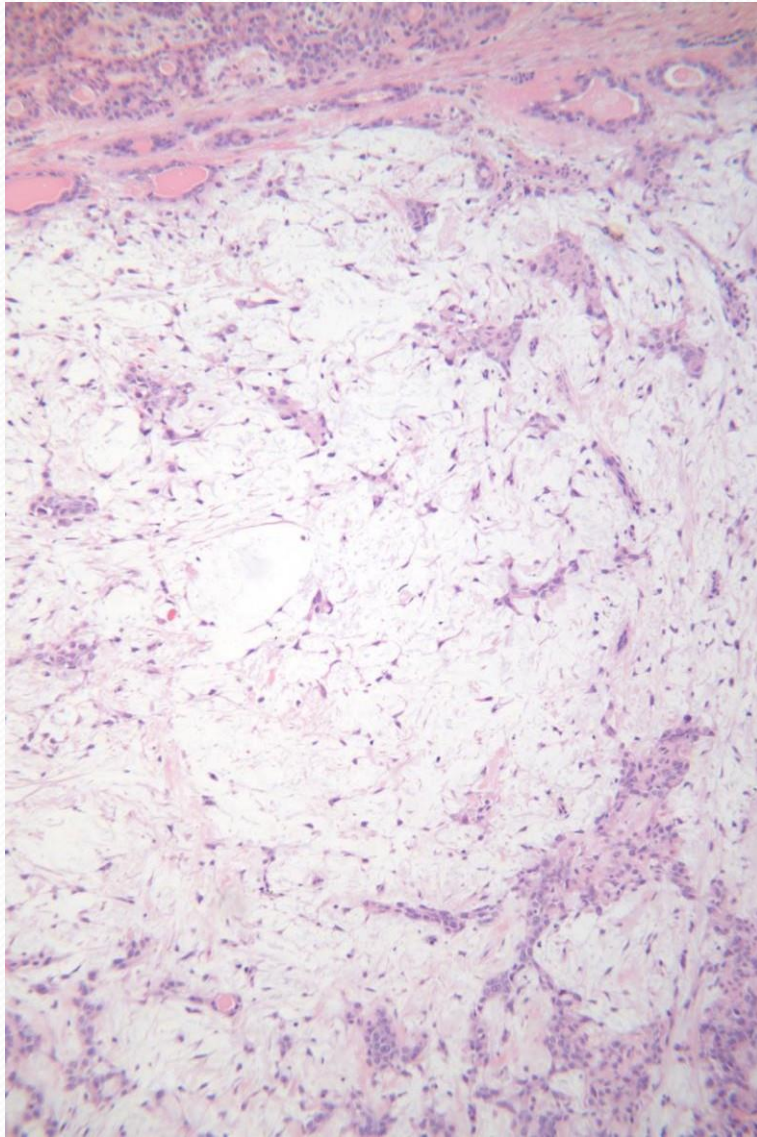
## Adenom pleomorf

Incapsulat cu insule de celule tumorale în capsulă  
Componenta epitelială și componenta mezenchimală





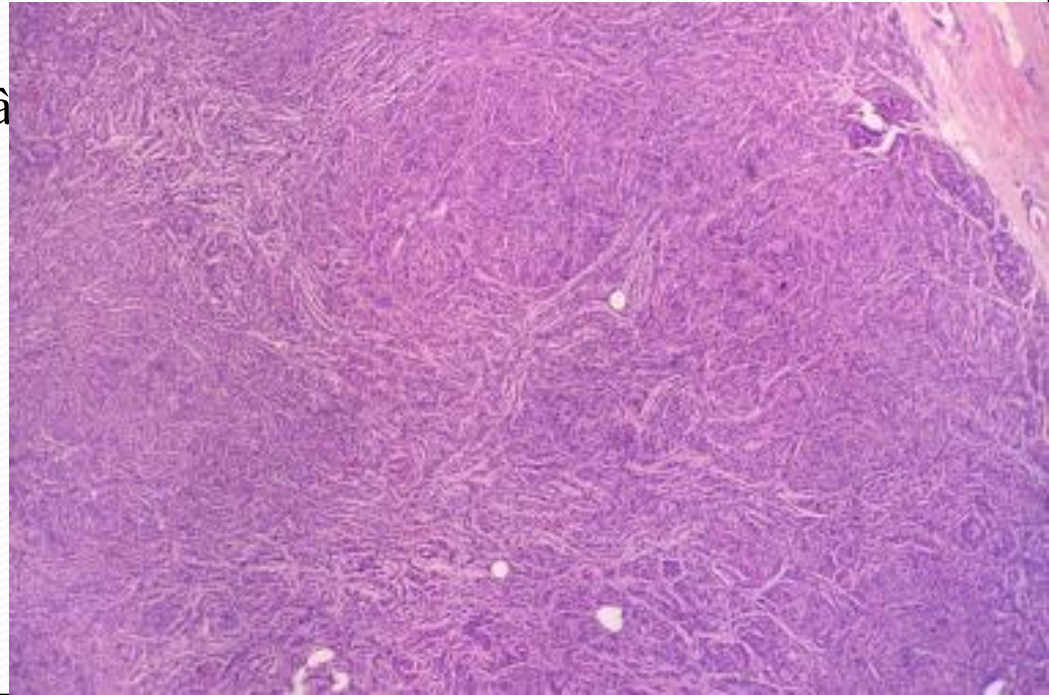
## Tablou variabil cu tubuli epiteliali și stroma mixomatoasă





## • Mioepiteliomul

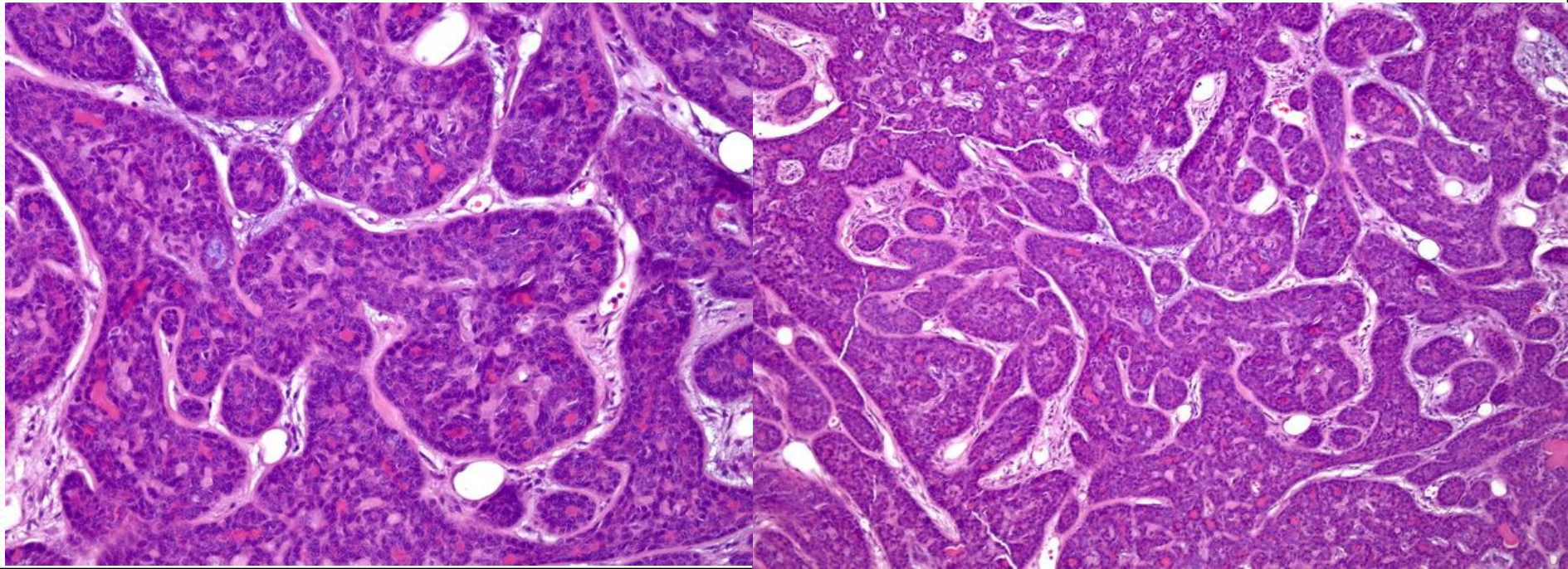
- Diferențiere mioepitelială
- Poate avea diferite aspecte morfologice (fusiform, plasmocitoid, epitelioid)
- Parotida – 40%
- Se dezvoltă la adulți
- Tendința de recidivă mai mică decât





## • Adenomul bazocelular

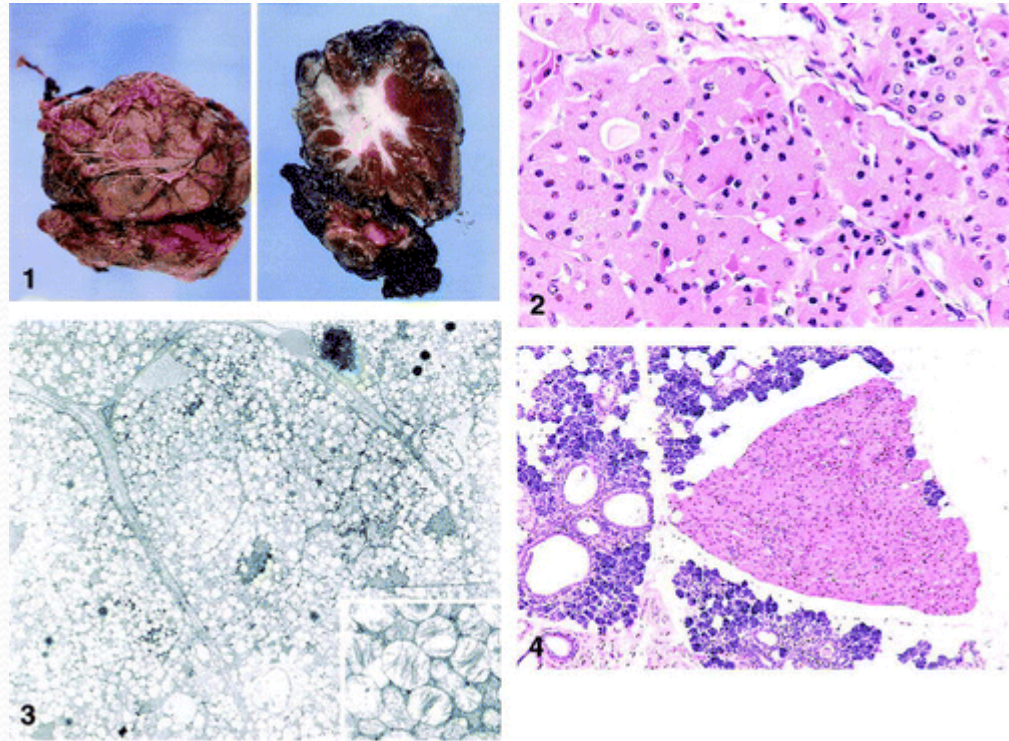
- Diferențiere din celule bazale (cuiburi de celule bazaloide anastamozante)
- Adulți, vârsta medie 58 ani
- Parotida
- 4% transformare malignă





## ● Oncocitom

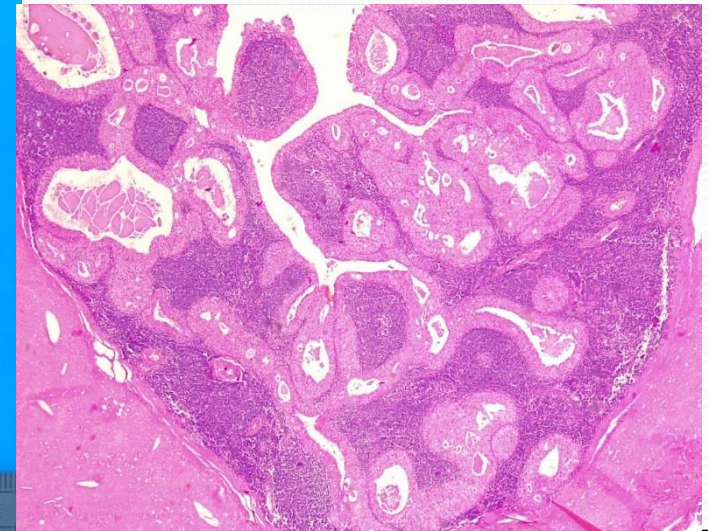
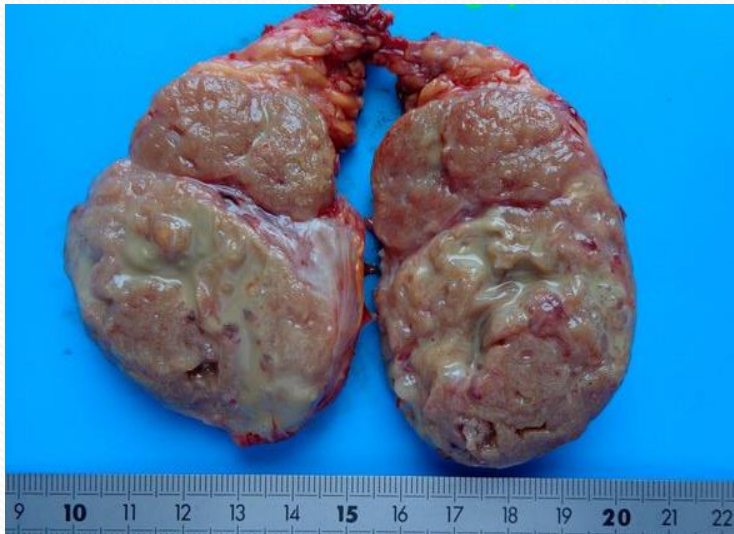- Adulți, vârsta medie 60 ani
- 20% asociat cu radioterapia sau expunerea la radiații
- De obicei, masa în glanda parotidă
- Bine circumscris cu o capsulă fibroasă, solid, lobulat, adesea mic, poate avea spații chistice
- Prognoză excelentă, dar poate avea recurență tardivă





## • Tumora Warthin (adenolimfom)

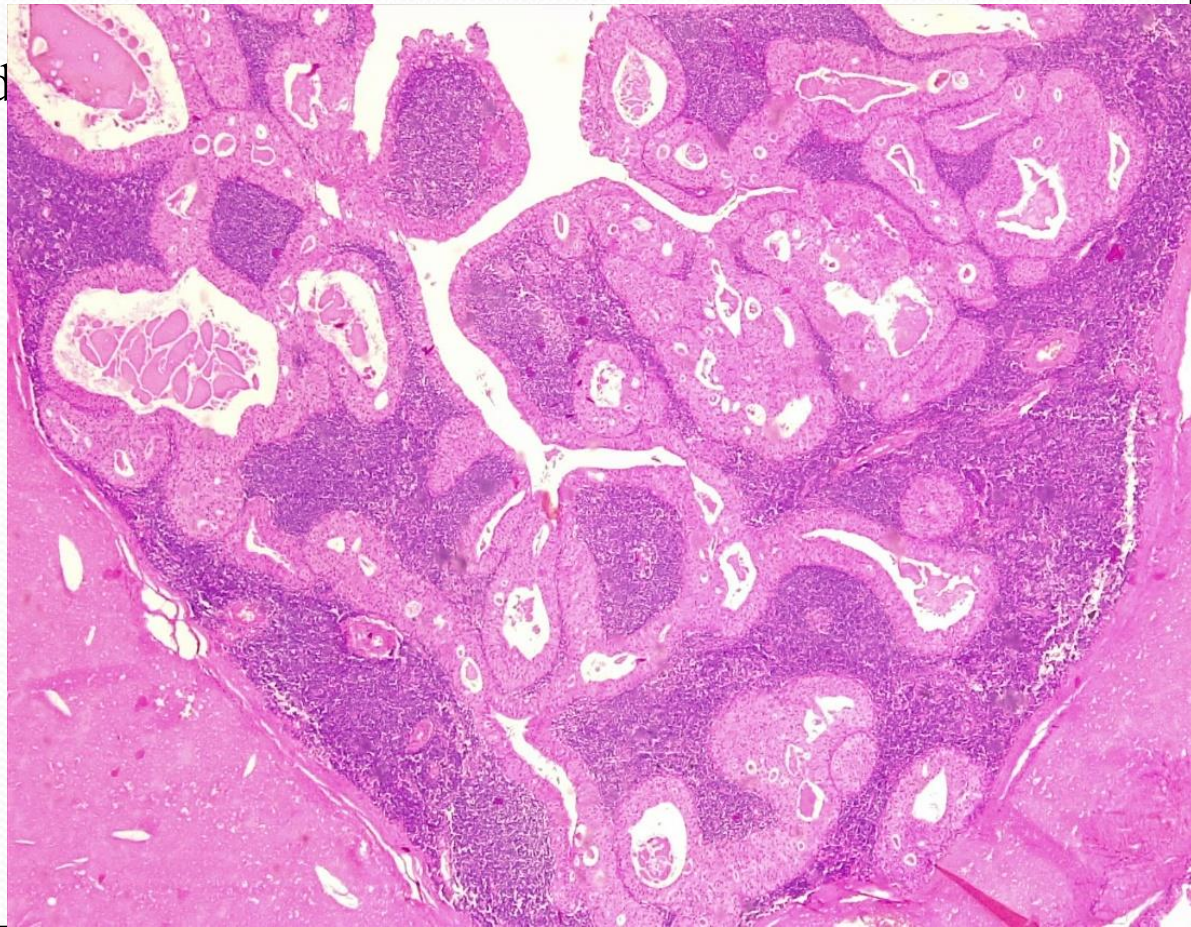
- Bărbați fumători, 40+
- Apare prin încorporarea țesutului limfoid în glanda parotidă sau prin inducerea modificărilor chistice și oncocitice de infiltratul inflamator
- Aproape întotdeauna în parotidă
- Încapsulată, lobulată, gri - pală, multichistică cu secreție mucoasă / seroasă, 10 - 15% multifocală / bilaterală
- Transformare malignă – 1 %
- Recurență – 2%





## Tumora Warthin (adenolimfom)

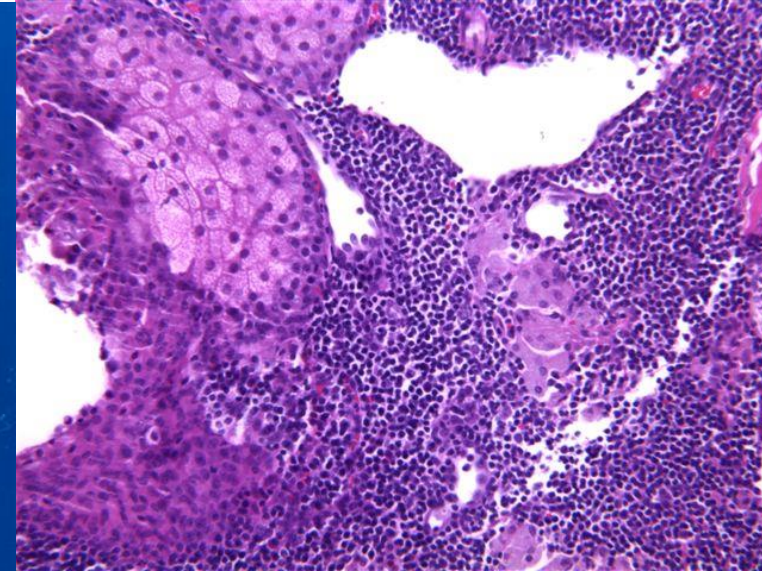
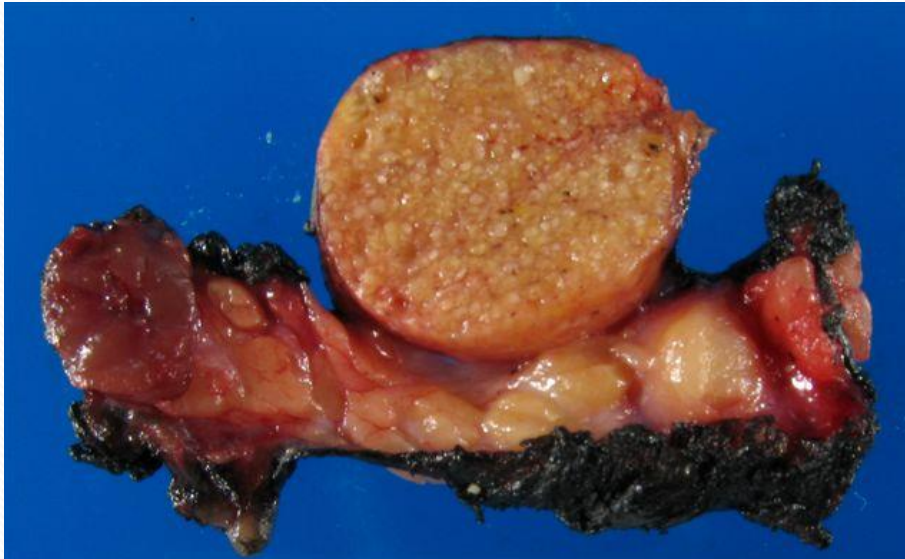
- - Strat dublu de celule epiteliale atașate de o stromă limfoidă densă, cu centre germinale variabile
- - Spații chistice îngustate de proeminențele polipoide ale elementelor limfoepiteliale
- - Suprafața epitelială palisadă discontinuu de celule bazale





## Adenom sebaceu

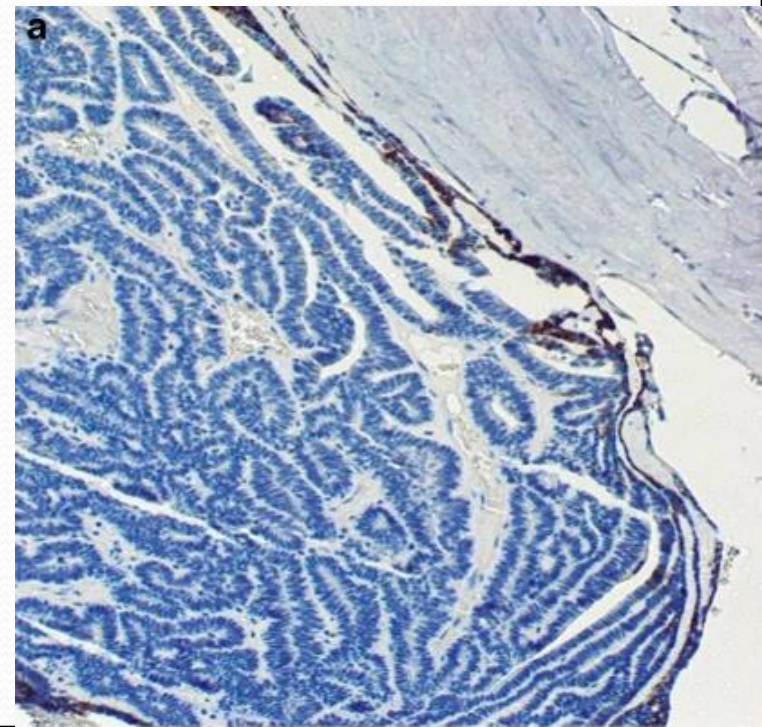
- Tumoră benignă rară, cu insule de epiteliiu compuse din elemente sebacee și stroma limfoidă
- Denumit limfadenom sebaceu dacă stroma limfoidă este prominentă
- Peste 90% apar în glanda parotidă sau în apropiere
- Masă solidă sau chistică, bine circumscrisă, de culoare galben-marou, până la 3 cm, cu încapsulare variabilă
- Transformare malignă rară
- Recurență rară





## Adenom canalicular

- Adenom monomorf cu celulelor columnare bistratificate de diferențiere epitelială ductală luminală și o stromă săracă, bine vascularizată
- De obicei apare în glandele salivare minore ale buzei superioare sau ale palatului
- 50 +
- Adesea încapsulat, 22% multifocal
- Transformare malignă rară
- Recurență rară





# Tumori maligne ale glandelor salivare

- **Carcinom mucoepidermoid**
- **Carcinom adenoid-chistic**
- **Carcinom cu celule acinare**
- **Adenocarcinom polimorf**
- **Carcinom cu celule clare**
- **Adenocarcinom**
  
- **Rare (frecvent în gl. parotidă)**
  - **Carcinom dezvoltat dintr-un adenom pleomorf**
  - **Carcinom mioepitelial**
  - **Carcinom epitelial-mioepitelial**
  - **Carcinom de duct salivar**
  - **Adenocarcinom bazocelular**
  - **Adenocarcinom oncotic**
  - **Adenocarcinom sebaceu**
  - **Carcinom scuamo-celular**

## WHO classification of tumours of salivary glands

<b>Malignant tumours</b>		Lymphadenoma	8563/0*
Mucoepidermoid carcinoma	8430/3	Cystadenoma	8440/0
Adenoid cystic carcinoma	8200/3	Sialadenoma papilliferum	8406/0
Acinic cell carcinoma	8550/3	Ductal papillomas	8503/0
Polymorphous adenocarcinoma	8525/3	Sebaceous adenoma	8410/0
Clear cell carcinoma	8310/3	Canalicular adenoma and other ductal adenomas	8149/0
Basal cell adenocarcinoma	8147/3		
Intraductal carcinoma	8500/2	<b>Non-neoplastic epithelial lesions</b>	
Adenocarcinoma, NOS	8140/3	Sclerosing polycystic adenosis	
Salivary duct carcinoma	8500/3	Nodular oncocytic hyperplasia	
Myoepithelial carcinoma	8982/3	Lymphoepithelial sialadenitis	
Epithelial-myoepithelial carcinoma	8562/3	Intercalated duct hyperplasia	
Carcinoma ex pleomorphic adenoma	8941/3		
Secretory carcinoma	8502/3*	<b>Benign soft tissue lesions</b>	
Sebaceous adenocarcinoma	8410/3	Haemangioma	9120/0
Carcinosarcoma	8980/3	Lipoma/sialolipoma	8850/0
Poorly differentiated carcinoma		Nodular fasciitis	8828/0
Undifferentiated carcinoma	8020/3		
Large cell neuroendocrine carcinoma	8013/3	<b>Haematolymphoid tumours</b>	
Small cell neuroendocrine carcinoma	8041/3	Extranodal marginal zone lymphoma of mucosa-associated lymphoid tissue (MALT lymphoma)	9699/3
Lymphoepithelial carcinoma	8082/3		
Squamous cell carcinoma	8070/3		
Oncocytic carcinoma	8290/3		
<i>Uncertain malignant potential</i>			
Sialoblastoma	8974/1		
<b>Benign tumours</b>			
Pleomorphic adenoma	8940/0		
Myoepithelioma	8982/0		
Basal cell adenoma	8147/0		
Warthin tumour	8561/0		
Oncocytoma	8290/0		

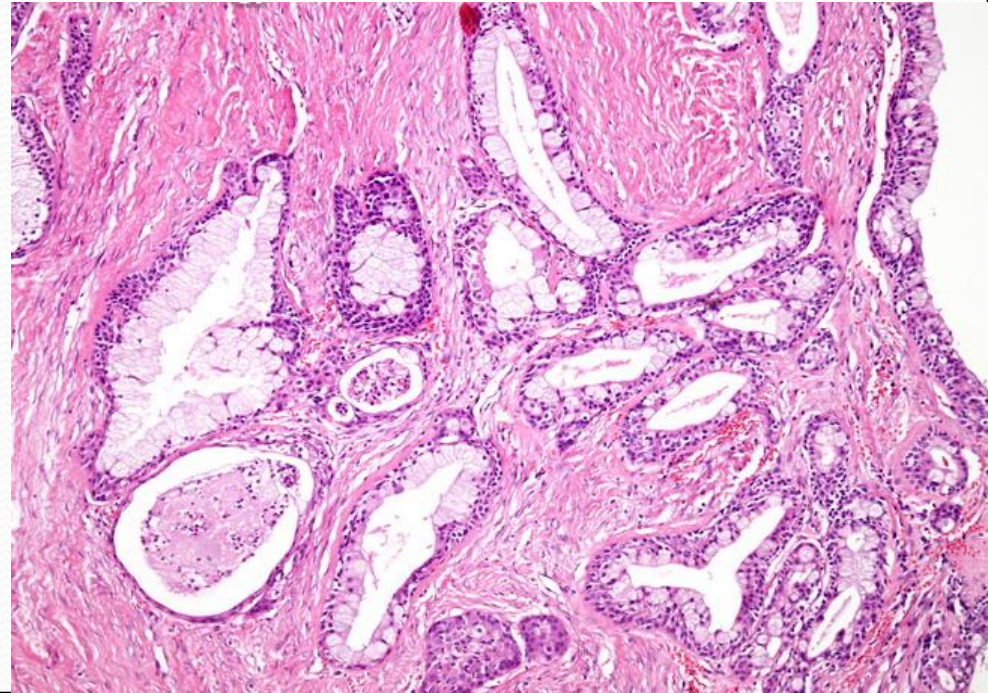
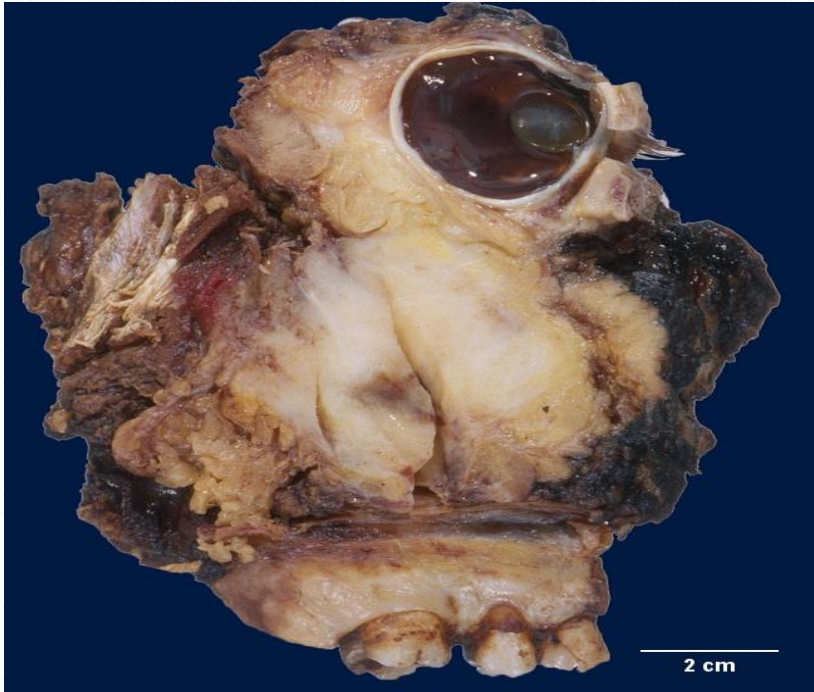
The morphology codes are from the International Classification of Diseases for Oncology (ICD-O) [776A]. Behaviour is coded /0 for benign tumours; /1 for unspecified, borderline, or uncertain behaviour; /2 for carcinoma in situ and grade III intraepithelial neoplasia; and /3 for malignant tumours. The classification is modified from the previous WHO classification, taking into account changes in our understanding of these lesions.

\*These new codes were approved by the IARC/WHO Committee for ICD-O.



# Carcinom mucoepidermoid

- Copii și adulții tineri (a doua decadă)
- Se poate dezvolta secundar radiațiilor sau chimioterapiei în timpul copilăriei, cu o perioadă de latență medie de 8 ani
- Cel mai frecvent în parotidă
- Poate mima un mucocele
- Masă circumscrișă sau infiltrativă, moale sau fermă, frecvent cu component chistic





# Carcinom mucoepidermoid

- Se caracterizează prin proliferarea a 3 tipuri de celule: scuamoide, mucosecretante și de tip intermediar
- Pattern chistic și solid de creștere
- G1= chistic, bine circumscris, bogat în celule mucoase
- G2= mai solid, mai puțin circumscris și are un aspect diversificat inclusiv cu extravazarea mucinei

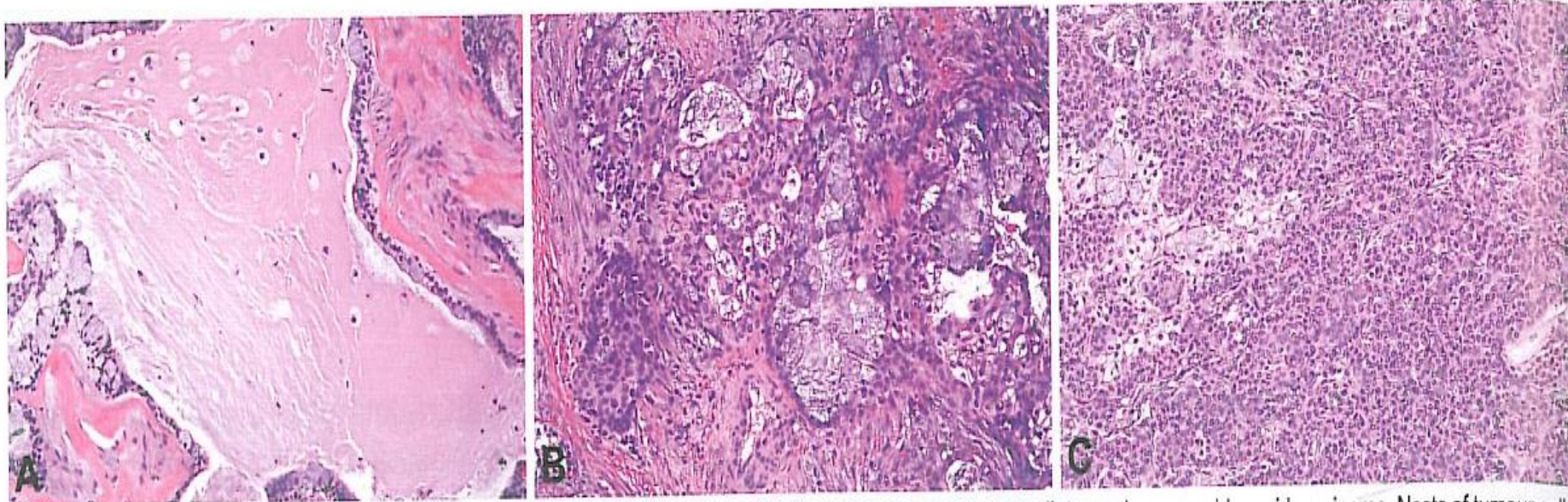


Fig. 7.02 A Low-grade mucoepidermoid carcinoma. Cystic ductal spaces lined by mucinous epithelial cells. B Intermediate-grade mucoepidermoid carcinoma. Nests of tumour cells with mucinous, clear and squamoid features with minimal cystic formation. C High-grade mucoepidermoid carcinoma. Poorly differentiated tumour with focal mucin-producing cells.



# Carcinom mucoepidermoid

- G3= include una sau mai multe din caracteristicile următoare:
  - anaplazie nucleară
  - necroză tumorală
  - rata mitotică crescută
  - invazie perineurală, limfovasculară sau osoasă
- Diagnosticul de CME G3 - necesită cel puțin pozitivitatea focală a mucinei intracelulare

Prognostic - Rata de supraviețuire generală la 10 ani:

G1- 90%

G2- 70%

G3- 25%

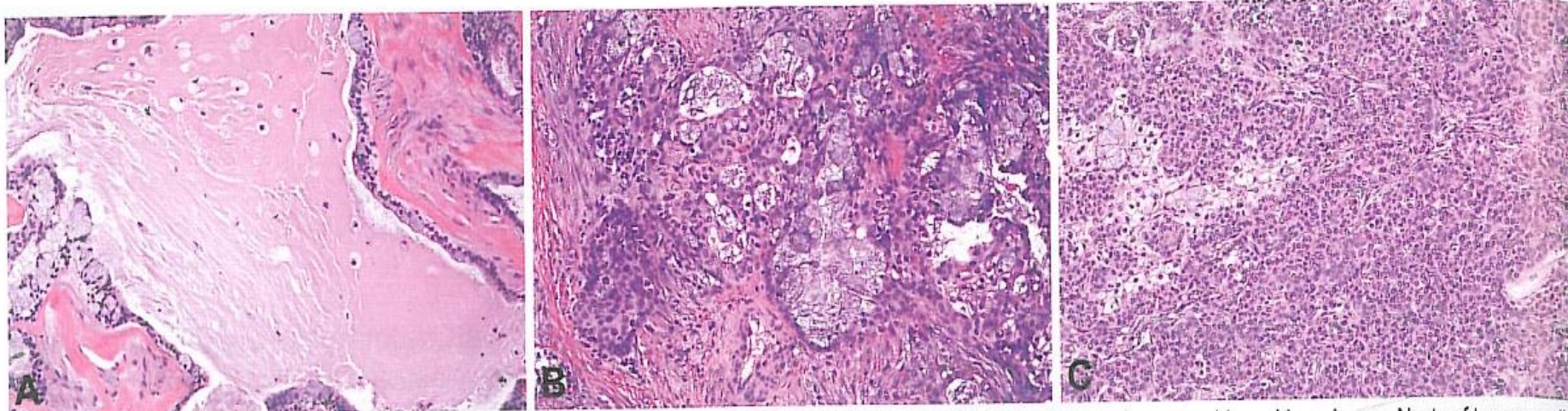
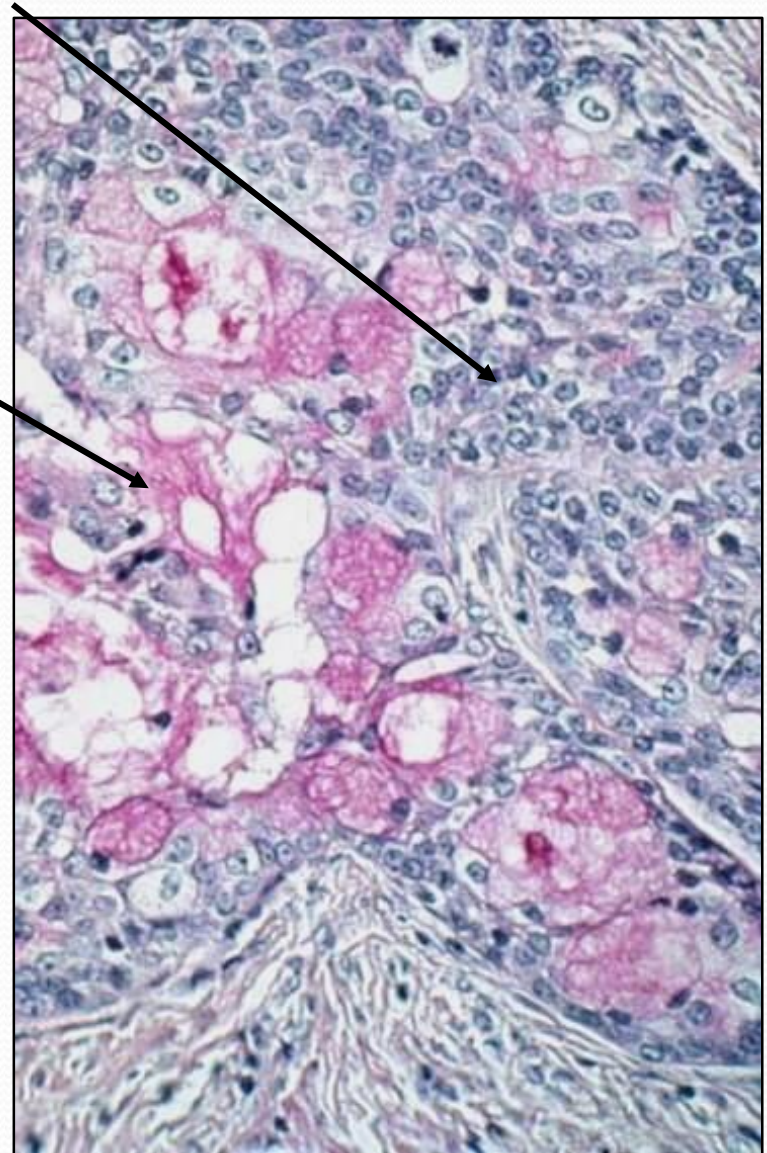
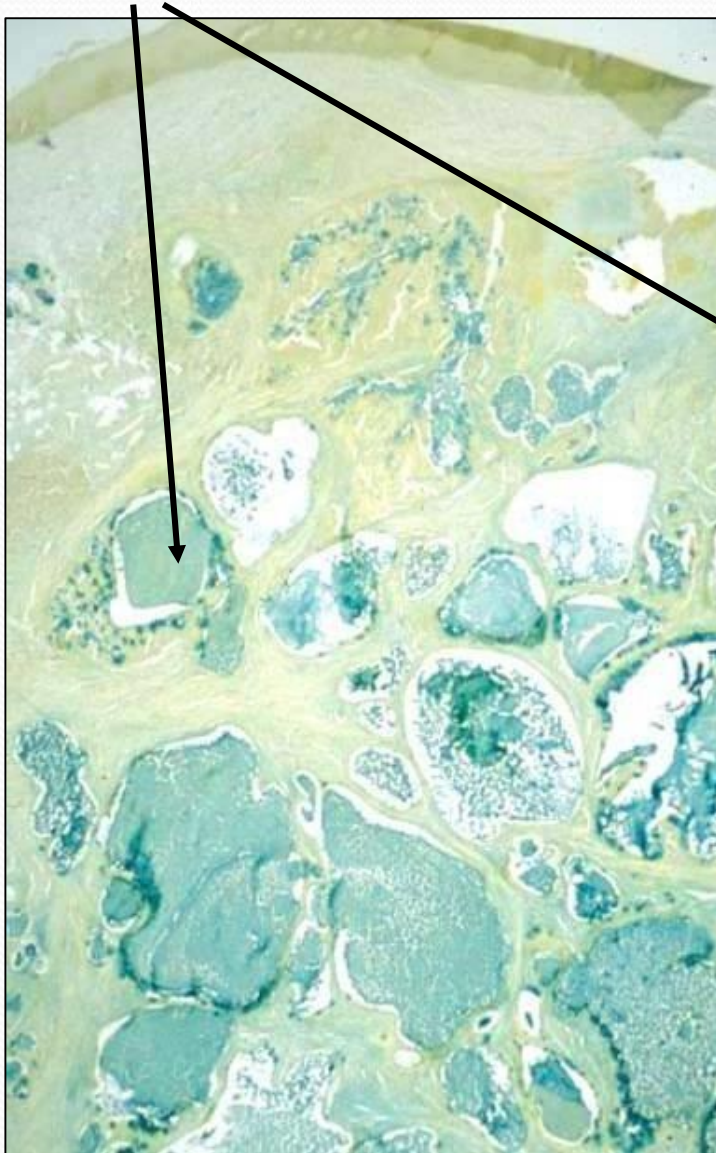


Fig. 7.02 A Low-grade mucoepidermoid carcinoma. Cystic ductal spaces lined by mucinous epithelial cells. B Intermediate-grade mucoepidermoid carcinoma. Nests of tumour cells with mucinous, clear and squamoid features with minimal cystic formation. C High-grade mucoepidermoid carcinoma. Poorly differentiated tumour with focal mucin-producing cells.



# Carcinom mucoepidermoid

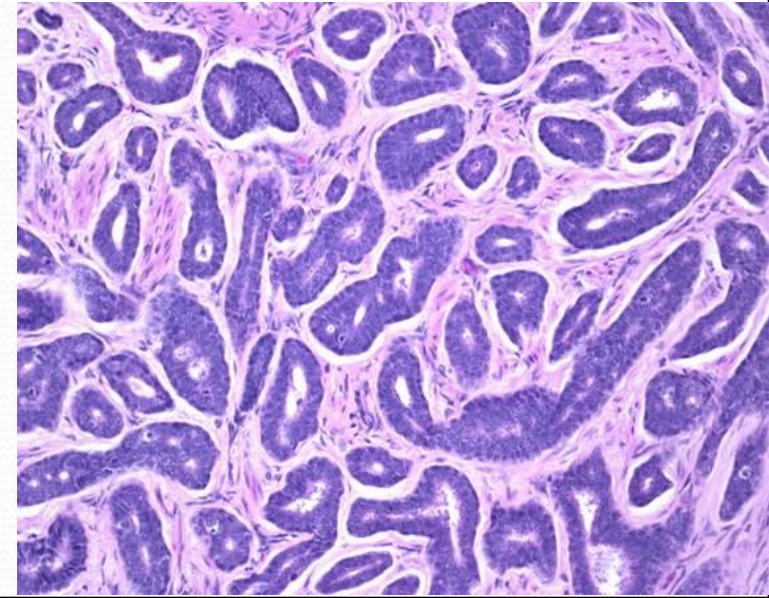
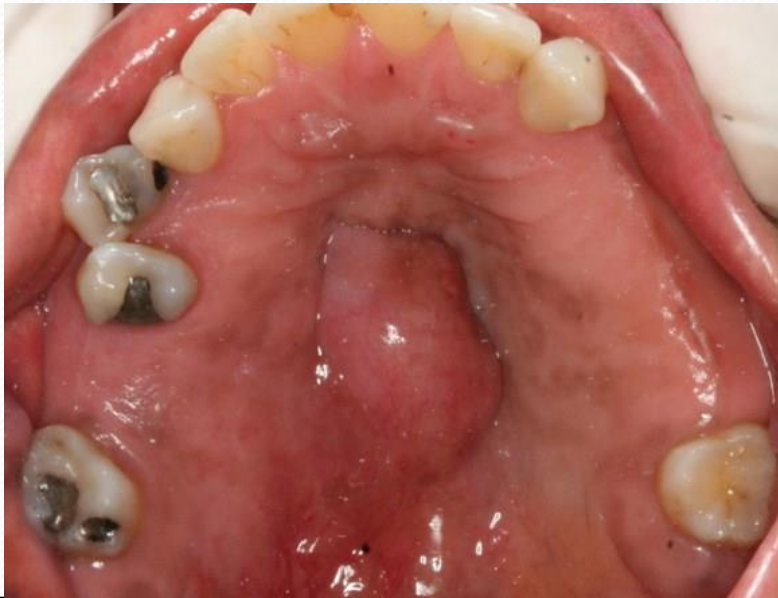Celule mucosecretante și celule scuamoide





# Carcinom adenoid chistic

- Vârsta medie 57 ani
- Tipic este reprezentat de o masa gri-albicioasă, neincapsulat infiltrativ de dimensiuni variabile
- Glandele salivare majore
- Celule ductale și mioepiteliale
- Pattern tubular, cribriform și solid





## Carcinom adenoid chistic

- Prognostic - Rata de supraviețuire generală la 10 ani: 50-70%, rata de recurență variabilă
- Implicarea nodulilor limfatici nu este necaracteristică , dar este mai frecventă în varianta solidă
- Metastazele la distanță sun raportate în 50% din cazuri
- Mt în plamâni urmate de oase, ficat și crier
- În general tumorile cu pattern tubular și cribriform sunt mai puțin agresive decât cele cu component solid care constituie o 1/3.

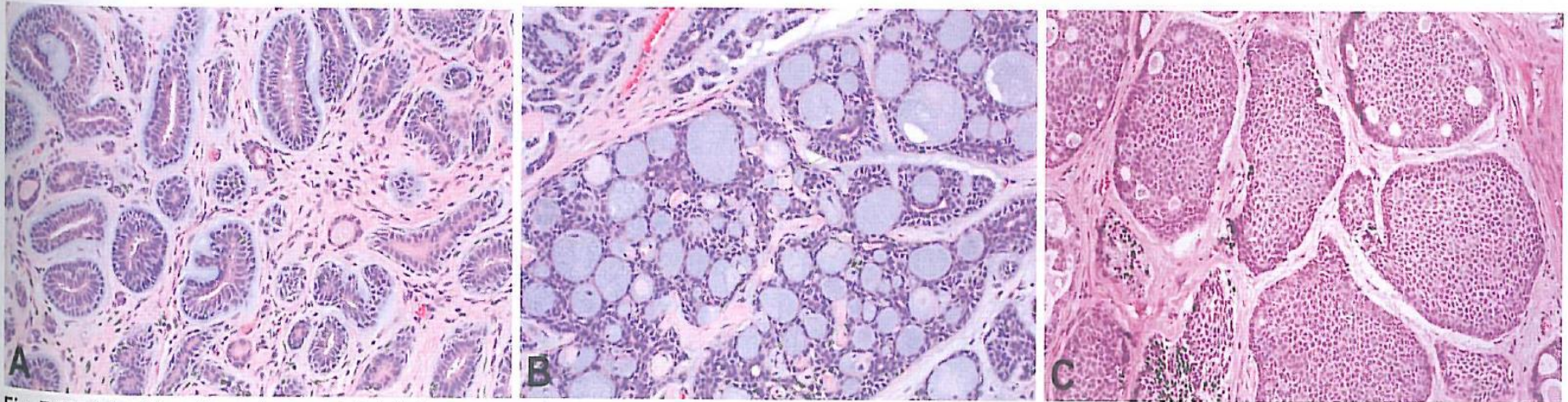
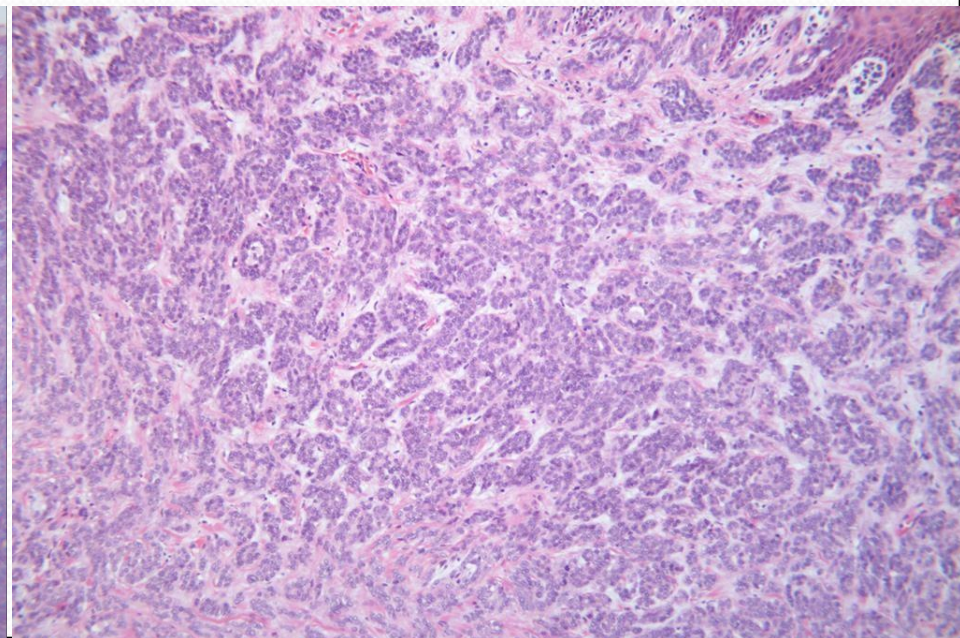
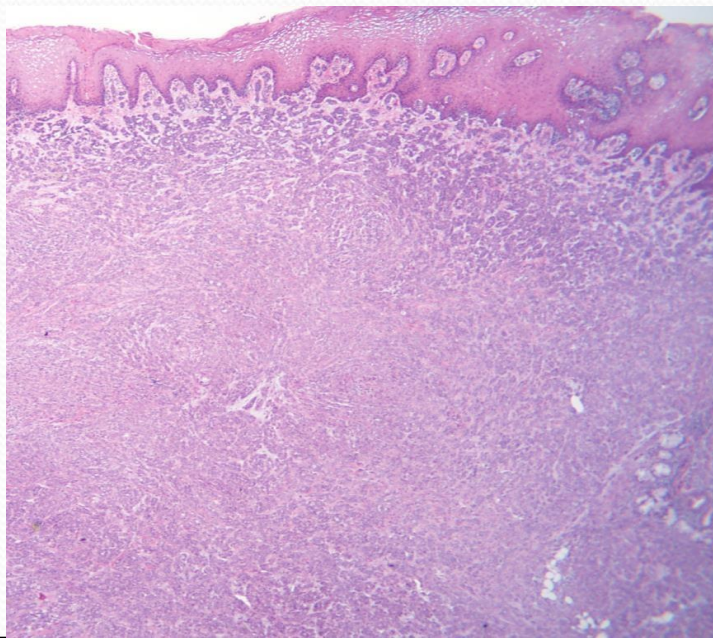


Fig. 7.05 Adenoid cystic carcinoma. A,B Cribriform type with sharply defined round spaces filled with lightly basophilic myxoid ground substance. C Cellular nodules formed of homogeneous cellular proliferation with occasional ductal formation.



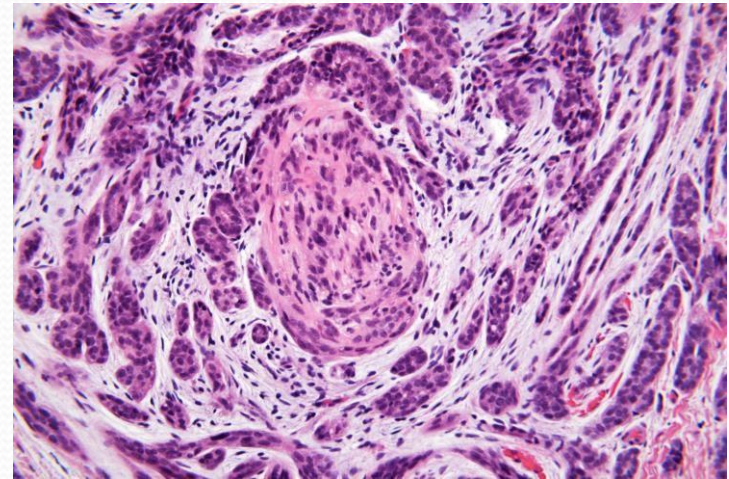
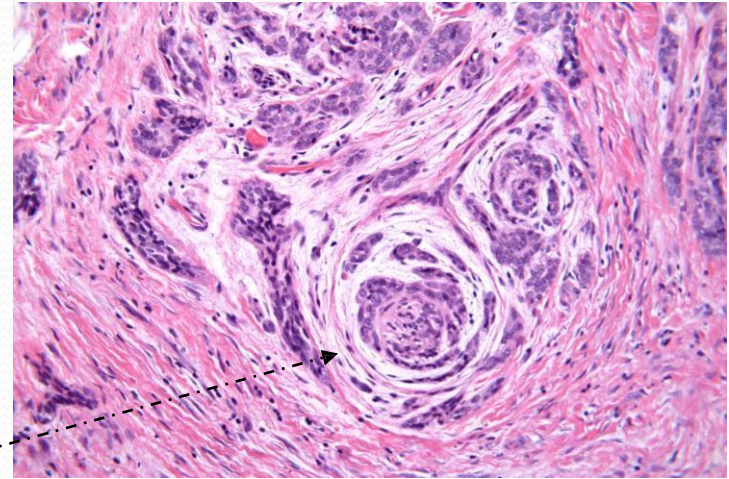
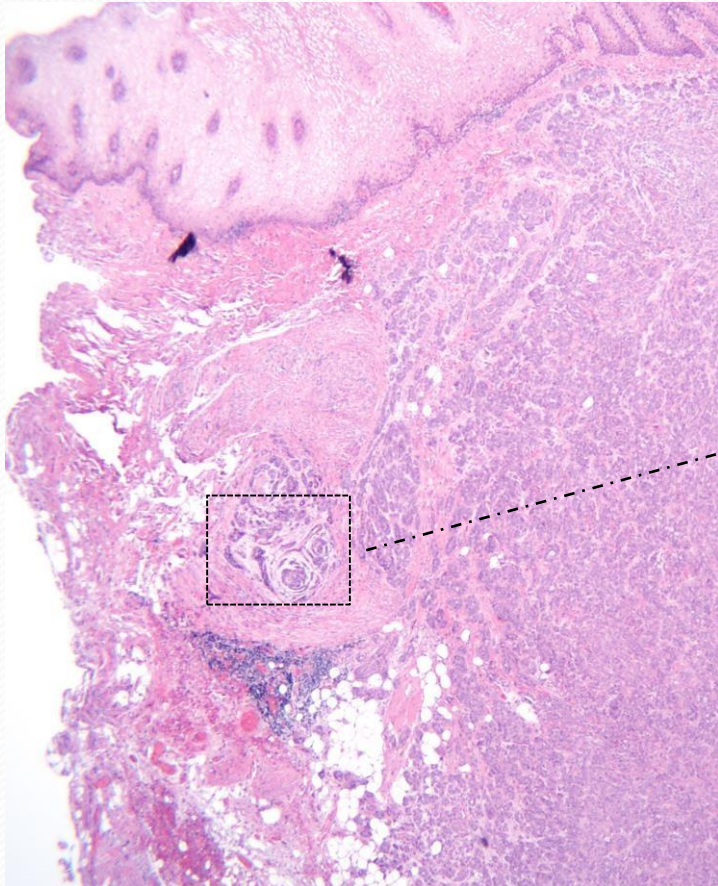
# Adenocarcinom polimorf

- Pattern citoarhitectural variabil, creștere infiltrativă, potențial redus de metastazare
- Se dezvoltă din ducturile terminale
- A doua neoplazie malignă a G.S. realizând 26 %
- 19-94 ani, vârstă medie 59
- 60 % din tumori se dezvoltă la nivelul palatului
- Masa circumscrișă neincapsulată, gălbuie-maro de dimensiuni variabile (mediu 2.1 cm.)





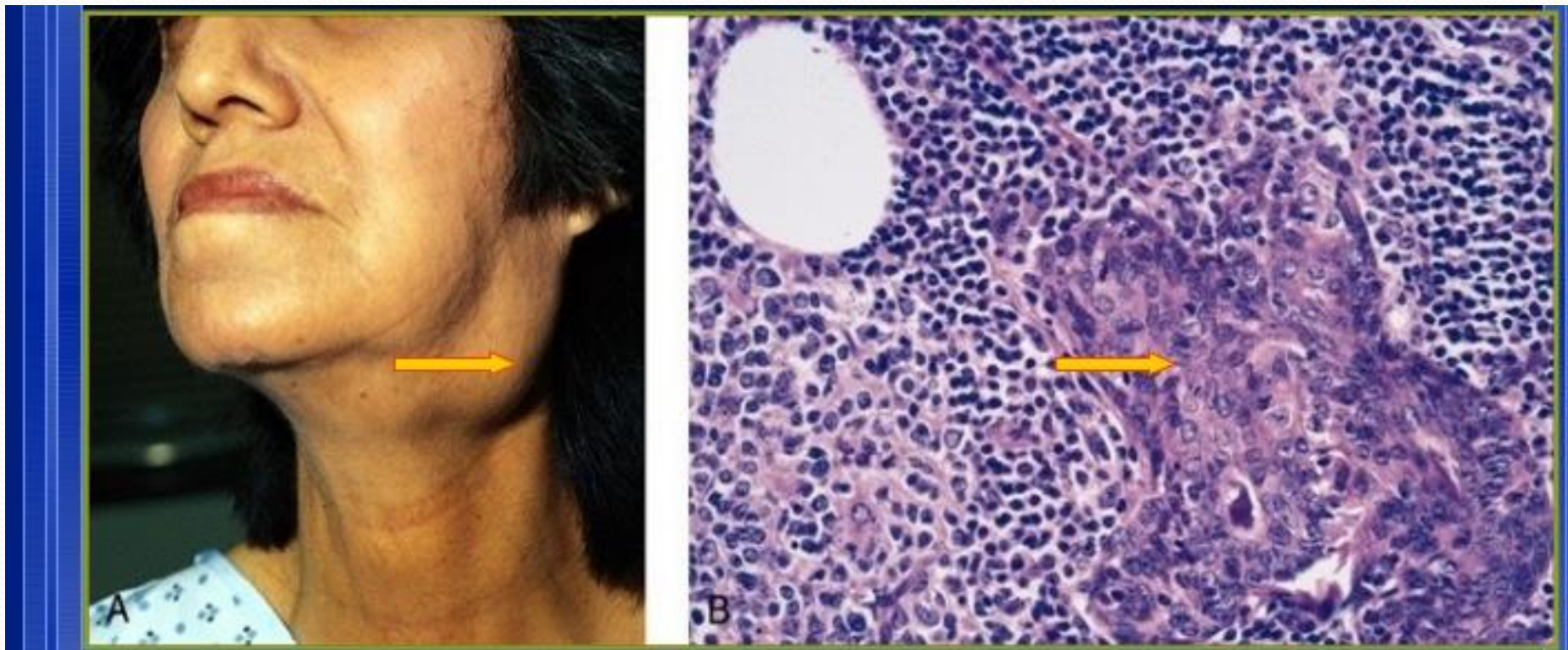
**Adenocarcinom polimorf – invazie perineurală**  
**Pattern variabil- lobular, microchistic, cribriform,**  
**trabecular, solid.**





# Sindromul Sjögren

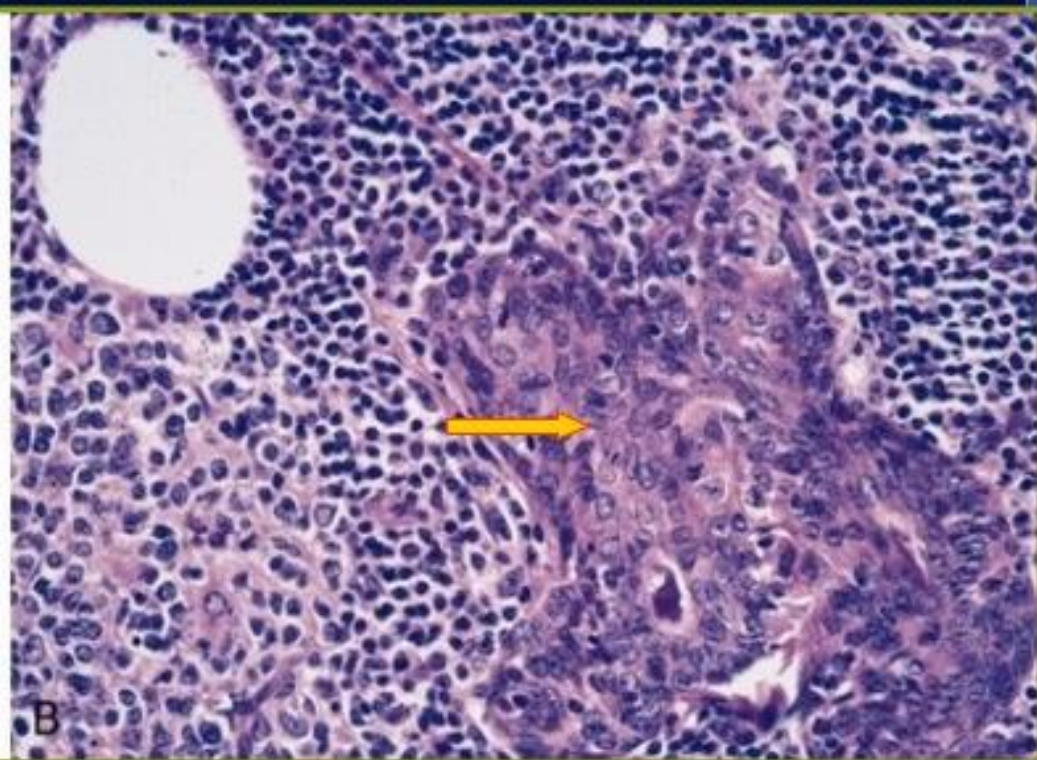
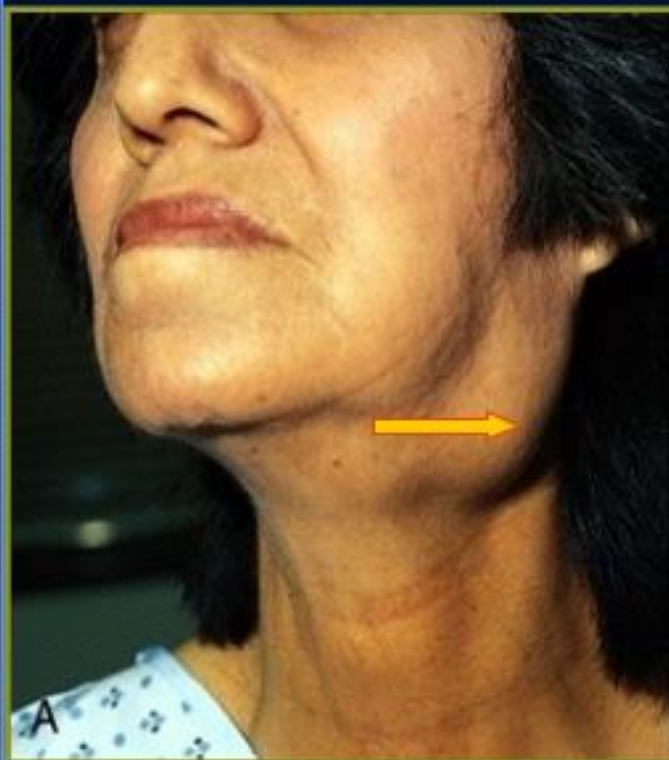- Sindromul Sjögren este a treia cea mai frecventă afecțiune reumatică, după artrita reumatoidă și lupusul eritematos sistemic
- Boală autoimună sistemică care se prezintă de obicei cu xerostomie, keratoconjunctivită, artrită reumatoidă și hipergamaglobulinemie
- Incidența este de 3 - 6 la 100.000 pe an; prevalență estimată de până la 3% din populație
- Raportul F/M este de 9: 1, cu vârsta medie de debut între 40 - 60 de ani



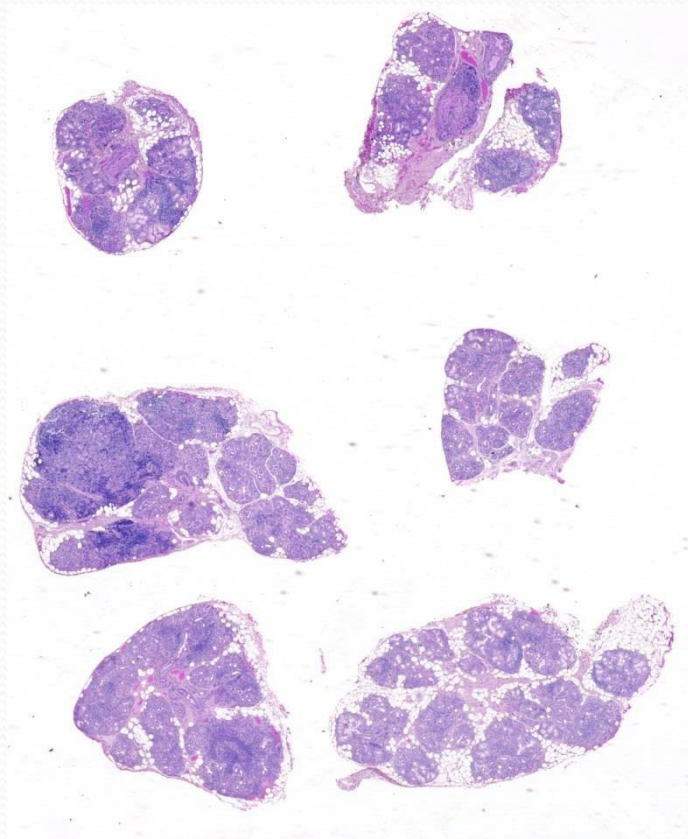


# Sindromul Sjögren

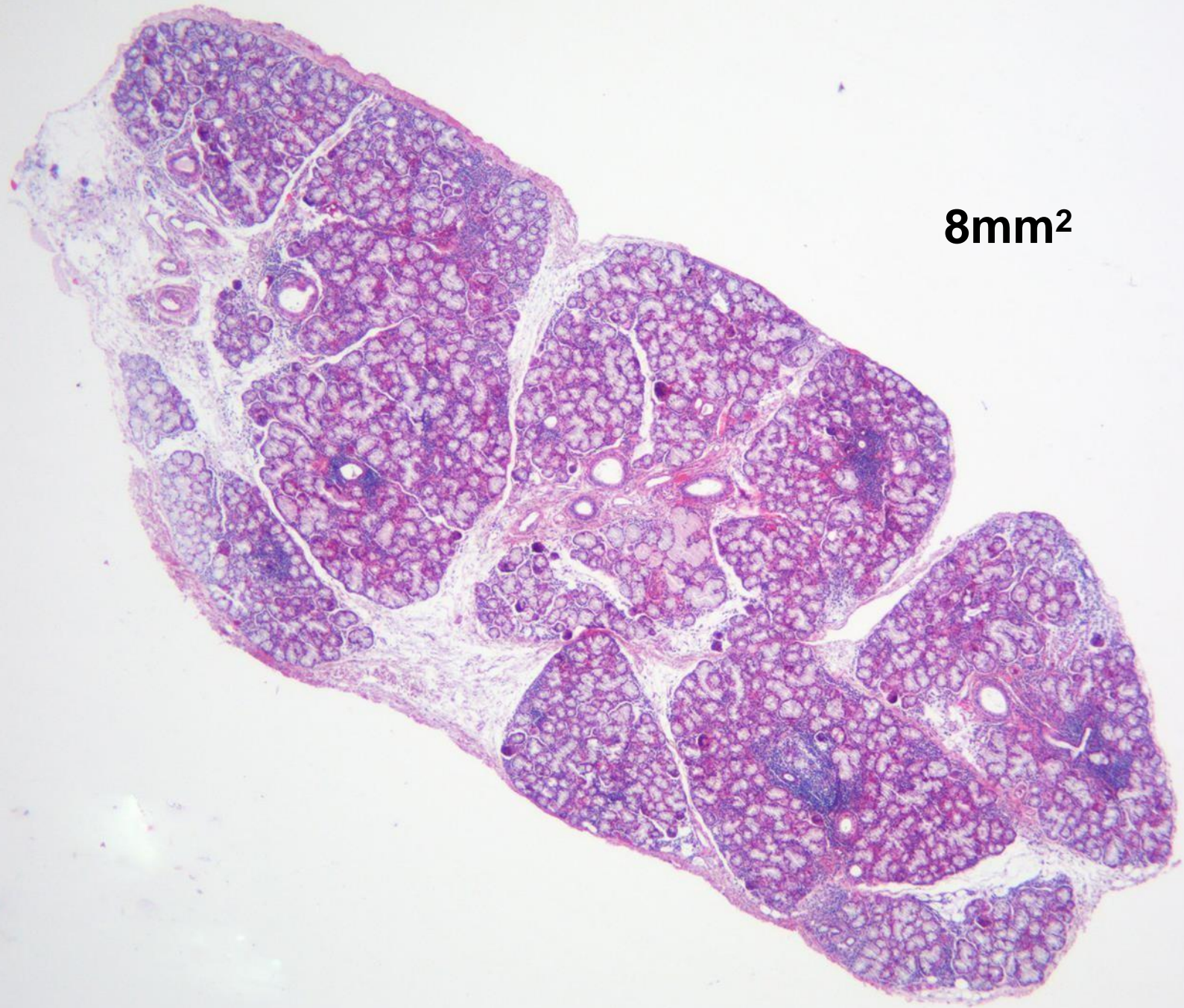
- Diagnosticul necesită prezența unui număr anumit de caracteristici clinice și patologice
- Criterii de diagnostic propuse: biopsie adecvată a glandelor salivare minore (5 sau mai multe glande) cu un scorul focus  $\geq 1/4$  mm<sup>2</sup>
- Infiltrat limfoid extins cu centre germinale, frecvent fibroză interstițială și atrofie acinară







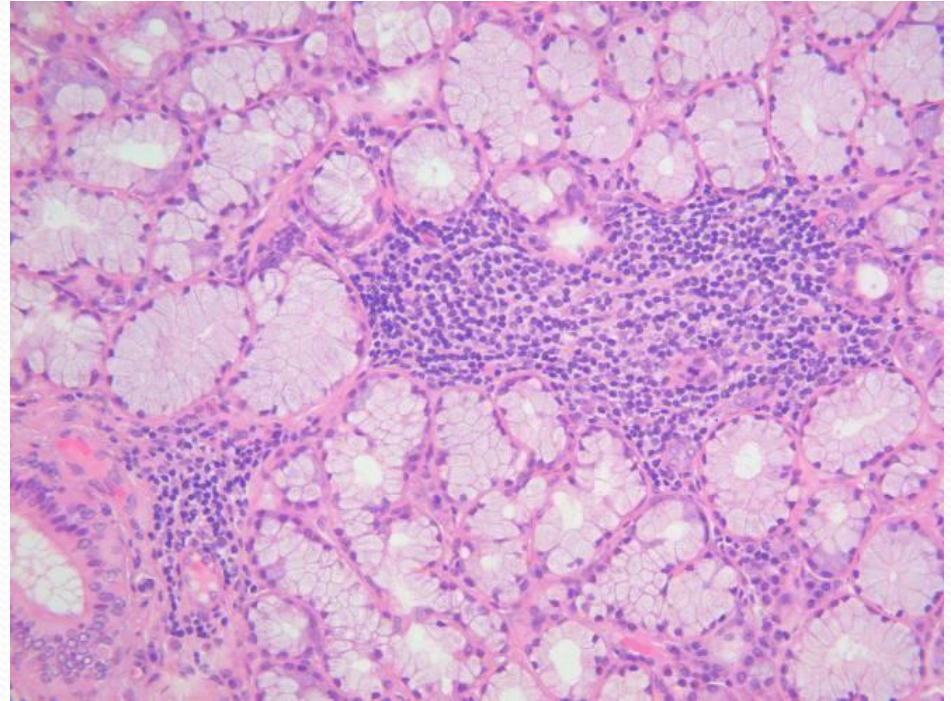
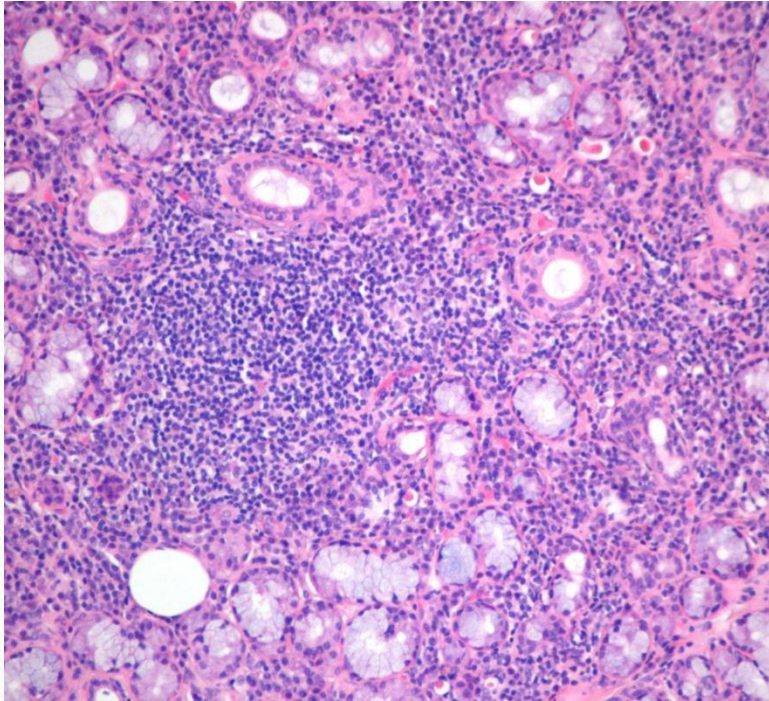




8mm<sup>2</sup>



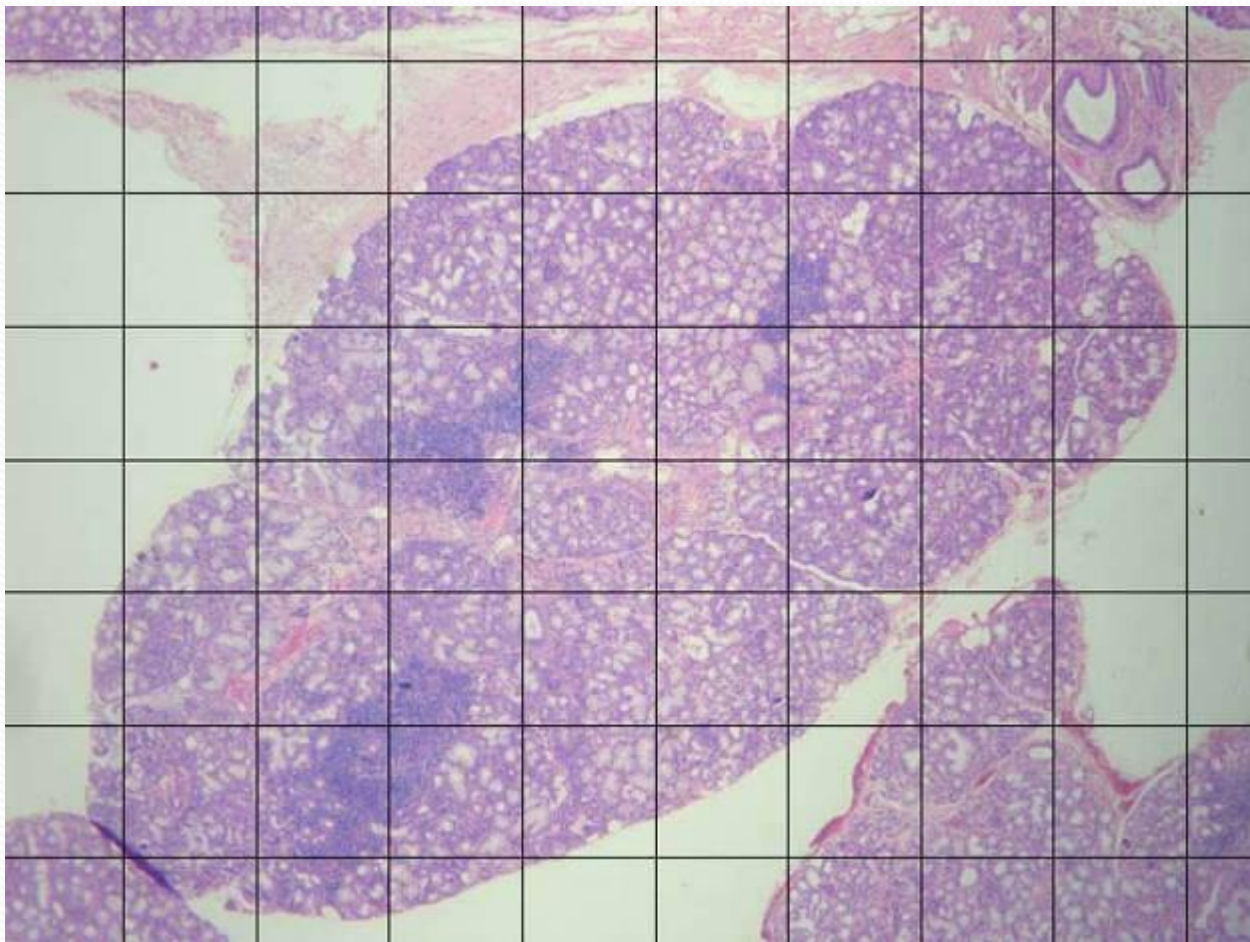
# Infiltrat focal limfoid



**Infiltrat focal cu păstrarea țesutului glandular**



# Evaluarea biopsiei



Se calculează scorul focus: un focus = cu o aglomerare de cel puțin 50 de limfocite. Se numără focușii per 4 mm<sup>2</sup> suprafață și se calculează în final o medie a scorilor-focus prin examinarea a cel puțin 4 lobuli. Rezultat pozitiv: scor focus  $\geq 1$ .