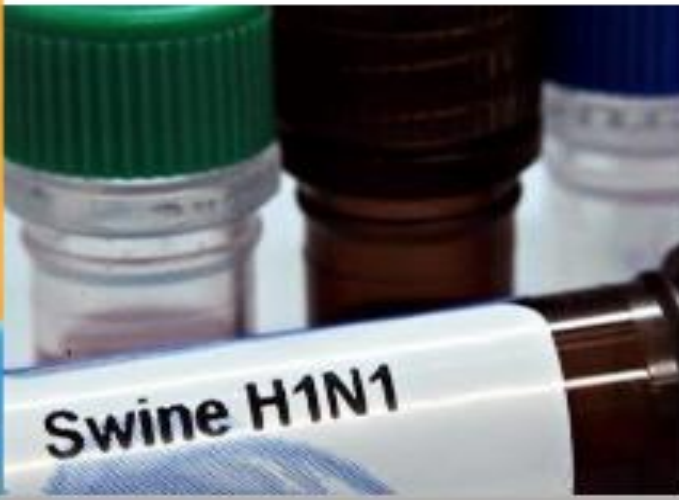
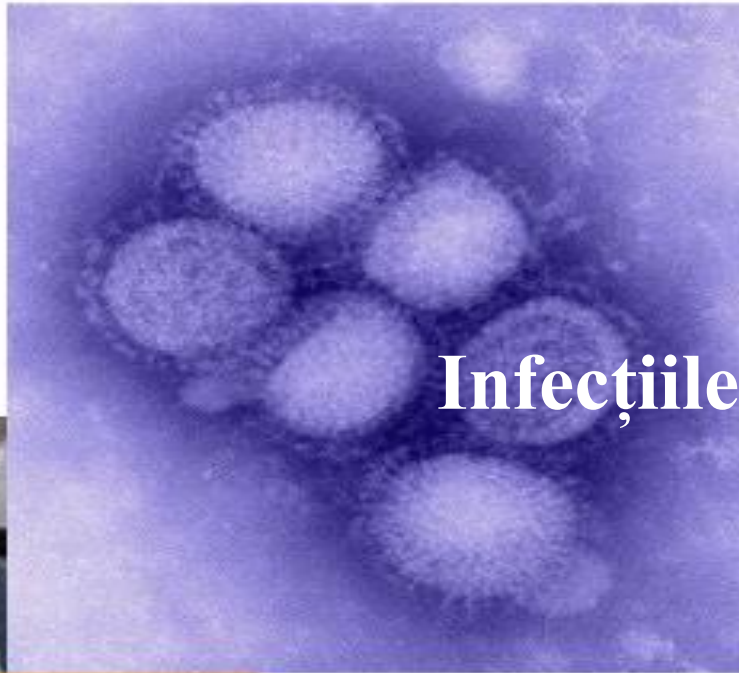
# Infecțiile aerogene.



## **Tema: Infecțiile aerogene.**

### ***I. Micropreparate:***

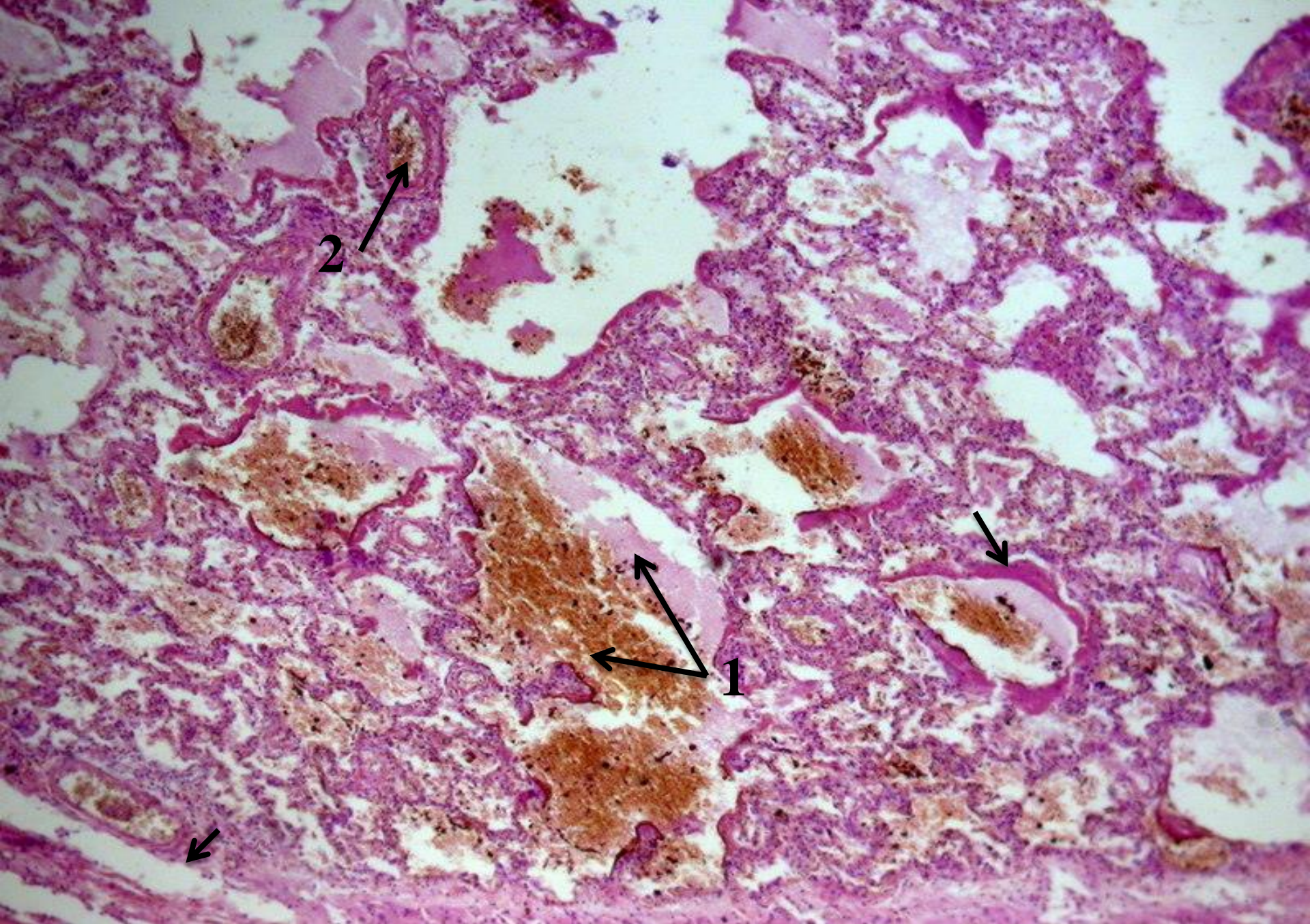
**№ 106. Pneumonie sero-hemoragică în gripă. (colorație H-E.).**

#### **Indicații:**

1. Exsudat inflamator în lumenul alveolelor:
  - a – eritrocite;
  - b – lichid seros.
2. Țesutul pulmonar adiacent cu hiperemia vaselor.

În alveole este prezent exsudat, constituit din lichid seros colorat eozinofil și eritrocite, în unele alveole predomină lichidul seros, în altele – eritrocitele; în multe alveole pereții sunt acoperiți cu o membrană omogenă, eozinofilă, constituită din fibrină și proteine plasmatică coagulate (membrane hialine); vasele sanguine sunt dilatate și hiperemiate.

*Pneumonia se dezvoltă în formele grave de gripă. Virusul gripal exercită o acțiune citopatică (citolică) asupra epiteliului căilor respiratorii, cauzând distrofia, necroza și descuamarea lui, precum și acțiune vasopatică și vasoparalitică cu tulburări circulatorii severe (hiperemie, staze, plasmo- și hemoragii). Aceste particularități ale virusului condiționează caracterul sero-hemoragic al pneumoniilor gripale. Alternanța focarelor de pneumonie cu focare de emfizem compensator și atelectazii redă plămânului un aspect pestriț, de unde și denumirea de „plămân gripal mare pestriț”. Virusul are și un efect imunodepresant pronunțat, ceea ce determină asocierea infecției secundare. Complicațiile posibile: edem pulmonar, insuficiență respiratorie acută, carniifierea exsudatului, abcese.*



**№ 106. Pneumonie sero-hemoragică în gripă. (colorație H-E).**

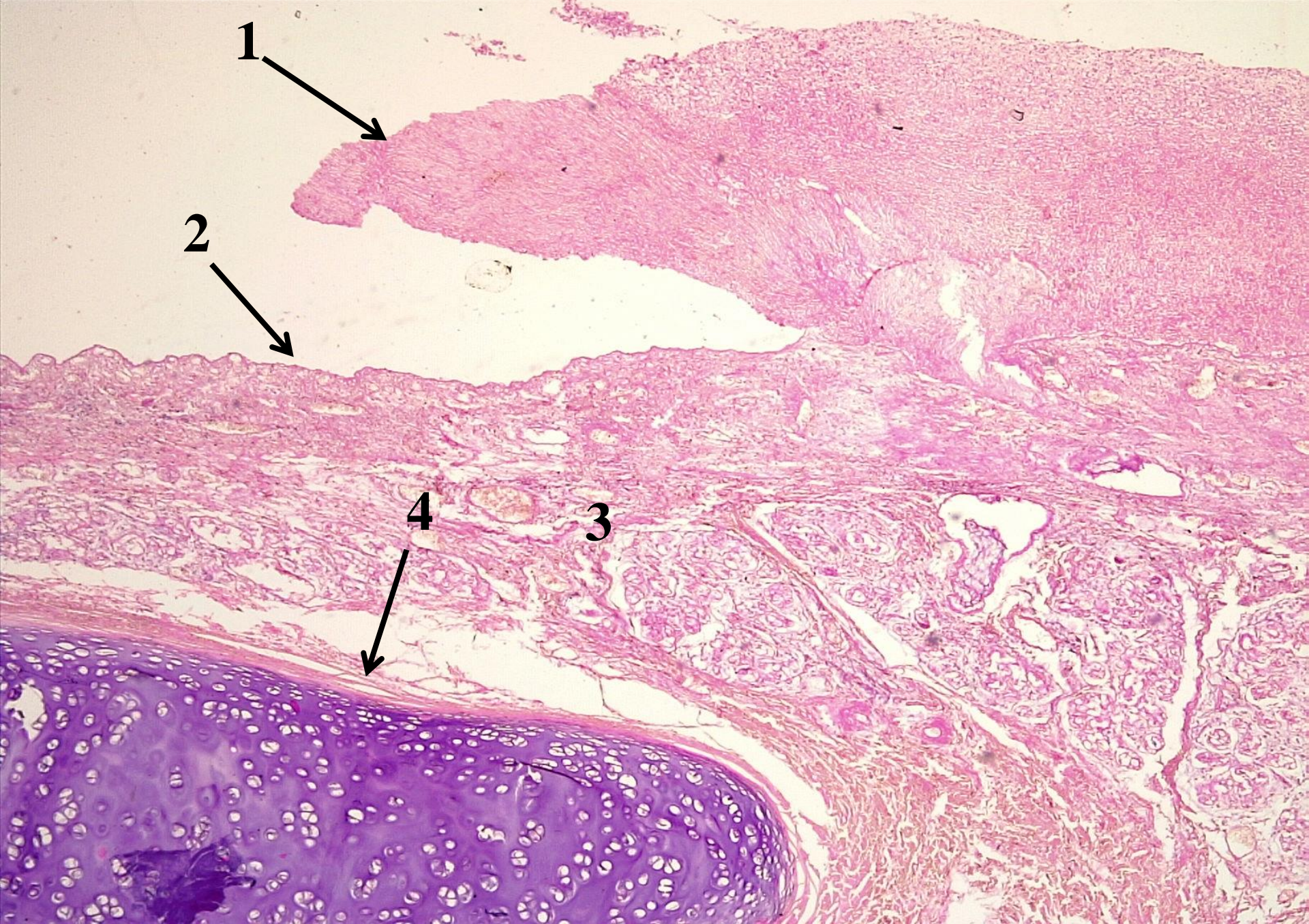
## **№ 99. Traheita crupoasă difterică. (colorație H-E.).**

### **Indicații:**

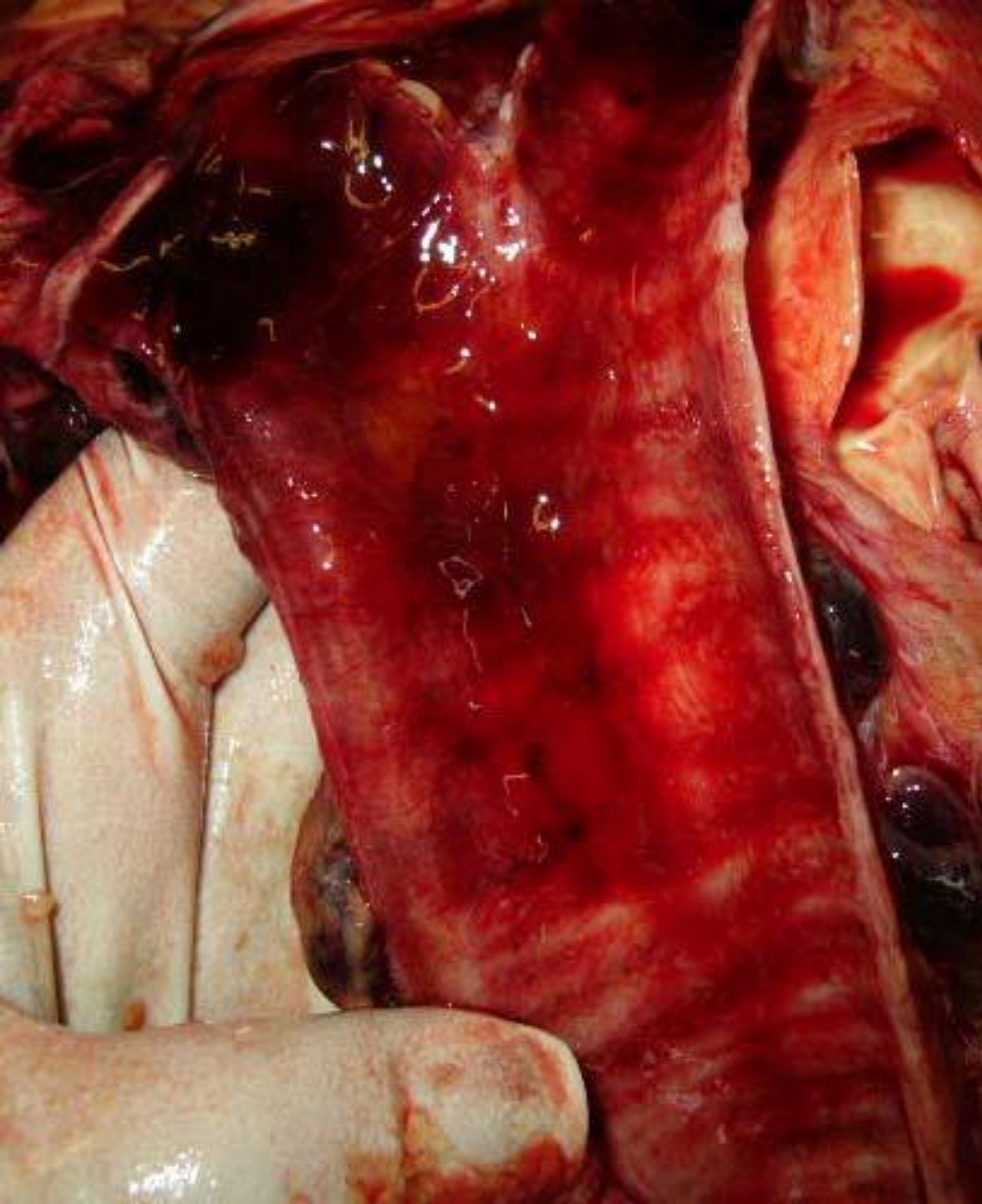
1. Depozite de fibrina pe mucoasa traheii.
2. Ulceratii ale mucoasei.
3. Edem și hemoragii în stratul submucos.
4. Inelul cartilagos al traheei.

Mucoasa și submucoasa traheii sunt edemațiate, hiperemiate, se observă focare hemoragice, epiteliul pe alocuri este necrozat și descuamat, formând defecte ulcerose, acoperite cu un strat de fibrină cu amestec de leucocite neutrofile și mase necrotice, care formează o pseudomembrană.

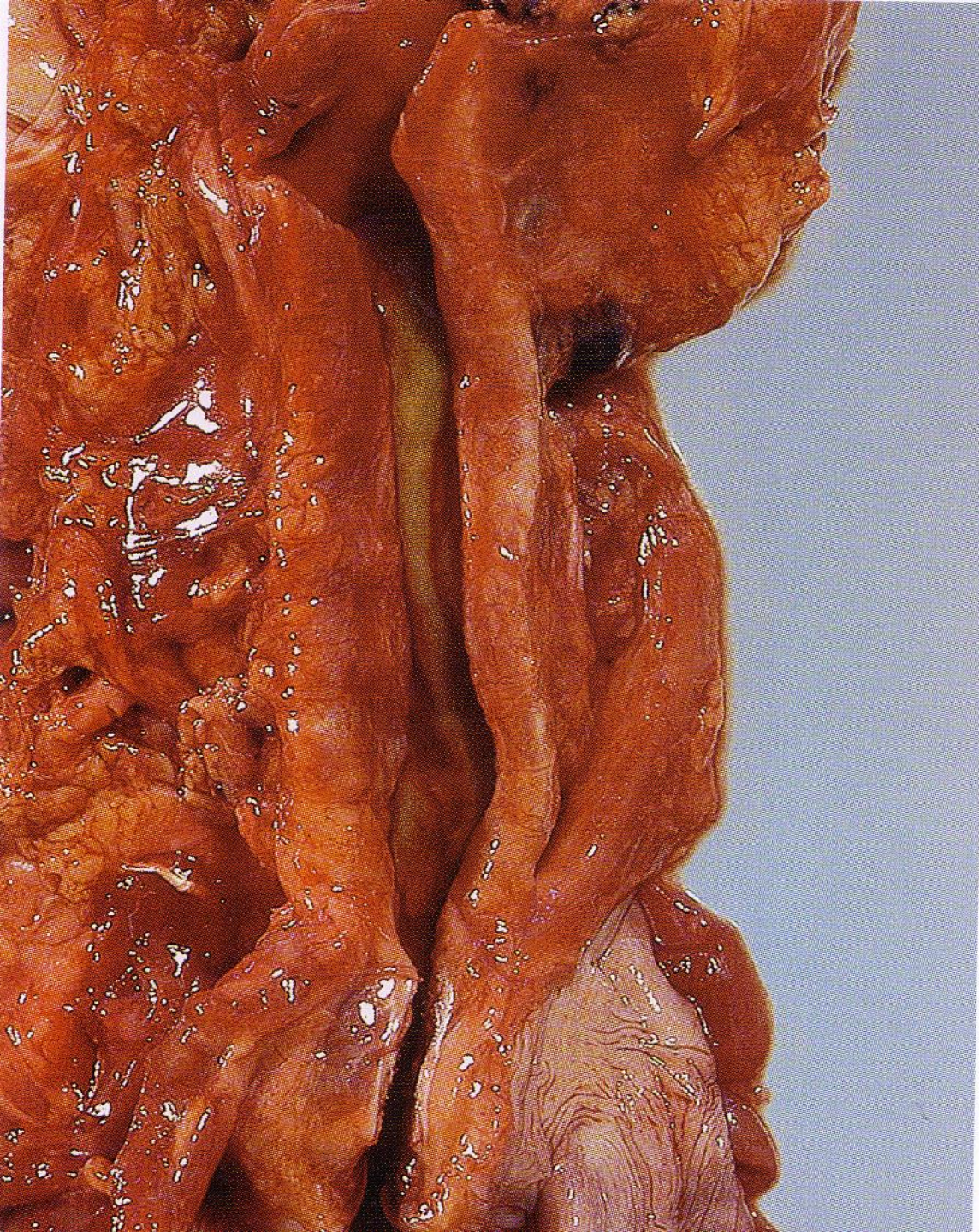
*Difteria este o boală infecțioasă acută, cauzată de bacilul difteric - Corynebacterium diphtheriae, care elimină exotoxină. Efectul local al exotoxinei constă în necroza epiteliului, extravazarea fibrinogenului și formarea unor pseudomembrane, constituite din fibrină și mase necrotice cu amestec de leucocite, care macroscopic au culoare galben-albicioasă. Deoarece mucoasa traheală aderă lax la țesutul conjunctiv subiacent pseudomembranele se elimină ușor și sunt expectorate (inflamație fibrinoasă crupoasă sau crup difteric). Datorită acestui fapt în difteria căilor respiratorii, în care se afectează laringele, traheea și bronhiile, nu se observă intoxicație generală. Pot fi complicații legate cu eliminarea pseudomembranelor: laringospasm, obturarea căilor respiratorii, pneumonie.*



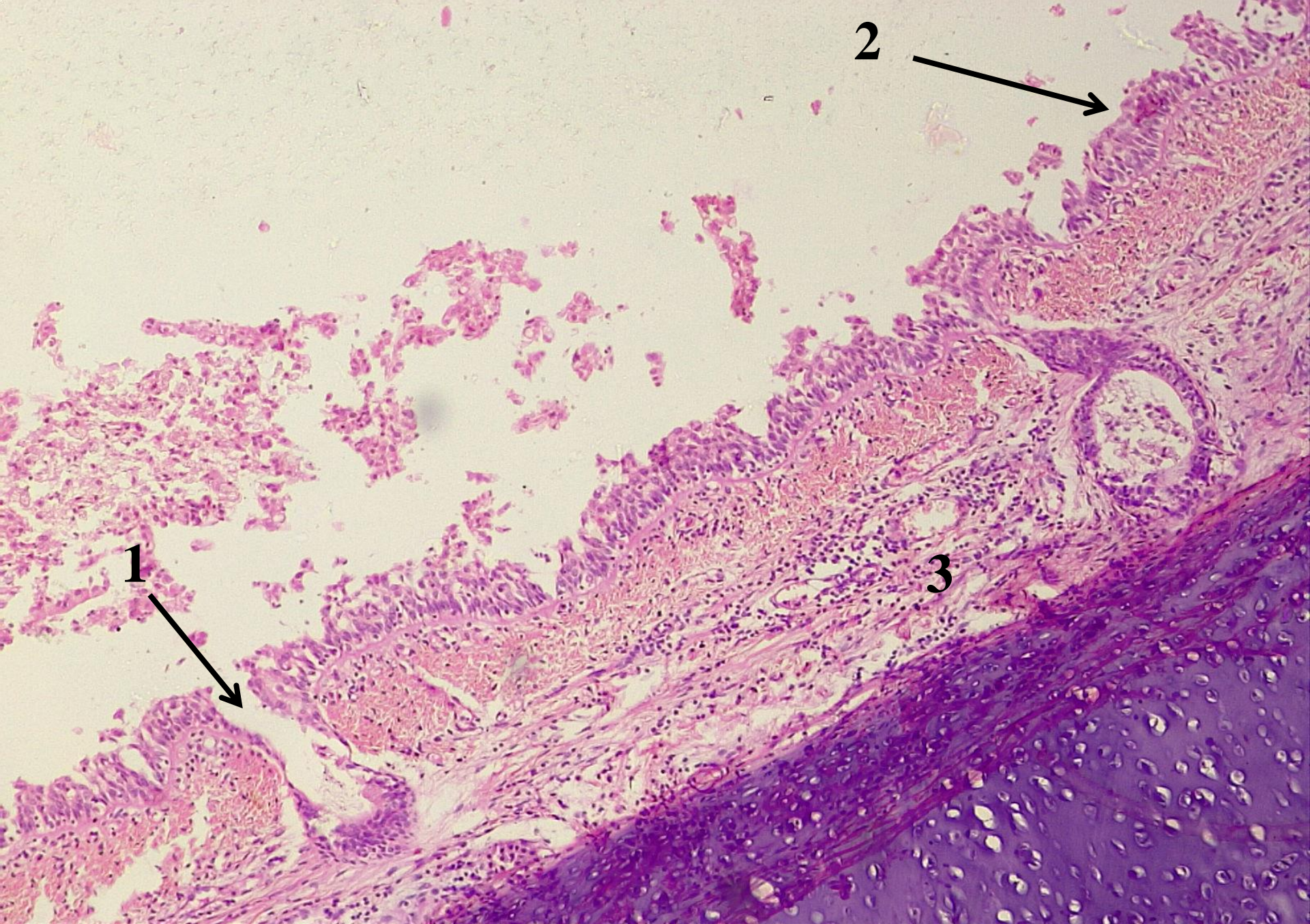
**№ 99. Traheita crupoasa difterica (colorație H-E)**



**Traheo-bronșită  
hemoragică gripală.**

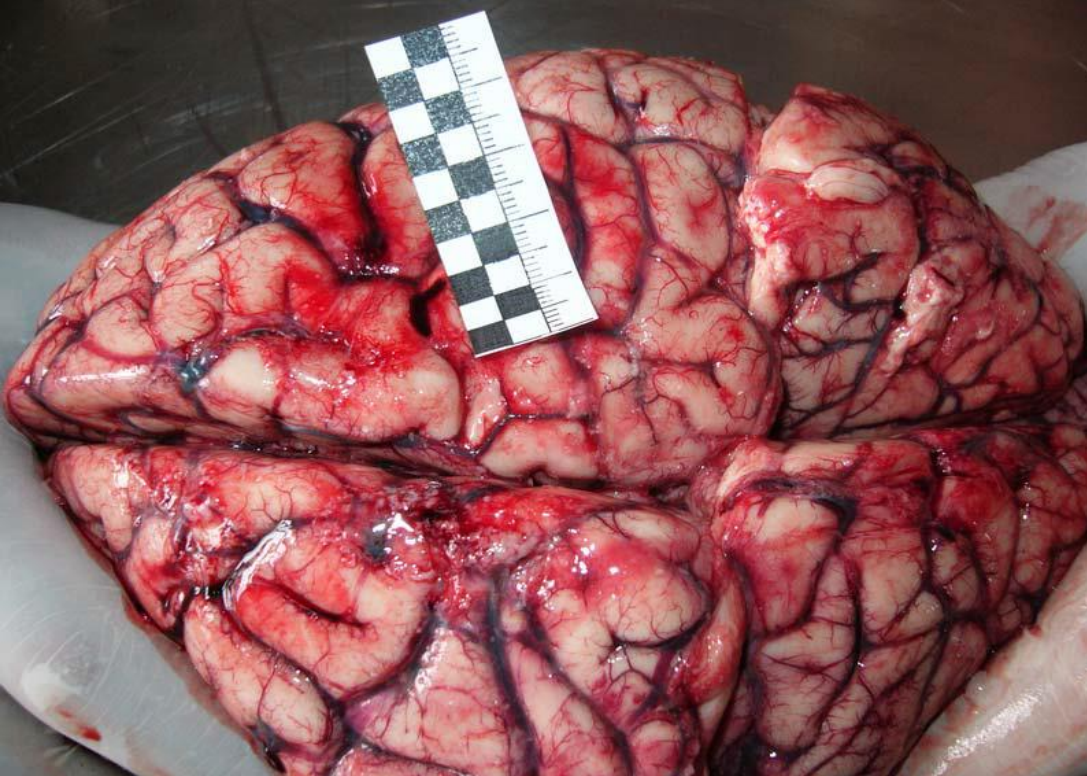

**Traheobronșită  
purulentă.**

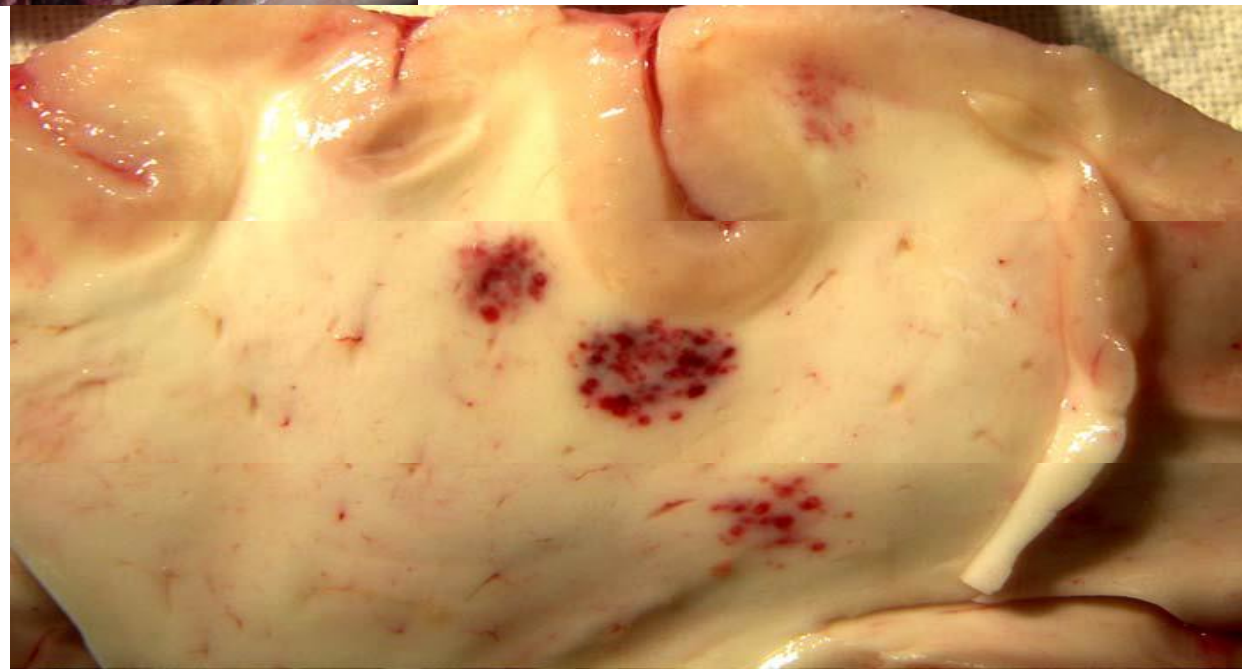

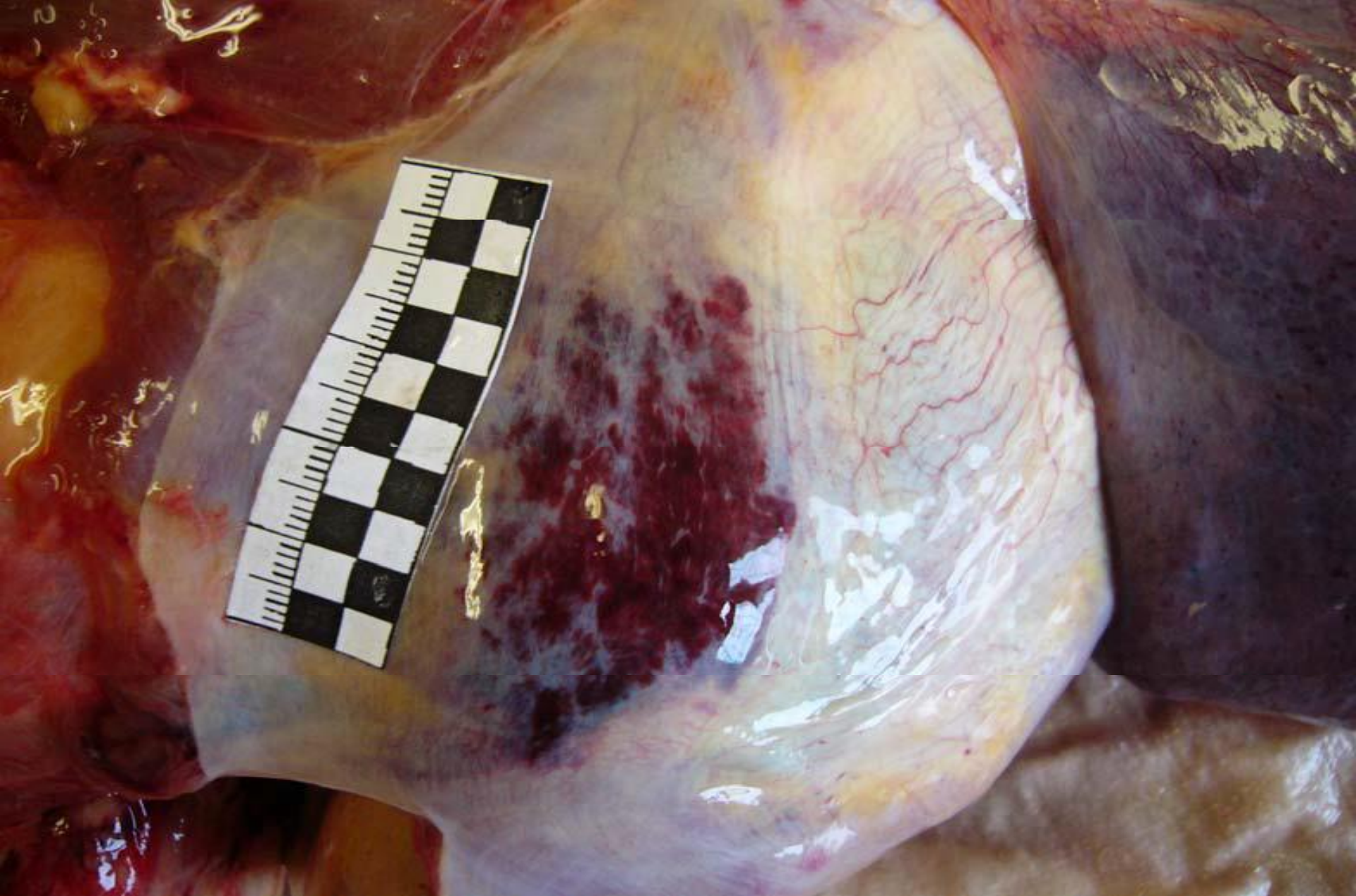**Bronșită necro-ulceroasă acută în gripă. (colorație H-E).**



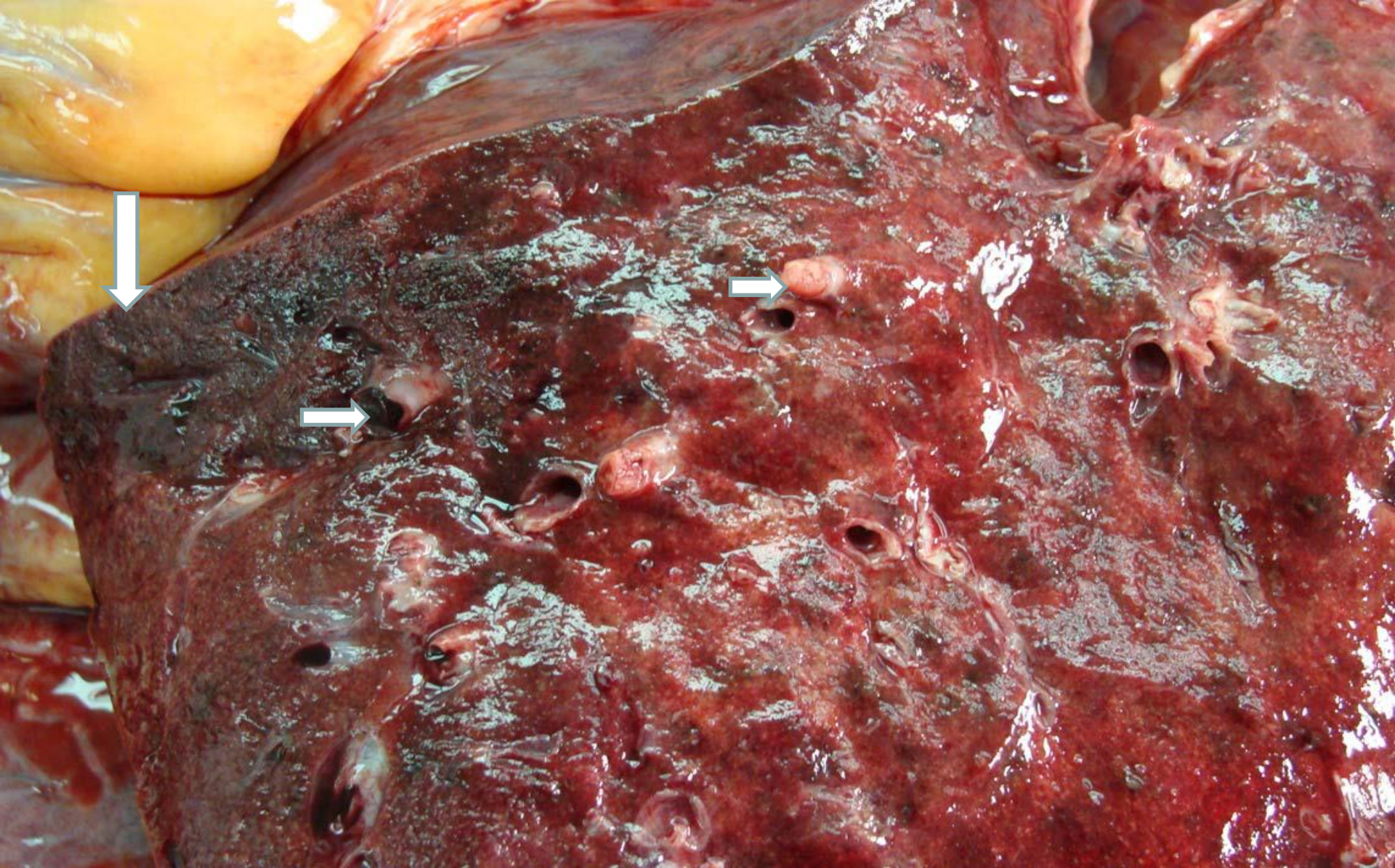

**Hemoragie  
subarhnoidiană și prin  
diapedeză în substanța  
albă a creierului ( a 9  
zi).**

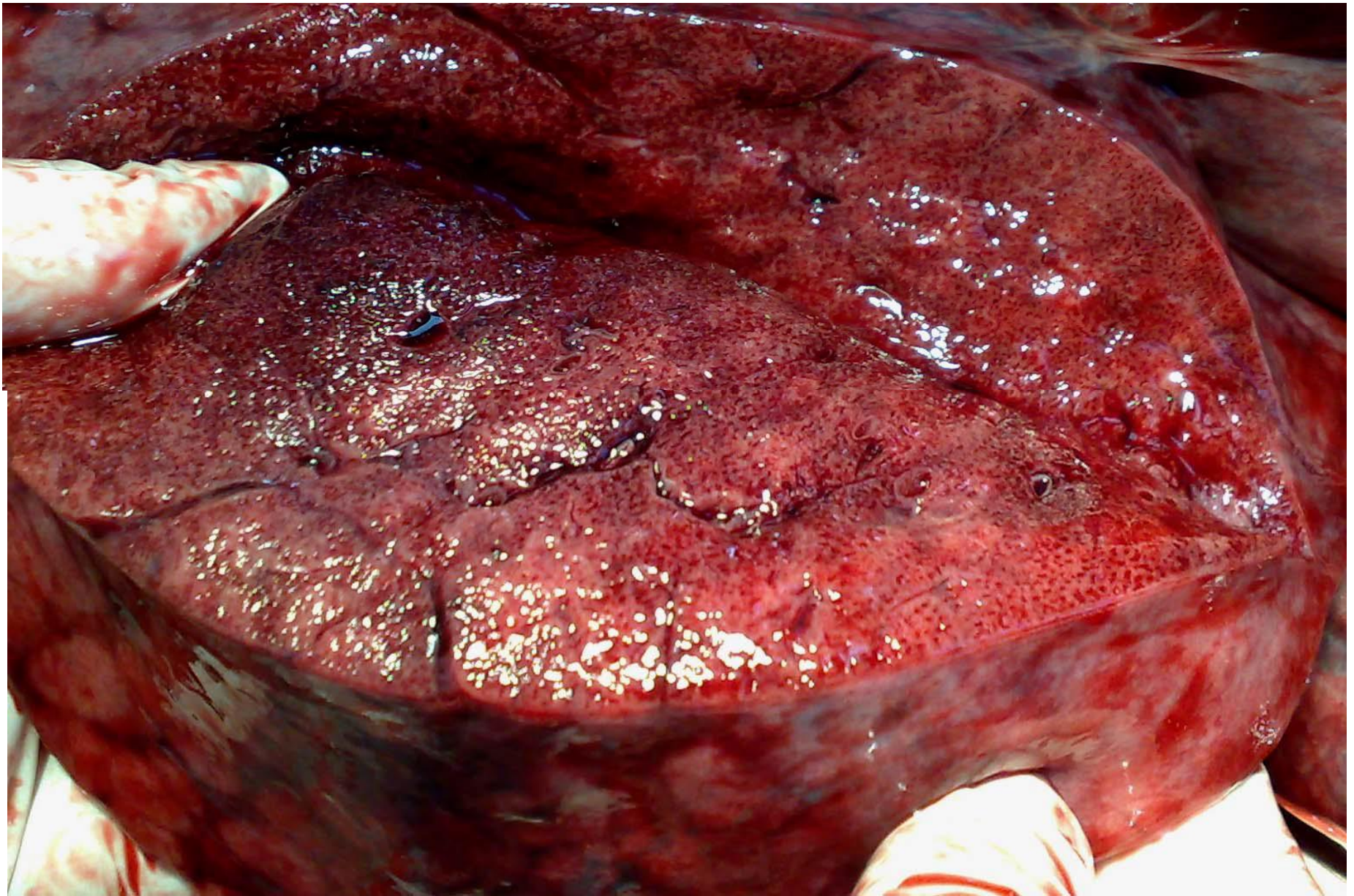




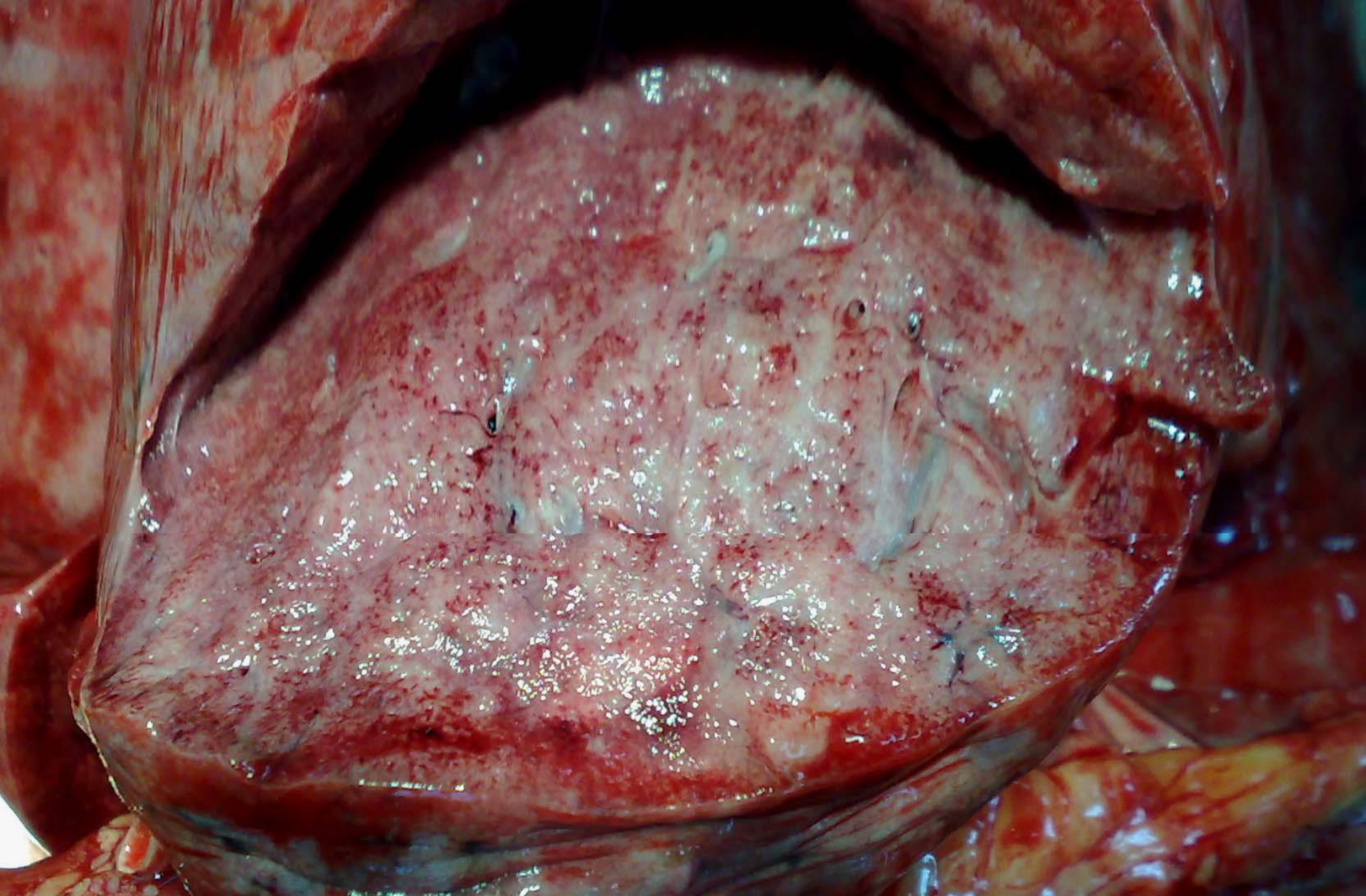
**Hemoragii in diafragma ( a 9 zi).**



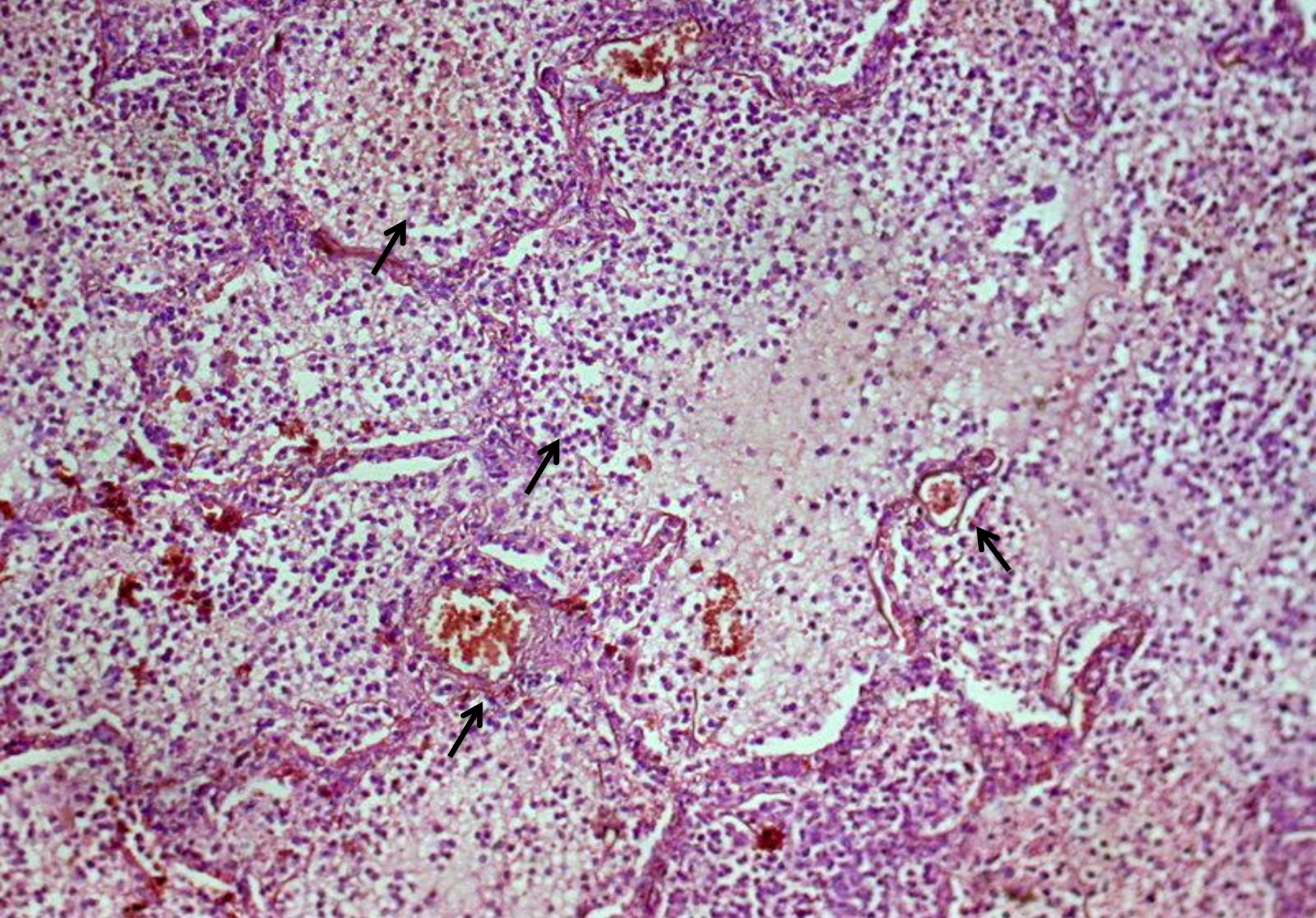
**Tombi albi si rosii in arterele si venele pulmonare  
Infarct hemoragic pulmonar (ziua a 16).**



**Hiperemie evidentă, cu alternarea traveelor albicioase.  
Plamân mare pestriț în gripă.**

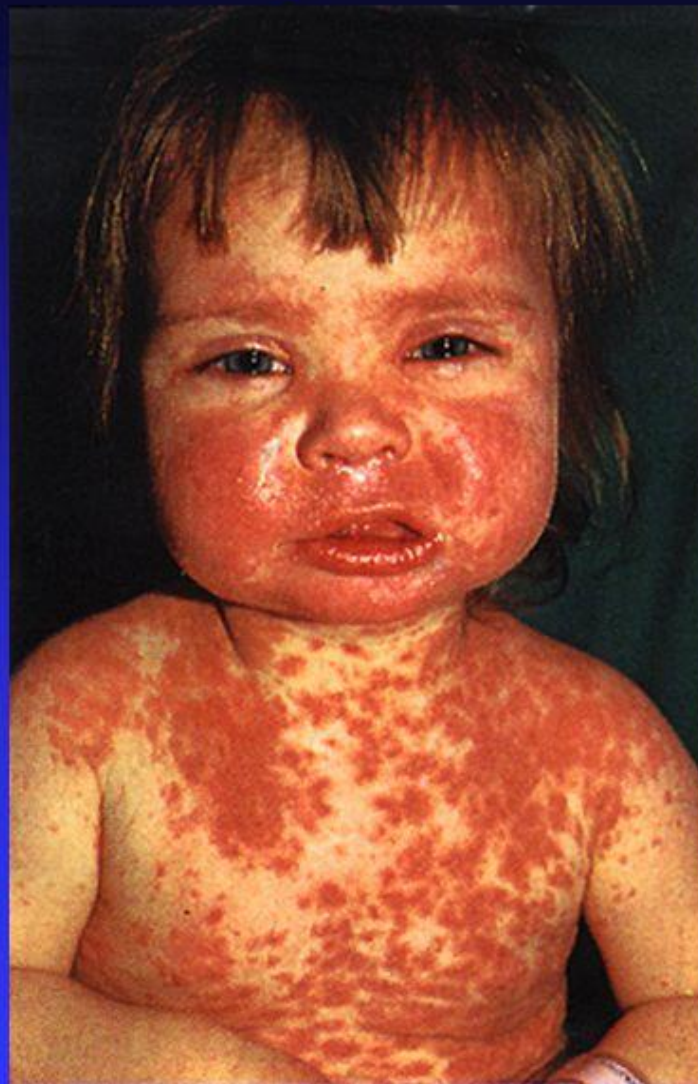

**Plămân în faza proliferativă a leziunii alveolare difuze în gripă (a 20 zi)**

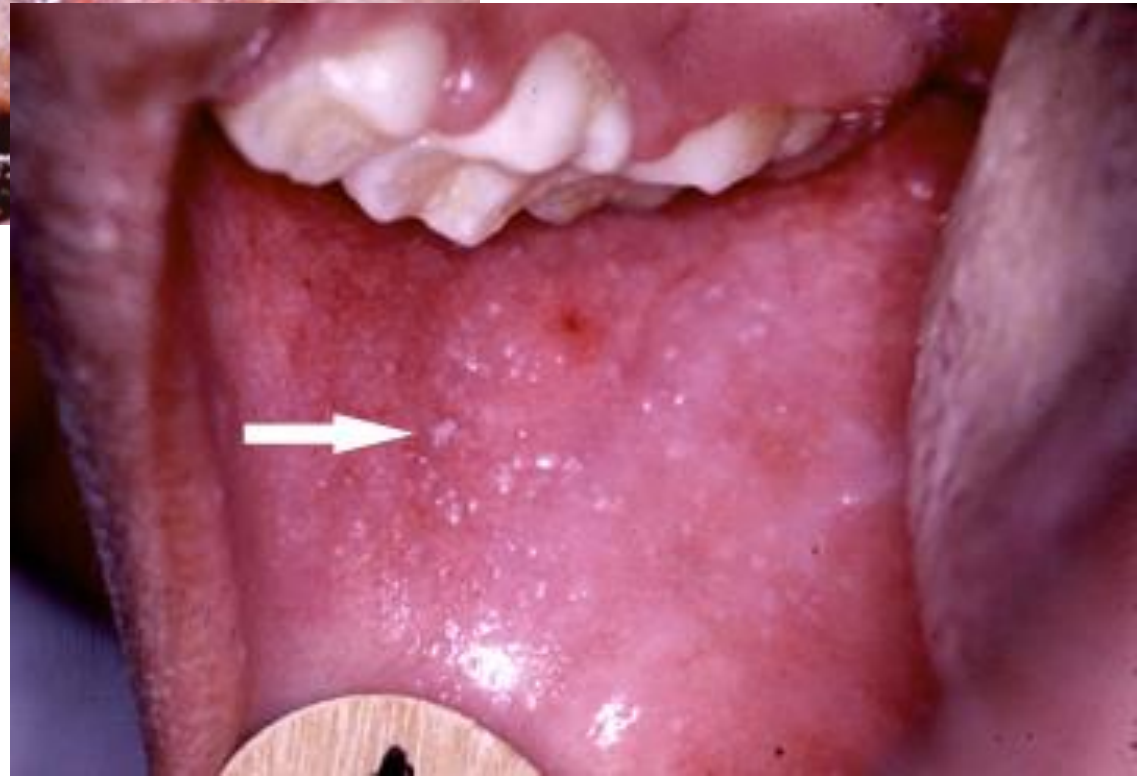
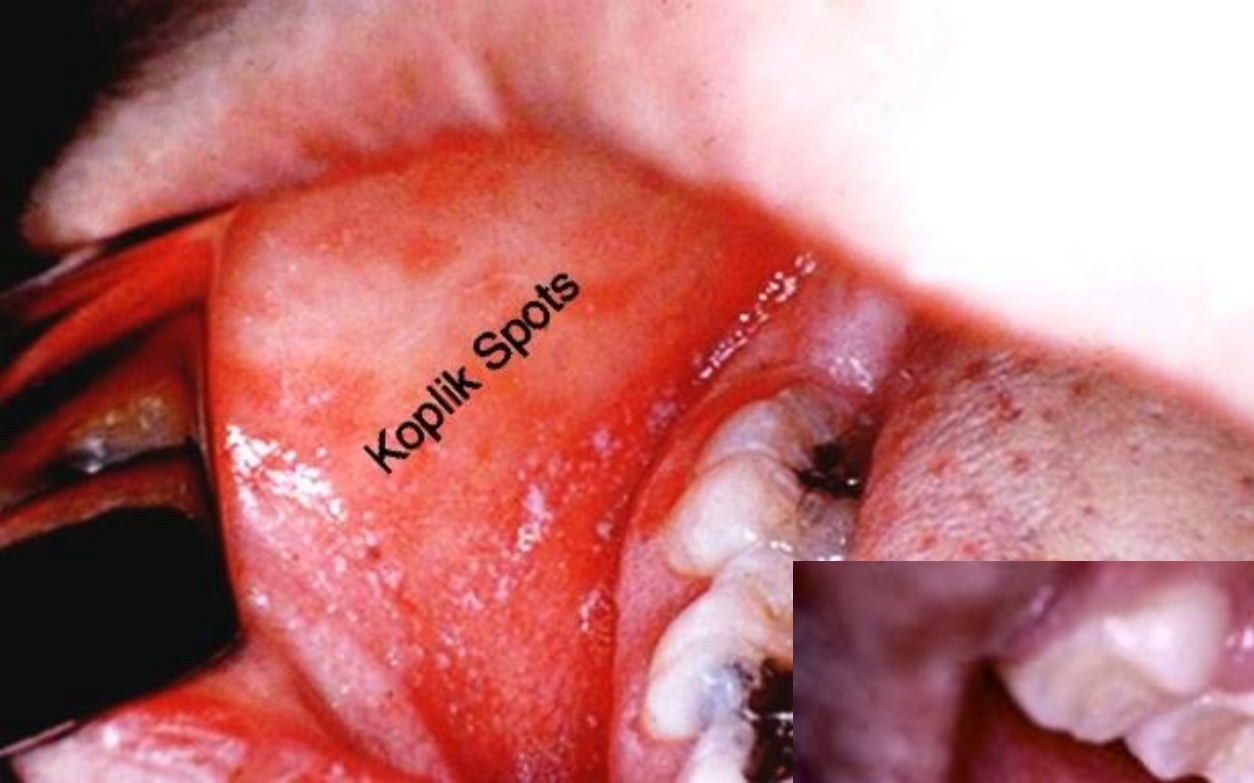
**Pneumonie gripală cu asocierea infecției secundare.**

# Measles: Rash, conjunctivitis, and rhinitis

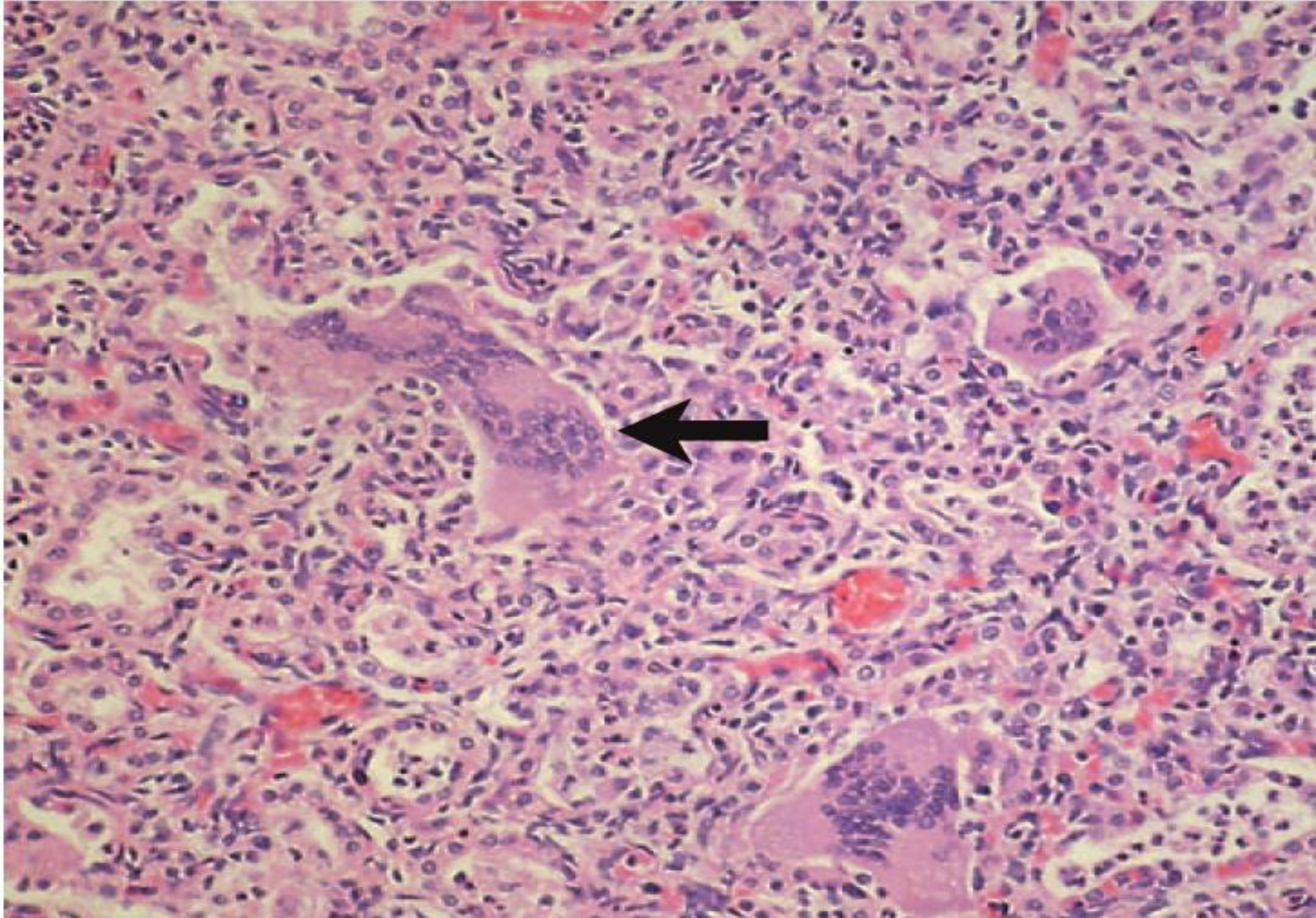


**Exantem rujeolic (*erupții papuloase pe pielea feței, trunchiului*).  
Conjunctivită și rinită rujeolică.**

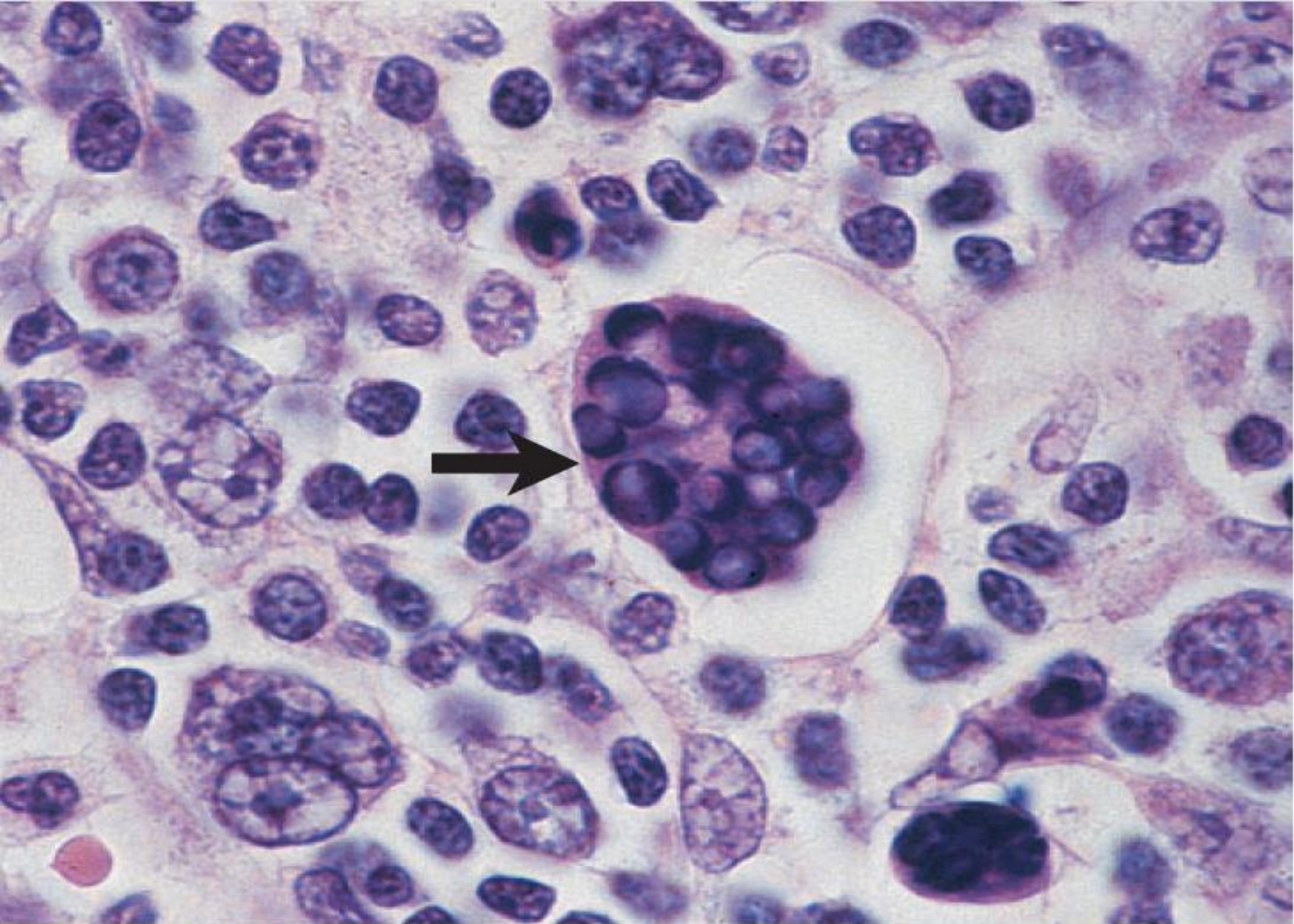


**Enantem rujeolic** (*pete albicioase pe mucoasa cavității bucale*).





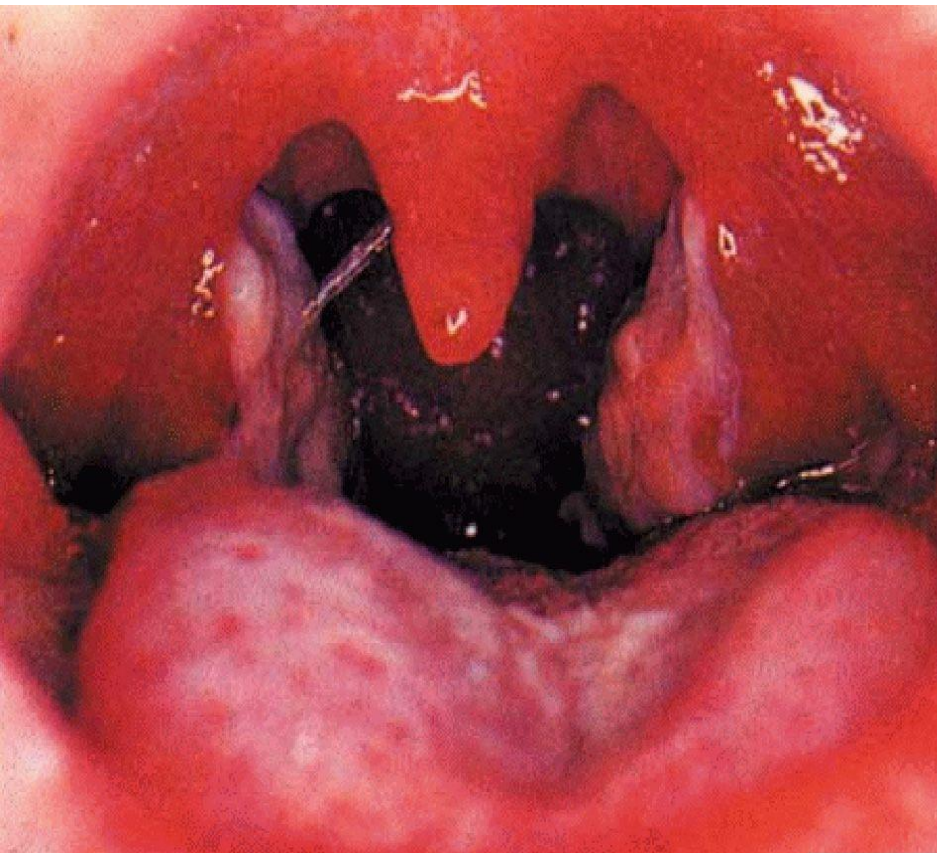
**Pneumonie rujeolică gigantomcelulară. *H-E.***



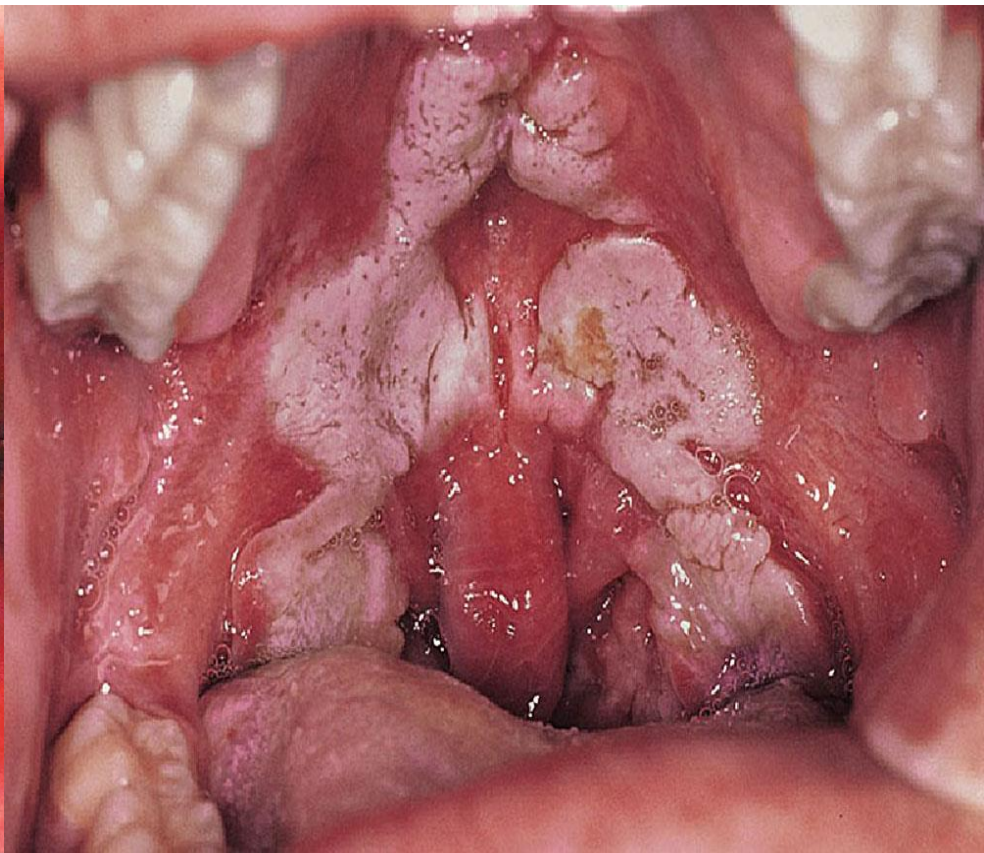
**Celulă gigantă Warthin-Finkeldey în rujeolă. H-E**



**Traheită difterică(*crupoasă*).**



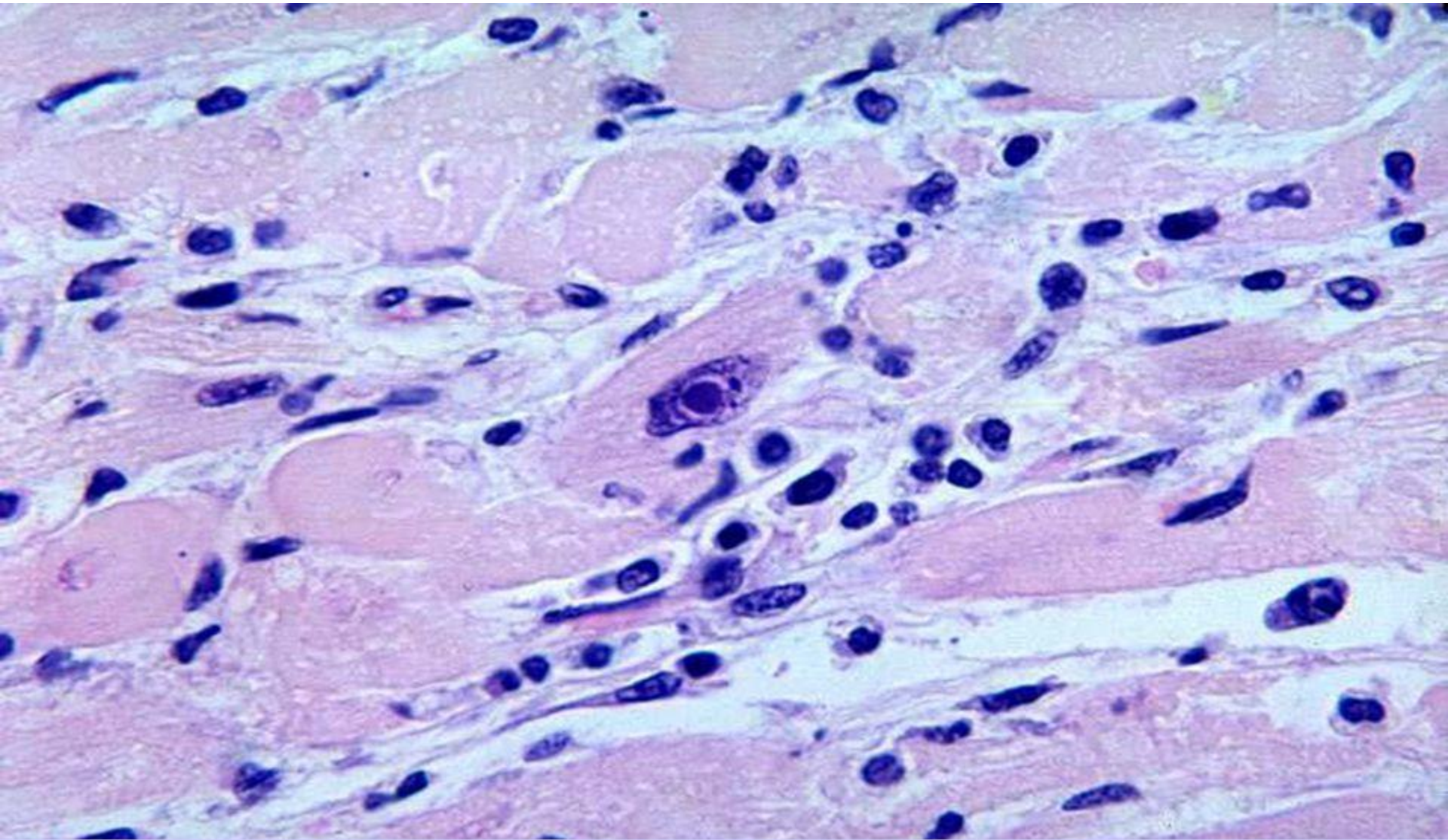
1



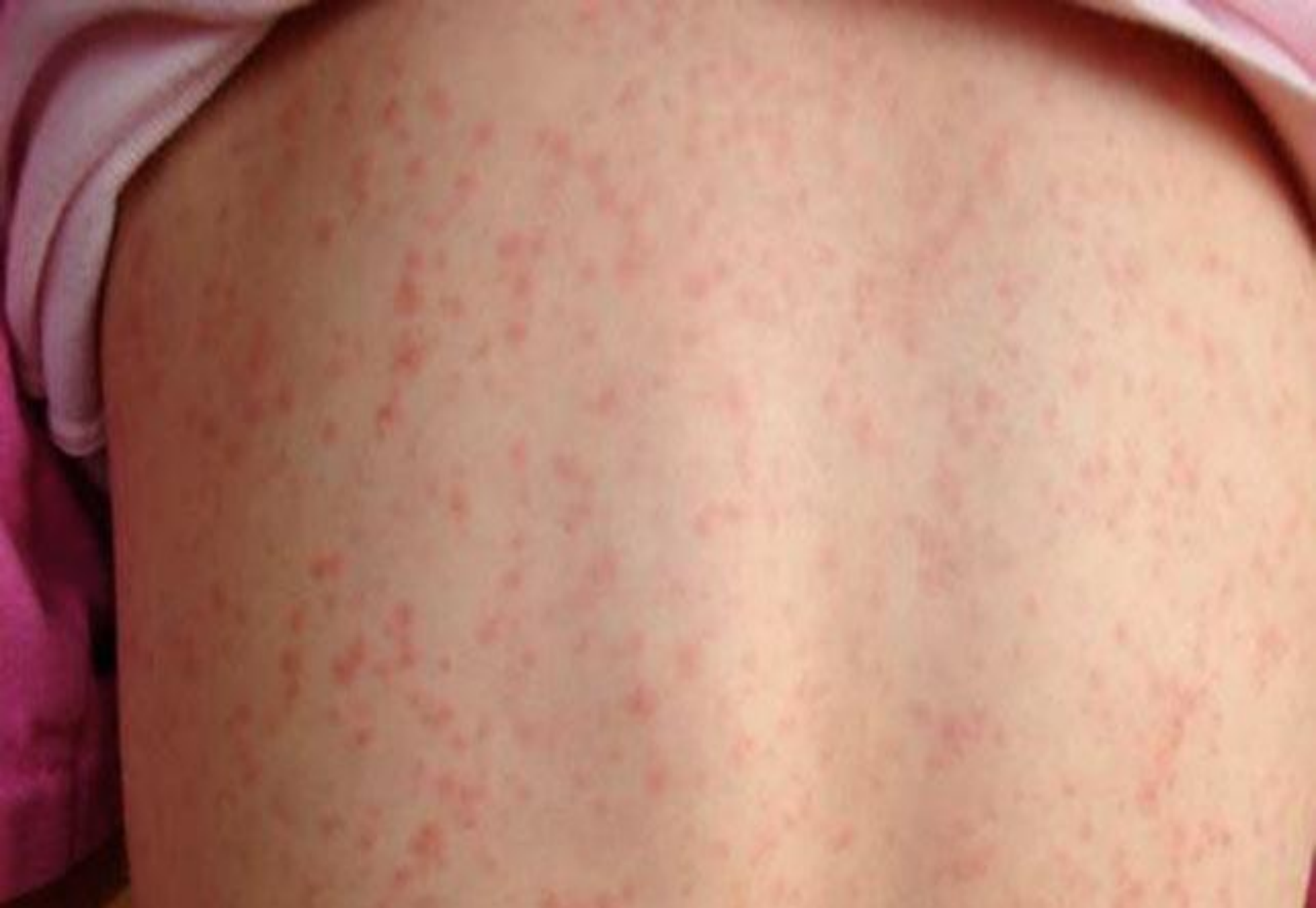2

**Difteria vestibulului faringian (1- forma localizată, 2 – forma toxică)**

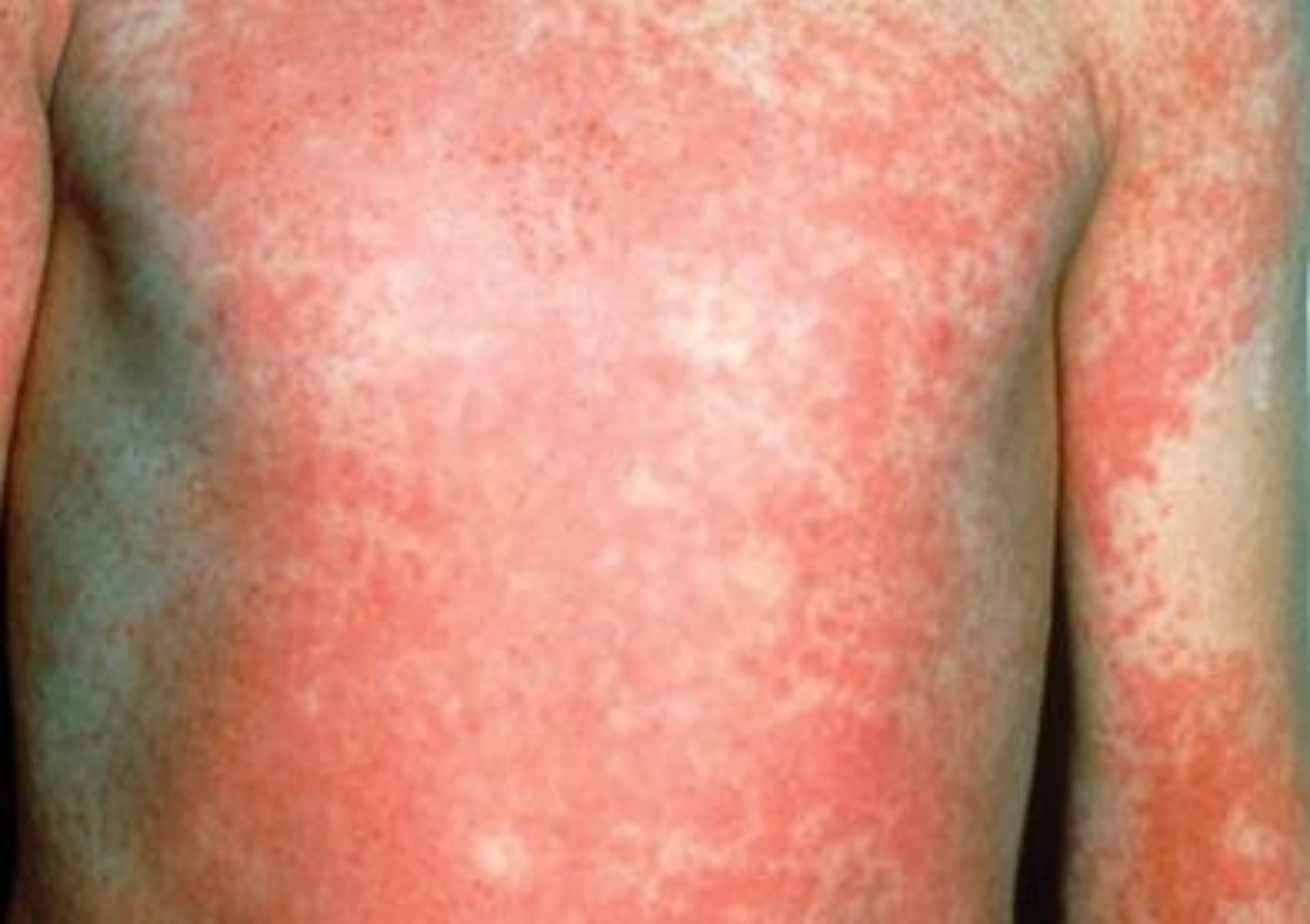# Miocardită parenchimatoasă difterică. *H-E.*



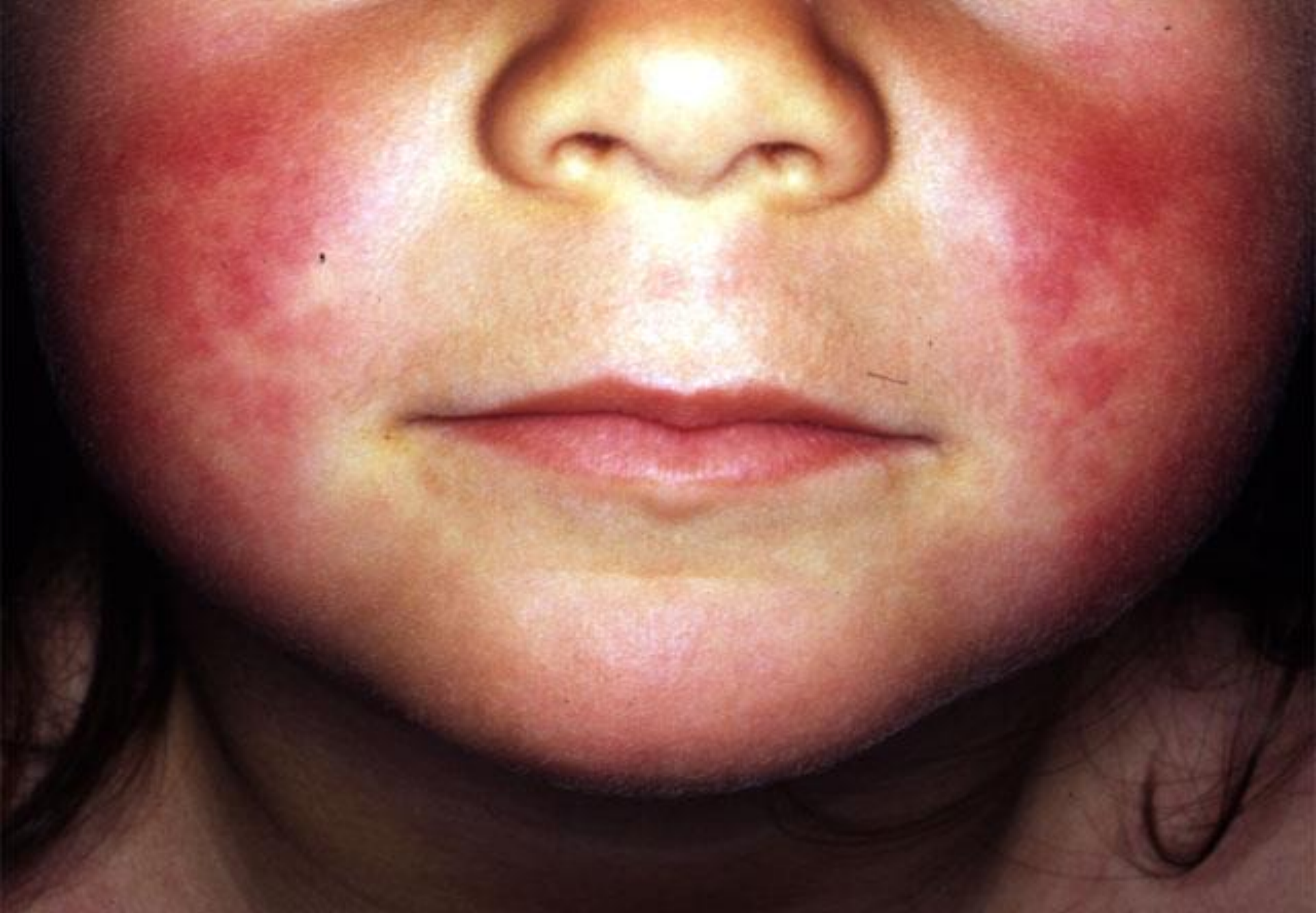**Diphtheria myocarditis – due to a toxin rather than bacterial invasion. There is some inflammation, myocyte changes (see the big nucleolus). Myocyte necrosis (not shown) also happens.**



**Erupții cutanate punctiforme în scarlatină.**

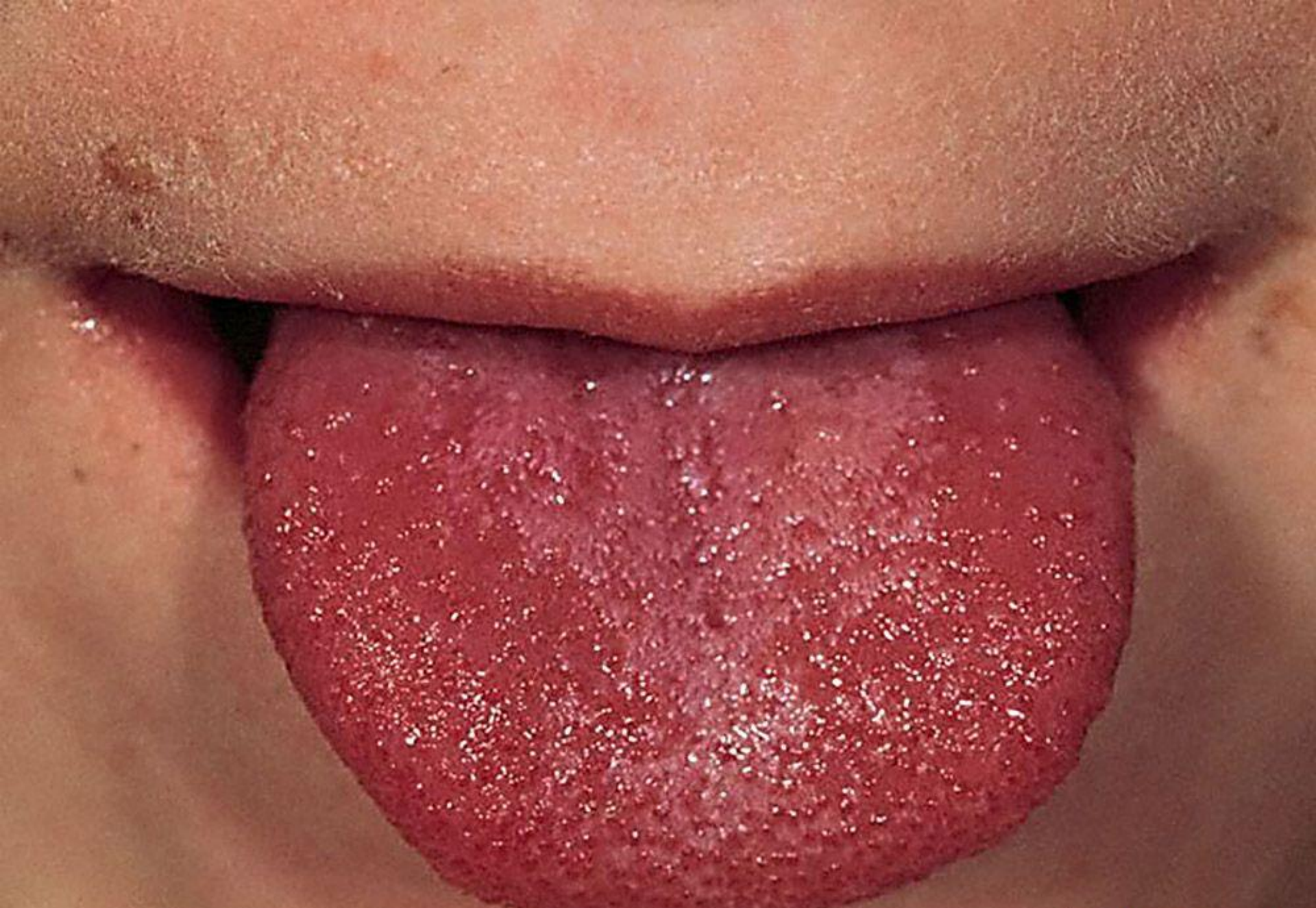

**Exantem scarlatinus (*erupții punctiforme confluyente*).**



**Scarlatina, absența erupțiilor cutanate în jurul buzelor.**





**Limbă zmeurie în scarlatină.**

**Definiție:** gripa (influenza) este o infecție virală acută, febrilă, generalizată, care afectează căile respiratorii superioare și inferioare.

**Etiologie:** *myxovirus influenzae*, care are 3 tipuri antigenice majore (A, B, C). Virusul gripal (mai ales A) se caracterizează printr-o mare variabilitate antigenică. Genele care codifică proteinele de suprafață (hemaglutinina și neuraminidaza) se modifică continuu rezultând noi subtipuri și variante antigenice, față de care populația nu este imunizată. Aceste modificări, apar mai ales în Extremul Orient, de unde se propagă spre vest, pot genera noi epidemii de gripă.

Rezervorul natural de virus gripal este în principal uman, dar recent s-a demonstrat rolul rezervorului extrauman, porcine și aviare. Omul bolnav este contagios pe *cale respiratorie*, 3-5 zile de la debutul clinic.

# Nomenclatura virusurilor gripale

- tip A, B, C
- originea gazdei, dacă nu este omul
- locația geografică: oraș, țară
- număr probă/tulpină
- an
- subtipuri H și N

# Denumirea virusurilor gripale

- A/swine/California/04/2009 (H1N1)
- A/Bangkok/1/1979 (H3N2)
- A/Thailand/1(KAN-1)/2004 (H5N1)






























# Clasificarea virusurilor gripale



















## Familia *Orthomyxoviridae*

- În funcție de nucleoproteina (NP) și de proteina matrix (M), virusurile gripale se împart în 3 tipuri imunologice: A, B, C
- În funcție de hemaglutinină (H) și de neuraminidază (N), virusurile gripale de tip A se clasifică în 16 subtipuri H și 9 subtipuri N.
  - Toate cele 16 subtipuri H și 9 subtipuri N se găsesc la păsările acvatice
  - H1N1, H3N2 și virusul gripal B sunt tulpinile care circulă la oameni în prezent

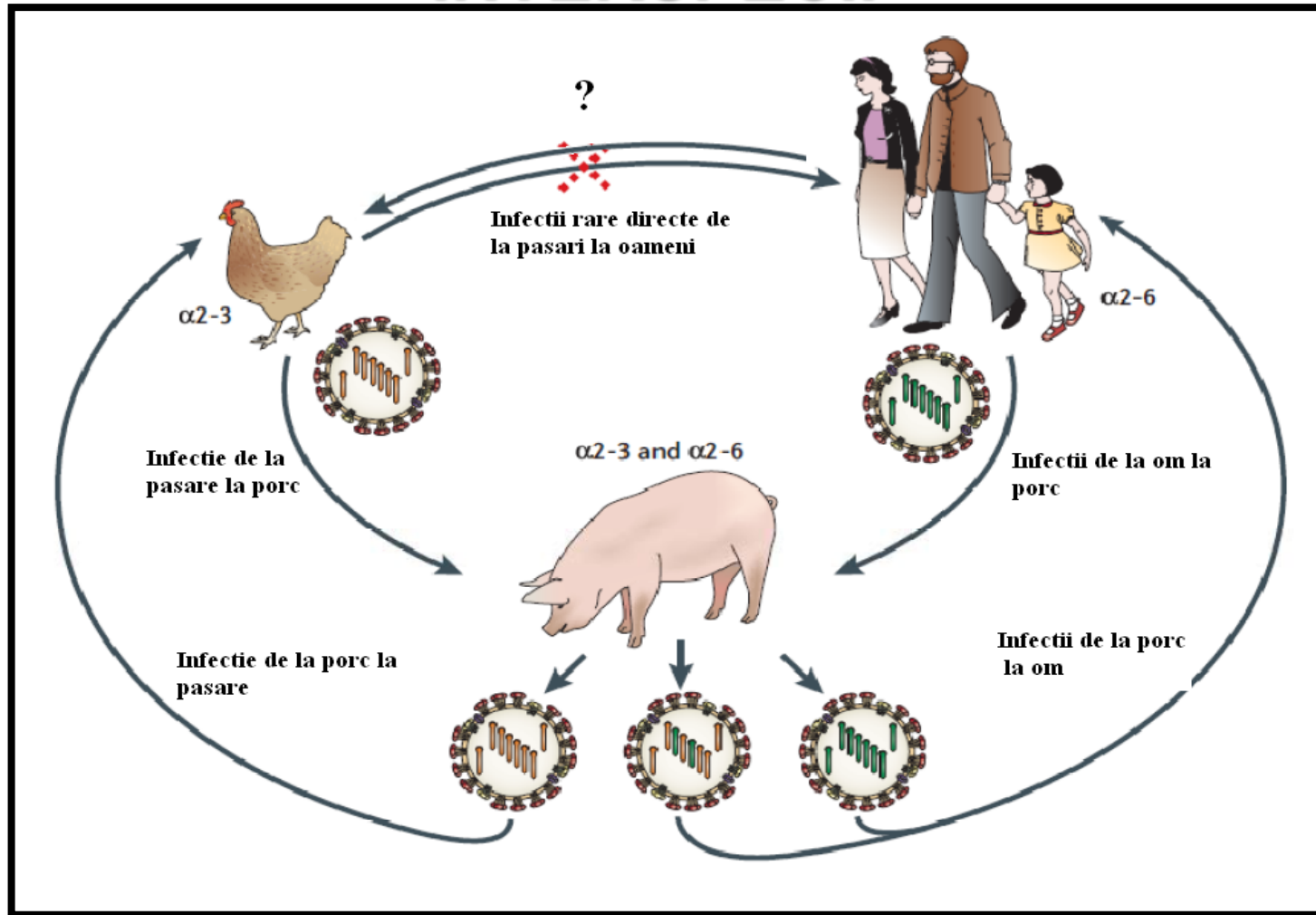
## Gazdele virusurilor gripale

- *Virus gripal A:*
  - om, pasări, porci, cai, mamifere acvatice
  - cea mai obișnuită cauză a gripei
  - produce bolile cele mai severe
- *Virus gripal B:*
  - în cea mai mare parte la oameni
- *Virus gripal C:*
  - în cea mai mare parte la oameni, porci
  - de obicei infecții subclinice

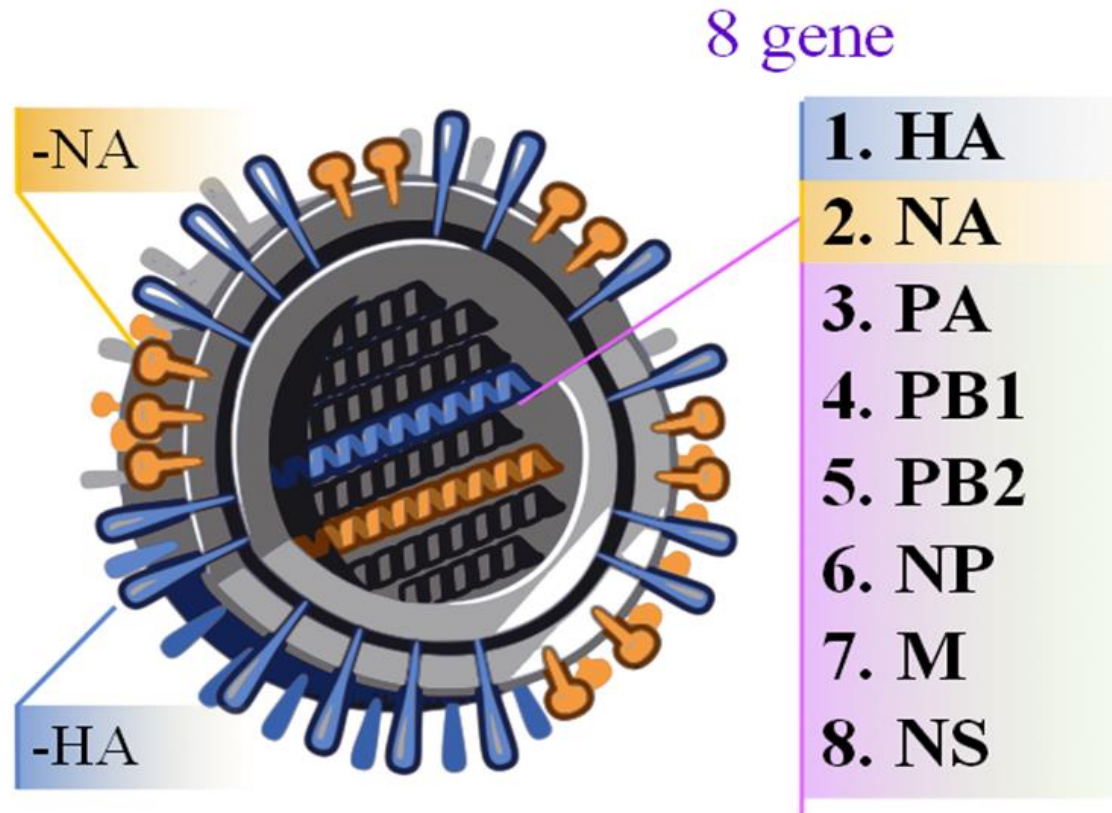
H 1				
H 2				
H 3				
H 4				
H 5				
H 6				
H 7				
H 8				
H 9				
H10				
H11				
H12				
H13				
H14				
H15				
H16				

N1				
N2				
N3				
N4				
N5				
N6				
N7				
N8				
N9				

# TRANSMITEREA INFECȚIEI GRIPALE INTERSPECII



# STRUCTURA GENOMULUI VIRUSULUI A/H1N1



HA: hemaglutinina tip 1 (H1), origine porcina, America de nord

NA: neuraminidaza tip 1 (N1), ajuta la initierea infectiei, origine porcina din Eurasia

PA: subunitatea PA a ARN polimerazei, origine aviara din America de Nord

PB1: subunitatea PB1 a ARN polimerazei, origine umana, asemanatoare cu tulpina virusului gripal H3N2 din 1933

PB2: subunitatea PB2 a ARN polimerazei, origine aviara din America de Nord

NP: nucleoproteina origine porcina din America de Nord

M: proteine de matrix M1 si M2, origine porcina din Eurasia

NS: proteine nonstructurale, origine porcina din America de Nord



# Cine infectează pe cine?

	La copii	La adolescent	La adulti	La seniori	Total de la
De la copiii	21.4	3.0	17.4	1.6	43.4
De la adolescenti	2.4	10.4	8.5	0.7	21.9
De la adulti	4.6	3.1	22.4	1.8	31.8
De la seniori	0.2	0.1	0.8	1.7	2.8
Total catre	28.6	16.6	49.0	5.7	

## Locuri posibile de transmitere



Scoli



Domicilii



Locul de munca

## Date Demografice

Copii / Adolescenti

29%

Adulti

59%

Seniori

12%

- În mod obișnuit gripa (influenza) este transmisă de la mamiferele infectate prin aerosoli ce conțin particule virale, formați consecutiv tusei sau strănutului; în cazul păsărilor transmiterea se face prin intermediul excrementelor. Virusul gripal se poate transmite de asemenea prin salivă, secreții nazale, fecale și sînge. Infectarea se produce în urma contactului cu aceste lichide corporale sau cu suprafețele contaminate.

Virusii gripali își păstrează capacitatea infectantă aproximativ o săptămână la temperatura corpului, dar la 0°C. aceștia rămân activi timp de peste 30 zile. La temperaturi foarte scăzute își păstrează capacitatea infectantă un interval indefenit, dar pot fi ușor inactivați de pe suprafețe cu ajutorul dezinfectantelor și al detergenților.

Virusul gripal poate produce multiple tipuri de complicații:

a) Complicații respiratorii:

- *Pneumoniile interstițiale (atipice) gripale* apar atât la adulții sănătoși cât și la tineri și sunt caracterizate printr-o discrepanță între simptomatologia clinică banală (tuse seacă, examen obiectiv practic normal) și importanța modificărilor radiologice.

Evoluția este spontan favorabilă cu vindecare în 2-3 săptămâni și nu este influențată de antibiotice. Pneumonia interstițială gripală poate evolua spre pneumonie mixtă prin suprainfecție bacteriană.

*Reacțiile pleurale* care însoțesc pneumonia gripală sunt frecvente. Rareori apar pleurezii serofibrinoase izolate, în cantitate mică, cu celularitate limfocitară.

Evoluția este favorabilă cu vindecare fără sechele.

*Pneumonia acută severă edematoasă și hemoragică* caracterizează gripa „malignă”.

*Crupul gripal* este o laringită sub-glotică edematoasă, care apare mai ales la sugar și copilul mic. Se manifestă clinic prin dispnee inspiratorie intensă, disfonie/afonie, tuse intensă, modificarea stării generale.

*Bronșiolita capilară* apare mai ales la sugar și evoluează rapid către insuficiență respiratorie acută severă, care impune spitalizarea.

b) Complicațiile extrarrespiratorii apar mai ales la grupele de risc.

*Complicații cardiace:* miocardită și/sau pericardită, asociate cu decompensări cardiace și/sau colaps.

*Complicații neurologice:* meningită limfocitară, meningoencefalită, mielită, poliradiculonevrită (Guillain Barret).

*Reacții cutanate:* erupții rujeoliforme, scarlatiniforme, alopecie (foarte rar).

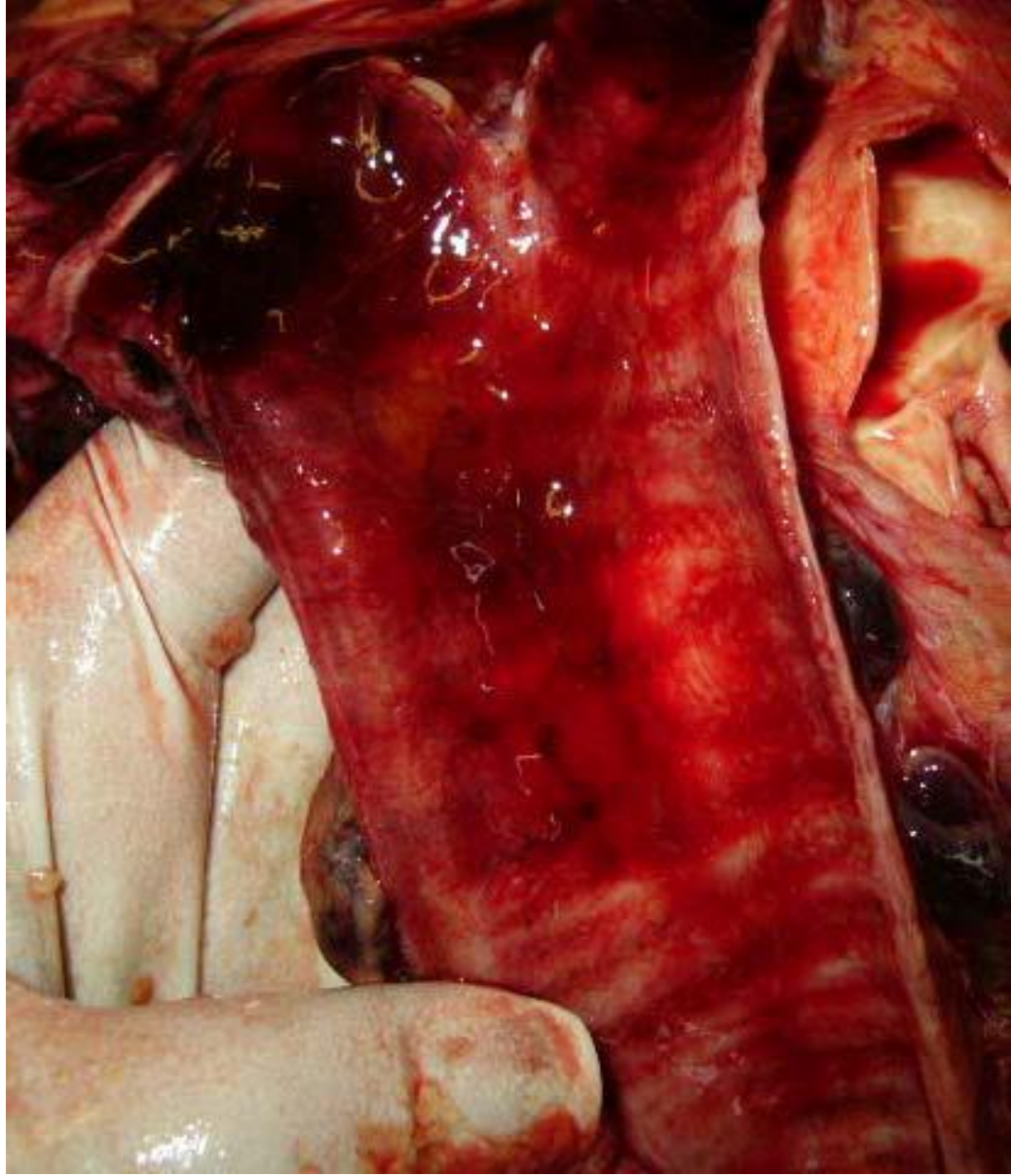
*Miozita cu rabdomioliză* la sugar (creșterea CPK, mioglobinurie).

*Complicații digestive:* greață, vărsături, diaree sau afectare hepatică cu citoliză (creșterea ALAT);

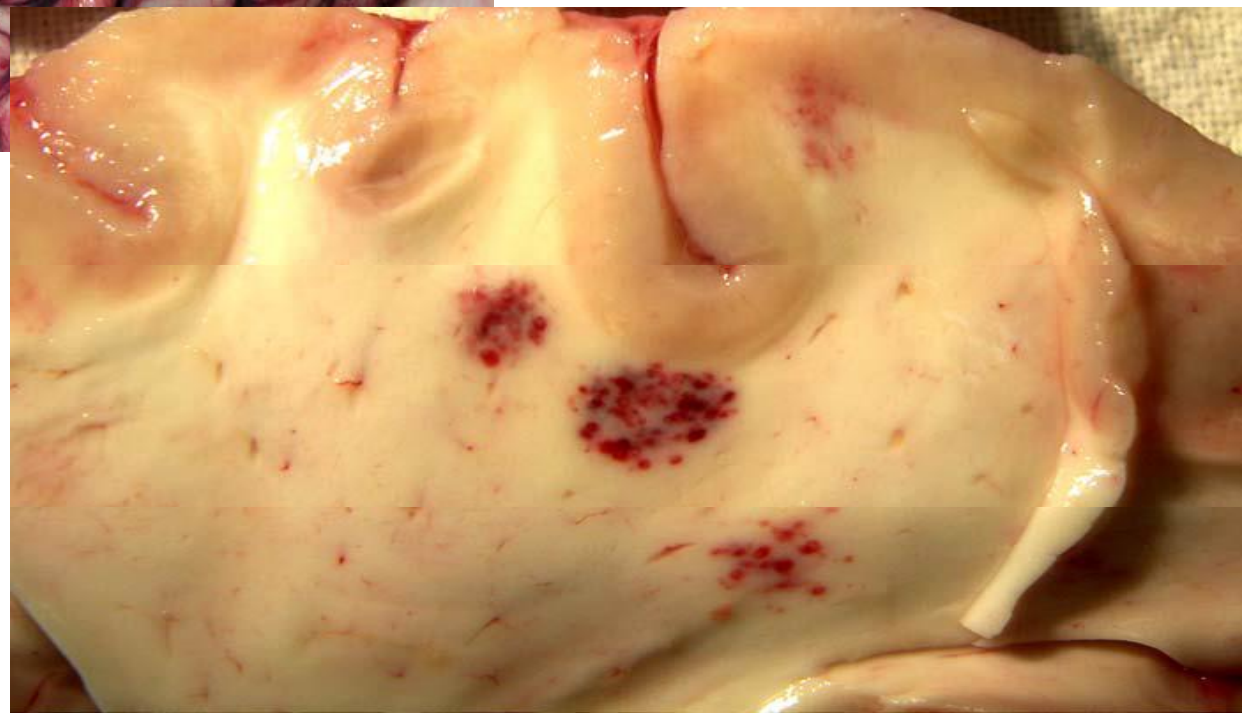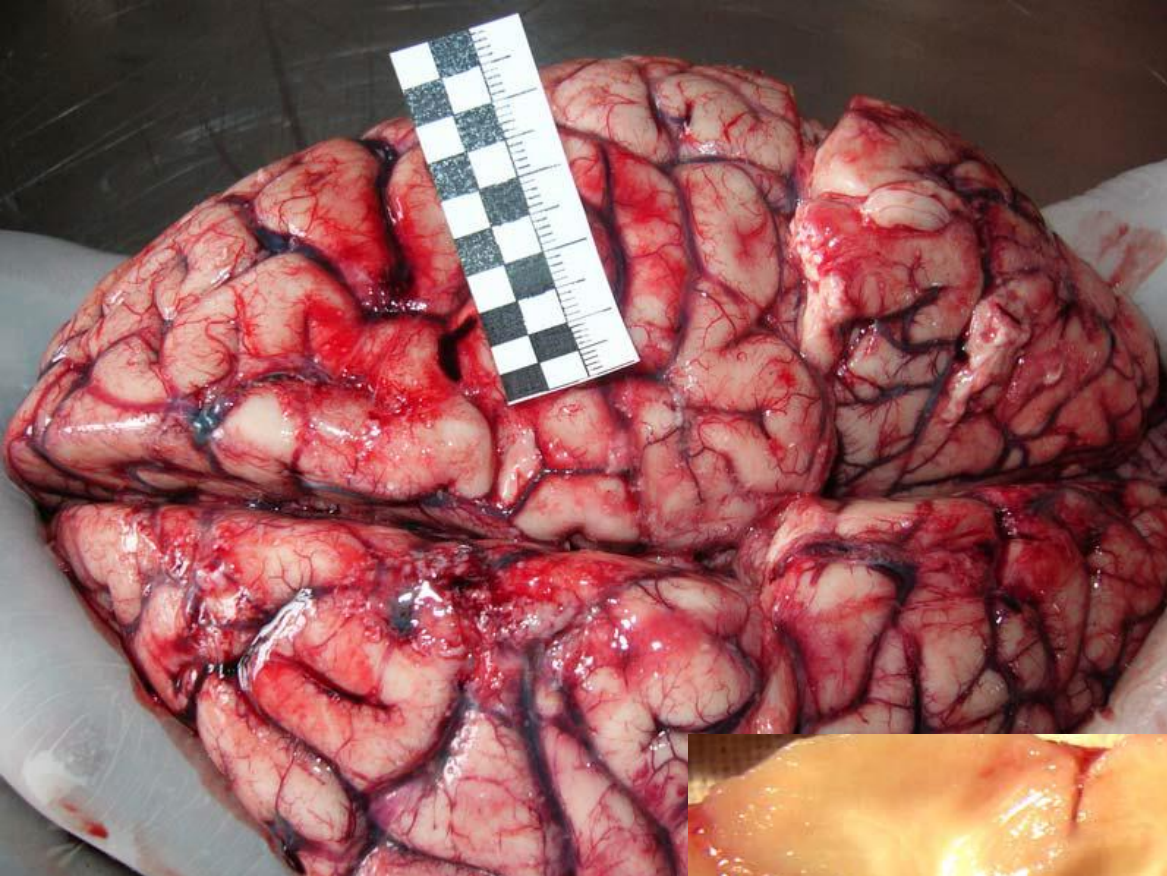*Insuficiență renală acută.*

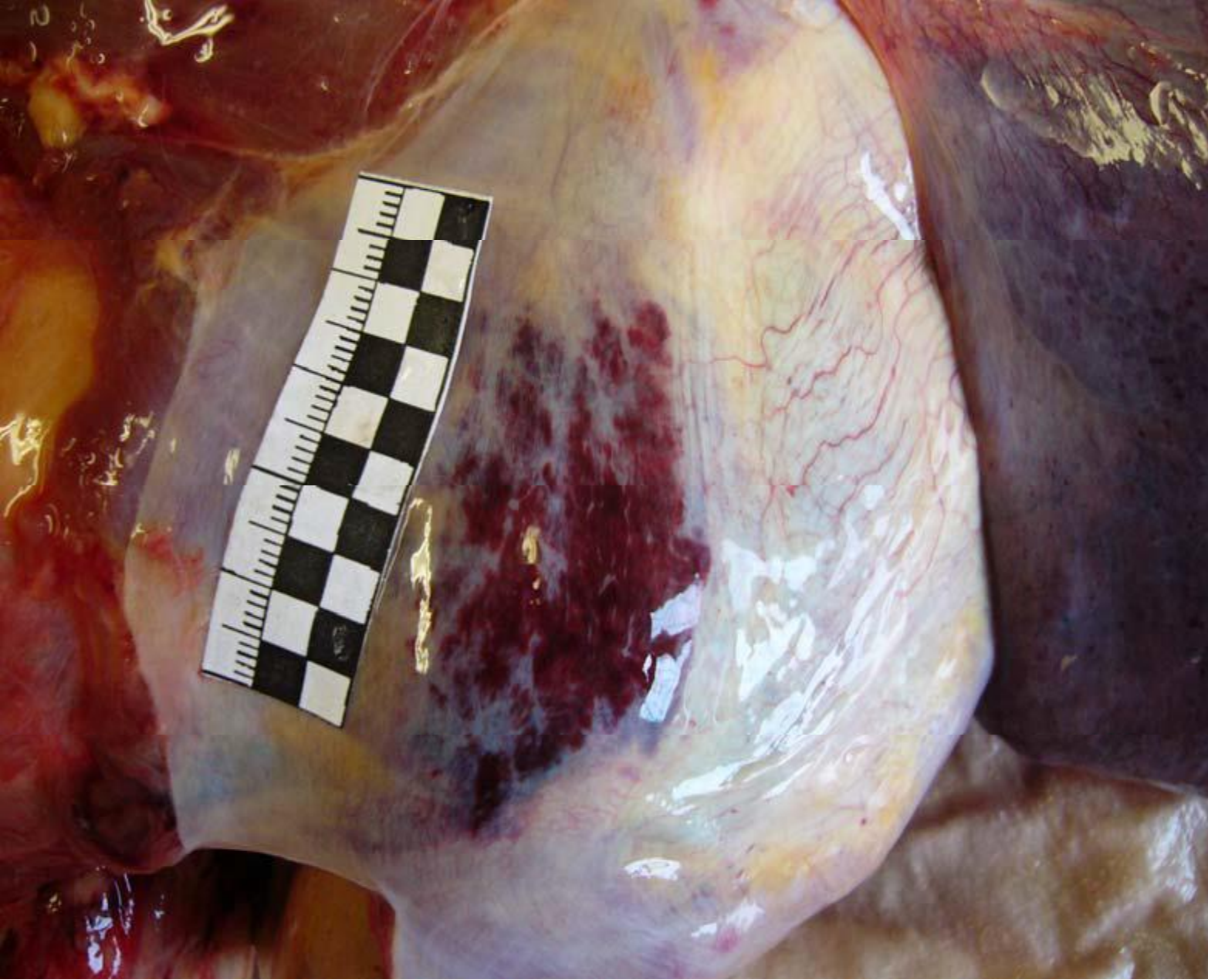
c) Complicații datorate tratamentului:

- *Sindromul Reye* se întâlnește la copiii cu gripă A și alte infecții virale (varicelă) tratați cu aspirină. El constă într-o encefalopatie asociată cu degenerescență hepatică care are evoluția letală în 10-40% din cazuri. Manifestările clinice apar la câteva zile de la debutul gripei și pot fi precedate de greață și vărsături. Ulterior apare obnubilare, comă, delir, convulsii, tulburări respiratorii. În LCR discretă pleiocitoză limfocitară cu albuminorahie normală; hiperamonemie; hipoglicemie; semne de citoliză hepatică și scăderea concentrației de protrombină.

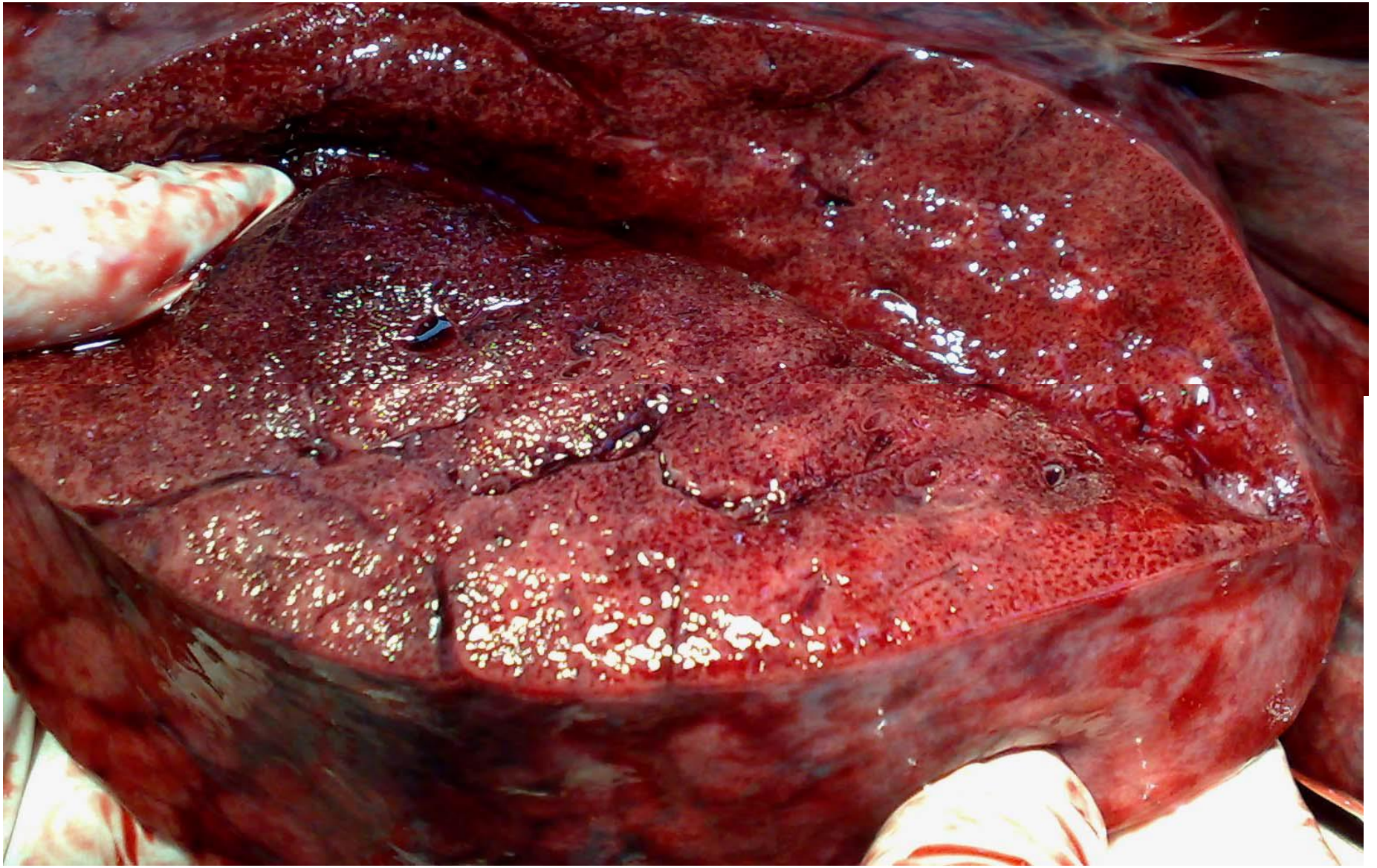


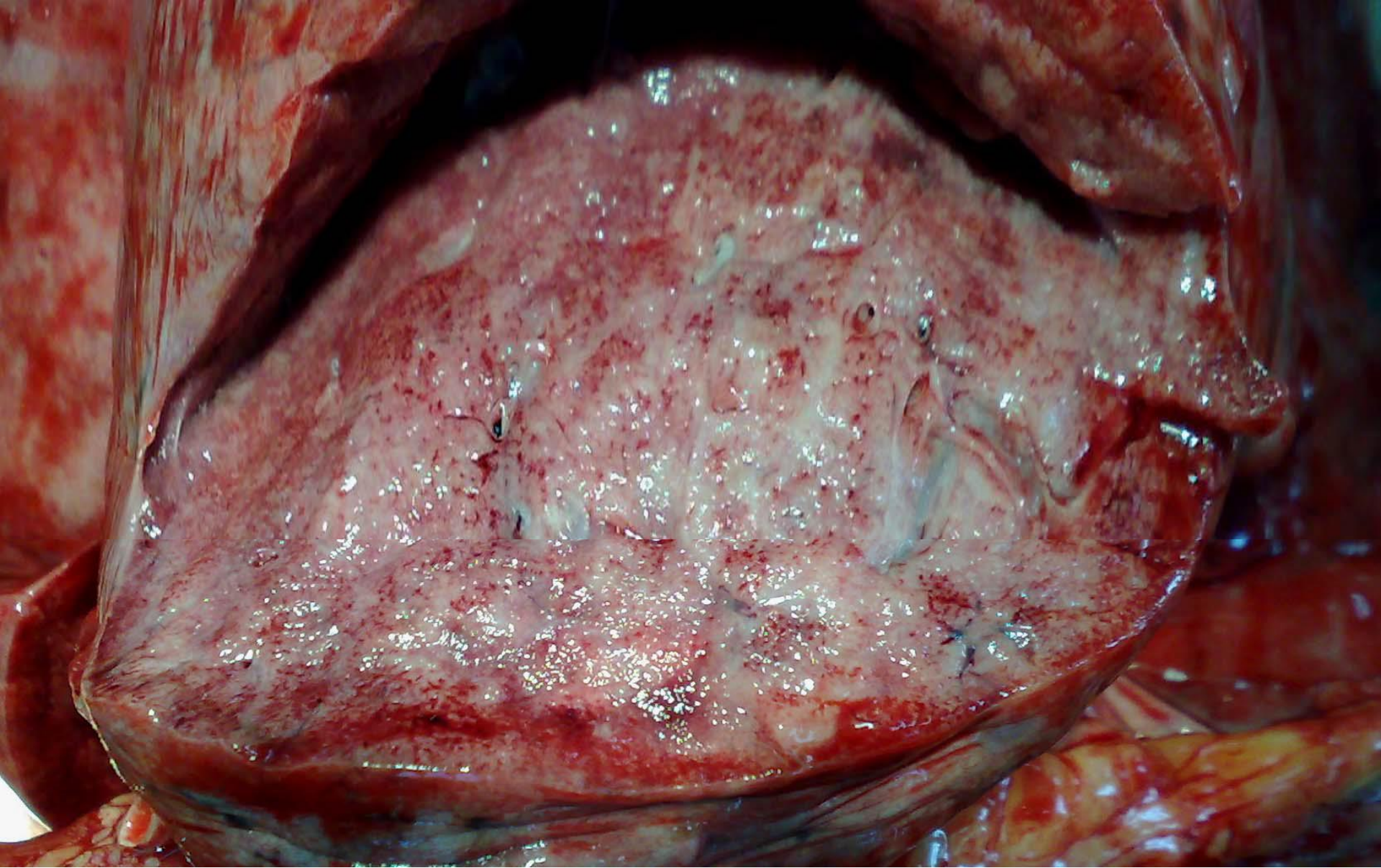




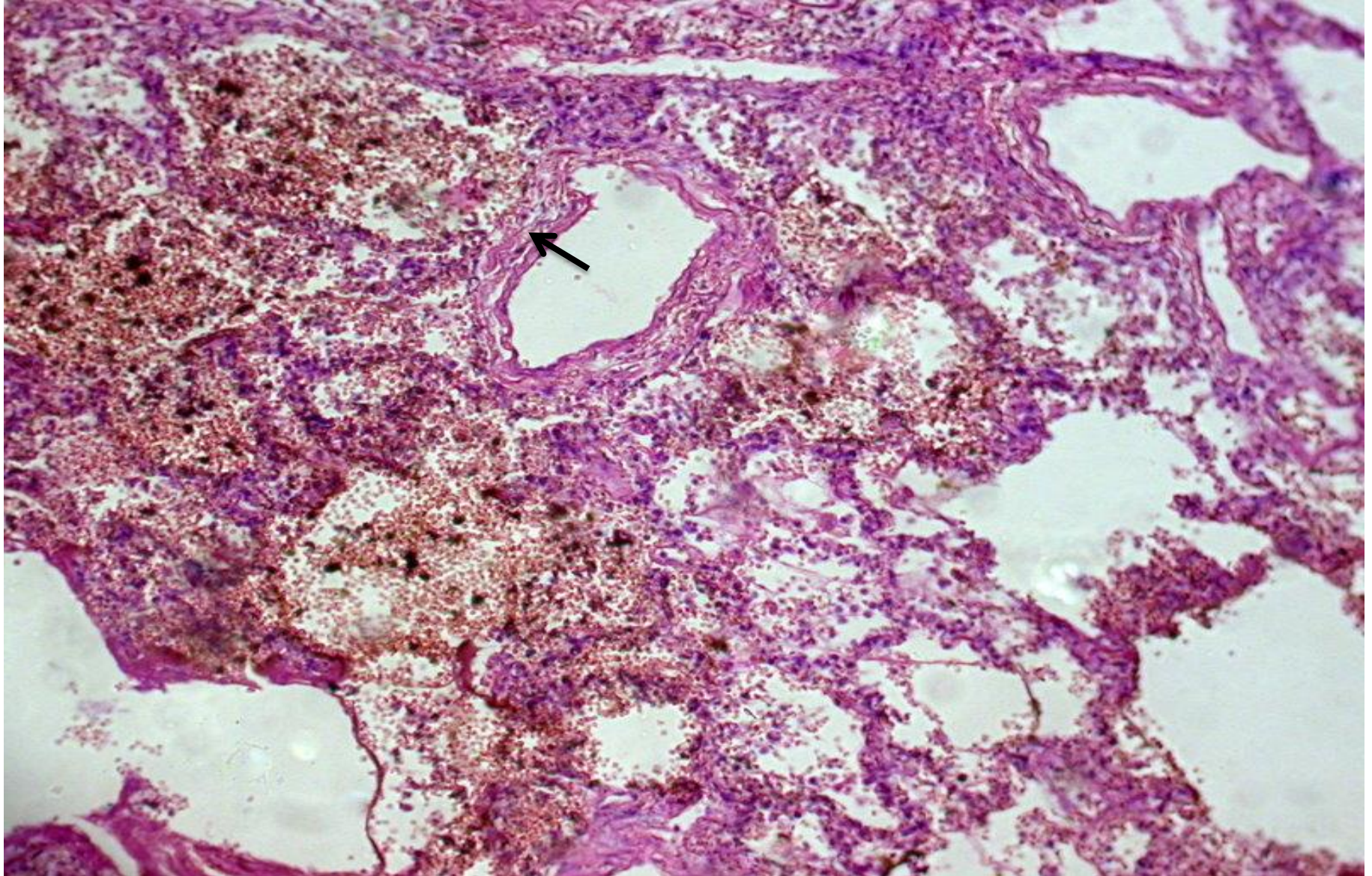




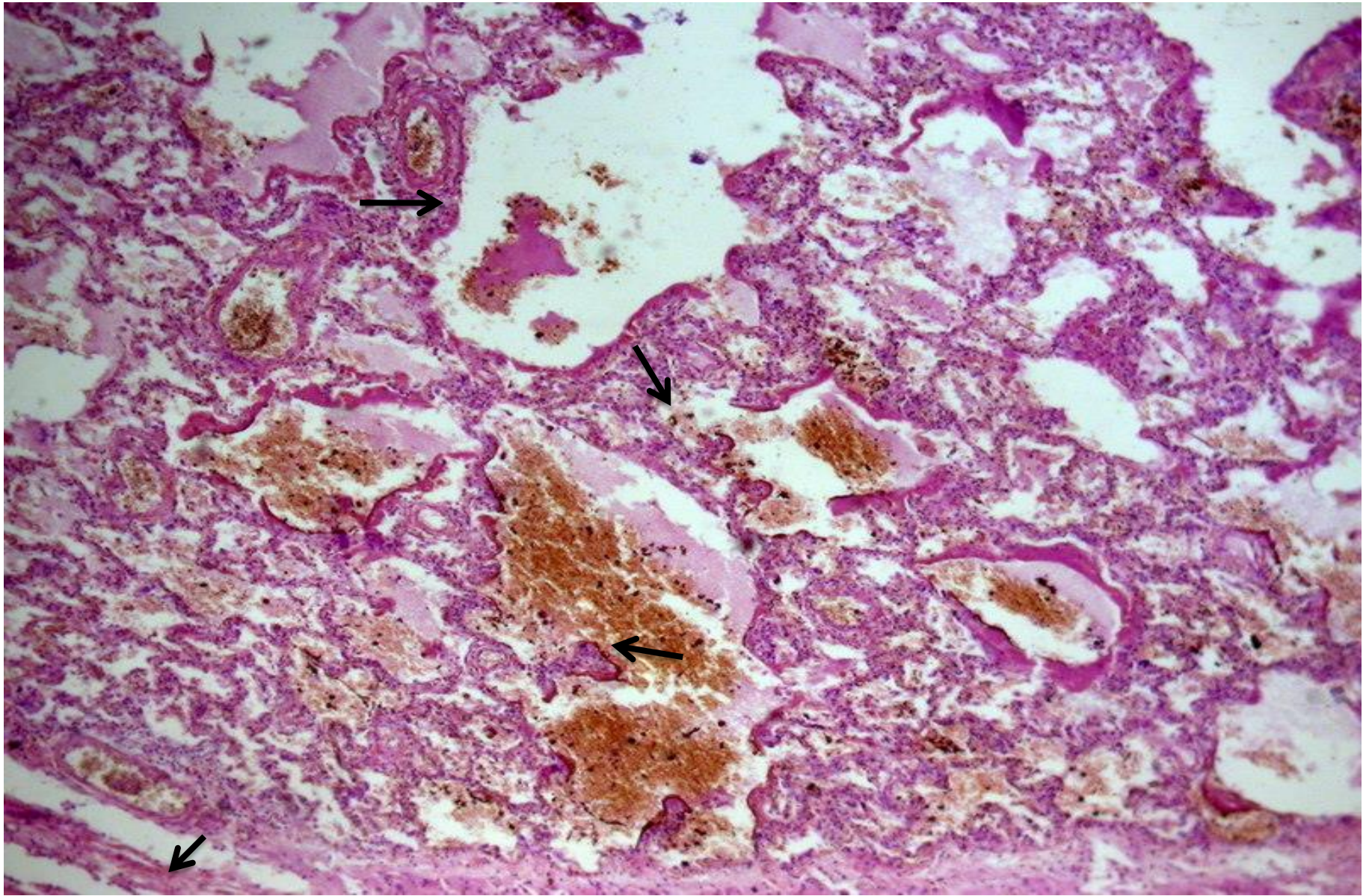


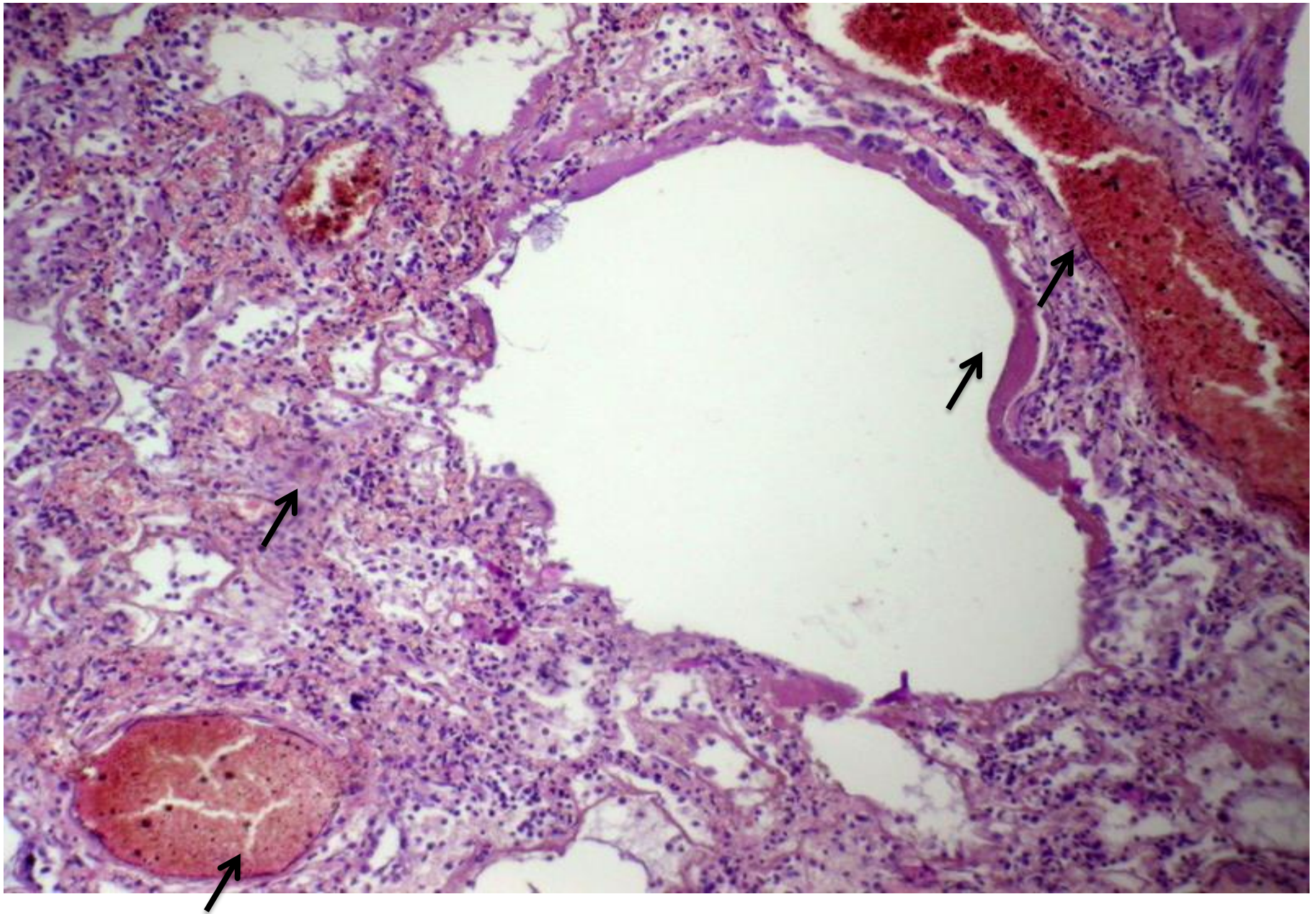


# Pneumonie gripală cu component hemoragic



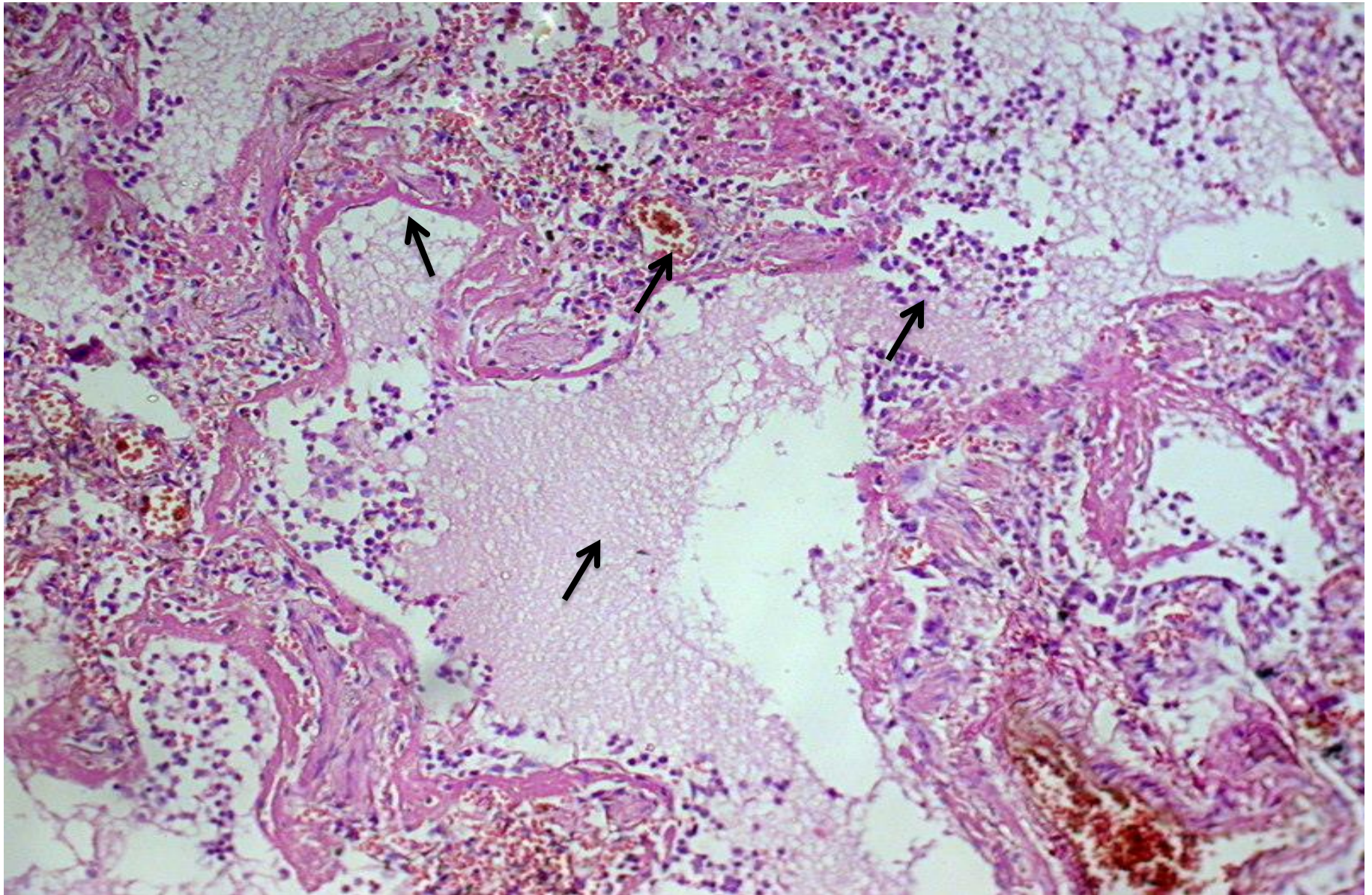
Pneumonie gripală cu component hemoragic



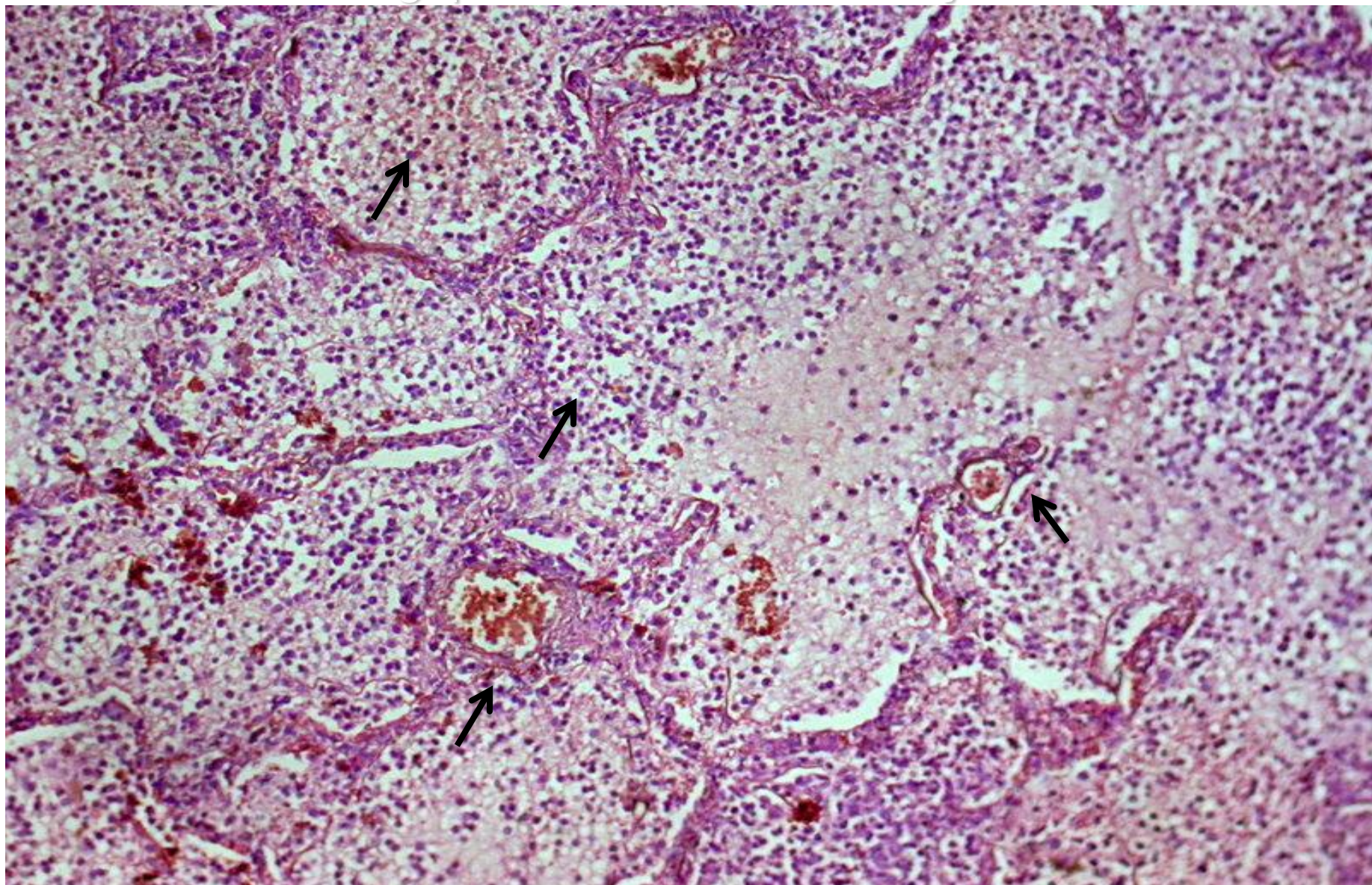


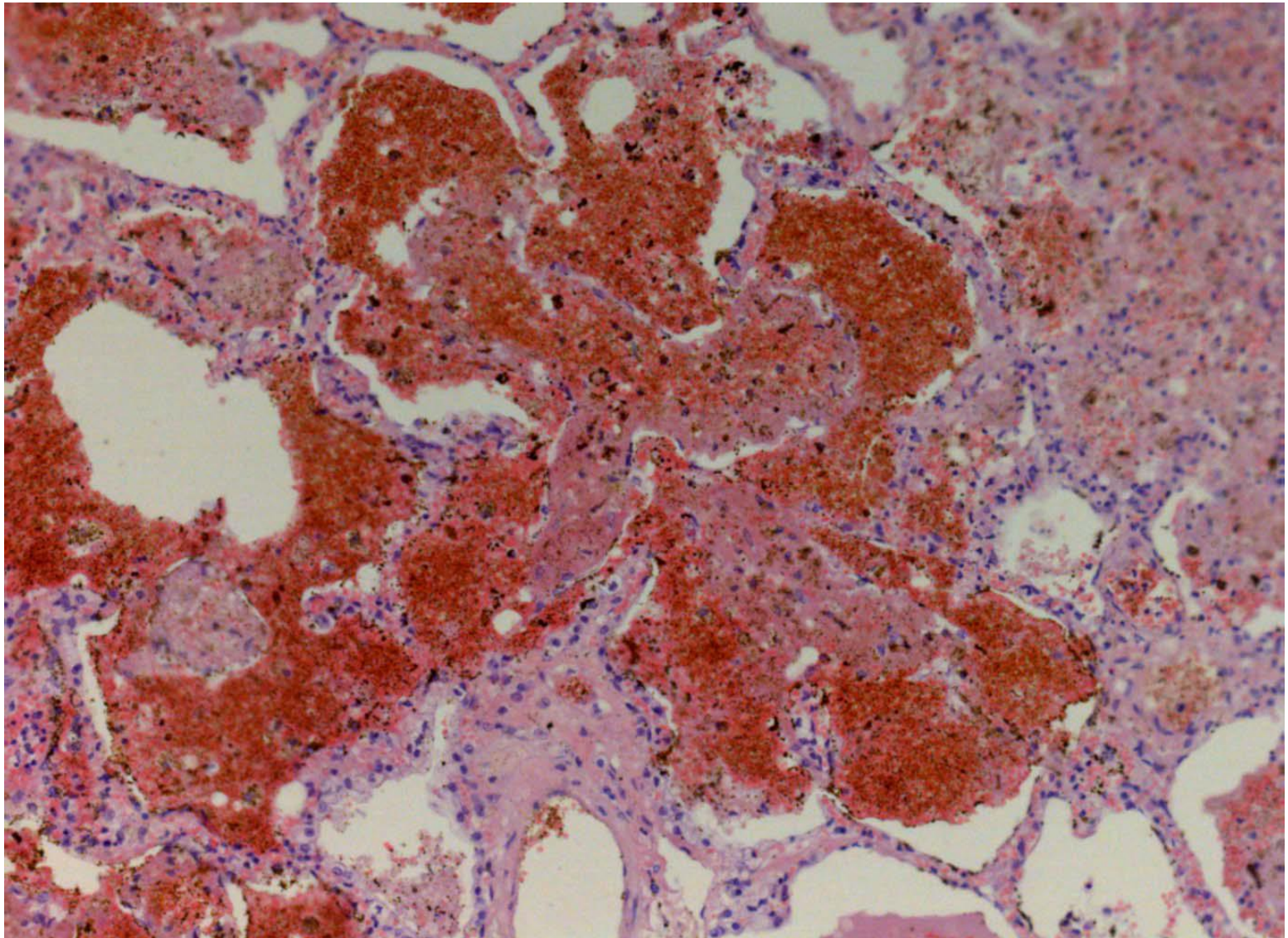


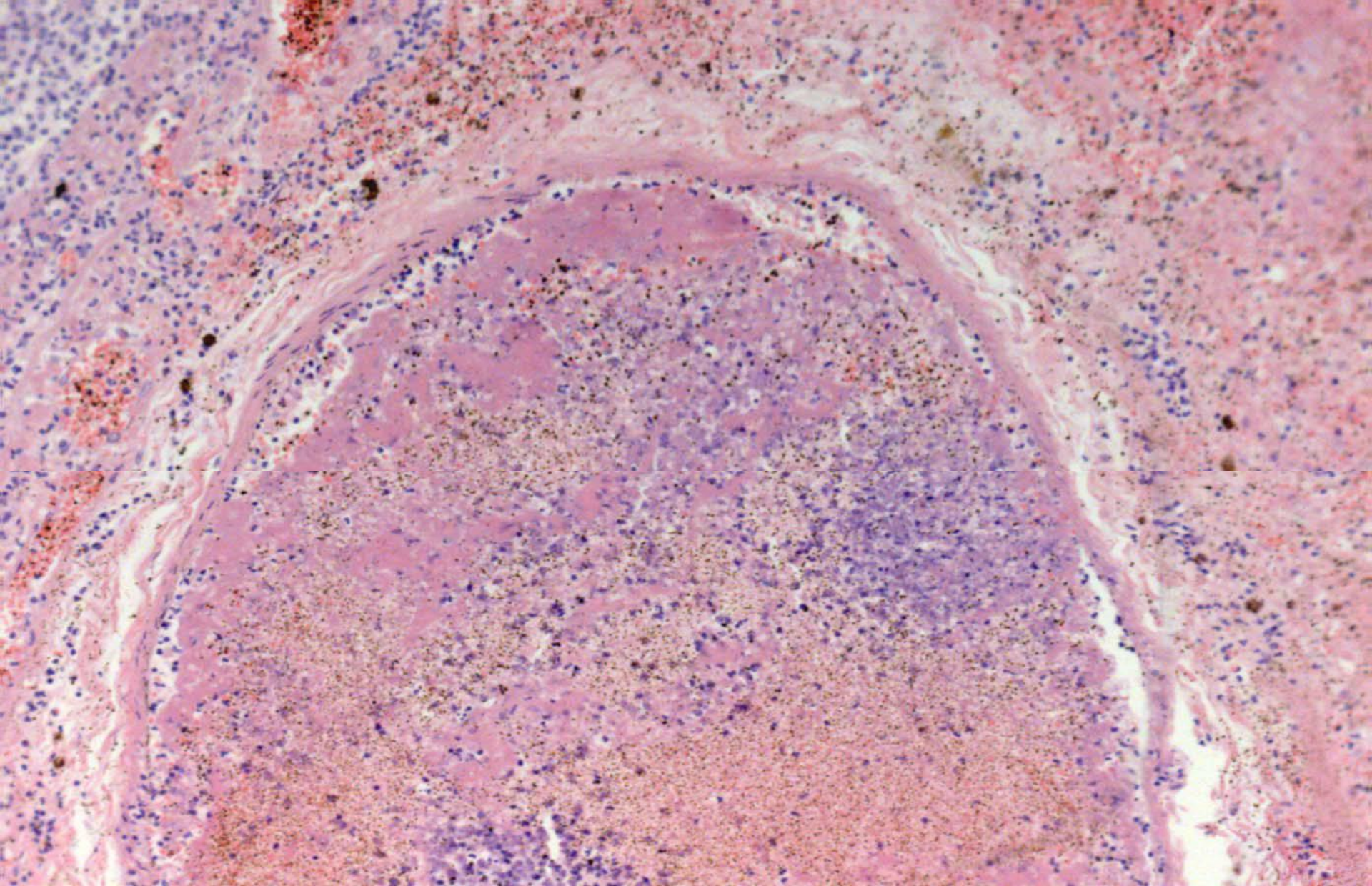
# Leziune alveolară difuză

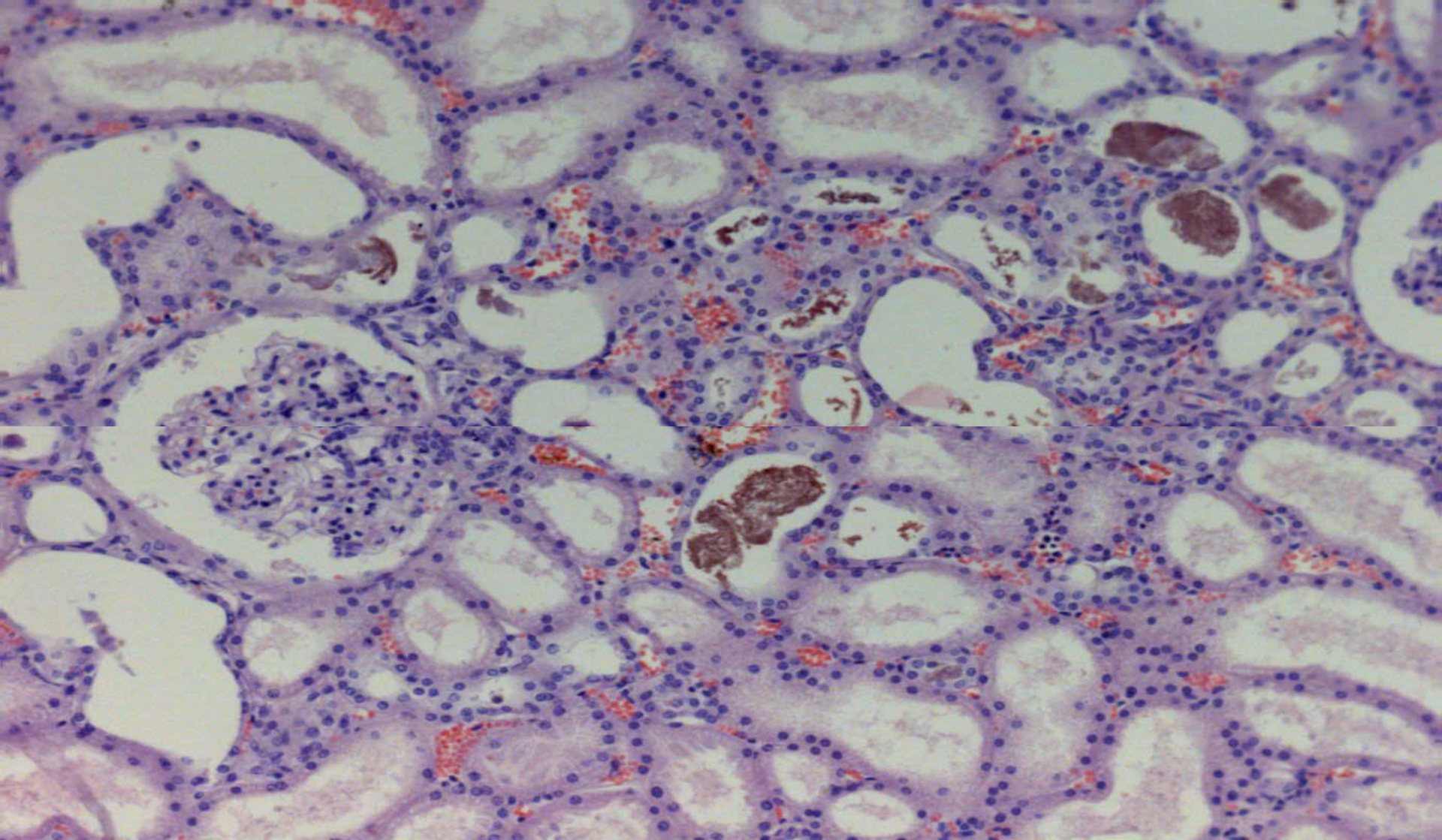


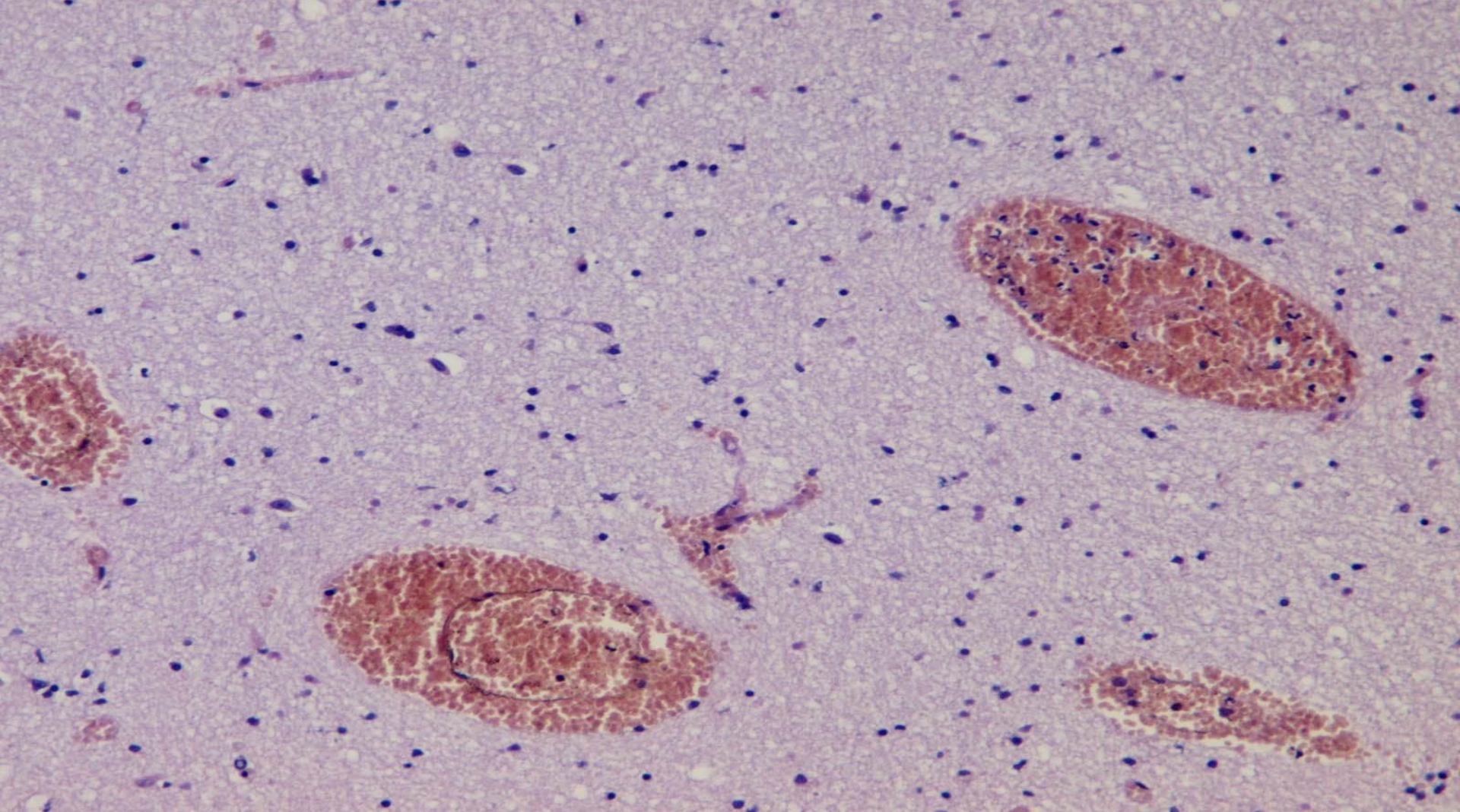
# Pneumonie gripală cu asocierea infecției secundare





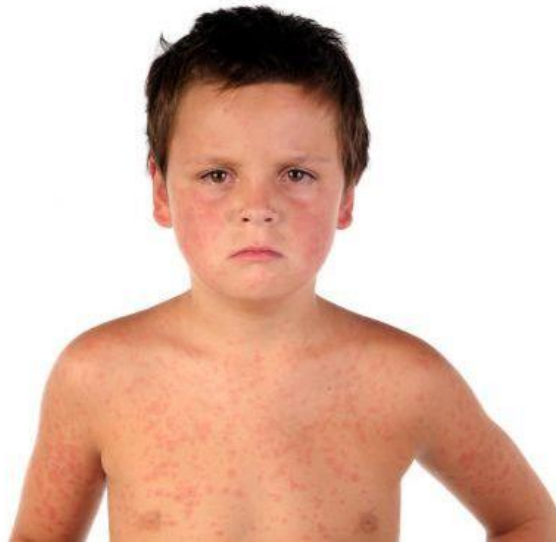





# RUJEOLA

(pojar, morbili)



# *Definiție*

**Rujeola=** boală acută infecțioasă și foarte contagioasă dată de virusul rujeolic, paramixovirus, boală uneori severă, cu manifestări prodromale catarale respiratorii, enantem bucal patognomonic, urmat de o erupție caracteristică.



# *ETIOLOGIE*

Boala este cauzată de un virus ARN din familia Paramyxoviridae – virusul rujeolic (morbilivirus), puțin rezistent în mediul extern care este distrus de razele ultraviolete.

# EPIDEMIOLOGIE

**Contagiozitatea** este mai mare la persoanele neimune, receptivitatea fiind generală într-o populație nevaccinată.

***Sursa de infecție*** = reprezentată de omul bolnav.

- începe cu 1-2 zile înaintea debutului bolii și se menține încă 5-6 zile după apariția erupției, fiind maximă preeruptiv.
- *transmiterea* se realizează aerogen, prin secrețiile nazofaringiene. Imunitatea după boală este durabilă.

**Rujeola apare mai ales în sezonul rece.**

# PATOGENIE

Virusul (prin mucoasa nazofaringiană) → ganglionii limfatici → unde se multiplică și, după o viremie de scurtă durată → invadează organele.

În sânge este localizat în leucocite unde se multiplică, explicând astfel leucopenia. Imunitatea celulară este afectată prin scăderea limfocitelor T, dar și B, cu consecințe asupra scăderii rezistenței la infecții.

# TABLOU CLINIC

**Incubația**= una din cele mai fixe, este de 10 zile, prelungită până la 28 zile la cei cu imunoglobulin-profilaxie în primele 3-4 zile de la contactul infectant.

## *Debut*

Stadiul preeruptiv, perioada catarală, durează 3-5 zile, este gradat, cu *febră* care urcă treptat la 38-39°C și cu *catar nazal* (strănut, rinoree, chiar epistaxis), *ocular* (hiperemie conjunctivală, lăcrimare), *catar laringo-traheal* (tuse uscată), *catar bronșic*, uneori există și *catar intestinal* cu scaune diareice. Faciesul capătă aspect caracteristic („**facies plâns**”).

În ultimele 2 zile ale prodromului, apare *enantemul bucal*: congestia mucoasei bucale, cu picheteu hemoragic la nivelul vălului palatin, „semnul Köplick” (micropapule albicioase ca boabele de griș în dreptul ultimilor molari, semn patognomonic pentru rujeolă cu durata de 1-2 zile, gingivită eritematoasă sau eritem (Comby). Limba este

# PERIOADA DE STARE

**Perioada de stare** – corespunde exantemului și începe cu o nouă ascensiune febrilă (39-40°C), după o scădere trecătoare a temperaturii la sfârșitul fazei catarale (curba febrilă difazică), însoțită de o accentuare a fenomenelor generale. Concomitent apare erupție la nivelul feței (retroauricular, frunte, obraji) care se generalizează descendent în 3 zile. Erupția este maculopapuloasă, catifelată, lăsând zone de tegument normal.

După generalizarea erupției, febra scade, iar erupția dispare în ordinea apariției, lăsând „tegument tigrat” care apoi se descuamează furfuraceu, cu persistență de o săptămână (diagnostic retrospectiv pentru rujeolă).

**Perioada de convalescență** – începe odată cu dispariția erupției și ameliorarea stării generale, în lipsa complicațiilor.

**Evoluția** este favorabilă cu imunitate durabilă.

**A. După intensitatea simptomelor**, pe lângă forma medie descrisă, se pot întâlni:

1. Forme benigne: ușoară, abortivă, frustă, se întâlnesc la sugarii de 4-8 luni și la copii care au primit gamaglobuline.
2. Forme cu perioada de invazie de 3-7 zile cu Koplik tardiv.
3. Forme maligne:
  - a) forma hipertoxică (ataxoadinamică), mai frecventă la copilul mic, se manifestă prin hiperpirexie, cianoză, tahipnee, convulsii și insuficiență circulatorie;
  - b) forma hemoragică începe brusc, cu febră mare (40-41°C), delir, convulsii, stare de stupor, tulburări de ritm respirator, erupție intensă confluentă, hemoragică și epistaxis, gingivoragii, hematemeză, melenă, ducând frecvent la deces prin tablou de sindrom de coagulare intravasculară diseminată (CID).

**B. Forme după caracterul erupției** : papulo-eritematoasă;  
- miliariformă;  
- buloasă.

*C. Rujeola mitigată* (morbiloid) apare la copiii care au primit gamaglobuline, de obicei după a 4-a zi de la contact. Incubația durează 21-28 zile. Invazia este scurtă (1-2 zile), catarul bronșic este redus, iar semnul Koplik poate lipsi. Uneori întreaga perioadă prodromală lipsește, boala debutând prin febră și exantem. Febra durează 2-3 zile iar exantemul lipsește pe față și este redus numeric pe corp. Starea generală este bună și nu apar complicații.

*D. Rujeola contractată intrauterin* poate avea exantem la naștere sau poate apare în primele 10 zile de la naștere.

## Nervoase

1. **Meningita** – este rară.

2. **Meningoencefalita** sau **encefalita** se manifestă cu convulsii (generalizate sau localizate), febră, tulburări de conștient, somnolență, paralizii de nervi cranieni sau periferici (hemi- sau tetraplegii), ataxie cerebeloasă, nistagmus, comă prelungită. Recuperarea este lentă, completă în 40% și cu sechele în 35% (deficit intelectual, tulburări de comportament, paralizii, epilepsie).

3. **Panencefalita sclerozantă subacută (PESS)** apare după luni sau ani de la rujeolă. **Evoluează în 4 stadii:**

a) scăderea memoriei și randamentului școlar;

b) mioclonii (ticul “saalam”), tulburări de mers, spasticitate;

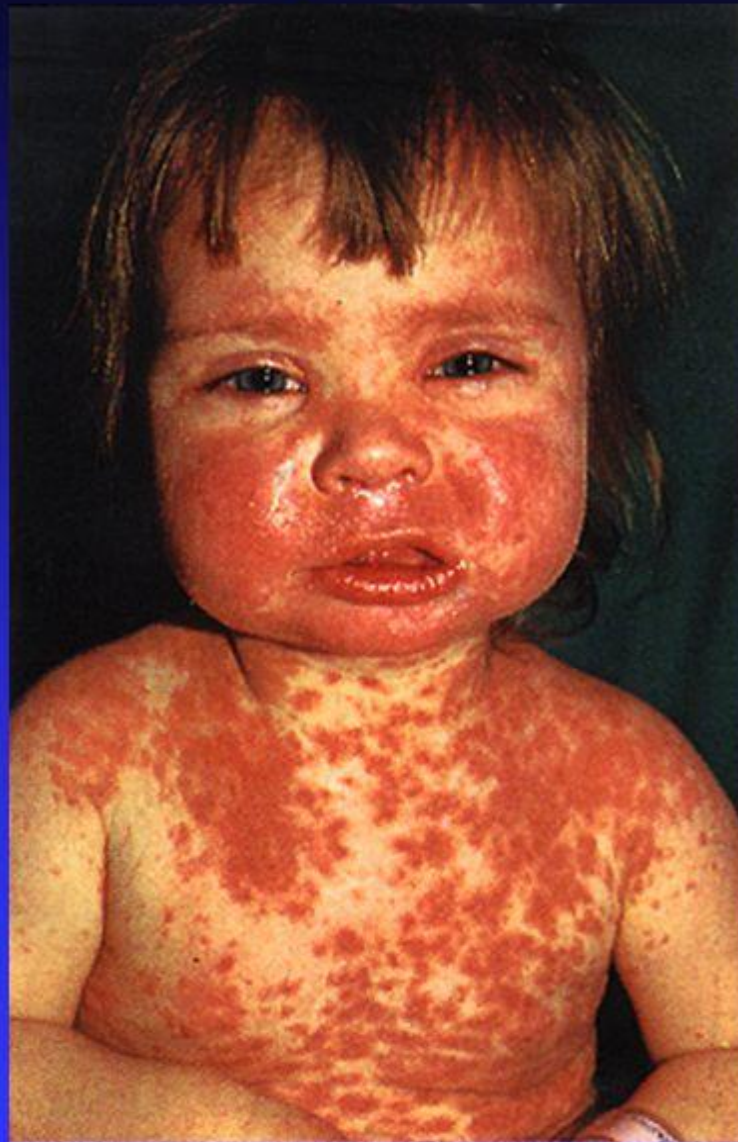c) contractură generalizată, tulburări respiratorii, vasomotorii și de temperatură;

d) viață vegetativă (plâns encefalitic, cașexie).

4. **Scleroza în plăci** (scleroza multiplă) este determinată de infecția lentă cu virus rujeolic.



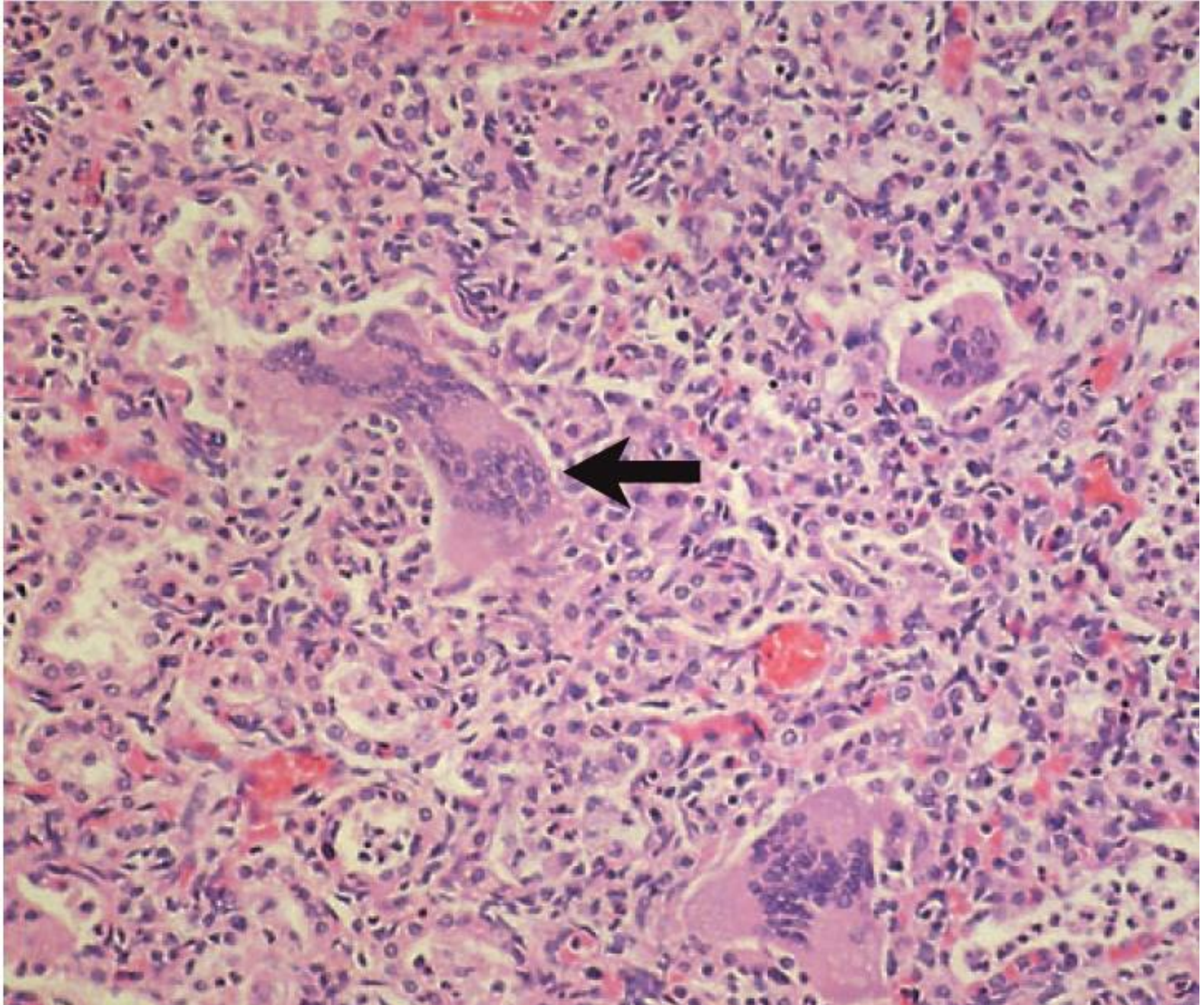
# Measles: Rash, conjunctivitis, and rhinitis



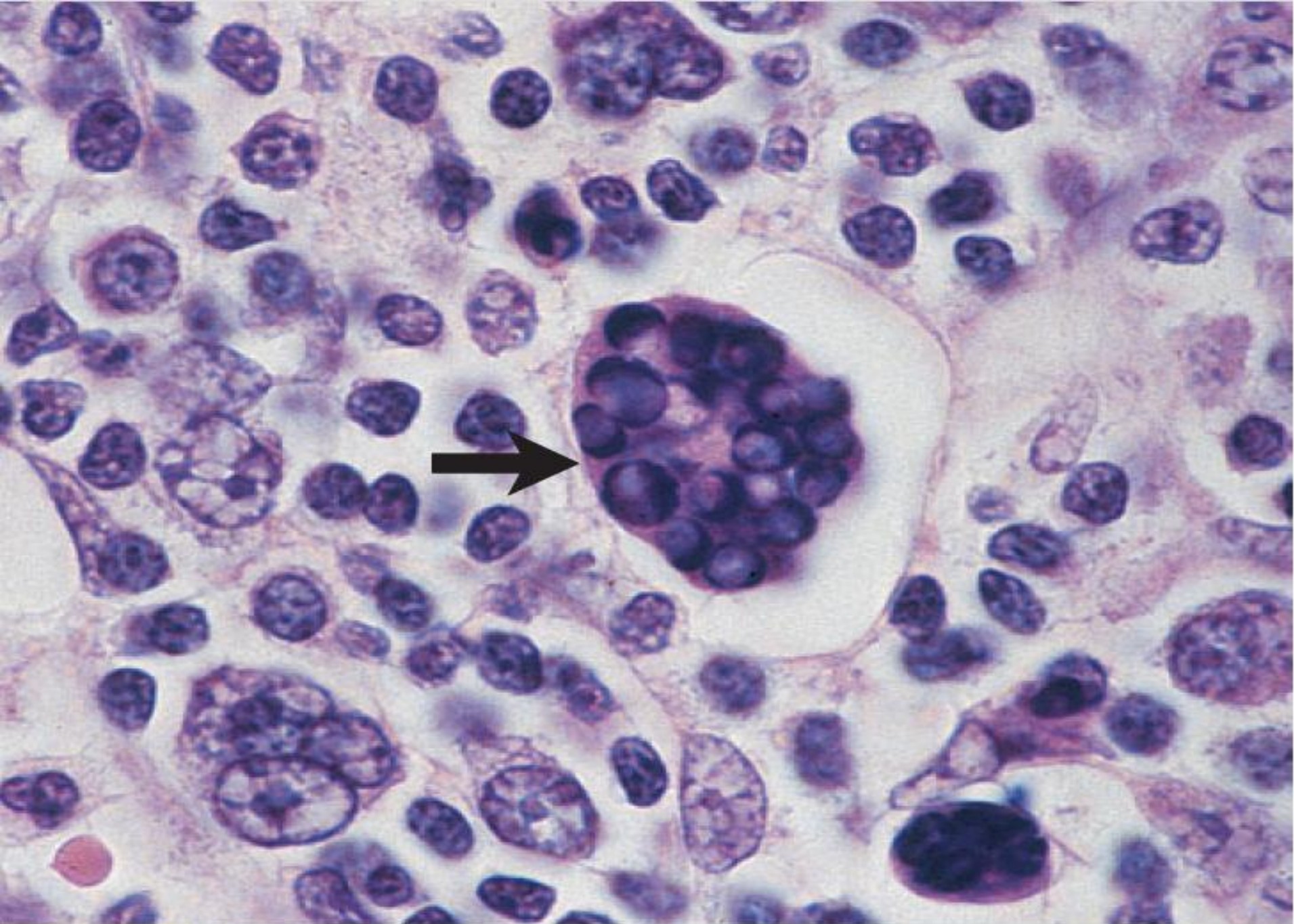
**Exantem rujeolic (*erupții papuloase pe pielea feței, trunchiului*).  
Conjunctivită și rinită rujeolică.**



**Enantem rujeolic** (*pete albicioase pe mucoasa cavității bucale*)



Pneumonie rujeolică gigantocelulară. *H-E*



**Celulă gigantă Warthin-Finkeldey în rujeolă. H-E**

**Difteria** este o boală infecțioasă a căilor respiratorii, agentul etiologic fiind **Corynebacterium diphtheriae**, o bacterie gram-pozitivă care produce toxina difterică.

Exotoxina inhibă biosinteza fermentilor ciclului respirator paralizând respirația tisulară, modifică procesele colinergice, dereglează sinteza catecolaminelor și duce la acumularea lor în țesuturi. Este o infecție locală diseminarea hematogenă nu are loc.

Local exotoxina provoacă necroza epiteliului, dilatarea paretică a vaselor cu dereglarea permeabilității lor, edemul țesuturilor și ieșirea fibrinogenului din patul vascular.

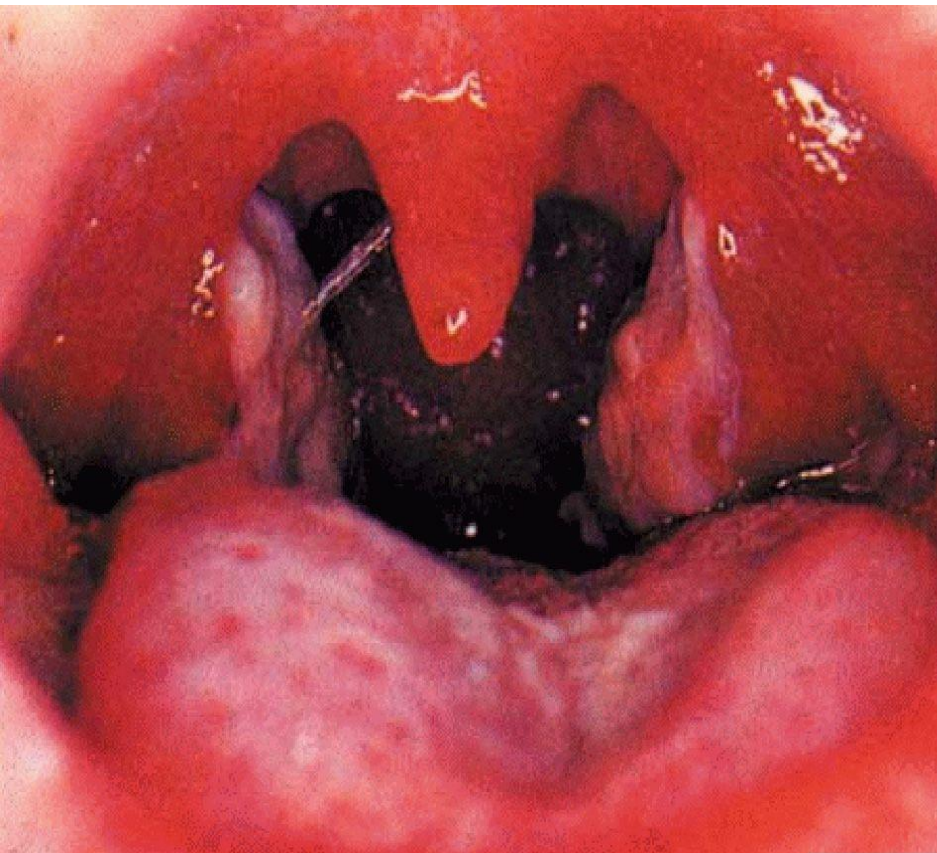
În cord se dezvoltă miocardită toxică și distrofie grasă: se disting forma alterativă și interstițială.

Insuficiența cardiacă poate surveni în urma paraliziei cordului și cardiosclerozei.

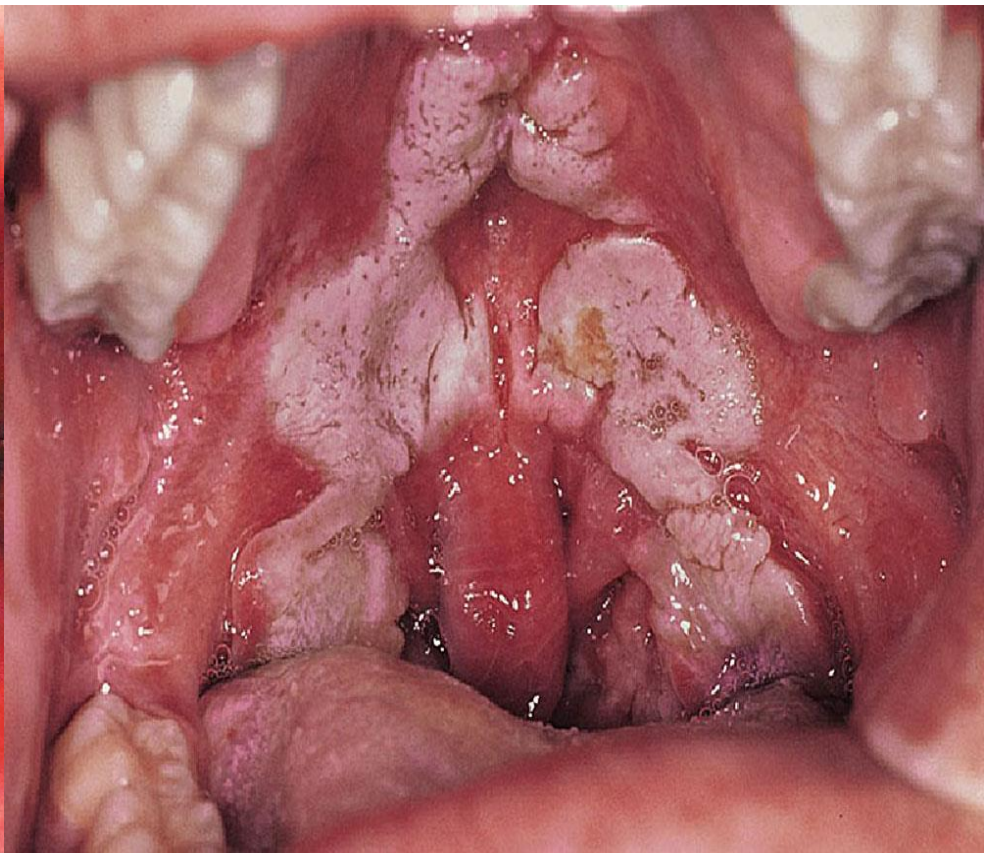
Inflamația crupoasă a laringelui în difterie este denumită crup difteric propagarea procesului duce la crup descendent cu dezvoltarea bronhopneumoniei.



**Traheită difterică(*crupoasă*).**



1

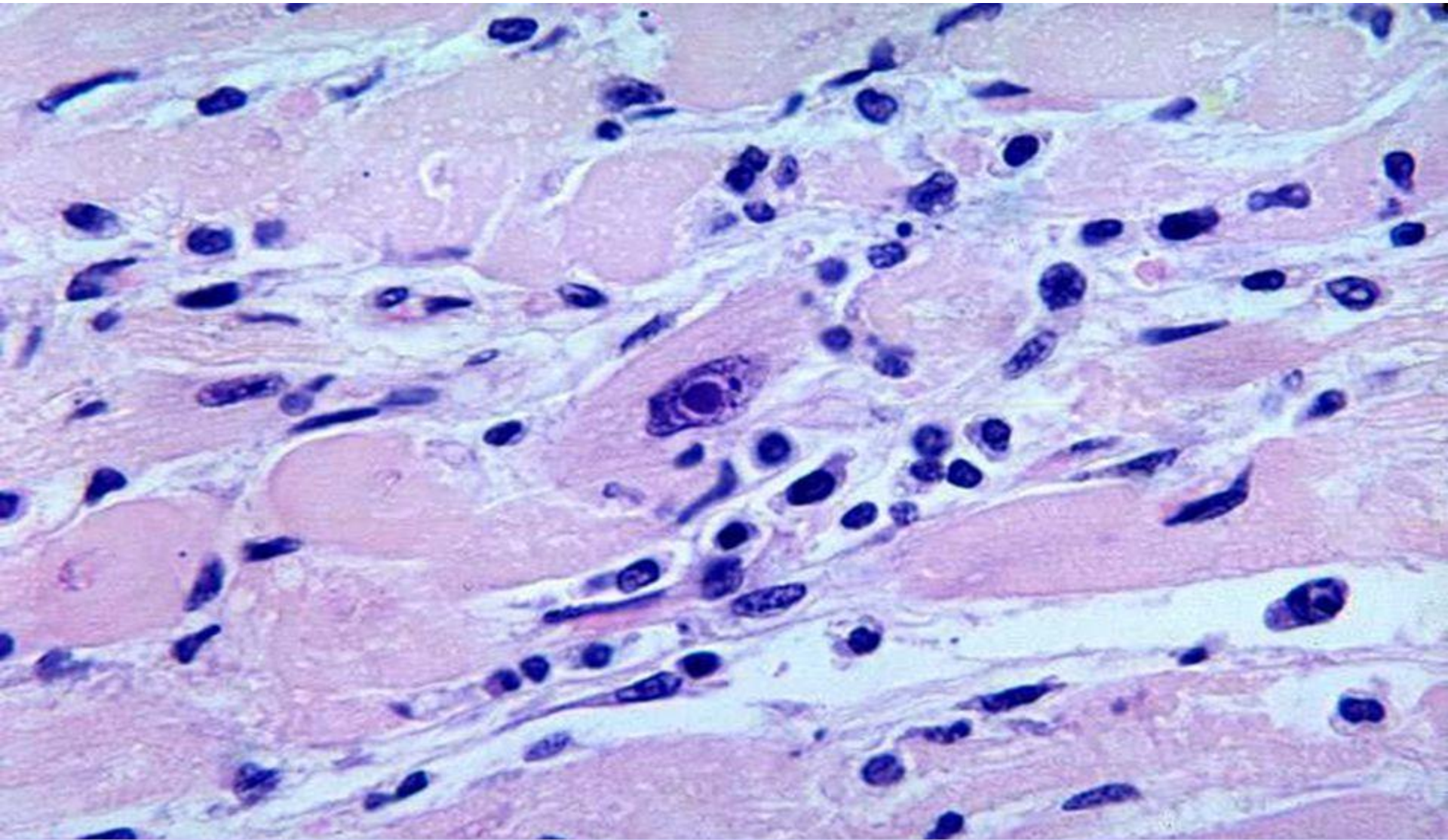


2

**Difteria vestibulului faringian (1- forma localizată, 2 – forma toxică)**

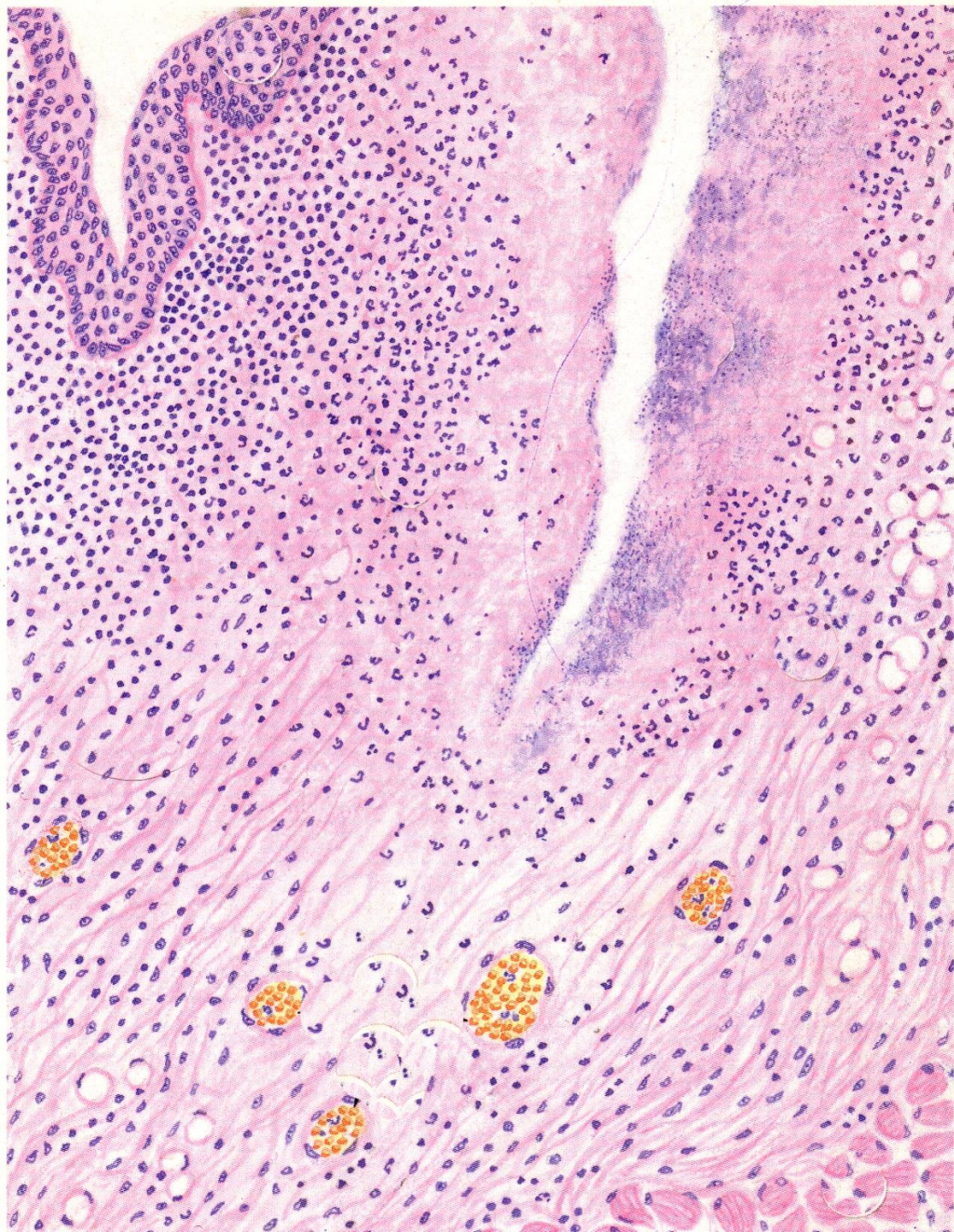

# Miocardită parenchimotoasă difterică.



**Diphtheria myocarditis – due to a toxin rather than bacterial invasion. There is some inflammation, myocyte changes (see the big nucleolus). Myocyte necrosis (not shown) also happens.**

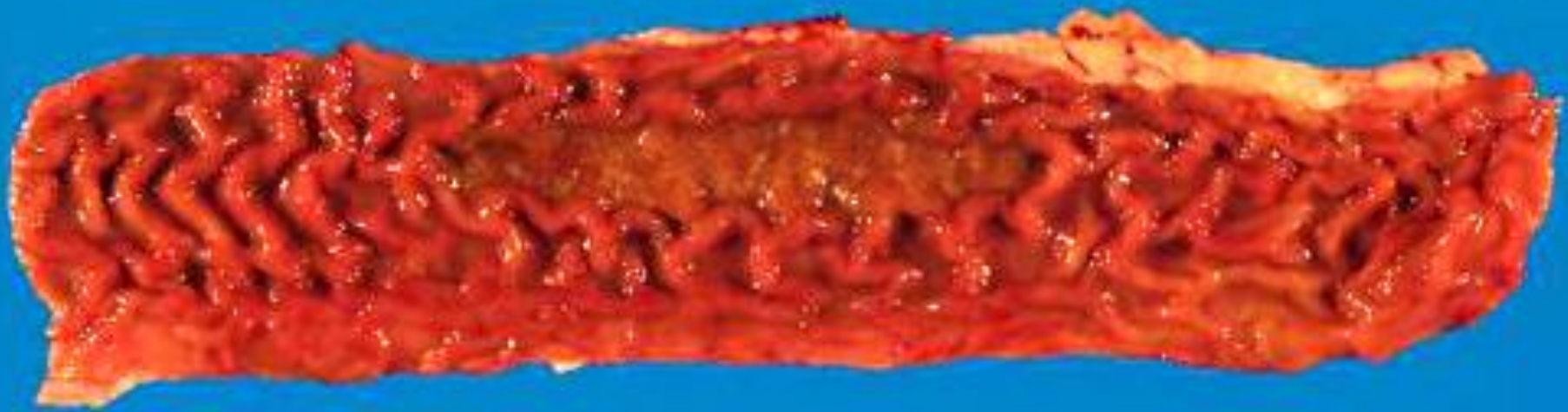Scarlatina este o infecție streptococică cu modificări locale infecțioase în vestibulul faringian, însoțită de erupție generalizată tipică.  
Suferă de regulă copii pînă la 16 ani.

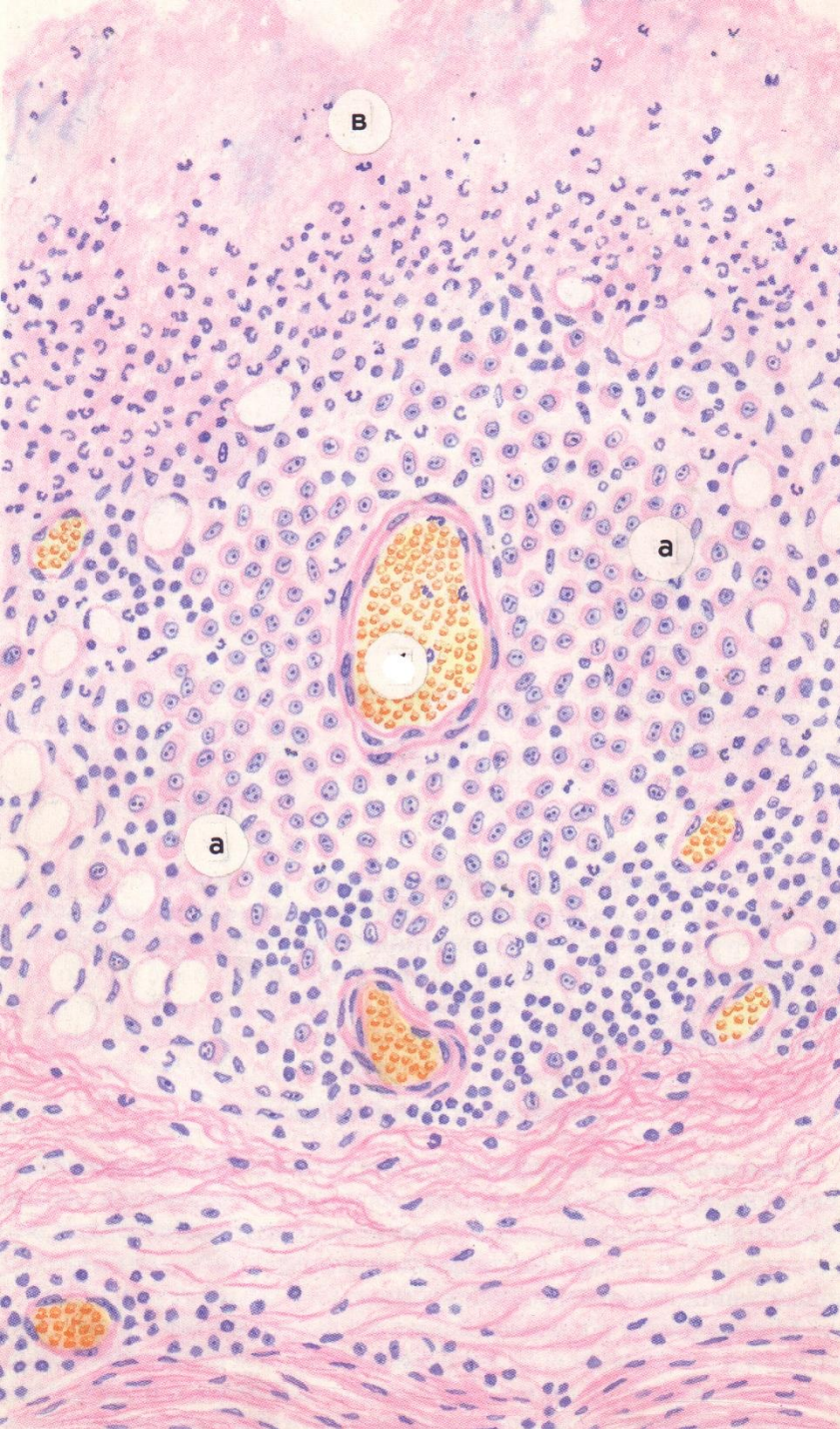


**Angină necrotică  
în scarlatină. *H-E***

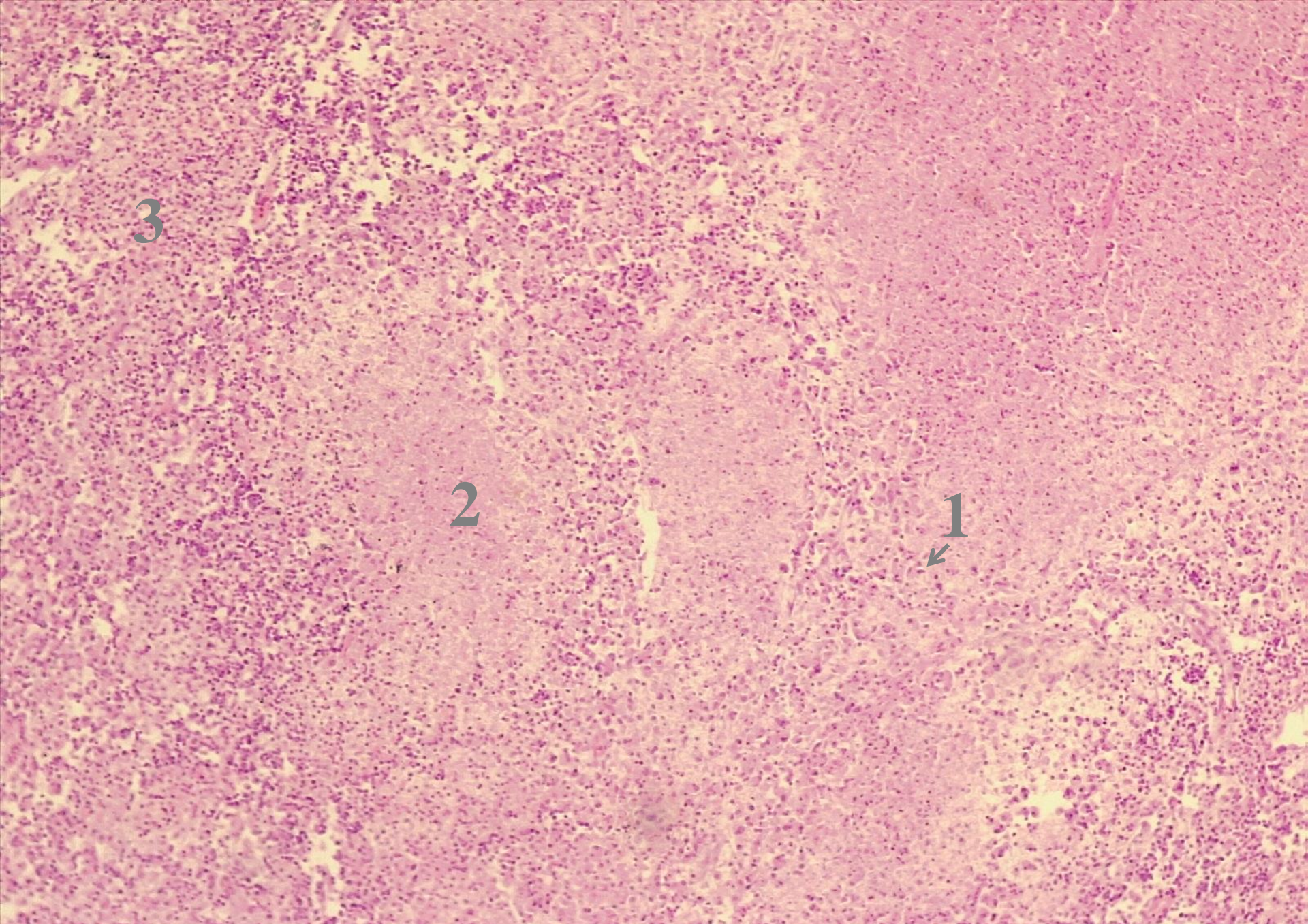


INTUMESCENȚA ENCEFALOIDĂ A PLĂCILOR PEYR ÎN FEBRA TIFOIDĂ

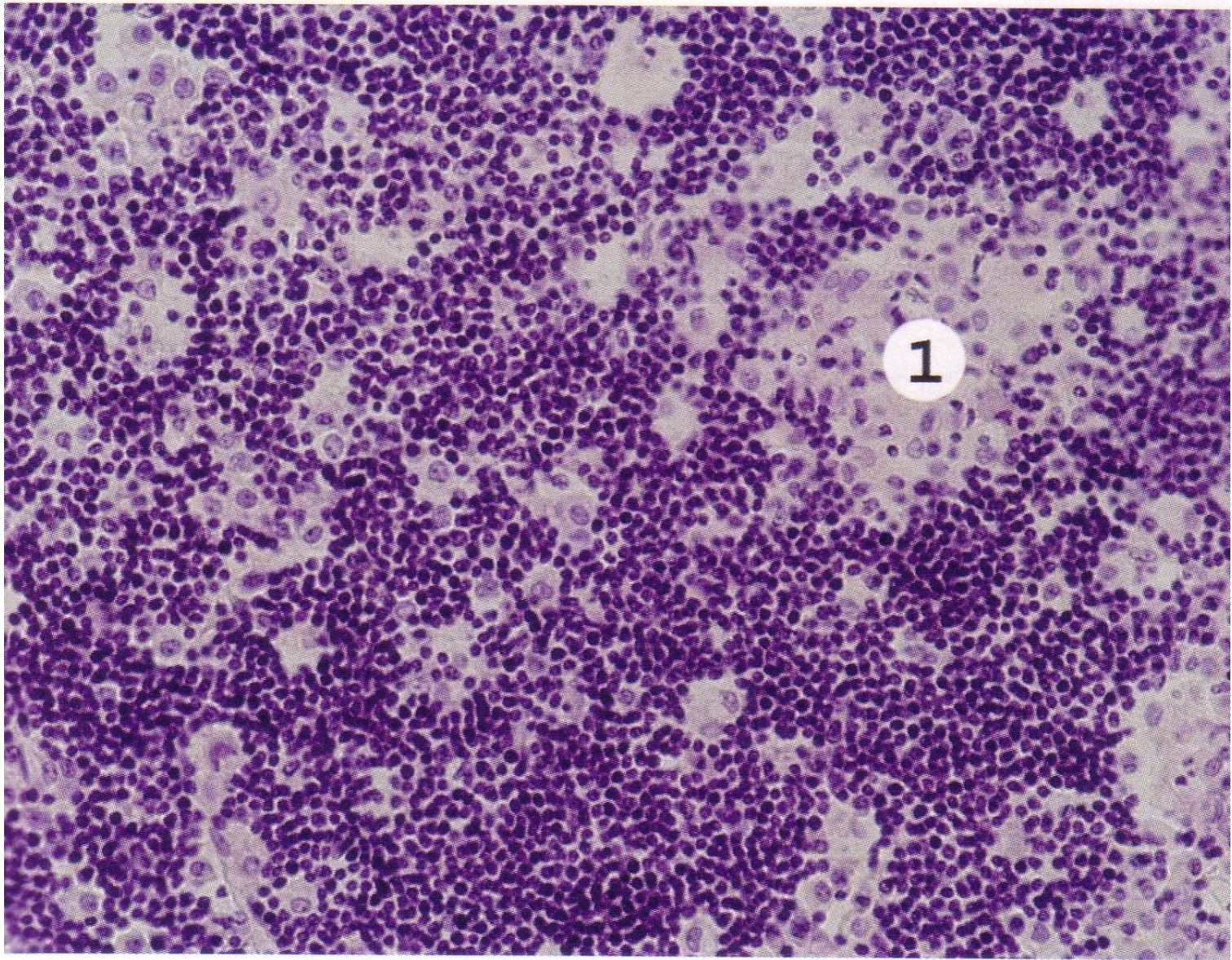




Modificări microscopice în febra tifoidă, intumescenta encefaloidă: apariția celulelor Tifice, hiperemia, edem.



**Hiperplazia ganglionului limfatic mezenterial în febra tifoidă. (colorație H-E).**

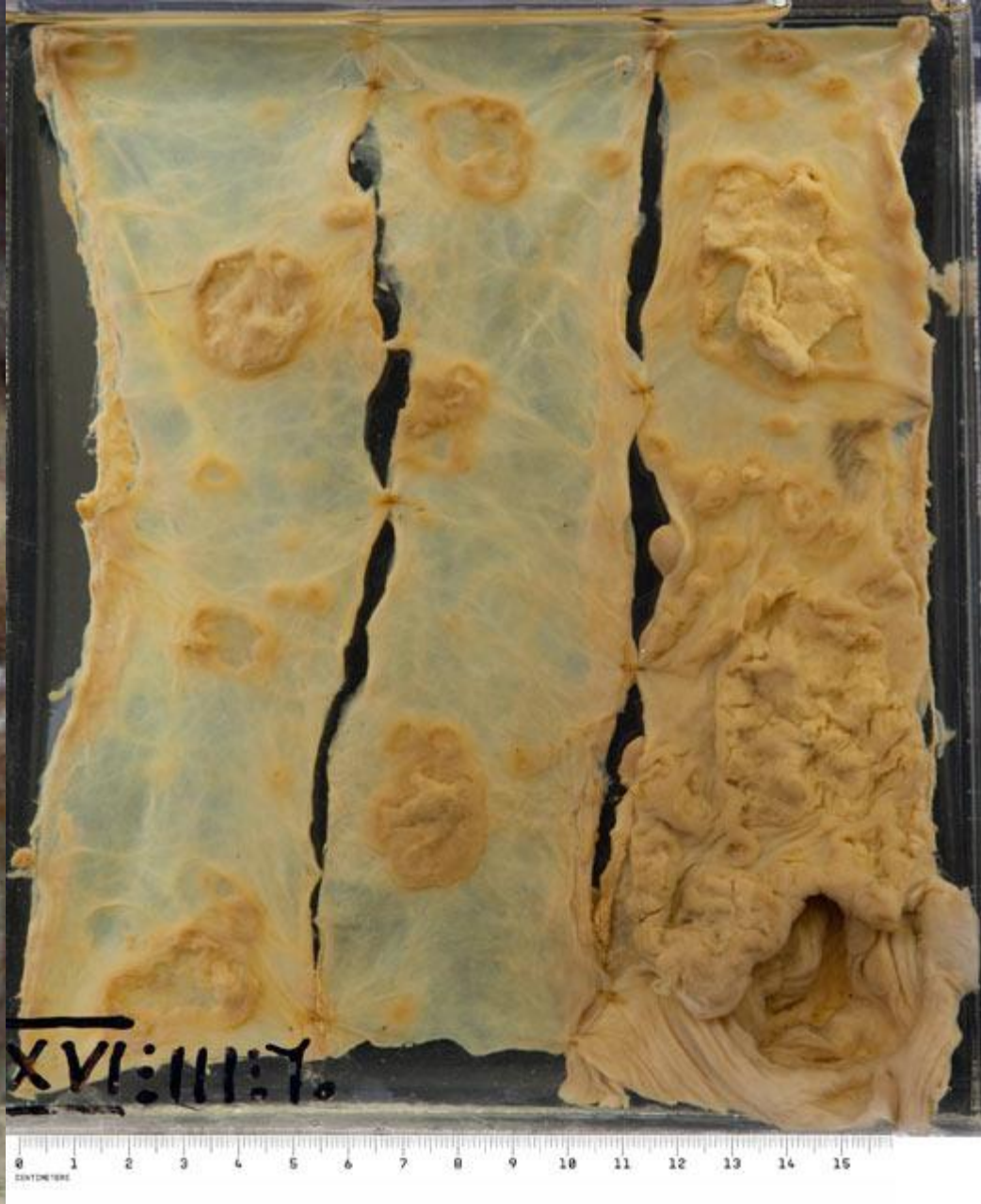

FEBRA TIFOIDĂ, GRANULOAMELE ÎN PLĂCILE PEYR  
ȘI GANGLIONI LIMFATICI MEZENTERIALI

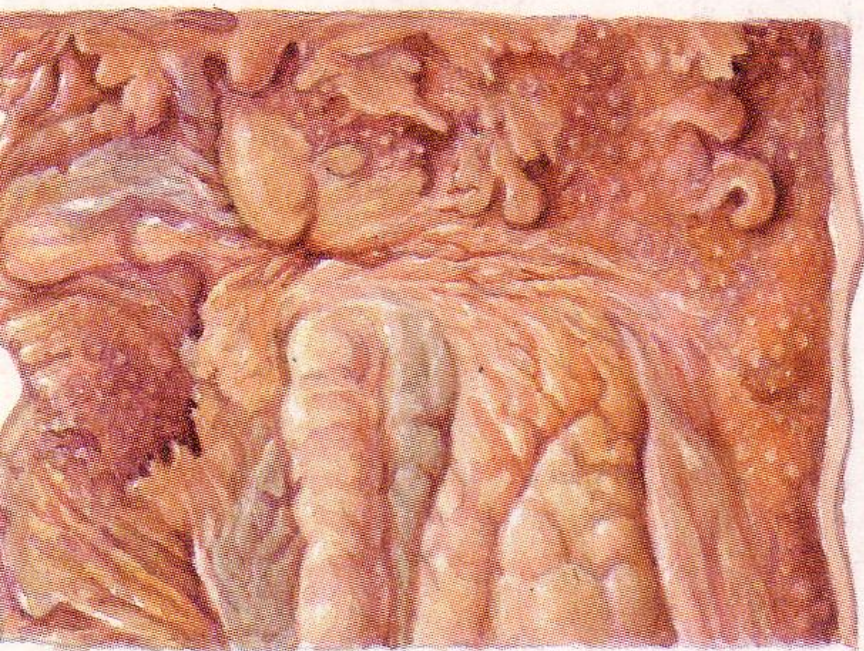
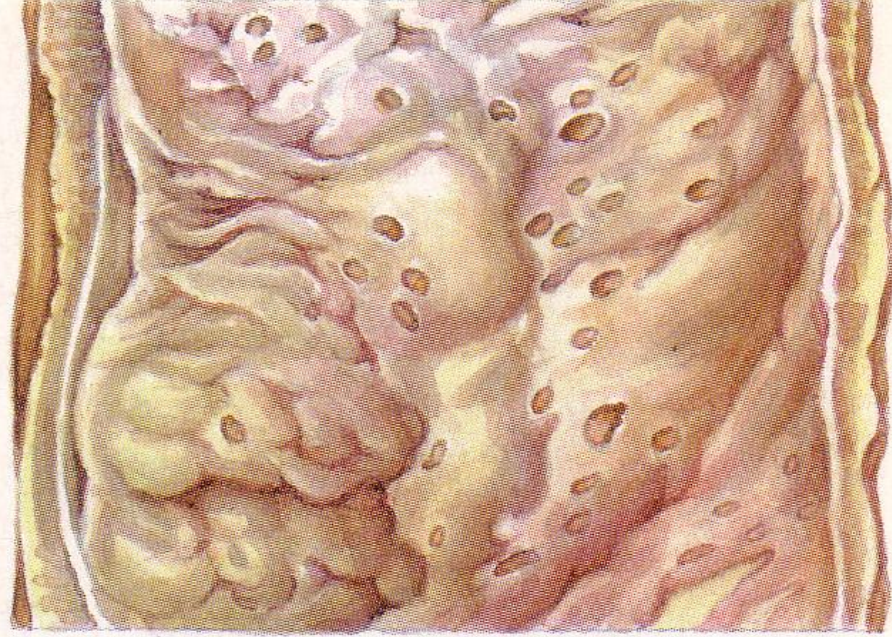
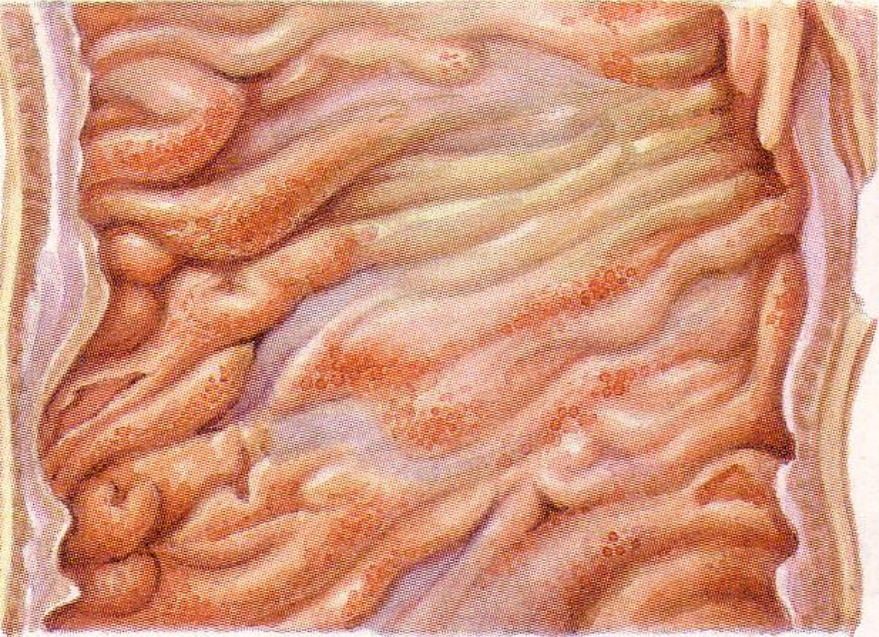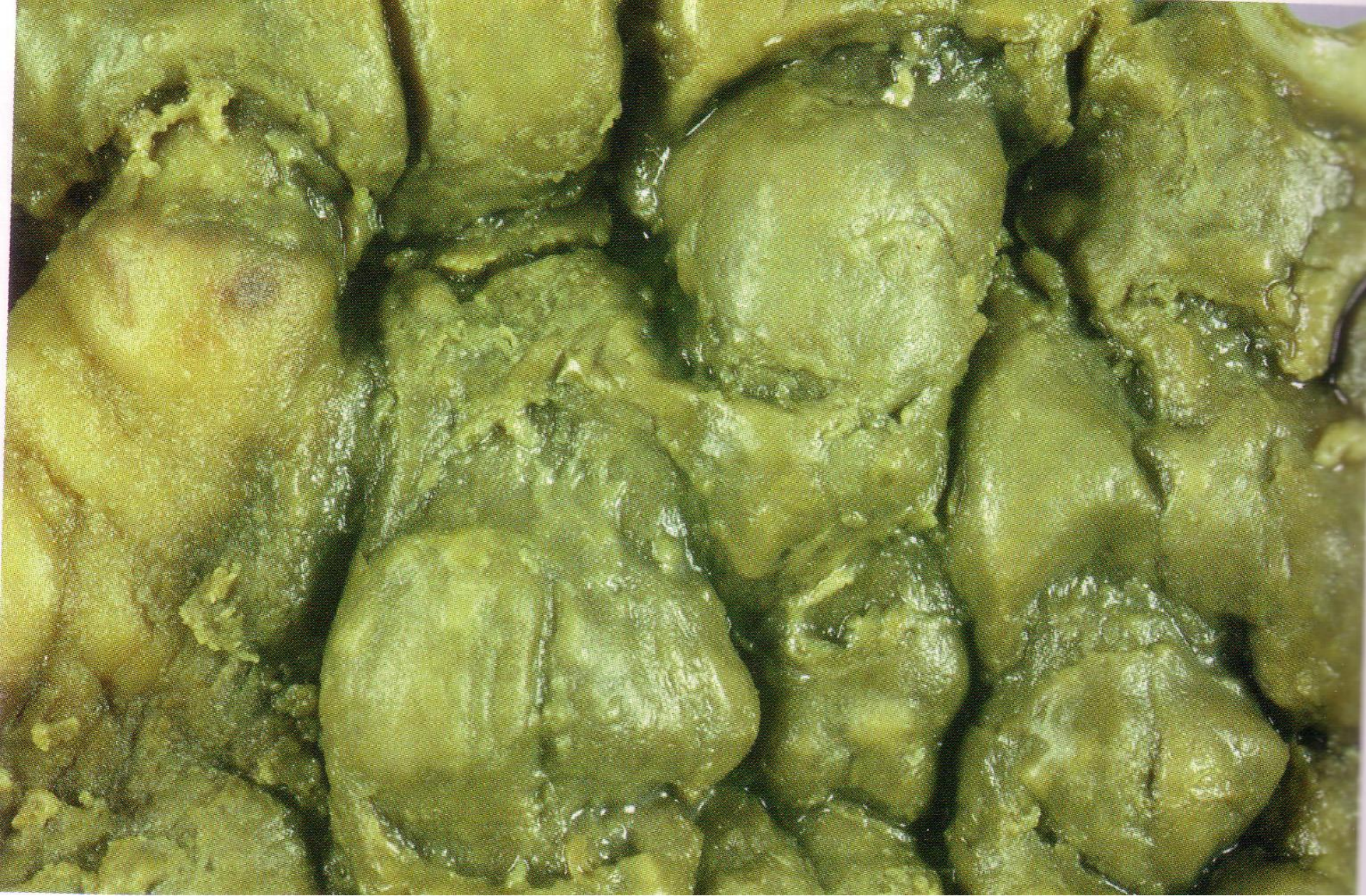


STADIUL DE ULCERAȚII ÎN FEBRA TIFOIDĂ

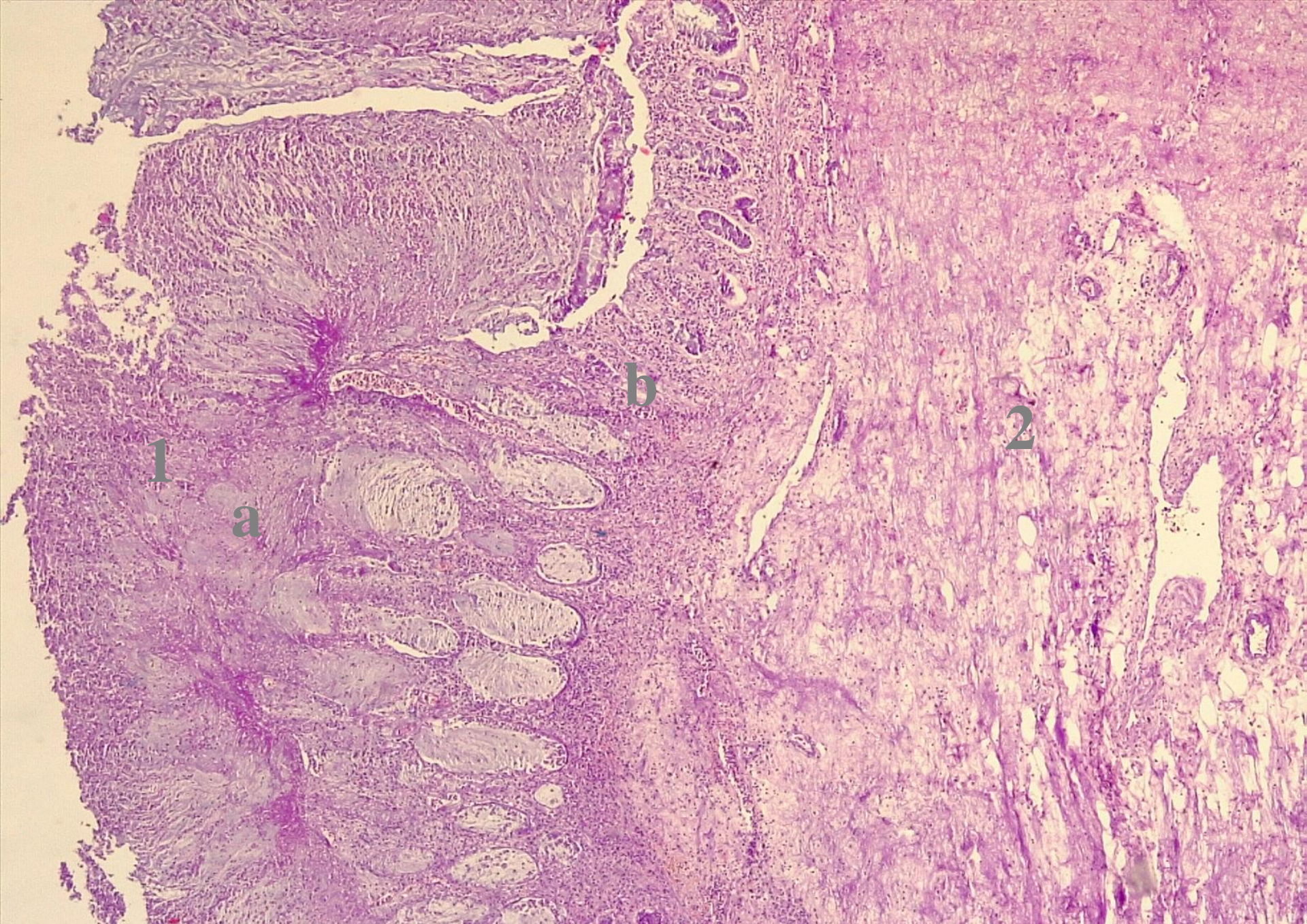


**Stadiul de ulceratii în febra tifoidă.**

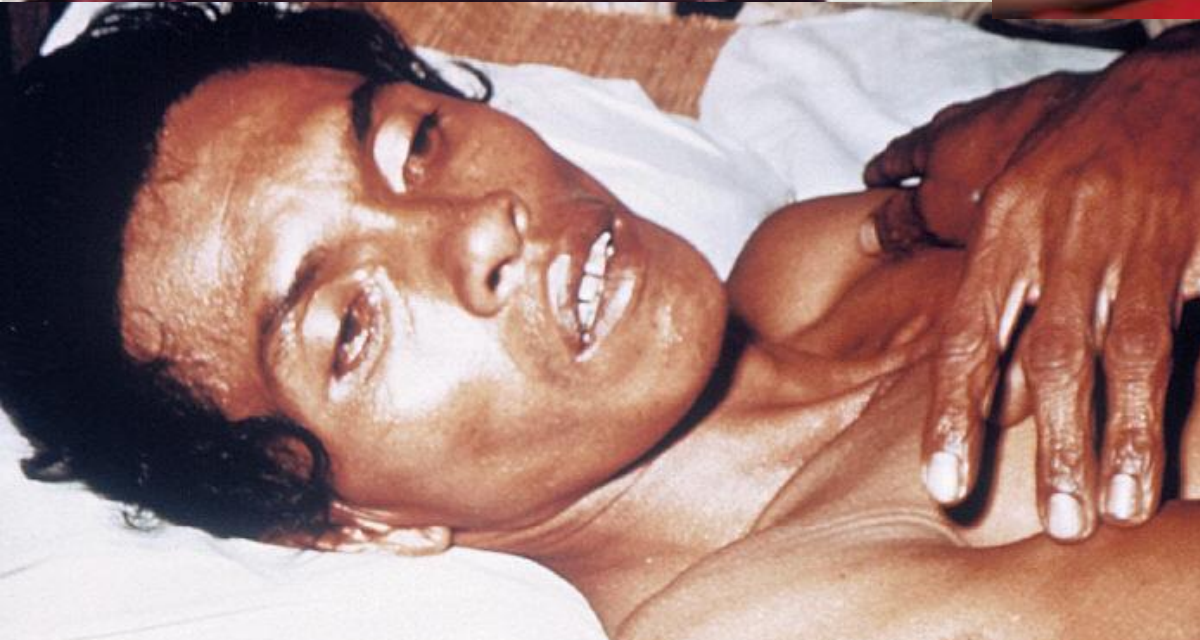
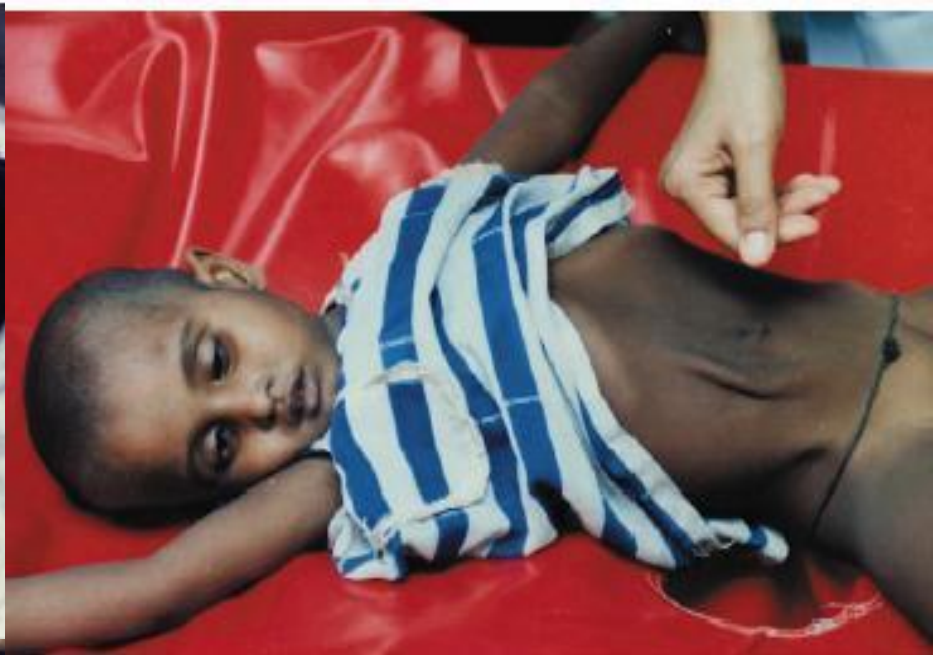
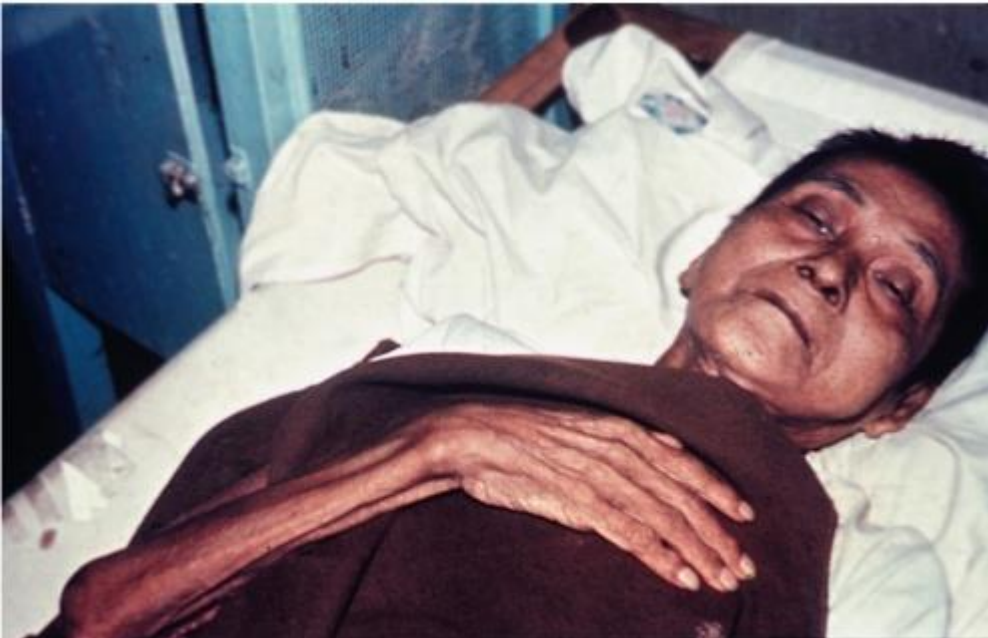

Aspectul macroscopic al mucoasei colonice în colita fibrinoasă.

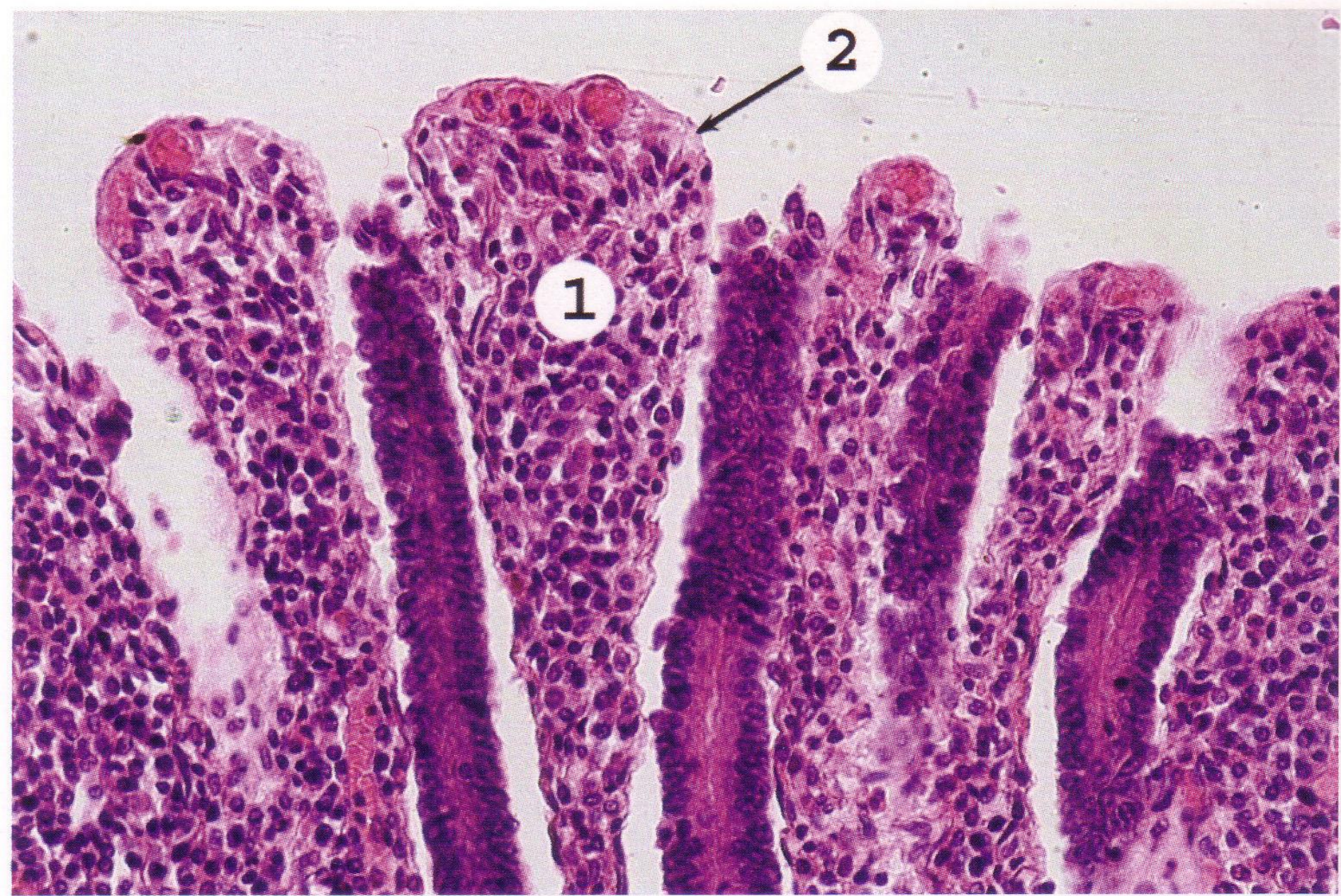

**Colită pseudomembranoasă.** (*colorație H-E*).

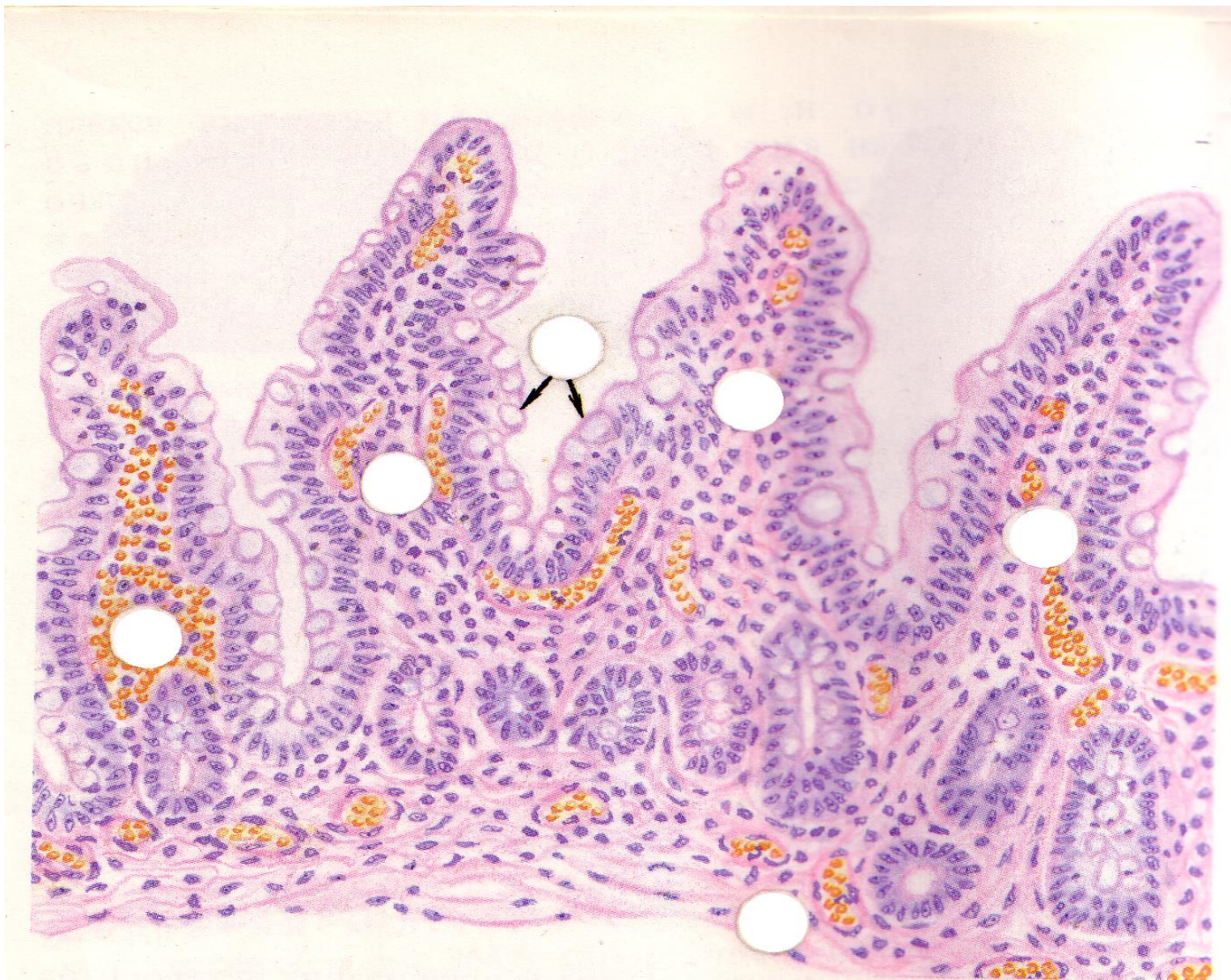

A person with severe dehydration due to cholera - note the **sunken eyes** and decreased **skin turgor** which produces **wrinkled hands** and skin

**Perioada algidă în holeră.**



ASPECT HISTOLOGIC AL INTESTINULUI ÎN HOLERĂ



Enterita holerică. Edemul, infiltrat limfocelular, hiperemia mucoasei și submucoasei  
Cu focare de hemoragii. Distrofia enterocitelor.