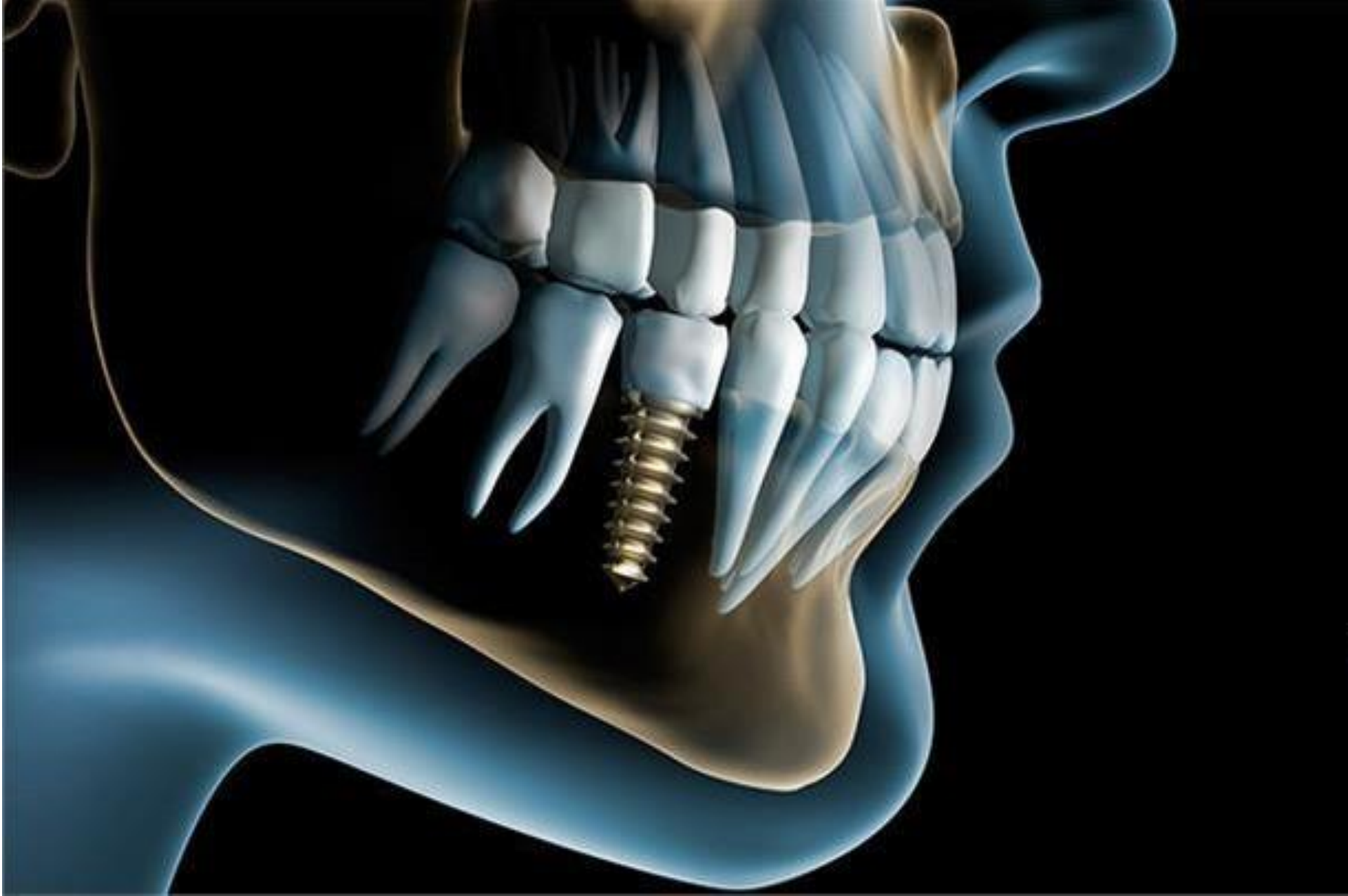



Tumorile odontogene.

Tema: Tumorile odontogene.

Micropreparate:

№ 195. Ameloblastom folicular (Colorație H-E.)

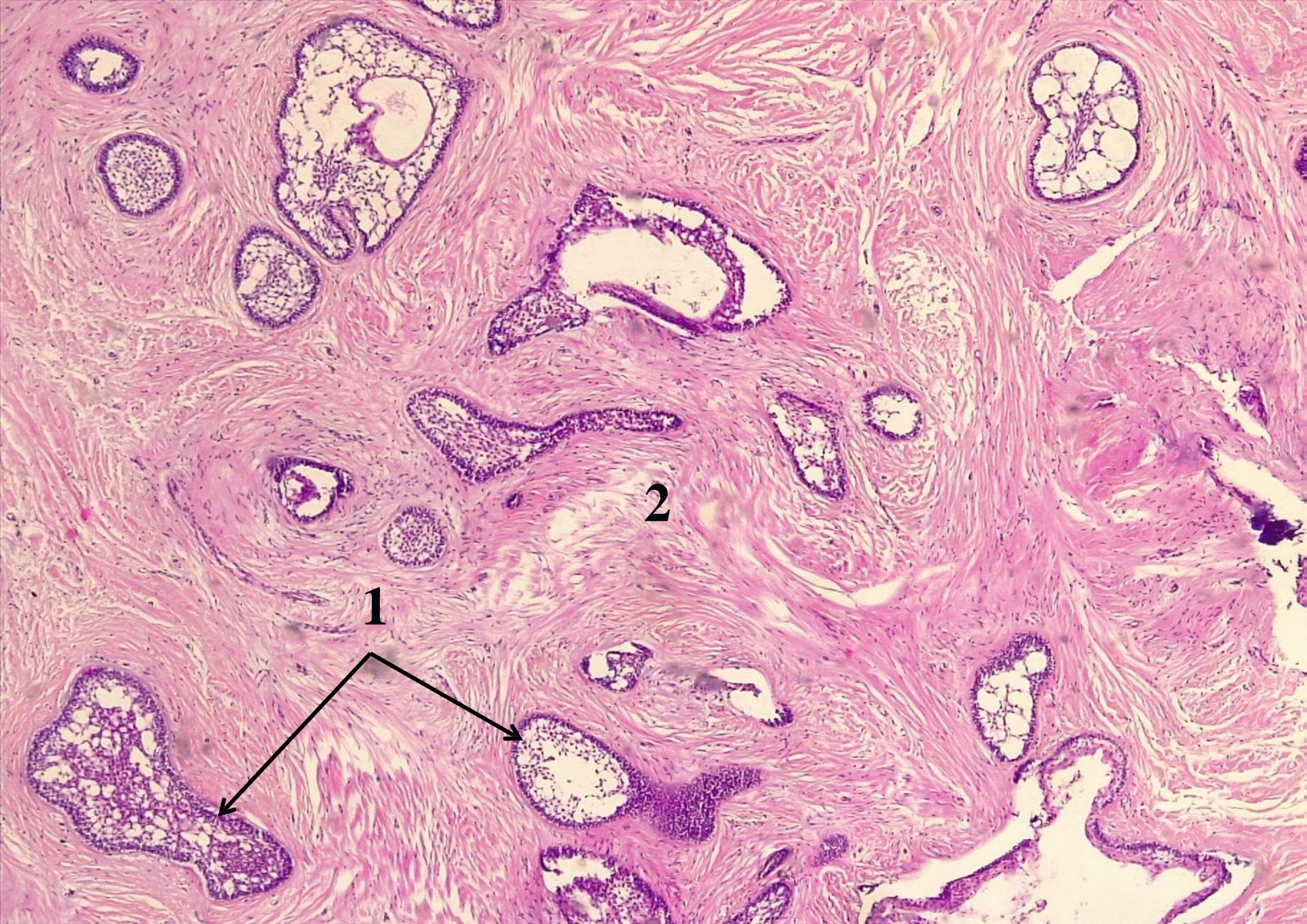Indicații:

1. Epiteliu odontogen (cordoane de celule epiteliale).
2. Țesut fibro-conjunctiv.

Microscopic, este format din proliferare epitelială sub formă de plaje sau insule rotunde sau ovalare, înconjurată de o stromă conjunctivă. La periferia plajelor și a cuiburilor, celulele se dispun în palisadă. Celulele tumorale sunt cubice sau cilindrice, cu nuclee ovalare și citoplasmă redusă. Spre centrul plajelor, celulele au formă stelată, anastomozante într-o rețea, ale cărei ochiuri sunt pline cu o masă mucoidă. Stroma din jur prezintă zone de hialinizare și uneori poate conține un număr mare de vase sangvine.

Se descriu o serie de variante microscopice: folicular (plaje de celule epiteliale, înconjurată de stromă conjunctivă, în interiorul plajelor cu microchisturi căptușite de un epiteliu unistratificat, plexiform (celule tumorale columnare, dispuse în cordoane anastomozante și separate printr-o stromă hipocelulară) și mai rar, acantomatos, fuziform, granular, bazocelular.

Macroscopic, tumora are aspect nodular, pe secțiune este solidă sau chistică, de culoare alb-cenușie, cu zone dure alternând cu zone gelatinoase. Mai rar, tumora apare sub forma unui chist unic, delimitat la periferie de țesut osos compact. Tumora este neîncapsulată, de aceea dezvoltată intraos, determină expansiunea corticalei și uneori erodarea acesteia, cu infiltrarea țesuturilor perimaxilare.



№ 195. Ameloblastom folicular. (Colorație H-E.)

Nº OP6. Fibrom ameloblastic (Colorație H-E.)

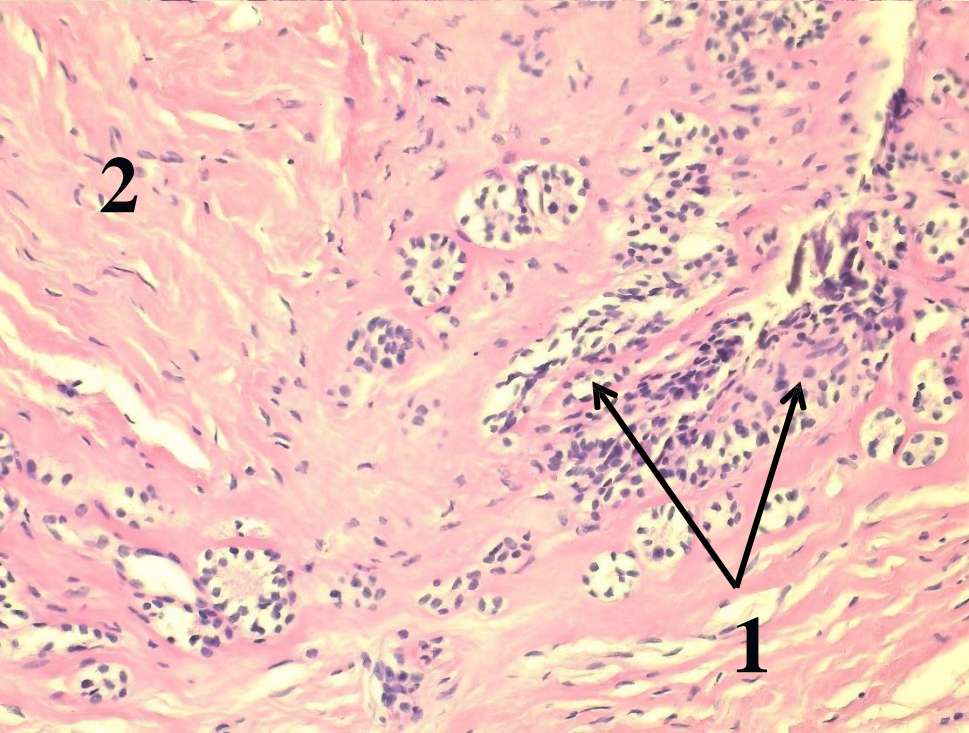
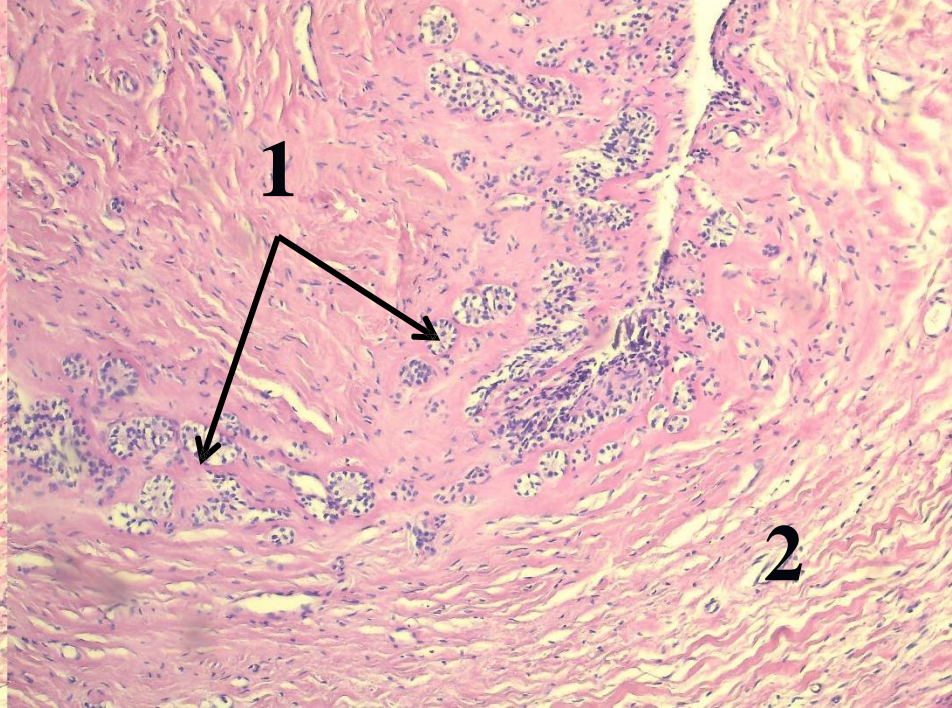
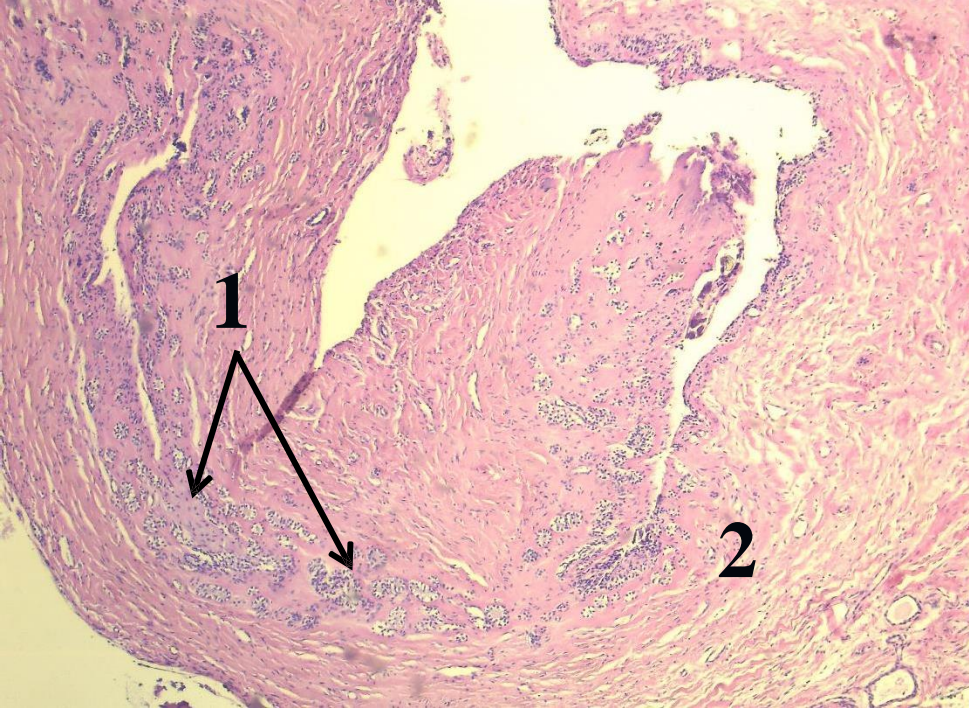
Indicații:

1. Proliferări epiteliale.
2. Stroma tumorală bogată în fibroblaști.

Microscopic, componenta epitelială constă din cordoane ramificate și anastomozante ce realizează bucle de diverse dimensiuni. De obicei acesta sunt bistratificate, alcătuite din celule columnare cu morfologie similară stratului adamantin intern al organului smalțului. Proliferările epiteliale sunt așezate într-o stromă mixoidă, dens celulară, bogată în fibroblaști cu morfologie stelată și prelungiri citoplasmice lungi și subțiri, realizând un aspect ce aduce aminte de ectomezinchimul papilei dentare.

Macroscopic, se prezintă sub forma unei mase, bine delimitate, de obicei încapsulate, cu dimensiuni variind între 1-8cm. în diametru, translucide. Aspectul acestora poate varia de la alb până la maroniu (în cazul leziunilor pigmentate). Consistența este crescută.

Fibromul ameloblastic este o neoplazie odontogenă benignă rară, se dezvoltă din epiteliu odontogen al organului smalțului și celulele mezenchimale ale papilei dentare, fiind o adevărată tumoră mixtă odontogenă. Este localizat cel mai frecvent la nivelul mandibulei, îndeosebi în segmentul posterior.



№ OP6. Fibrom ameloblastic (Colorație H-E.)

No OP 37. Odontom complex (Colorație H-E.)

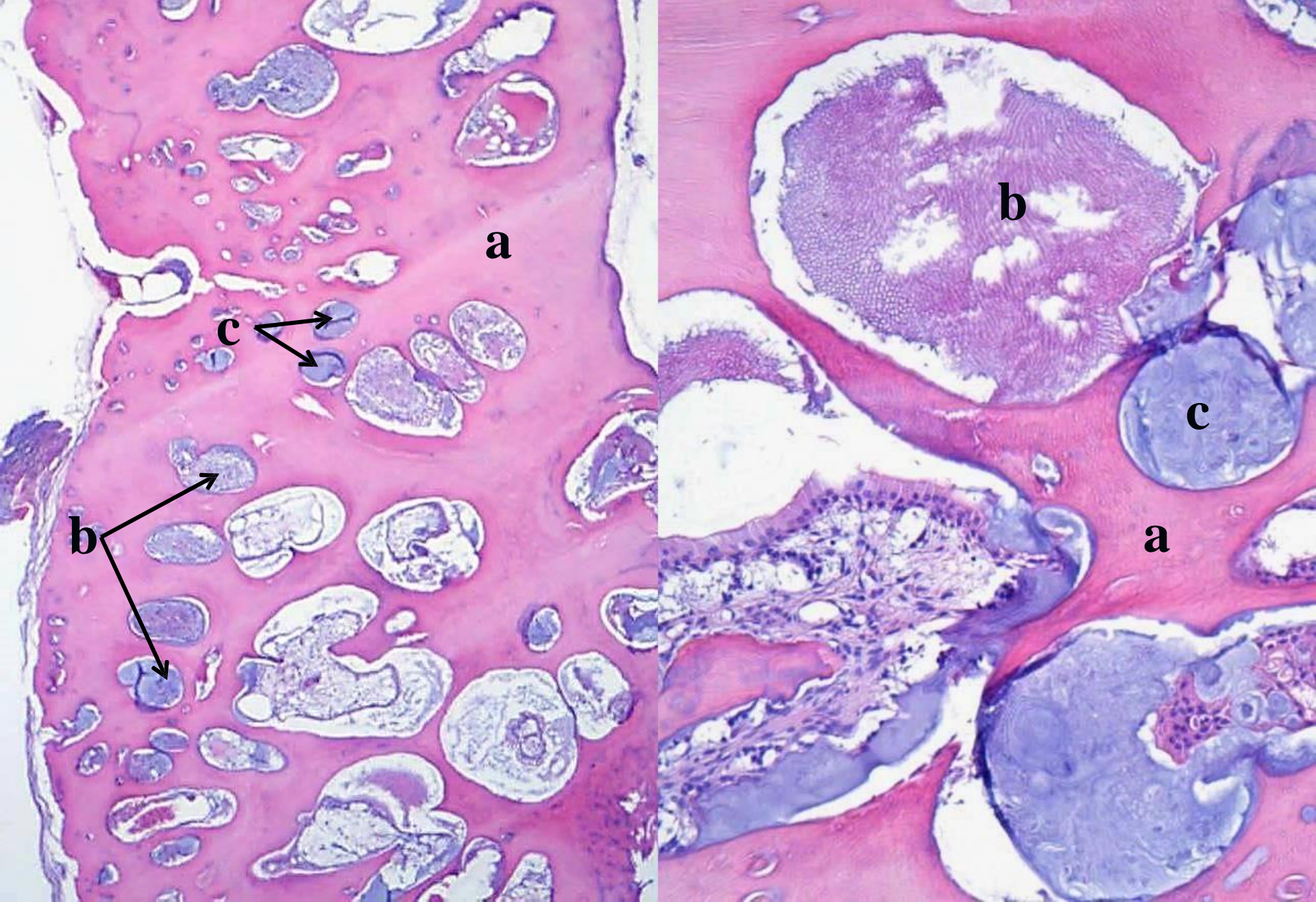
Indicații:

1. Dentină, smalț și cement dispuse dezordonat.
 - a. dentină
 - b. Smalț
 - c. Cement

Microscopic, partea cea mai externă este alcătuită dintr-un țesut bogat celular care formează spre interior țesuturile dure dentare, periferic se individualizează o capsulă din țesut conjunctiv cu benzi sau insule de epiteliu odontogen. Central este prezentă o masă de dentină primară tubulară, ce înconjoară structuri găunoase, circulare sau ovalare, constituite din smalț matur decalcificat.

Macroscopic, se prezintă sub forma unei mase mari, amorfe, încapsulate de consistență crescută, cu dimensiuni în general de sub 3cm în diametru, dar care pot atinge și chiar 6 c, cu o colorație gălbui-maronie, aspect calcificat și suprafață neregulată, poroasă, deseori asociată unui dinte neerupt.

Prezintă cea mai frecventă tumoră odontogenă mixtă. Este o tumoră benignă, care se dezvoltă la copii, mai frecvent în maxilar, din proliferarea anormală a elementelor dentoformatoare epiteliale și conjunctive. Există două tipuri de odontom: complex și compus. Odontomul complex se dezvoltă în mandibulă, în regiunea premolarilor și molarilor și este alcătuit din mase de dentină, smalț, cement, dispuse dezordonat, în proporții variabile, într-un țesut conjunctiv. Odontomul compus se localizează mai ales la nivelul maxilarului superior, în regiunea incisivo-canină și este alcătuit din structuri dentare adulte, organizate sub formă de dinți mici, rudimentari sau fragmente dentare, separate prin țesut conjunctiv. Numărul dinților variază de la 3-4 la câteva sute. Odontoamele au evoluție lentă, dar pot produce prin creșterea lor deformarea maxilarelor și dezorganizarea dentiției, cu apariția de incluziuni dentare.



Nº OP 37. Odontom complex (Colorație H-E.)

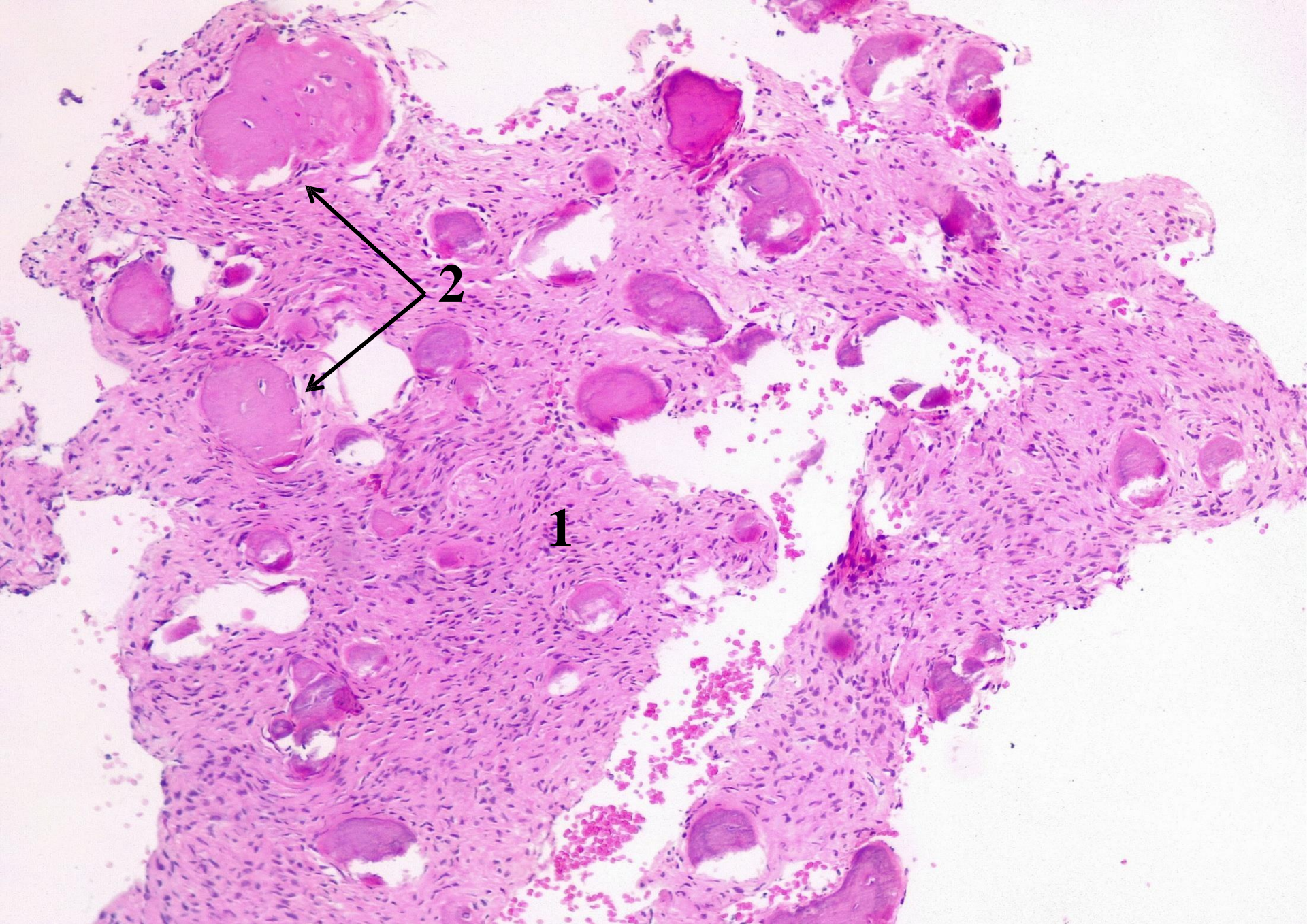
No OP 7. Fibrom cemento-osificant (Colorație H-E.)

Indicații:

1. Stroma hipercelulară constituită din fibroblaști.
2. Structuri osoase.

Microscopic, este constiuit dintr-un țesut fibros, cu celularitate variabilă, conținând material mineralizat, fie asemănător cementului, dispus de cele mai multe ori sub forma unor mase rotunde, fie sub formă de trabecule de țesut osteoid sau osos.

Macroscopic, tumora este bine delimitată la periferie, uneori chiar încapsulată. Reprezintă o tumoră benignă rară, care apare mai frecvent în decada a treia și a patra de viață, în special la sexul feminin. Localizarea cea mai frecventă este la nivelul mandibulei, în aria premolarilor și a molarilor. Pe măsură ce crește, tumora se asociază cu mărirea în dimensiuni a mandibulei și asimetrie facială și mai rar durere și parestezie. Fiind o tumoră bine delimitată, ea poate fi excizată în întregime, astfel încât prognosticul este foarte bun și recurențele apar foarte rar.



Nº OP 7. Fibrom cemento-osificant. (Colorație H-E.)

Nº OP 46. Mixom odontogen (Colorație H-E.)

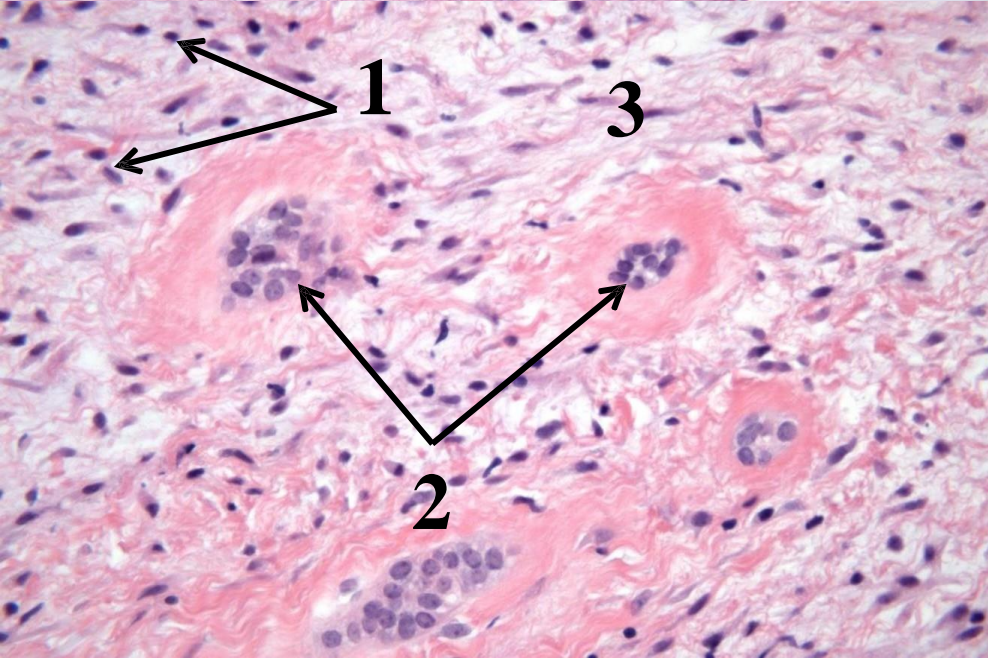
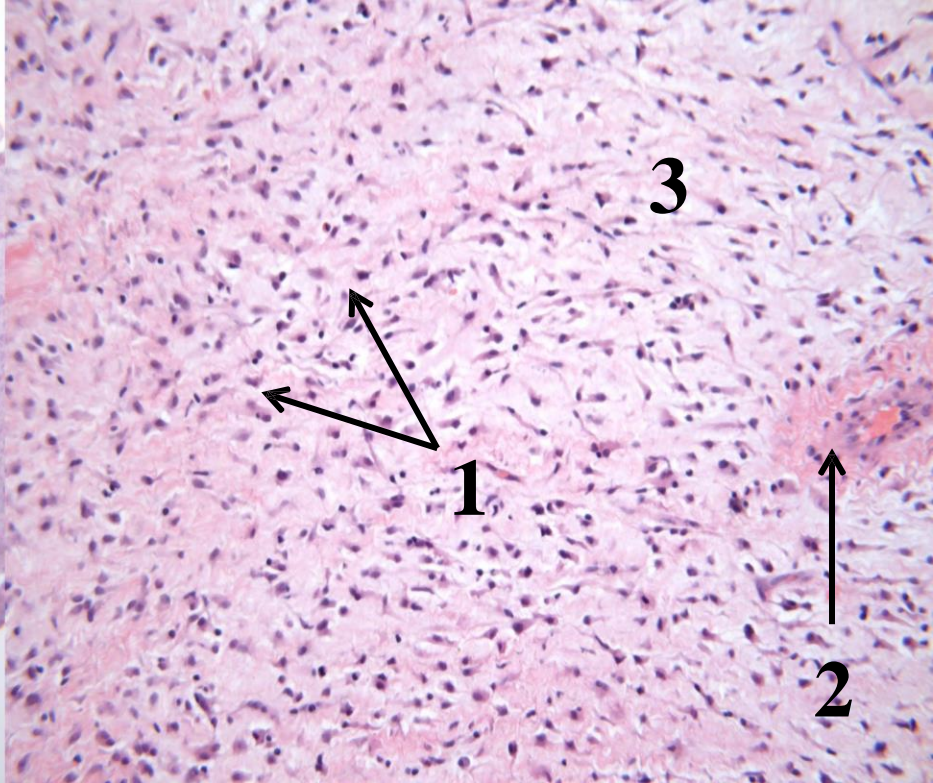
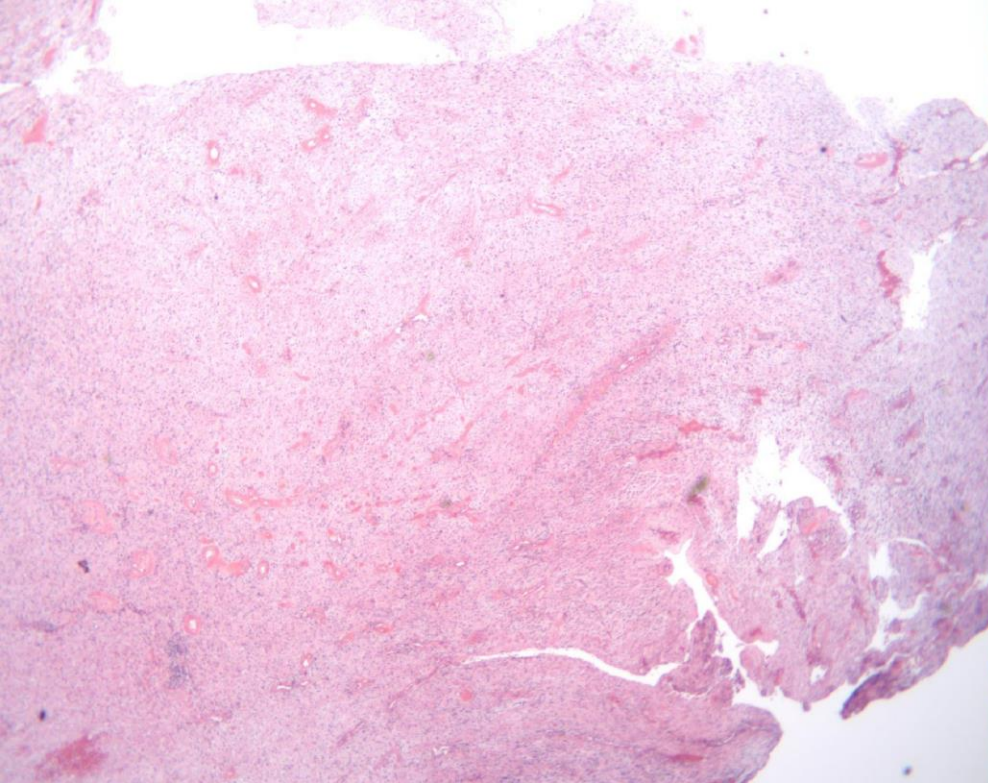
Indicații:

1. Celule stelate cu prelungiri citoplasmaticе.
2. Cuiburi de epiteliu odontogen.
3. Stroma tumorală mixoidă.

Microscopic, se caracterizează prin prezența de celule stelate, fusiforme și rotunde, cu un nucleu central și cu prelungiri citoplasmaticе ușor eozinofile, anastamozante. Acestea se dispun uniform și lax într-o stromă abundent mixoidă sau mucoidă, și conține doar câteva fibre subțiri de colagen. Pot fi evidențiate și cuiburi de epiteliu odontogen.

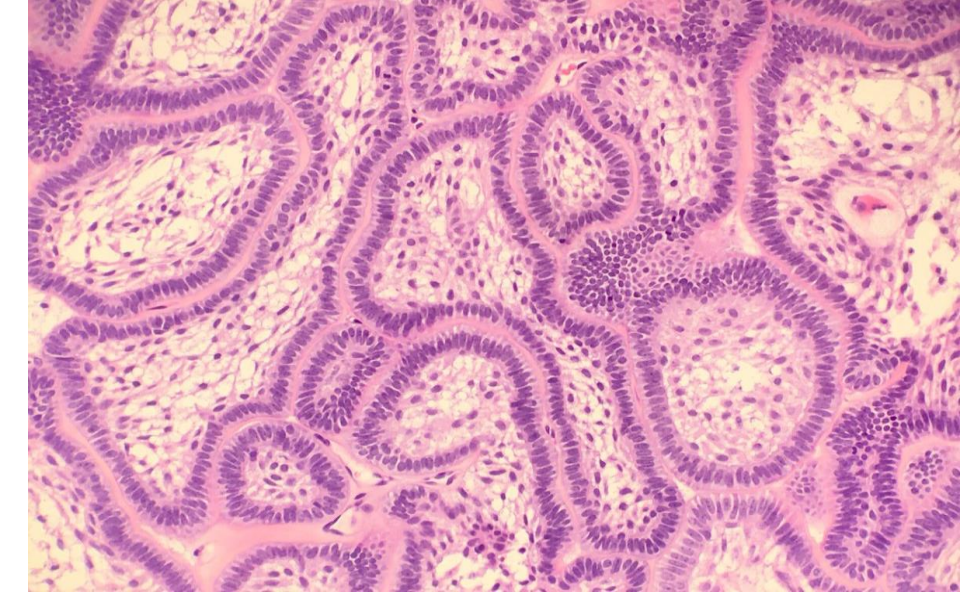
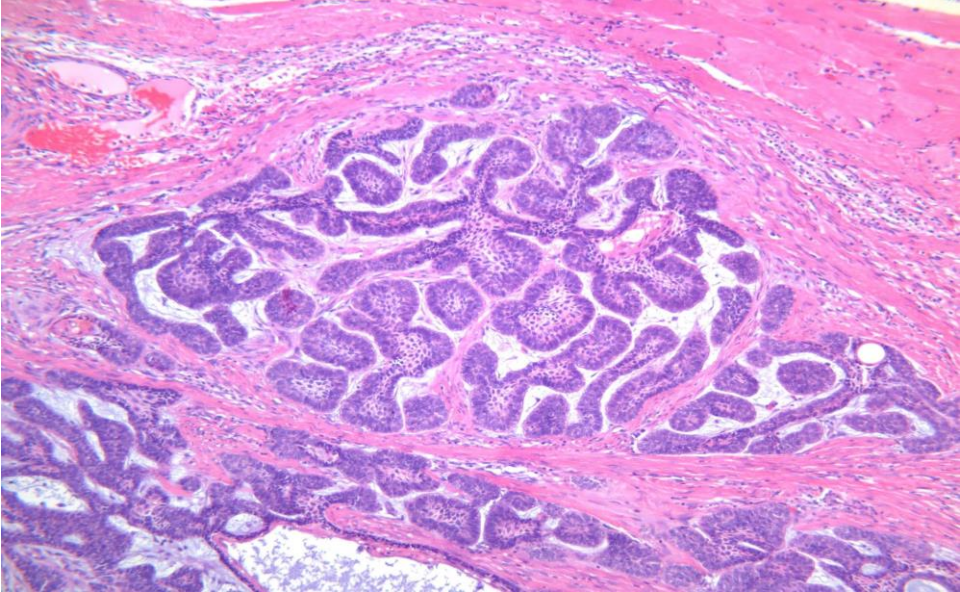
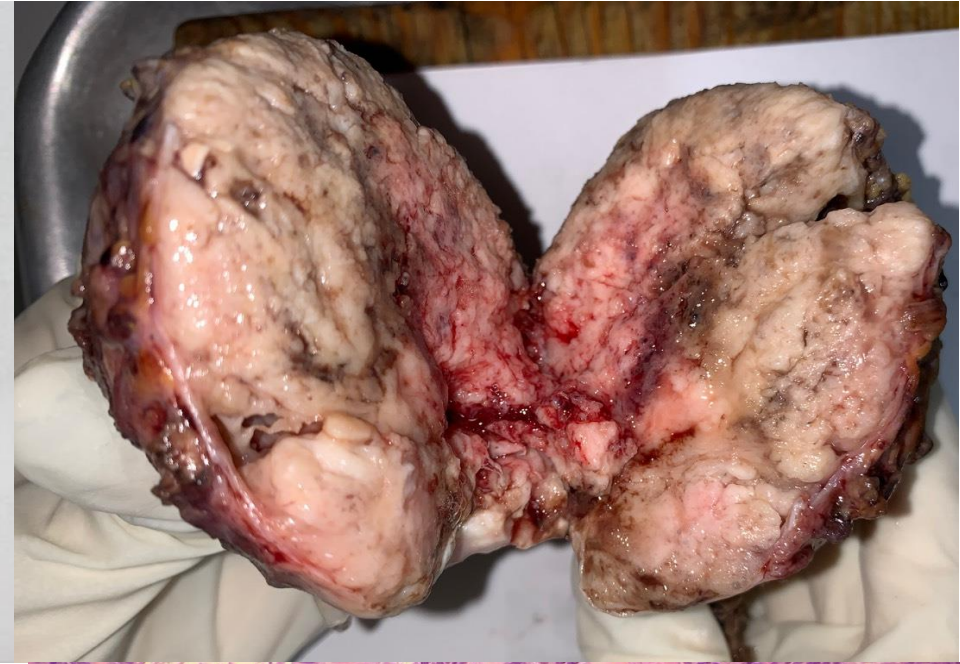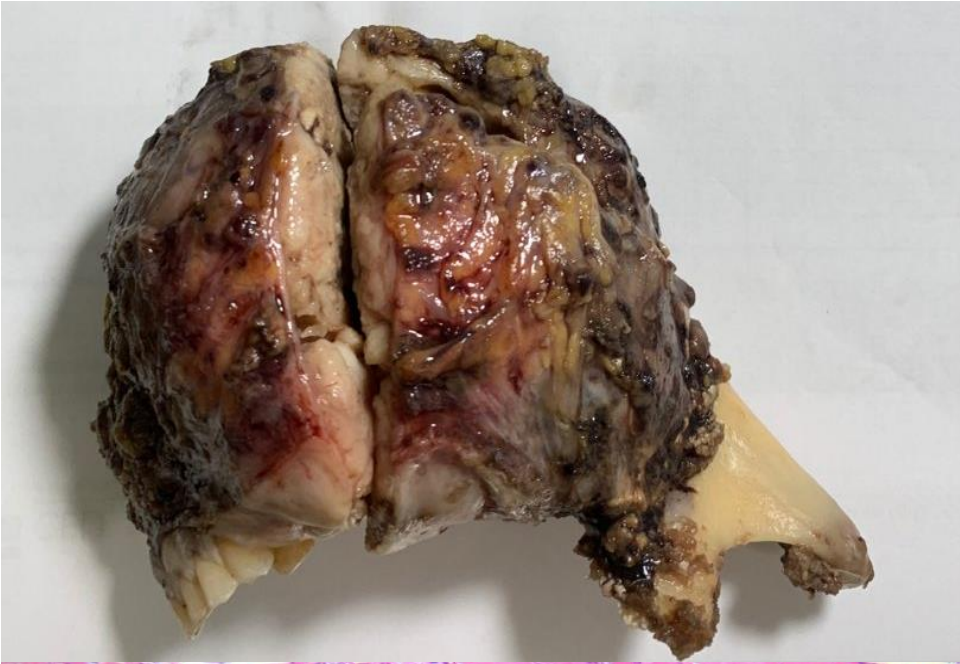Macroscopic, apare sub forma unor mase cenușii albicioase, cu un aspect tipic mucinos, translucid și consistență ce poate varia de la gelatinoasă la fermă, în funcție de cantitatea de colagen prezentă.

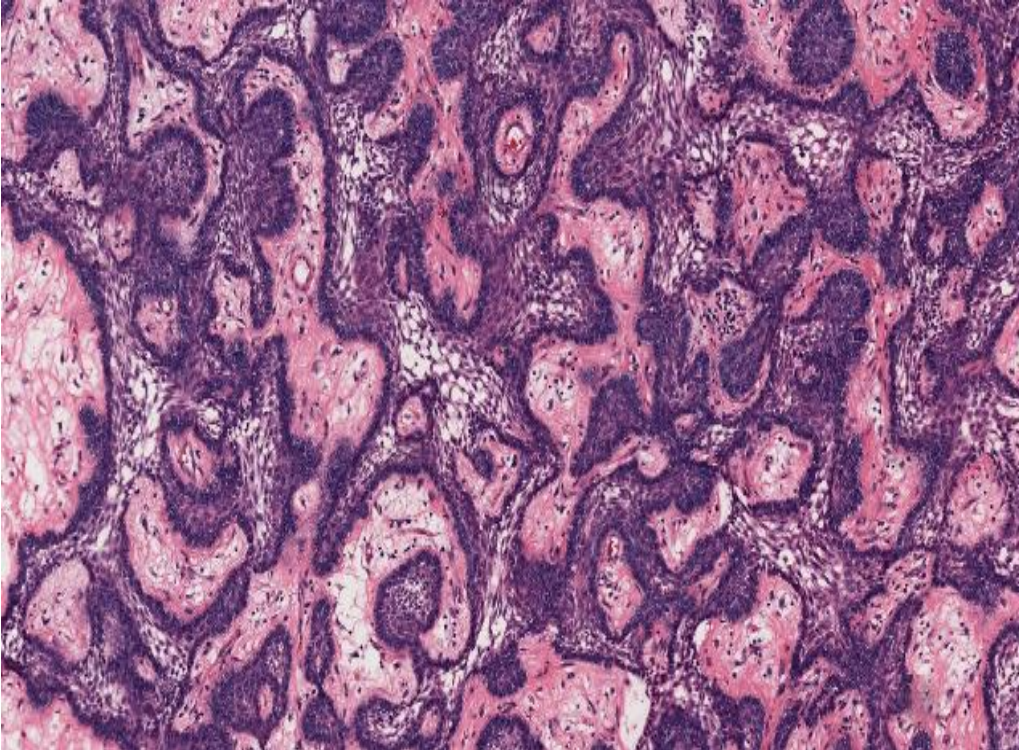
Este o tumoră rară, dezvoltată din elementele celulare ale papilei dentare sau de proveniență mezenchimală. Este o tumoră centrală, cu caracter infiltrativ, care deformează și erodează osul. De regulă afectează mandibula, cel mai frecvent regiunea sa molară. Este asimptomatică dacă are dimensiuni mici, dar cele mari determină expansiuni dureroase ale maxilarelor, cu posibila perforare a corticalei osului. Mixomul recidivează frecvent.



Nº OP 46. Mixom odontogen (Colorație H-E.)

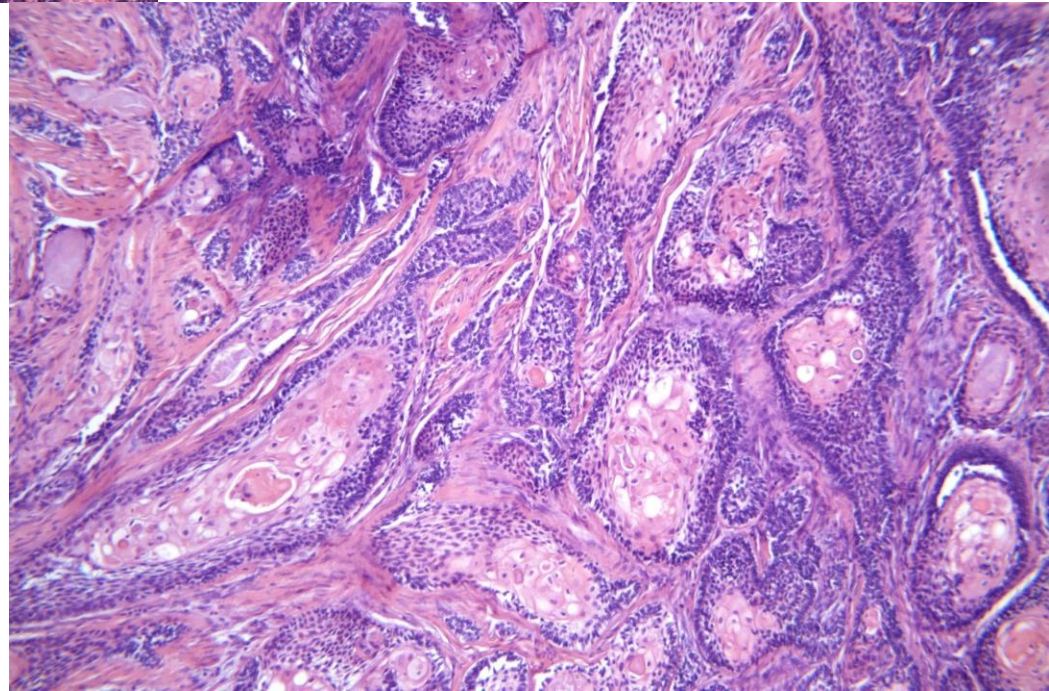
Ameloblastom – tipul folicular.



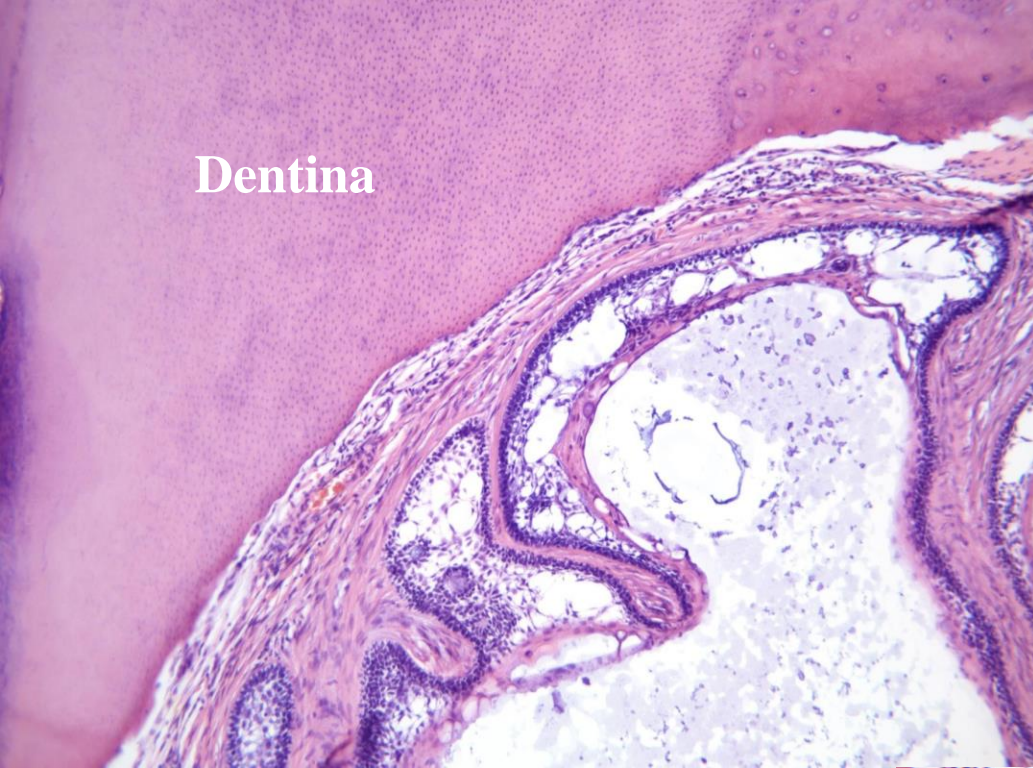


**Ameloblastom –
tipul acantomatos.**

**Ameloblastom –
tipul plexiform.**

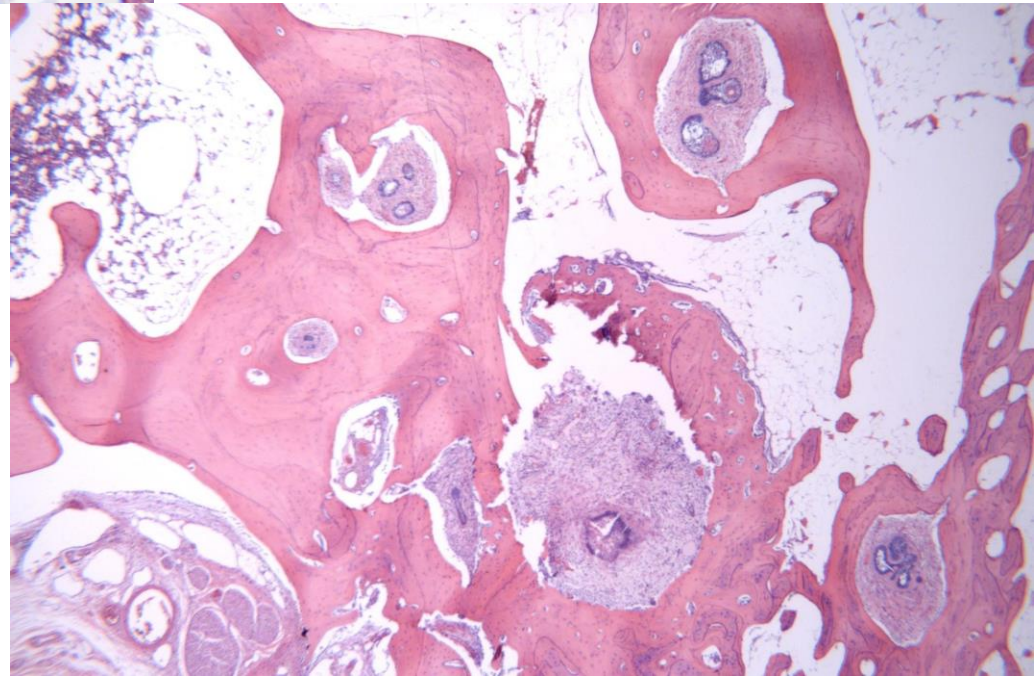


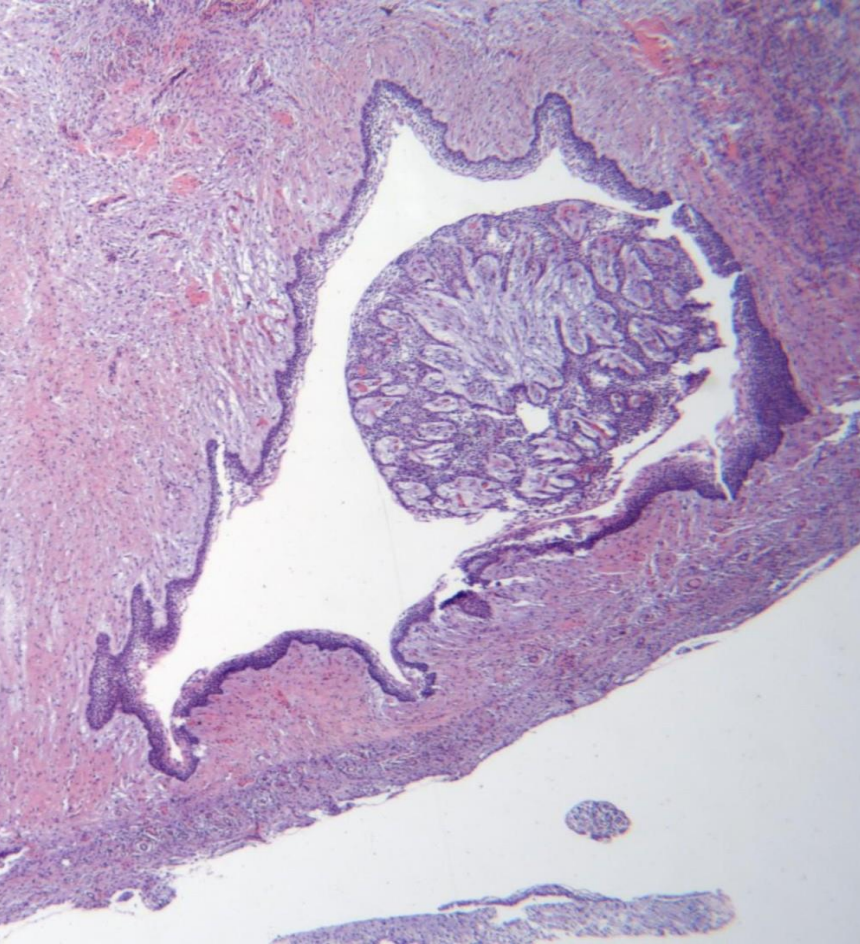
Dentina



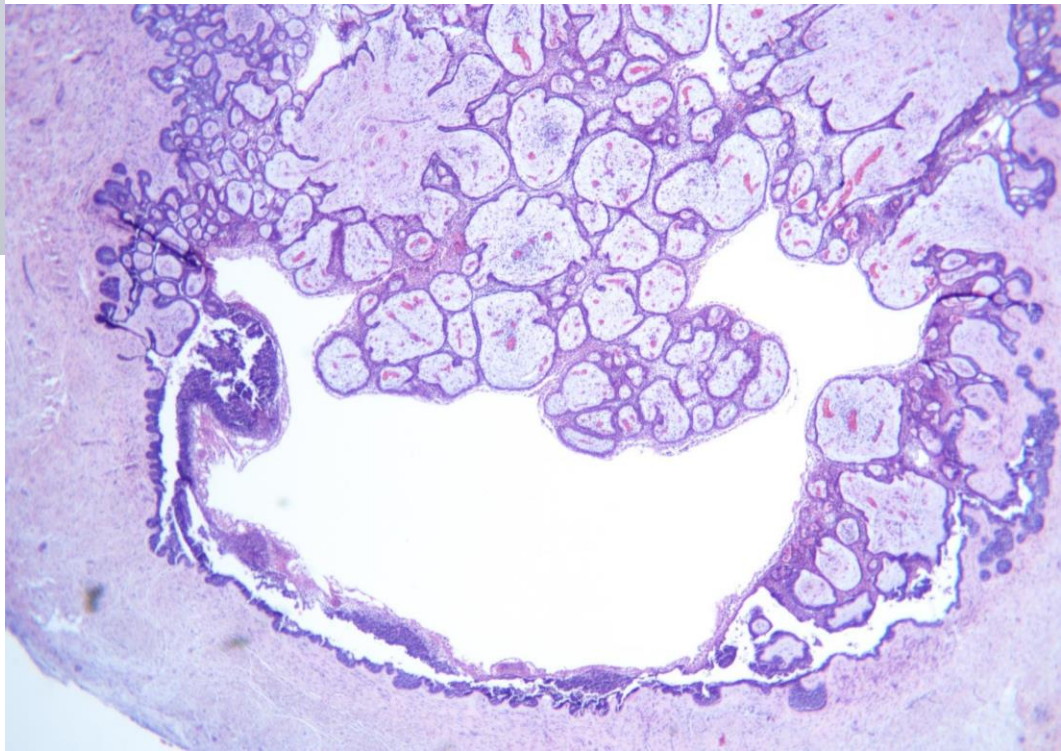
**Ameloblastom –
invazia în os.**

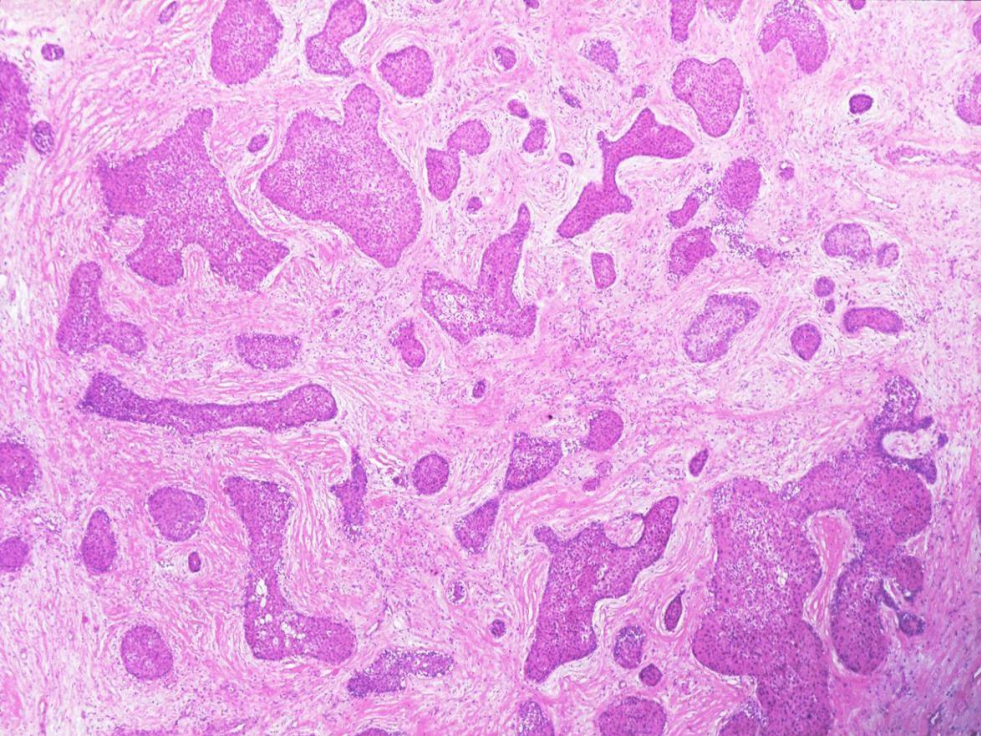
**Resorbția rădăcinii
dintelui în
ameloblastom.**



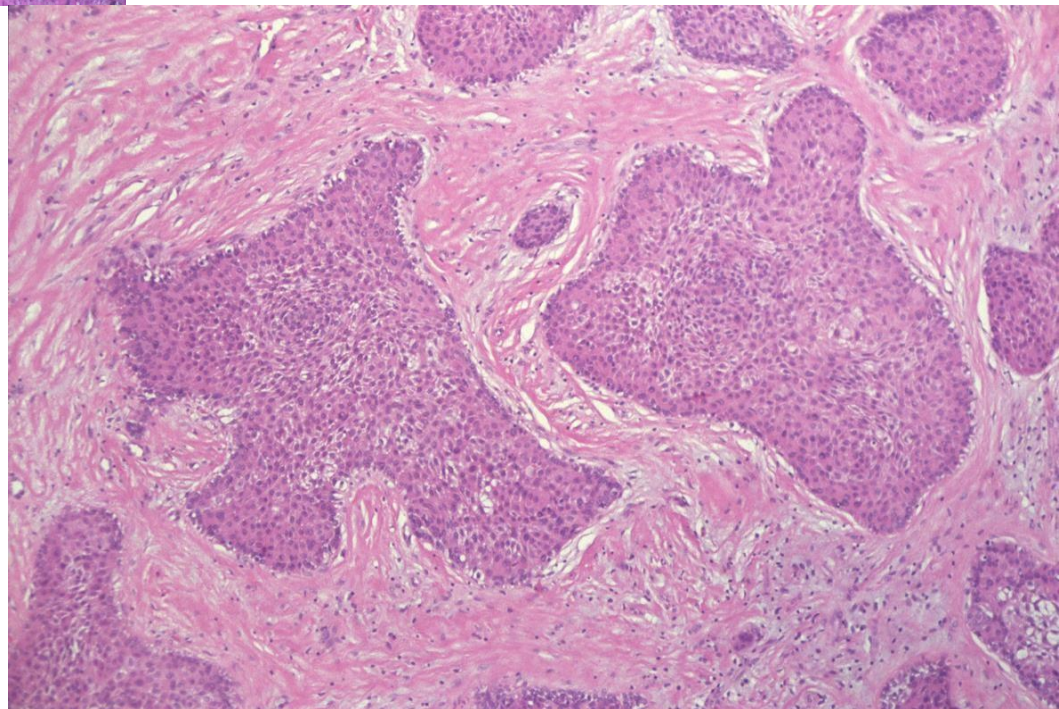


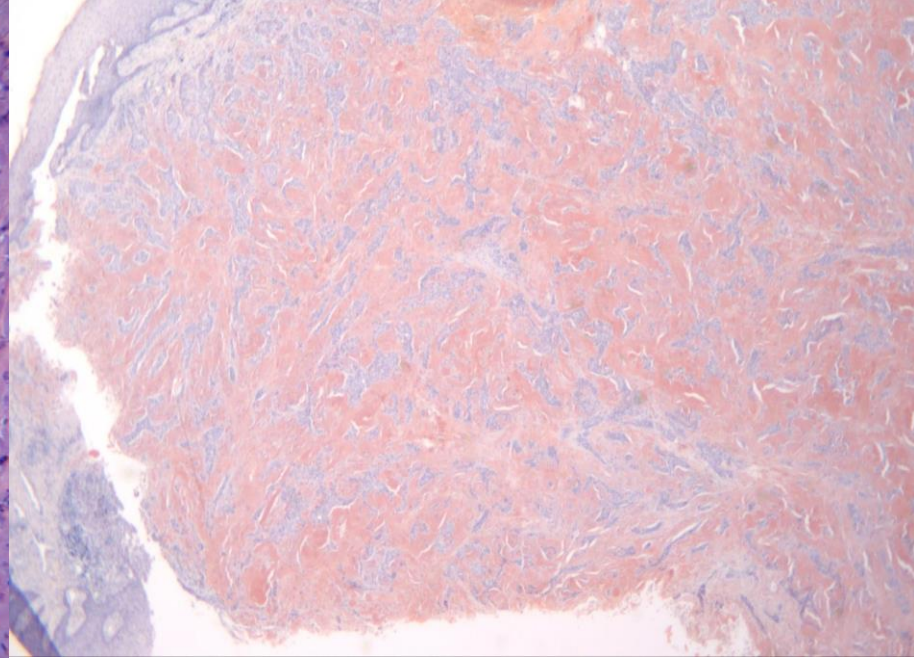
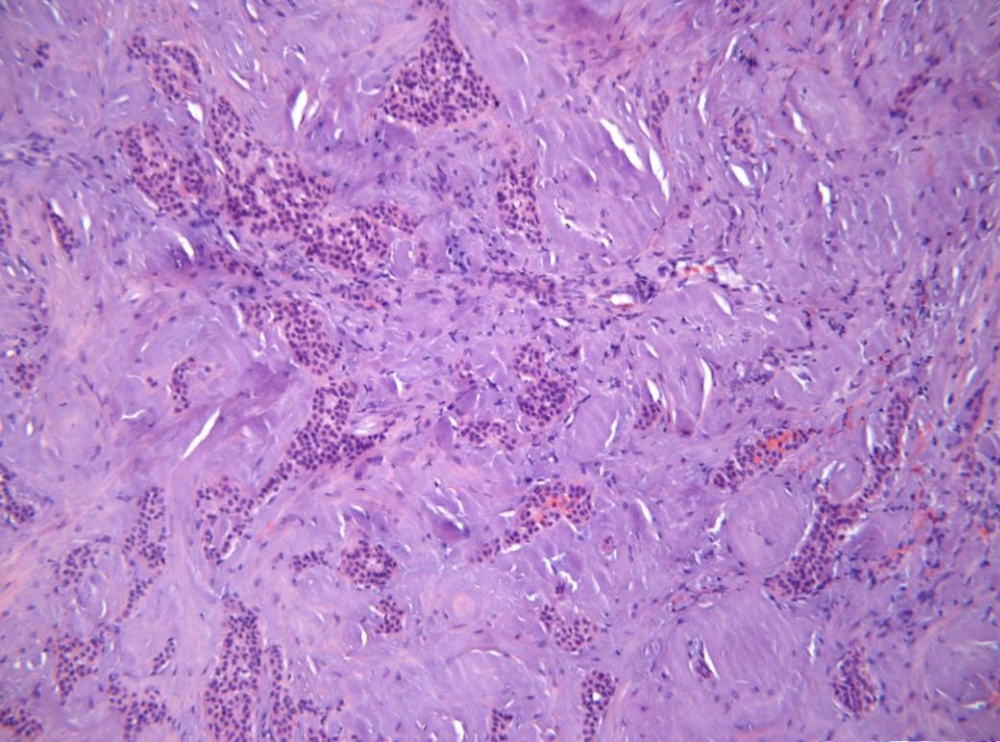
Ameloblastom chistic.





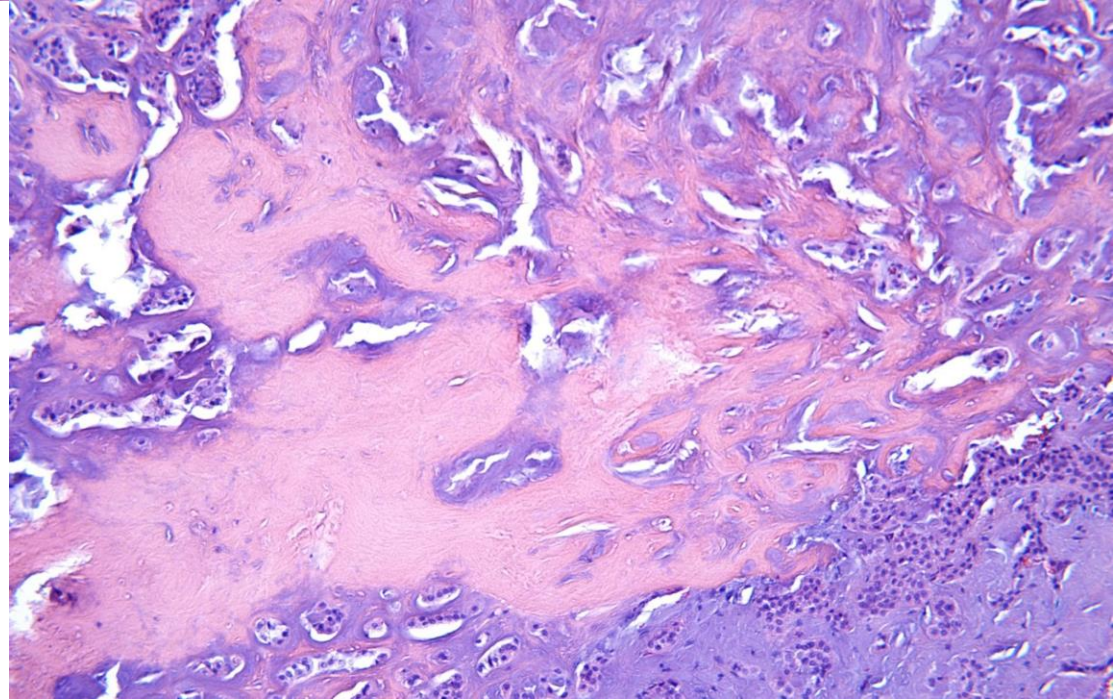
**Tumoră odontogenă
scuamoasă.**

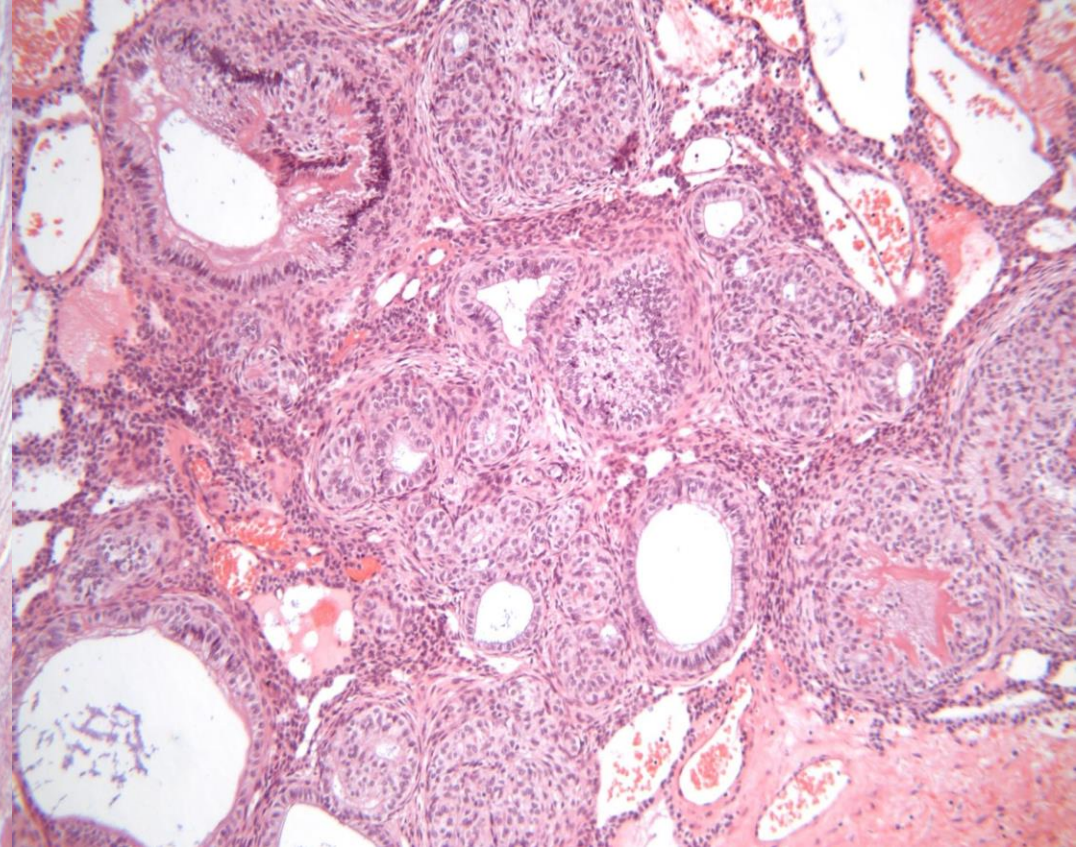
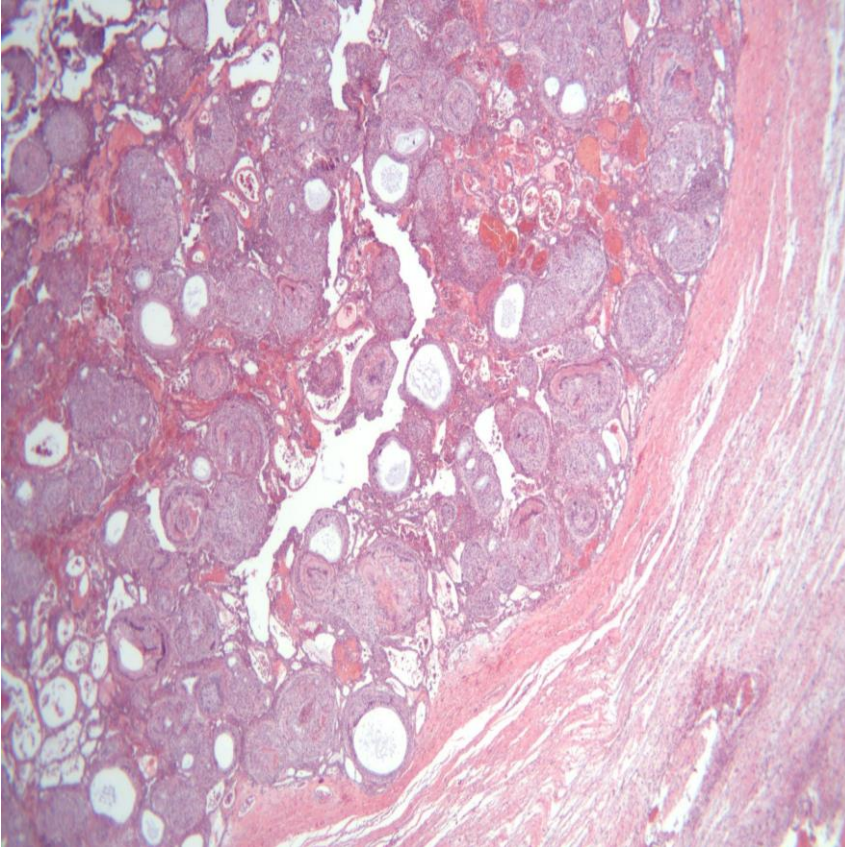




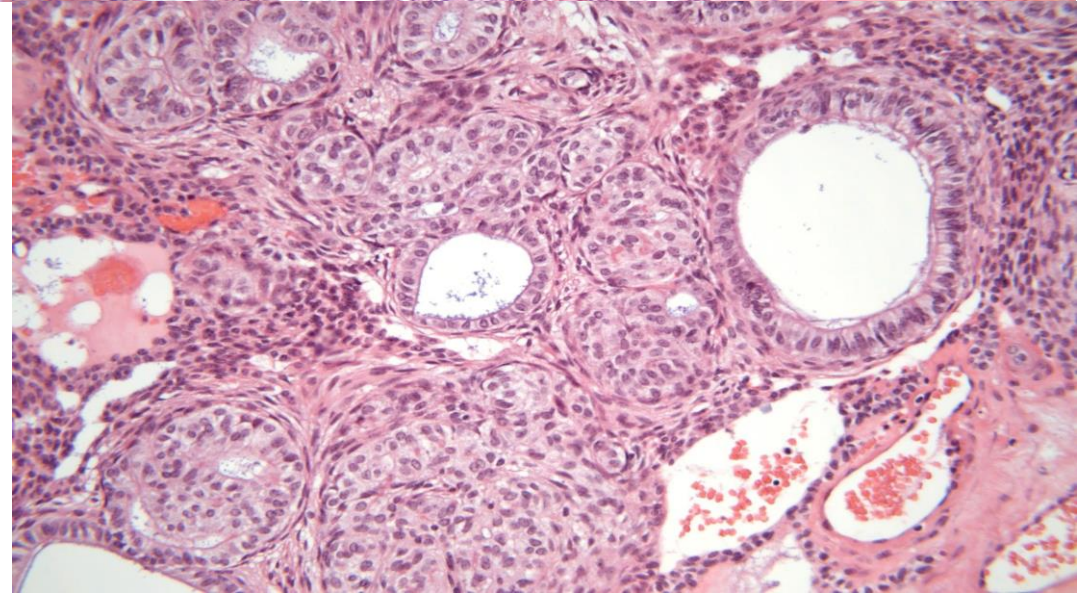
Col. Congo de roșu – amiloid.

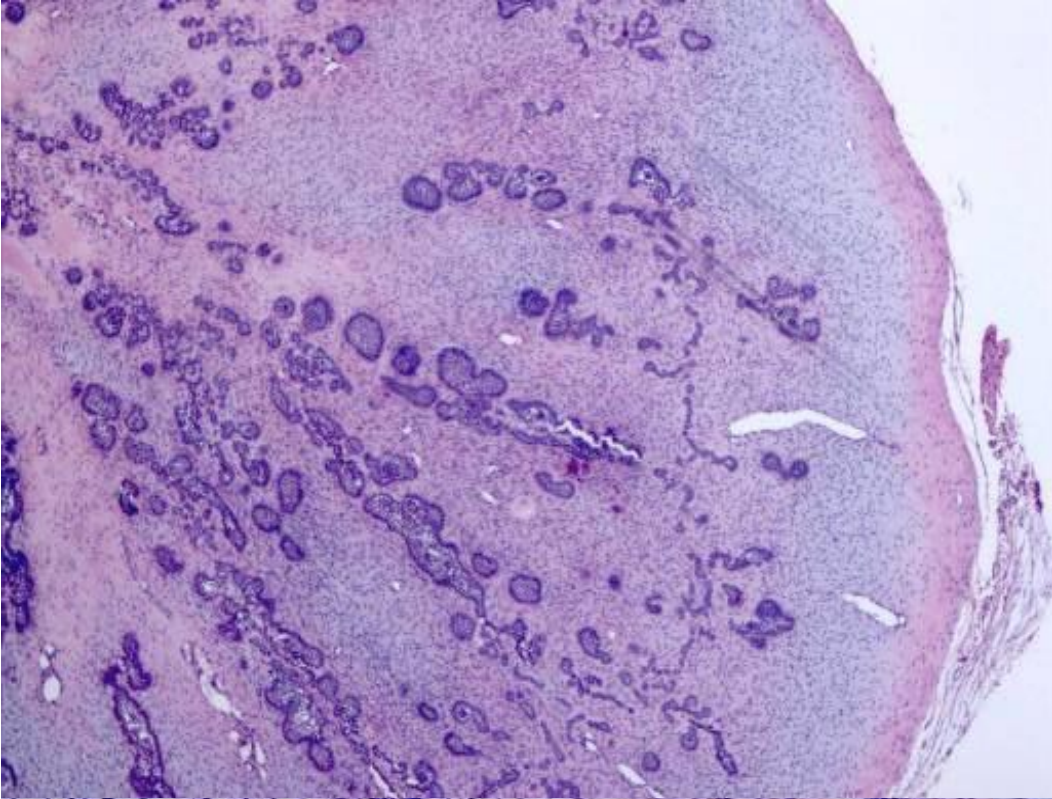
**Tumoră odontogenă
epitelială calcificată.**



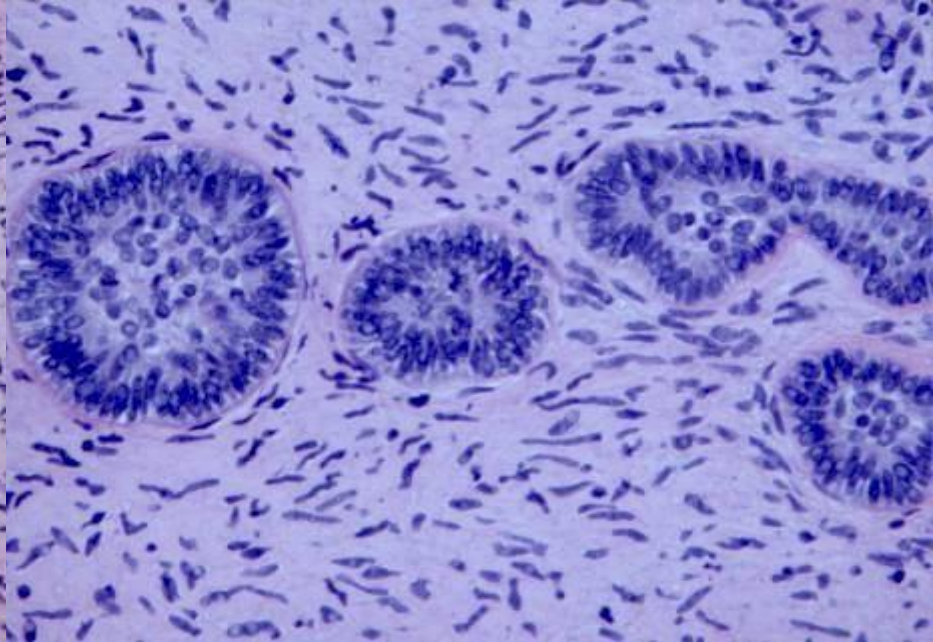
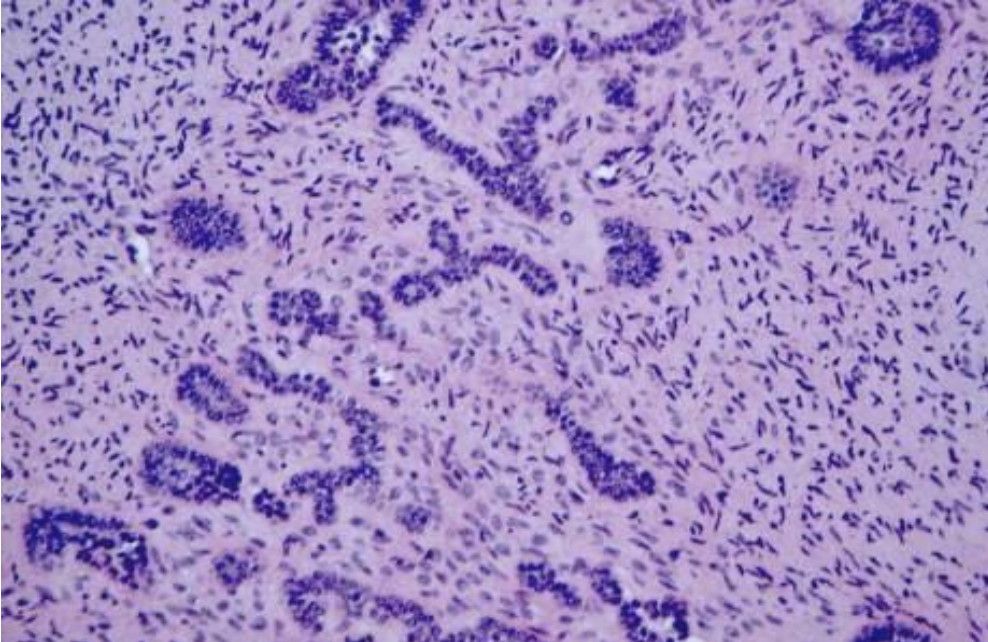


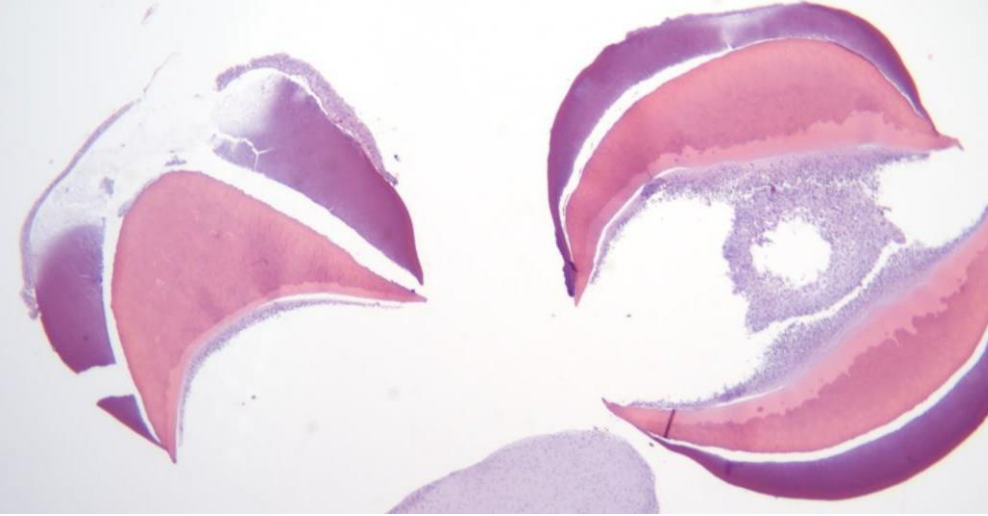
**Tumoră odontogenă
adenomatoidă.**



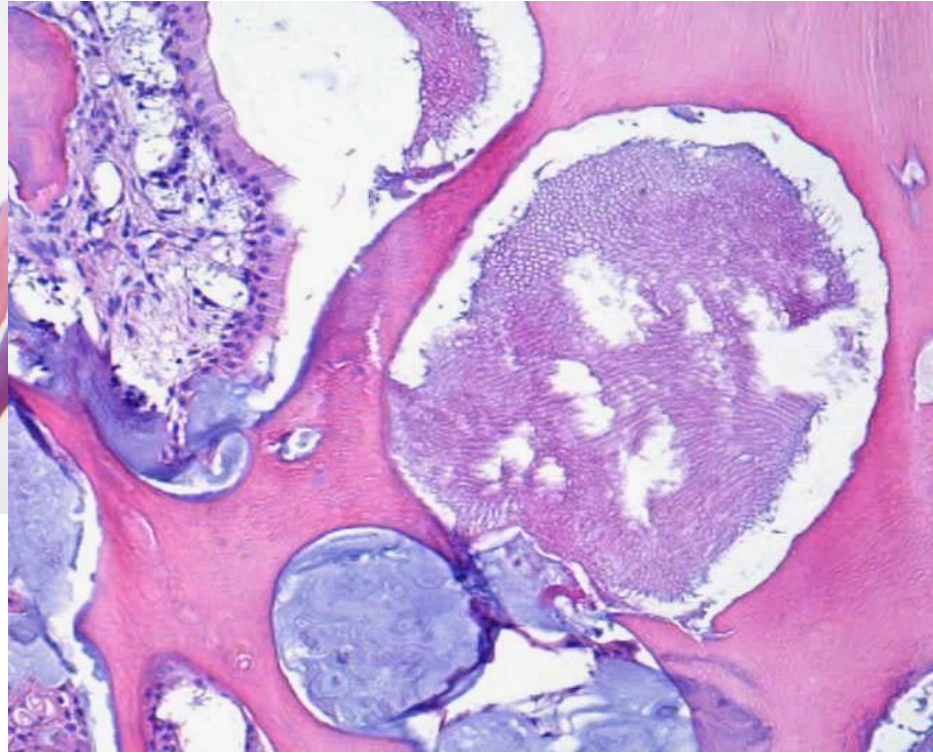


**Fibrom
ameloblastic.**

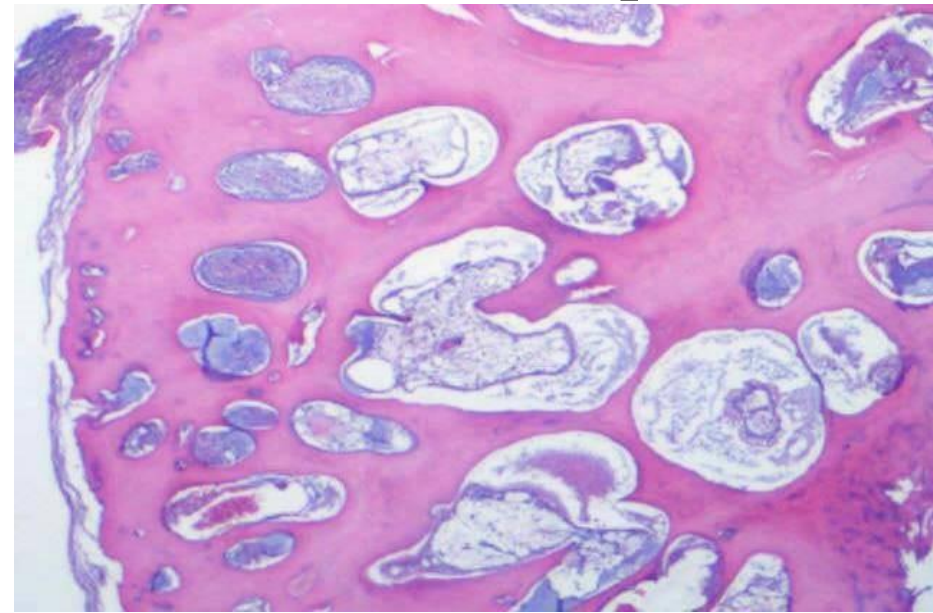
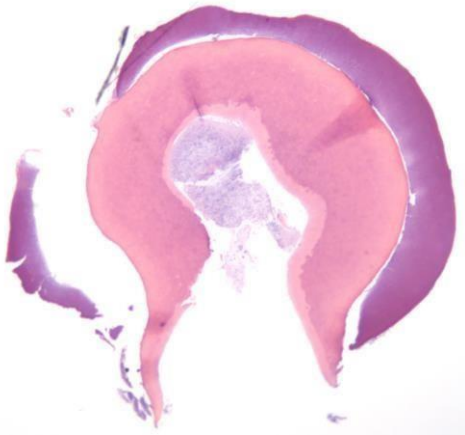




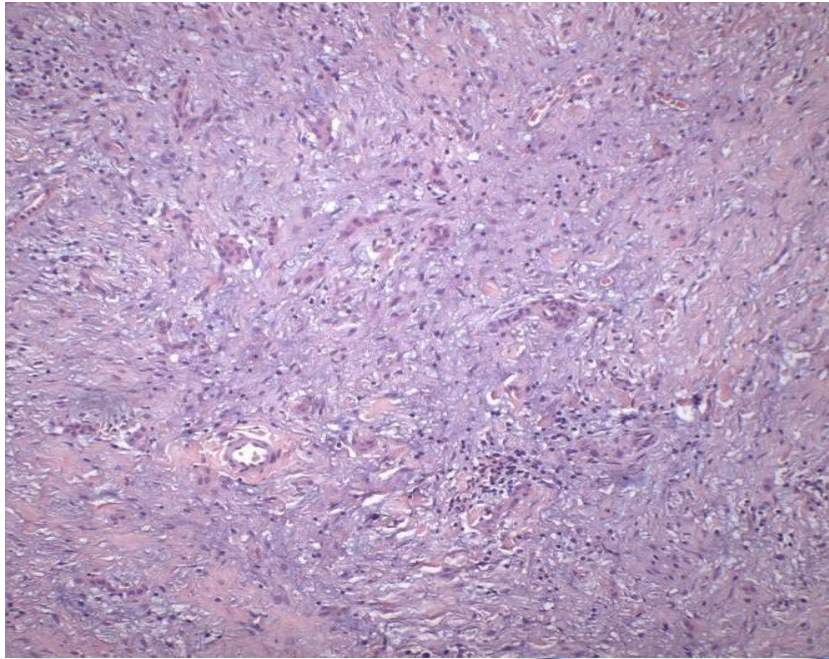
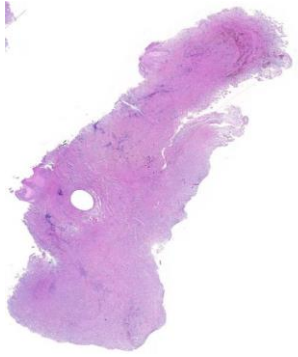Odontom compus.



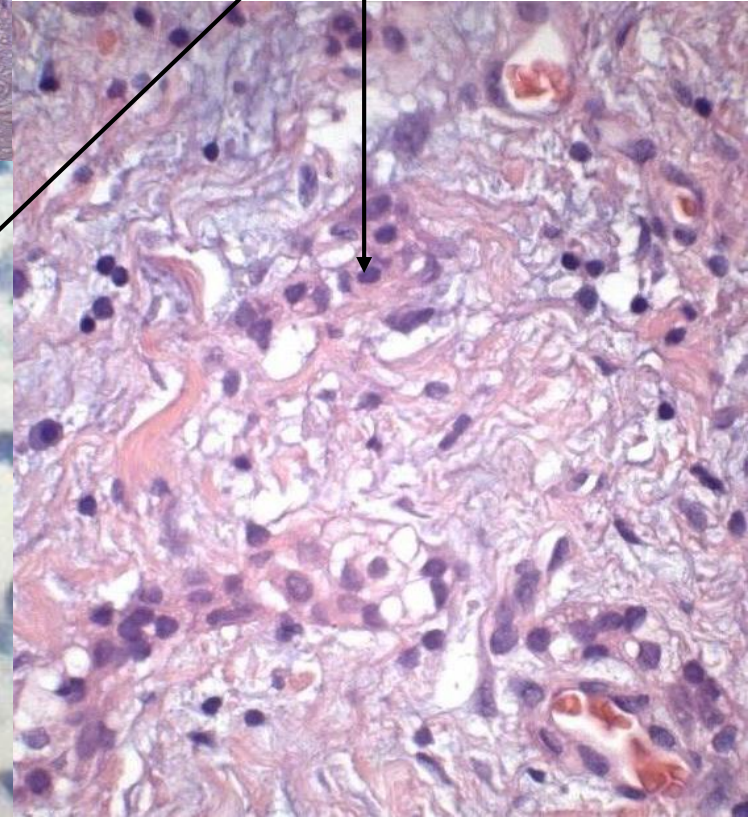
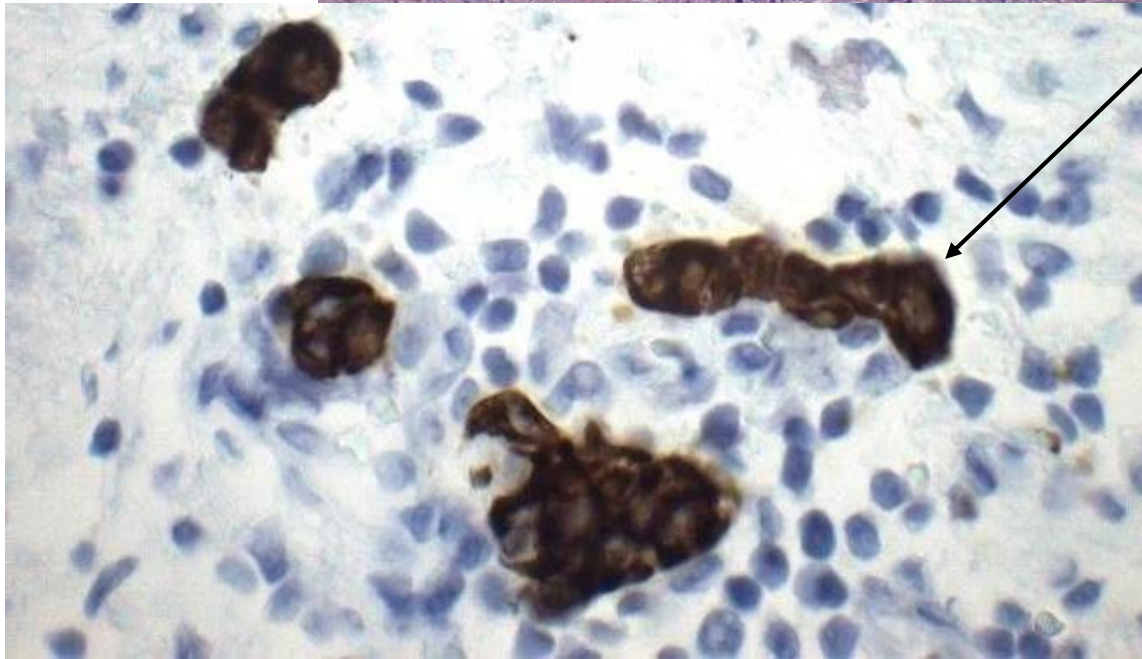
Odontom complex.

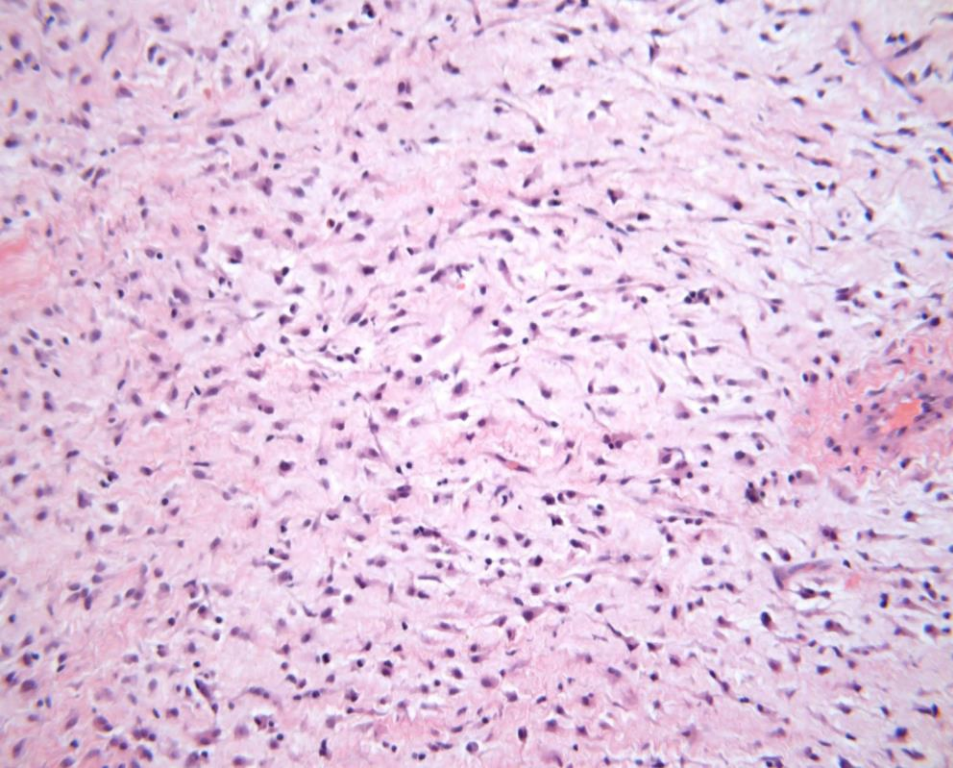


Fibrom odontogen.

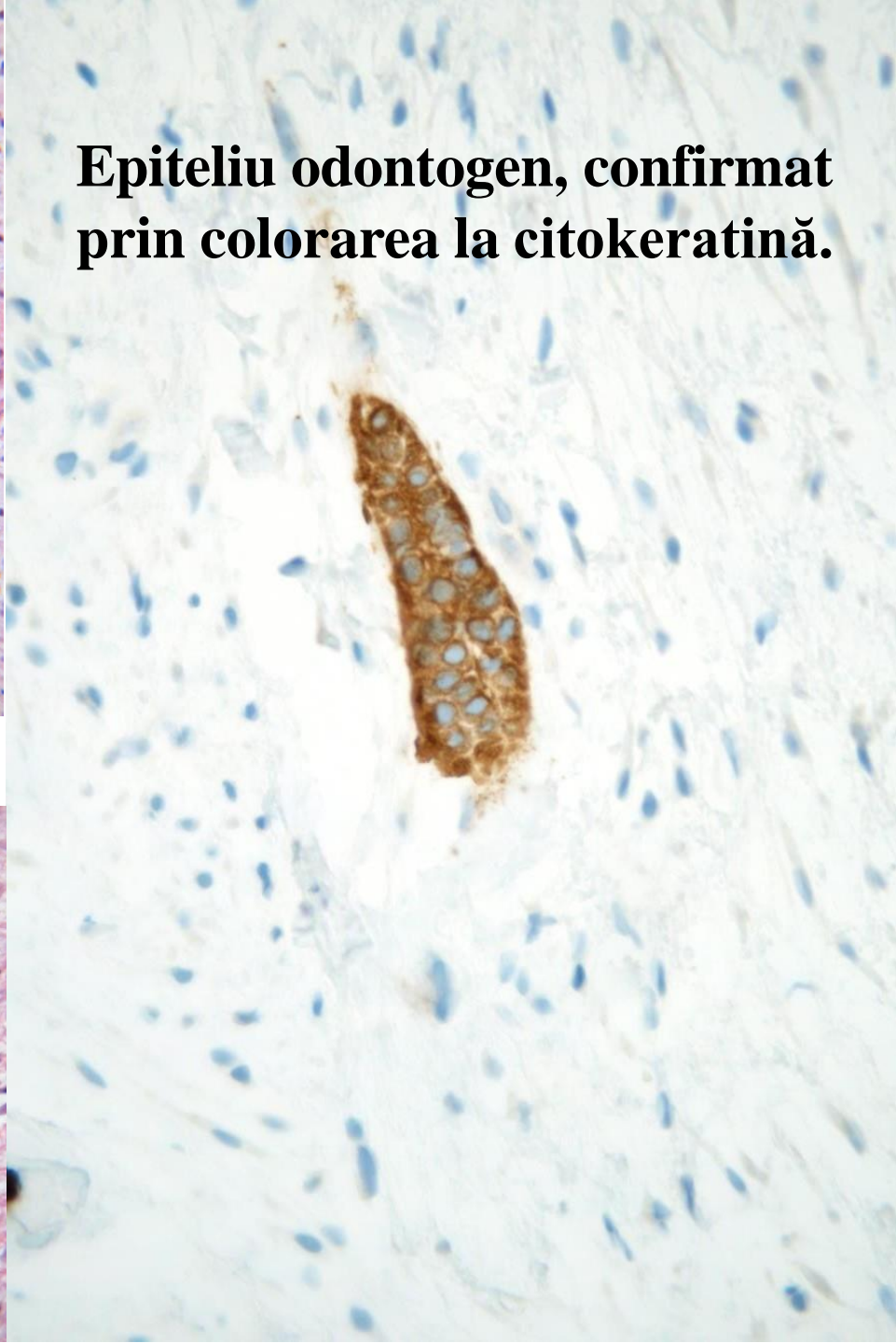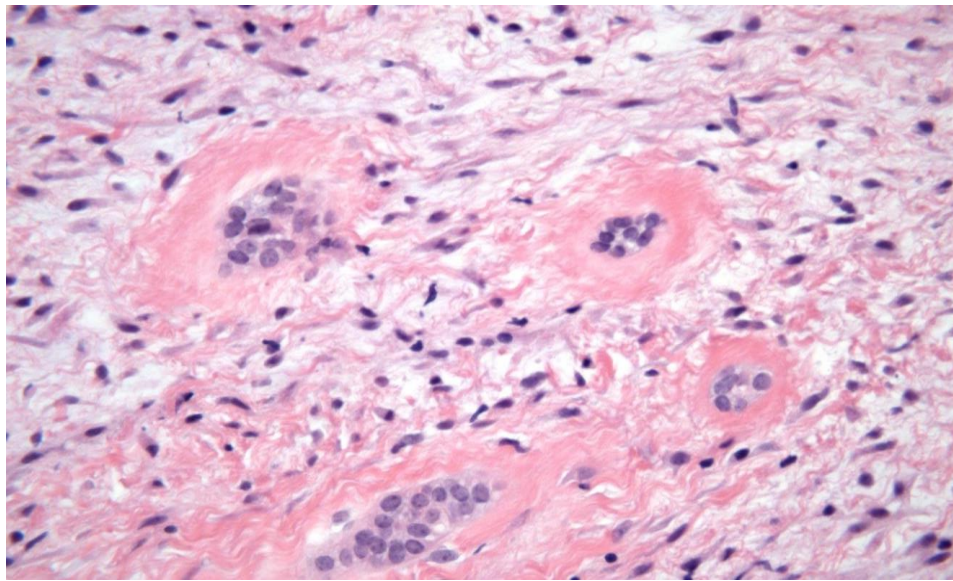


**Epiteliu odontogen
(colorație pentru
citokeratină).**



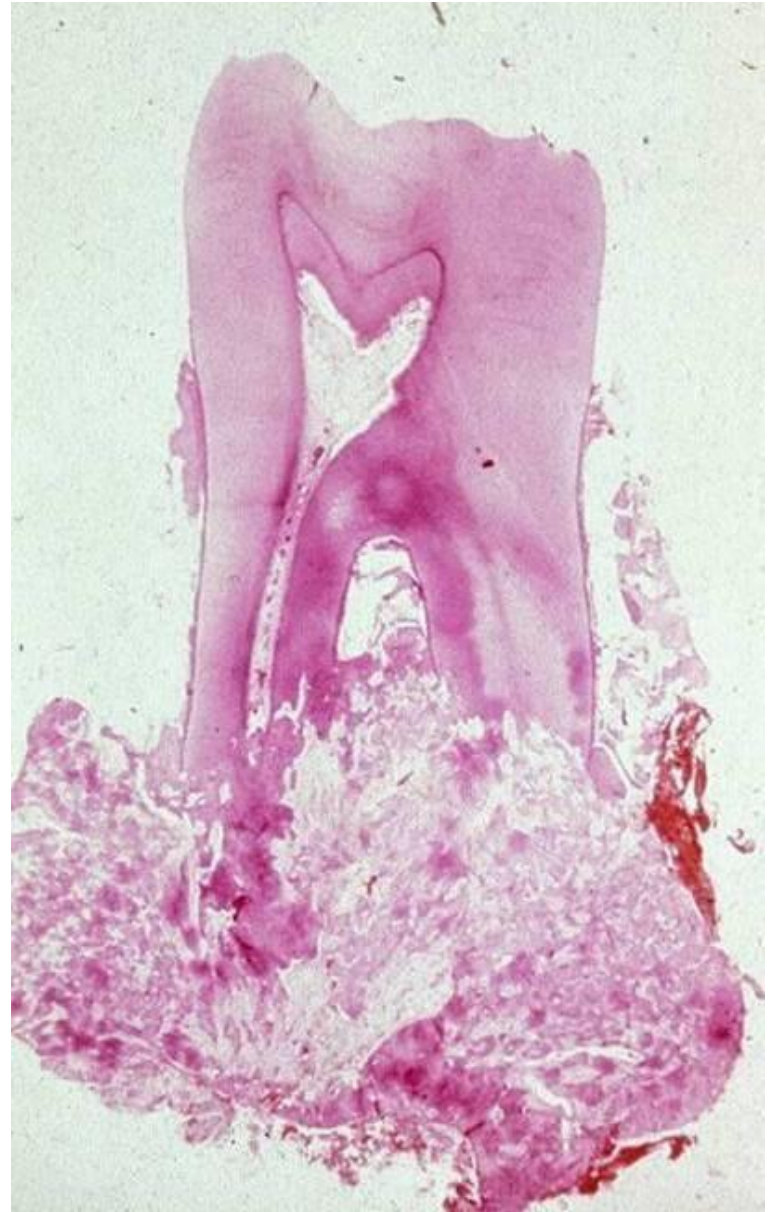
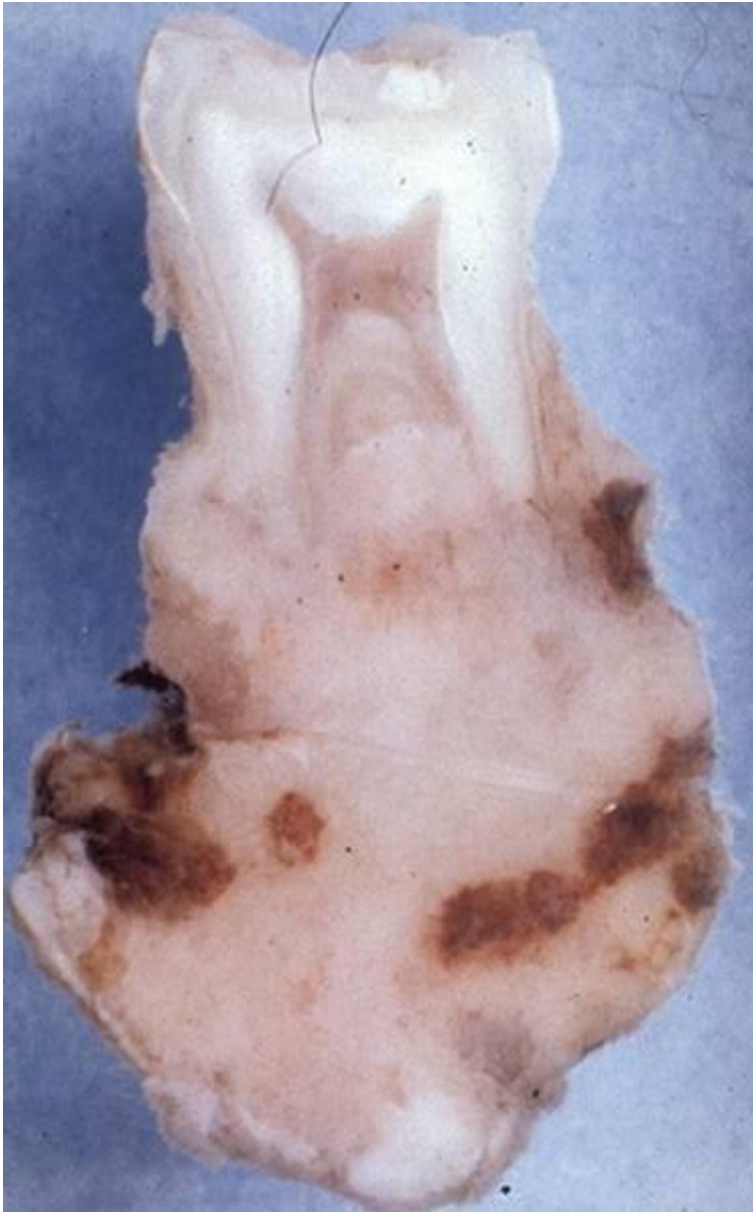

Mixom odontogen.



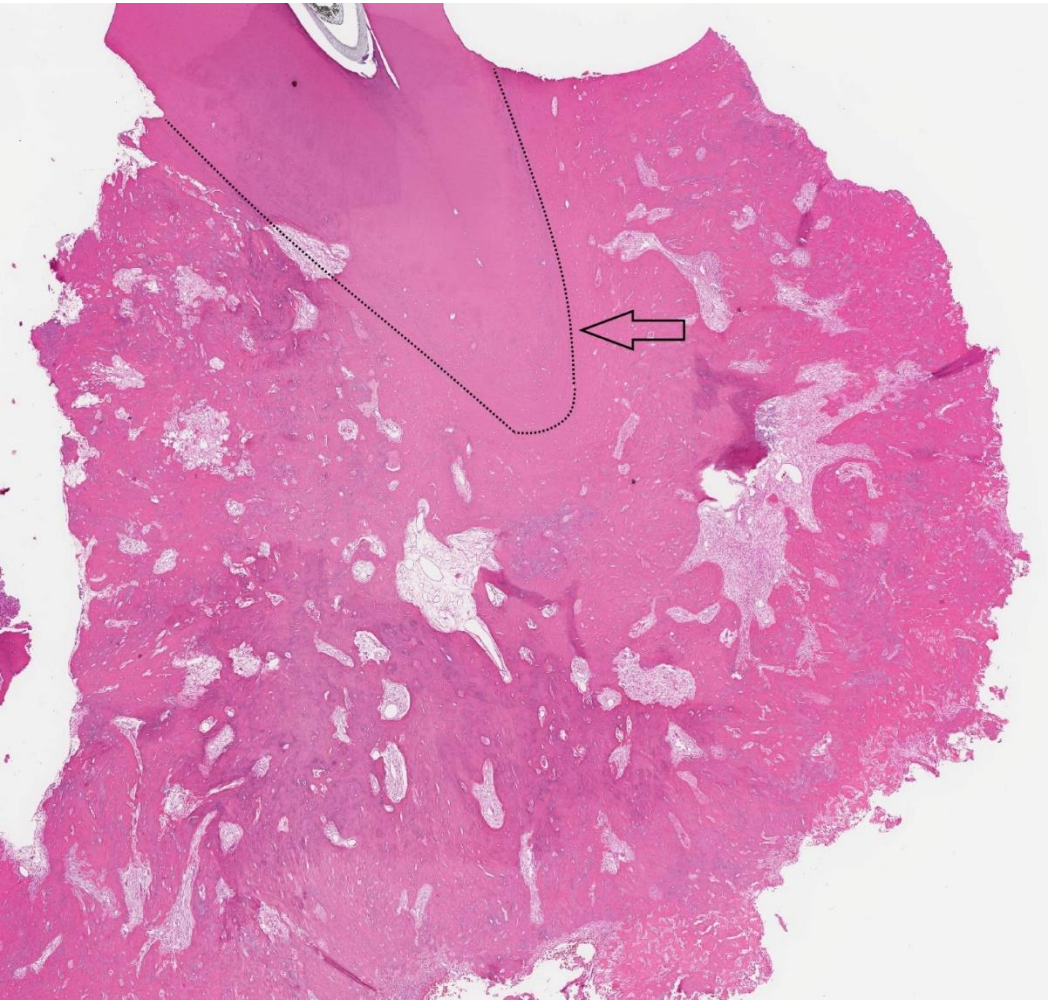
Epiteliu odontogen, confirmat prin colorarea la citokeratină.

Cementoblastom.



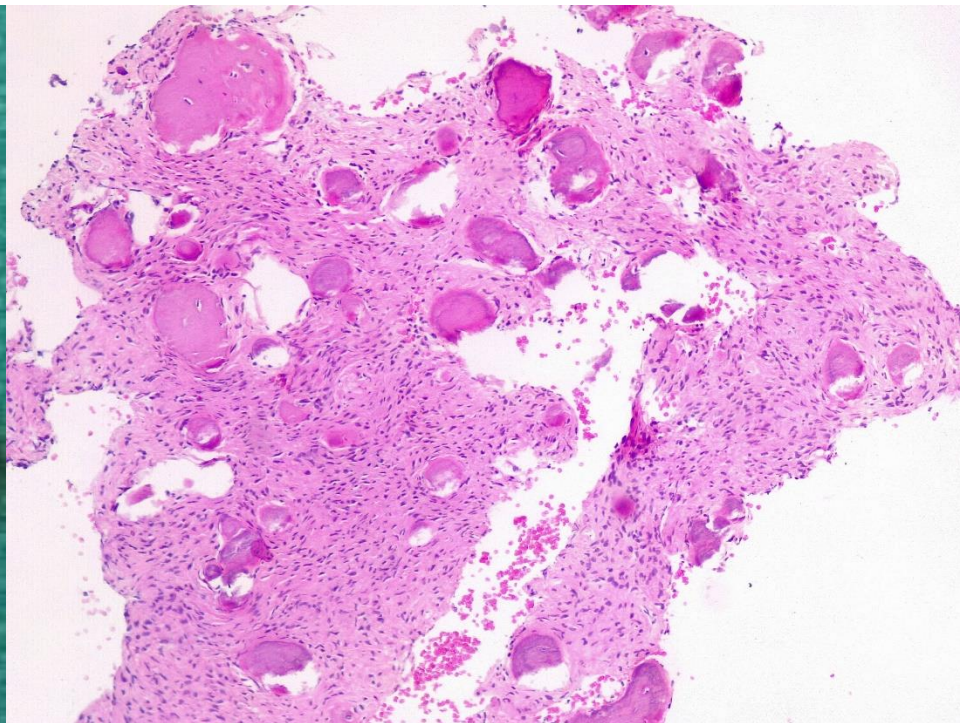
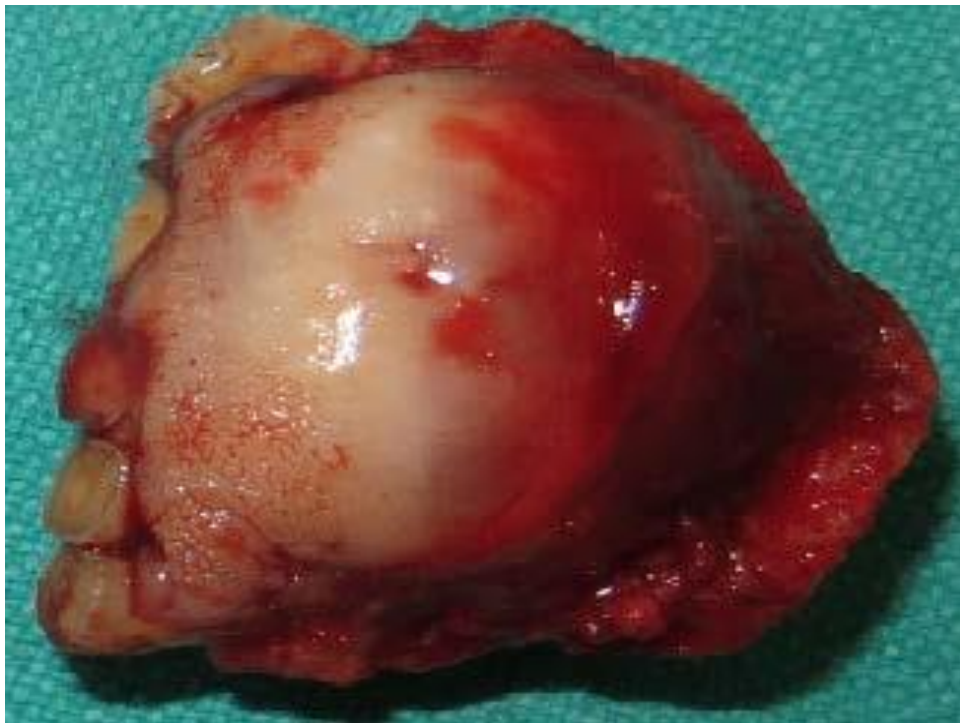- masa tumorală fuzionează cu rădăcina dintelui, producând resorbția a acestuia.

Cementoblastom.



- mase dense de material asemănător cementului dispuse într-o stromă fibroasă

Fibrom cemento-osifiant.



- Proliferări calcificate neregulate într-o stromă de țesut conjunctiv hiper celular
- Cement imatur colorat bazofil
- Osteoid colorat eozinofil

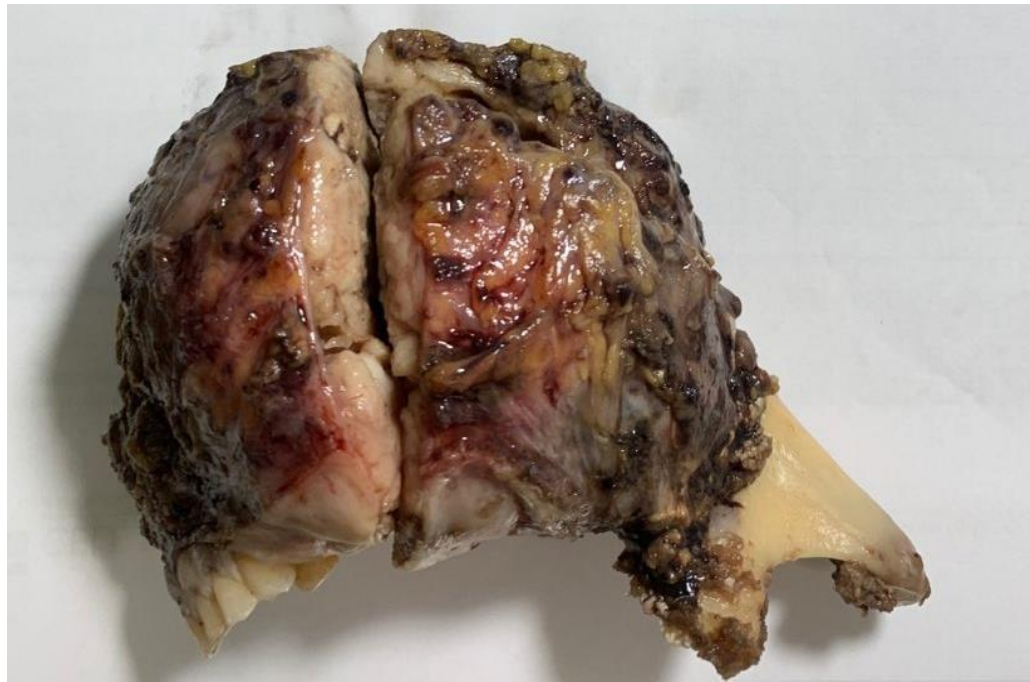Tumori odontogene epiteliale benigne

Ameloblastom convențional

- A. tipul unichistic
- A. tipul extraosos/periferic
- A. metastazant
- Tumoră odontogenă scuamoasă
- Tumoră odontogenă epitelială calcificată
- Tumoră odontogenă adenomatoidă

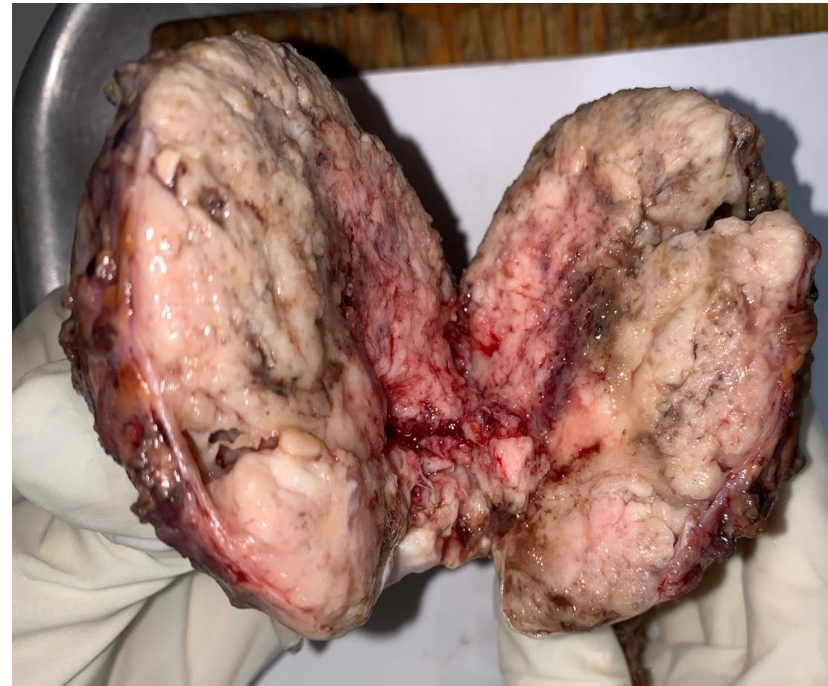Ameloblastom

- Adulți, area molară a ramului orizontal
- Local invaziv
- Uni sau multilocular
- X-ray: ”bule de sapun”, poate semăna cu mixom odontogen

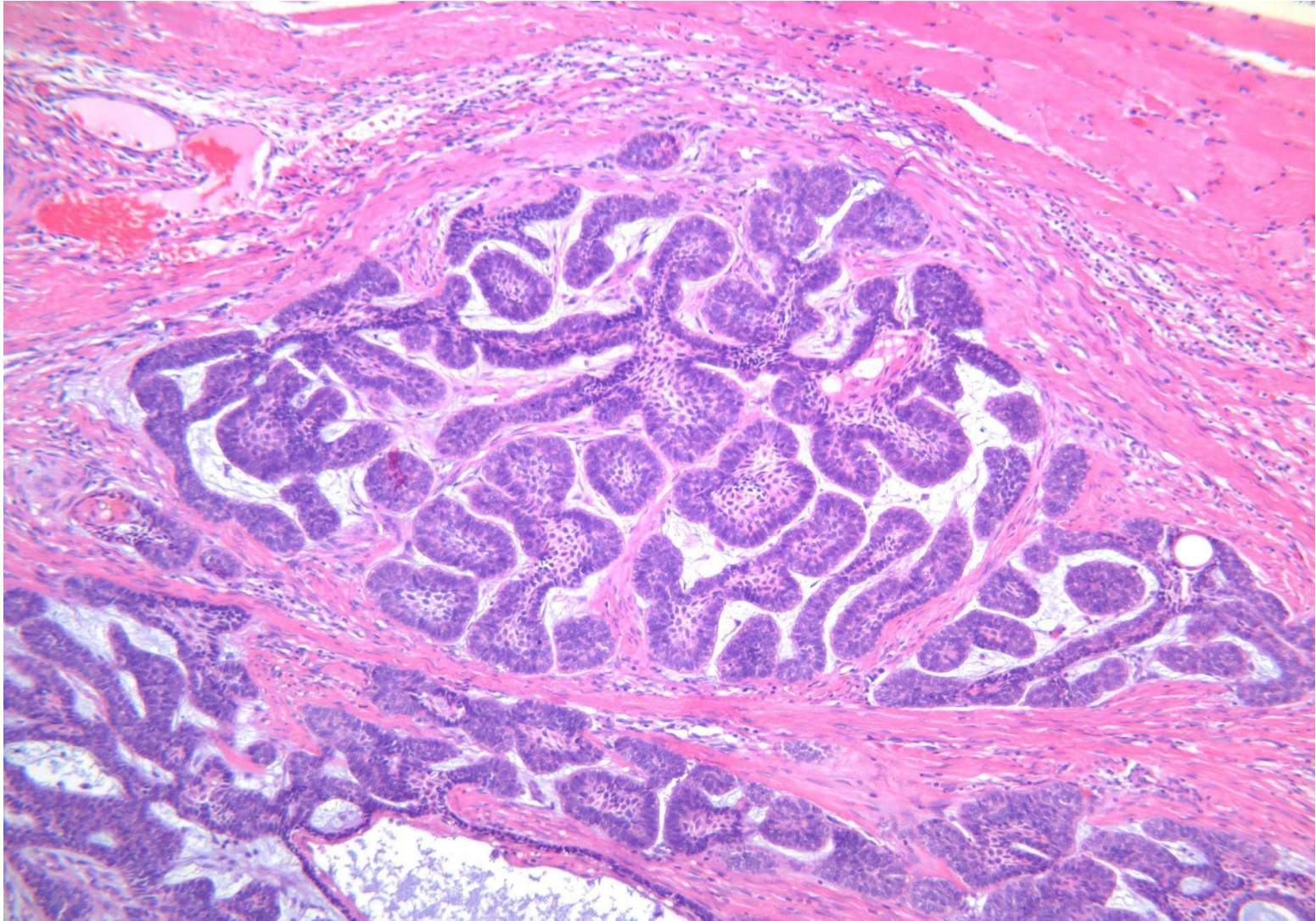


Ameloblastom

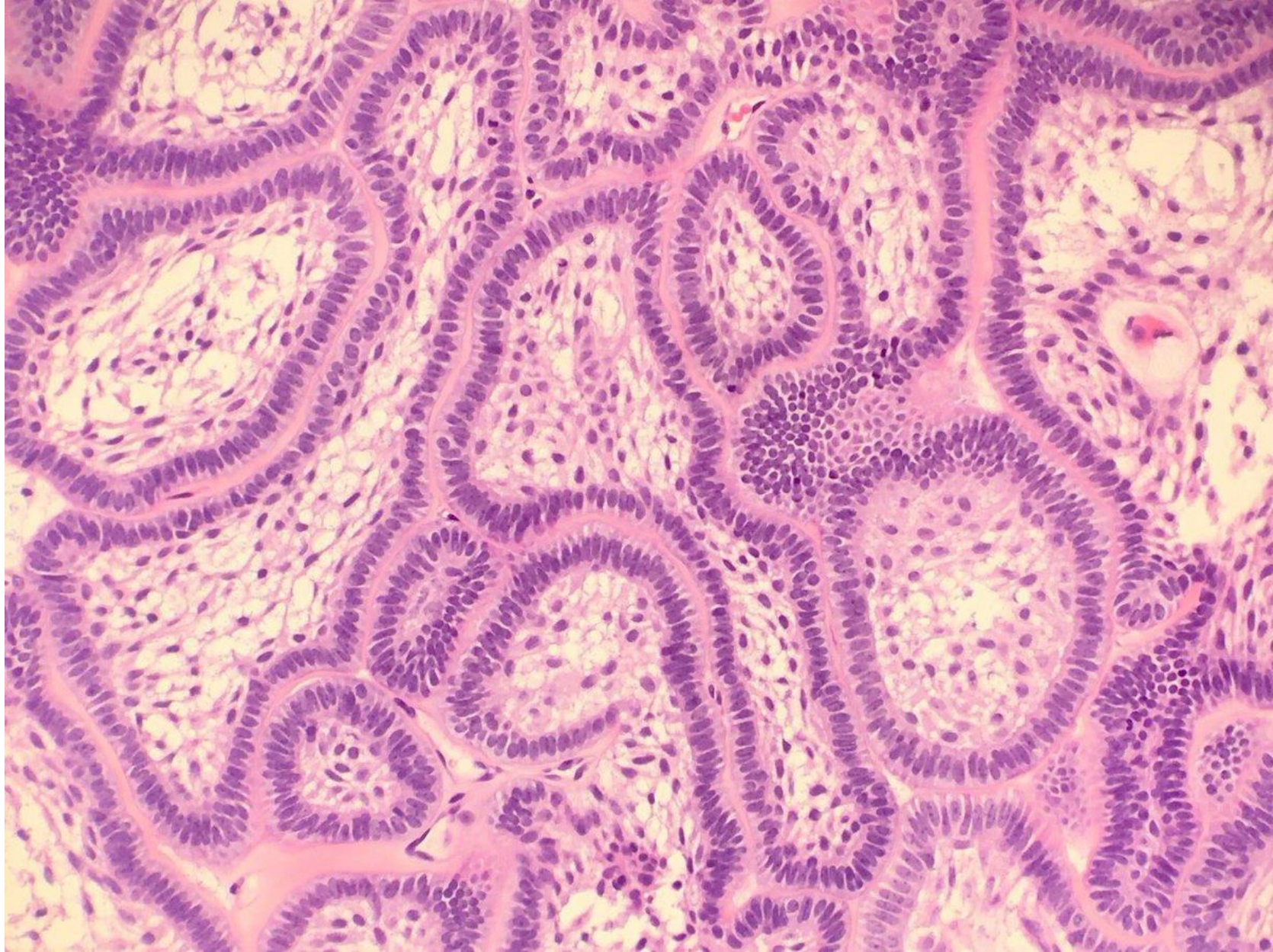
- Tipul histopatologic folicular este cel mai frecvent tip
 - țesutul tumoral se aseamănă cu organul smalțului, fiind alcătuit din insule și trabecule de epiteliu odontogen într-o stromă fibroasă.



Ameloblastom, tipul folicular

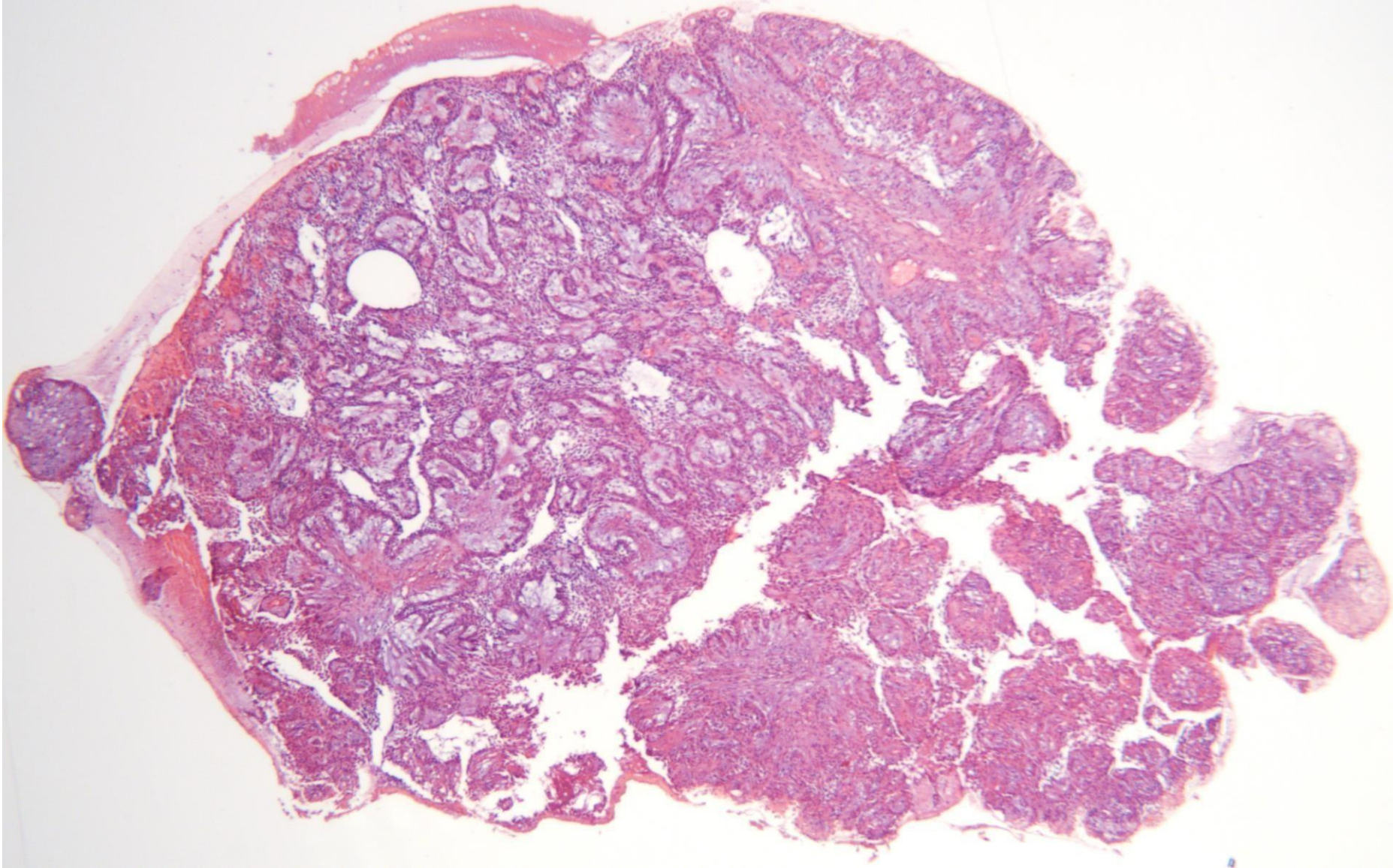


- insule neoplazice cu miez de celule poligonale sau angulare dispuse asemănător reticulului stelat
- înconjurate de un singur rând palisadat de celule columnare înalte ameloblast-like
- cu nucleii dispuși la polul opus membranei bazale (polaritate inversă)



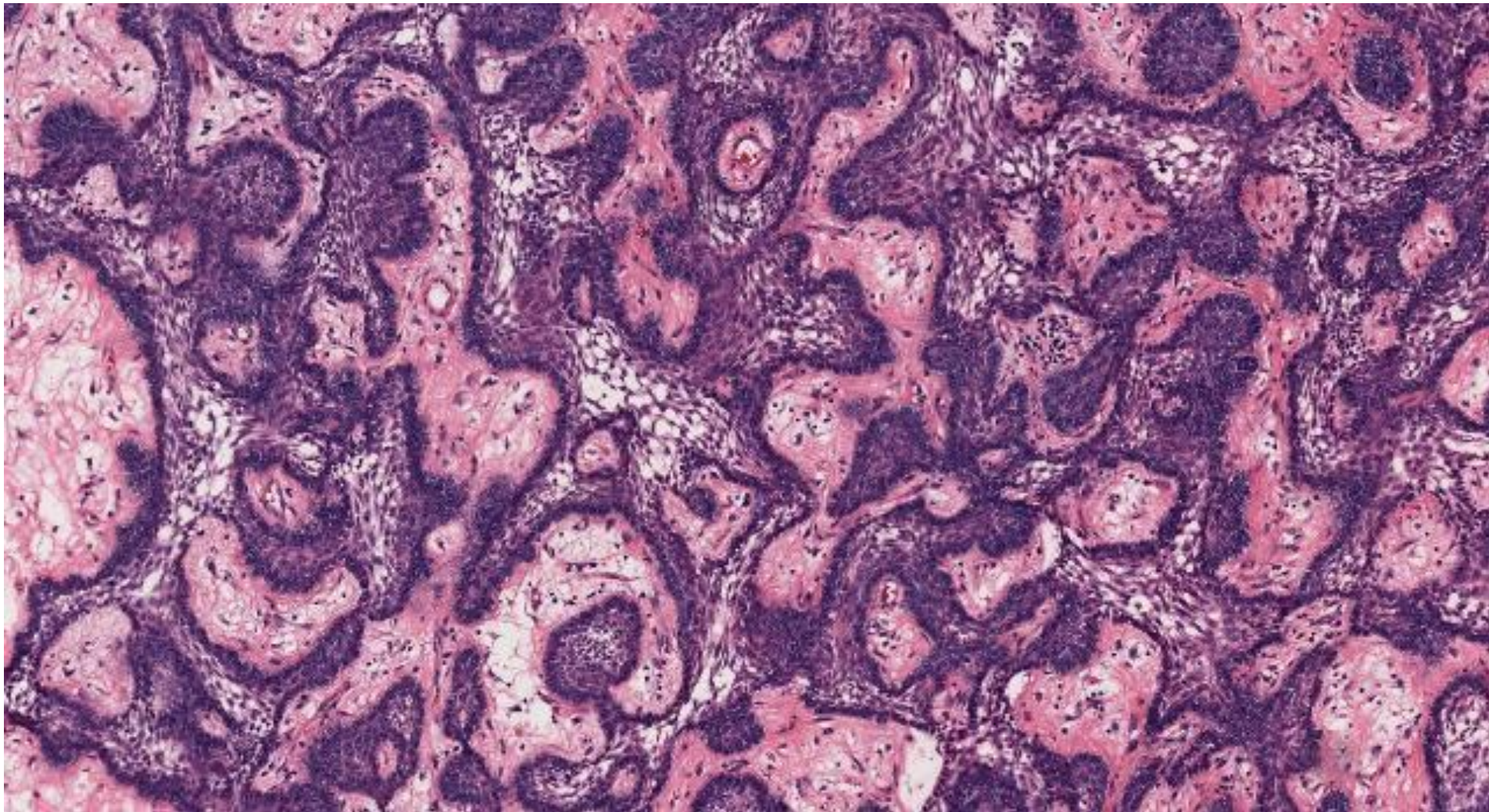
- insule neoplazice cu miez de celule poligonale sau angulare dispuse asemănător reticulului stelat
- înconjurate de un singur rând palisadat de celule columnare înalte ameloblast-like
- cu nucleii dispuși la polul opus membranei bazale (polaritate inversă)

Ameloblastom – tipul plexiform

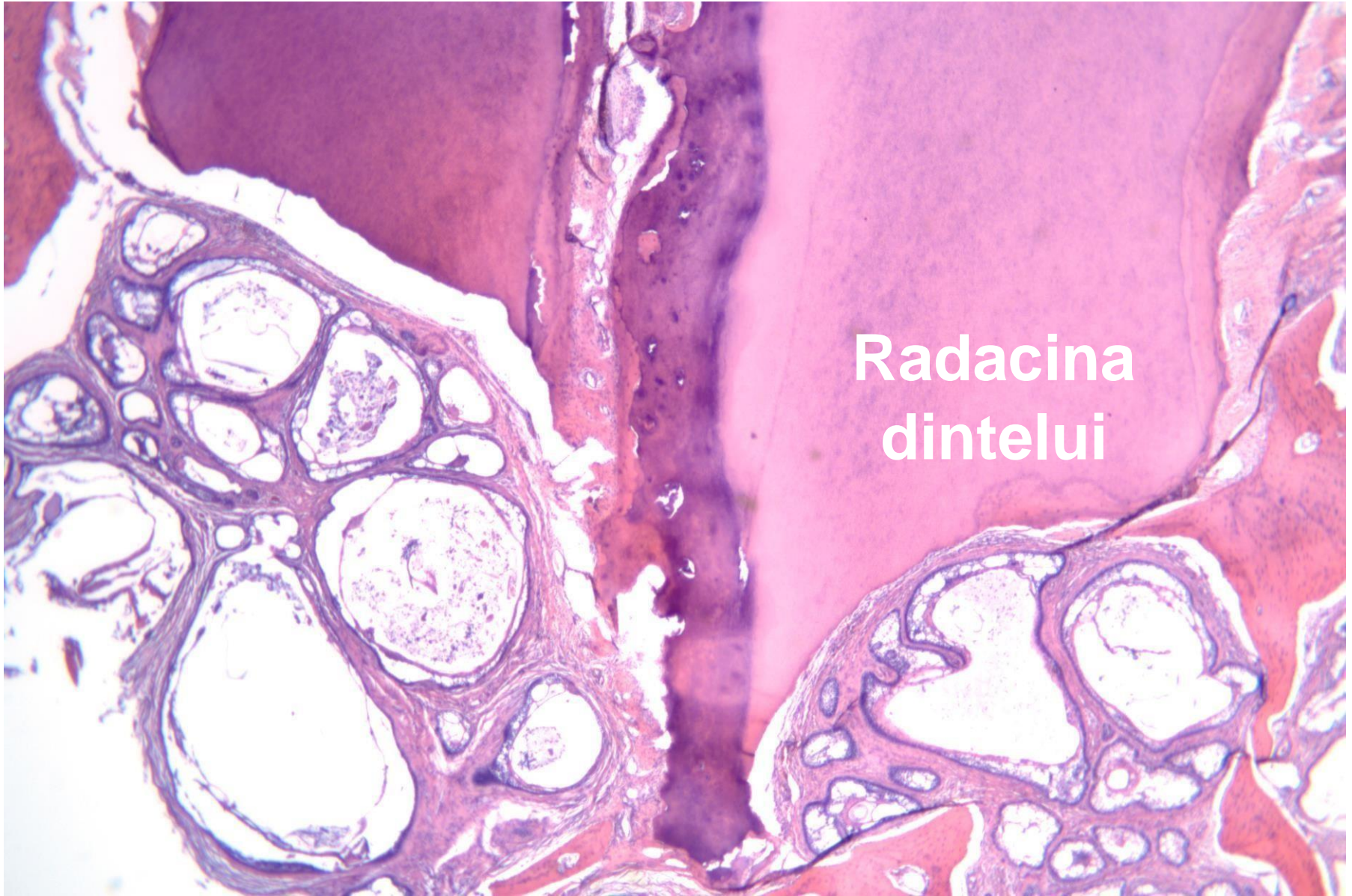


- cel.tumorale bazale, celule columnare mai puțin diferențiate decât celule ameloblast-like din tipul folicular
- aranjate în cordoane, trabecule fine anastomozate

Ameloblastom – tipul plexiform

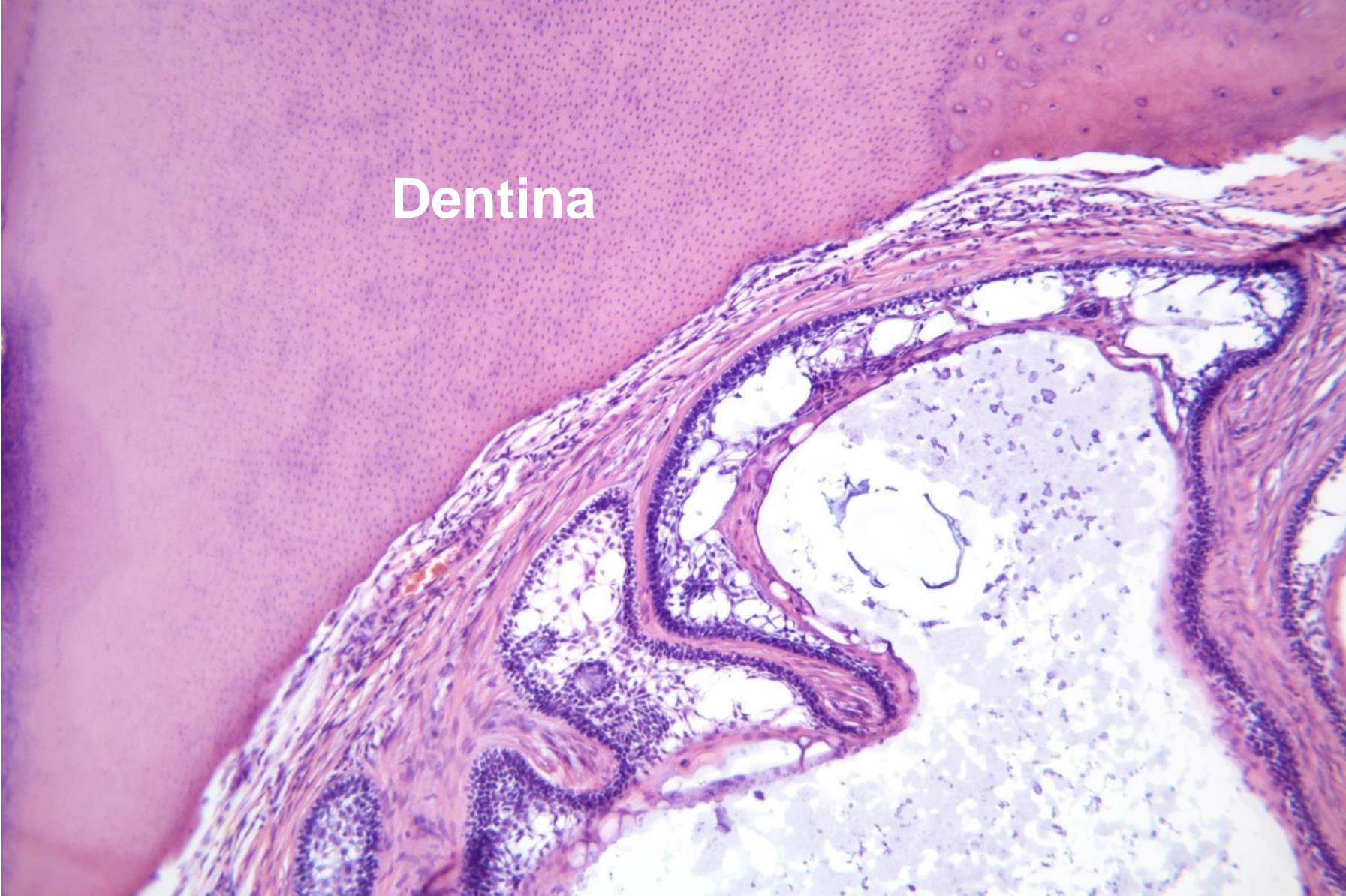


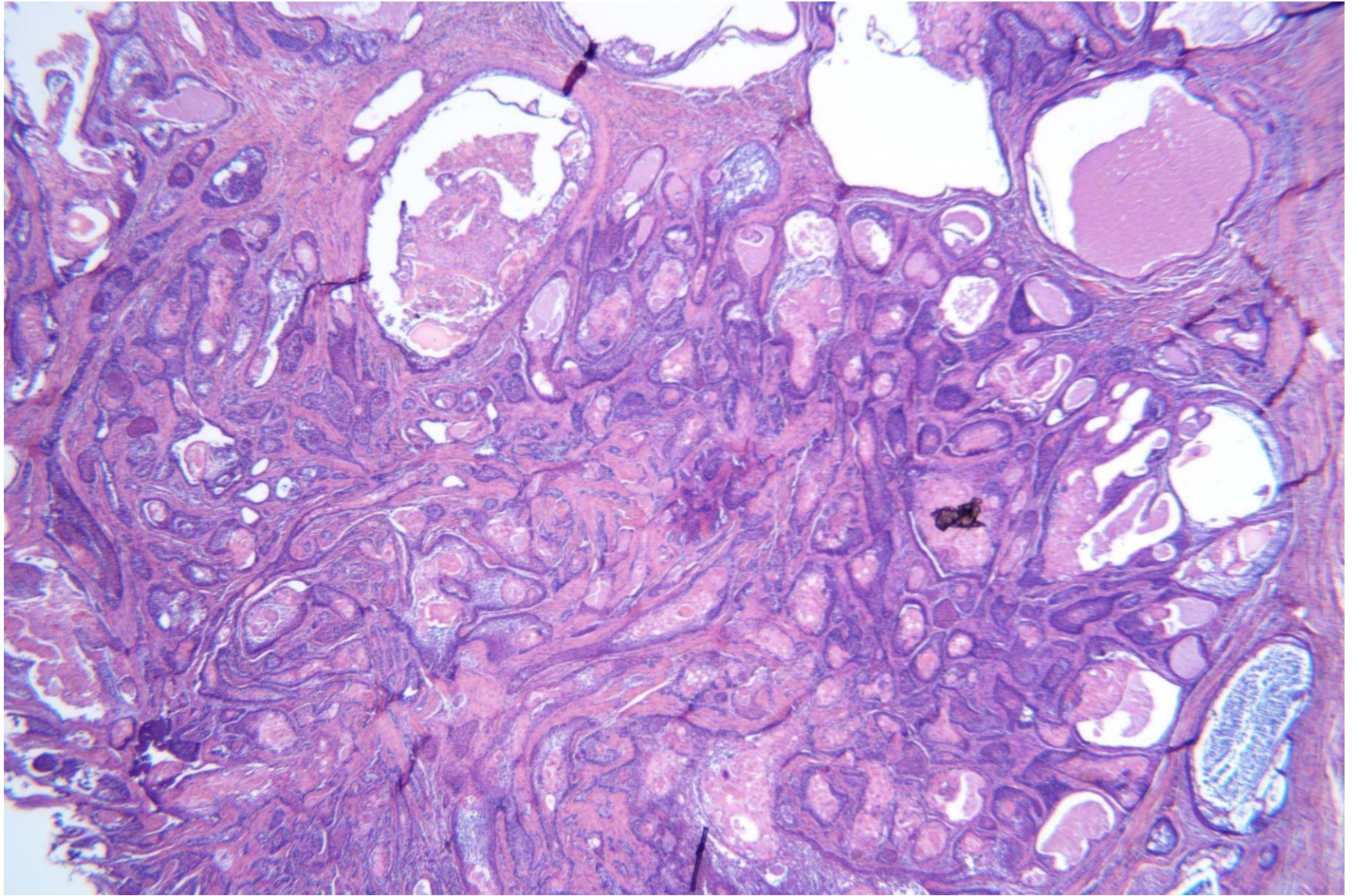
Resorbția rădăcinii dintelui în ameloblastom



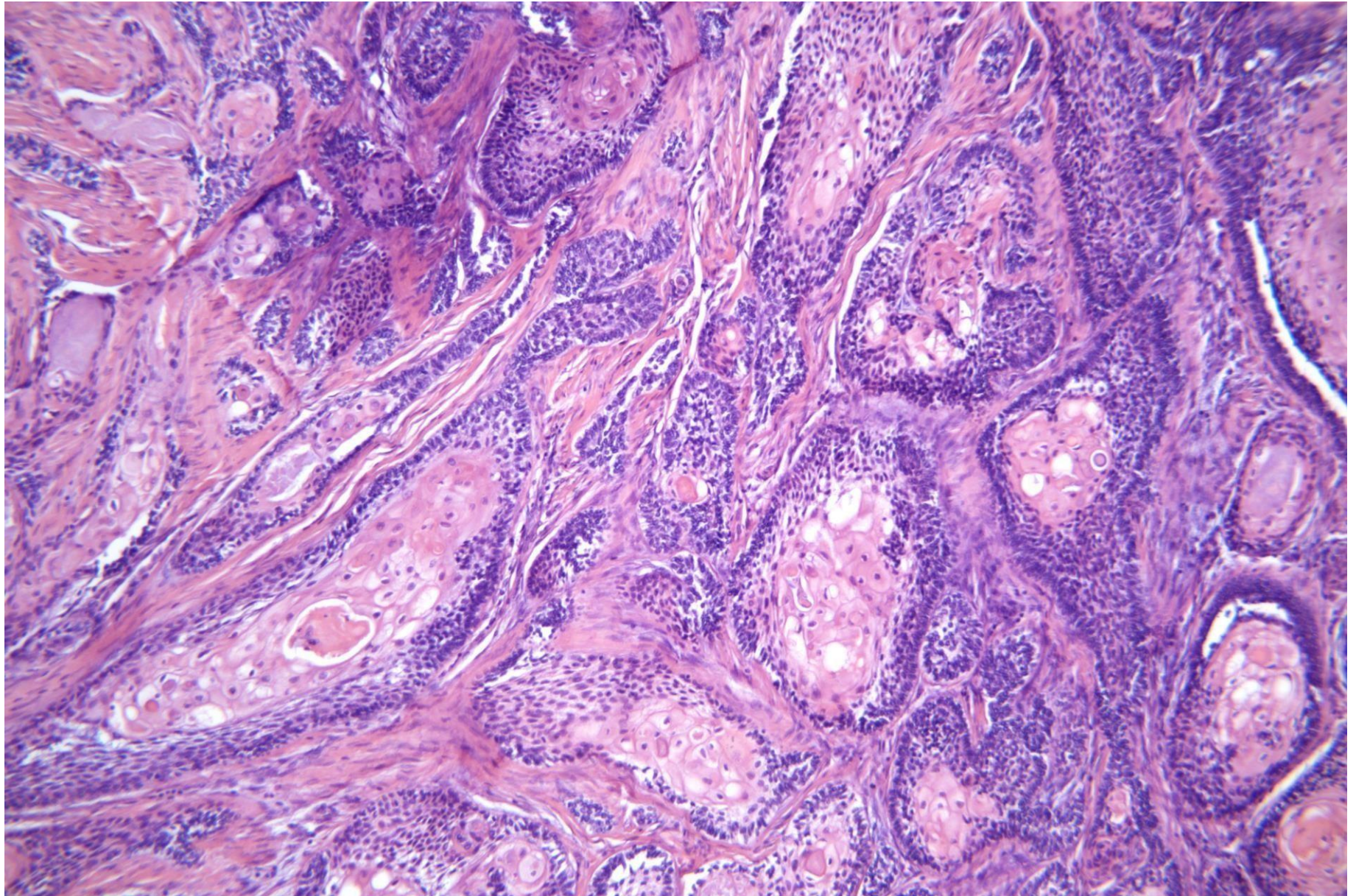
Radacina
dintelui

Dentina

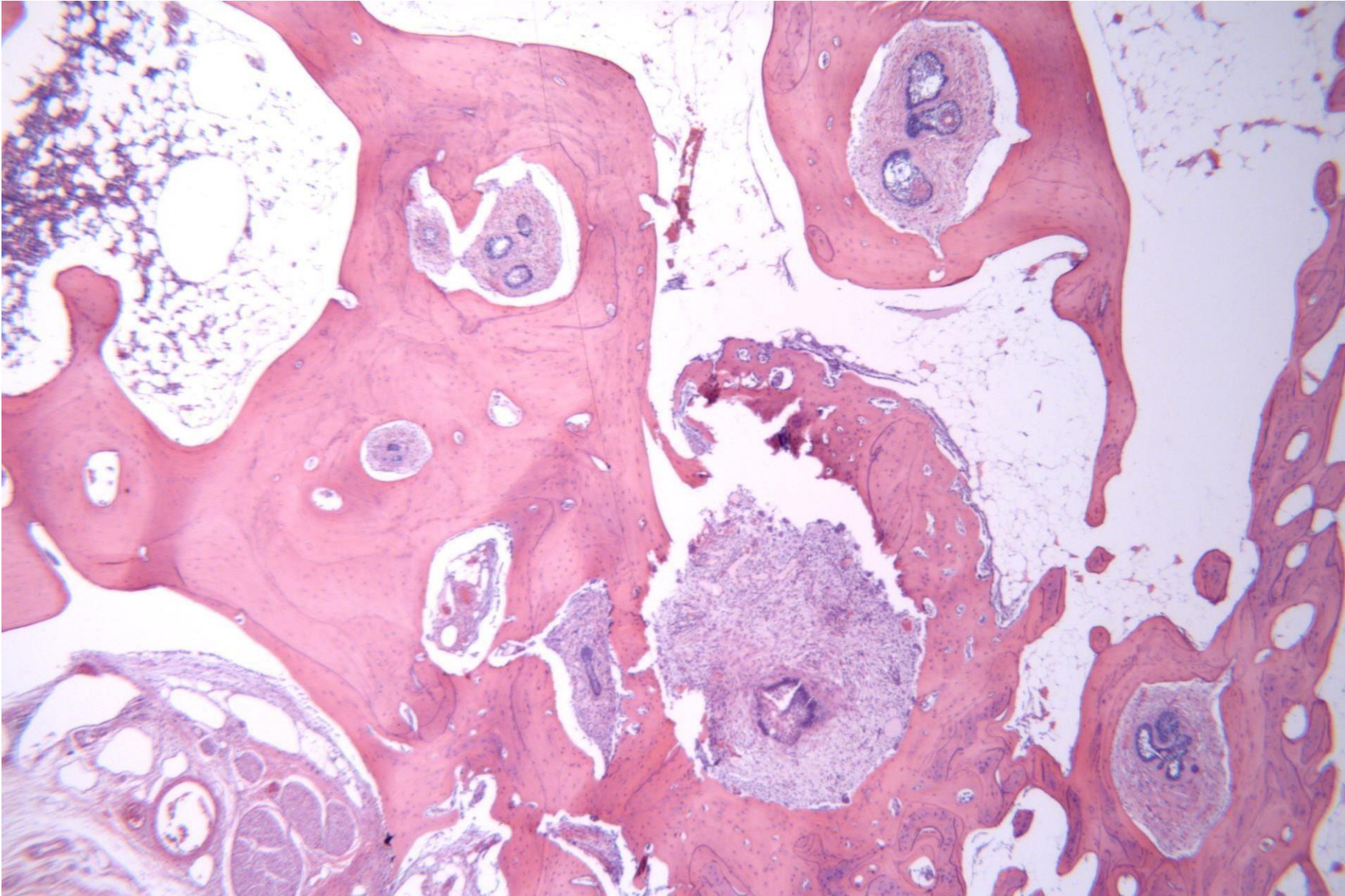


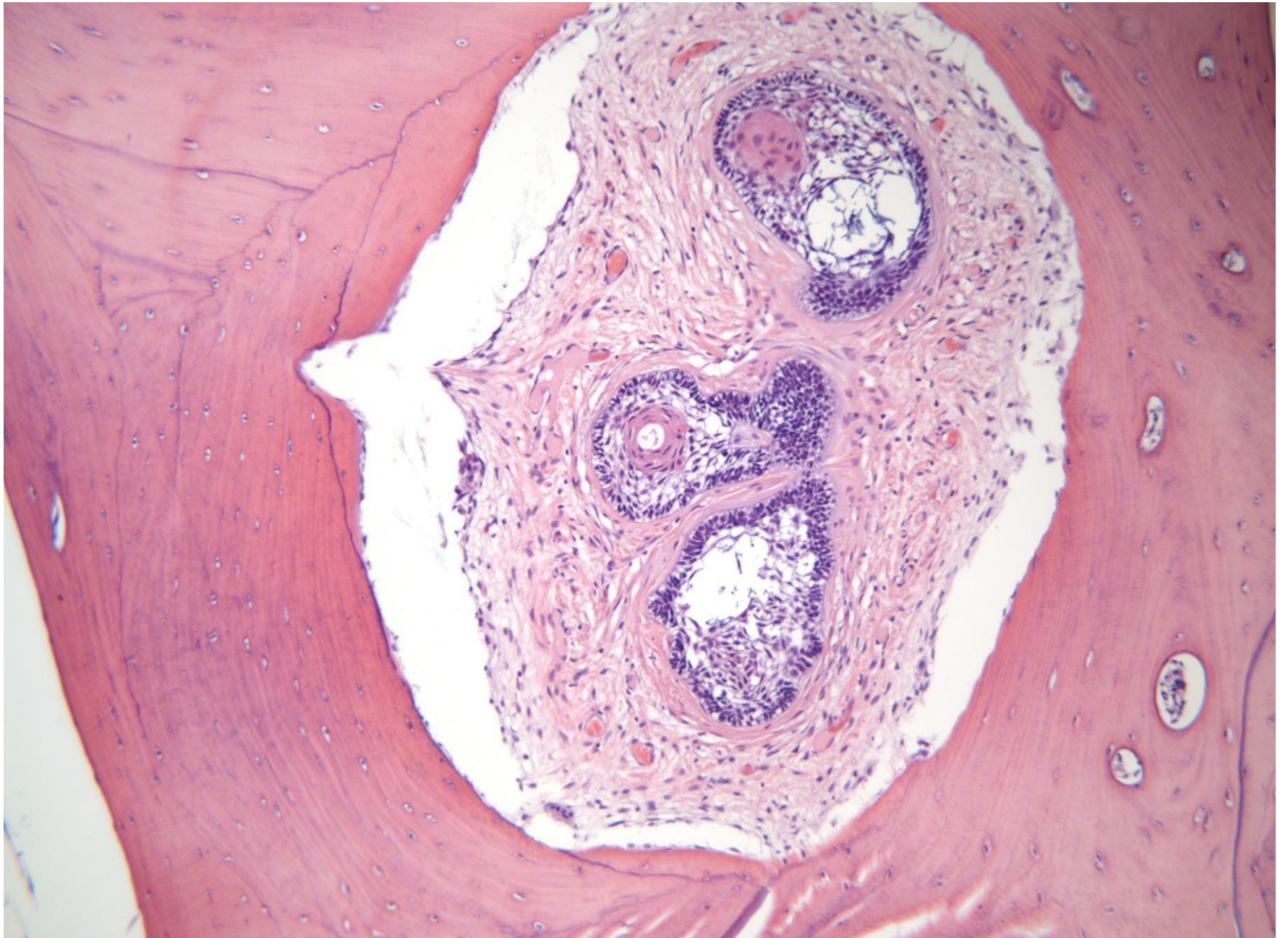


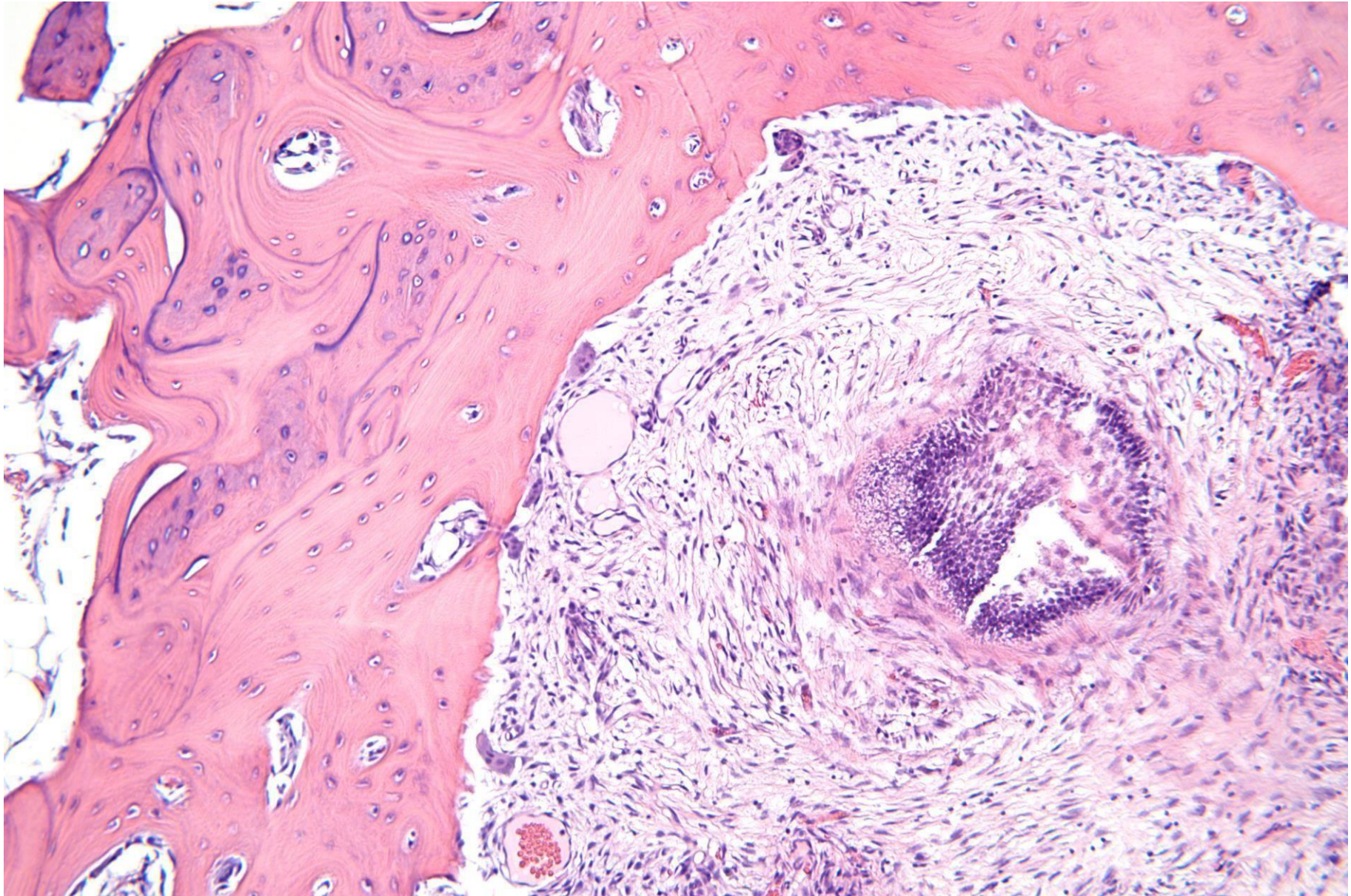
Ameloblastom – tipul acantomatos



Ameloblastom – invazia în os





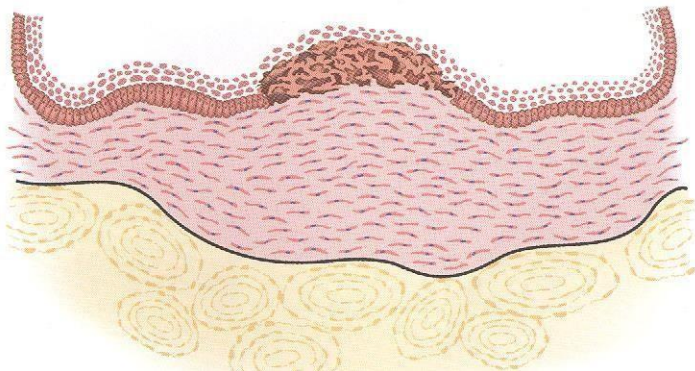


Ameloblastom conv.

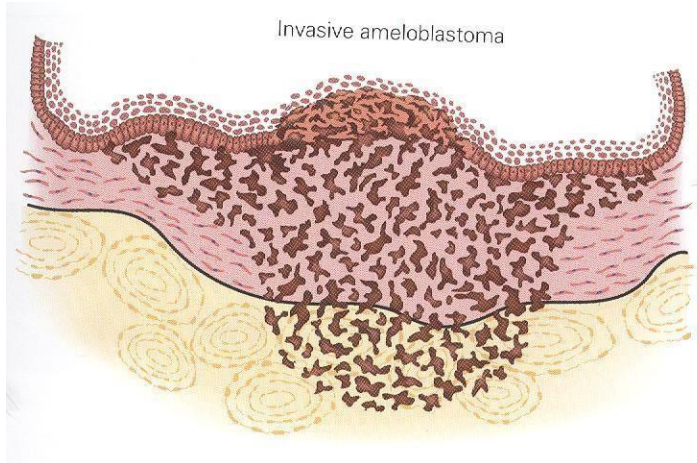
- Tratamentul de elecție – intervenția chirurgicala radicală cu excizia largă a tumorii, având ca marginea de siguranță de cel puțin 1,5 cm în osul normal înconjurător
- Pentru tumorile mari – rezecții ale oaselor maxilare, urmată de grefă osoasă
- Radioterapia poate doar reduce dimensiunile tumorale – în cazuri inoperabile (reg. posterioară)

Ameloblastomele dezvoltate în peretele chistului

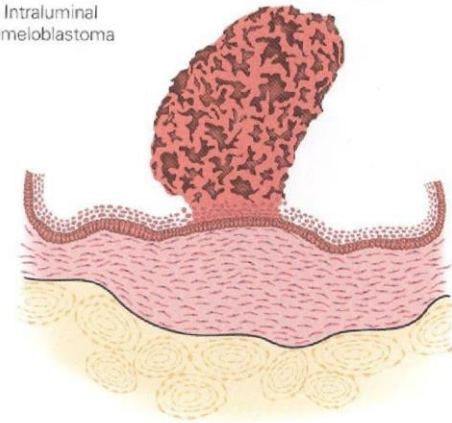
Mural ameloblastoma



Invasive ameloblastoma

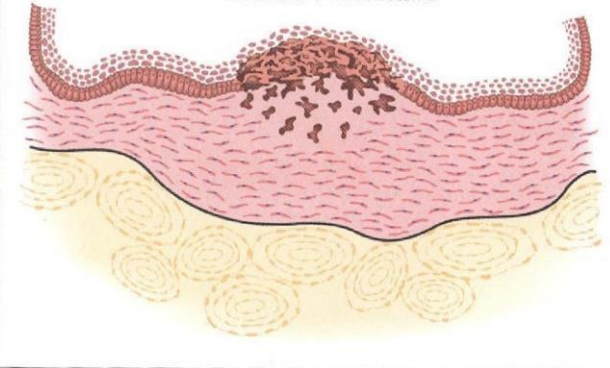


Intraluminal ameloblastoma



Figs 14-4a and 14-4b Intraluminal ameloblastoma in situ arising from

Intramural ameloblastoma



Figs 14-5a and 14-5b Intramural microinvasive ameloblastoma arising from the inner layer of the cyst.

Transmural ameloblastoma

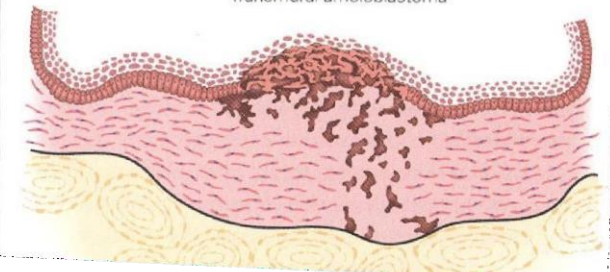

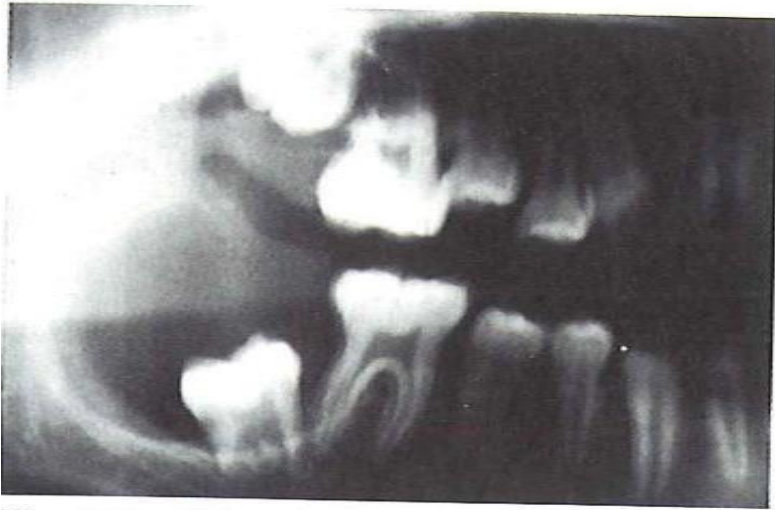


Fig. 6.21 Unicystic ameloblastoma. Panoramic radiograph mimicking dentigerous (follicular) cyst with impacted second mandibular molar.


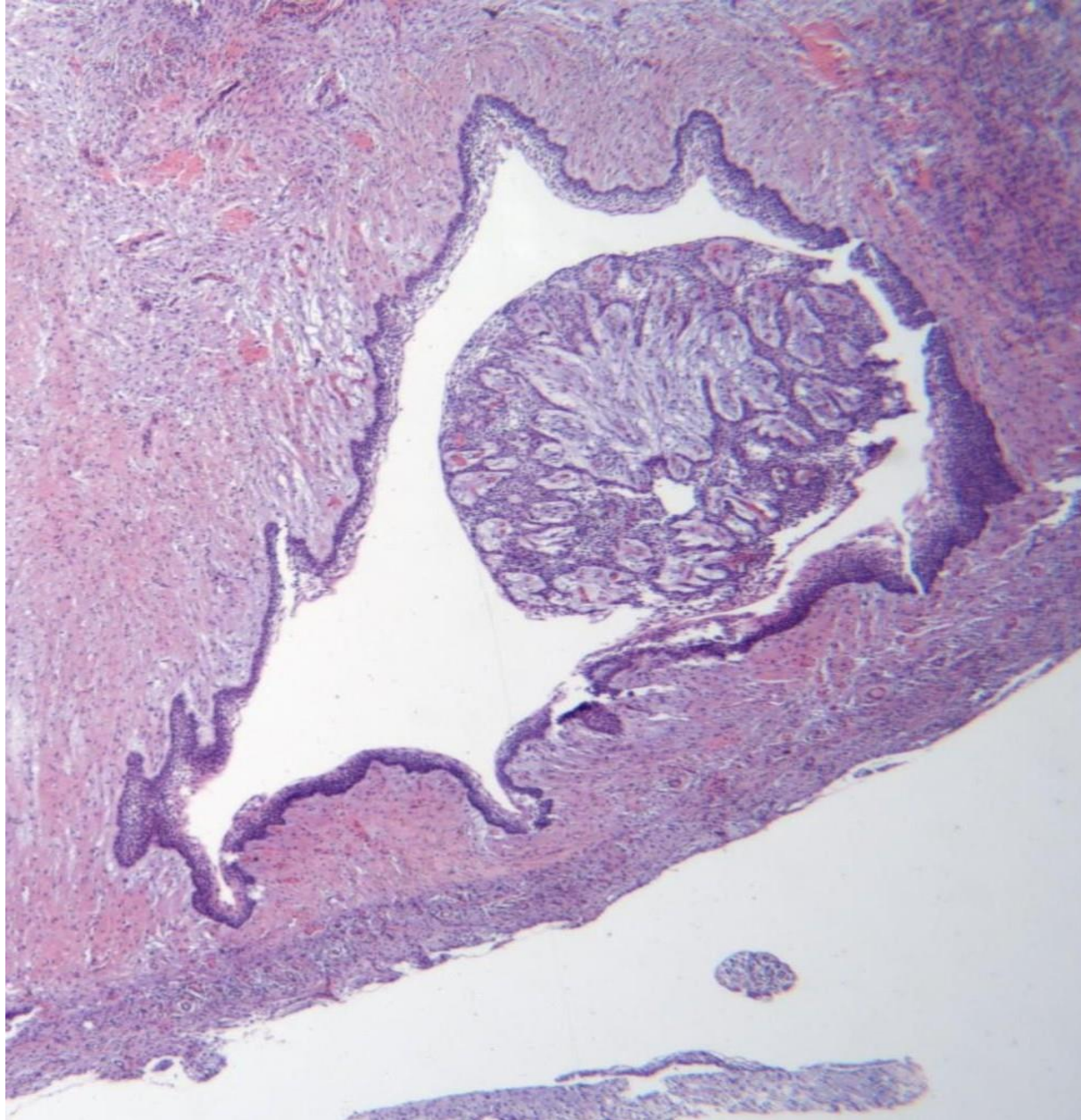
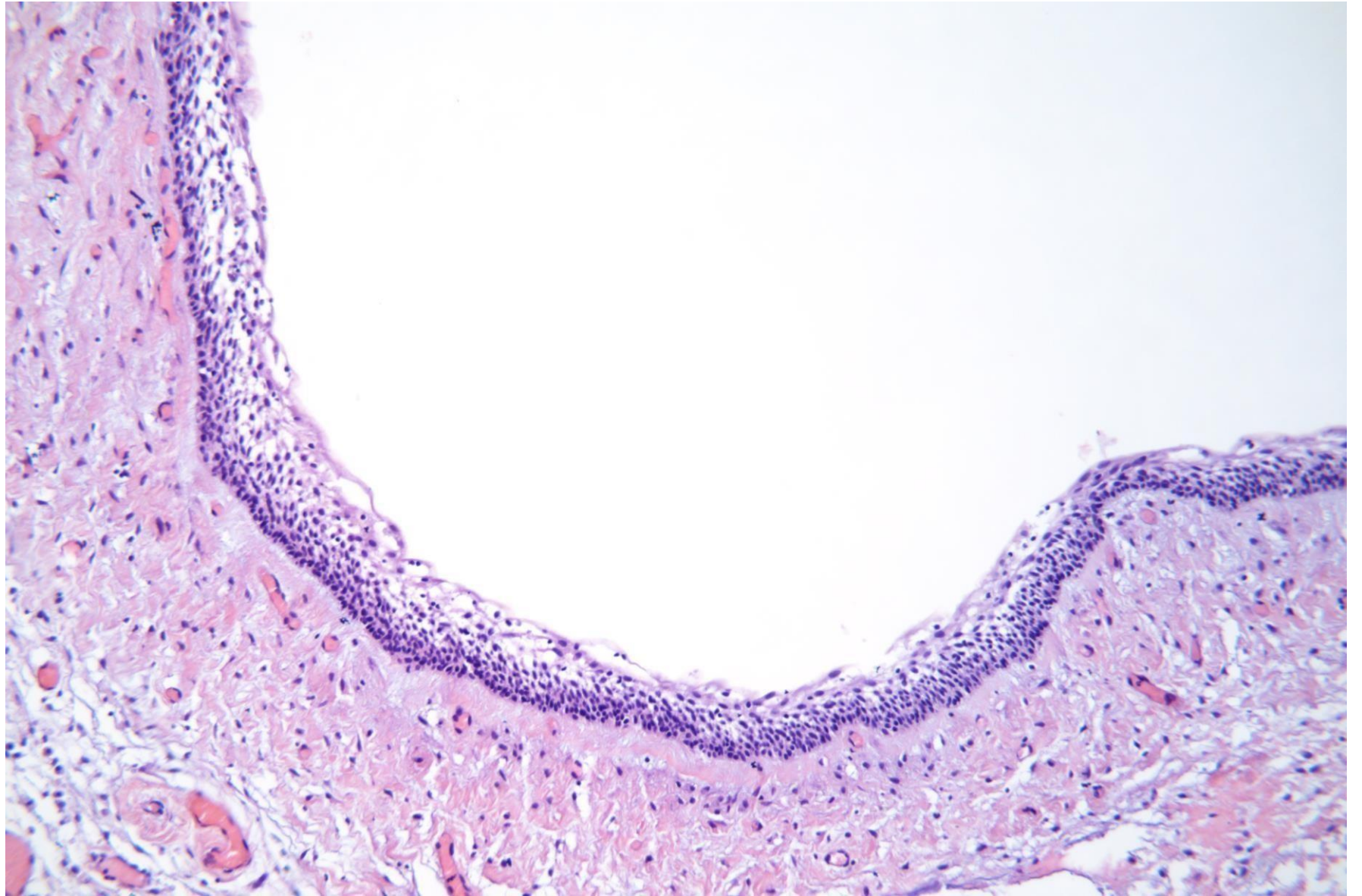
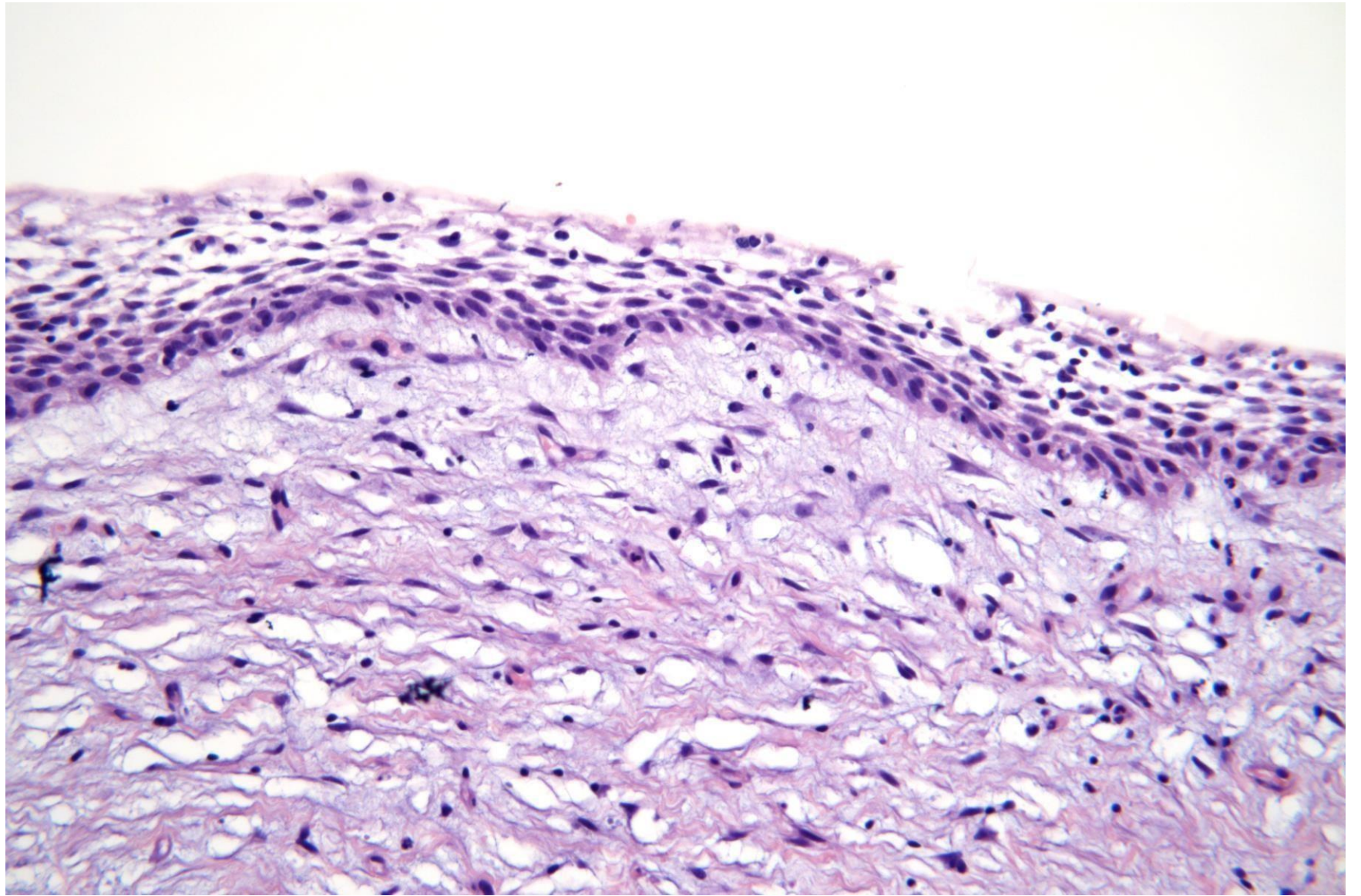


Fig. 6.22 Schematic view of histological variants of unicystic ameloblastoma: luminal (ameloblastomatous cyst epithelium), intraluminal (protruding into cyst cavity) and mural (left and right, invading cyst wall).

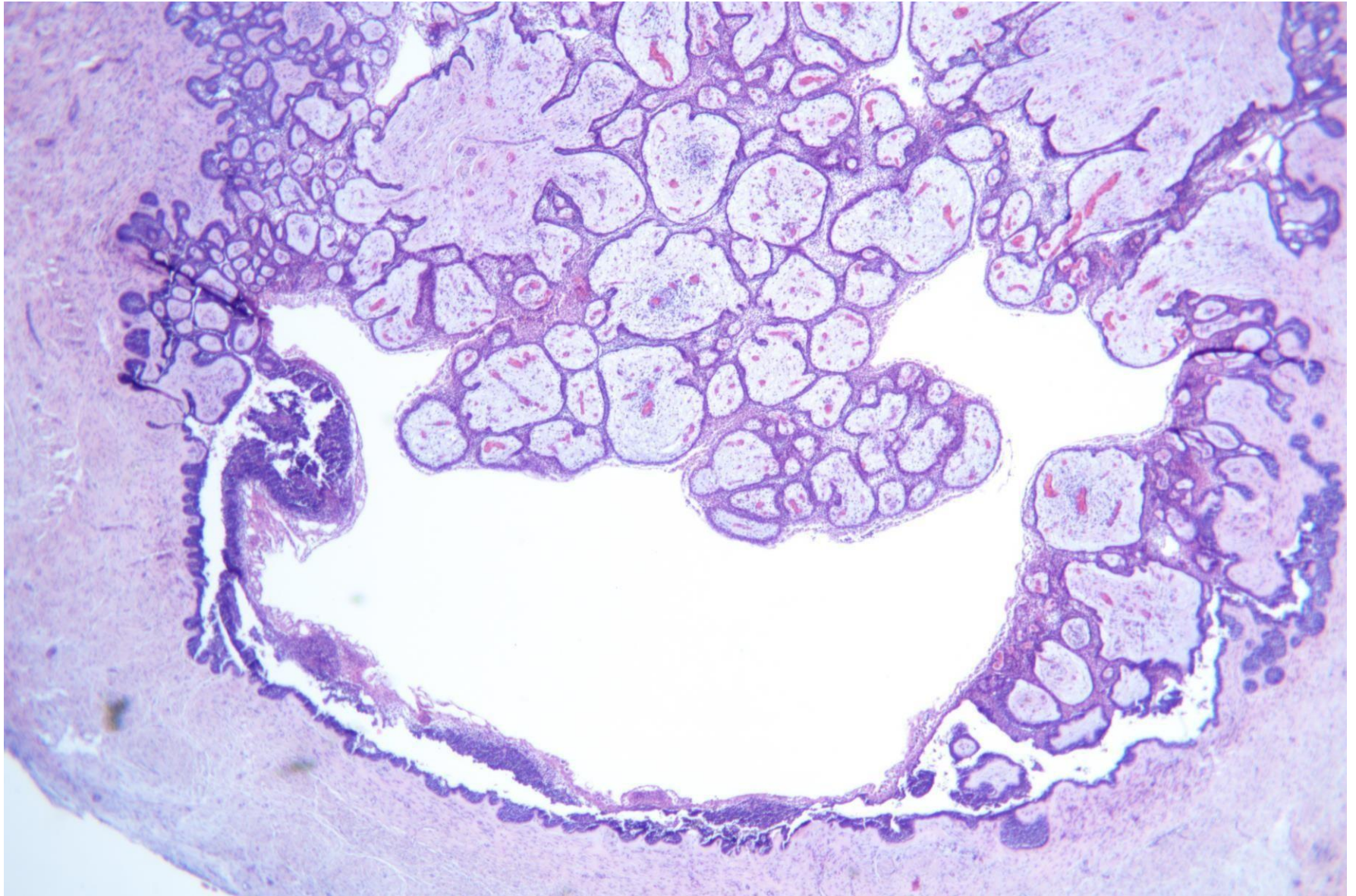
Ameloblastom Chistic







Ameloblastom Chistic



Ameloblastom chistic

- Variantele luminale și intraluminale atitudinea terapeutică-enucleerea cu follow up radiologic
- Varianta murală – rezecția locală

Ameloblastom periferic

- Varianta extraosoasă a ameloblastomului convențional
- Se dezvoltă la nivelul gingiei
- Posibil din resturile supraperiostale ale laminei dentare
- Histologic similar cu ameloblastomul conv.

Ameloblastom periferic

- DD – extensia gingivală a unui A. intraosos
- Comportament neinvaziv
- Excizia locală
- Rata de recurență scăzută

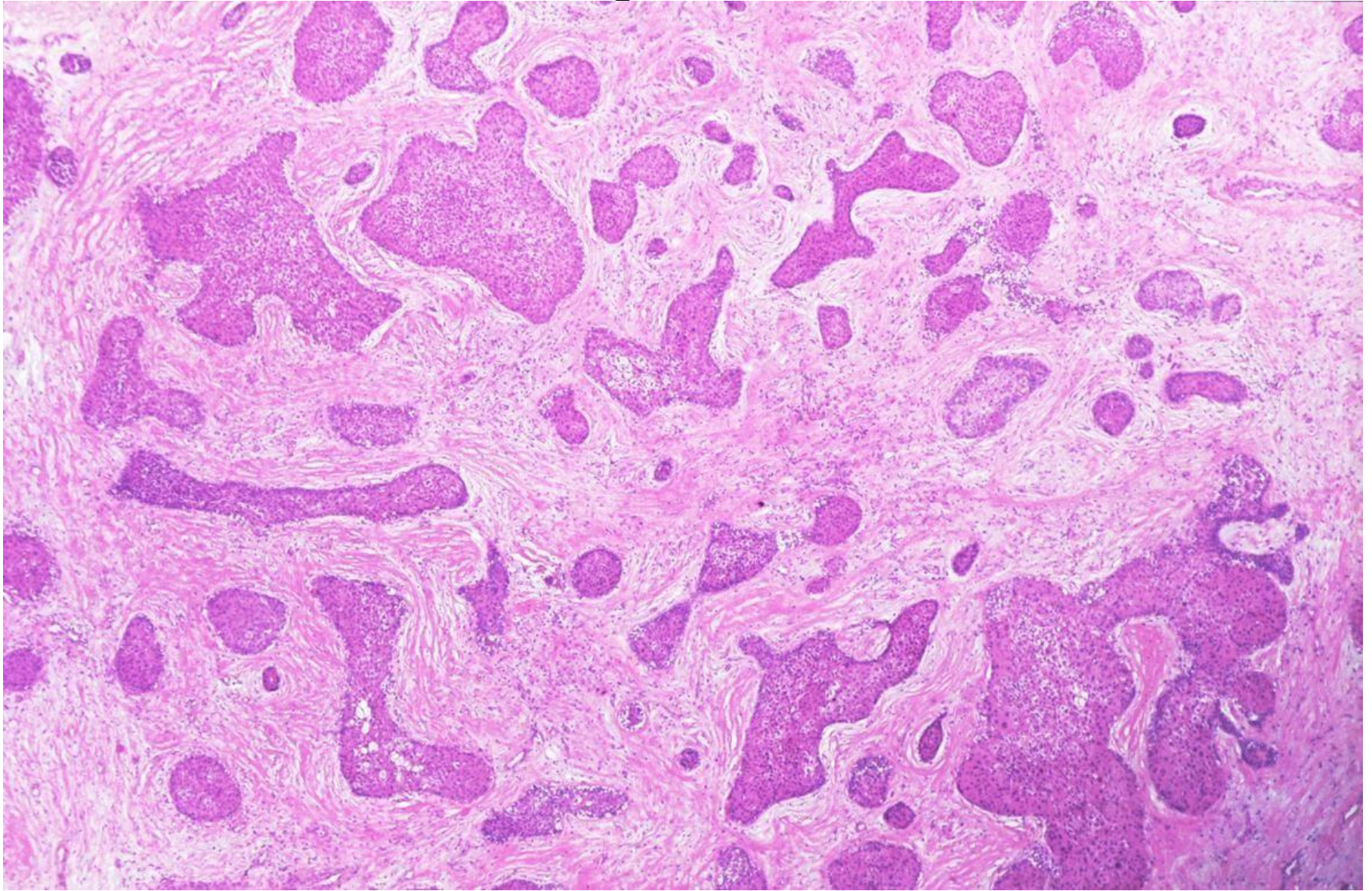
Ameloblastom metastazant

- Metastaze în ciuda aspectui histologic benign
- Celule metastatice au rată de creștere încetinită cu manifestări clinice secundare metastazei tardive
- MT în Plămâni (88%), NL reg., corpurile vertebrelor, ficat.

Tumoră odontogenă scuamoasă

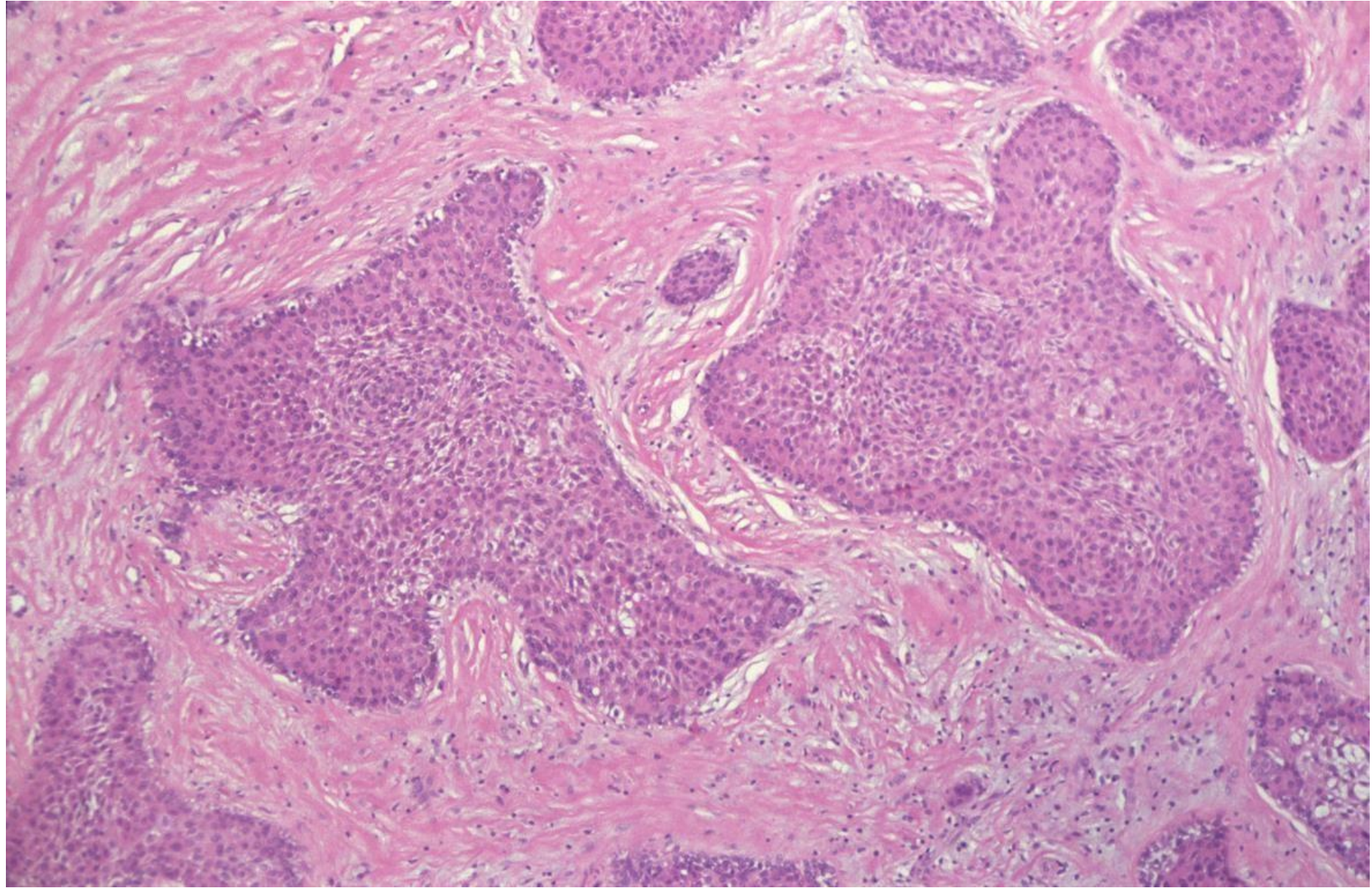
- Cel mai probabil neoplasm din lamina dentara
- Adulți
- Bine demarcată
- Frecvent asociată cu rădăcina dentară

Tumoră odontogenă scuamoasă



- insule de epiteliu scuamos
- stroma reprezentată de țesut fibros, hipocelular și slab vascularizat.

Tumoră odontogenă scuamoasă



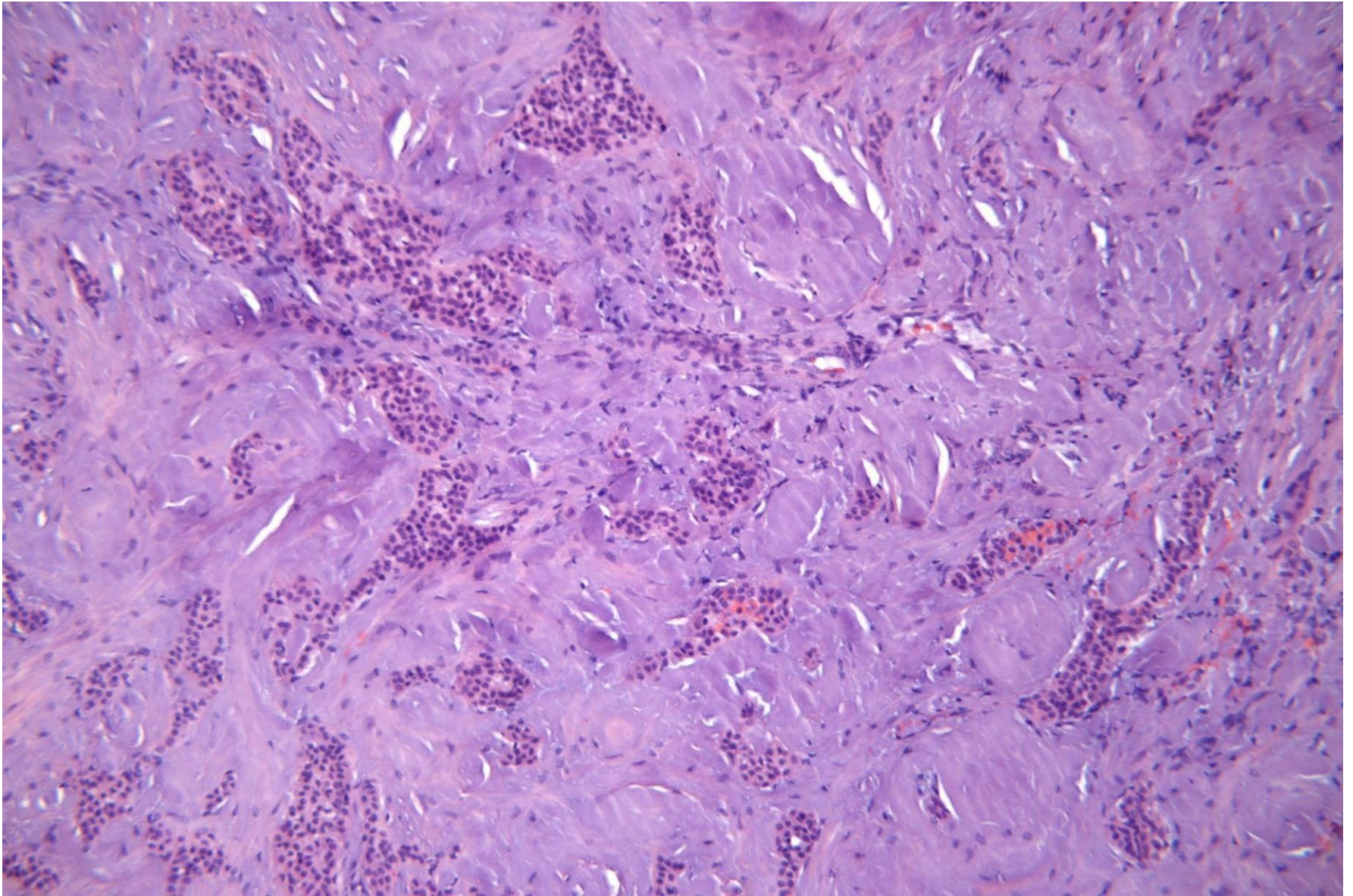
Tumoră odontogenă scuamoasă

- Tratament- îndepărtarea leziunii asociată cu extracția dintelui interesat.
- Comportament benign
- 25% din pacienți asimptomatici

Tumoră odontogenă epitelială calcificată (Pindborg)

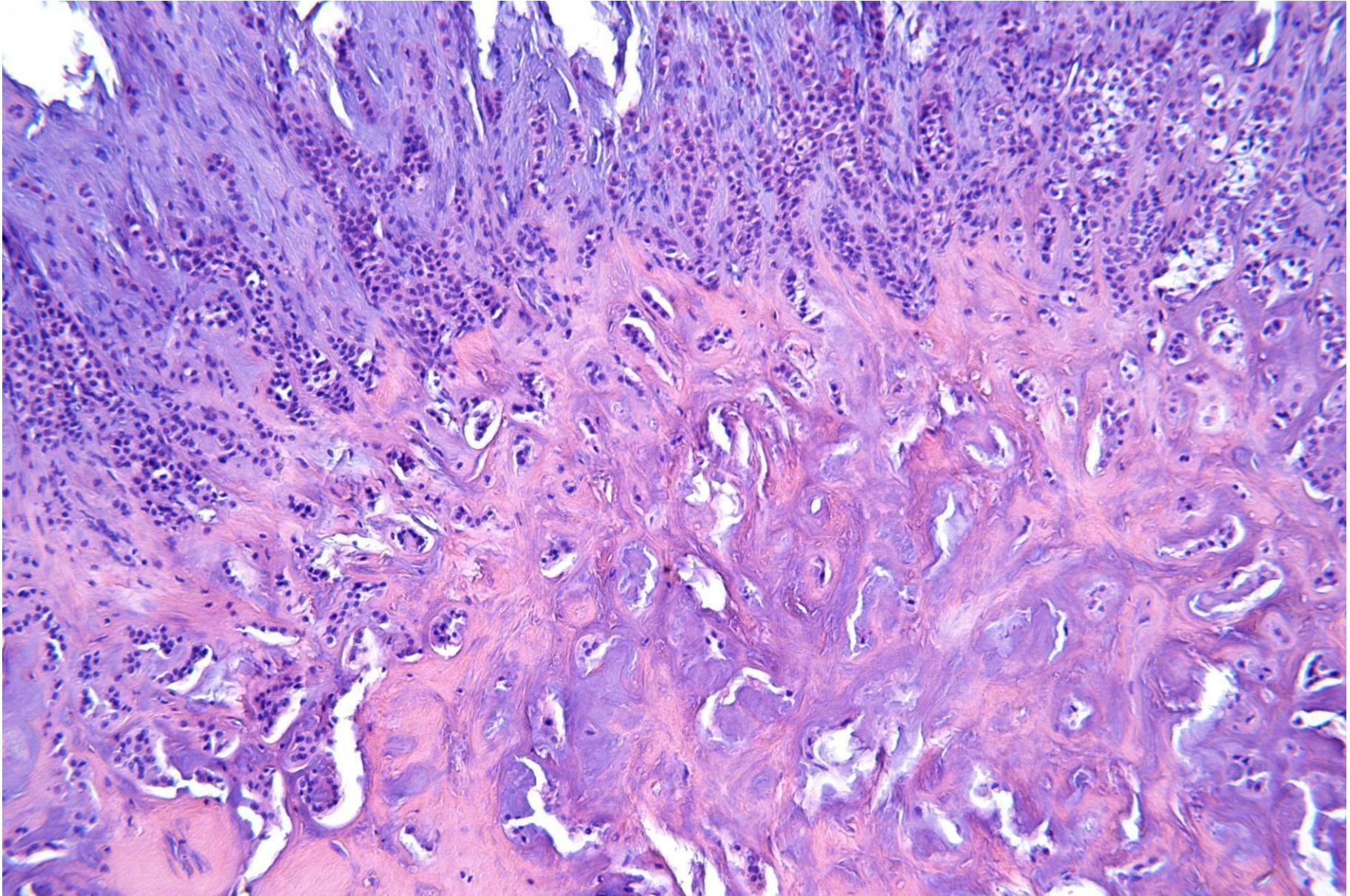
- Se extinde
- Invadează local
- Epiteliu adamantin al unui dinte neerupt
- 50% sunt legate de dintele afectat
- Bine demarcată, poate fi difuză
- Uni- sau multilocular
- Dezvolta focare radio-opace cu densitate variabilă
- Recidivează

Tumoră odontogenă epitelială calcificată



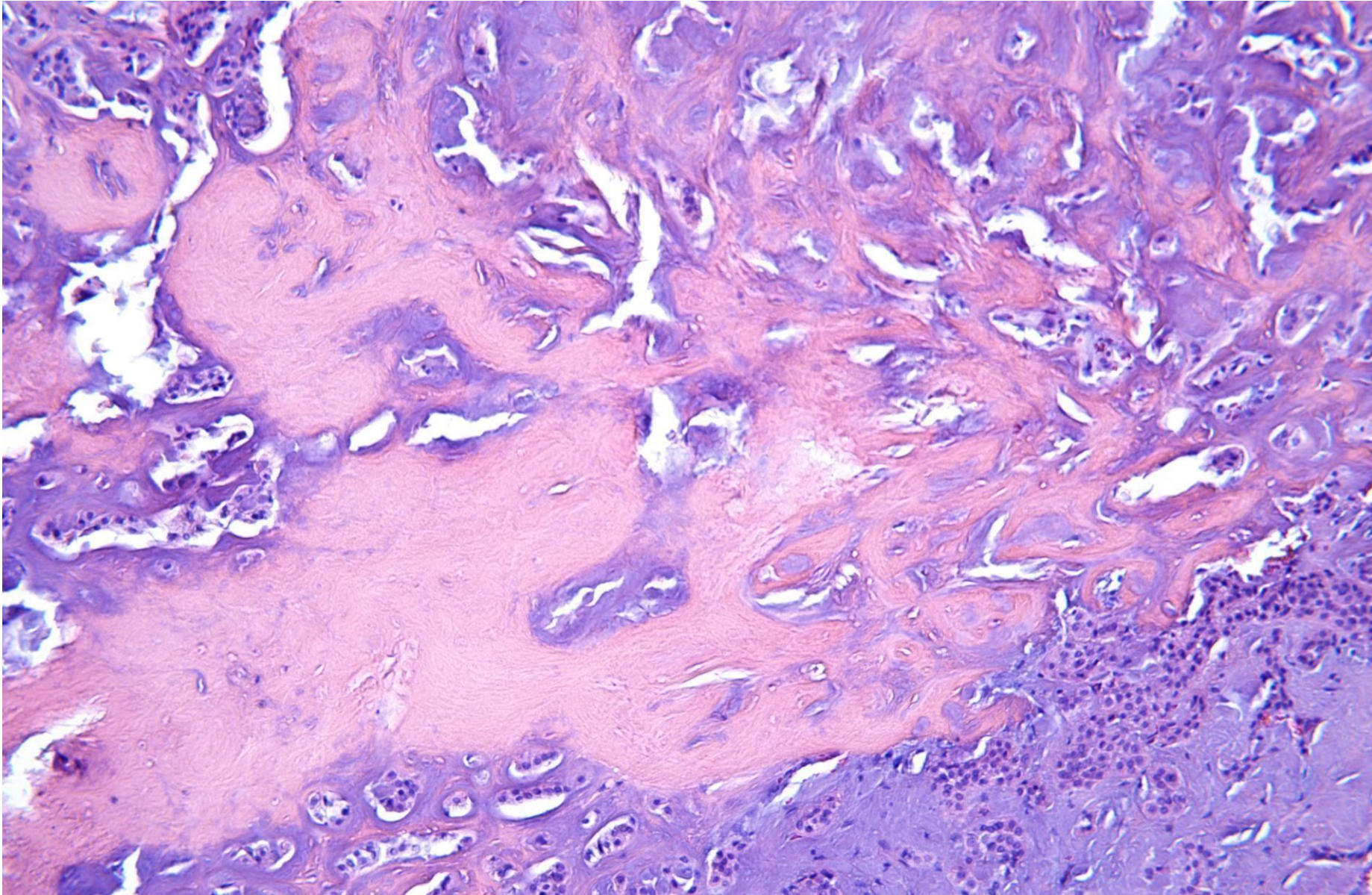
- insule formate din celule epiteliale dispuse într-o stromă fibroasă

Tumoră odontogenă epitelială calcificată



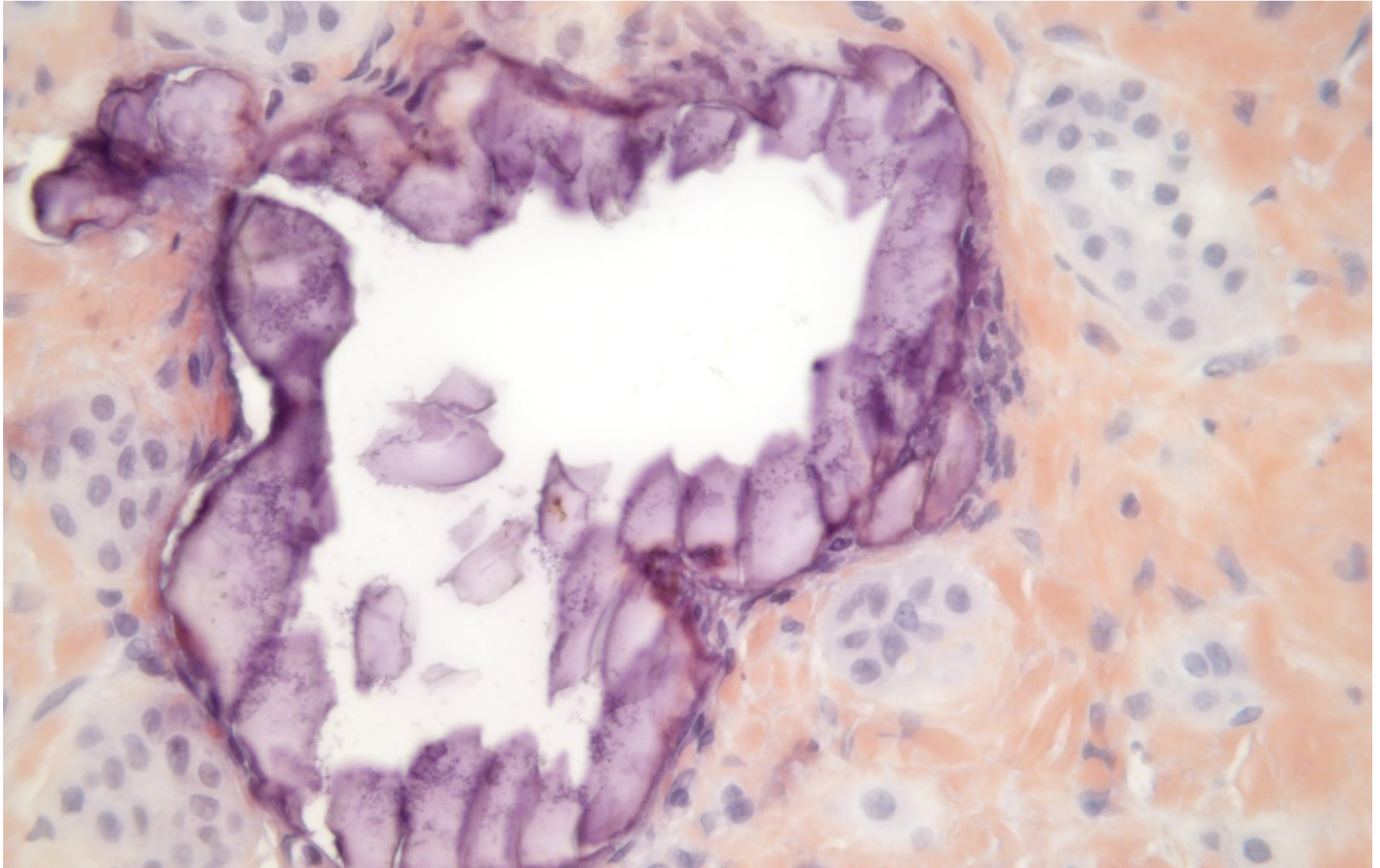
- prezența unui material hialin, omogen, eozinofil adesea calcificat dispus în sau în jurul proliferărilor epiteliale

Tumoră odontogenă epitelială calcificată



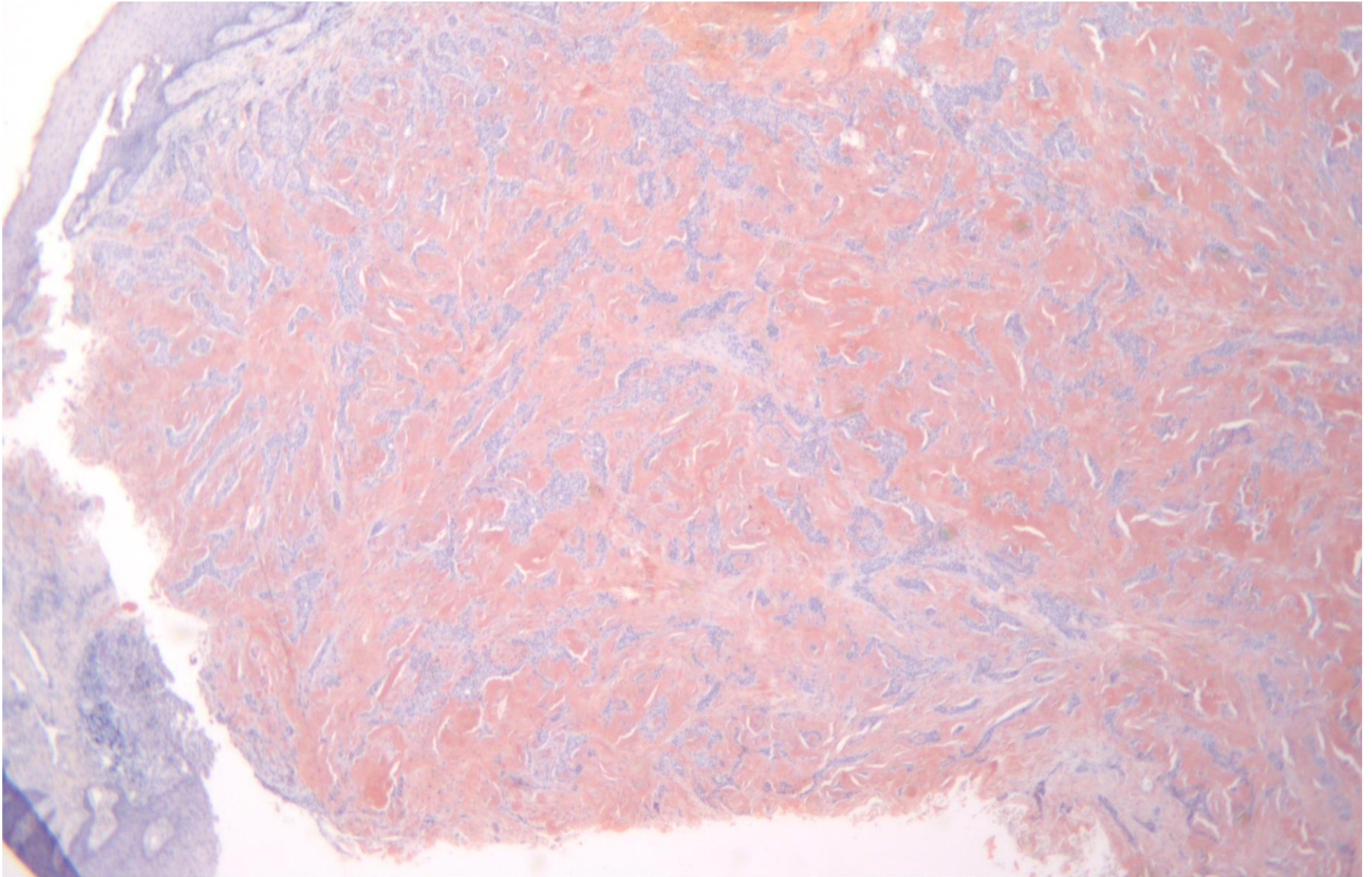
- colorățiile speciale arată reactivitate similară cu cea a amiloidului

Tumoră odontogenă epitelială calcificată – calcifiere+amiloid



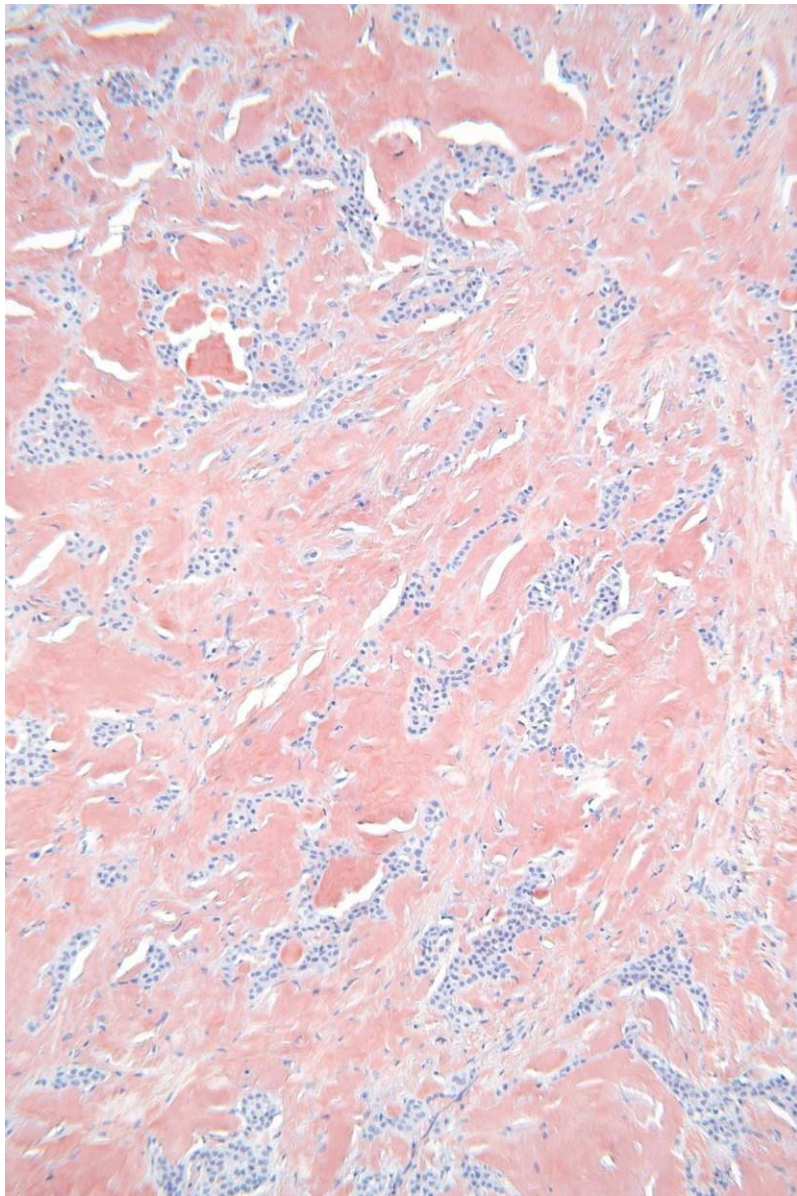


- natura exactă a acestui material nu este cunoscută (degradarea comp. epiteliale) sau este produs de secreție activă

Congo Red – amiloid

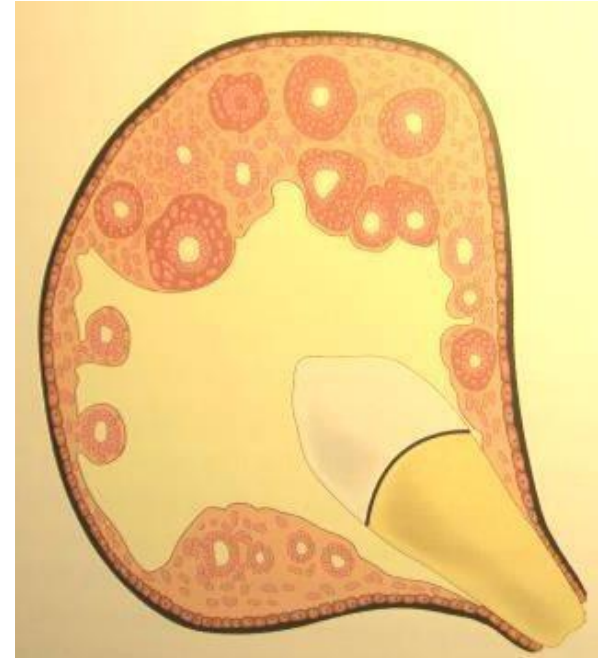


Amiloid – microscopia polarizantă

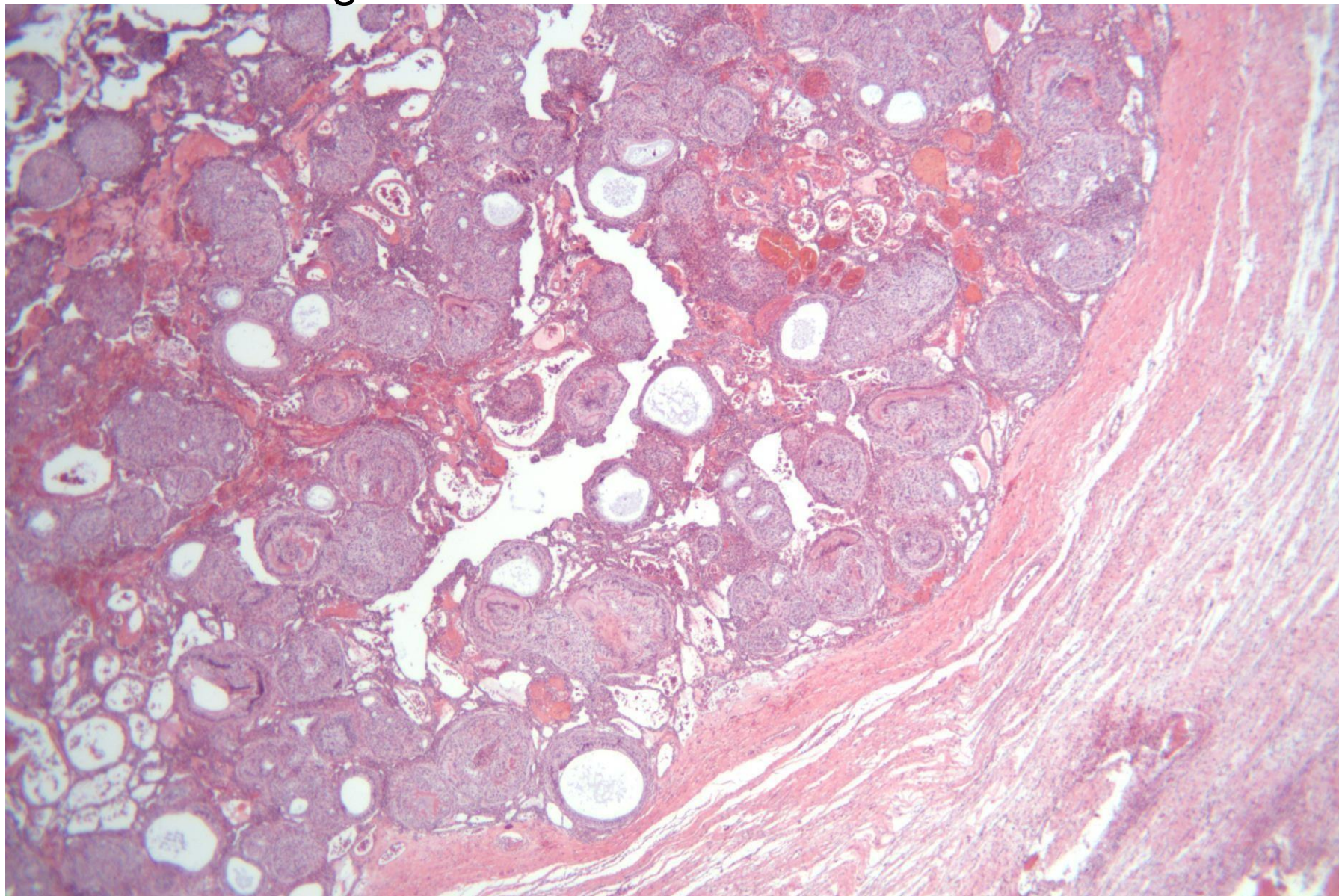


Tumoră odontogenă adenomatoidă

- Adolescenți
- Maxila, anterior
- Înconjoară adesea un canin
- Poate împiedica erupția
- Creștere lentă

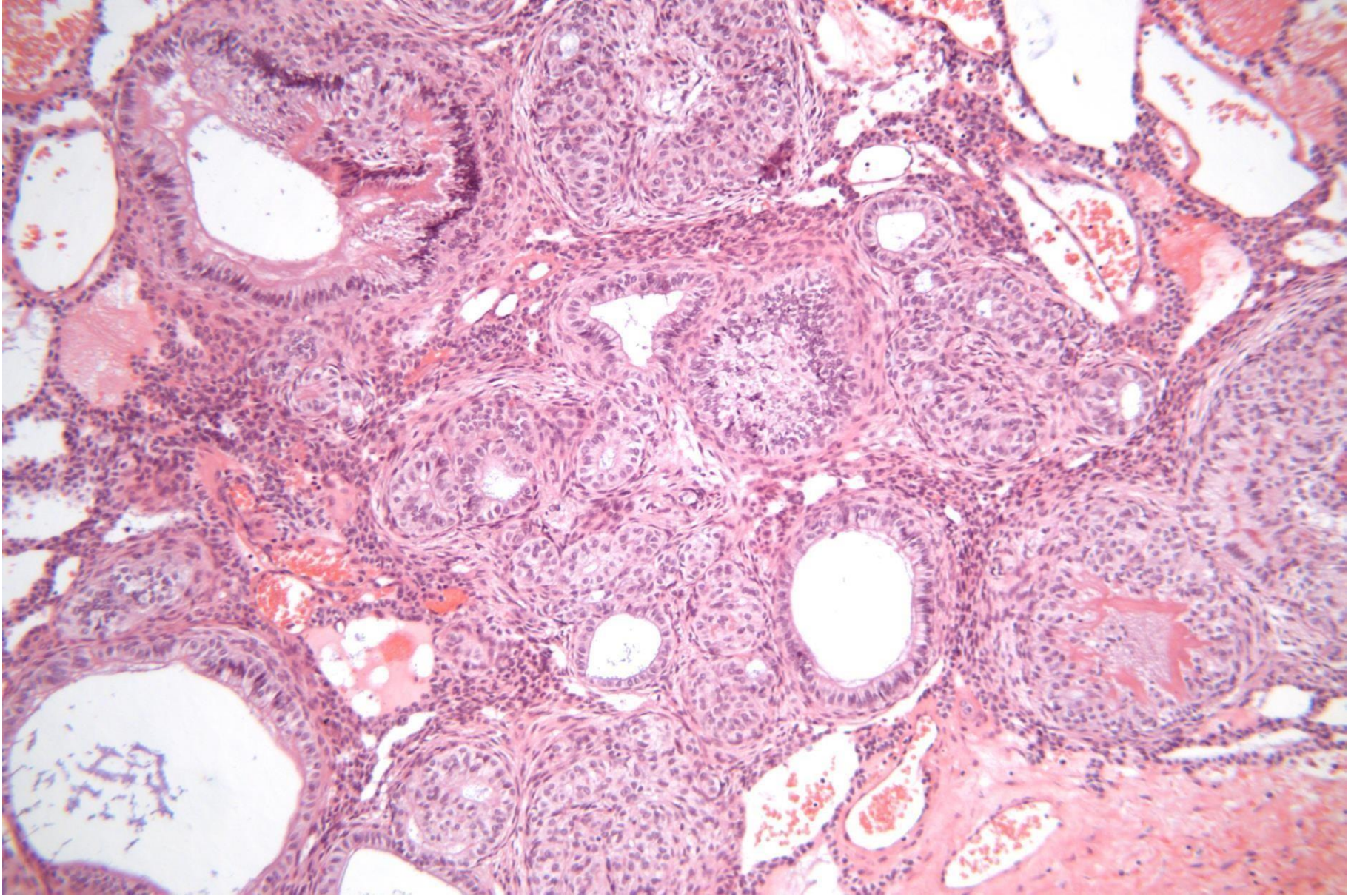


Tumoră odontogenă adenomatoidă

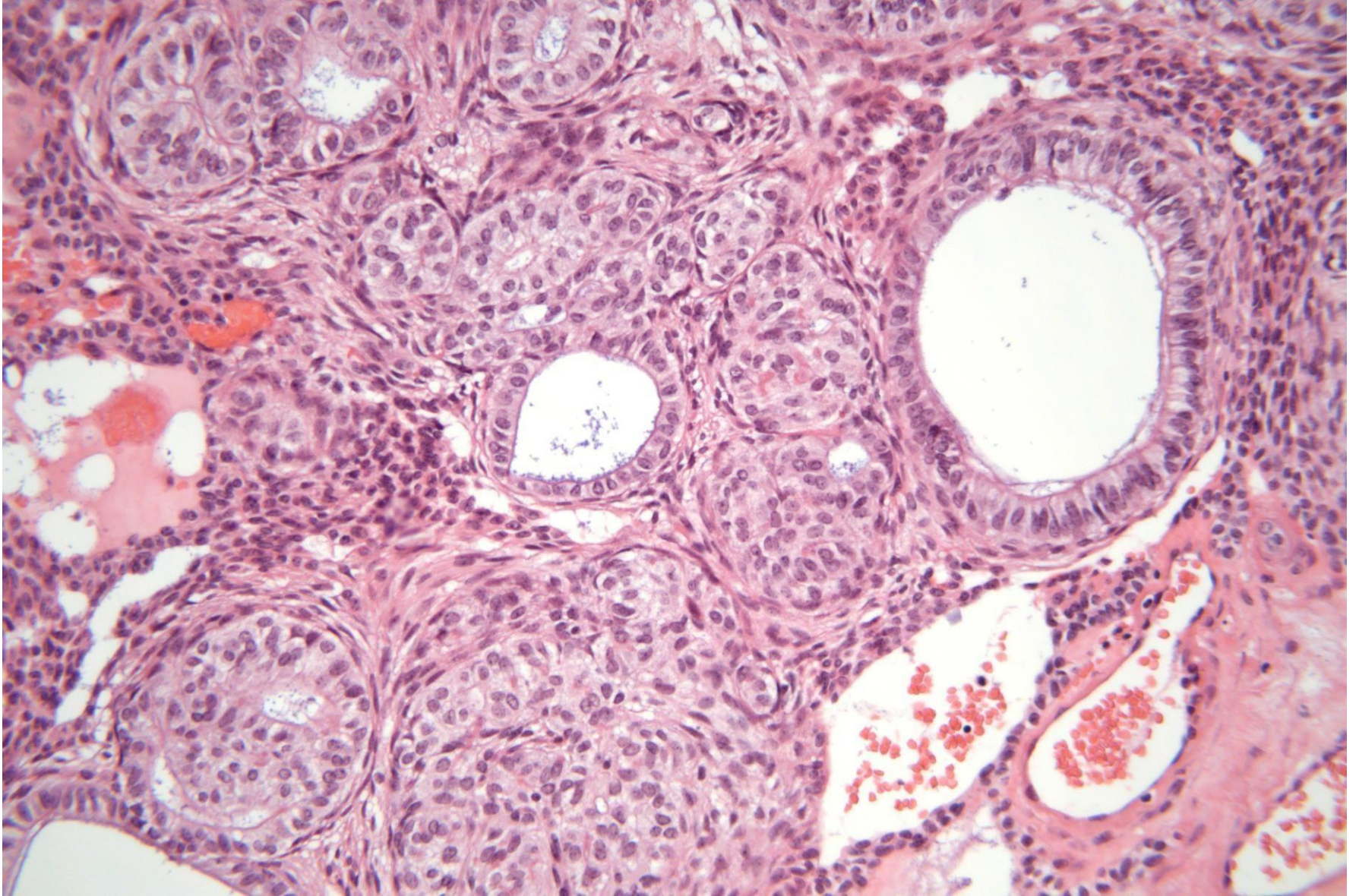


- mase nodulare solide de celule epiteliale odontogene formând cuiburi dispuse într-o stromă conjunctivă redusă

Tumoră odontogenă adenomatoidă



- pattern tubular asemănător ductelor în interiorul ariilor solide, lumenul lor este liber sau conține material eozinofil sau resturi celulare



- structurile ductal-like sunt delimitate de un singur rând de celule epiteliale columnare, reprezintă pseudolumene create prin secreția celulelor columnare.

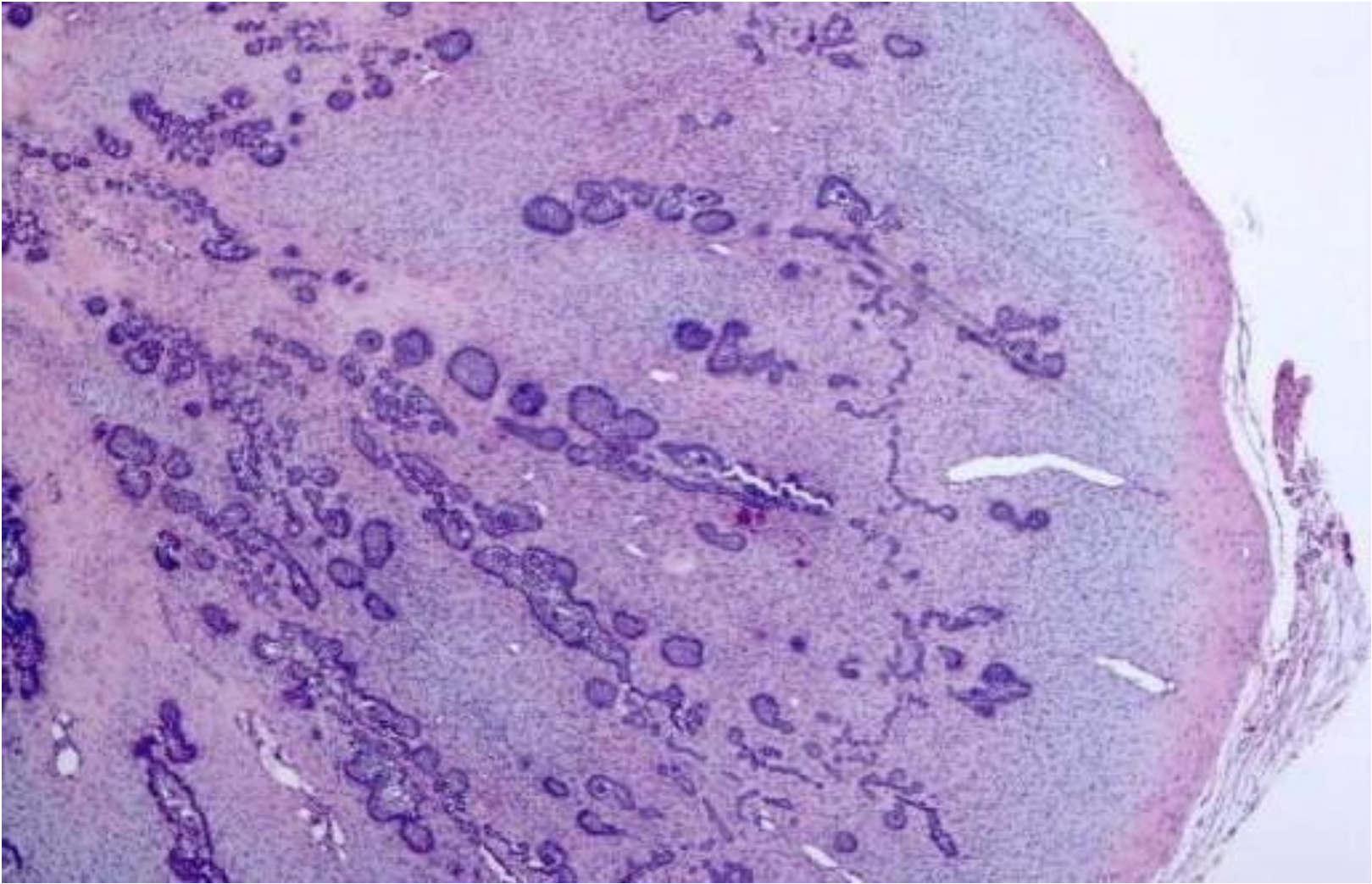
Fibrom Ameloblastic

- Copii și adolescenți
- Regiunea molară, mandibula
- Bine circumscris
- Uni- sau multilocular
- Recidivează
- Deține potențial de malignizare (FSA)

Fibrom Ameloblastic

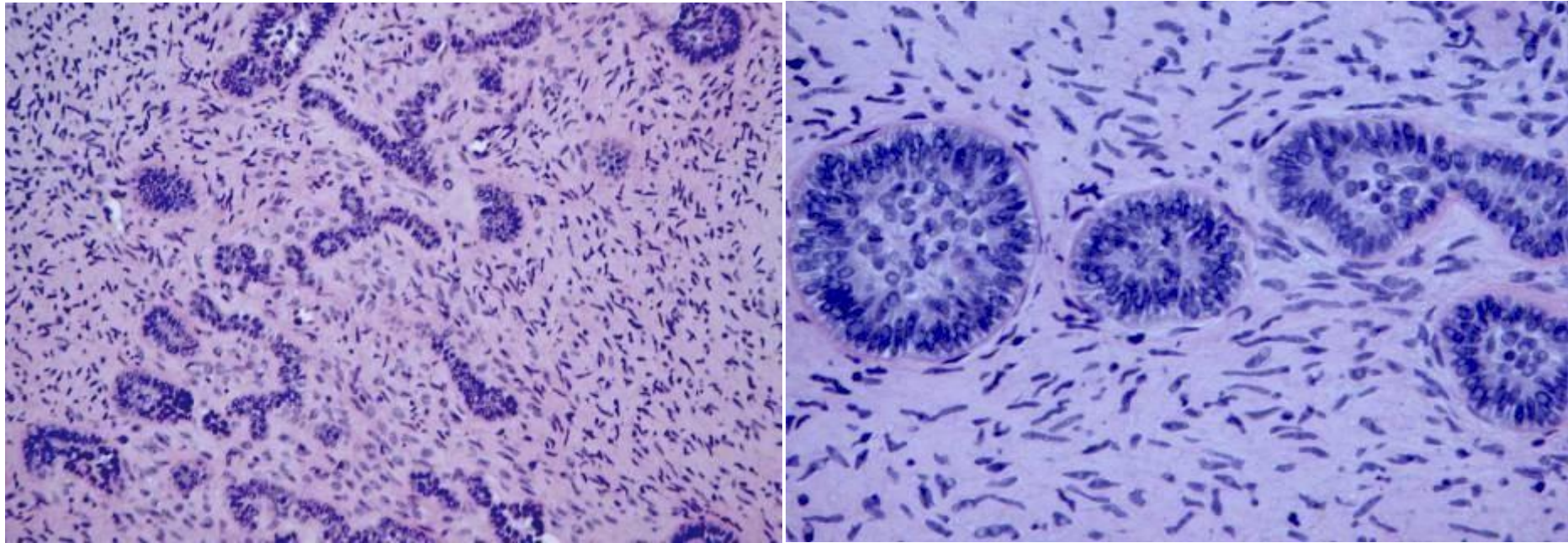
- Mezenchim odontogen asemănător papilei dentare
- Celule epiteliale asemănătoare laminei dentare și organul smalțului
- Nu sunt prezente structuri dure dentare.

Fibrom Ameloblastic



- CE – cordoane ramificate și anastomozante ce realizează bucle

Fibrom Ameloblastic



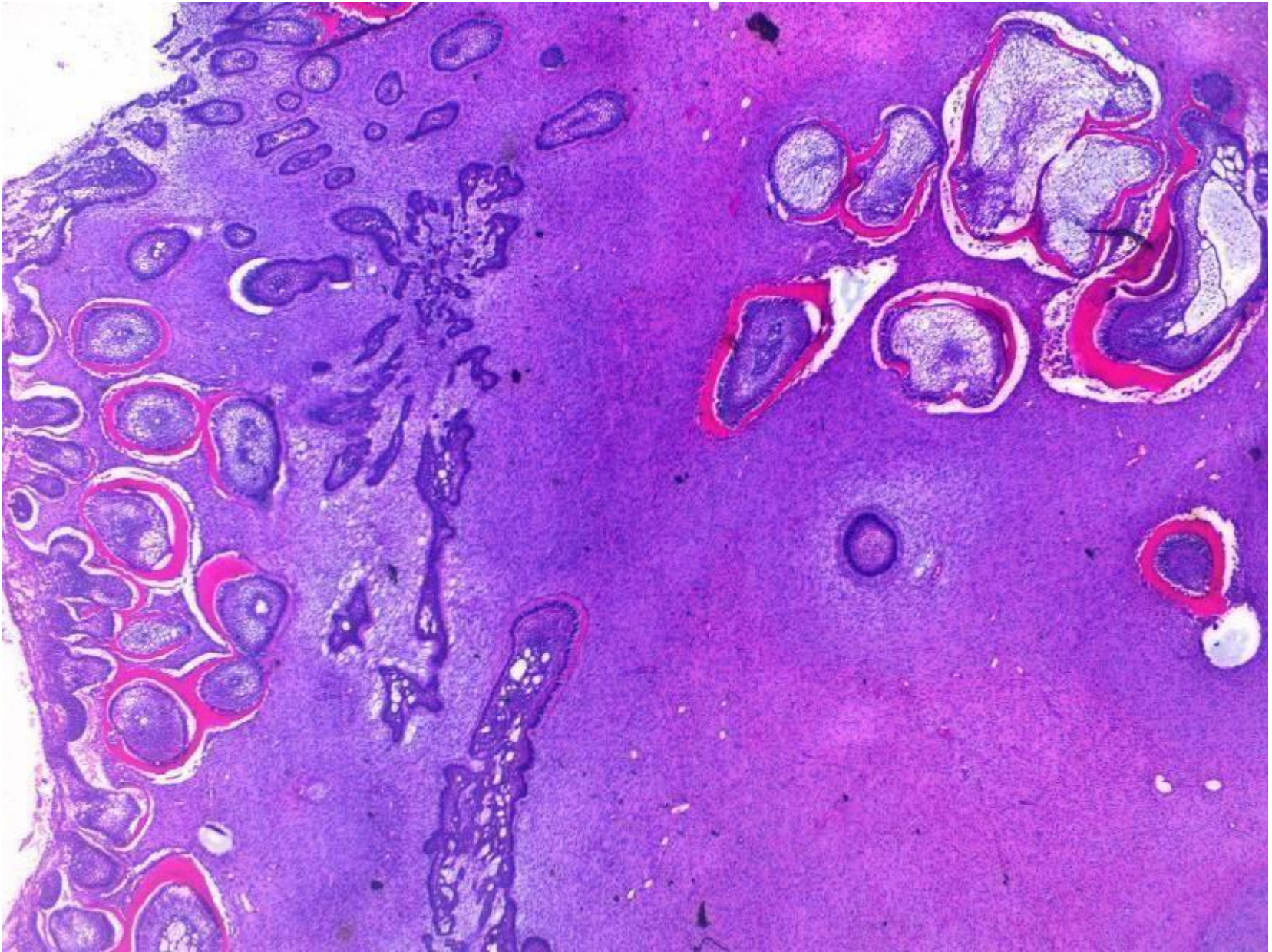
- CE – celule columnare bistratificate cu morfologie similară stratului adamantin intern al organului smalțului
- CM- stromă mixoidă dens celulară, bogată în fibroblaști cu morfologie stelată
- prelungirile citoplasmatică lungi și subțiri realizează un aspect similar cu ectomezenchimul papilei dentare

(Fibro-odontomul Ameloblastic)

Acum considerat ca stadiu incipient al
odontomului complex

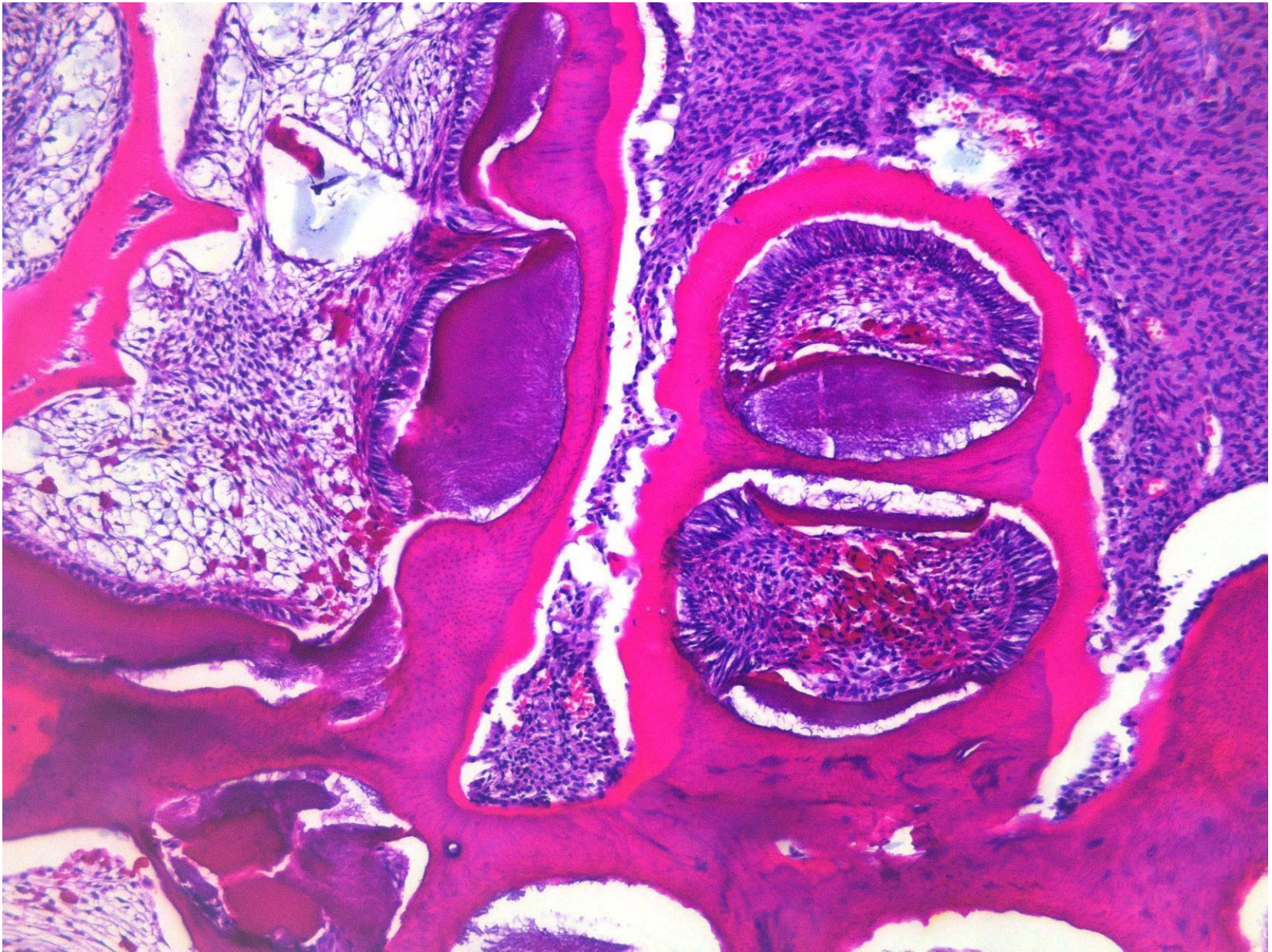
- Seamănă cu fibromul ameloblastic, dar are adițional - dentină și smalț
- Frecvent copii (8 – 12 ani)
- Deseori descoperit din cauza unui dinte afectat
- Tumoră non-agresivă
- Rată mică de recurență

Fibro-odontomul Ameloblastic



- Componenta moale similară cu cea din FA
- Componenta dură – structuri dure dentare

Fibro-odontomul Ameloblastic

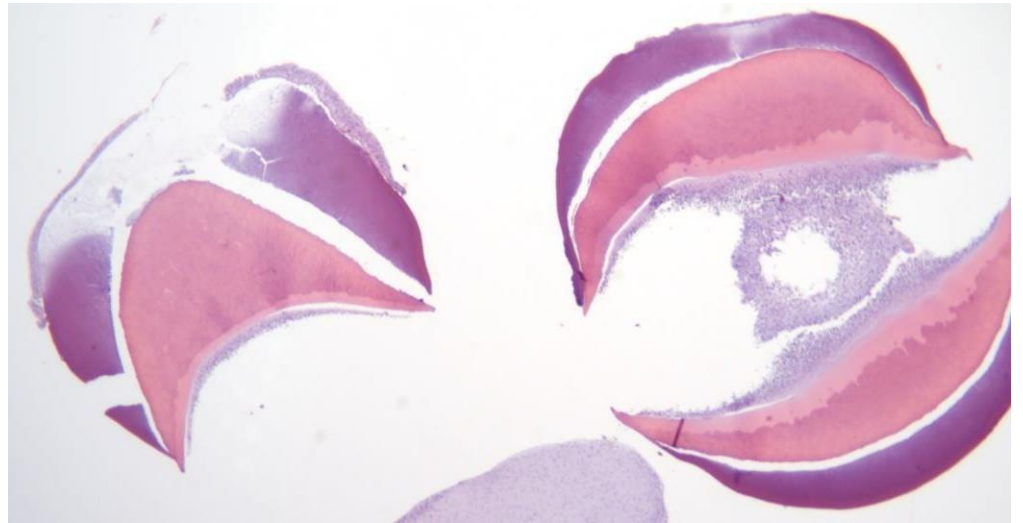
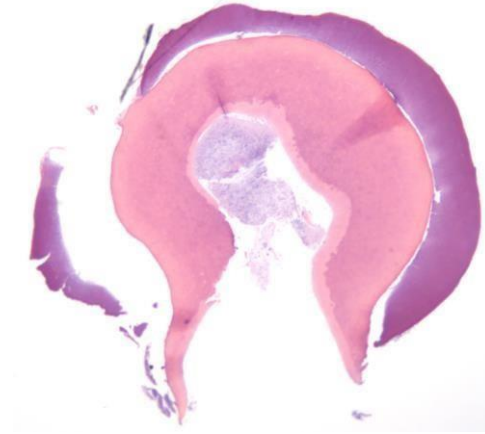
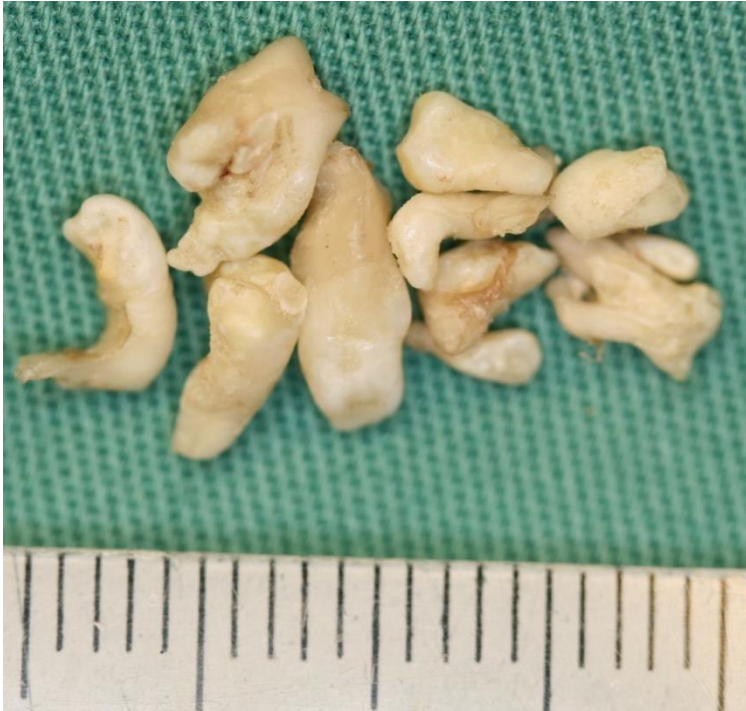

- Aranjamentul structurilor dure reproduc aspectul unui odontom complex

Odontom

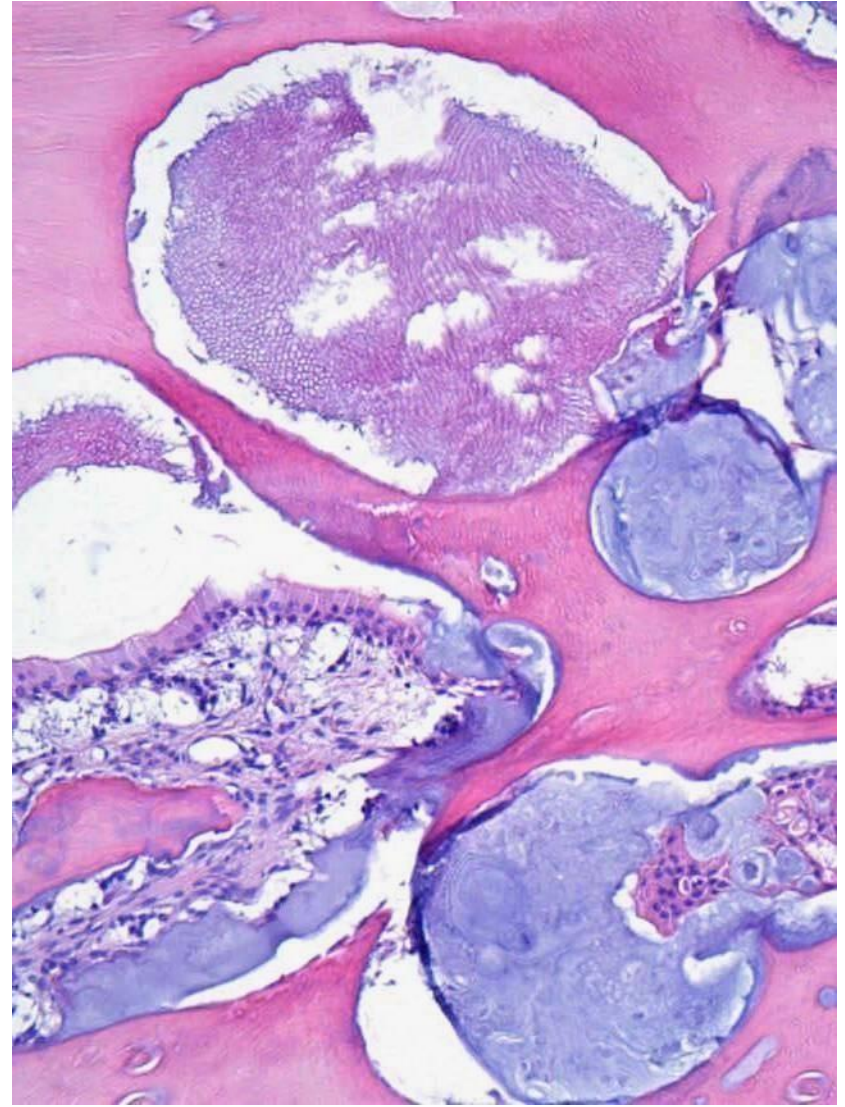
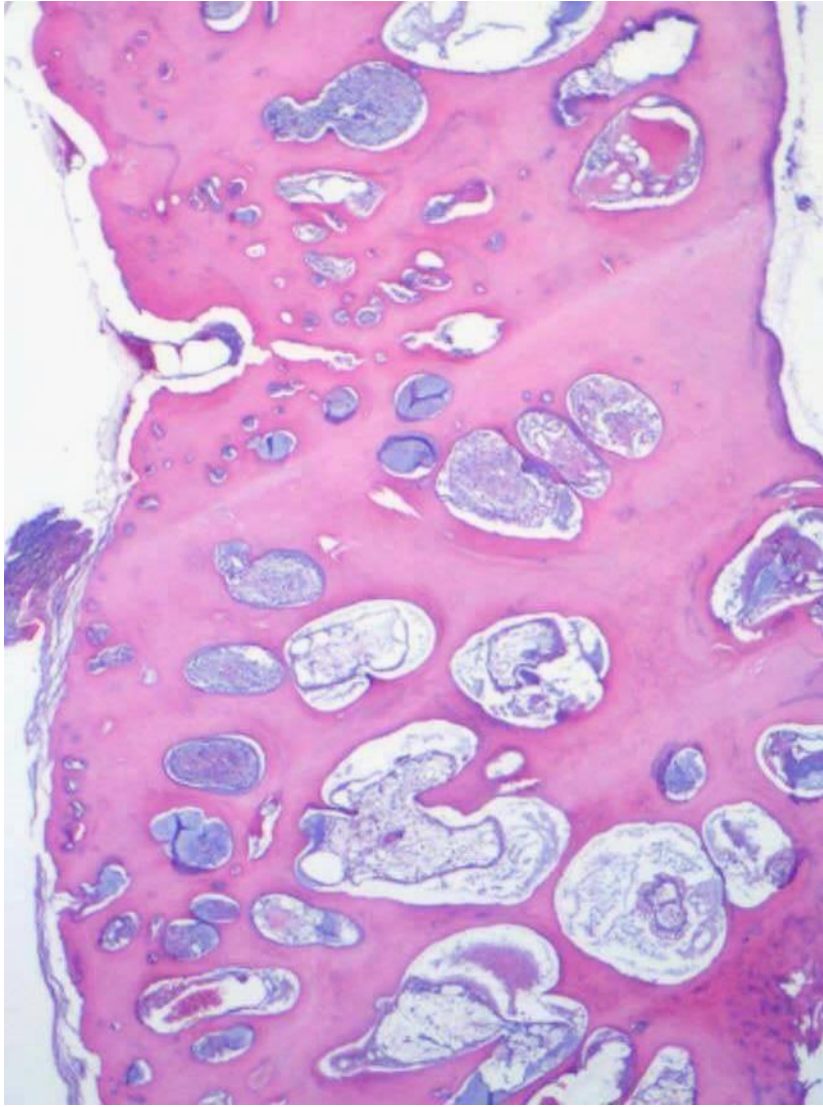- Copii și adolescenți
- Compus: maxila anterioară
- Complex: mandibula posterioară
- Capsula țesutului moale în interiorul osului cortical
- Hamartom?

Odontom compus



- Muguri dentari plasați într-un țesut conjunctiv lax

Odontom, complex

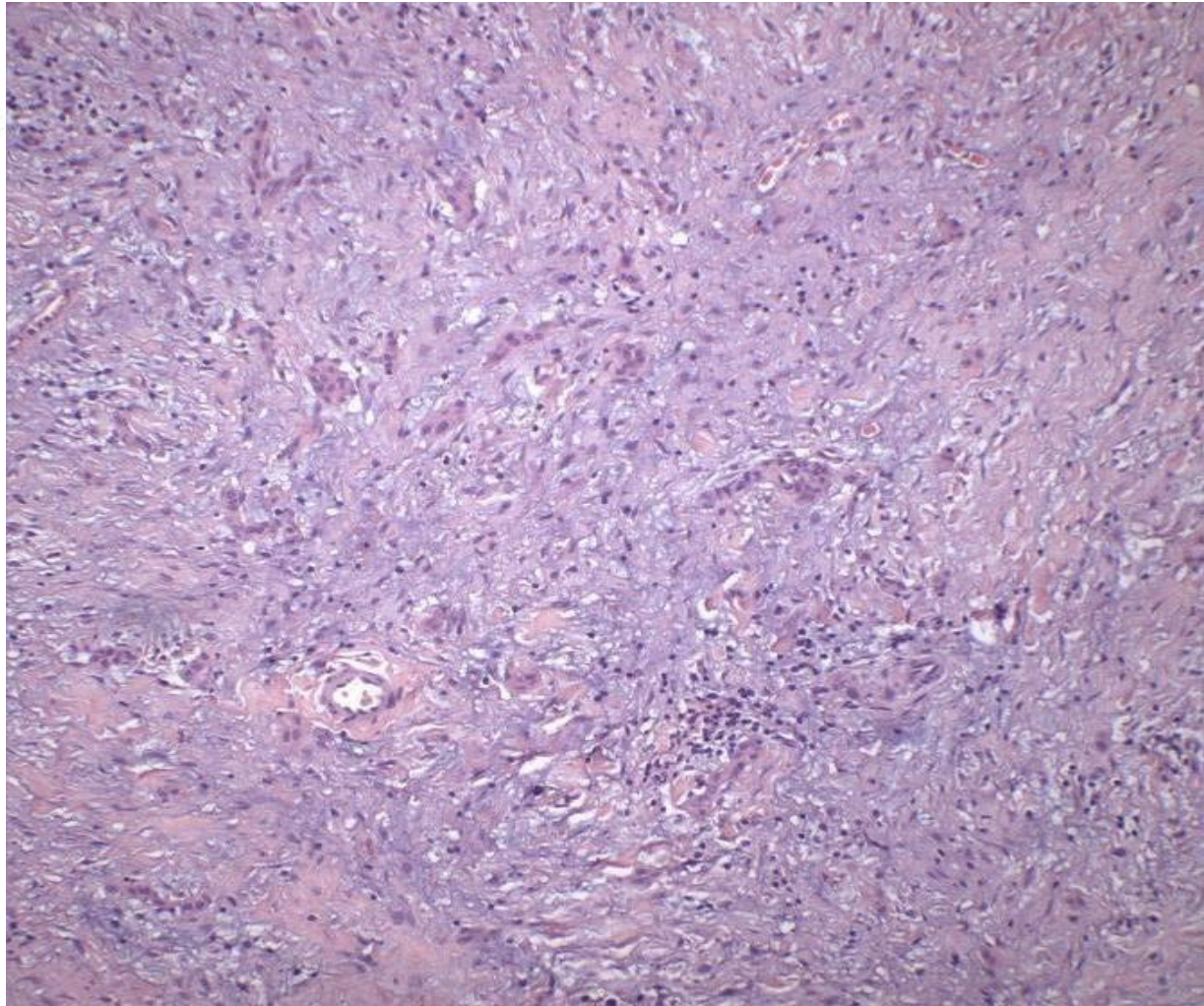
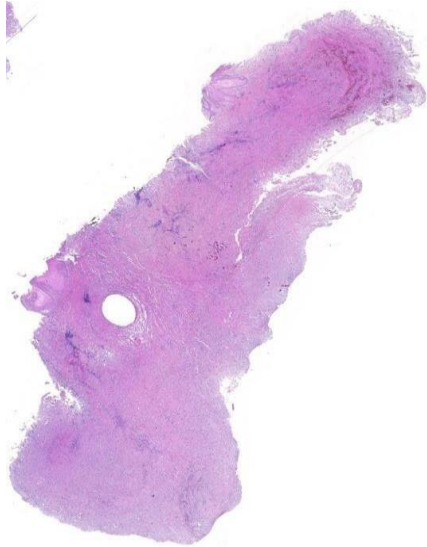

- Nu realizează niciodată histoarhitectura unui dinte normal
- pereți de dentină distrofică sau tubulară acoperită de smalț.

Fibrom odontogen

- Rar
- Constituit din epiteliu odontogen inactiv dispus într-o stromă fibroasă matură
- Poate fi intra- sau extraosos
- Ligamentul periodontal – varianta bogat epitelială
- Foliculul dentar - varianta sărac epitelială
- Recidivează rar

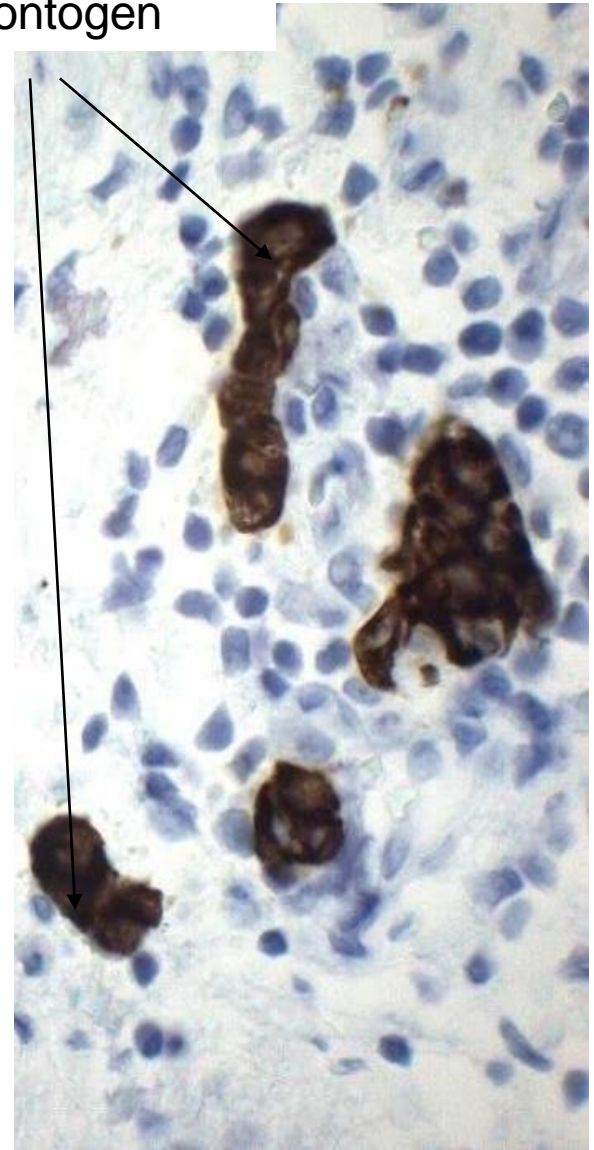
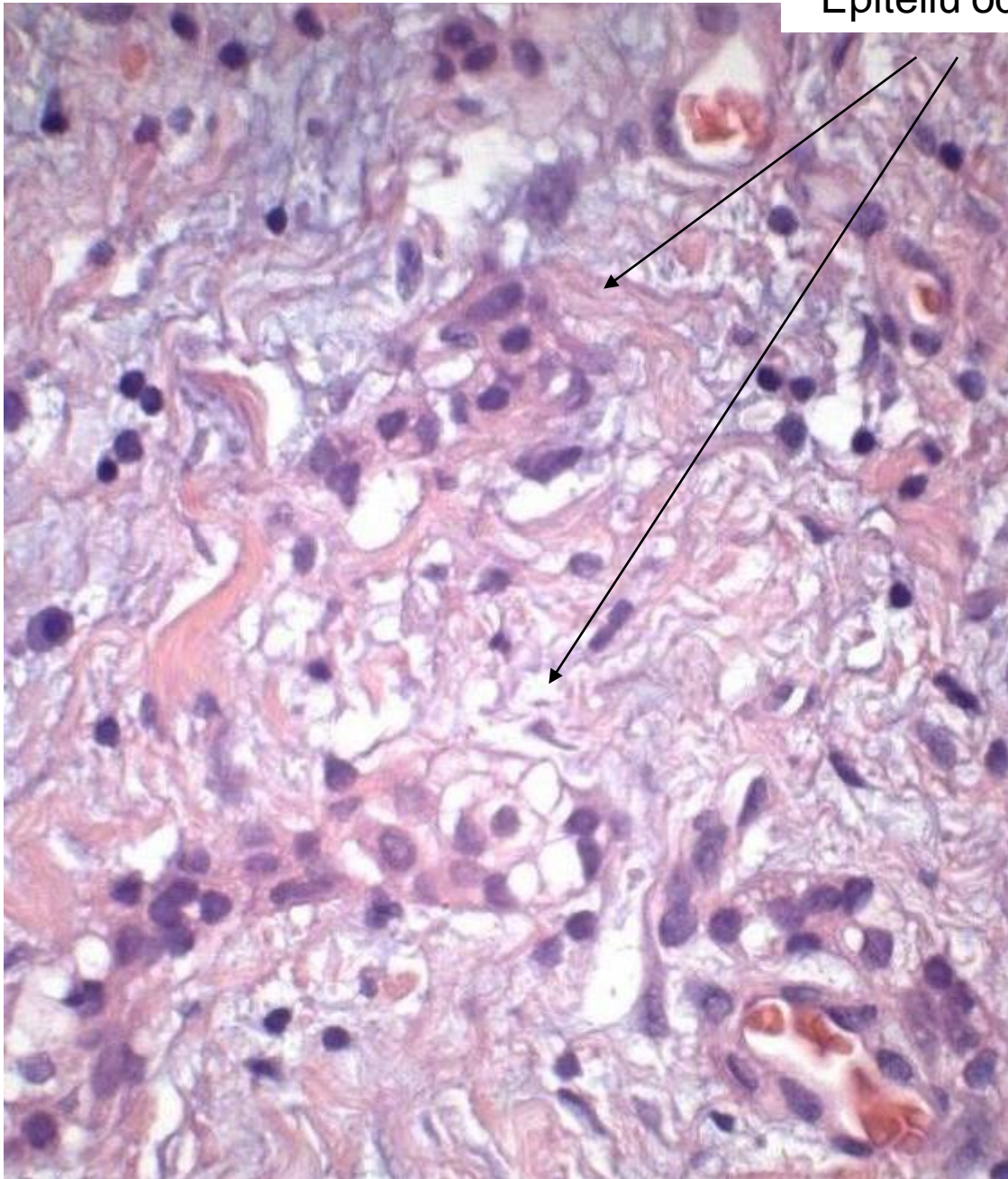
Fibrom odontogen



- Varianta sărac epitelială - țesut conj. neinfiltrativ asemănător foliculului dentar, insule inactive de epitelii odontogen
- Țes. conj. cu fibroblaști stelati, și o cantitate considerabilă de substanță fundamentală ce creează aspectul unui fundal mixoid

Fibrom Odontogen

Epiteliu odontogen



Colorație pentru citokeratină

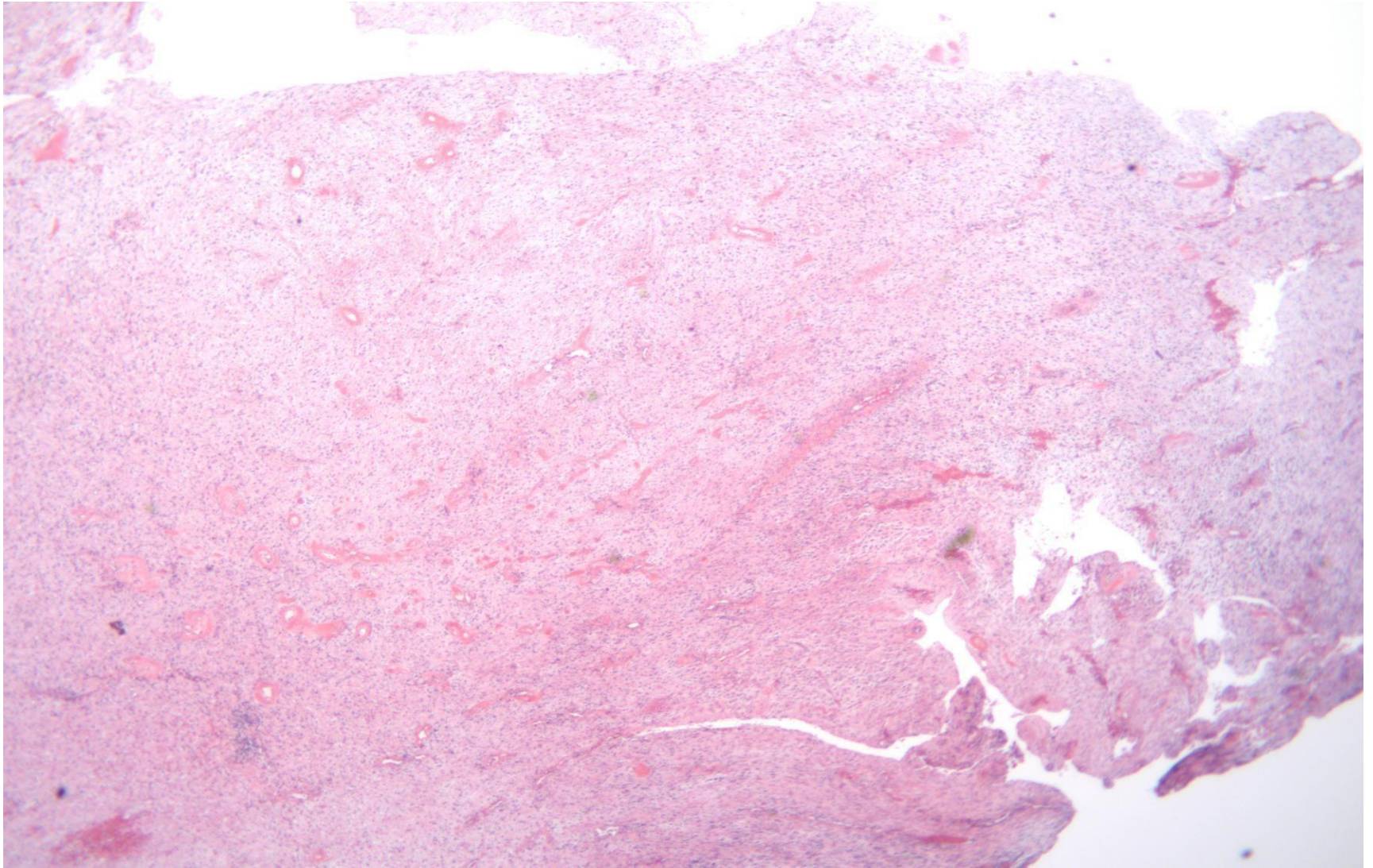
Mixom odontogen

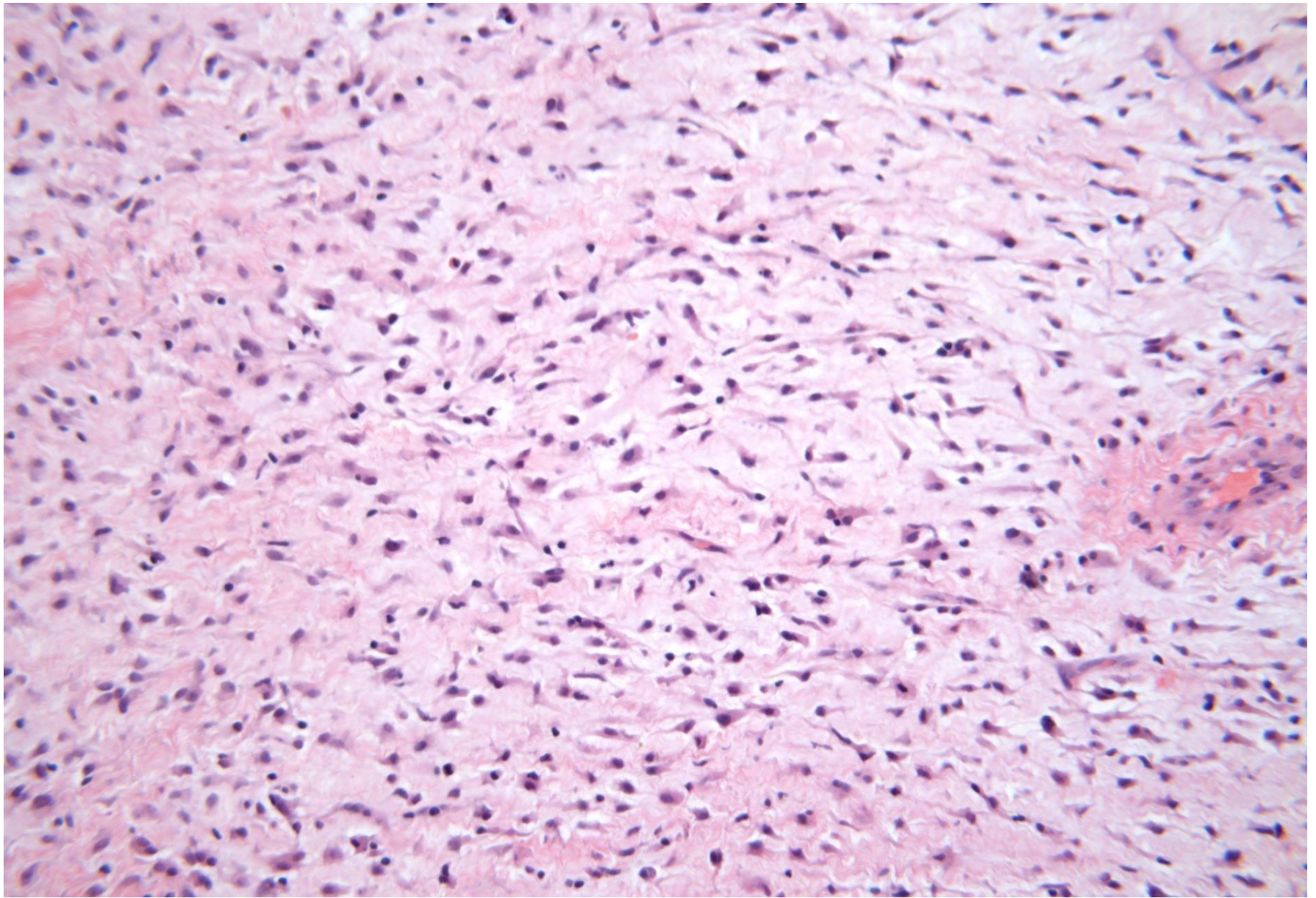
- Adulți tineri, 3-20 % din tum. odont.
- Area premolară-molară
- De trei ori mai des în mandibula
- Bine demarcat, ca chistul atunci când este mic
- Multilocular la mărirea în fagure

Mixom odontogen

- Se deplasează și poate rezorbi dintele
- Se dezvoltă din fibroblaști modificați care produc o cantitate excesivă de GAG care inhibă polimerizarea glicogenului
- Invadează spațiile medulare ale oaselor maxilare
- Recidivele după excizie sunt frecvente

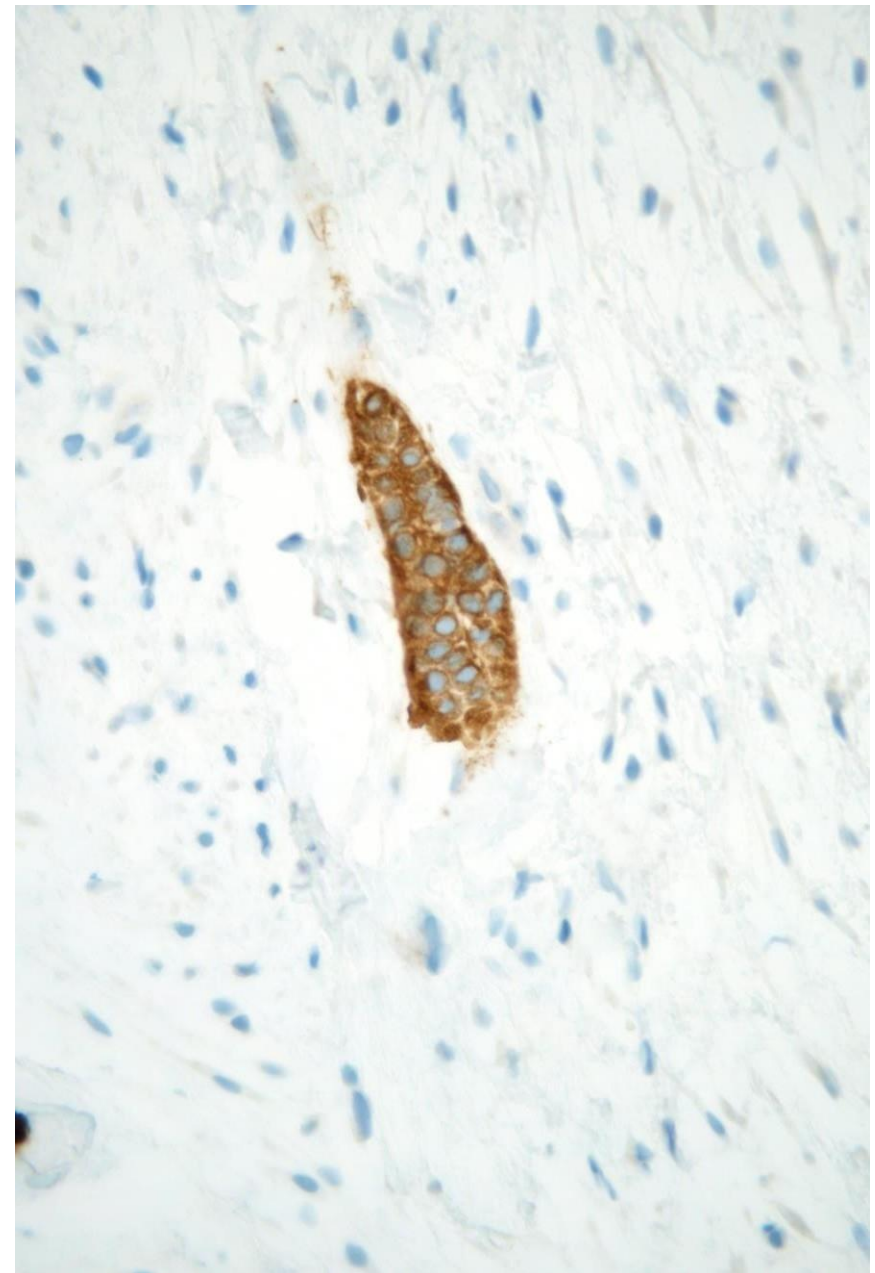
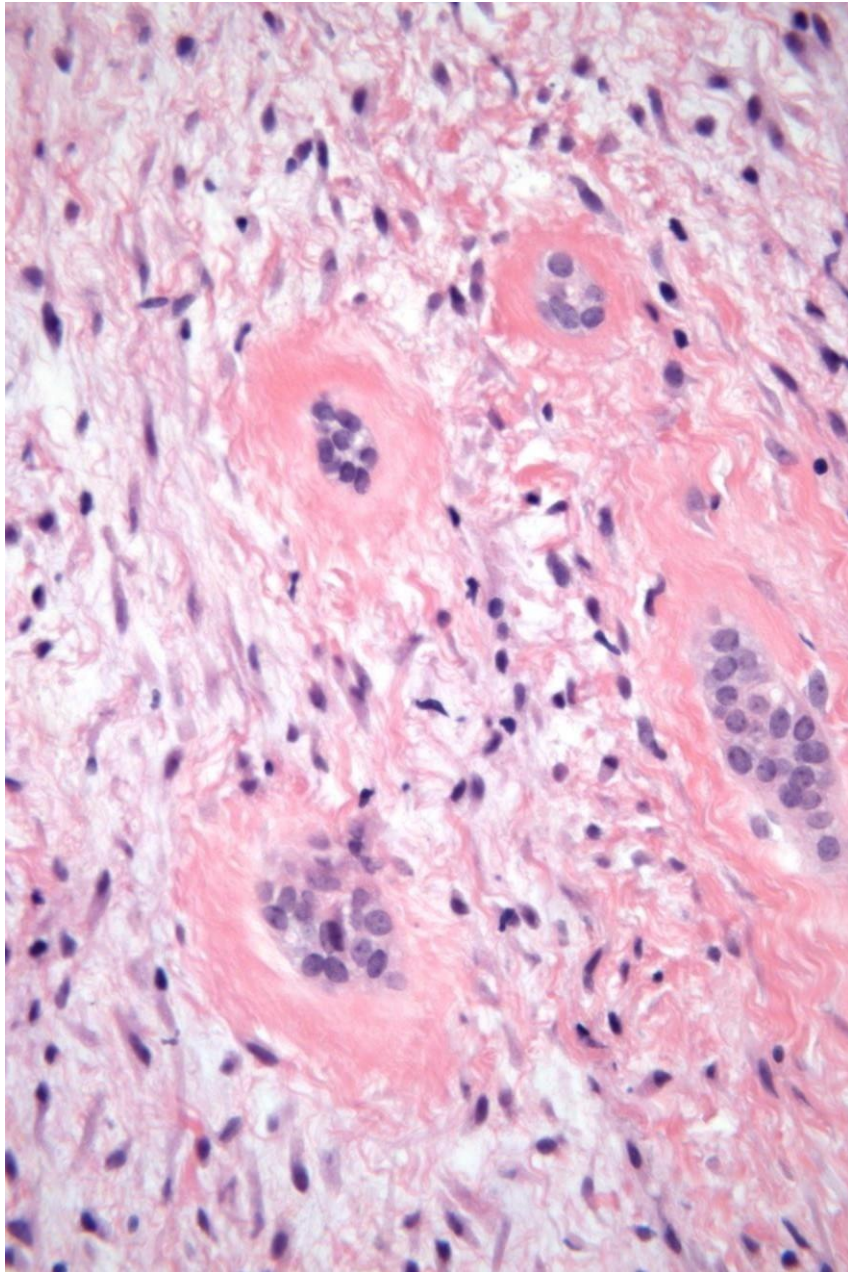
Mixom odontogen





- cel. stelate cu un nucleu central și prelungiri citoplasmatic eozinofile
- stroma mixoidă ce conține fibre unice de colagen

Epiteliu odontogen, confirmat prin colorarea la citokeratină

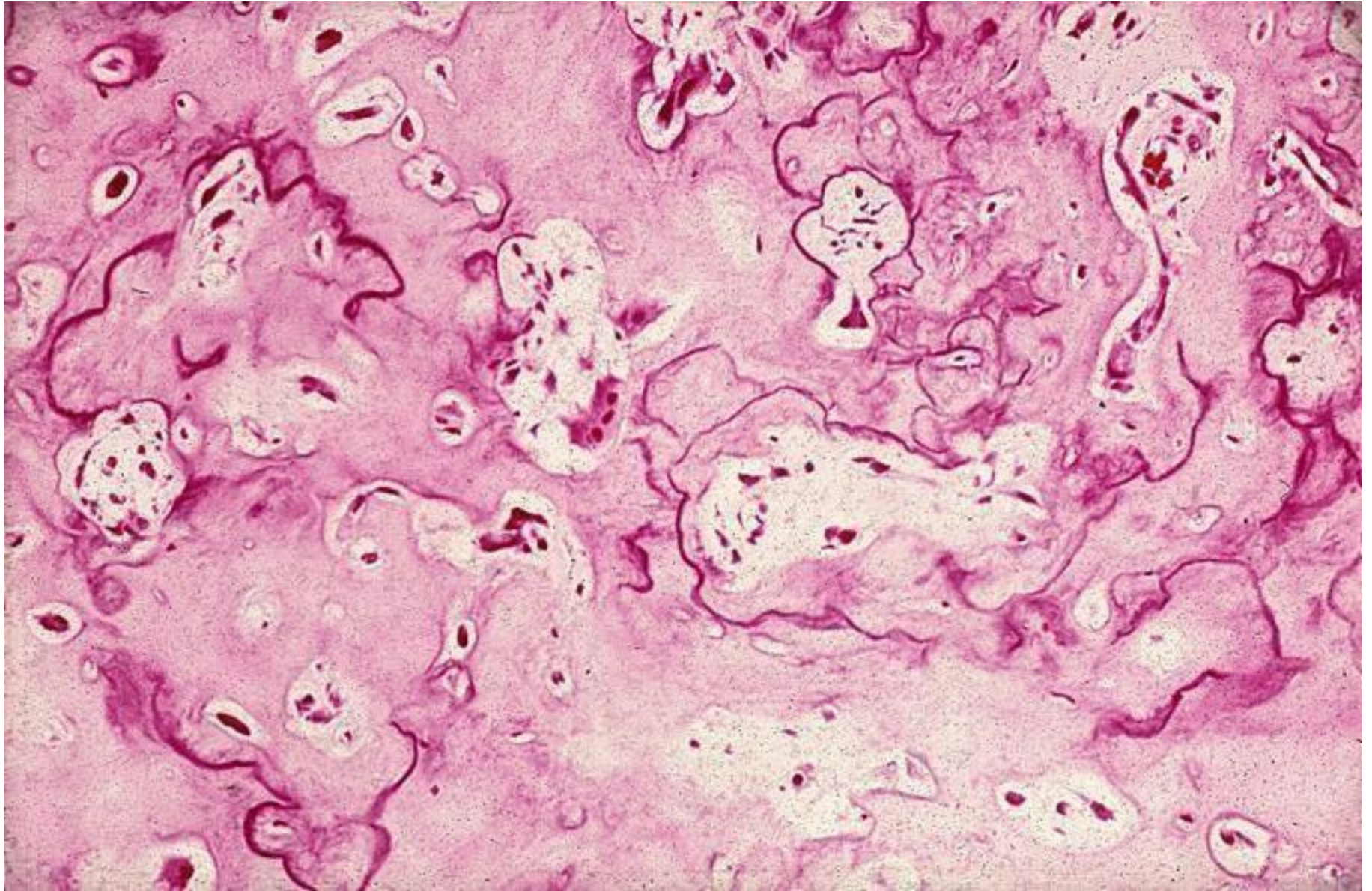


- cuiburi de epiteliu odontogen

Cementoblastom

- Adulți tineri, relativ rară
- Radiopac cu demarcație radiolucență
- Mandibula
- Rădăcina premolarului sau a primului molar
- Rezoarbe dinții și osul
- Se poate asocia durere difuză
- Recurență rară

Cementoblastom benign



- mase dense de material asemănător cementului dispuse într-o stromă fibroasă

Fibrom cemento-osifiant

- Alcătuită din țesut fibros și material mineralizat asemănător cementului
- Recidive rare
- Mandibula
- Bine delimitată cu contur neted
consistență dură
- Stadii diferite de depunere de osteoid și cement