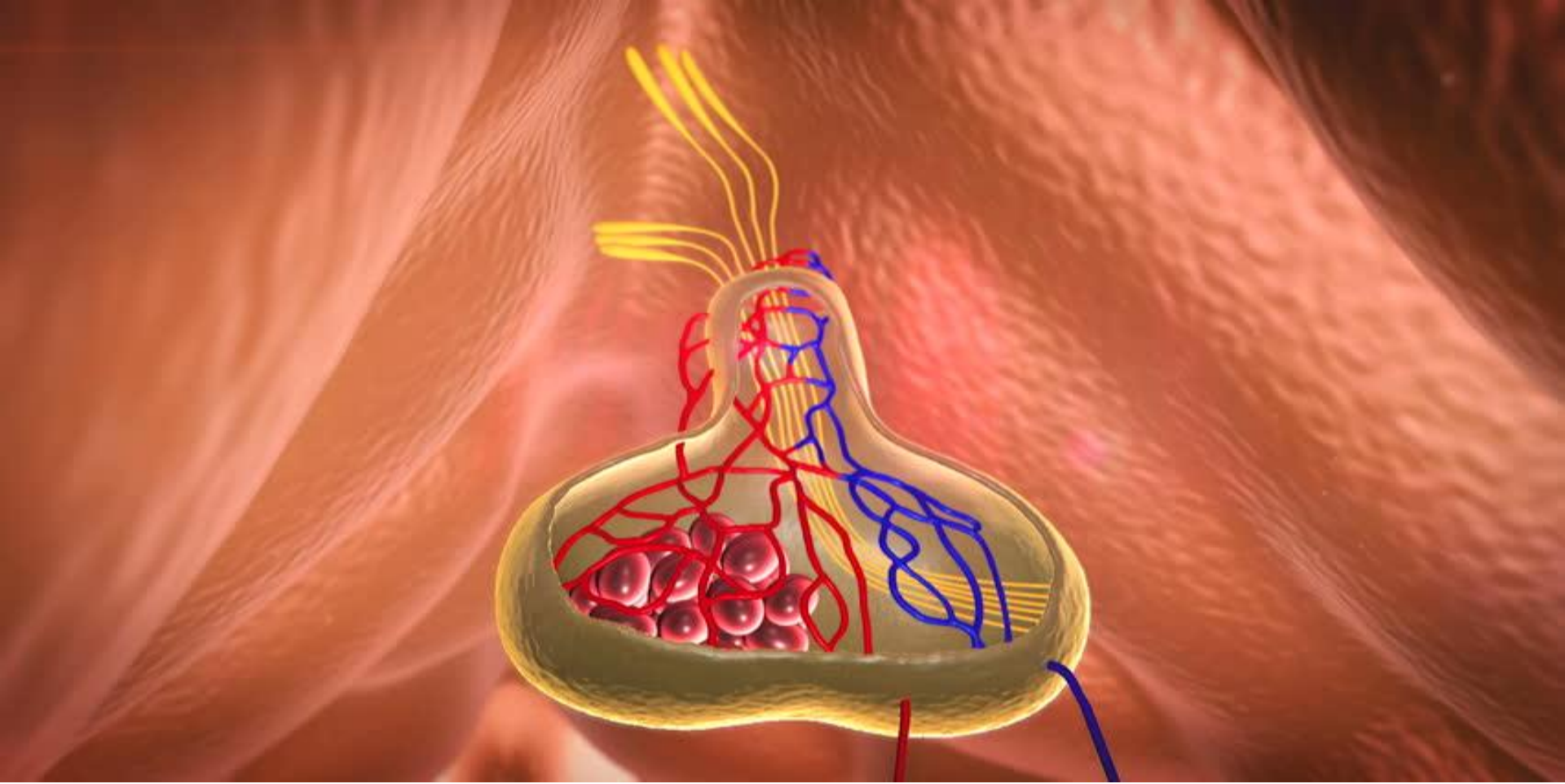

Patologia glandelor endocrine.

Tema: Patologia glandelor endocrine.

I. Micropreparate:

№ 132. Gușă coloidă. (*colorație H-E*).

Indicații:

1. Foliculi măriți în dimensiuni, dilatați.
2. Mase coloide în lumenul foliculilor.

Majoritatea foliculilor tiroidieni sunt măriți în dimensiuni, dilatați, asemănători unor chisturi, epiteliul turtit, aplatizat, coloidul intens colorat.

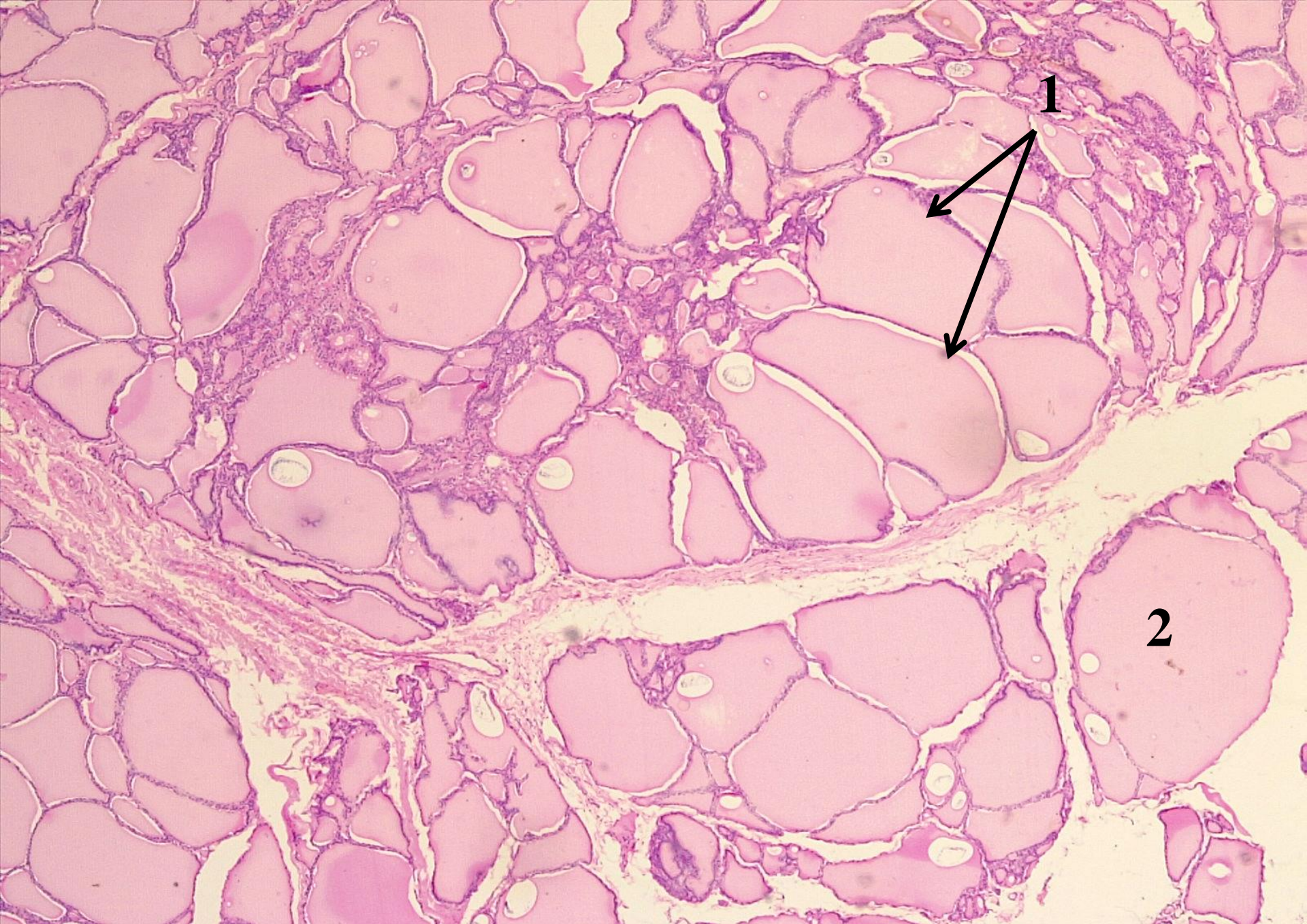
№ 115. Gușă difuză toxică (boala Graves). (*colorație H-E*).

Indicații:

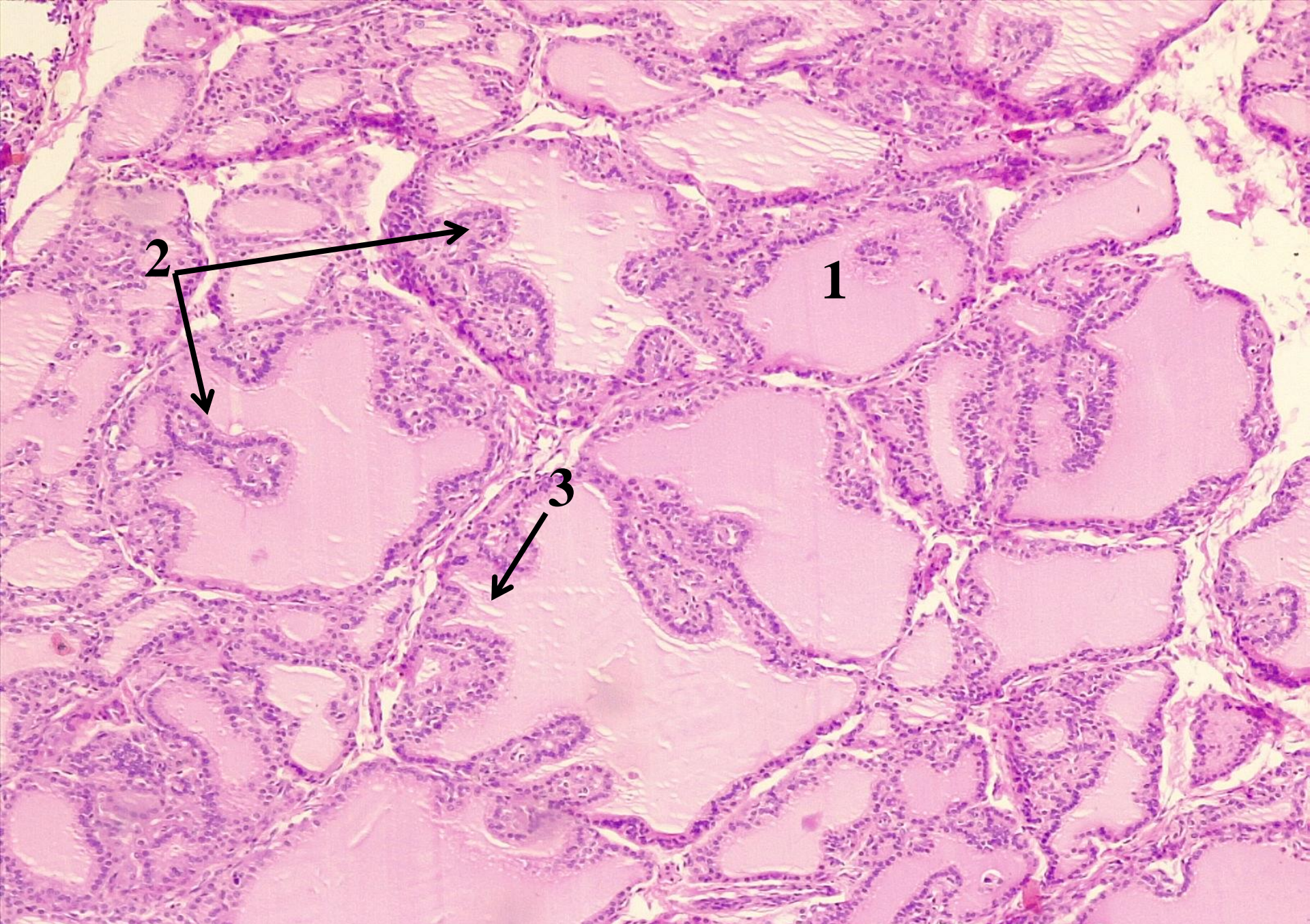1. Foliculi deformați.
2. Proliferarea epiteliului folicular cu formarea unor structuri papilare.
3. Colorația slabă și vacuolizarea coloidului.
4. Infiltrația limfocitară a stromei.

Foliculii sunt deformați, în interiorul lor se observă proliferați papilare ramificate, care pe alocuri umplu lumenul, epiteliul este înalt, cilindric, coloidul slab colorat, roz palid, vacuolizat, are aspect apos; în stroma interfoliculară se determină infiltrație limfocitară, în unele arii foliculi limfoizi cu centre germinative.

Tireotxicoza se manifestă clinic prin tahicardie, aritmii cardiace, nervozitate, iritabilitate, transpirații excesive, exoftalmie, diaree, scădere ponderală.



№ 132. Gușă coloidă. (colorație H-E).



№ 115. Gușă difuză toxică (boala Graves). (colorație H-E).

№ 210. Adenom hipofizar corticotrop (bazofil). (*colorație H-E*).

Indicații:

1. Celule tumorale cu citoplasma bazofilă.
2. Hemoragii în stroma tumorii.

Secțiune dintr-un nodul tumoral, constituit din grupuri de celule monomorfe cu citoplasma colorată bazofil, nucleeele bine conturate, în stroma fibroconjunctivă se observă multiple focare hemoragice.

Adenomul hipofizar cromotrop se manifestă clinic prin hipersecreție de ACTH și sindrom Cushing ACTH-dependent. Tumorile pot exercita compresiune tumorală locală cu semne și simptome neurologice.

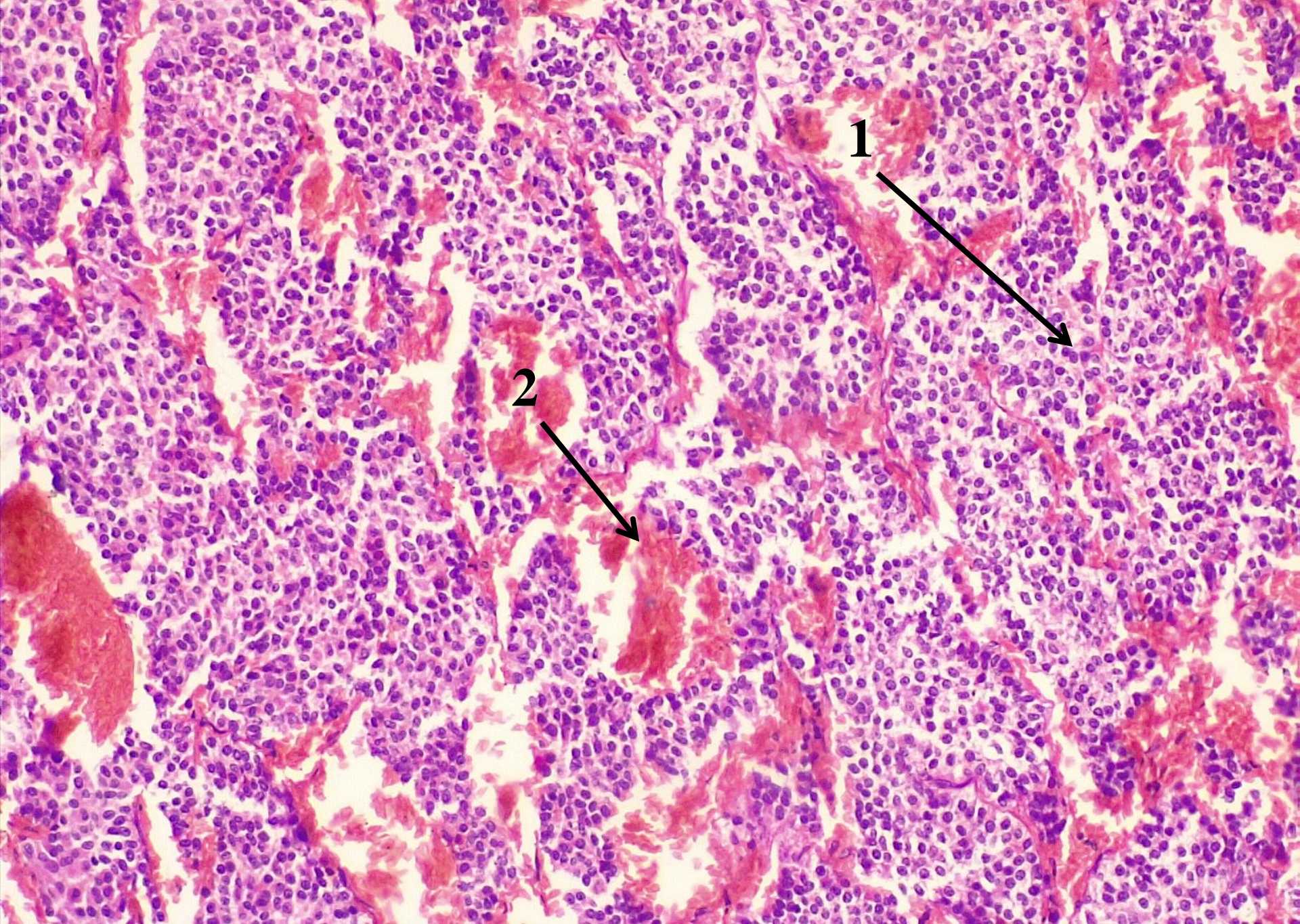
№ 14. Feocromocitom. (*colorație H-E*).

Indicații:

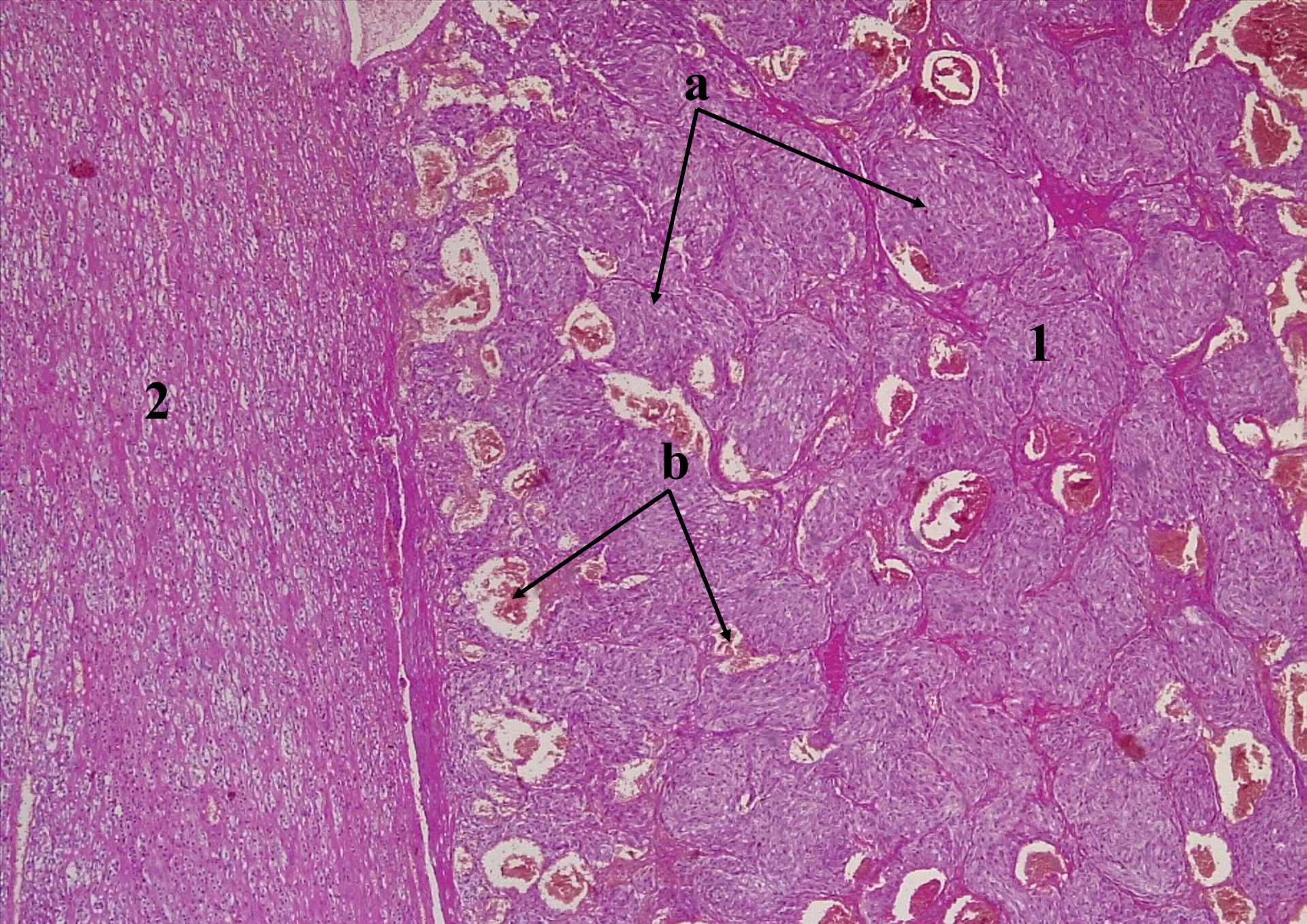
1. Nodul tumoral:
 - a. cuiburi de celule tumorale;
 - b. rețea vasculară bogată.
2. Cortexul suprarenal.

Secțiune dintr-un nodul tumoral bine delimitat, constituit din cuiburi/insule de celule polimorfe cu citoplasma clară, separate de fascicule subțiri de țesut conjunctiv cu multiple vase sanguine dilatate, hiperemiate, țesutul cortical adiacent este intact.

Feocromocitomul secretă cantități mari de catecolamine (adrenalină și noradrenalină) și se manifestă clinic prin sindrom hipertensiv secundar.



№ 210. Adenom hipofizar corticotrop (bazofil). (colorație H-E).



№ 14. Feocromocitom. (colorație H-E).

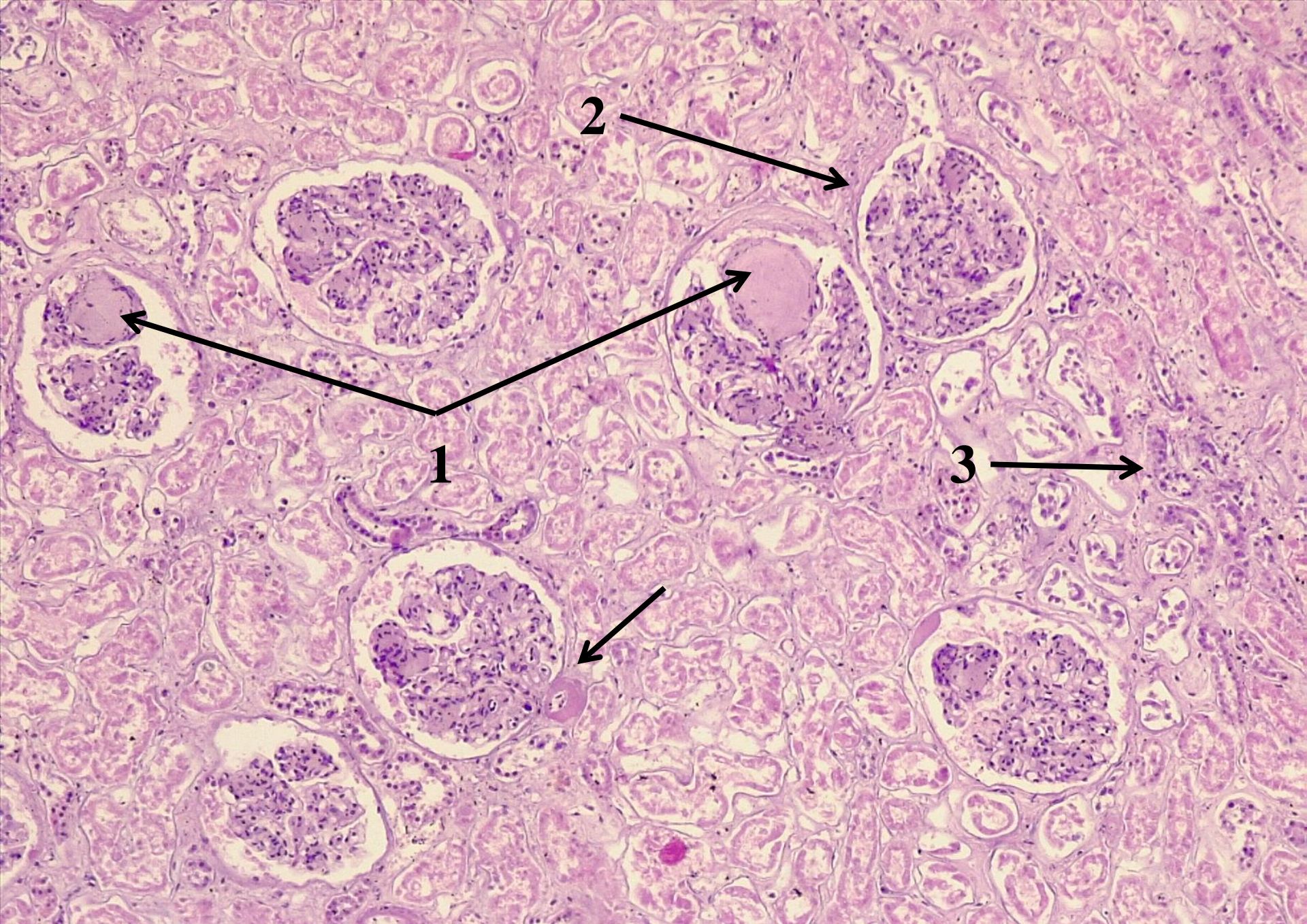
№ 224. Glomeruloscleroză diabetică nodulară. (colorație H-E).

Indicații:

1. Focare de scleroză și hialinoză a glomerulului renal.
2. Glomerul nemodificat.
3. Tubi contorți.

În țesutul renal cortical sunt glomeruli cu focare de scleroză și hialinoză, colorate eozinofil omogen; pereții arteriolelor sunt îngroșați, hialinizați (microangiopatie diabetică), citoplasma nefrocitelor tubilor contorți are aspect granular, nuclee palide (distrofie proteică), în lumenul unor tubi se observă mase proteice eozinofile, tubii drepecți sunt nemodificați.

Glomeruloscleroza nodulară diabetică este substratul morfologic al sindromului Kimmelstiel-Wilson, care se manifestă clinic prin proteinurie pronunțată, edeme, hipertensiune arterială.



№ 224. Glomeruloscleroză diabetică nodulară. (colorație H-E).

II. Macropreparate:

№ 132. Gușa coloidă.

Glanda tiroidă este mărită în dimensiuni, pe secțiune se observă noduli cu structură microchistică, conținut coloid gelatinos bogat, culoarea maronie.

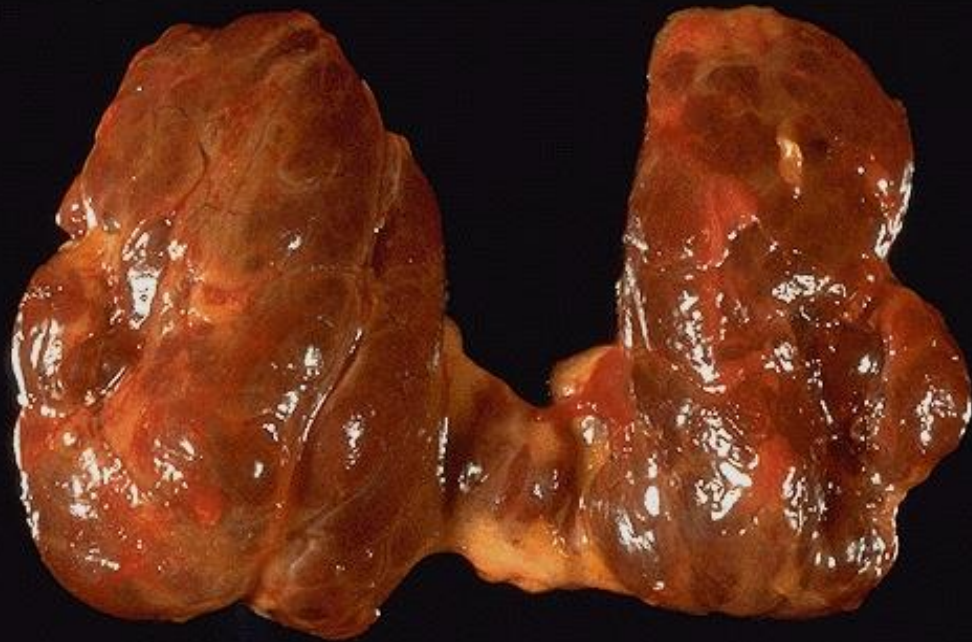Cauza principală a gușii coloide este deficitul de iod în alimentație. Efectele clinice se manifestă prin compresiunea organelor cervicale adiacente, ceea ce poate provoca obstrucția căilor respiratorii, disfagie, compresiunea vaselor mari ale gâtului și porțiunii superioare a toracelui (sindrom de venă cavă superioară).

№ 133. Adenom adrenocortical.

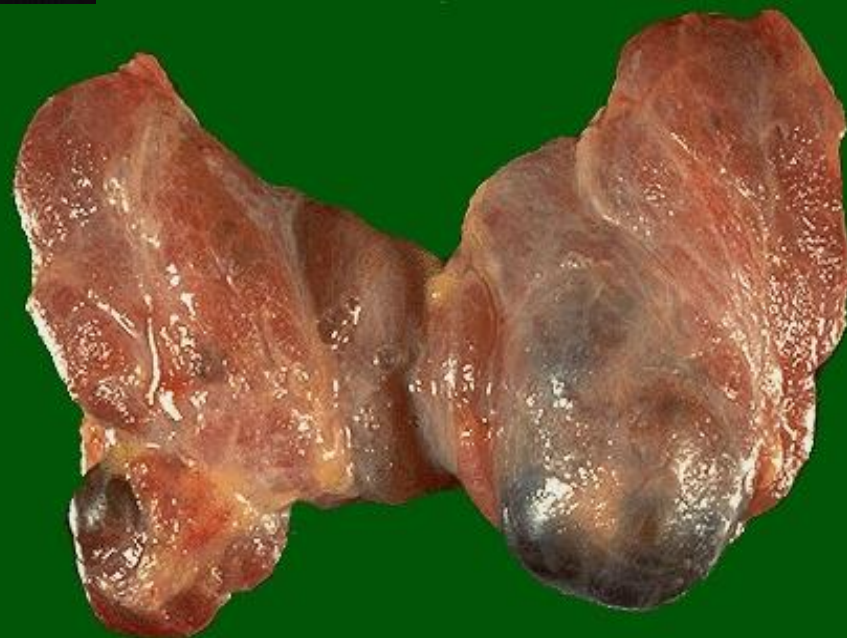În suprarenală pe secțiune se observă un nodul tumoral de formă rotundă sau ovală, diametrul 1-2-3 cm, bine delimitat, de culoare galbenă, localizat în stratul cortical.

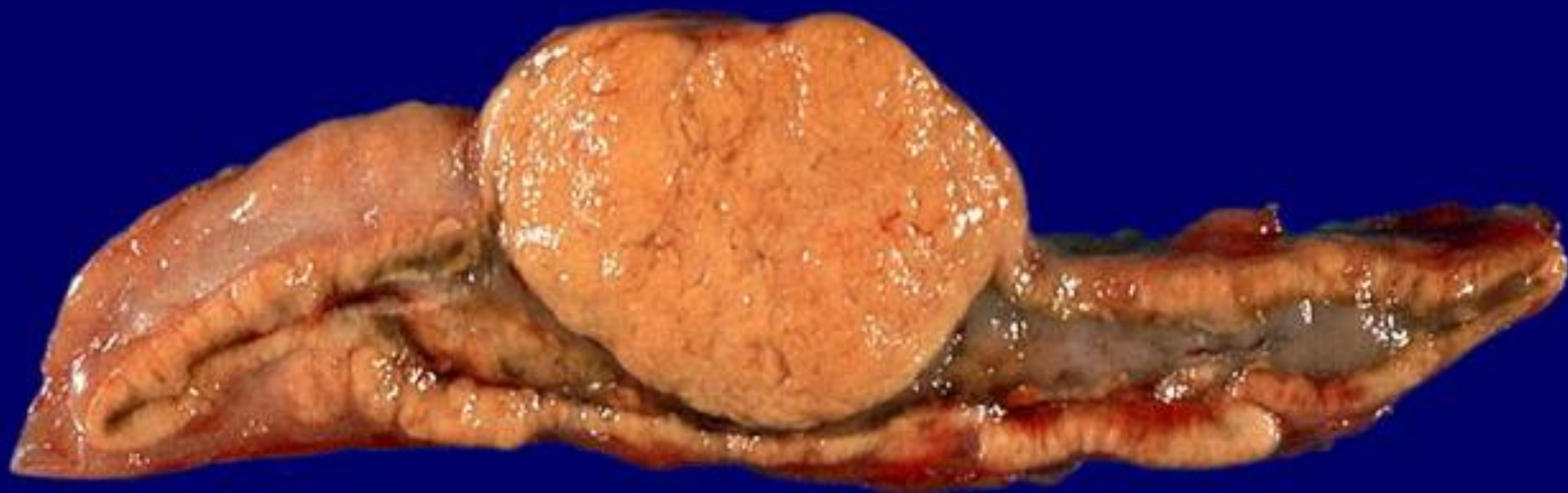
Adenoamele adrenocorticale pot fi funcționale sau non-funcționale. În majoritatea cazurilor se depistează întâmplător la autopsie, din care cauză se mai numesc „incidentalom suprarenalian”. Profilul funcțional nu poate fi determinat după aspectul macroscopic sau microscopic.

Adenoamele hormonal active se manifestă clinic prin hipersecreție de glucocorticoizi (sindromul Cushing suprarenalian, ACTH-independent) sau de aldosteron (sindromul Conn – hiperaldosteronism primar).

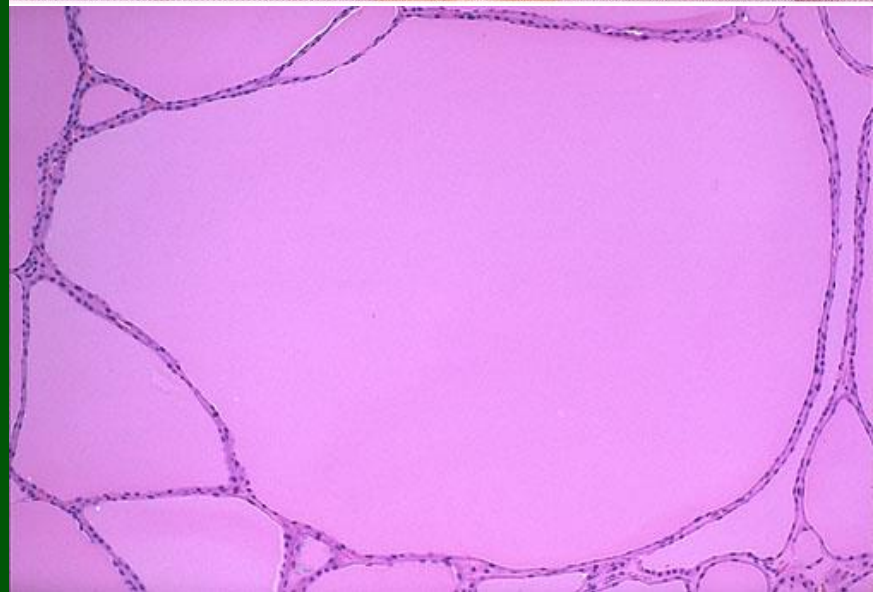
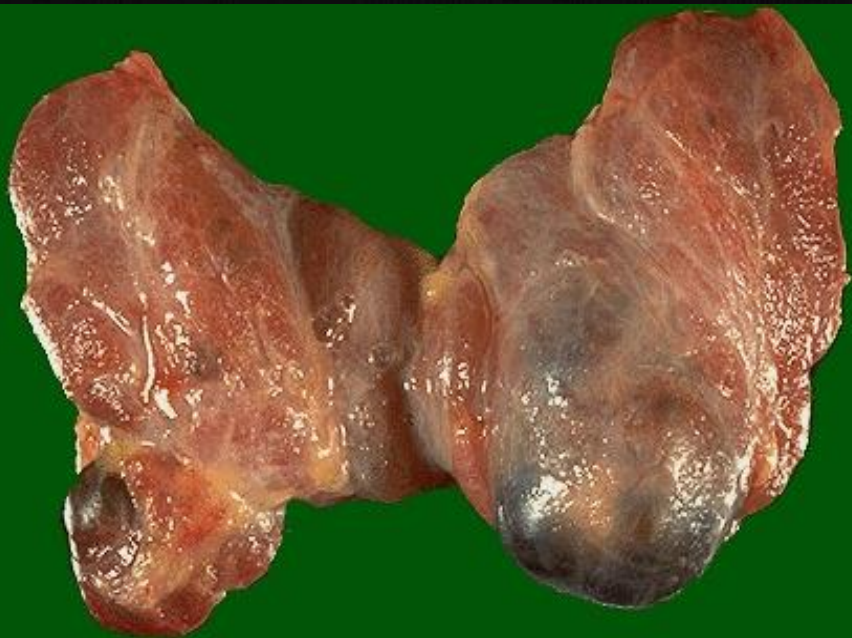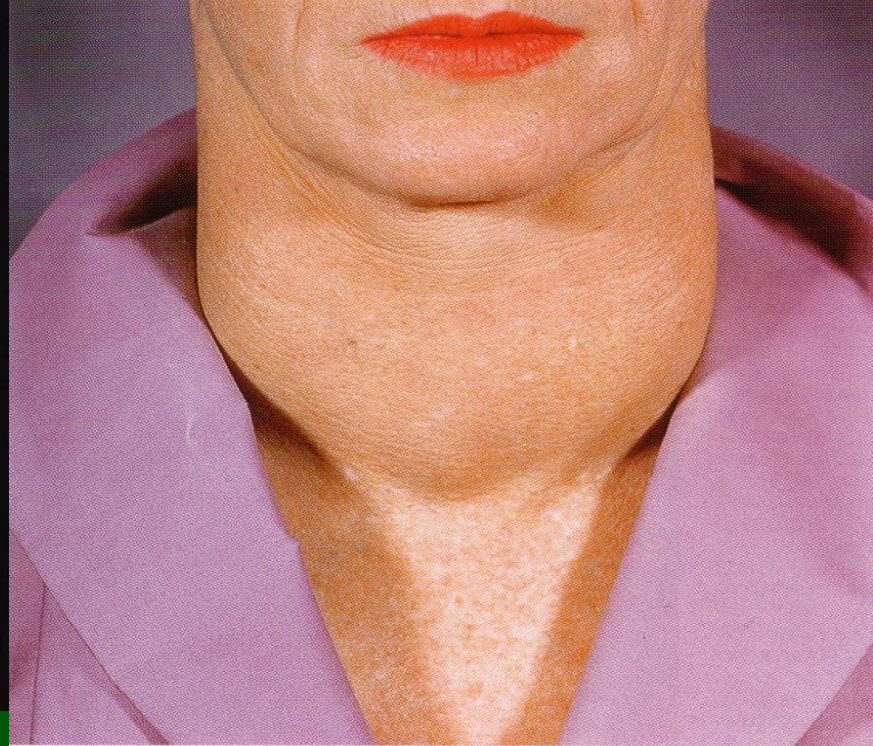

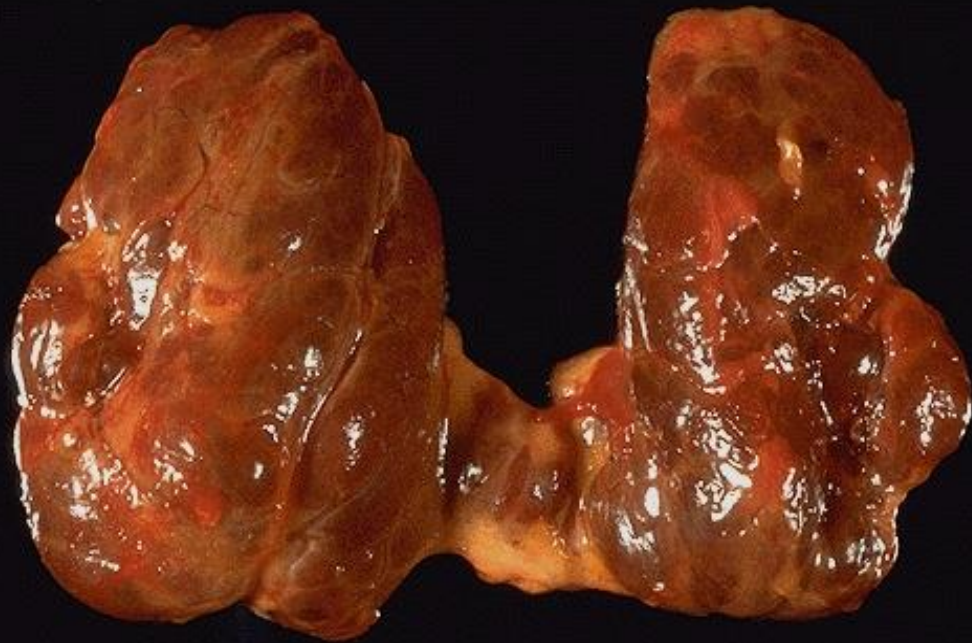
№ 132. Gușă coloidă.

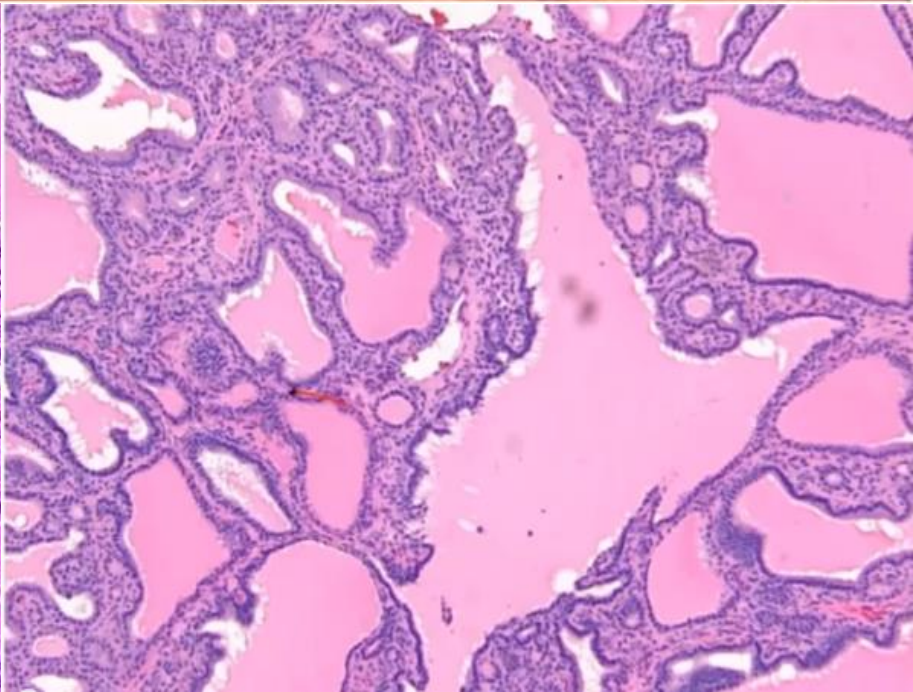
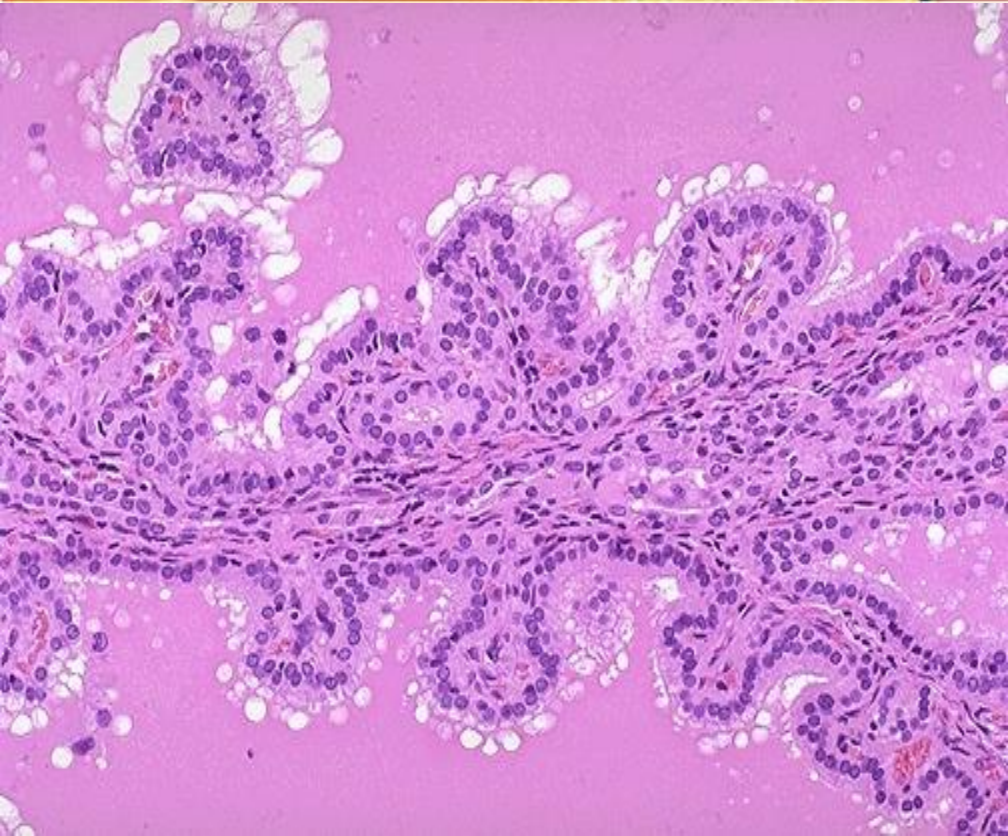
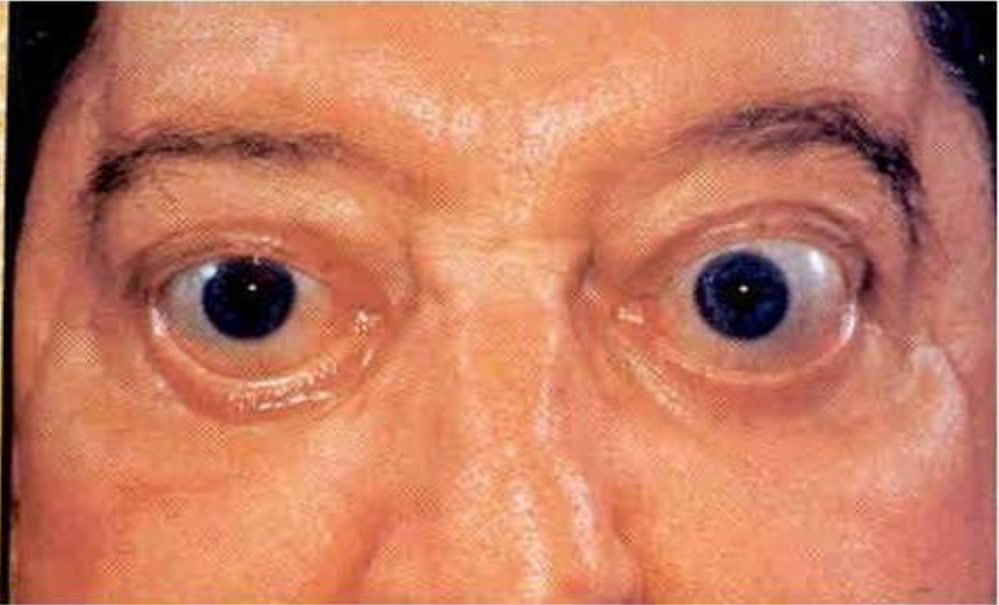
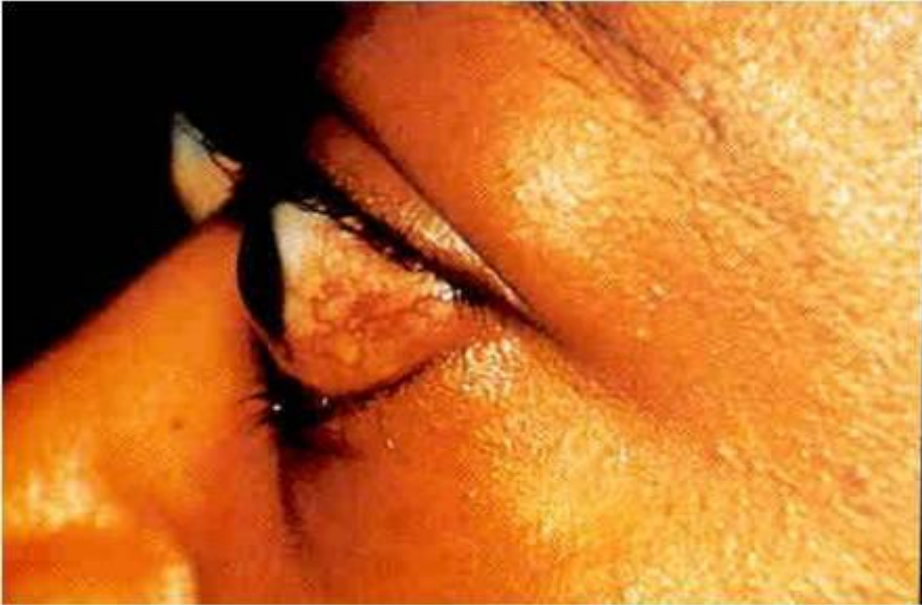


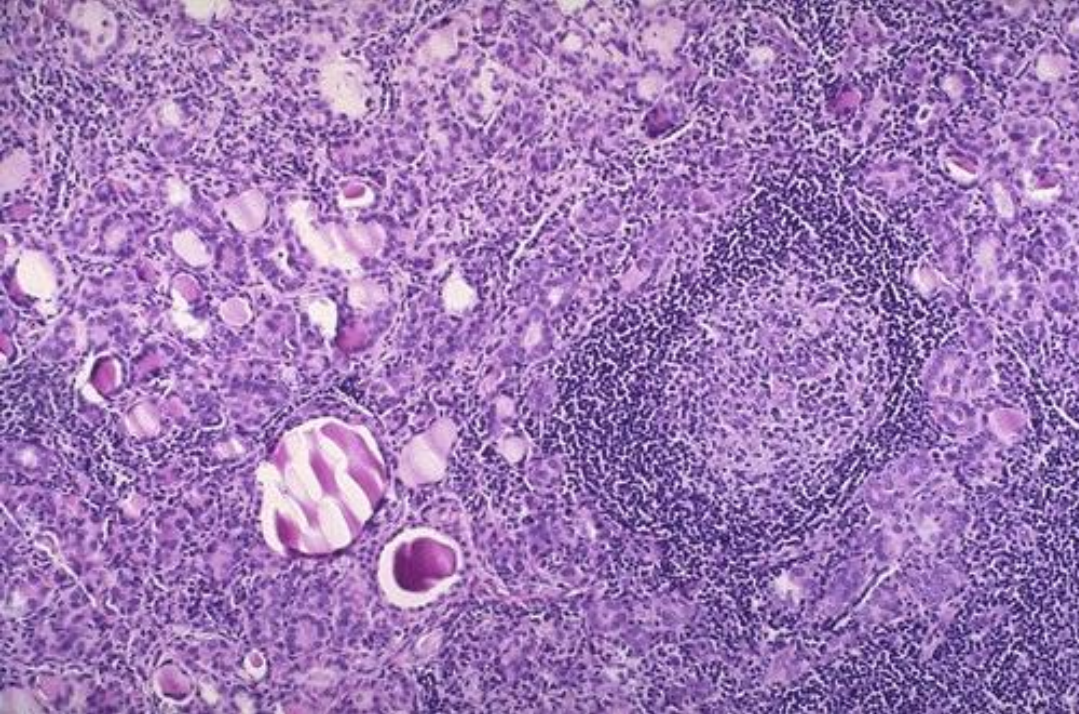
№ 133. Adenom adrenocortical.



Gușă coloidă.

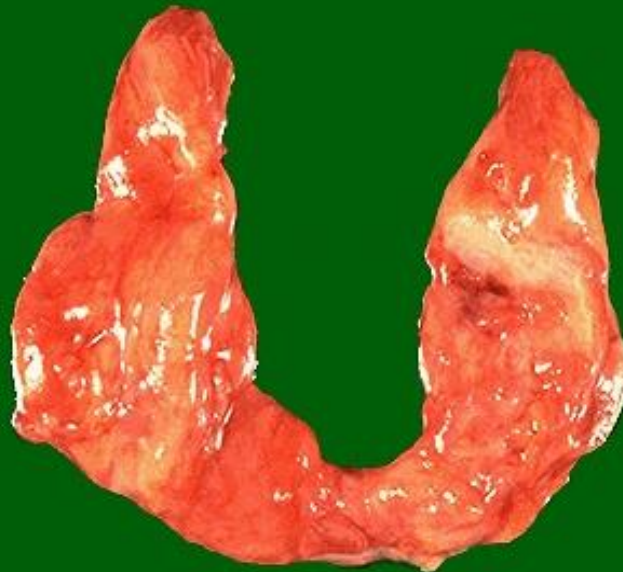

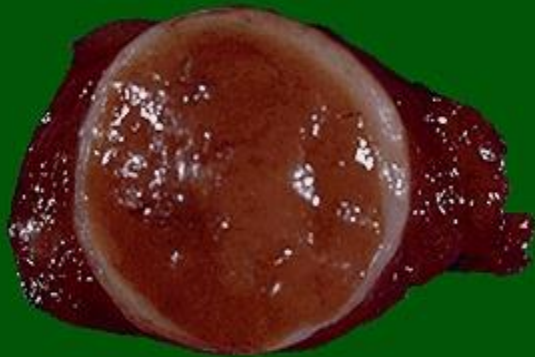
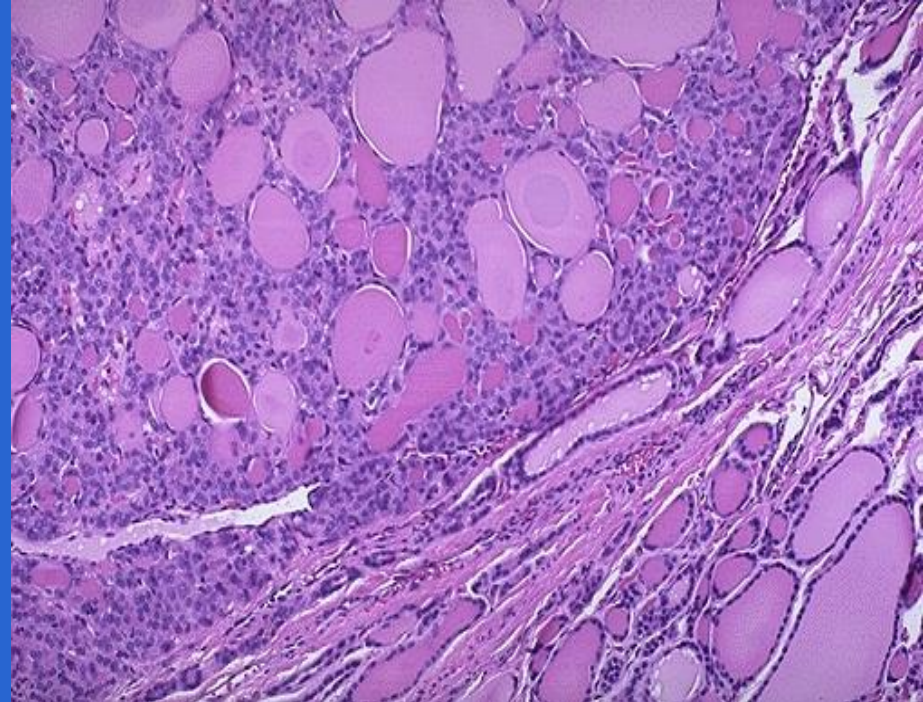

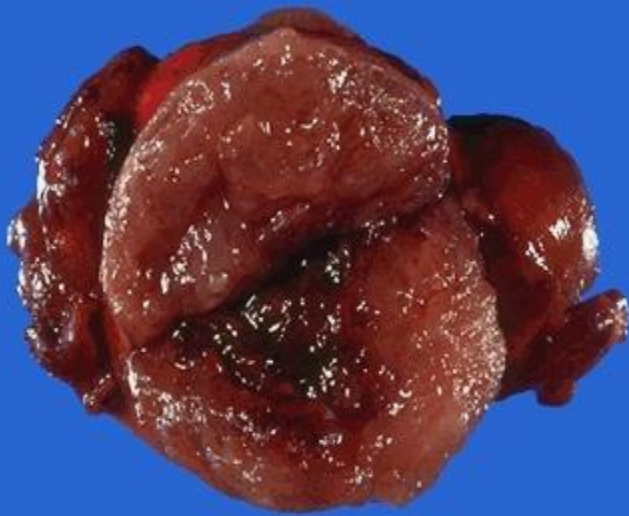
Gușă difuză toxică.



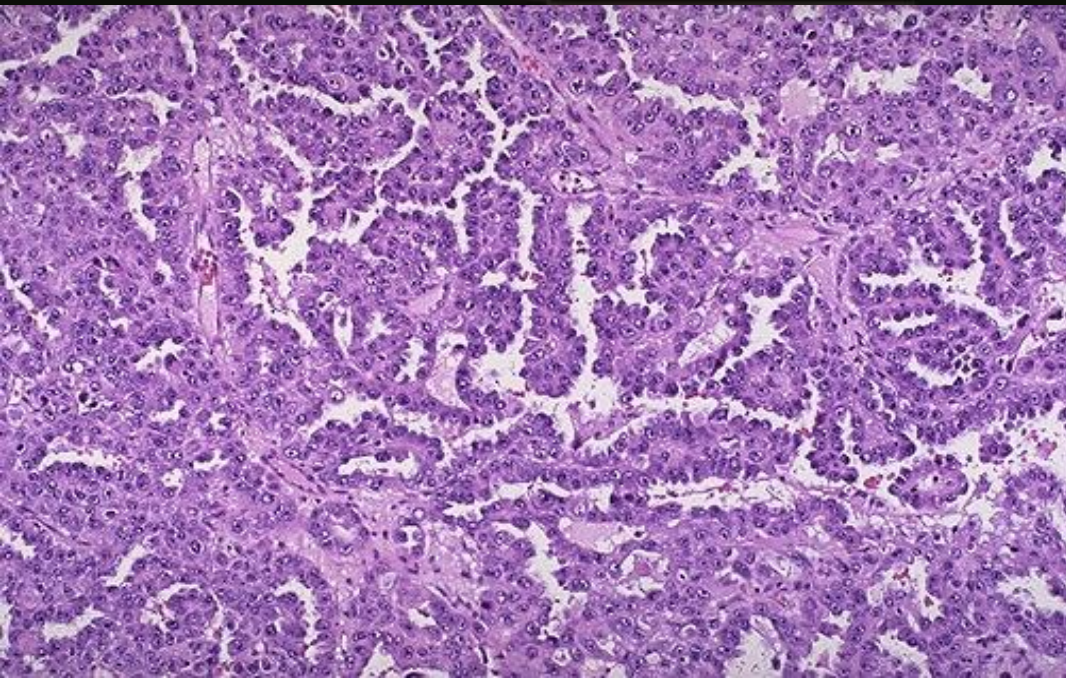
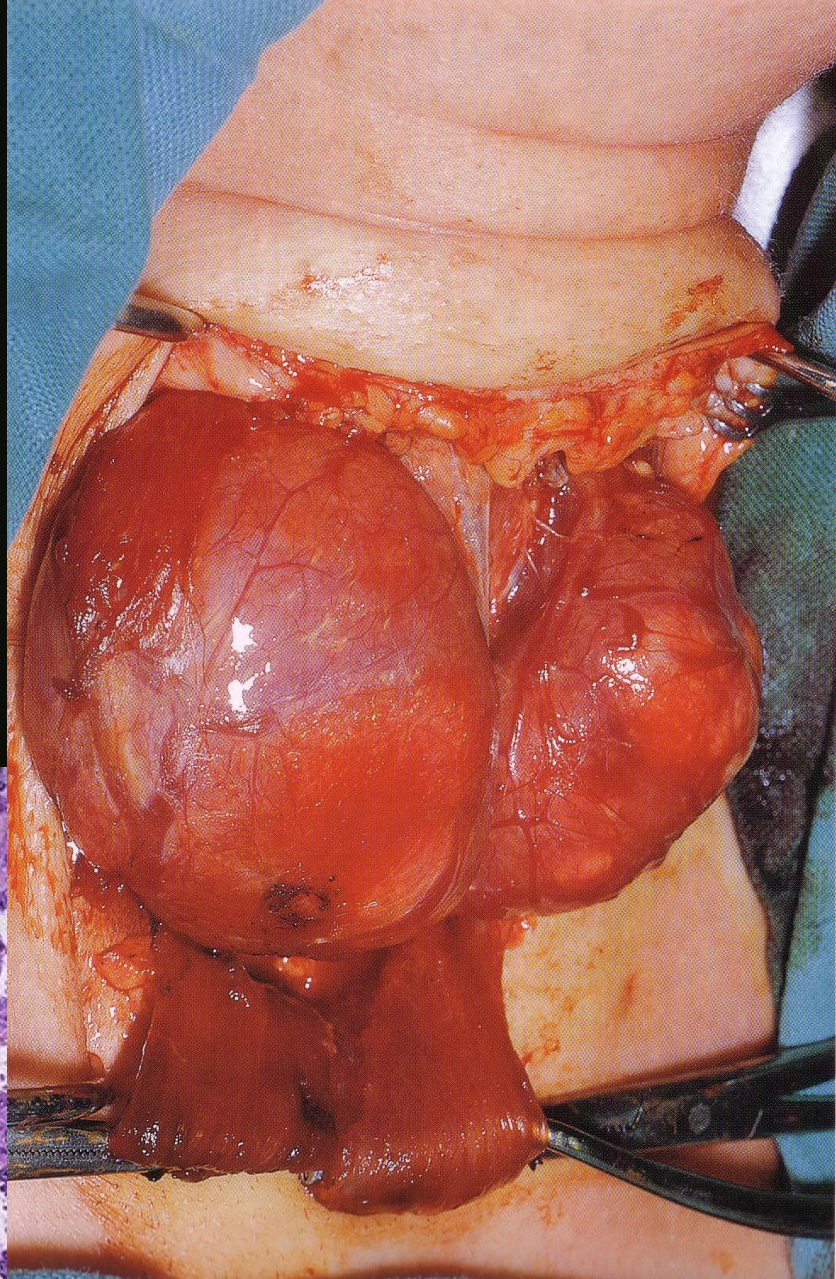
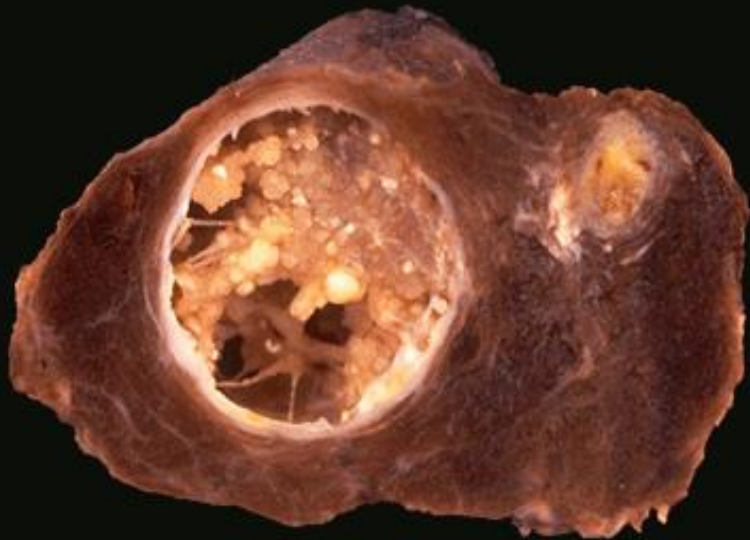Tiridita Hashimoto.

macro – atrofia glandei tiroide.

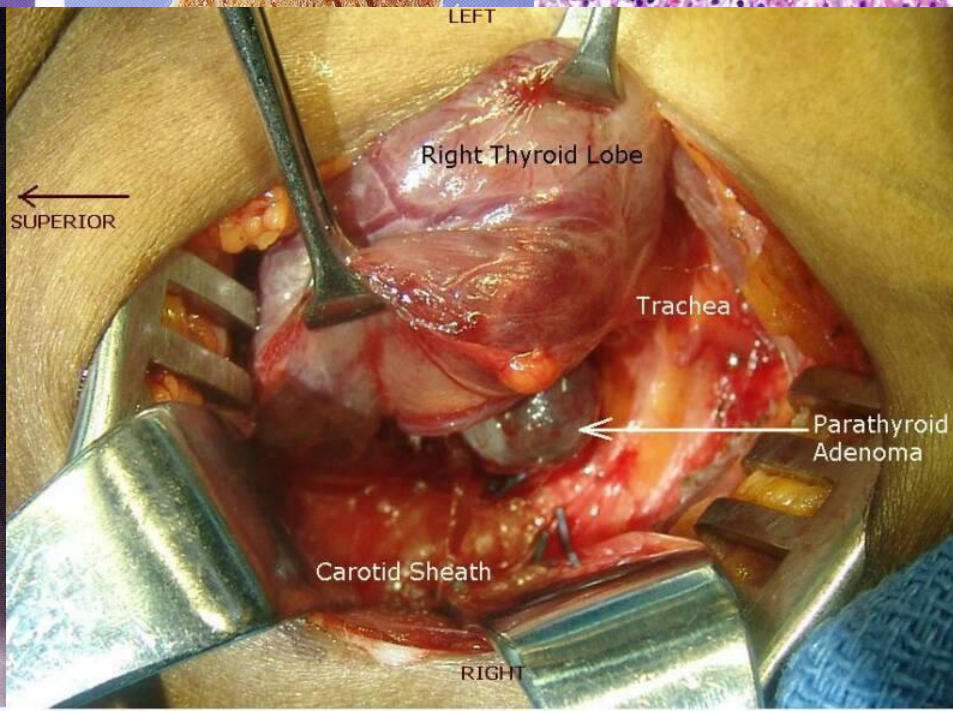
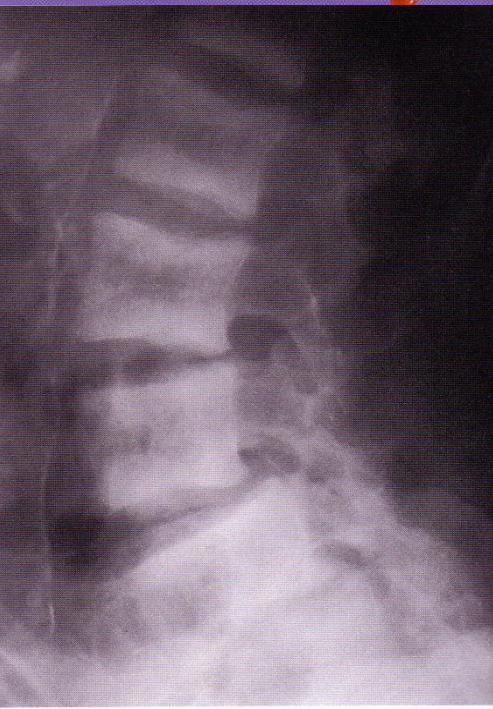
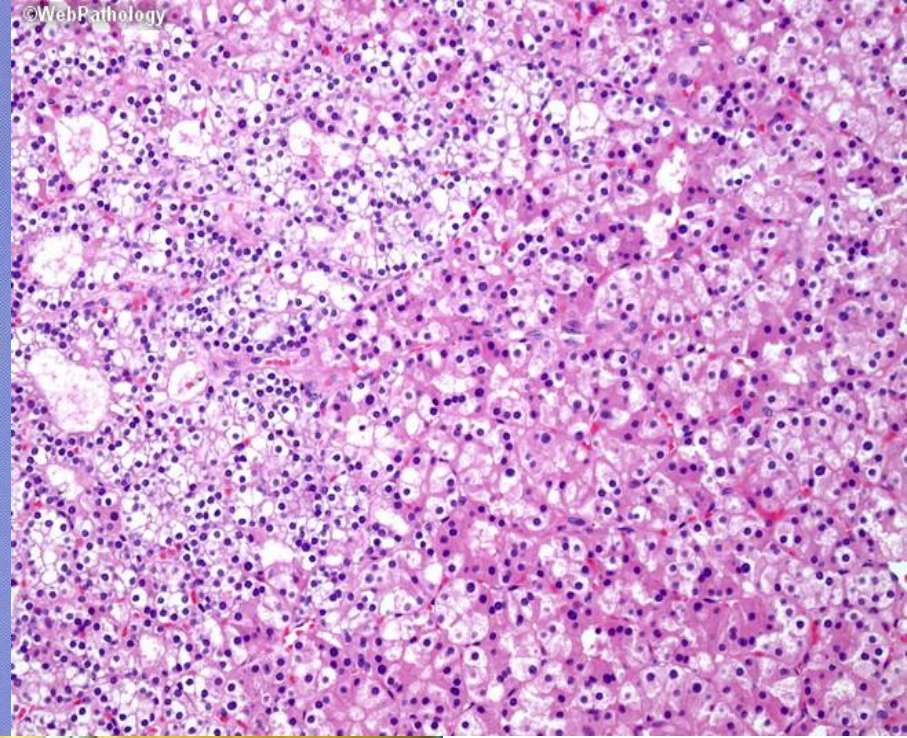
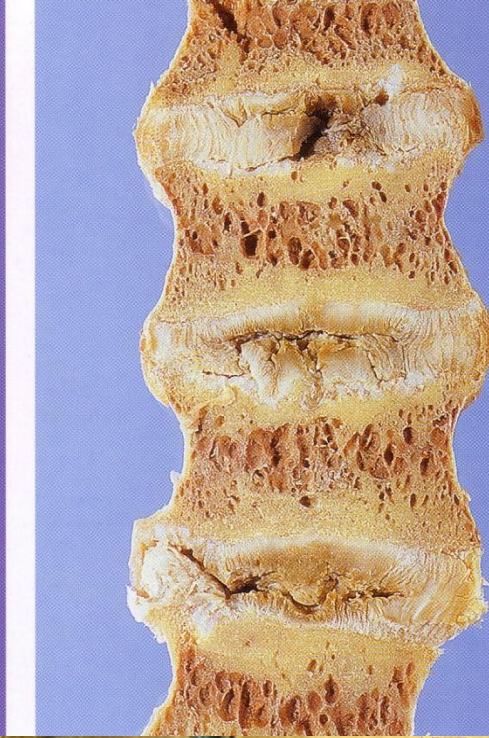
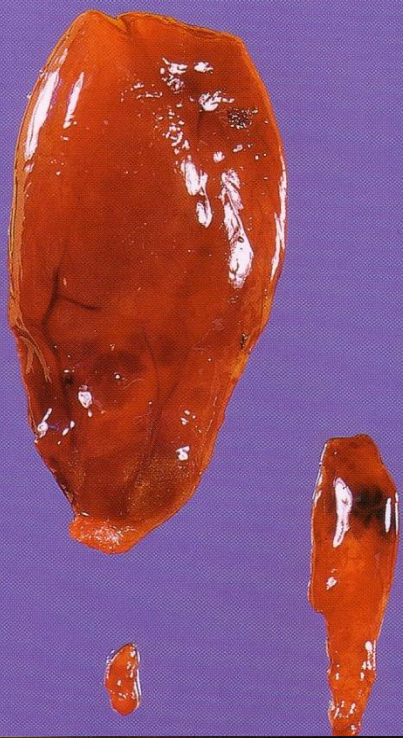



Adenom tiroidian folicular.

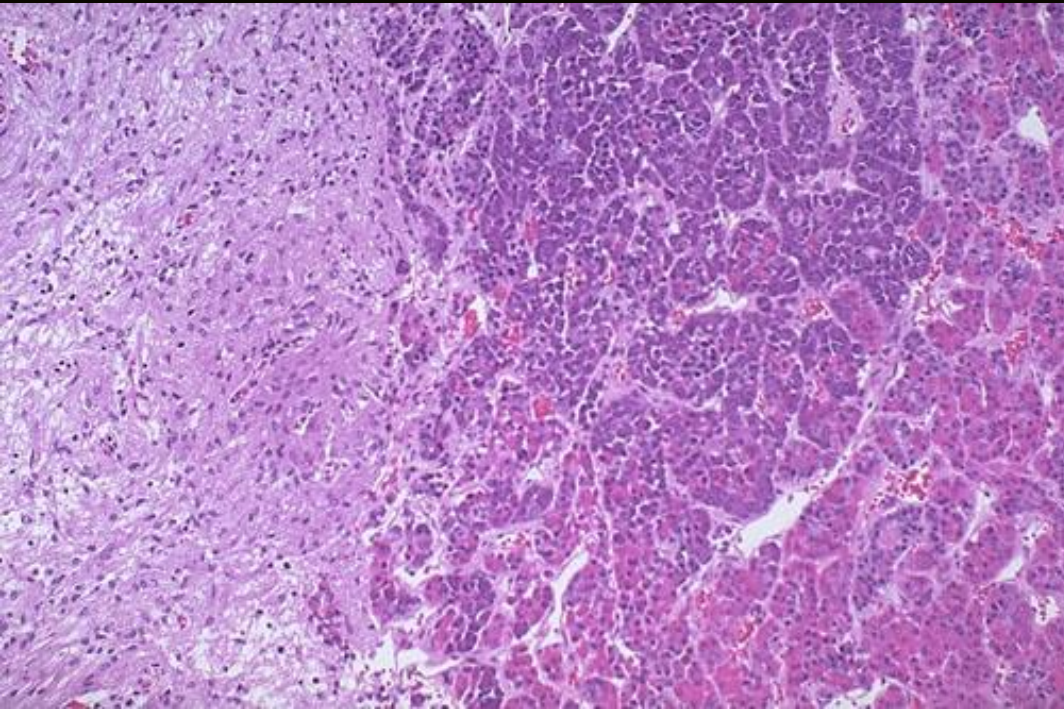
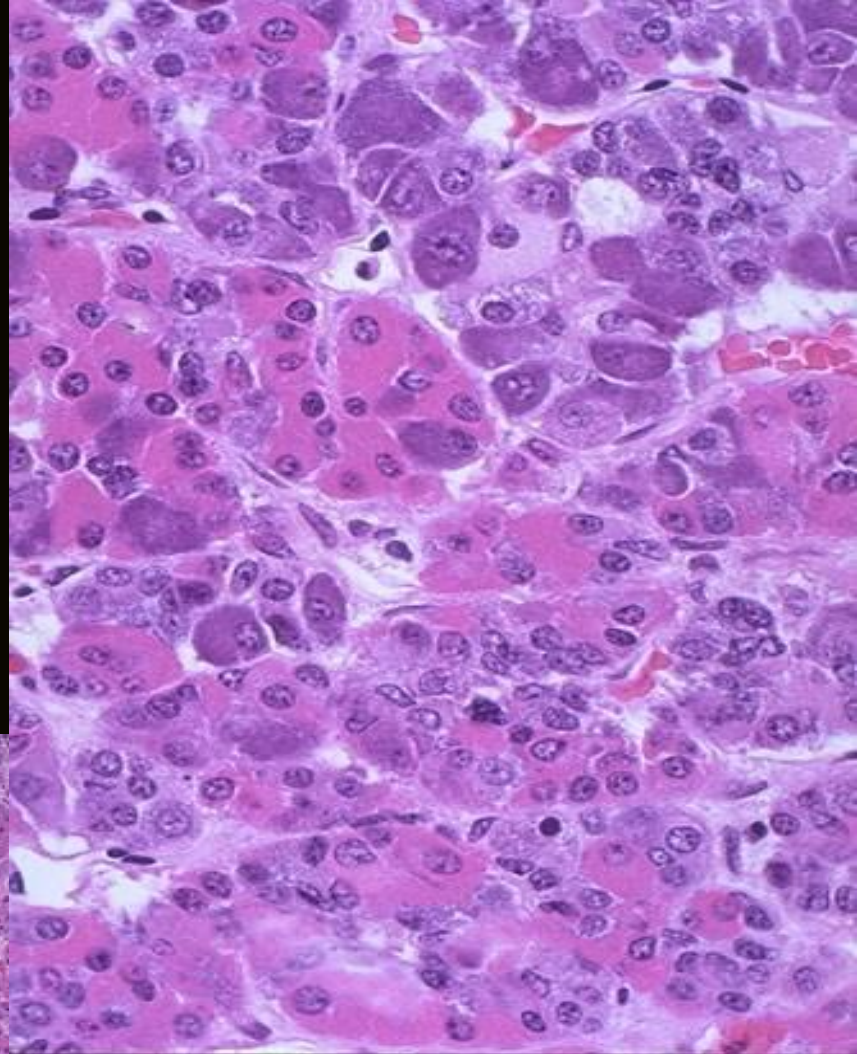
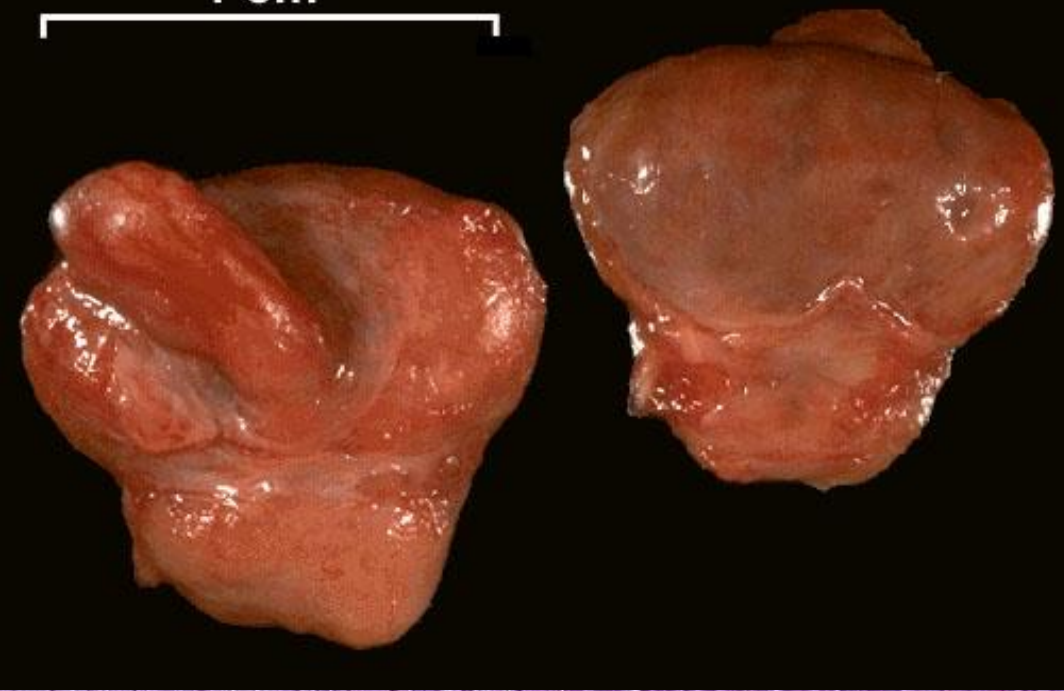


Carcinom de tiroidă
⇐⇐ papilar și medular ↑



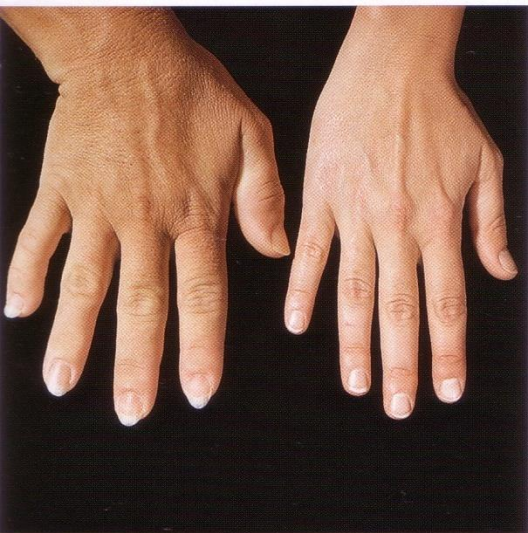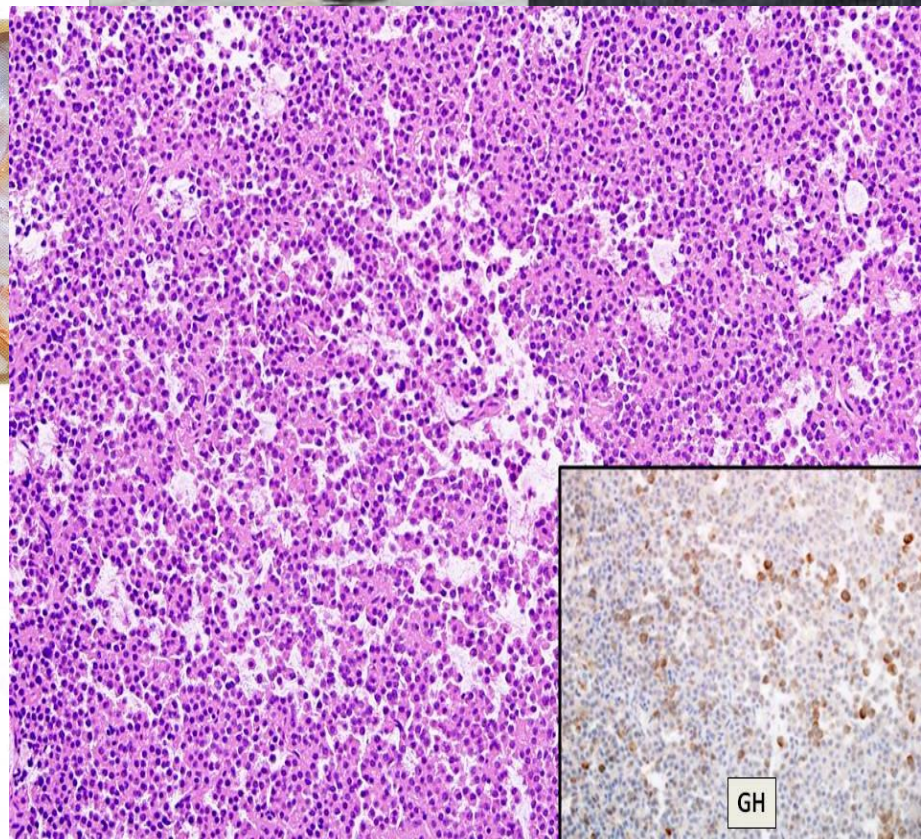
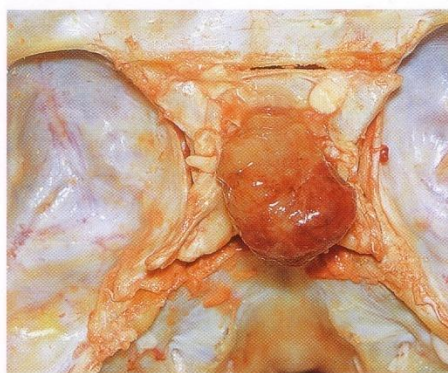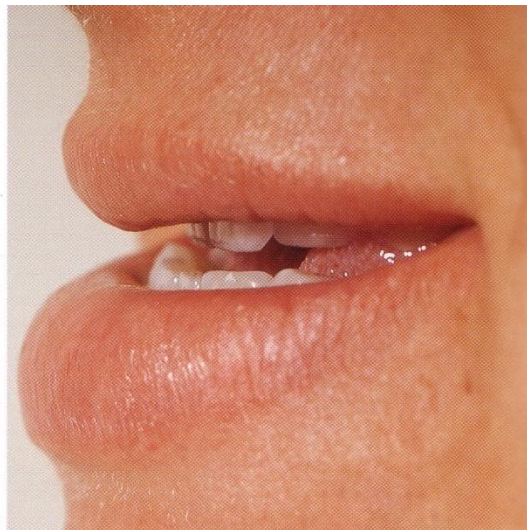
**Osteodistrofie
paratiroidiană,
*adenom paratiroidian.***

1 cm

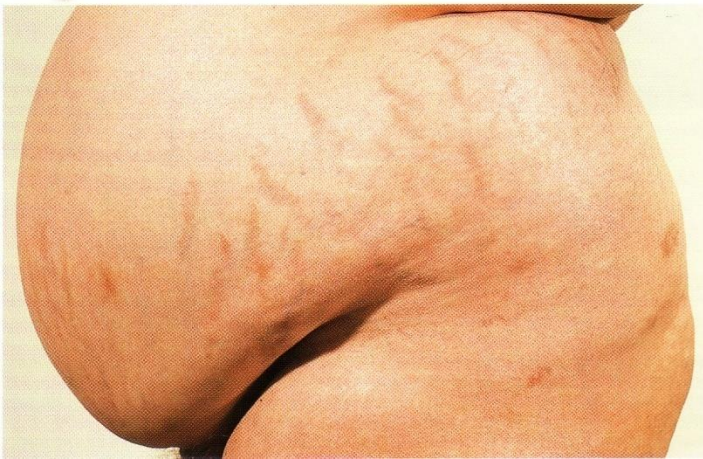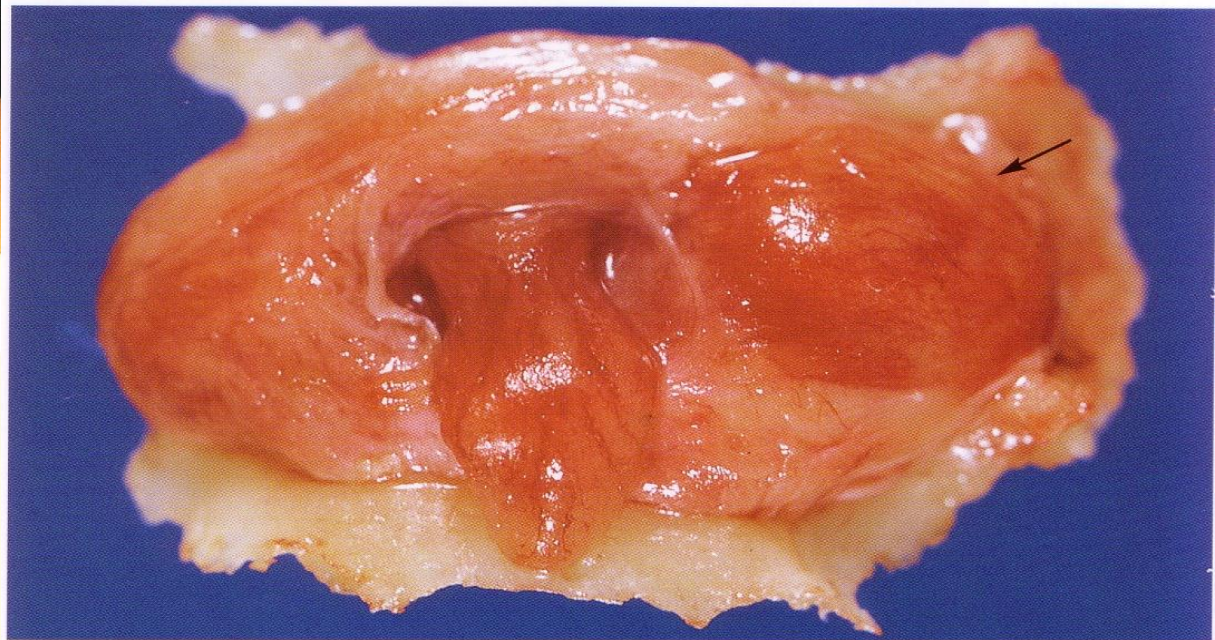

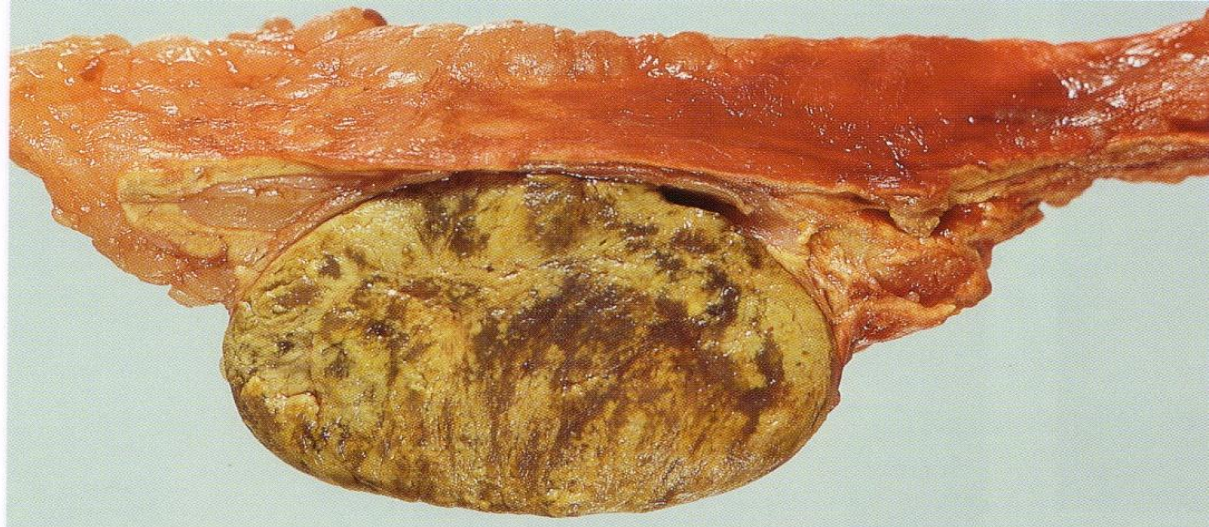
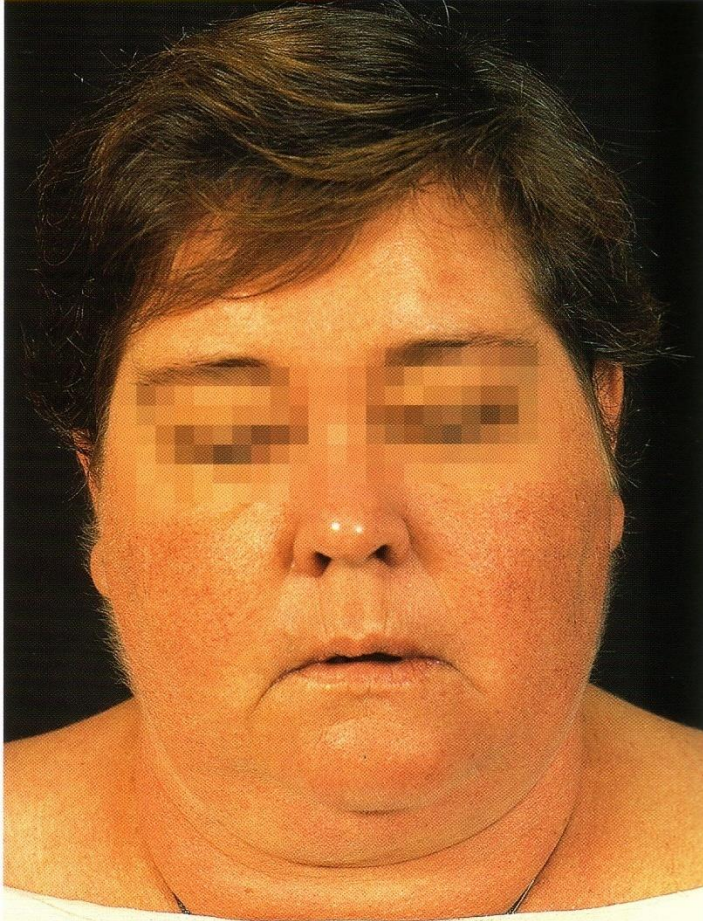Hipofiza,

⇐ *micro: stînga – neurohipofiza, dreapta – adenohipofiza, celule bazo- și acidofile*

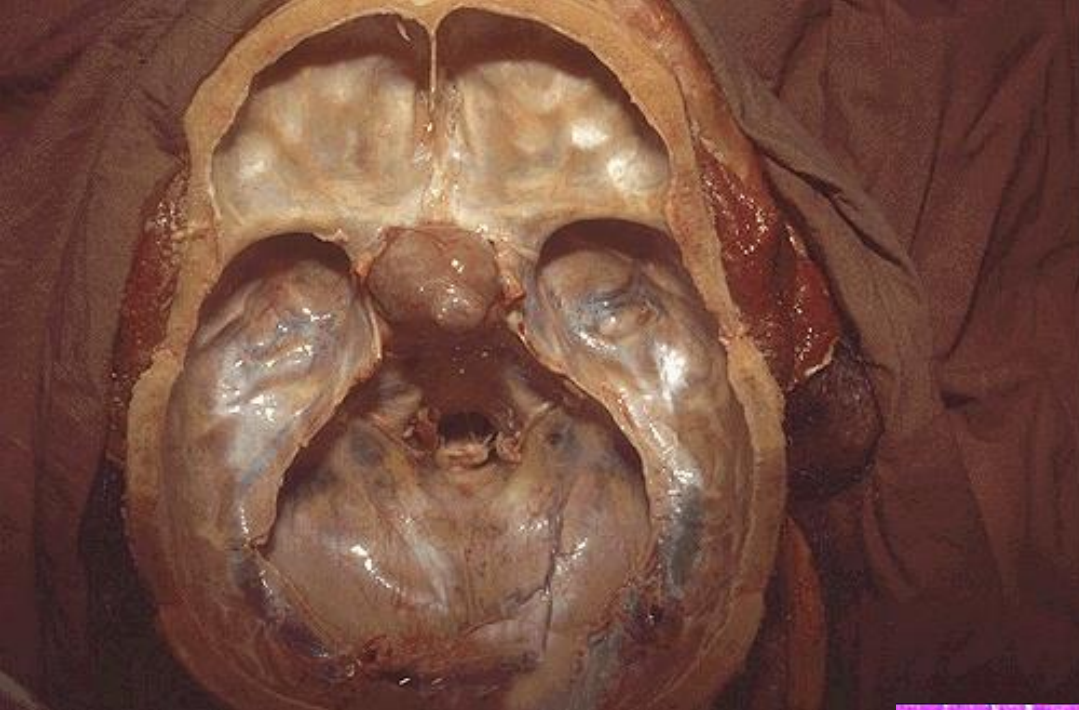

Gigantism,
(adenom eozinofil hipofizar)

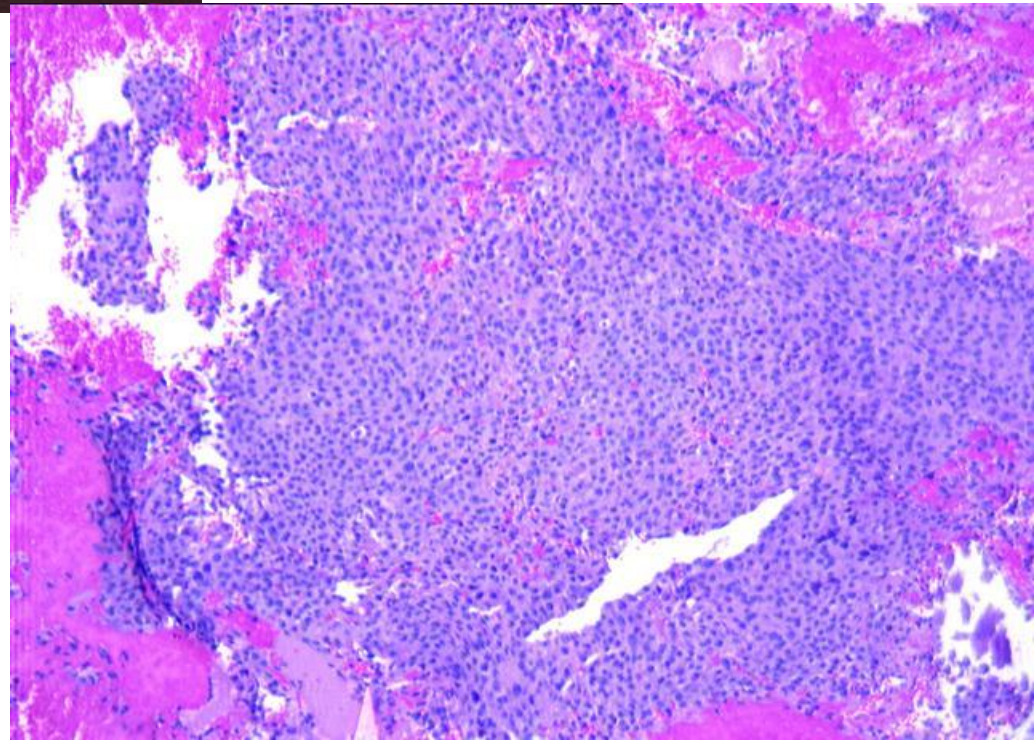


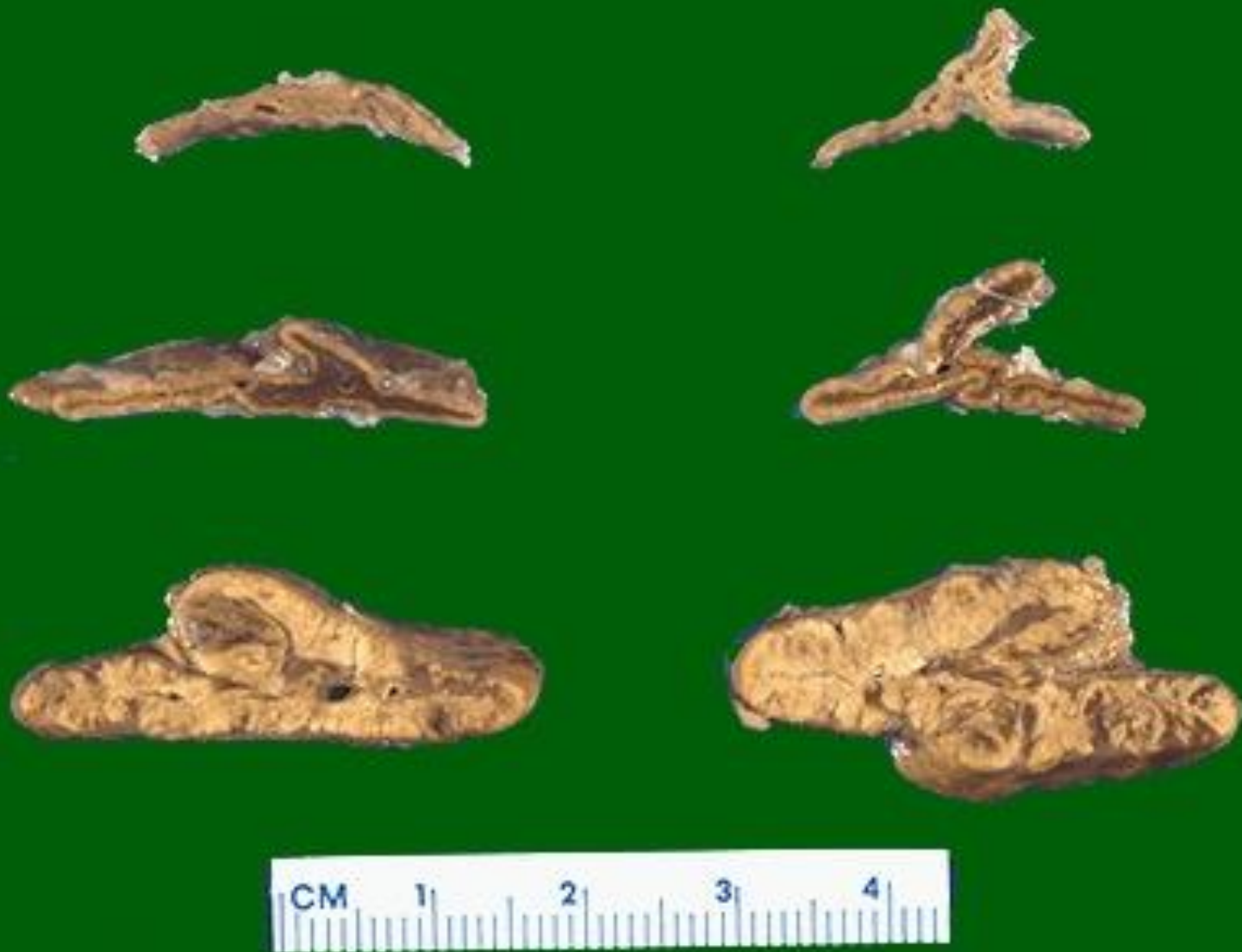Sindrom Cushing

(adenom de suprarenală și adenom bazofil hipofizar).

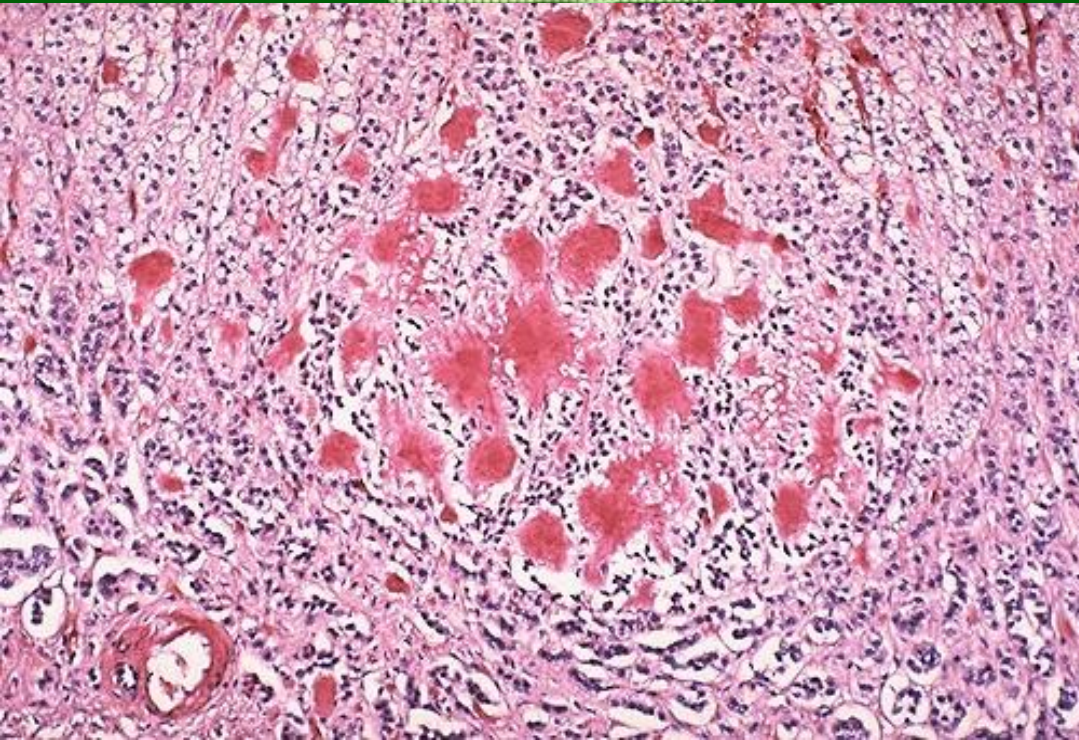
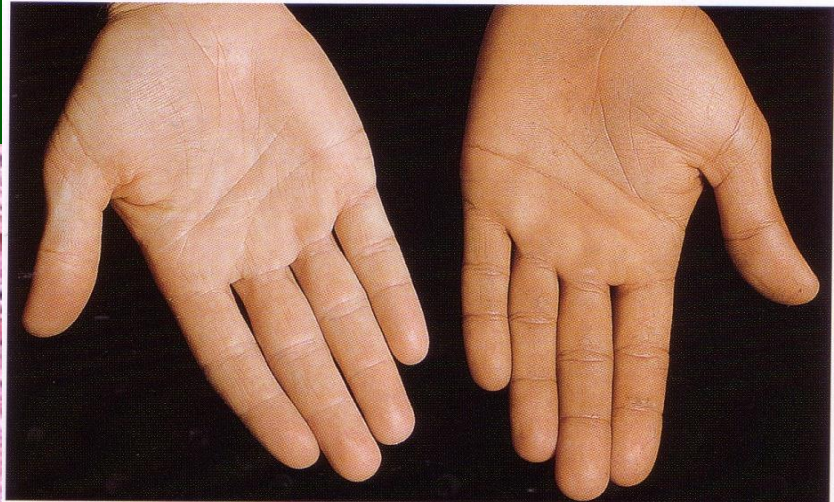
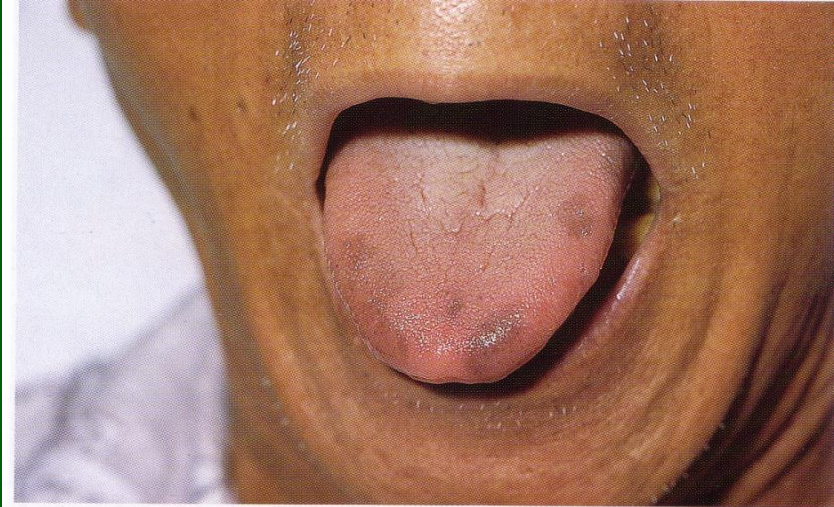
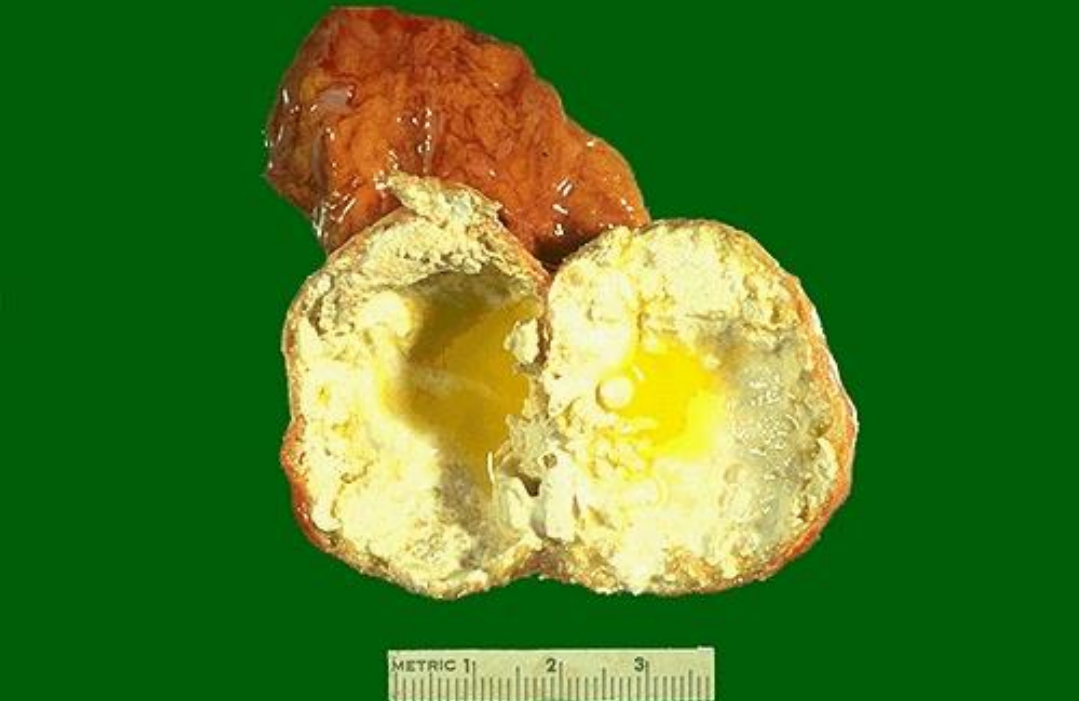

**Adenom hipofizar
bazofil.**



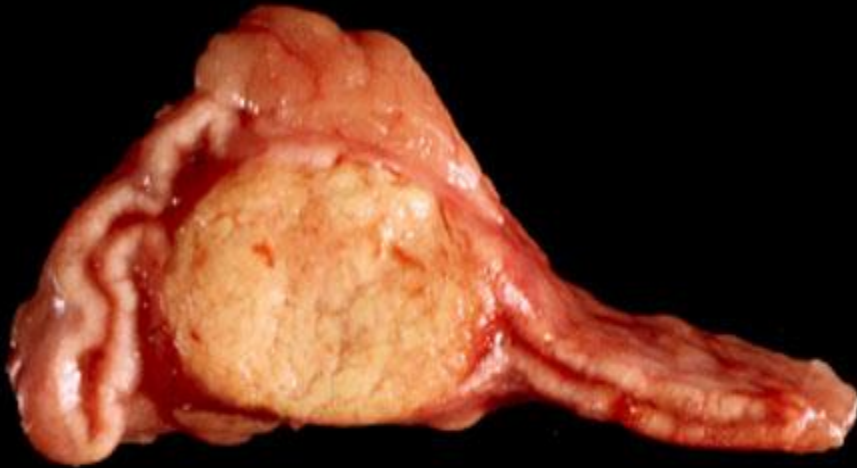
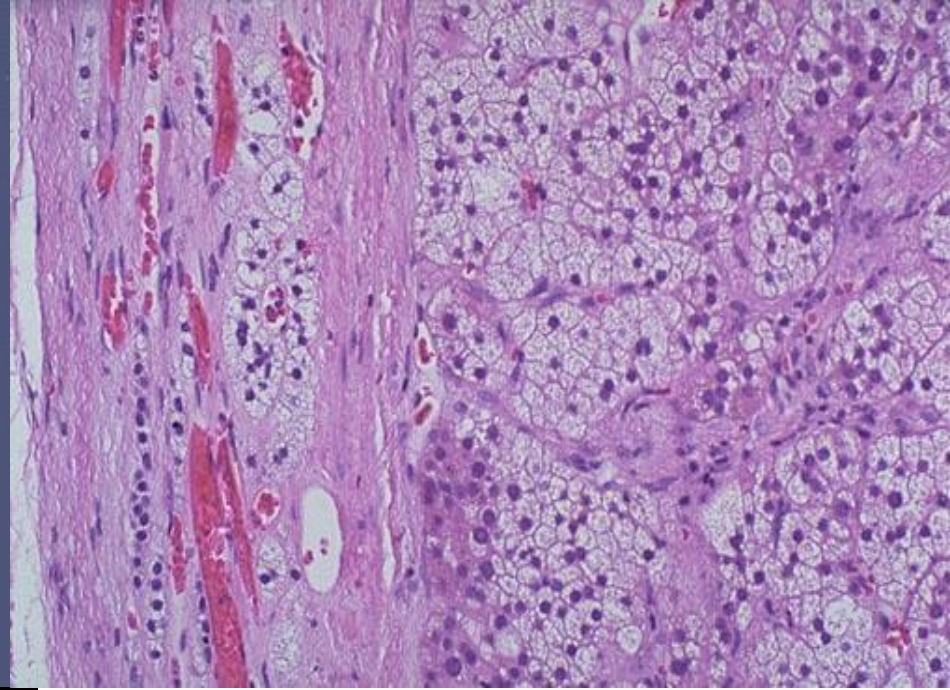
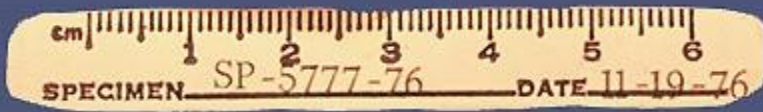
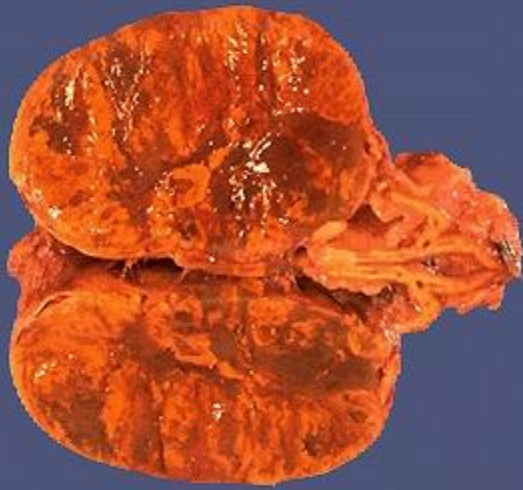
- **Atrofia suprarenalelor în boala Addison.**
- **Suprarenale normale.**
- **Adenom de suprarenale în sindromul Cushing.**



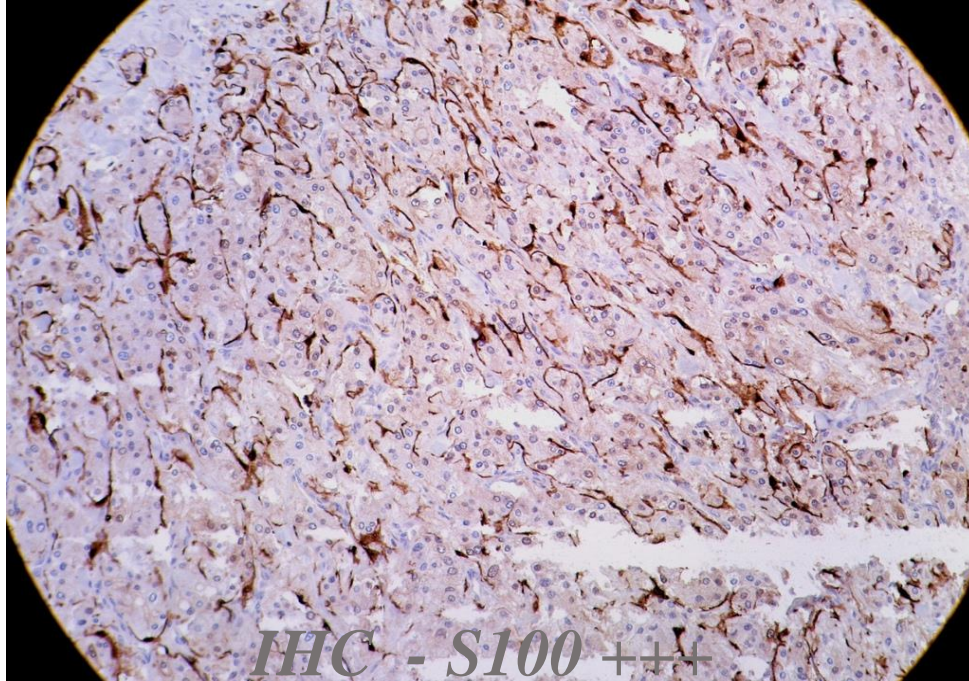
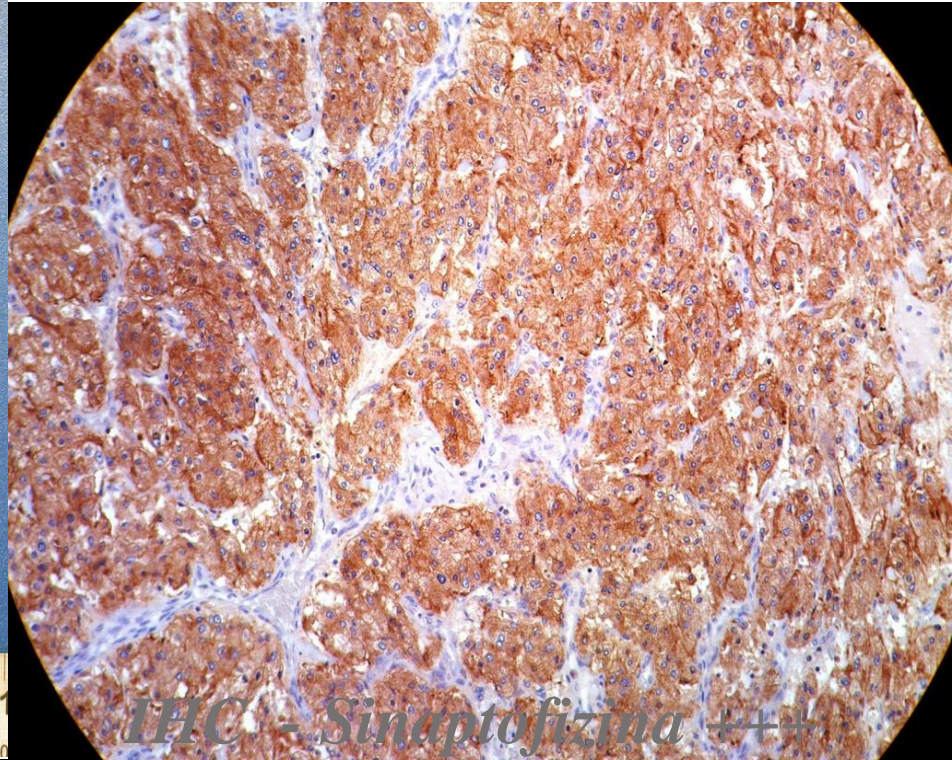
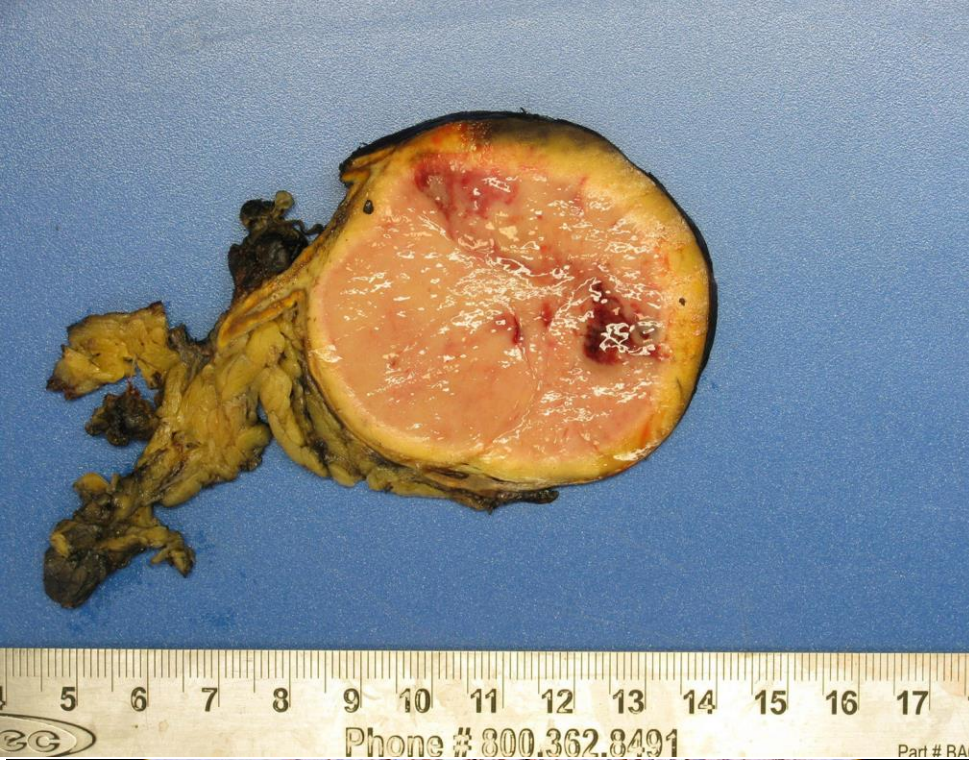Tuberculoza (*necroză cazeoasă*) și amiloidoza (*col. roșu de Congo*) a suprarenalelor.

Clinic – boala Addison.

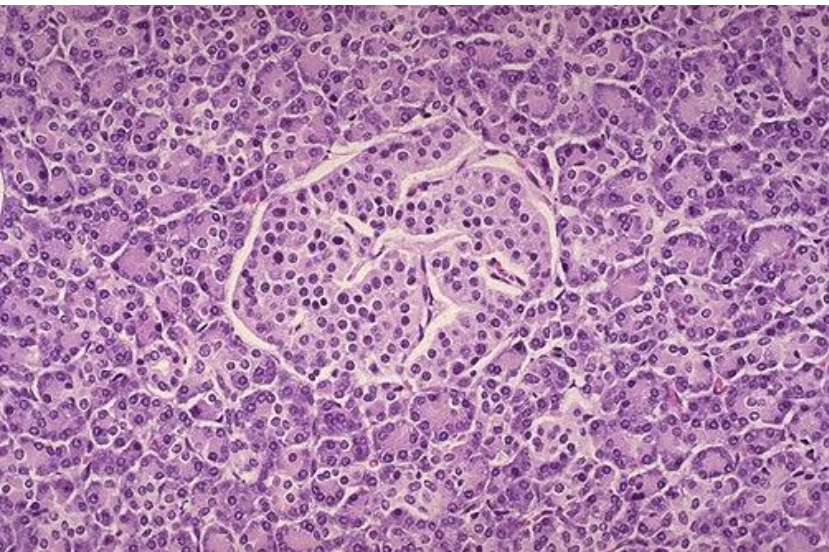


Adenom de suprarenală

*(sindromul Cushing – corticosterom,
sindromul Conn - aldosterom).*



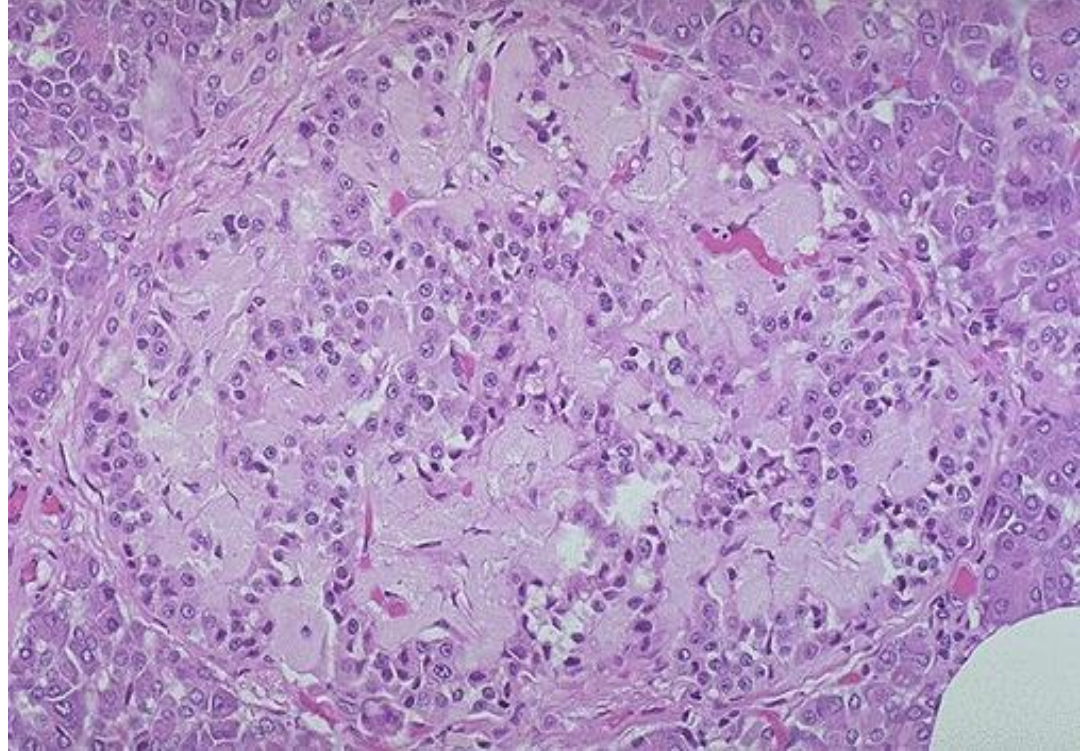
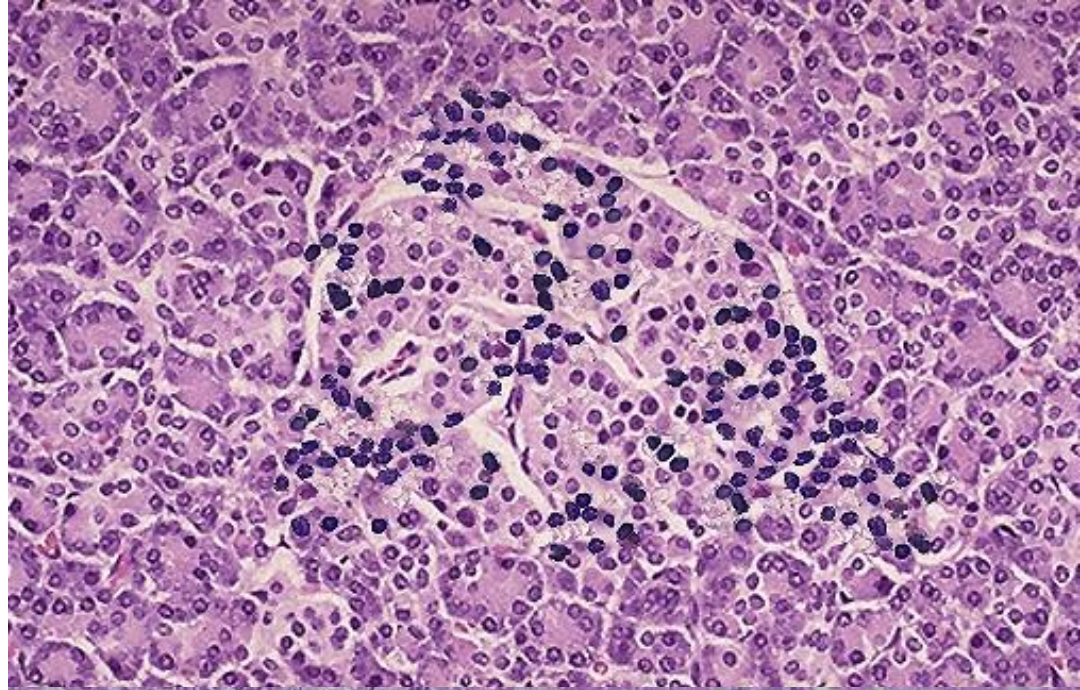
Pheochromocytom.

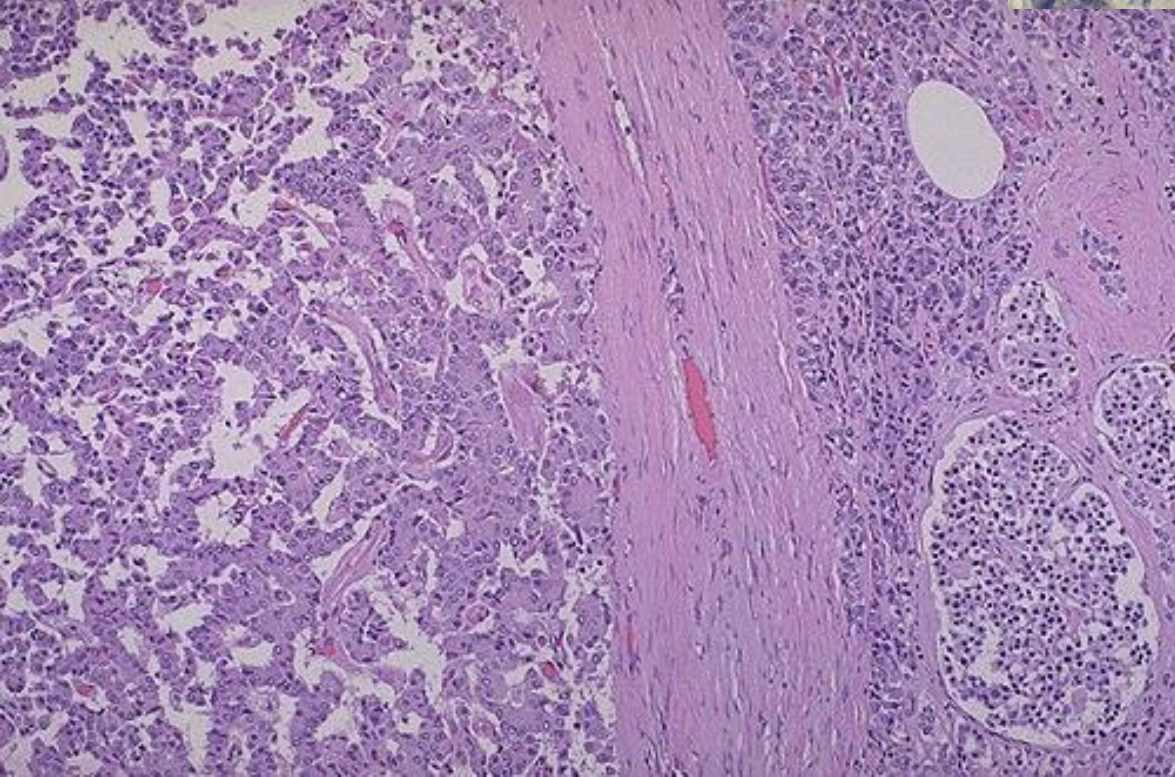
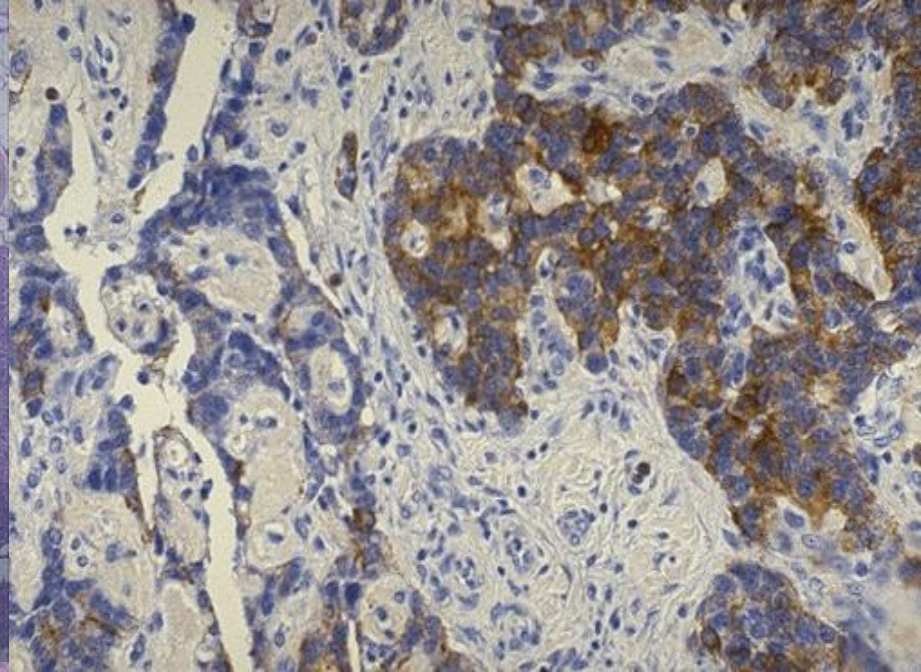
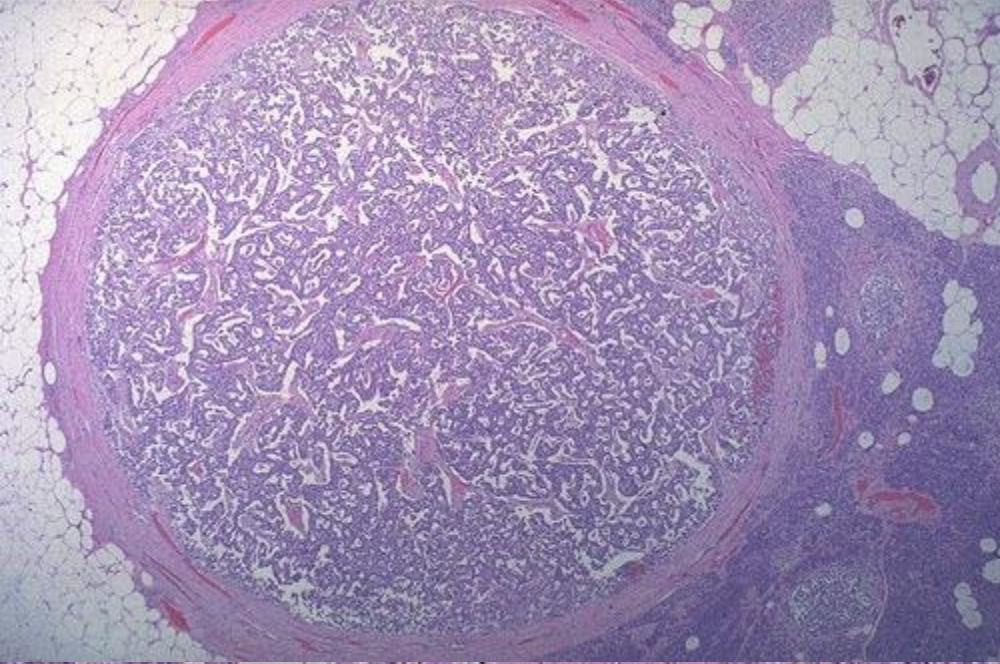


**↑ Insulă Langerhans
normală;**

**Insulită autoimună, diabet
tip I; →**

**Amiloidoza insulei
pancreatice,
diabet tip II →→**





Insulom pancreatic,
*sus dreapta – reacție
imuohistochimică
la insulină (insulom β)*

Patologia glandelor endocrine.

- Rolul sistemului endocrin este greu de supraestimat. Include un grup de organe speciale, a căror masă în total este de numai 0,1% din greutatea totală a corpului.
- Aceste organe produc doar 0,5 - 0,6 g pe zi de substanțe biologic active \ hormoni \ care influențiază toate procesele vitale din organism.

Sistemul endocrin cuprinde 9 organe.

- 1 \ Hipotalamus
- 2 \ Glanda hipofizară
- 3 \ Glandele paratiroide
- 4 \ Glandele suprarenale
- 5 \ Gonade
- 6 \ Insulele pancreatice
- 7 \ Tiroida
- 8 \ Sistemul endocrin difuz
- 9 \ Epifiză.

Patologia sistemului endocrin. Caracteristici

- повреждение, дисциркуляция, воспаление, дисрегенерация , опухоли \ с необычными клинико-морфологическими признаками.

- Spre deosebire de alte sisteme, bolile sistemului endocrin se manifestă nu numai prin hipofuncție, ci și prin hiperfuncție.

Hipofiză

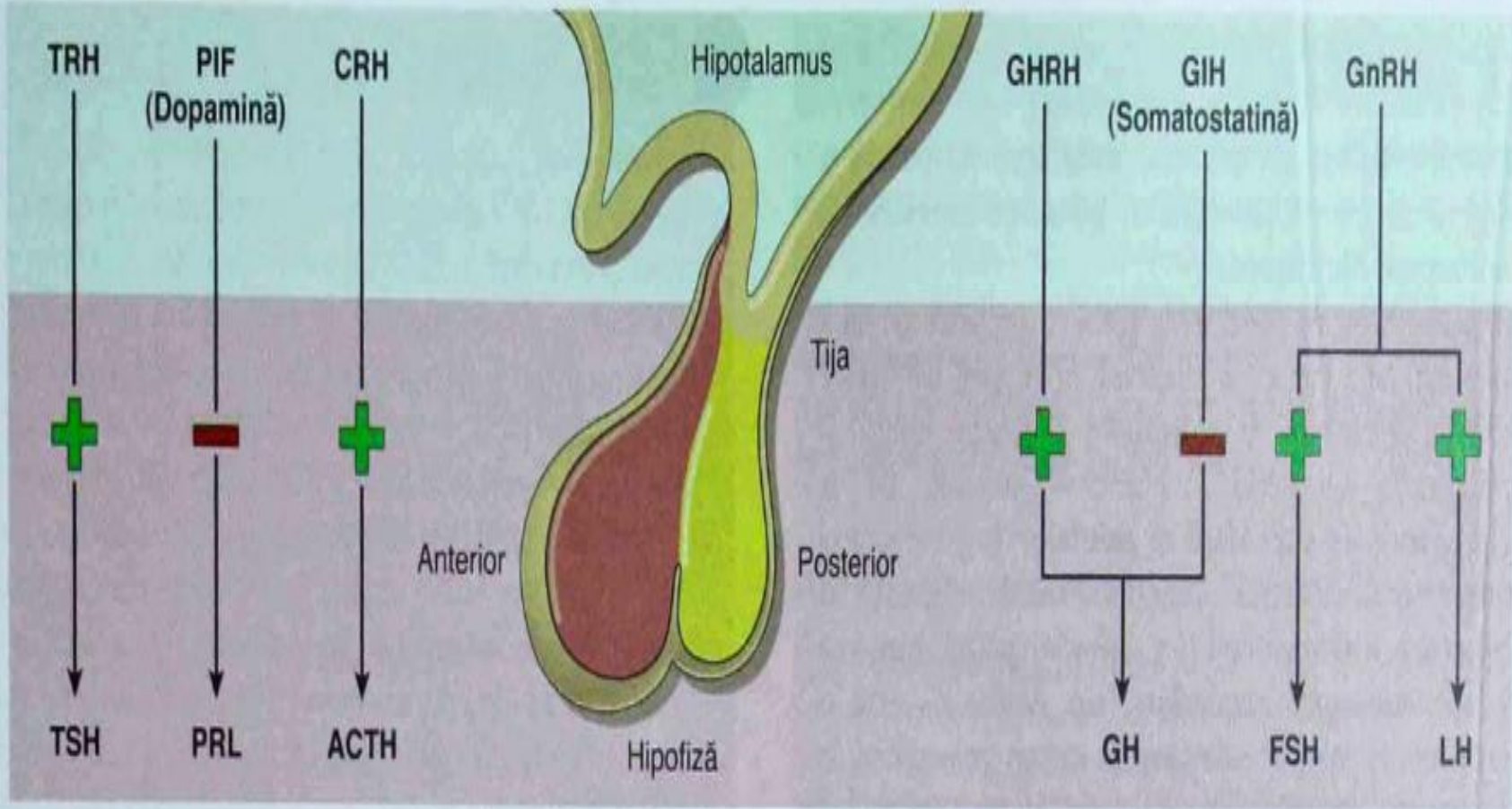


Figura 19-2 Adenohipofiza (hipofiza anterioară) secretă șase hormoni: hormonul adrenocorticotrop (ACTH) sau corticotropina; hormonul foliculostimulant (FSH); hormonul de creștere (GH) sau somatotrop (STH); hormonul luteinizant (LH); prolactina (PRL); și hormonul stimulator tiroidian (TSH) sau tireotropina. Acești hormoni se află la rândul lor sub controlul unor factori eliberatori hipotalamici stimulatori și inhibitori. Factorii eliberatori *stimulatori* sunt hormonul eliberator al corticotropinei (CRH), hormonul eliberator al hormonului de creștere (GHRH), hormonul eliberator al gonadotropinei (GnRH) și hormonul eliberator al tireotropinei (TRH). Factorii hipotalamici *inhibitori* sunt hormonul inhibitor al hormonului de creștere (GIH) sau somatostatina și factorul inhibitor al prolactinei (PIF), care este dopamina.

Hipofiză

Următoarele manifestări clinice sunt caracteristice bolilor hipofizare:

- Hiperpituitarism. Se observă secreție excesivă de hormoni tropi. Cauzele pot fi adenomul hipofizar, hiperplazia și carcinomul adenohipofizei, producția hormonilor de tumori situate în afara glandei hipofizare și unele leziuni ale hipotalamusului.

Hipofiză

- Hipopituitarism. Deficiență de hormoni tropi. Poate fi cauzat de o varietate de procese distructive, incluzând leziuni ischemice, intervenții chirurgicale, expunere la radiații, inflamații și adenom hipofizar nefuncțional.

Hipofiză

- Efect de masă (efectul formațiunilor de volum). Primele modificări datorate efectului de masă sunt schimbările în șaua turcească detectate la radiografie, inclusiv expansiunea acesteia, eroziunea osoasă și ruperea diafragmei șei turcești. Deoarece nervii optici și chiasma optică sunt situate în imediata vecinătate a șei turcești, creșterea expansivă a tumorilor hipofize duce adesea la compresiunea fibrelor în zona intersecției vizuale. Aceasta provoacă tulburări de câmp vizual, de obicei defecte în câmpurile de vedere laterale (temporale) (hemianopsie temporală bilaterală).

Hiperpituitarismul

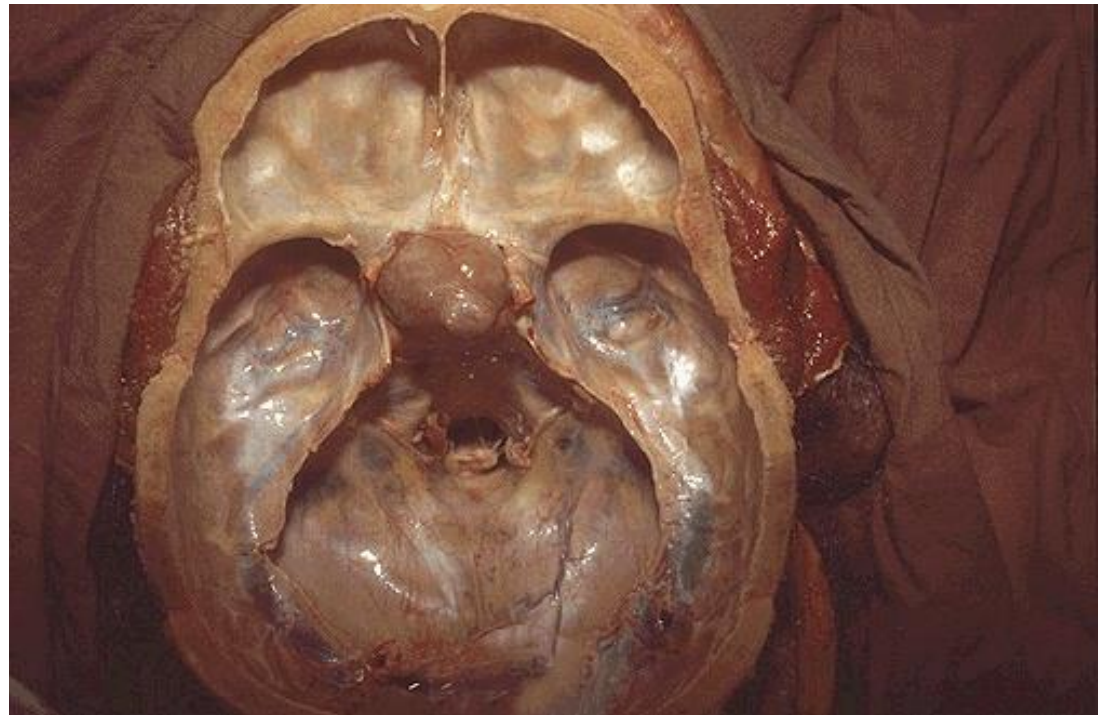
Cea mai frecventă cauză a hiperpituitarismului este adenomul hipofizar. Adenoamele hipofizare sunt clasificate în funcție de hormonul sau hormonii produși de celulele tumorale.

Clasificarea adenoamelor hipofizare

Tip de celulă hipofizară	Hormon	Tip de tumoră	Sindrom asociat*
Celule corticotrope	ACTH și alte peptide derivate din POMC	Dens granulare Fin granulare	Sindrom Cushing Sindrom Nelson
Celule somatotrope	GH	Dens granulare Fin granulare	Gigantism (copii) Acromegalie (adulți)
Celule lactotrope	Prolactină	Dens granulare Fin granulare	Galactoree și amenoree (la femei) Disfuncție sexuală, infertilitate
Celule mamosomatotrope	Prolactină, GH	Mamosomatotrope	Semne combinate ale excesului de GH și prolactină
Celule tireotrope	TSH	Tireotrope	Hipertiroidism
Celule gonadotrope	FSH, LH	Gonadotrope, adenoame cu „celule nule”, adenoame oncocitare	Hipogonadism, efecte de compresiune tumorală și hipopituitarism

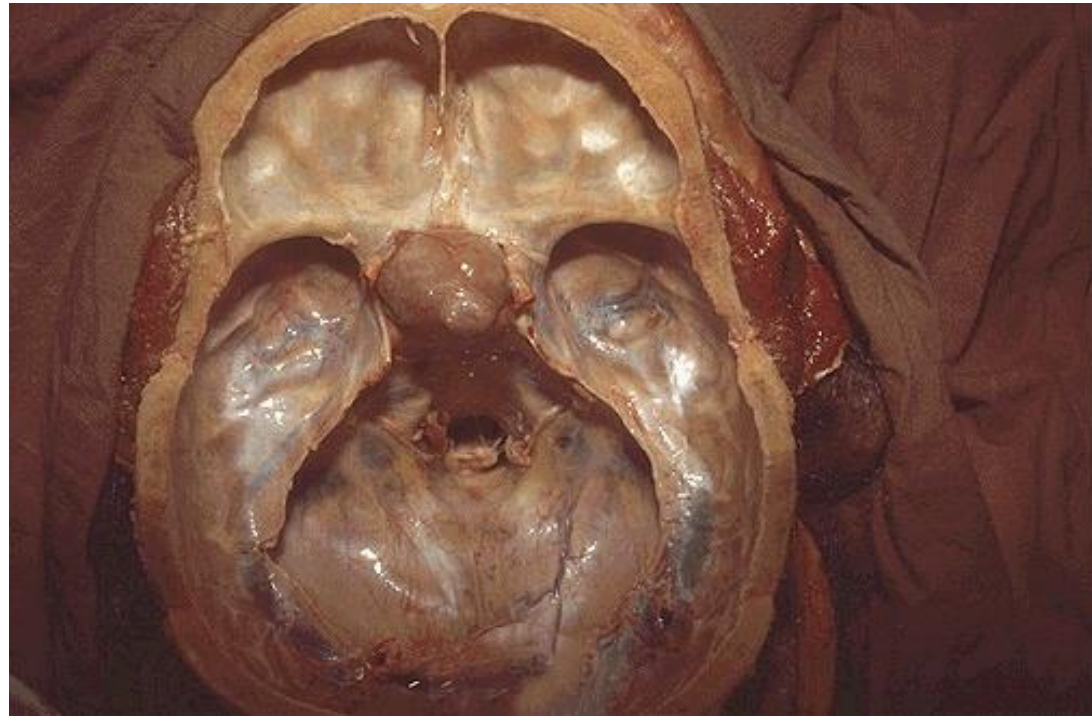
Hiperpituitarismul

Morfologie. Adenomul tipic hipofizar este o formație moale, bine delimitată, localizată în șaua turcească. Formațiile mari de obicei se răspândesc în sus prin diafragma șei turcești în regiunea supraselară și comprimă chiasma optică și structurile adiacente, cum ar fi nervii cranieni.

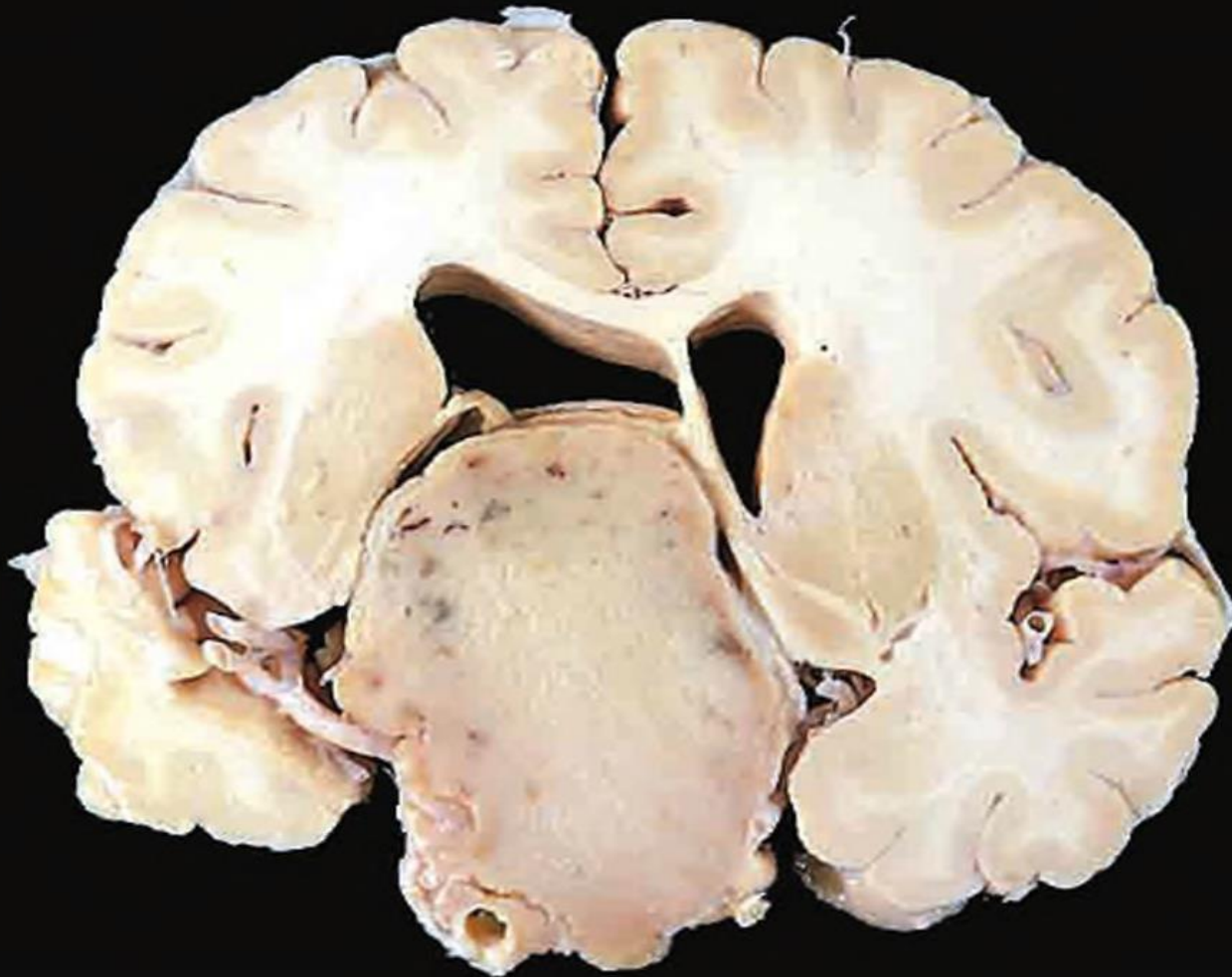

Hiperpituitarismul

În = 30% din cazuri la examinare macroscopică, adenoamele nu au o capsulă și infiltrează țesuturile adiacente: sinusurile cavernoase și sfenoide, dura mater și uneori creierul. Astfel de formațiuni sunt menționate prin termenul „adenom invaziv”. Nu este surprinzător că macroadenomele sunt mai des invazive decât tumorile mici. De asemenea, în tumorile mari, se observă mai des hemoragii și zone de necroză.

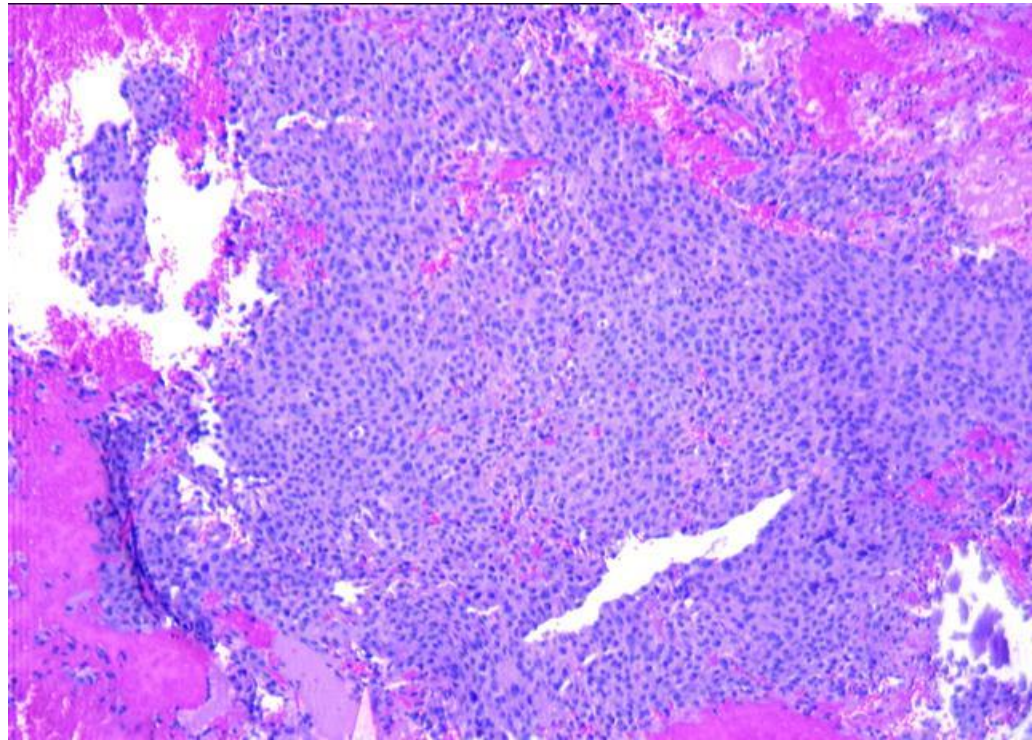


Adenom hipofizar nefuncțional care se extinde dincolo de șaua turcească și deformează structurile adiacente ale creierului. Adenoamele nefuncționale în momentul diagnosticării sunt de obicei mai mari decât adenoamele funcționale.



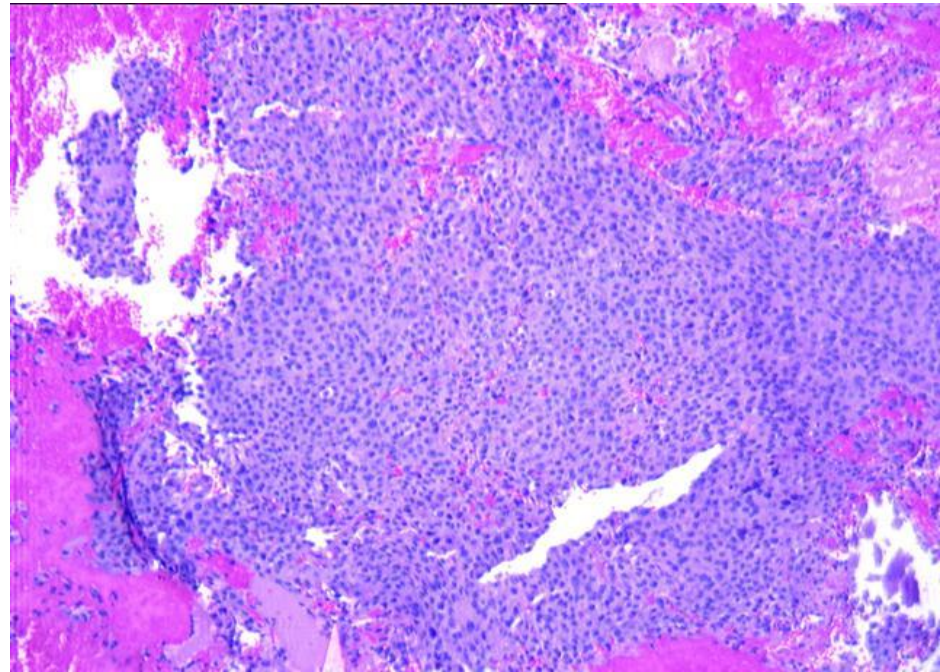
Hiperpituitarism

În cadrul examenului histologic, adenoamele hipofizare tipice sunt formate din celule poligonale relativ omogene, aranjate sub formă de straturi sau cordoane. Țesutul conjunctiv slab exprimat în jurul acestor celule, sau reticulina, determină consistența moale, gelatinoasă a multor astfel de formațiuni.

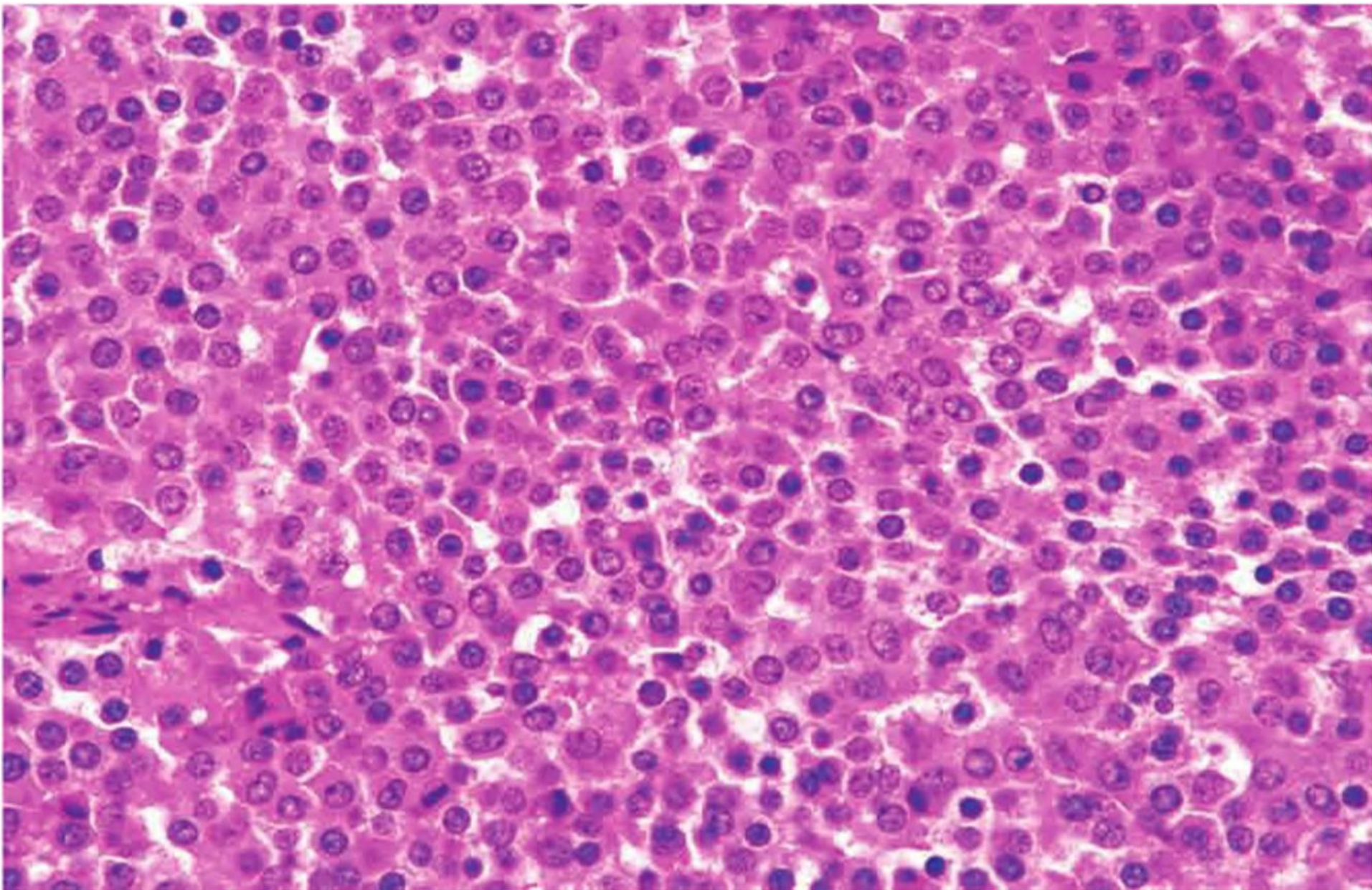


Hiperpituitarismul

Activitatea mitotică a celulelor tumorale este de obicei scăzută, citoplasma poate fi acidofilă, bazofilă sau cromofobă în funcție de tipul și cantitatea de secret în celule, dar de obicei este aceeași în toate celulele tumorale. Un astfel de monomorfism al celulelor și absența unei rețele de reticulină pronunțate disting adenoamele hipofizare de parenchimul normal al glandei hipofizare anterioare.



Adenom hipofizar. Acumularea de celule monomorfe contrastează brusc cu celulele eterogene ale glandei pituitare anterioare normale. Rețeaua reticulară este absentă.

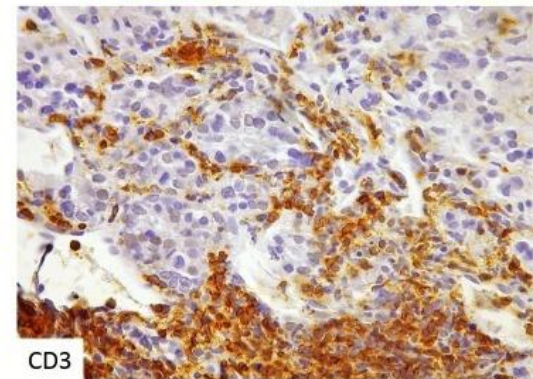
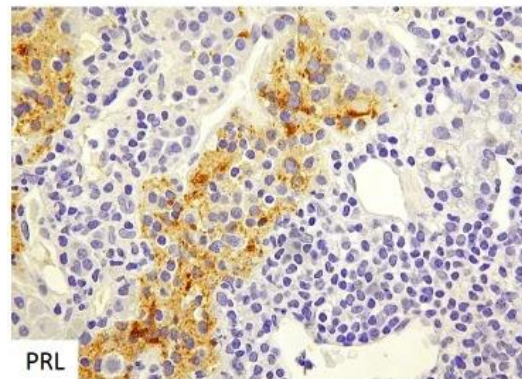
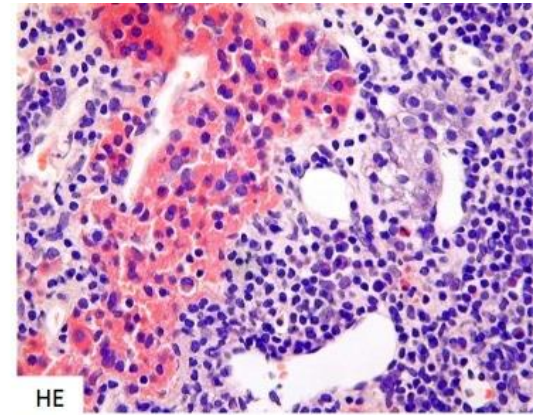
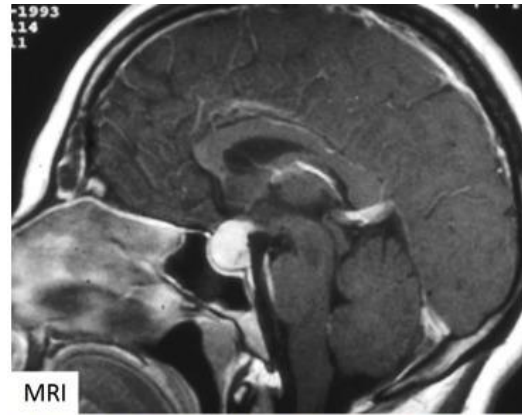


Adenoame lactotrope hipofizare

Adenoamele lactotrope (prolactinoame) sunt cel mai frecvent tip de adenoame hiperfuncționale, reprezentând ~ 30% din toate adenoamele hipofizare semnificative clinic. Aceste formațiuni pot fi microadenoame, sau tumori extinse mari, însoțite de semne pronunțate de efect de masă.

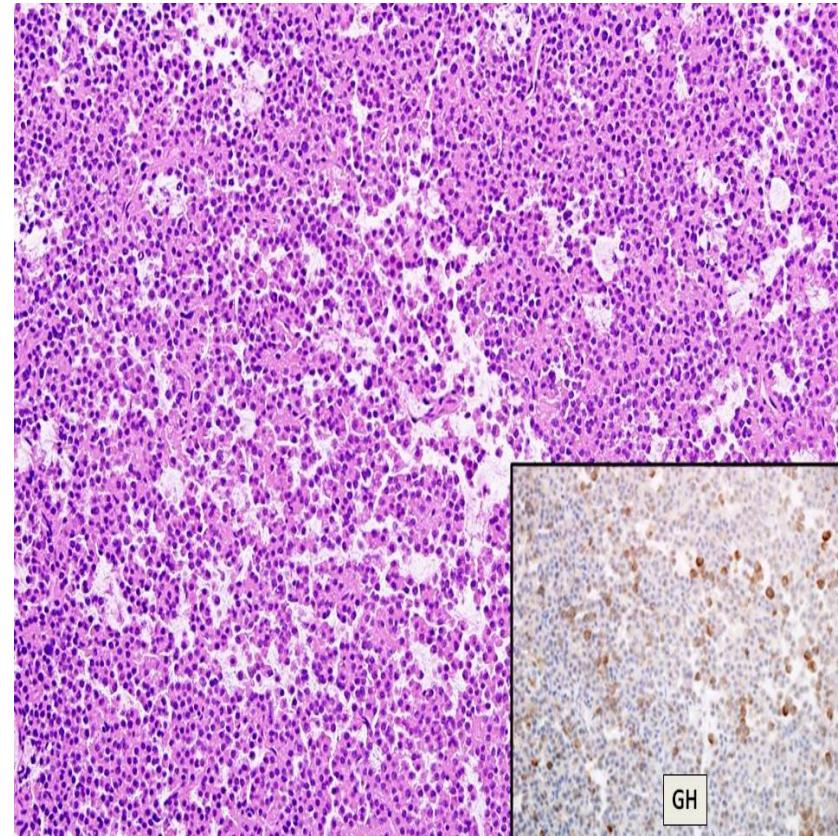
Adenoame lactotrope hipofizare

Prolactinemia (concentrație crescută de prolactină serică) determină amenoree, galactororee, scăderea libidoului și infertilitate. Adenomele lactotrope sunt diagnosticate, de regulă, la femeile cu vârsta cuprinsă între 20 și 40 de ani, deoarece hiperprolactinemia induce disfuncția menstruală.



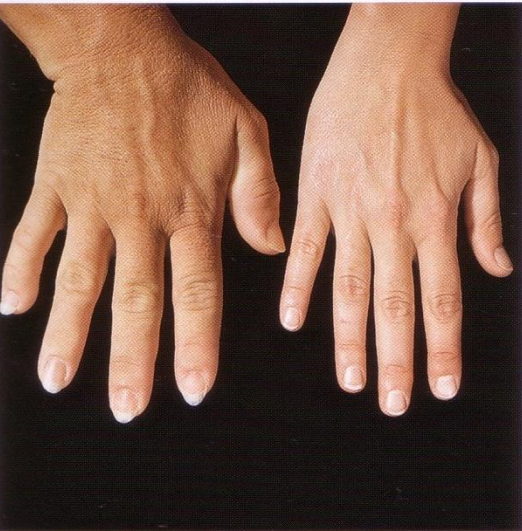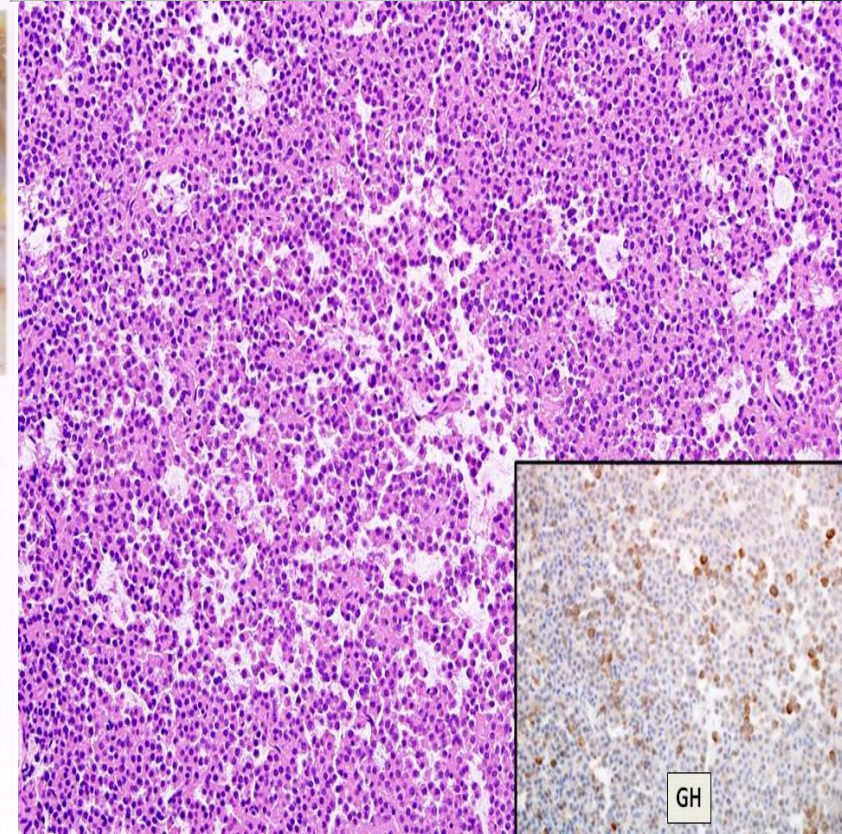
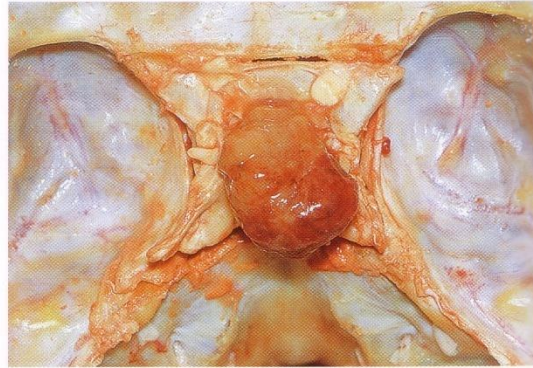
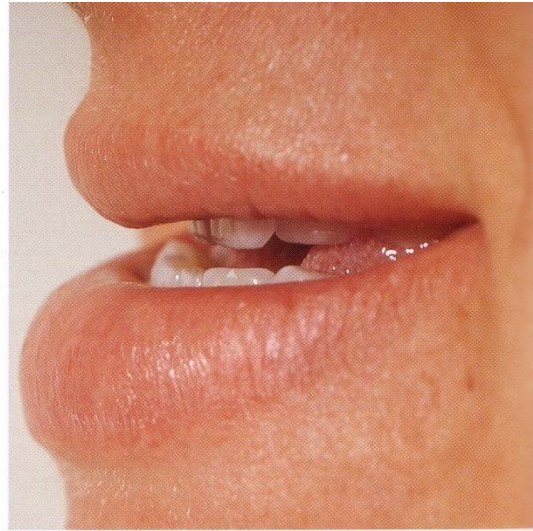
ADENOAME SOMATOTROPE ALE HIPOFIZEI

Tumorile producătoare de GH sunt al doilea tip cel mai frecvent de adenom hipofizar funcțional. Adenoamele somatotrope pot atinge dimensiuni foarte mari în momentul diagnosticării, deoarece secreția crescută de GH și simptomele asociate pot fi minore.



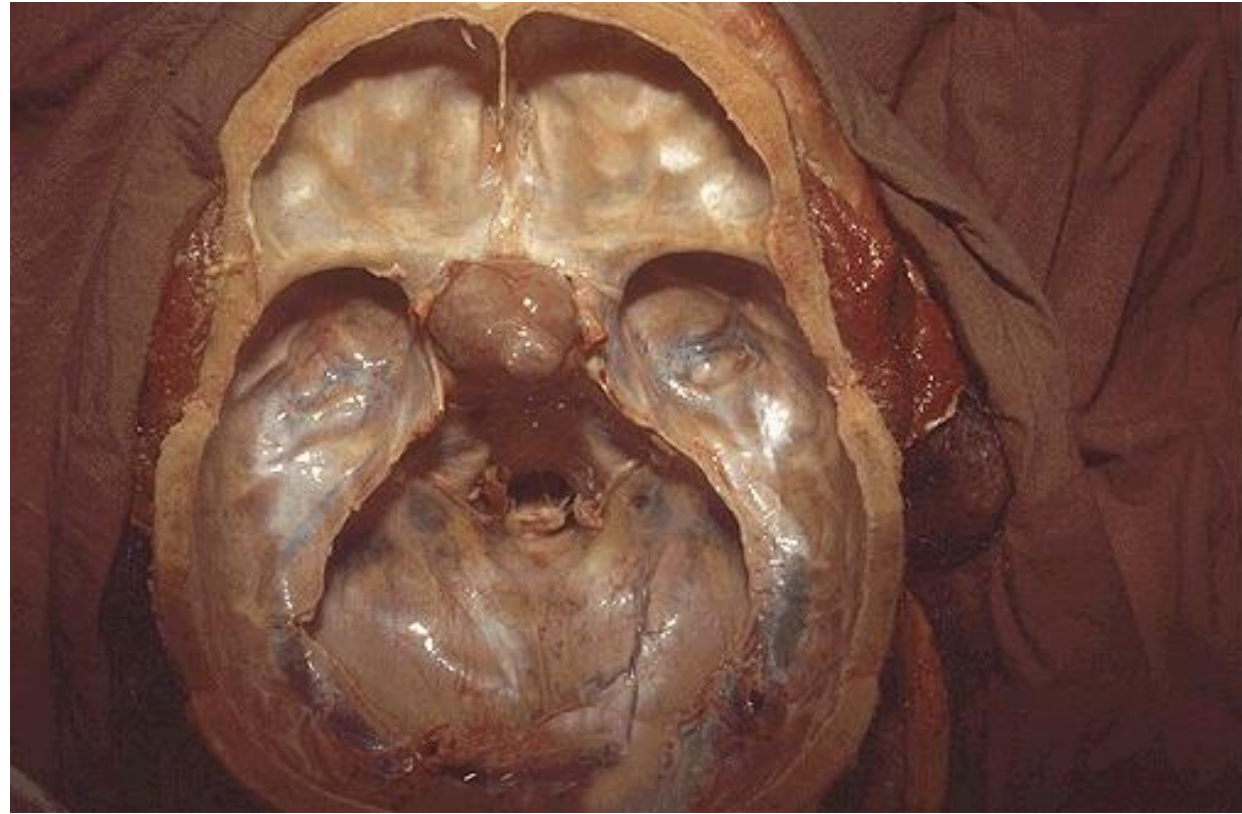
ADENOAME SOMATOTROPE ALE HIPOFIZEI

Dacă un adenom somatotrop se dezvoltă la un copil înainte de închiderea zonelor de creștere din epifizele oaselor tubulare, nivelul ridicat de GH (și IGF-1) duce la gigantism. Gigantismul se caracterizează printr-o creștere generală a dimensiunii corpului și a membrilor, care devin lungi și disproporționate. Dacă nivelul de GH crește după închiderea zonelor de creștere, se dezvoltă acromegalia.



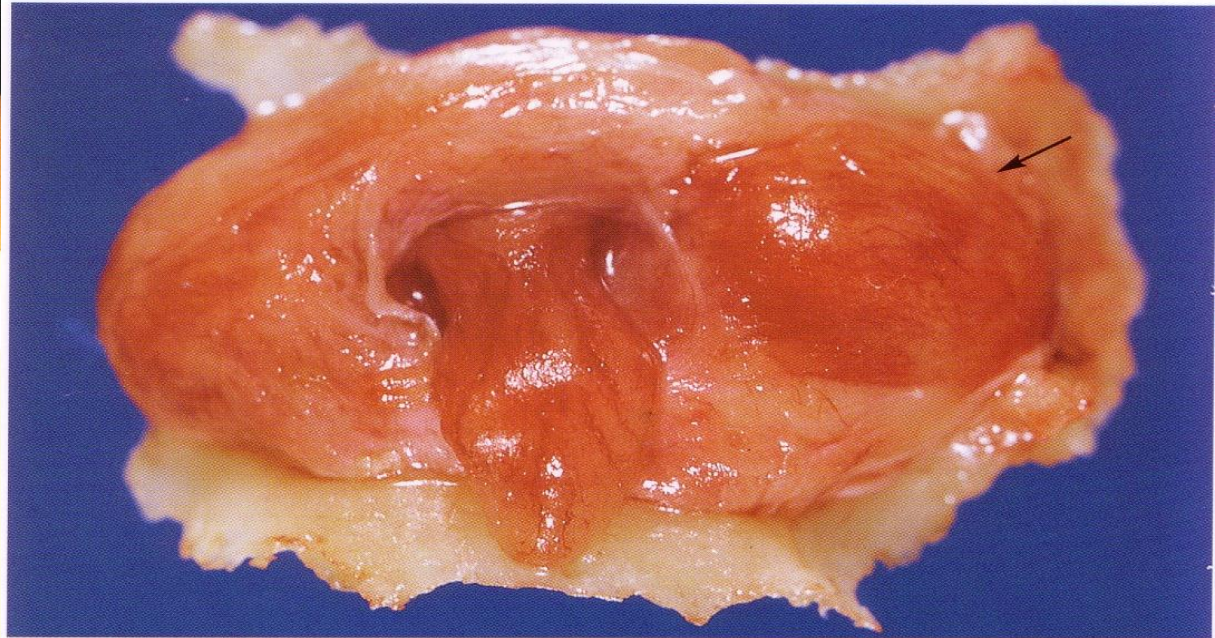
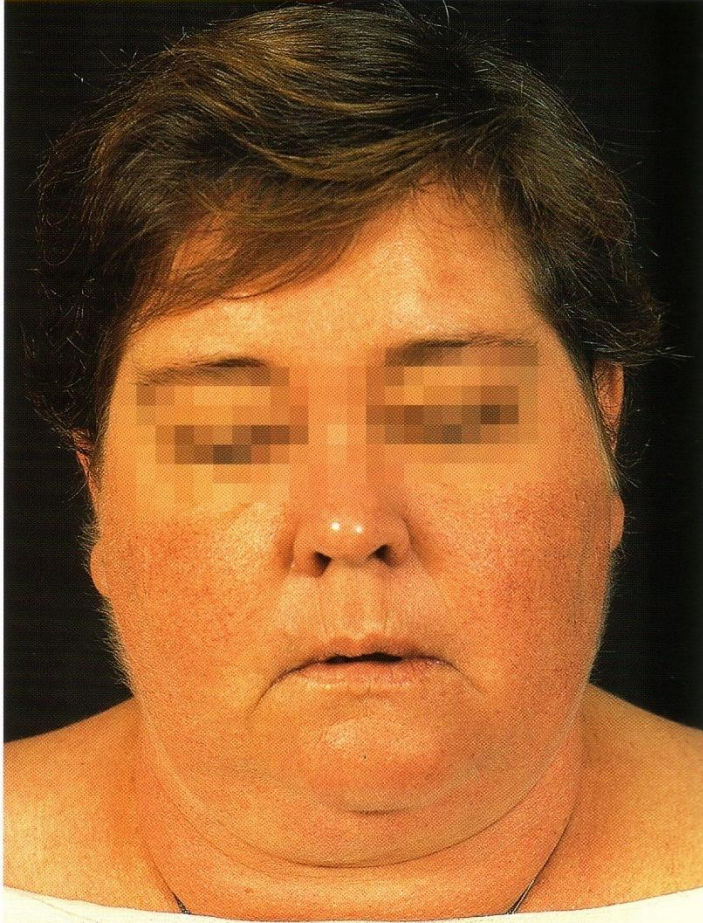ADENOAME SOMATOTROPE ALE HIPOFIZEI

În momentul diagnosticării, adenoamele corticotrope sunt de obicei microadenome. Aceste tumori sunt cel mai adesea bazofile, uneori cromofobe, ușor granulare.



ADENOAME SOMATOTROPE ALE HIPOFIZEI

Producția excesivă de ACTH de către un adenom corticotrop duce la hipersecreția cortizolului suprarenalian și la dezvoltarea bolii Cushing. La pacienții după îndepărtarea chirurgicală a glandelor suprarenale pentru tratamentul sindromului Cushing, se pot forma adenoame hipofizare mari cu creștere distructivă. Această afecțiune, numită sindromul Nelson, se dezvoltă cel mai adesea din cauza lipsei efectelor inhibitoare ale corticosteroizilor asupra microadenomelor corticotrope.

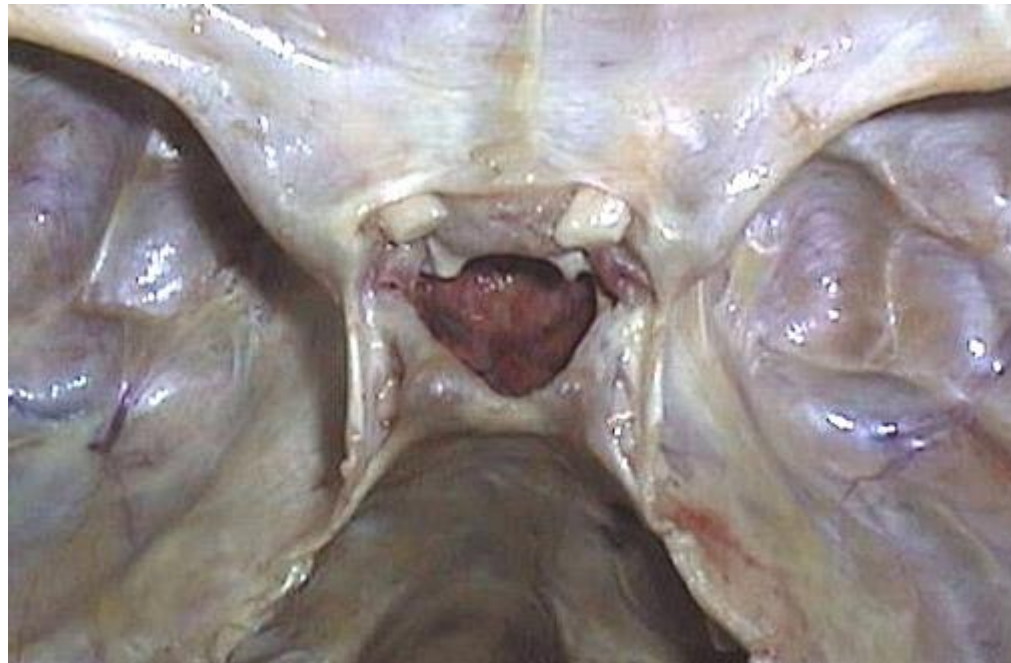

**Sindromul Cushing
(adenom suprarenal și adenom bazofil hipofizar).**

Hipopituitarismul

Hipopituitarismul este rezultatul patologiei hipotalamusului sau a glandei hipofizare. Hipofunția glandei hipofizare anterioare este observată atunci când rămâne ~ 25% din parenchim.

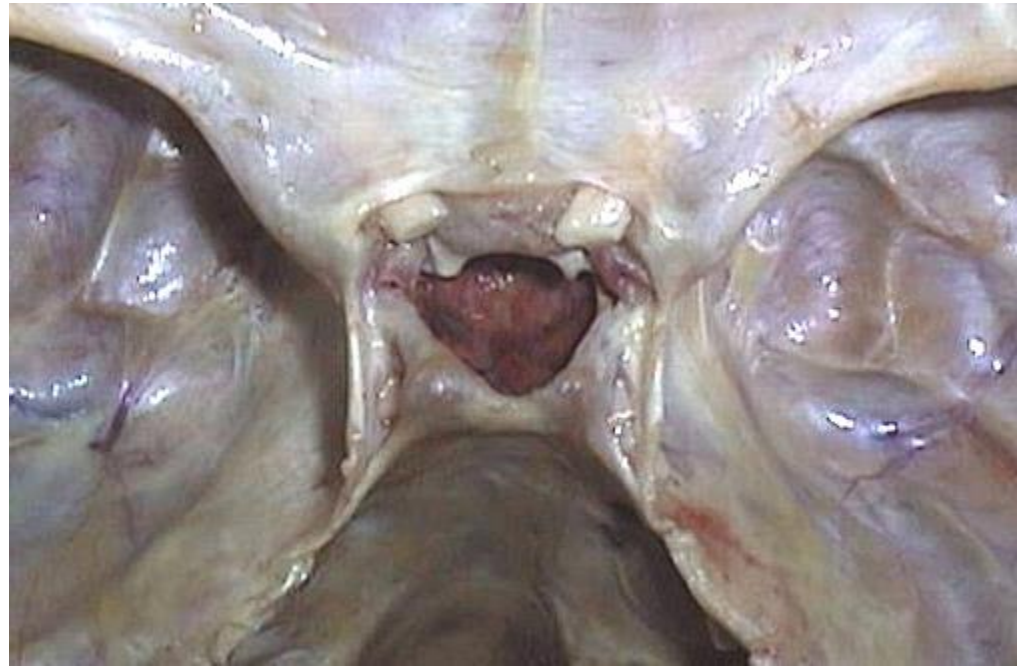Tumori și alte formațiuni de volum. Hipopituitarismul poate fi provocat de adenoame hipofizare, alte tumori benigne în șaua turcească, malignități primare și metastatice, precum și chisturile. Orice formațiune de volum în regiunea șei turcești poate provoca leziunea glandei hipofizare datorită comprimării celulelor sale.



Hipopituitarismul

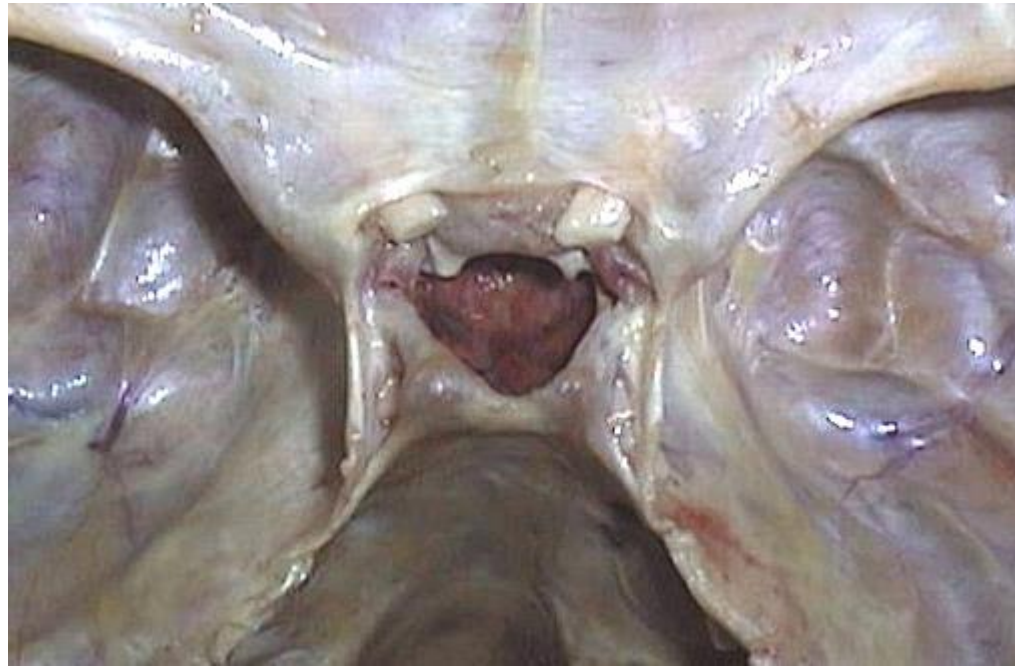Leziuni traumatice ale creierului și hemoragiile subarahnoidiene. Sunt cauze comune ale hipofunției hipofizare.

Intervențiile chirurgicale la nivelul glandei hipofizare sau expunerea la radiații. În timpul excizării chirurgicale a adenomului hipofizar, țesutul hipofizar neafectat poate fi îndepărtat sau lezionat accidental. Iradierea zonei hipofizare pentru a preveni recidiva tumorii după excizia chirurgicală poate duce, de asemenea, la leziunea organului.



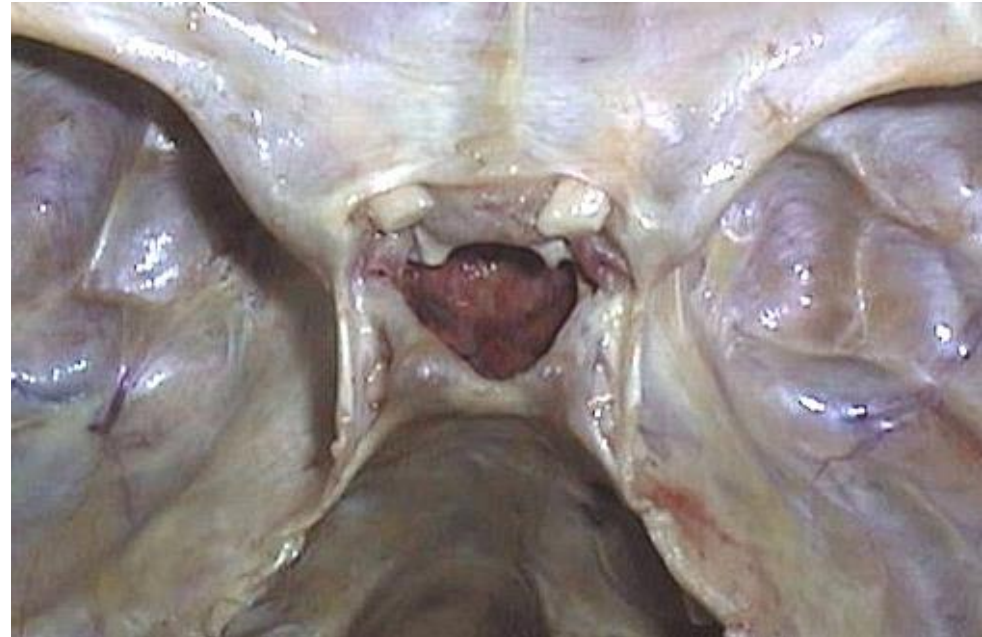Hipopituitarismul

Apoplexia hipofizei. Reprezintă o hemoragie apărută brusc într-un adenomul hipofizar. Tablou clinic clasic este: cefaleea chinuitoare apărută brusc, diplopie din cauza compresiei nervilor oculomotori și hipopituitarismul. În cazuri severe, apoplexia hipofizară poate provoca colaps cardiovascular, pierderea cunoștinței și chiar moartea subită. Astfel, apoplexia hipofizară este o afecțiune în care este necesară intervenție neurochirurgicală urgentă.



Hipopituitarismul

Necroza hipofizară ischemică și sindromul Sheehan (necroza postpartum a hipofizei anterioare) — În timpul sarcinii, masa glandei hipofizare anterioare crește de ~ 2 ori. O astfel de mărire fiziologică a glandei nu este însoțită de o creștere a aportului de sânge din sistemul venos cu tensiune arterială scăzută. Astfel, în timpul sarcinii, se observă hipoxie relativă a glandei hipofizare. O scădere accentuată a volumului de sânge circulant, cauzată, de exemplu, de sângerare uterină sau șoc, poate duce la infarct a adenohipofizei.



Hipopituitarismul

Neurohipofiza, care primește sânge din artere, este mult mai puțin sensibilă la leziunea ischemică, deci nu este de obicei afectată. Necroza hipofizară, de asemenea, se observă în sindromul de coagulare intravasculară diseminată și mai rar în anemia falciformă, tensiune intracraniană crescută, traume și șoc de orice origine.



Sindroame neurohipofizare

Sindroamele clinice importante ale neurohipofizei sunt cauzate de tulburarea secreției de ADH și includ diabetul insipid și sindromul de secreție excesivă de ADH.

Sindroame neurohipofizare

Deficitul de ADH duce la dezvoltarea diabetului insipid, afecțiune caracterizată prin micțiuni frecvente și abundente (poliurie) datorită tulburării funcției renale de a reabsorbi apa din urină. Cauzele diabetului insipid, de asemenea pot fi: traumatismele cerebrale, tumori și afecțiunile inflamatorii ale hipotalamusului și hipofizei, precum și intervențiile chirurgicale asupra acestor organe. Diabetul zaharat insipid cu deficiență de ADH este numit central, spre deosebire de diabetul nefrogenic insipid, care este rezultatul lipsei de sensibilitate a receptorilor tubilor renali la ADH care circulă în sânge.

Sindroame neurohipofizare

Sindromul secreției excesive de ADH determină reabsorbția în rinichi a unei cantități mari de apă, ceea ce duce la hiponatremie. Cele mai frecvente cauze ale acestui sindrom sunt secreția ectopică de ADH de către tumorile maligne (în special, carcinomul pulmonar cu celule mici), utilizarea de medicamente care cresc secreția de ADH, precum și diverse boli ale sistemului nervos central, inclusiv infecții și traumele. Printre manifestările clinice ale sindromului secreției excesive de ADH, sunt hiponatremia, edemul cerebral cu dezvoltarea tulburări neurologice ulterioare. În ciuda faptului că volumul total de lichid în organism crește, volumul de sânge rămâne normal și edemul periferic nu se dezvoltă.

❖ I. Patologia tiroidei

- ✓ tiroidite
- ✓ gusile
- ✓ Boala Graves
- ✓ Adenomul tiroidian
- ✓ Cancerul tiroidian

❖ II. Patologia glandei suprarenale

- ✓ Boala Addison – insuficiența de CSR
- ✓ Tumorile de corticosuprarenală (CSR)
- ✓ Tumorile de medulosuprarenală (MSR)

TIROIDITE

❖ *Definiție*

- ✓ Inflamații infecțioase sau neinfecțioase ale glandei tiroide

❖ **Tiroidita Hashimoto**

❖ *Definiție*

- Boală inflamatorie a tiroidei caracterizată printr-un infiltrat limfoplasmocitar intens ce înlocuiește parenchimul tiroidian.

✓ *Patogeneză:*

- Boală auto-imună
- Asociată frecvent cu alte boli autoimune:
 - Sindromul Sjögren
 - Anemia Biermer (gastrita autoimună)
 - Artrita reumatoidă

✓ *Macroscopic:*

- Gușă moderată (60-299 gr), fermă la palpare
- Pe secțiune : aspect lobulat, gri-albicios

✓ *Microscopic:*

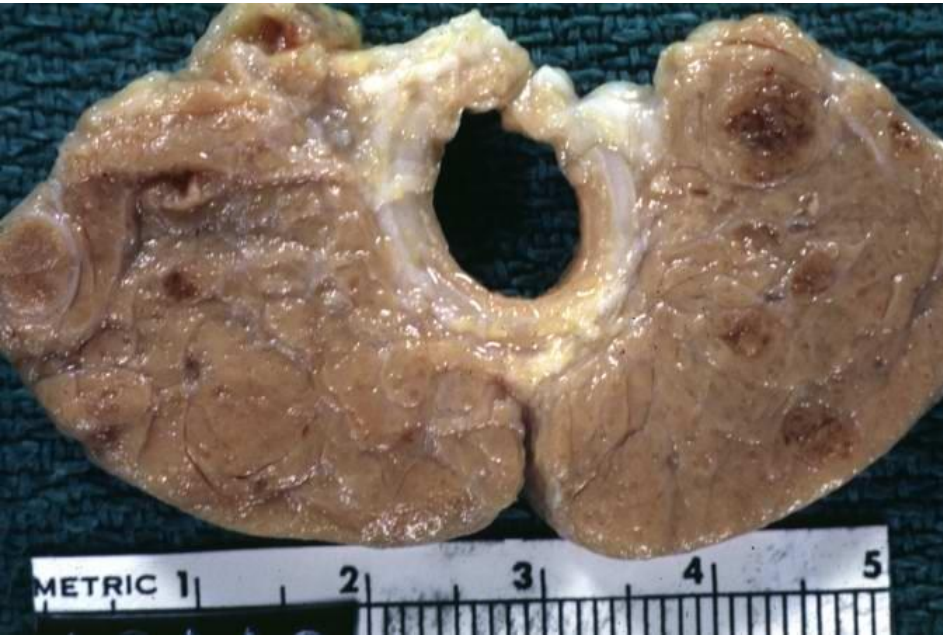- Parenchimul tiroidian este înlocuit de un infiltrat limfoplasmocitar cu formare de foliculi limfoizi cu centrii germinativi
- Foliculii tiroidieni restanți au o cantitate scăzută de coloid.

✓ *Clinic:*

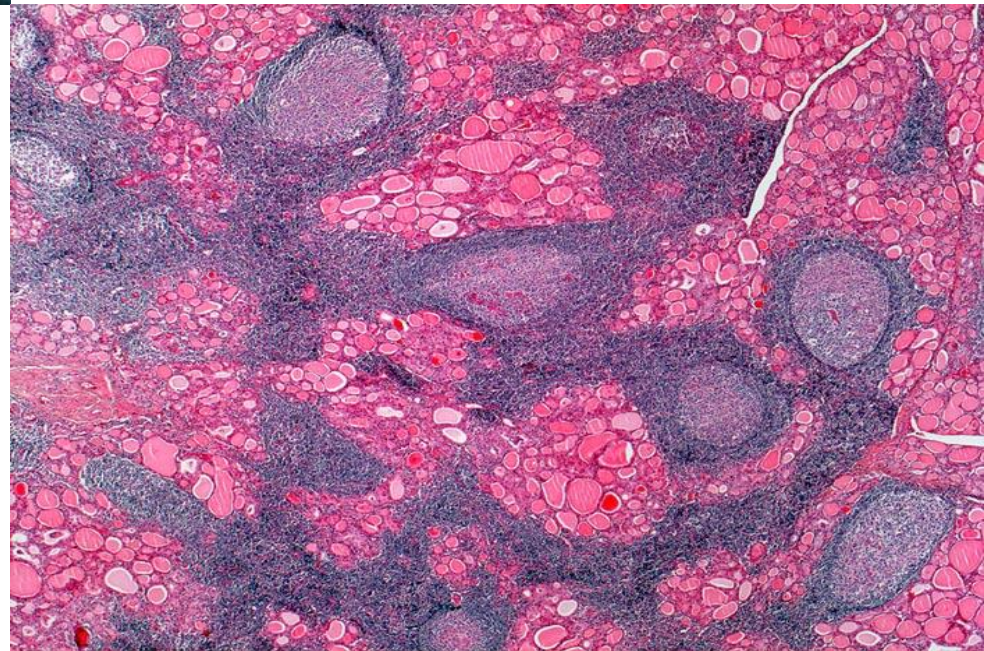
- hipotiroidism

✓ *Evoluție:*

- Risc de limfom



Tiroidita Hashimoto



❖ **Tiroidita De Querwain** (subacută, granulomatoasă, cu celule gigante)

✓ Inflamație granulomatoasă a tiroidei

✓ *Etiologie:* virală?

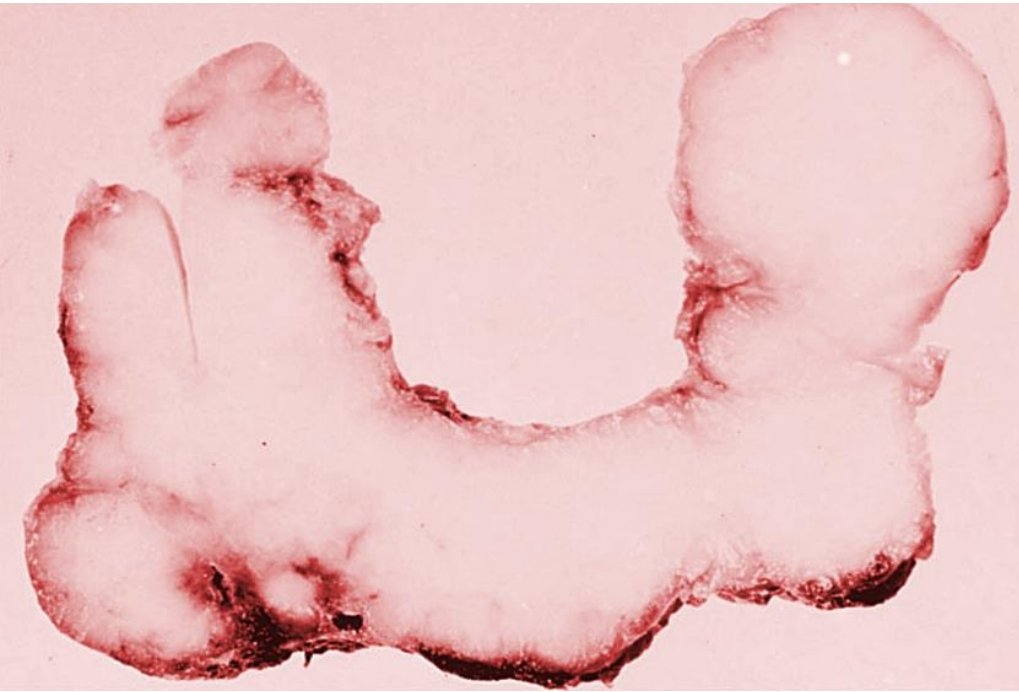
- Precedată de un episod infecțios viral (v. urlian, rubeolă, gripă)

- 50% din pacienți au anticorpi antivirali prezenți

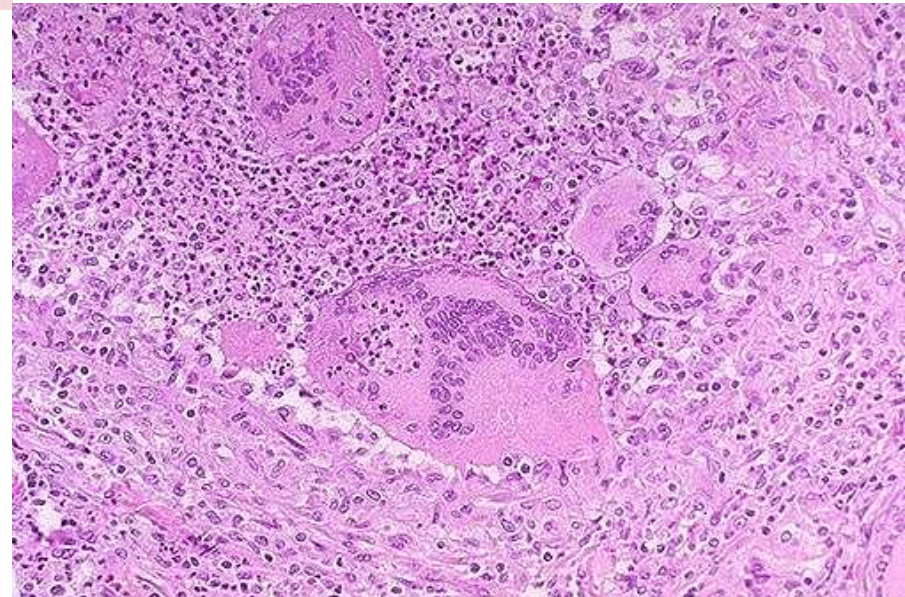
✓ *Aspect macroscopic :*

- Mărire moderată în volum a glandei (40-60 de grame), în mod asimetric, nodular

- Pe secțiune apare alb-gălbuie și foarte dură



Tiroidita De Querwain



✓ *Microscopic:*

• Evoluție în 3 stadii:

- *a. Stadiul inflamator:* distrucție focală a glandei cu formare de microabcese
- *b. Stadiul granulomatos:* apariția de granuloame formate din macrofage și celulele gigante multinucleate ce conțin coloid fagocitat
- *c. Stadiul avansat:* infiltrat inflamator cronic (rotundonuclear) și fibroză difuză

✓ *Clinic:*

- Boală febrilă cu dureri și creștere în volum a tiroidei. T3 și T4 cresc în sânge ca aurmărire a distrucțiilor foliculare.

✓ *Evoluție:*

- Boală auto-limitată: după câteva săptămâni de evoluție încetează, funcția tiroidiană revenind la normal.

❖ **Tiroidita nespecifică limfocitară**

✓ *Etiologie:*

- Necunoscută (nu e virală și nici autoimună)

✓ *Macroscopic :*

- gusă

✓ *Microscopic:*

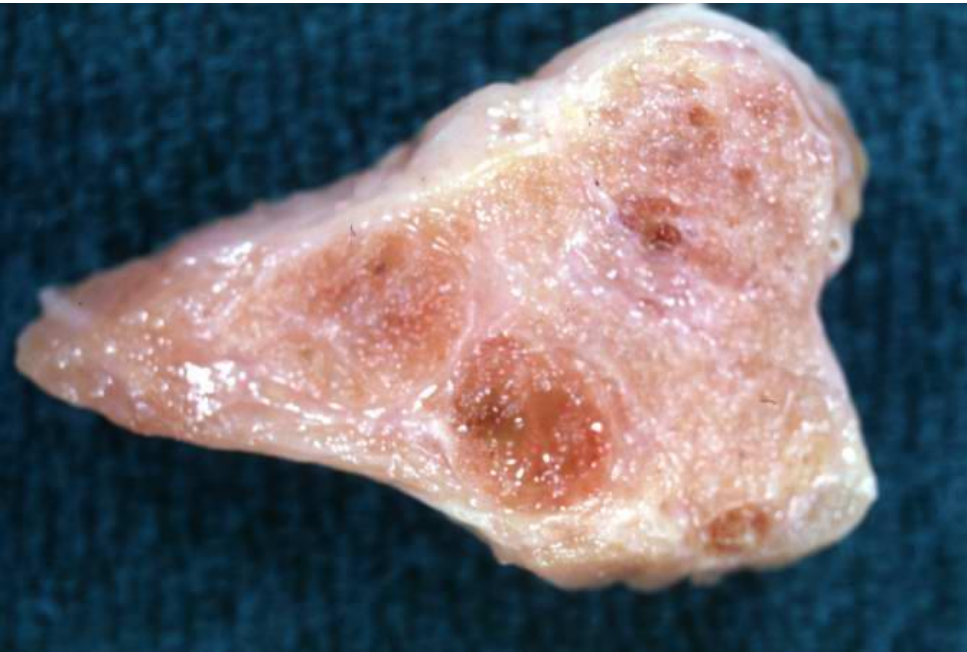
- Infiltrat limfocitar difuz (fără formare de foliculi) și fibroză interstițială

✓ *Evoluție:*

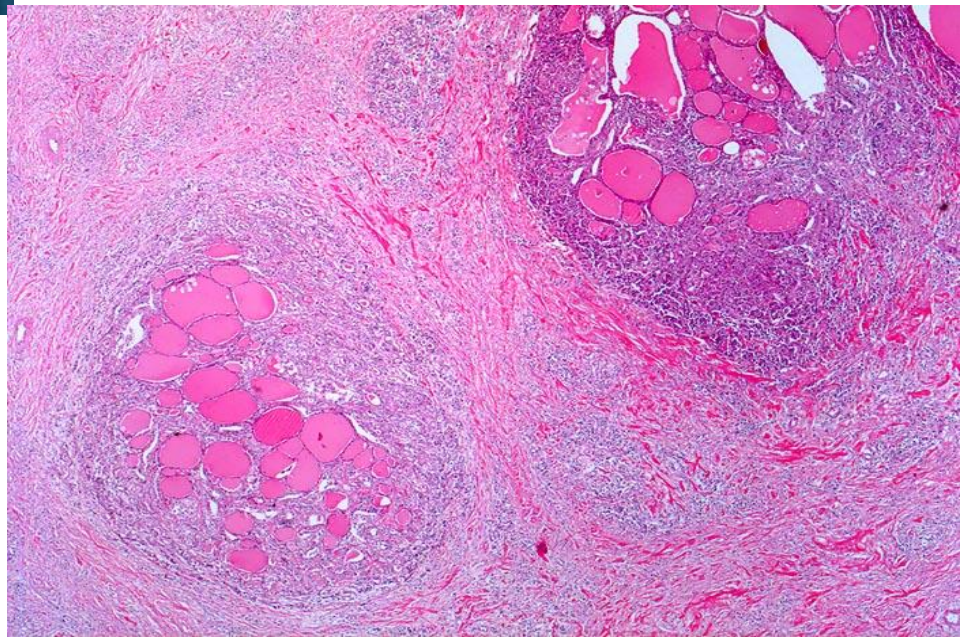
- Auto-limitată

❖ Tiroidita Riedel

- Boală tiroidiană rară ce duce la atrofie tiroidiană severă, hipotiroidism și înlocuirea fibroasă a glandei cu dezvoltare de aderențe cu structurile din jur
- ✓ *Etiologie:* necunoscută
- ✓ *Macroscopic:*
 - Tiroidă mică, dură, albicioasă, aderentă
- ✓ *Microscopic :*
 - Benzi de țesut conjunctiv ce disecă glanda trecând și dincolo de capsula glandei
 - Fibromatoză tiroidiană
- ✓ *Clinic:*
 - disfagie, sufocare
- ✓ Diagnostic diferențial cu carcinomul
- ✓ Asociat frecvent cu fibromatoze în alte locații: mediastinale, retroperitoneale, colangita sclerozantă



Tiroidita Riedel



GUȘILE

❖ *Definiție*

- ✓ Mărire în volum a glandei tiroide

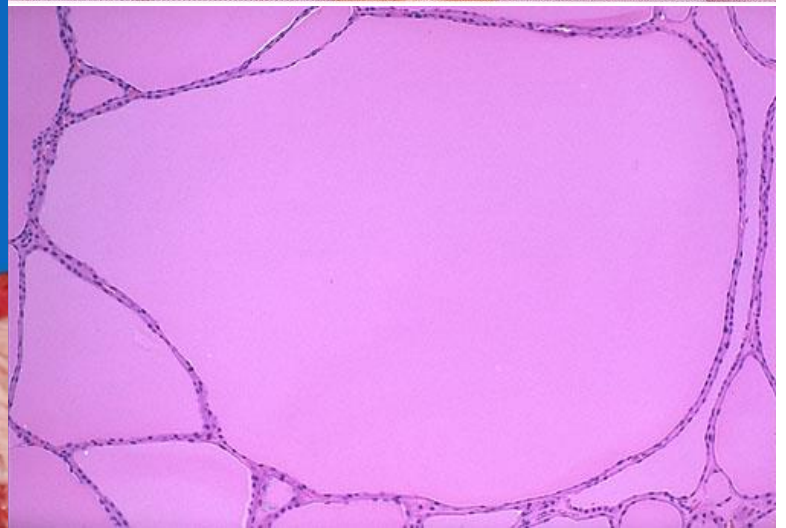
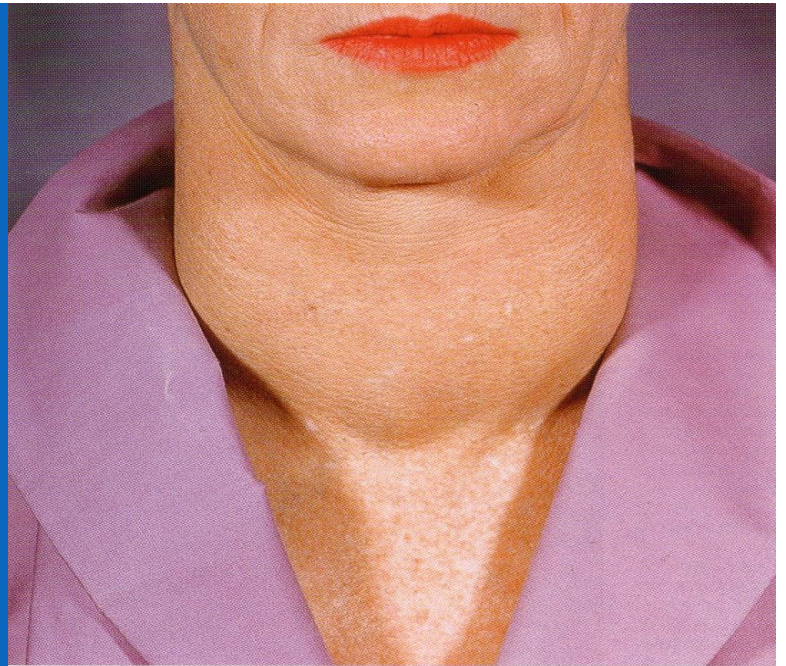
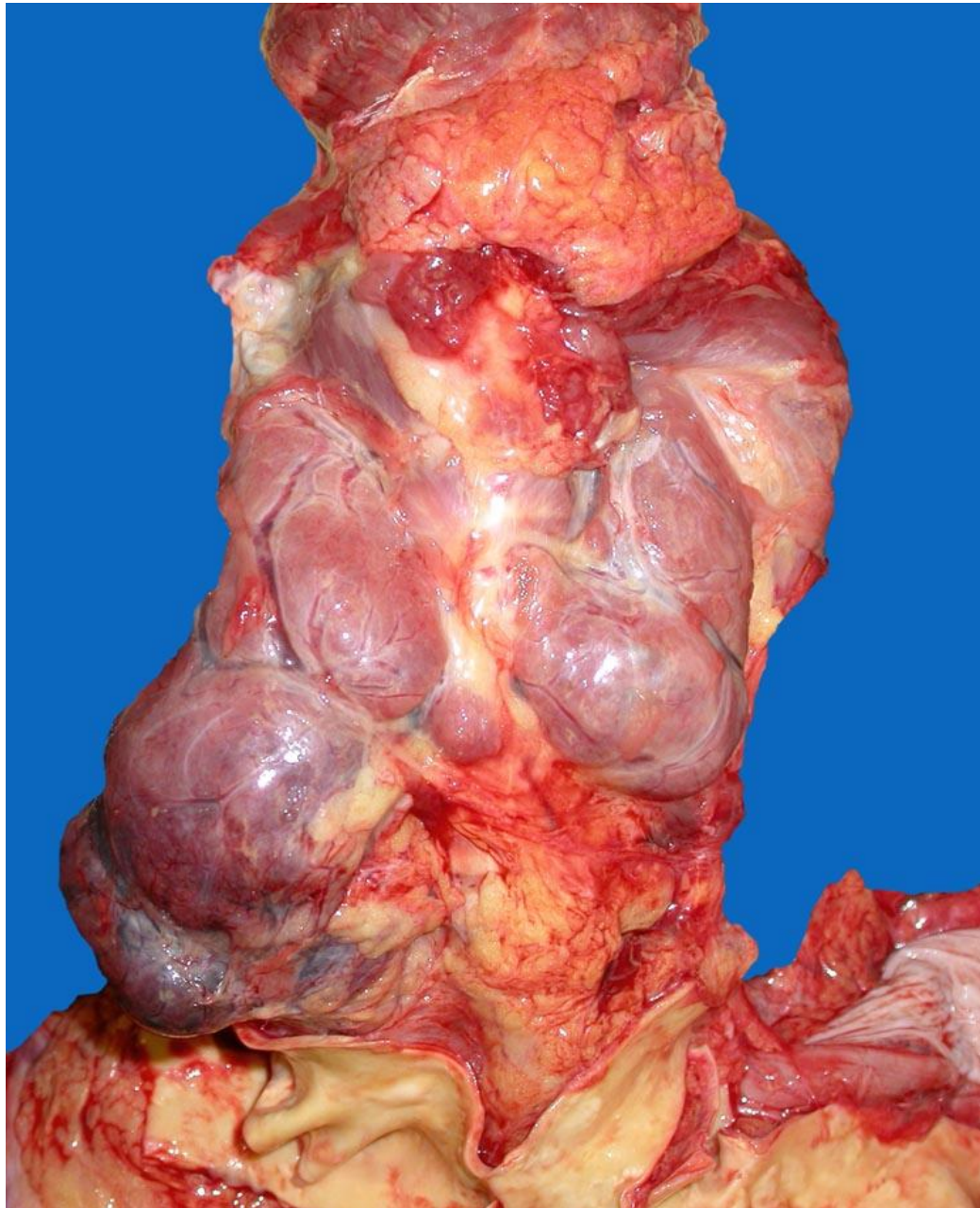
❖ **I. Gușa simplă (coloidă) sau non-toxică**

✓ *Definiție:*

- Mărire difuză în volum a glandei tiroide, fără nodularitate și fără modificări de funcție

✓ *Gușa endemică*

- În zone deficitare în iod (munții Apuseni)
- Etiologie: aport insuficient de iod
- Patogeneză: iod insuficient → scăderea secreției de hormoni → crește reactiv producția de TSH → hipertrofia/hiperplazia glandei → gușă cu acumulare de coloid în foliculii tiroidieni

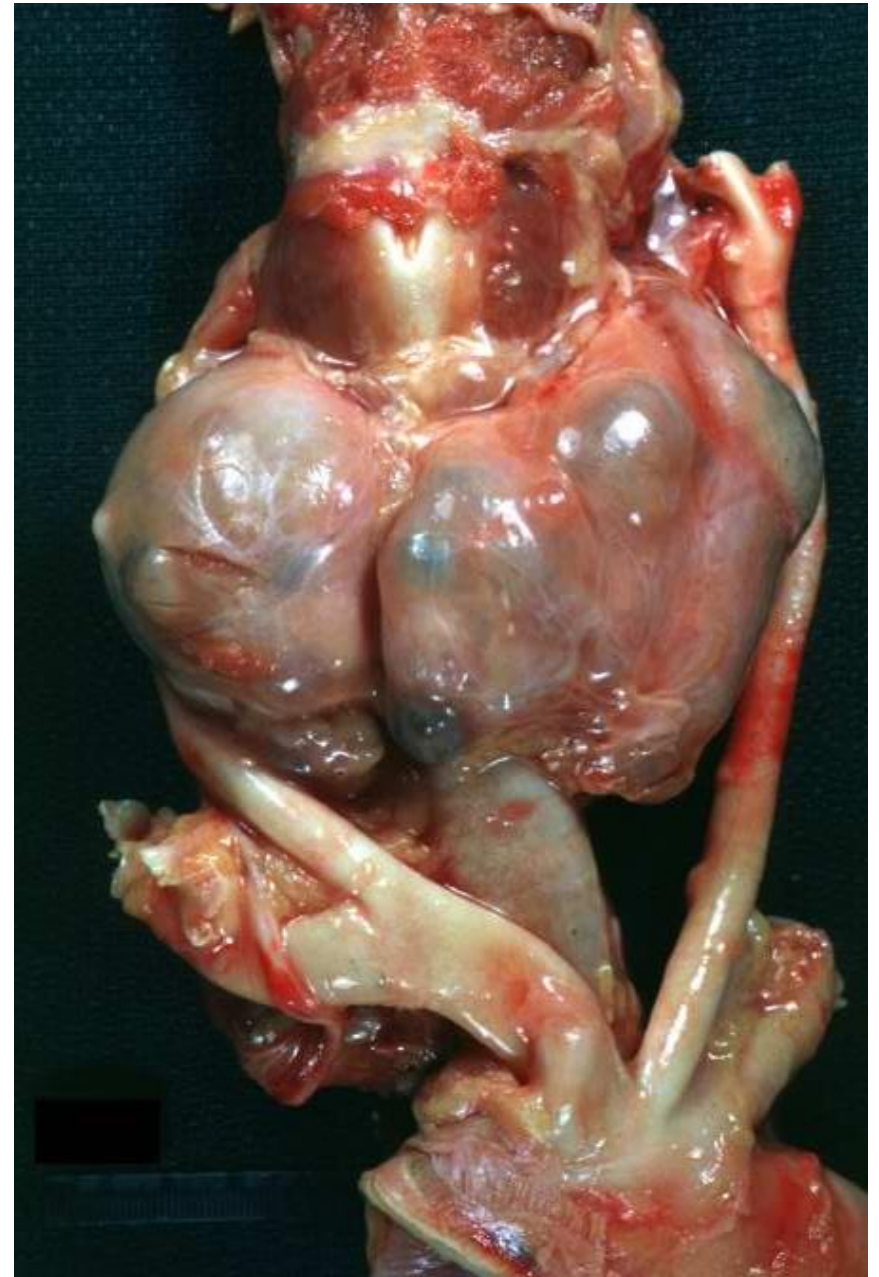
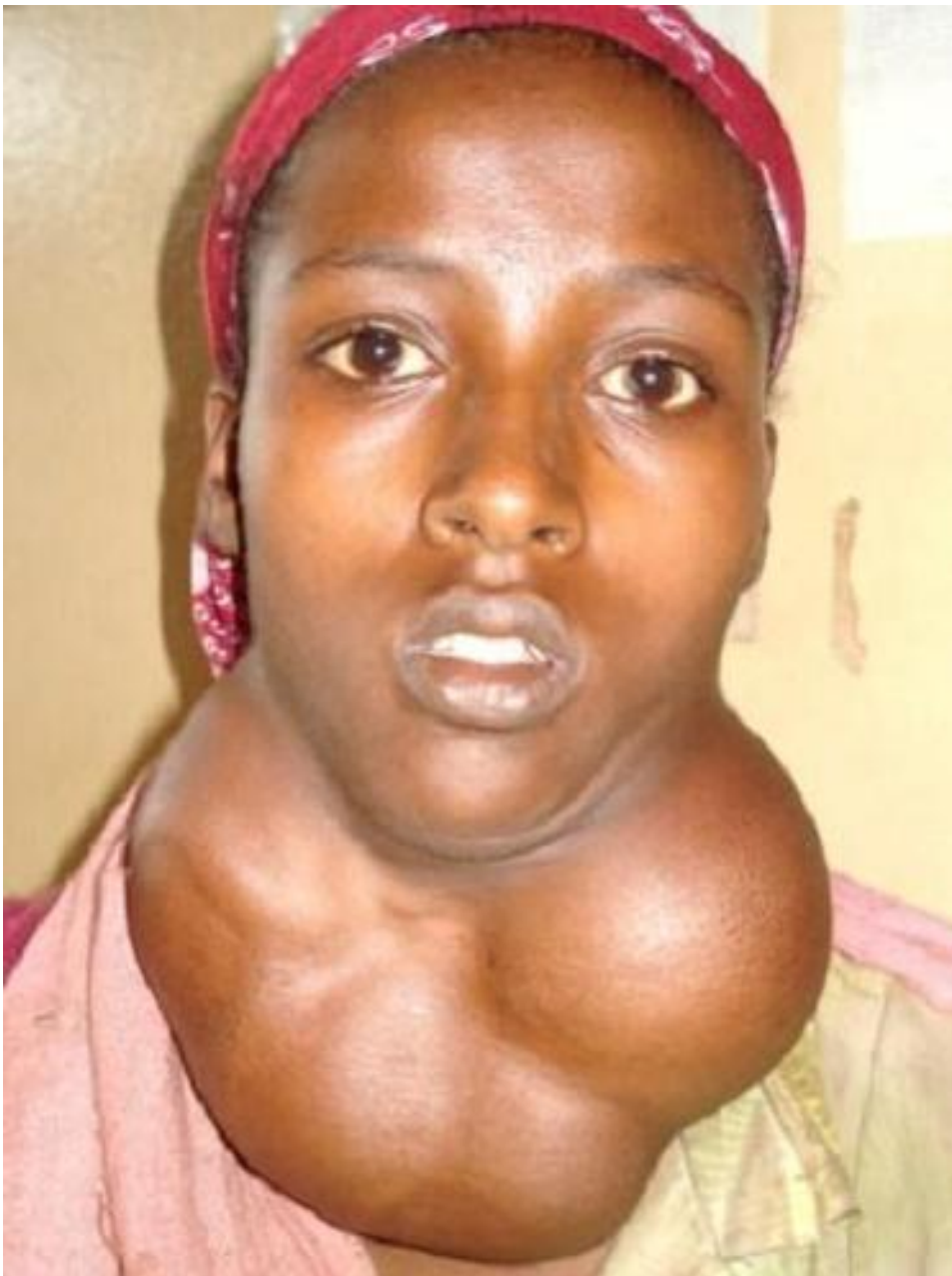

❖ *Gușa nonendemică*

- ✓ Frecvență la fetele pubere și femeile tinere
- ✓ Etiologie:
 - ✓ Insuficiență relativă a aportului de iod față de necesitățile crescute ale organismului în perioada de creștere pubertară sau sarcină
 - ✓ Consumul excesiv de alimente chelatoare ale iodului (varză, conopidă)
 - ✓ Predispoziție genetică
- Clinic: Eutiroidism, rar hipotirodism
- Evoluție: spre gușa nodulară

❖ Gușa nodulară

- ✓ Cea mai frecventă leziune operată a tiroidei
- ✓ Patogeneză:
 - Provine din evoluția gușei simple coloide prin spargerea unor foliculi prea plini cu coloid. Secundar apar microhemoragii, fibroză și modificarea arhitecturii glandei
- ✓ *Macroscopic :*
 - Gușă mare-gigantă (500gr-2 Kg), asimetrică
 - Uneori evoluează retrosternal (gușa plonjantă) unde comprimă căile respiratorii și digestive superioare.
 - Pe secțiune formată din noduli multipli cu fibroză și hemoragii arii chistice și calcificări

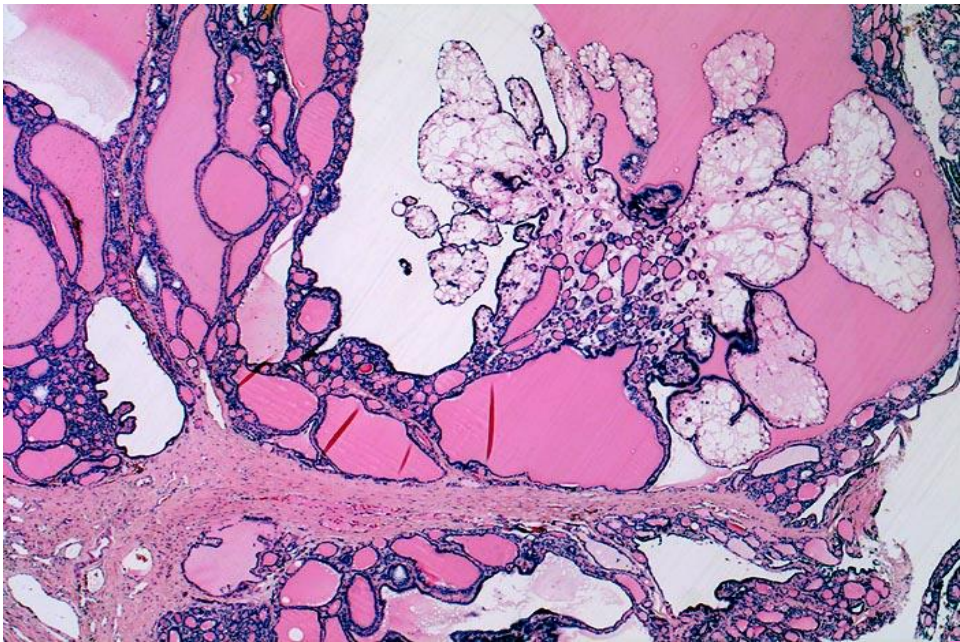

✓ *Microscopic:*

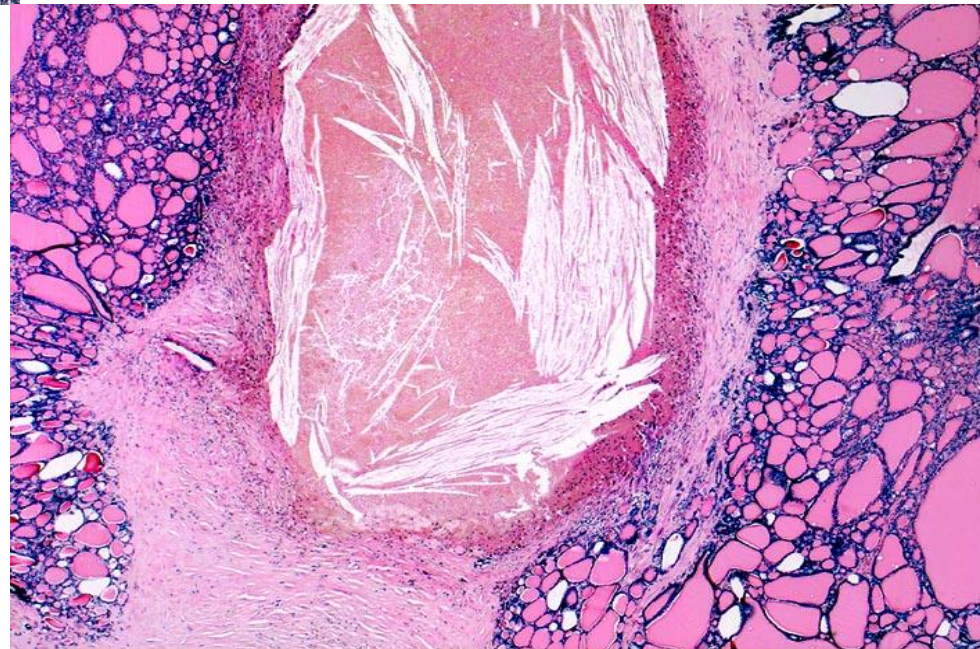
✓ *Nodulii sunt constituiți din foliculi tiroidieni plini cu colid. În coloid pot apare hemoragii (\pm siderofage), calcificări, celulele xantomatoase*

✓ *Clinic:*

- hipertiroidism → tireotxicoză
- disfagie, dispnee



Gușa nodulară cu modificări secundare stromale: fibroza, cristale de colesterol



Boala Basedow/Graves

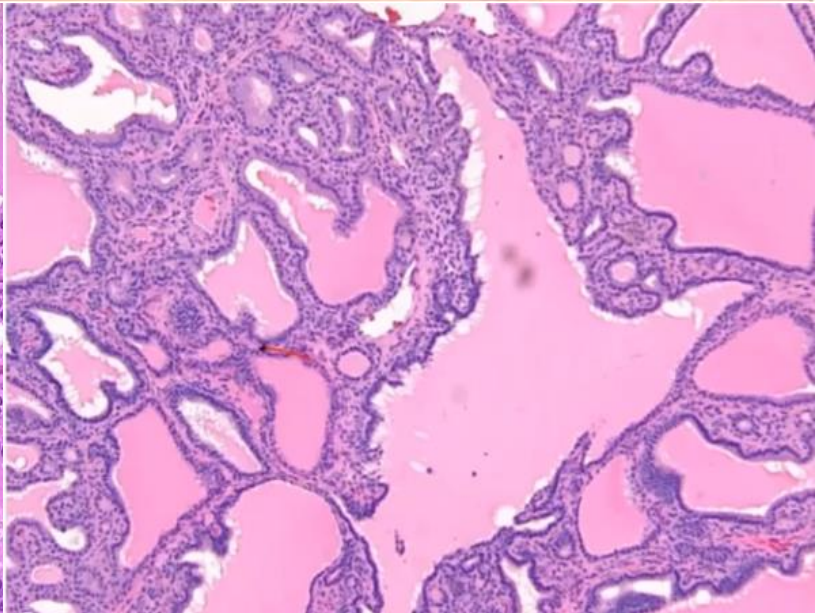
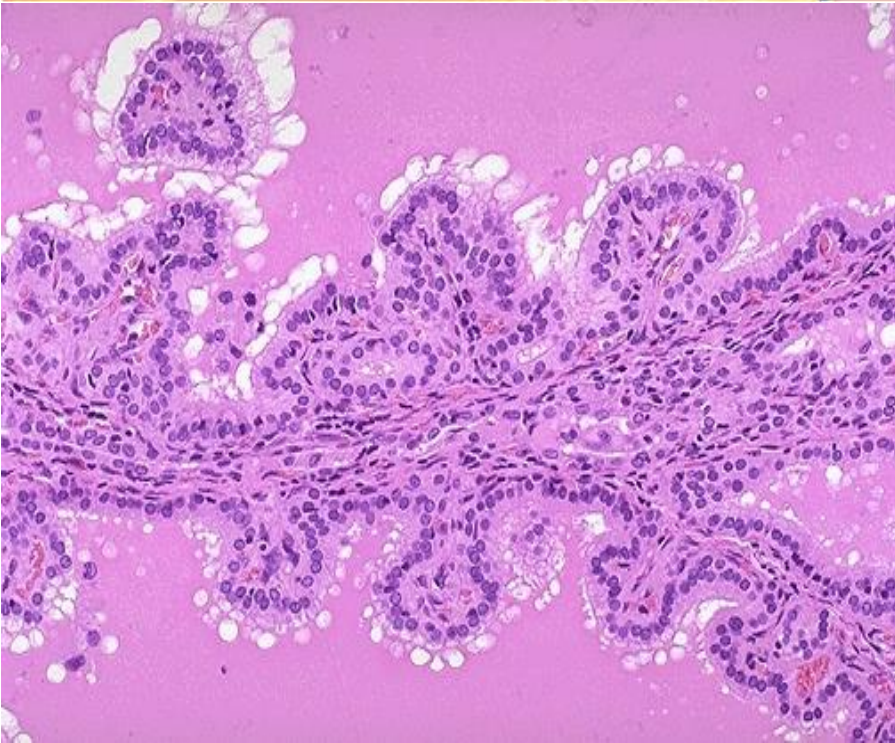
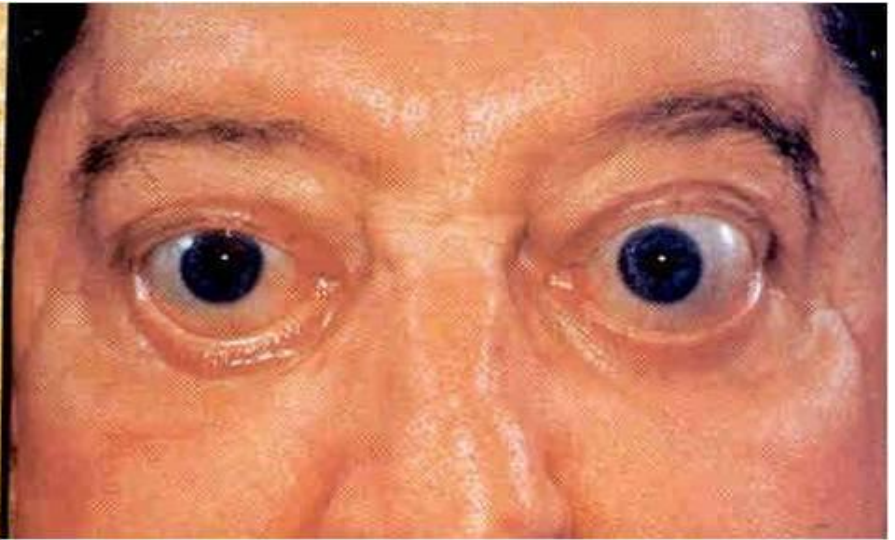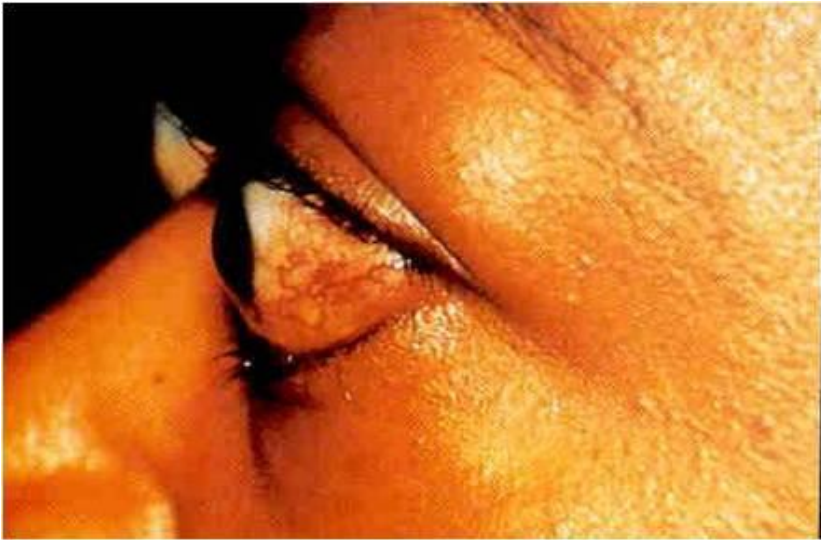- ✓ Sindrom caracterizat prin hipertiroidism intens produs de o gușă difuză, uneori asociată cu exoftalmie și dermatopatie infiltrativă

❖ *Etiopatogeneză*

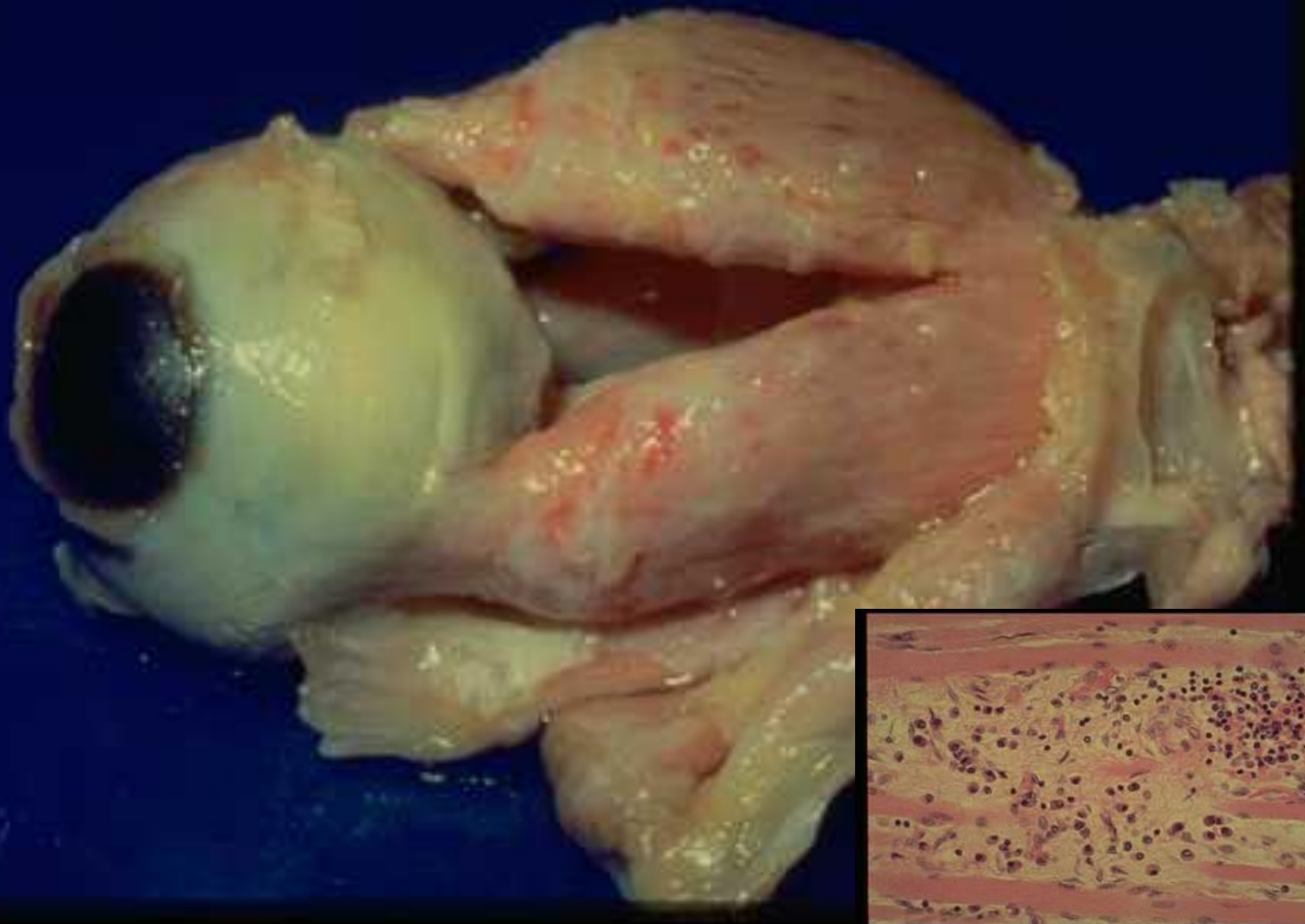
- ✓ Tiroidită autoimună + hipertiroidism
- ✓ Predispoziție familială
- ✓ Asociată adesea cu tiroidita Hashimoto și alte boli autoimune
- ✓ Autoanticorpi IgG ce acționează ca TSH-ul stimulând tiroida

❖ *Macroscopic:*

- ✓ Gușă moderată și simetrică
- ✓ Capsulă intactă, fără aderențe
- ✓ Pe secțiune aspect cărnos omogen



Gușă difuză toxică.



❖ *Microscopic:*

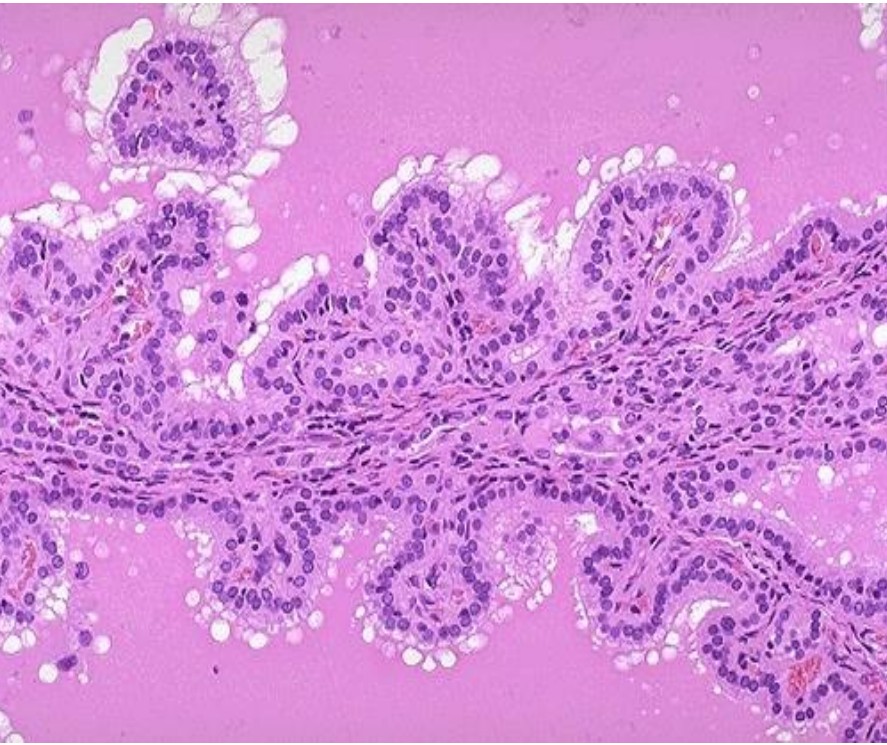
- ✓ Foliculi mari hiperplazici cu formare de pseudopapile (fără ax conjunctivo-vascular) în interiorul foliculului
- ✓ Coloid cu vacuole de rezorbție
- ✓ Infiltrat limfoidal cu formare de foliculi cu centre germinative în interstițiu
- ✓ congestie

❖ *Clinic:*

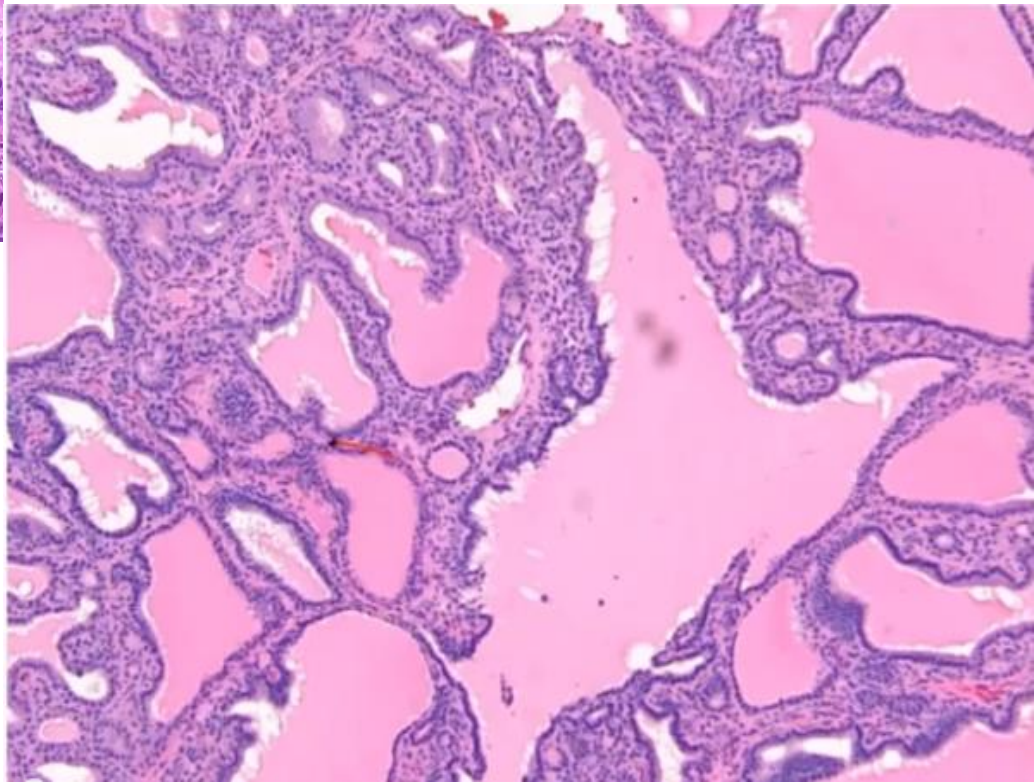
- ✓ Femei tinere
- ✓ Triada: gușă difuză cu hipertiroidism, exoftalmie, mixedem pretibial

❖ *Evoluție*

- ✓ Complicații cardiace (tireotxicoză) și oculare (ulcere corneene)



Gușă difuză toxică.



ADENOMUL TIROIDIAN

ADENOMUL FOLICULAR TIROIDIAN

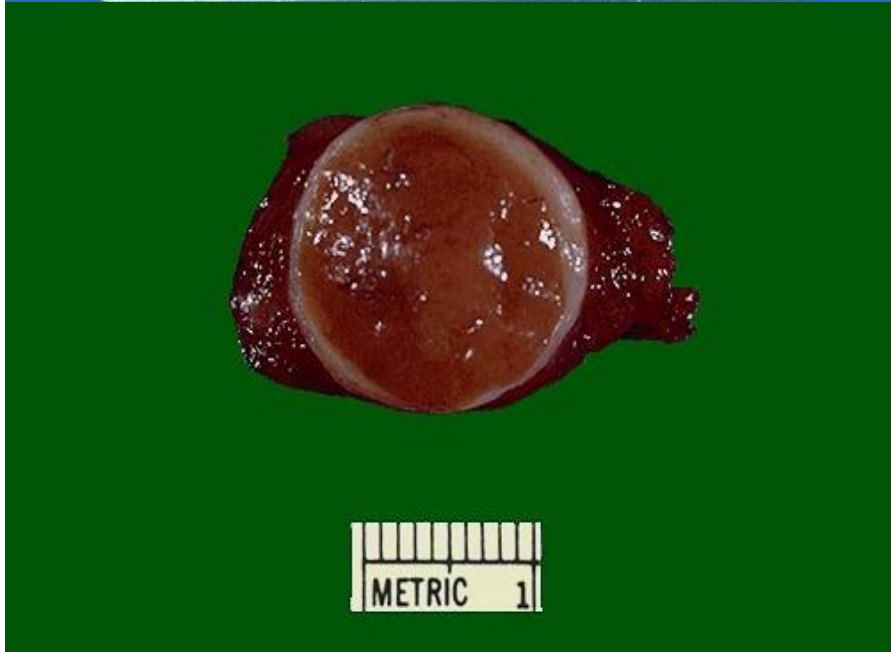
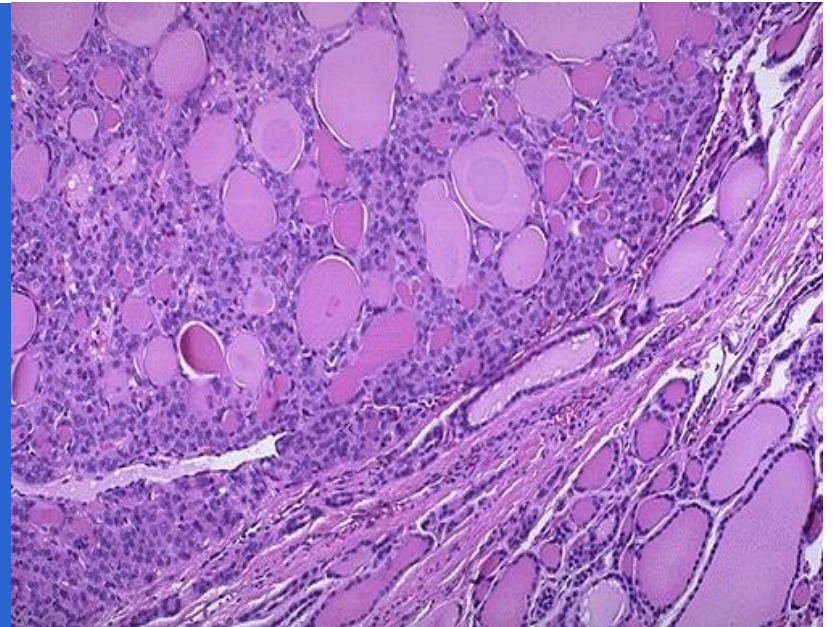
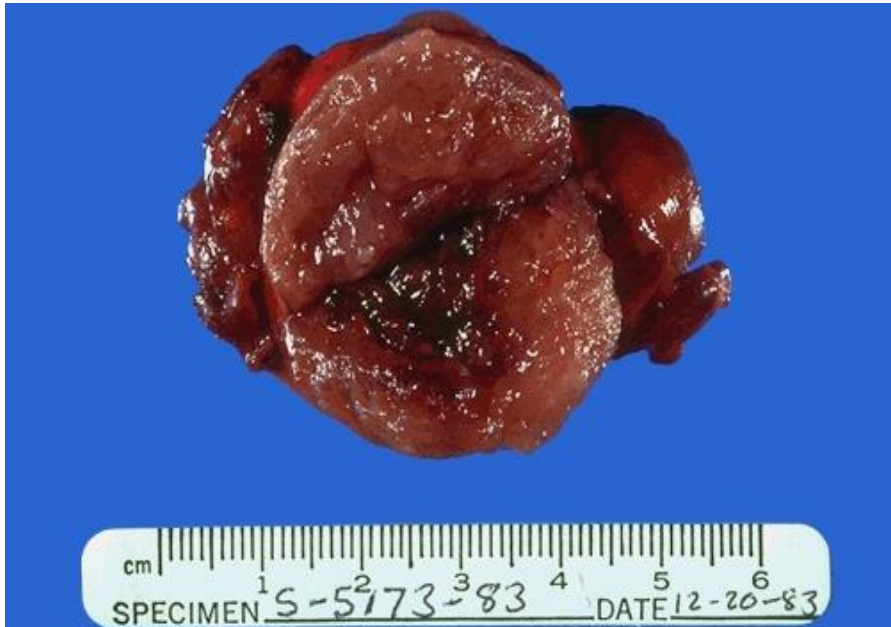- ✓ Cea mai frecventă tumoră a tiroidei

❖ *Clinic:*

- ✓ Nodul unic ce crește compresiv față de structurile din jur
- ✓ La scintigrafie apare ca un nodul „rece” - nefuncțional

❖ *Macroscopic:*

- ✓ Nodul încapsulat de 1-2 mm până la 10 cm
- ✓ Pe secțiune: omogen, cărnos. Poate prezenta arii hemoragice, degenerescență chistică și calcificări (diagnostic diferenețial cu cancerul)



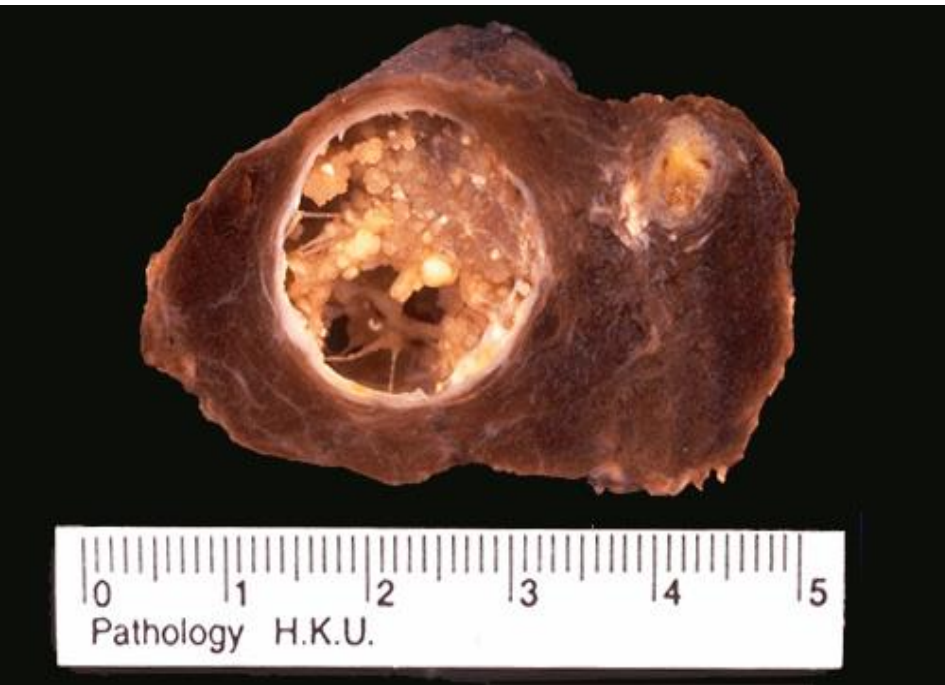
Adenom tiroidian folicular.

CANCERUL TIROIDIAN

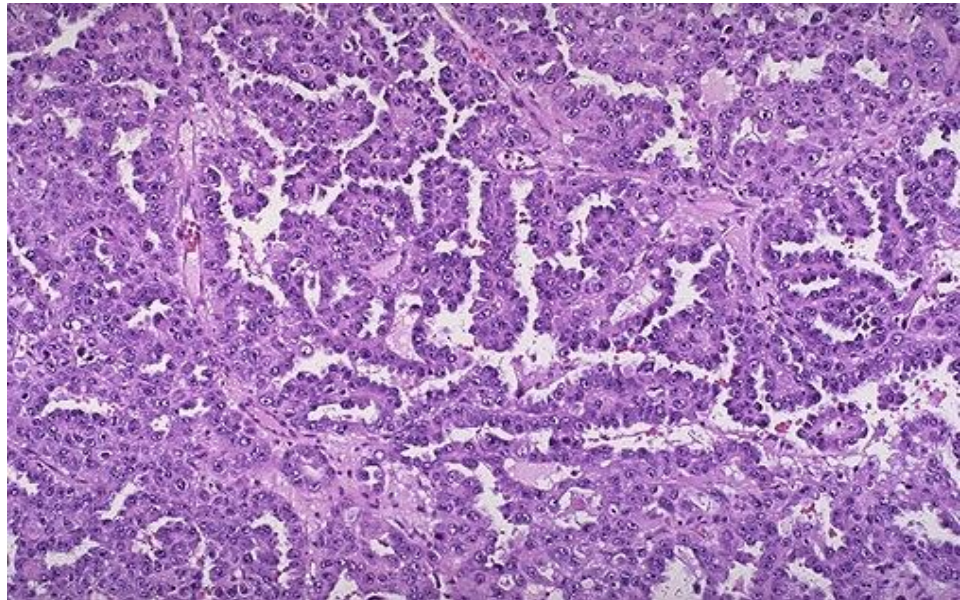
- ✓ 1% din totalul tumorilor
- ✓ la orice vârstă, frecvent mai ales la copii
- ✓ Legat de iradiere

❖ **Carcinomul papilar tiroidian**

- ✓ Cea mai frecventă formă de cancer tiroidian
- ✓ *Macroscopic:*
 - De la dimensiuni microscopice → 2,5 cm -> 10 cm
 - solid sau chistic, unifocal sau multifocal (20%)



Carcinom papilar tiroidian

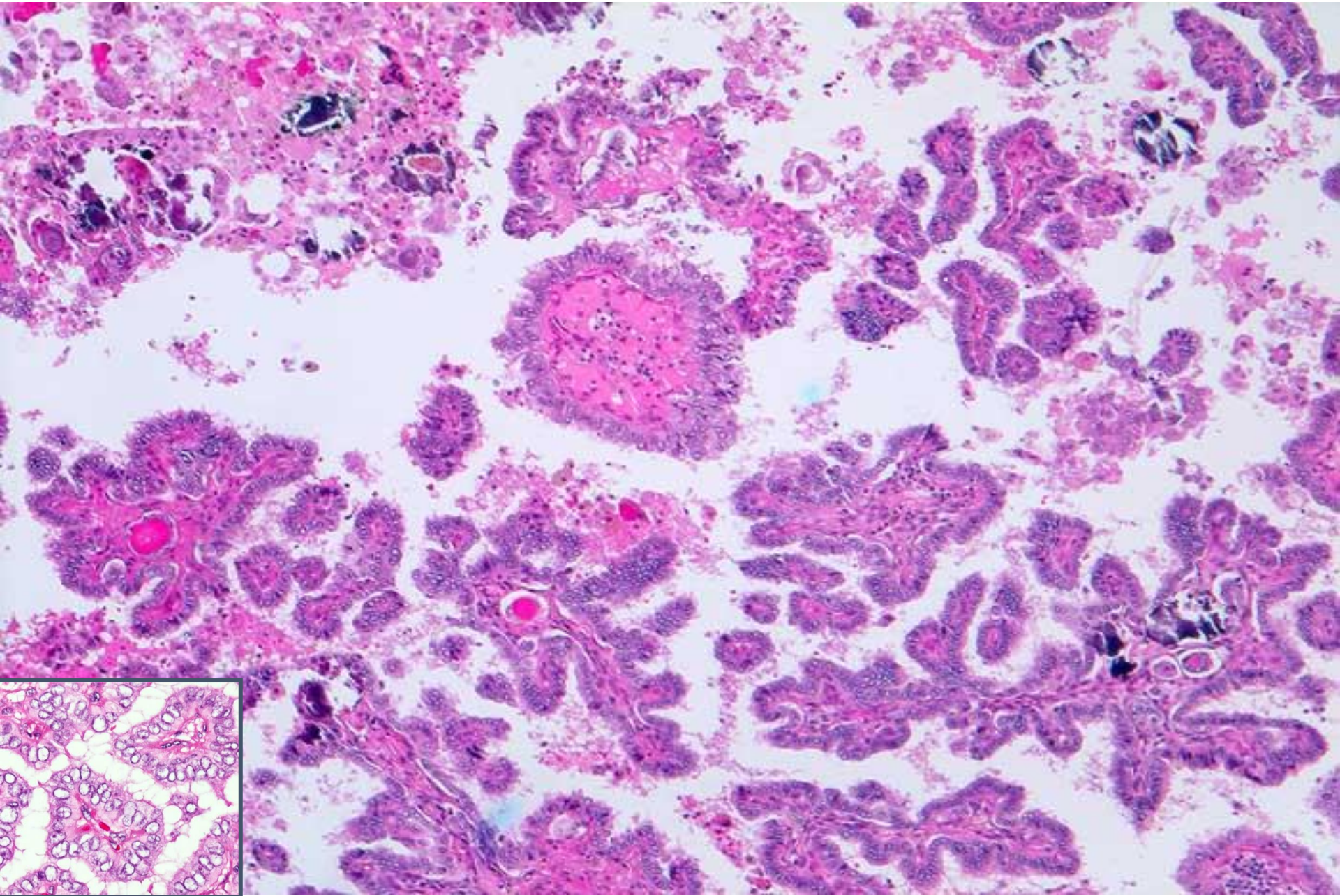


✓ *Microscopic:*

- 50% sunt pur papilare, 50% sunt mixte (amestecate cu arii de carcinom folicular)
- Proliferare papilară (papile adevărate cu ax conjunctivo-vascular) acoperit de un epiteliu dens stratificat
- Celulele au nucleul optic vid
- Corpi psamomatoși

✓ *Prognostic:*

- Bun, chiar și în caz de metastazare



❖ **Carcinomul folicular**

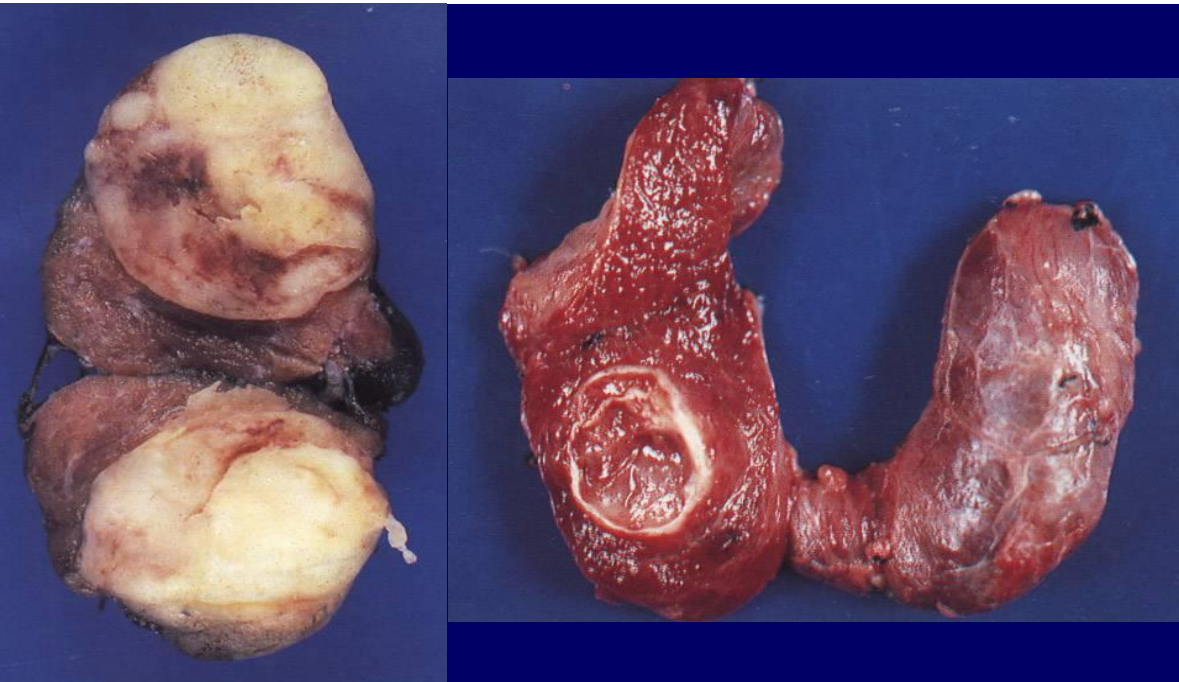
- ✓ 25% din carcinoamele tiroidiene
- ✓ Frecvent la femei, rar la copil
- ✓ Legat de deficitul de iod
- ✓ Nodul „cald” la scintigrafie
- ✓ Metastazează hematogen, în special în oase (fractura patologică este uneori primul semn clinic)

❖ **1. Carcinomul folicular minim invaziv**

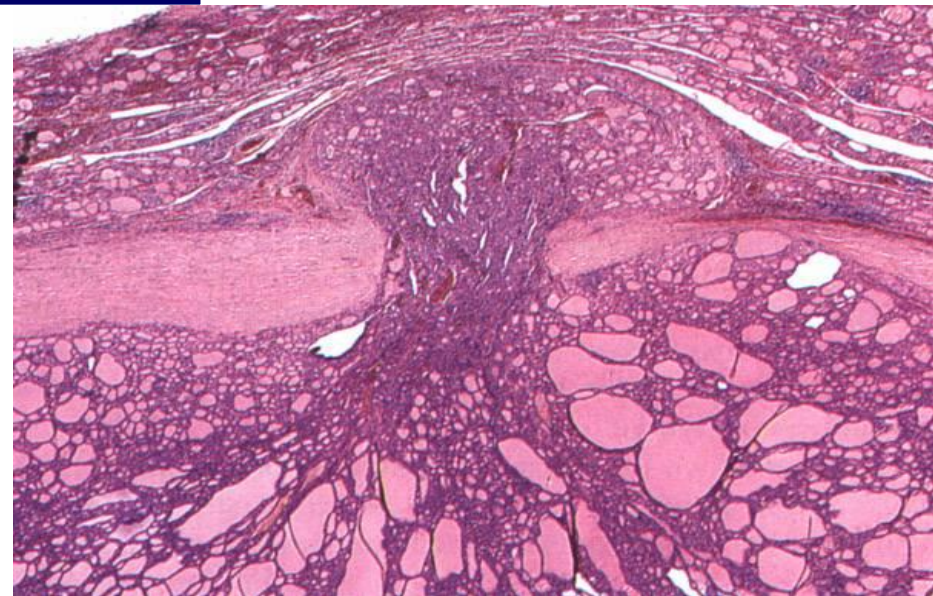
- ✓ *Macroscopic:*
 - Nodul încapsulat
- ✓ *Microscopic*
 - Asemănător cu adenomul folicular ± atipii și mitoze
 - Caracterul malign este demonstrat de invazia capsulară și/sau vasculară

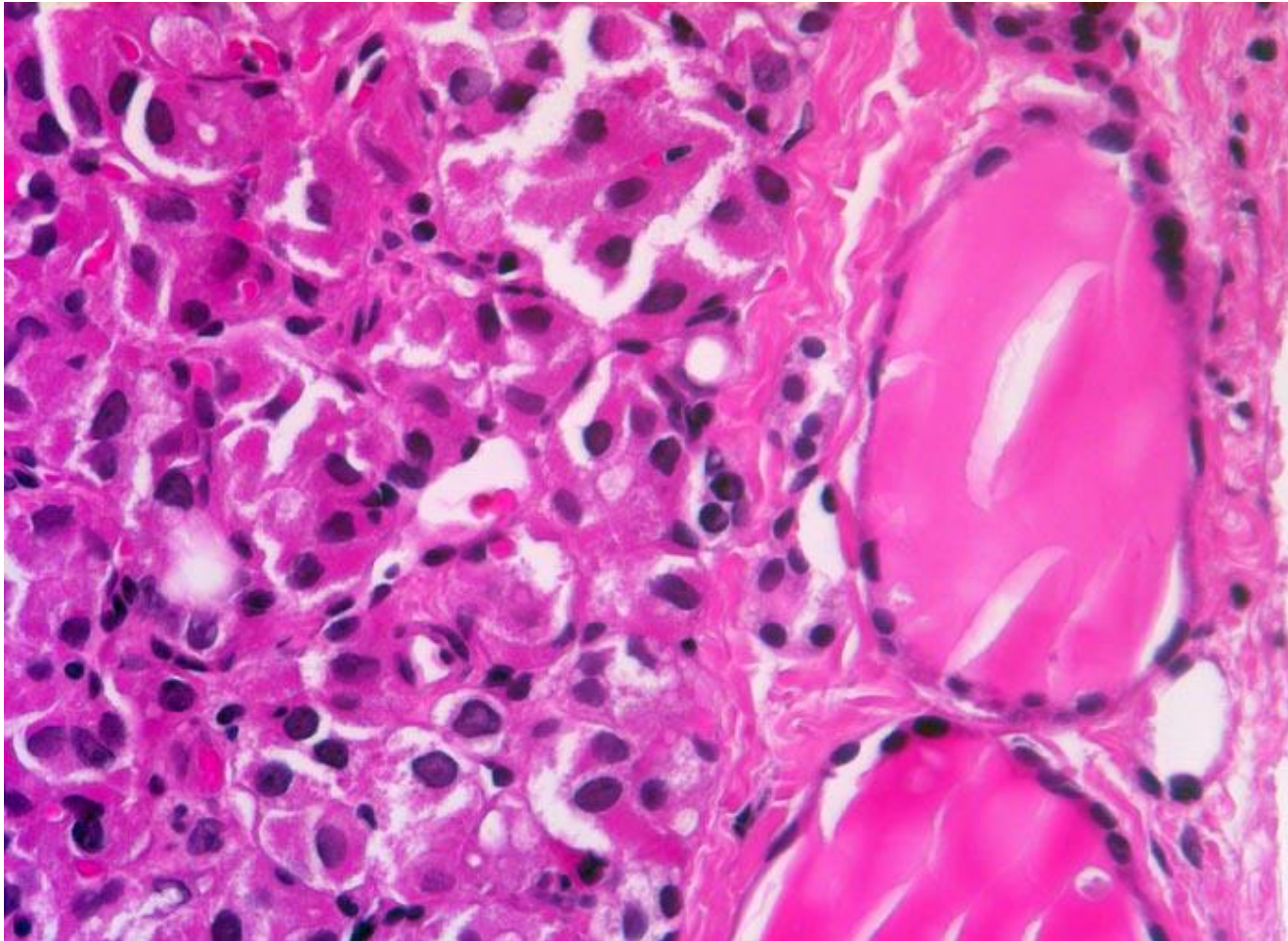
❖ **2. Carcinomul folicular invaziv**

- ✓ Nu are capsulă
- ✓ Crește infiltrativ în glanda tiroidă și vase
- ✓ Microscopic atipii evidente + invazie
- ✓ Metastaze prezente în momentul diagnosticului în 80% din cazuri



*Carcinomul folicular invaziv
cu invazie capsulară*





În dreapta doi foliculi normali cu epiteliu plat și coloid abundent. Foliculii neoplastici în stânga imaginii sunt foarte mici și conțin puțin coloid. Celulele tumorale au nuclee mărite și citoplasmă abundentă

❖ Carcinomul tiroidian nediferențiat (anaplastic)

✓ rar

✓ Asociat cu gușa plonjantă

✓ *Clinic:*

- Masă cervicală ce crește rapid producând disfagie, disfonie și dispnee
- Crește rapid și metastazează sălbatic

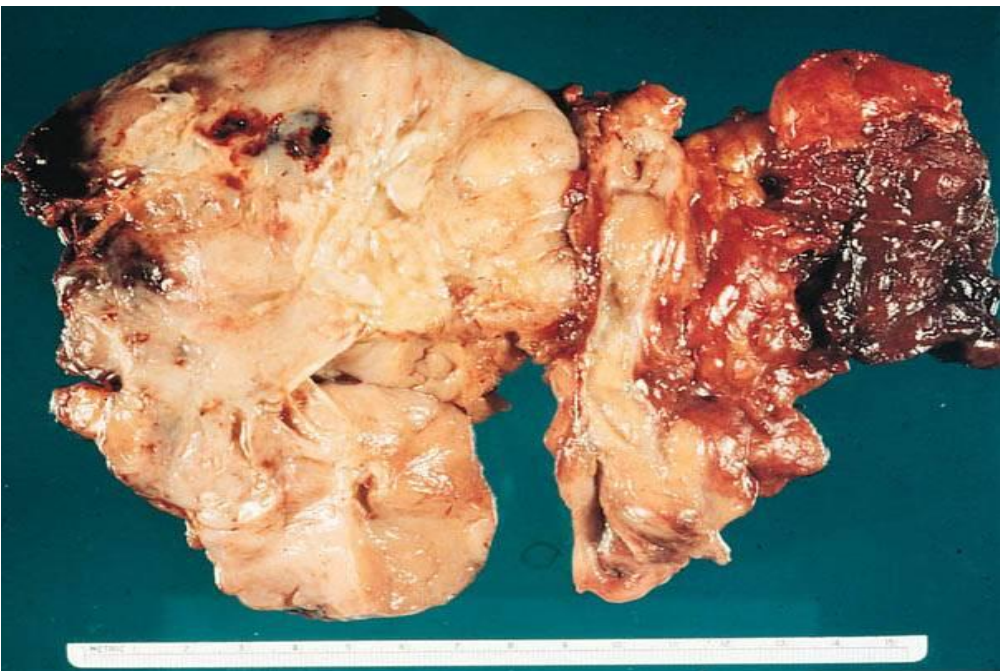
✓ *Macroscopic:*

- Tumoră masivă, dură cu arii de necroză
- Invadează tiroida, trahea și esofagul

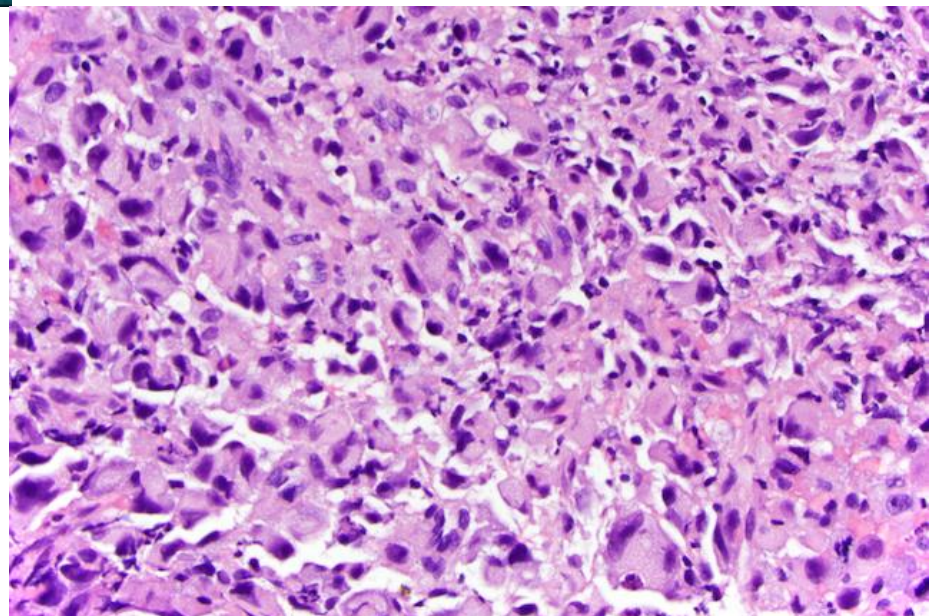
✓ *Microscopic:*

- fusocelular, gigantocelular, cu celule mici

✓ Prognostic prost



Carcinomul tiroidian nediferențiat
(anaplastic)



❖ Carcinomul tiroidian medular

- Are originea în celulele parafoliculare C producătoare de calcitonină

✓ 1. *Forma sporadică*

- La adulți de vârstă medie
- unilateral

✓ 2. *Forma familială*

- Izolată sau în cadrul sindroamelor MEN (multiple endocrin neoplasias)
- bilateral, multicentric

✓ *Macroscopic :*

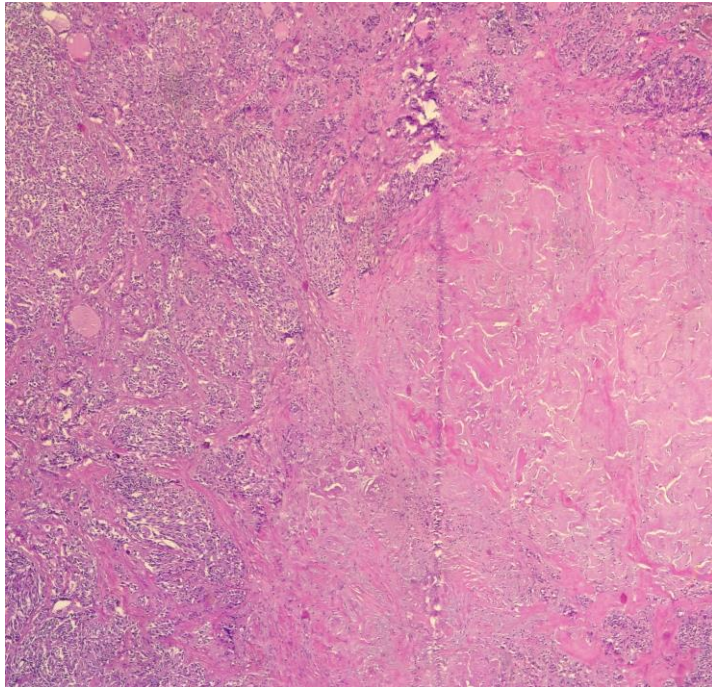
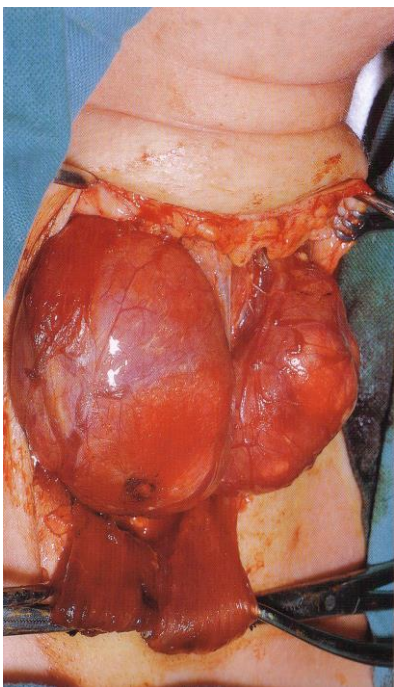
- Masă tumorală cu necroze și hemoragii

✓ *Microscopic :*

- Proliferare de celulele C (marcaj imunohistochimic pt calcitonină)
- Aranjate în insule solide
- 80% din cazuri prezintă depozite de amiloid

✓ *Prognostic:*

- ✓ *Relativ bun, în special dacă vârsta de debut este sub 40 de ani*



Carcinom tiroidian medular cu amiloidoza stromei, reacție histochimică pozitivă cu Roșu de Congo

