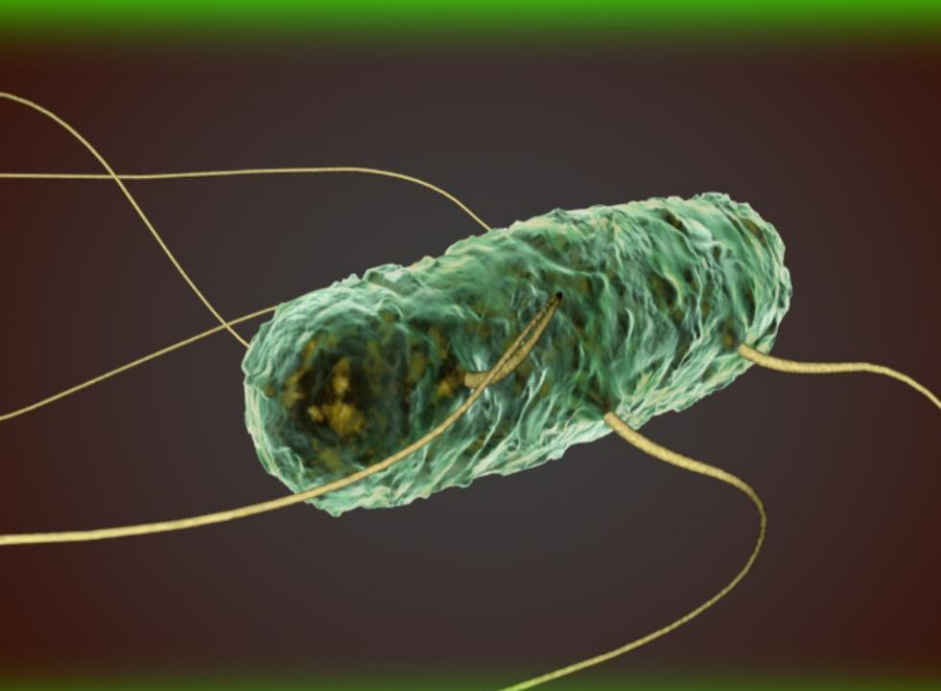
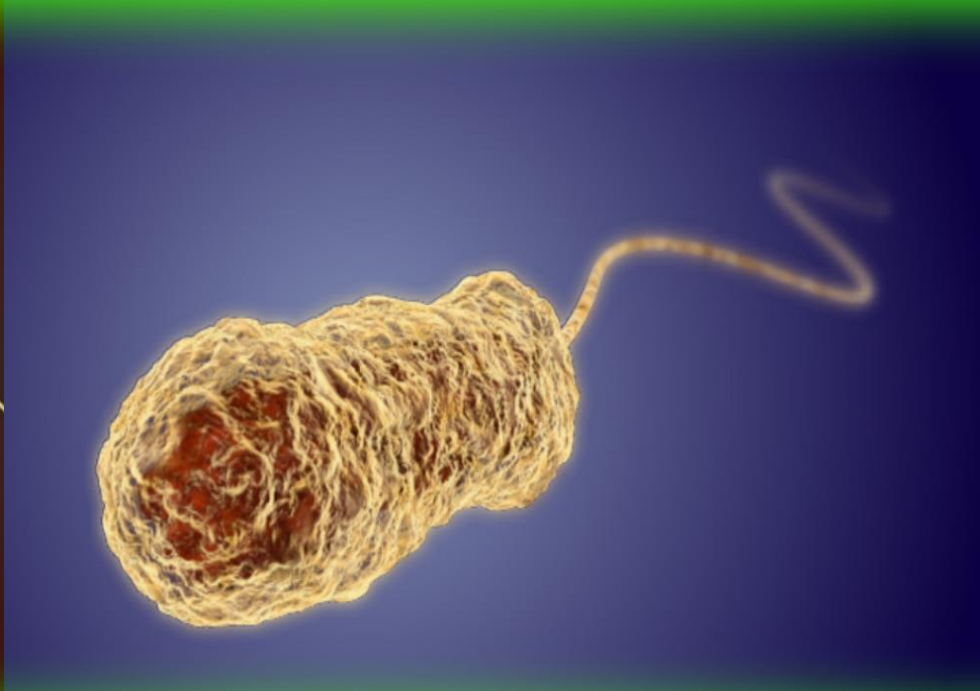
**salmonella bacteria**



**vibrio cholerae bacteria**

***INFECȚIILE INTESTINALE.***

# Tema: Infecțiile intestinale.

## *I. Micropreparate:*

**№ 93. Necroza plăcilor Peyer în febra tifoidă. (colorație H-E). Indicații:**

1. Focare de necroza în placa Peyer
2. Celule tifice în focarele de necroza
3. Stratul muscular al peretelui intestinal

**№ 94. Hiperplazia ganglionului limfatic mezenterial în febra tifoidă. (colorație H-E). Indicații:**

1. Aglomerări de celule tifice.
2. Focare de necroză.
3. Țesut limfatic intact.

**№ 15. Colită pseudomembranoasă. (colorație H-E). Indicații:**

1. Pseudomembrana:
  - a. mase necrotice și fibrină cu infiltrație leucocitară difuză;
  - b. țesutul subiacent.
2. Stratul muscular al peretelui intestinal.

## *II. Macropreparate:*

**№ 58. Intumescența encefaloidă a plăcilor Peyer în febra tifoidă.**

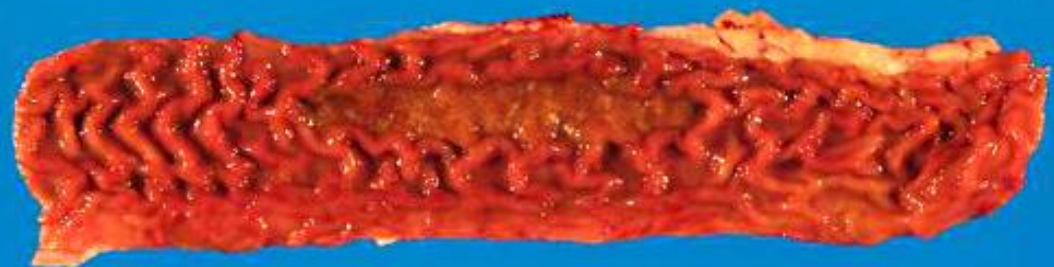**№ 57. Colită ulcero-fibrinoasă în dizenterie.**

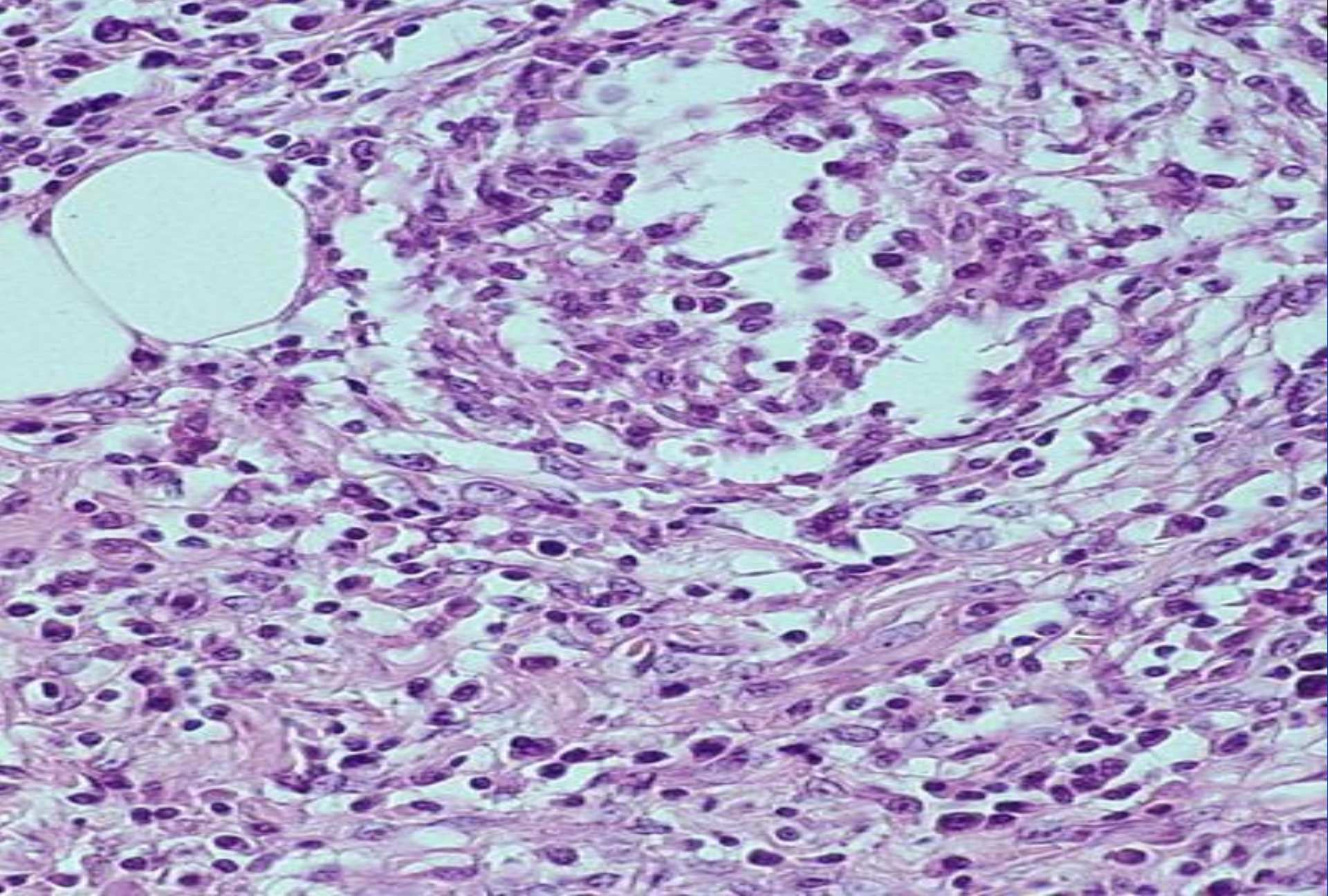


**Necroza plăcilor Peyer în febra tifoidă**

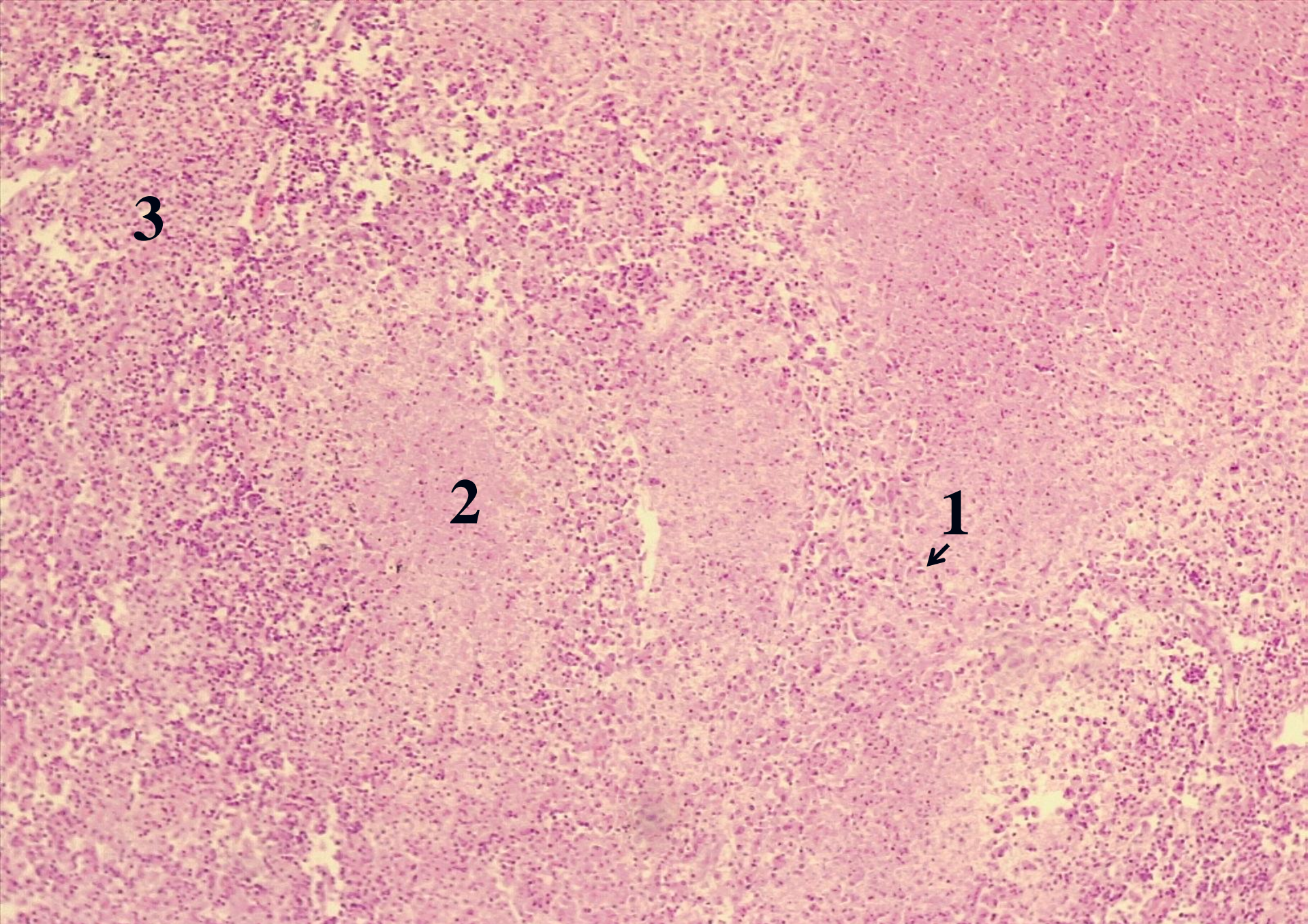


**Intumescența encefaloidă a plăcilor Peyer în febra tifoidă**

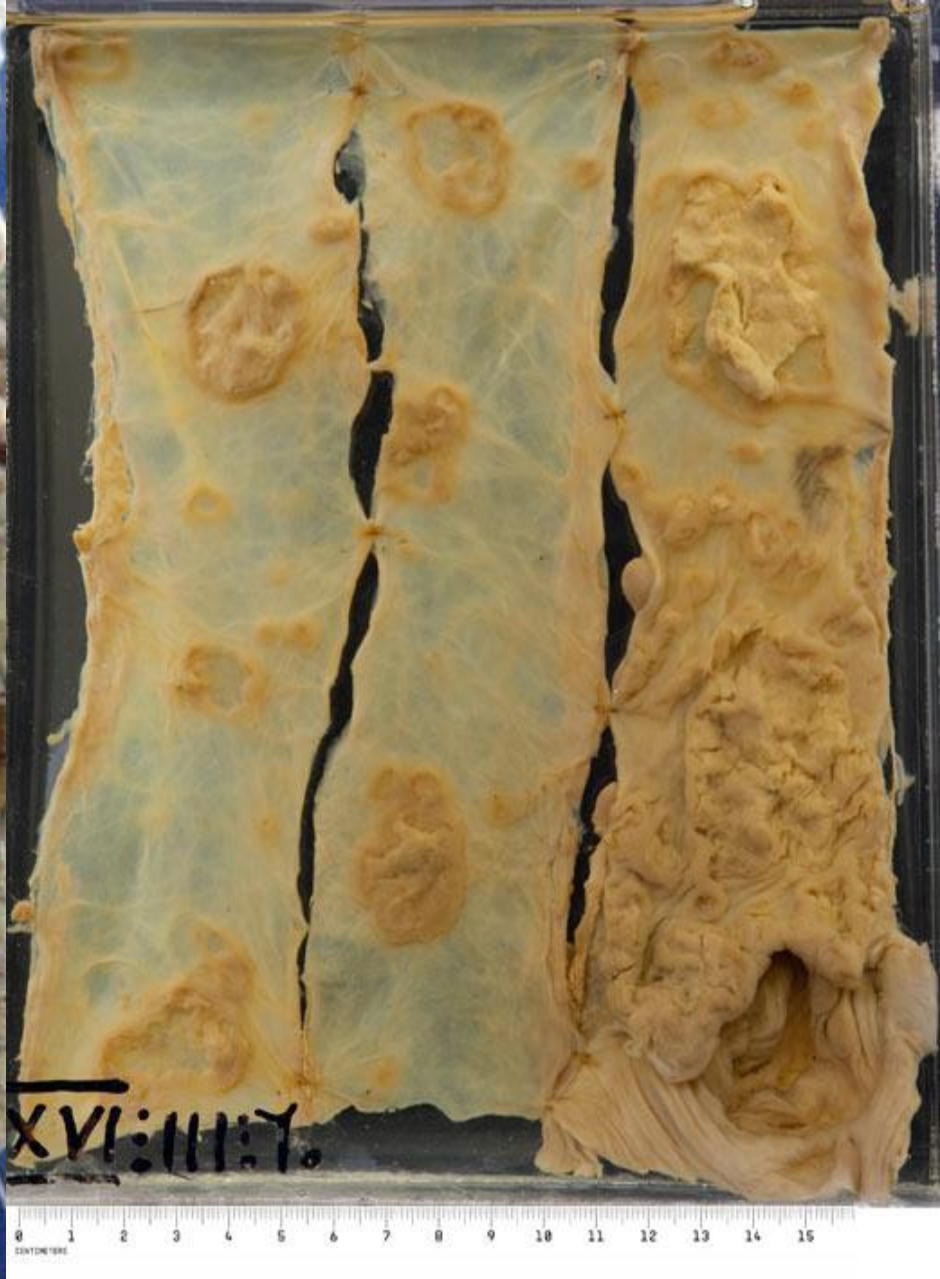



**Intumescența encefaloidă: apariția celulelor tifice.**



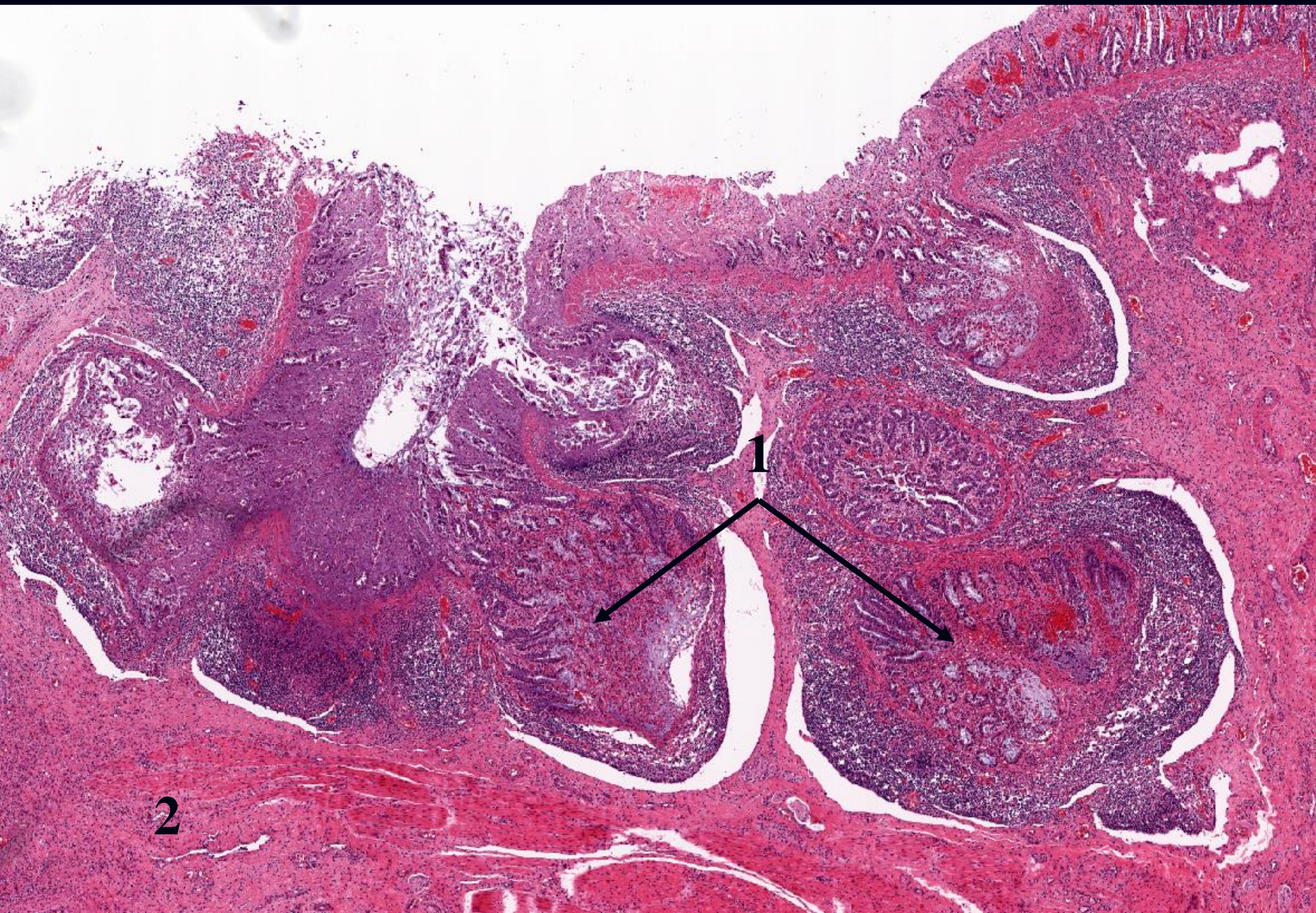
**№ 94. Hiperplazia ganglionului limfatic mezenterial în febra tifoidă. (colorație H-E).**



**Stadiul de ulcerații în febra tifoidă.**

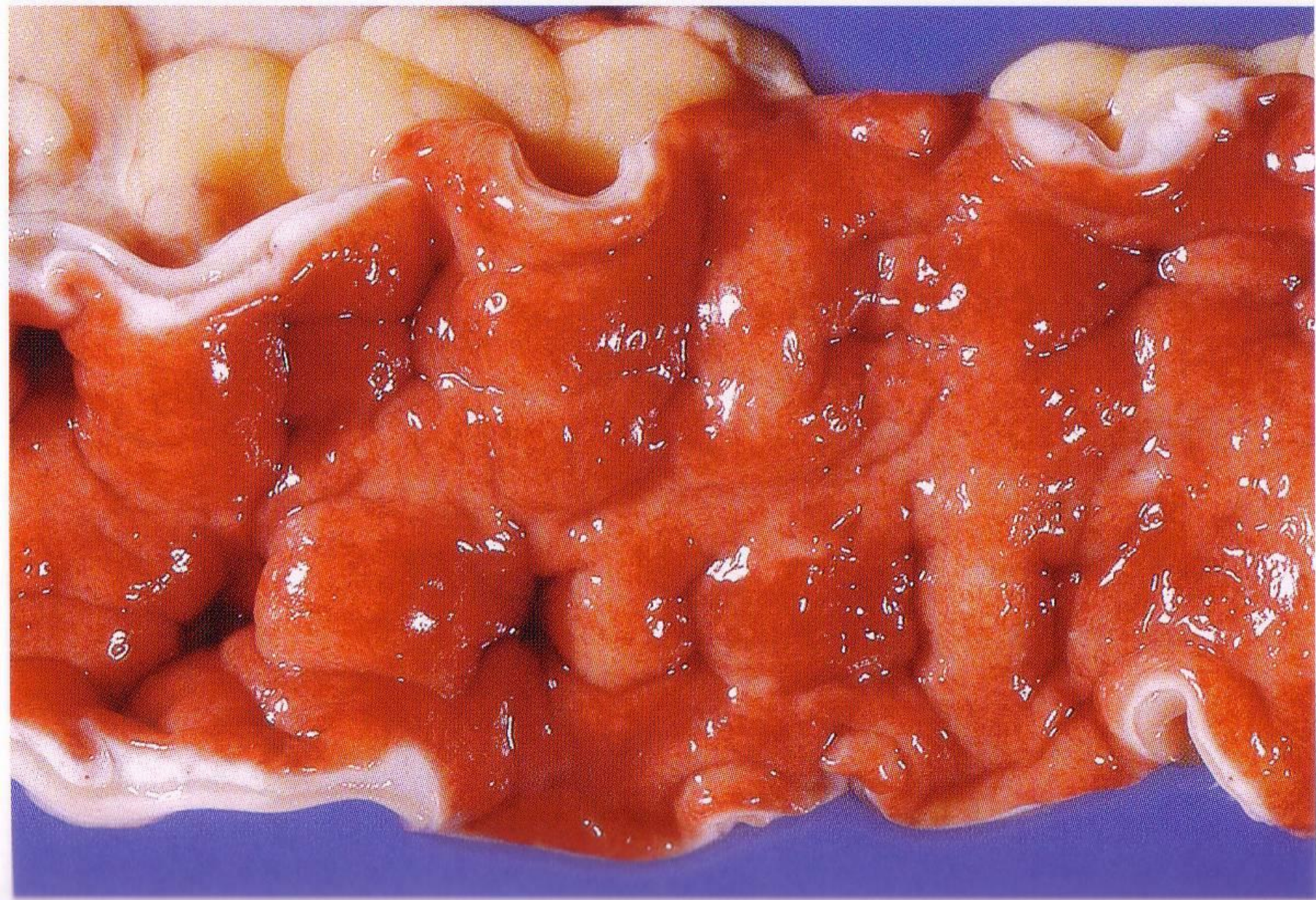


**Stadiul de ulcerații în febra tifoidă.**

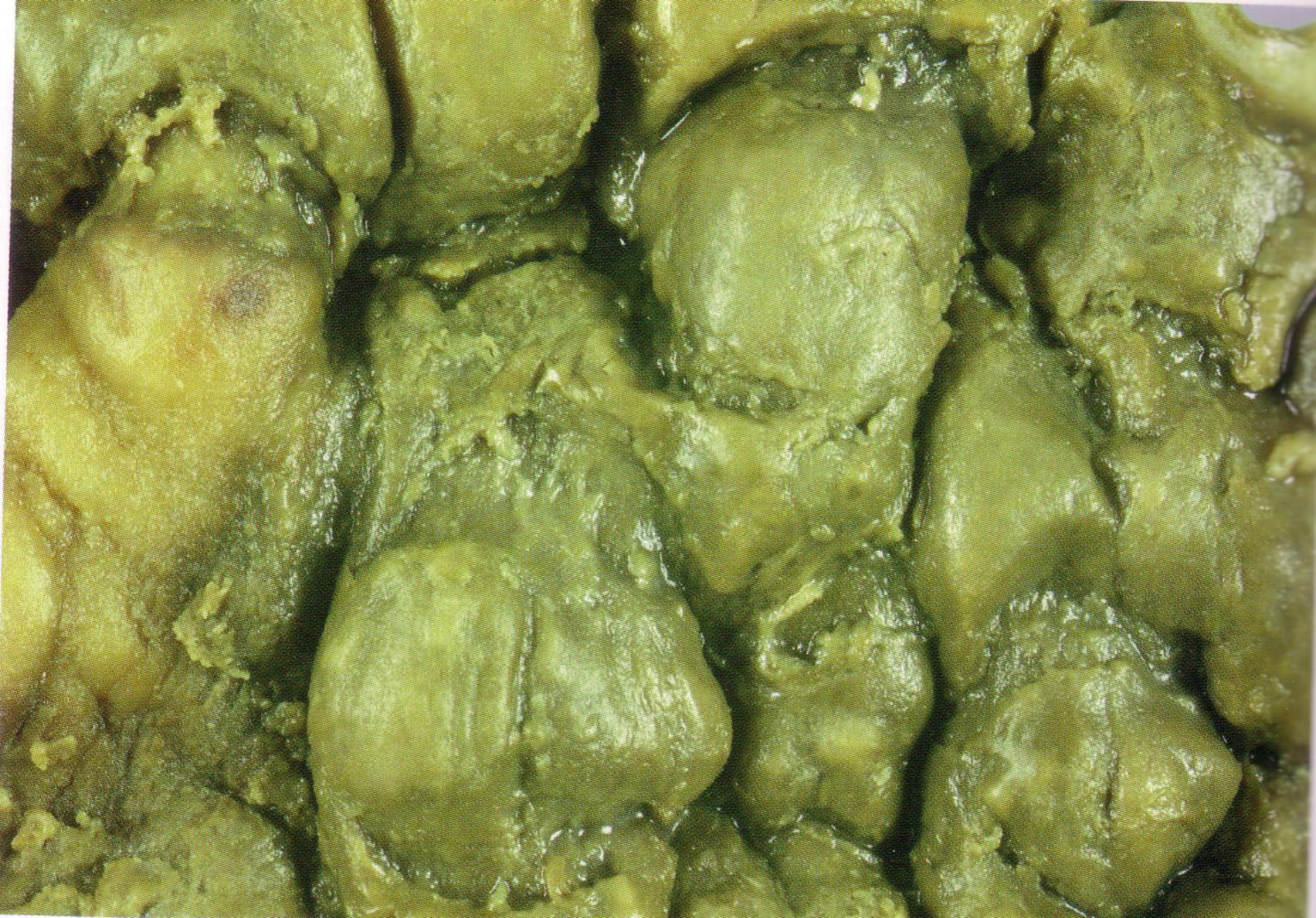


**№ 93. Necroza plăcilor Payer în febra tifoidă. (colorație H-E).**

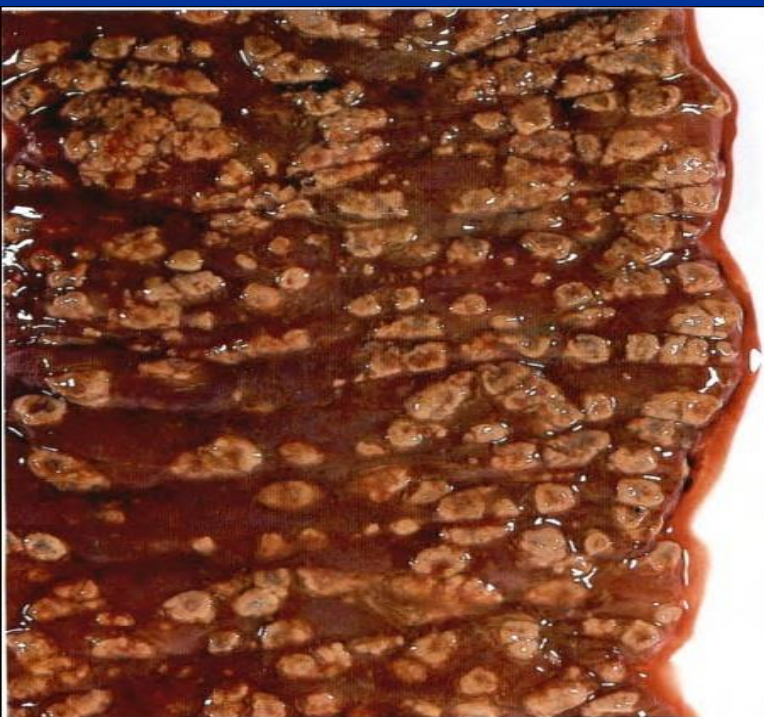
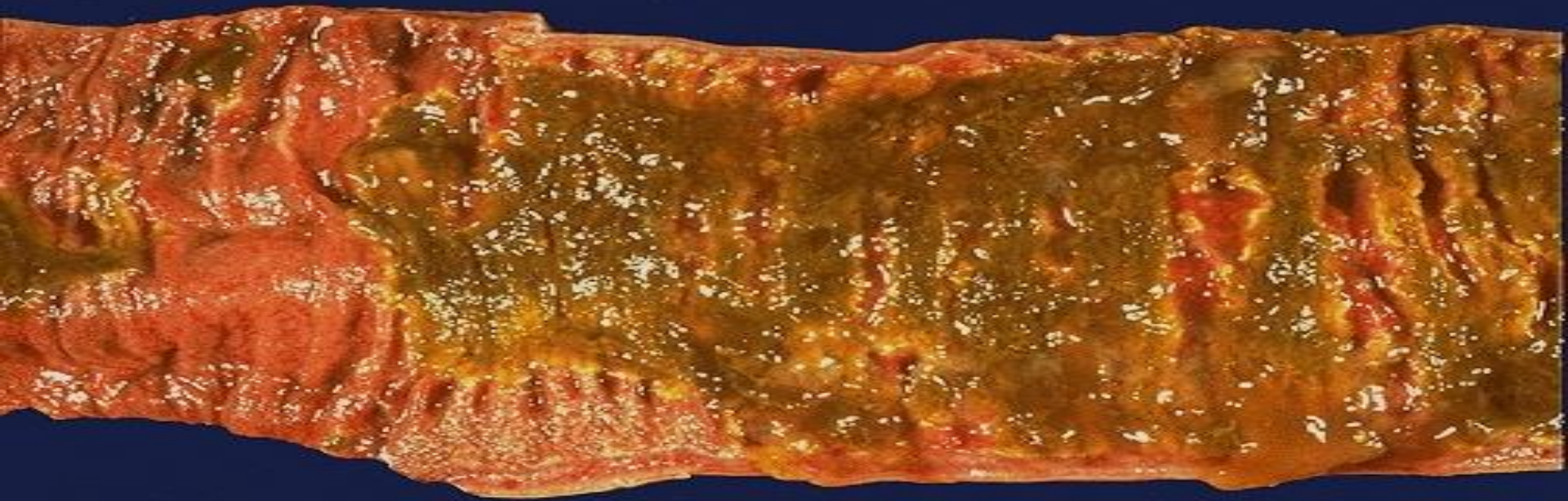



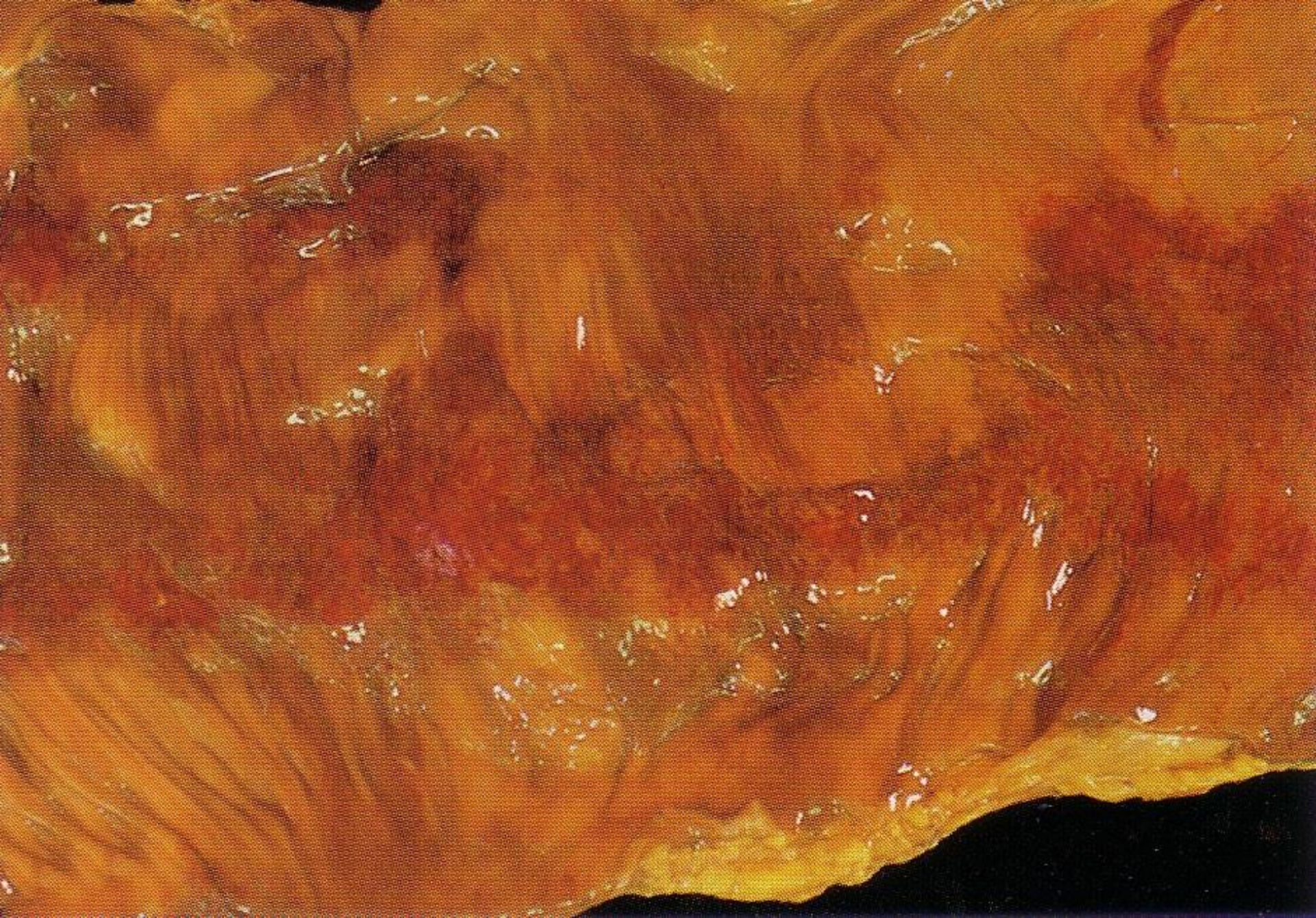
**Colită catarală acută.**



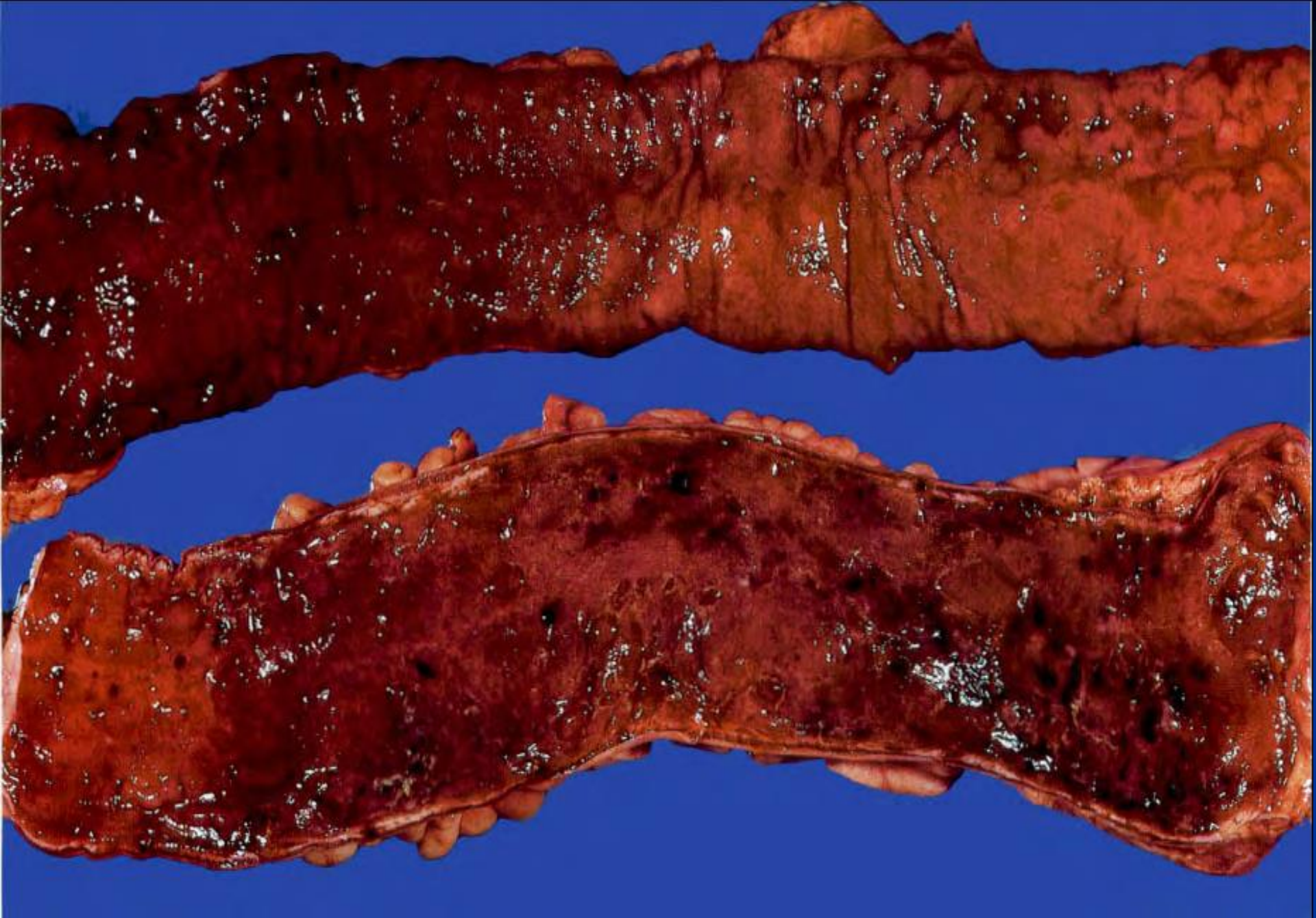
**Aspectul macroscopic al mucoasei colonice în colita fibrinoasă.**



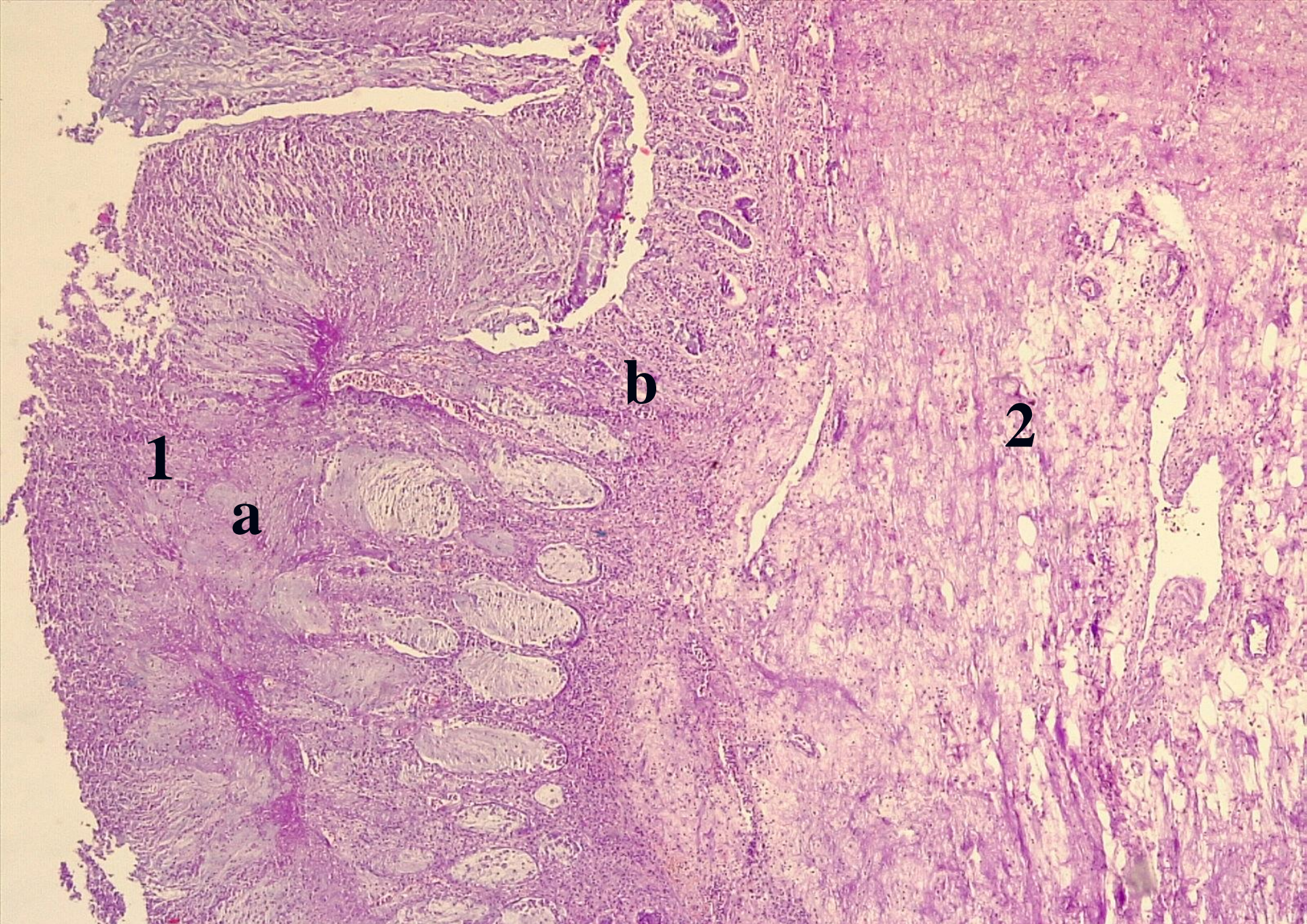
**Colita  
pseudomembranoasă.**



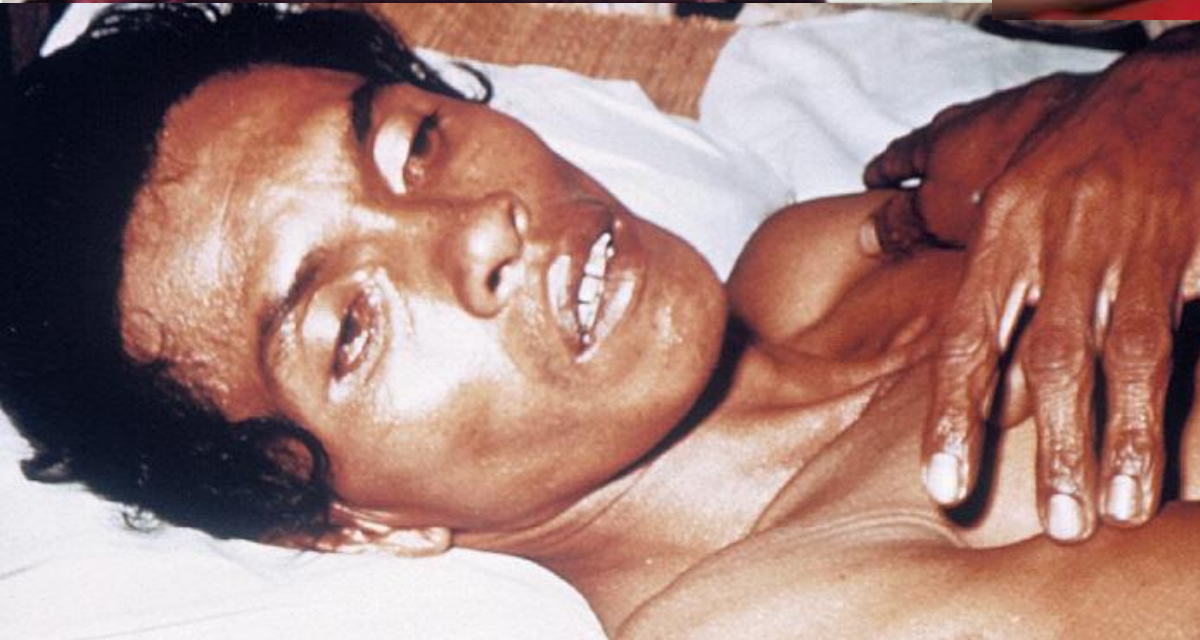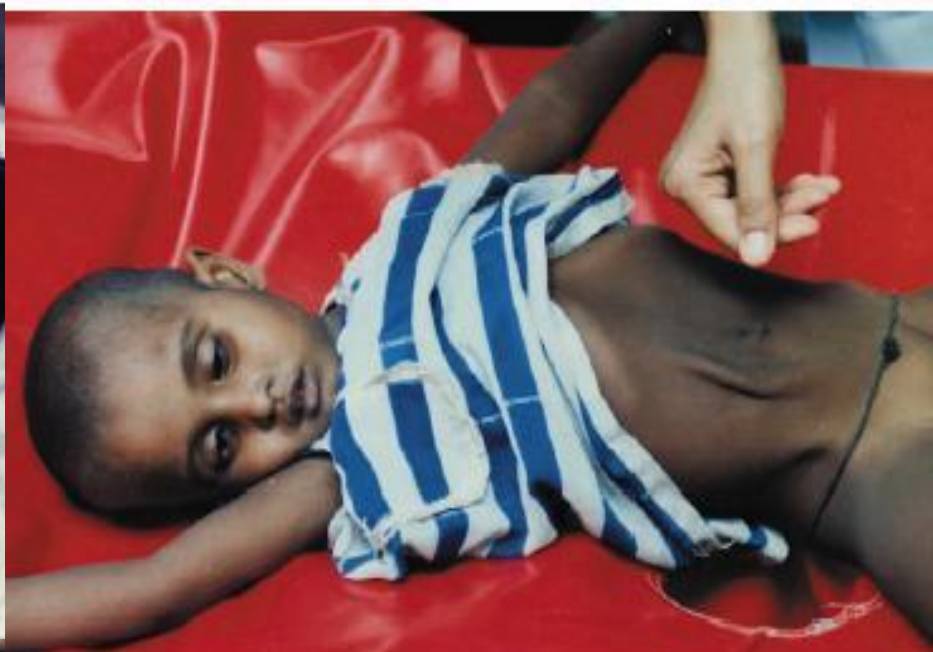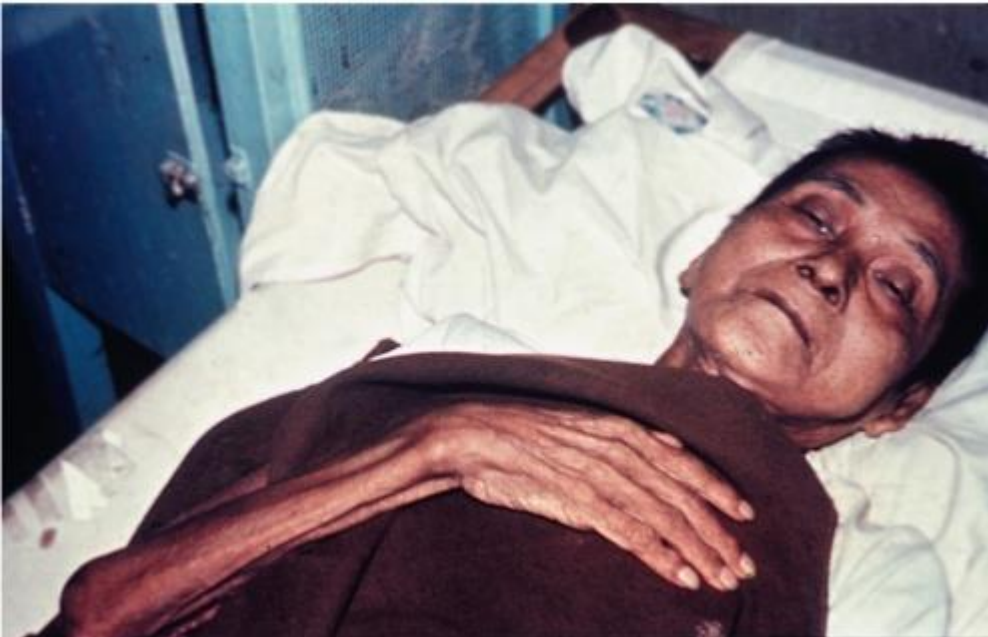**Colită hemoragică.**



**Colita acută ulceroasă.**



**№ 15. Colită pseudomembranoasă. (colorație H-E).**



A person with severe dehydration due to cholera - note the **sunken eyes** and decreased **skin turgor** which produces **wrinkled hands** and skin

Perioada algidă în holeră.

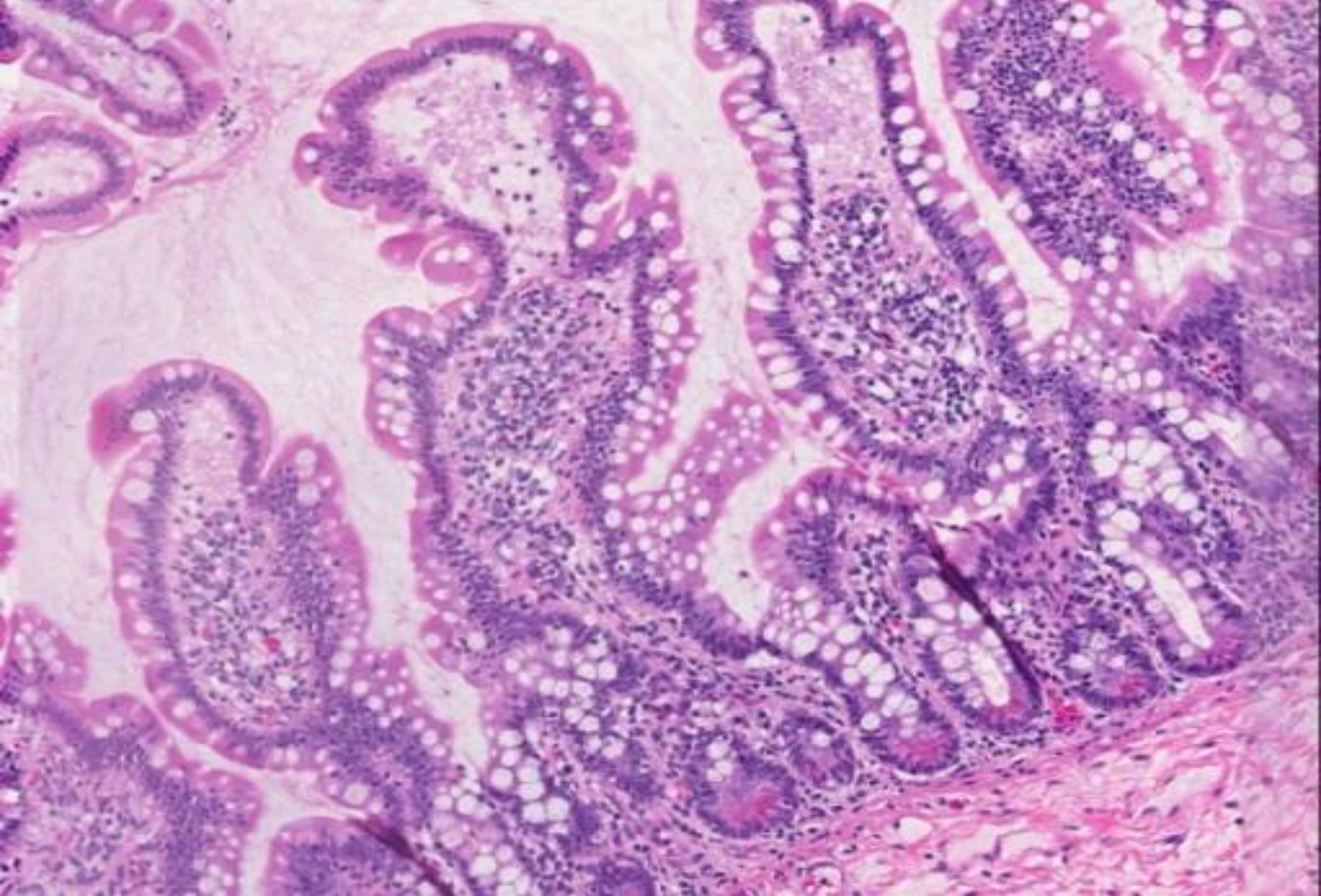
## Rice-water Stool of Cholera



**Source: Tropical Medicine and Parasitology, 1995**

Scaun diareic în holeră cu  
aspect de “*zamă de orez*”





**Enterita holerică. Edemul, infiltrat limfocitar.  
Distrofia enterocitelor.**