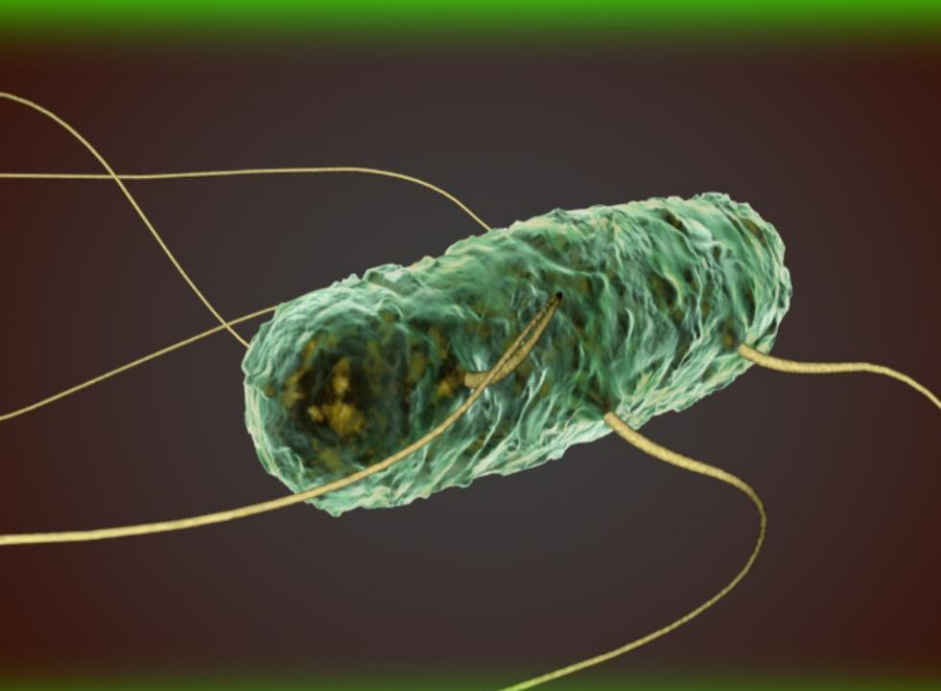
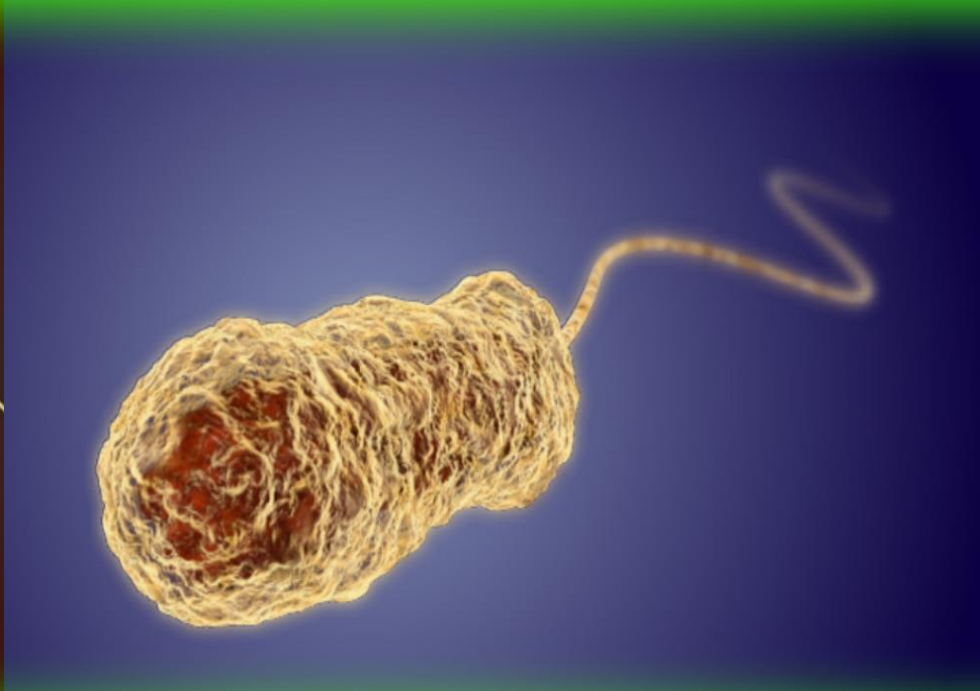
salmonella bacteria



vibrio cholerae bacteria

***INFECȚIILE INTESTINALE.***

## **Tema: Infecțiile intestinale.**

### ***I. Micropreparate:***

**№ 94. Hiperplazia ganglionului limfatic mezenterial în febra tifoidă. (colorație H-E.).**

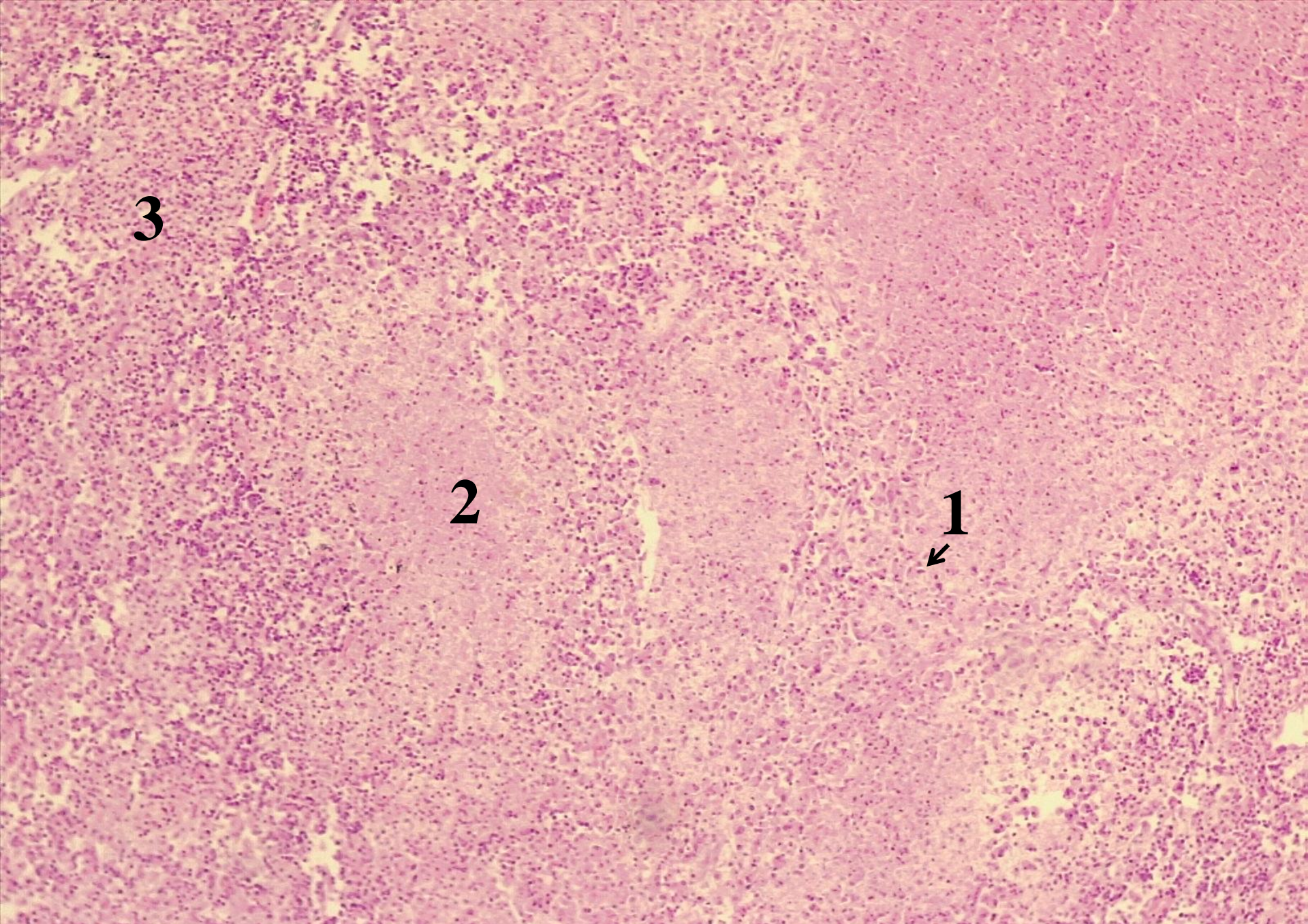
#### **Indicatii:**

1. Aglomerări de celule tifice.
2. Focare de necroză.
3. Țesut limfatic intact.

În nodulul limfatic se observă focare mici de celule cu citoplasma bogată, colorată eozinofil, nucleul puțin excentric (celule tifice), care formează granuloame (granuloame sau noduli tifici), în jurul lor limfocite mici, sunt prezente focare de necroză, astructurate, anucleate, eozinofile.

*În nodulii limfatici în febra tifoidă se produc modificări analogice celor din intestinul subțire (macropreparatul № 58). Leziunile necrotice din noduli pot cauza peritonită, mai ales când focarele de necroză sunt situate subcapsular. Consecințele mai frecvente ale limfadenitei tifice: organizarea și petrificarea focarelor de necroză.*





**No 94. Hiperplazia ganglionului limfatic mezenterial în febra tifoidă. (colorație H-E.).**



## **№ 15. Colită pseudomembranoasă. (colorație H-E.).**

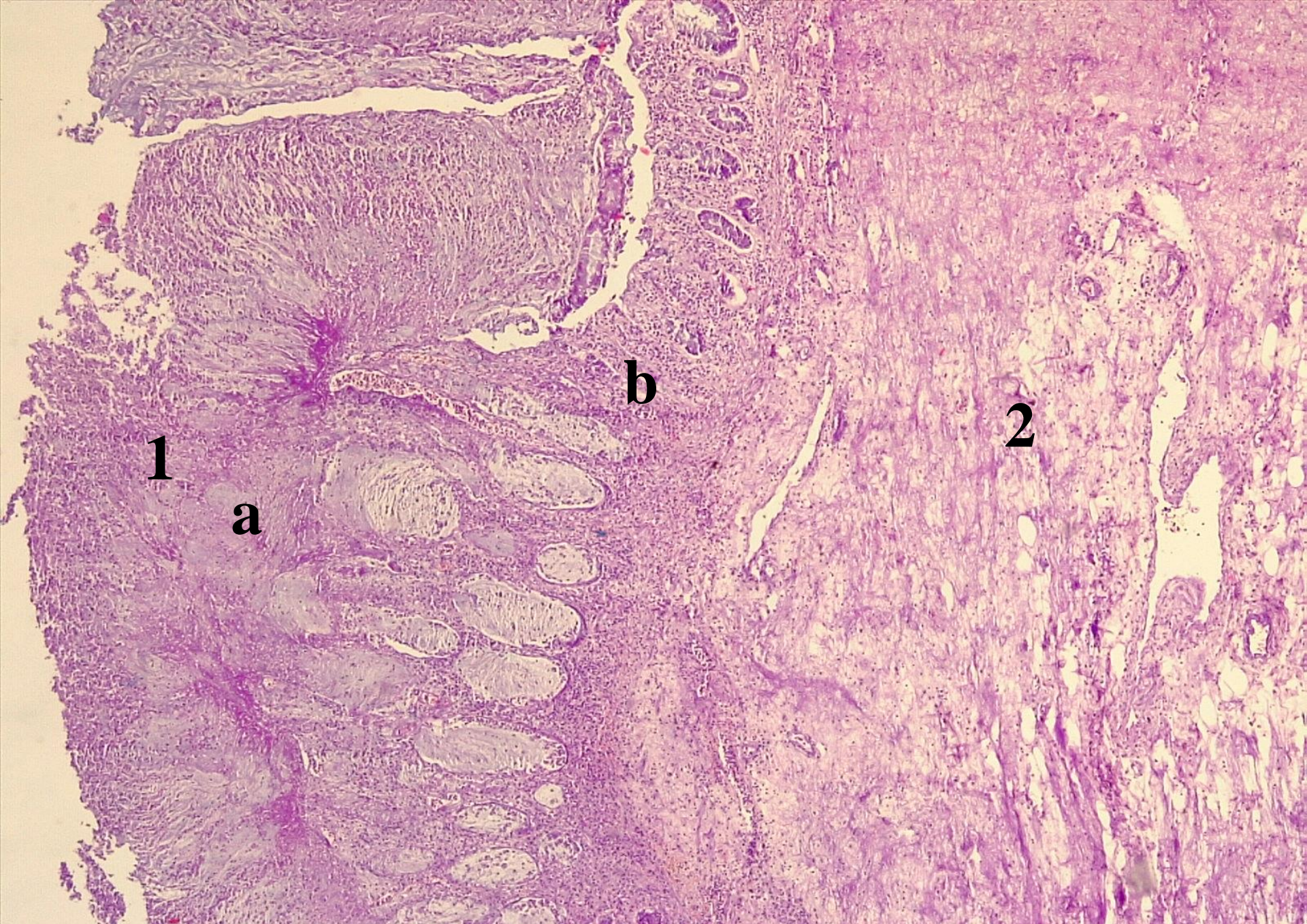
### **Indicații:**

1. Pseudomembrana:
  - a. mase necrotice și fibrină cu infiltrație neutrofilică difuză;
  - b. țesutul subiacent.
2. Stratul muscular al peretelui intestinal.

Pe suprafața mucoasei colonice se relevă un strat de fibrină cu amestec de mase necrotice, infiltrate cu leucocite neutrofile și mucus, care este denumită „pseudomembrană” pentru a nu fi confundată cu membranele anatomice veritabile; pseudomembrana pe alocuri este detașată de resturile de mucoasă subiacentă, care în cea mai mare parte este necrotizată, s-au păstrat doar contururile porțiunilor bazale ale criptelor, umplute cu exsudat muco-purulent; peretele colonului este edemațiat, cu hemoragii, vase dilatate, hiperemiate

*Colita pseudomembranoasă este cauzată cel mai frecvent de agentul patogen Clostridium difficile, care elimină toxine, care acționează asupra mucoasei colonului și/sau intestinului subțire, provocând o colită/enterocolită acută cu aspect pseudomembranos. Macroscopic mucoasa colonică este acoperită cu o peliculă cenușie-albicioasă, uneori cu nuanță verzuie datorită impregnării cu pigmenți biliari. Se întâlnește, de regulă, la pacienții, care folosesc timp îndelungat antibiotice, de aceea se mai numește și „colită asociată cu administrarea antibioticelor”. Alți factori de risc sunt vârsta înaintată, imunosupresia și spitalizarea. Simptomul clinic prevalent este diareea și deshidratarea.*





**№ 15.** Colită pseudomembranoasă. (*colorație H-E.*)



## **№ 58. Intumescența encefaloidă a plăcilor Payer în febra tifoidă.**

Plăcile Payer sunt mărite în dimensiuni, proeminează pe suprafața mucoasei intestinale, au culoare cenușie-roz și aspect plicaturat, amintesc suprafața creierului, de unde și denumirea acestui stadiu „intumescență encefaloidă a plăcilor Payer”; în unele plăci se observă mase necrotice, care se detașează parțial, formând ulcerații, marginile cărora sunt puțin ridicate datorită edemului și inflamației; ulcerele au lungimea și forma plăcilor Payer, în medie de 6-8 cm și sunt situate în lungul axului longitudinal al intestinului; mucoasa adiacentă este edemațiată și hiperemiată.

*Febra tifoidă este cauzată de Salmonella typhi, se transmite pe cale alimentară. Primele modificări morfologice se produc la nivelul plăcilor Payer și a foliculilor solitari, mai pronunțate în ileon. Se dezvoltă inflamație productivă cu proliferarea monocitelor și histiocitelor, care înlocuiesc limfocitele; unele monocite se transformă în macrofage mari, cu citoplasma clară, care fagocitează bacilii tifici și se numesc celule tifice, iar aglomerările lor formează granuloame sau noduli tifici. Datorită acestor procese proliferative se dezvoltă intumescența encefaloidă a plăcilor Payer. Ulterior are loc necroza granuloamelor tifice, detașarea treptată a maselor necrotice și apariția ulcerațiilor, inițial acoperite cu mase necrotice (ulcere „murdare”), care peste o săptămână devin curate, cu fundul neted, prezentat de stratul muscular sau mai profunde până la peritoneu (ulcere „curate”). Ulcerațiile se pot complica cu hemoragii și perforație. Pe locul ulcerelor se formează cicatrici fine, care au forma plăcilor Payer. Complicațiile generale: pneumonie, colecistită, necroza ceroasă a mușchilor scheletali, osteomielită, meningită, sepsis.*





**№ 58. Intumescența encefaloidă a plăcilor Payer în febra tifoidă.**

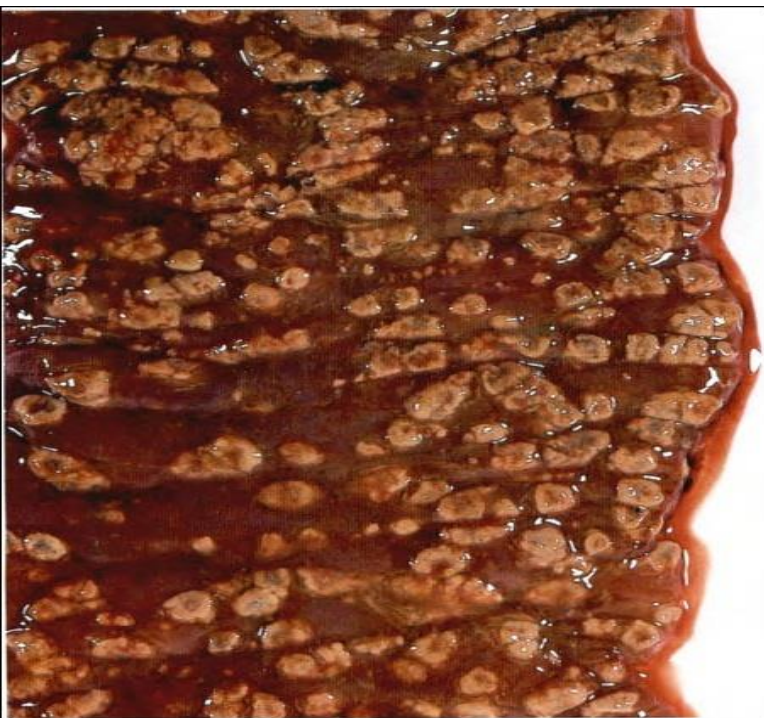
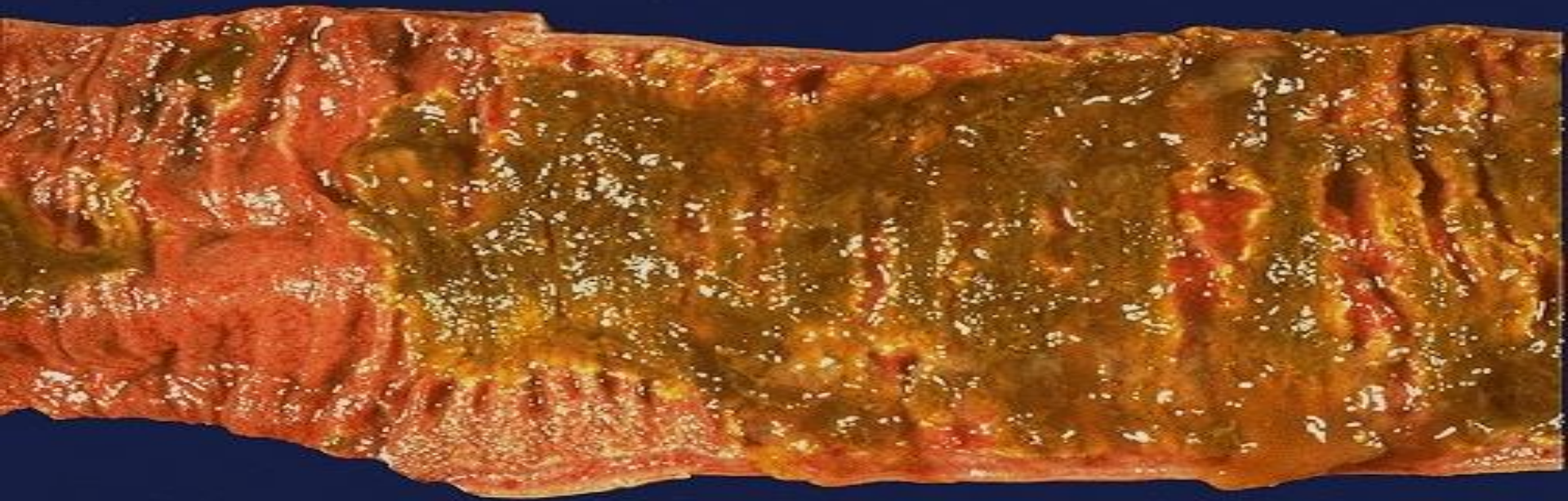

## **№ 57. Colită ulcero-fibrinoasă în dizenterie.**

Pe suprafața mucoasei colonice se observă o peliculă de fibrină de culoare cafenie-cenușie, mucoasa adiacentă este edemațiată, hiperemiată.

*Dizenteria este cauzată de agentul patogen Schigella, infectarea se produce pe cale alimentară (fecalo-orală). Se afectează mai mult colonul stâng, în special porțiunea recto-sigmoidală. Local se succed 4 stadii ale colitei dizenterice: a) colita catarală, b) colita fibrinoasă, c) colita ulceroasă și d) vindecarea ulcerațiilor. Colita fibrinoasă înlocuiește colita catarală, de obicei, în a 2-a săptămână de la debutul bolii. Ulcerațiile apar în urma detașării pseudomembranelor fibrinoase, se localizează mai frecvent în rect și colonul sigmoid, au o formă neregulată și pot fi extinse și profunde. Complicațiile locale sunt perforația cu dezvoltarea paraproctitei și a peritonitei și hemoragia intestinală. Complicațiile generale mai frecvente: artrita reactivă, conjunctivita, uretrita. La pacienții cu dizenterie cronică se poate dezvolta amiloidoză secundară.*





**№ 57. Colită ulcero-fibrinoasă în dizenterie.**

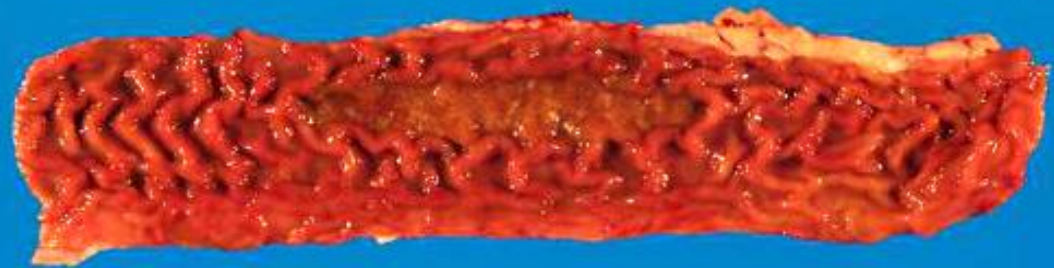



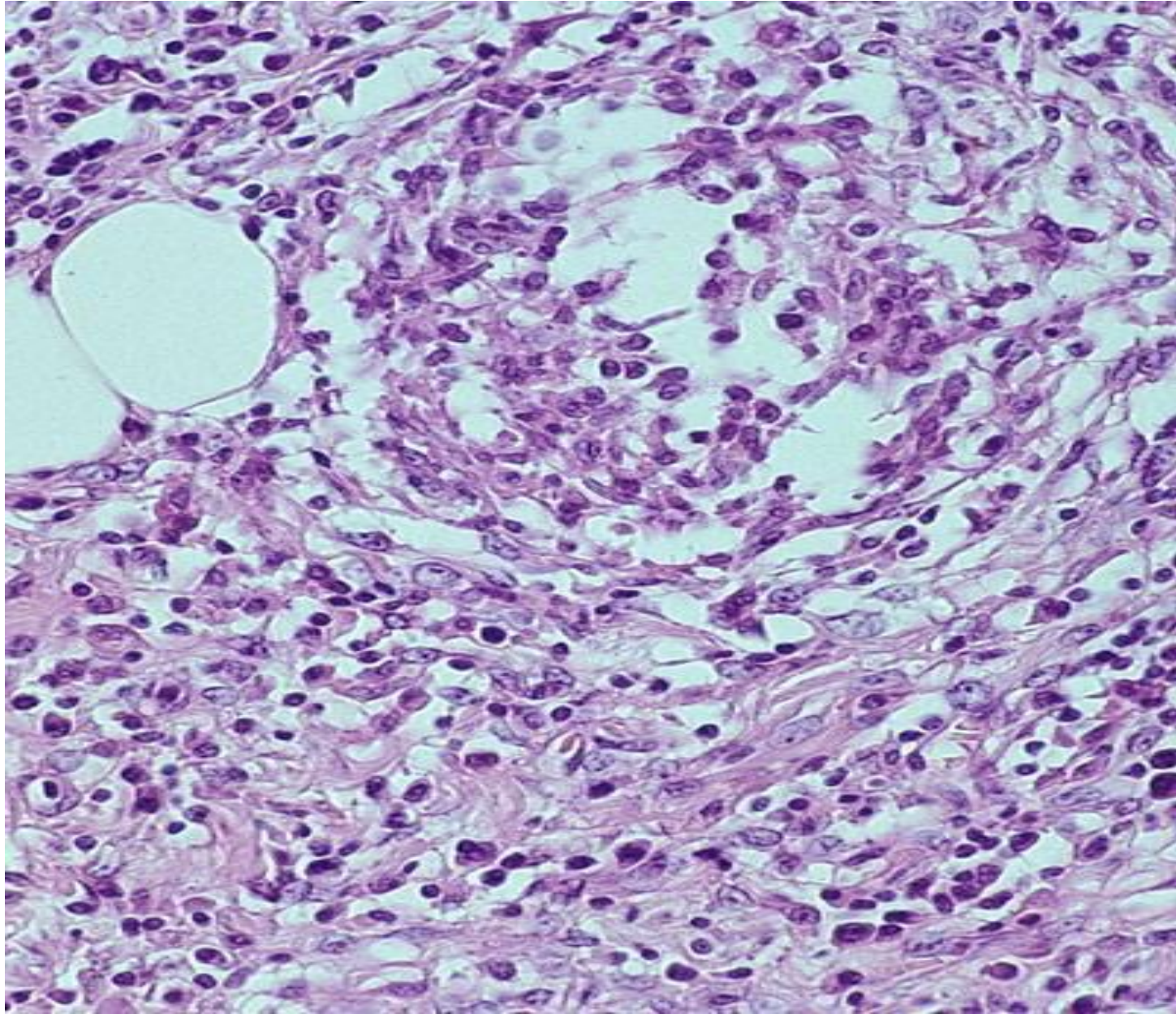
**Necroza plăcilor Peyer în febra tifoidă**



**Intumescenta encefaloidă a plăcilor Peyer în febra tifoidă**

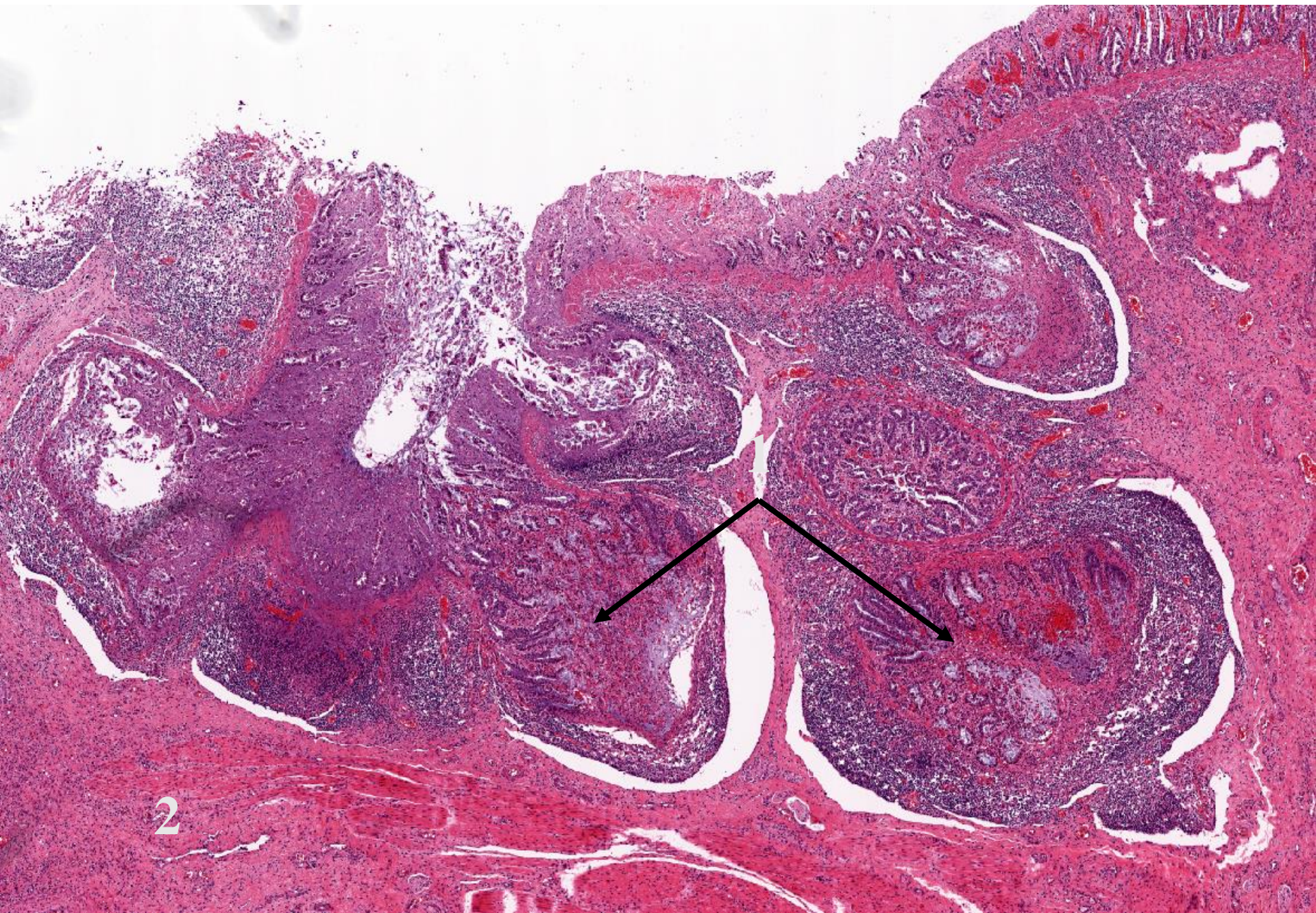






**Intumescența encefaloidă: apariția celulelor tifice.**





**Necroza plăcilor Payer în febra tifoidă. (colorație H-E).**





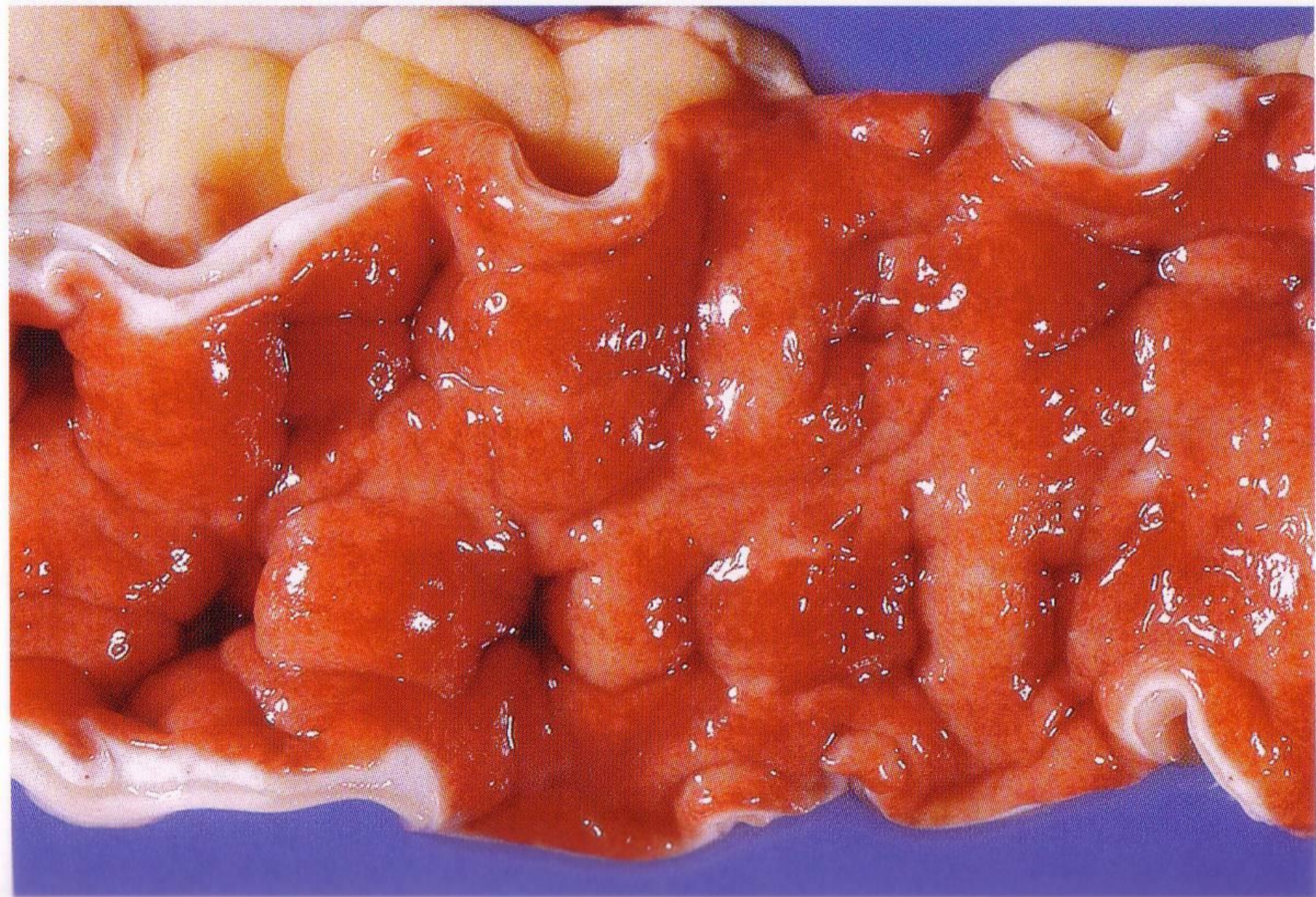
**Stadiul de ulceratii în febra tifoidă.**





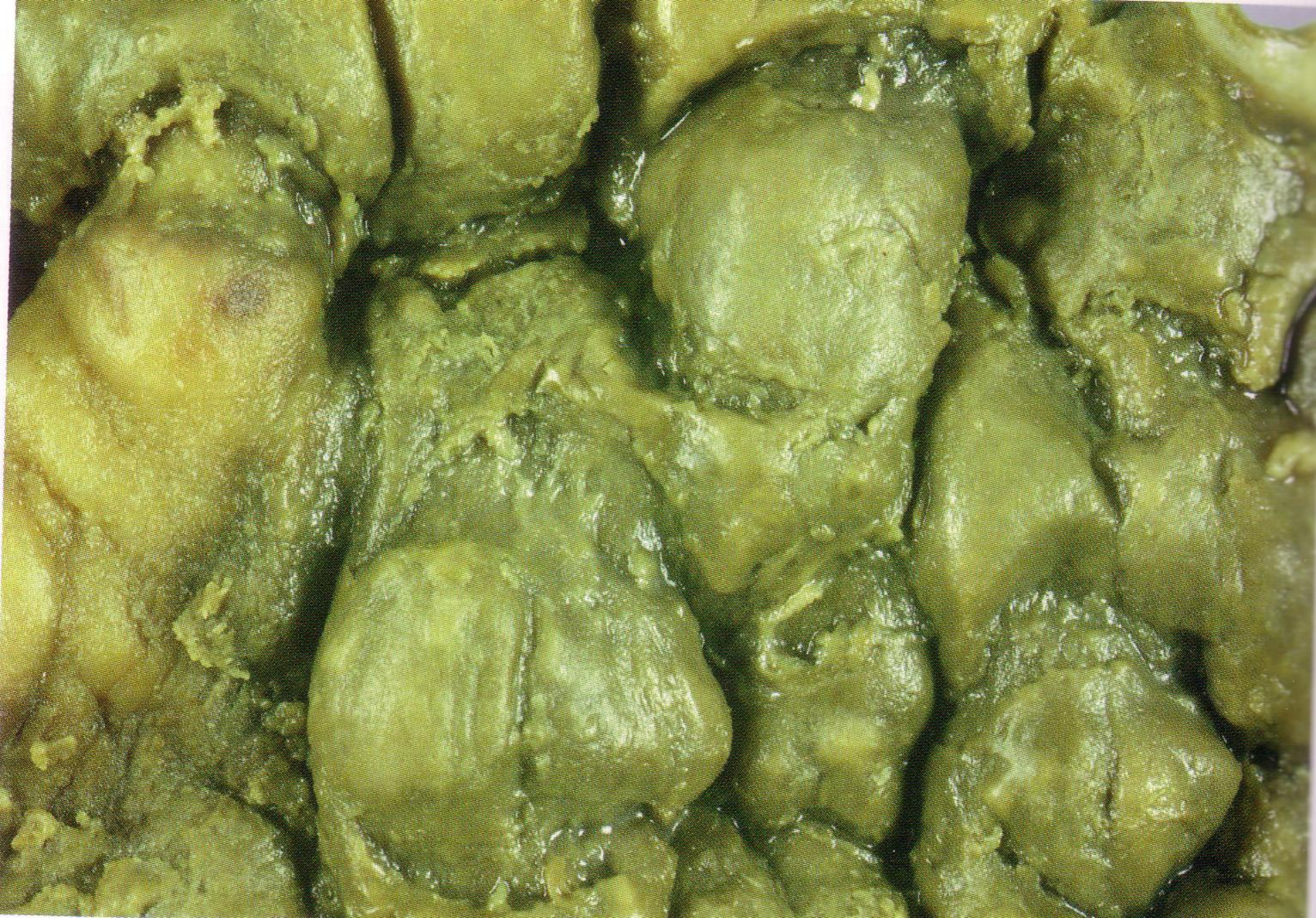
**Stadiul de ulceratii în febra tifoidă.**





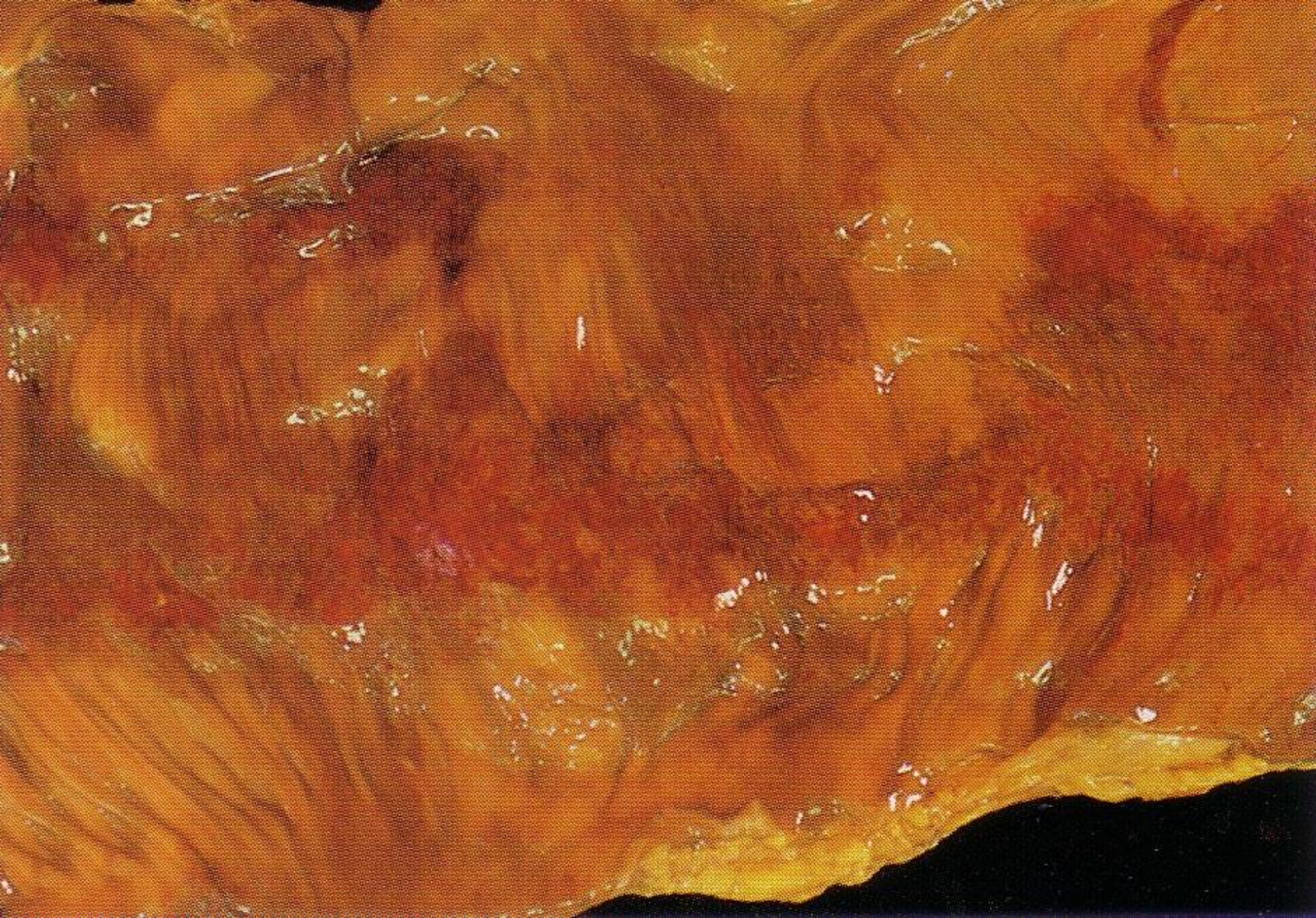
**Colită catarală acută.**





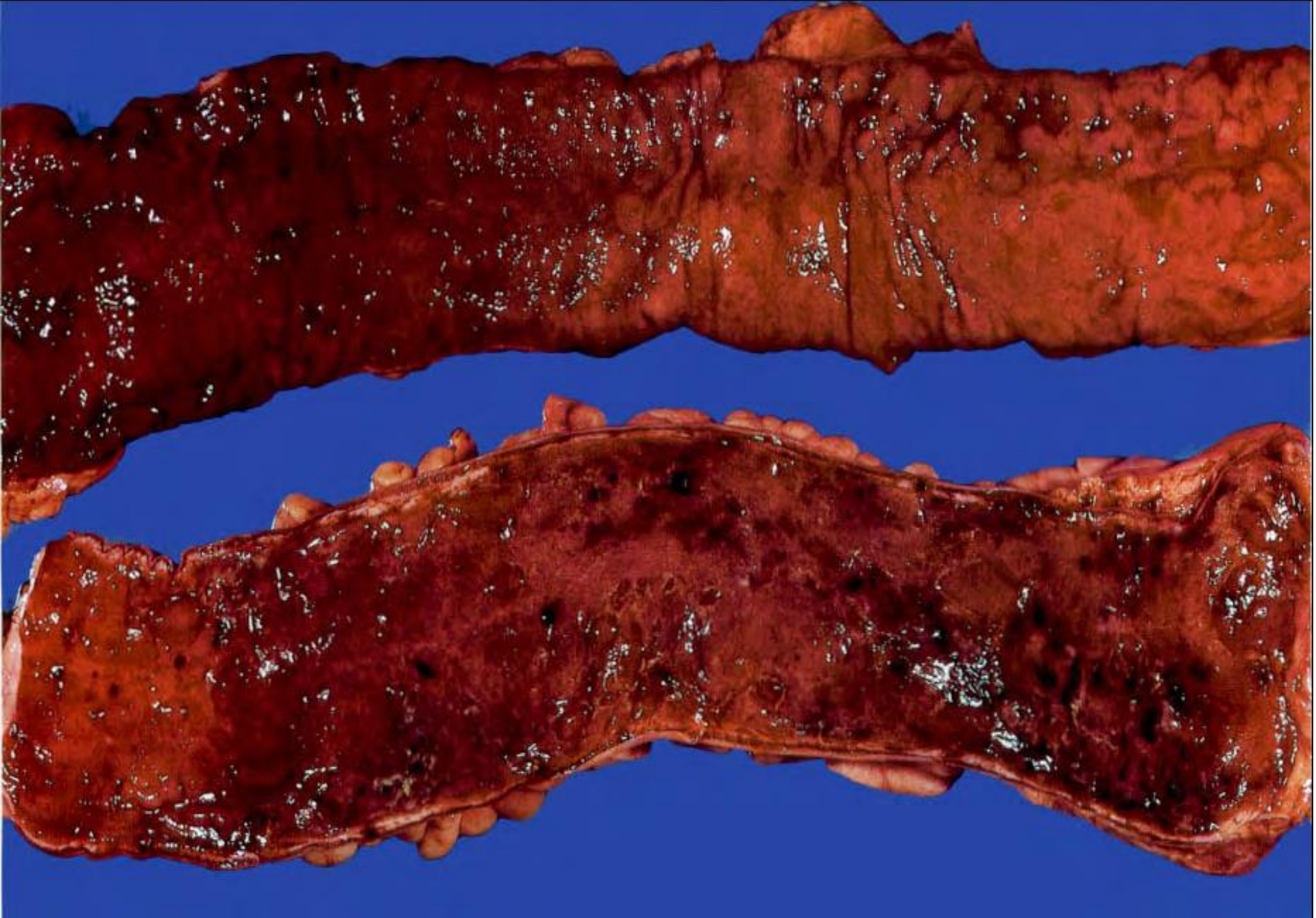
**Aspectul macroscopic al mucoasei colonice în colita fibrinoasă.**





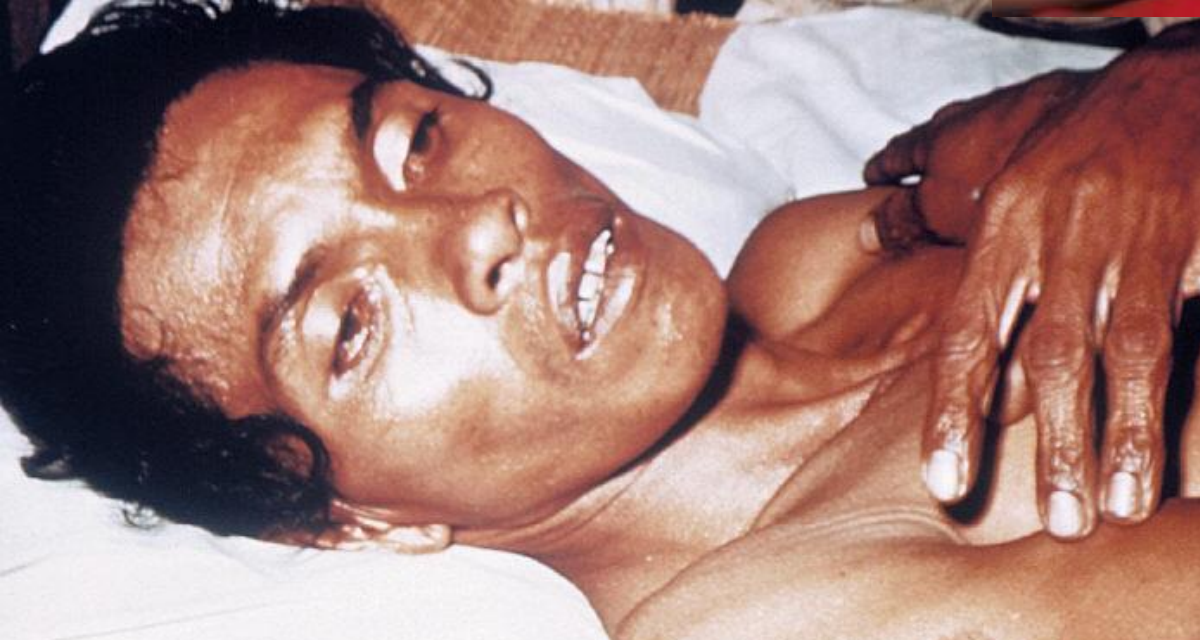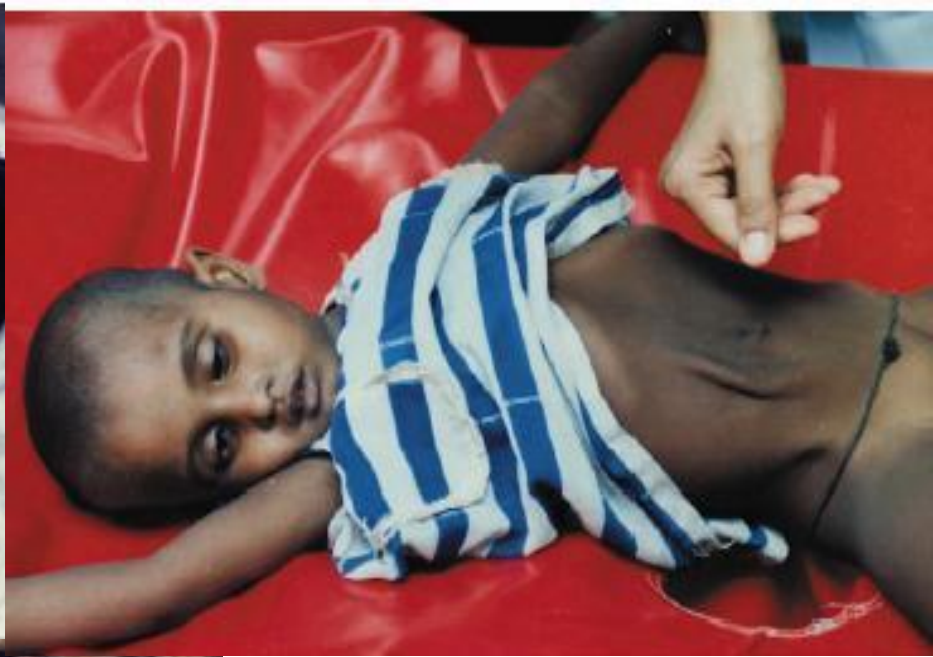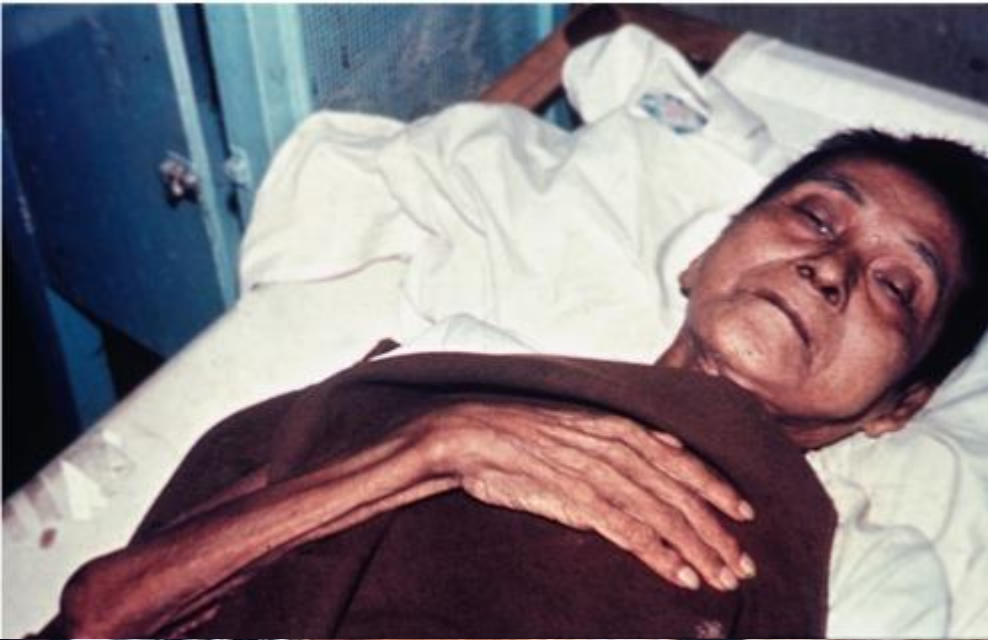**Colită hemoragică.**





**Colita acută ulceroasă.**





A person with severe dehydration due to cholera - note the **sunken eyes** and decreased **skin turgor** which produces **wrinkled hands** and skin

**Perioada algidă în holeră.**



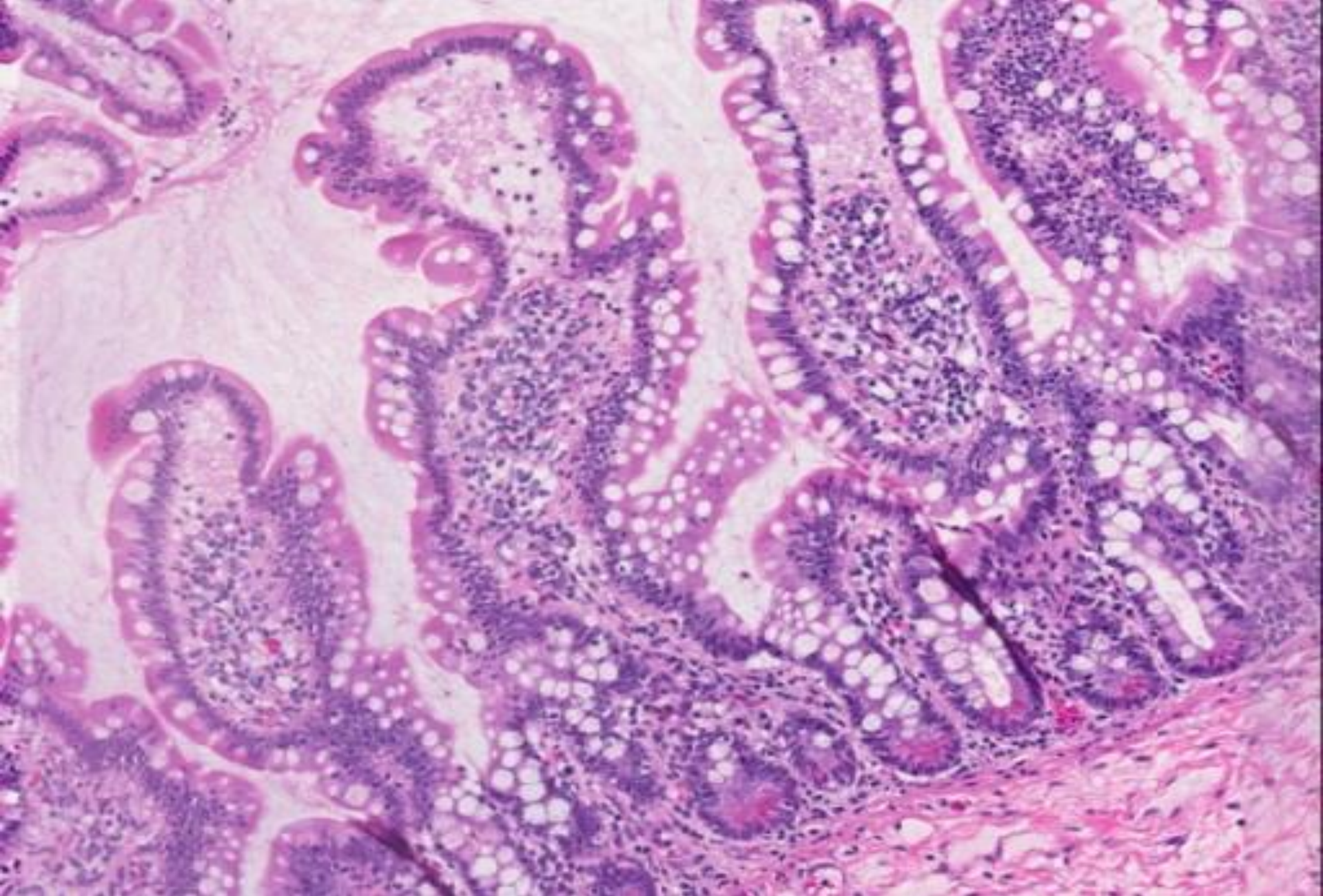
# Rice-water Stool of Cholera



**Source: Tropical Medicine and Parasitology, 1995**

Scaun diareic în holeră cu  
aspect de “*zamă de orez*”





**Enterita holerică. Edemul, infiltrat limfoleucocitar.  
Distrofia enterocitelor.**