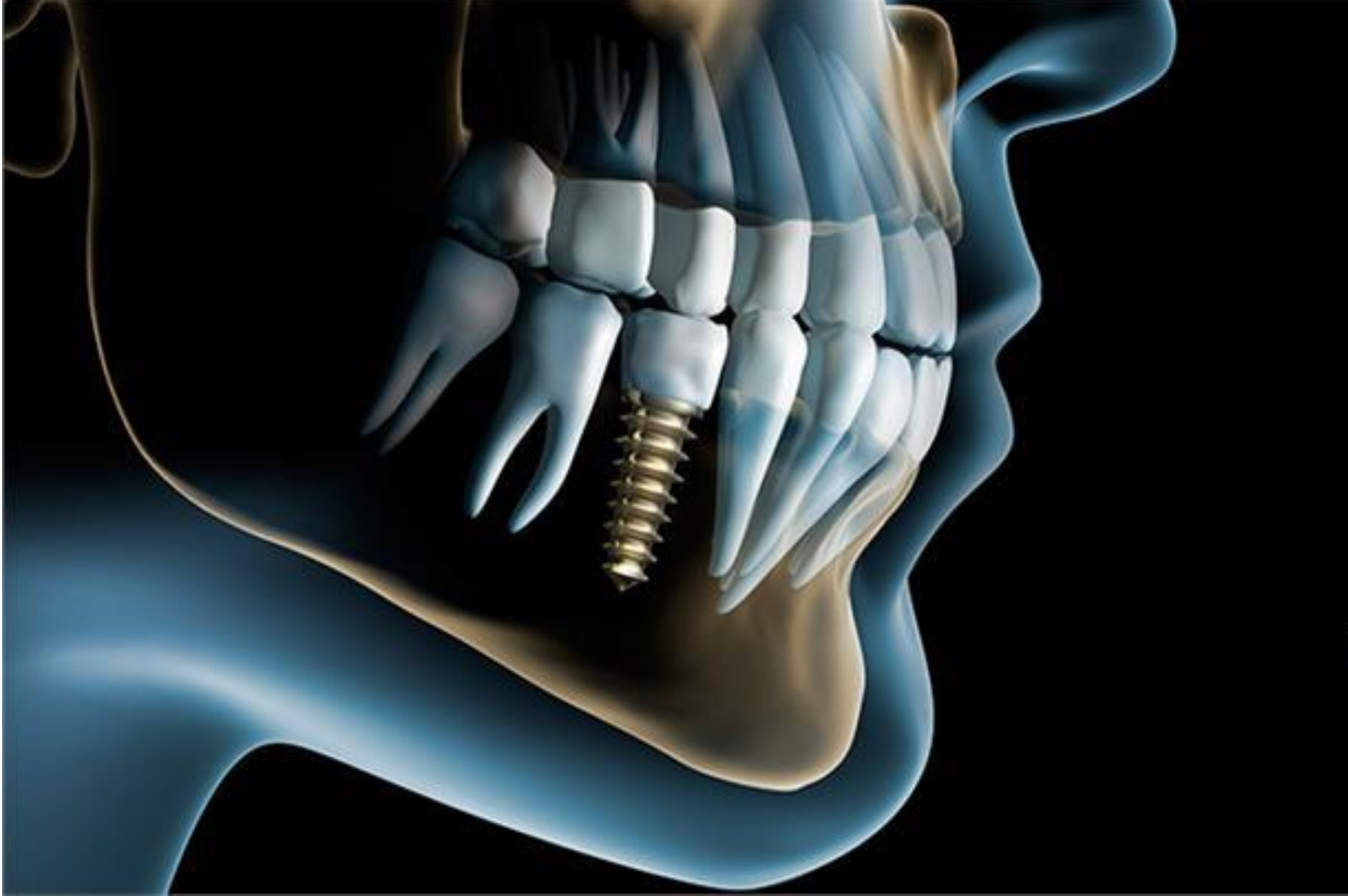

Tumorile, noțiuni generale. Tumorile epiteliale și mezenchimale, benigne și maligne ale țesuturilor moi ale cavității orale.

Tema: Tumorile, noțiuni generale. Tumorile epiteliale și mezenchimale, benigne și maligne ale țesuturilor moi ale cavității orale.

Micropreparate:

№ OP43. Papilom scuamos al mucoasei cavității orale. (Colorație H-E.)

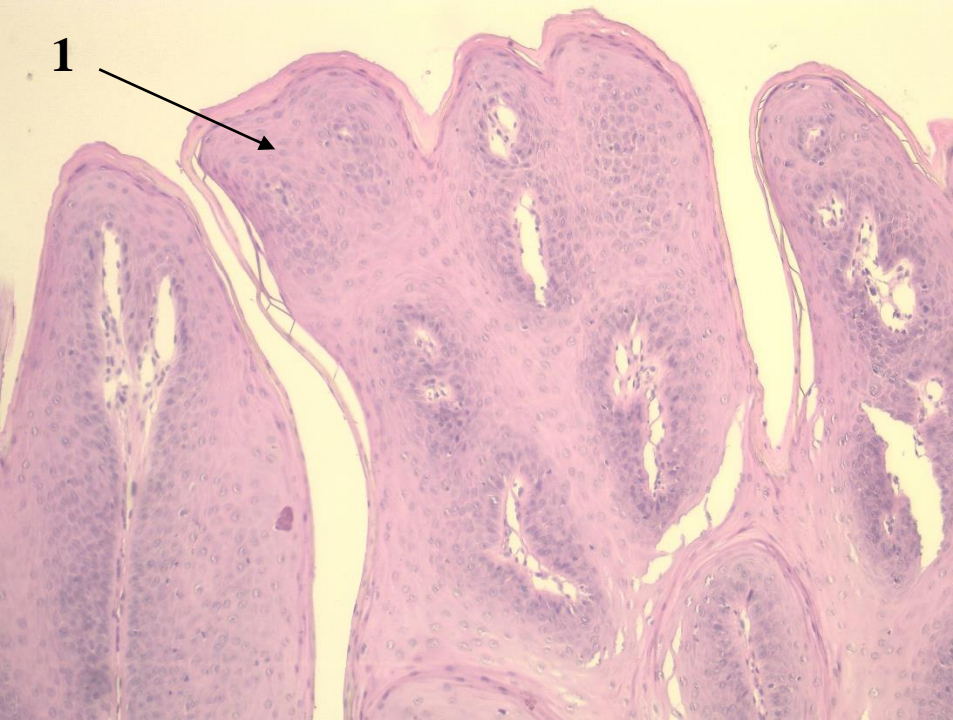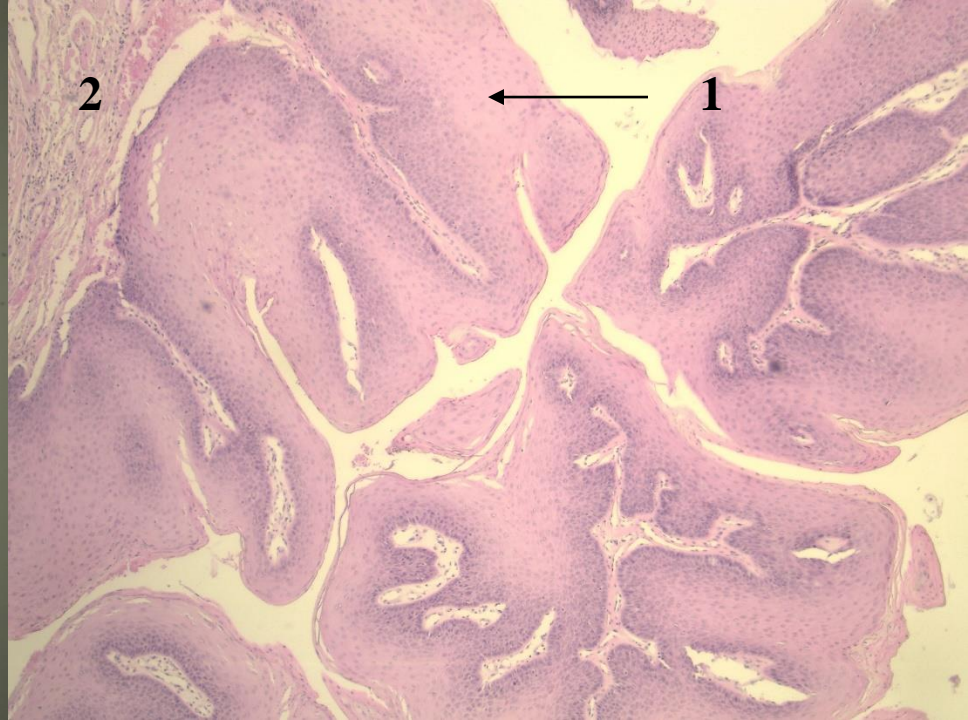
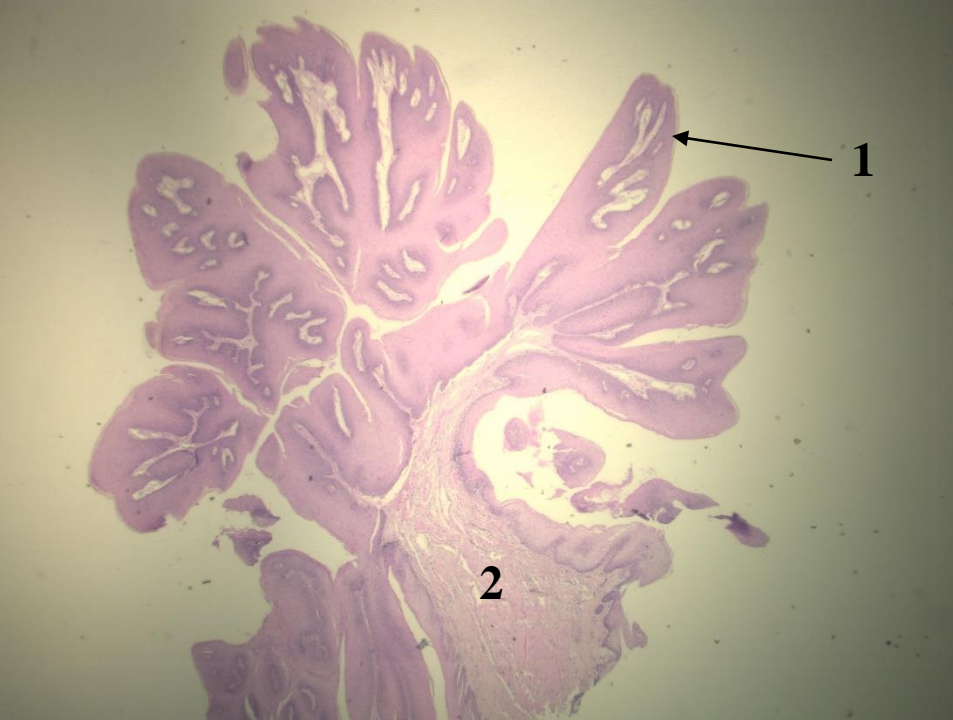
Indicații:

1. Epiteliul superficial îngroșat prezentând acantoză, hipercheratoză și paracheratoză.
2. Stroma reprezentată de țesut conjunctiv bine vascularizat.

Microscopic, leziunea are aspect papilar, fiind constituită din axe fibro-conjunctive, acoperite cu epiteliu îngroșat, prezentând acantoză (îngroșarea stratului spinos), hipercheratoză (îngroșarea stratului cornos), paracheratoză (persistența nucleelor în straturile superficiale). Nu se observă semne de displazie.

Macroscopic, are un aspect conopidiform, este sesilă sau pediculată, culoare albă-cenușie, dimensiuni de câțiva mm. până la 3cm.

Papilomul scuamos al mucoasei cavității orale reprezintă o tumoră benignă, de aspect exofitic, care apare mai frecvent la sexul masculin, mai ales în decadele 4,5 și 6 de viață, datorată infecției cu HPV, mai ales de tip 6 și 11. Se localizează mai frecvent la nivelul limbii, buze, palat, mucoasa bucală, amigdale și luetă. Este de obicei o tumoră solitară, asimptomatică din punct de vedere clinic. Papilomatoza cavității bucale apare mai frecvent la copii și este asociată cu papiloame ale laringelui și faringelui. Papiloamele cresc până la pubertate și au tendința de recidivă locală. La adulți, papilomatoza este favorizată de prezența resturilor radiculare și a igienei bucale defectuoase. Papilomatoza multiplă a cavității bucale se poate asocia cu hipoplazia dermală focală sau hiperplazia epitelială în cadrul sindromului Heck. De asemenea, papilomatoza orală se asociază cu tumori faciale cutanate, precum și anomalii gastrointestinale, ale SNC, musculo-scheletice și tiroidiene în cadrul sindromului Cowden, boală cu transmitere autozomal dominantă.



No OP43. Papilom al mucoasei cavității orale. (Colorație H-E.)

№ OP17. Lipom al cavității orale. (Colorație H-E.)

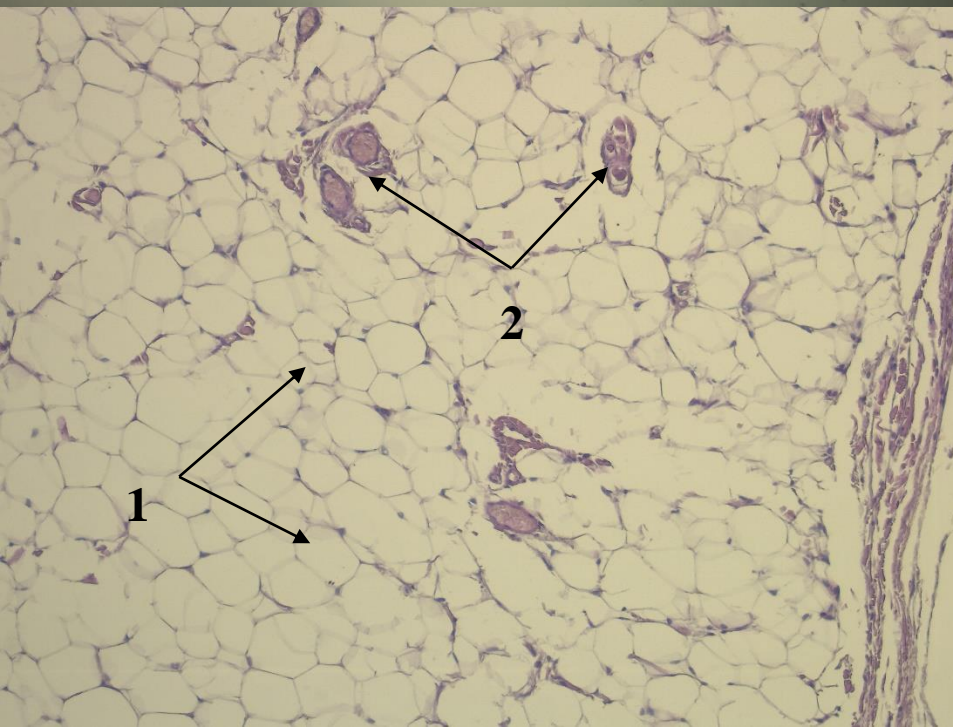
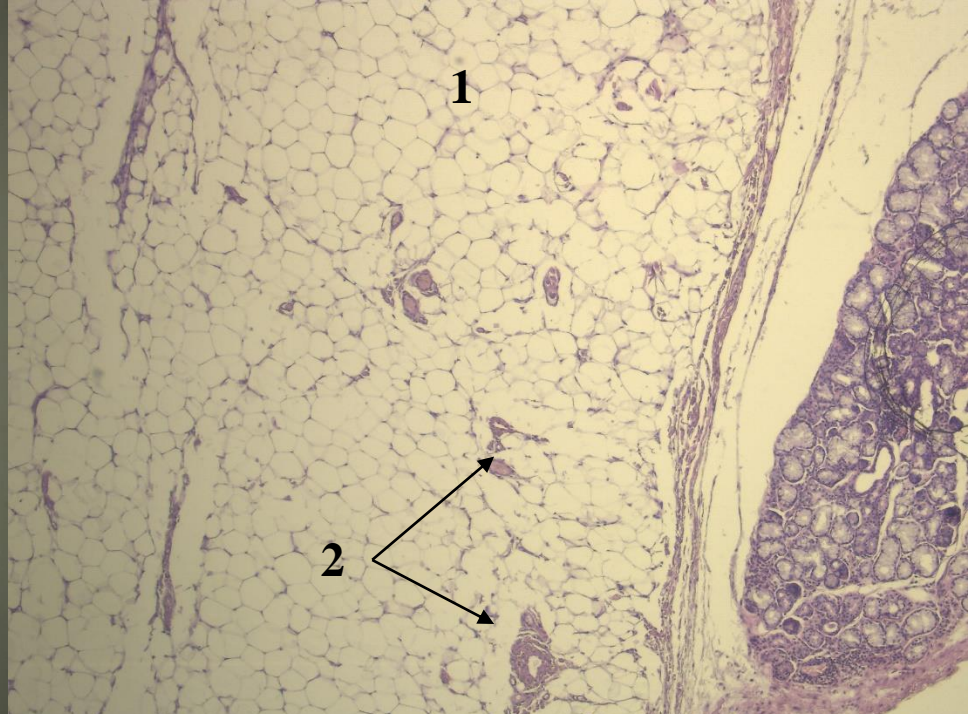
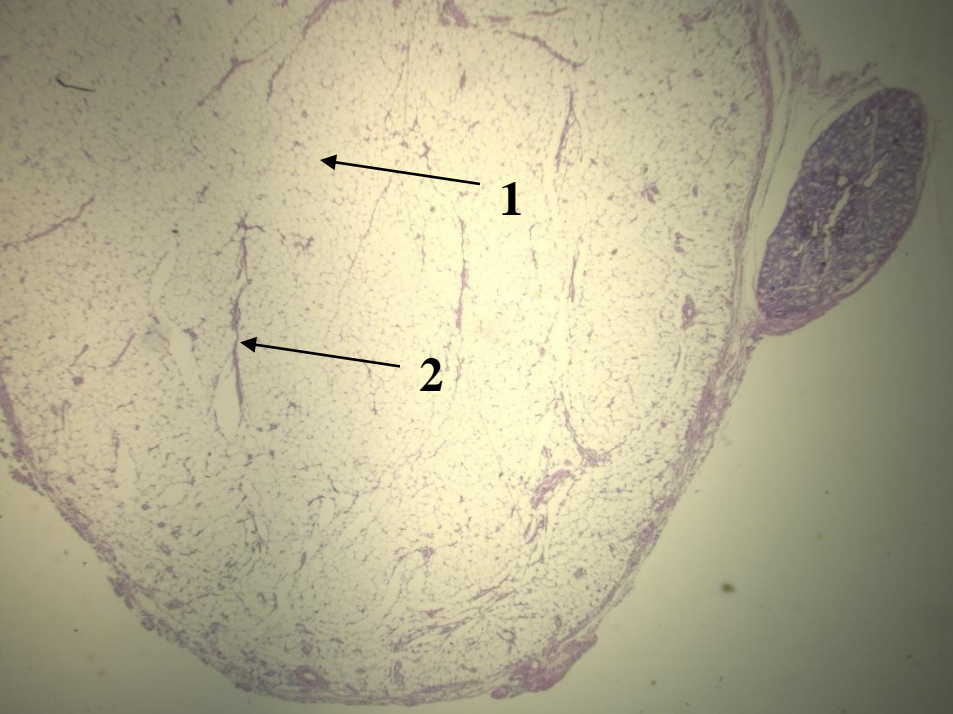
Indicații:

1. Adipocite mature.
2. Septuri conjunctive cu vase sangvine.

Microscopic, este format din celule adipoase mature, printre care se observă septuri conjunctive cu vase sangvine. Nu se observă lipoblaste. Uneori în tumoră pot apărea focare de necroză, hemoragii, infarct, calcifiere, degenerare chistică, fără semnificație prognostică. Există o serie de variante microscopice: mixolipom, fibrolipom, lipom pleomorf, lipom cu celule fuziforme, angioliom, angiomioliom, condrolipom, osteoliom.

Macroscopic are aspect nodular, bine delimitat, sesil sau pediculat, cu suprafața netedă, de consistență elastică și culoare galbenă, evident prin transparența mucoasei supraiacente, nedureros. Crește lent și poate avea dimensiuni foarte variabile, diametrul ajungând uneori până la 4-5 centimetri. La periferie este înconjurat de o capsulă fină.

Lipomul este rar întâlnit la nivelul cavității bucale și se poate localiza în limbă sau buză, uneori la nivelul planșeului bucal. Apare mai frecvent în decadele 5 și 6 de viață, în special la obezi și la sexul feminin. Mărirea simetrică în dimensiuni a gâtului, datorită dezvoltării în exces a țesutului adipos la acest nivel poartă denumirea de lipomatoză simetrică benignă sau boala Madelung.



No OP17. Lipom al cavității orale. (Colorație H-E.)

№ OP18. Tumoră cu celule granulare a limbii. (Colorație H-E.)

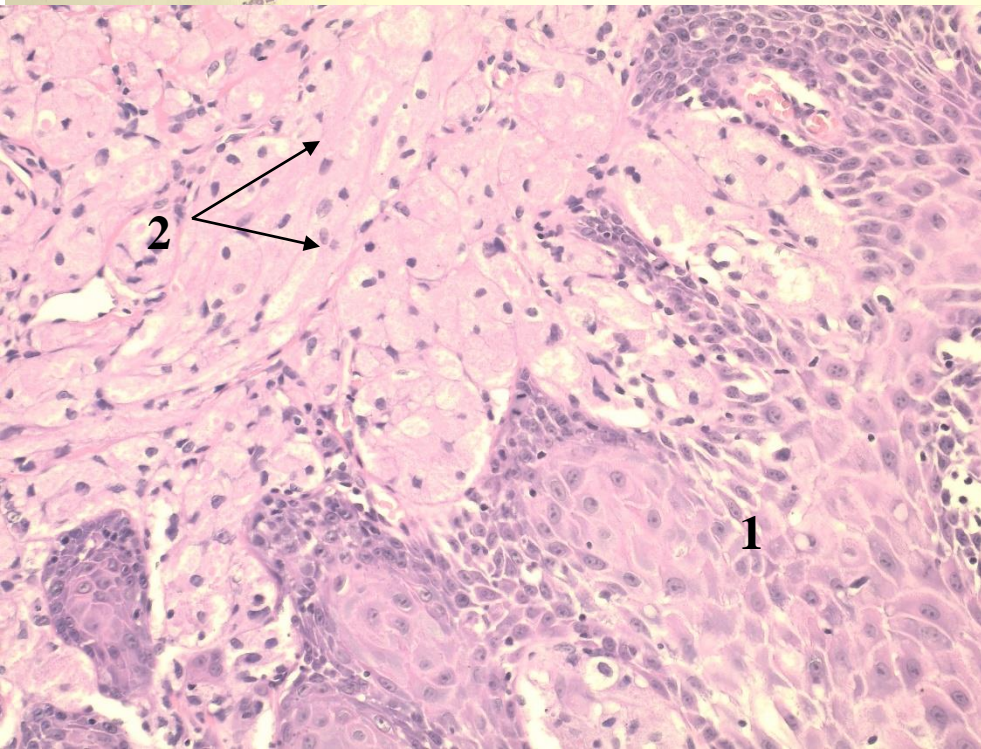
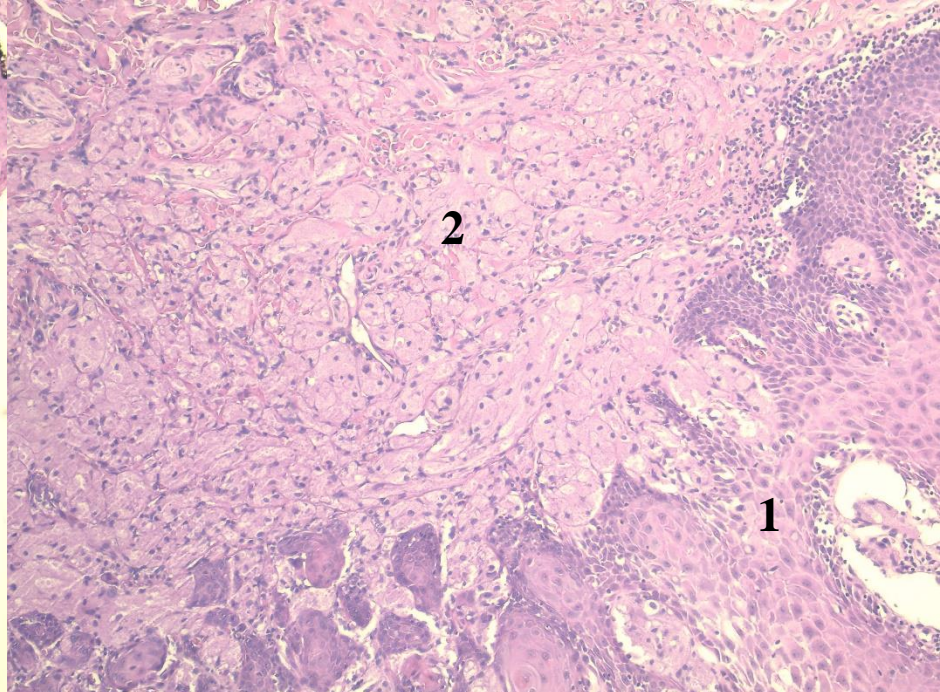
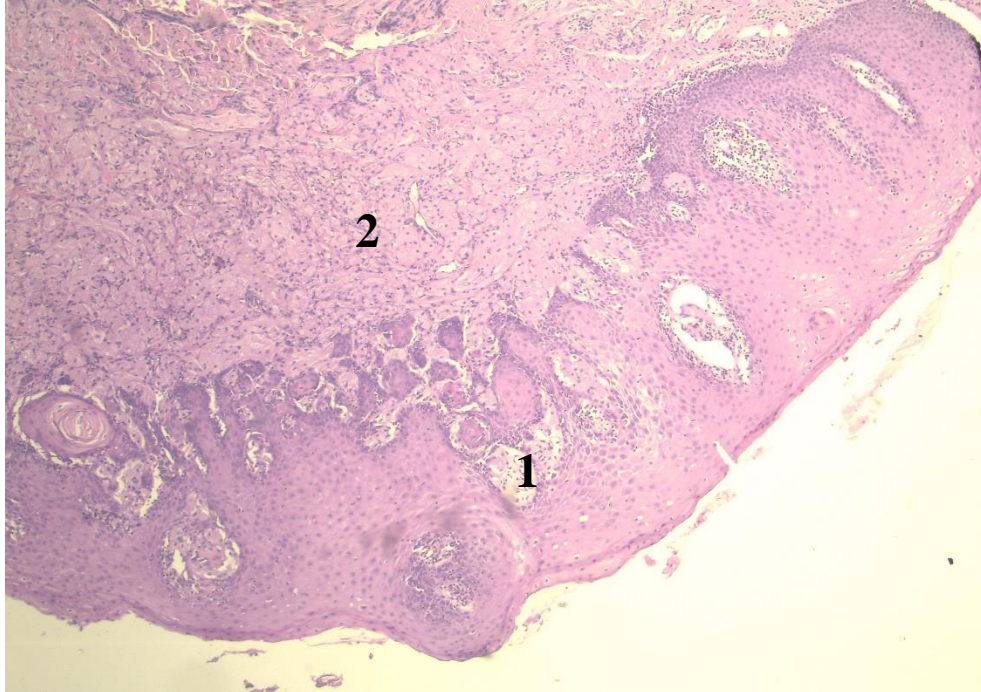
Indicații:

1. Epiteliul superficial.
2. Celule cu citoplasma eozinofilă, fin granulară.

Microscopic, tumora este alcătuită din plaje de celule mari, poligonale, cu citoplasma eozinofilă, fin granulară și nuclei mici, hiperchromi.

Macroscopic, este un nodul bine delimitat, sesil, de culoare roz, cu diametrul de 2 centimetri care proemină subepitelial.

Tumora cu celule granulare este foarte rară, care se localizează cel mai frecvent la nivelul limbii, de obicei pe fața dorsală. Apare mai frecvent la adulți și sexul feminin. Studiile de microscopie electronică și imunohistohimice au precizat originea nervoasă (celulele Schwann) și nu musculară a leziunii. Epiteliul supraiacent tumorii poate prezenta hiperplazie pseudocarcinomatasă, care nu trebuie confundată, mai ales pe biopsie cu un carcinom.



№ OP18. Tumoră cu celule granulare a limbii.
(Colorație H-E.)

№ OP18. Hemangiom al cavității orale. (Colorație H-E.)

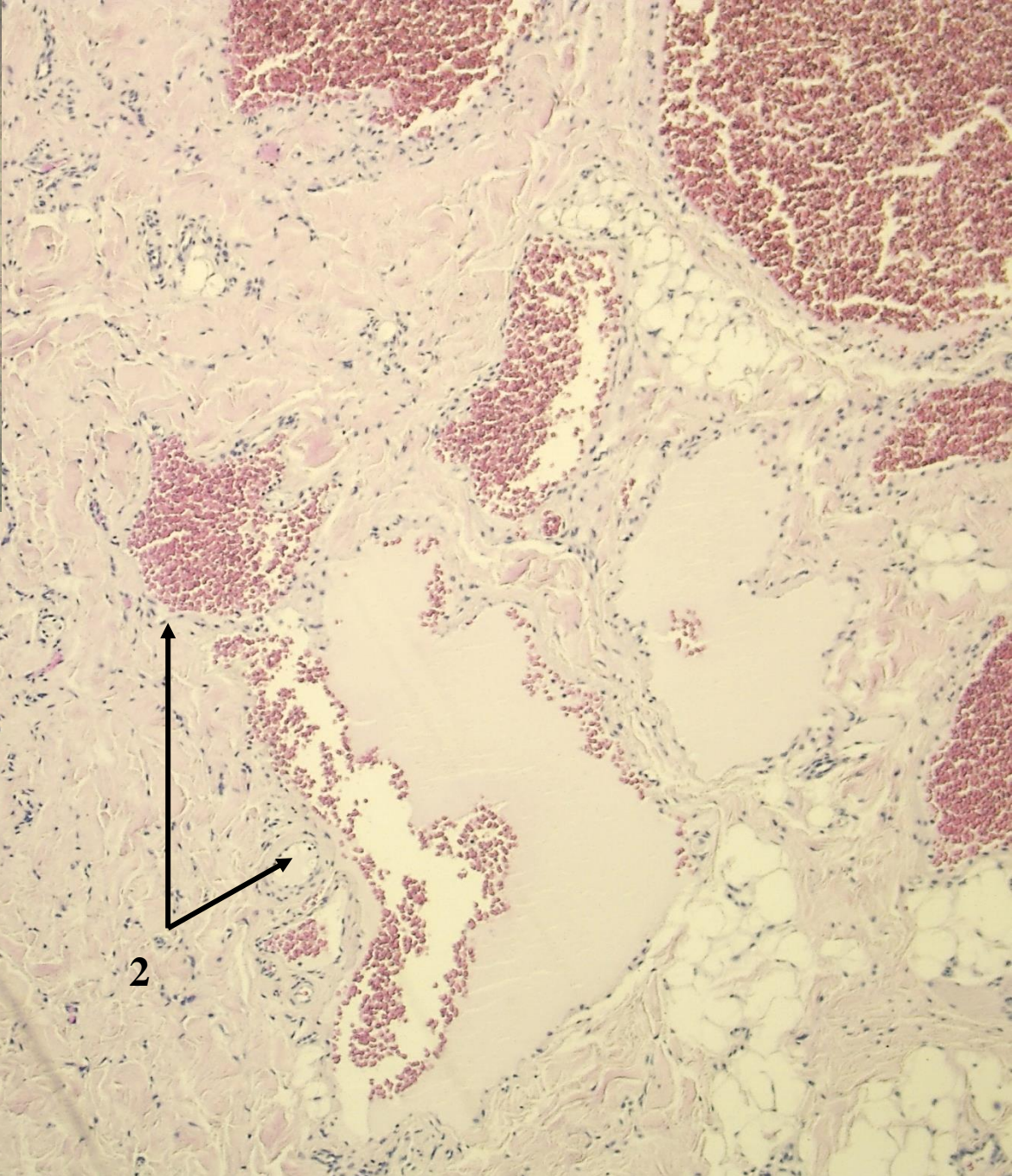
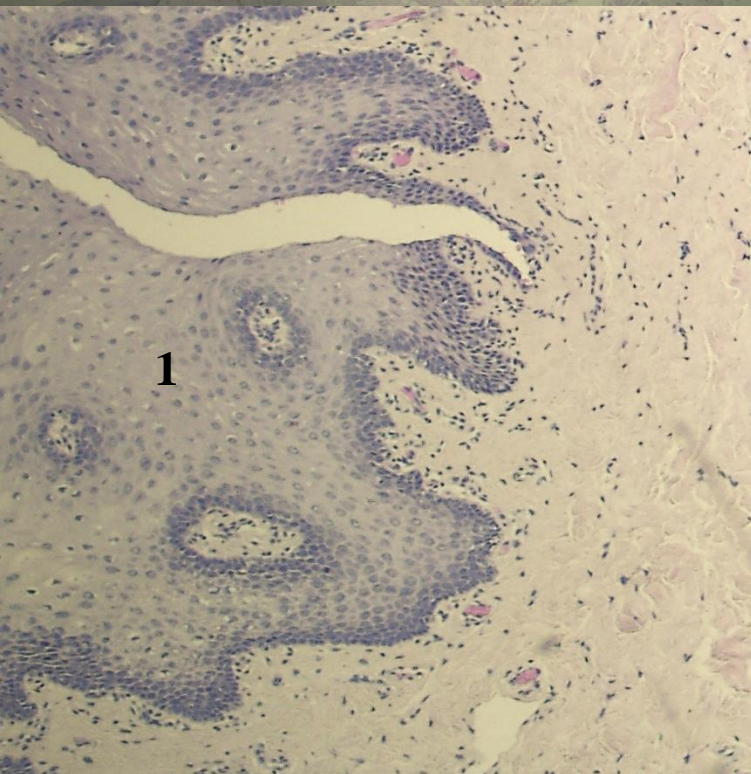
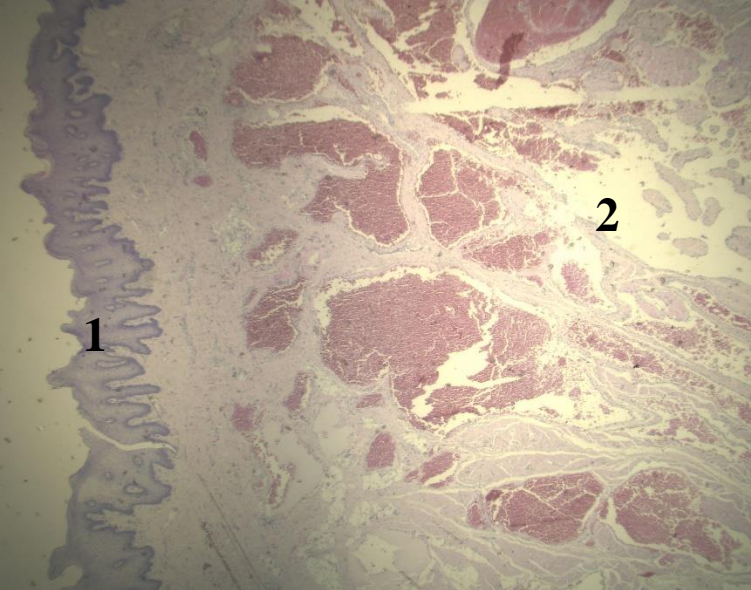
Indicații:

1. Epiteliul superficial.
2. Spații vasculare dilatate chistic de aspect cavernos.

Microscopic, este constituit dintr-o proliferare de celule endoteliale, care delimitează spații vasculare, uneori cu lumen indistinct. Pe măsură ce leziunea se maturează, celulele endoteliale se aplatizează, iar spațiile vasculare devin mai evidente. Atunci când leziunea involuează, spațiile vasculare apar dilatate chistic, de aspect cavernos. Spre deosebire de hemangiom, malformațiile vasculare sunt prezente de la naștere, dar persistă de-a lungul vieții și nu se asociază cu proliferare endotelială.

Macroscopic, apare ca o leziune plană sau proeminentă, de culoare violacee, care se asociază cu macrochelie și macroglosie. Este bine delimitată, și are o consistență moale. Uneori se poate ulcera, producând hemoragie.

Hemangiomul cavității orale este o tumoră benignă alcătuită din vase sangvine, care se localizează mai frecvent la nivelul buzei inferioare și a limbii. Este o leziune congenitală, dar crește rapid după naștere, dar are tendință la involuție spontană.



Nº OP18. Hemangiom al cavității orale. (Colorație H-E.)

№ OP16. Carcinom scuamos bine diferențiat oral. (Colorație H-E.)

Indicații:

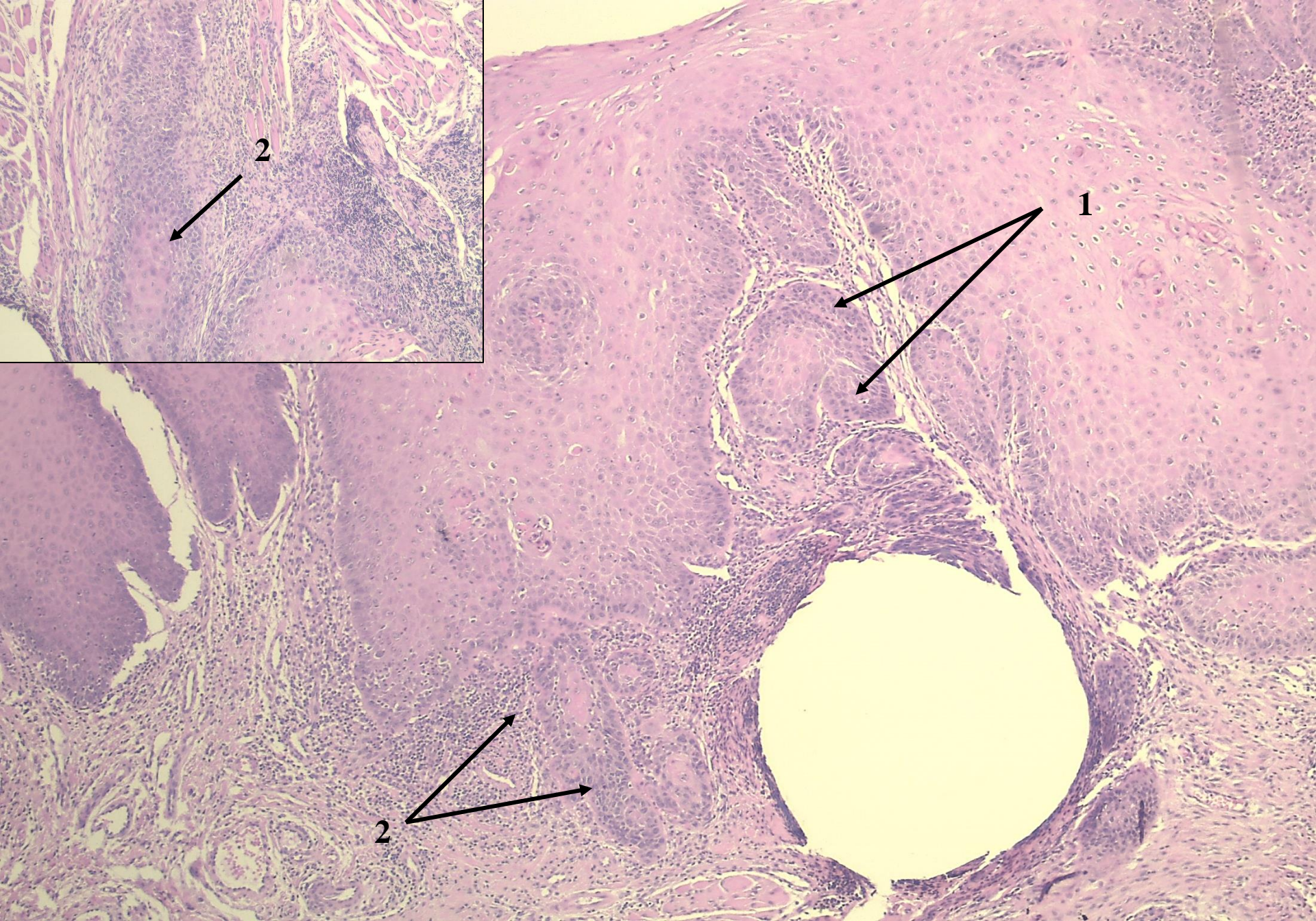
1. Epiteliul superficial cu semne de displazie
2. Celule tumorale care infiltrază lamina proprie.

Microscopic, tumora se caracterizează printr-o proliferare de celule tumorale dispuse în placarde și cordoane, care infiltrază lamina proprie, supraiacent, epiteliul prezintă semne de displazie. Celulele tumorale au citoplasmă abundentă eozinofilă, nuclei hiperchromi și figuri mitotice. La nivelul placardelor tumorale pot fi evidențiate perle de cheratină sub forma unor corpusculi rotunzi, eozinofili, concentrici. Stroma din jurul celulelor tumorale prezintă un infiltrat inflamator cu arii de necroză. Gradarea microscopică se face în funcție de diferențierea celulelor tumorale și de producerea de cheratină

Macroscopic, se poate prezenta sub formă exofitică (conopidiformă), endofitică (infiltrativă sau ulcerativă), leucoplazică (zona albă), eritroplazică (zona roșie) și eritroleucoplazică (zona albă cu focare roșii).

Este cea mai frecventă tumoră malignă a cavității orale. Reprezintă 5-8 % din totul tumorilor maligne. Etiologie carcinomului scuamos este multifactorială. Factori predispozanți extrinseci cei mai importanți sunt reprezentați de fumat și alcool, virusuri oncogene (HSV), expunerea la soare (pentru carcinomul buzei). Factori intrinseci includ afecțiunile sistemice cum sunt malnutriția și anemia fierodeficitară. Dintre leziunile precanceroase se cunoaște rolul favorizant al leucoplaziei. Tumora se localizează mai frecvent la nivelul buzelor, limbii, planșeu bucal, gingie, palat. Metastazele se dezvoltă pe cale limfatică în nodulii limfatici cervicali ipsilaterali, uneori bilateral, în faze avansate se dezvoltă metastaze pe cale hematogenă în plămâni, ficat, oase.

Prognosticul carcinomului scuamos al cavității bucale este rezervat, fiind influențat de o serie de factori, dintre care cei mai importanți sunt: stadiul clinic (conform clasificării TNM) și gradul microscopic al tumorii. Cei trei parametri care se apreciază în cadrul acestei stadializări clinice sunt: dimensiunea tumorii primare în centimetri (T), numărul și dimensiunea limfonodulilor afectați de metastaze (N), și prezența metastazelor la distanță (M). Conform acestei stadializări se recunosc patru stadii ale carcinomului scuamos oral, în stadiul I supraviețuirea la 5 ani fiind 85%, în timp ce în stadiul IV doar 9%.



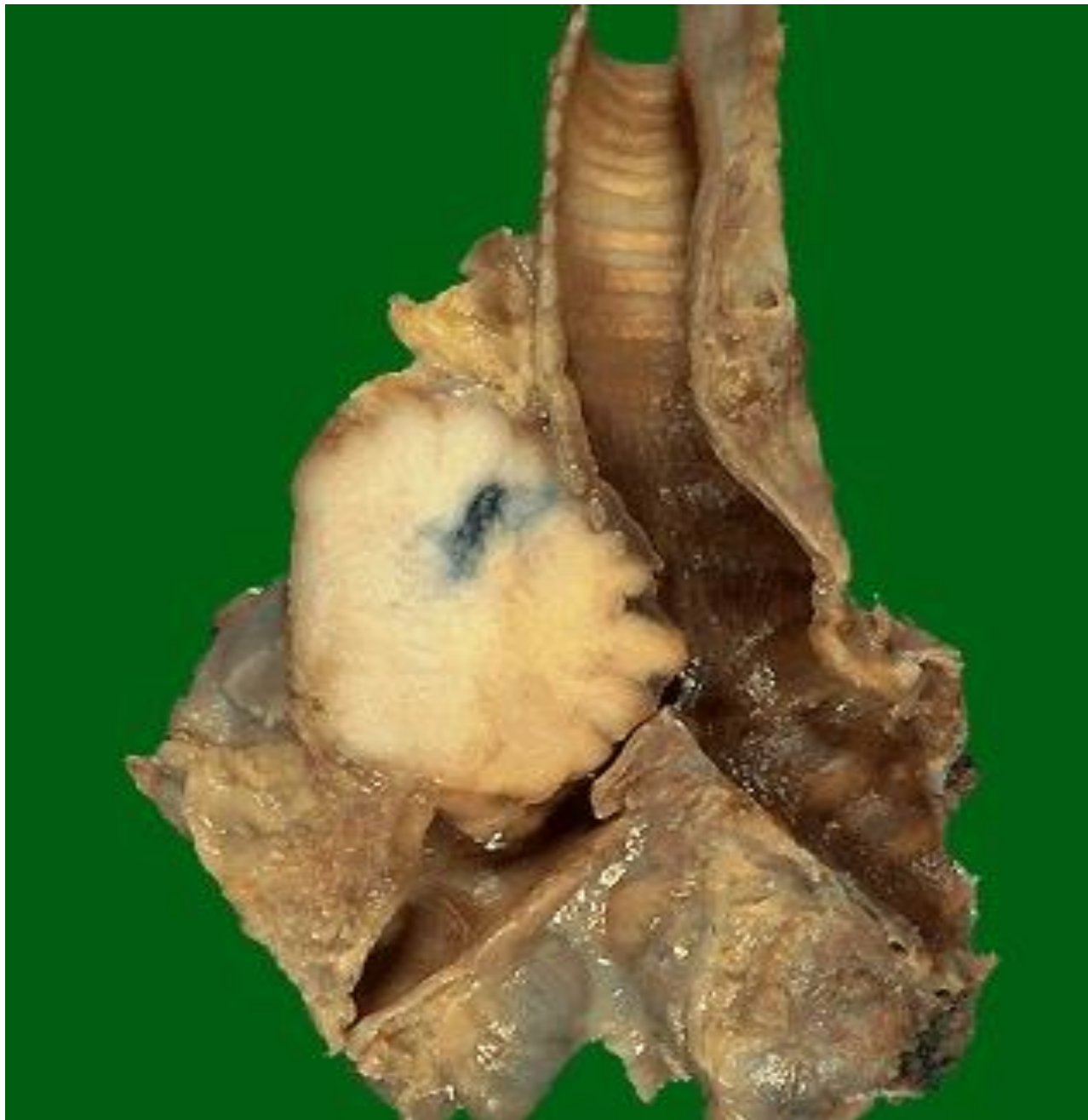№ OP16. Carcinom scuamos bine diferențiat oral. (Colorație H-E.)

II. Macropreparate:

№ 39. Carcinom pulmonar centro-hilar.

În bronhia principală este un nod tumoral, dimensiunile ~4-5 cm, care crește exofit, stenoizând lumenul, cu suprafața rugoasă, consistență densă, culoarea alb-gălbuie, țesutul tumoral infiltrază parenchimul pulmonar peribronhial adiacent.

Se dezvoltă din epiteliul bronhiilor principale și a ramurilor lor, mai des din dreapta. Se complică frecvent cu atelectazie prin obturație, hemoragie, abces, pleurită fibrino-hemoragică sau purulentă. Creșterea infiltrativă poate avea loc în țesutul pulmonar peribronhial, bronhiile și plămânul contralaterale, pleură, pericard și miocard. Metastaze limfogene au loc în nodulii limfatici mediastinali, cervicali, supraclaviculari, para-aortali, metastaze hematogene - în diferite organe, mai frecvent în ficat, suprarenale, oase, pancreas, creier ș.a. Apare de obicei pe fond de bronșită cronică, în special în bronșita fumătorilor, boala bronșiectatică, abces cronic, pneumoconioze. Forma histologică cea mai frecventă este cancerul scuamocelular keratinizant sau nekeratinizant, fiind precedat de metaplazia scuamoasă a epiteliului respirator.

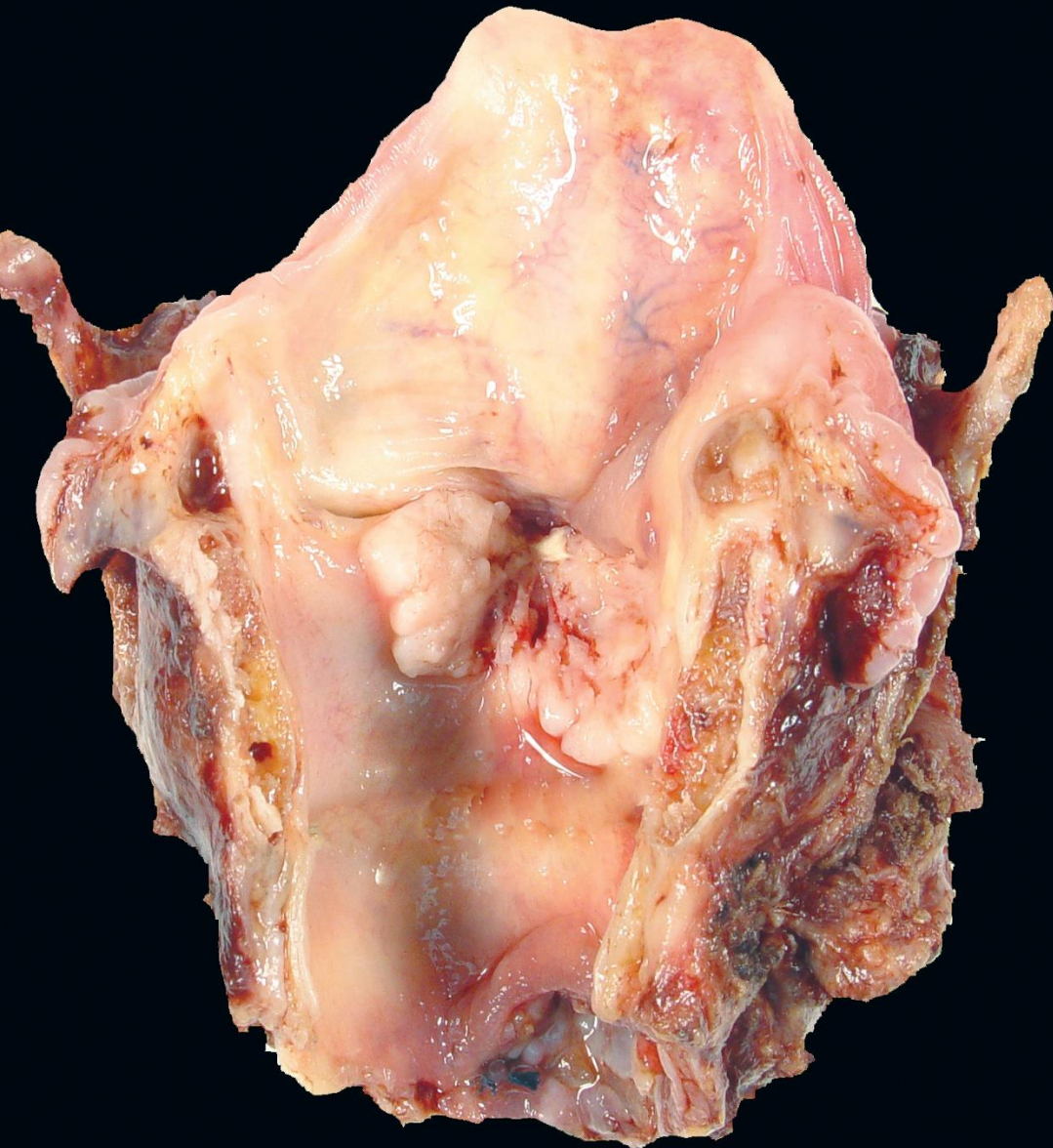

№ 39. Carcinom pulmonar centro-hilar.

№ 41. Carcinom laringian.

În cavitatea laringelui este prezent un nodul tumoral, care crește exofit, proeminând pe suprafața mucoasei, de consistență densă, culoare alb-surie, având în centru o zonă de necroză și exulcerație.

Se poate complica cu asfixie mecanică, hemoragie, inflamație secundară, infecție supraadăugată, metastaze, îndeosebi în nodulii limfatici regionali. În majoritatea cazurilor se dezvoltă la nivelul plicelor vocale. Cea mai frecventă formă histologică – în 99% de cazuri - este cancerul scuamocelular (epidermoid) cu/sau fără cornificare. Apare frecvent pe fond de inflamație cronică, leucoplazie și displazie a mucoasei laringiene ș.a. Complicații: infiltrația organelor vitale, adiacente – traheea, artera carotidă, infecții intercurrente, pneumonie aspirativă, metastaze diseminate, cașexie.



№ 41. Carcinom laringian.

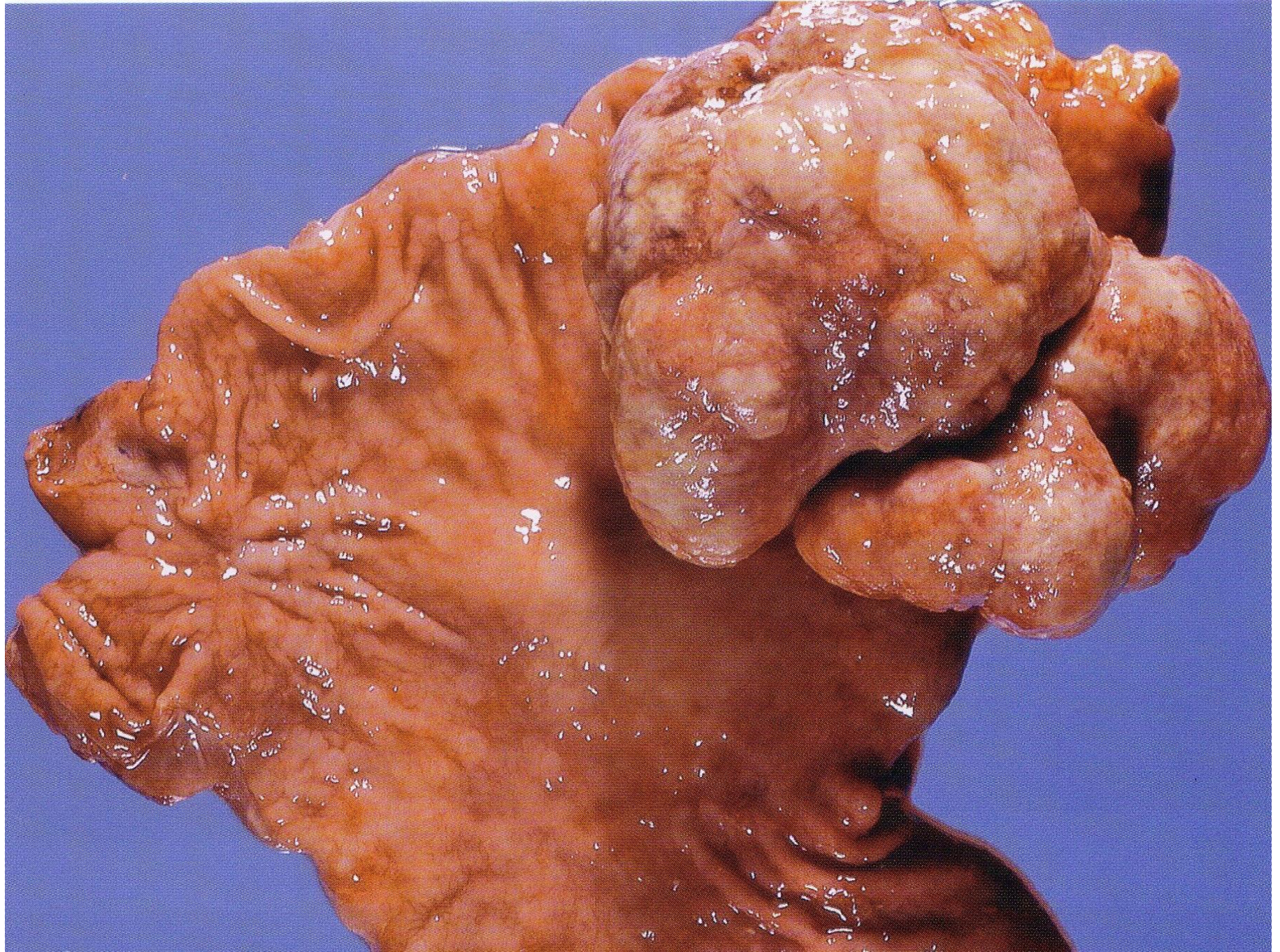№ 60. Carcinom gastric.

În stomac este o tumoare voluminoasă cu creștere exofită, suprafața neregulată, focare hemoragice, consistența dens-elastică, culoarea alb-surie, aspect de ciupercă (fungoid). Se localizează mai frecvent în regiunea curburii mici și a canalului piloric.

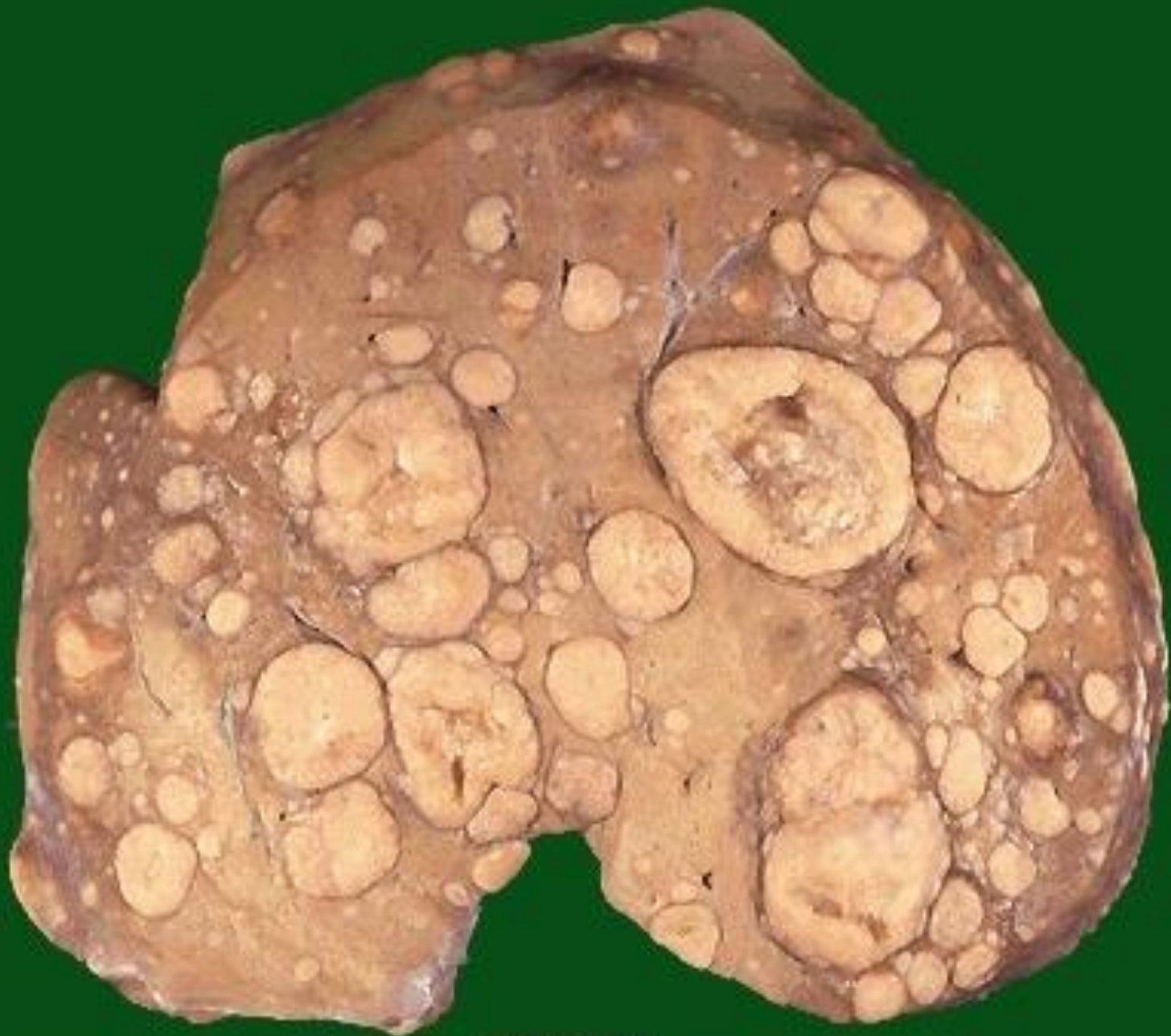Cancerul gastric este precedat cel mai frecvent de stări de precancer ca ulcerul gastric cronic (ulcer-cancer), gastrita cronică atrofică cu metaplazia intestinală a epiteliului, displazia epiteliului, polipii adenomatoși, infecția Helicobacter pylori . Localizarea mai frecventă este în regiunea curburii mici, pilorusului, antrumului piloric. Varianta histologică cea mai frecventă este adenocarcinomul cu diferit grad de diferențiere. Cancerul gastric se poate propaga prin continuitate în esofag, peritoneu (carcinomatoza peritoneală), omentul mare, pancreas, ficat, colonul transvers, iar prin implantare – în ovare mono- sau bilateral – tumoarea Krukenberg. Local se poate complica cu hemoragie, perforație, inflamația peretelui gastric (flegmon). Metastazează în primul rând în nodulii limfatici regionali din regiunea curburii mici, cardiei, suaprapancreatici. Un semn patognomonic este metastaza în nodulii limfatici supraclaviculari din stânga – semnul Virchow sau Troisier. Metastazele hematogene apar în primul rând în ficat, ulterior – în plămâni, creier, oase, rinichi.

№ 74. Metastaze de carcinom în ficat.

Ficatul este mărit în dimensiuni, pe secțiune și sub capsulă sunt prezenți multipli noduli tumorali cu diametrul de la 0,5-1 până la 4-5 cm, de formă rotundă sau ovalară, bine delimitați, culoarea albicioasă, repartizați relativ uniform pe suprafața organului, parenchimul hepatic între noduli cu semne de steatoză (micropreparatul nr. 52).



№ 60. Carcinom gastric.



№ 74. Metastaze de carcinom în ficat.

№ 42. Metastaze de carcinom în plămân.

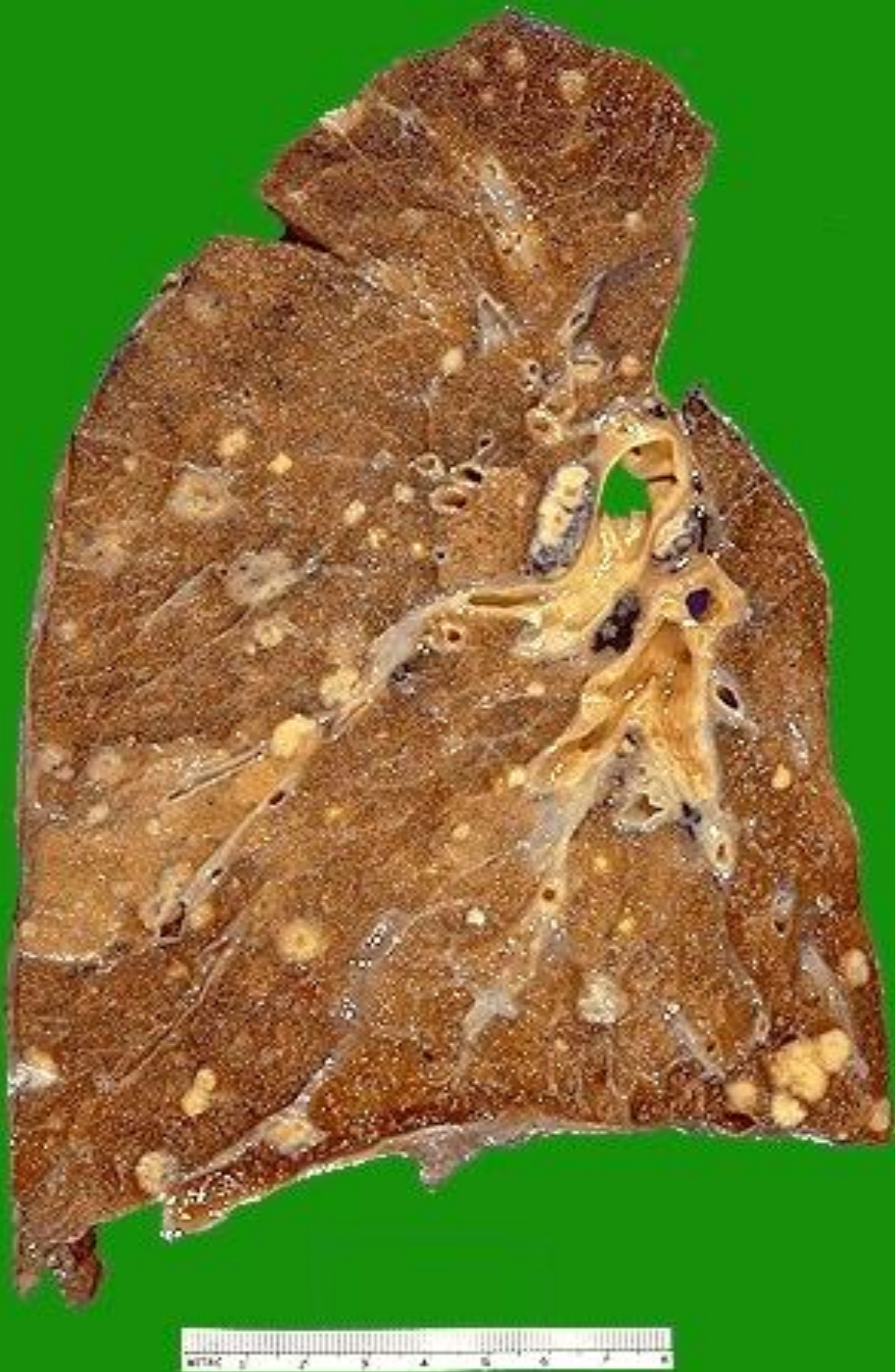În plămân, sub pleura viscerală și pe secțiune, se observă multipli noduli tumorali de culoare albă-cenușie, de formă rotundă sau ovalară, cu diametrul până la 3-5 cm, bine delimitați de țesutul adiacent.

Metastazele pulmonare sunt mai frecvente decât tumorile pulmonare primare. Localizarea preferențială este în zonele periferice ale plămânilor. Mai frecvent în plămâni apar metastaze de cancer de colon, glandă mamară, tiroidă, rinichi, pancreas.

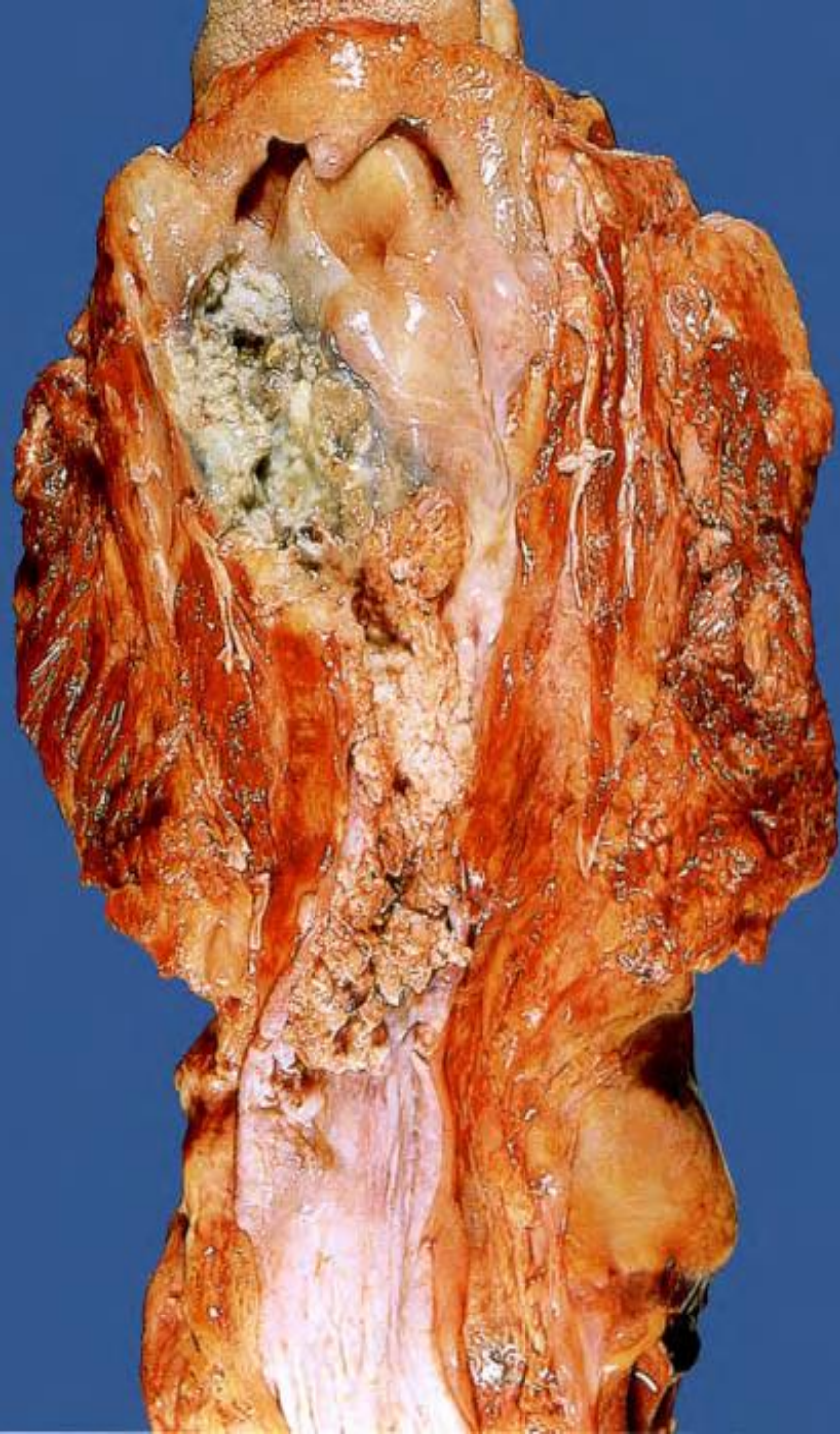№ 59. Carcinom esofagian.

Esofagul este secționat longitudinal, în treimea medie se relevă un nod tumoral, care crește circular, proeminând și stenozând lumenul, cu suprafața neregulată, ulcerată, acoperită cu mase necrotice.

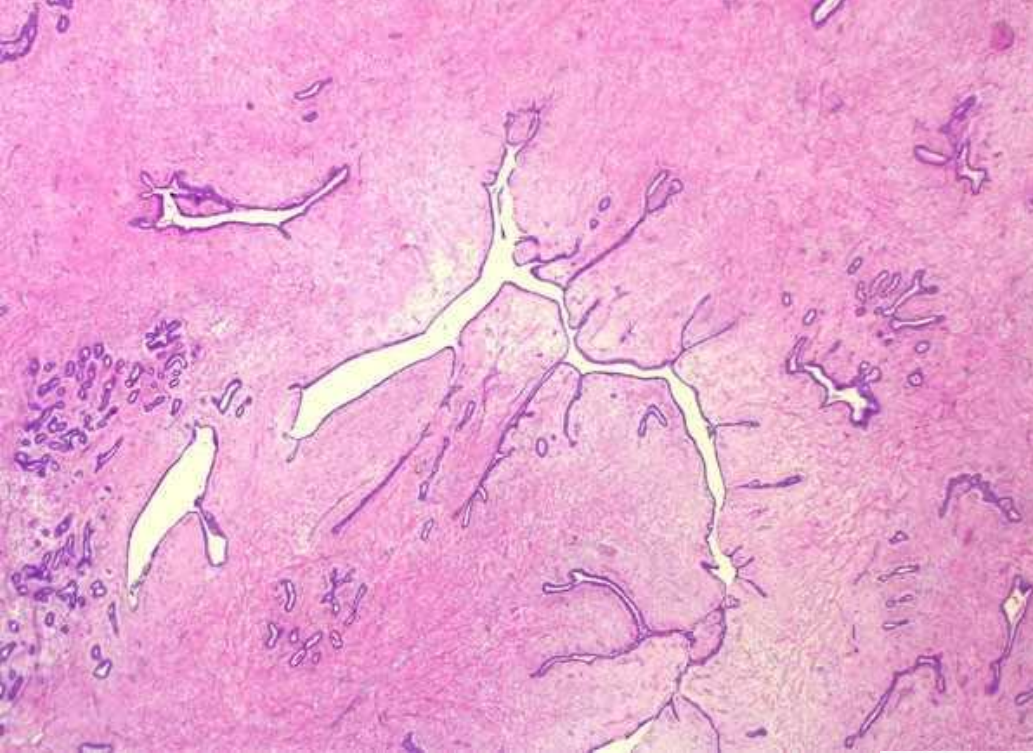
Majoritatea cancerelor de esofag se localizează în 1/3 medie. Histologic cea mai frecventă formă - 90% din numărul total este cancer scuamos keratinizat sau nekeratinizat. Complicații: infiltrația în stomac, hipofaringe, traheee cu formarea fistulei esofago-traheale, laringe, mediastin, plămâni, pleură, aortă. Metastazele limfogene – în nodulii cervicali, para-esofagieni, traheo-bronhiali, subdiafragmali. Metastazele hematogene sunt rare.



No 42. Metastaze de carcinom în plămân.

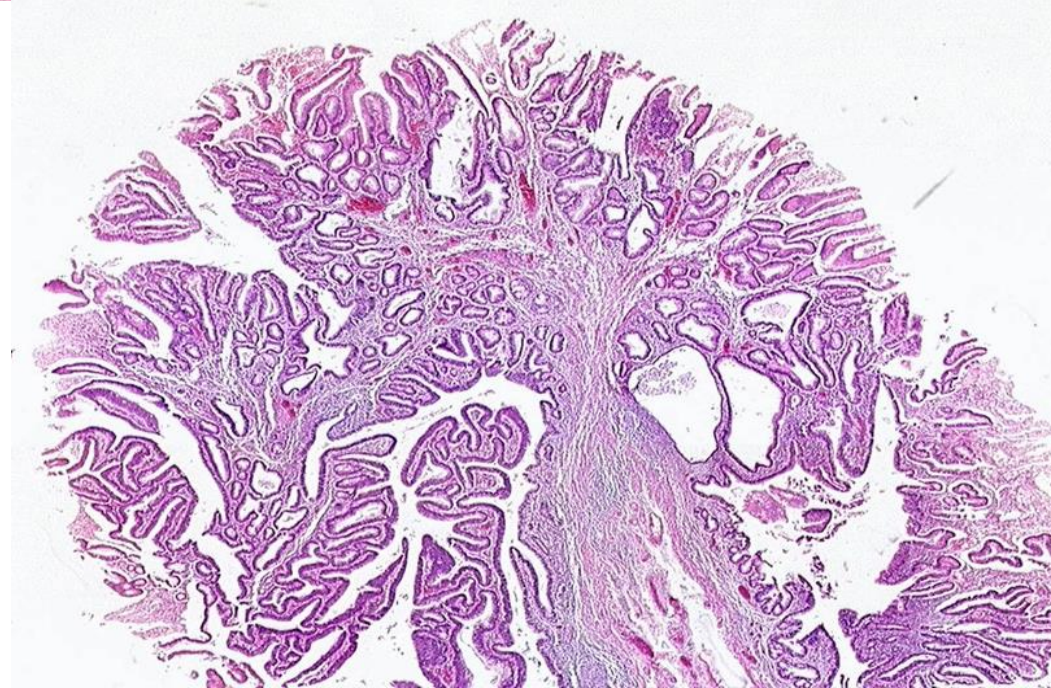


№ 59. Carcinom esofagian.



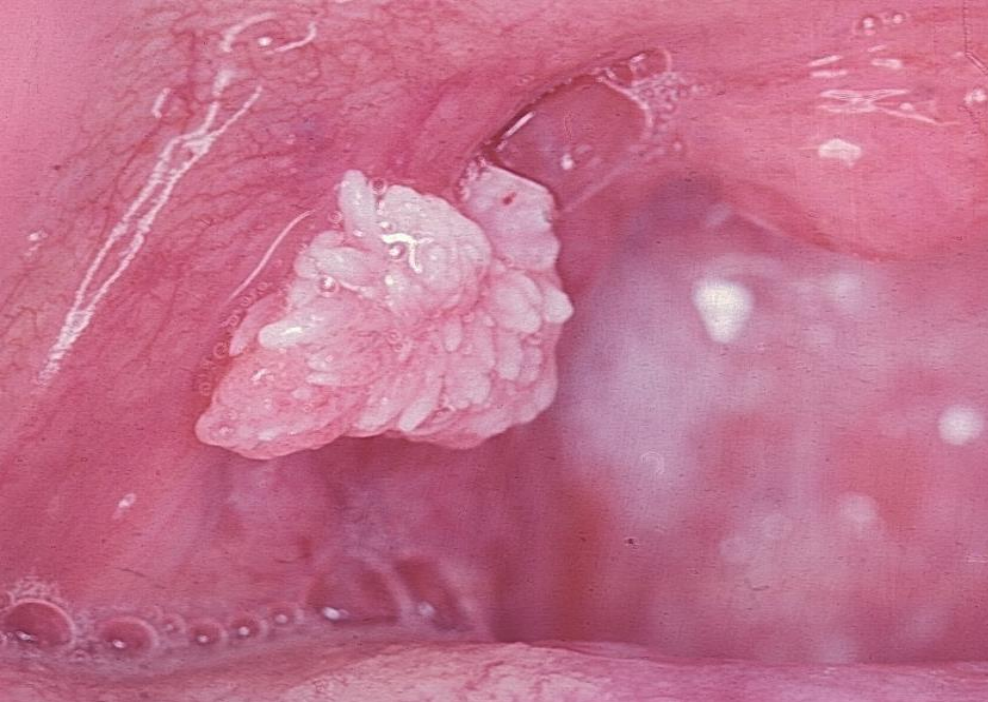
Atipie tisulară în adenom tubulovilos de colon (*col. H-E*).

Atipie tisulară în fibroadenom de glandă mamară (*col. H-E*).

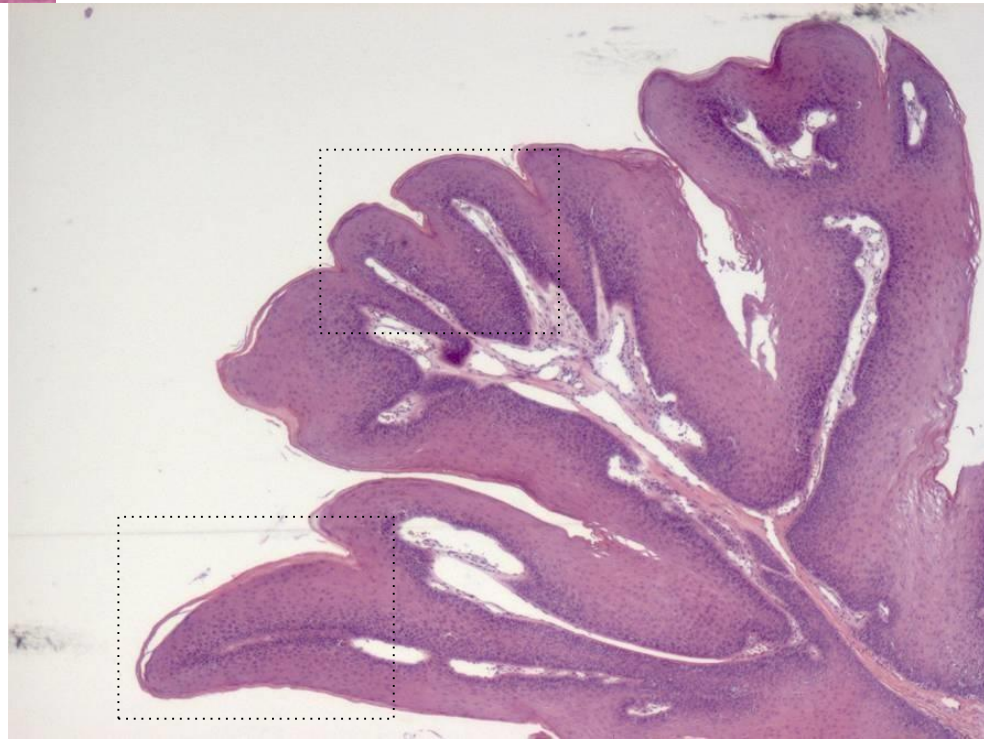


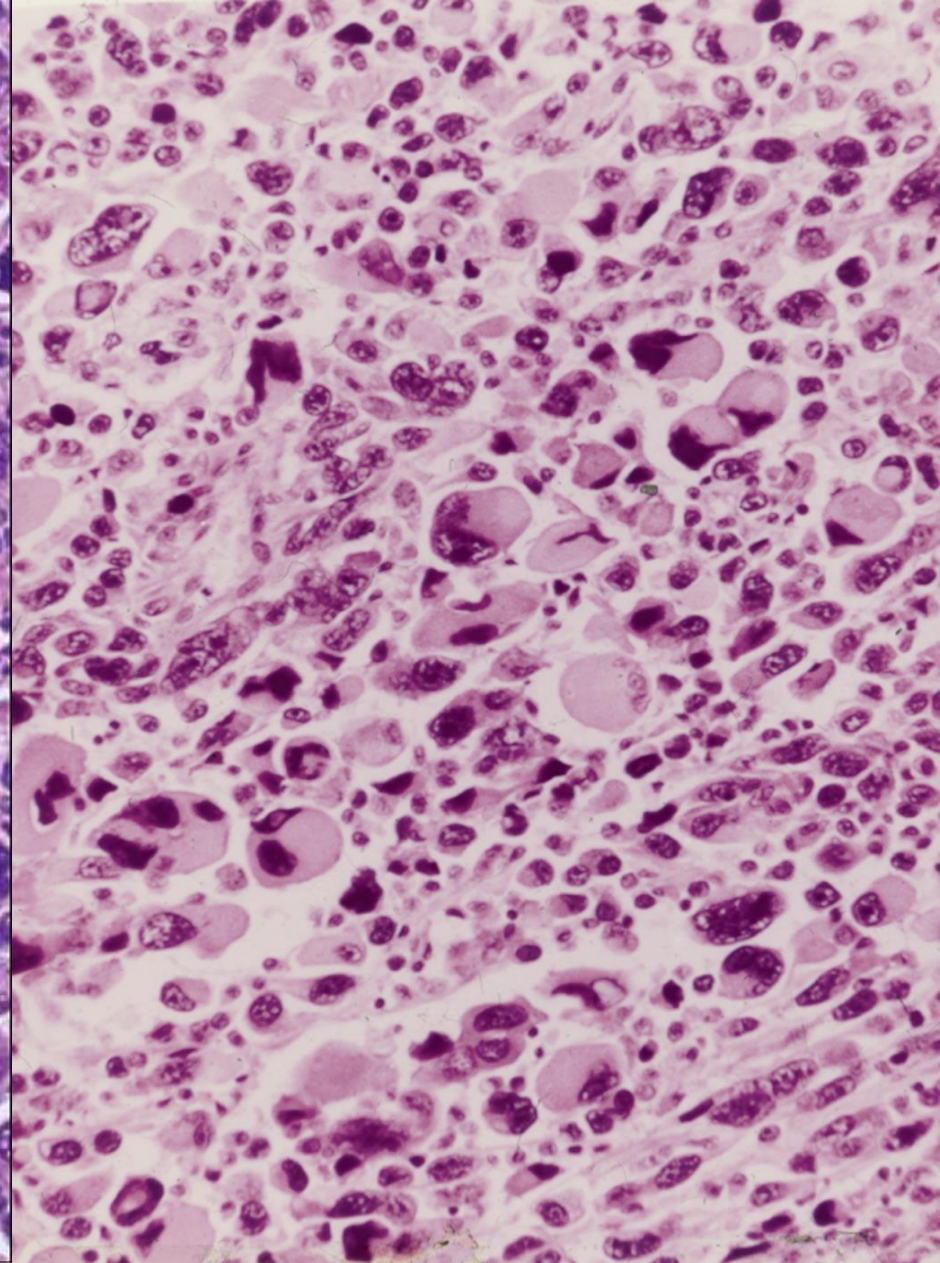
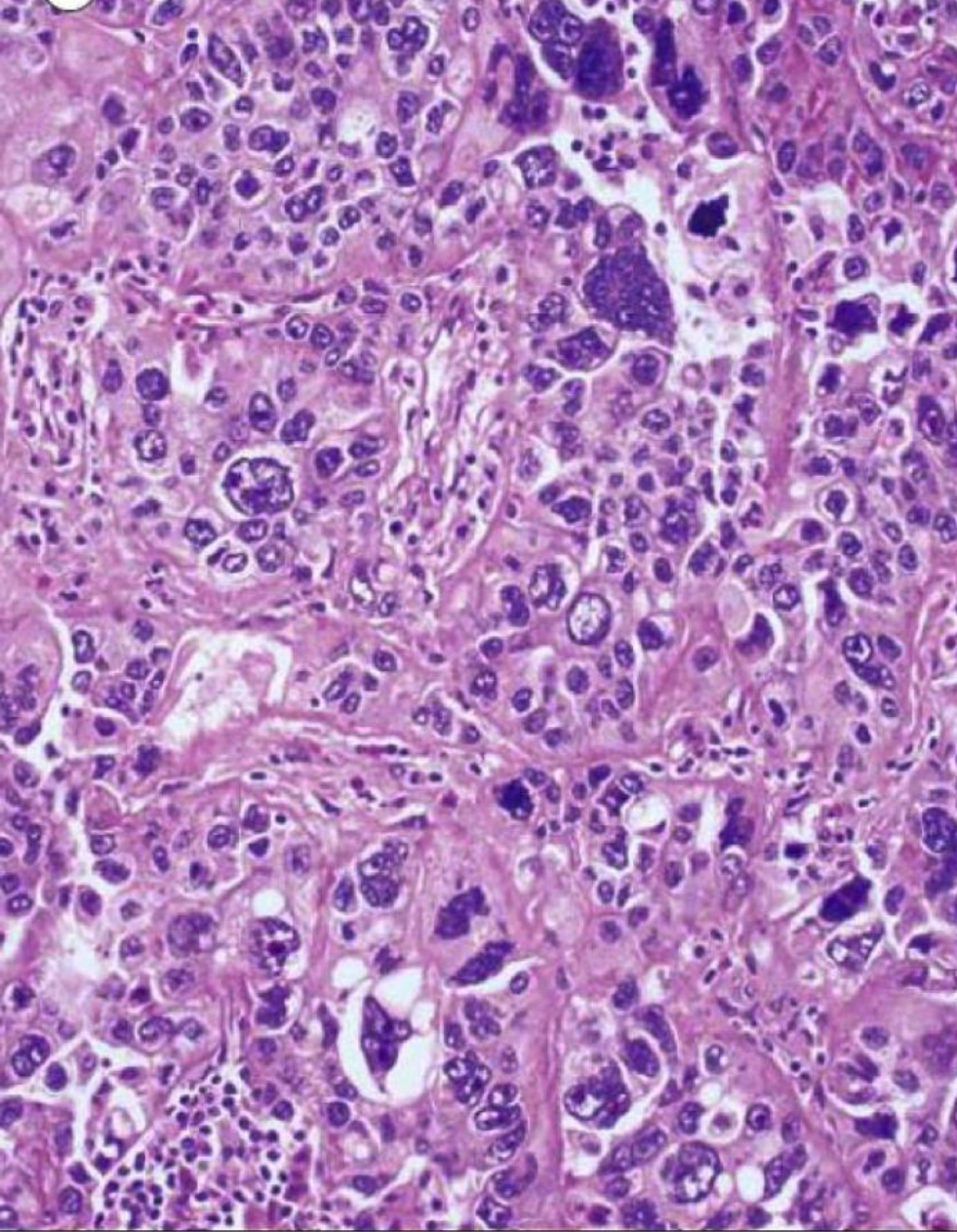


Polipoza adenomatoasă familială.

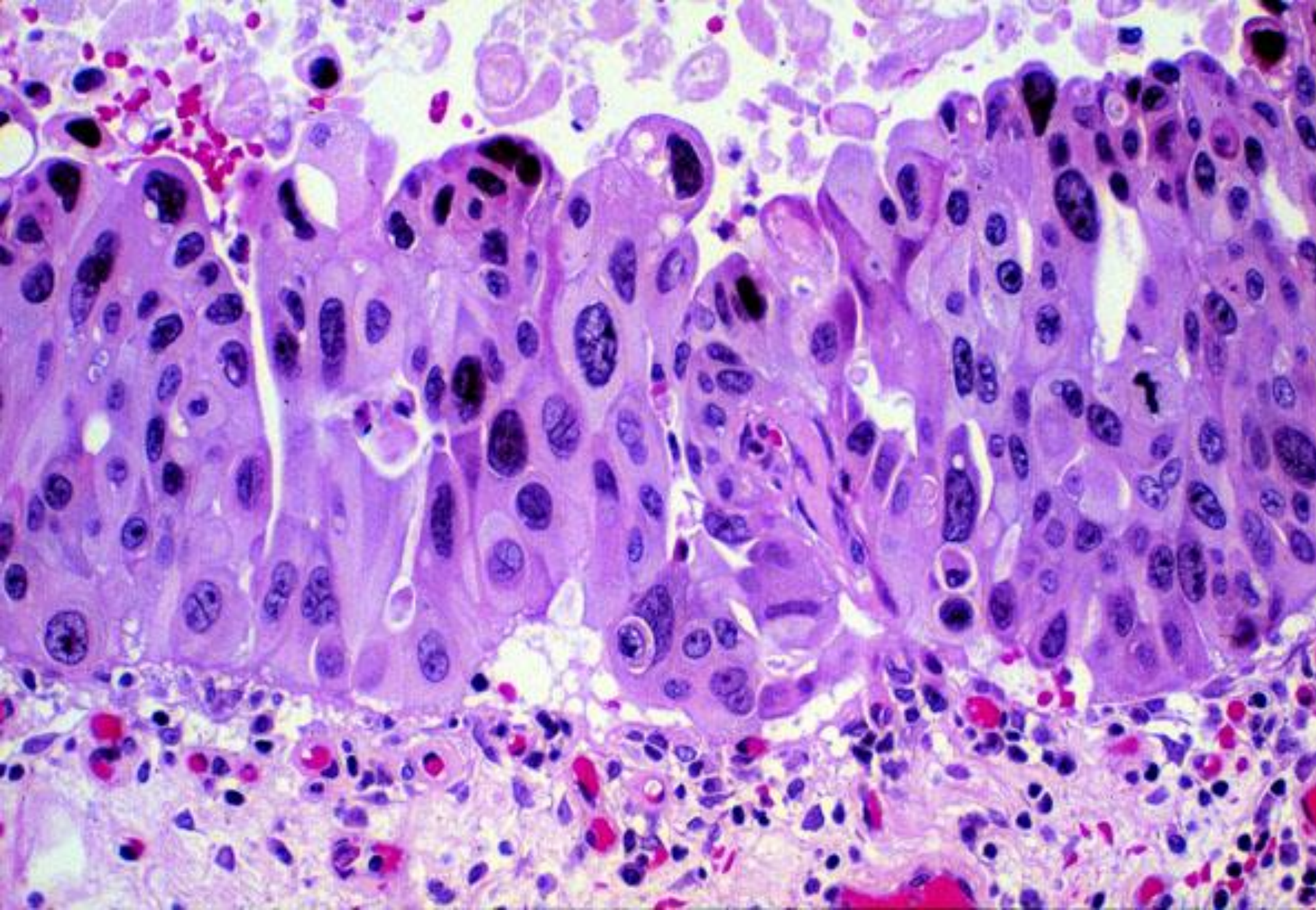


Papilom oral.

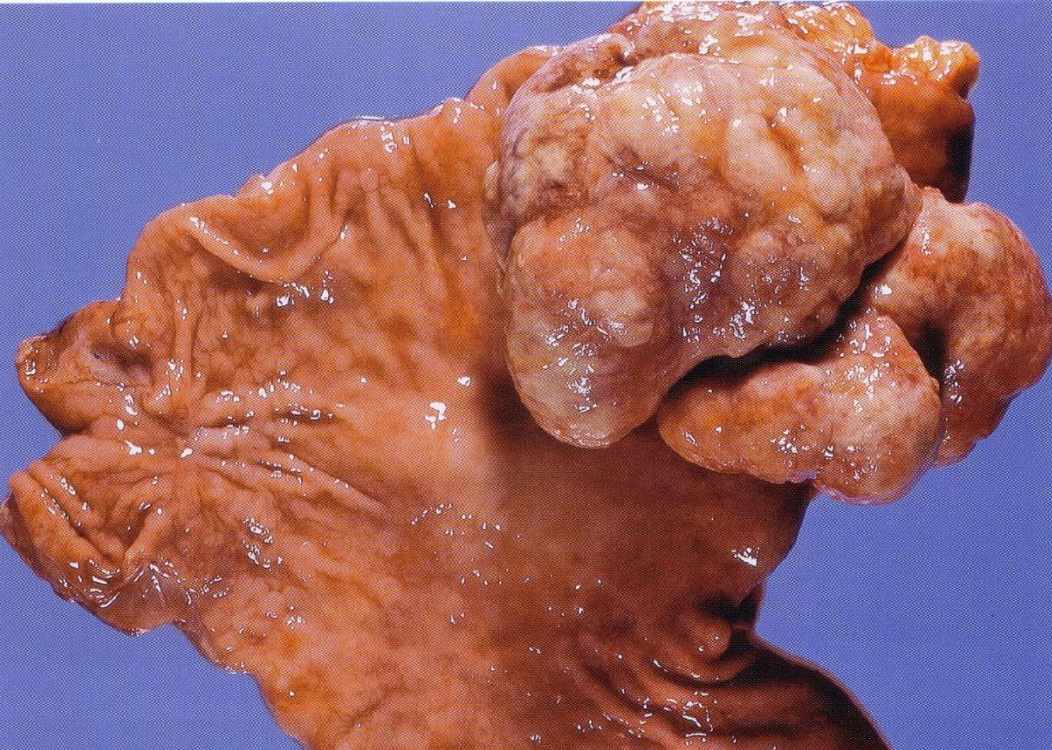



Atipie celulară în tumori maligne (carcinom nediferențiat și rhabdomiosarcom).

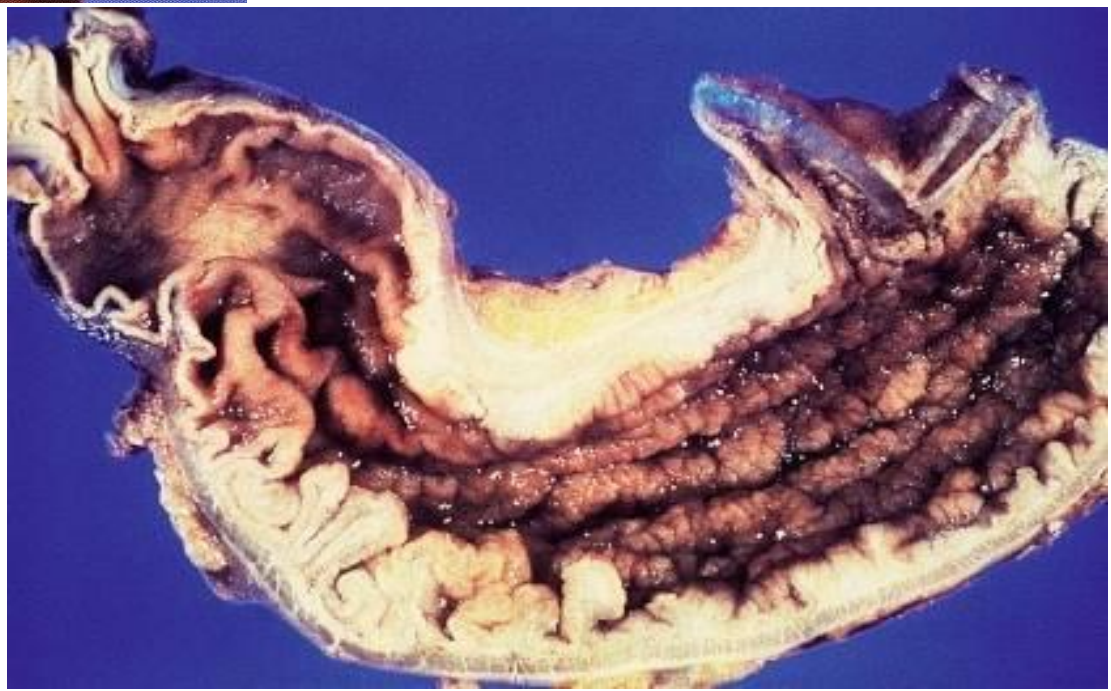

Carcinom in situ. (col. H-E).



Carcinom gastric infiltrativ.

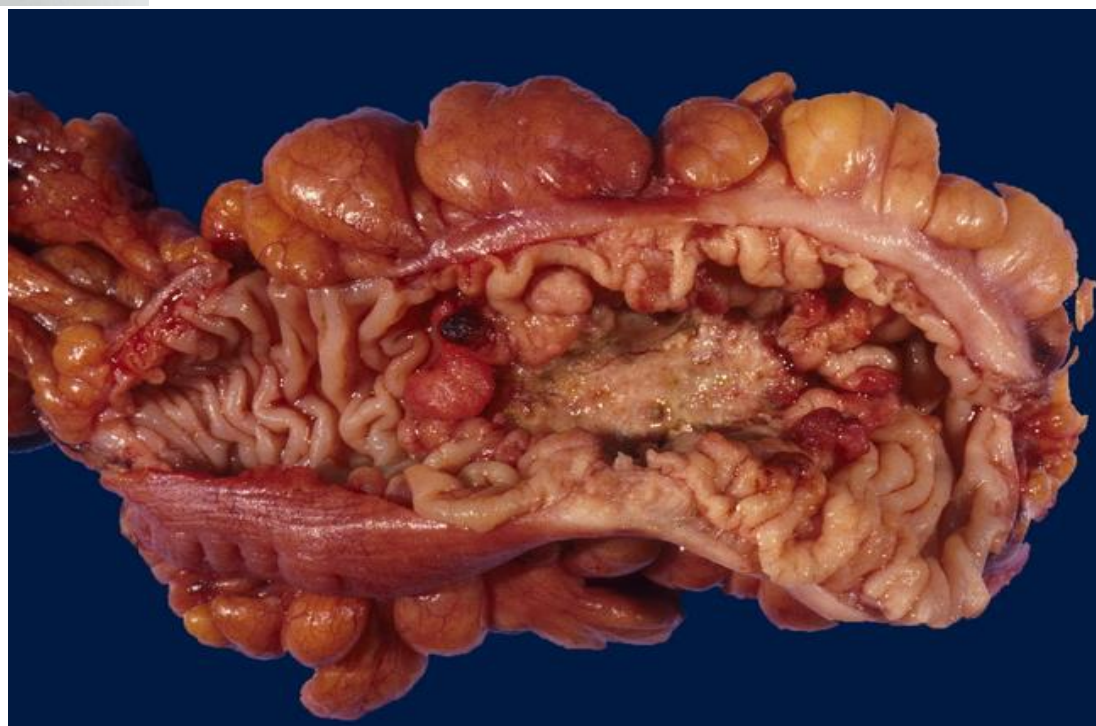Carcinom gastric polipos.

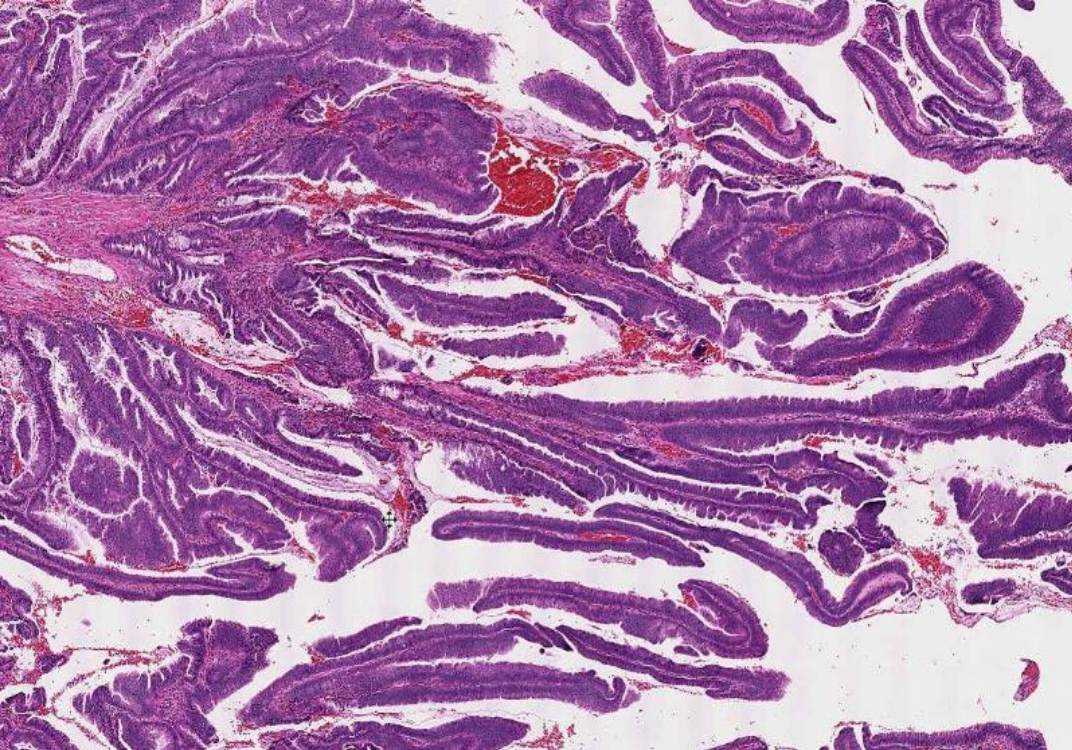




**Carcinom de colon
infiltrativ.**

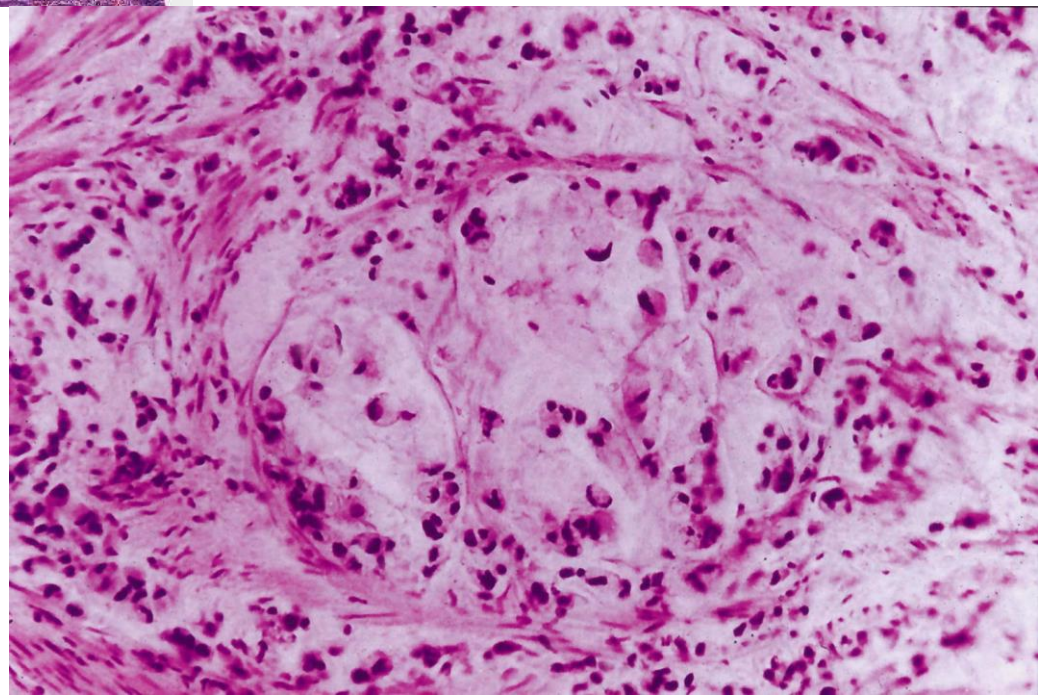
**Carcinom de colon
(leziune exofita).**

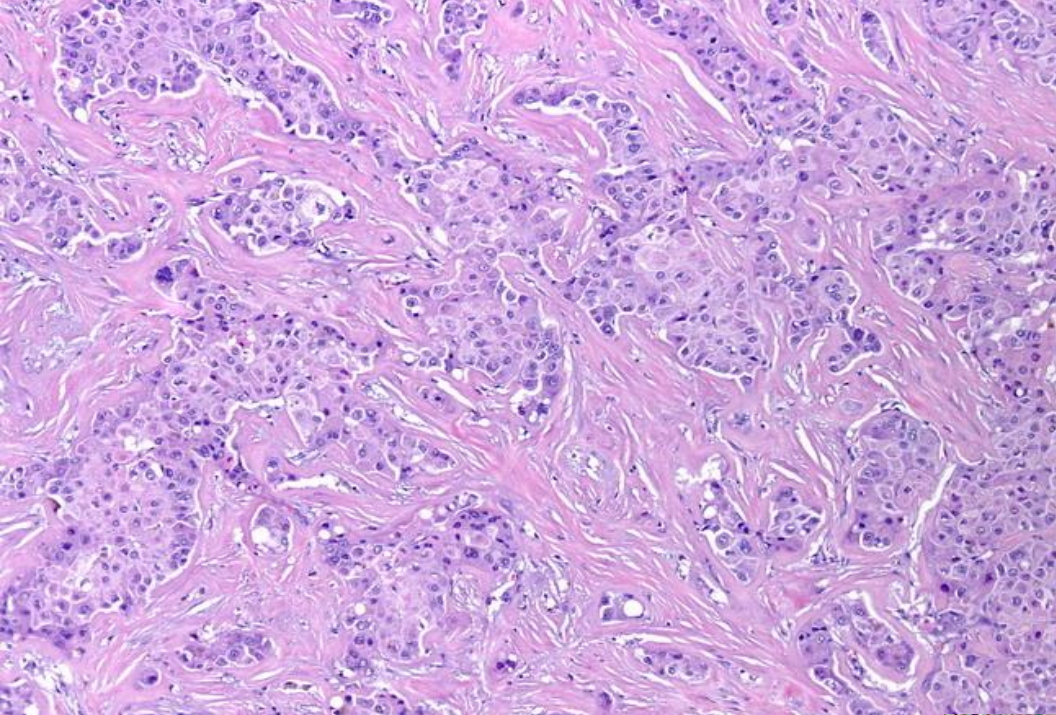




Carcinom mucipar.
(*col. H-E*).

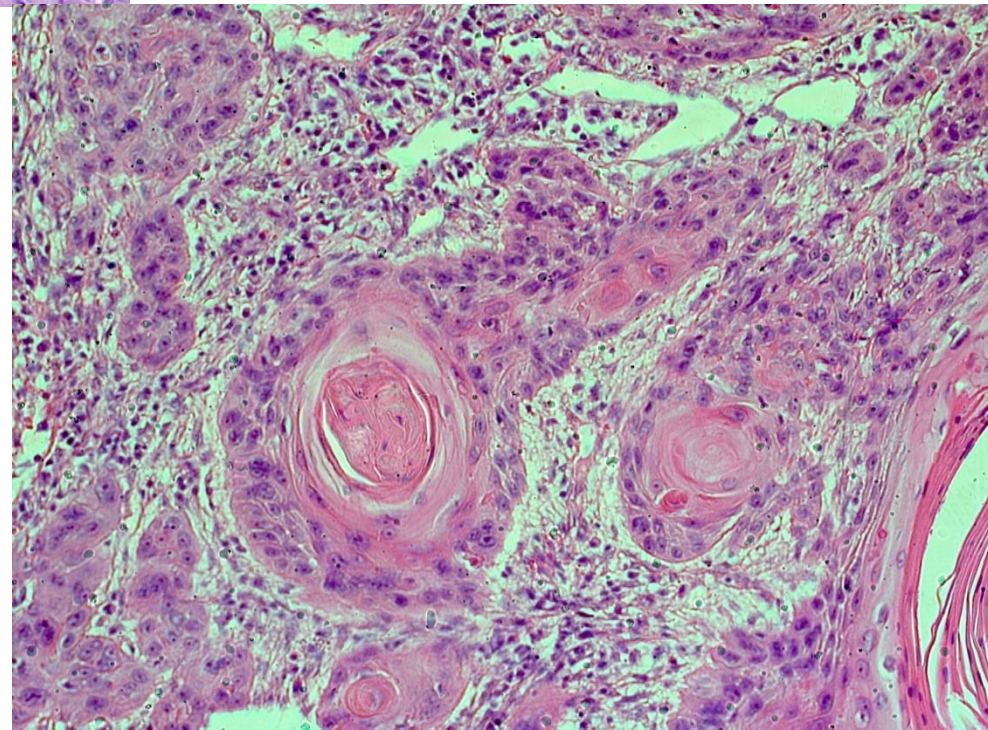
Carcinom glandular papilar.
(*col. H-E*).

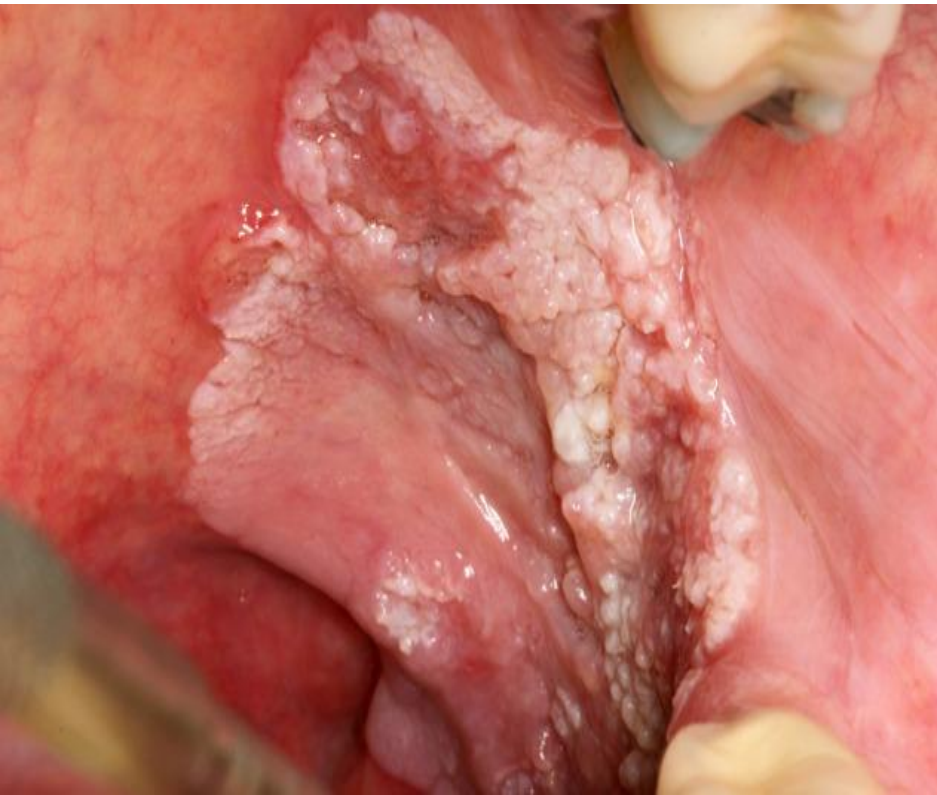



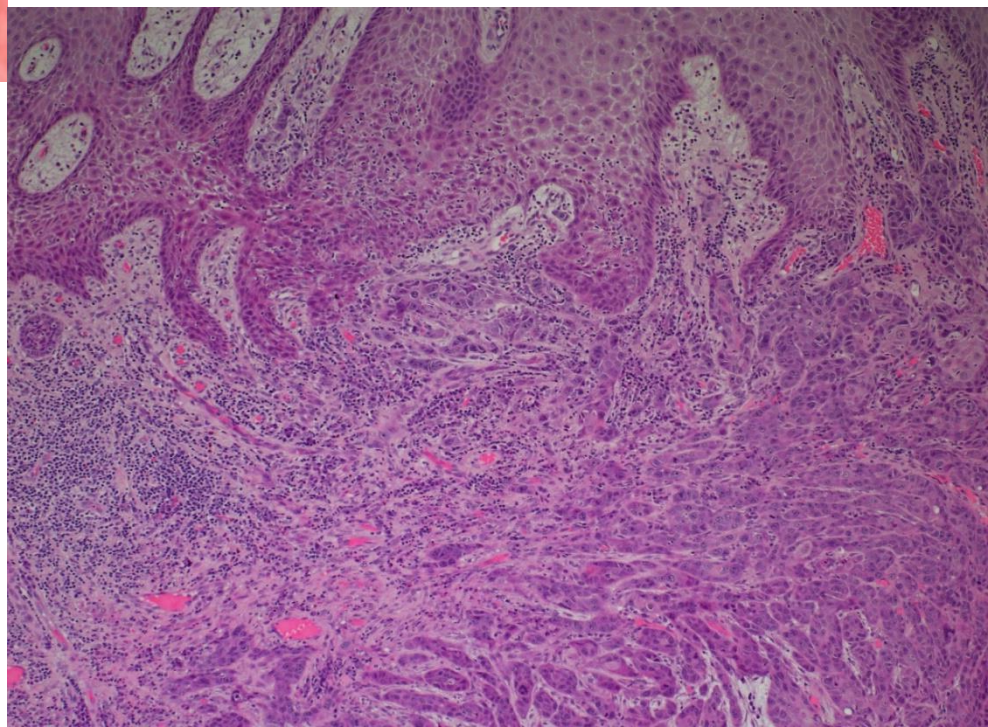
Carcinom scuamos cheratinizat.
(*Colorație H-E.*)

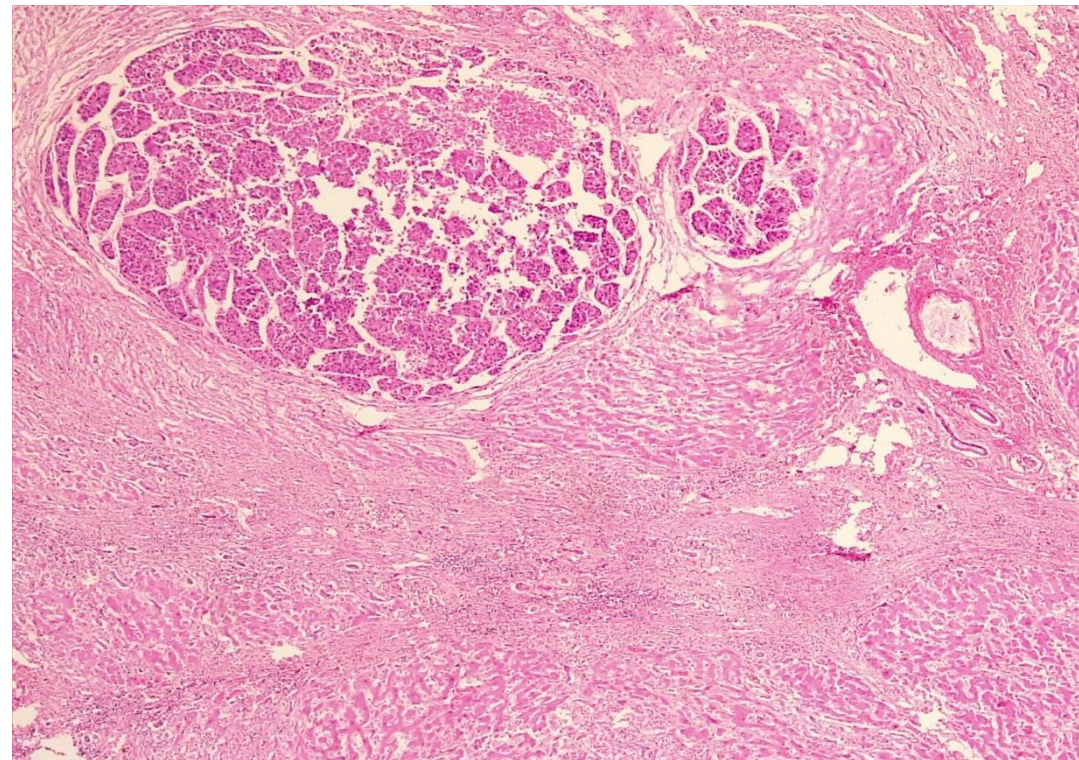
Carcinom schiros (fibros). (*Colorație H-E.*)
(*Carcinom hepatocelular cu pattern schiros*).





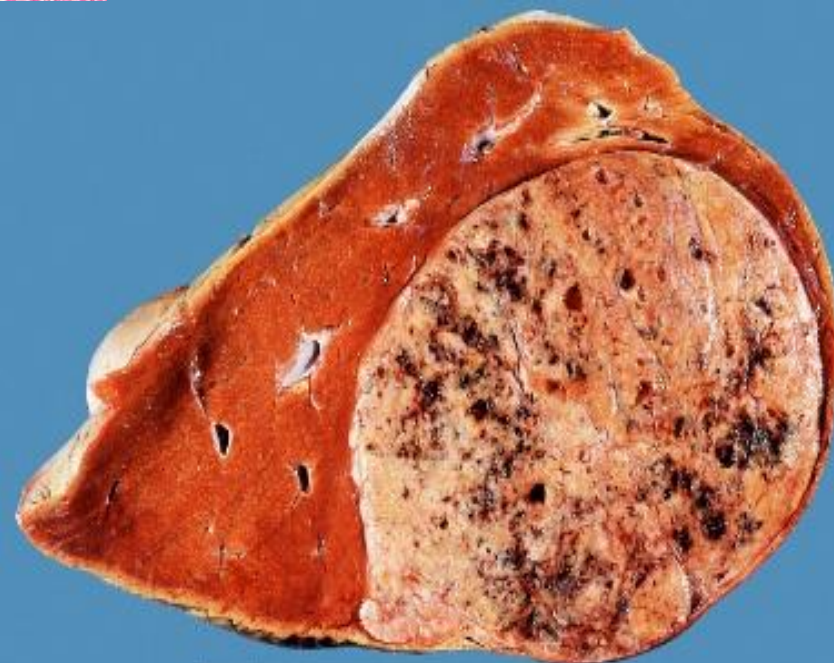Carcinom scuamos necheratinizat oral.

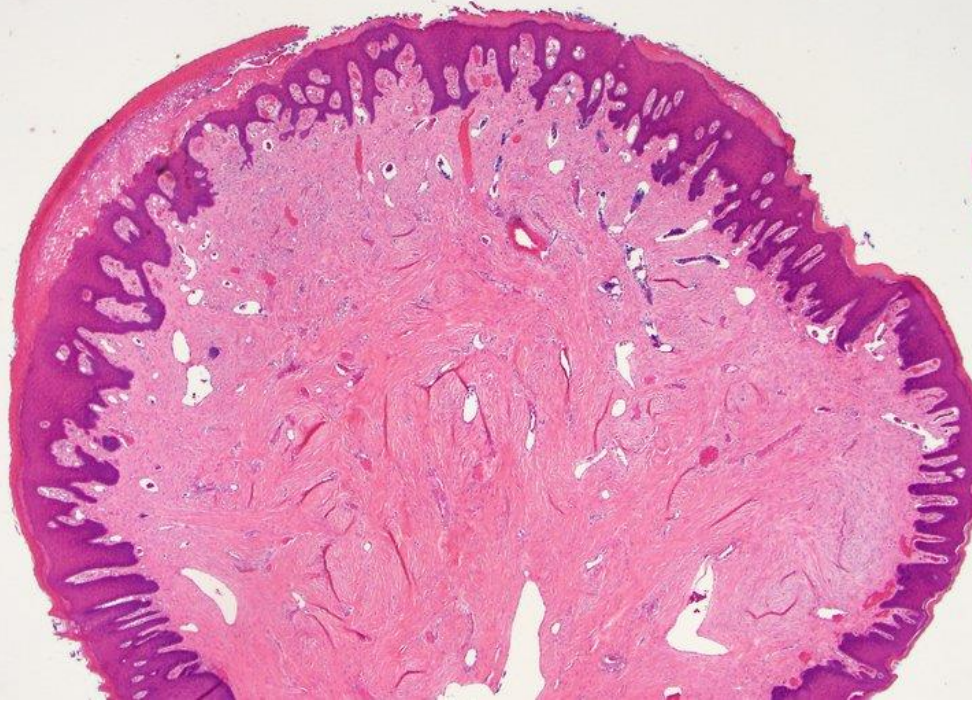




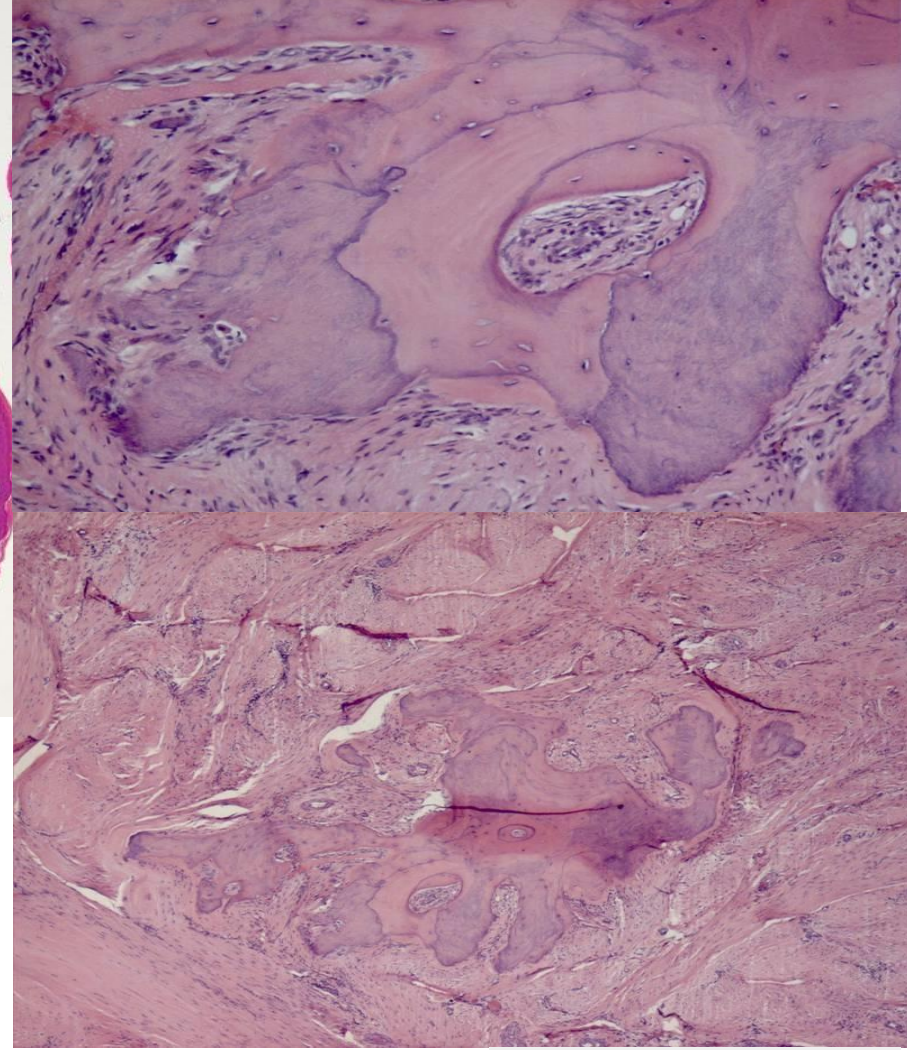
Carcinom hepatic nodular.

Atipie celulară în carcinom hepatocelular.
(Colorație H-E).

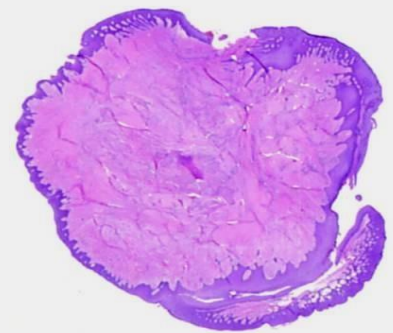


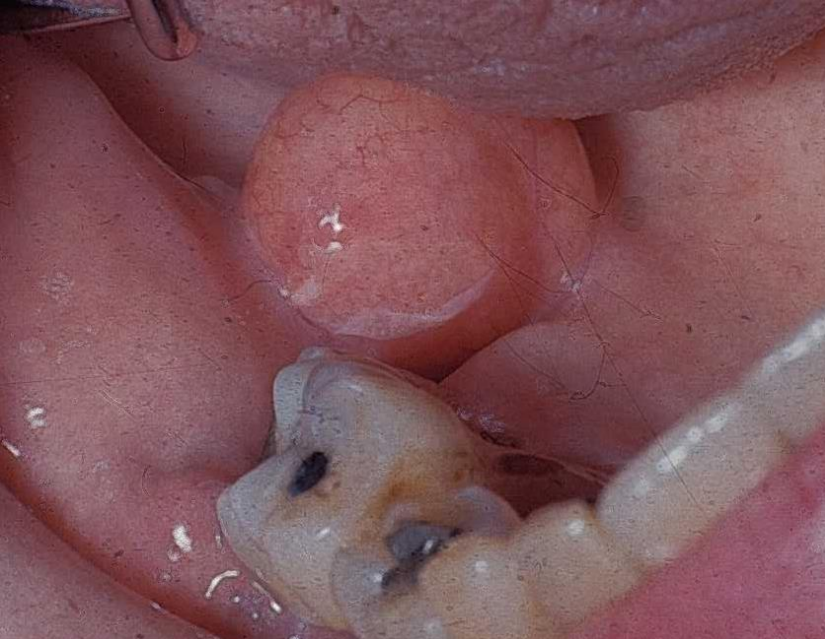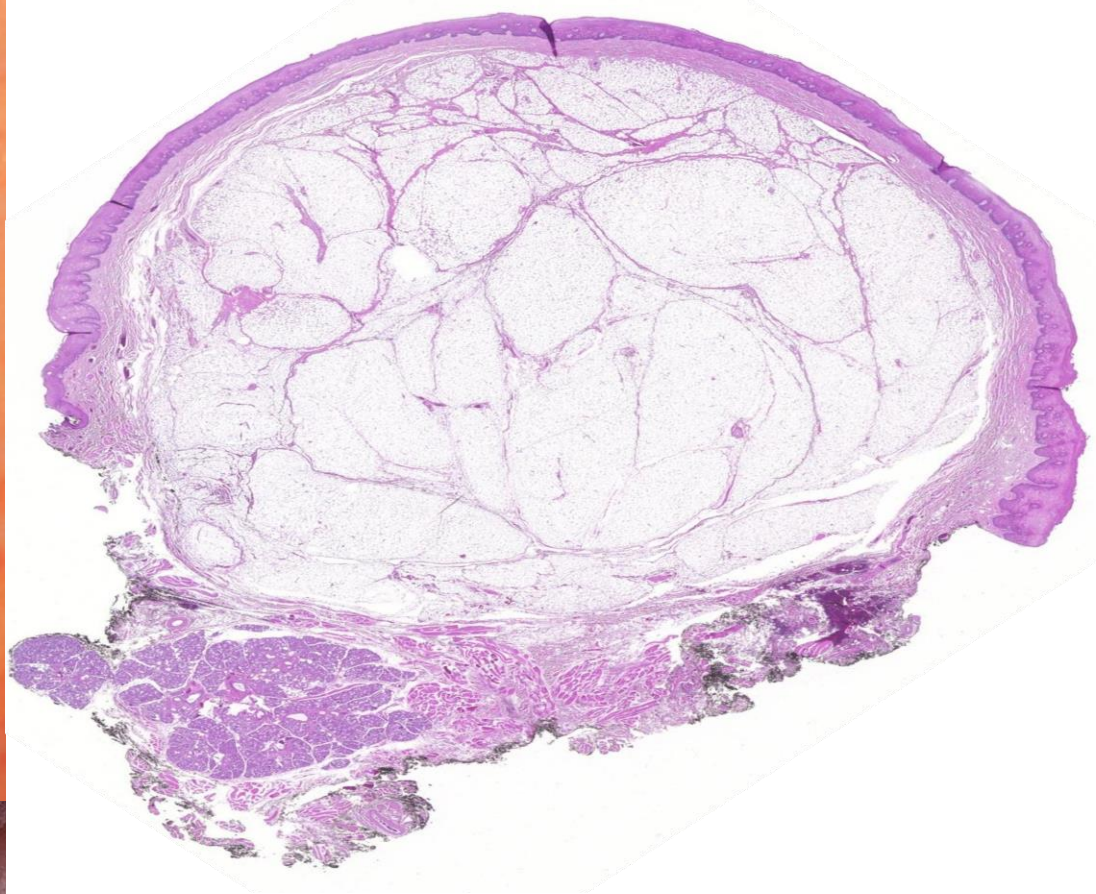

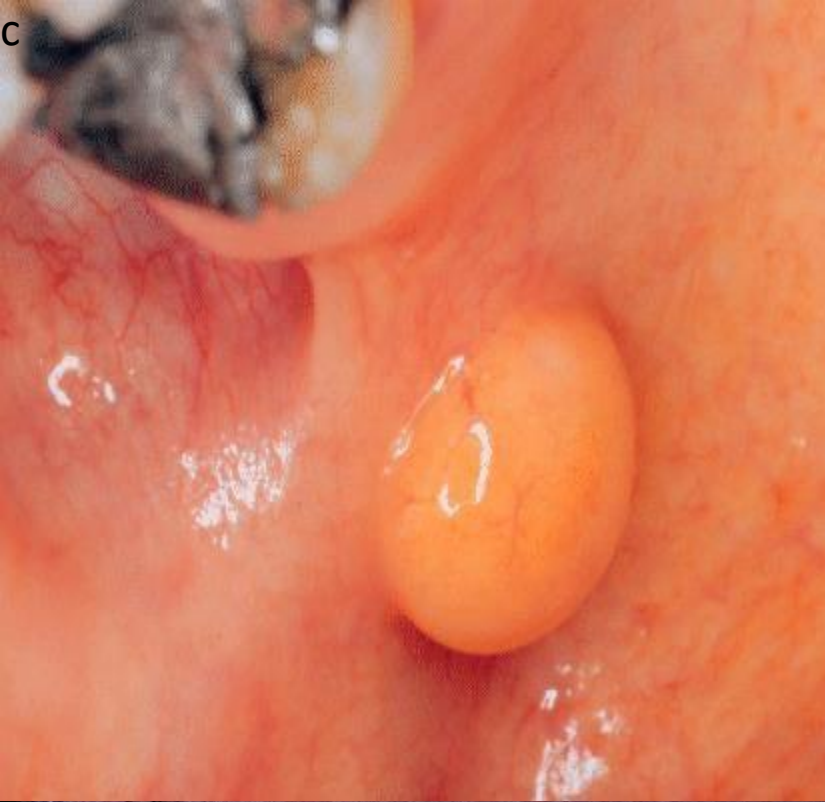
Fibrom oral.

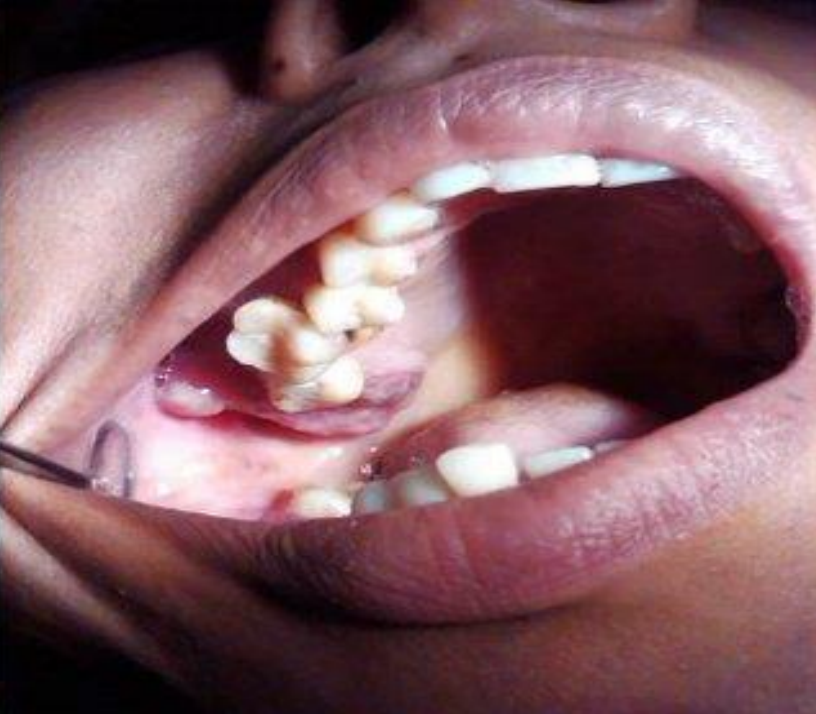

Fibrom periferic osifiant oral.

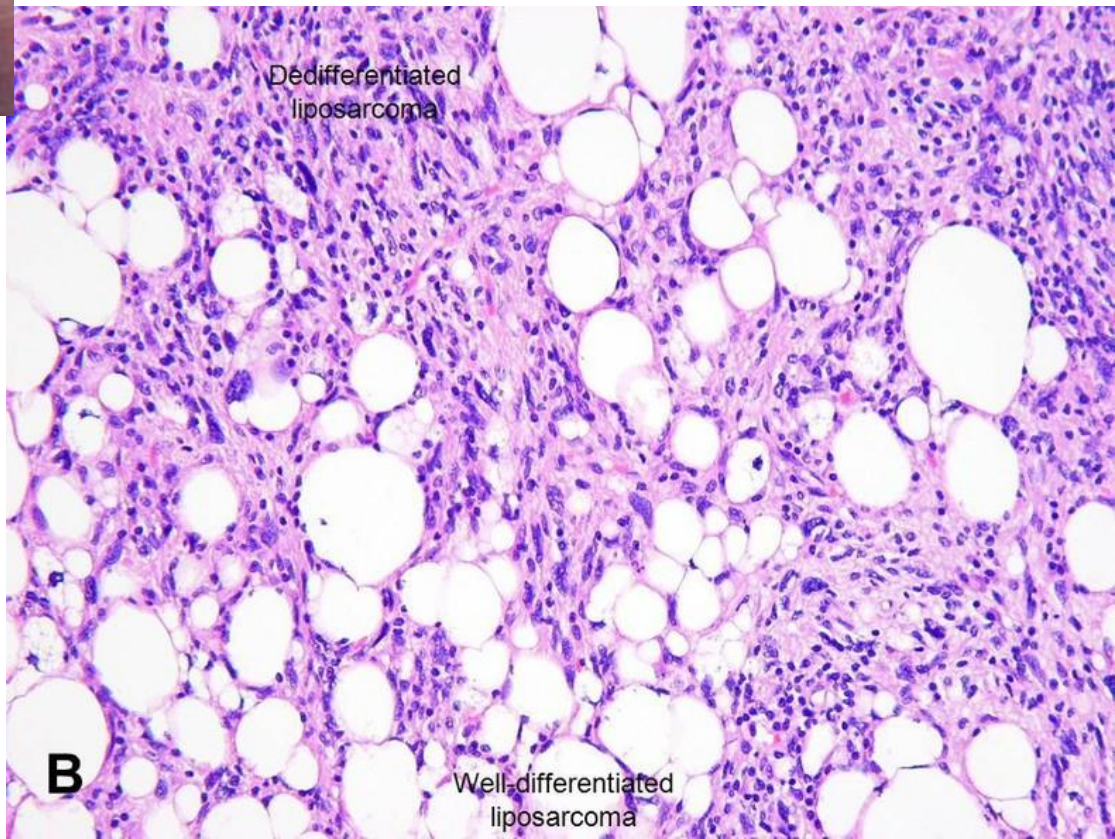


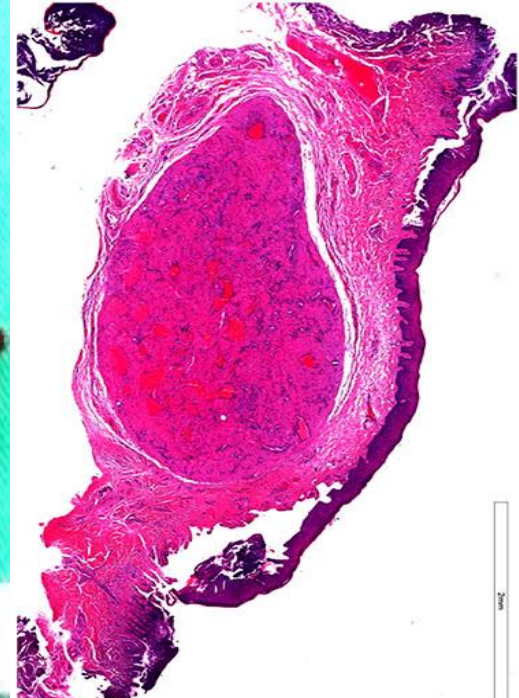
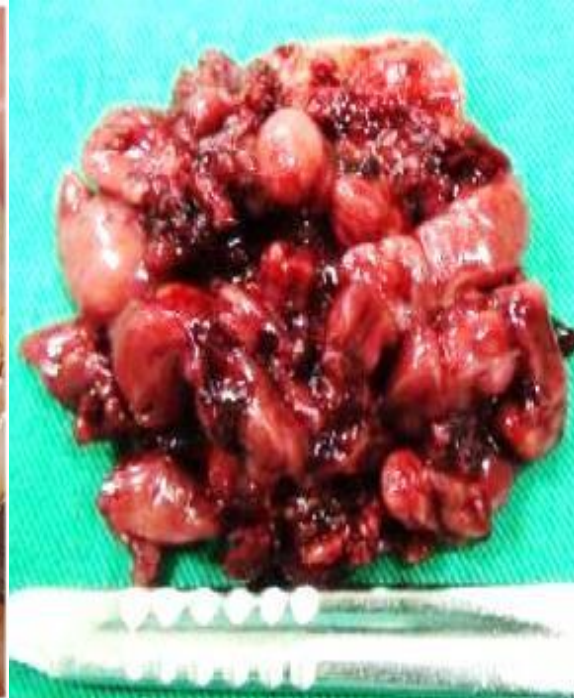
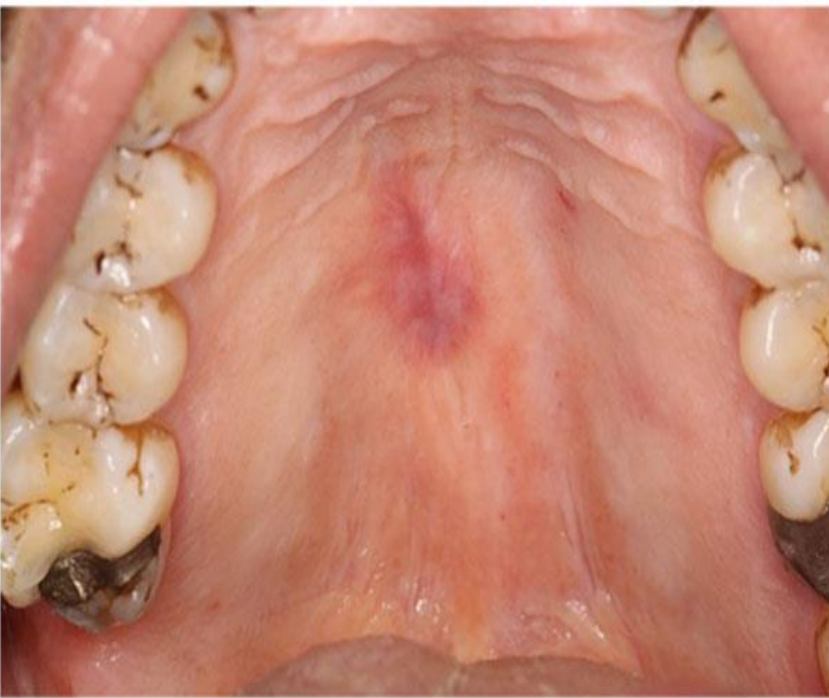
Lipom oral.

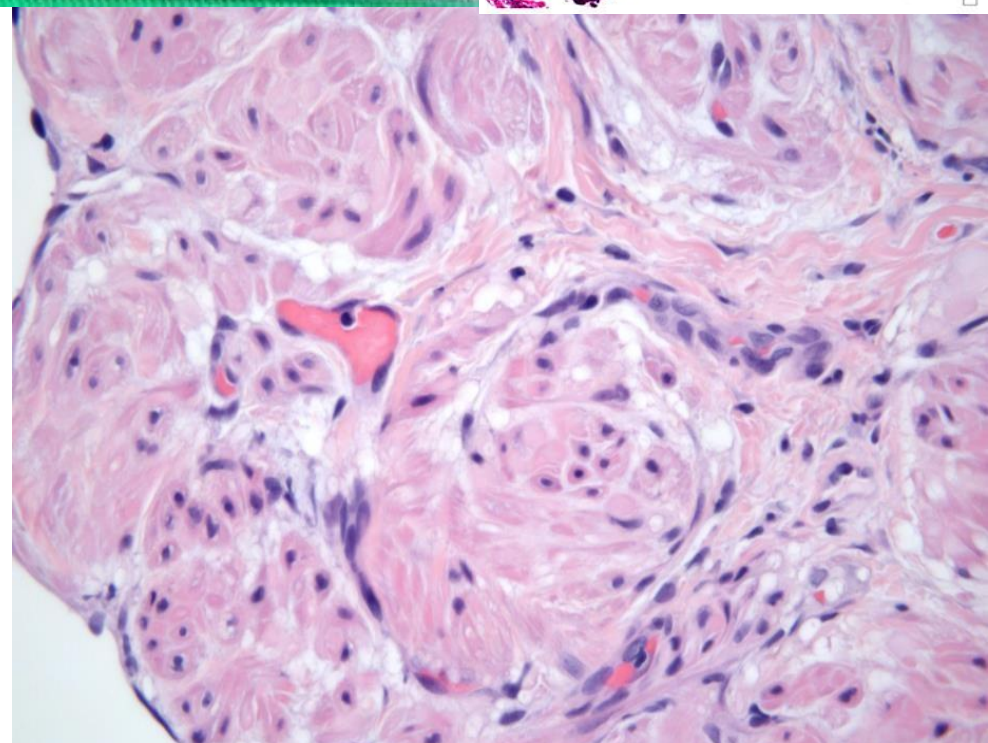


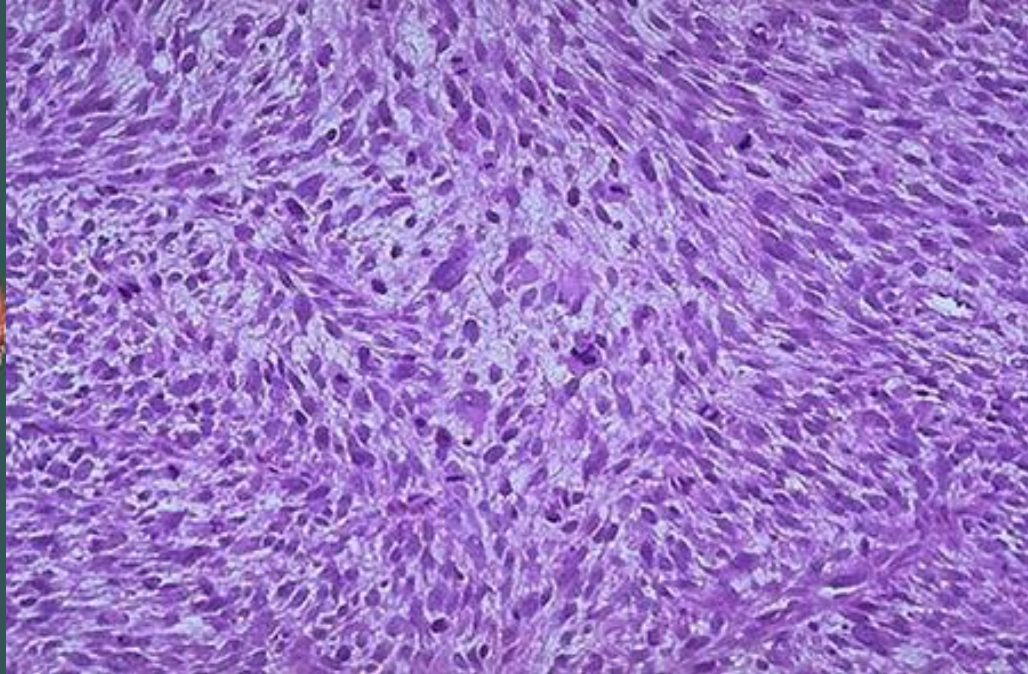
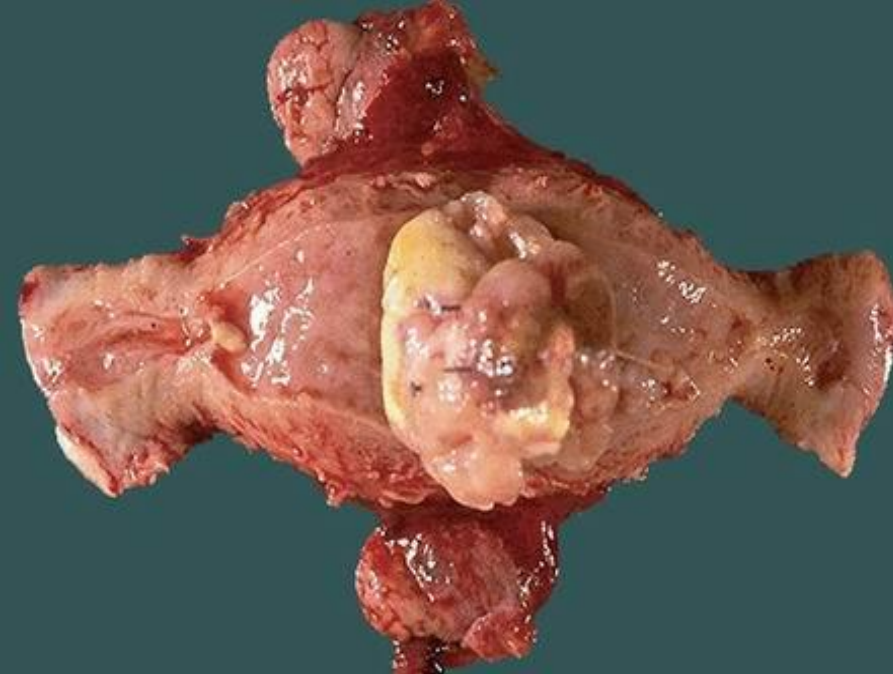
Liposarcom oral.





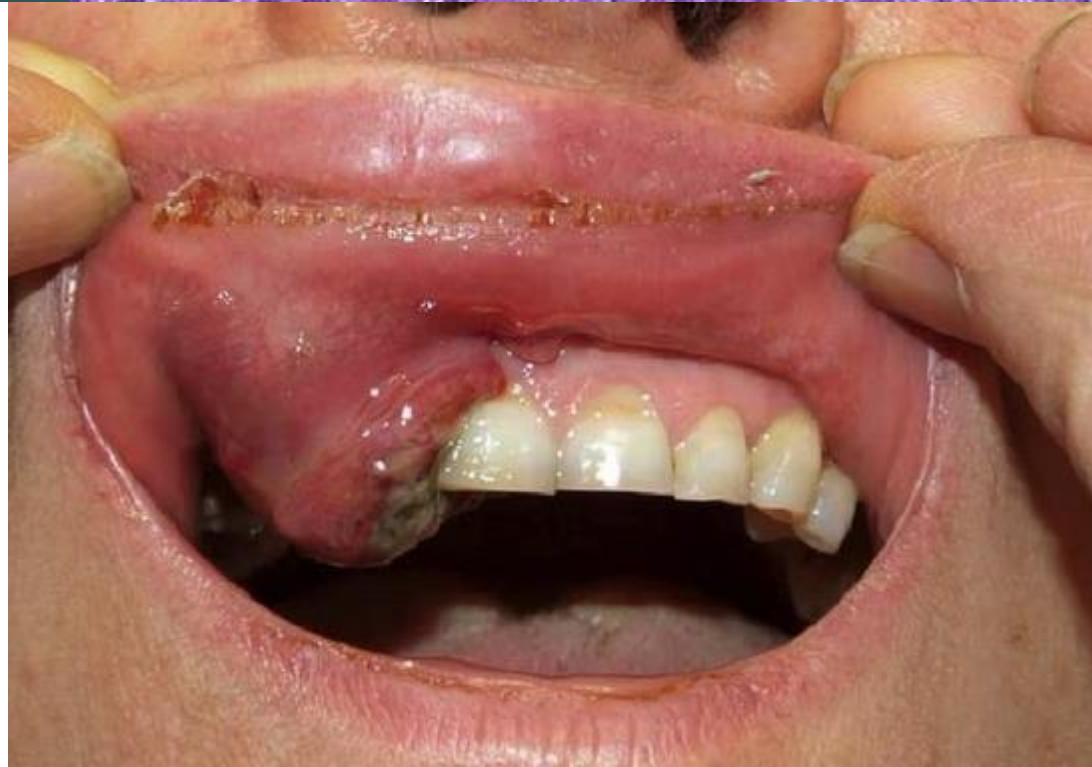Leiomiom oral.

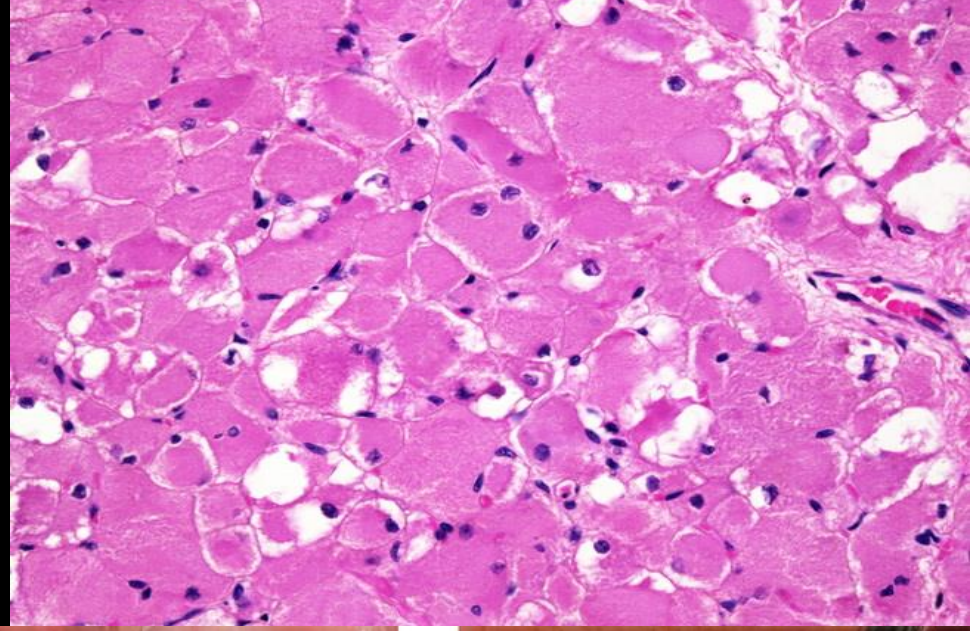
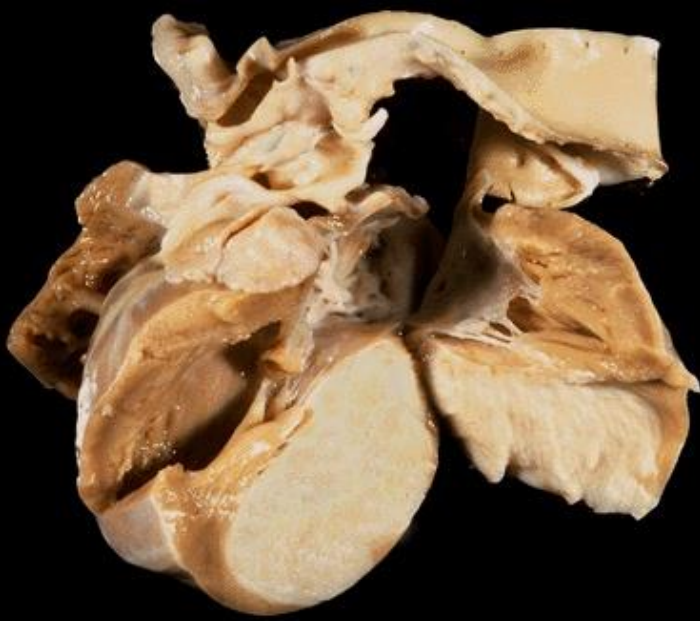



Leiomyosarcom uterin.

**Leiomyosarcom uterin
metastatic în gingia
bucală superioară.**

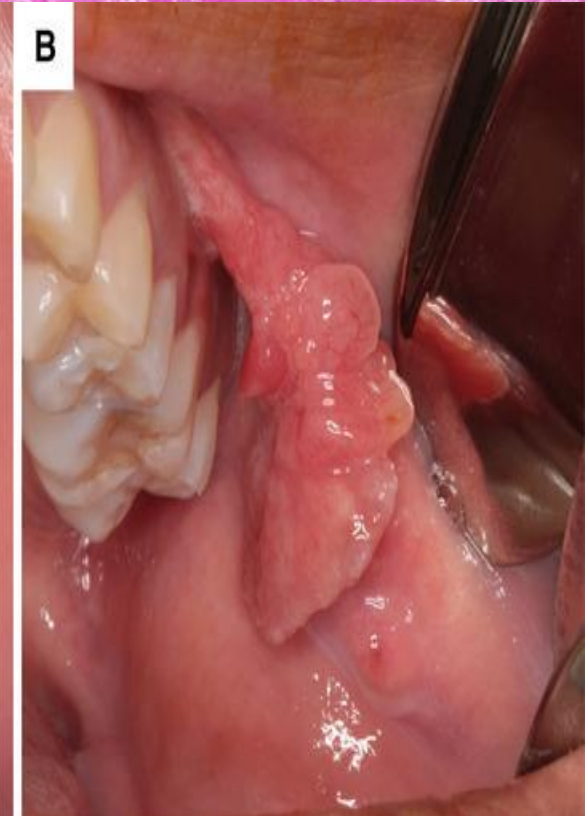
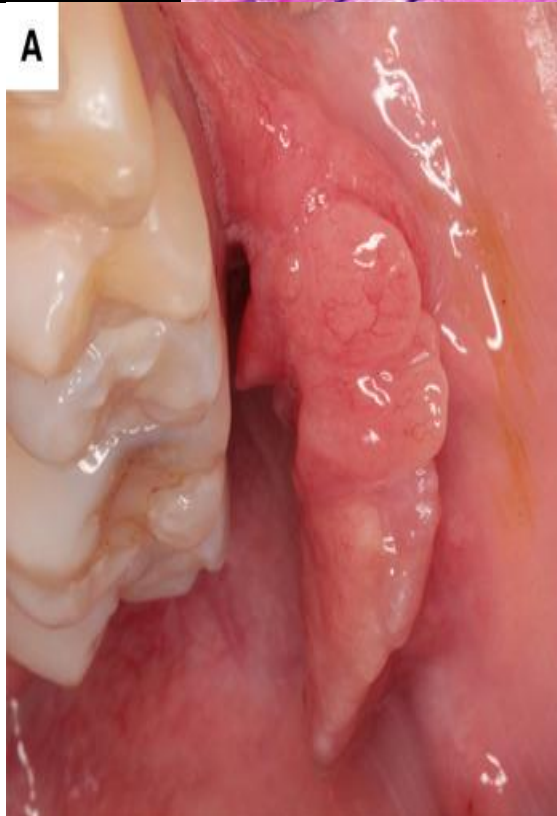


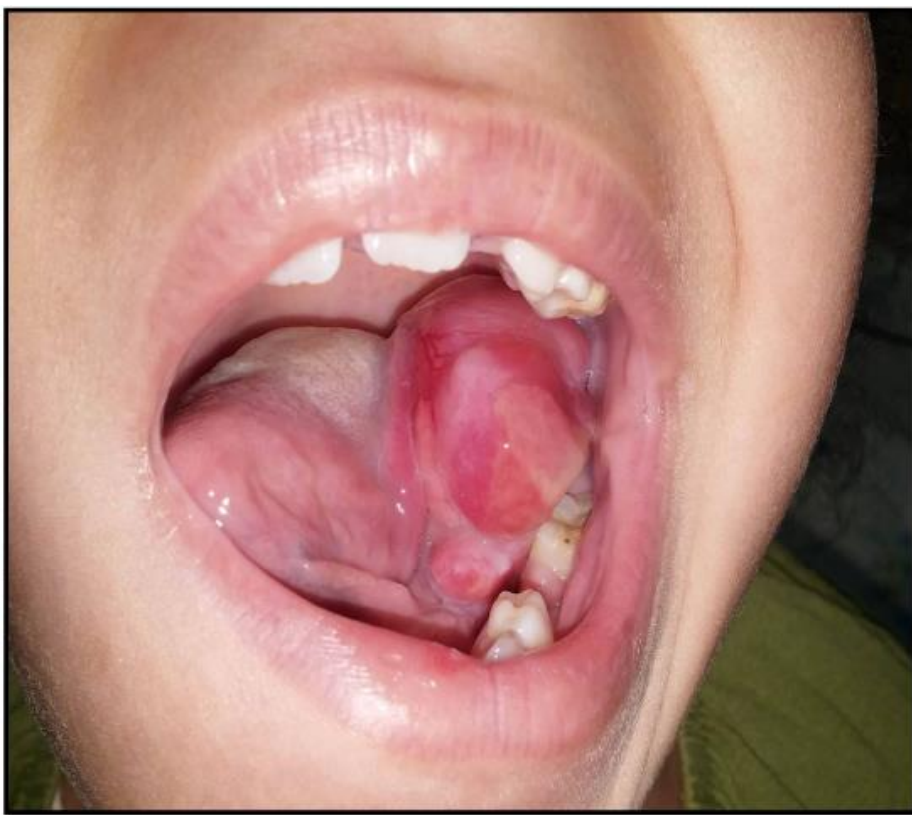
Rabdomiom cardiac.

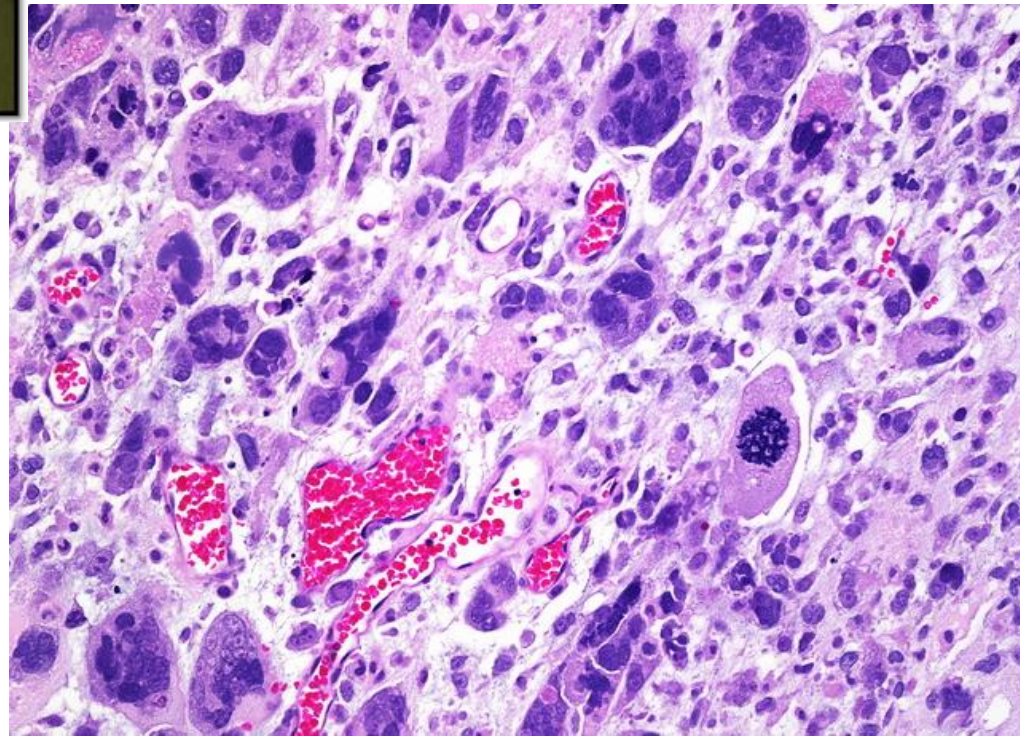


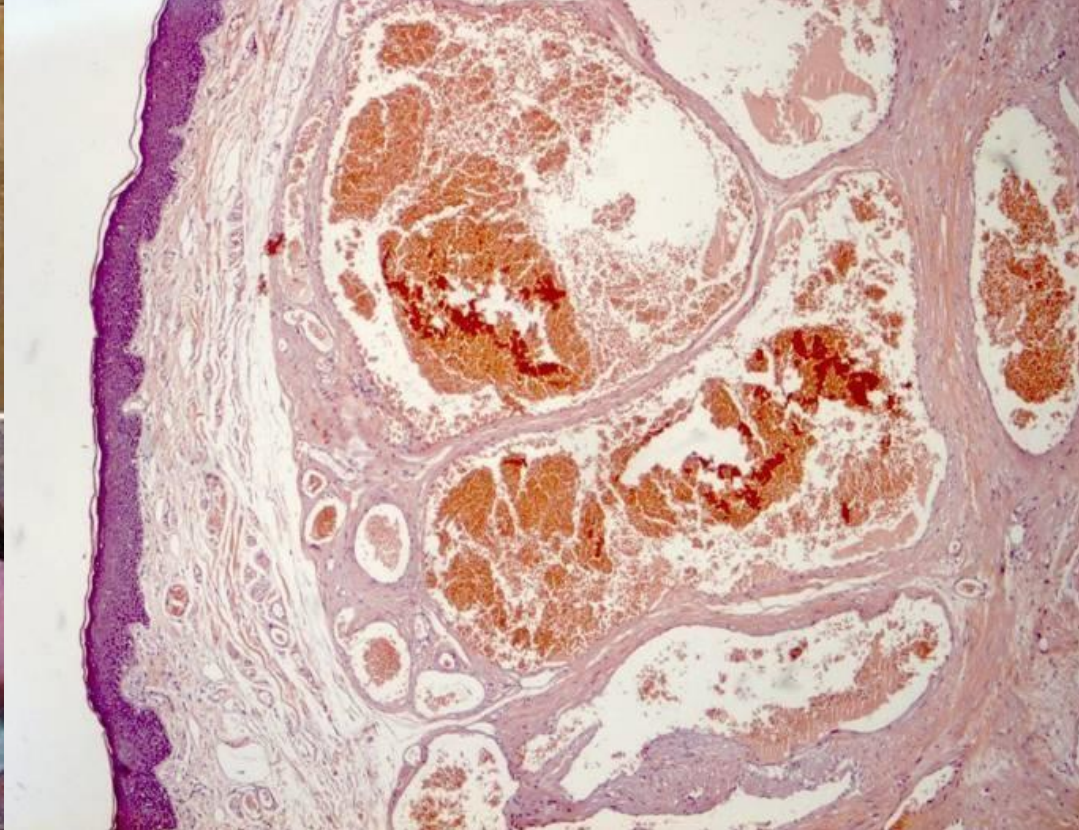
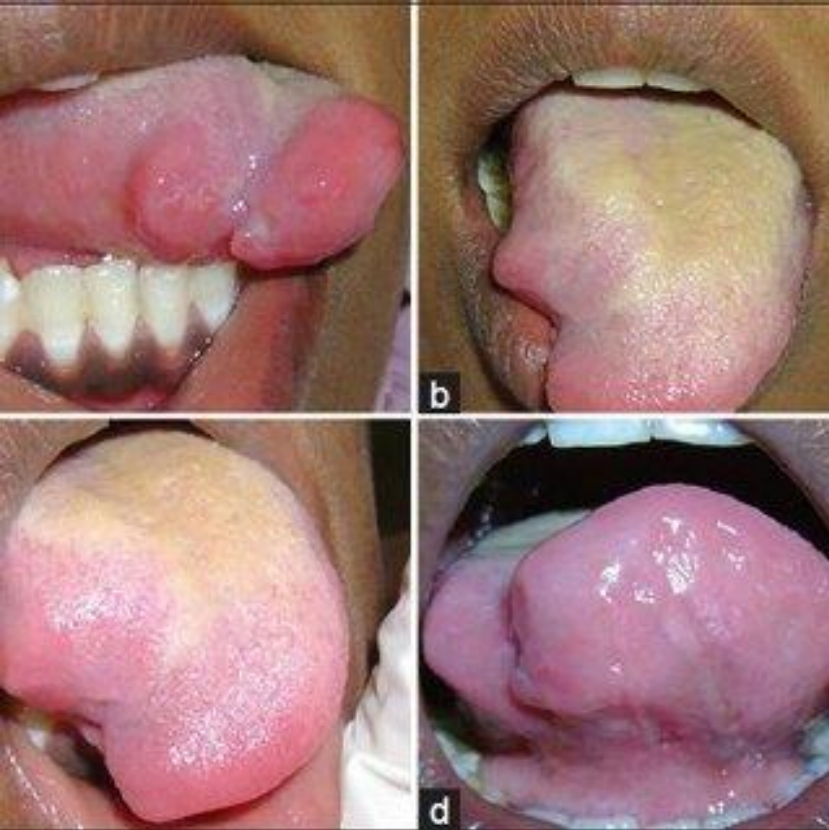Rabdomiom oral.



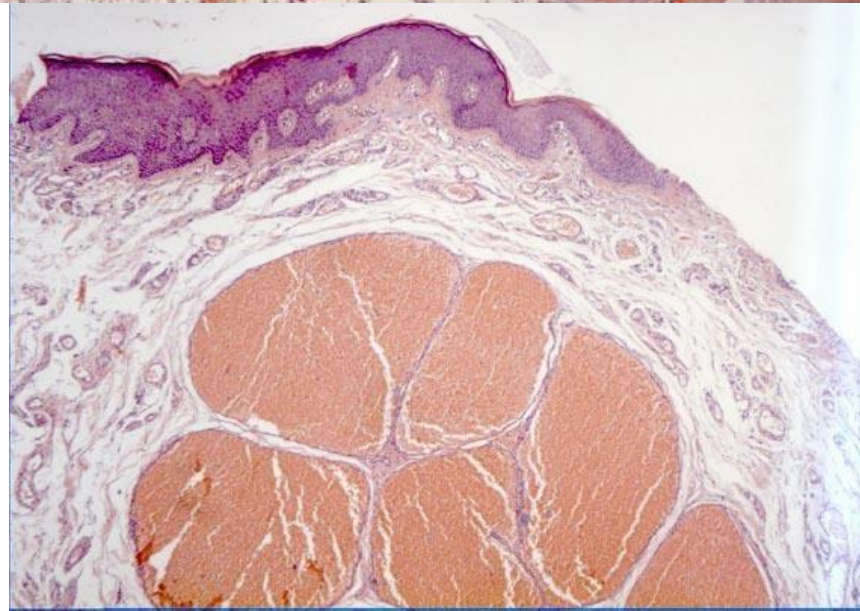


Rabdomiosarcom oral.





Hemangiom oral.



Definiție

► **Neoformație tisulară** constituită printr-o proliferare celulară cu trei caracteristici:

- creștere **persistentă**
- creștere **nelimitată**
- grad mare de **autonomie** biologică

► Celulele care proliferază **pot proveni din oricare țesut.**

- tumora va avea întotdeauna **structură de țesut** și nu de organ și poate avea grade diferite de asemănare cu țesutul normal de origine.

► Sinonime - **neoplasm** sau **neoplazie** (neo = nou, plasien = a forma - "masă tisulară" nou formată).

Factorii care pot cauza dezvoltarea tumorilor se numesc – cancerogeni. Se consideră că 80%- 90% de cancere umane rezultă din acțiunea factorilor de mediu prin acțiunea mutagenă a lor.

Teoriile cancerogenezei :

- T.C. Chimice
- T.C. Fizice
- T.C. Virolice

- T.C. Chimice – substanțe chimice cu efect C.
- Hidrocarburele aromatice policiclice (fumul de țigară – cancer pulmonar)
 - Coloranții azoici (anilina) în industria cauciucului– CR. de vez. urin.
 - Aminele și amidele aromatice (naftilamina)
 - Metale (Co, Ni, Pb)
 - Substanțe produse din plante și ciuperci (aspergillus flavus, aflatoxina B1 - CR de ficat)
 - Imunodepresanți (Ciclofosfomid)
 - Azbestul - CR pulmonar, mezoteliom pleural
 - Arsenicul - CR pielii
 - Hormonii – estrogenii - CR mamar, endometrial.

În cancerogeneza chimică sunt importante:

- Doza și durata acțiunii substanței chimice.
- Calea de pătrundere în organism
- Natura fizico-chimică a substanțelor.

T.C. Fizice :

- raze ultraviolete – CR de piele sau melanoame maligne localizate pe părțile expuse insolației
- radiația electromagnetică – CR pulmonar la minerii de la minele cu zăcăminte radio-active.
- leucemii în urma exploziei atomice H. Și N., CR de glanda tiroidă(Cernobîl), tratament cu izotopi radioactivi.

Induc mutații prin acțiunea asupra ADN-ului

T.C. Virotice: Viruși care conțin ADN

- HPV – cancer de col uterin
- Epstein- Barr asociat cu limfom Burkitt, CR.nasofaringian, limfom B-celular, limfom Hodjkin,
- Virusurile hepatitei B,C.

Viruși care conțin ARN

- virusul limfomului T-celular uman

Denumirea tumorilor

- denumiri multiple
- În general tumorile sunt denumite cu sufixul "om" – lipom, miom.
- Unele tumori sunt denumite cu numele organului unde s-au dezvoltat, denumirea indicând și celulele din care derivă - hepatom, meningiom.
- Unele tumori sunt denumite după autorii care le-au descris - tumora Wilms, Grawitz

Clasificarea tumorilor

* Criteriul evoluției biologice:

- tumori benigne – nu invadează local și nu dau metastaze la distanță

- tumori maligne - invadează local și dau metastaze la distanță

* Pentru departajare se folosesc

- aspectele macroscopice

- caracterele citologice și histologice

- gradul de influențare al organismului

**SINGURA POSIBILITATE DE DIFERENȚIERE –
DIAGNOSTICUL ANATOMOPATOLOGIC!!!!**

Efecte asupra organismului

Tumorile benigne

- modificări induse de compresie
- activitate hormonală
 - nu recidivează după rezecția chirurgicală completă sau chiar dacă apar recidive acestea nu distrug țesuturile locale și sunt consecința exciziei incomplete.
 - nu invadează local și nu dau metastaze la distanță (riscul ca o tumoră diagnosticată drept benignă pe criterii morfopatologice să genereze metastaze la distanță este de sub 1 caz la 50 000 tumori)
- exemple - histiocitomu fibros benign, tenosinovita cronică vilonodulară

Tumorile maligne

- invadează local
- dau metastaze la distanță (riscul de apariție al metastazelor în cazul sarcoamelor variază între 20 și 100%, în funcție de tipul tumoral)

■ Dificultăți:

- Tumori care nu pot fi încadrate ca benigne sau maligne până nu dau metastaze: ex - feocromocitomul
- situații ambigue în care o tumoră întrunește criterii atât de malignitate cât și de benignitate: "tumoră cu malignitate intermediară" sau tumoră cu potențial malign borderline".

Tumori cu malignitate intermediară local agresive

- recidivează local după rezecție
- se comportă agresiv față de țesuturile locale (sunt infiltrative și produc distrucție locală)
- prototip - fibromatozele desmoide

Tumori cu malignitate intermediară cu risc redus de metastazare

- agresive local
- au risc de a genera metastaze la distanță în mai puțin de 2% din cazuri
- prototip - histiocitomul fibros angiomatoid

Caractere macroscopice ale tumorilor benigne:

- foarte frecvente și ubicuitare.
- au aspect de masă tisulară în teritoriul dezvoltării
- nu invadează țesuturile din jur.
- bine delimitate, uneori încapsulate (ușor de extirpat).

■ Aspectele macroscopice:

polip - tumoră benignă dezvoltată din epiteliile de suprafață (piele, mucoase)

- vegetante cu bază de implantare largă (tumoră sesilă)

- atașate la suprafață prin intermediul unui pedicul prin care pătrund vasele de sânge (tumoră pediculată)

Nodul - tumoră benignă dezvoltată în diferite țesuturi și organe - aspect de nodul sferic, compact, cu limite distincte sau capsulă

Chist - unele tumori profunde

- Dimensiuni: mici (de la câțiva mm până la câțiva cm - ritm de creștere lent); unele tumori benigne pot ajunge la dimensiuni importante - de ordinul a zeci de cm – chistadenom papilifer de ovar, neurofibroamele
- Număr: de regulă unice dar pot fi și multiple, dezvoltate simultan sau în succesiune (polipii colo-rectali)

Caractere microscopice

Țesutul tumoral, atât cel benign cât și cel malign, este alcătuit din două componente:
parenchimul tumoral (alcătuit din celulele tumorale)
stroma tumorală (alcătuită din țesut conjunctiv cu vasele de sânge).

Caractere microscopice ale tumorilor benigne

*Tumorile benigne reproduc structura țesutului de origine - epitelii pluristratificate, epitelii glandulare, țesut muscular, țesut adipos, cartilaj hialin etc.

*Celulele tumorale benigne

- sunt diferențiate
- au caractere citologice similare celulelor normale
- păstrează funcția celulelor normale (secreție de mucus, capacitate de maturare cornoasă, secreție de hormoni etc).
- Mitoze rare și tipice.

* Stroma tumorală este alcătuită din țesut conjunctiv, vase de sânge și trunchiuri nervoase.

* Echilibru între proliferarea celulelor tumorale și stromă → nu apare necroză

Caractere evolutive ale tumorilor benigne

- evoluează local
- nu invadează țesuturile din jur
- nu dau metastaze
- nu recidivează după extirpare chirurgicală completă.
- nu influențează starea generală a organismului.

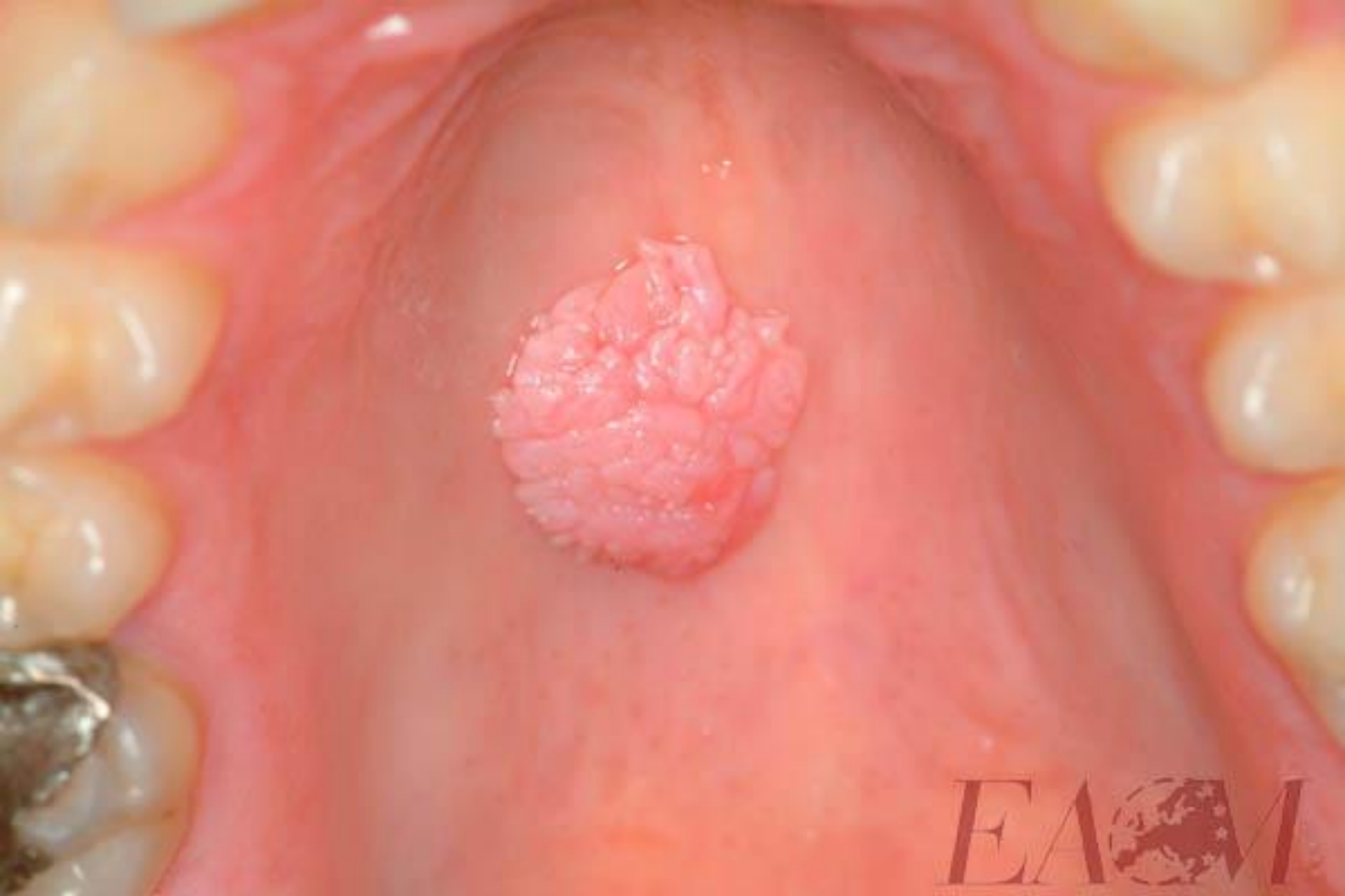Excepții:

Tumorile benigne voluminoase determină compresii locale

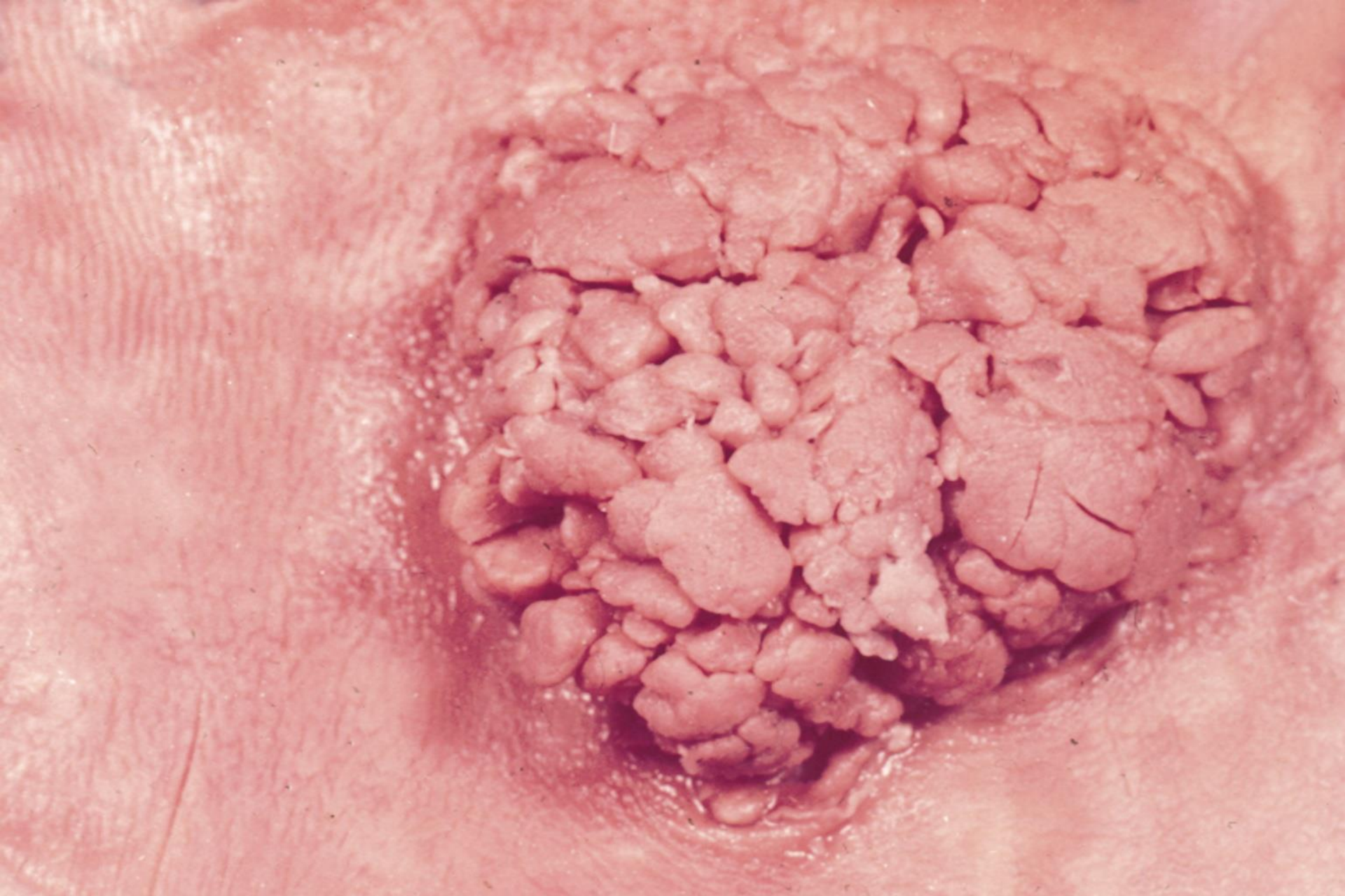- tumoră voluminoasă a musculaturii uterine care comprimă organele pelvine și determină stază urinară

- tumora benignă a meningelui comprimă cortexul cerebral

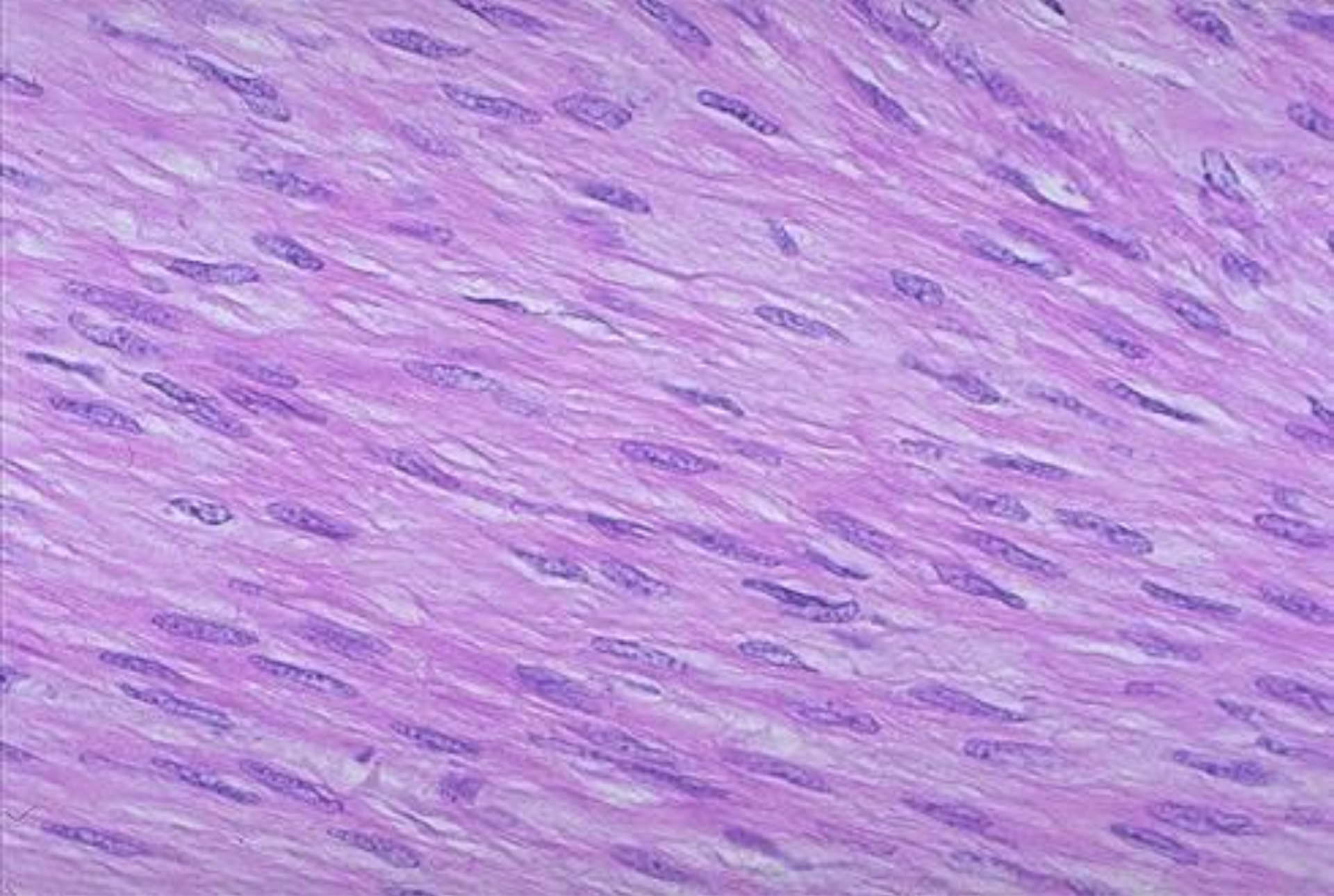
Tumorile benigne ale glandelor endocrine pot avea activitate hormonală specifică, situație în care determină sindroame de hiperfuncție endocrină



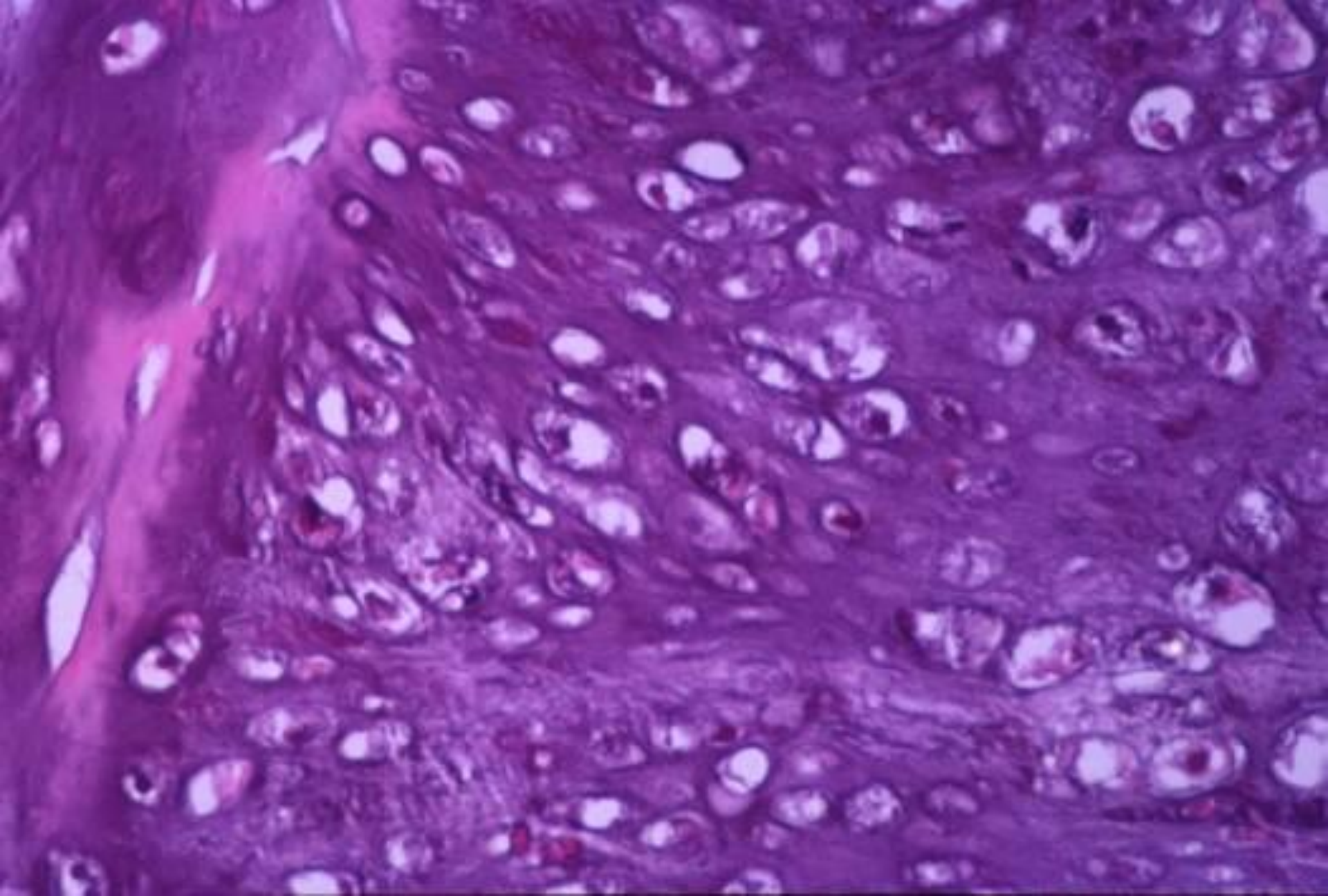
Papilom a cavității orale



Papilom cutanat



Leiomiom



Condrom

Caractere macroscopice ale tumorilor maligne

- masă tisulară fără limite distincte
- caracter invaziv local
- Posibil: tumori maligne distinct delimitate macroscopic dar fără capsulă (cancer cu falsă încapsulare)
- arii de necroză în masa tumorală.

** În tumorile exteriorizate la suprafața pielii sau a mucoaselor aria de necroza se elimină, rezultând ulcerații.*

** În tumorile profunde, lichefierea centrală duce la formarea unor cavități anfractuose, mimând o cavernă - eventual, dacă tumora invadează un conduct - de exemplu un ram bronșic - conținutul necrotic lichefiat se poate elimina rezultând o cavitate (fenomen de cavitație).*

- dimensiuni mari - ritm rapid de creștere.
- culoarea și consistența depind de tipul histopatologic.

Caractere microscopice ale tumorilor maligne

Parenchimul tumoral:

Celulele canceroase sunt diferite față de cele normale printr-un ansamblu de modificări ale caracterelor celulei în totalitate, nucleul, citoplasma și membrana nucleară = criteriile citologice de malignitate:

- Anomalii de formă și dimensiune**
- Anomalii nucleare**
- Anomalii citoplasmatică**
- Anomaliile membranei celulare**
- Aranjamentul celulelor tumorale este diferit față de cel**

normal:

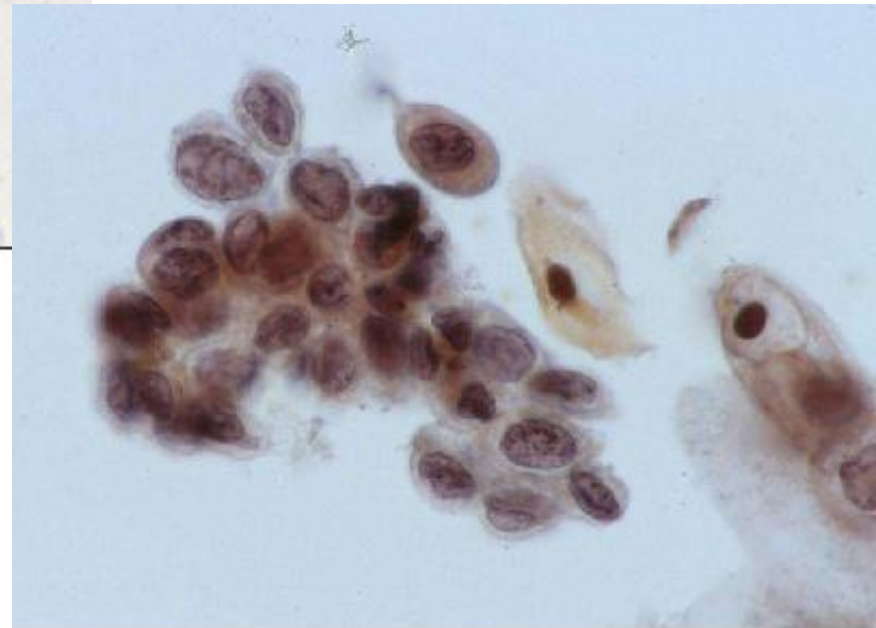
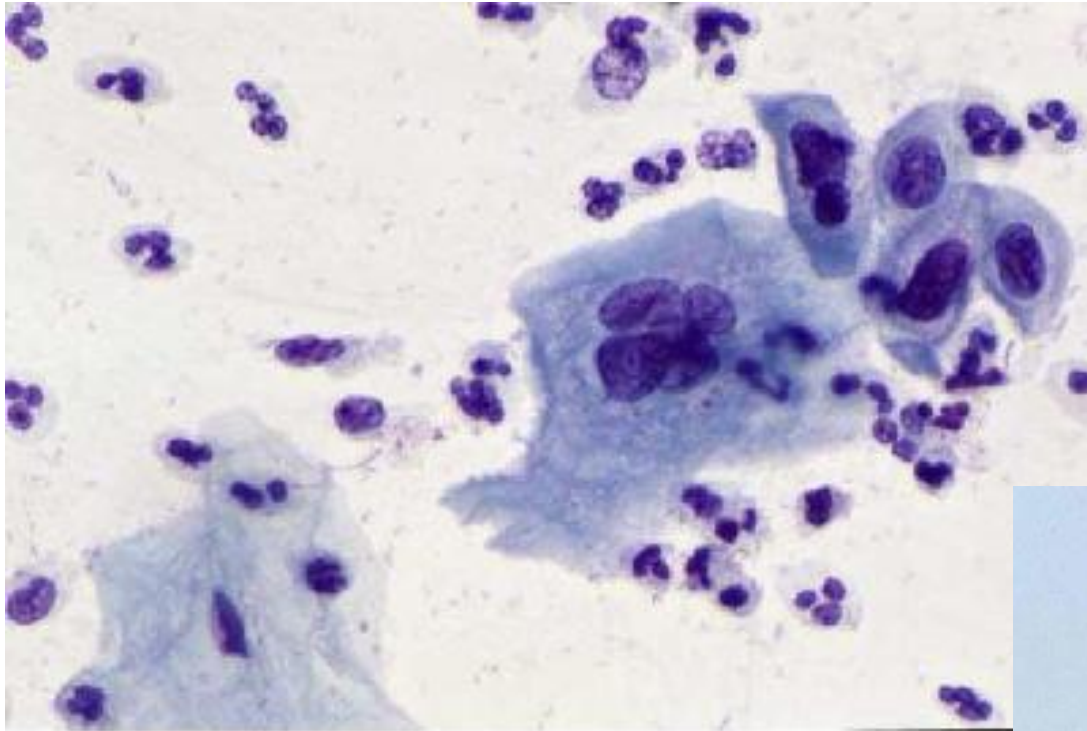
- modificări arhitecturale**

Criteriile citologice de malignitate

Anomalii de formă și dimensiune:

Aspectul celulelor canceroase variază de la celule mici, uniforme, la celule voluminoase, rotunde, ovale sau alungite, uneori monstruoase (pleomorfism celular).

Pleomorfism: variație în dimensiuni și formă



Anomaliile membranei celulare

Membrana celulei canceroase prezintă modificări în componența chimică, modificări care influențează comportarea celulei canceroase față de celula normală, atât in vivo cât și in vitro.

În membrană se reduc fracțiunile glicoprotidice și glicolipidice (aceste modificări fiind datorate blocajului de sinteză).

Anomalii citoplasmaticе

În celulele canceroase citoplasma este redusă cantitativ (situație care contribuie la creșterea raportului nucleo-citoplasmatic.

Citoplasma celulelor maligne este mai bazofilă decât normal datorită prezenței în citoplasmă a numeroși ribozomi (care conțin ARN - deci acid nucleic care se colorează cu hematoxilina).

În citoplasmă pot fi puse în evidență acumulări de glicogen, lipide, imunoglobuline monoclonale, mucus - în funcție de tipul de celulă de origine.

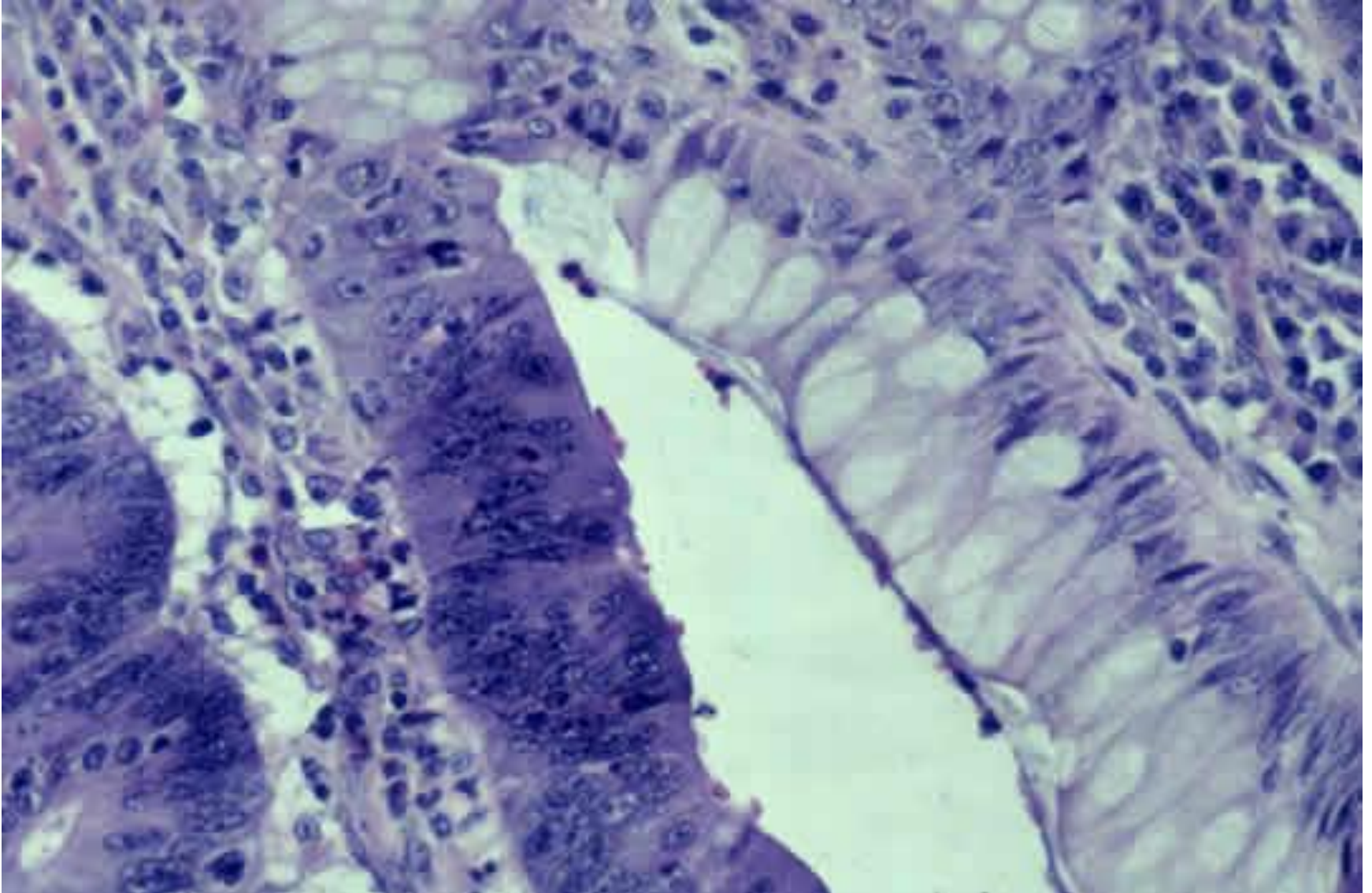
Retenția de mucus determină deplasarea periferică a nucleului conferind celulei aspect de "inel cu pecete".

■ Anomalii nucleare cele mai sugestive pentru malignitate

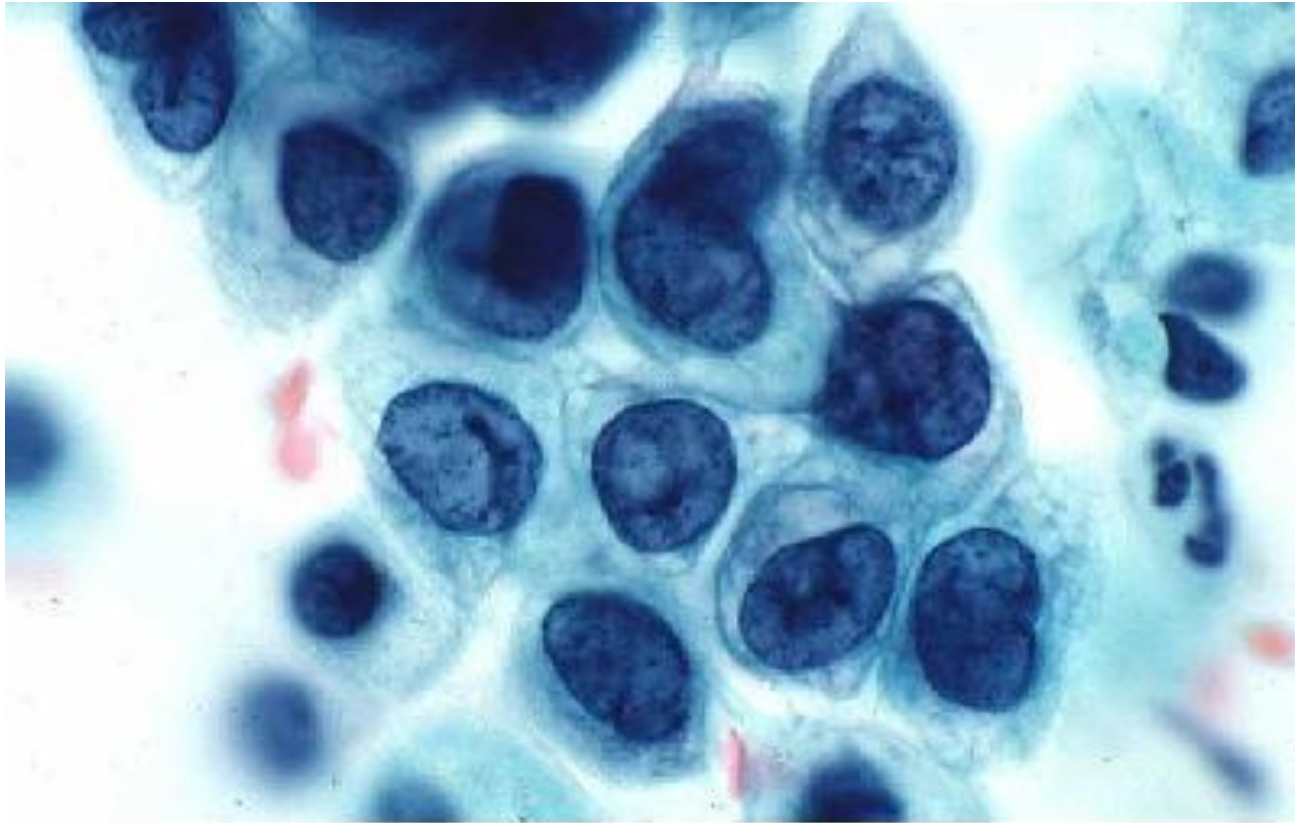
- anizocarie (carios = nucleu, izos = identic, an = nu) - inegalități dimensionale; întotdeauna vor fi mai mari decât ai celulelor de origine, în unele situații ajungându-se la inversarea raportului nucleo-citoplasmatic în favoarea nucleului.
- Hiperchromazie – culoare mai intensă față de normal - afinitate crescute față de coloranții bazici
- pleomorfism nuclear - forma nucleilor este variabilă
- pot exista celule tumorale multinucleate
- Nucleolii celulelor canceroase, datorită metabolismului celular foarte activ, sunt hipertrofiați, veziculoși, multipli, uneori cu anomalii - pseudoveziculare, incluzii fibrilare sau granulare.
- Index-ul mitotic este mai ridicat decât în celulele normale:
 - Mitoze tipice bipolare
 - Mitoze atipice.

NOTA: prezența de mitoze tipice, chiar în număr mare, poate fi depistată și în țesuturi normale (de exemplu măduva osoasă hematogenă) sau în procese hiperplazice; prezența de mitoze atipice este semnalată numai în tumorile maligne.

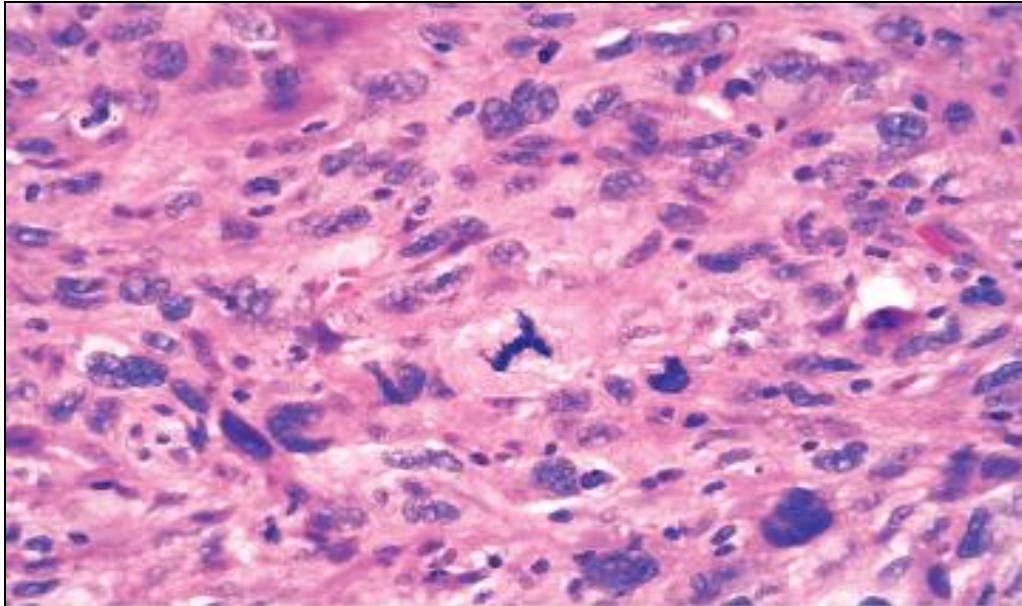
Pierderea polarității



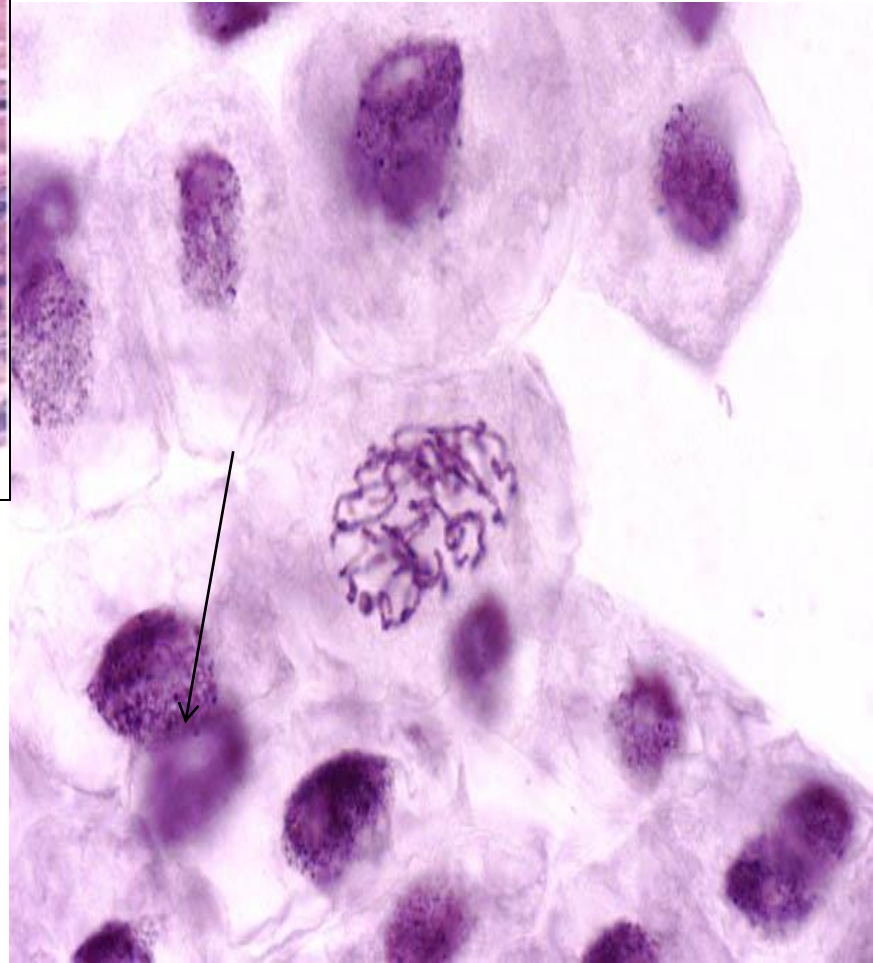
Abnormal nuclear morphology: hyperchromatic (abundant DNA), increased N:C ratio (normal 1:4-1:6)



Mitoze: multiple, bizare



© Elsevier 2005



Stroma tumorilor maligne

- se formează ca rezultat al interacțiunii între celulele canceroase și țesuturile normale ale organismului gazdă.
- este constituită din țesut conjunctiv comun, având în componență vase sangvine și limfatice.
- Vascularizația tumorii este asigurată prin stroma conjunctivă care este conectată la pediculul arterio-venos a țesutului tumoral. Vasele din componența tumorii sunt formate exclusiv din rețele capilare și din anastomoze arterio-venoase care favorizează șunturile circulatorii.

■ **Angiogeneza tumorală** este precoce și condiționează proliferarea celulelor canceroase. Ea este stimulată de factorii angiogeneratori secretați de celulele canceroase.

- În tumorile maligne stroma este insuficientă față de gradul de proliferare → necroză

- Tratamentul poate viza factorii angiogenetici

- stroma conjunctivă variază cantitativ

* bine dezvoltată în tumorile de natură epitelială și mai redusă în cele de natură conjunctivă.

* stromă redusă - consistența țesutului este redusă și apar frecvente arii de necroză și hemoragii explicate prin fragilitatea vaselor capilare din componența tumorii sau obstrucții vasculare cu necroza ischemică consecutivă.

* stromă conjunctivă abundentă cu caracter fibros – desmoplazie → consistență dură, lemnoasă (cancer schiros).

■ Microscopic, stroma conjunctivă prezintă aspecte variabile.

- În majoritatea cazurilor este însoțită de reacții inflamatorii față de celulele canceroase (reacție stromală); infiltratele pot fi cu neutrofile, limfocite, plasmocite, macrofage.
- Uneori predomină infiltratul cu eozinofile (stromă eozinofilică).
- În stromă se poate evidenția uneori o reacție inflamatorie granulomatoasă de tip tuberculoid. Stroma poate fi remaniată după tipul întâlnit în țesutul conjunctiv comun: hialinizare, elastogeneză, acumulări de amiloid, calcificări.

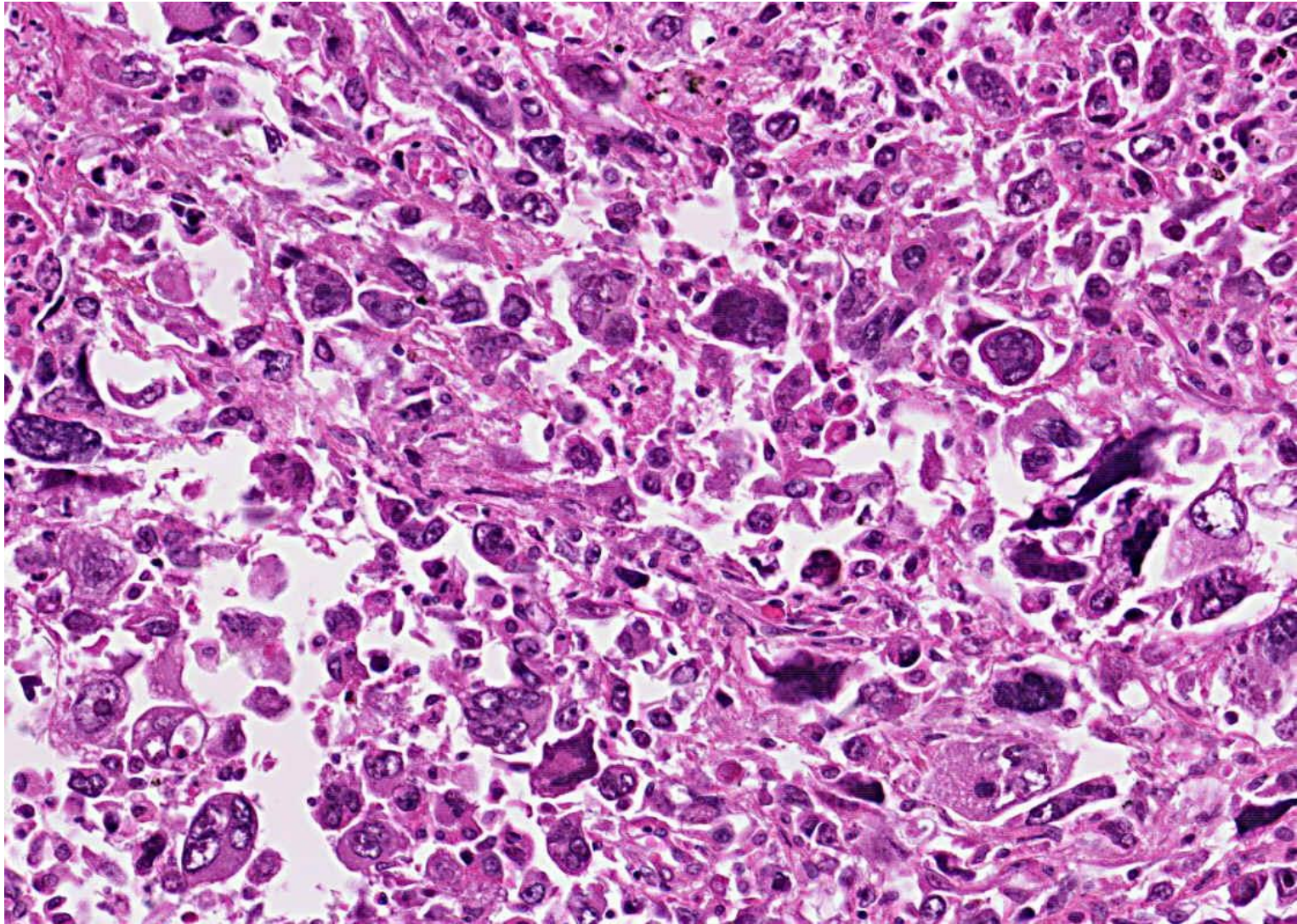
Diferențierea și anaplazia

- Diferențierea se apreciază prin compararea asemănării cu țesutul de origine (cancerul este diferențiat când caracterele histologice amintesc de țesutul de origine și nediferențiat când pierde orice asemănare cu țesutul de origine).
- Aprecierea gradului de diferențiere microscopică a cancerului are valoare pentru diagnostic (în aprecierea prognosticului și evoluției).
- Cancerul diferențiat - criteriile histologice de diagnostic privesc organizarea țesutului tumoral (arhitectura - în structuri tubulare, cordonale etc) și caracterele funcționale (prezența secreției de mucus, imunoglobuline, diferențiere cornoasă etc). Arhitectura tumorală și caracterele citologice sugerează originea proliferării tumorale.

■ Cancerul nediferențiat - țesutul tumoral are arhitectură compactă - plaje și trabecule groase. Celulele canceroase au caracter imatur, uneori embrionar, fără elemente care să sugereze celula de origine. Originea tumorii este greu de stabilit prin microscopia optică și necesită examene imunohistochimice (care să stabilească prezența de anumite antigene - de exemplu citokeratine în carcinoame, antigen melanocitar HMB 45 în melanoamele maligne etc).

- Anaplazia (lipsa diferențierii) este considerată ca fiind trăsătura de bază a transformării maligne.

Anaplazia



■ Anaplazia trebuie separată de diferențiere -
cancerile au origine în celulele stem (prezente în
toate țesuturile specializate) - celule stem
transformate care prin proliferare se diferențiază mai
mult (cancere diferențiate) sau mai puțin sau chiar
de loc (cancere nediferențiate). Dediferențierea
presupune regresia celulară de la o celulă matură
spre una mai puțin matură.

- Anaplazia este invers proporțională cu
diferențierea - cu cât o tumoră este mai diferențiată,
cu atât gradul de anaplazie este mai mic

Gradul de anaplazie se notează cu G și variază de la
1 la 4

Invazia locală

- capacitatea celulelor canceroase de a pătrunde și a înlocui progresiv țesuturile normale peritumorale.
- este însoțită de dezvoltarea simultană a stromei, element necesar creșterii țesutului tumoral.
- este favorizată de
 - * rata crescută a multiplicării celulelor canceroase.
 - * capacitatea de mobilizare a celulelor canceroase
 - * secreția unor enzime cu acțiune cito și histolitică de către celulele canceroase.
- se face prin spațiile interstițiale, cavități preformate, de-a lungul trunchiurilor nervoase, a vaselor mici sangvine și limfatice.
- Opun rezistență la invazie țesuturile dure (țesutul osos, cartilagos) și arterele mari (acestea opun rezistență mai mare decât venele mari datorită cantității mari de țesut elastic și prezenței în pereții arteriali a unor inhibitori ai proteazelor tumorale).

Diseminarea tumorilor maligne

- Duce la formarea metastazelor
- Metastazele sunt tumori secundare, efect al diseminării celulelor canceroase la distanță de tumora primară.
- Apariția metastazelor transformă un cancer localizat într-o boală sistemică, metastazele fiind mai frecvent cauza morții decât tumora primară.
- Căile de metastazare
 - limfatică
 - hematogenă
 - mixtă (limfo-hematogenă)
 - transcelomică
 - conducte naturale

Efectele tumorilor maligne asupra organismului

Complicații directe

- Hemoragiile - frecvente în cancerule exteriorizate pe suprafețe. Pot fi abundente și repetate în cancerul vegetant. Pot fi masive în cancerul ulcerat (stomac, col uterin).
- compresiune, de exemplu - icter mecanic prin comprimarea căilor biliare (cancer de cap de pancreas), atrofia corticosuprarenalei prin compresiune de către o tumoră retroperitoneală.
- Obstrucții și stenoze în cancerule organelor cavitare - cancer esofagian (disfagie), cancer colonic (subocluzie, ocluzie)
- Cașexia canceroasă - factori metabolici și substanțele polipeptidice cu acțiune inhibitoare a metabolismului celular normal.

■ Complicații indirecte

- sindroamele paraneoplazice: secreția de hormoni ectopici
- repercusiuni hematologice: anomalii leucocitare (leucopenie, leucocitoză leucemoidă, eozinofilie - peste 10%), tromboze venoase
- infecții asociate cu tumorile maligne
- Febra: resorbția produselor de degradare din focarele de necroză tumorală

Codificarea TNM

- Terapia și prognosticul tumorilor maligne depind de localizare și gradul extensiei tumorale.
- Pentru stabilirea gradului extensiei tumorale a fost necesară elaborarea unor sisteme de standardizare cu utilitate practică.
- Sistemul TNM este cel mai larg utilizat în clinică. El răspunde la două obiective majore
 - În cazul individual al pacientului cu cancer permite evaluarea extinderii tumorii prin metode clinice și paraclinice - TMN
 - stabilește grupuri de cazuri omogene în vederea aprecierii evolutive sub acțiunea tratamentului.

- în sistemul TNM se iau în considerare
 - extensia locală a tumorii T (în funcție de organul afectat, criteriile de apreciere diferă - dimensiuni - cancer mamar, invazie în grosimea peretelui organelor tubulare - cancer gastric, colonic, vezică urinară, invazie în diferite segmente ale uterului - cancer de col uterin etc)
 - prezența metastazelor limfoganglionare - N
 - prezența metastazelor la distanță (altele decât cele limfoganglionare) - M

■ La aceste 3 litere se adaugă cifre și/sau litere adiționale care definesc un anumit tip de extensie.

Pentru tumora primară (T):

codificarea variază de la T1 la T4; criteriile de apreciere diferă în funcție de organul afectat. Se folosește codificarea T0 când tumora primară nu a putut fi decelată, Tx când tumora este prezentă dar nu poate fi clasificată și Tis pentru carcinomul in situ.

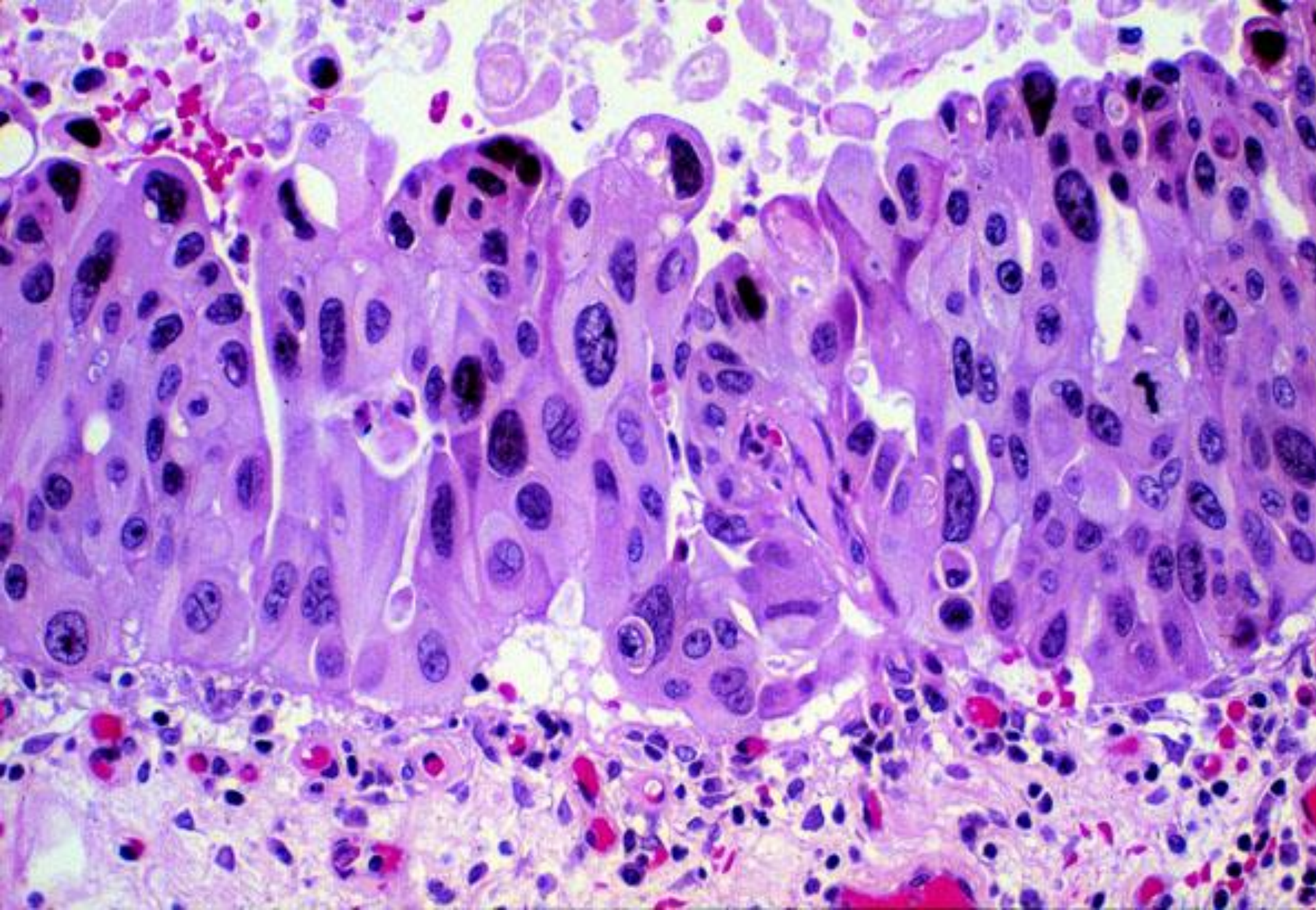
■ Pentru limfoganglionii regionali
N0 semnifică lipsa metastazelor,
N1 - N3 indică prezența metastazelor (în
funcție de numărul și localizarea ganglionilor
afecțați).

Nx - nu se poate aprecia starea ganglionilor
limfatici datorită poziției anatomice.

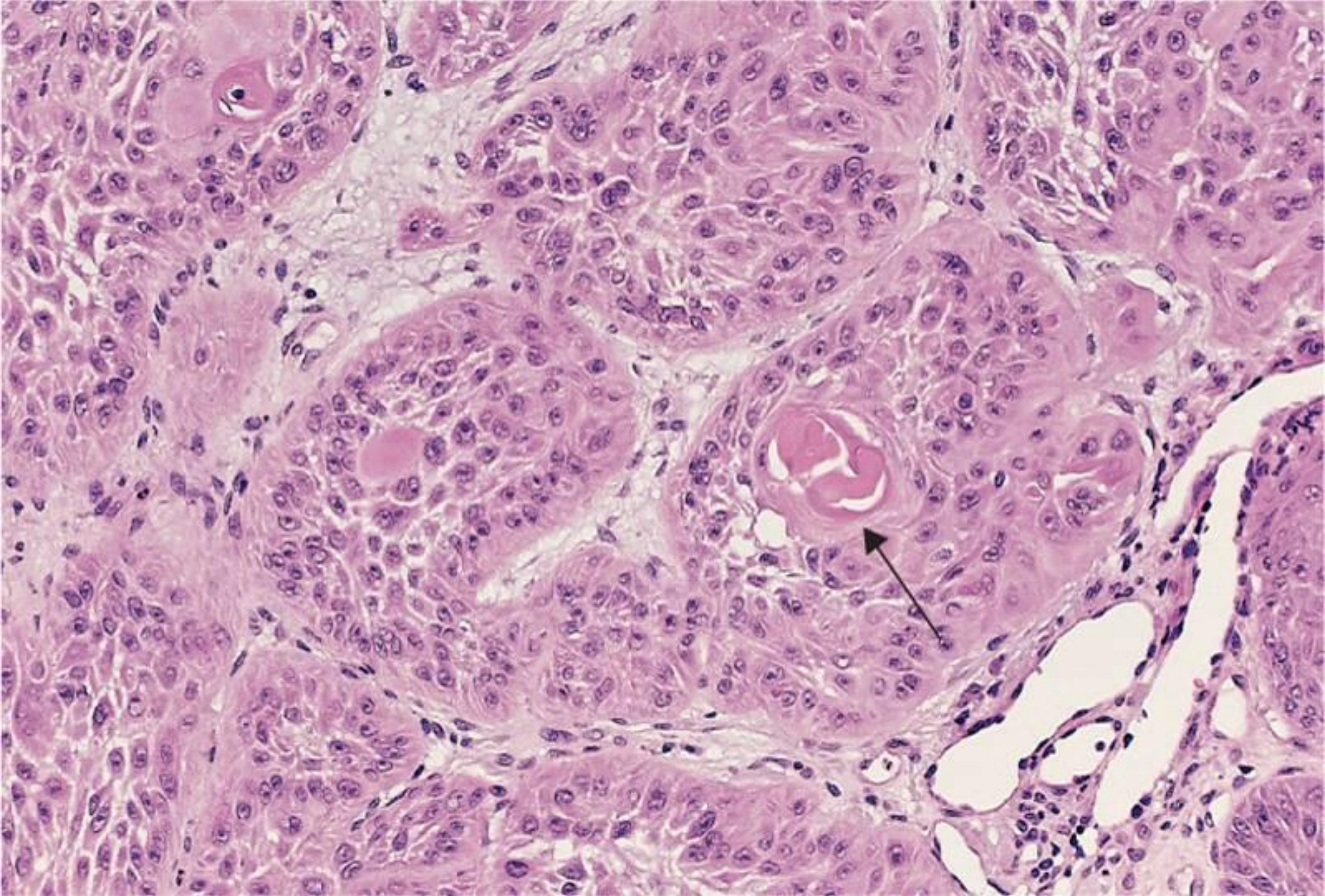
Pentru metastazele la distanță

M0 = absența metastazelor, M1 sau uneori M2
prezența acestora, Mx = metastaze imposibil
de apreciat.

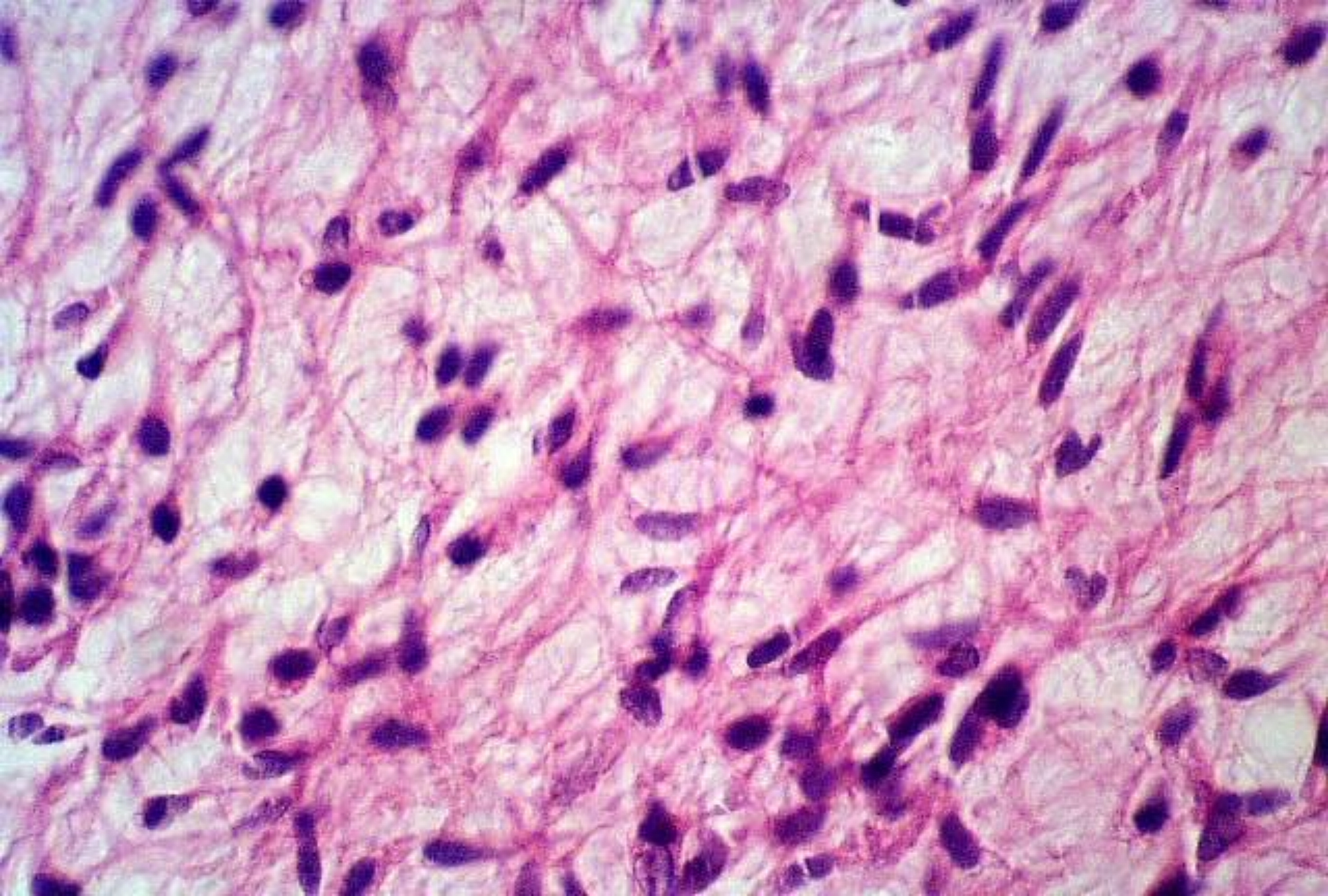
În funcție de gradele TNM, fiecare pacient în parte este inclus într-o categorie "stadiu" numerotată de la I la IV. De exemplu, pentru orice organ T1N0M0 reprezintă stadiul I, pe când orice T1N0M1 reprezintă stadiul IV.



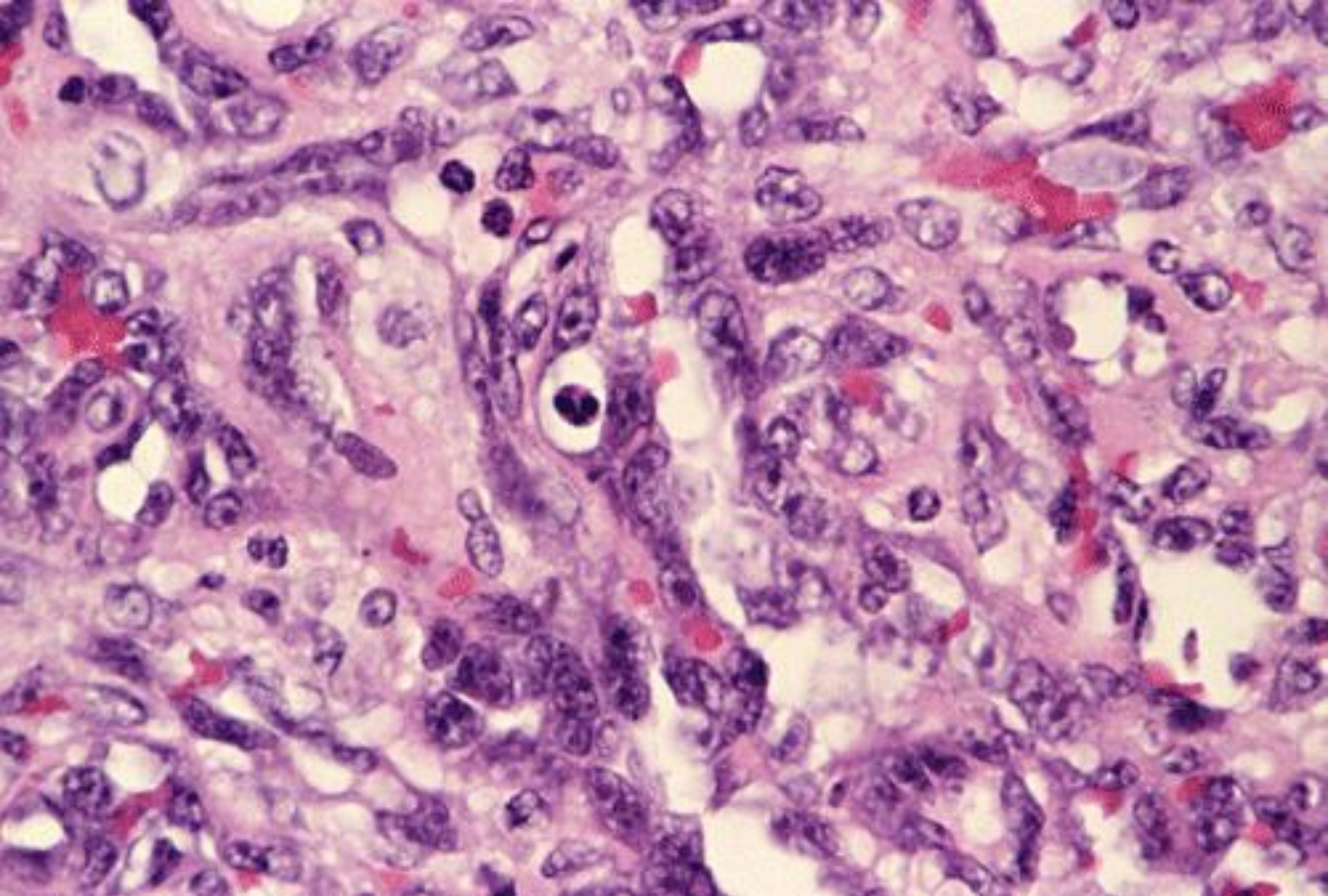
Carcinom *in situ*. (H-E).



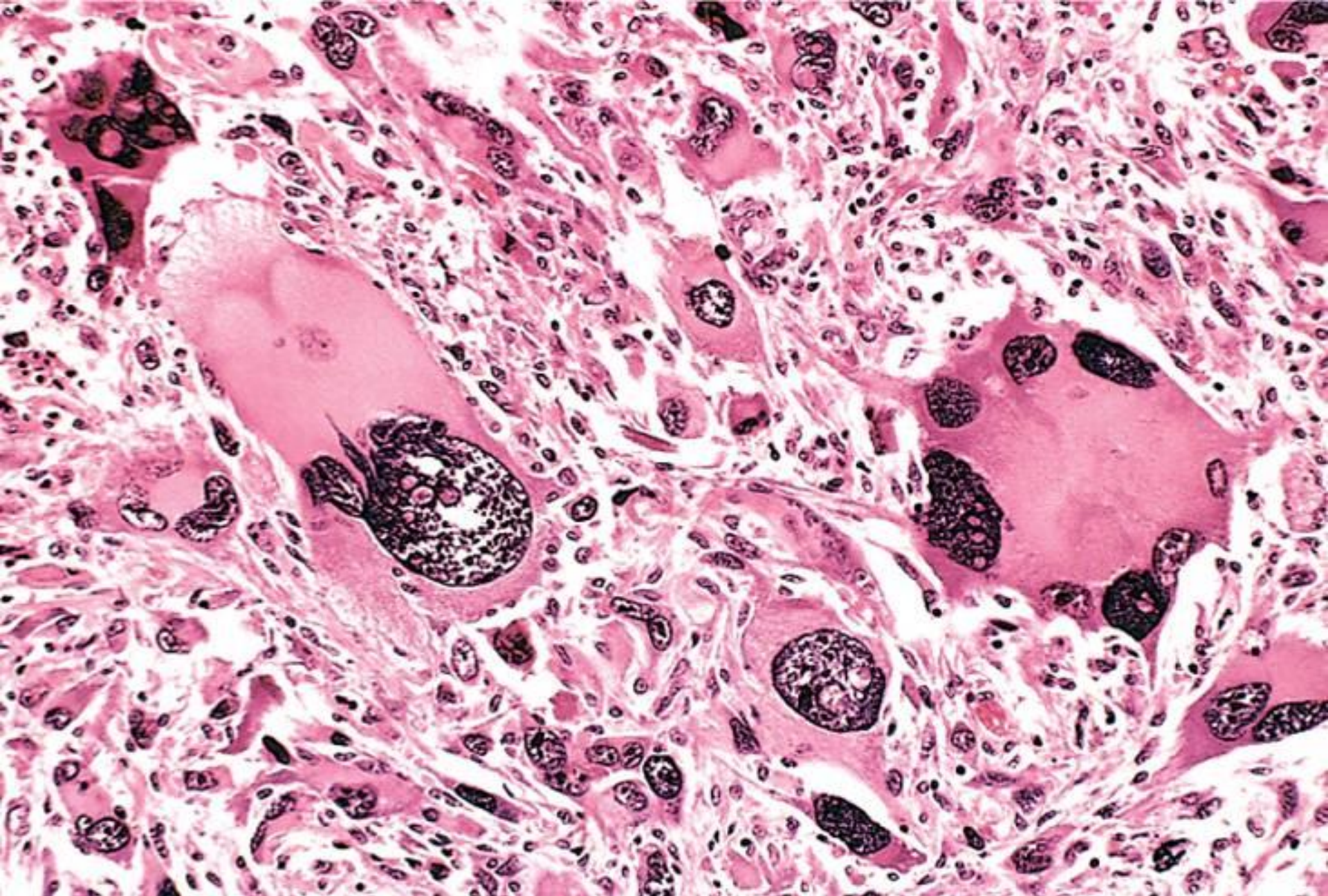
Carcinom scuamos cheratinizat



Condrosarcom



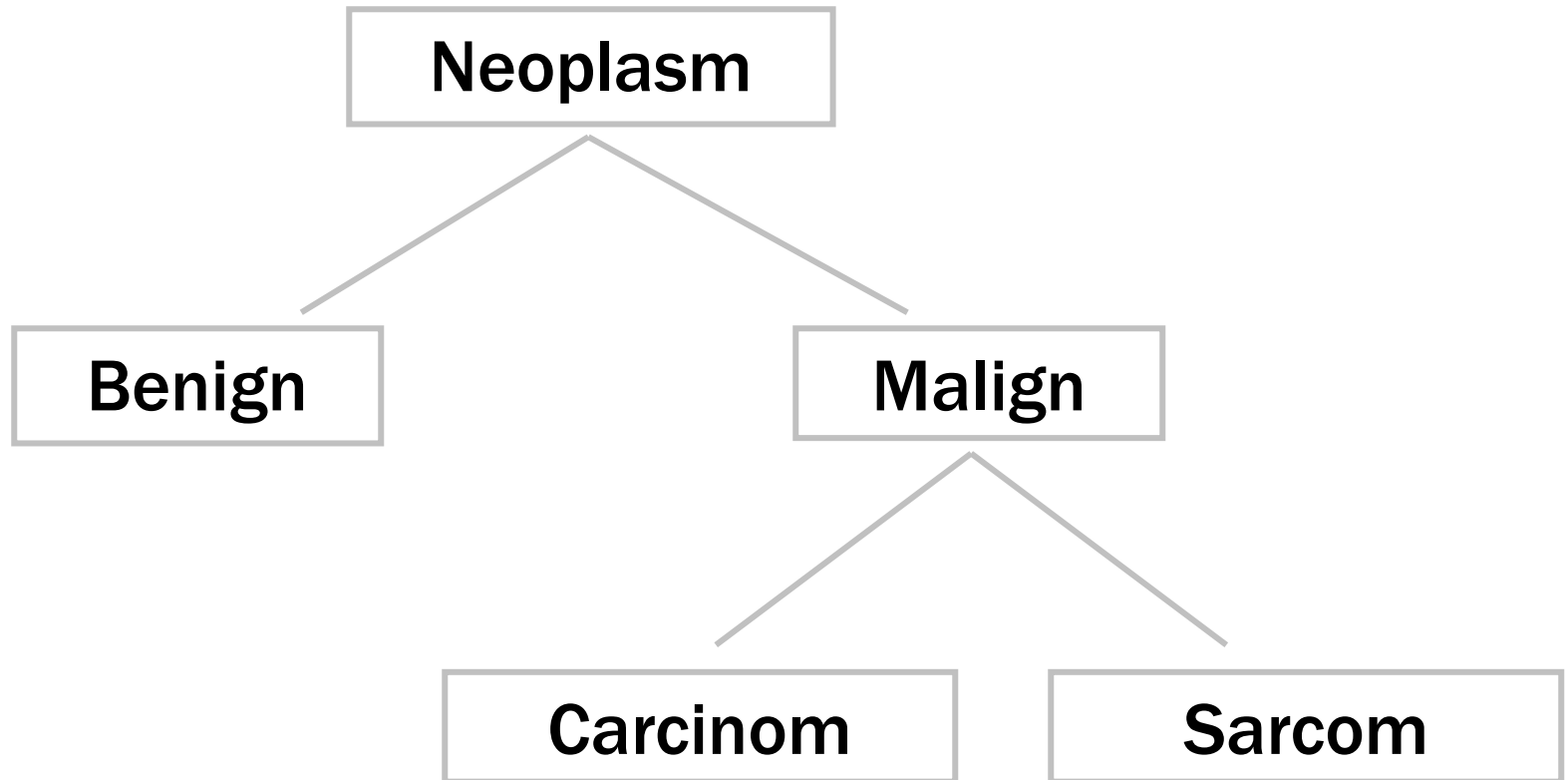
Angiosarcom



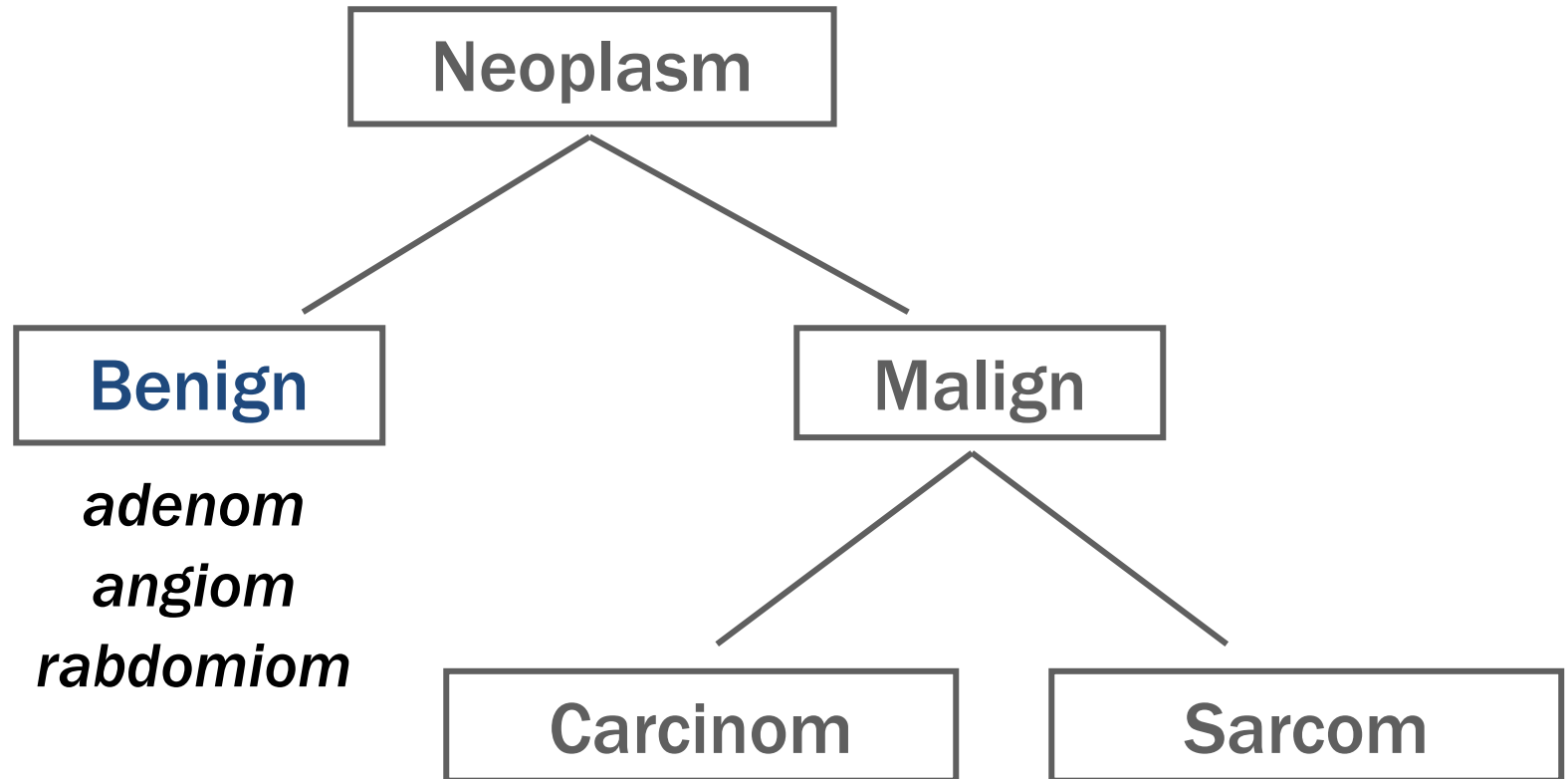
Rabdmiosarcom



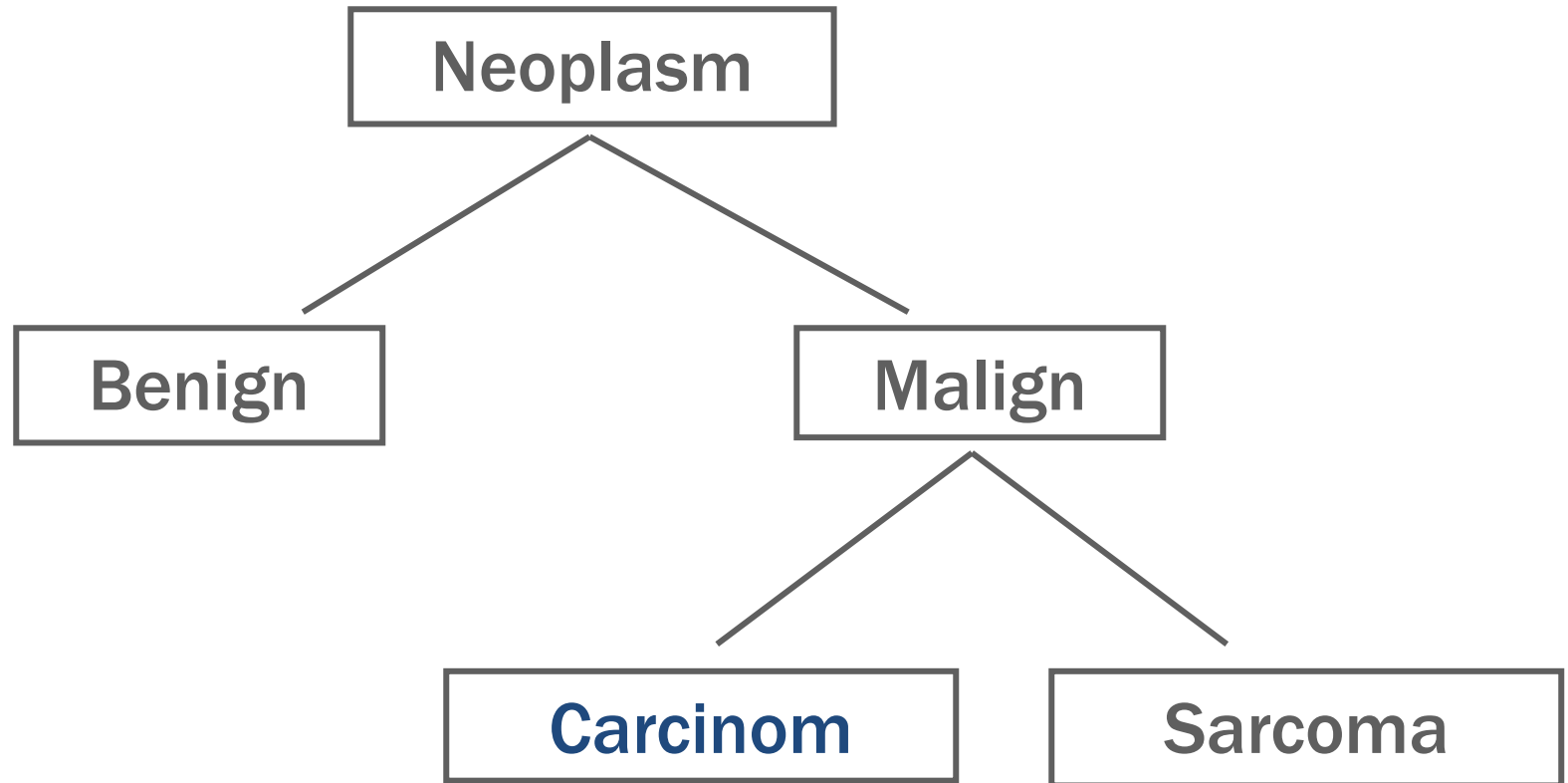
Nomenclatură



Nomenclatură

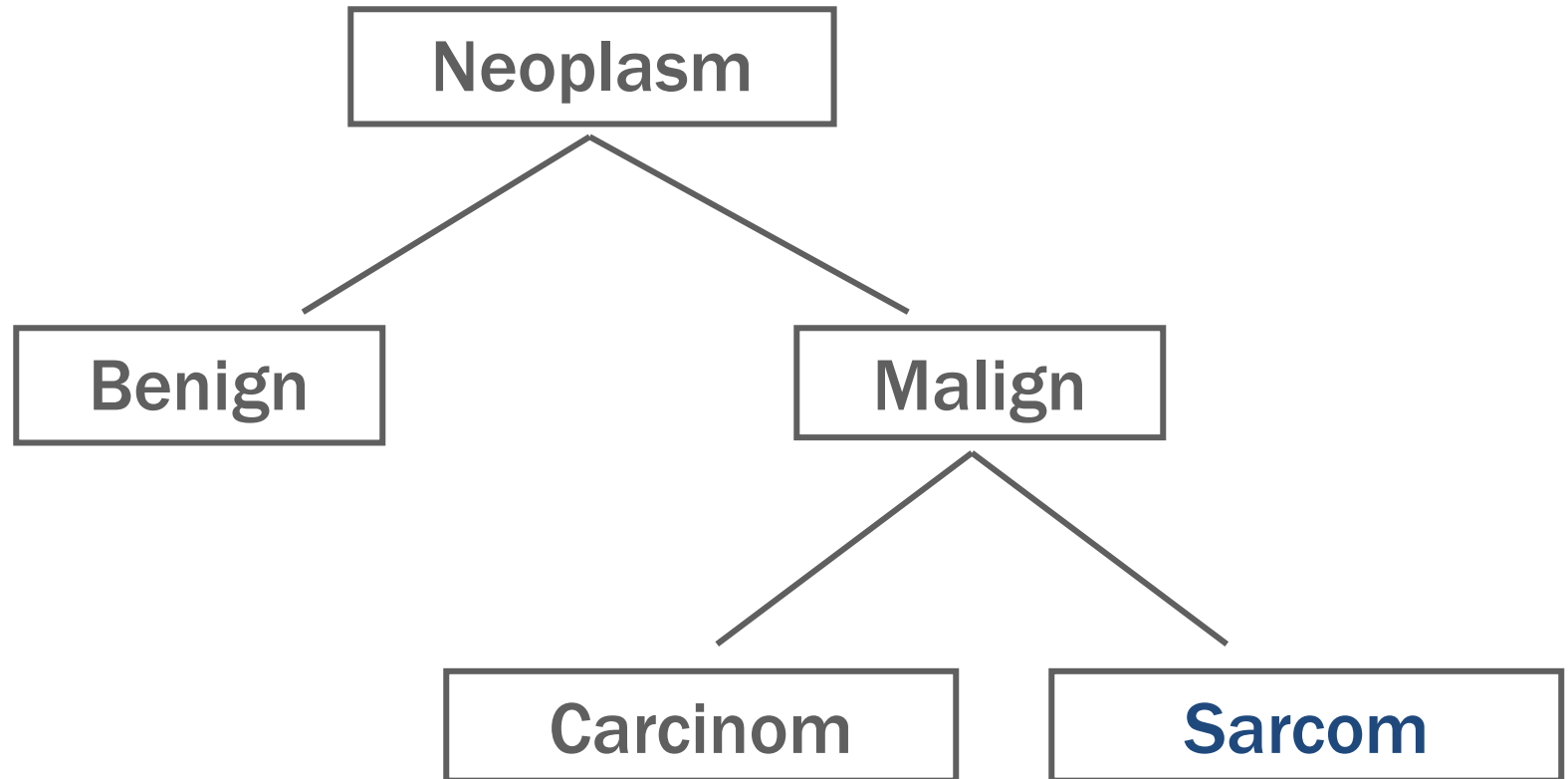


Nomenclatură



carcinom scuamos
adenocarcinom

Nomenclatură



angiosarcom
rabdomiosarcom

Țesutul de origine	Benign	Malign
Țesut conjunctiv	<i>Fibrom</i>	<i>Fibrosarcom</i>
Țesut adipos	<i>Lipom</i>	<i>Liposarcom</i>
Cartilag	<i>Condrom</i>	<i>Condrosarcom</i>
Oase	<i>Osteom</i>	<i>Osteosarcom</i>
Vase sangvine	<i>Hemangiom</i>	<i>Angiosarcom</i>
Mezoteliu		<i>Mezoteliom</i>
Celule hematopoietice		<i>Leucemie</i>
Țesut limfois		<i>Limfom</i>
Epiteliu scuamos	<i>papilom scuamos</i>	<i>Carcinom scuamos</i>
Epiteliu glandular	<i>Adenom</i> <i>Papilom</i> <i>Chistadenom</i>	<i>Adenocarcinom</i> <i>Chistadenocarcinom</i>
Celule musculare netede	<i>Leiomiom</i>	<i>Leiomiosarcom</i>
Celule musculare striate	<i>Rabdomiom</i>	<i>Rabdomiosarcom</i>
Țesut melanopoietic	<i>Nev</i>	<i>Melanom</i>

Sindroame paraneoplastice

Syndrom	Mecanism	Example
Sindrom Cushing	Substanțe de tipul ACTH	Carcinom pulmonar cu celule mici
Hipercalcemie	Substanțe de tipul paratormonului	Lung (squamous cell) carcinoma
Hiponatremie	Secreție anormală de ADH	Carcinom pulmonar cu celule mici
Policitemie	Substanțe de tipul eritropoietinei	Carcinom nefrocelular
Sindrom Trousseau	Statut de hipercuagabilitate	Variate carcinoame
Hipoglycemie	Substanțe de tipul insulinei	Variate carcinoame
Sindrom carcinoid	5-hydroxy-indoleacetic acid (5-HIAA)	Metastatic malignant carcinoid tumors

Care sunt complicațiile fatale ale tumorile maligne (cauzele morții)

PNEUMONIE

CAȘEXIE

INSUFICIENȚĂ RENALĂ

HEMORAGIA

ANEMIE SEVERĂ, TROMBOCITOPENIE

INFECȚIILE

HIPERGUABILITATE

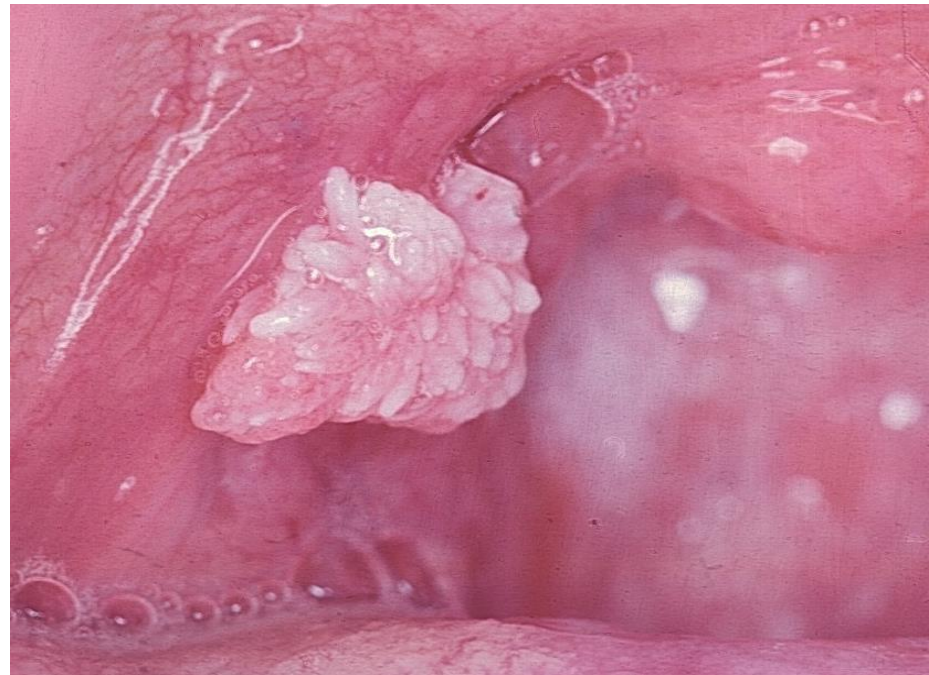
CID SINDROM

TUMORI BENIGNE ȘI MALIGNNE ALE ȚESUTURILOR MOI ALE CAVITĂȚII ORALE

- Nomenclatură: sufix –oma
(neoplazie benignă)
- Denumirea în funcție de țesutul din care provine neoplazia

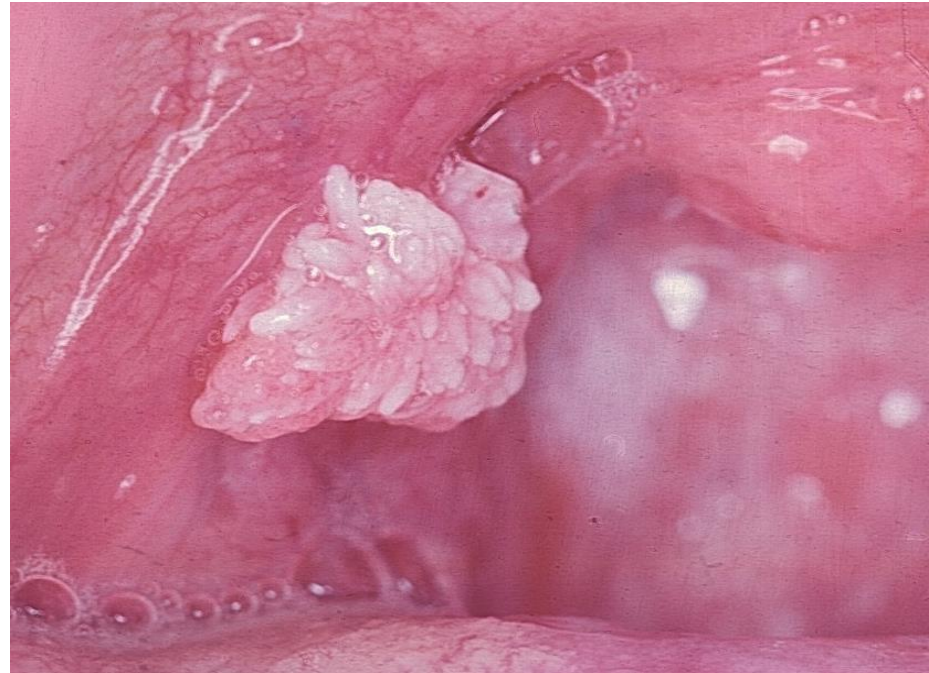
Papilom

- Vârsta medie 38 ani
- Asociat în 50 % din cazuri cu HPV
- Localizare: 35% palatul moale, dur și uvula, limba 25%.
- Tratament - excizie
- 4% recidiveaza

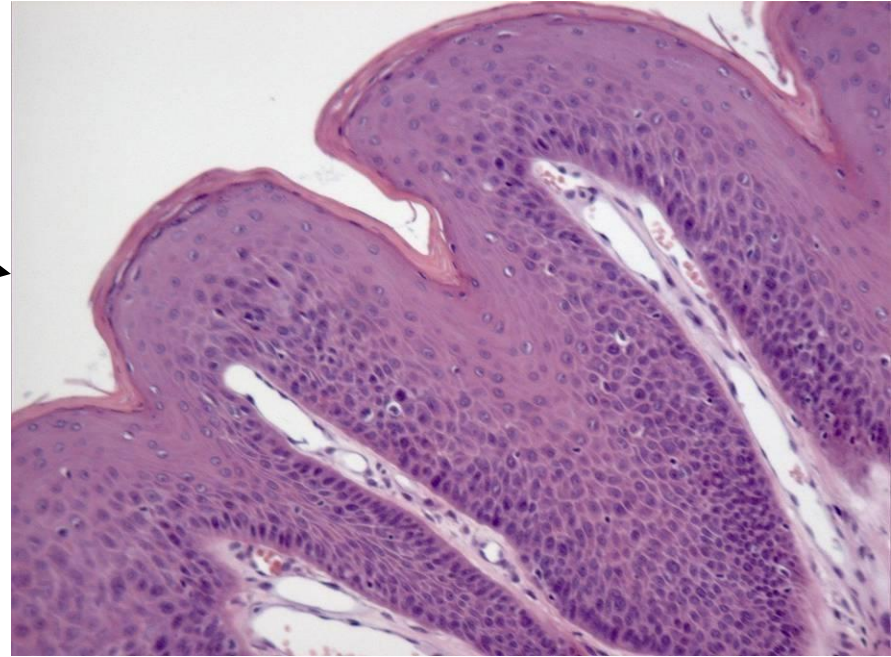
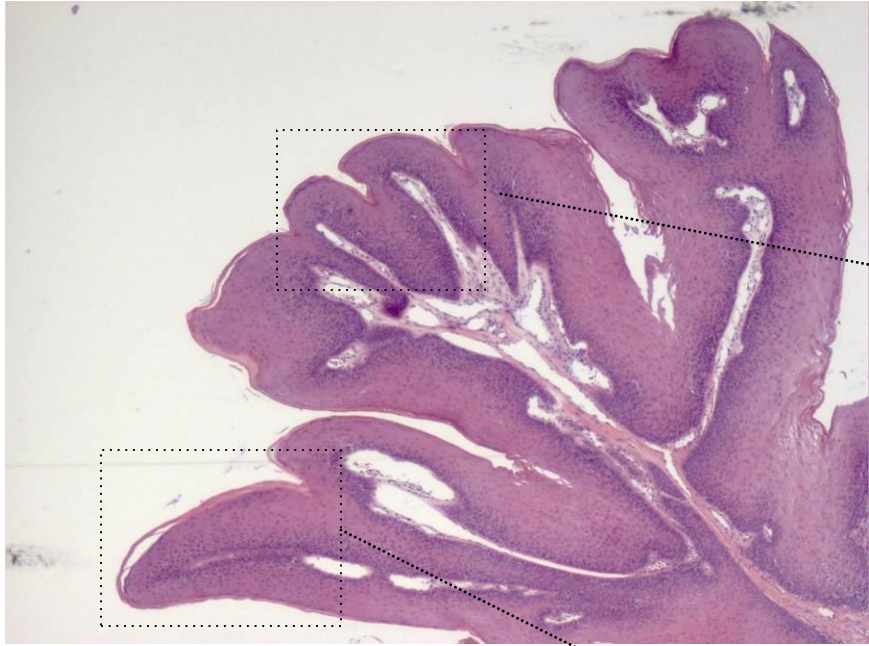


Papilom

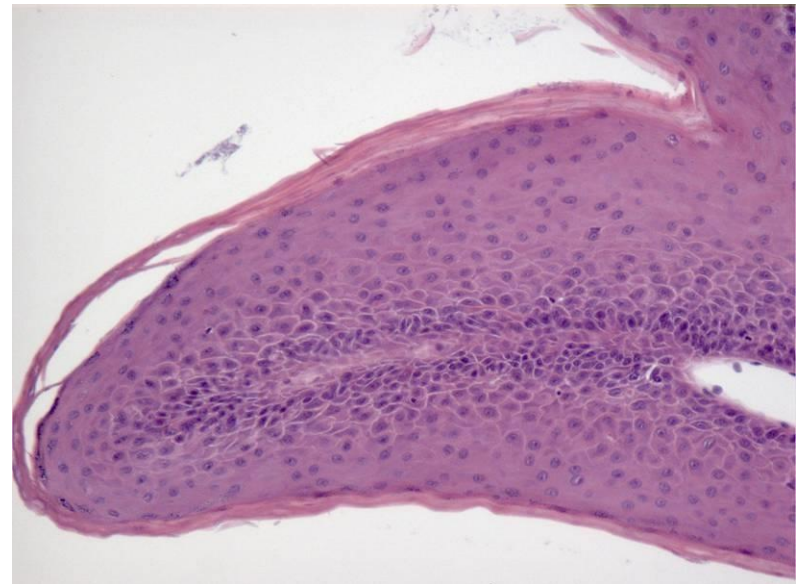
- Macroscopic, are un aspect conopidiform, este sesilă sau pediculată, culoare albă-cenușie, dimensiuni de câțiva mm. până la 3cm.
- Microscopic, leziunea are aspect papilar, fiind constituită din axe fibro-conjunctive, acoperite cu epiteliu îngroșat, prezentând acantoză (îngroșarea stratului spinos), hipercheratoză (îngroșarea stratului cornos), paracheratoză (persistența nucleelor în straturile superficiale). Nu se observă semne de displazie.



Papillom

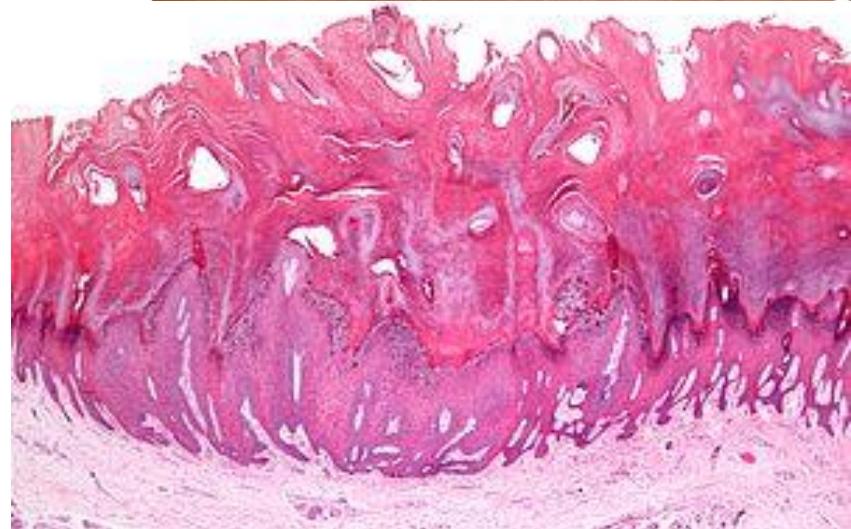
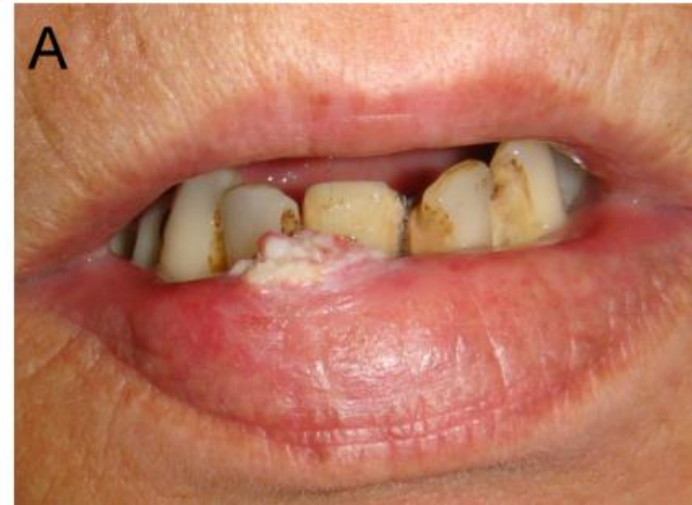

Pattern papilomatos de creștere,
stroma reprezentată de țesut
conjunctiv bine vascularizat



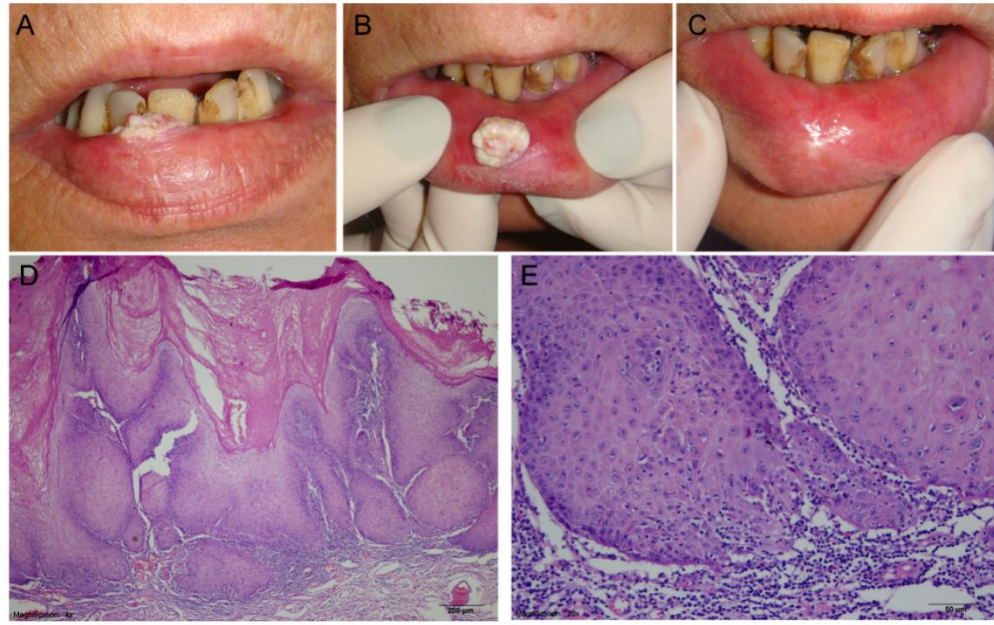
Veruca vulgaris

- Leziune contagioasă care se poate extinde și în alte regiuni ale mucoaselor prin autoinoculare
- Copii și adulți tineri
- Asociată de infecția cu HPV (2,4,6,40)
- Se dezvoltă mai frecvent la nivelul joncțiunii muco-cutanate a buzelor și limbii



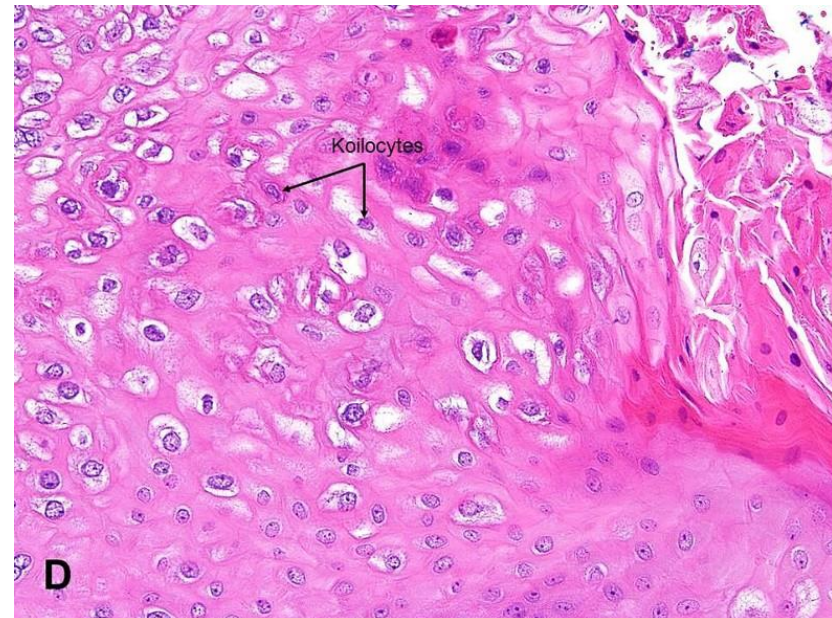
Veruca vulgaris

- Macroscopic, are aspectul unei leziuni nodulare, nedureroase, cu suprafața rugoasă, bine delimitată, de obicei sesilă, de culoare albă și câțiva cm. în diametru.
- Microscopic, se caracterizează printr-o hiperplazie papilară a epitelului scuamos, proiecțiile papilare fiind tapetate de un epiteliu care prezintă acantoză și hipercheratoză. În stratul granular se pot evidenția incluziuni virale.



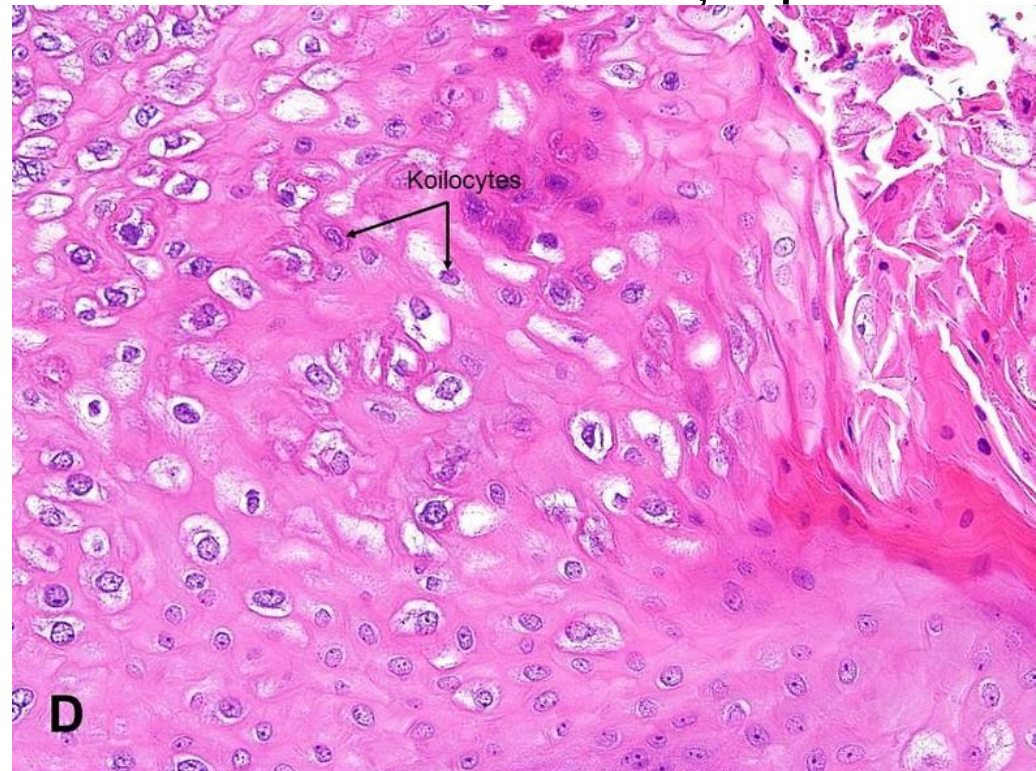
Candilomul acuminat

- Asociată de infecția cu HPV (2,6,18,18) care se transmite pe cale sexuală
- Uneori leziunea orală se dezvoltă concomitent cu o leziune similară anogenitală
- Adolescenți și adulții tineri, frecvent asociată cu HIV
- Localizarea frecventă – mucoasa labială, patul moale și frenulum lingual



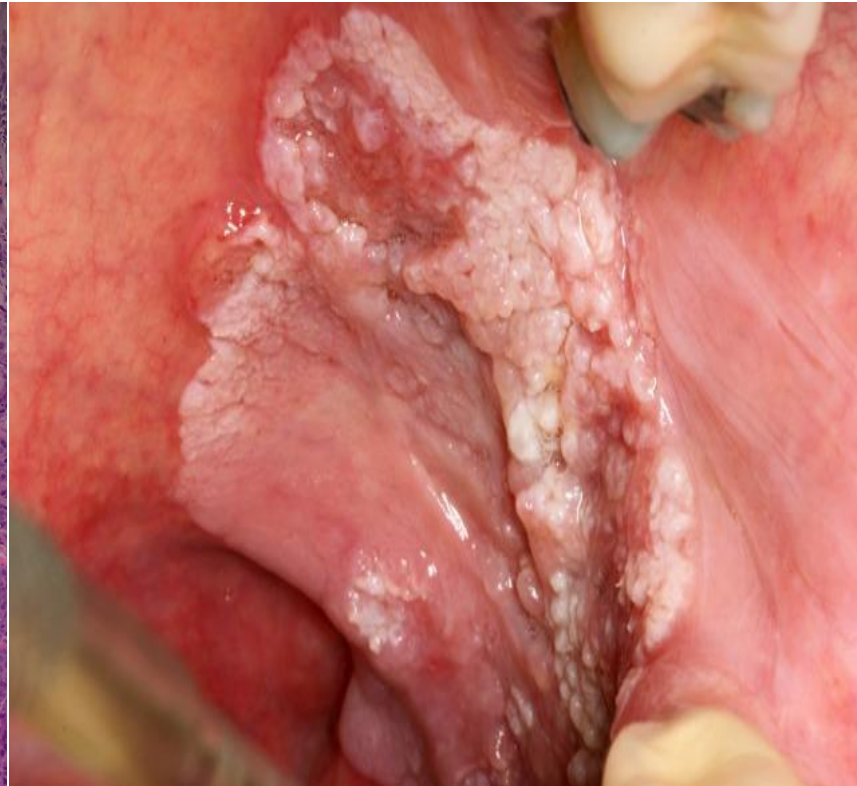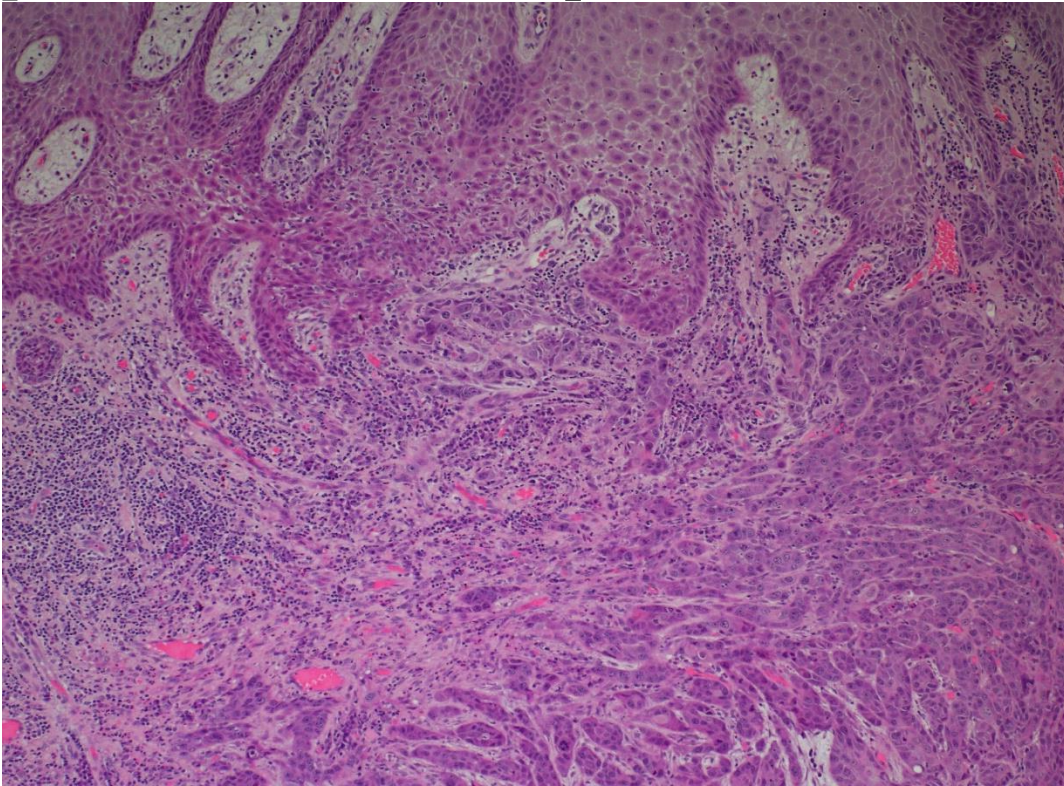
Candilomul acuminat

- Macroscopic este o leziune sesilă, bine delimitată, exofitică, de culoare roz și diametrul de 1-1.5 cm.
- Microscopic este papilară, cu axe fibro-conjunctive tapetate cu epiteliu scuamos, cu acantoză și hipercheratoză. În grosime epiteliului apar celule epiteliale numite coilocite care dețin particule virale.



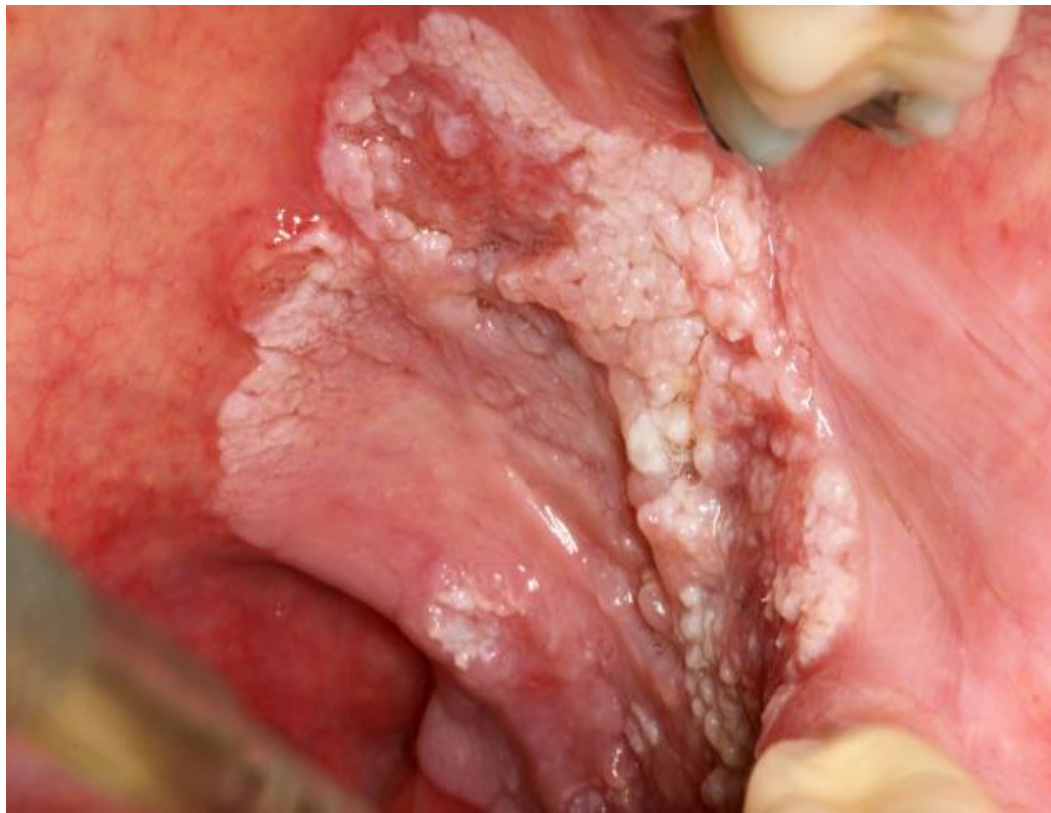Carcinomul scuamos

- Cea mai frecventă tumoră malignă a cavității orale
- Reprezintă 5-8 % din totul tumorilor maligne
- Etiologie multifactorială – factori predispozanți extrinseci: fumatul și alcoolul, virusuri oncogene, expunerea la soare (carcinomul buzei).
Factori intrinseci: malnutriția și anemia fierodeficitară. Leziune precanceroasă – leucoplazia.



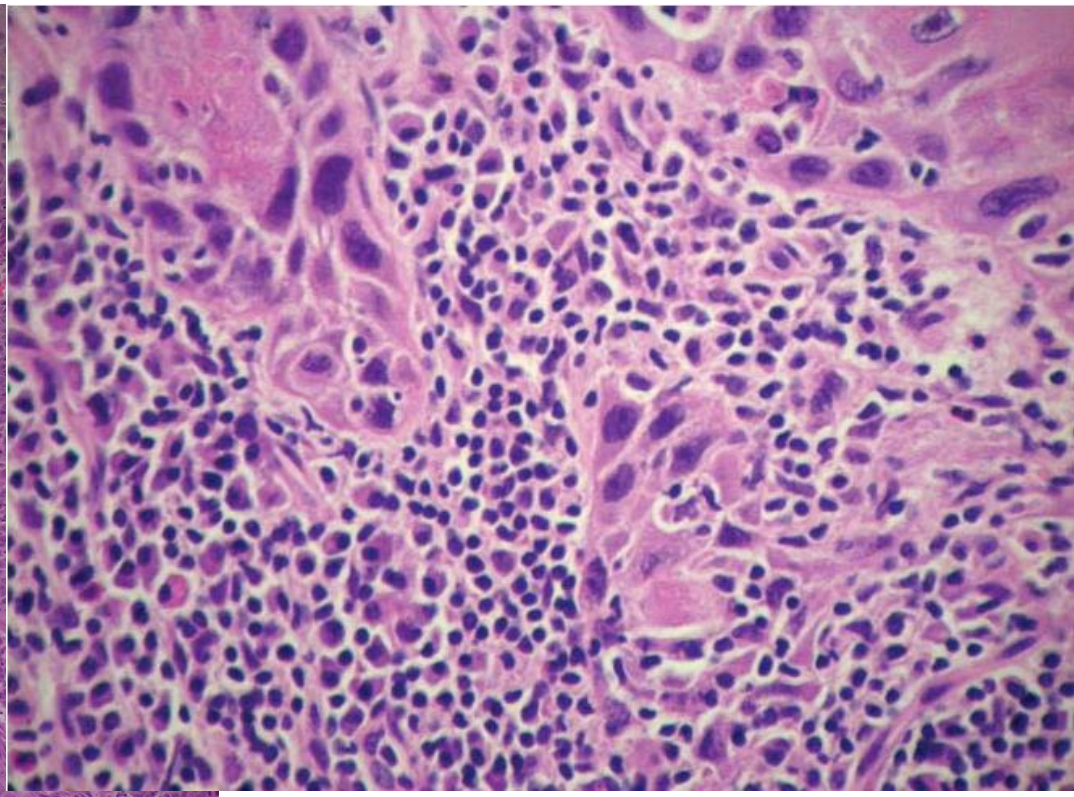
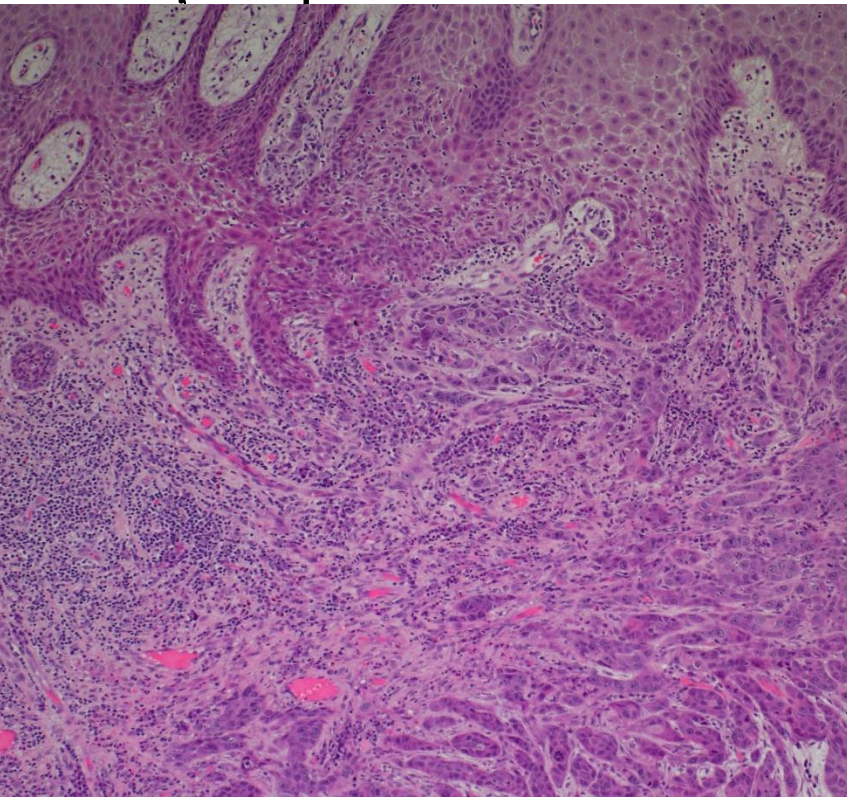
Carcinomul scuamos

- Localizarea: buze, limbă, planșeu bucal, gingie, palat.
- Macroscopic, se poate prezenta sub formă exofitică (conopidiformă), endofitică (infiltrativă sau ulcerativă), leucoplazică (zona albă), eritroplazică (zona roșie) și eritroleucoplazică (zona albă cu focare roșii)



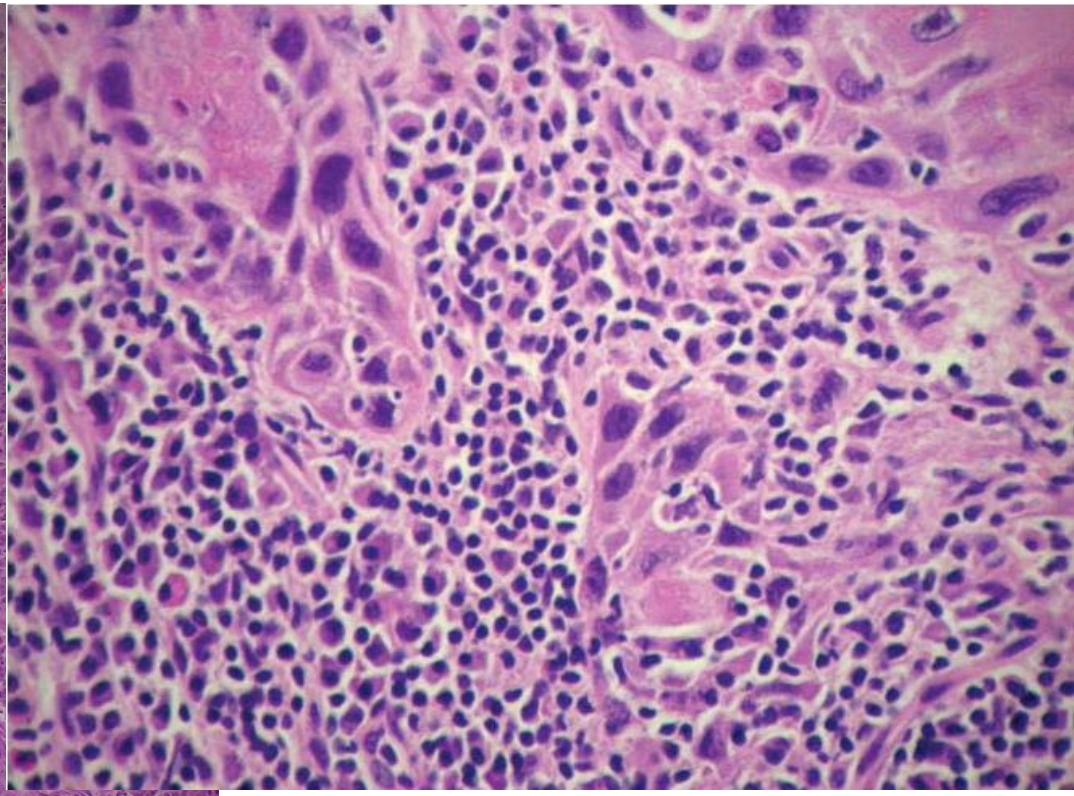
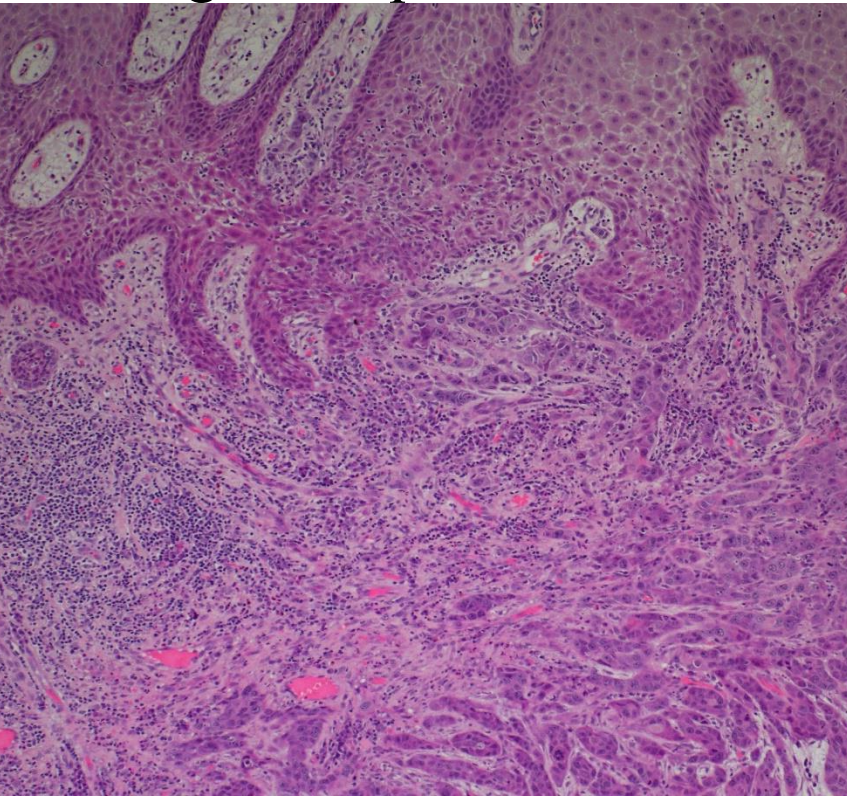
Carcinomul scuamos

- Microscopic, proliferare de celule tumorale dispuse în placarde și cordoane, care infiltrează lamina proprie, supraiacent, epiteliul prezintă semne de displazie.
- Celulele tumorale au citoplasmă abundantă eozinofilă, nuclei hiperchromi și figuri mitotice. La nivelul placardelor tumorale pot fi evidențiate perle de cheratină.



Carcinomul scuamos

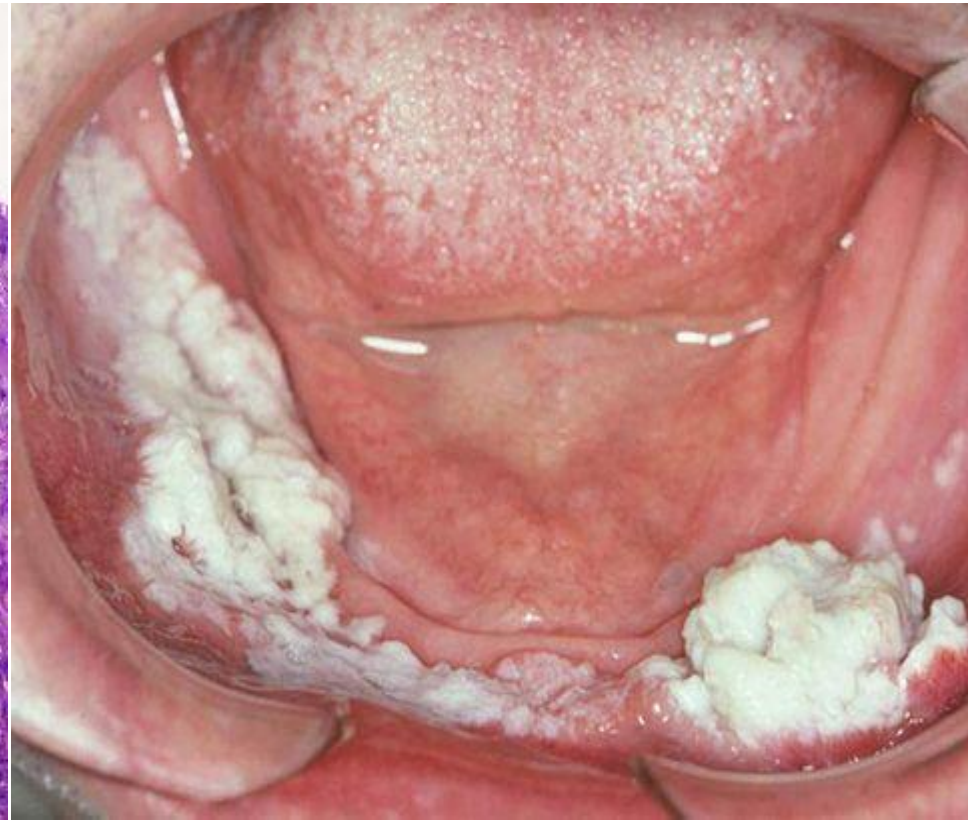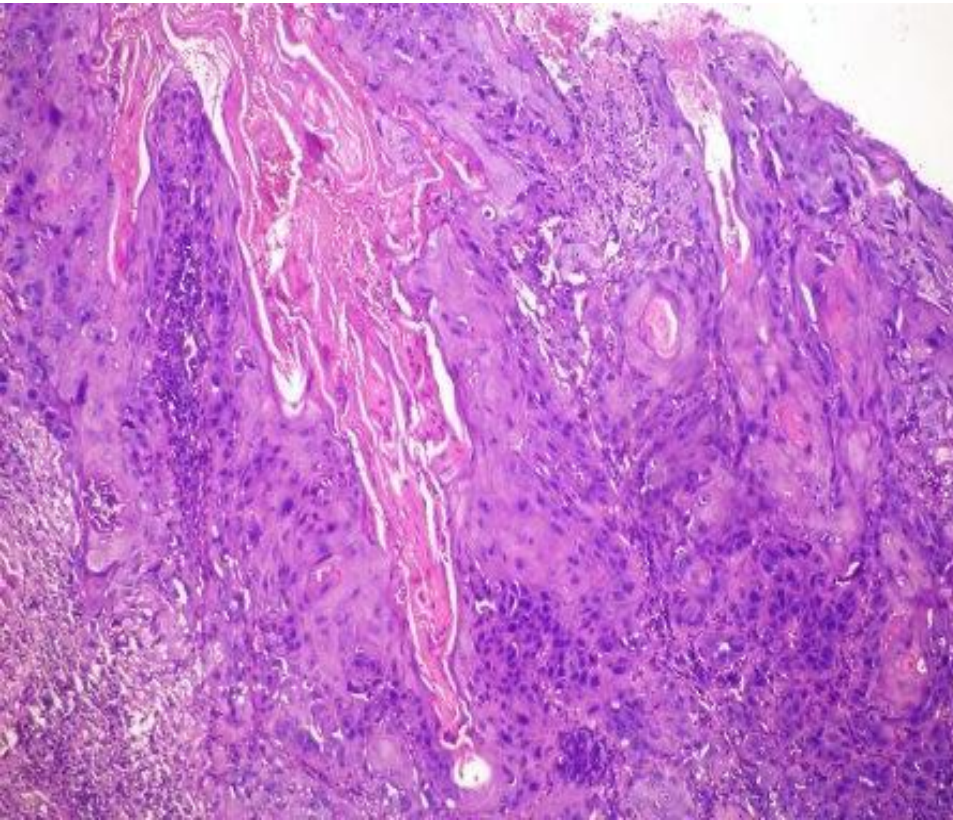
- Stroma din jurul celulelor tumorale prezintă un infiltrat inflamator și arii de necroză.
- Gradarea microscopică se face în funcție de diferențierea celulelor tumorale și de producerea de cheratină
- Metastazele se dezvoltă pe cale limfatică în nodulii limfatici cervicali ipsilaterali, uneori bilateral, în faze avansate se dezvoltă metastaze pe cale hematogenă în plămâni, ficat, oase.



Carcinomul scuamos

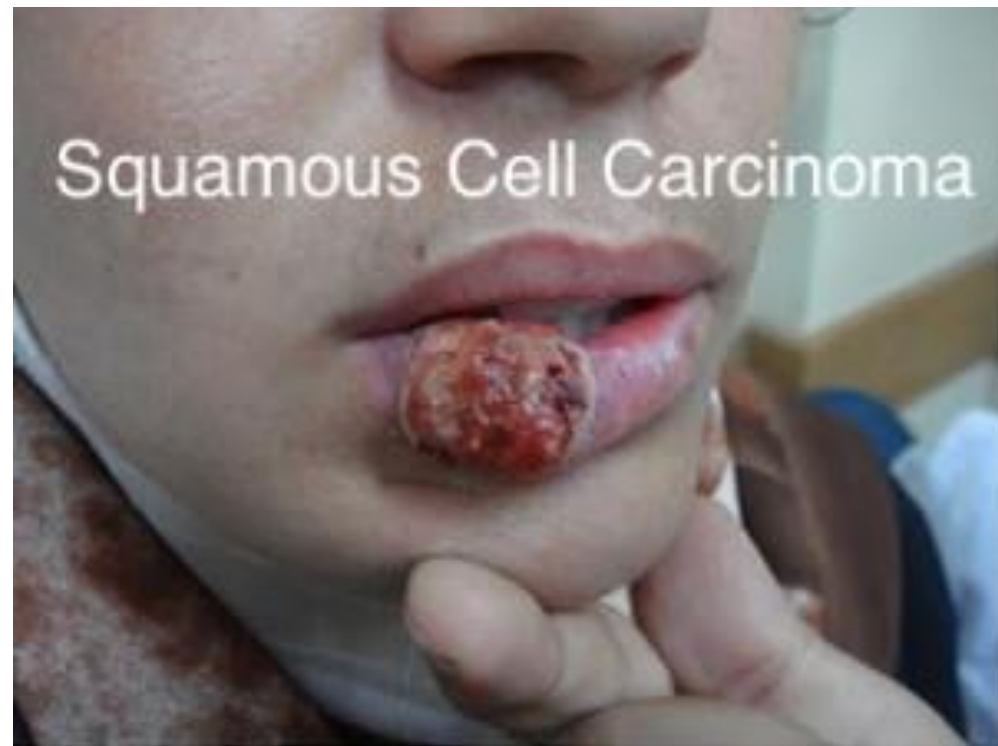Variantele particulare sunt:

- carcinomul verucos (leziune exofitică asociată cu acantoză)
- carcinomul sarcomatoid (proliferație de celule tumorale fuziforme, pleomorfe)
- carcinomul adenoscuamos (prezintă arii de diferențiere glandulară)
- carcinomul bazaloid (placarde de celule tumorale de aspect bazal)



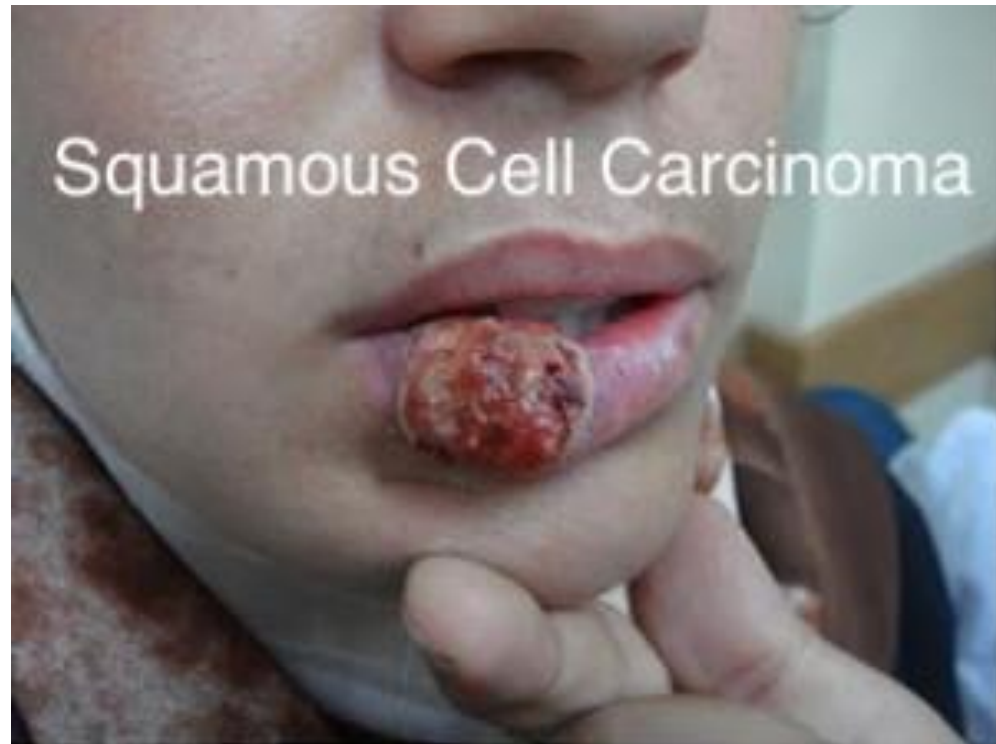Carcinomul buzei

- 40% din toate carcinoamele orale
- Bărbați, 90% pe buza inferioară la nivelul joncțiunii dintre roșul buzei și porțiunea cutanată a acesteia.
- Factori favorizanți: expunerea la soare și tabagismul (fumatul de pipă)
- Leziuni precanceroase: leucoplazie și cheilita actinică.
- Macroscopic are aspectul unei leziuni ulcerate sau indurate, cu caracter infiltrativ local



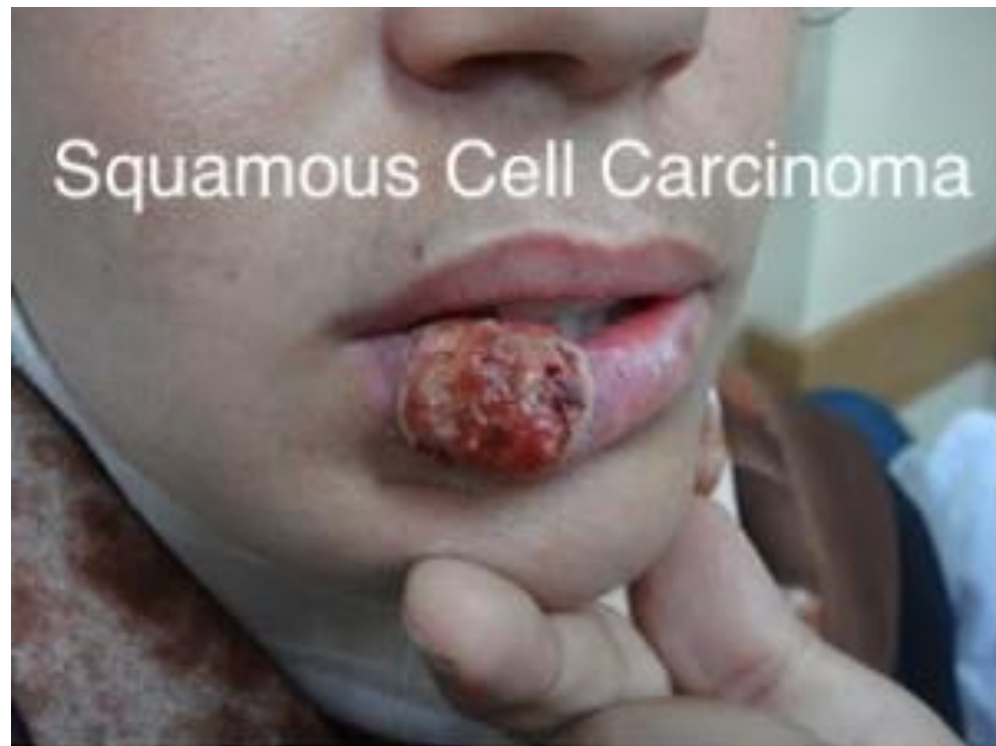Carcinomul buzei

- Leziunea debutează sub forma unei fisuri sau unei mici ulcerații
- Ulcerația se acoperă cu cruste sero-hemoragice care apoi se desprind, subiacent persistând o leziune ulcerativă, care se extinde și ale cărei margini devin indurate.
- Microscopic, este de obicei un carcinom scuamos cheratinizat bine diferențiat, mai rar moderat sau slab diferențiat.



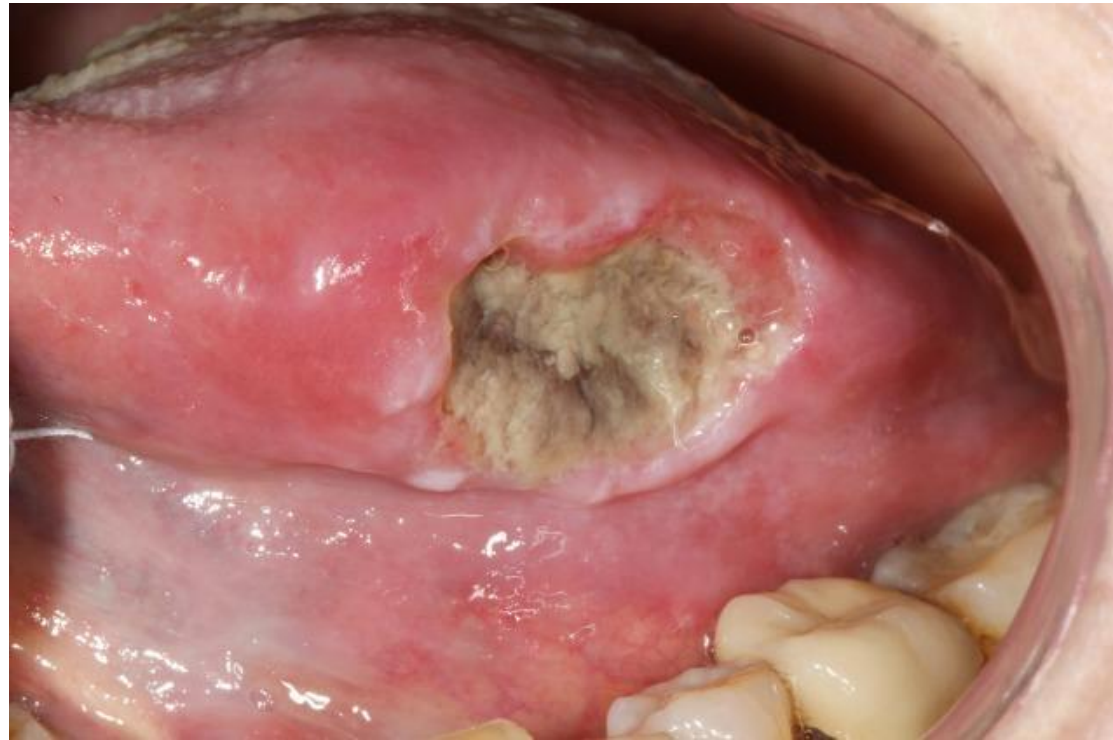Carcinomul buzei

- Tumora crește lent, extinzându-se spre regiunea cutanată a buzei, endobucal sau regiunile învecinate (versantul vestibular, creasta alveolară, comisura bucală)
- Produce metastaze mai frecvent în limfonodulii submandibulari și submentonieri



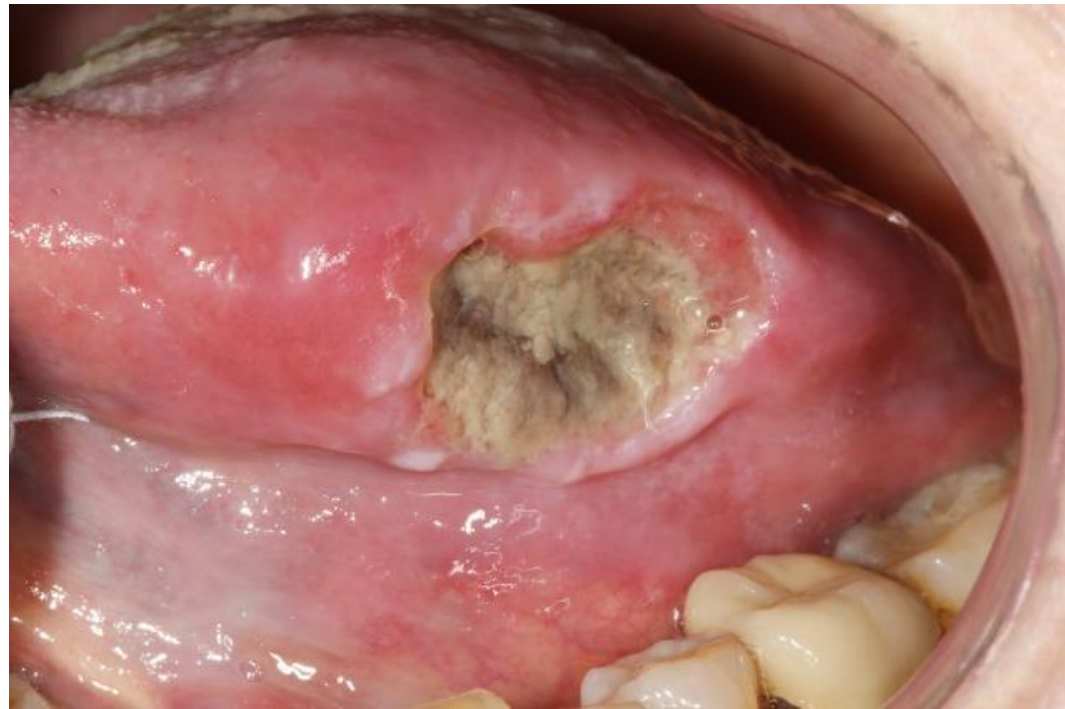Carcinomul de limbă

- 25% din toate carcinoamele orale
- Bărbați în decadele 5-9 de viață
- Localizarea în 2/3 posterioară ale limbii, de-a lungul marginilor laterale
- Factori favorizanți: alcoolul, fumatul, ulcerările limbii produse de cariile dentare, resturi radiculare, proteze incorect adaptate.



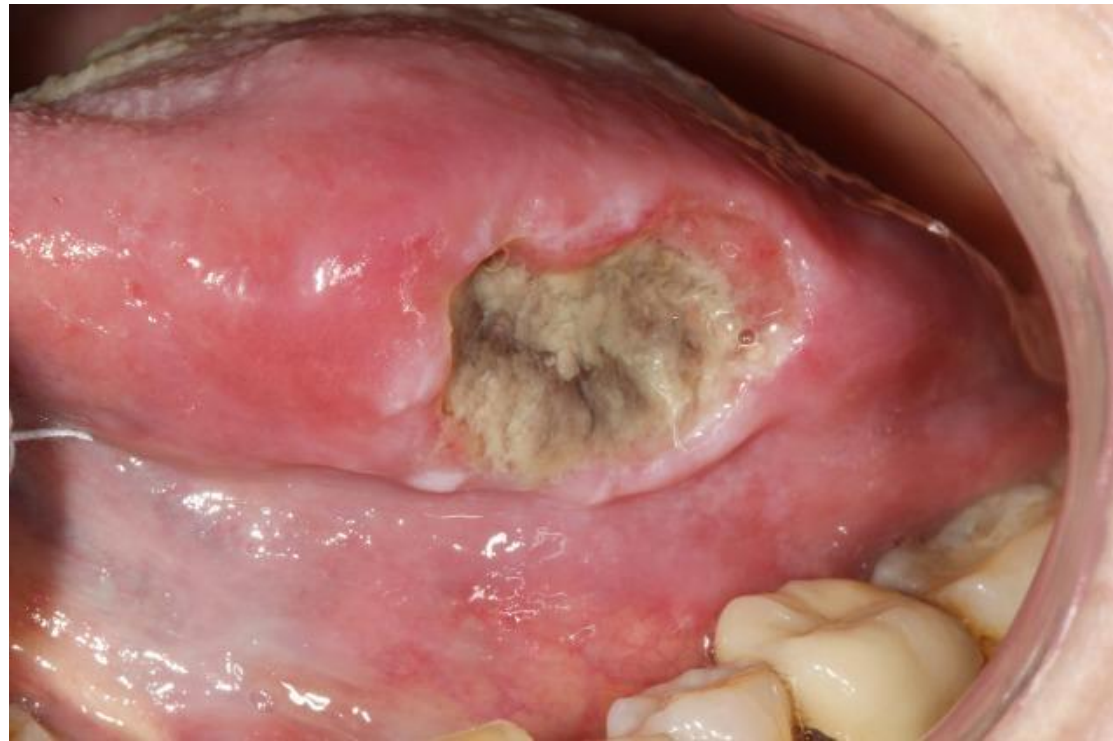Carcinomul de limbă

- Macroscopic apare de obicei ca o masă tumorală exofitică ulcerată cu margini neregulate
- Microscopic, carcinomul localizat în 2/3 anterioare este de tipul unui carcinom scuamos bine diferențiat, în timp ce carcinomul care apare în regiunea posterioară este nediferențiat.
- Infiltrază rapid țesuturile din jur (planșeul bucal, epiglota), ducând la fixarea limbii, invazia amigdalelor



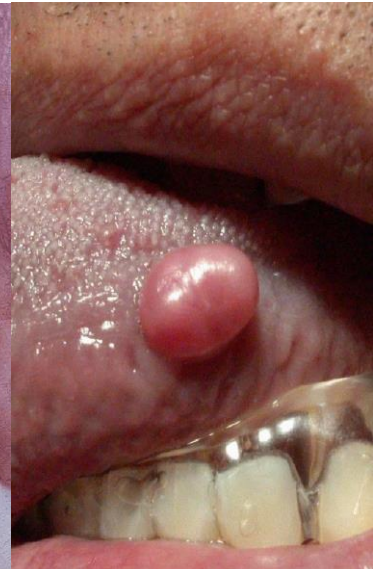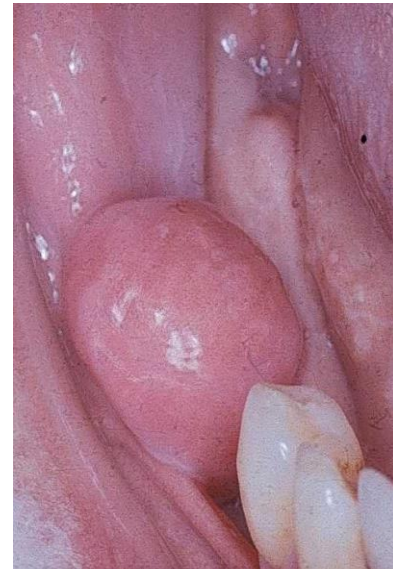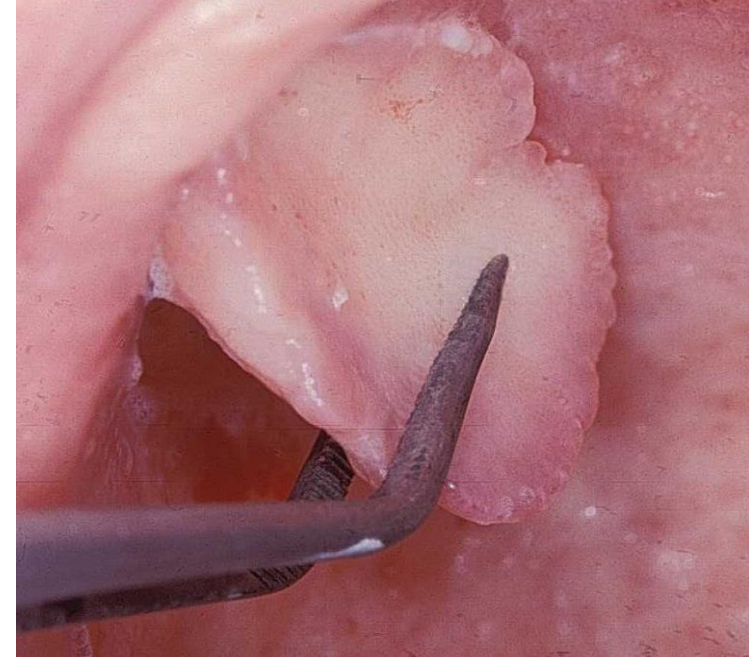
Carcinomul de limbă

- Metastazele limfatice apar precoce în limfonodulii submandibulari, jugulari profunzi (cervicali superiori, carotidieni, cervicali inferiori).
- Prognosticul este rezervat, cu atât mai mult cu cât leziunea este localizată mai posterior



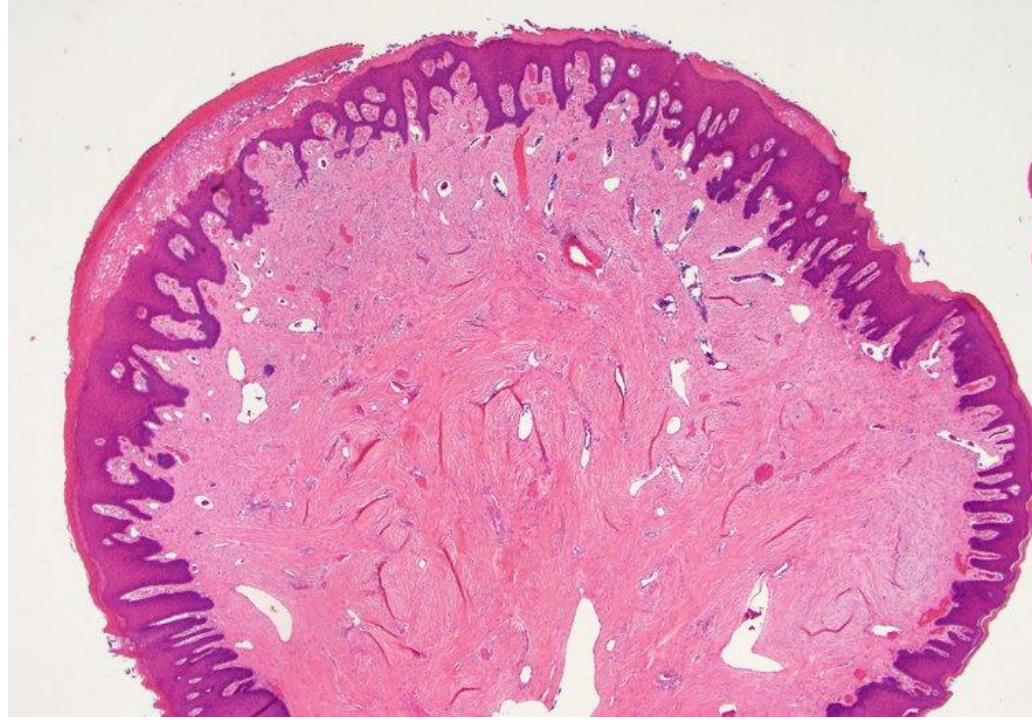
Fibrom (fibrom de iritație)

- Cea mai frecventă tumoră a cavității orale, determinată de factori iritativi locali
- Localizare – mucoasa jugală, limbă, palat și planșeul bucal și apare ca o tumoră unică, rar multiplă, sesilă sau pediculată.
- Tumora este nodulară, bine delimitată, cu suprafața netedă și culoare roz, cu diametrul de 1.5 cm.

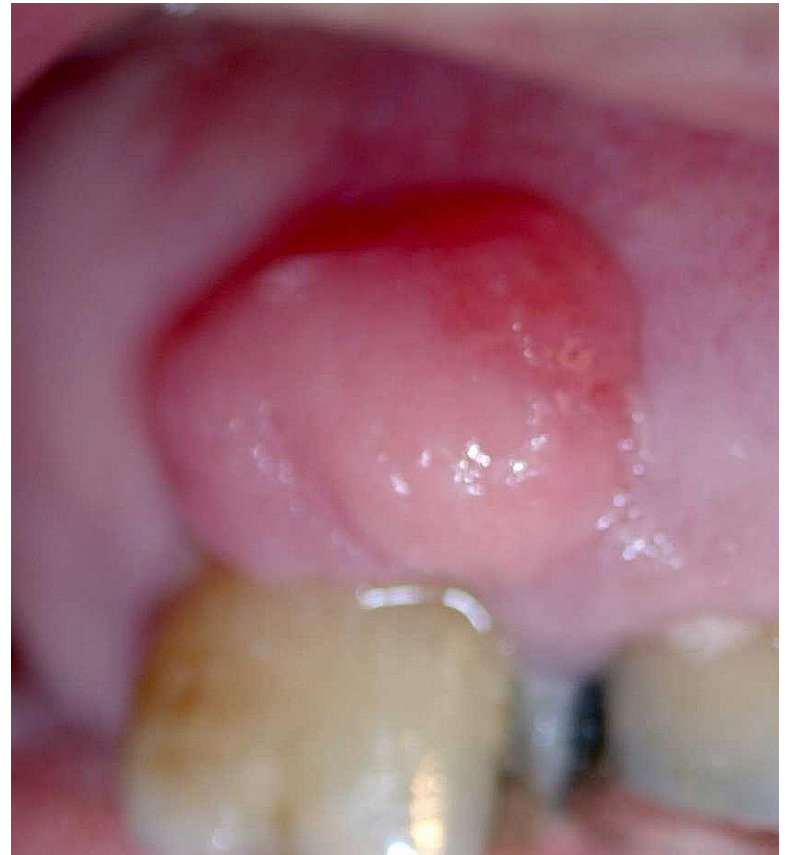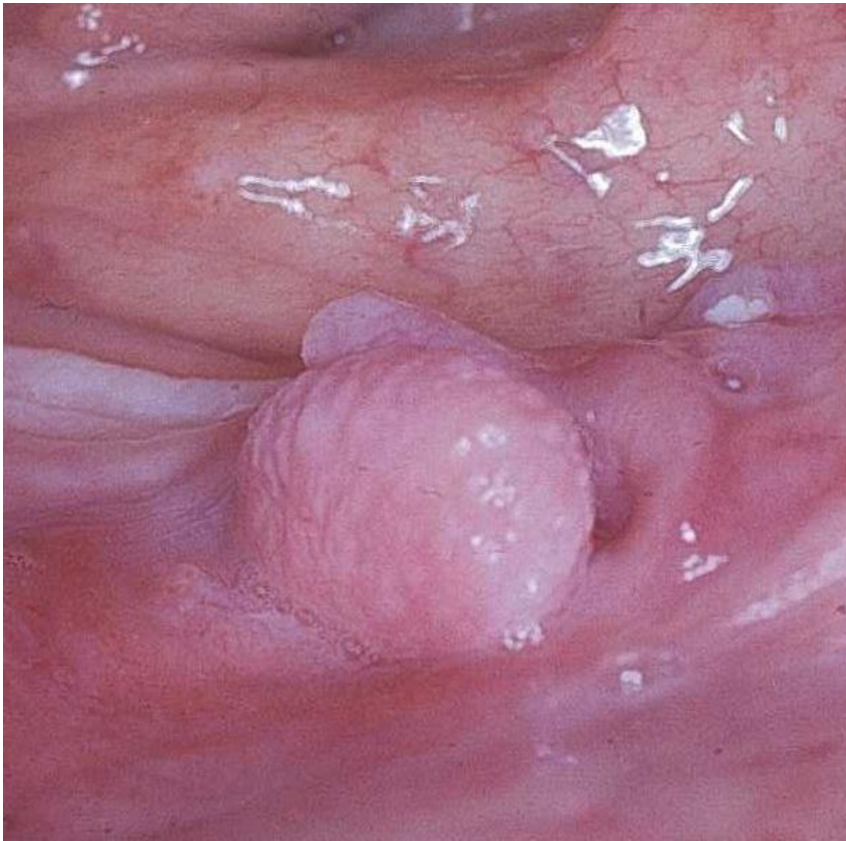


Fibrom

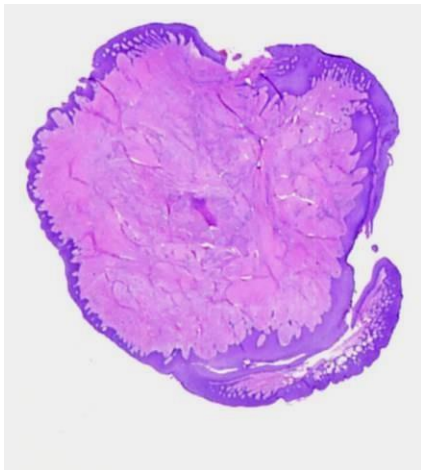
- Microscopic este alcătuit din țesut conjunctiv, format din fibroblaste dispuse în fascicule, fără semne de atipie și benzi de collagen. La suprafață tumora este acoperită de un epiteliu scuamos cheratinizat, iar la periferie este neîncapsulată.



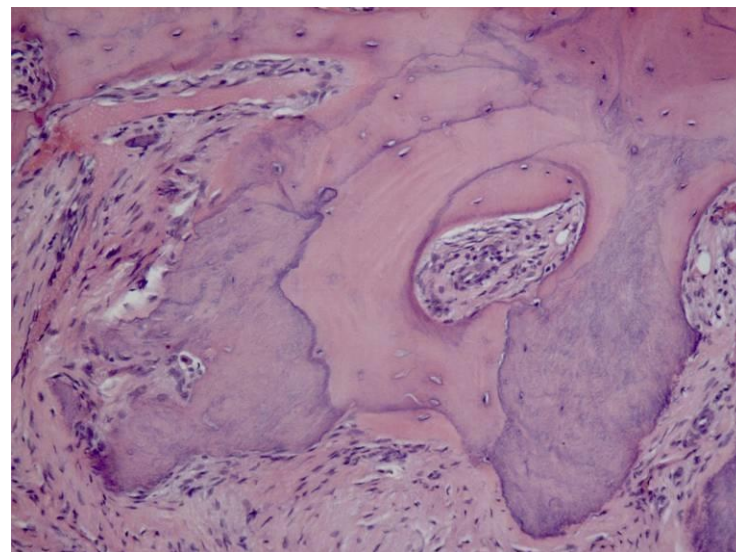
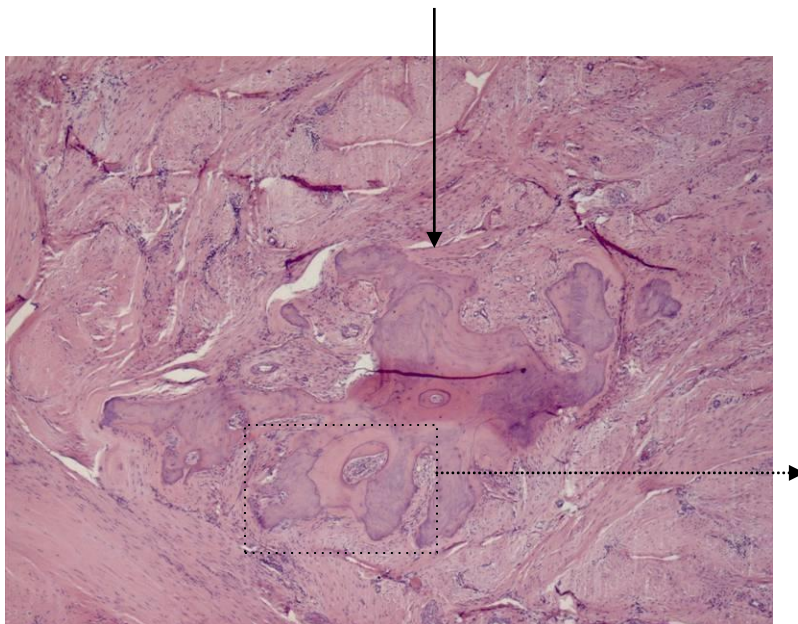
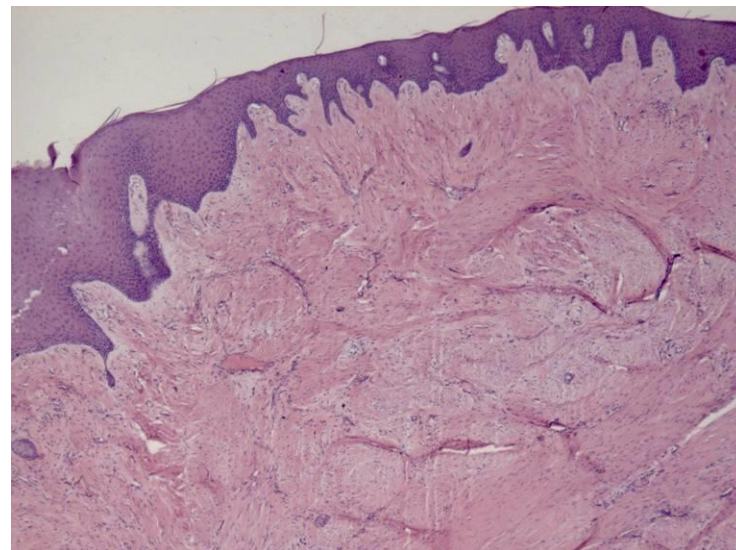
Fibrom periférico osificante



Fibrom periferic osifiant

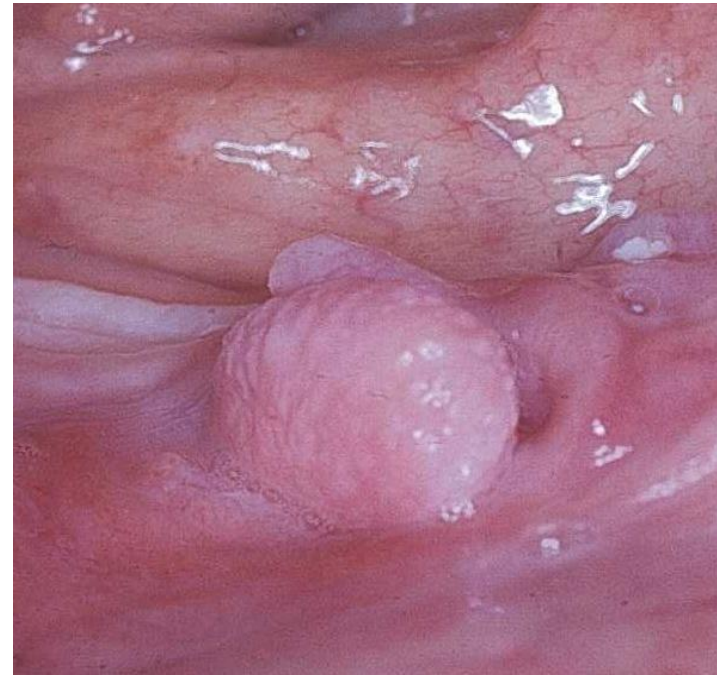

Histologic identic fibromului, dar
cu formare focala de țesut osos.



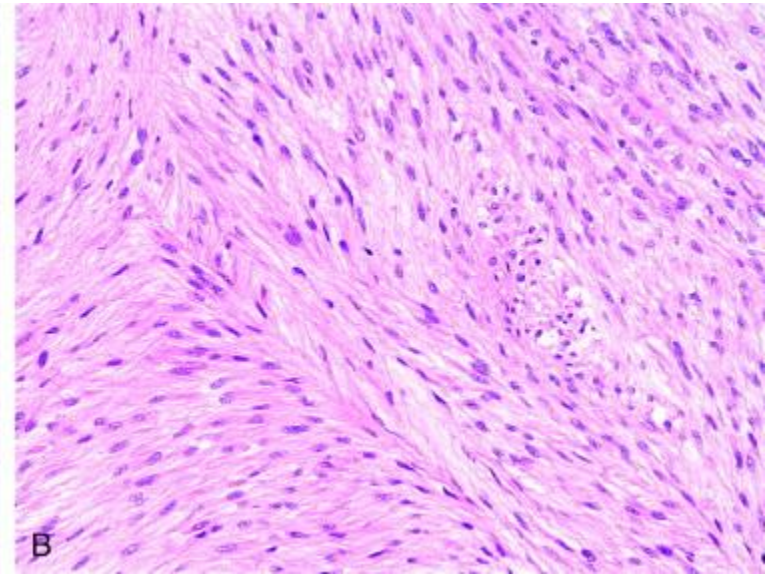
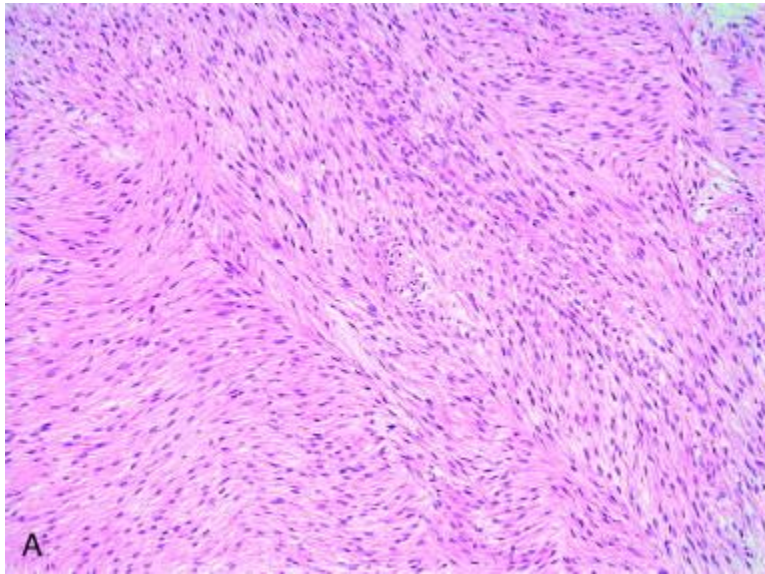
Fibrom periferic osifiant

- Apare pe gingie ca răspuns la traume sau iritații
- Vârsta 40+
- Se prezintă ca o masă nedureroasă gingivală sau pe mucoasa alveolară, care nu depășește 3 cm. Poate fi pedunculat sau sesil



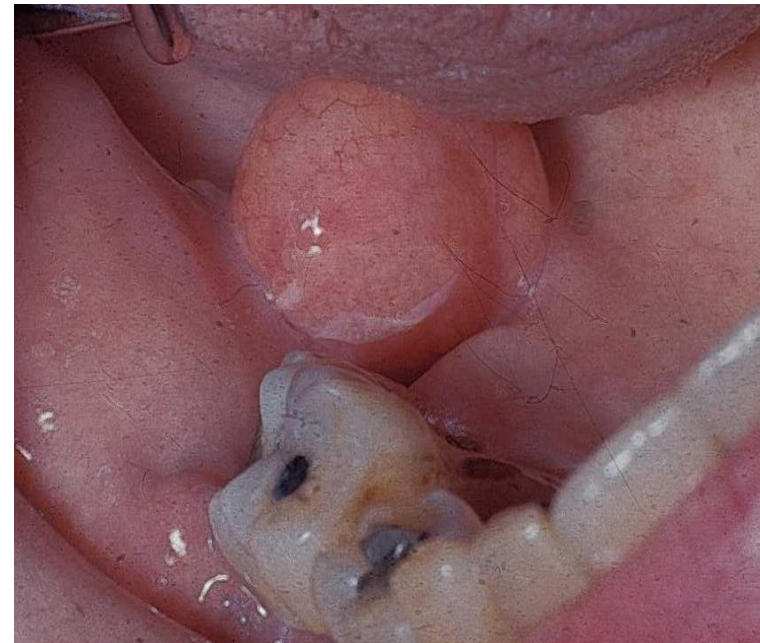
Fibrosarcom

- Tumoră malignă constituită dintr-o proliferare de fibroblaste atipice.
- Adulții tineri și copii
- Microscopic: fascicule de celule fuziforme, cu pleomorfism nuclear și figuri mitotice atipice, care se întretaie în spațiu, formând unghiuri ascuțite, cu aspect de “os de pește”



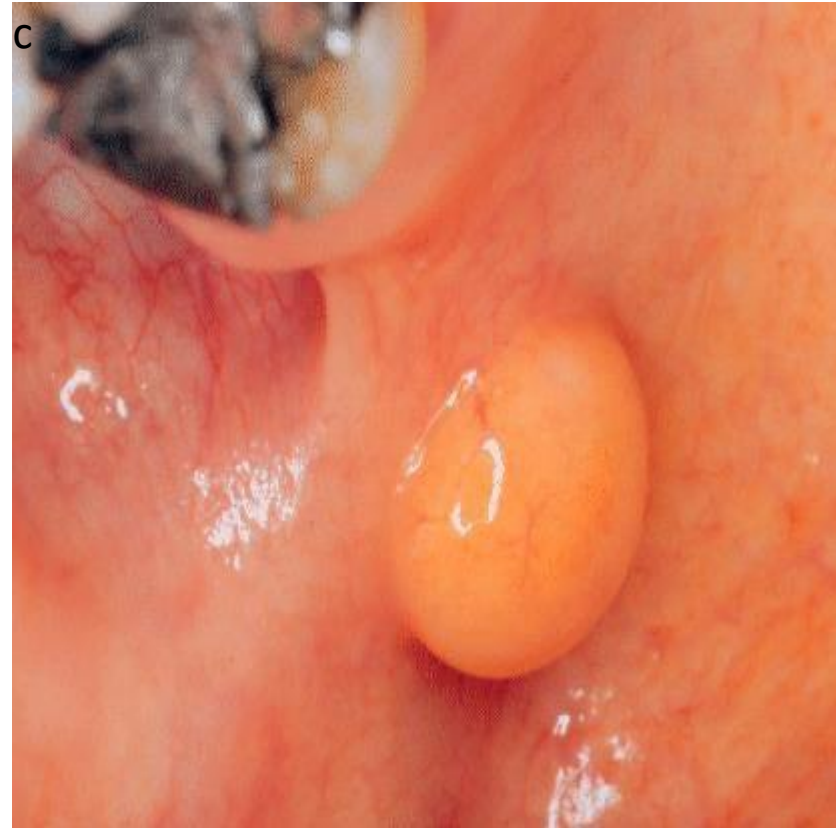
Lipom

- Vârsta 40 + , obezi și sex feminin
- Rar întâlnit la nivelul cavității bucale
- Localizare: 50 % din lipoamele orale sunt în mucoasa jugală. Poate fi în limbă sau buze.
- asimptomatice până când ajung de dimensiuni mari și pot interfera cu vorbirea și masticția
- Tratament - excizie
- Nu recidivează



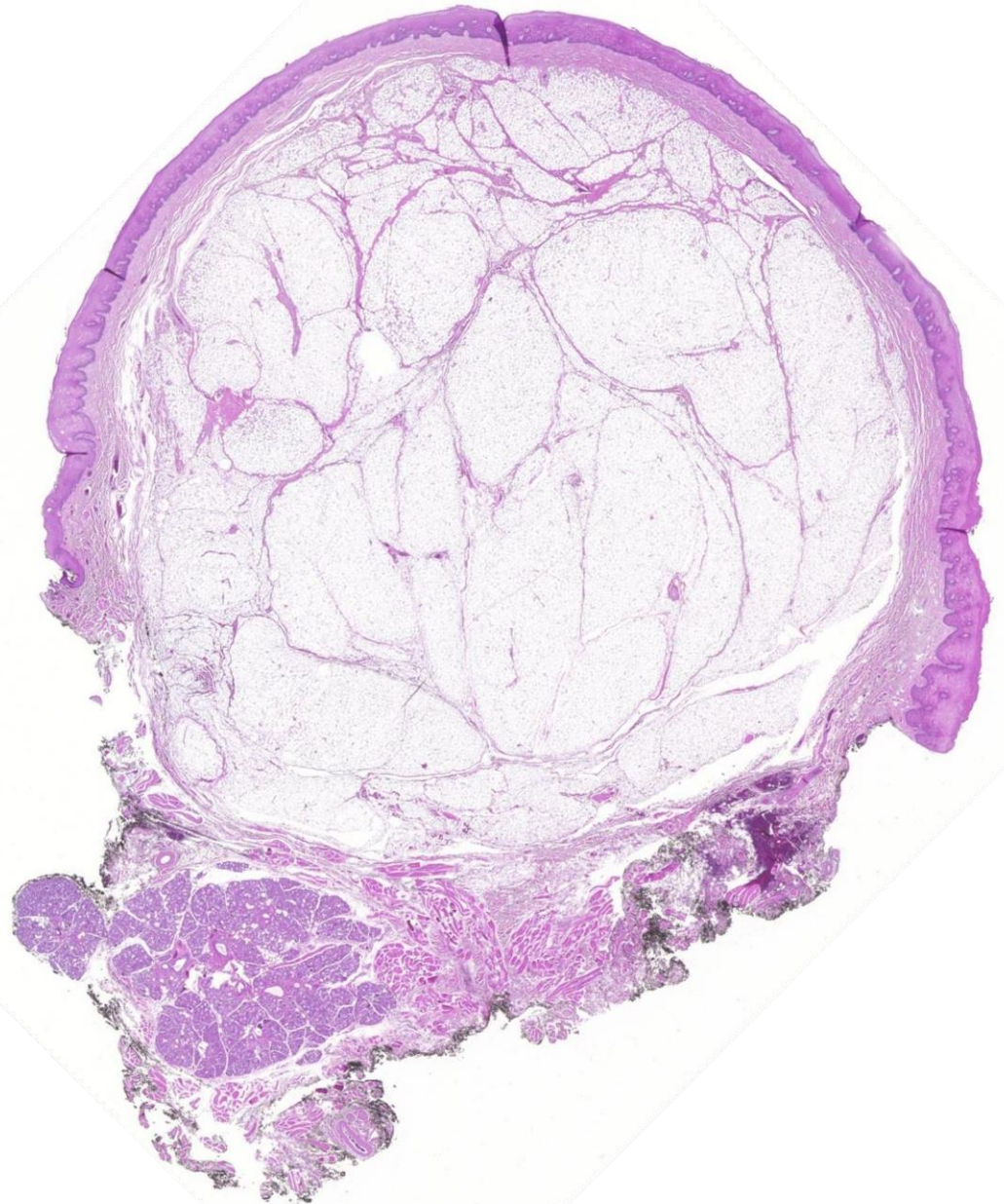
Lipom

- Macroscopic are aspect nodular, bine delimitat, sesil sau pediculat, cu suprafața netedă, de consistență elastică și culoare galbenă
- Crește lent și poate avea dimensiuni variabile, diametrul ajungând uneori la 4-5 cm.

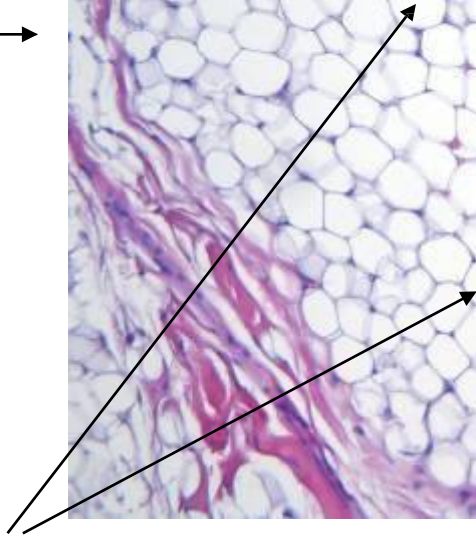
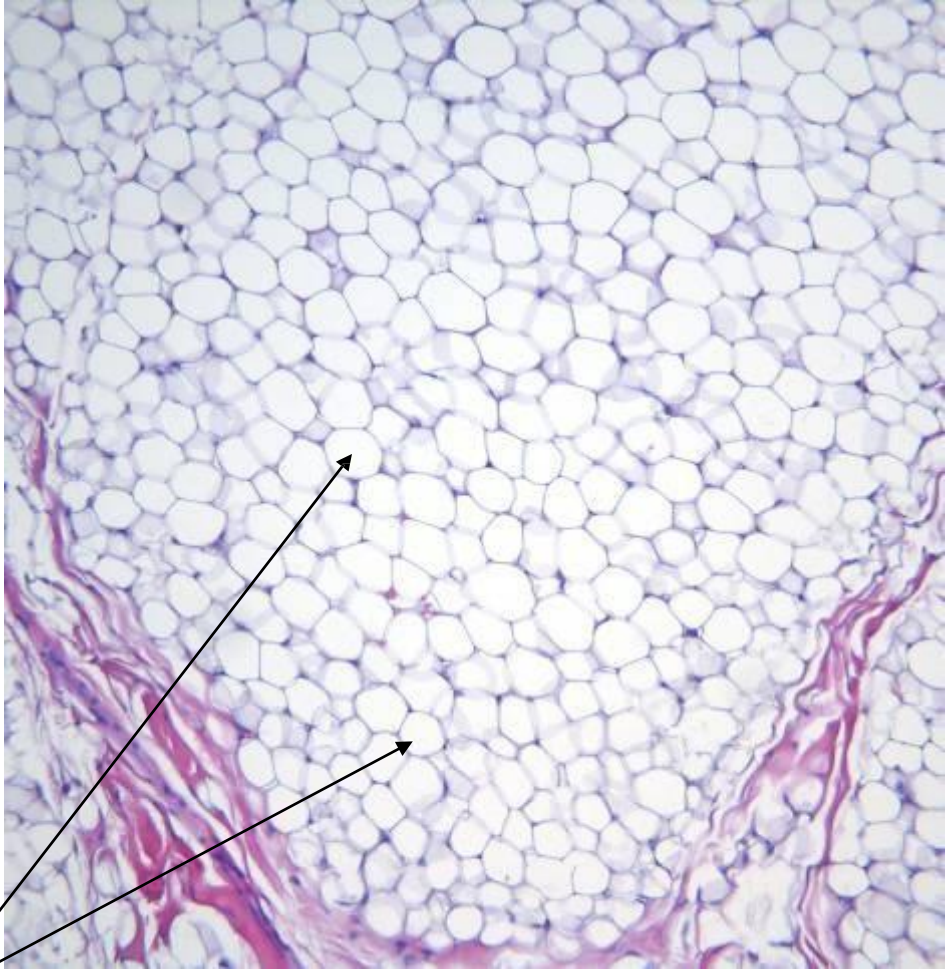
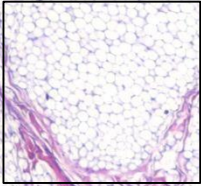
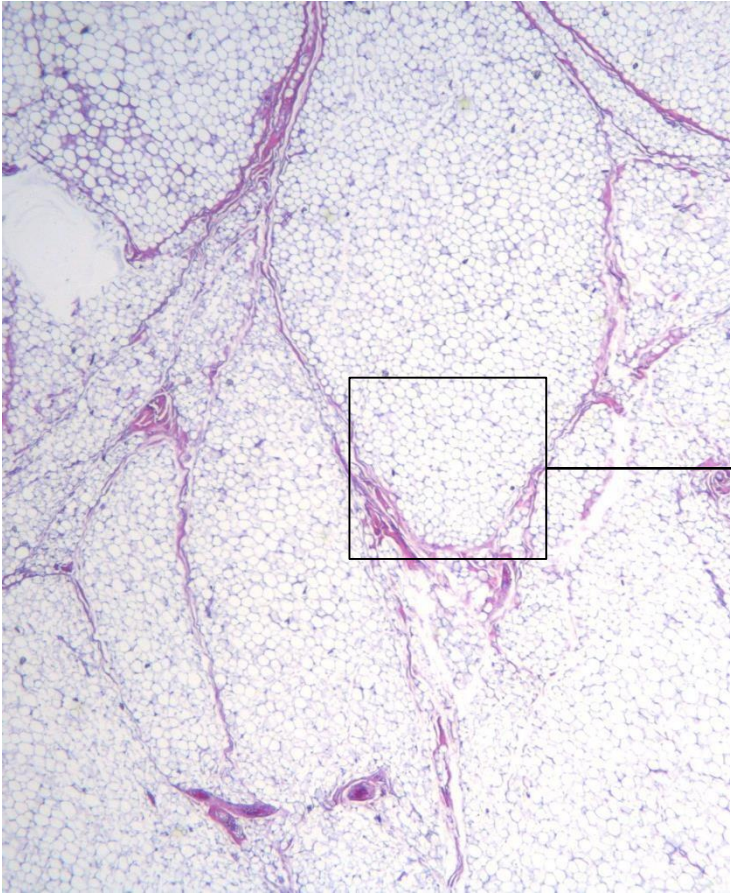


Lipom

Microscopic, este format din celule adipoase mature, printre care se observă septuri conjunctive cu vase sangvine



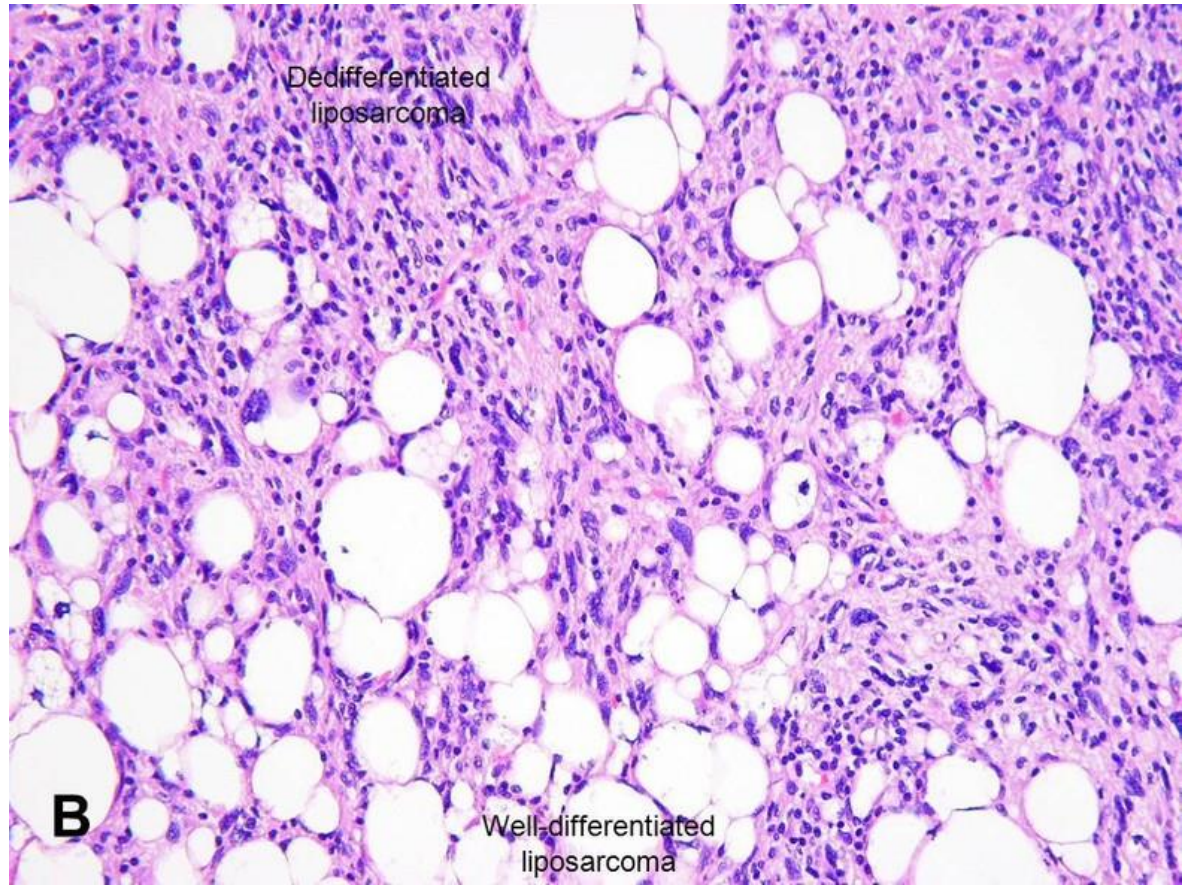
Lipom



Celule adipoase normale

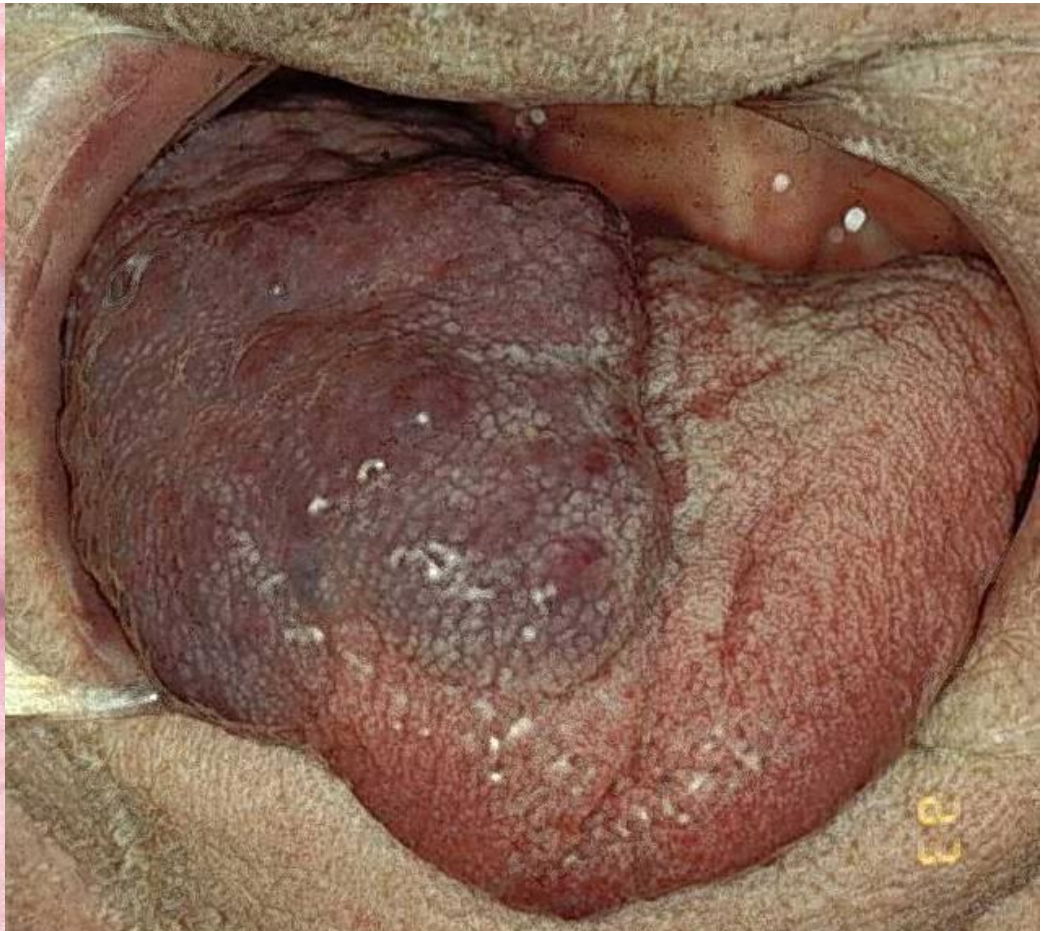
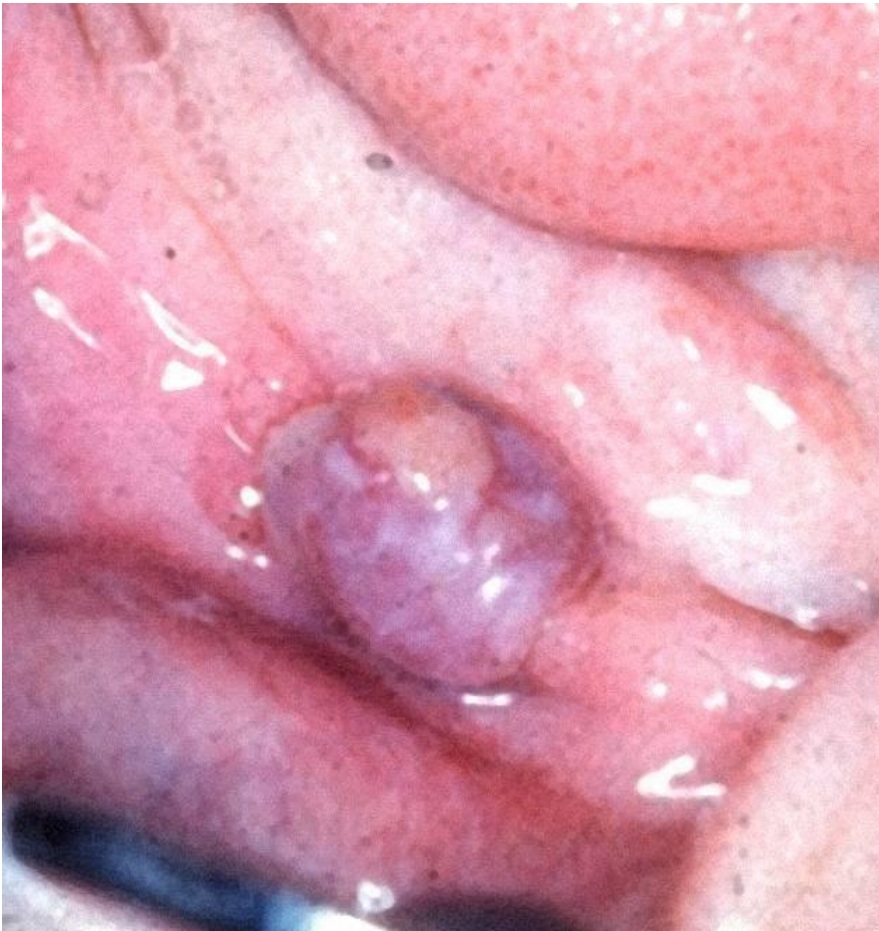Liposarcom

- Adulți, frecvent pe obraz și limbă
- Microscopic, se poate prezenta sub forma unui
 - liposarcom mixoid (lipoblaste, capilare și matrice mixoidă)
 - rotundcelular
 - bine diferențiat
 - pleomorf



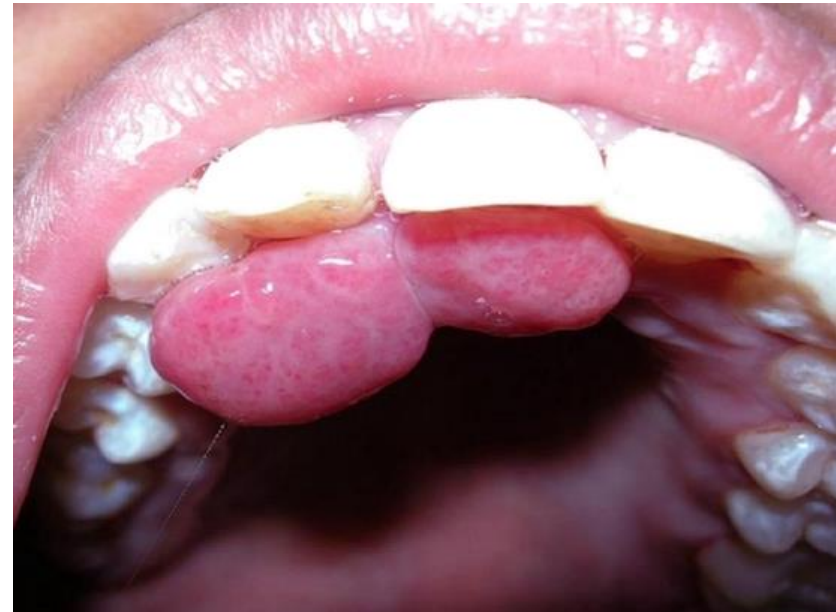Hemangiom

- Leziune congenitală, care crește rapid după naștere, dar are tendința de involuție spontană

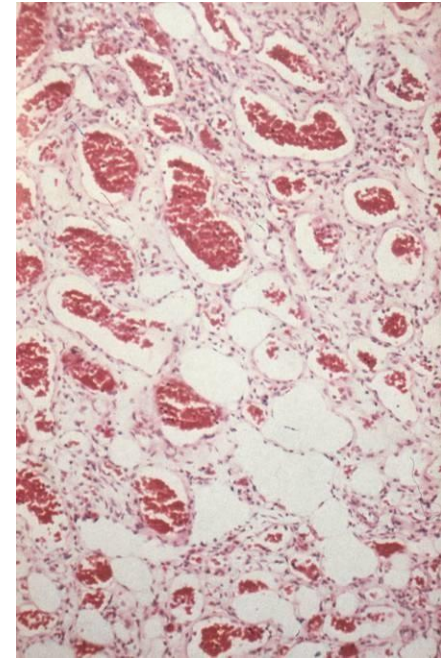
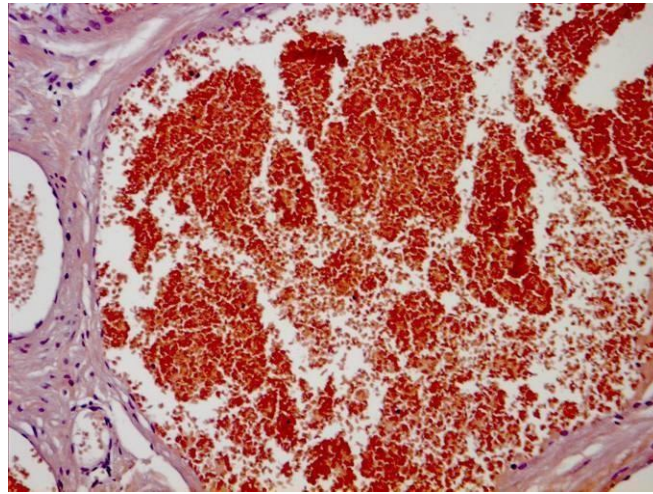
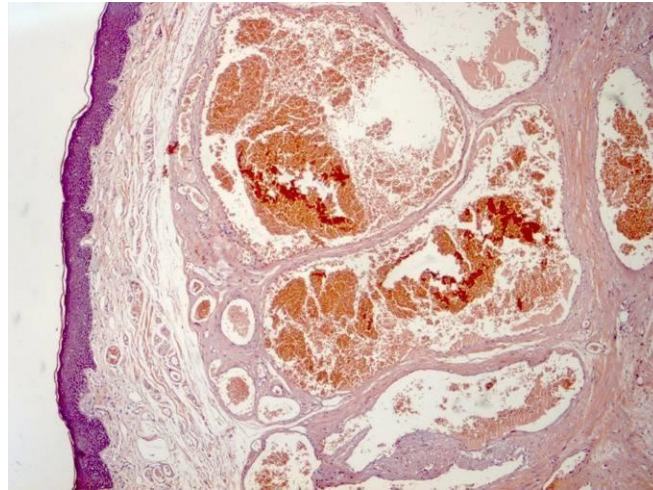
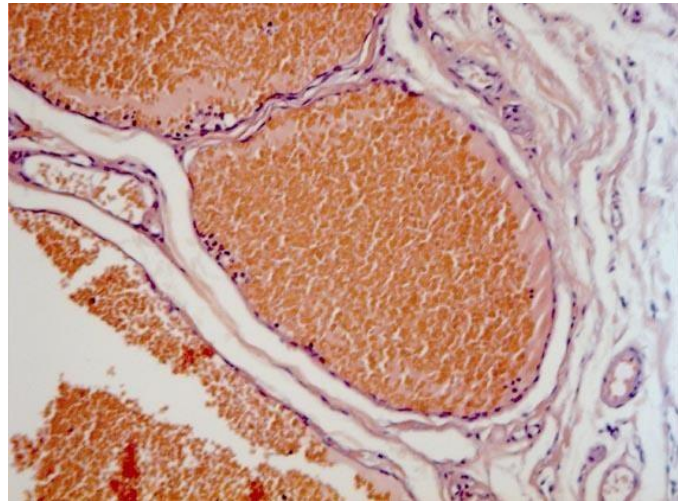
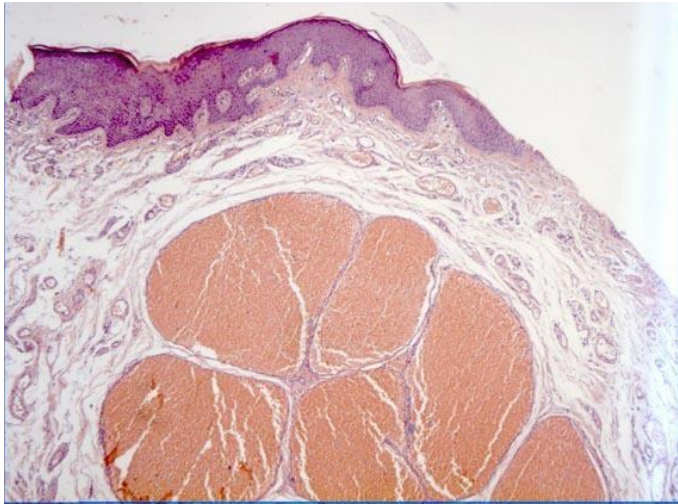


Hemangiom

- Copiii și adulții tineri
- Localizare: limbă, buze, mucoasa (bucală, gingivală și palatală), glande salivare.
- apare ca masă moale, netedă sau lobulată, sesilă sau pedunculată și poate varia ca mărime de la câțiva mm. până la câțiva cm.
- Tratament - excizie
- Nu recidiveaza



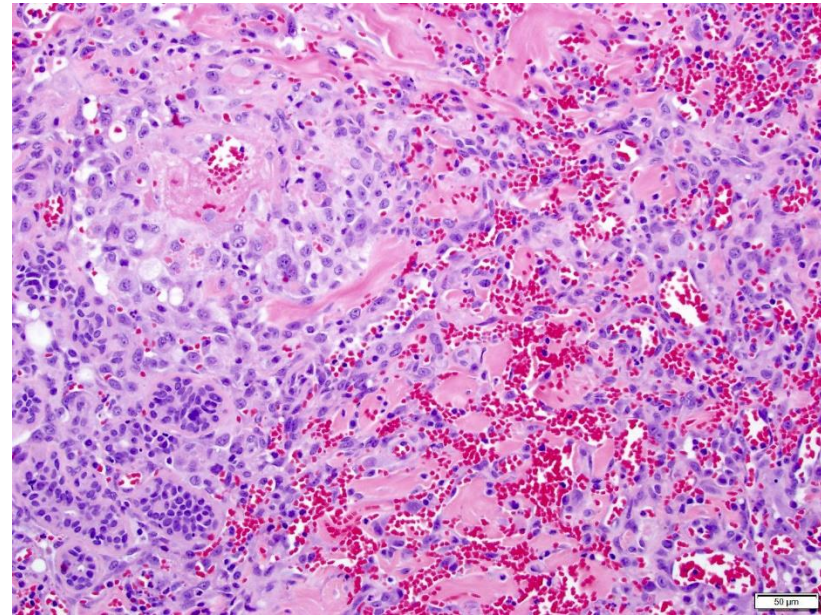
Hemangiom



Două tipuri: cavernos și capilar (pot fi combinații)

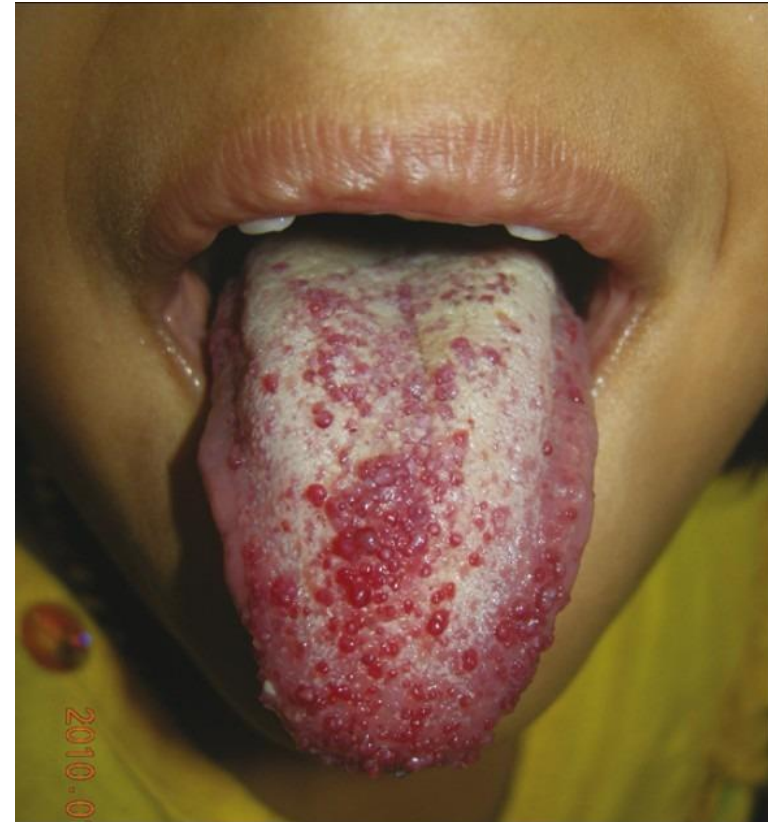Angiosarcom

- Culoare violacee mai ales la nivelul mandibulei
- Rară, se dezvoltă din endoteliul vascular
- Microscopic, proliferare de spații vasculare anastomozate și delimitate de celule endoteliale atipice



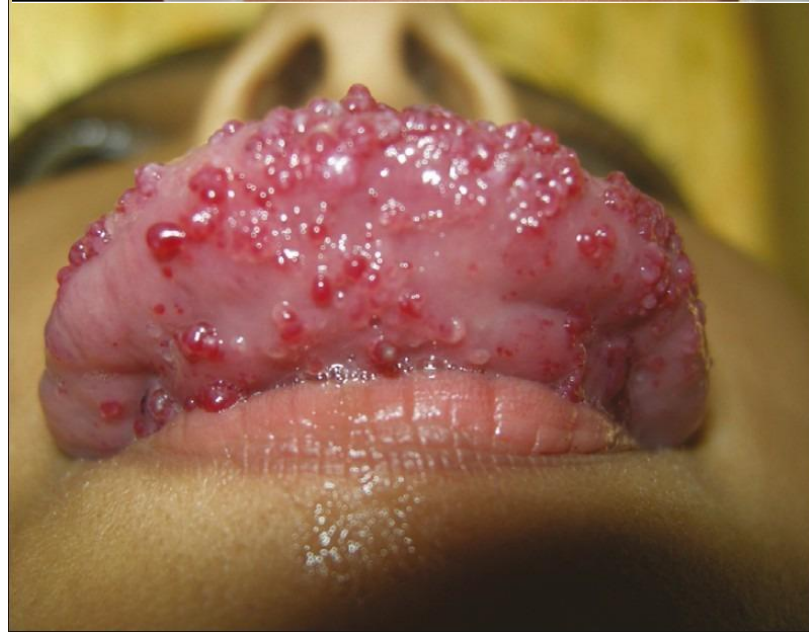
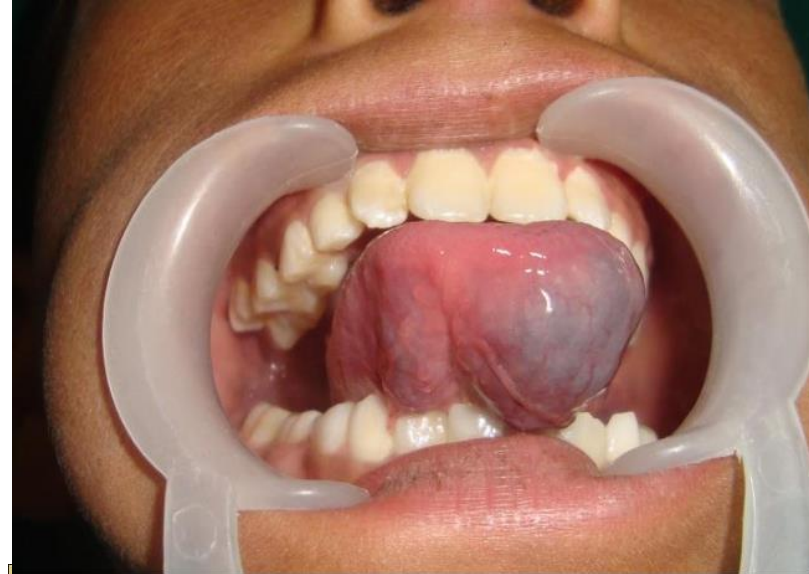Limfangiom

- Aproximativ jumătate din leziuni sunt observate la naștere și aproximativ 90% se dezvoltă la vârsta de 2 ani
- Localizare: pe dorsul limbii, urmate de palat, mucoasă bucală și gingivală și buze.

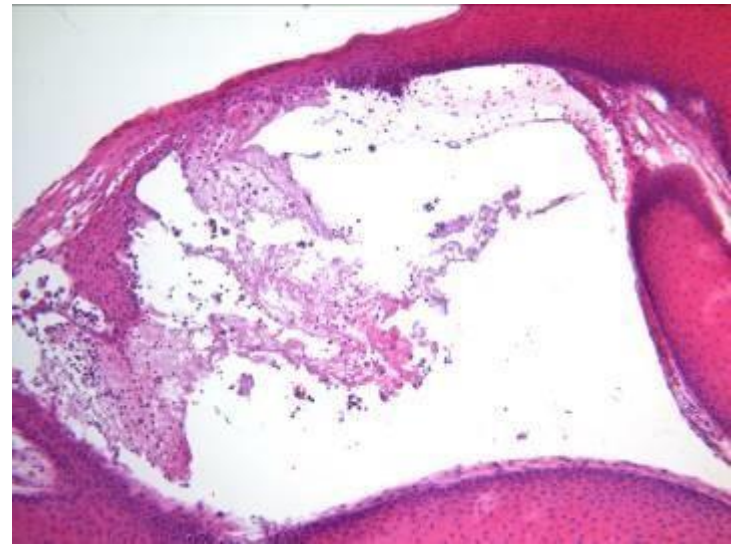
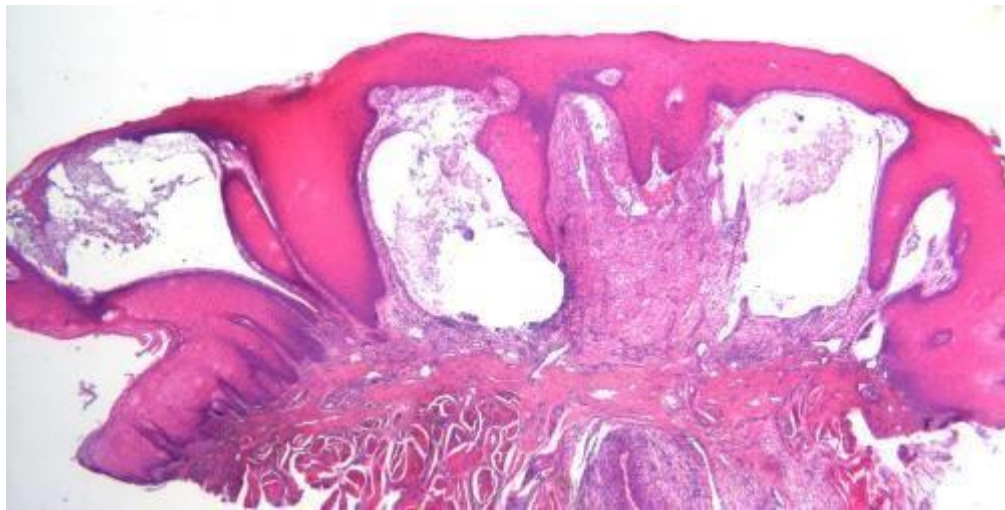


Limfangiom

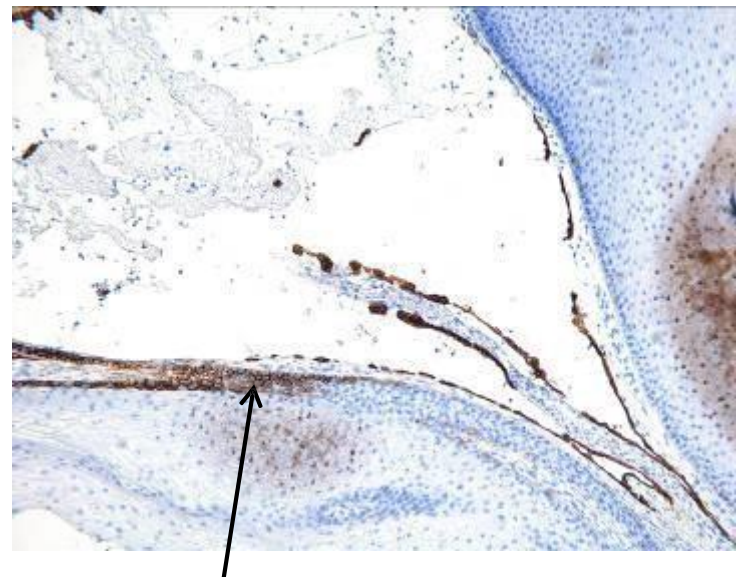
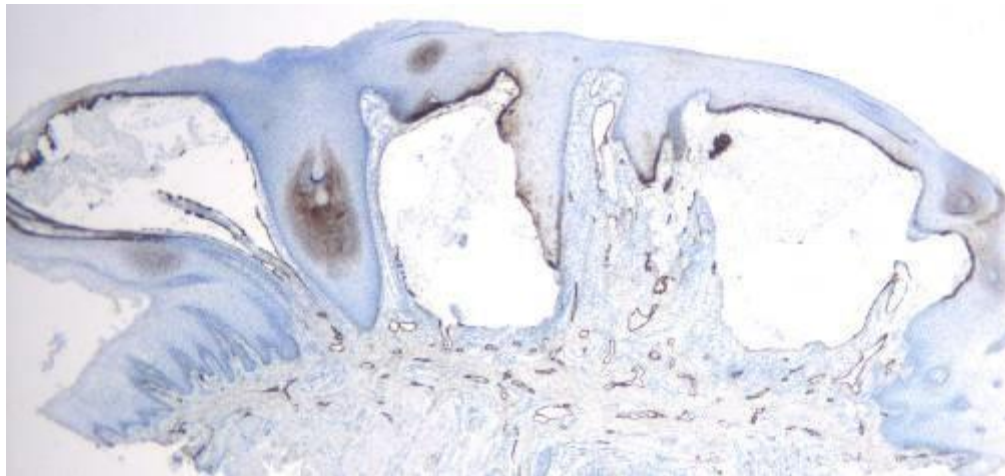
- Leziuni multiple papulare de câțiva mm., sau formațiuni de câțiva cm.
- Tratament - excizie
- Prognosticul este bun pentru majoritatea pacienților, deși tumorile mari ale limbii pot duce la obstrucția căilor respiratorii.
- Nu recidivează



Limfangiom



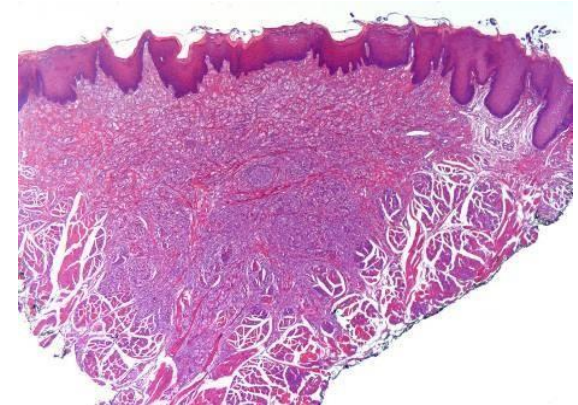
Vase limfatice (eritrocite absente)



Anticorpi împotriva vaselor limfatice

Tumora cu celule granulare

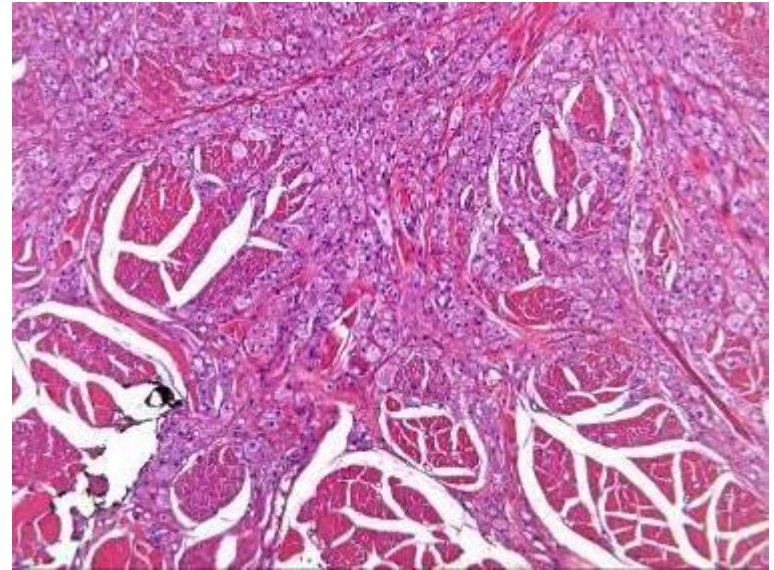
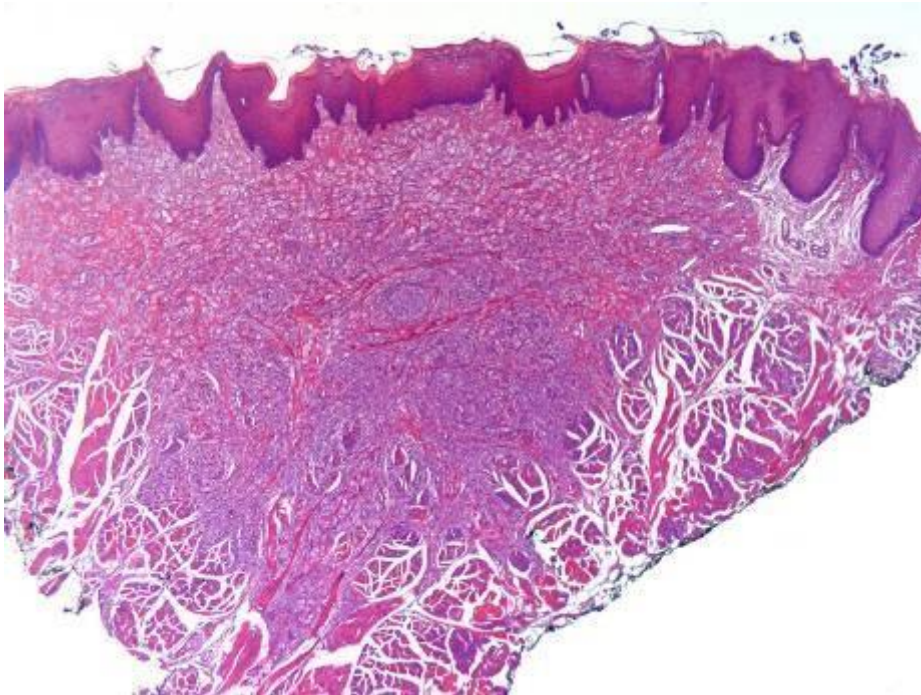
- Pentru o lungă perioadă de timp considerată a fi de origine mioblastică („mioblastom cu celule granulare”)
- În prezent, se crede că leziunea provine din celulele Schwann
- A patra până la a șasea decadă și este rară la copii
- nodul solitar asimptomatic pe partea anterioară a limbii, având uneori aspect galben sau roz diametrul de 2cm.
- Tratament prin excizie
- Recurență rară



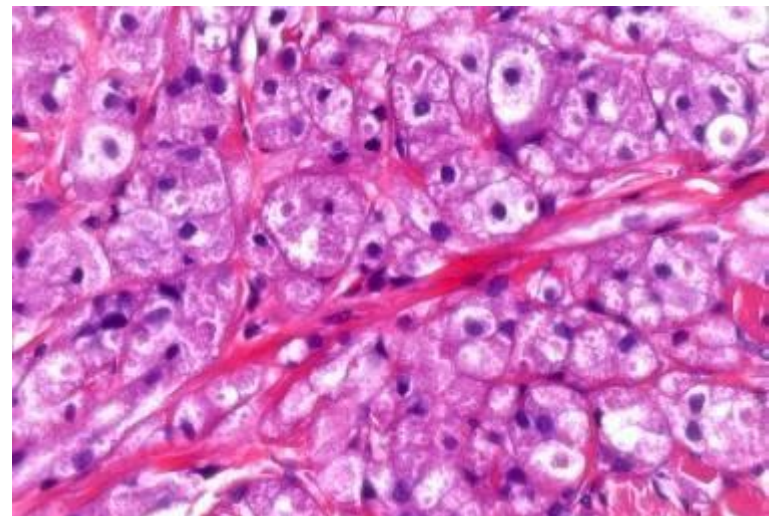
Tumora cu celule granulare

Biopsie din limbă

Celule mari poligonale, cu citoplasma eozinofilă, fin granulară și neclei mici hiperchromi

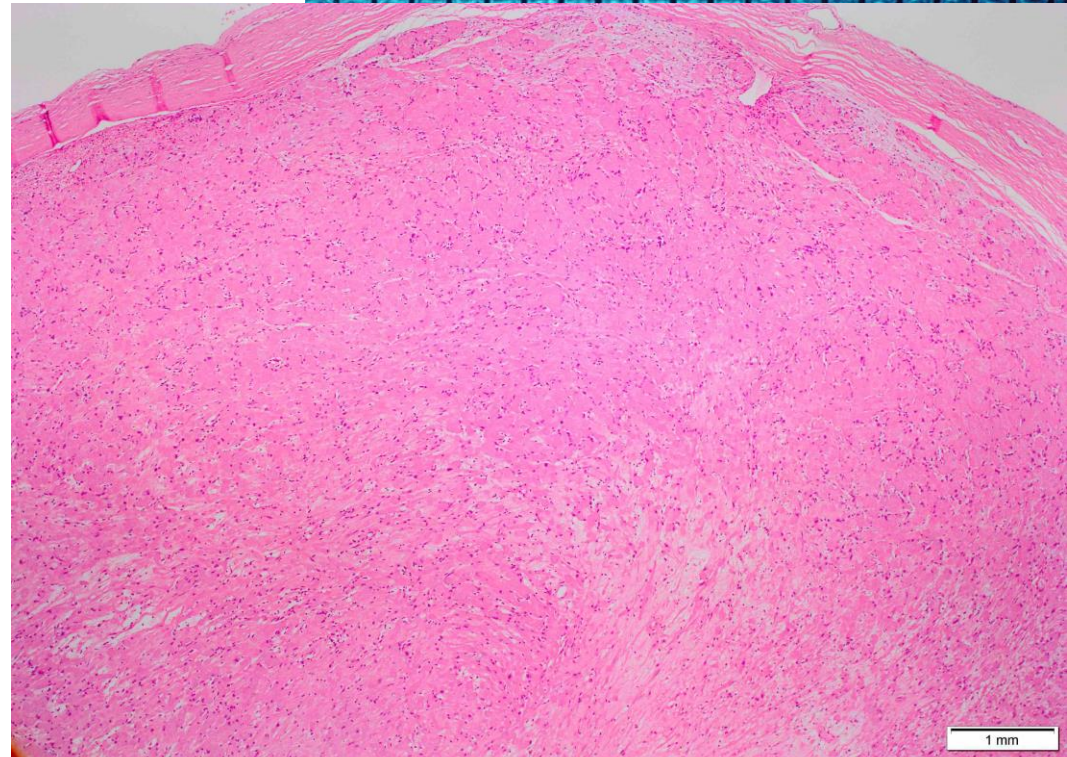
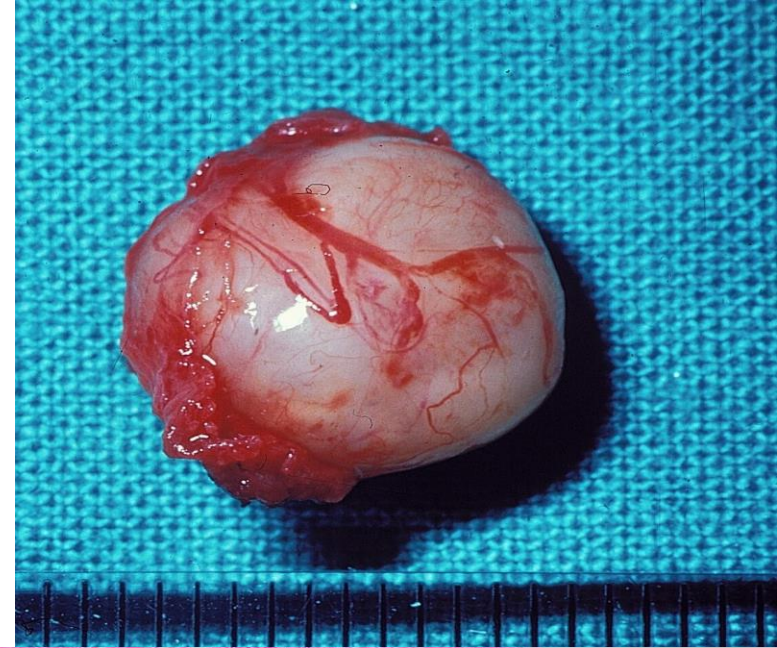


Nu are capsulă- infiltrază mușchii striați



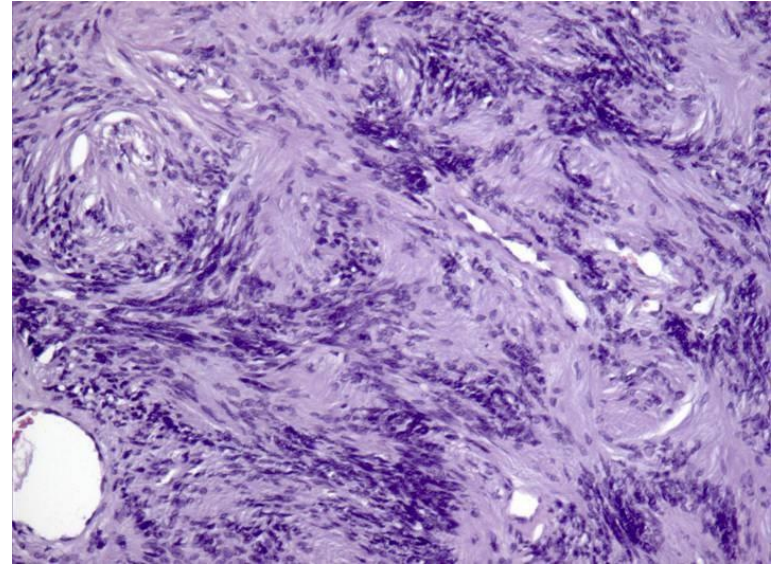
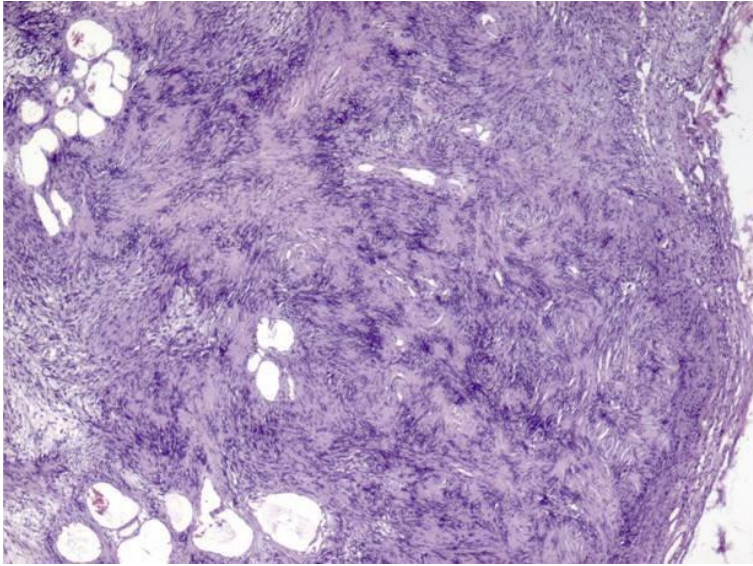
Schwannom

- 20-50 ani
- Tumora benigna a tecii nervoase din celulele Schwann differentiate
- Bifazic: zone Antoni A hipercelulare compacte (celule fuziforme dispuse în fascicule) și zonele Antoni B hipocelulare mixoide
- Nodul elevat, încapsulat

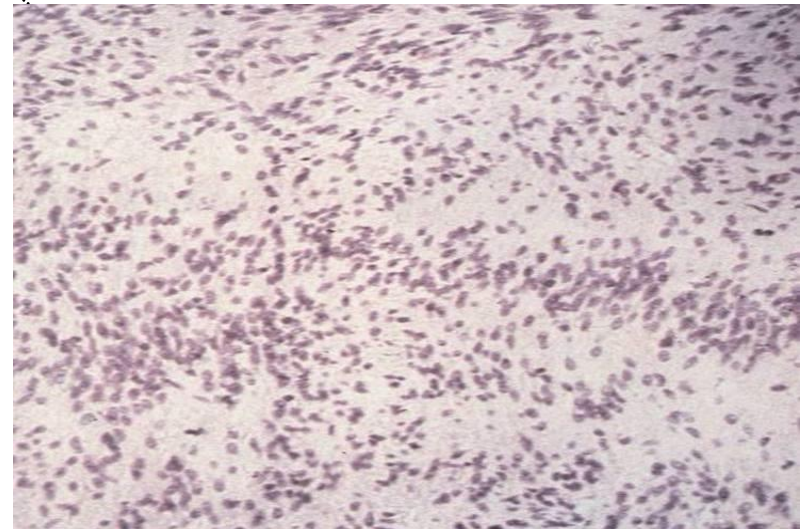
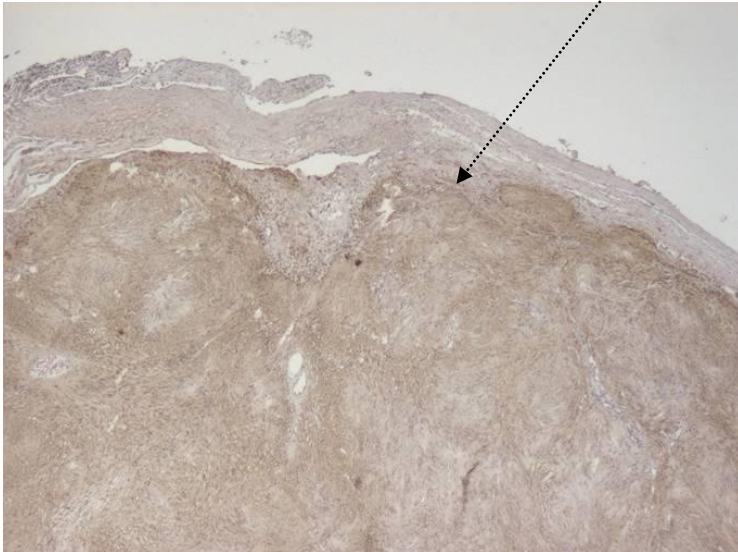


Schwannoma from the right lateral border of tongue (H&E)

Schwannom

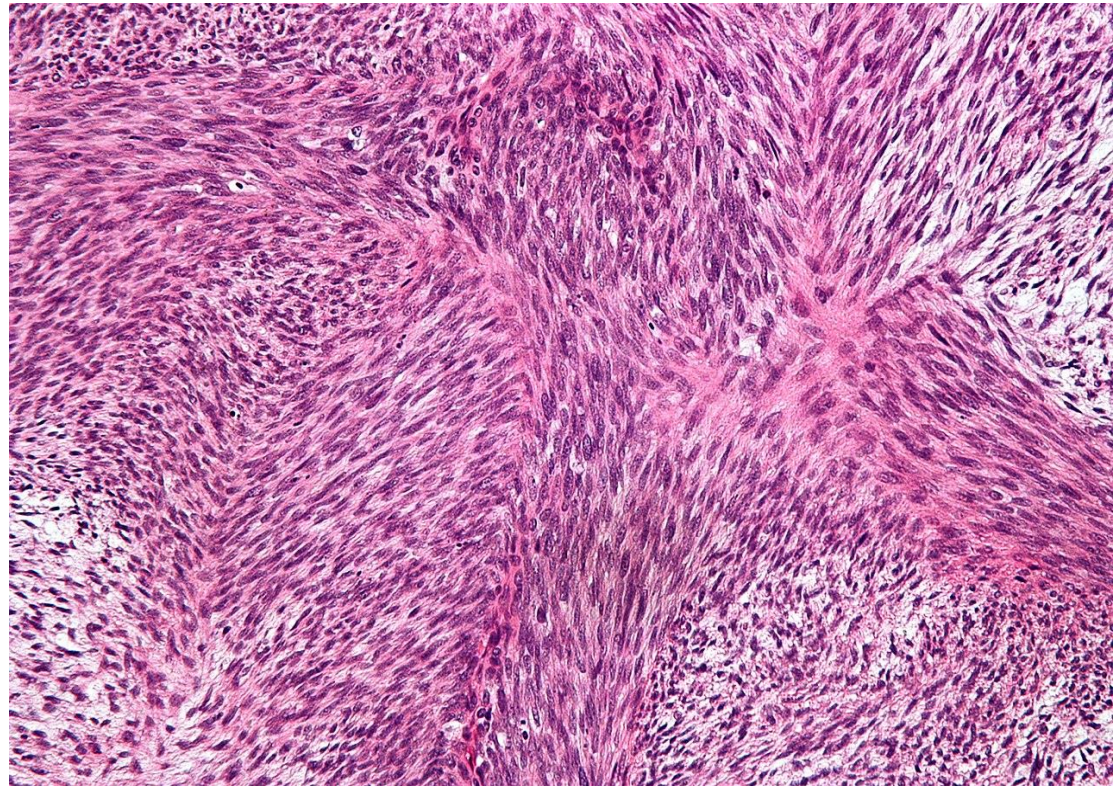


Anticorpi împotriva fibrelor nervoase



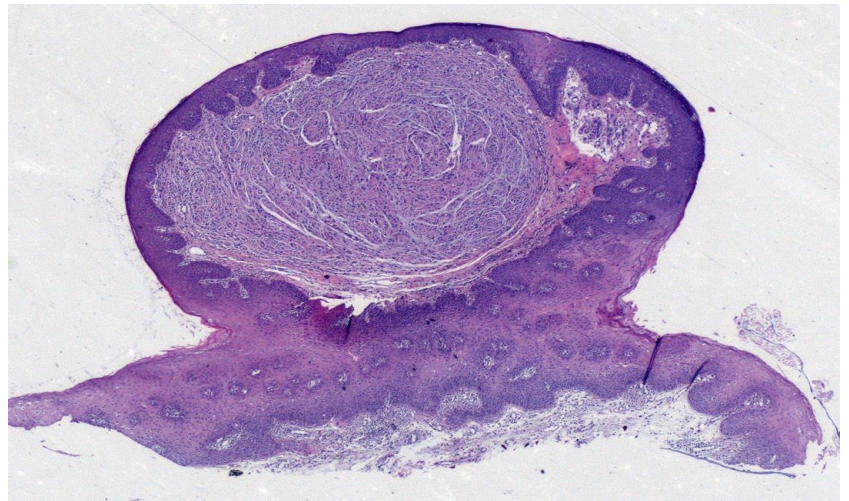
Schwanom malign

- Adulți tineri, localizare în mandibulă, buze și mucoasa bucală
- Microscopic, proliferare de celule fuziforme, dispuse în fascicule, celulele având nuceli ondulați cu atipii evidente

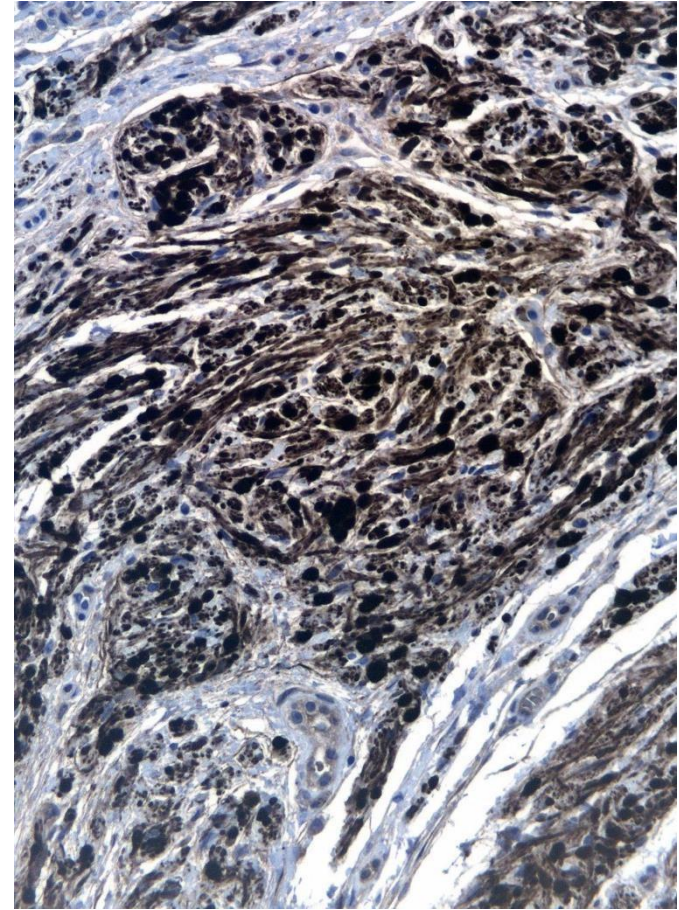
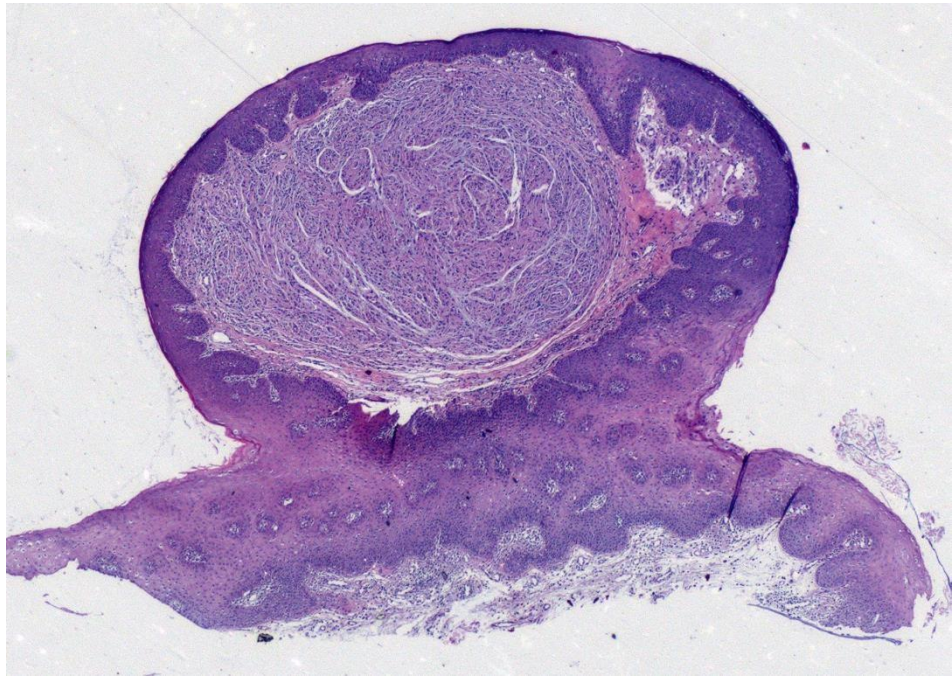


Neurofibrom

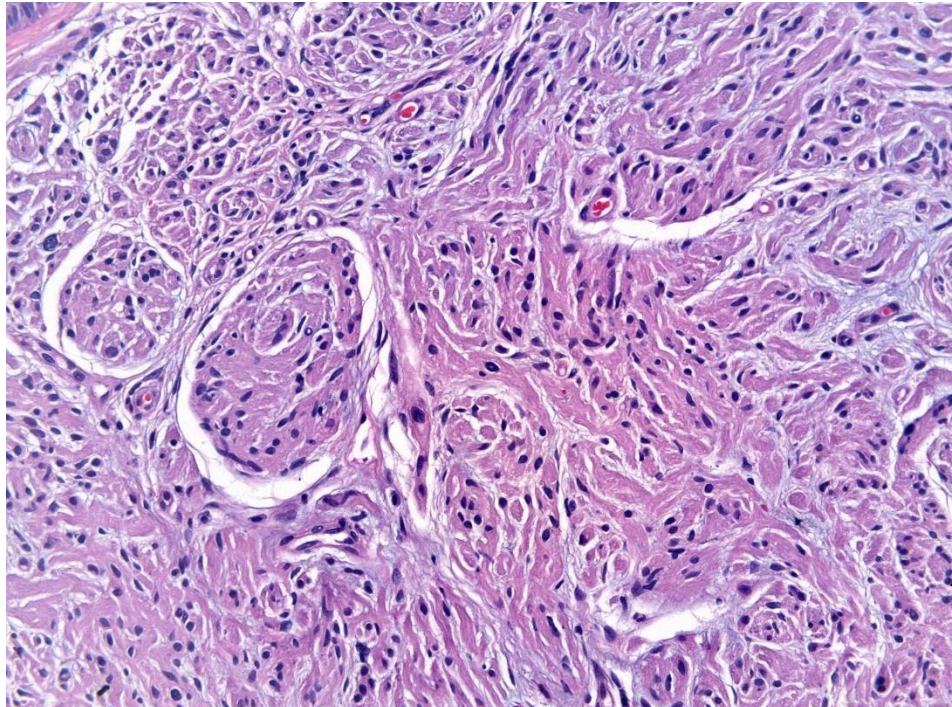
- Apare la a doua sau a treia decadă a vieții
- Tumora benignă a tecii nervoase periferice
- componenta neuronală cuprinzând celulele Schwann transformate și o componentă fibroasă non-neoplastică care include fibroblaste
- Papula elevata de aspect albicios, moale, neincapsulata



Neurofibrom



S100



celule fusiforme aranjate în fascicule

Tumori benigne din țesutul muscular

- Leiomiom Origine din mușchii netezi
- Rabdomiom Origine din mușchii striați

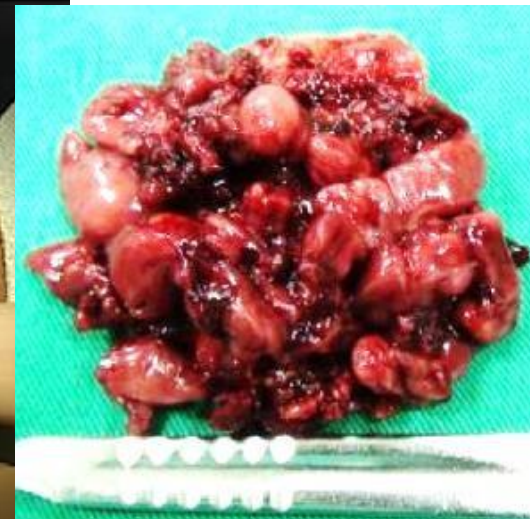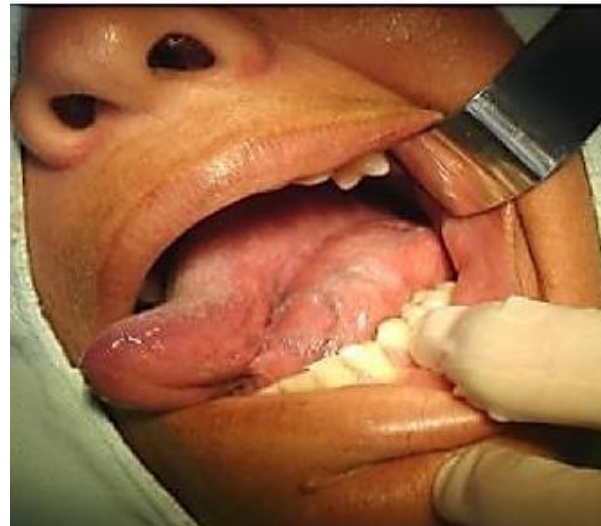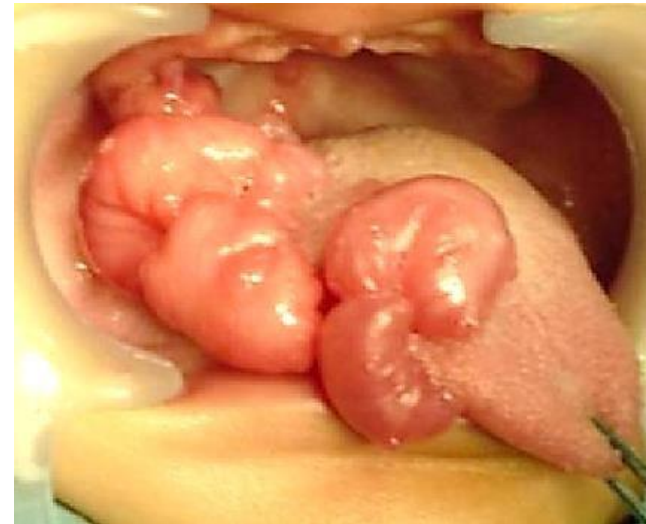Tumori benigne din țesutul muscular

– Leiomiom

Origine din mușchii netezi

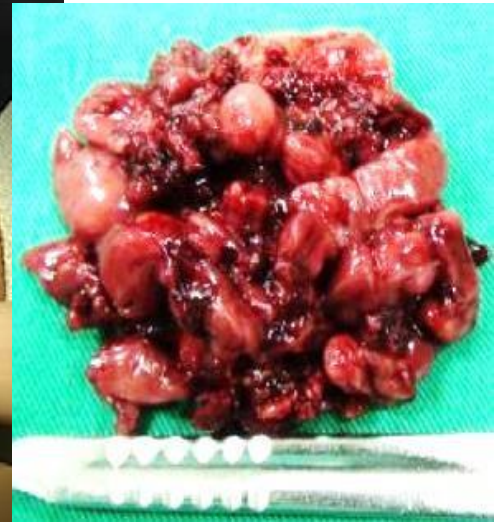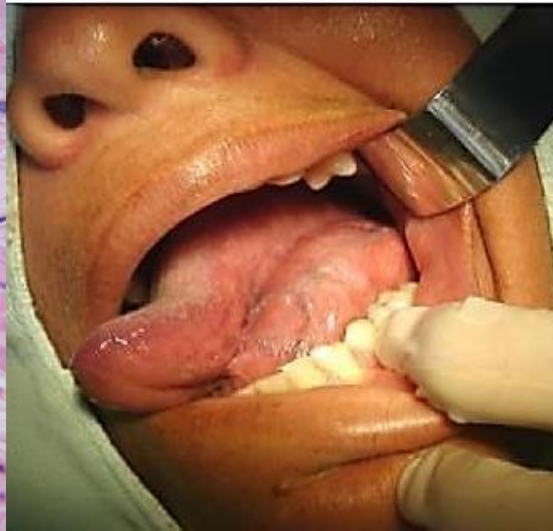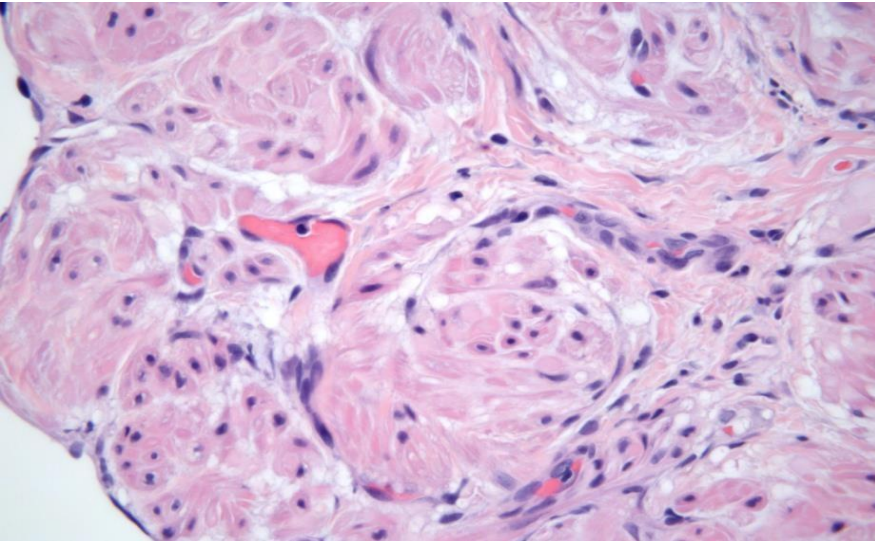
– Rabdomiom

Origine din mușchii striați

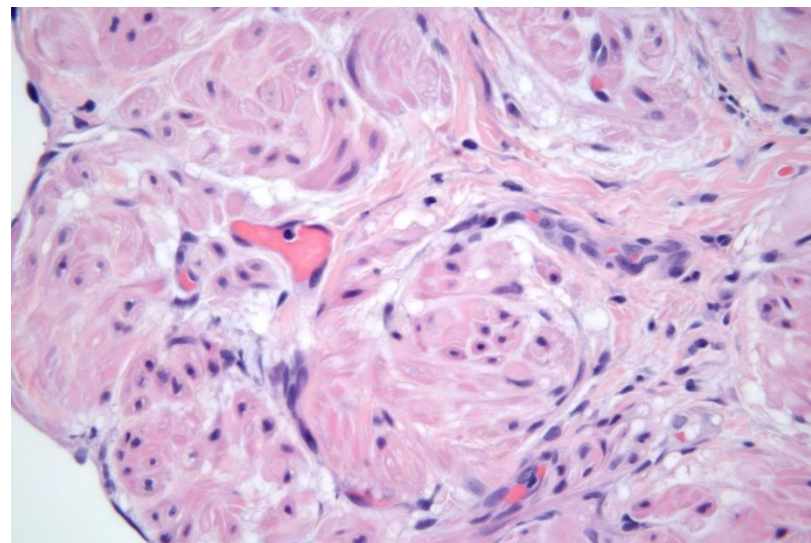
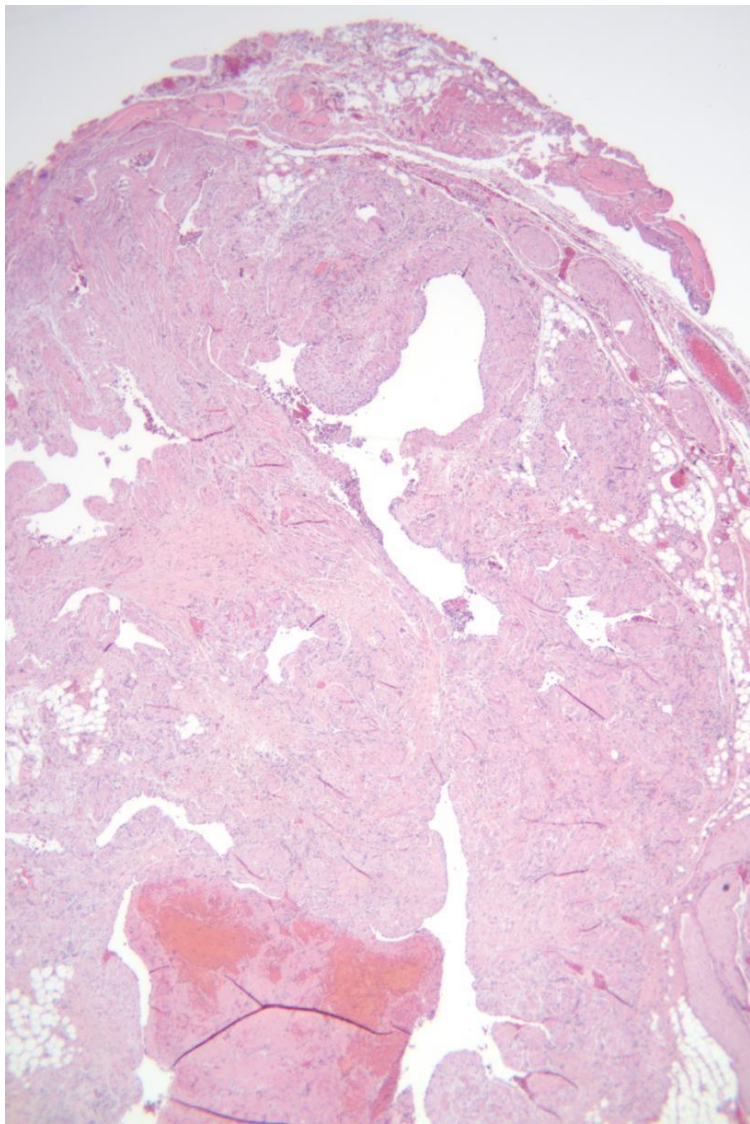


Leiomiom

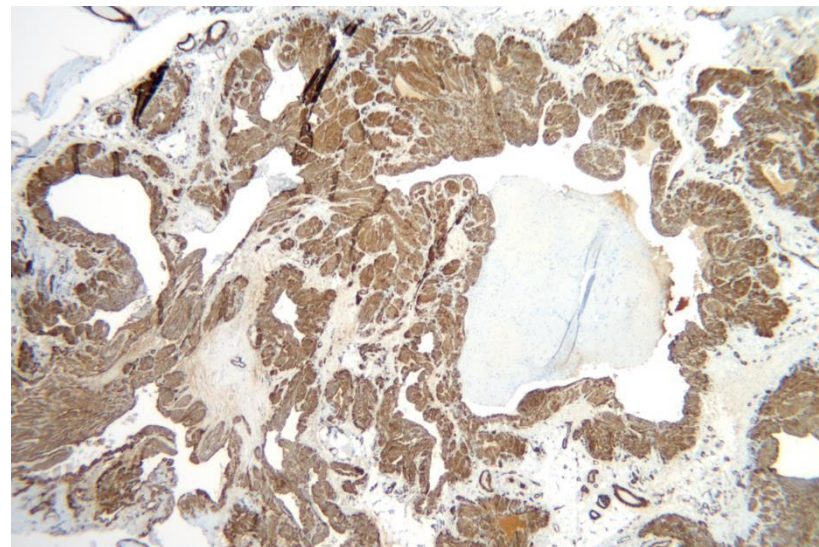
- Apare la orice vârstă
- Rară la nivelul cavității orale
- Nodul ferm localizat la nivelul buzelor, limbii și palatului
- Microscopic, bine delimitată, constituită din fascicule de fibre musculare netede, alungite cu nuclei fuziformi.



Femeie în vârstă de 46 de ani, tumoră asimptomatică la nivelul buzei inferioare – prezenta de câteva luni. Diagnostic tentativ: adenom pleomorf? Mucocel?



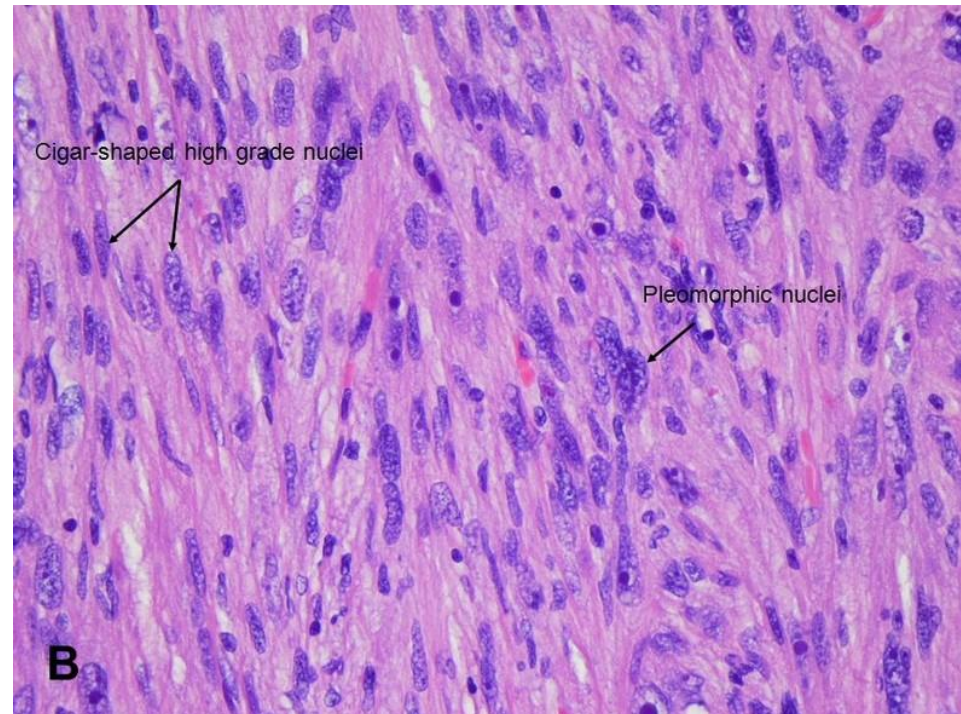
Anticorpi împotriva celulelor musculare netede confirmă diagnosticul de leiomiom



Diagnoza: Leiomiom

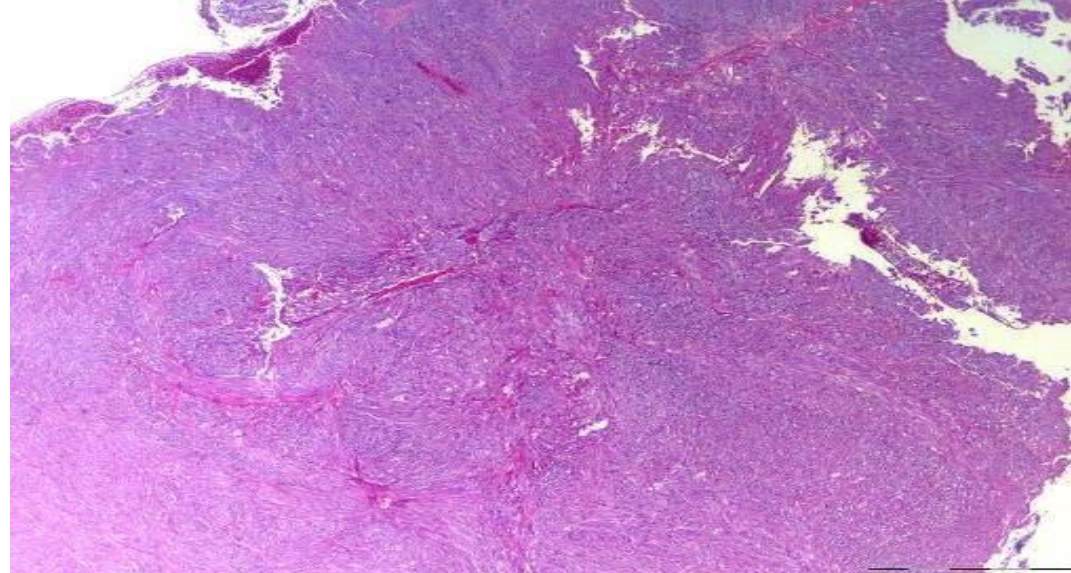
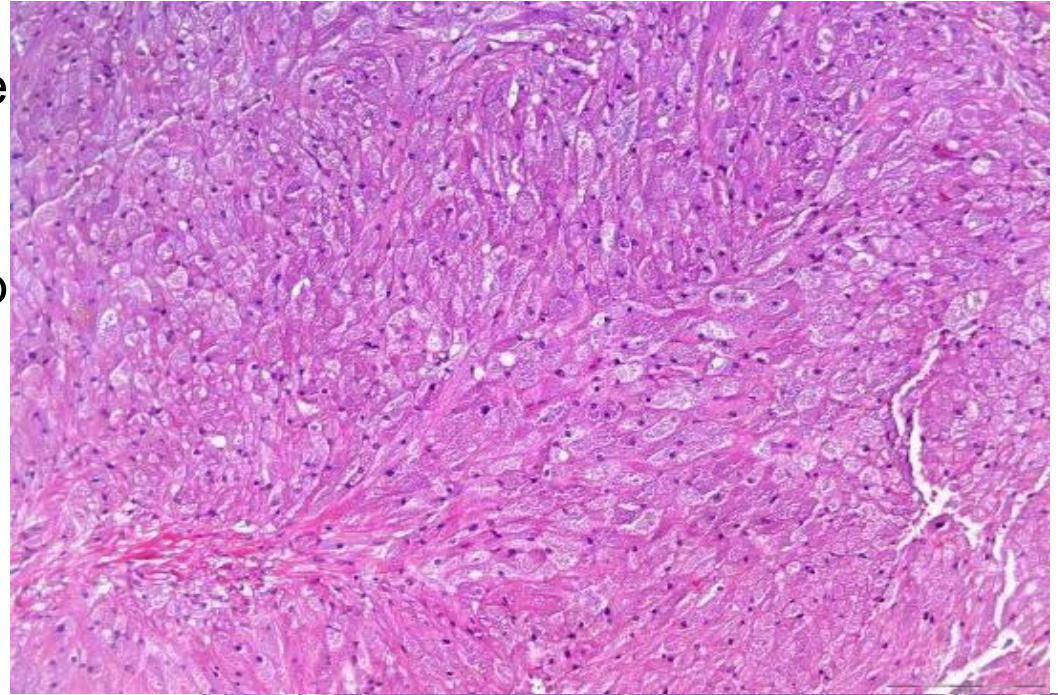
Leiomyosarcom

- Apare la orice vârstă
- Microscopic, proliferare de celule fuziforme, cu citoplasma abundentă, eozinofilă și nuclei ovulari, dispuse în fascicule, cu numeroase figuri mitotice.



Rabdomiom

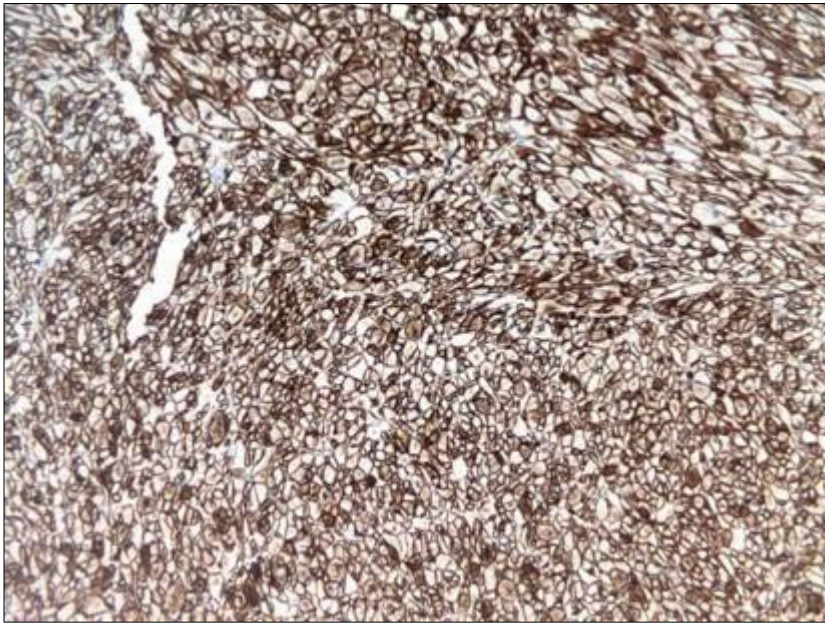
- Constă din celule asemănătoare celor musculare striate
- Bărbați adulți (rabdomiom de tip adult)
- Localizare: planșeu bucal, palat moale și baza limbii



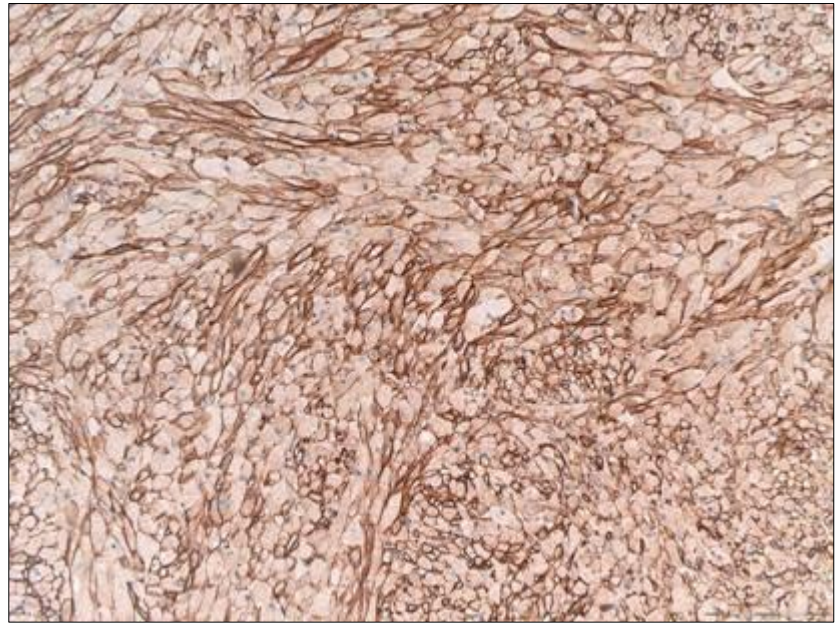
Rabdomiom

Anticorpi împotriva mușchilor striați

Desmin



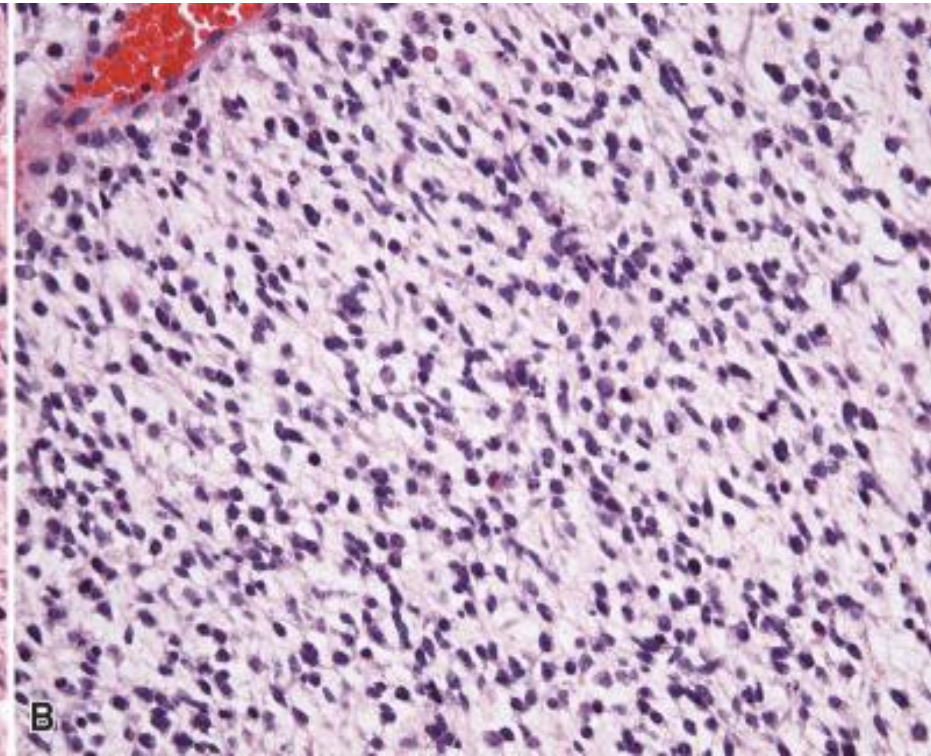
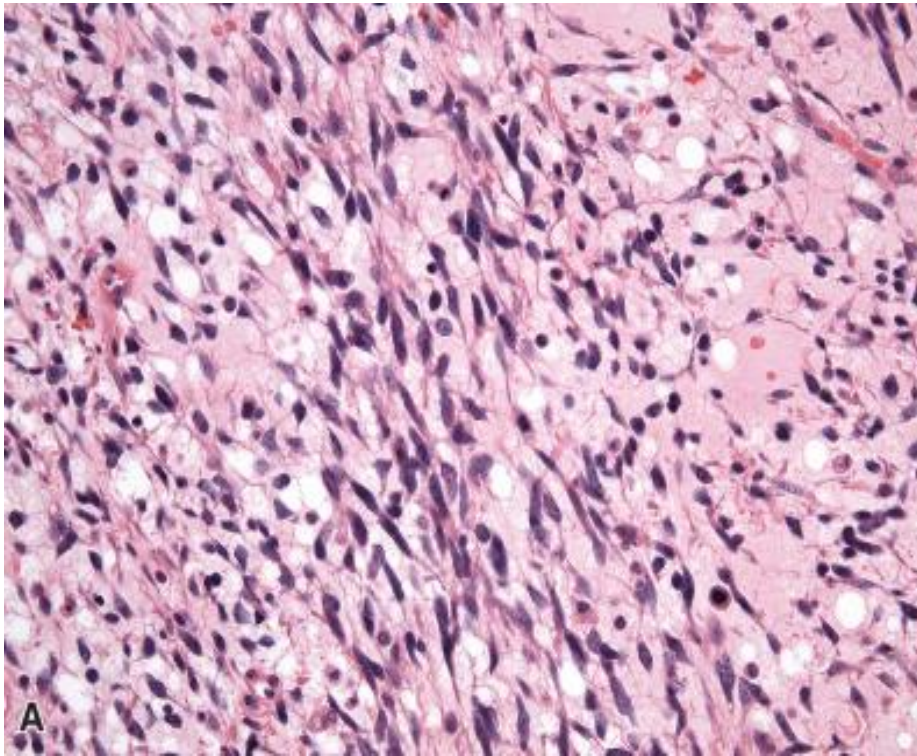
Actin HHF35 (actină specifică musculară)



Rabdomiosarcom

- Cel mai frecvent sarcom la copii
- Prezintă trei variante:

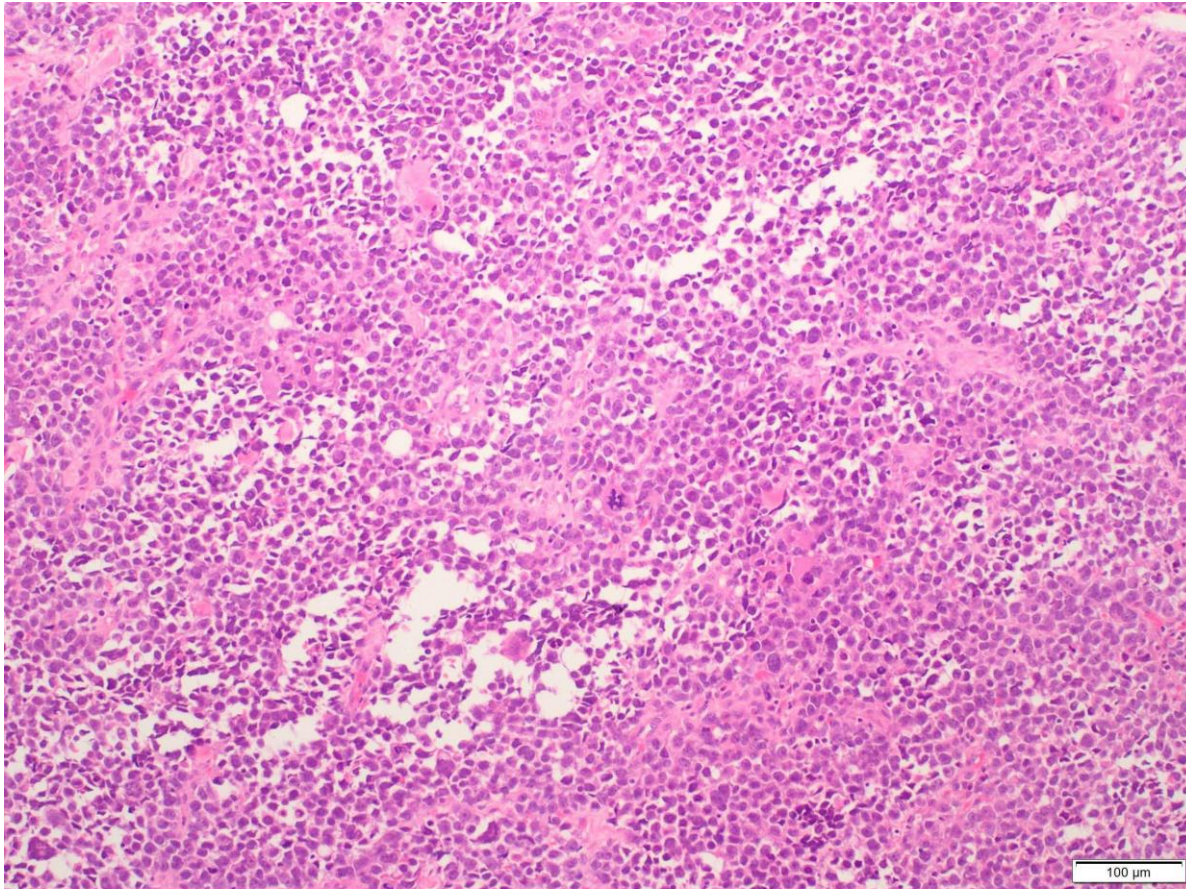
1. embrionară (arii hipercelulare, formate din celule tumorale rotunde sau fuziforme, alternând cu arii hipocelulare, care se caracterizează printr-o stromă mixoidă).



Rabdomiosarcom

- Prezintă trei variante:

2. alveolară (proliferație de celule tumorale necoezive, rotunde, dispuse în structuri alveolare, separate de septuri de țesut conjunctiv fibros dens).

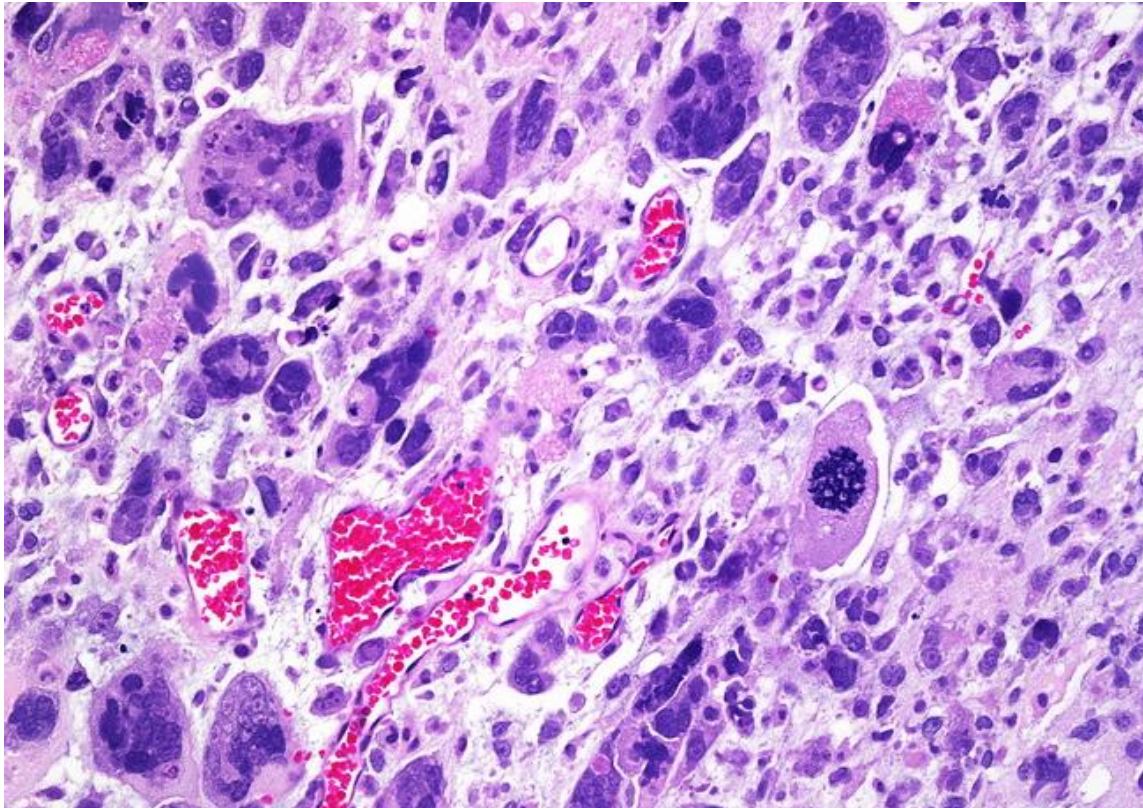


Soft tissue, alveolar rhabdomyosarcoma, classical subtype

Rabdomiosarcom

3. pleomorfă (proliferare de celule tumorale, fuziforme sau mari și pleomorfe multinucleate).

- Crește rapid și infiltrază țesuturile adiacente.
- Localizarea cea mai frecventă este la nivelul palatului



Mixom

Nu este încapsulat. Constă din stromă mixomatoasă liberă, cu celule stelate.

