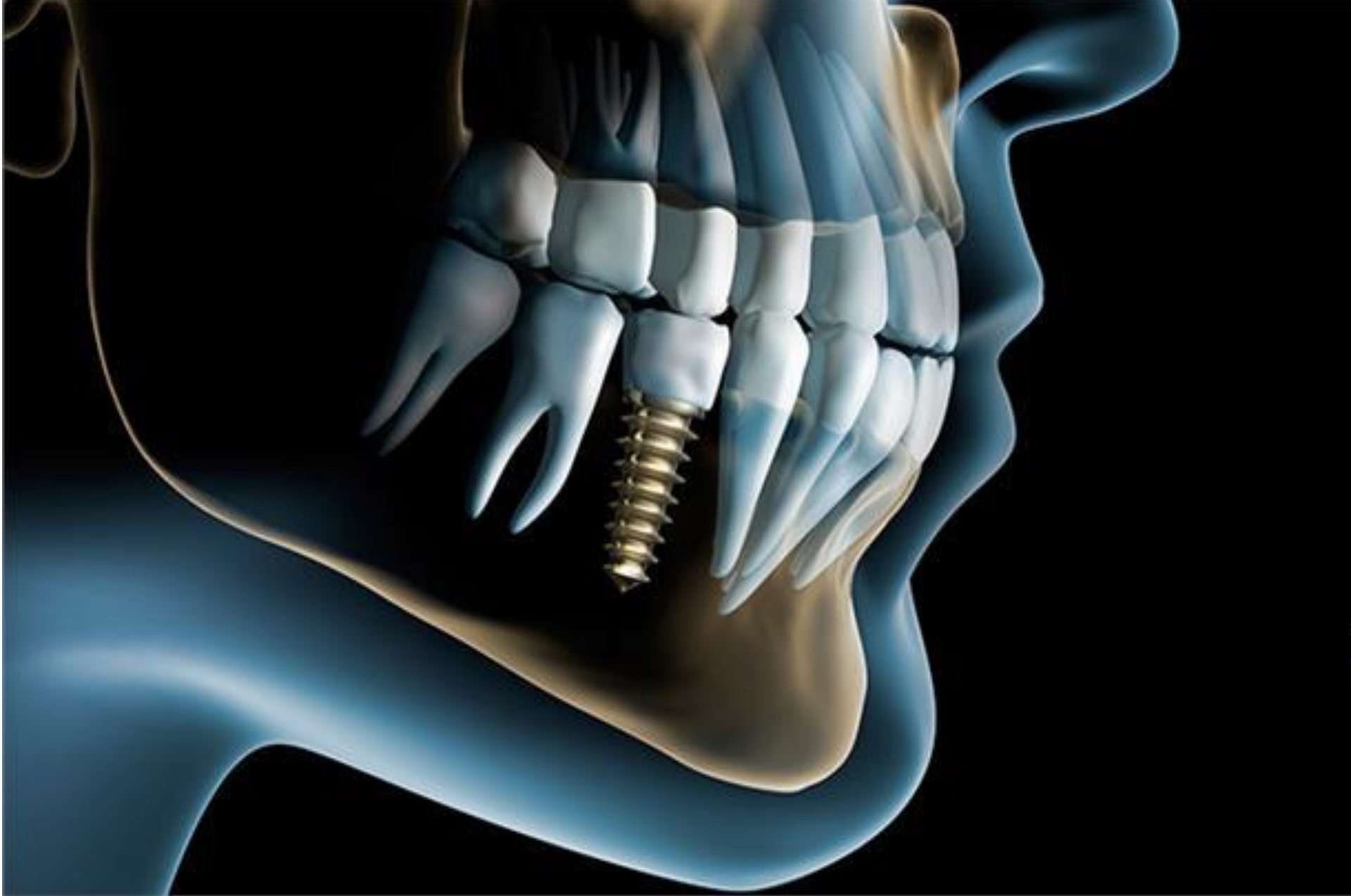



**Опухоли, общие понятия. Эпителиальные и мезенхимальные, доброкачественные и злокачественные опухоли мягких тканей полости рта.**

# Опухоли, общие понятия. Эпителиальные и мезенхимальные, доброкачественные и злокачественные опухоли мягких тканей полости рта.

## **I. Микропрепараты:**

**№ ОР43. Плоскоклеточная папиллома слизистой оболочки полости рта. (Окраска Г-Э.)**

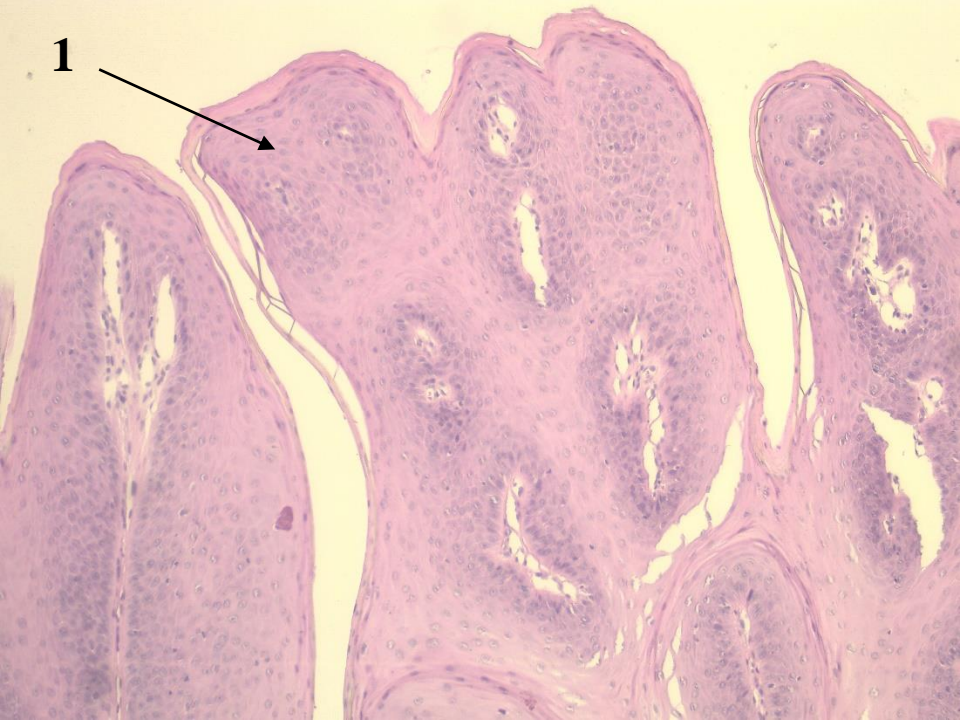
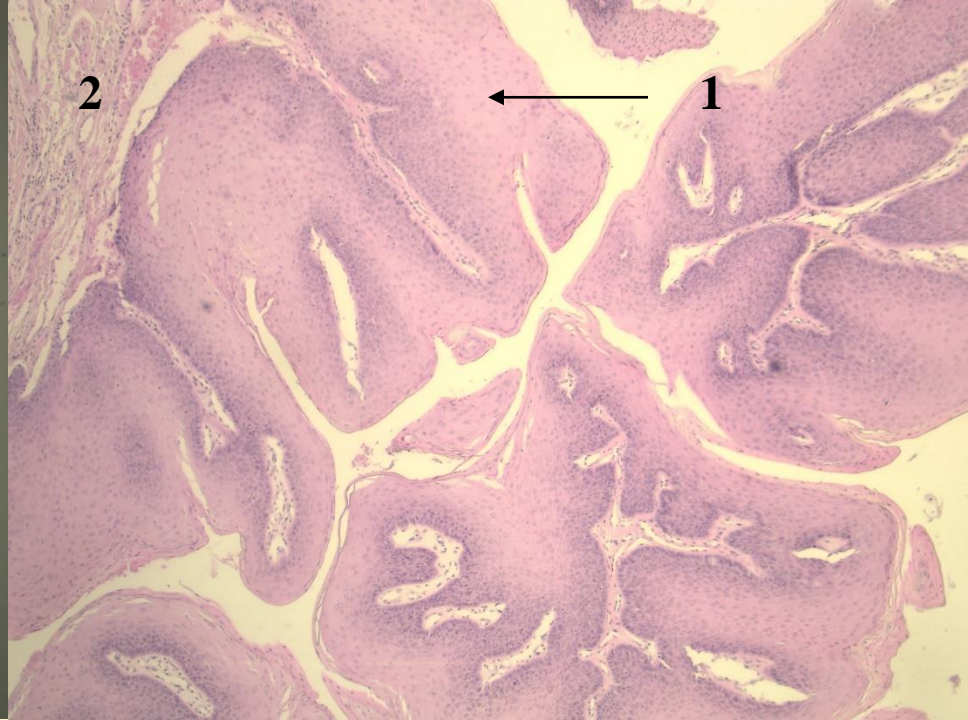
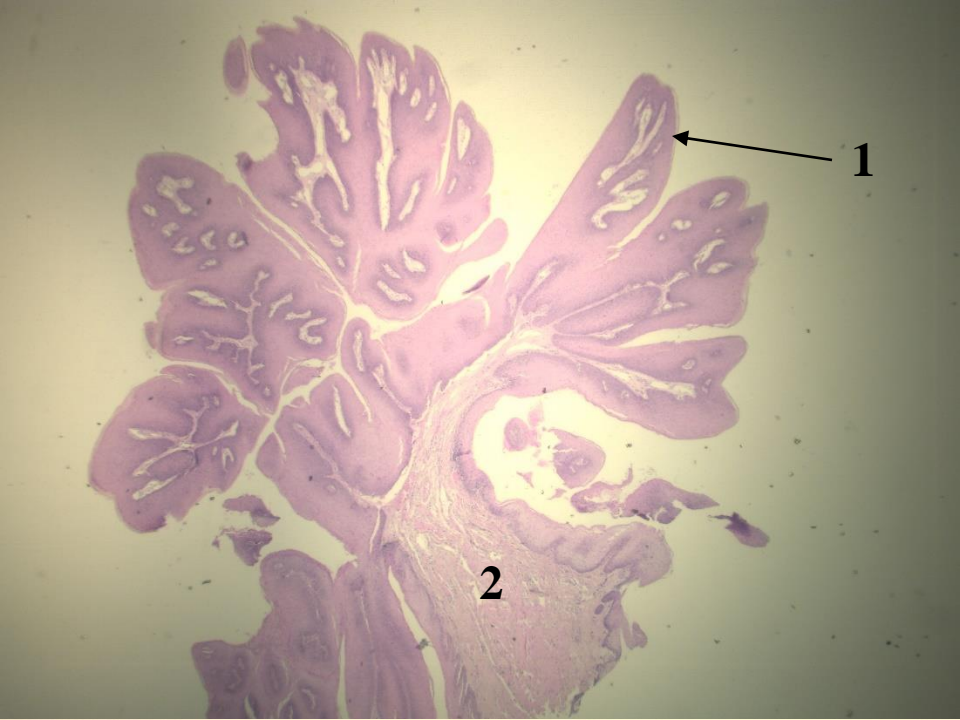
### **Обозначения:**

1. Утолщенный поверхностный эпителий с акантозом, гиперкератозом и паракератозом.
2. Строма представлена хорошо васкуляризированной соединительной тканью.

Микроскопически, поражение имеет папиллярный вид, состоящий из фибро-соединительных тяжей, покрытых утолщенным эпителием, с акантозом (утолщение зернистого слоя), гиперкератозом (утолщение рогового слоя), паракератоз (персистенция ядер в поверхностных слоях). Признаков дисплазии нет.

Макроскопически он имеет вид цветной капусты, с широким основанием или на ножке, белосерого цвета, размеры несколько мм. до 3см.

*Плоскоклеточная папиллома слизистой оболочки полости рта является доброкачественной опухолью экзофитного аспекта, которая чаще встречается у мужчин, в возрасте 40-60 лет вследствие инфекции ВПЧ, особенно типа 6 и 11. Опухоль развивается чаще на языке, губах, небе, слизистой оболочке полости рта, миндалинах и небном язычке. Обычно является одиночной опухолью, бессимптомная с клинической точки зрения. Папилломатоз полости рта чаще встречается у детей и связан с папилломами гортани и глотки. Папилломы растут до половой зрелости и имеют тенденцию к местному рецидиву. У взрослых папилломатозу способствует наличие радикулярных остатков и плохая гигиена полости рта. Множественный папилломатоз полости рта может быть связан с очаговой гипоплазией кожи или эпителиальной гиперплазией при синдроме Хека. Также, папилломатоз ротовой полости ассоциируется с кожными опухолями лица, аномалиями желудочно-кишечного тракта, центральной нервной системы, опорно-двигательного аппарата и щитовидной железы при синдроме Каудена, аутосомно-доминантном заболевании.*



**№ ОР43. Плоскоклеточная папиллома  
слизистой оболочки полости рта.  
(Окраска Г-Э.)**

## № ОР17 Липома полости рта. (Окраска Г-Э.)

### Обозначения:

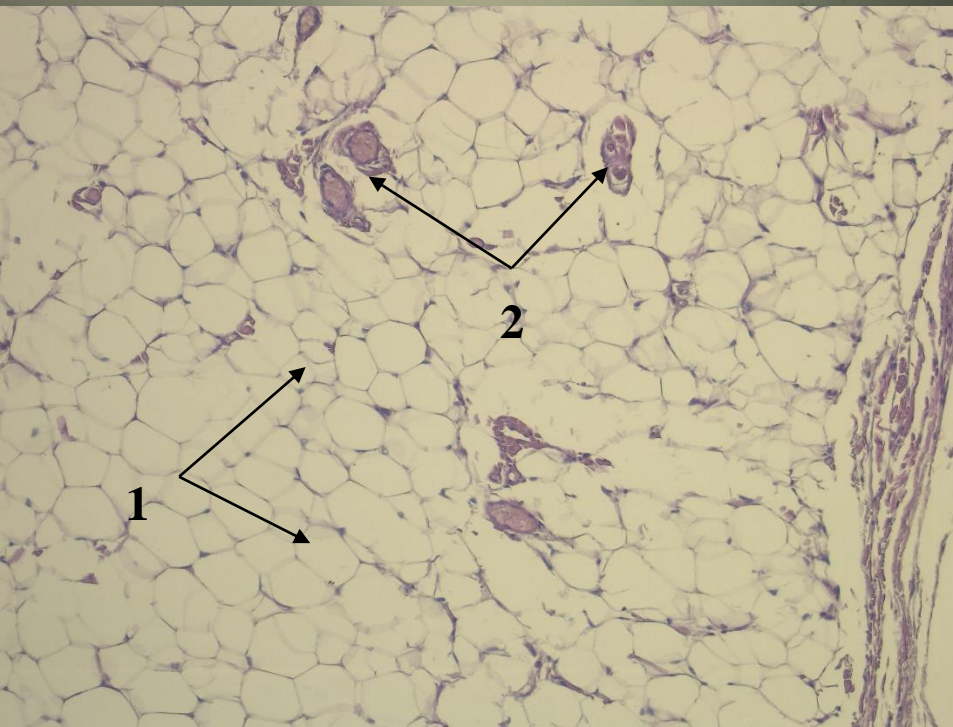
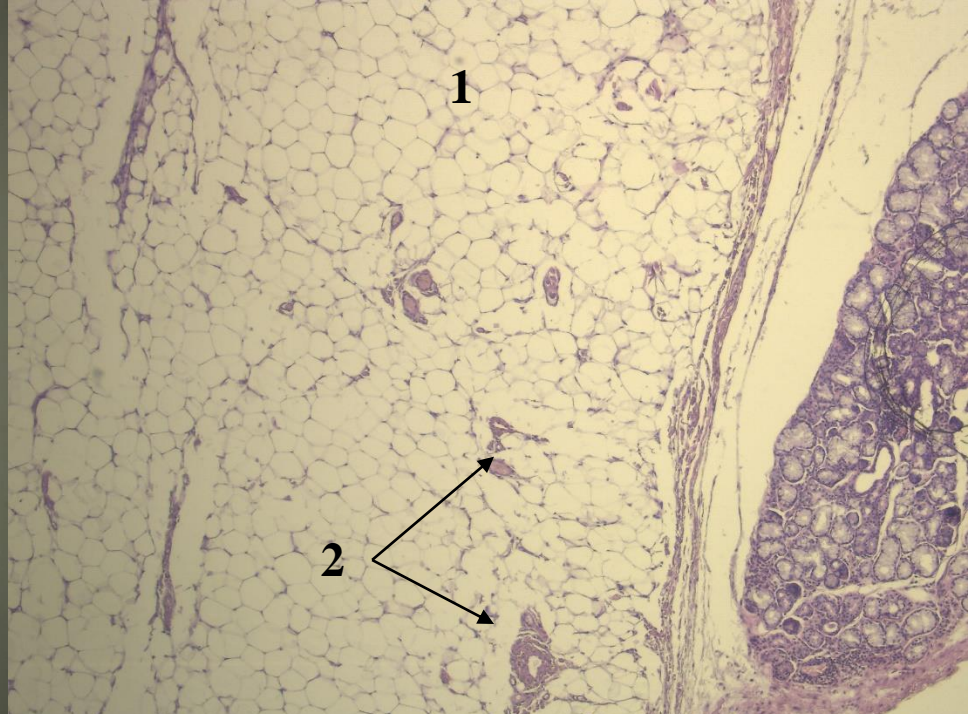
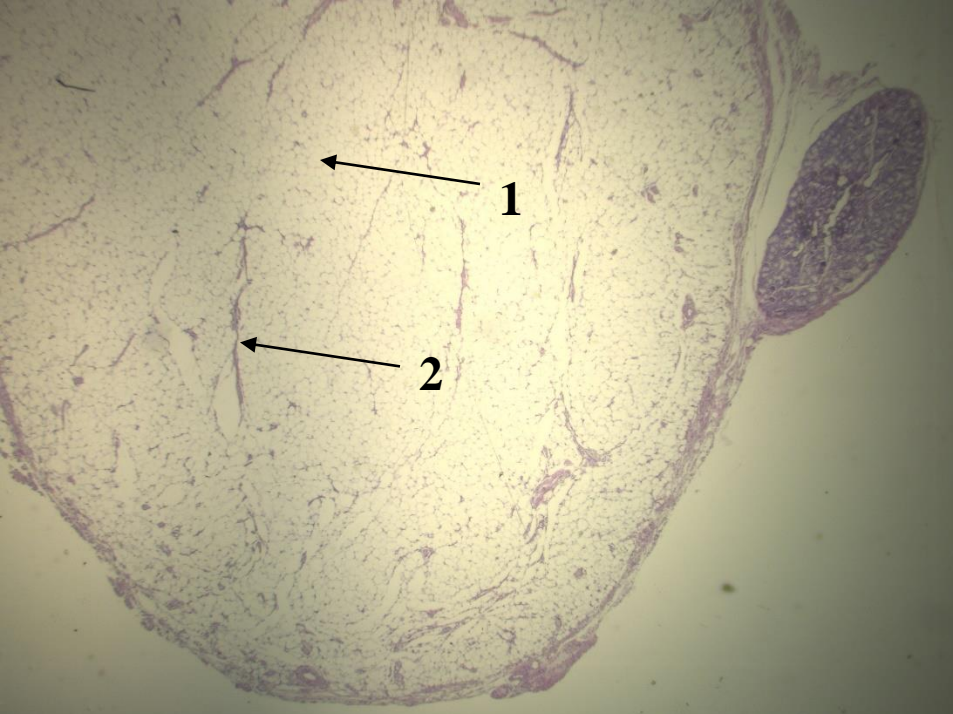
1. Зрелые адипоциты.
2. Перегородки соединительной ткани с кровеносными сосудами.

Микроскопически, состоит из зрелых жировых клеток, среди которых видны перегородки соединительной ткани с кровеносными сосудами. Липобластов не наблюдается. Иногда в опухоли могут возникать очаги некроза, кровоизлияния, инфаркта, кальцификации, кистозной дегенерации, не имеющие прогностического значения. Существует ряд микроскопических вариантов: миксолипома, фибролипома, плеоморфная липома, липома с веретенообразными клетками, ангиолипома, ангиомиолипома, хондролипома, остеолипома.

*Макроскопически, имеет узловой вид, хорошо отграниченная, с широким основанием или на ножке, с гладкой поверхностью, эластичной консистенции и желтого цвета, очевидно, через прозрачность слизистой оболочки, безболезненная. Растет медленно и может иметь очень переменные размеры, диаметр иногда достигает 4-5 сантиметров. На периферии опухоль окружена тонкой капсулой.*

*Липома редко встречается в полости рта и может располагаться на языке или губе, иногда на дне полости рта. Встречается чаще в возрасте 40-60 лет, особенно при ожирении и у женского пола. Симметричное увеличение шеи из-за чрезмерного роста жировой ткани на этом уровне называется доброкачественным симметричным липоматозом или болезнью Маделунга.*





**№ OP17 Липома полости рта.  
(Окраска Г-Э.)**

## **№ ОР18. Зернистоклеточная опухоль языка. (Окраска Г-Э.)**

### **Обозначения:**

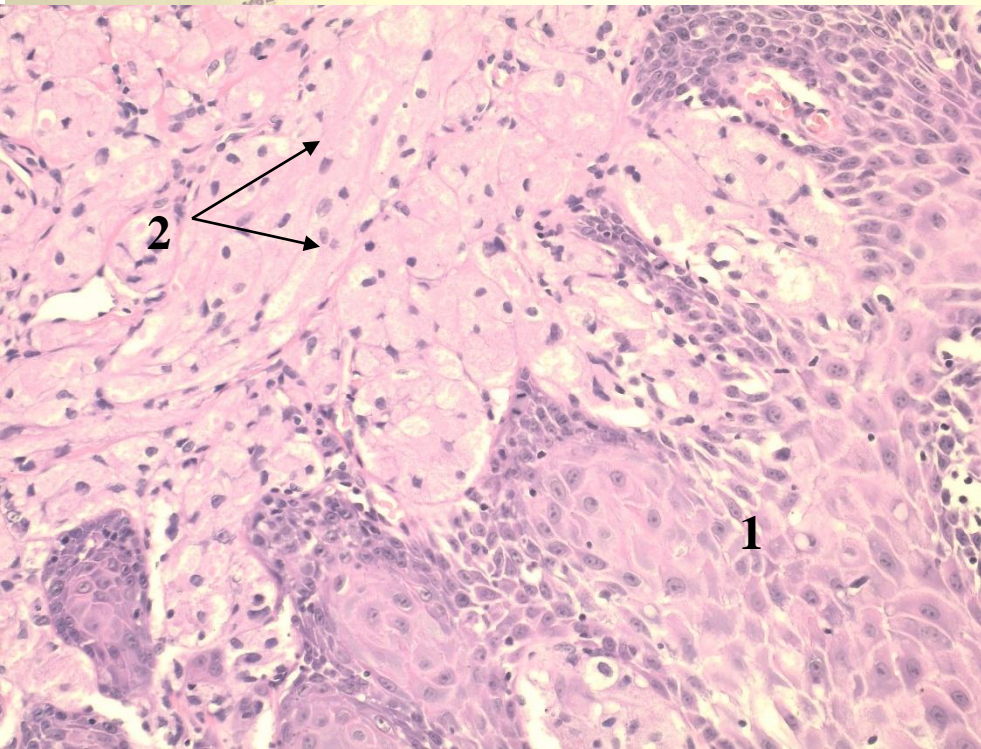
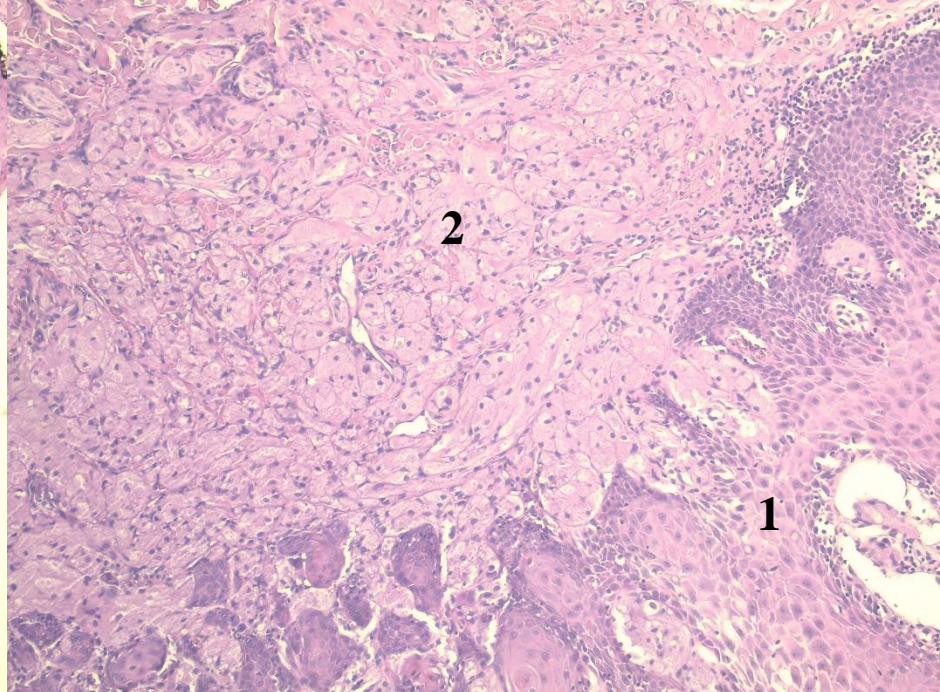
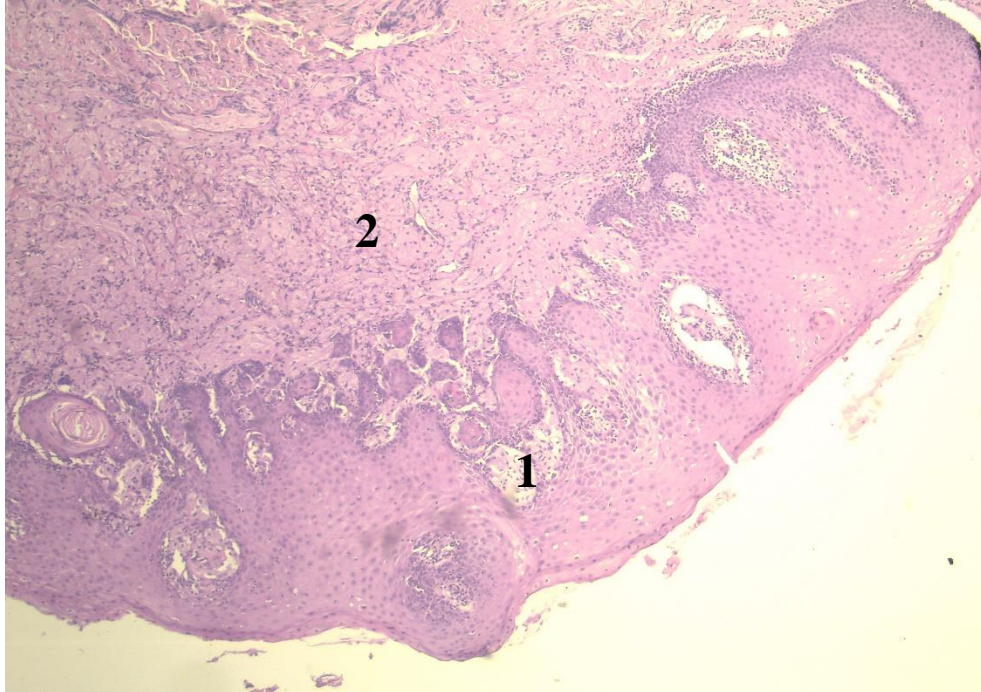
1. Поверхностный эпителиальный.
2. Клетки с эозинофильной, мелкозернистой цитоплазмой.

Микроскопически опухоль состоит из клеток с эозинофильной, мелкозернистой цитоплазмой и маленькими гиперхромными ядрами.

*Макроскопически представляет собой четко выраженный розовый узел с широким основанием, диаметром в 2 сантиметра, который выступает субэпителиально.*

*Зернистоклеточная опухоль, является редкой, чаще всего располагается на языке, обычно на задней поверхности. Развивается чаще у взрослых и женщин. Электронно-микроскопические и иммуногистохимические исследования показали нервное происхождение (клетки Шванна), а не мышечное, данного поражения. Эпителий вышележащего опухоли может иметь псевдокарциноматозную гиперплазию, которую не следует путать, особенно при биопсии с карциномой*





**№ OP18. Зернистоклеточная опухоль  
языка. (Окраска Г-Э.)**

## № ОР22. Гемангиома полости рта. (Окраска Г-Э.)

### Обозначения:

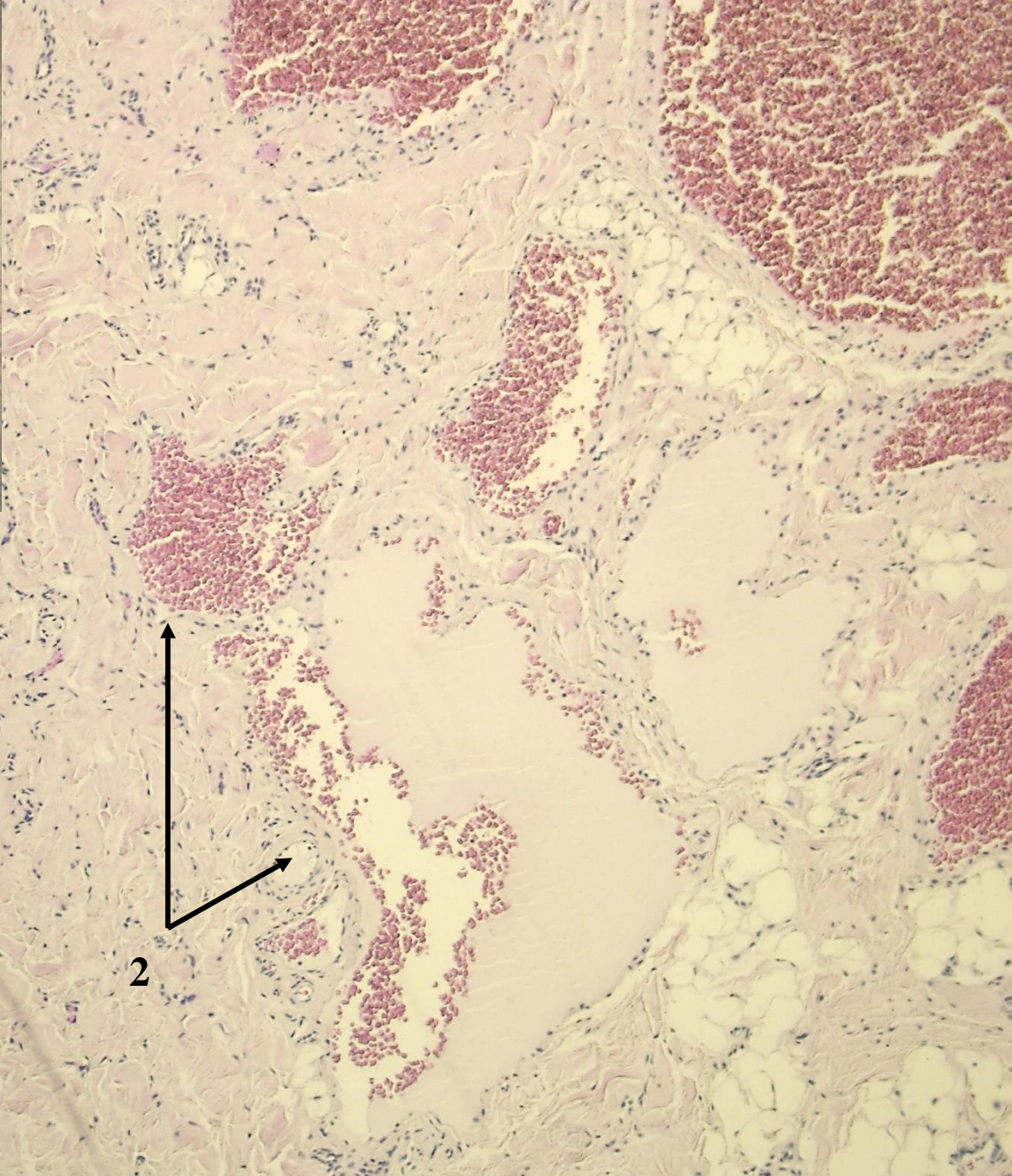
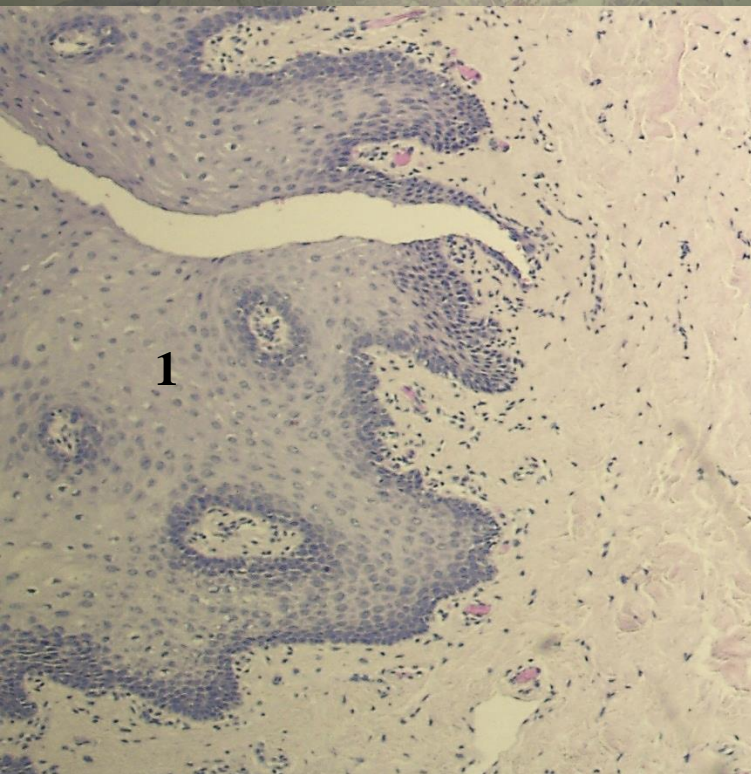
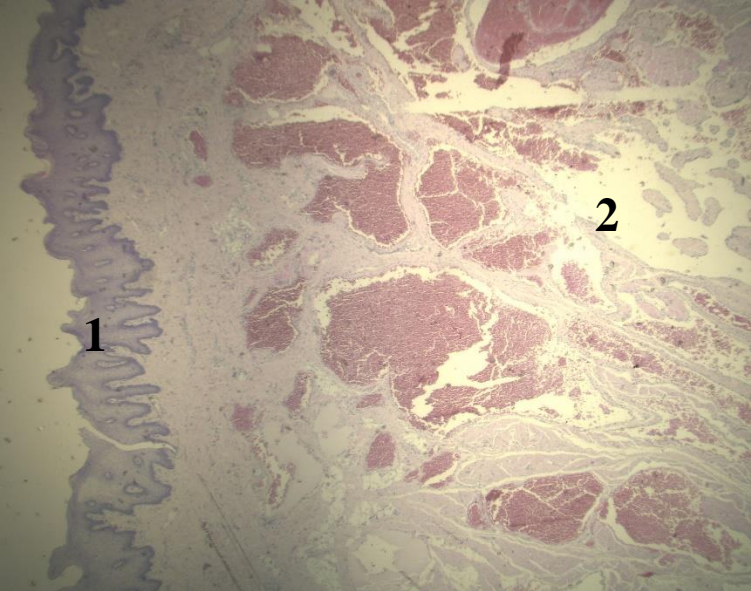
1. Поверхностный эпителиальный.
2. Кистозно расширенные сосудистые пространства кавернозного аспекта.

Микроскопически, состоит из пролиферации эндотелиальных клеток, которые разграничивают сосудистые пространства, иногда с нечетким просветом. По мере созревания поражения эндотелиальные клетки сглаживаются, и сосудистые пространства становятся более очевидными. Когда поражение регрессирует, сосудистые пространства являются кистозно расширенными, кавернозными по внешнему виду. В отличие от гемангиомы, пороки развития сосудов присутствуют с рождения, но сохраняются в течение всей жизни и не связаны с пролиферацией эндотелия.

*Макроскопически, проявляется в виде плоского или возвышенного, пурпурно-окрашенного очага, ассоциируется с макрохейлией и макроглоссией. Опухоль хорошо разграниченная и имеет мягкую консистенцию. Может иногда изъязвляться, вызывая кровотечение.*

*Гемангиома полости рта представляет собой доброкачественную опухоль, состоящую из кровеносных сосудов, которая чаще встречается в нижней губе и языке. Это врожденное поражение, которое быстро растет после рождения, но имеет тенденцию к спонтанной инволюции.*





**№ ОР22. Гемангиома полости рта. (Окраска Г-Э.)**

## № ОР16. Хорошо дифференцированная плоскоклеточная карцинома. (Окраска Г-Э.)

### Обозначения:

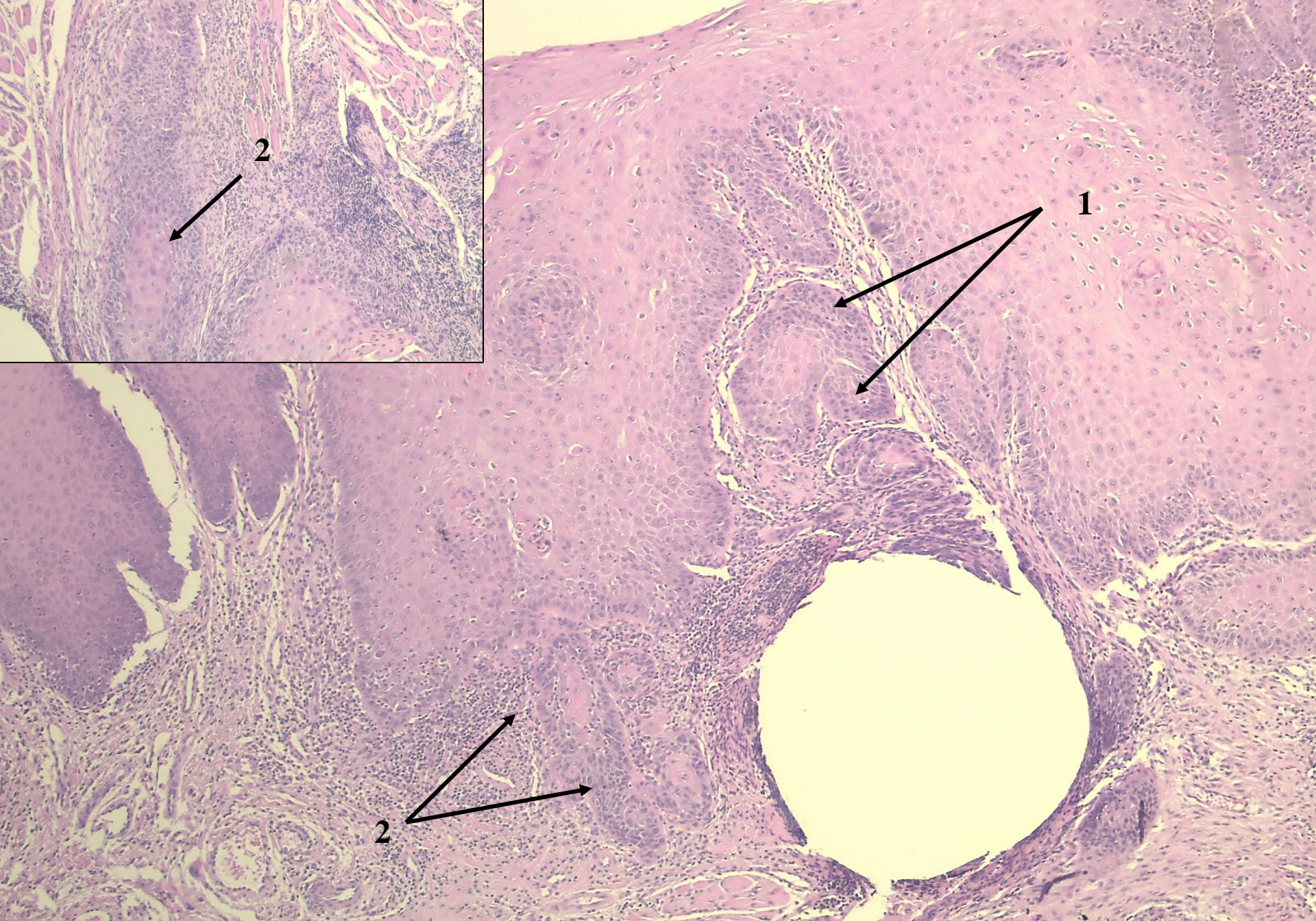
1. Поверхностный эпителий с признаками дисплазии
2. Опухолевые клетки, которые проникают в собственную пластинку.

Микроскопически, опухоль характеризуется пролиферацией опухолевых клеток, которые проникают в собственную пластинку слизистой оболочки, вышележащий эпителий имеет признаки дисплазии. Опухолевые клетки имеют обильную эозинофильную цитоплазму, гиперхромные ядра и митотические фигуры. Центральная часть эпителиальных опухолевых гнезд может содержать концентрические агрегаты кератина (кератиновые жемчужины). Строма вокруг опухолевых клеток может содержать воспалительный инфильтрат с участками некроза. Микроскопическая градация основана на дифференцировке опухолевых клеток и выработки кератина.

*Макроскопически, опухоль может быть экзофитной (в виде цветной капусты), эндофитной (инфильтративной или язвенной), лейкопластический (белая зона), эритропластический (красная зона) и эритролейкопластический (белая зона с красными очагами).*

*Является самой распространенной злокачественной опухолью полости рта и составляет 5-8% всех злокачественных опухолей. Этиология плоскоклеточного рака является многофакторной. Наиболее важными внешними предрасполагающими факторами являются курение и алкоголь, онкогенные вирусы (ВПГ), солнечное облучение (при раке губы). Внутренние факторы включают системные состояния, такие как мальнутриция и железодефицитная анемия. Среди предраковых поражений известна роль лейкоплакии. Опухоль чаще локализуется на губах, языке, рту, деснах, небе. Метастазы развиваются лимфатическим путем в ipsilaterальные шейные лимфатические узлы, иногда билатерально, на поздних стадиях гематогенные метастазы развиваются в легких, печени, костях. Прогноз плоскоклеточного рака полости рта является сдержанным, на него влияет ряд факторов, наиболее важными из которых являются: клиническая стадия (согласно классификации TNM) и микроскопическая градация опухоли. В этой клинической стадиялизации оцениваются три параметра: размер первичной опухоли в сантиметрах (T), количество и размер лимфатических узлов, пораженных метастазами (N), и наличие отдаленных метастазов (M). Согласно этой стадиялизации, распознаются четыре стадии плоскоклеточного рака полости рта, на I стадии 5-летняя выживаемость составляет 85%, а на IV стадии только 9%.*





**№ OP16. Хорошо дифференцированная плоскоклеточная карцинома. (Окраска Г-Э.)**



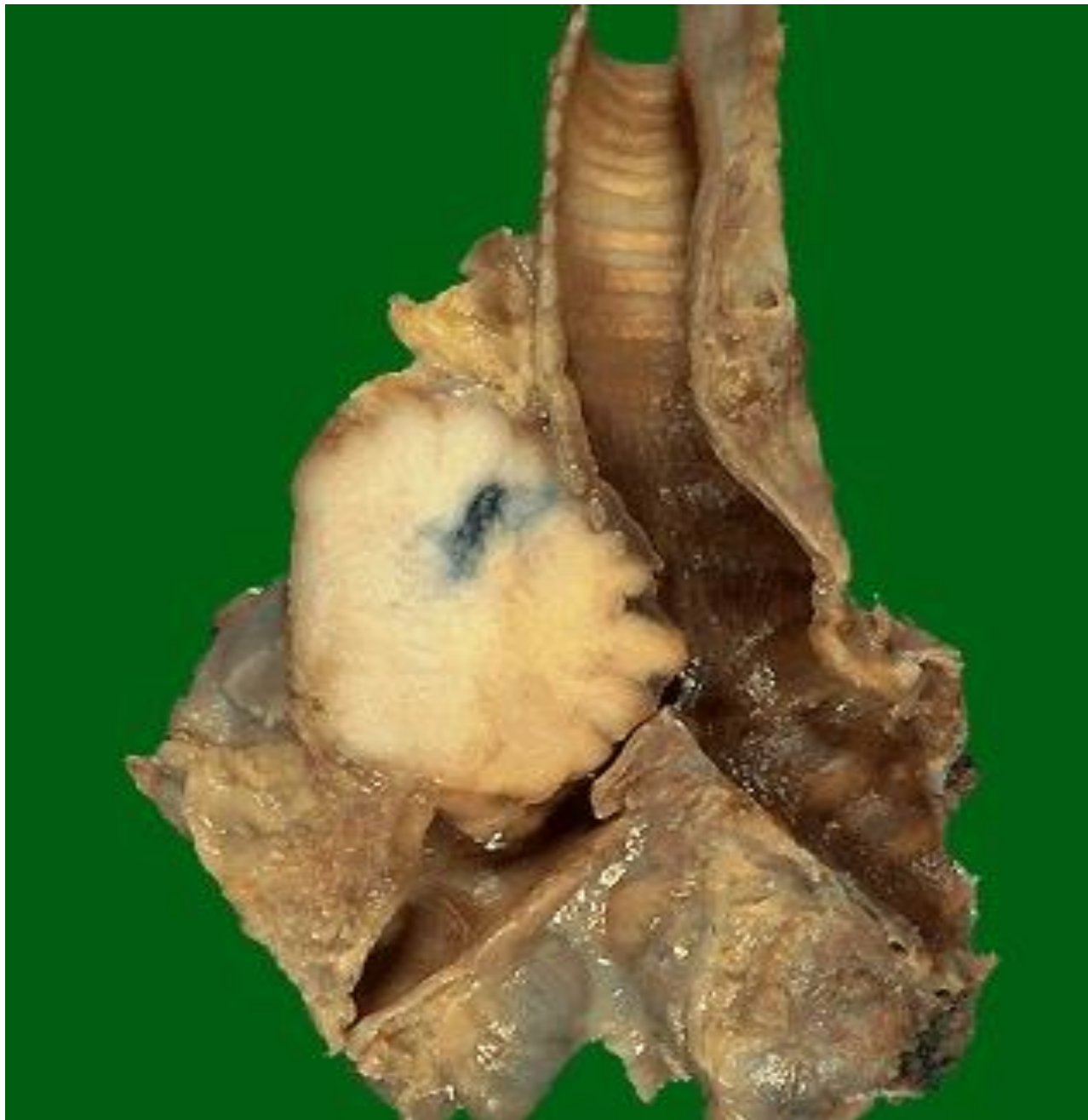## **II. Макропрепараты:**

### **№ 39. Прикорневой рак легкого.**

В главном бронхе находится опухолевый узел размером ~ 4-5 см, которой растет экзофитно, стенозируя просвет, с шероховатой поверхностью, плотной консистенции, бело-желтого цвета, опухолевая ткань инфильтрирует соседнюю перибронхиальную паренхиму легкого.

*Развивается из эпителия главных бронхов и их ветвей, чаще справа. Часто осложняется ателектазом через обтурацию, кровоизлиянием, абсцессом, фибрино-геморрагическим или гнойным плевритом. Инфильтративный рост может развиваться в перибронхиальной легочной ткани, контралатеральных бронхах и легких, плевре, перикарде и миокарде. Лимфогенные метастазы возникают в средостенных, шейных, надключичных, парааортальных лимфатических узлах, гематогенные метастазы - в различных органах, чаще в печени, надпочечниках, костях, поджелудочной железе, мозге и т. д. Обычно возникает на фоне хронического бронхита, особенно у курильщиков, бронхоэктатической болезни, хронического абсцесса, пневмокониоза. Наиболее распространенной гистологической формой является кератинизирующий или некератинизирующий плоскоклеточный рак, которому предшествует плоскоклеточная метаплазия дыхательного эпителия.*



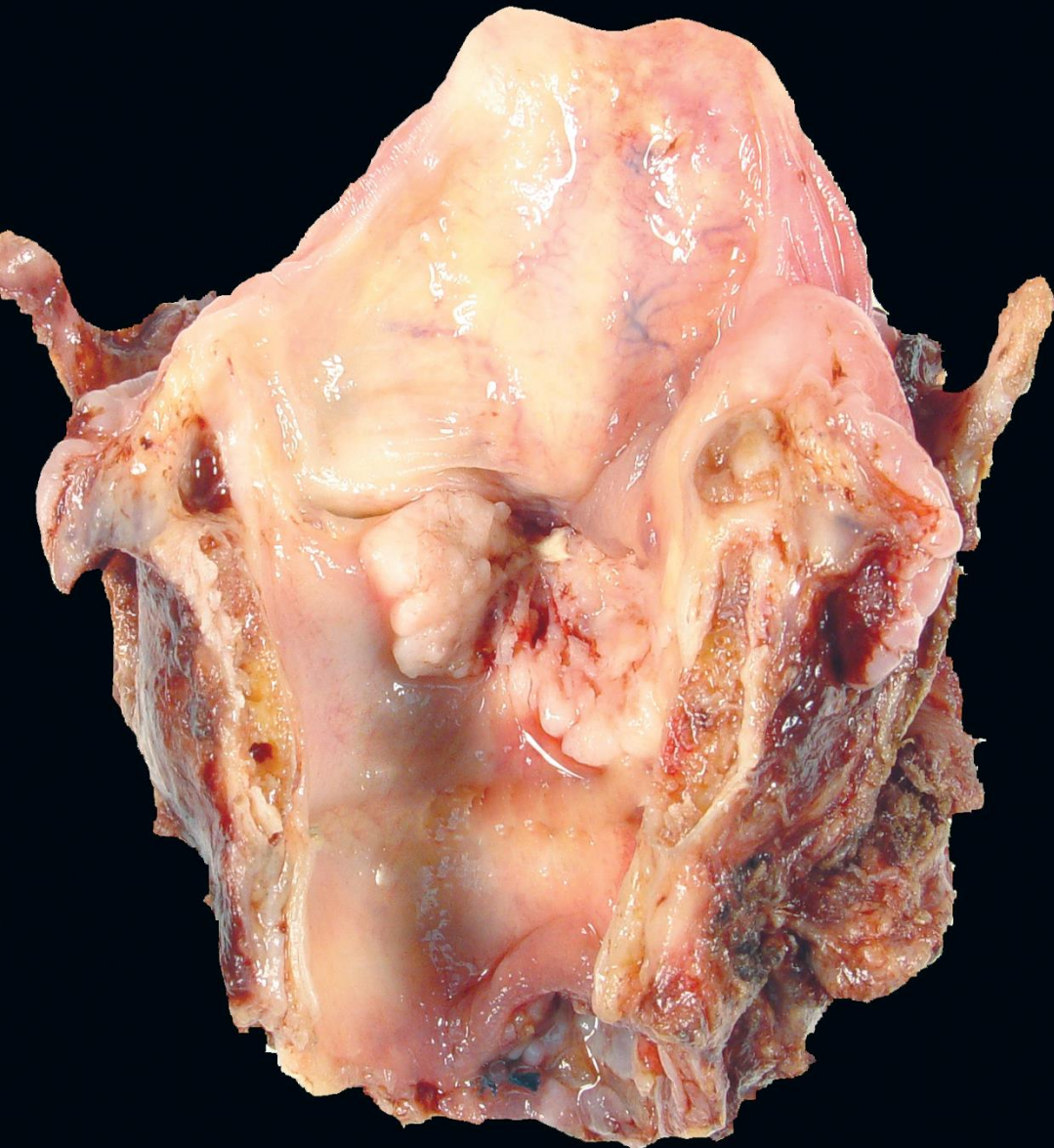

**№ 39. Прикорневой рак легкого.**

## **№ 41. Рак гортани.**

В полости гортани имеется опухолевый узел, который растет экзофитно, выступающий на поверхность слизистой оболочки, плотной консистенции, бело-серого цвета, имеющий в центре зону некроза и изъязвление.

*Может осложняться, механической асфиксией, кровоизлиянием, вторичным воспалением, вторичной инфекцией, метастазами, особенно в регионарных лимфатических узлах. В большинстве случаев развивается на уровне голосовых связок. Наиболее распространенной гистологической формой - в 99% случаев - является плоскоклеточный рак (эпидермоидный) с / или без ороговения. Часто встречается на фоне хронического воспаления, лейкоплакии и дисплазии слизистой оболочки гортани и др. Осложнения: инфильтрация жизненно важных, прилежащих органов - трахеи, сонных артерий, интеркуррентные инфекции, аспирационная пневмония, диссеминированные метастазы, кахексия.*



**№ 41. Рак гортани.**

## **№ 60. Рак желудка.**

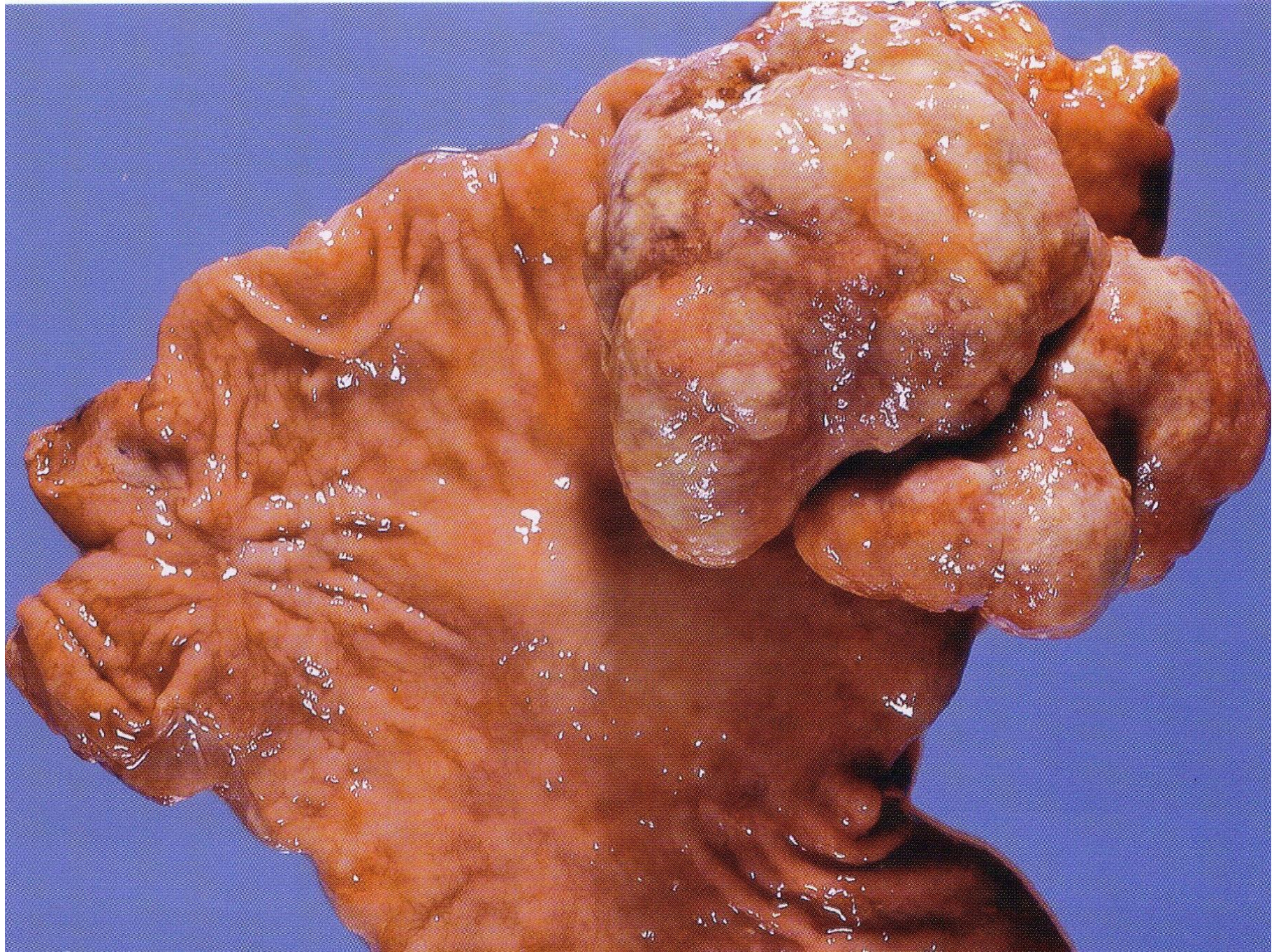В желудке присутствует объемистая опухоль с экзофитным ростом, неправильной поверхностью, геморрагическими очагами, плотно-эластичной консистенцией, бело-серого цвета, с грибовидным видом. Чаще всего располагается в области малой кривизны и пилорического канала.

*Рак желудка чаще всего предшествуют предраковые состояния, такие как хроническая язва желудка (язвенная болезнь), хронический атрофический гастрит с кишечной метаплазией эпителия, дисплазия эпителия, аденоматозные полипы, инфекция с Helicobacter pylori. Наиболее распространенное место является области малой кривизны, и привратника желудка. Наиболее распространенным гистологическим вариантом является аденокарцинома с различной степенью дифференцировки. Рак желудка может распространяться через пищевод, брюшину (перитонеальный карциноматоз), большой сальник, поджелудочную железу, печень, поперечную ободочную кишку, а также путем имплантации в яичники - опухоль Крукенберга. Местно может осложняться кровоизлиянием, перфорацией, воспалением стенки желудка (флегмона). Метастазирует преимущественно в регионарные лимфатические узлы, в области малой кривизны, в сердце и поджелудочную железу. Патогномоничным признаком является метастазирование в левые надключичные лимфатические узлы - признак Вирхова или Труазье. Гематогенные метастазы возникают преимущественно в печени, позже - в легких, мозге, костях, почках.*

## **№ 74. Метастазы рака в печени.**

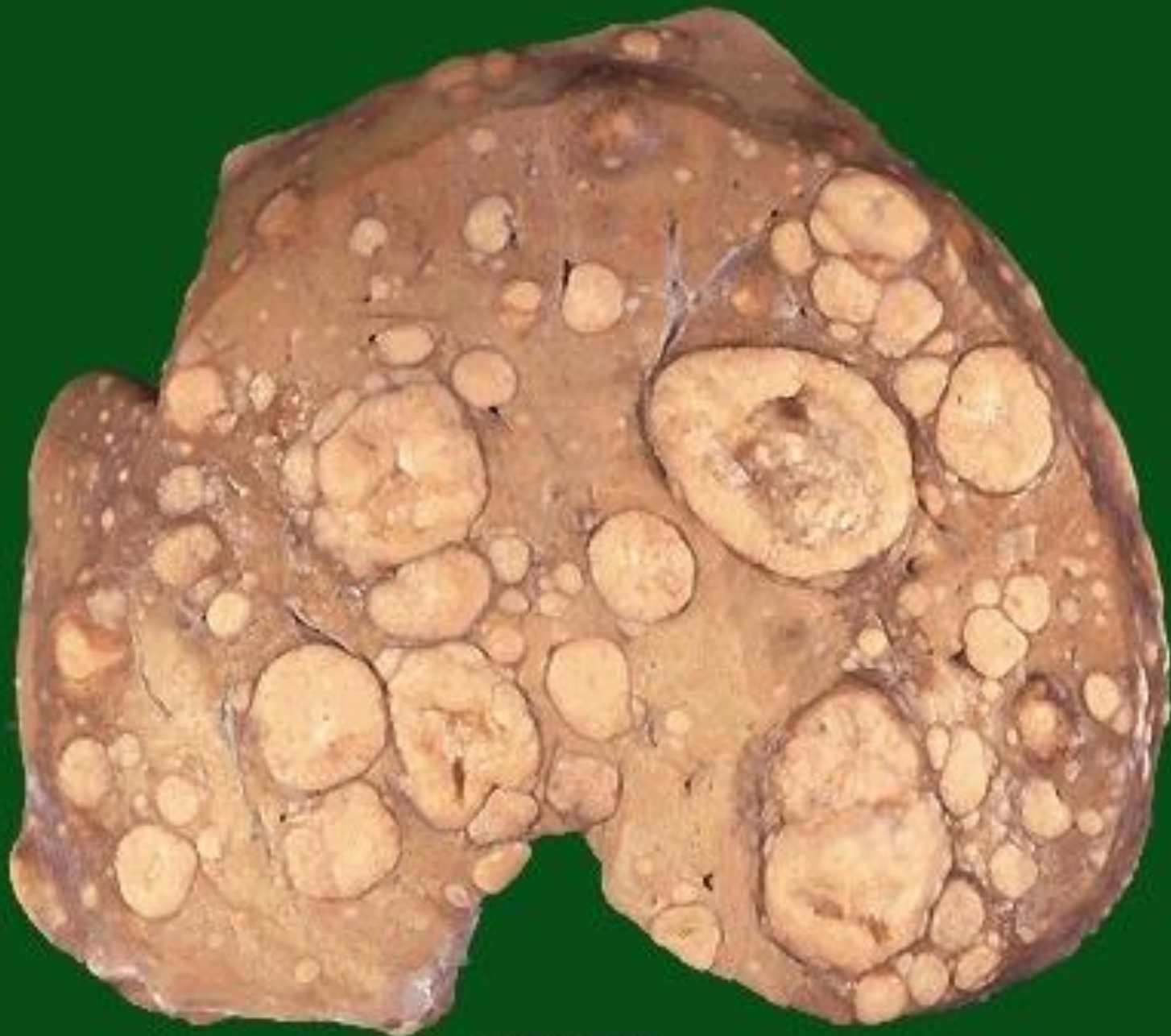Печень увеличена в размерах, на разрезе и под капсулой имеются множественные опухолевые узлы диаметром от 0,5-1 до 4-5 см, круглые или овальные, хорошо отграниченные, беловатого цвета, относительно равномерно распределенные по поверхности органа печеночная паренхима между узлами является с признаками стеатоза.





**№ 60. Рак желудка.**





**№ 74. Метастазы рака в печени.**

## **№ 42. Метастазы рака в легком.**

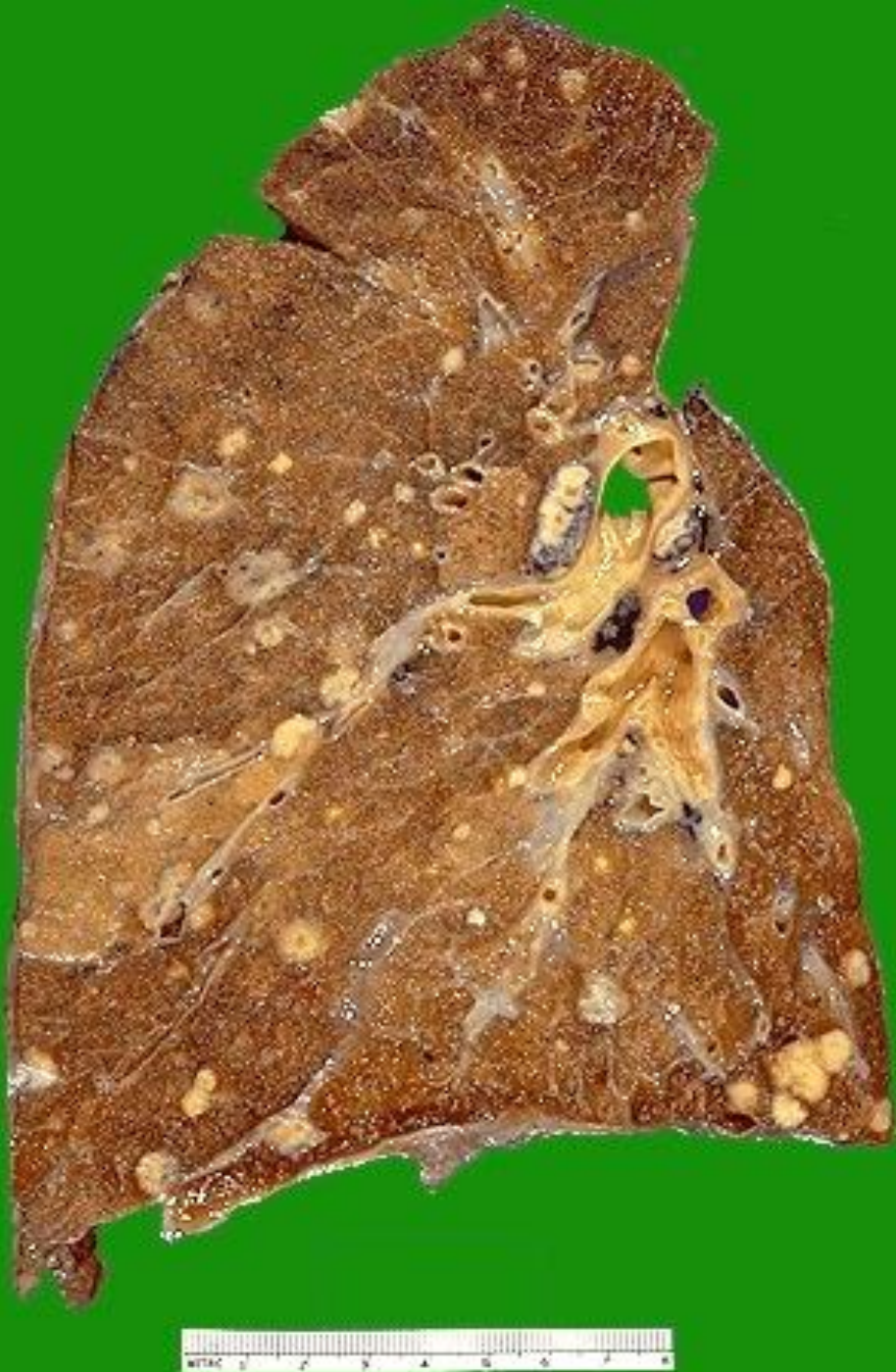В легком, под висцеральной плеврой и на разрезе наблюдаются множественные бело-серые опухолевые узелки, округлой или овальной формы, диаметром до 3-5 см, хорошо отграниченные прилегающей тканью.

*Метастазы в легких встречаются чаще, чем первичные опухоли легких. Предпочтительное расположение находится в периферических областях легких. Чаще в легких возникают метастазы рака толстой кишки, молочной железы, щитовидной железы, почек, поджелудочной железы.*

## **№ 59. Рак пищевода.**

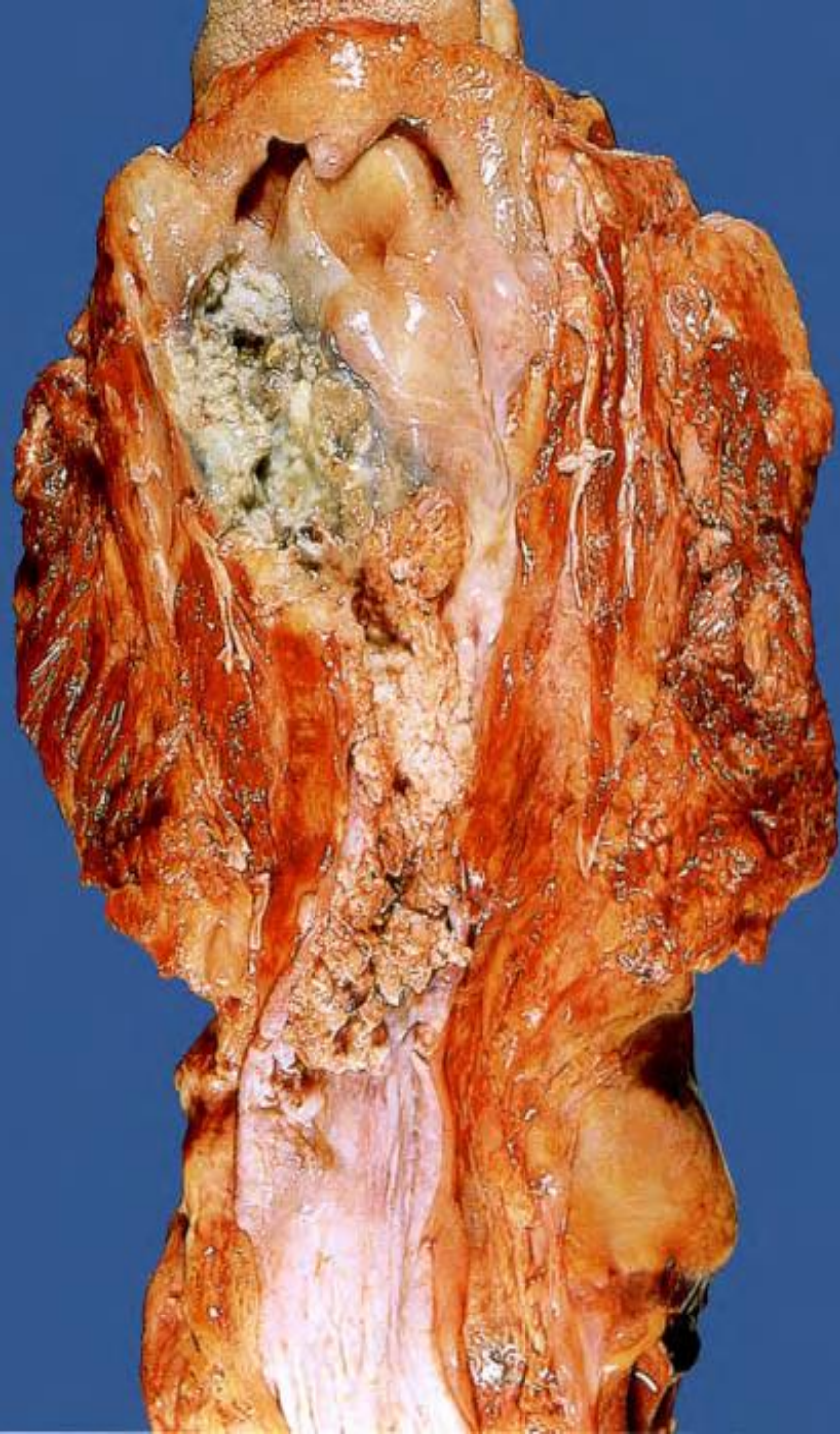Пищевод разрезан в продольном направлении, в средней трети обнаружен опухолевый узел, который растет циркулярно, выпячивается и стенозирует просвет, с неровной, изъязвленной поверхностью, покрытой некротическими массами.

*Осложнения: инфильтрация в желудок, трахею с образованием пищеводно-трахеального свища, гортани, средостения, легких, плевры, аорты. Лимфогенные метастазы - в шейных, параэзофагеальных, трахеобронхиальных, субдиафрагмальных лимфотических узлах. Гематогенные метастазы редки.*



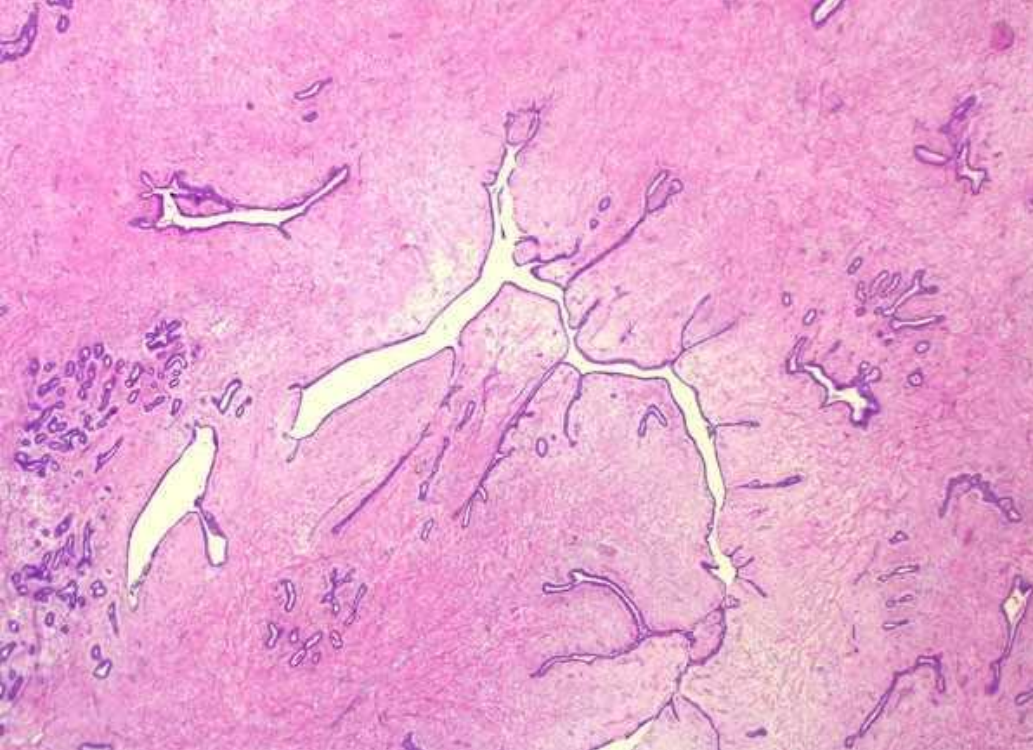
**№ 42. Метастазы рака в легком.**





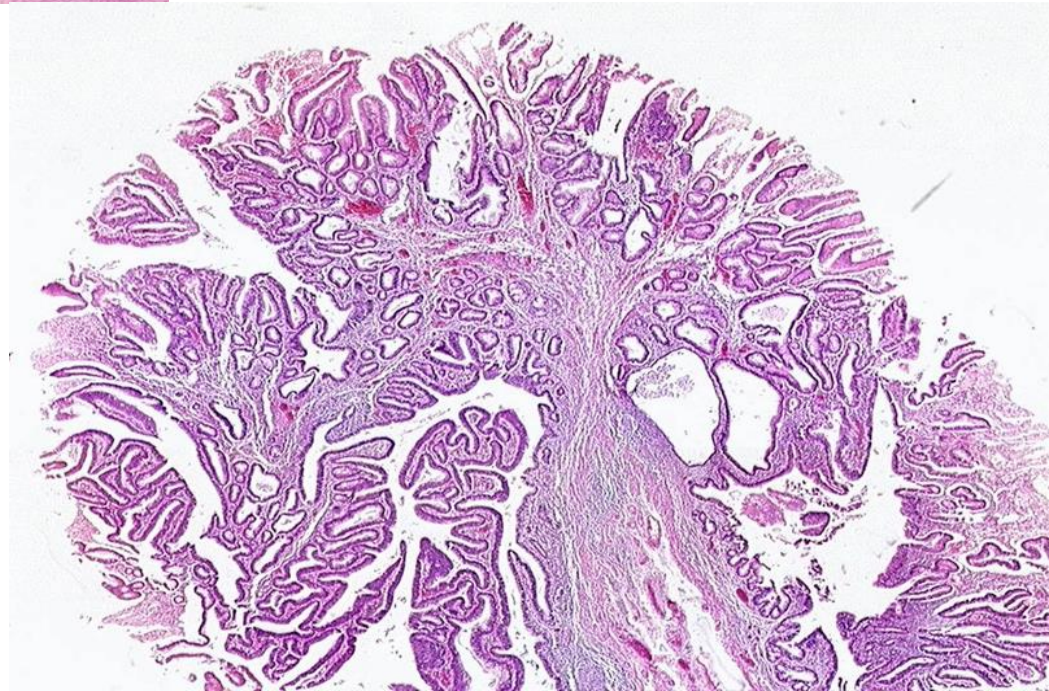
**№ 59. Рак пищевода.**





**Тканевая атипия при тубуло-  
ворсинчатой аденоме толстой  
кишки (Окраска Г-Э).**

**Тканевая атипия при  
фиброаденоме молочной  
железы (Окраска Г-Э).**

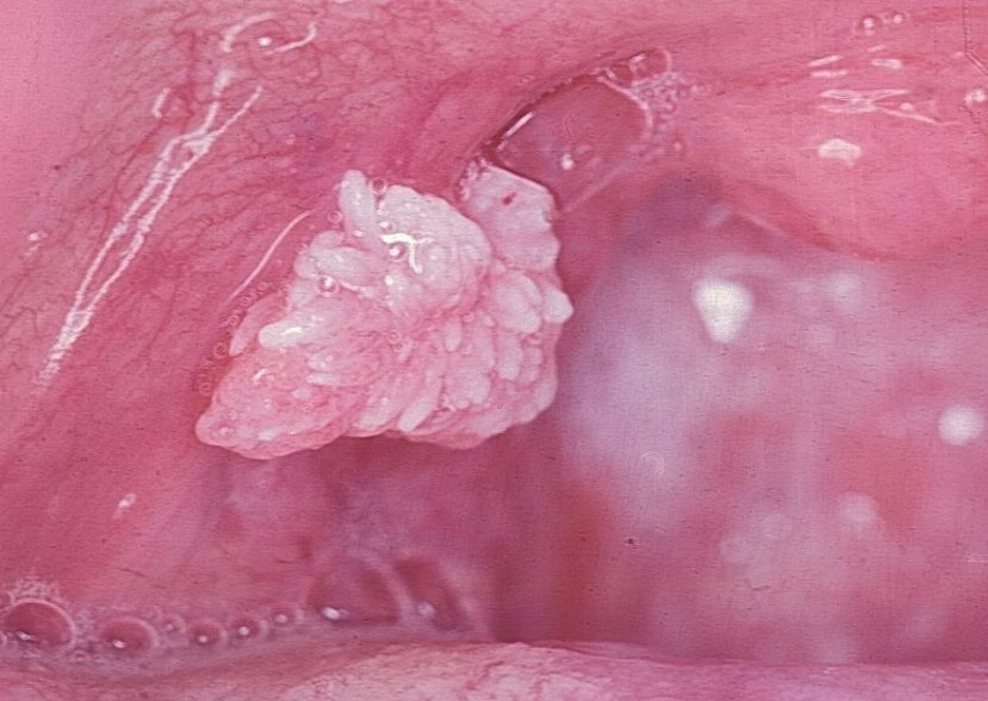




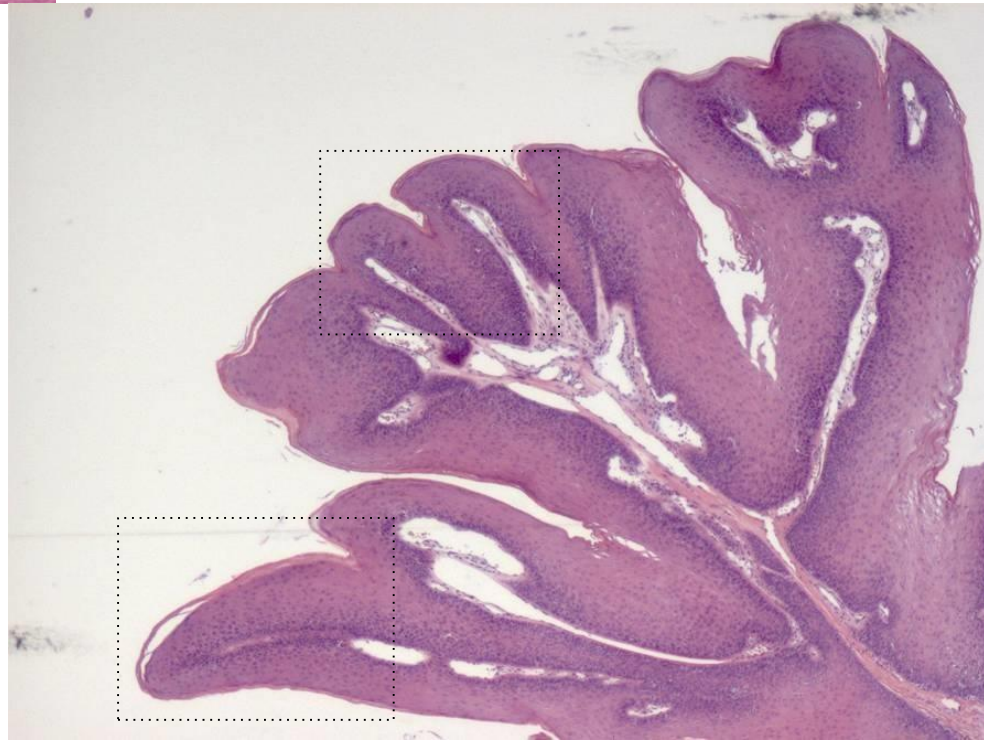


**Семейный аденоматозный полипоз.**

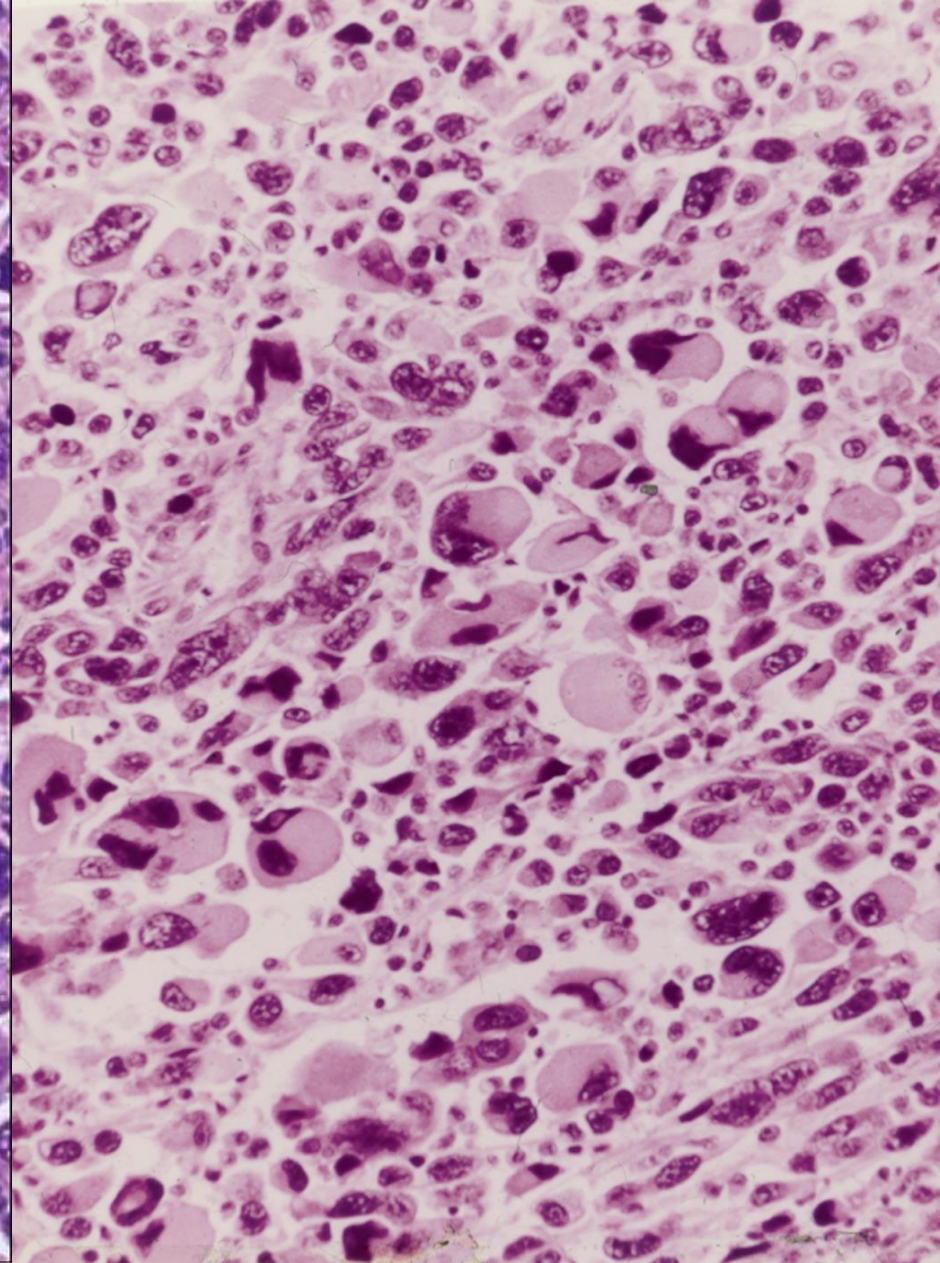
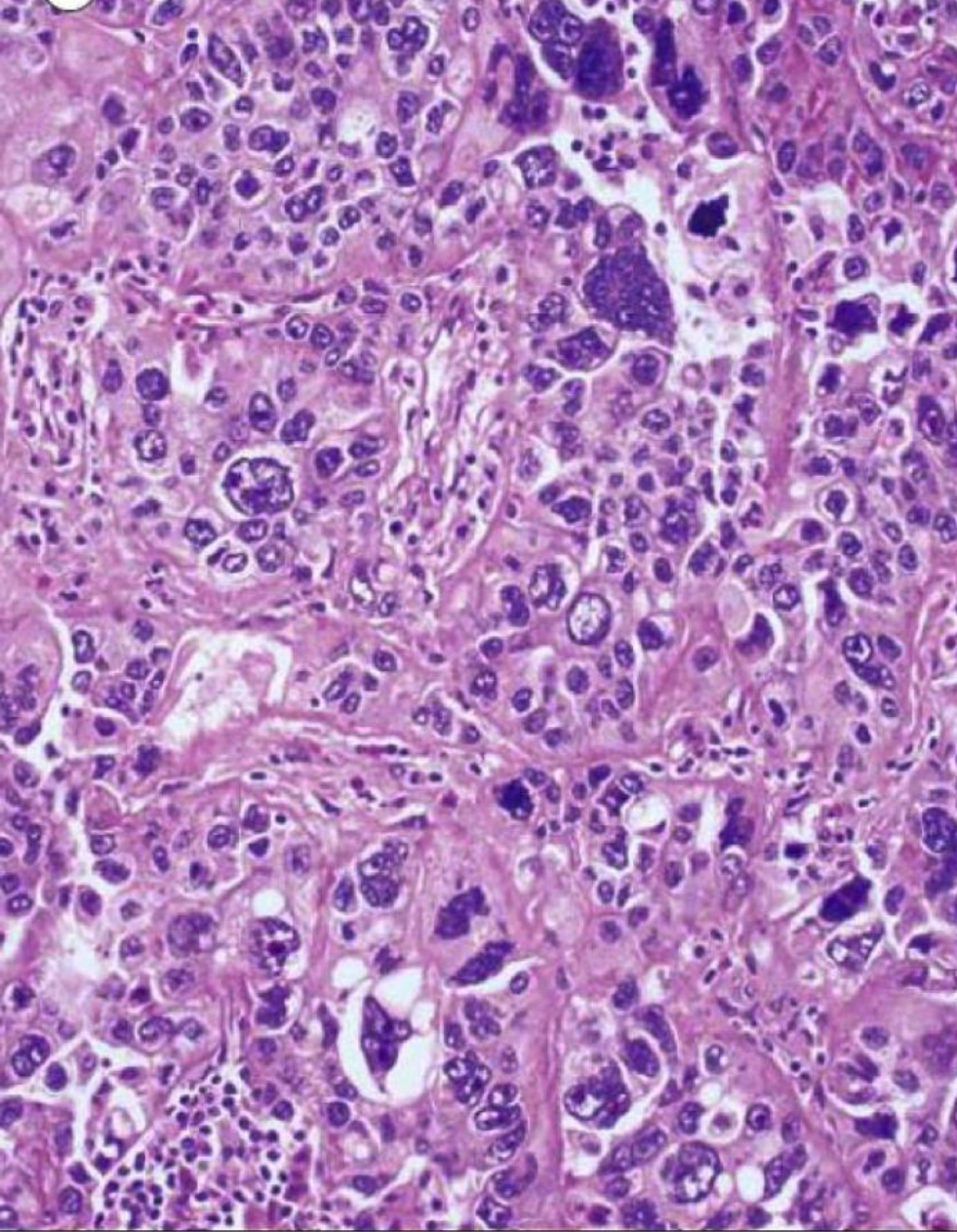




**Папиллома  
полости рта.**

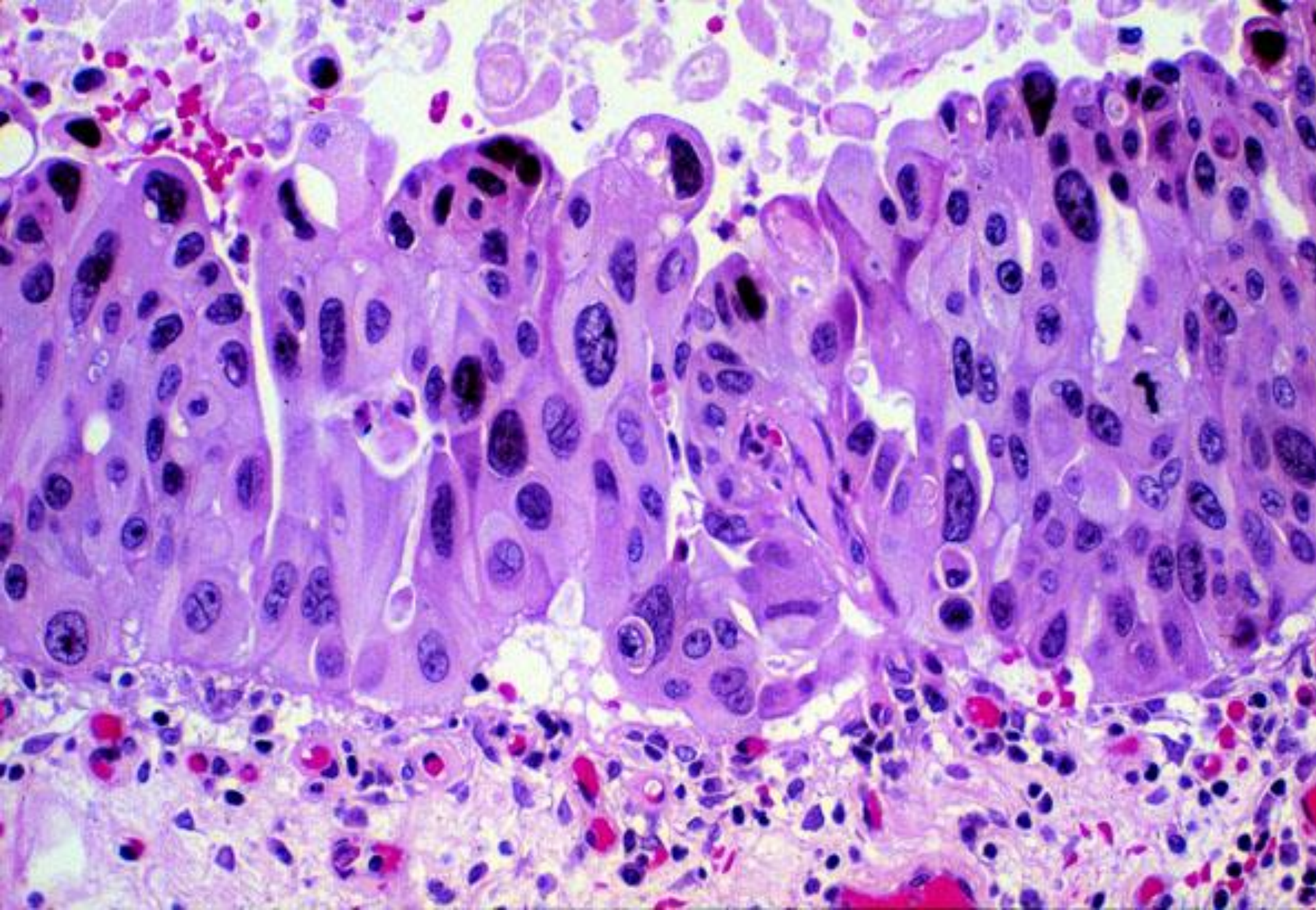






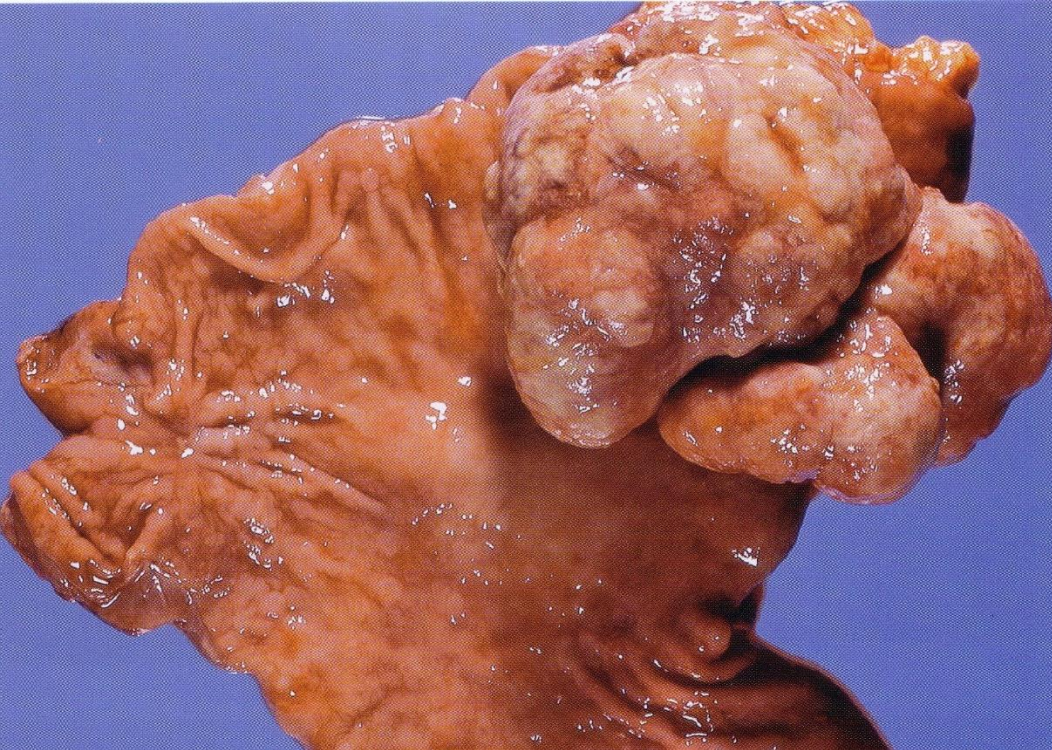**Клеточная атипия при злокачественных опухолях (недифференцированная карцинома и рабдомиосаркома).**





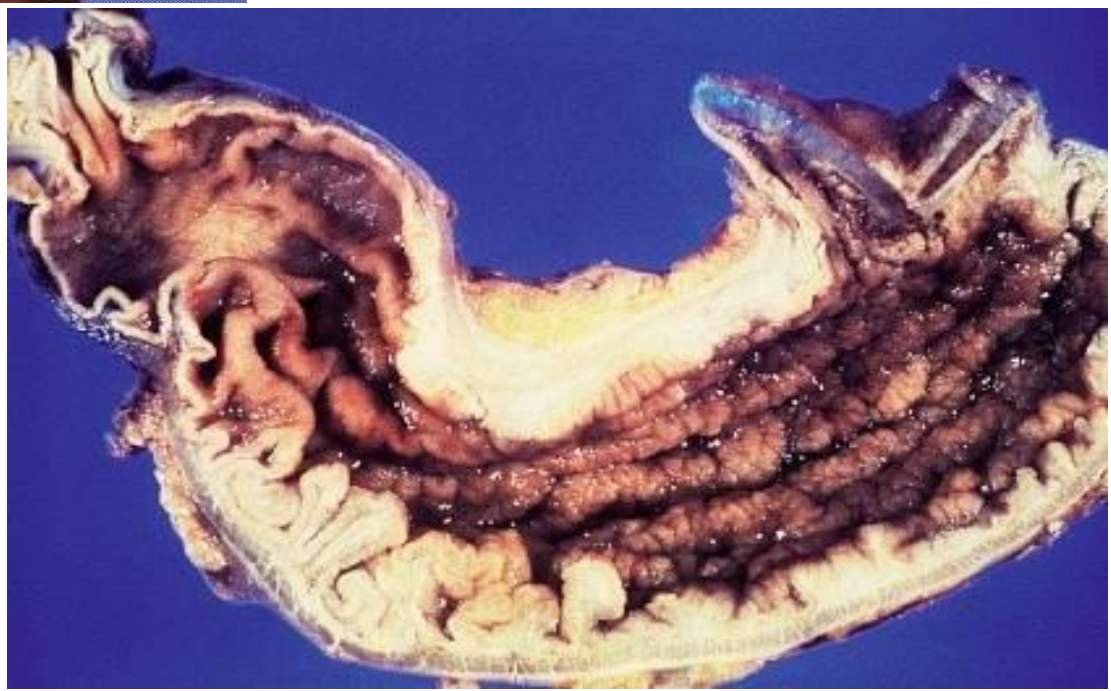**Карцинома *in situ*. (Окраска Г-Э).**





**Инфильтративная  
карцинома желудка.**

**Полипозная карцинома  
желудка.**

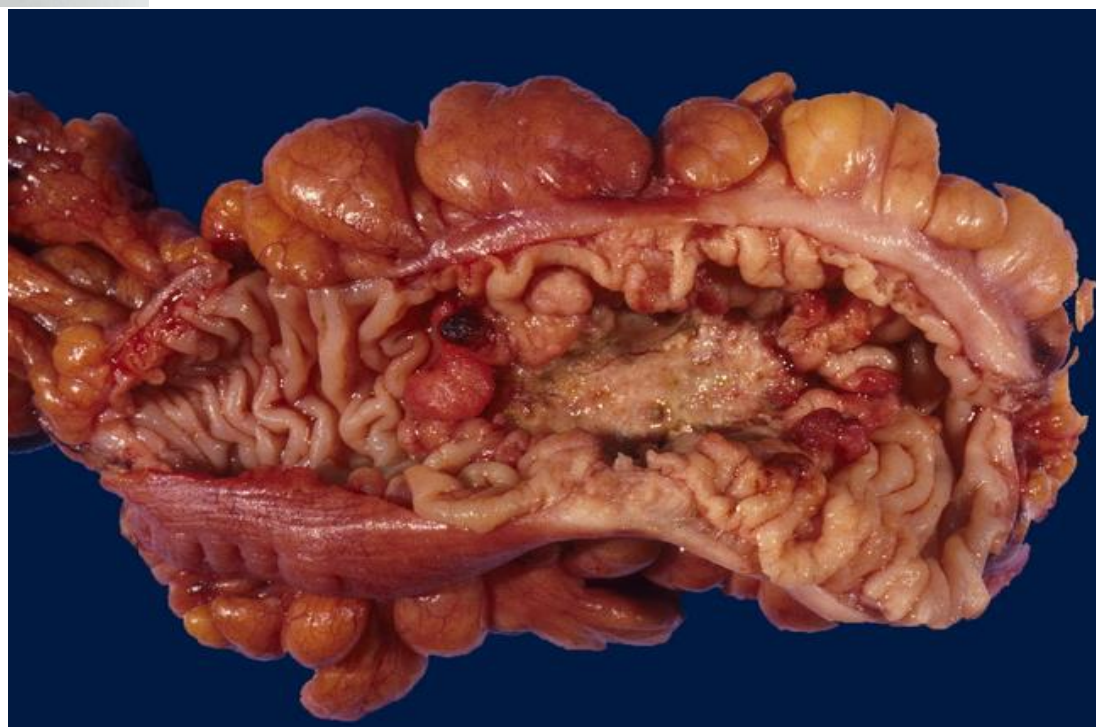




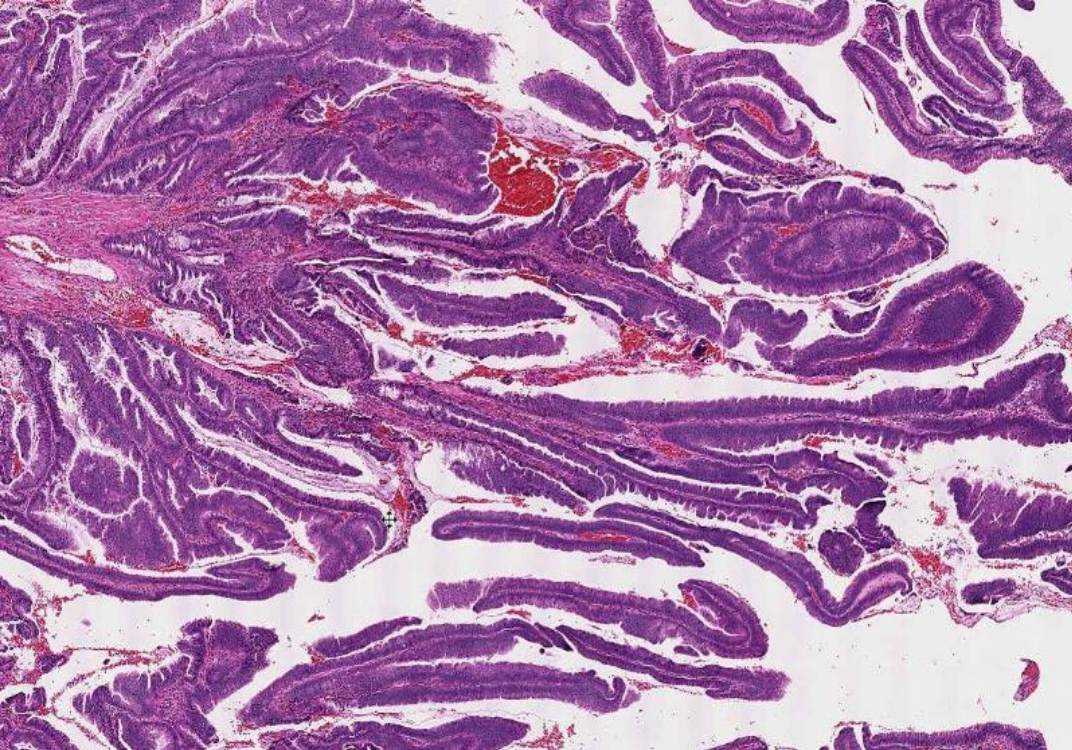


**Инфильтративная  
карцинома толстой кишки.**

**Карцинома толстой кишки  
(экзофитное поражение).**

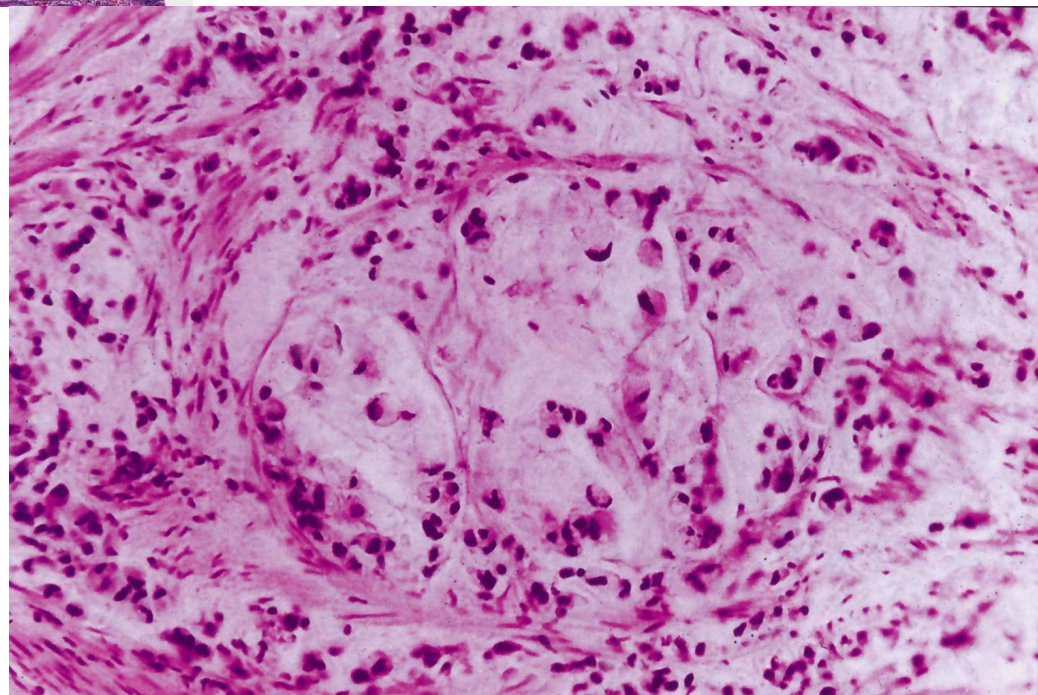




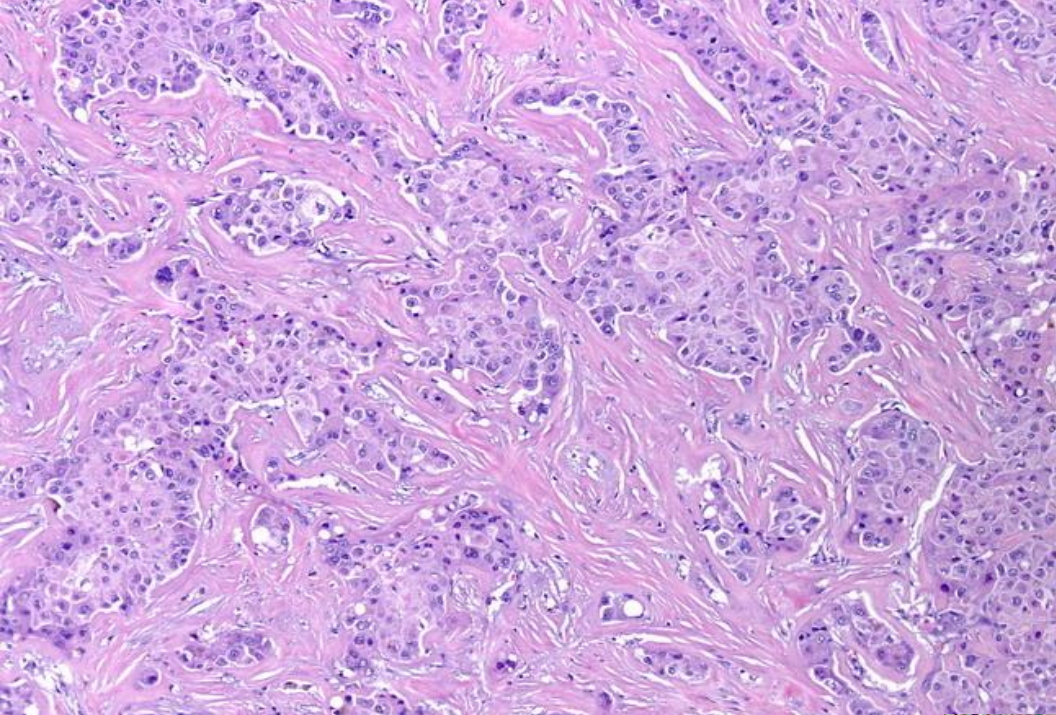


**Слизистая карцинома.**  
*(Окраска Г-Э.)*

**Железистая папиллярная  
карцинома**  
*(Окраска Г-Э.)*

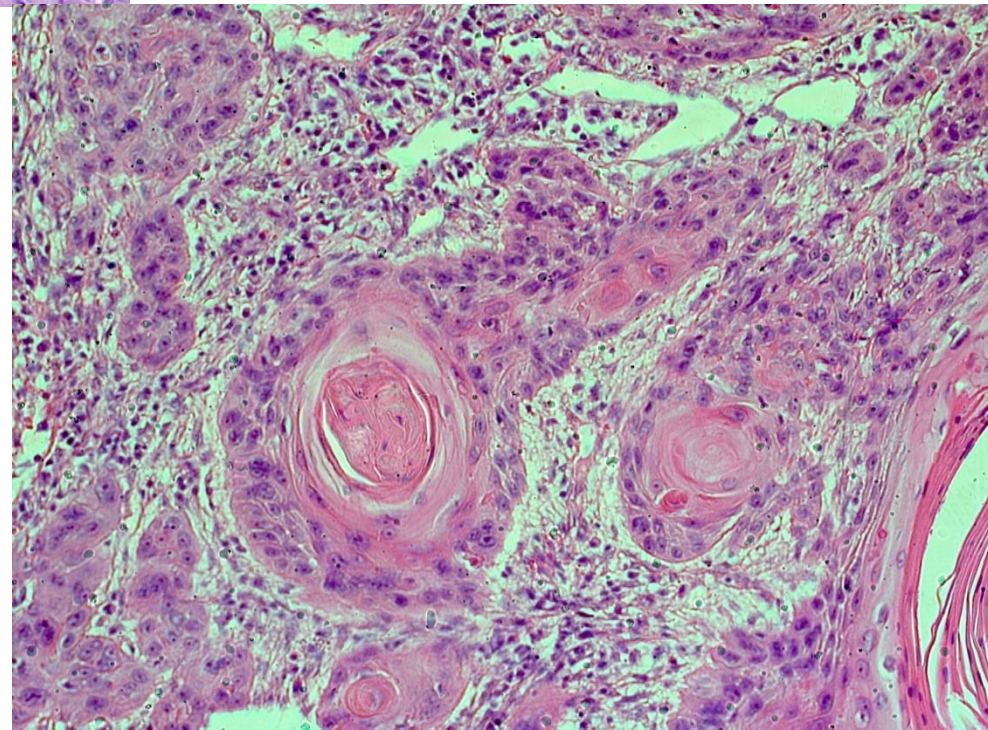




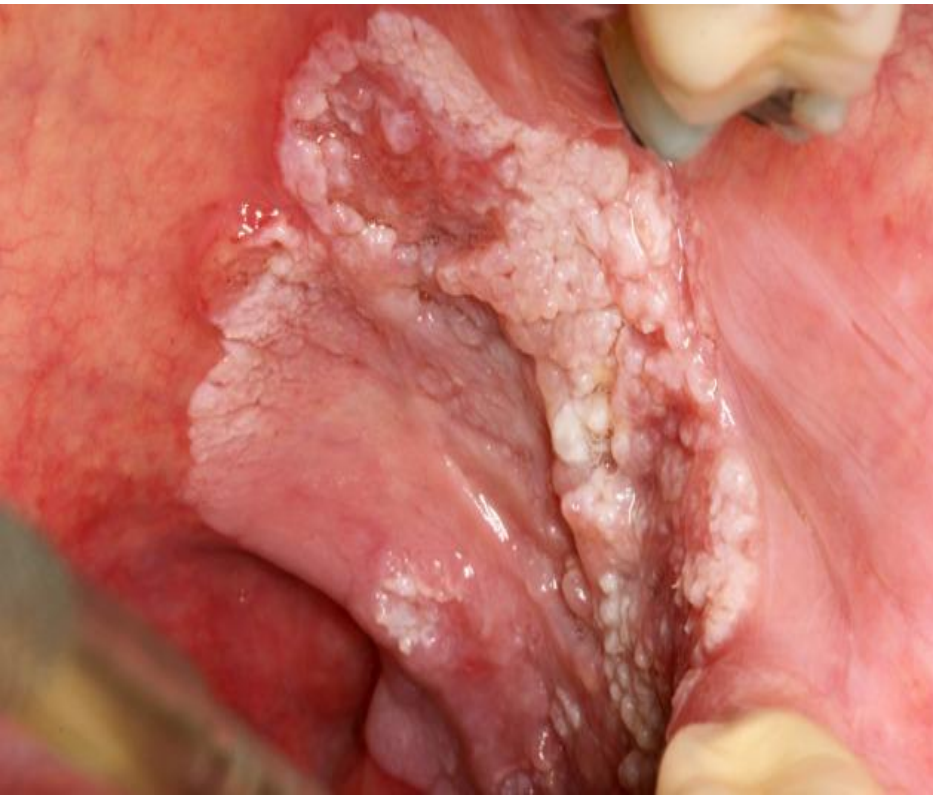

**Кератинизированная  
плоскоклеточная карцинома.**  
*(Окраска Г-Э).*

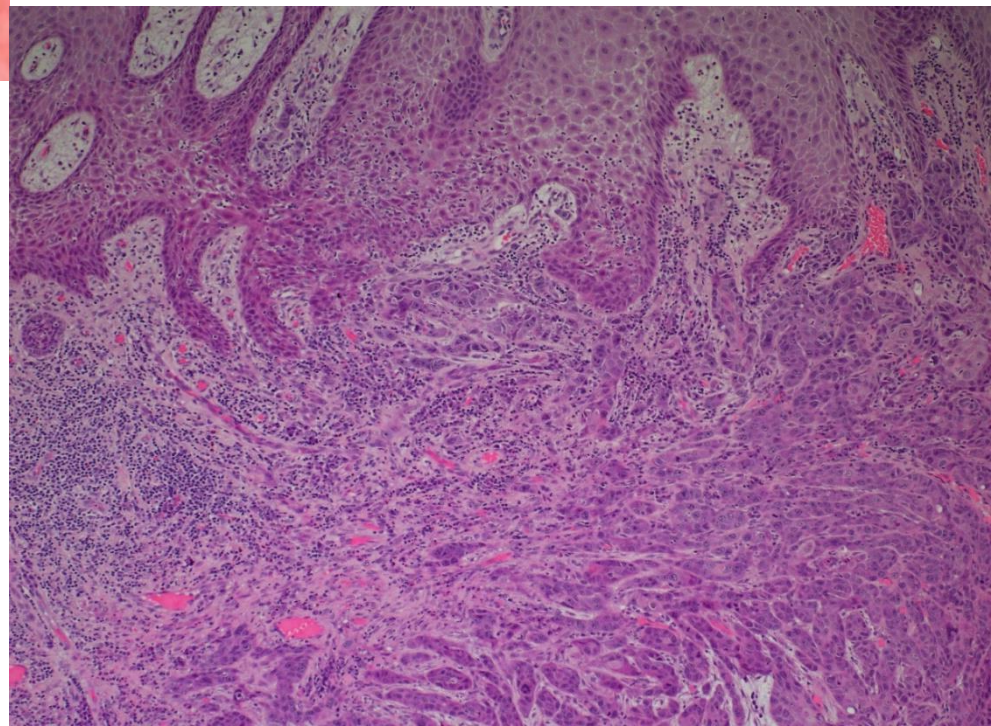
**Скиррозная (фиброзная) карцинома**  
*(Окраска Г-Э).*  
*(Гепатоцеллюлярная карцинома с  
скиррозным типом роста).*



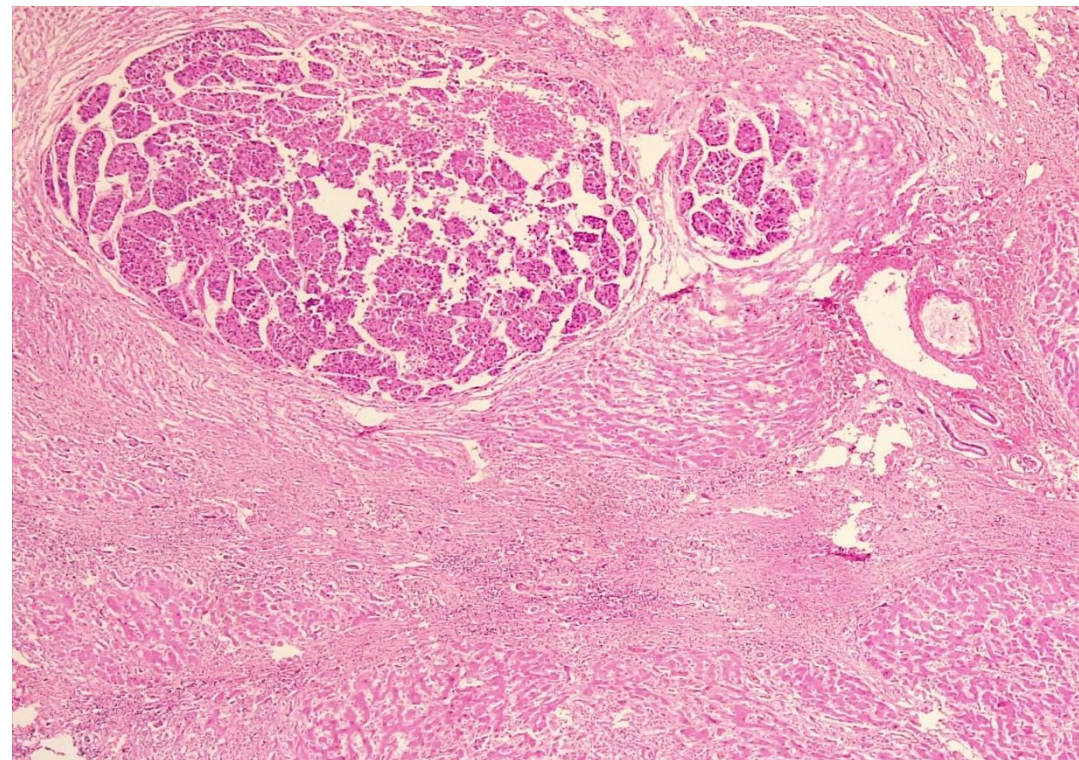




**Некератинизированная  
плоскоклеточная карцинома полости  
рта.**

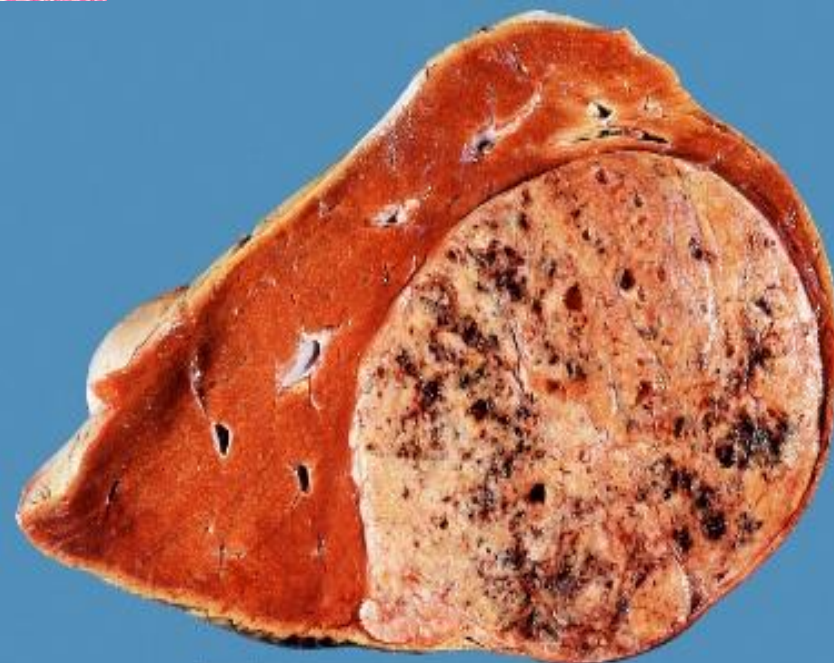



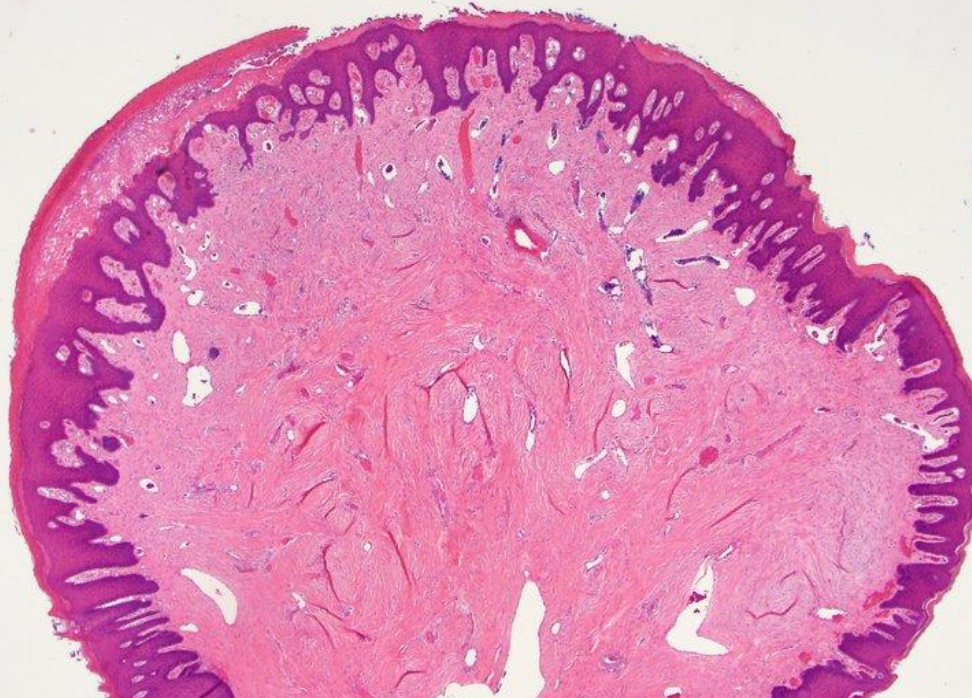


**Узловая карцинома печени.**

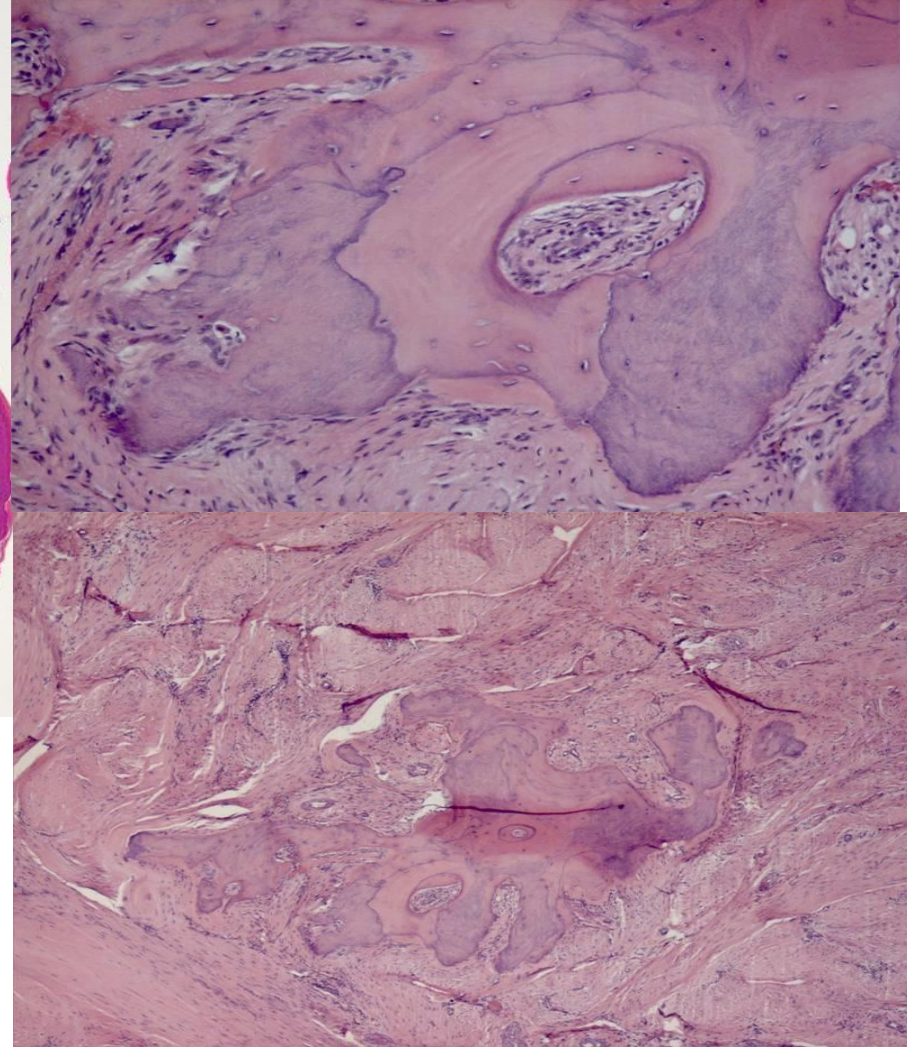
**Клеточная атипия при  
гепатоцеллюлярной карциноме.  
(Окраска Г-Э).**



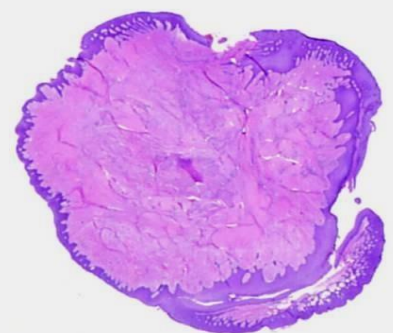




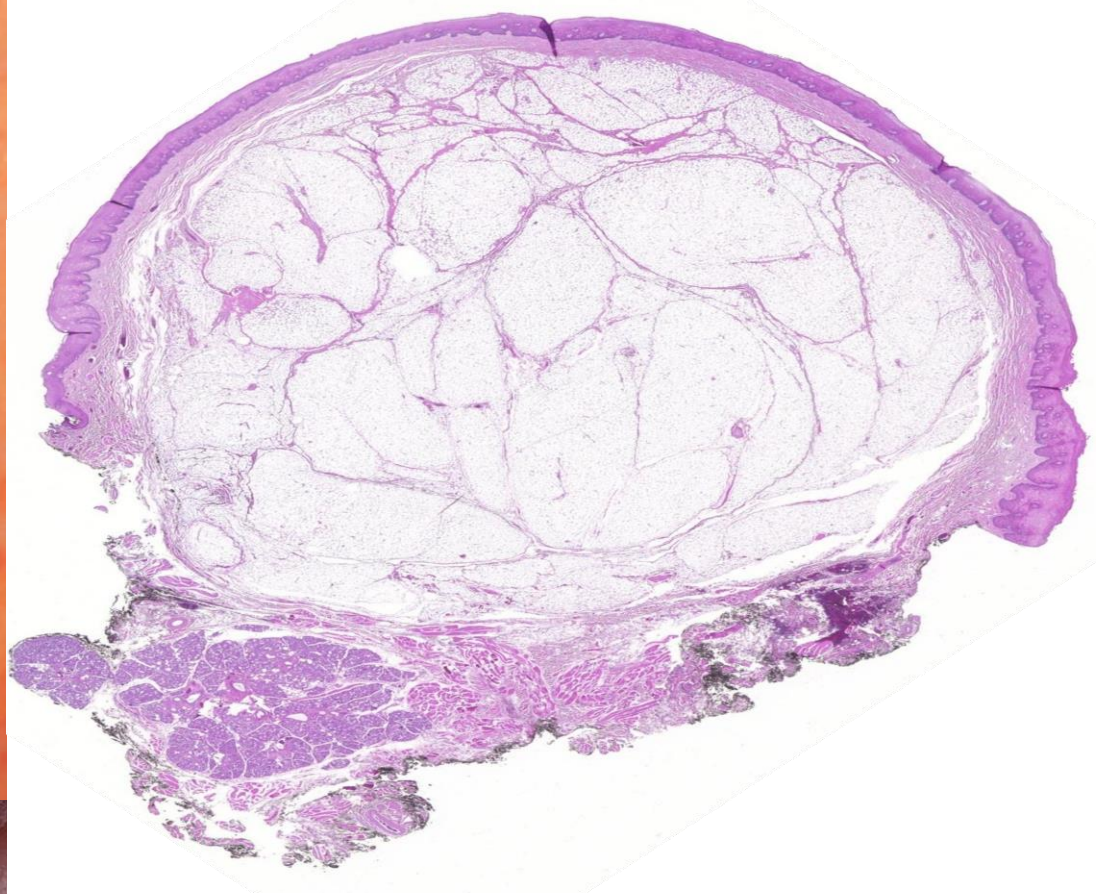
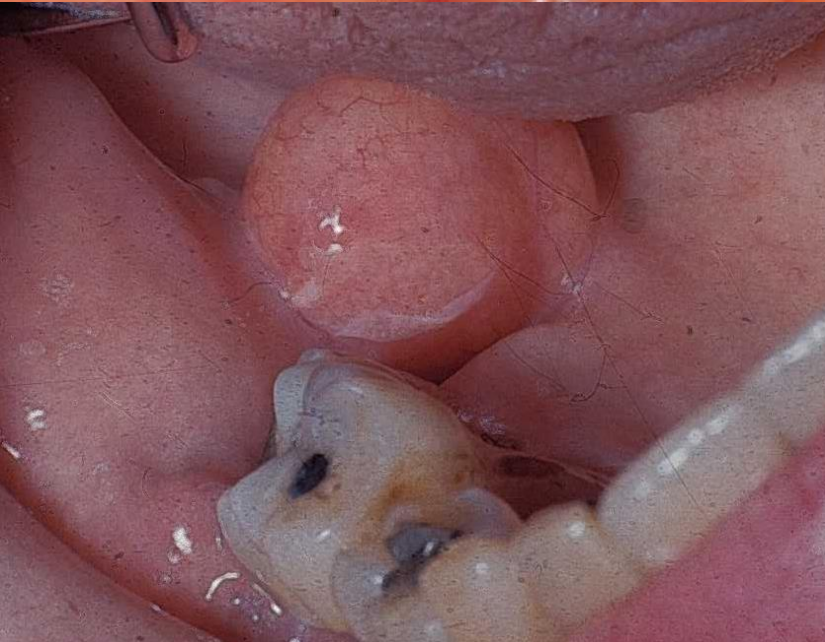
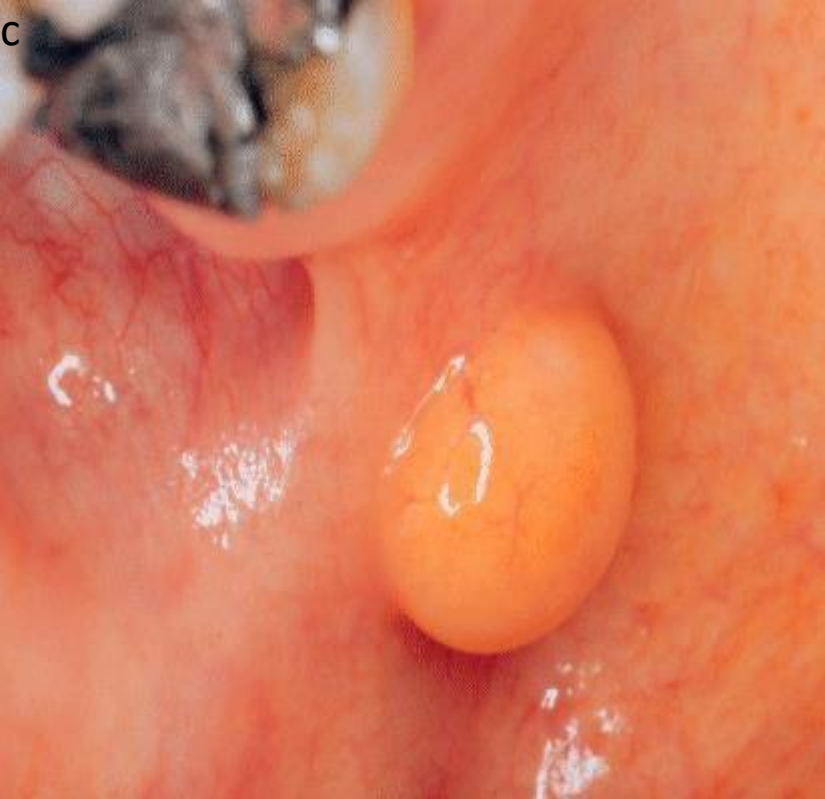**Фиброма полости рта**



**Осцифицирующая периферическая  
фиброма полости рта.**

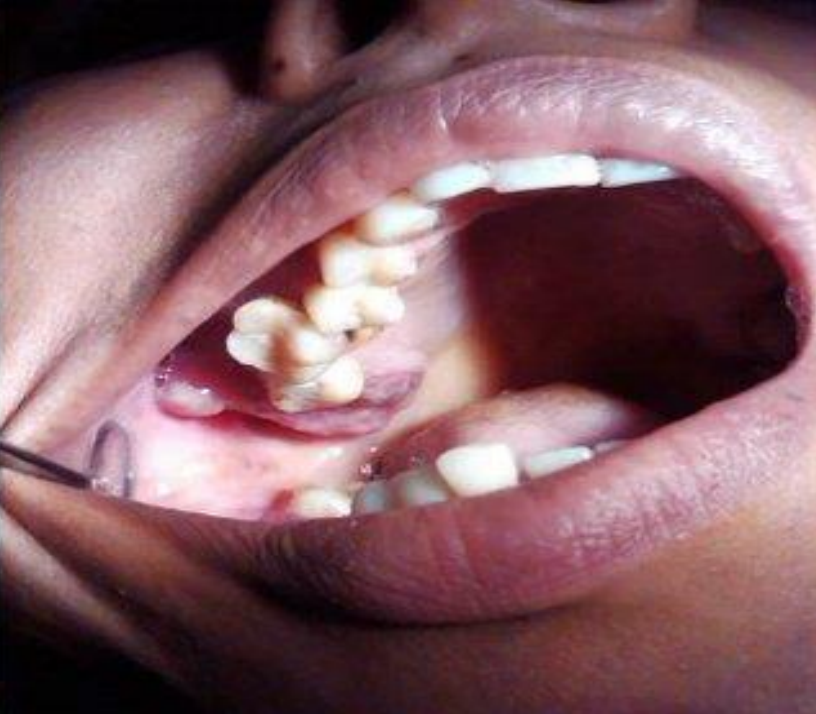



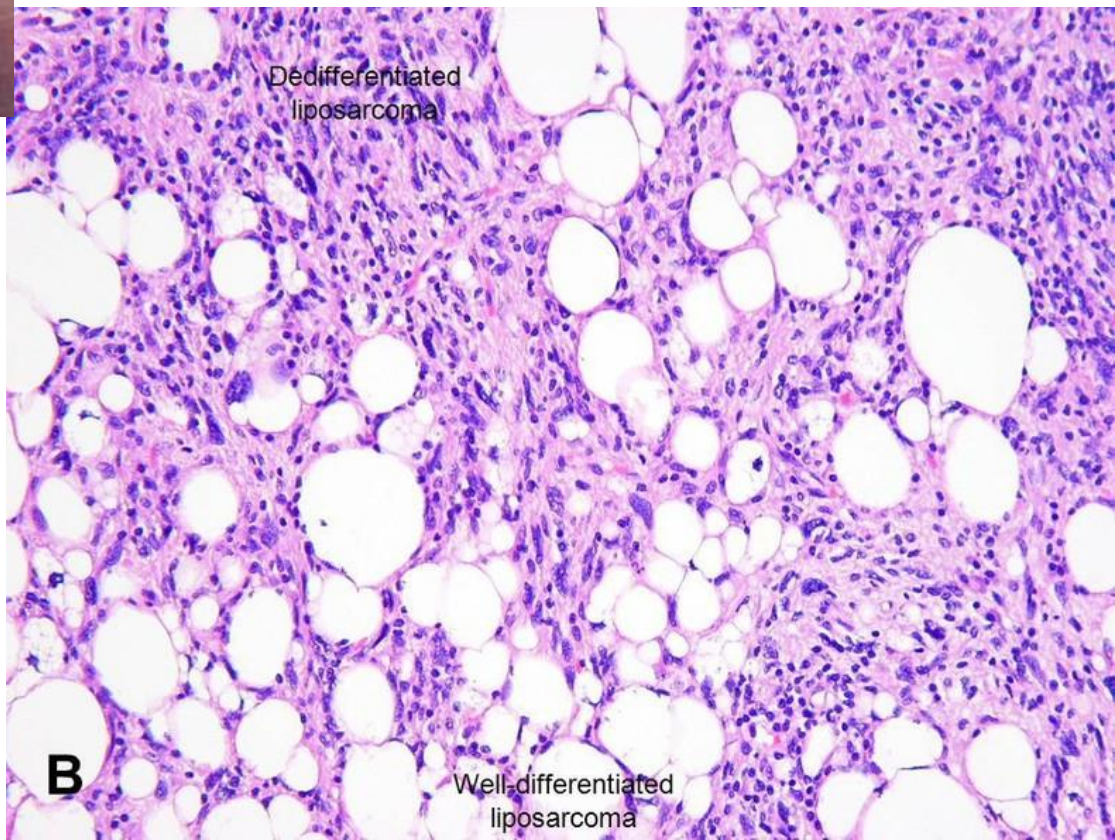


**Липома полости рта.**

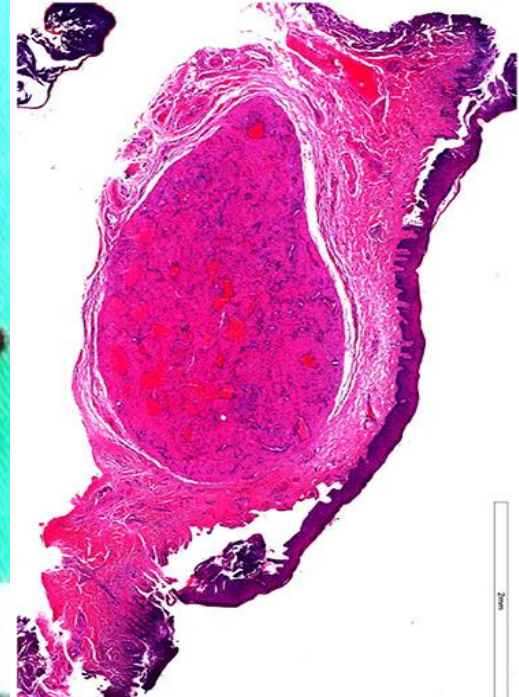
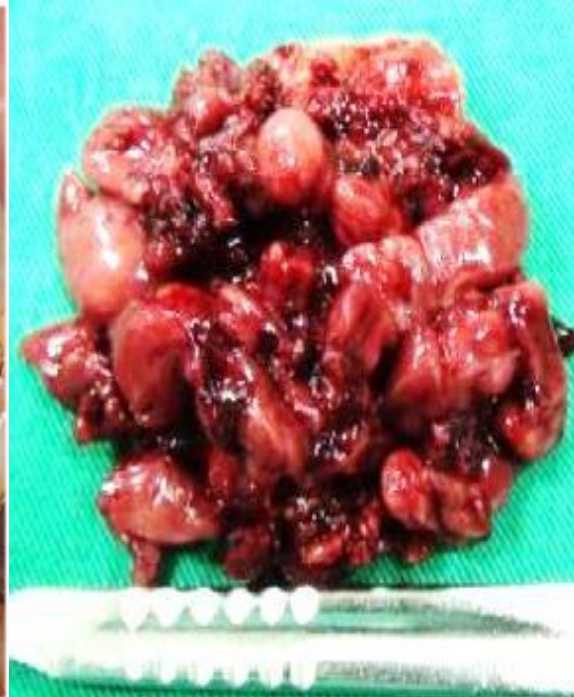
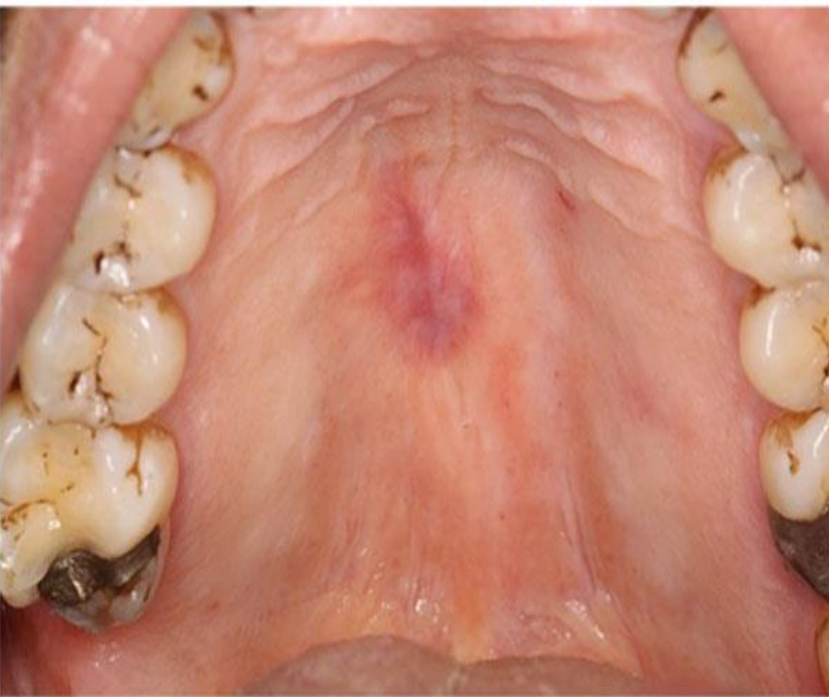


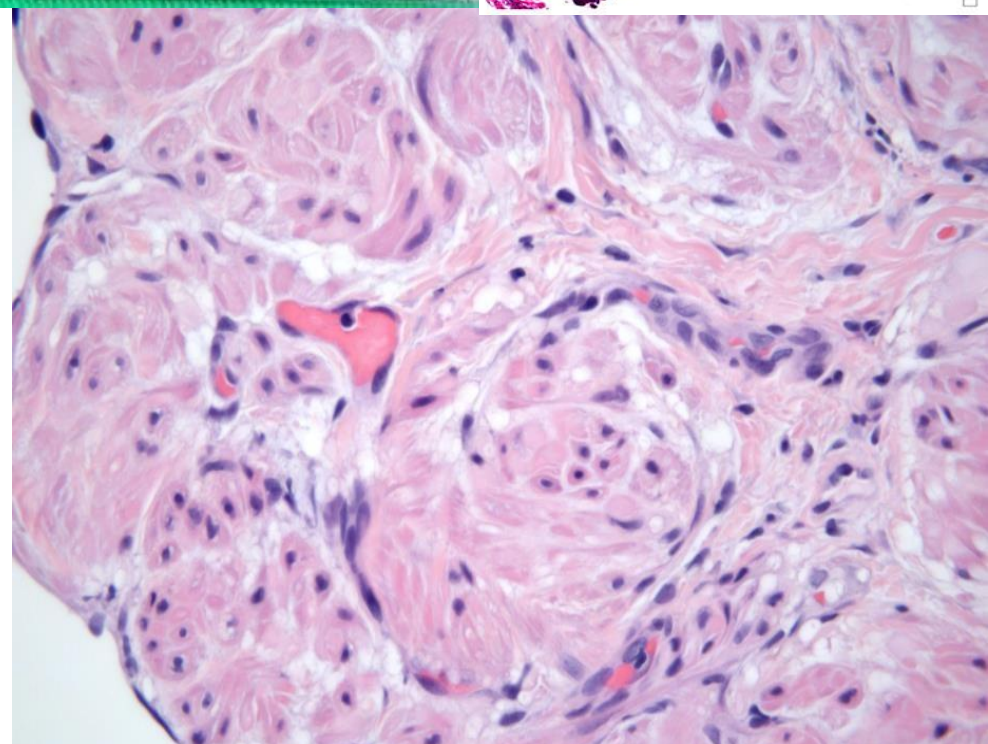
## Липосаркома полости рта.



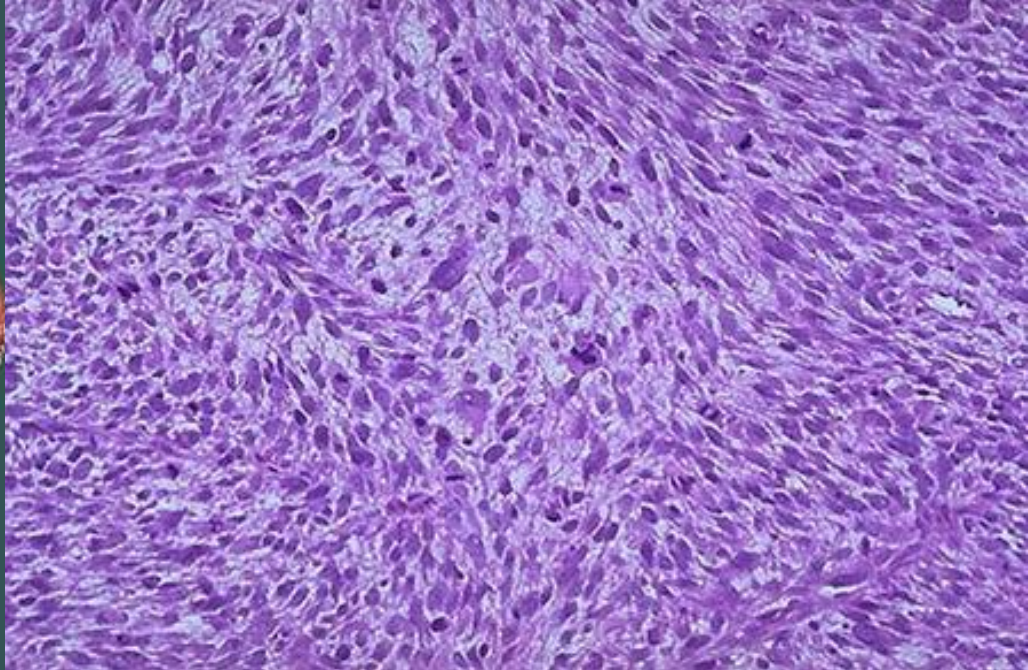
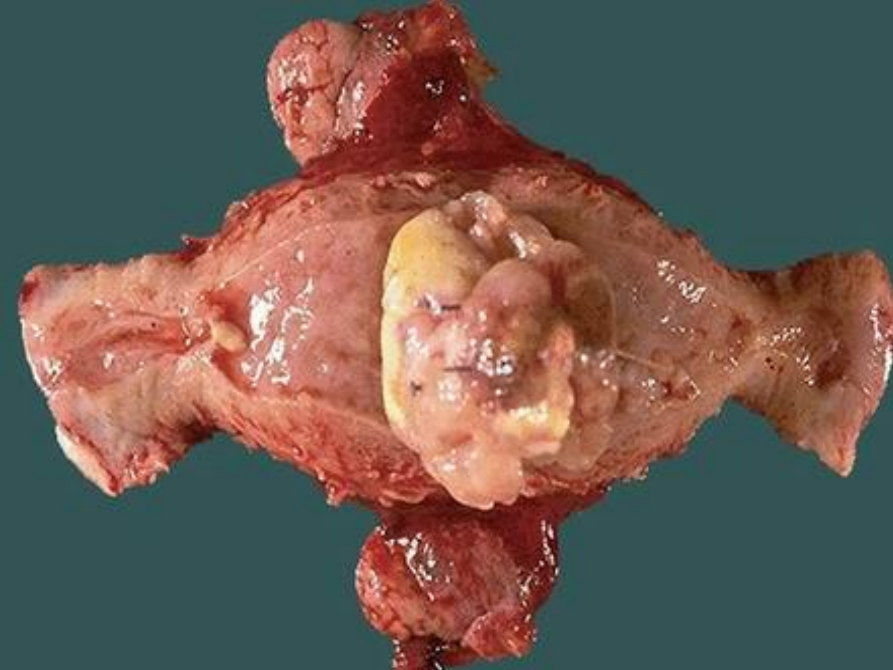




**Оральная лейомиома.**

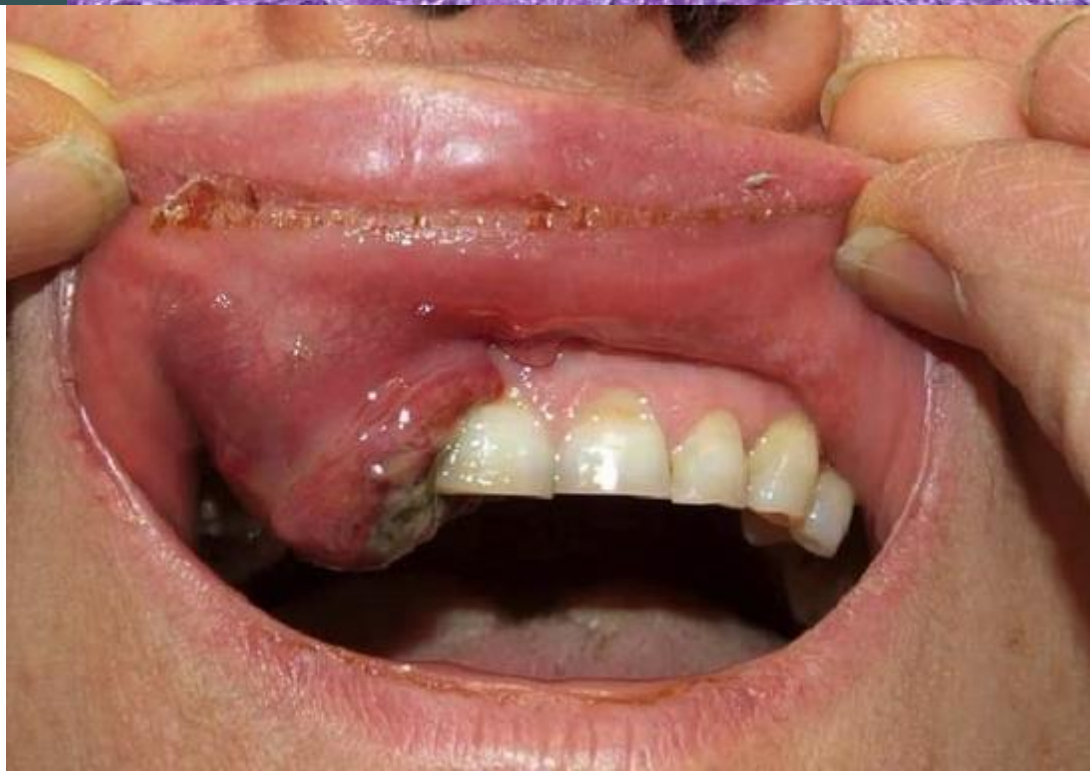



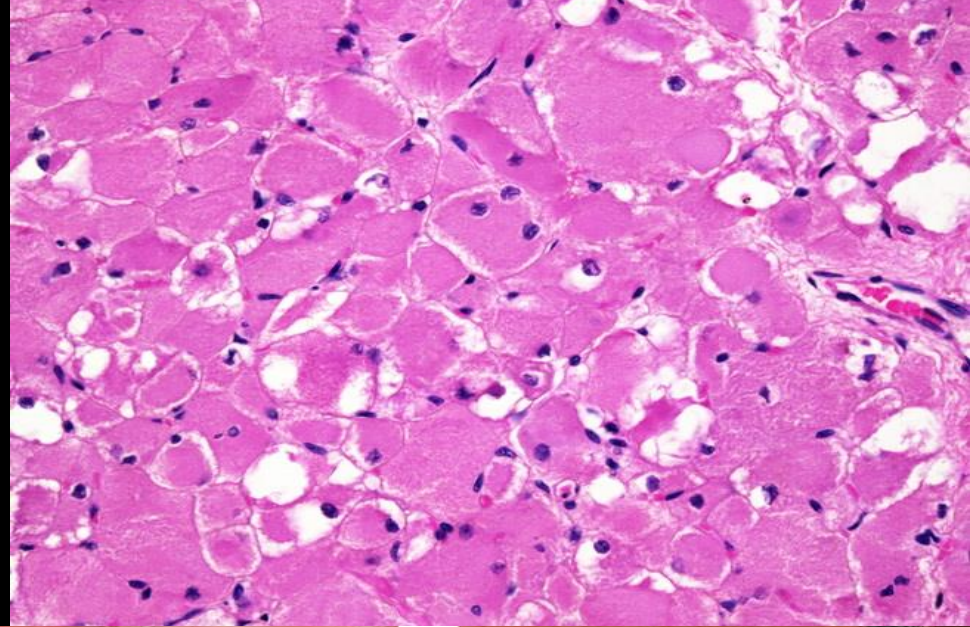


**Лейомиосаркома матки.**

**Метастатическая  
лейомиосаркома матки  
в верхнюю часть десны  
ротовой полости.**



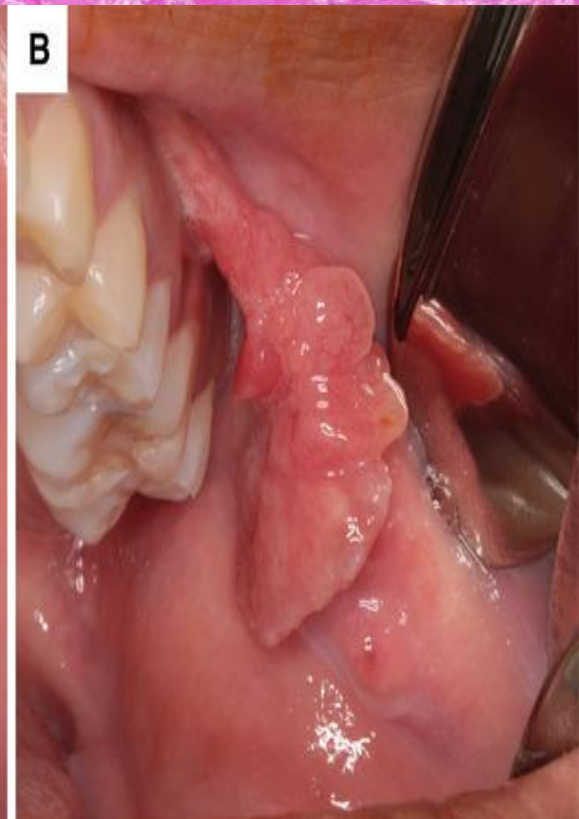
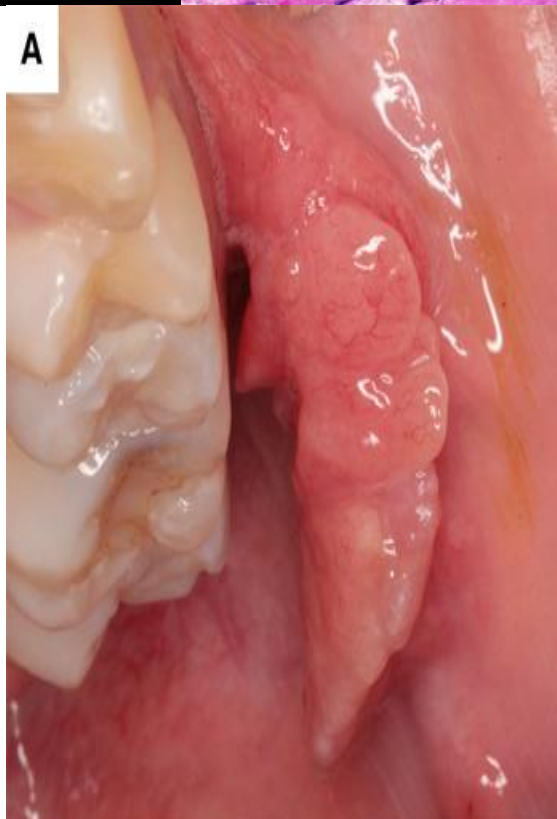


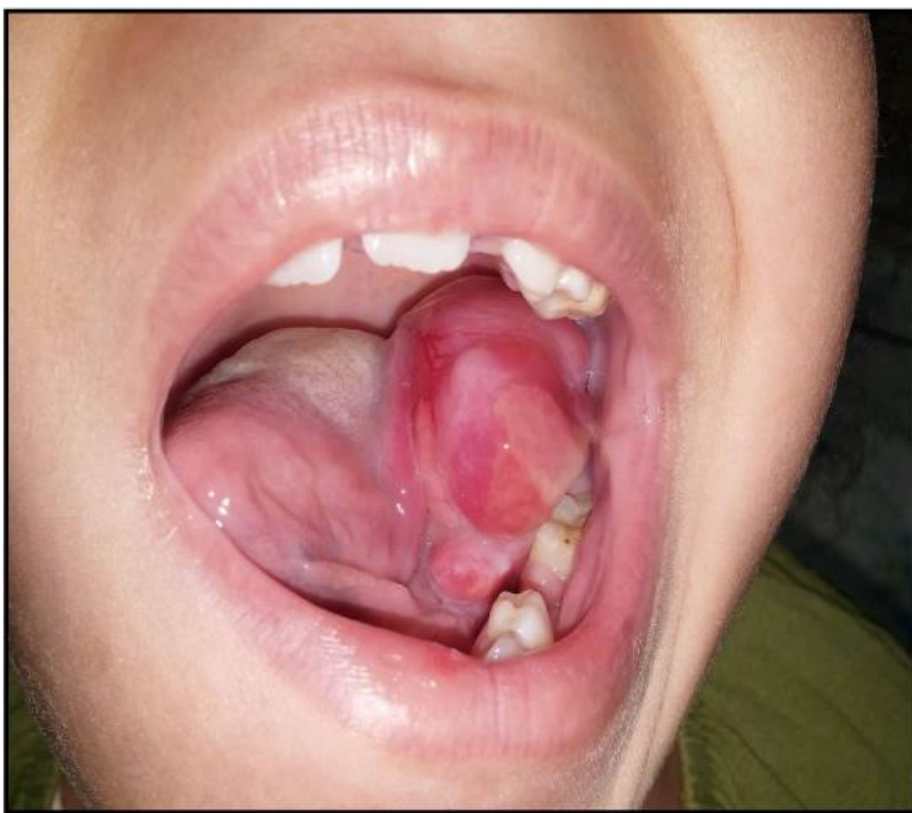
**Сердечная рабдомиома.**

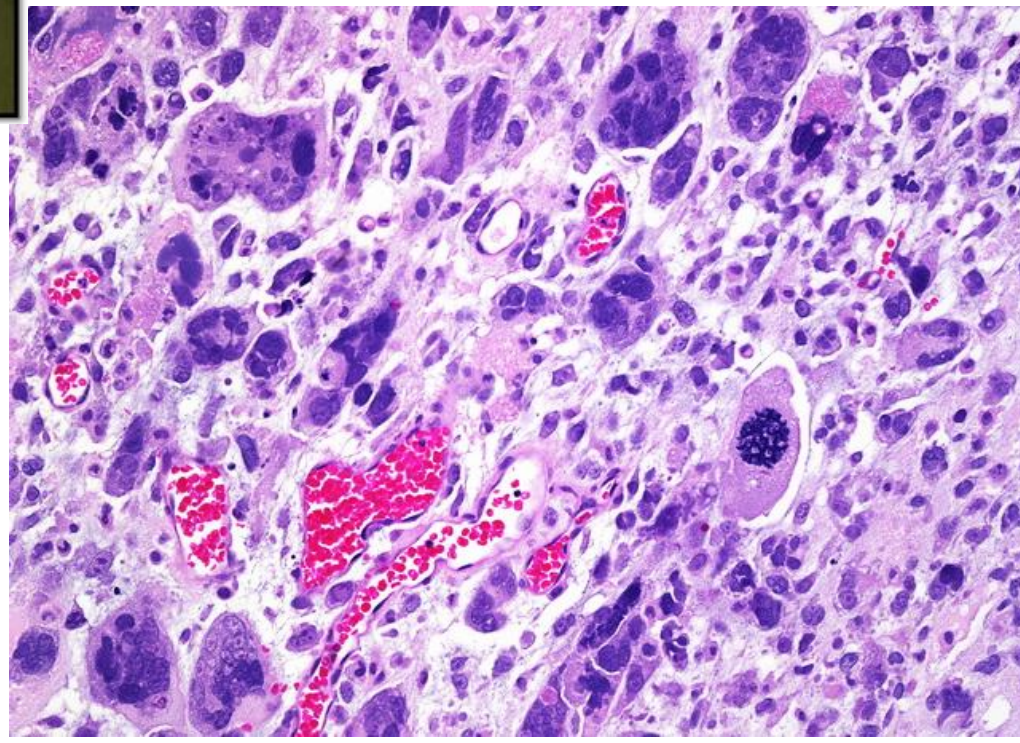


**Рабдомиома  
полости рта.**

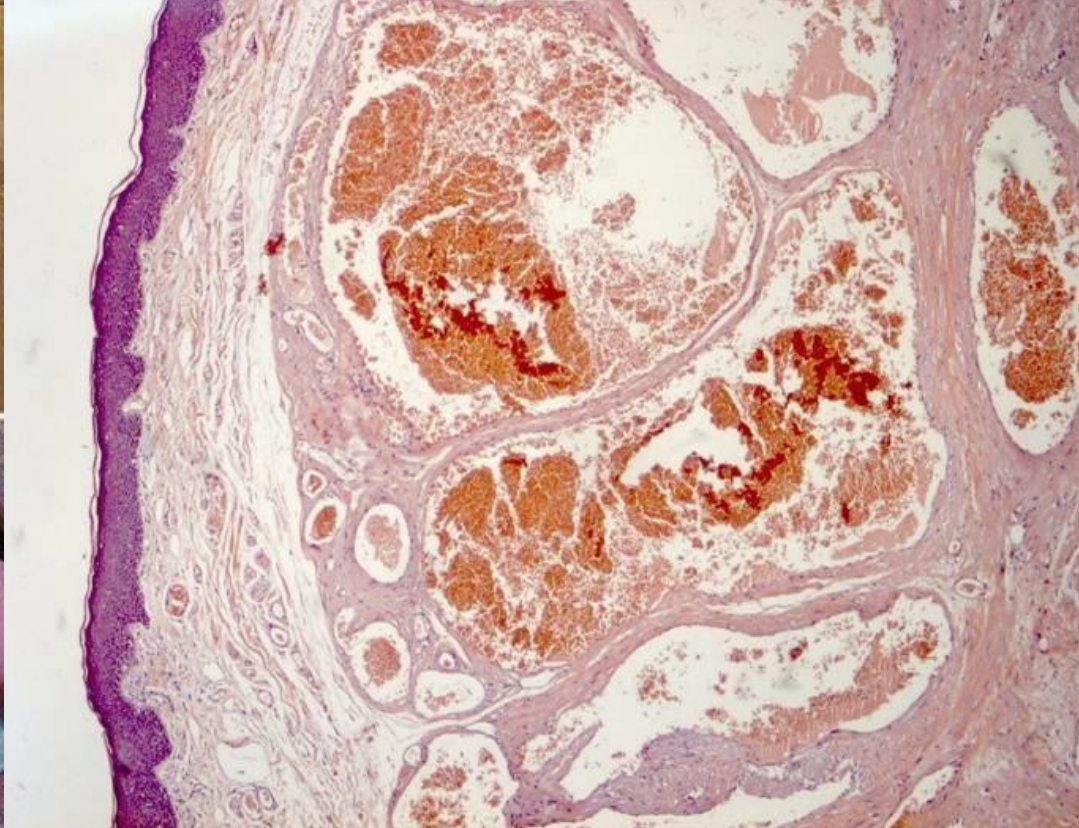
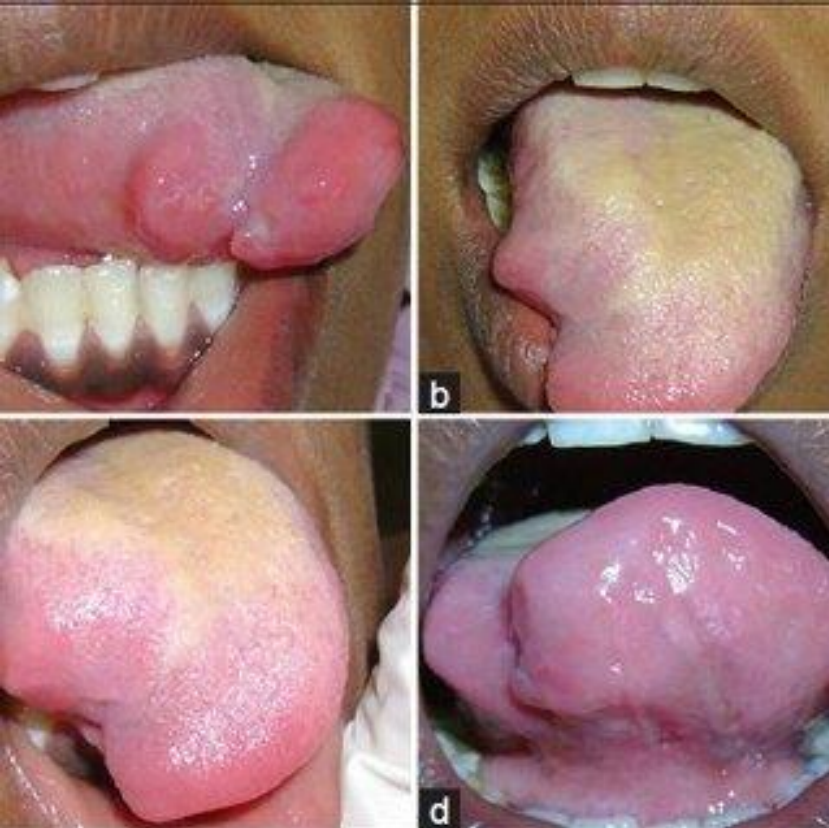



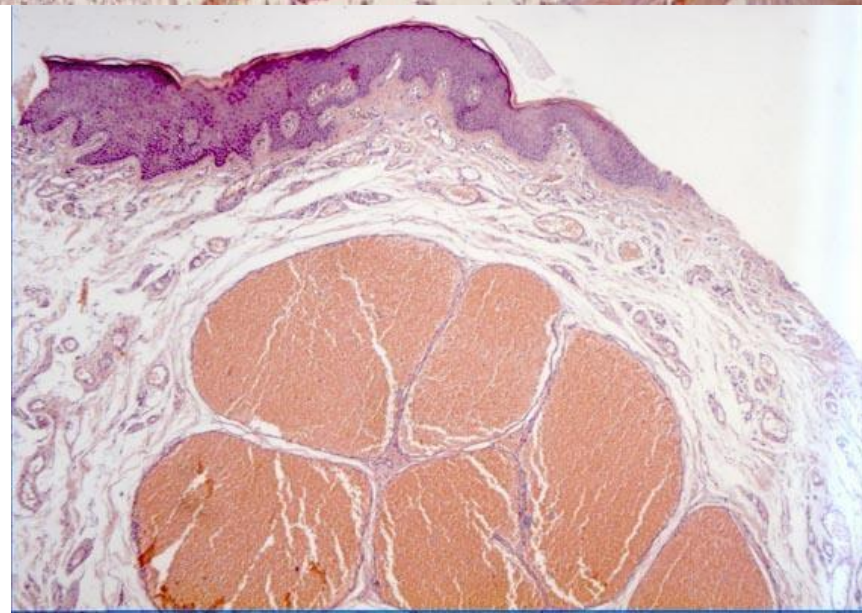
**Рабдомиосаркома полости рта.**







**Гемангиома полости рта.**



# Определение

- ▶ **Тканевое новообразование** является клеточной пролиферацией с тремя характеристиками:
  - постоянный рост
  - неограниченный рост
  - высокая степень биологической автономии
- ▶ Пролиферирующие клетки могут происходить из любой ткани.
  - опухоль всегда будет иметь структуру ткани, а не органа и может иметь различные степени сходства с нормальной тканью происхождения.
- ▶ **Синонимы** - неоплазма или неоплазия.



Факторы, которые могут вызвать развитие опухолей, называются - канцерогенами.

Считается, что 80% - 90% случаев рака у человека являются результатом действия факторов окружающей среды посредством их мутагенного действия.

Теории канцерогенеза:

- химическая Т.К.
- физическая Т.К.
- вирусная Т.К.

Химическая Т.К.— Химические вещества с эффектом К.

- Полициклические ароматические углеводороды  
(сигаретный дым - рак легких)

- Азойные красители (анилин) - в резиновой промышленности (рак мочевого пузыря).

- Ароматические амины и амиды (нафтиламин).(рак мочевого пузыря).

- Травяные и грибковые вещества  
(*aspergillus flavus*, афлатоксин В1 - рак печени )

- Иммунодепрессанты (циклофосфамид). (лимфома, рак мочевого пузыря).

- Асбест - рак легких, мезотелиома плевры

- Мышьяк - рак кожи

- Гормоны - эстрогены - рак молочной железы, эндометрия.



В химическом канцерогенезе важны:

- Доза и продолжительность действия химического вещества:
- Путь проникновения в организм
- Физико-химическая природа веществ.

## Физическое Т.К.:

- ультрафиолетовые лучи - рак кожи или меланома - расположенные на открытых участках подвергающийся солнечному излучению.
- электромагнитное излучение - легочный рак у шахтеров в радиоактивных шахтах.
- лейкозы после атомного взрыва в Х. и Н., рак щитовидной железой (Чернобыль), лечение радиоактивными изотопами.

Индукцируют мутации, посредством воздействия на ДНК.



Вирусная Т.К.: Вирусы, содержащие ДНК

- ВПЧ - рак шейки матки

- Эпштейна-Барр ассоциируется с лимфомой Беркитта, раком носоглотки, В-клеточной лимфомой, лимфомой Ходжкина.

- Вирусы гепатита В, С

Вирусы, содержащие РНК

- вирус Т-клеточной лимфомы человека.

# Название опухолей

- множественные наименования

- обычно опухоли называют с суффиксом

«ома » - липома, миома и т.д. - Некоторые опухоли называются по названию органа, в котором они развились, название также указывает и на клетки, из которых они происходят - гепатома, менингиома.

- Некоторые опухоли названы в честь авторов, которые их описали - опухоль Вильмса, Гравитца.



# Классификация опухолей

\* Критерий биологической эволюции:

- доброкачественные опухоли - не инвадируют локально и не метастазируют отдаленно.

- злокачественные опухоли - инвадируют локально и метастазируют отдаленно.

\* Для распределения используется

- макроскопические аспекты

- цитологические и гистологические признаки

- степень влияния на организм

ЕДИНСТВЕННАЯ ВОЗМОЖНОСТЬ ДИФФЕРЕНЦИАЦИИ -  
ГИСТОПАТОЛОГИЧЕСКАЯ ДИАГНОСТИКА!!!!

## Воздействие на организм

Доброкачественные опухоли:

- изменения вызванные компрессией
- гормональная активность
- не рецидивируют после полной хирургической резекции, или даже если рецидивы происходят, они не разрушают местные ткани и являются результатом неполного удаления.
- не инвадируют локально и не дают отдаленных метастазов (риск того, что опухоль, диагностированная как доброкачественная по морфологическим критериям, генерирует отдаленные метастазы, составляет менее 1 случая на 50 000 опухолей)



# Злокачественные опухоли

- инвадируют локально
- развивают отдаленные метастазы (риск метастазирования в случае сарком варьируется от 20 до 100%, в зависимости от типа опухоли)

# ■ Трудности:

- Опухоли, которые нельзя классифицировать как доброкачественные или злокачественные, пока они не развивают метастазы: пример - феохромоцитома
- неоднозначные ситуации, когда опухоль соответствует критериям как злокачественности, так и доброкачественности: «опухоль со средней злокачественностью» или злокачественная пограничная опухоль ».



# Опухоли с промежуточной злокачественности местно-агрессивные

- рецидивируют локально после резекции
- ведут себя агрессивно по отношению к местным тканям (являются инфильтративными и вызывают локальное разрушение)
- прототип - десмоидные фиброматозы

# ***Макроскопические признаки доброкачественных опухолей:***

- очень распространенный и повсеместные.
- имеют вид тканевой массы, кантонированной на территории развития
- не инвадируют в окружающие ткани.
- хорошо ограничены , иногда инкапсулированные (легкоудаляемые).



## ■ Макроскопические аспекты :

**полип** - доброкачественная опухоль, развивающаяся из поверхностного эпителия (кожа, слизистые)

- с широким имплантационным основанием

- прикреплены к поверхности через ножку, через которую проникают кровеносные сосуды

**узел** - доброкачественная опухоль, развивающаяся в разных тканях и органах – компактный сферический узел с четкими границами или капсулой

**киста** - патологическая полость, имеющая стенку и содержимое.

- Размеры: маленькие (от нескольких мм до нескольких см, медленный рост); некоторые доброкачественные опухоли могут достигать значительных размеров - порядка десятков сантиметров - папиллярная цистаденома яичников, нейрофибромы.

- Число: обычно единичные, но могут быть и множественными, развиваться одновременно или последовательно (колоректальные полипы)



## *Микроскопические характеристики.*

Опухолевая ткань, как доброкачественная, так и злокачественная, состоит из двух компонентов: опухолевой паренхимы (состоящей из опухолевых клеток) и стромы (состоящей из соединительной ткани с кровеносными сосудами).

# *Микроскопические характеристики доброкачественных опухолей*

- \* Доброкачественные опухоли воспроизводят структуру ткани происхождения (плоскоклеточный эпителий, железистый эпителий, мышечная ткань, жировая ткань, гиалиновый хрящ и т. д.)
- \* Доброкачественные опухолевые клетки
  - дифференцированы
  - имеют цитологические особенности, сходные с нормальными клетками
  - поддерживает функцию нормальных клеток (секреция слизи, секреция гормонов и т. д.)
  - редкие и типичные митозы.



\* Опухолевая строма состоит из соединительной ткани, кровеносных сосудов и нервных стволов.

\* Баланс между пролиферацией опухолевых клеток и стромой → нет некроза

## *Эволюционные признаки доброкачественных опухолей*

- эволюционирует местно
- не инвадируют в окружающие ткани
- не метастазируют
- не рецидивируют после полного хирургического удаления
- не влияет на общее состояние организма

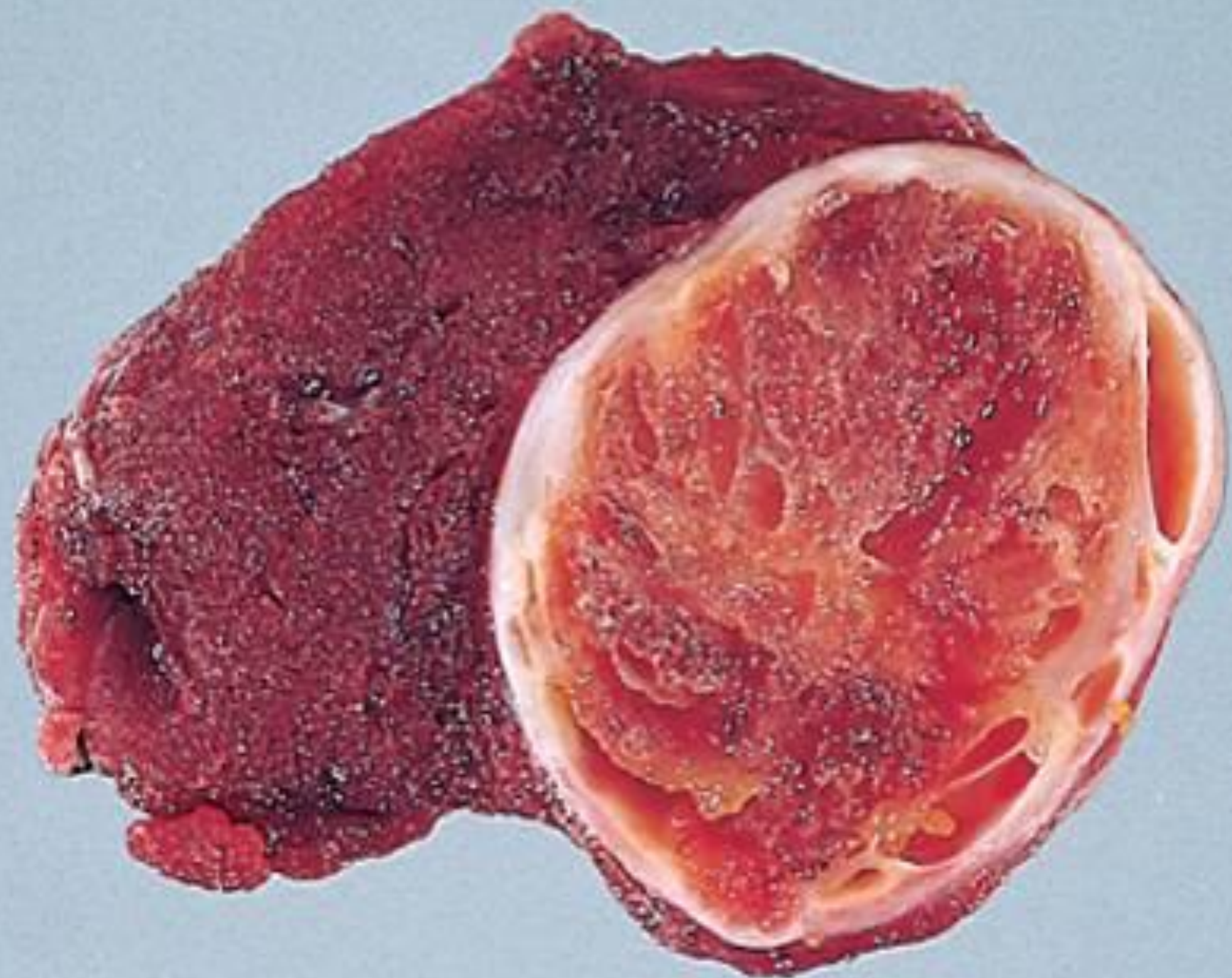
### **Исключения:**

Объемные доброкачественные опухоли вызывают местную компрессию:

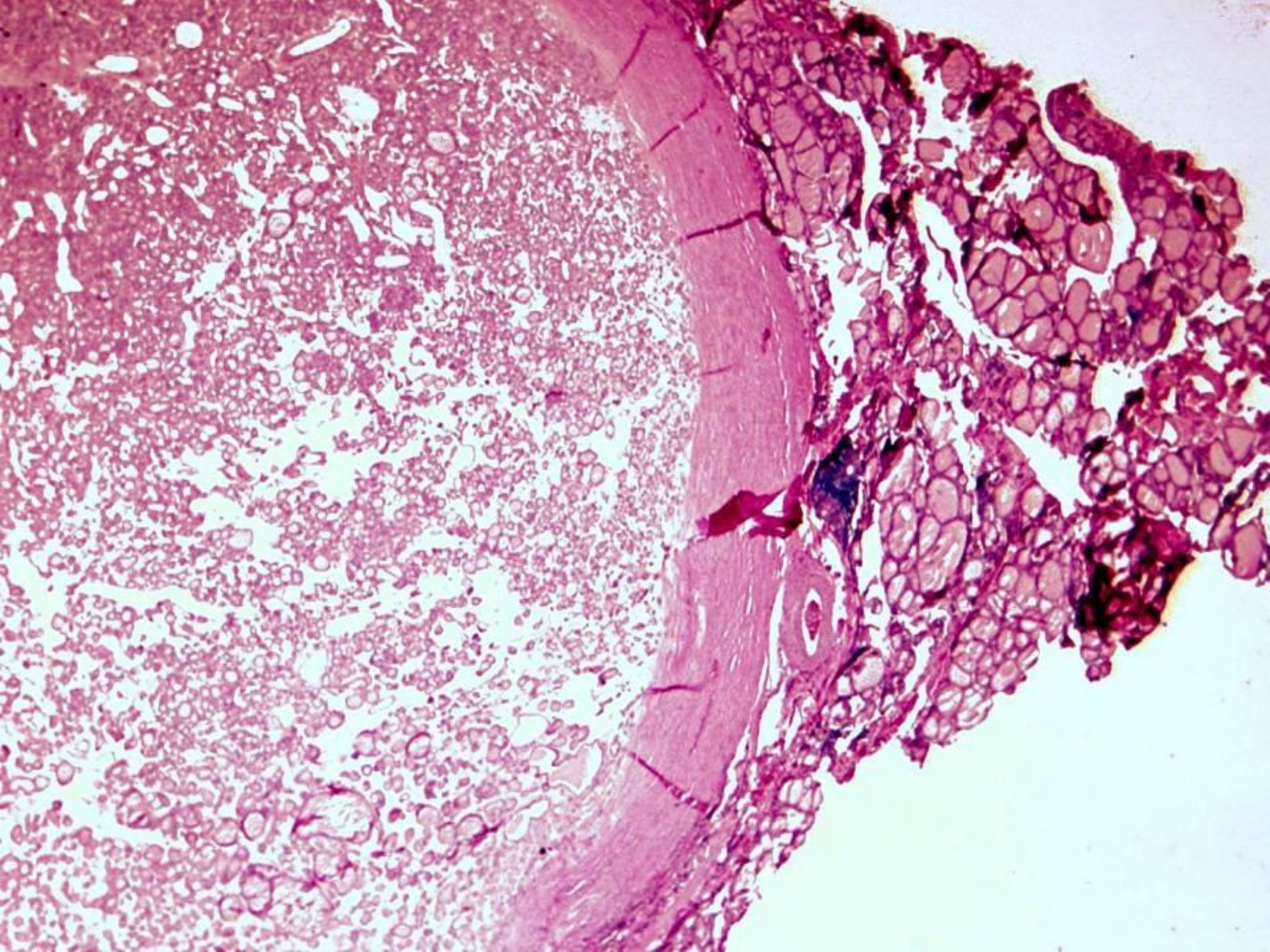
- объемная опухоль маточных мышц, сдавливает органы малого таза и вызывает застой мочи
- доброкачественная опухоль мозговых оболочек сдавливает кору головного мозга

Доброкачественные опухоли желез внутренней секреции могут иметь специфическую гормональную активность, вызывая синдромы эндокринной гиперфункции

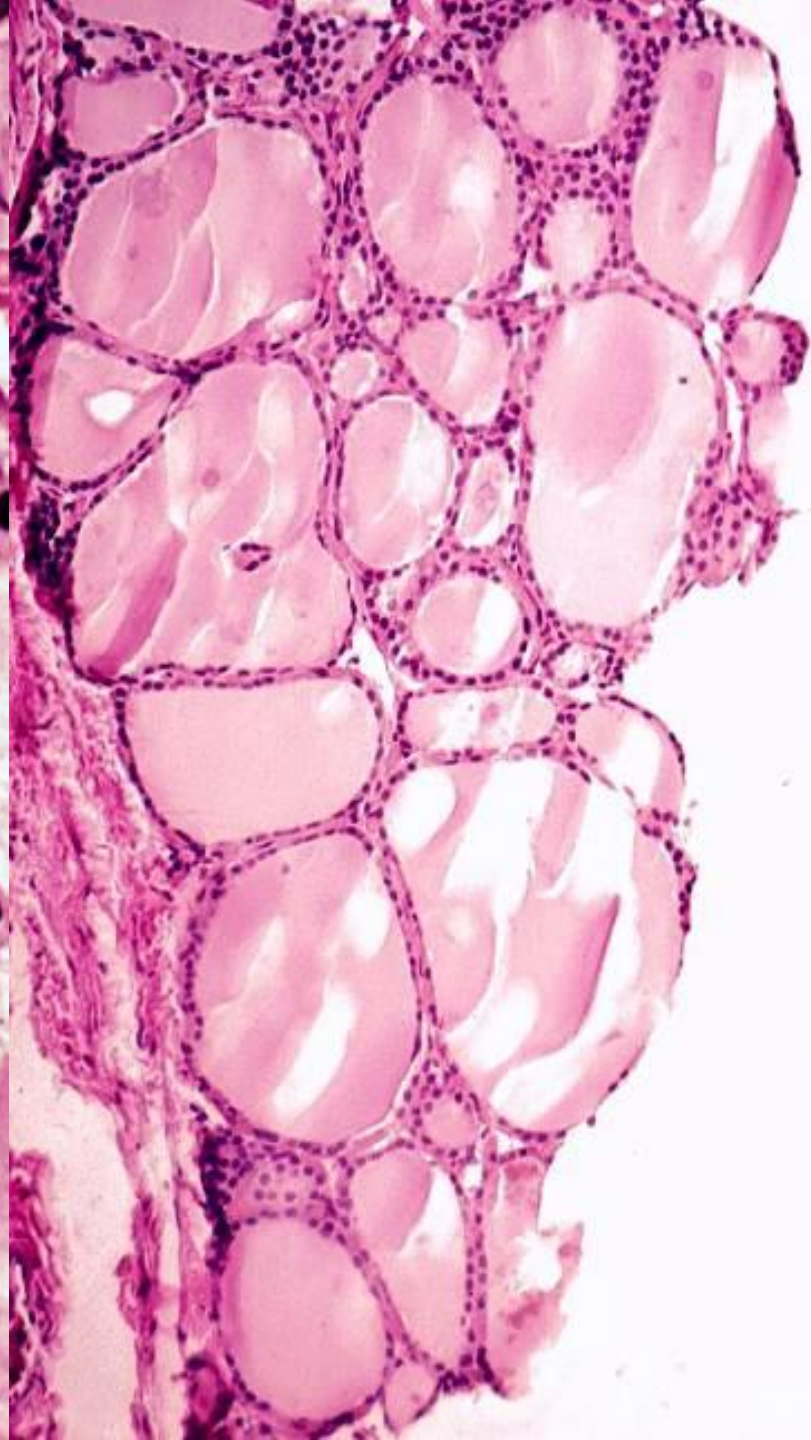
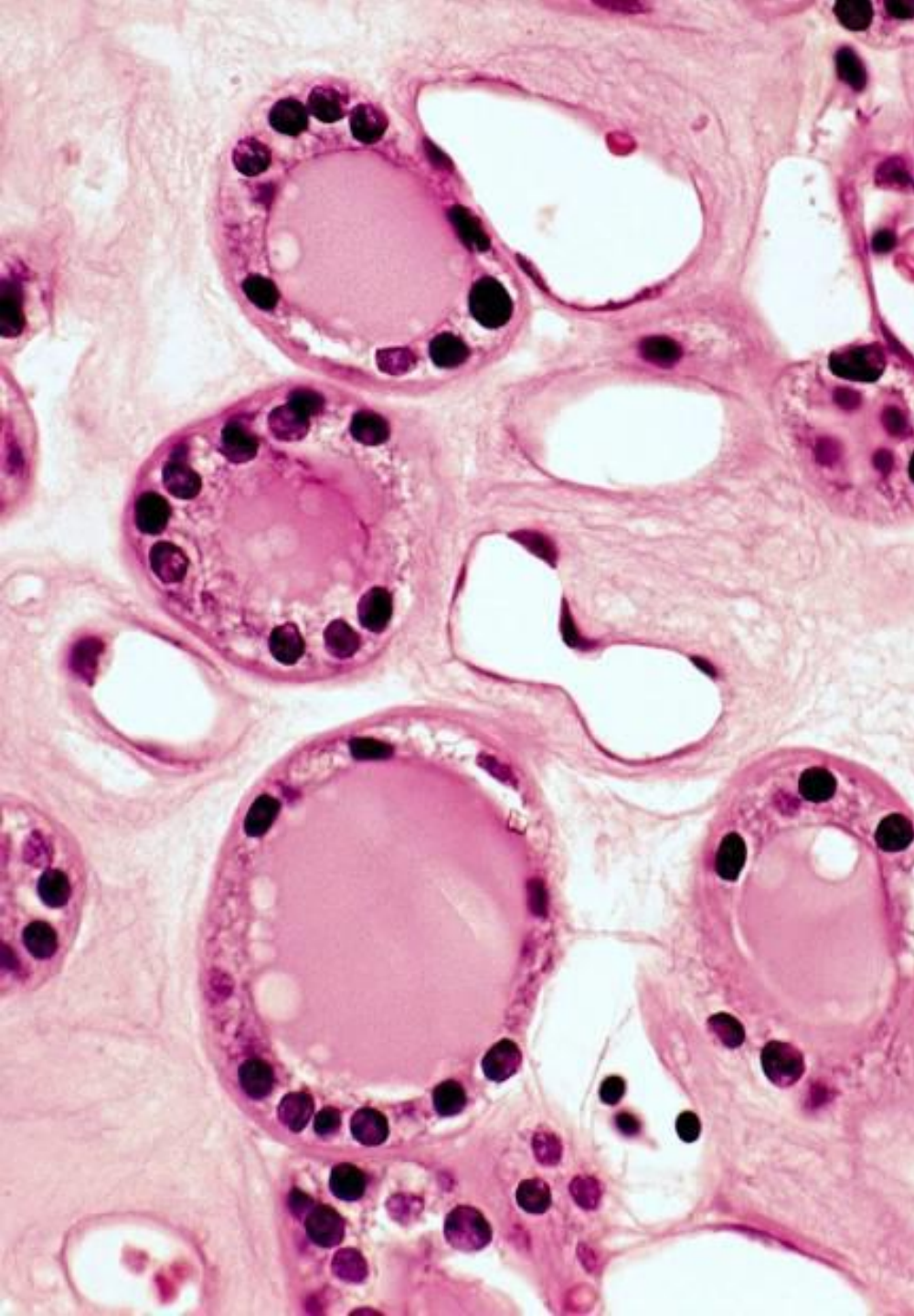




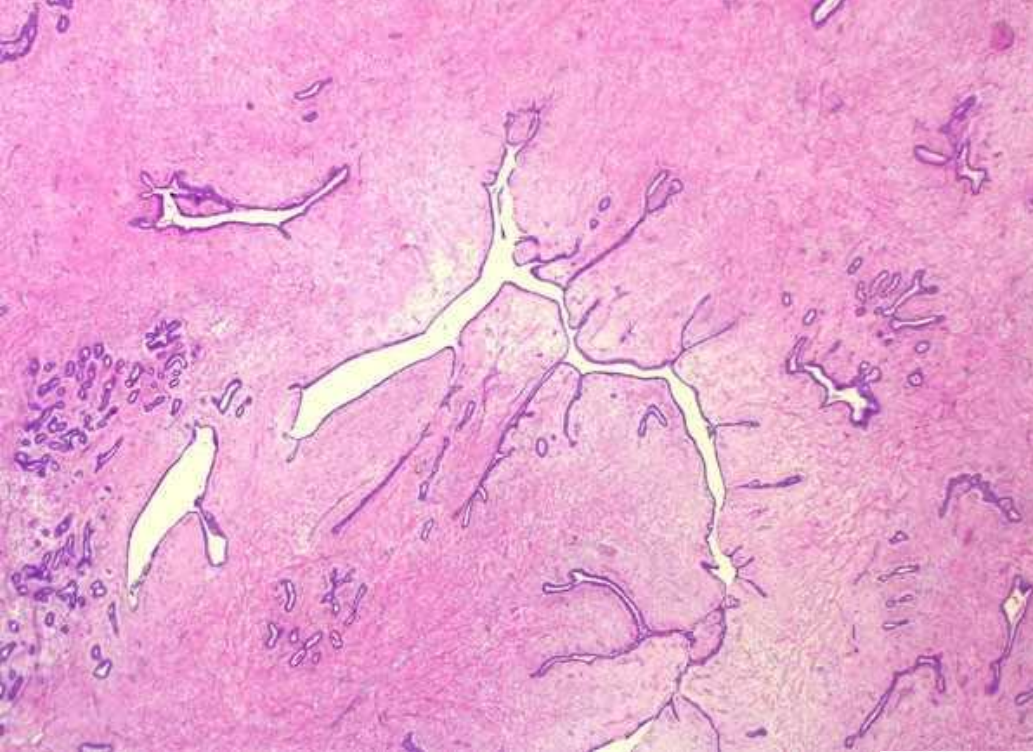






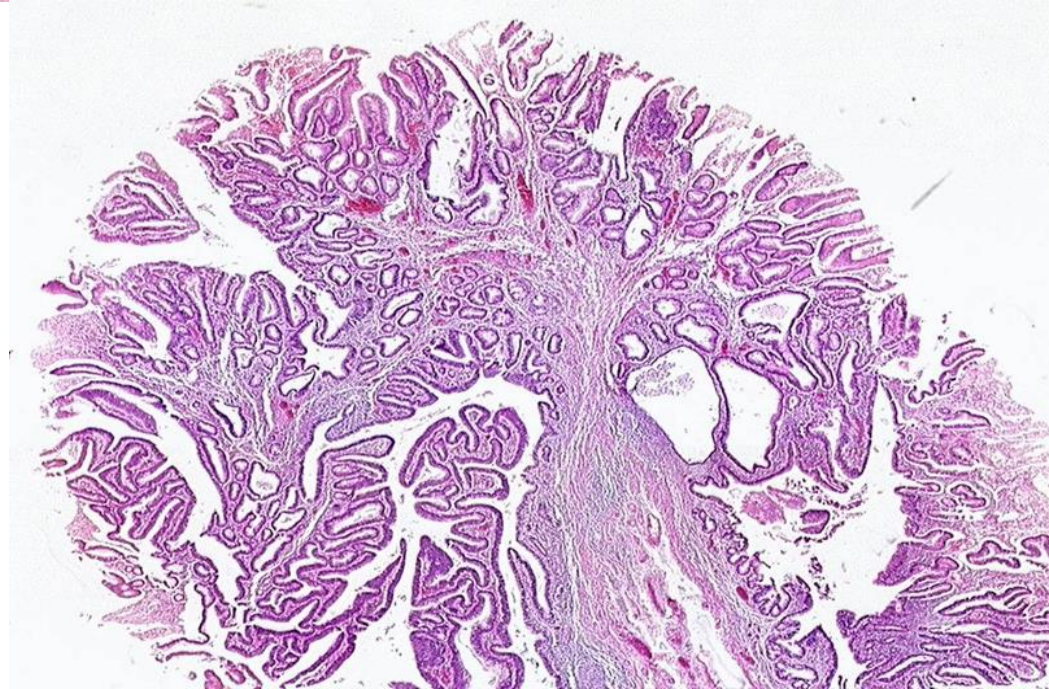




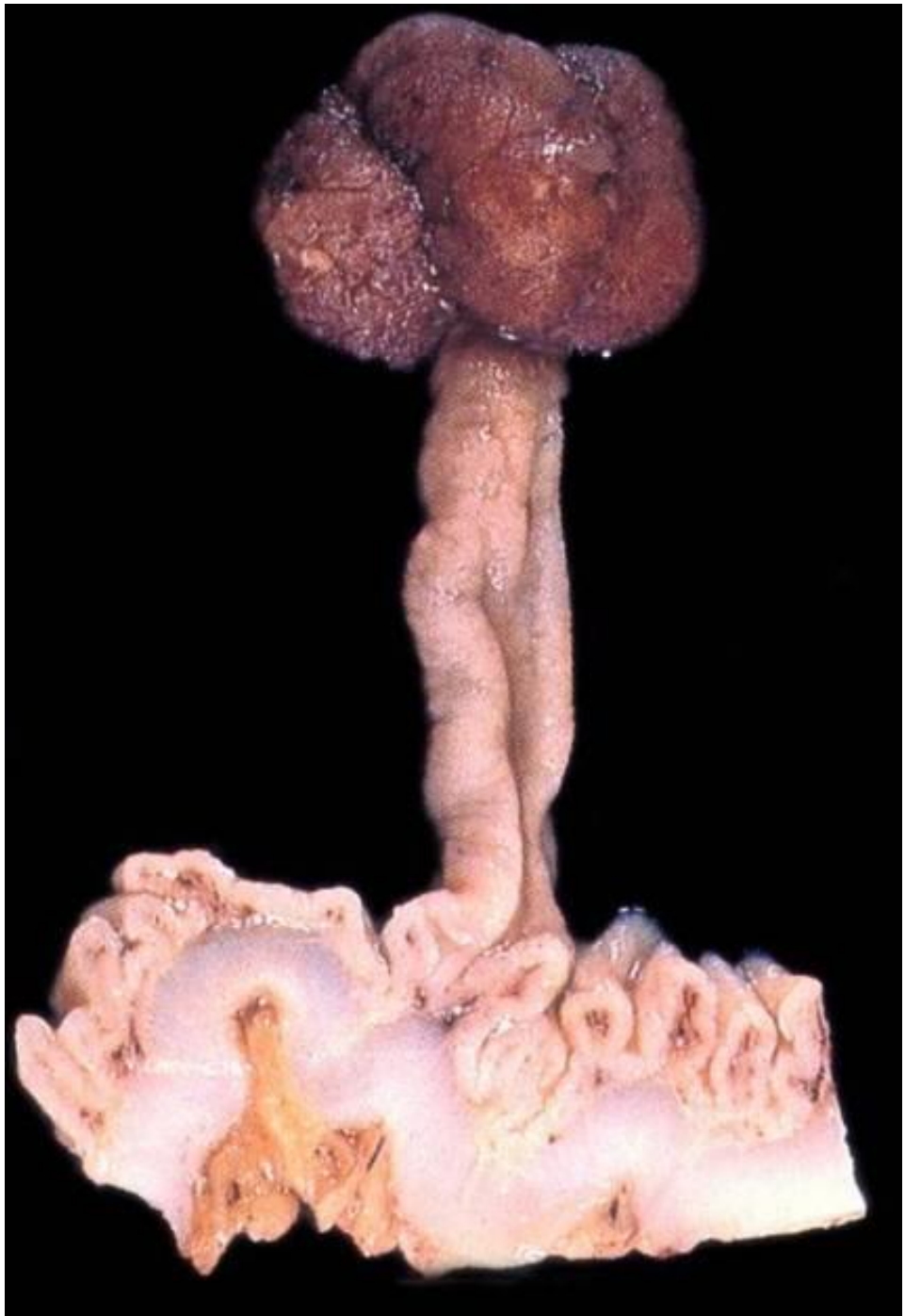


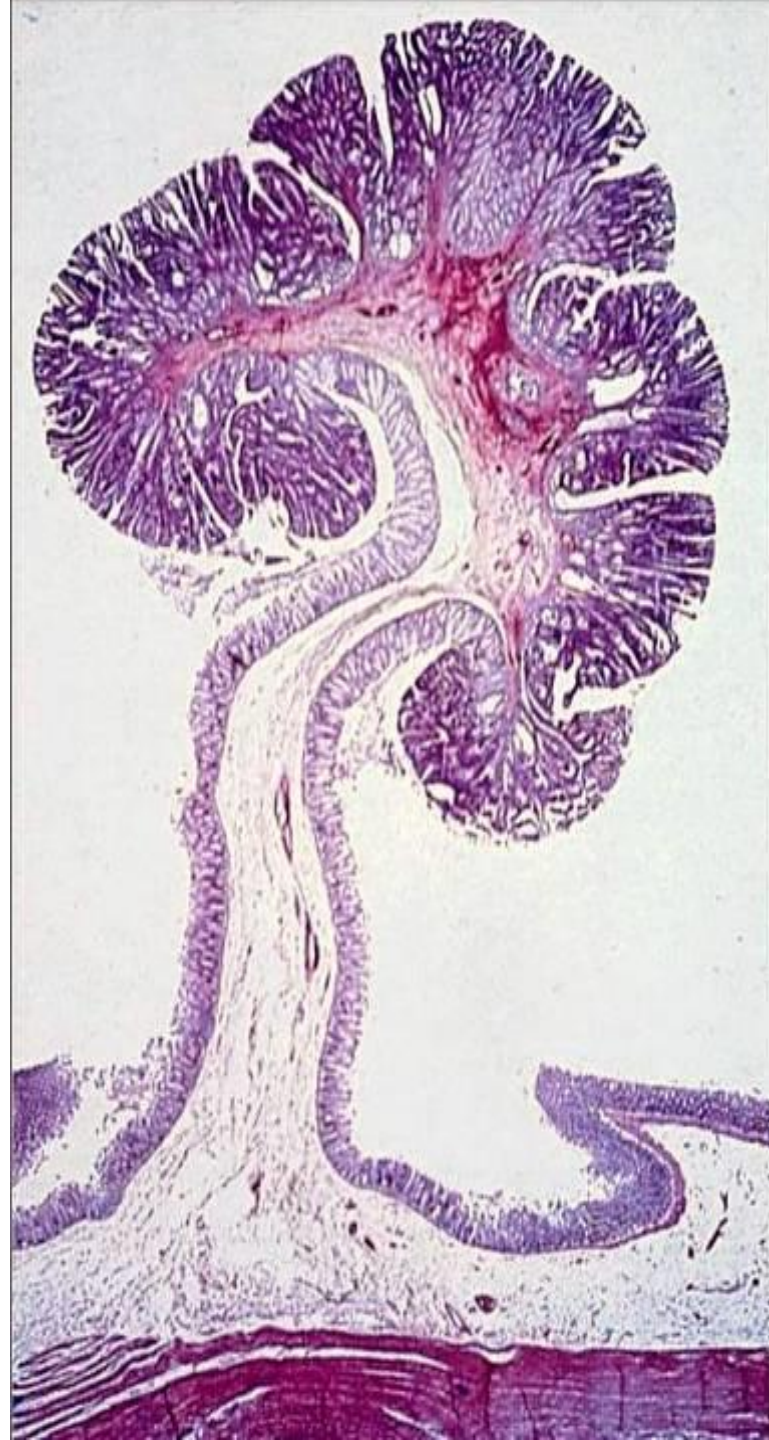Тканевая атипия при  
тубуло-ворсинчатой  
аденоме толстой  
кишки (Г-Э).

Тканевая атипия при  
фиброаденоме молочной  
железы (Г-Э).





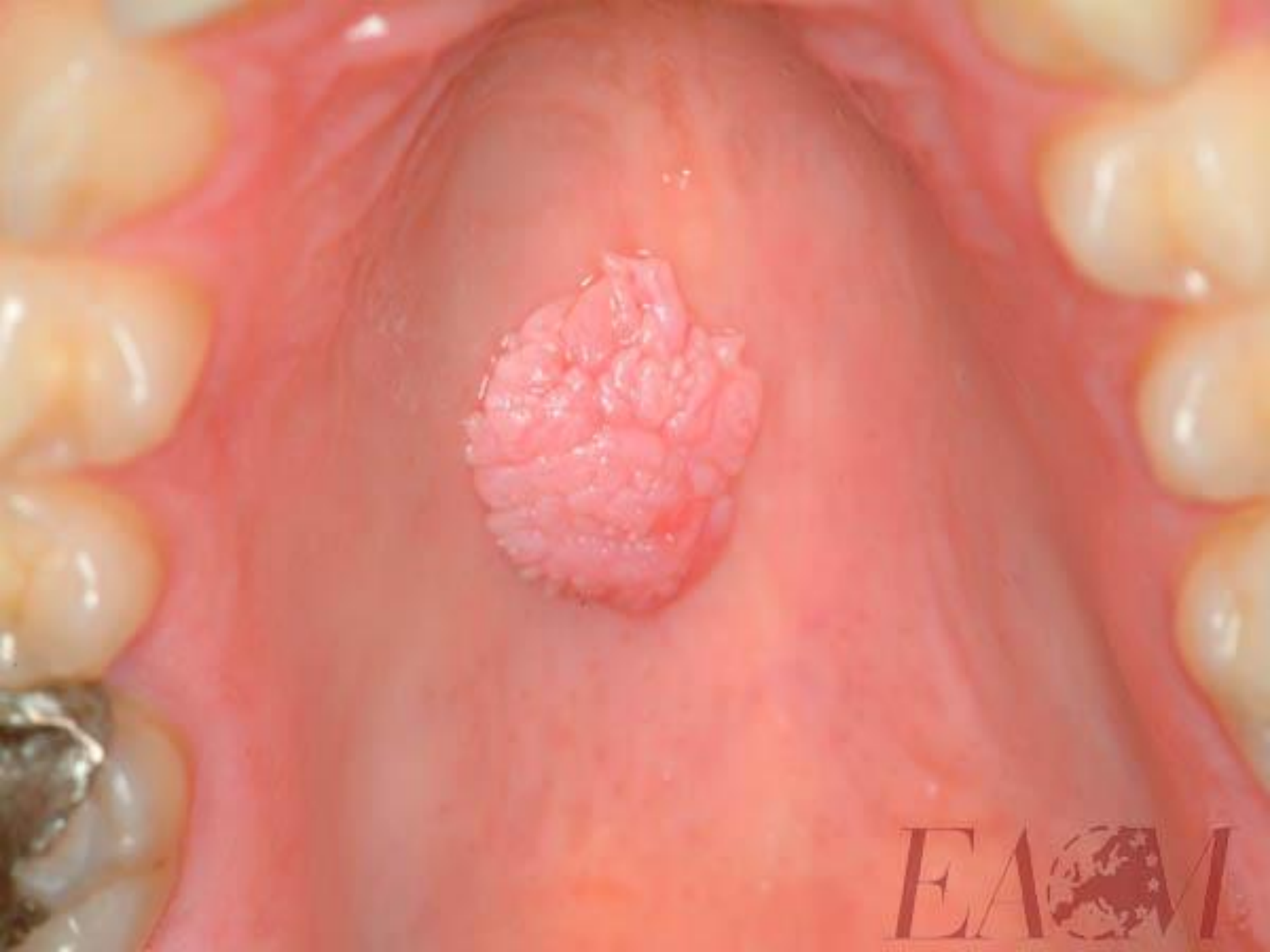




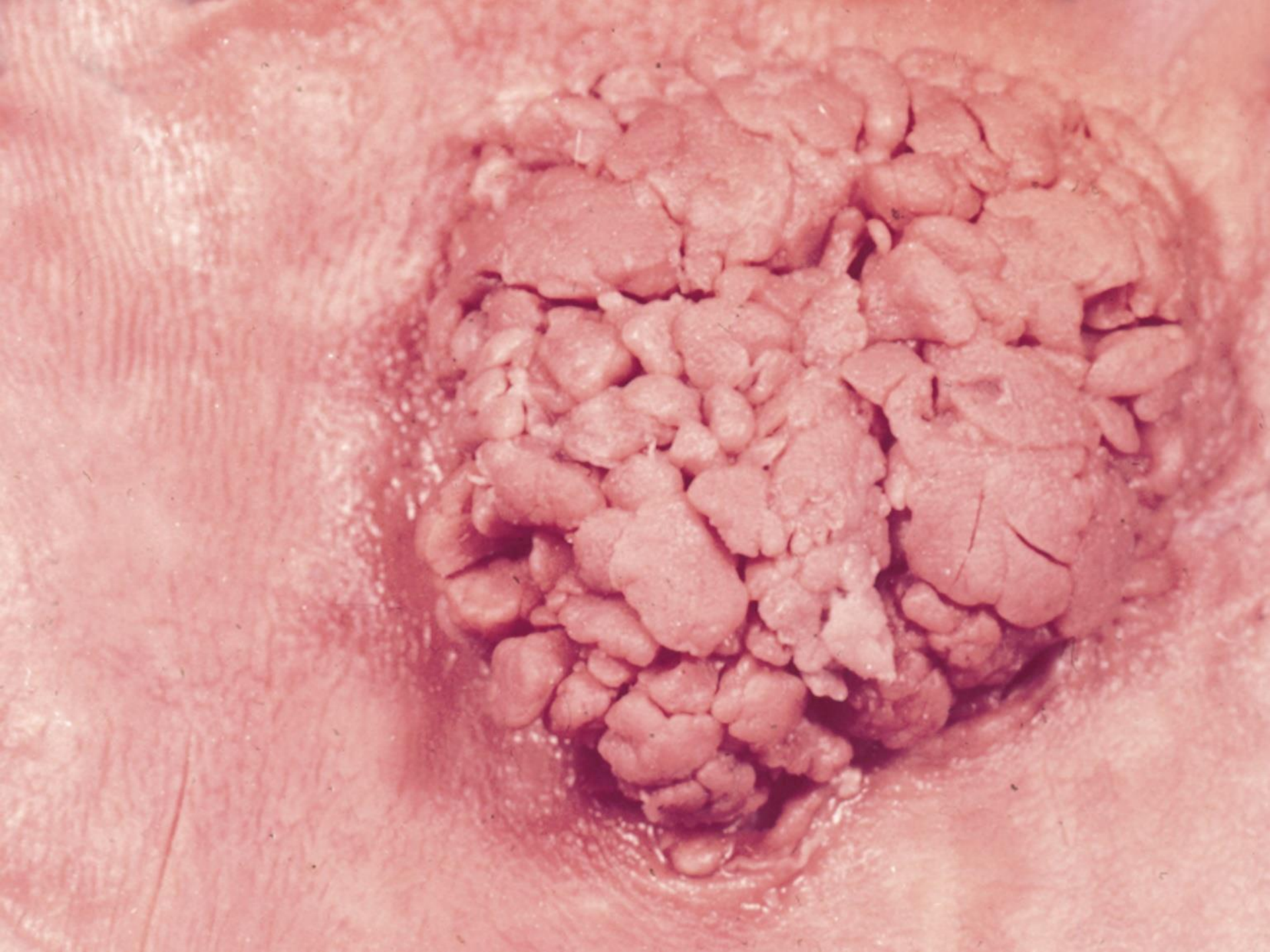


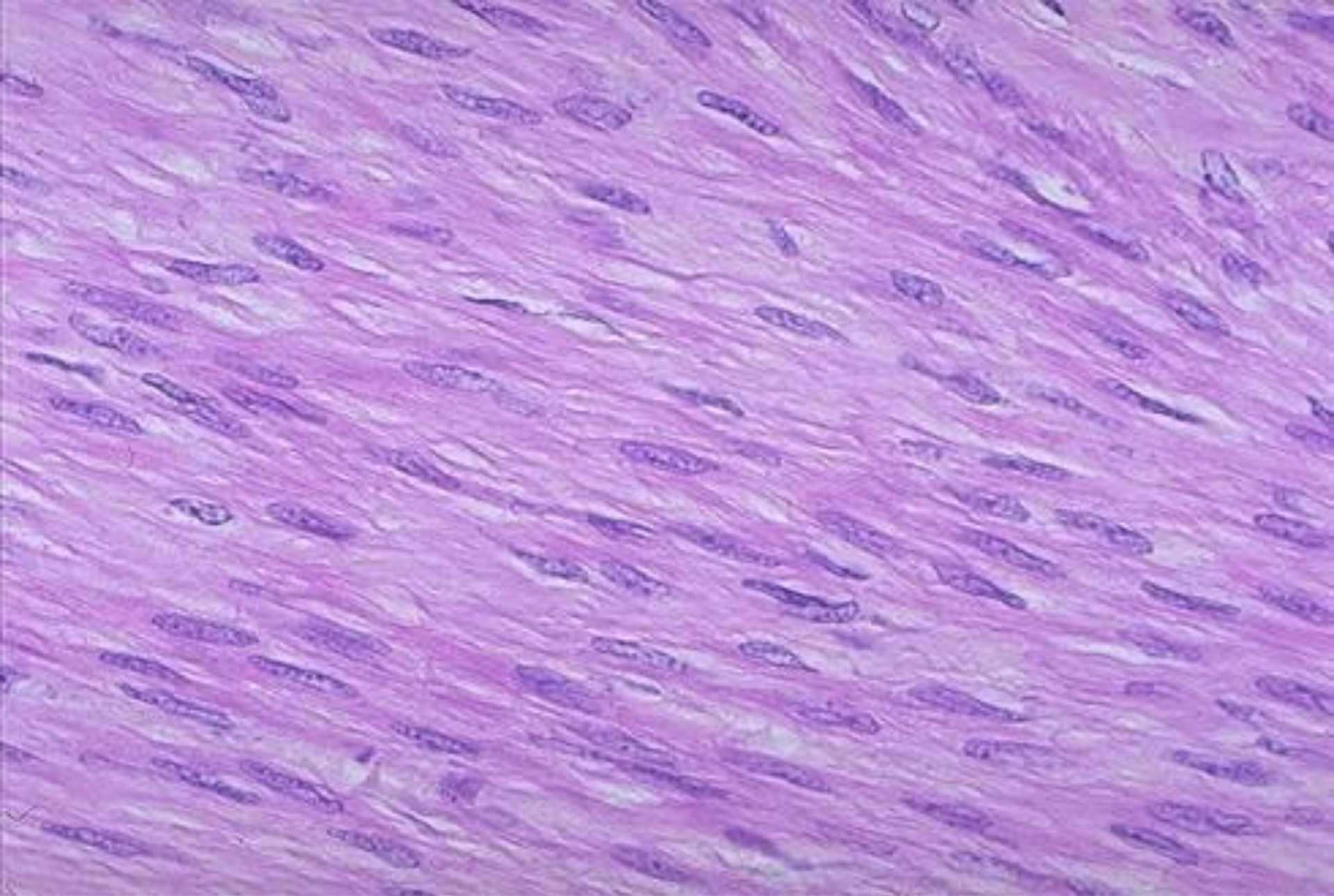
Семейный аденоматозный полипоз.





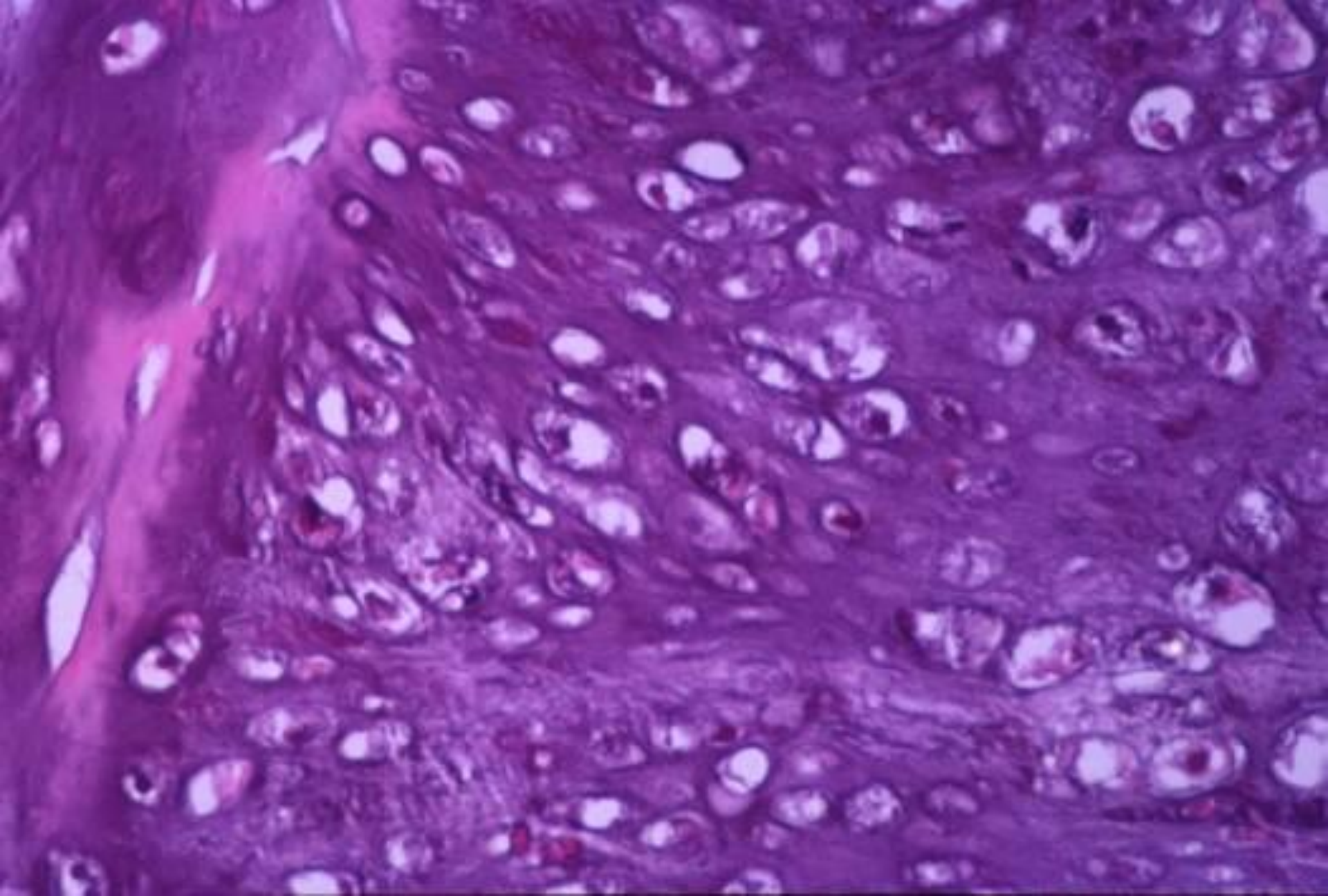




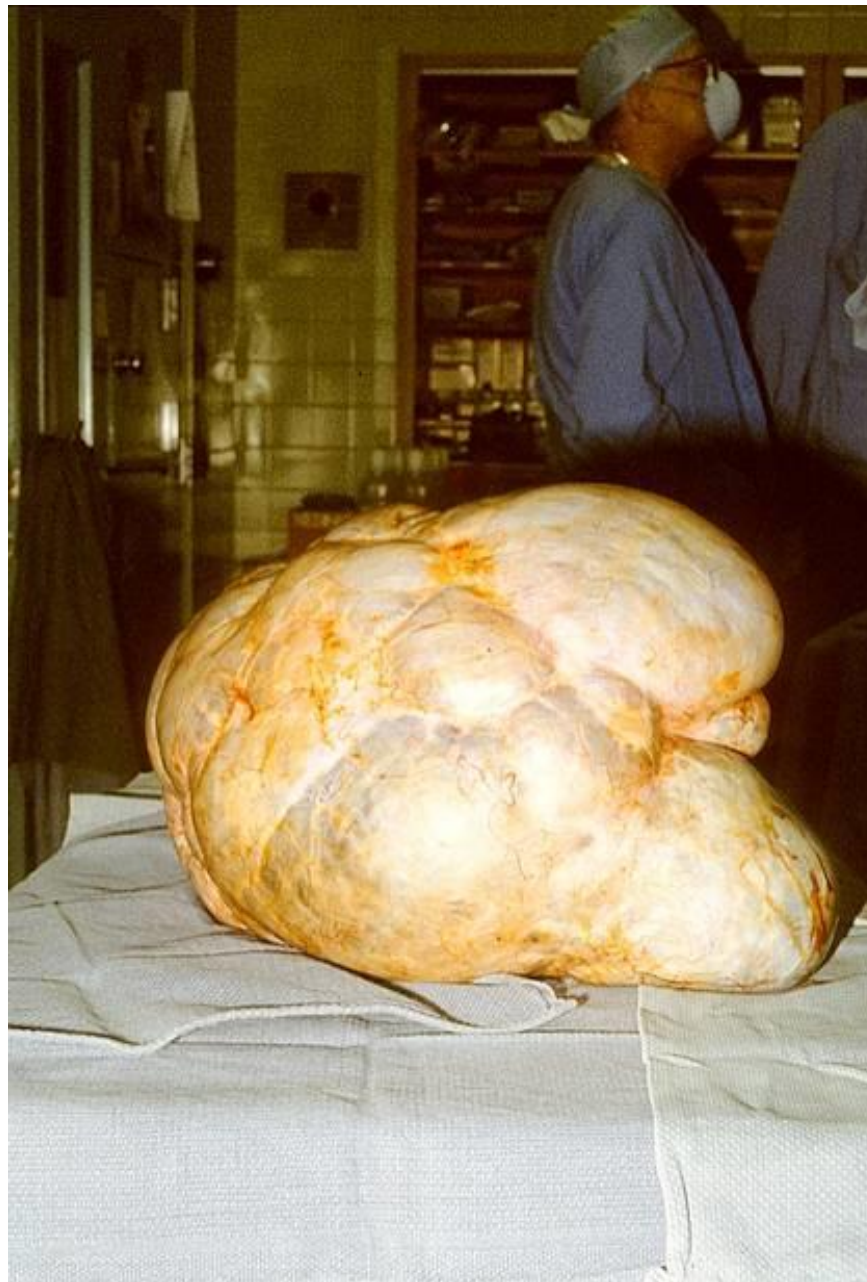

Лейомиома



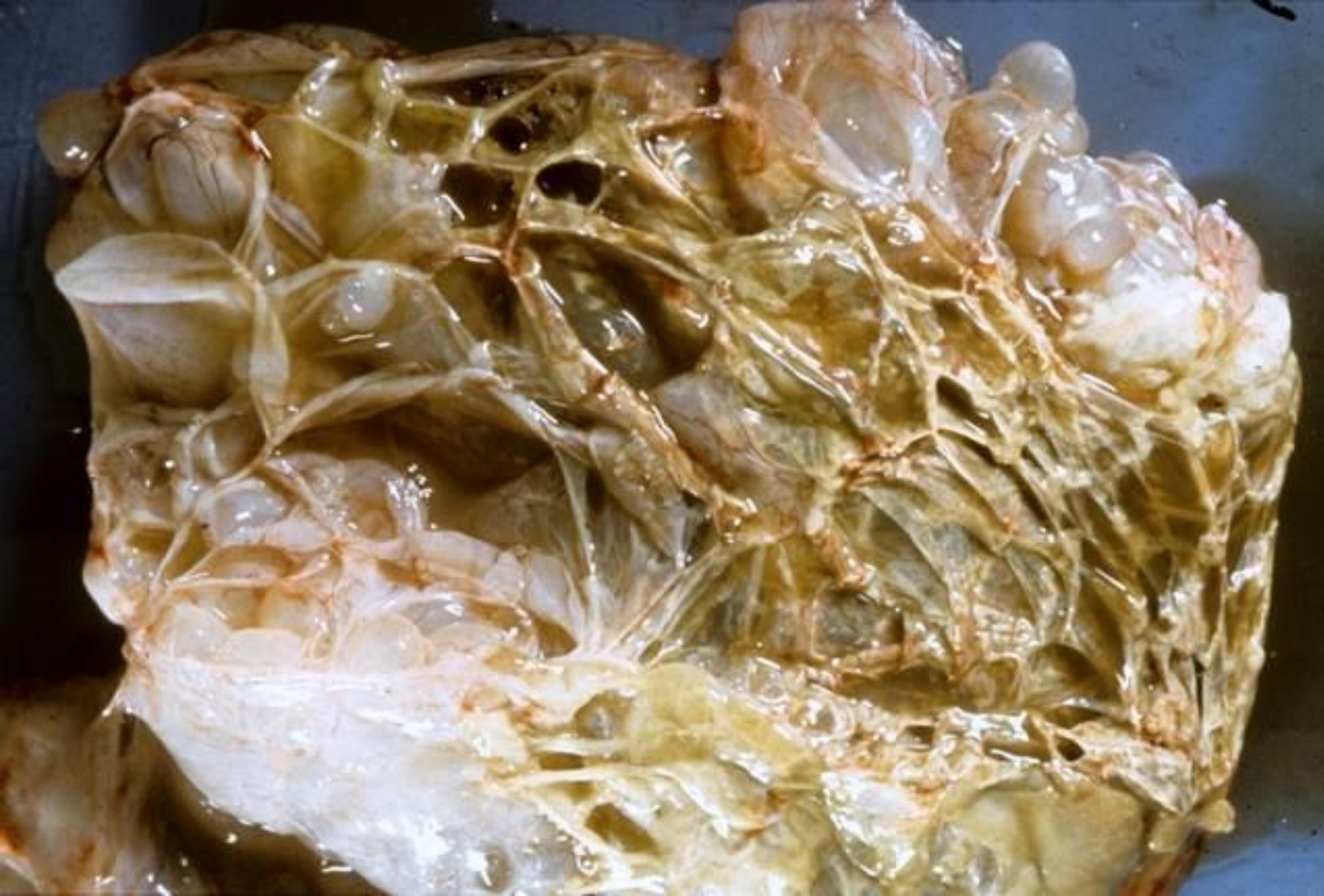

Хондрома



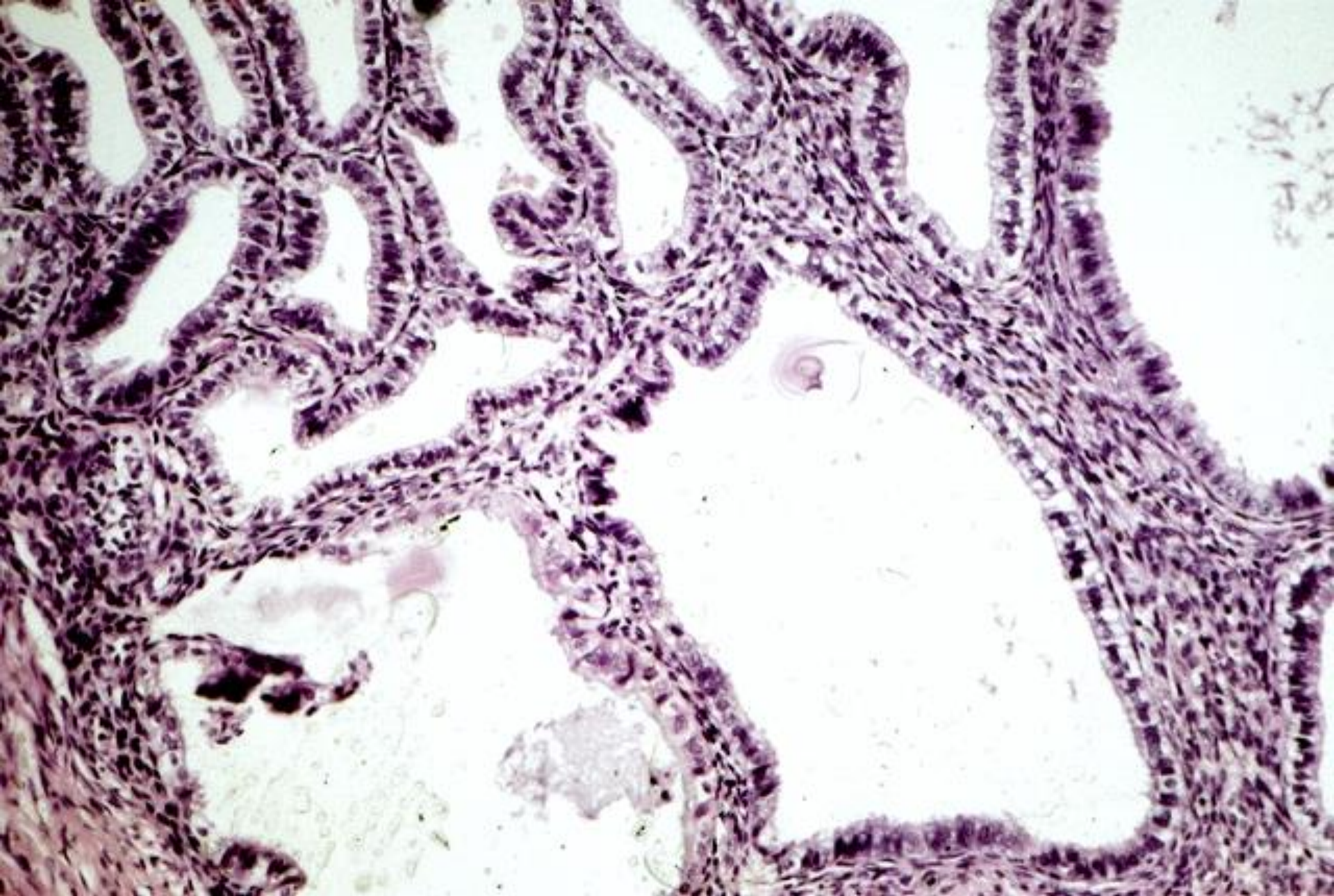
Цистаденома яичника





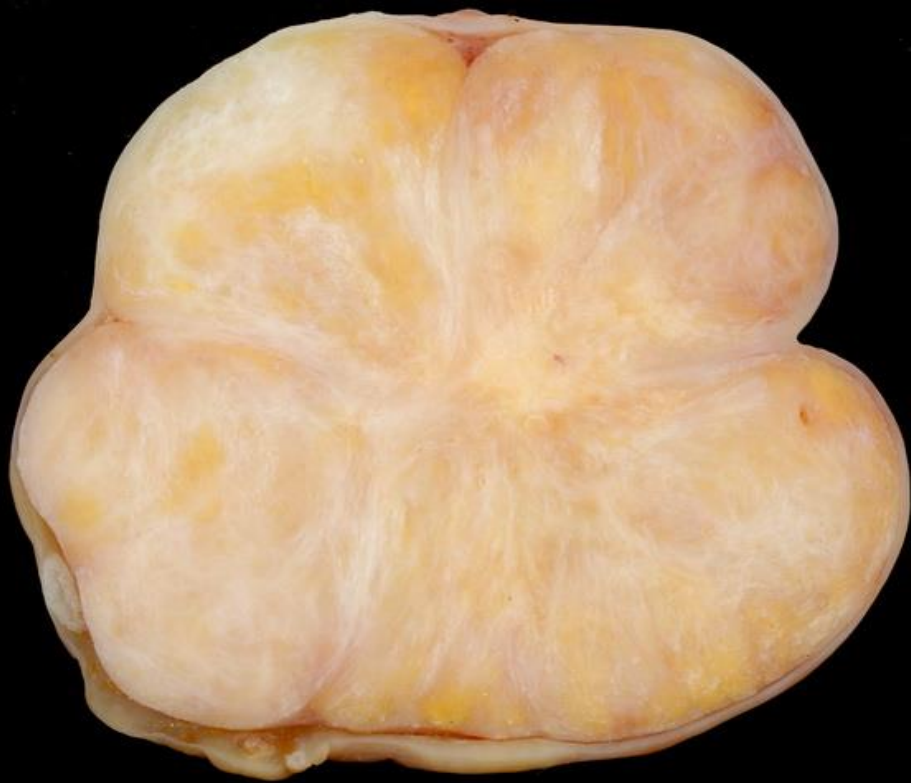Цистаденома яичника



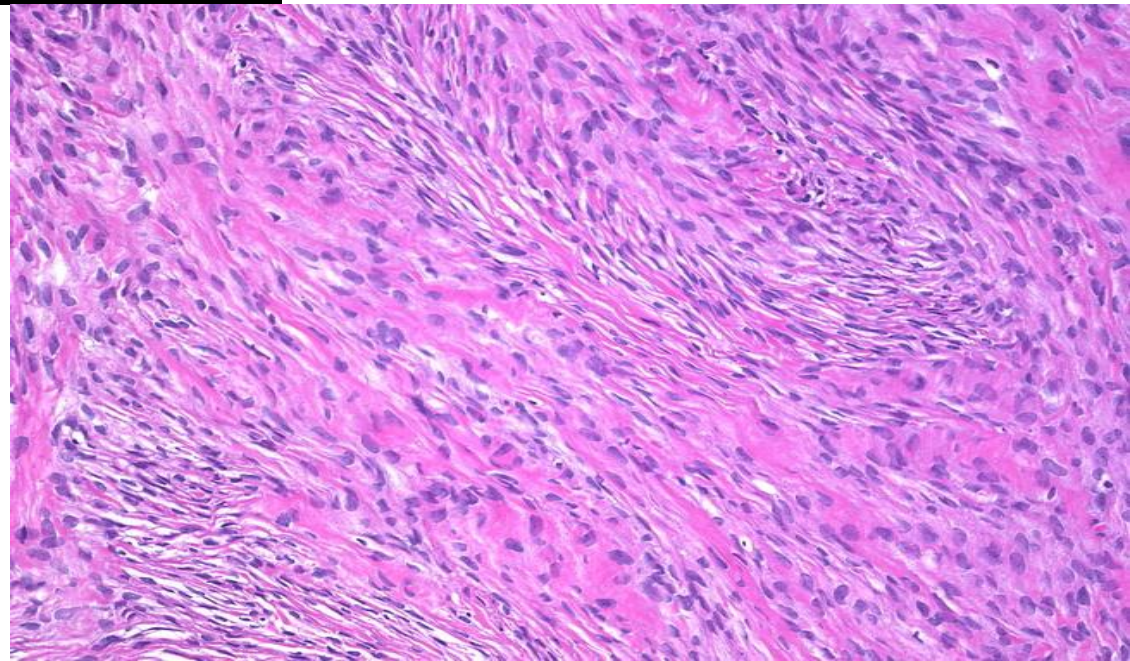


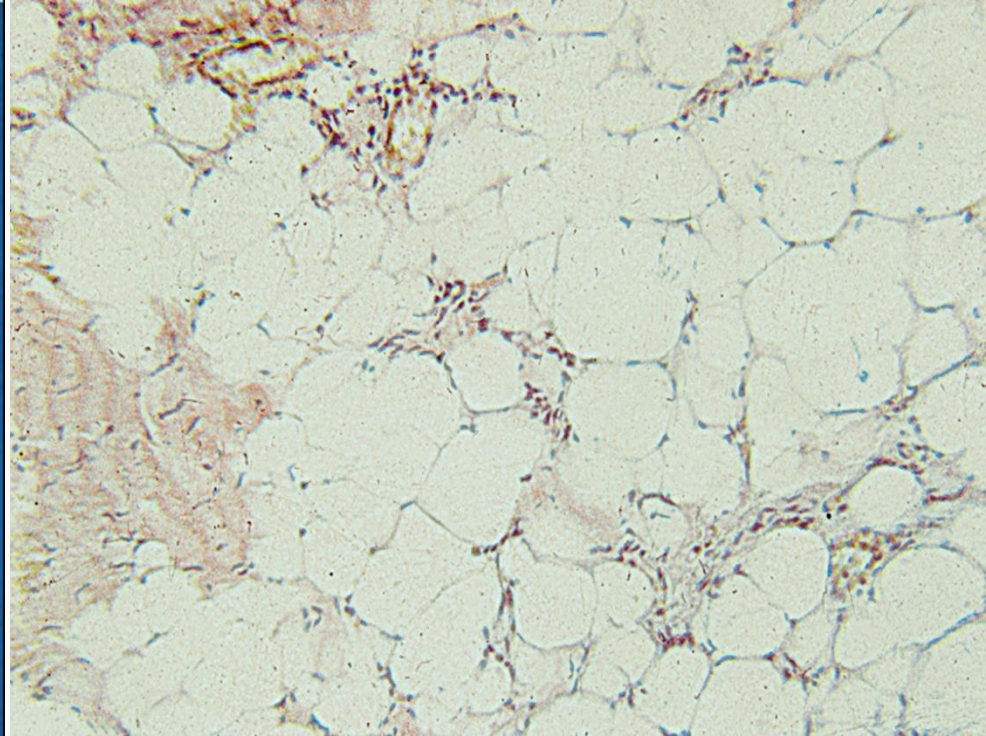
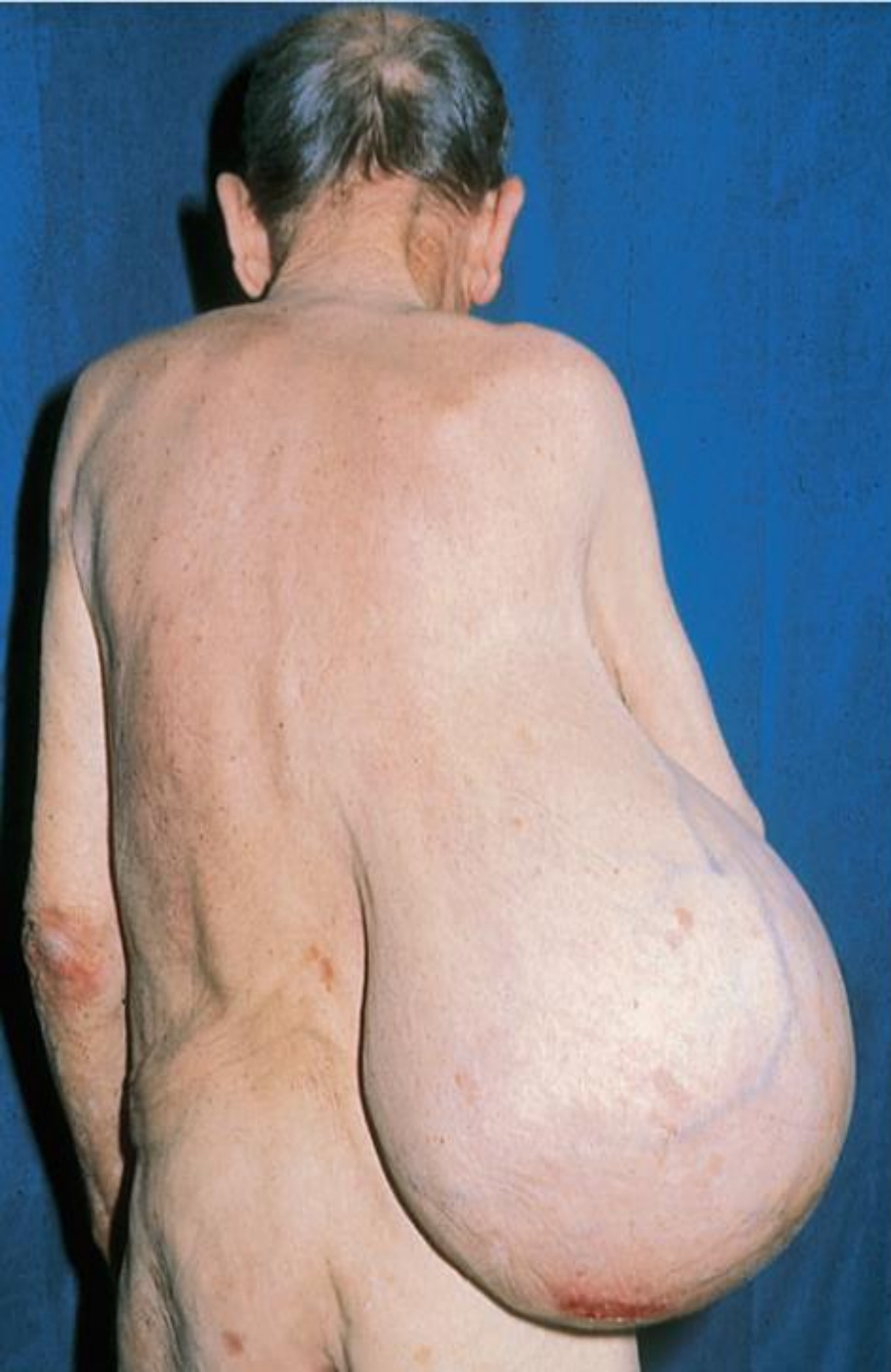Цистаденома яичника





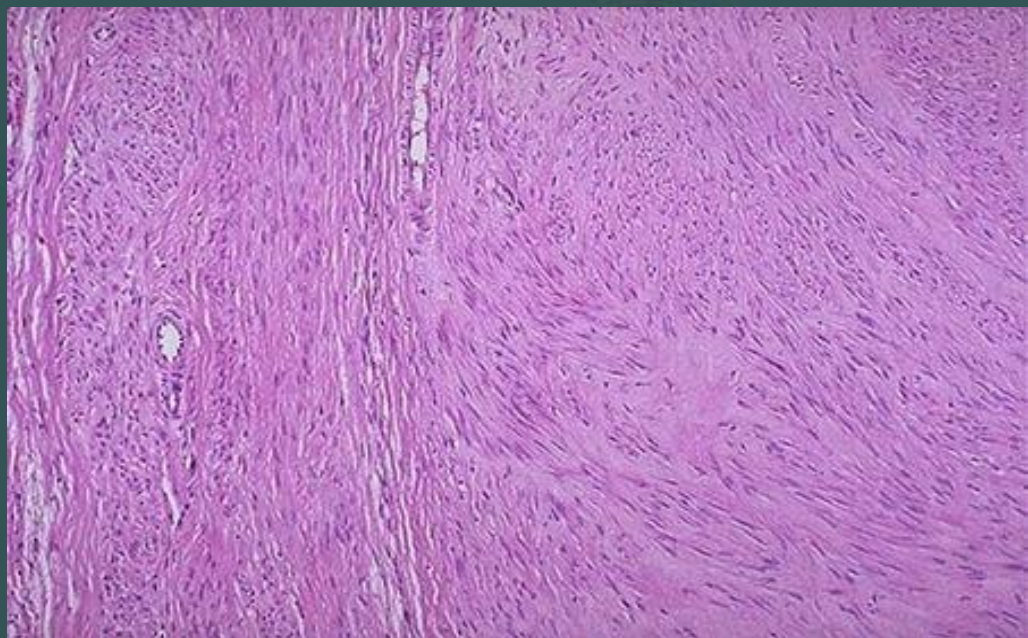
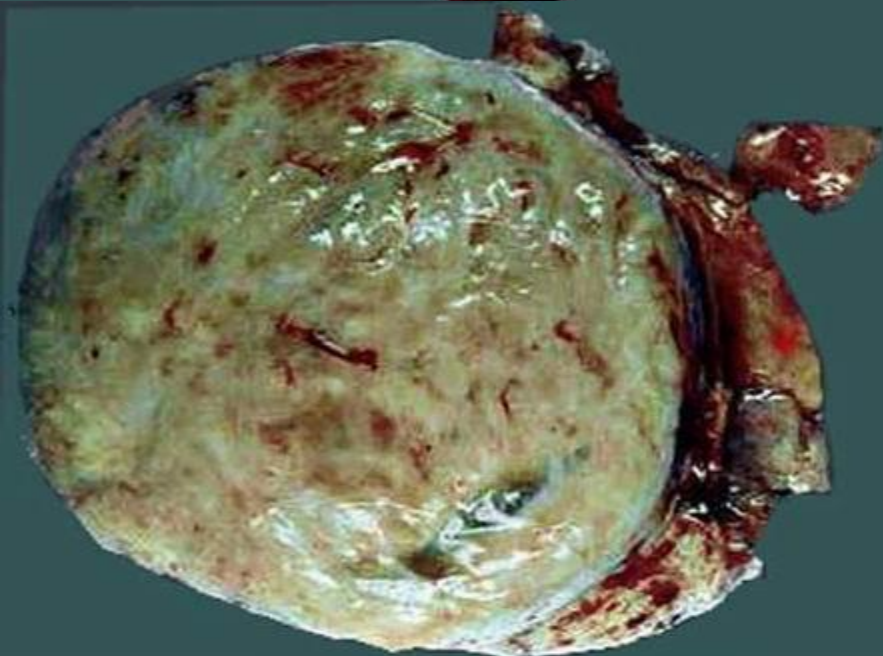
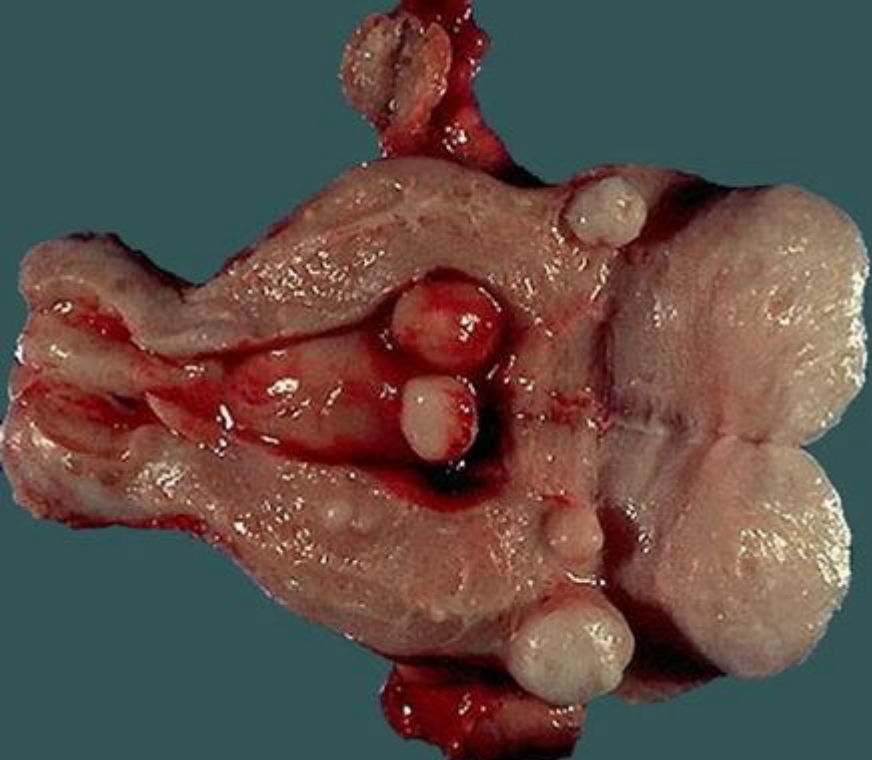**Фиброма**





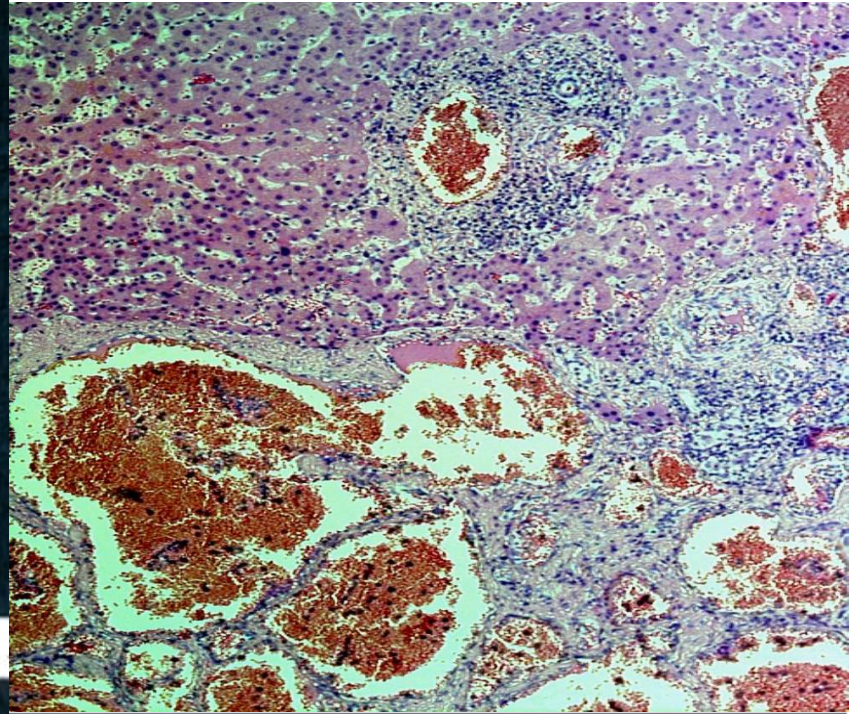
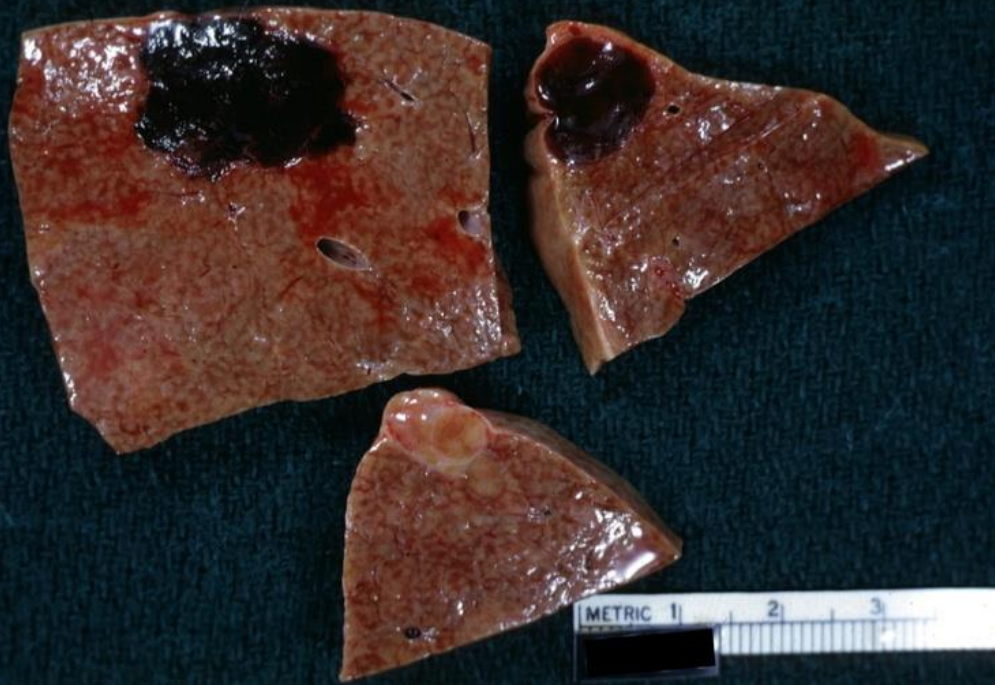**Липома.**



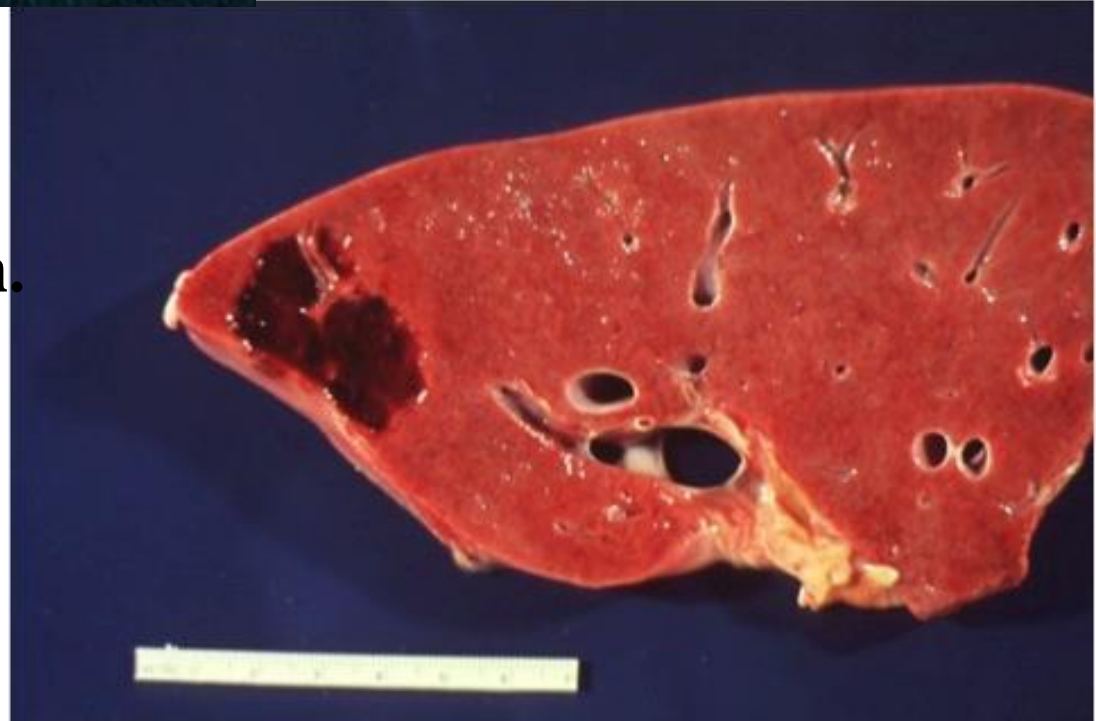

**Лейомиома матки.**



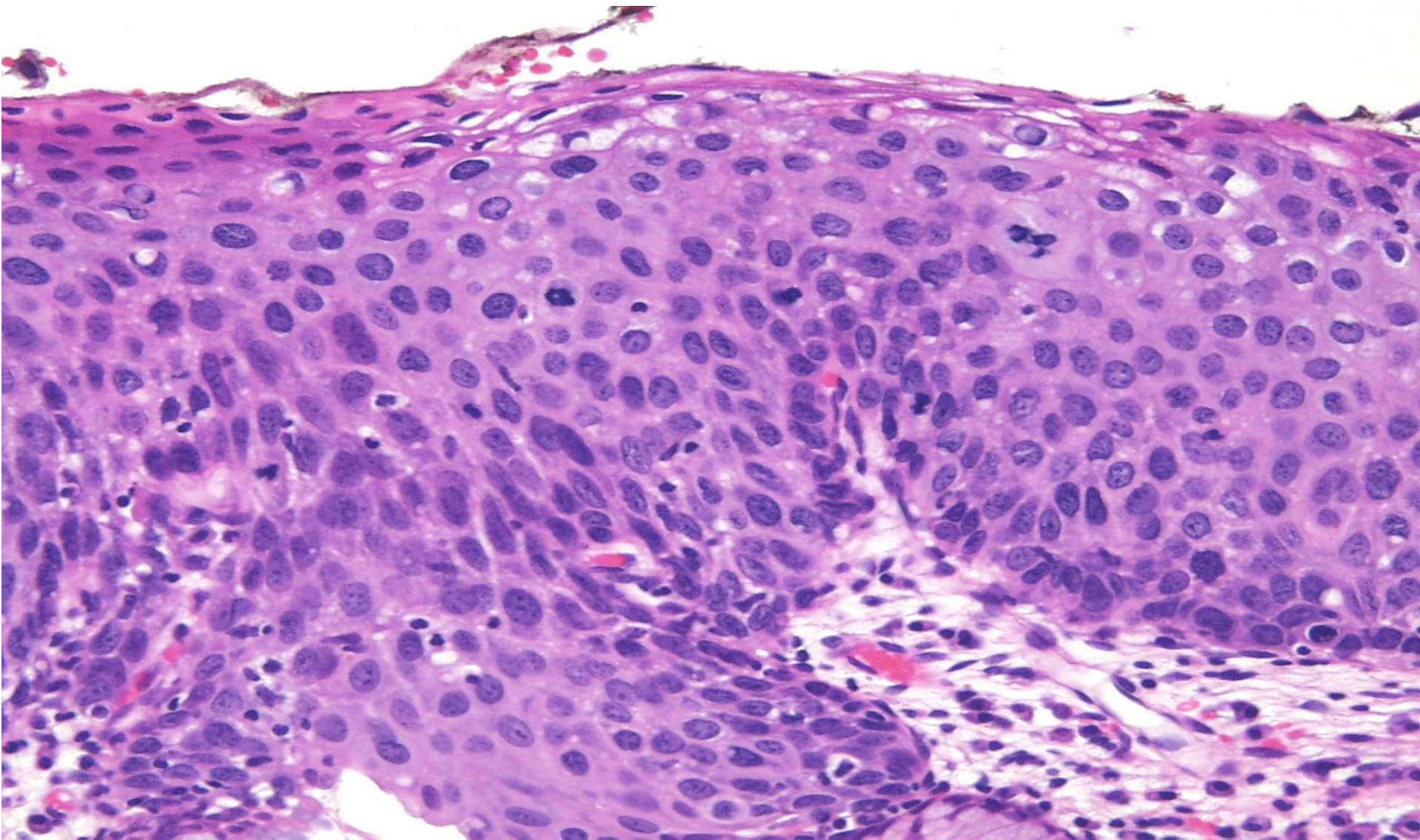


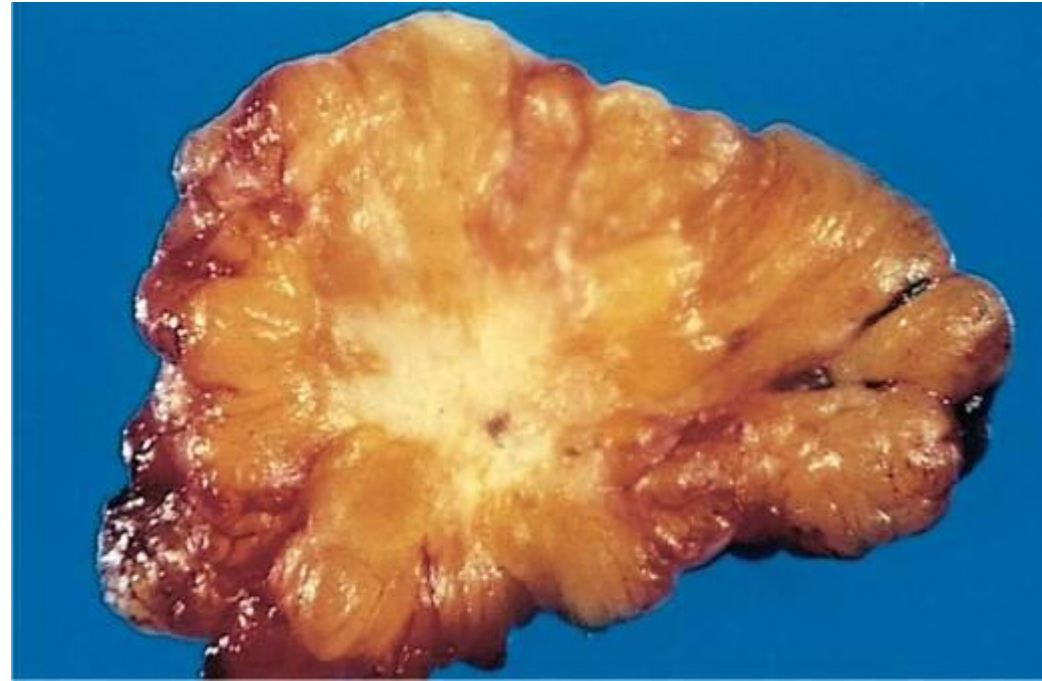**Печеночная гемангиома.**





# Дисплазия





**Рак = латинский cancer - "краб"**



## ***Макроскопические признаки злокачественных опухолей***

- тканевая масса без четких границ
- инвазивный локальный характер
- Возможно: различные злокачественные опухоли, отграниченные макроскопически, но без капсулы (рак с ложной инкапсуляцией)
- зоны некроза в опухолевой массе.

*\* При опухолях, выходящих на поверхность кожи или слизистой оболочки, область некроза устраняется, что приводит к изъязвлению.*

*\* При глубоких опухолях центральное разжижение приводит к образованию полостей, имитирующих каверну - если опухоль проникает в канал, например, в бронхиальное дерево, то разжиженное некротическое содержимое может быть удалено, что приведет к образованию полости (явление кавитации).*

- большие размеры - быстрый рост.
- цвет и консистенция зависят от гистопатологического типа.

## *Микроскопические признаки злокачественных опухолей*

### **Паренхима опухоли:**

Раковые клетки отличаются от нормальных набором изменений ядра, цитоплазмы и ядерной мембране =  
цитологических критериях малигнизации:

- **Аномалии формы и размера**
- **Ядерные аномалии**
- **Цитоплазматические аномалии**
- **Аномалии клеточной мембраны**
- **Расположение опухолевых клеток отличается от**

**нормы:**

- **Архитектурные изменения**

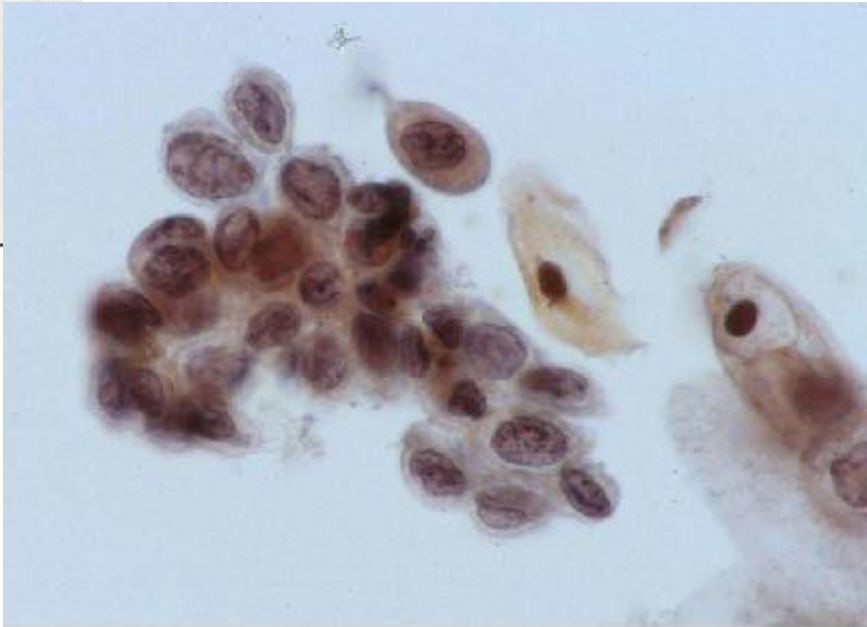
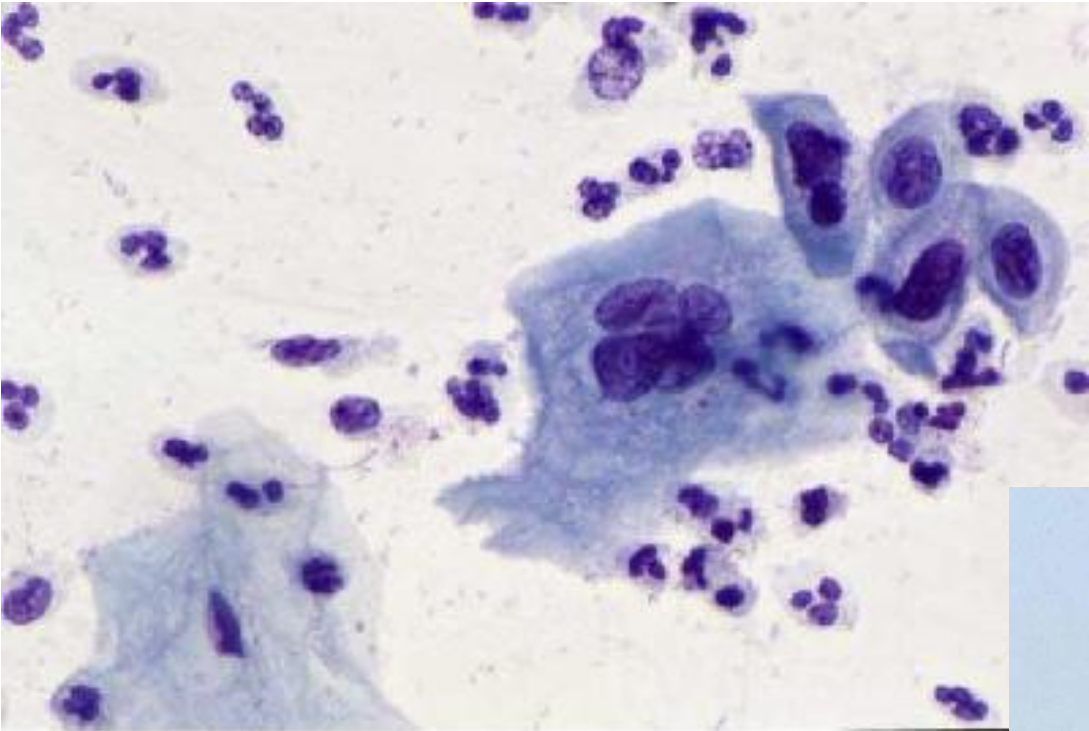


# **Цитологические критерии злокачественности**

## *Аномалии формы и размера:*

Внешний вид раковых клеток варьирует от маленьких однородных клеток до объемных, круглых, овальных или удлинённых, иногда монстрозные (клеточный плеоморфизм).

# Плеоморфизм: изменение размера и формы





## **■ Аномалии клеточной мембраны:**

Мембрана раковых клеток представляет изменения в химическом составе, изменения которые влияют на поведение раковых клеток по отношению к нормальным клеткам как *in vivo*, так и *in vitro*.

**В мембране уменьшаются гликопротеиновые и гликолипидные фракции (эти изменения обусловлены блокировкой синтеза).**

## **Цитоплазматические аномалии:**

В раковых клетках цитоплазма количественно уменьшается (ситуация, способствующая увеличению нуклео-цитоплазматического соотношения).

Цитоплазма злокачественных клеток является более базофильной, чем нормальная, из-за присутствия в цитоплазме многочисленных рибосом (которые содержат РНК - следовательно, нуклеиновую кислоту, которая окрашивается гематоксилином).

В цитоплазме можно выделить скопления гликогена, липидов, моноклональных иммуноглобулинов, слизи - в зависимости от типа клетки происхождения.

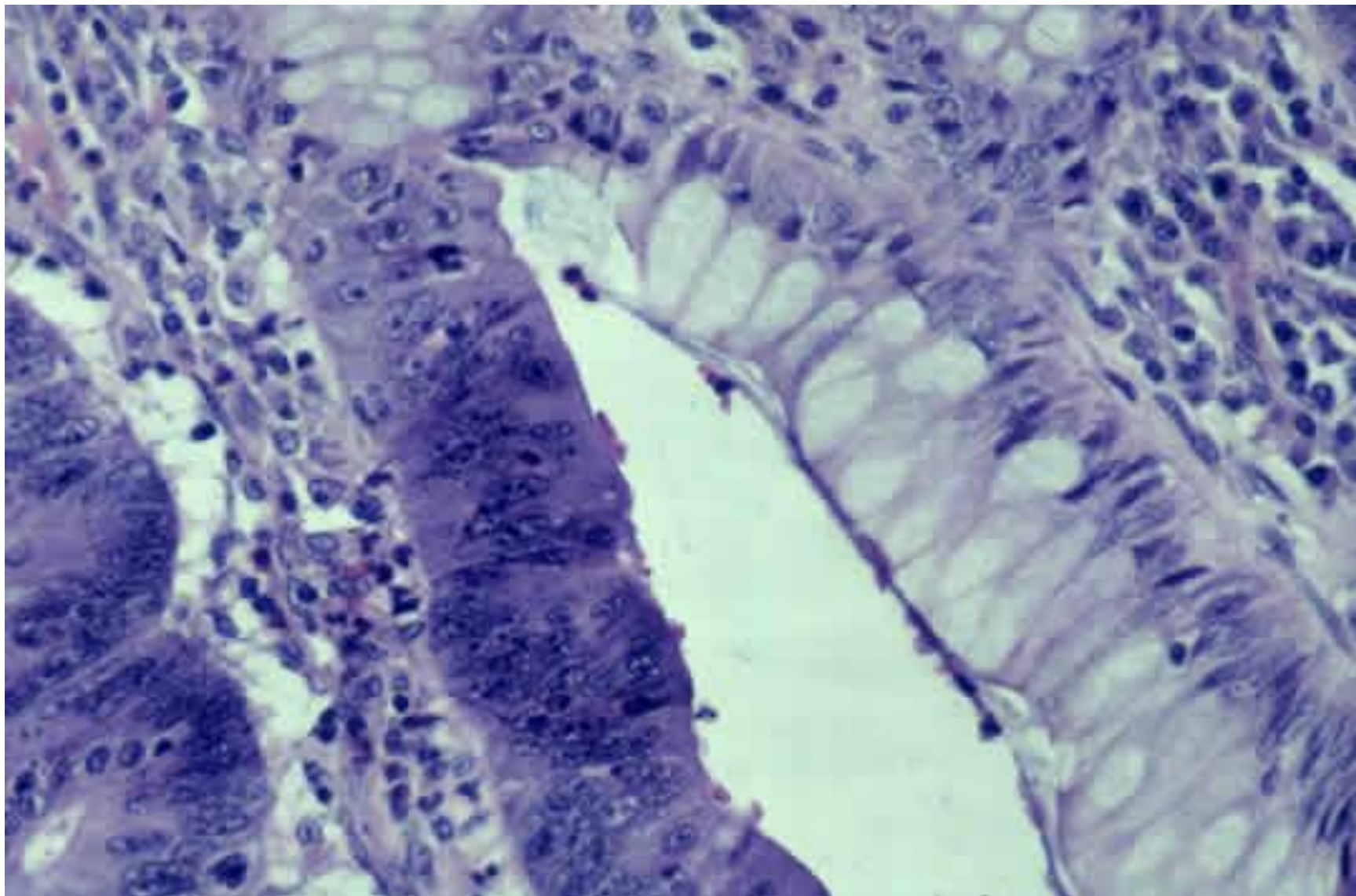
**Задержка слизи определяет периферическое смещение ядра, придавая клетке характерный вид (перстневидная клетка).**



- Ядерные аномалии** - наиболее наводящие для злокачественности:
- анизокория (кориоз = ядро, изос = идентично, ан = нет) - размерные неравенства; они всегда будут больше, чем в клетках происхождения, достигая ядерно-цитоплазматического отношения в пользу ядра.
  - гиперхромазия - более интенсивный цвет, чем в норме - повышенное аффинность к базофилином красителям
  - ядерный плеоморфизм - форма ядер является вариабельной
  - могут быть многоядерные опухолевые клетки
  - ядрышки раковых клеток, благодаря очень активному клеточному метаболизму, гипертрофированы, везикулярны, множественные, иногда с аномалиями.
  - митотический индекс выше, чем в нормальных клетках:
    - типичные биполярные митозы
    - атипичные митозы

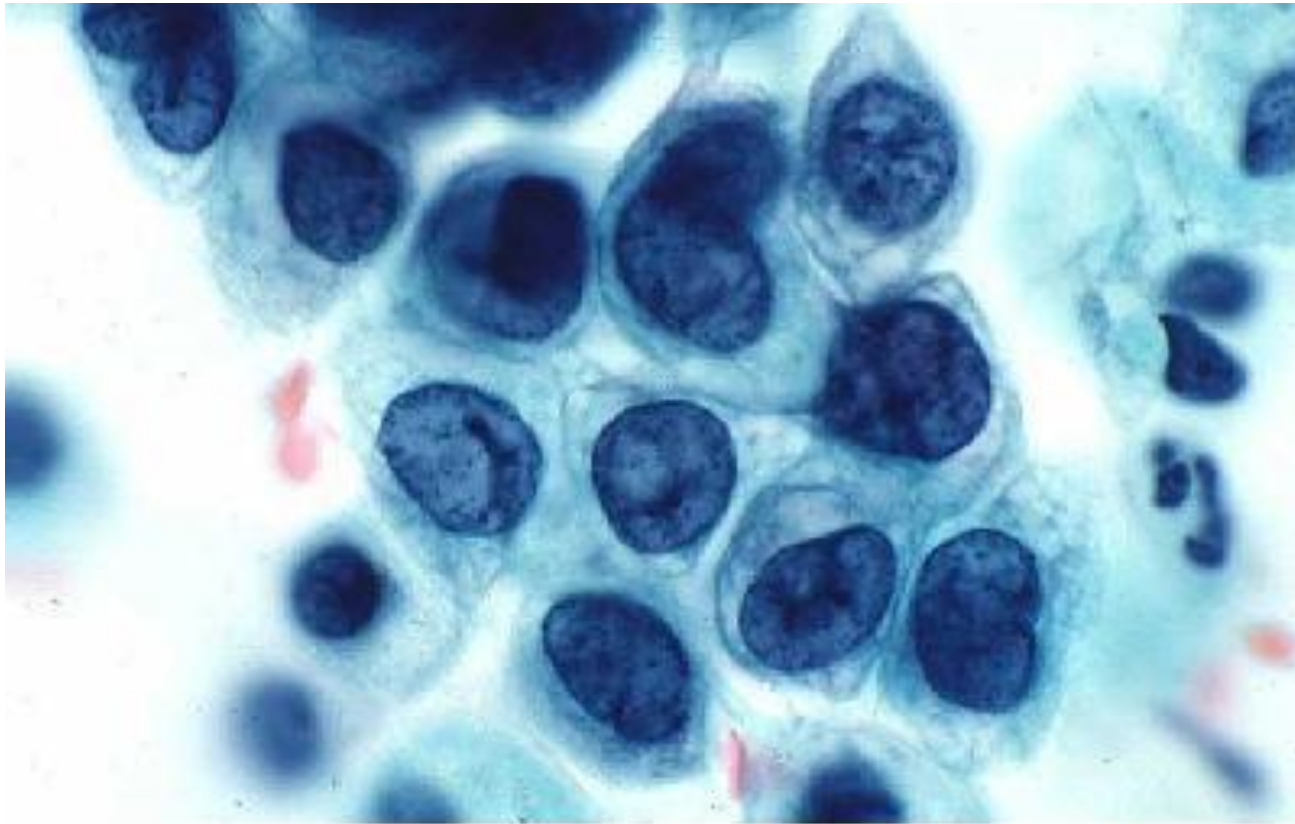
**ПРИМЕЧАНИЕ.** Наличие типичных митозов также могут быть обнаружены в нормальных тканях (например, костном мозге) или в гиперплазических процессах; наличие атипичного митоза встречается только при злокачественных опухолях.

# Потеря полярности



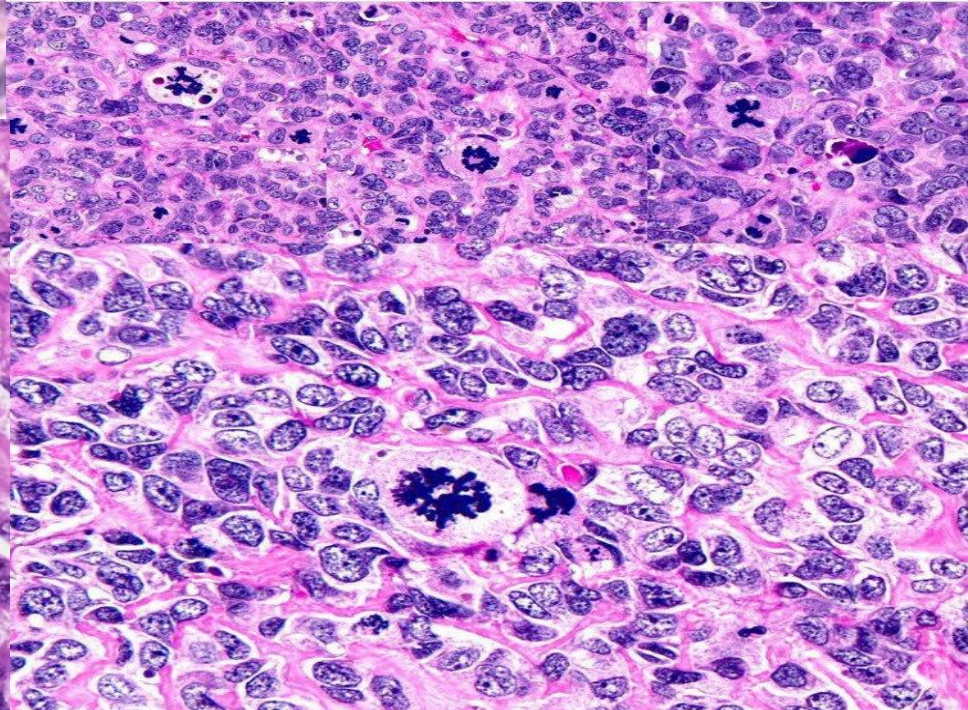
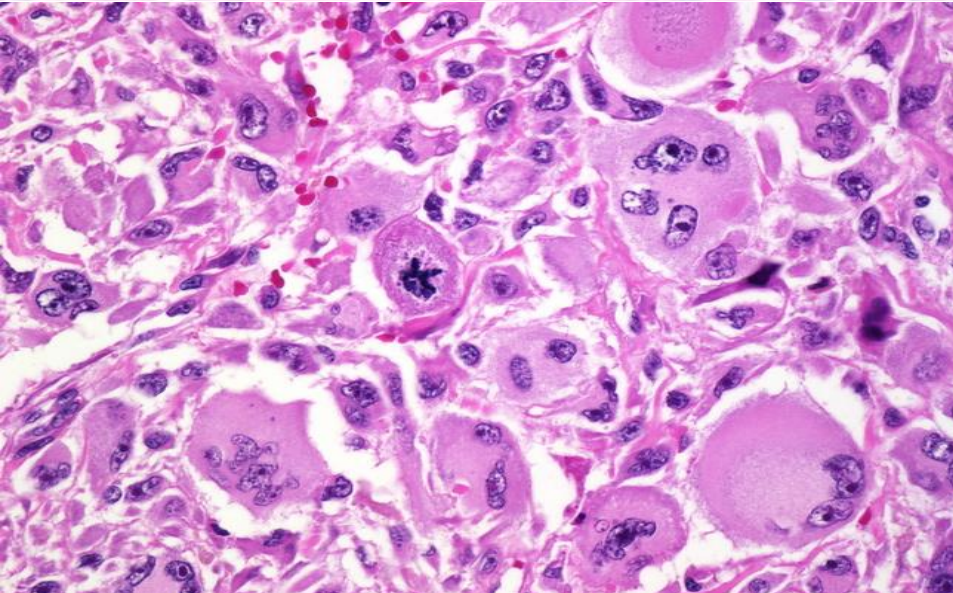
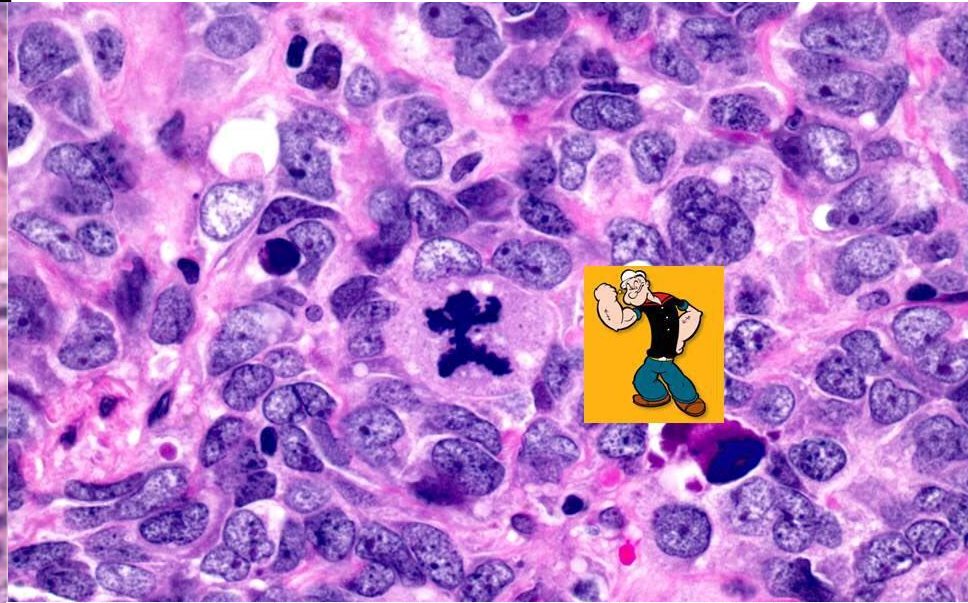
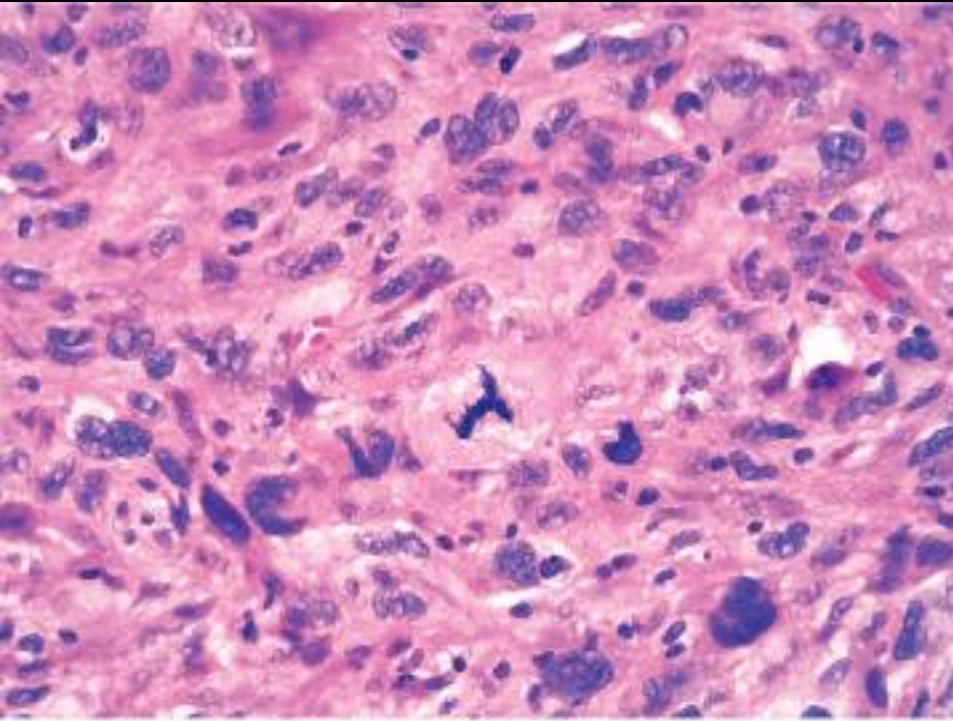


**Аномальная морфология ядер:  
гиперхроматические (обильность ДНК)  
повышенное соотношение Я:Ц (в норме 1: 4-1: 6)**





# Атипичные митозы





Строма злокачественных опухолей - формируется в результате взаимодействия раковых клеток с нормальными клетками организма.

- состоит из общей соединительной ткани, состоящей из кровеносных и лимфатических сосудов.

- Васкуляризация опухоли обеспечивается стромой, которая связана с артерио-венозной ножкой опухолевой ткани.

Сосуды в опухоли формируются исключительно из капиллярных сетей и из артерио-венозных анастомозов, которые способствуют кровеносные шунты.

■ **Опухолевый ангиогенез** является преждевременным и обуславливает пролиферацию раковых клеток. Стимулируется ангиоформирующими факторами, секретируемыми раковыми клетками.

- В злокачественных опухолях строма недостаточна по соотношению к степени пролиферации → некроз

- лечение может быть направлено на ангиогенные факторы

- строма варьирует количественно

\* хорошо развита в опухолях эпителиального происхождения и понижена в опухолях мезенхимального происхождения.

\* Пониженная строма - консистенция тканей уменьшается, а множественные зоны некроза и кровоизлияний объясняются хрупкостью капиллярных сосудов опухоли или сосудистыми обструкциями с последующим ишемическим некрозом.

\* обильная строма с фиброзным характером - десмоплазия → жесткая консистенция.



- Микроскопически строма имеет различные аспекты.
    - В большинстве случаев сопровождается воспалительными реакциями на раковые клетки (стромальная реакция); инфильтрации могут быть нейтрофилами, лимфоцитами, плазматическими клетками, макрофагами.
    - Иногда преобладают эозинофильные инфильтраты (эозинофильная строма).
    - В строме иногда может отмечаться гранулематозная воспалительная реакция.
- Строма может быть изменена по типу, обнаруженному в общей соединительной ткани: гиалинизация, эластогенез, накопление амилоида, кальцификации.

## Дифференциация и анаплазия

- Дифференциация оценивается путем сравнения сходства с тканью происхождения -(рак является дифференцируемым, когда гистологические признаки напоминают ткань происхождения, и недифференцирован, когда он теряет какое-либо сходство с тканью происхождения). Оценка степени микроскопической дифференциации рака имеет значение для диагностики (в оценке прогноза и эволюции).

- Дифференцированный рак - гистологические диагностические критерии касаются организации опухолевой ткани (архитектура - в трубчатых, веретенообразных структурах и т. д.) и функциональных признаков (наличие секреции слизи, иммуноглобулинов, и т. д.).

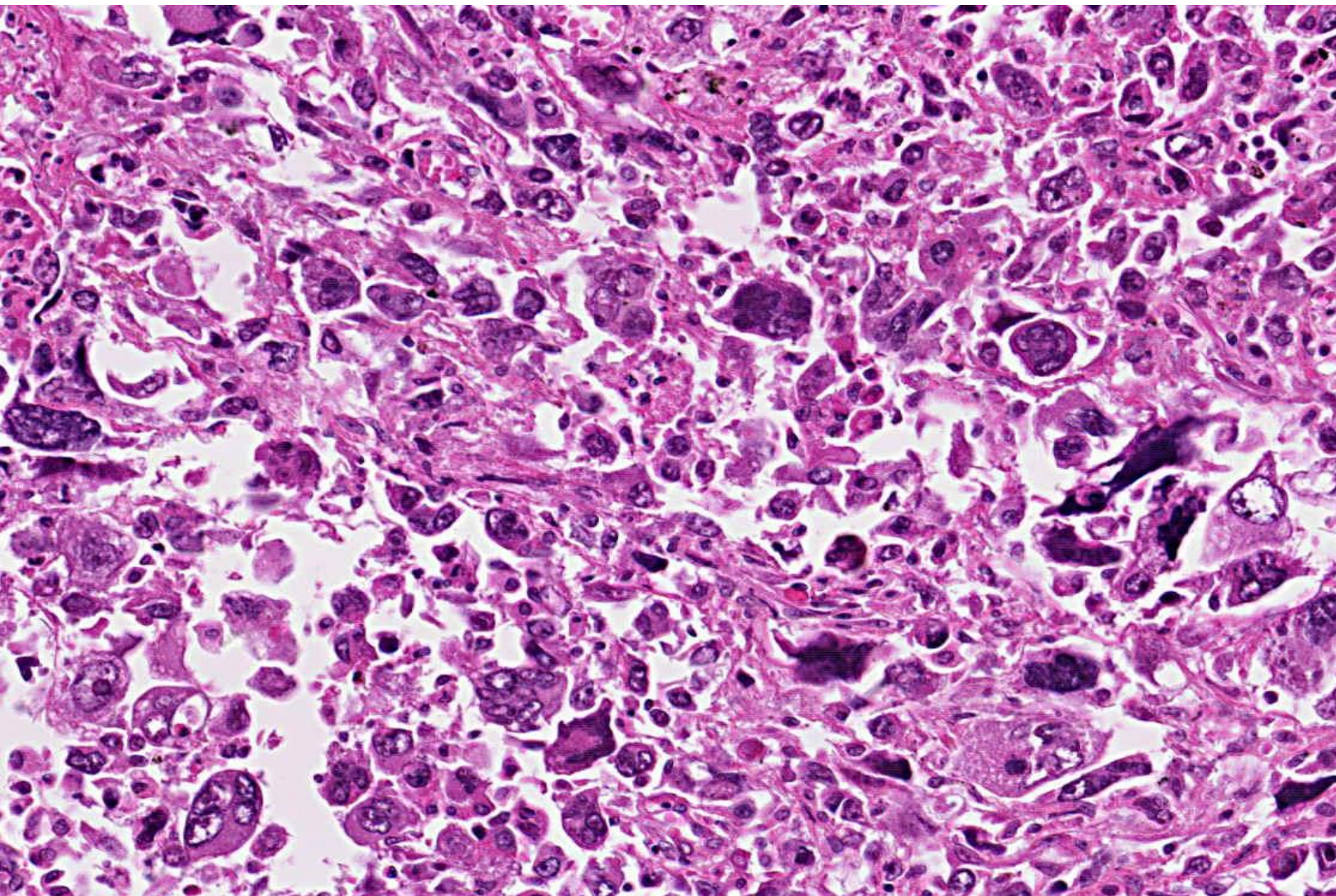


■ Недифференцированный рак - опухолевая ткань имеет компактную архитектуру - пляжи и толстые трабекулы. Раковые клетки незрелые, иногда эмбриональные, без каких-либо элементов, которые бы указывали на клетку происхождения. Происхождение опухоли трудно установить с помощью оптической микроскопии и требует иммуногистохимических исследований (при которых возможно установить наличие определенных антигенов - например, цитокератинов в карциномах, меланоцитарного антигена НМВ 45 в меланомах и т. д.).

- Анаплазия (отсутствие дифференциации) считается основной чертой злокачественной трансформации.



# Анаплазия





- Анаплазия должна быть разделена от дифференциации
    - рак имеет происхождения из стволовых клетках (присутствующие во всех специализированных тканях)
    - трансформированные стволовые клетки, которые посредством пролиферации более дифференцируется (дифференцированный рак) или менее или совсем недифференцируется (недифференцированный рак). Дедифференциация представляет собой клеточную регрессию от зрелой клетки к менее зрелой.
    - Анаплазия обратно пропорциональна дифференции - чем более дифференцирована опухоль, тем меньше степень анаплазии
- Степень анаплазии отмечается G и варьирует от 1 до 4

## Местная инвазия

- способность раковых клеток проникать и постепенно заменять нормальные перитуморальные ткани.
- сопровождается одновременным развитием стромы, элемента, необходимого для роста опухолевой ткани.
- благоприятствует этому:
  - \* повышенная размножения раковых клеток.
  - \* способность мобилизации раковых клеток
  - \* секреция ферментов с цито и гистолитическим действием раковыми клетками.
- делается через интерстициальные пространства, предварительно сформированные полости, вдоль нервных стволов, мелких кровеносных и лимфатических сосудов.
- Препятствуют инвазии твердые ткани (костная, хрящевая) и крупных артерий (они имеют более высокую сопротивляемость чем крупные вены из-за большого количества эластической ткани и присутствием ингибиторов опухолевой протеазы в стенках артерий).



## *Диссеминация (распространение) злокачественных опухолей*

- приводит к образованию метастазов
- метастазы являются вторичными опухолями, эффект распространения раковых клеток от первичной опухоли.
- возникновение метастазов превращает локализованный рак в системное заболевание, метастазирование чаще является причиной смерти, чем первичная опухоль.
- Пути метастазирования:
  - лимфатические
  - гематогенные
  - смешанные (лимфогематогенные)

## *Влияние злокачественных новообразований на организм*

### Прямые осложнения:

- Кровотечение - часто встречается при раке на поверхности. Они могут быть обильными и повторяться при вегетативном раке. Могут быть массивными при язвенном раке (желудок, шейка матки).
- компрессия, например - механическая желтуха от сдавления желчных протоков (рак головки поджелудочной железы), атрофия надпочечников вследствие сдавления забрюшинной опухолью.
- Обструкции и стенозы при раке полостных органов - рак пищевода (дисфагия), рак толстой кишки (субокклюзия, окклюзия)
- Раковая кахексия - метаболические факторы и полипептидные вещества с ингибирующим действием на клеточный метаболизм.



## ■ Непрямые осложнения:

- паранеопластические синдромы: секреция эктопических гормонов
- гематологические последствия: лейкоцитарные аномалий (лейкопения, лейкоцитоз, эозинофилия), венозный тромбоз.
- инфекции связанные со злокачественными опухолями
- лихорадка: резорбция продуктов распада из очагов опухолевого некроза.

## *Кодирование TNM:*

- Терапия и прогноз злокачественных опухолей зависят от места и степени распространения опухоли.
- Для определения степени распространения опухоли необходимо было разработать системы стандартизации с практической пользой.
- Система TNM является наиболее широко используемой в клинической практике. Она имеет две основные цели:
  - В индивидуальном случае больного раком можно оценить расширение опухоли с помощью клинических и параклинических методов.
- TNM - устанавливает группы однородных случаев для эволюционной оценки при лечении.



В системе TNM учитываются:

- местное расширение опухоли T в зависимости от пораженного органа критерии оценки различаются:

- размеры - рак молочной железы, рак печени, рак почек.

- инвазия в толще стенки трубчатых органов - желудок, толстая кишка, мочевого пузыря, инвазия в различные сегменты матки, рак шейки матки и т. д.)

- наличие лимфонодальных метастазов – N

- наличие отдаленных метастазов (кроме лимфонодальных) - M

■ К этим трем буквам добавляются цифры и / или дополнительные буквы, которые определяют определенный тип расширения опухоли.

Для первичной опухоли (T):

кодирование варьируется от T1 до T4; критерии оценки различаются в зависимости от пораженного органа.

Кодирование T0 используется, когда первичная опухоль не может быть обнаружена, Tx, когда опухоль присутствует, но не может быть классифицирована и Tis для карциномы *in situ*.



■ *Для регионарных лимфатических узлов:*

N0 означает отсутствие метастазов

N1 - N3 указывает на наличие метастазов (в зависимости от количества и расположения пораженных лимфатических узлов).

Nx - состояние лимфатических узлов не может быть оценено из-за анатомического положения.

Для отдаленных метастазов:

M0 = отсутствие метастазов, M1 их наличие

Mx = метастазы невозможно оценить.

В зависимости от степени TNM каждый отдельный пациент включается в «стадию», пронумерованную от I до IV. Например, для любого органа T1N0M0 представляет I стадию, тогда как для любого T1N0M1 представляет IV стадию.



# Рак желудка— стадиализация TNM

T – опухоль включает

T1 – слизистую и подслизистую

T2 – мышечную

T3 – серозную

T4 – окружающие органы

N – лимфаденопатия:

N0 – без инвазия

N1 – инвазия в лимфатических узлах  
в непосредственной близости от опухоли  
(до 3 см)

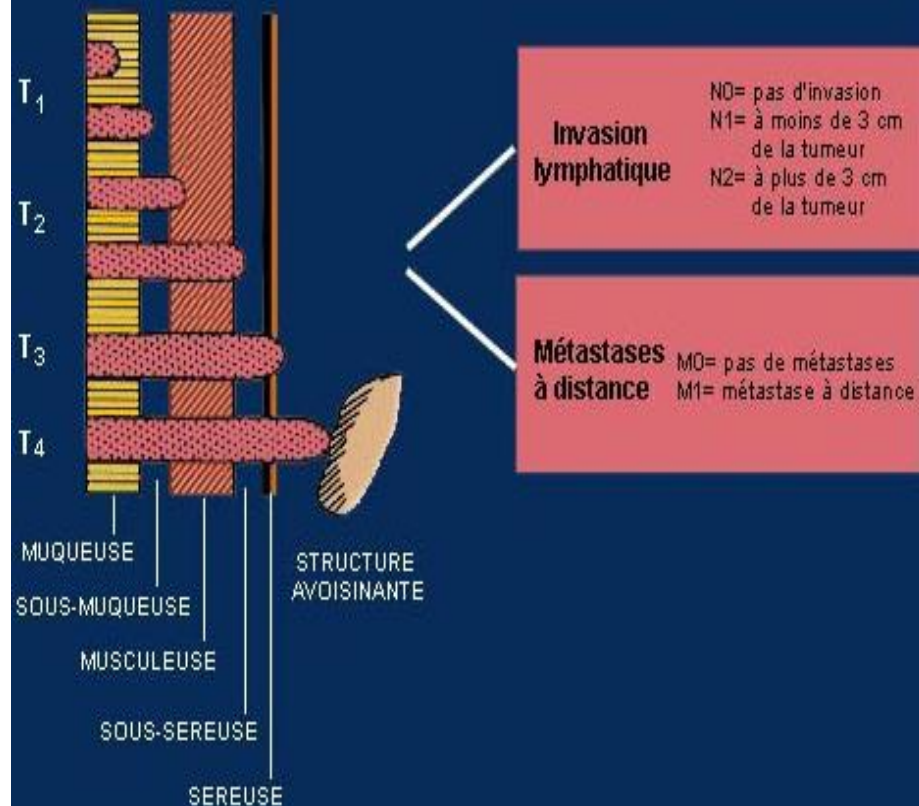
N2 – инвазия в лимфатических узлах  
на расстоянии (надключичные ЛУ,  
метастазы Вирхова)

M – метастазы :

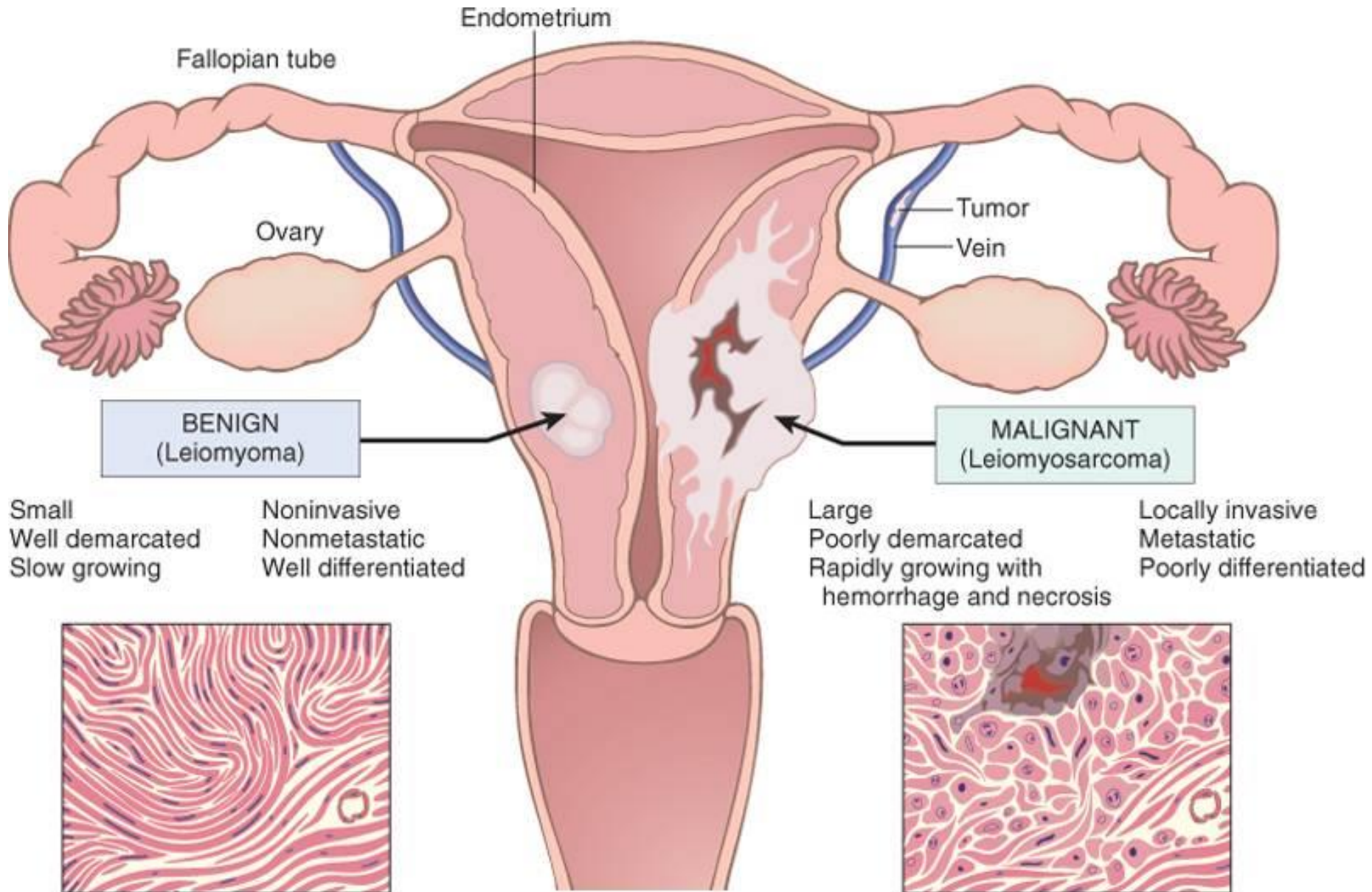
M0 – без метастазов

M1 – с отдаленными метастазами

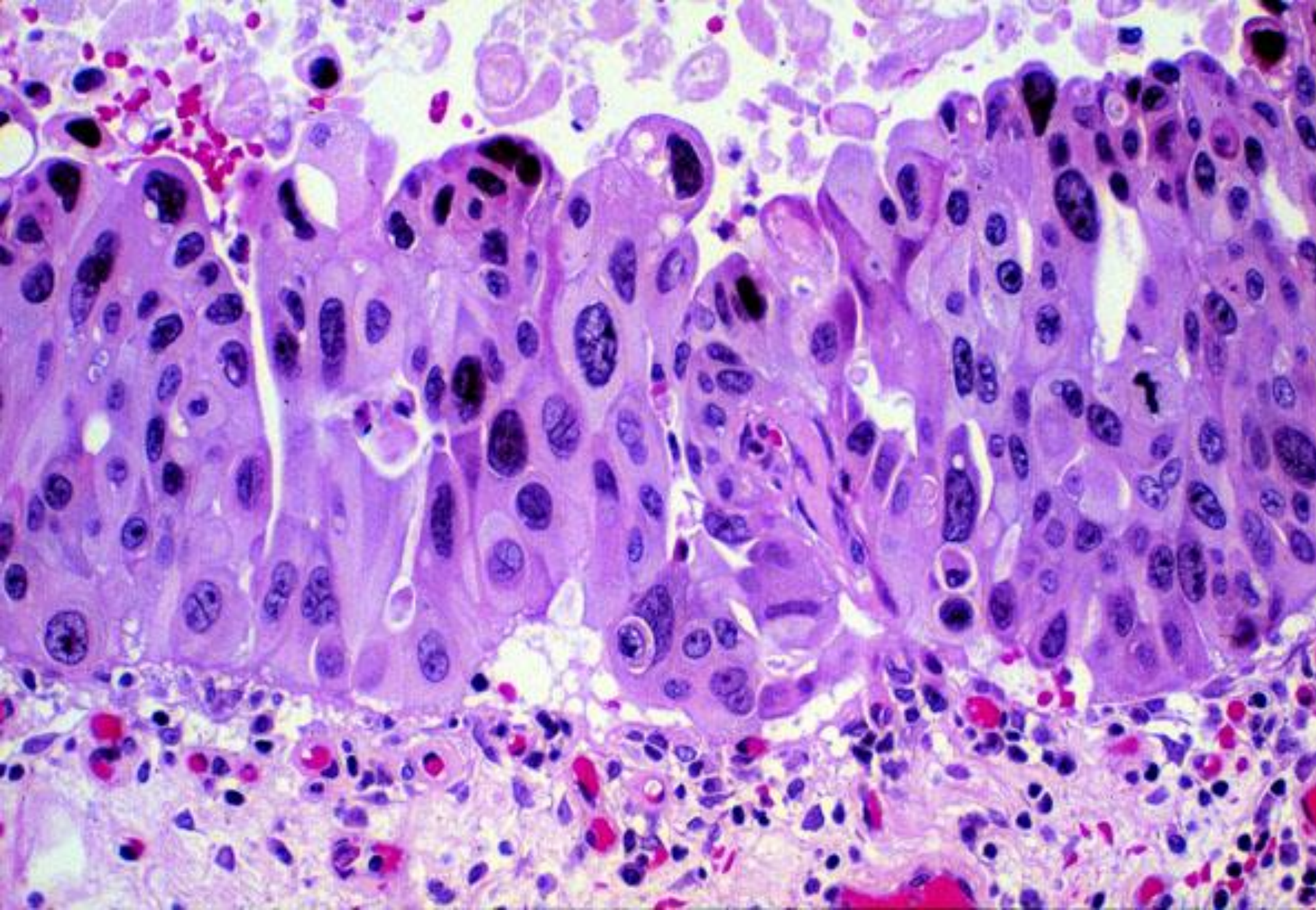
## Classification TNM des cancers gastriques



# Доброкачественные vs. Злокачественные

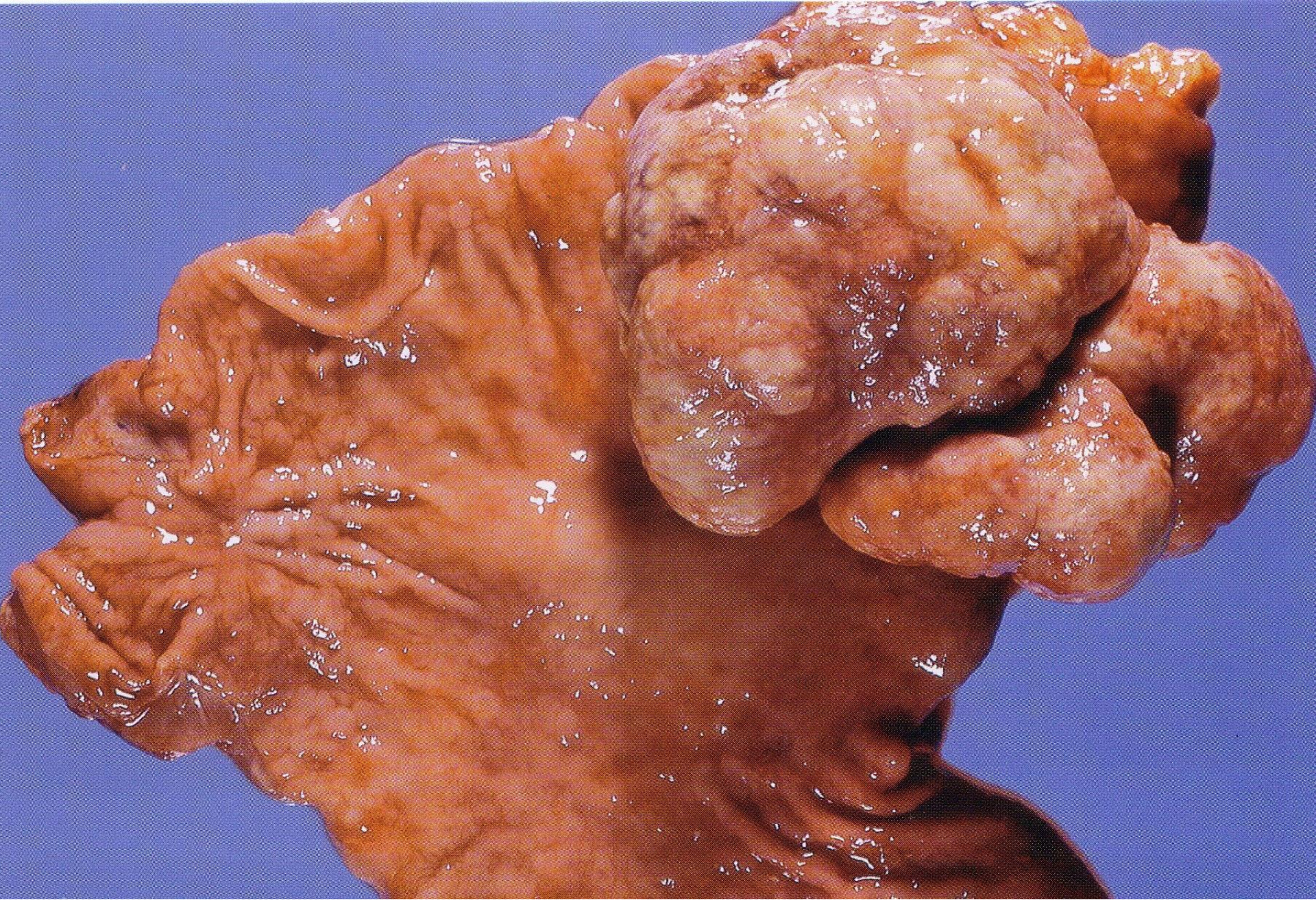





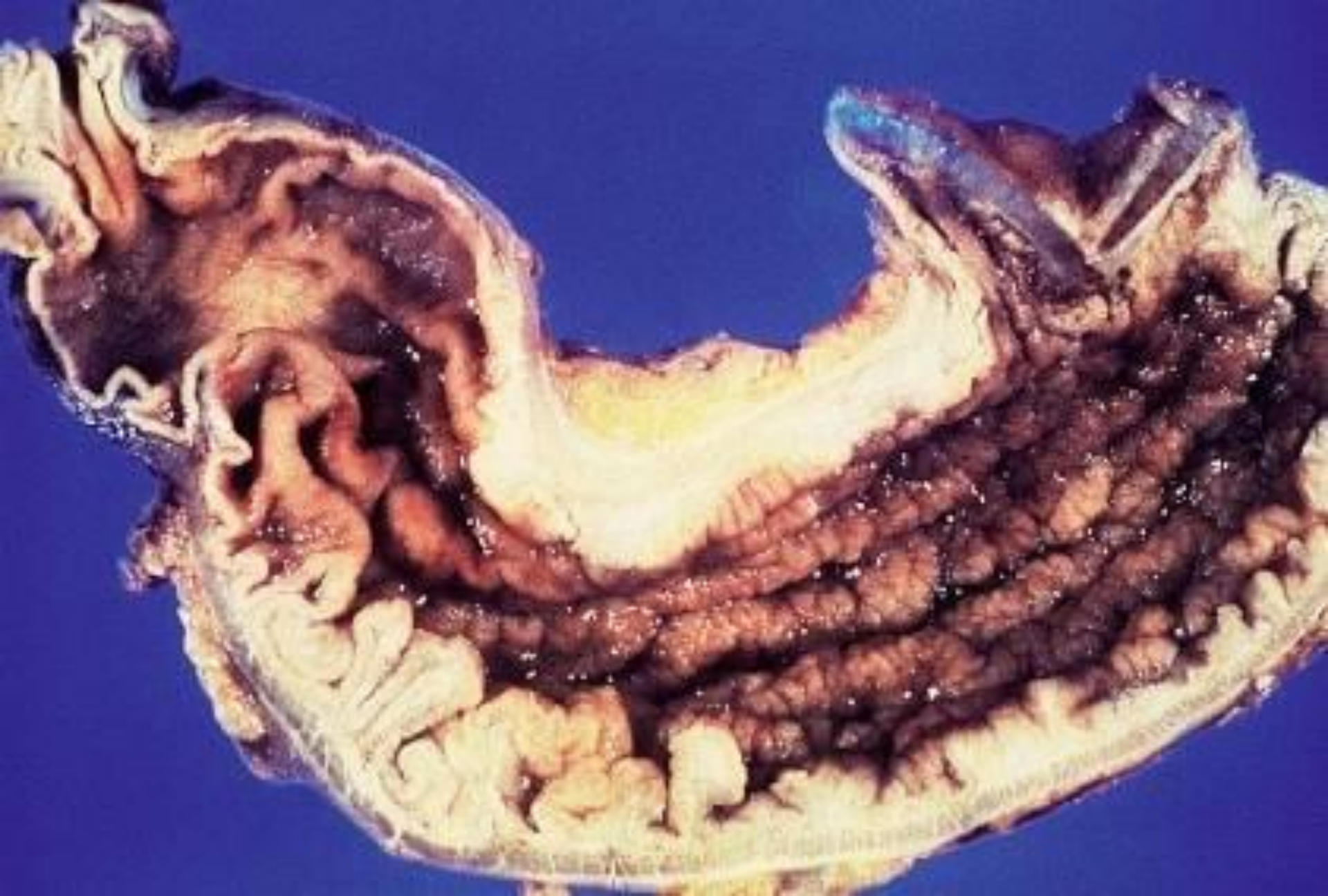Карцинома *in situ*. (Г - Э).





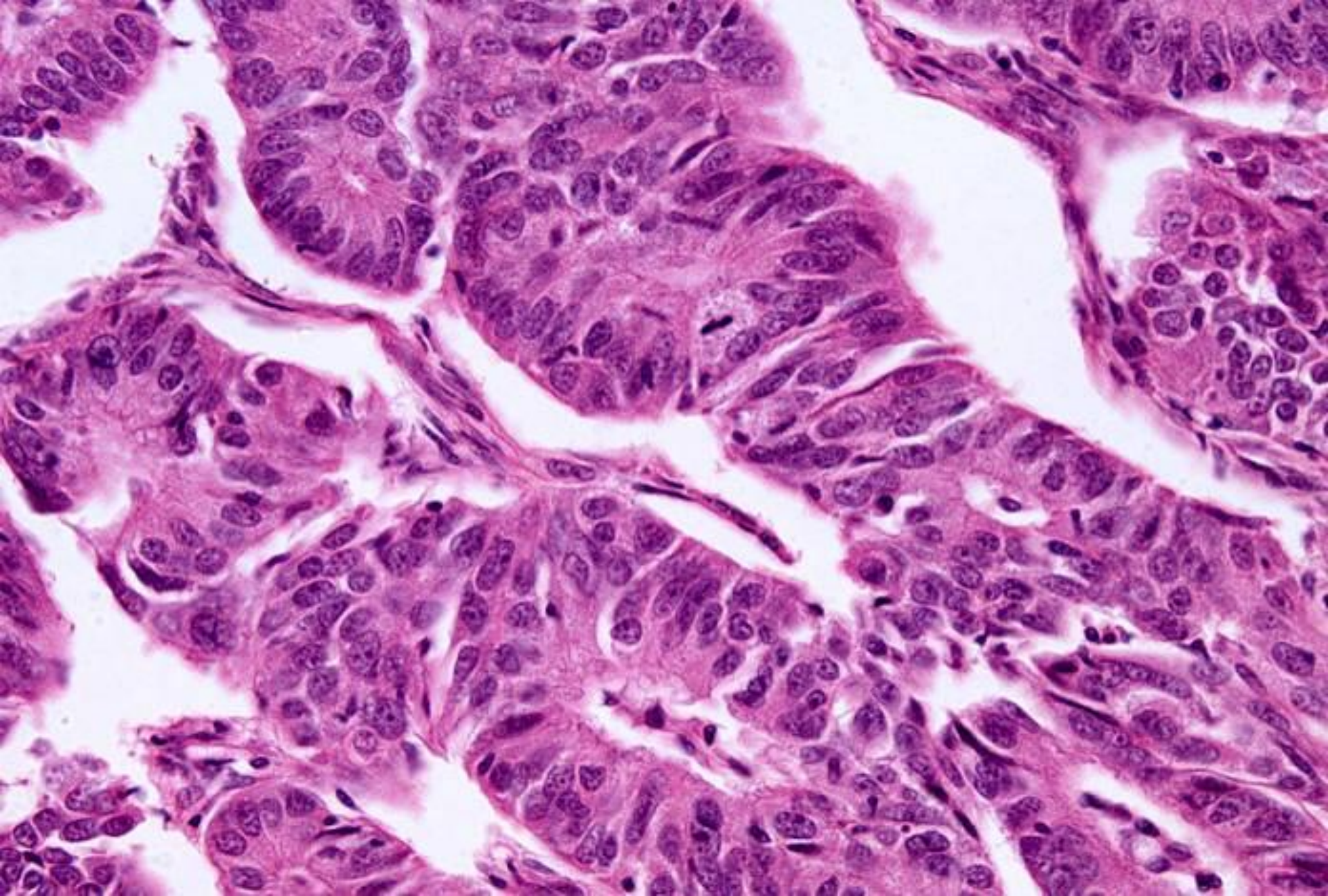
Полипозный рак желудка.





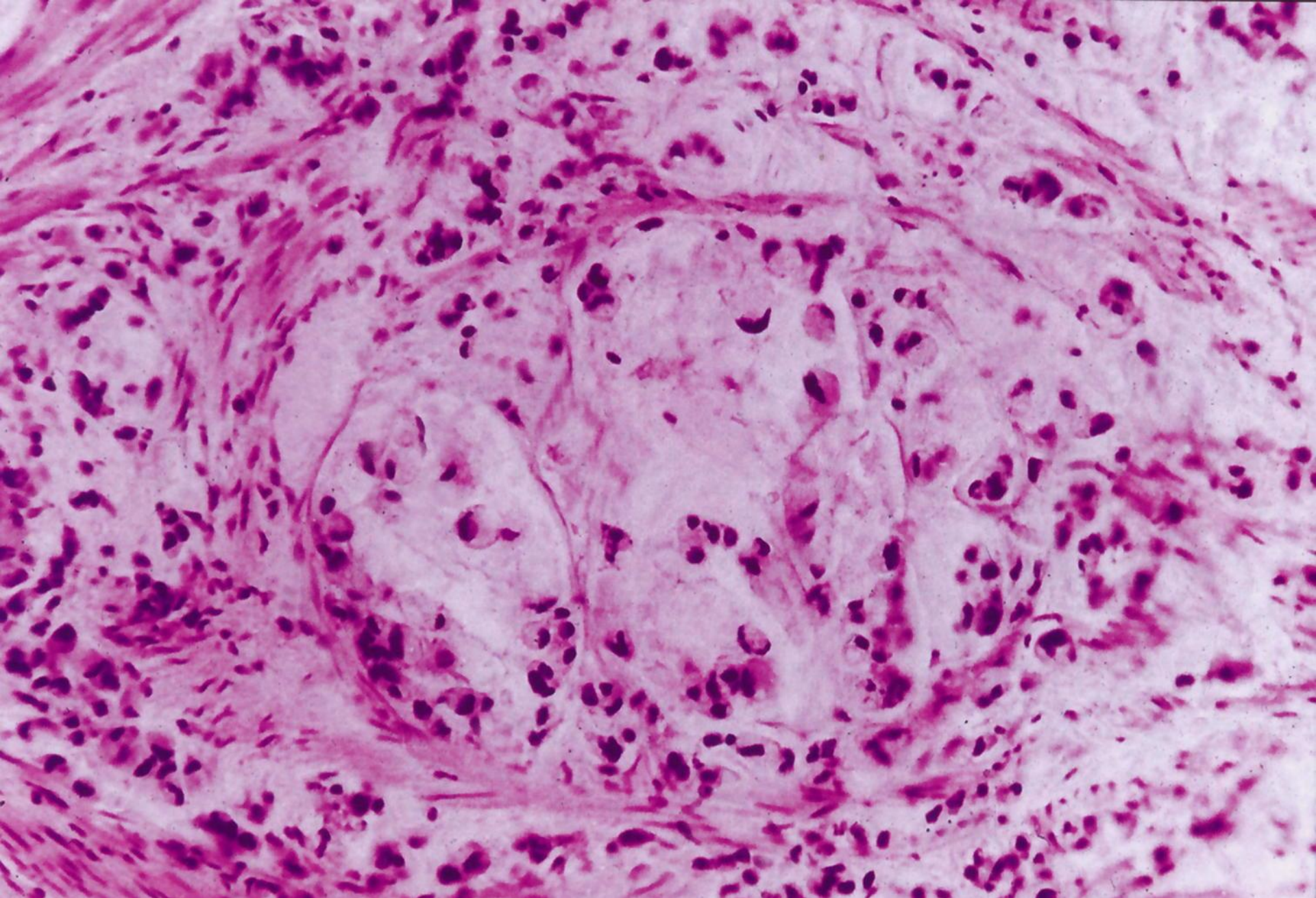
Инфильтративная карцинома желудка.





Аденокарцинома. (Г - Э).

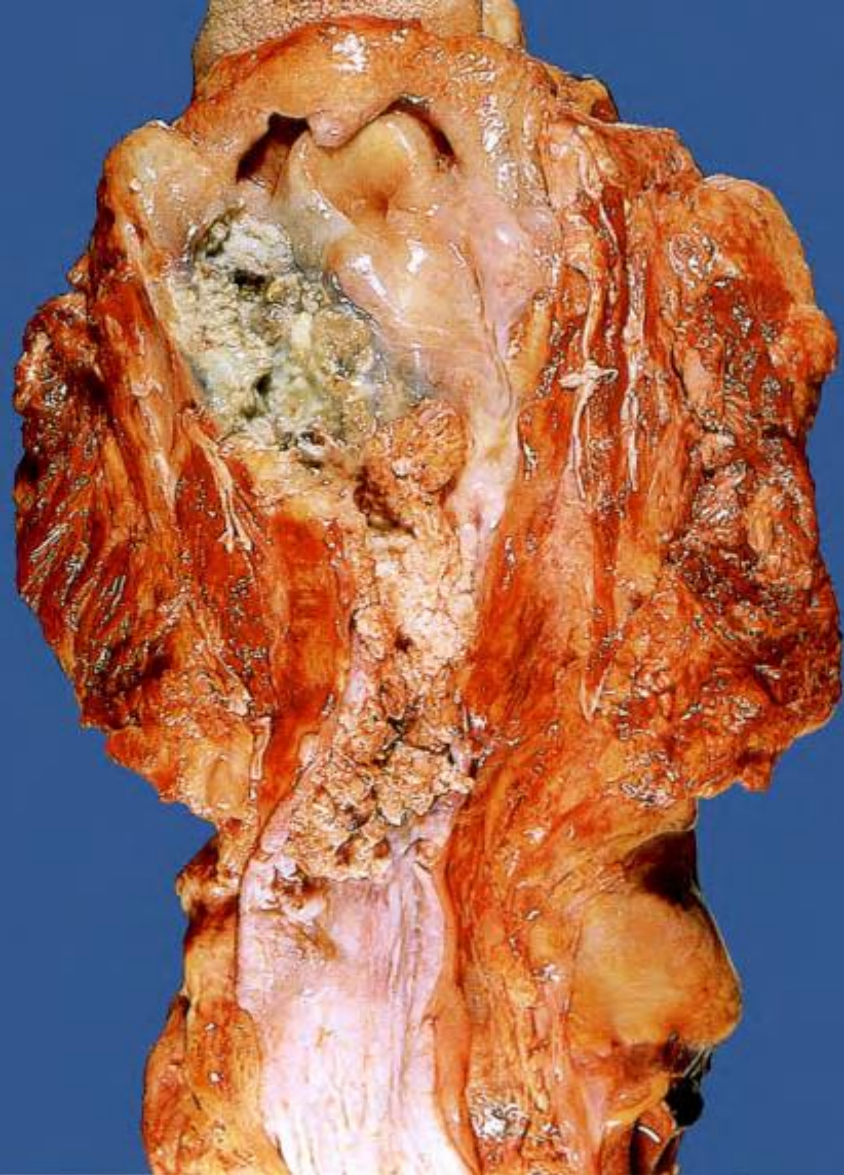



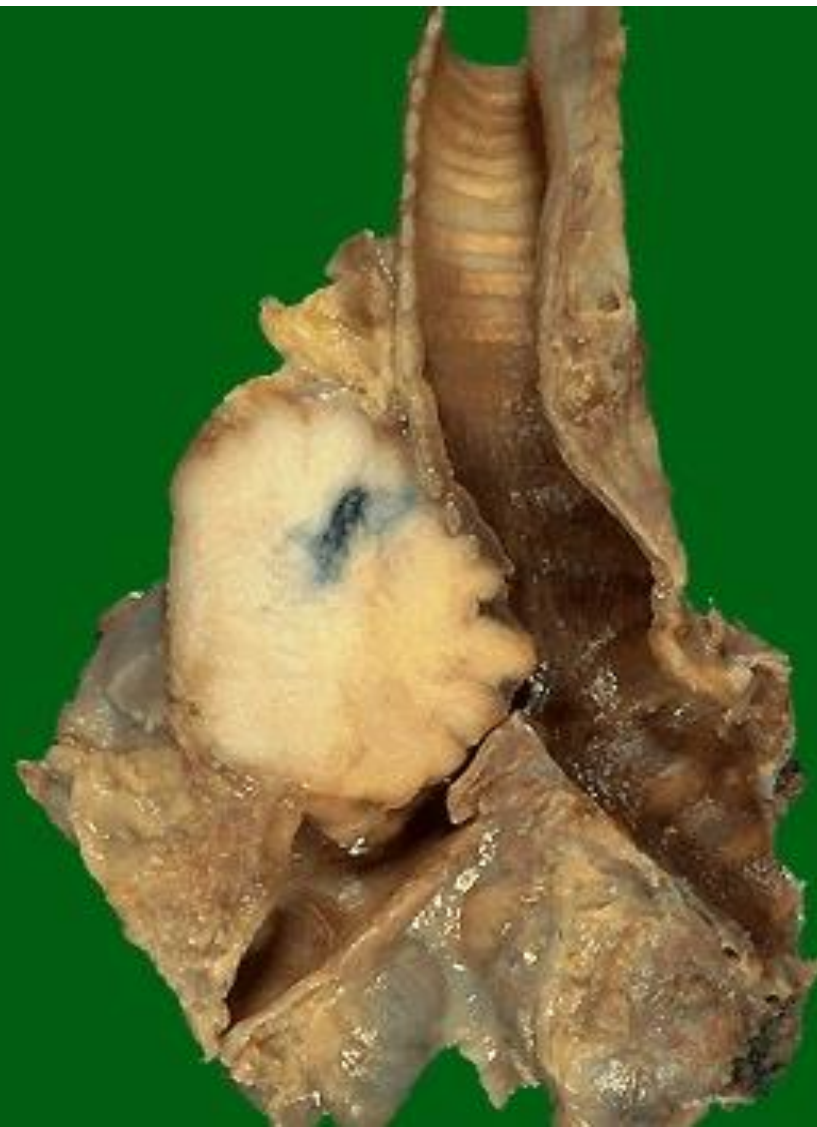Слизистая карцинома. (Г - Э).



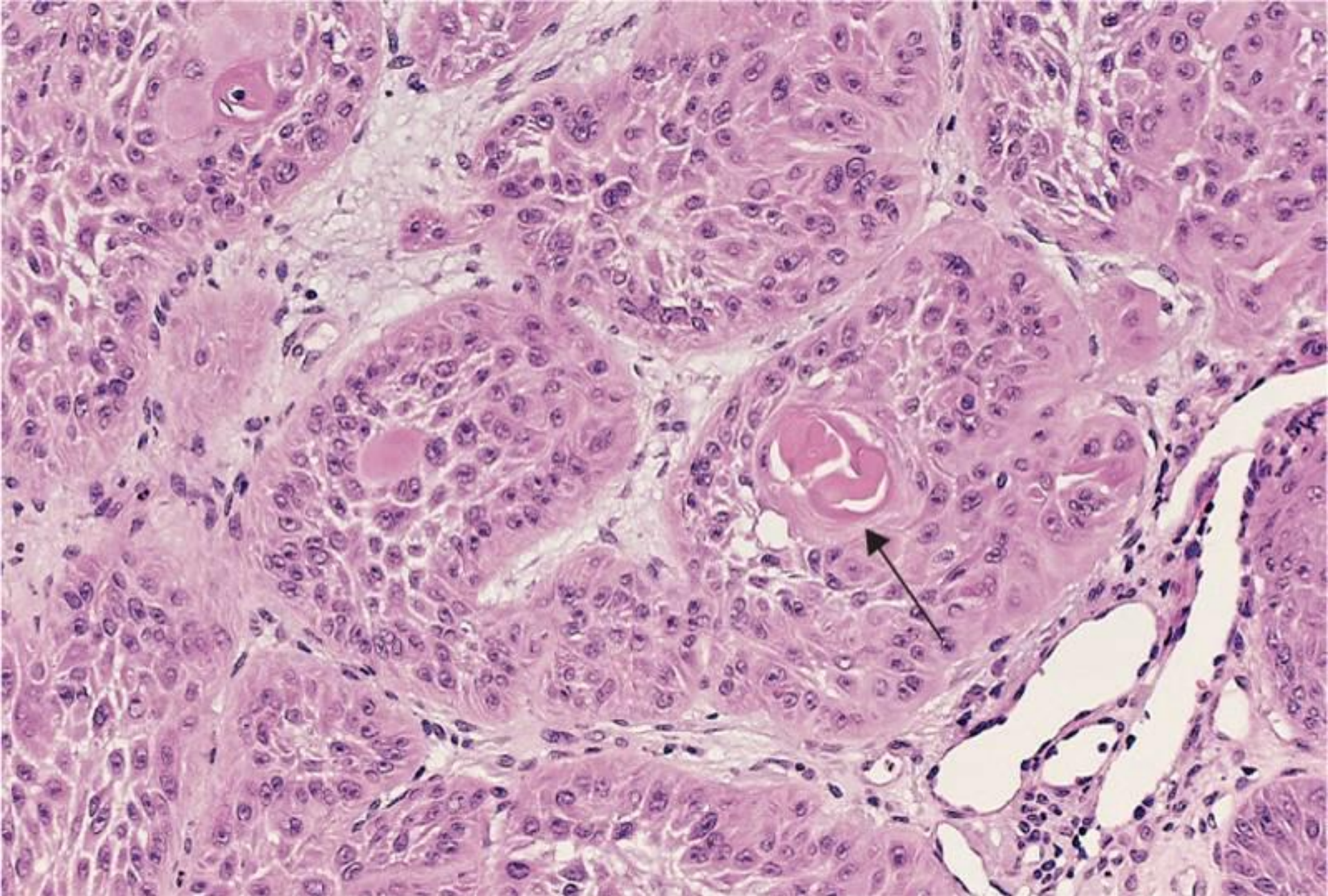
**Центральная  
карцинома легких.**



**Карцинома пищевода.**

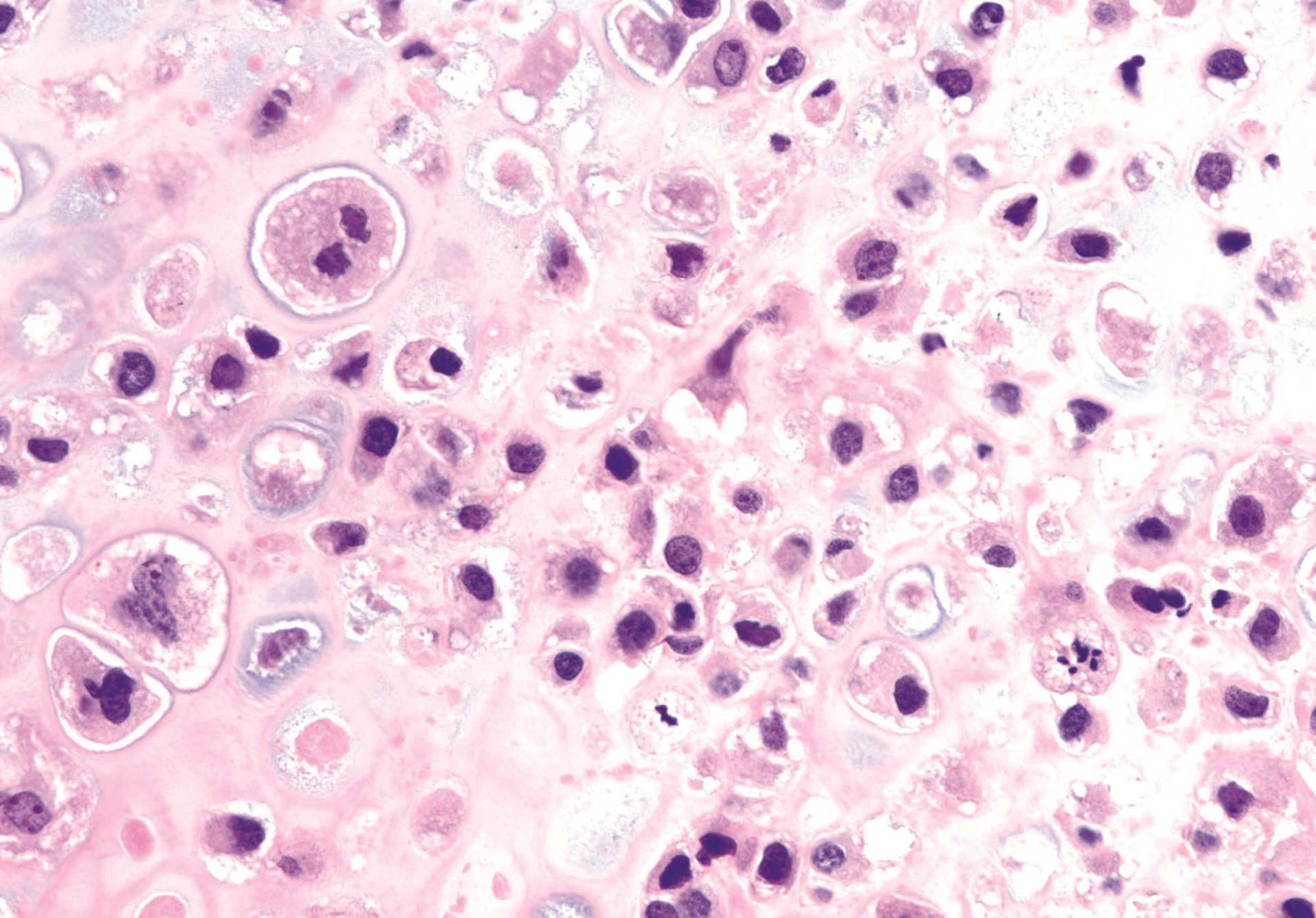






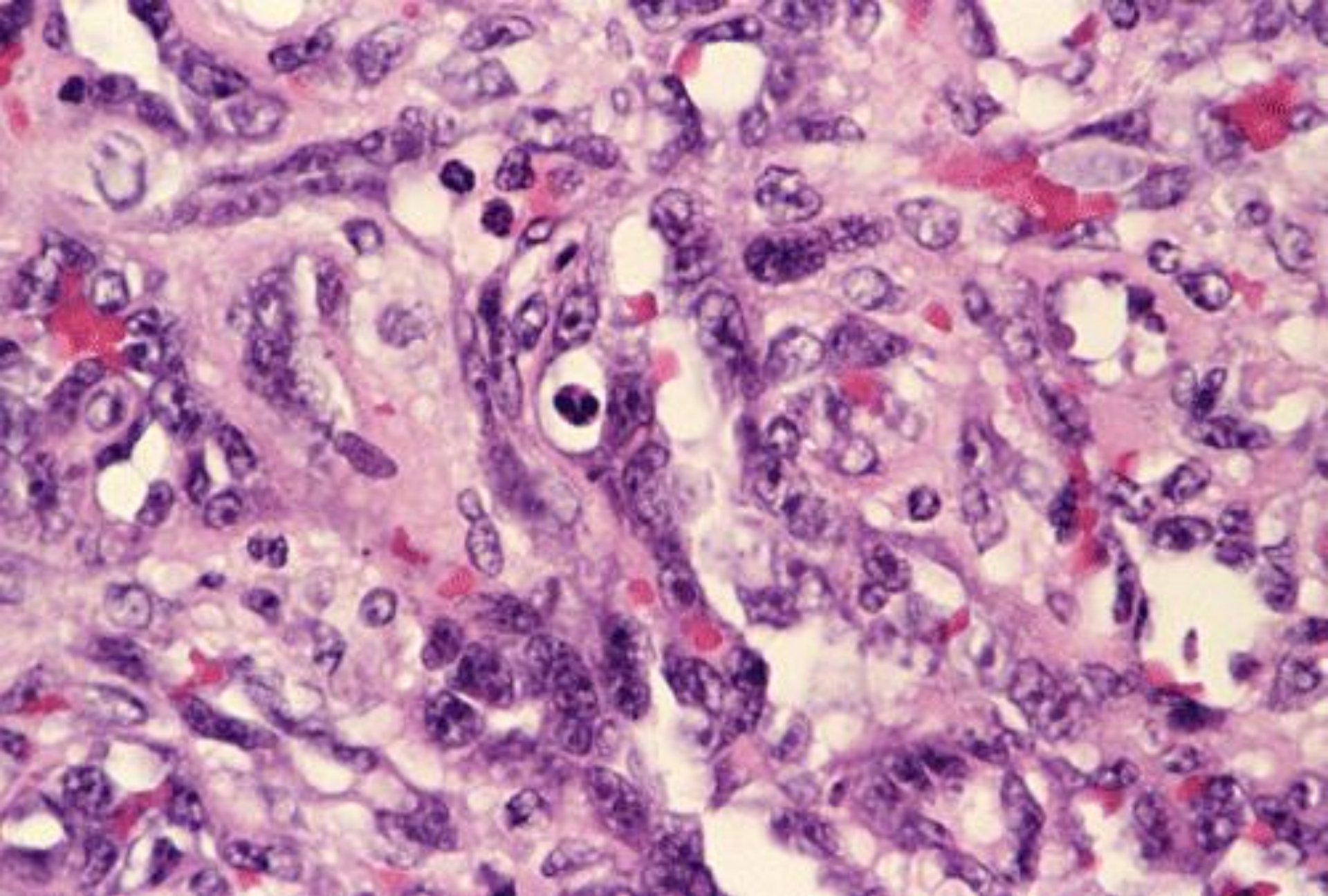
Плоскоклеточный рак. (Г - Э).





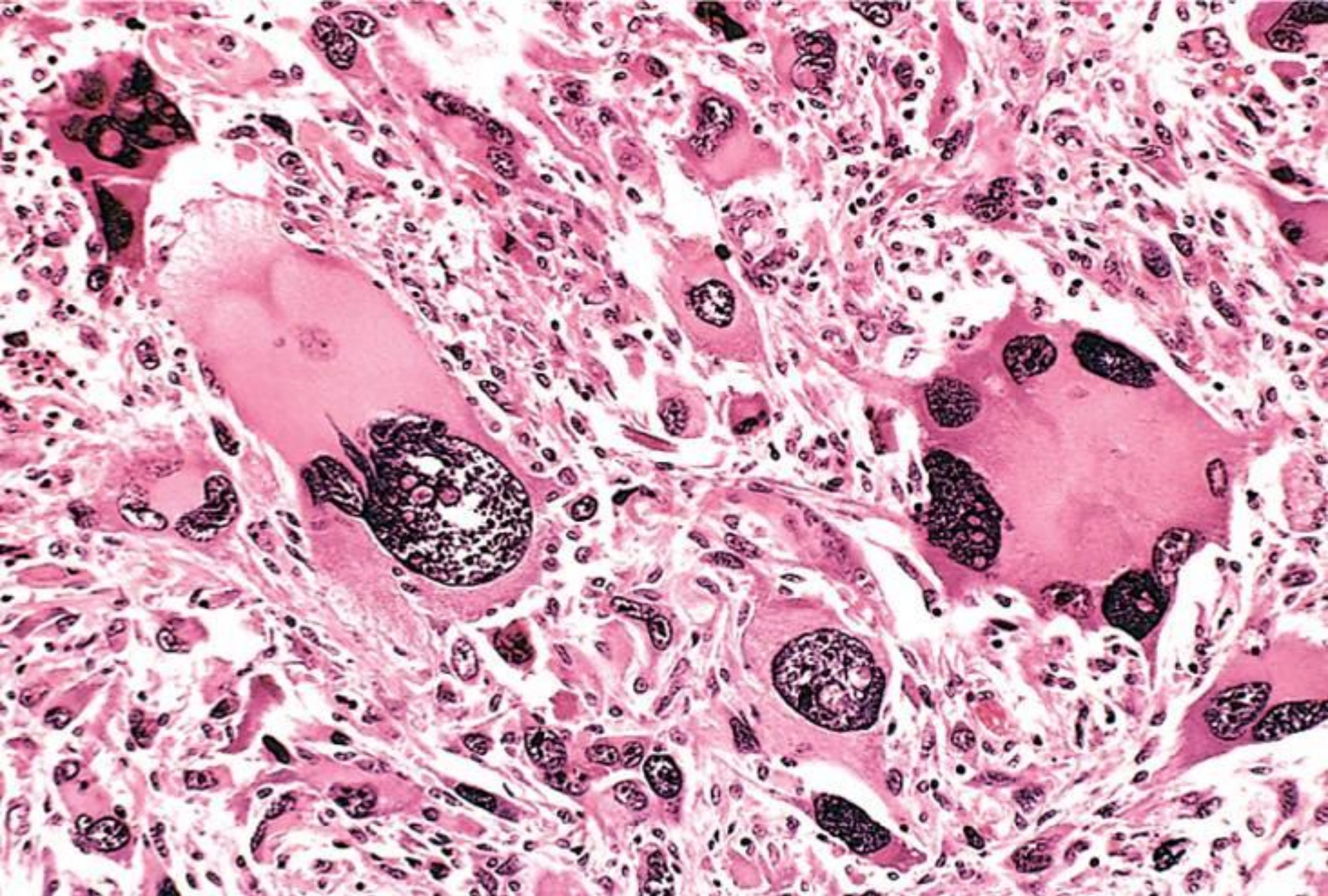
хондросаркома. (1 - 3).





Ангиосаркома. (Г - Э).



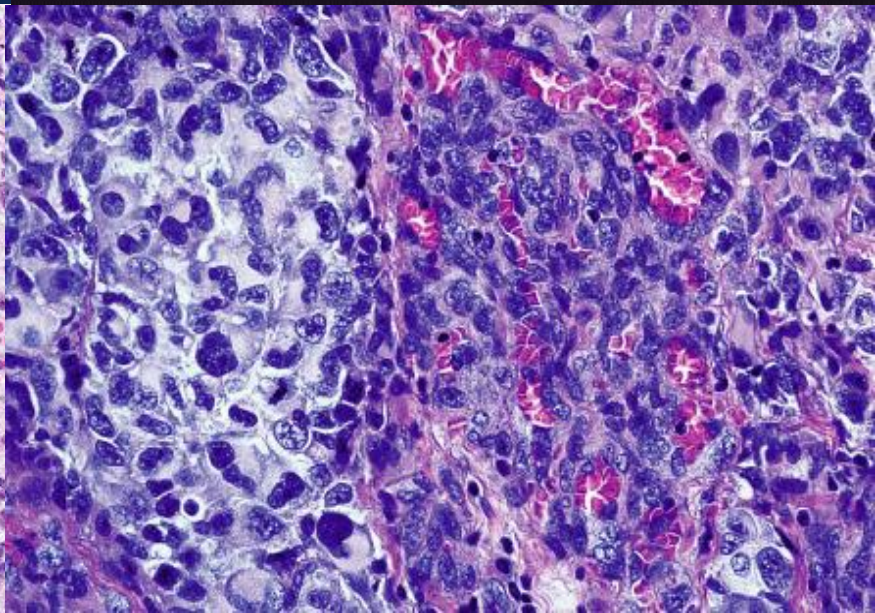
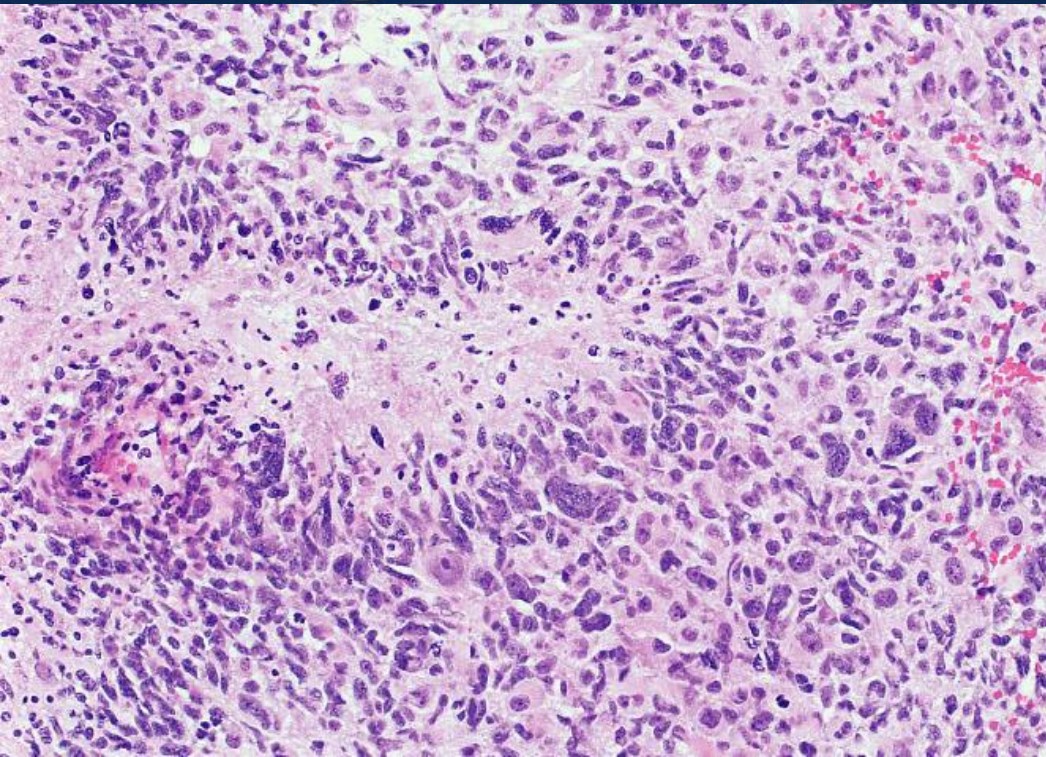
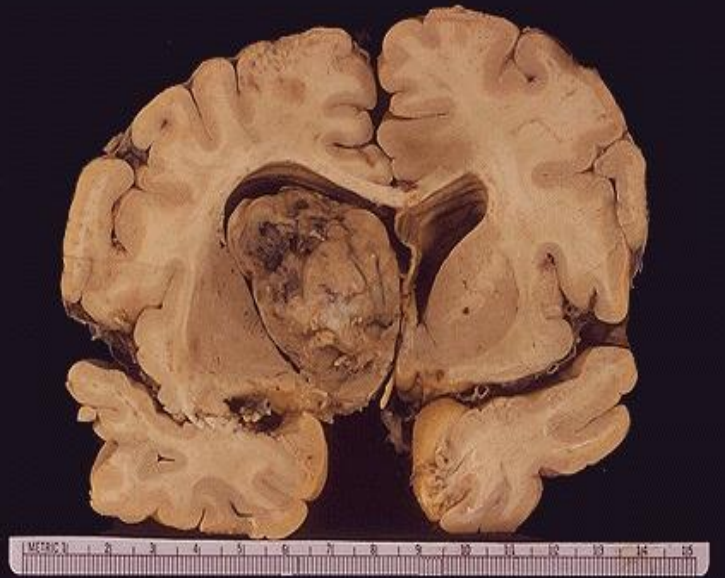
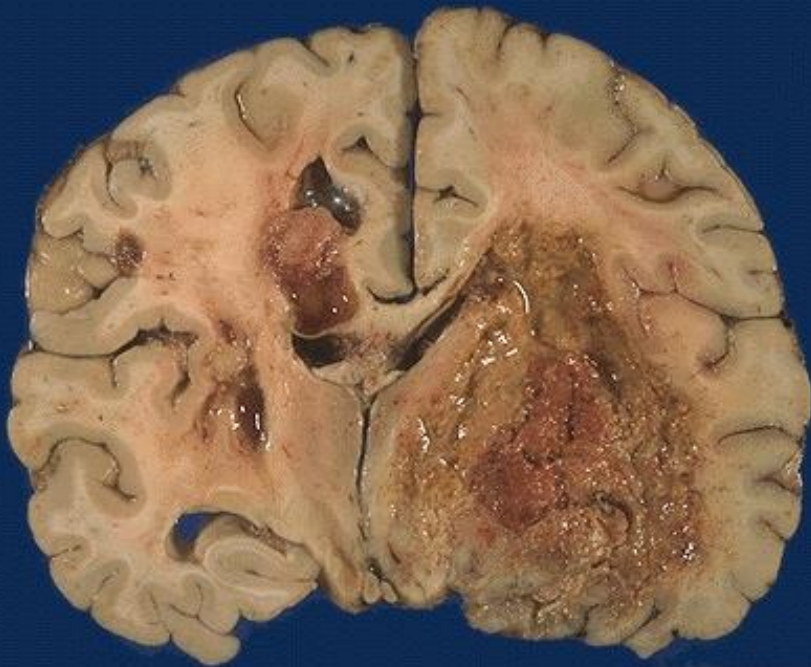


**Рабдомиосаркома. (Г - Э).**



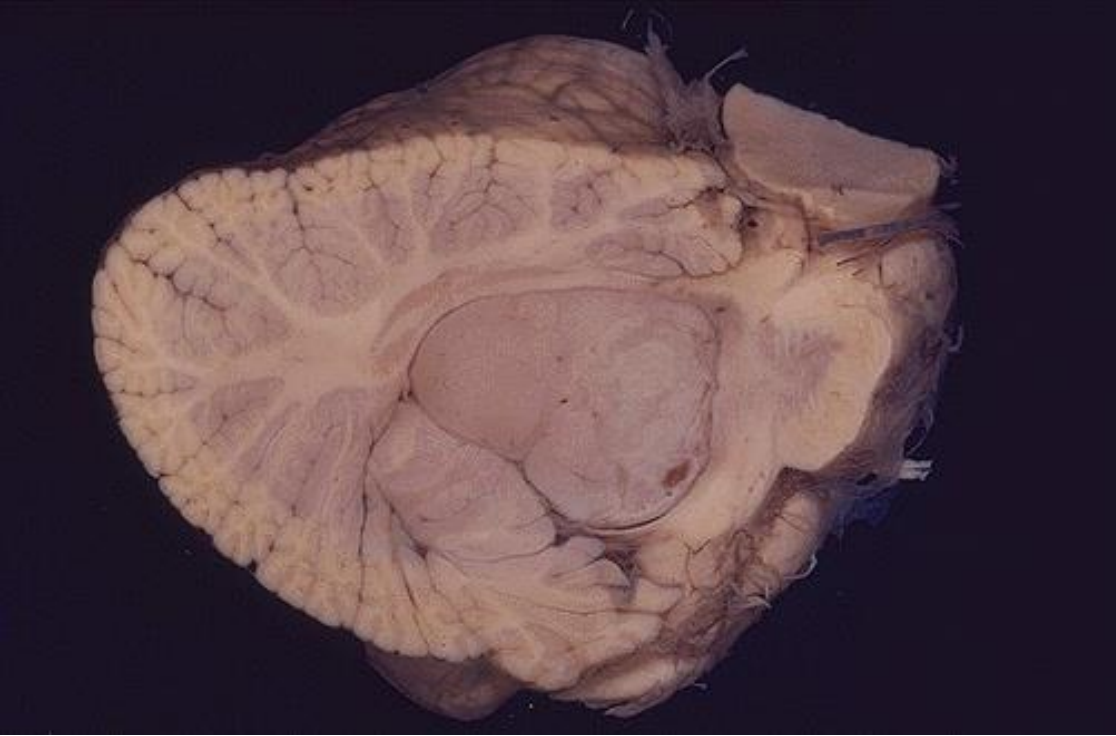




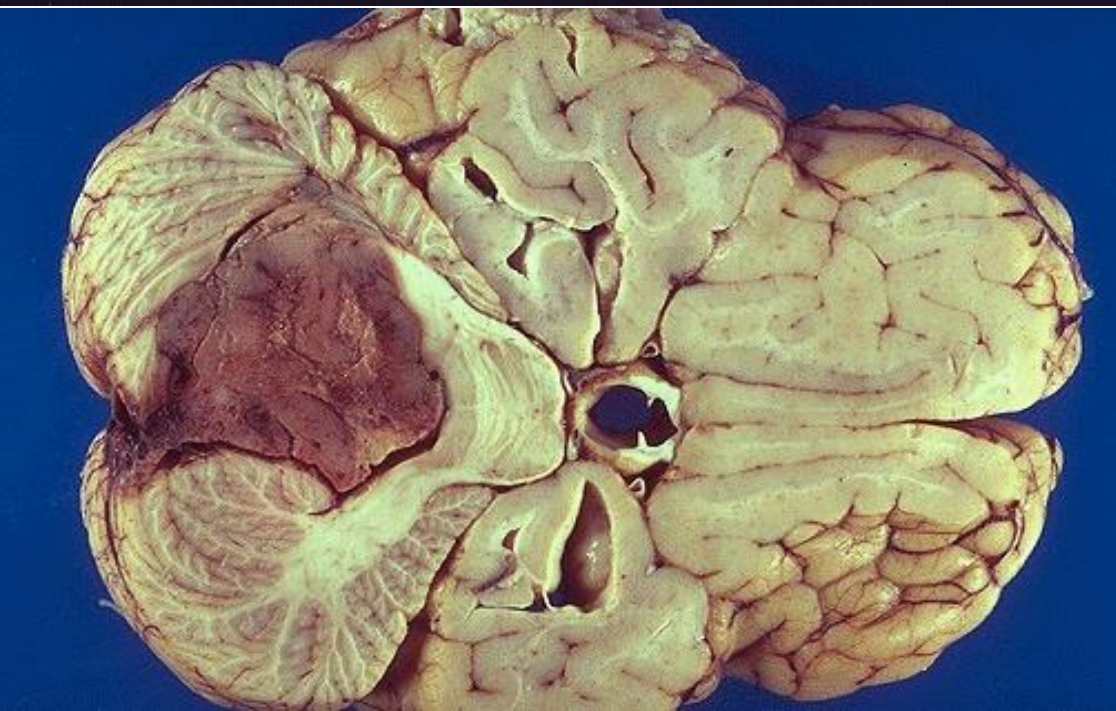


**Мультиформная глиобластома**

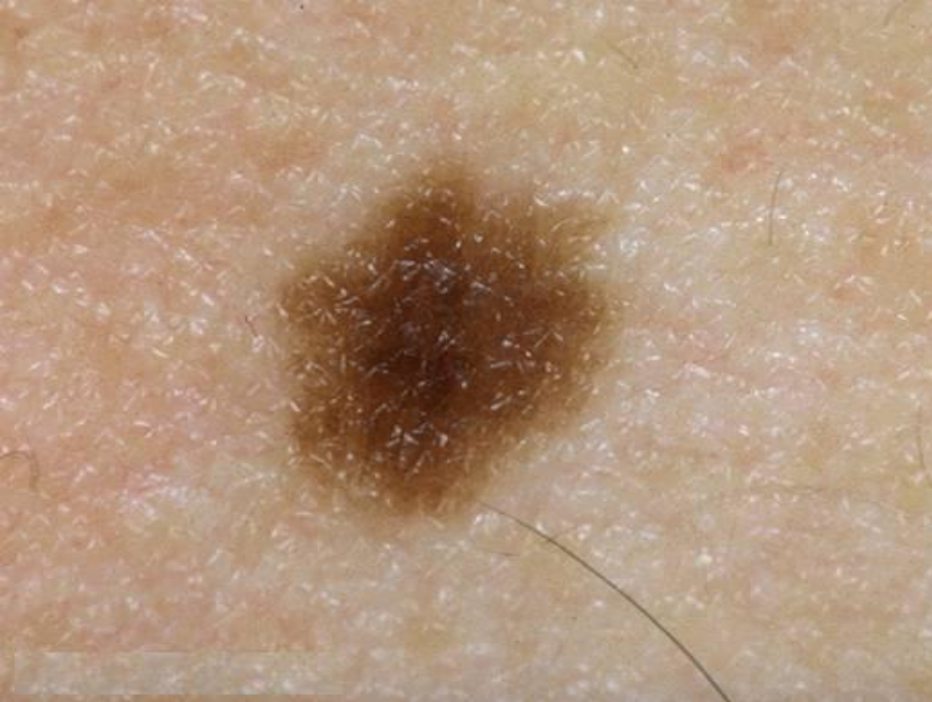



**Эпендимомма в области  
IV желудочка .**

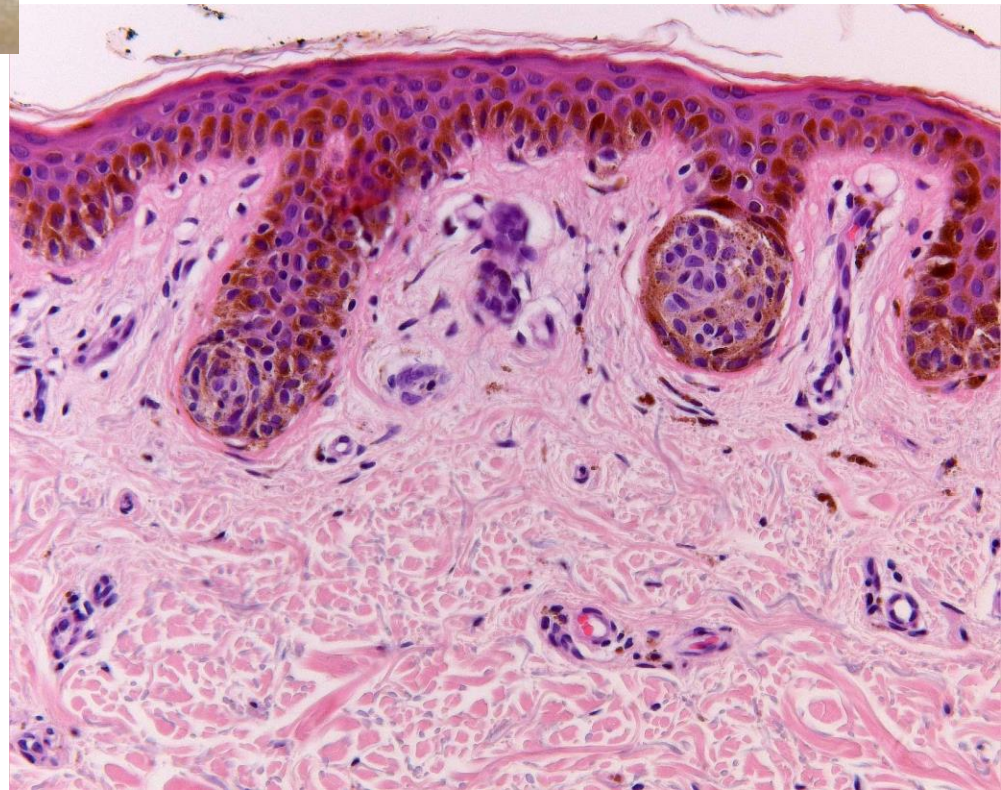




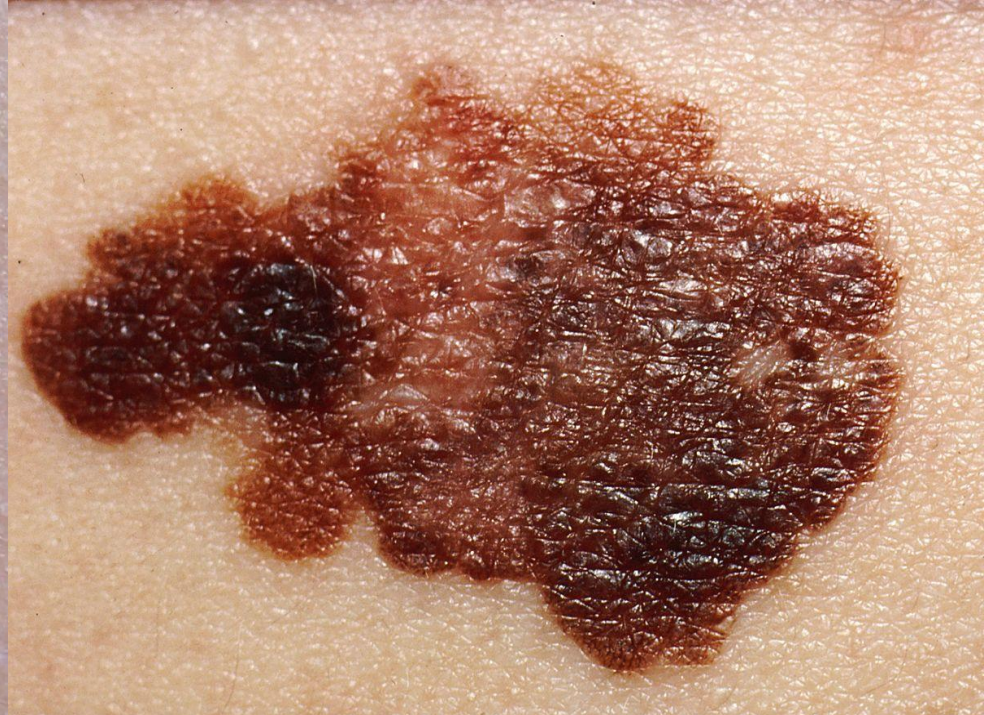
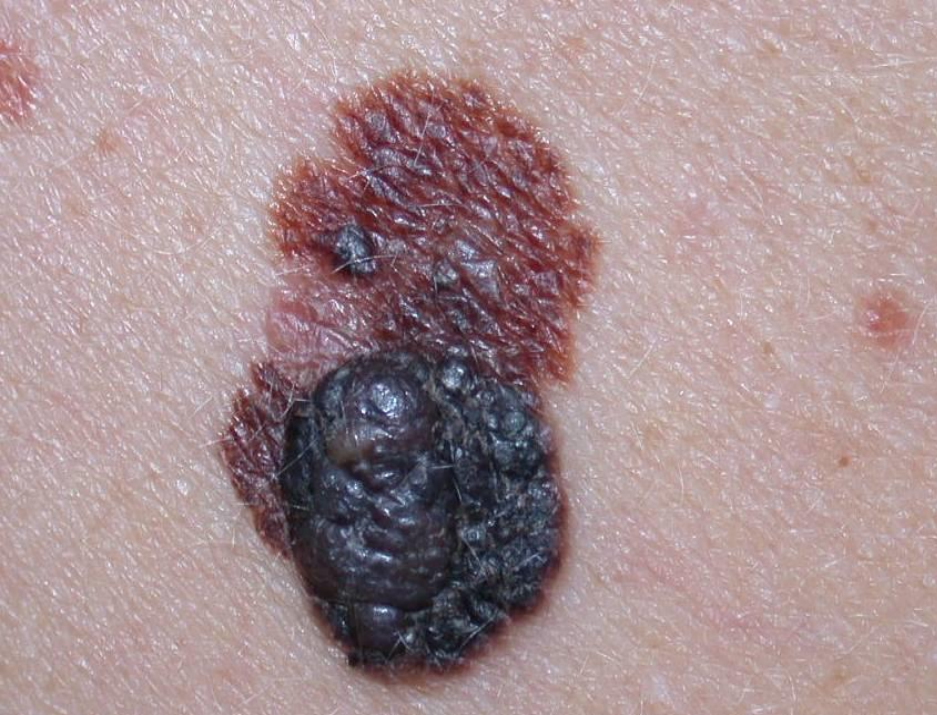
**Меланоцитарные  
пролиферации.**

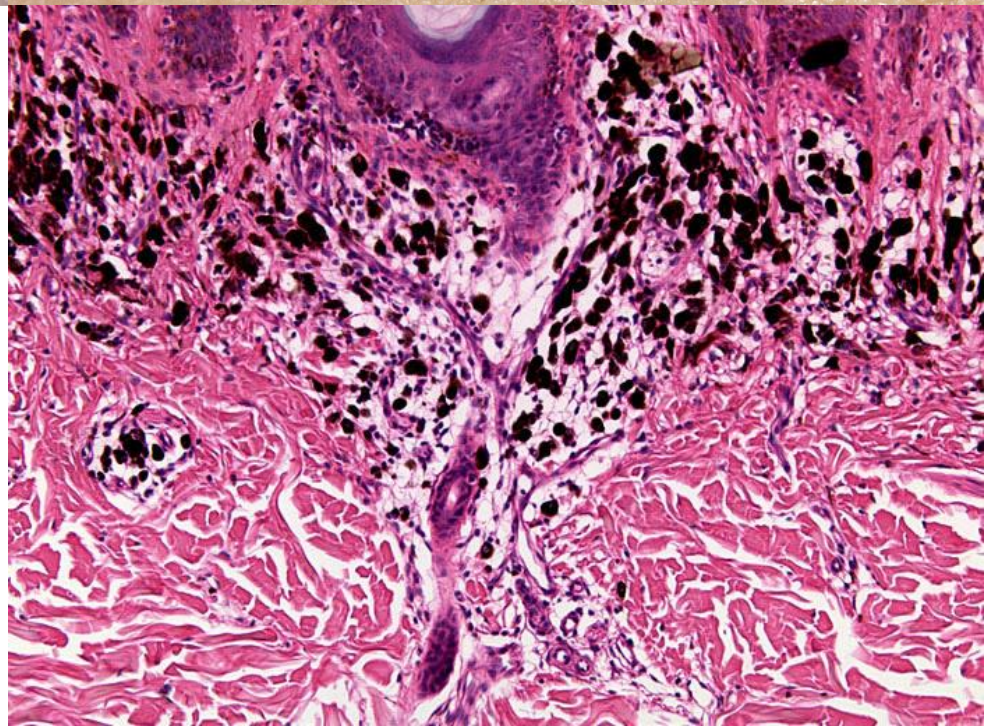
**Пограничный невус.**







**Меланома.**





# Заблуждающие термины

---

Злокачественные опухоли, которые звучат как доброкачественные:

- мезотелиома
- лимфома
- меланома
- семинома
- seminoma

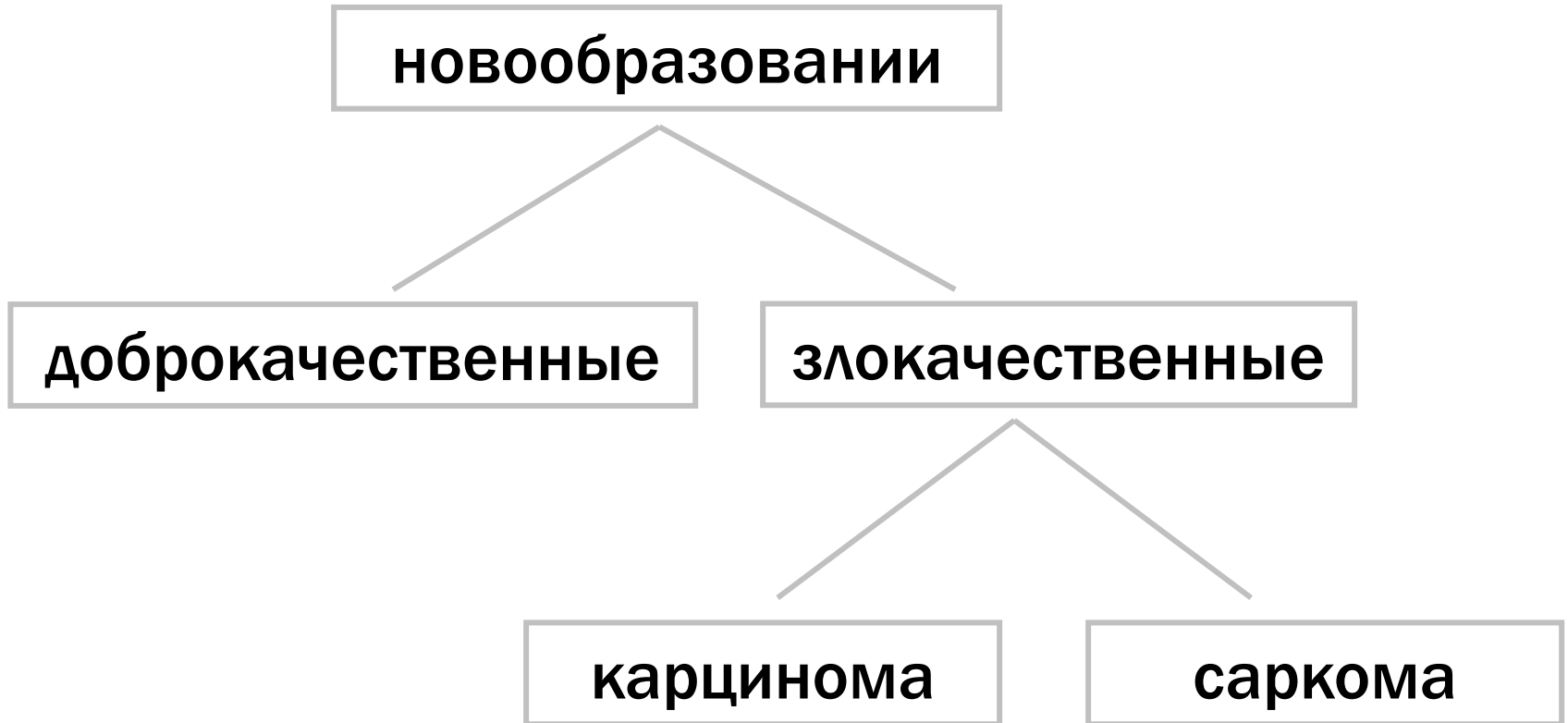
Неопухоли, которые звучат как опухоли

- хористома — опухолевидное образование, источником которого является отшнуровавшаяся в эмбриональном периоде и расположенная в необычном месте, группа клеток или участок ткани.
- гамартома — чрезмерное нарастание здоровой физиологической ткани того или иного органа.

Имена, которые, кажется, возникли из ниоткуда

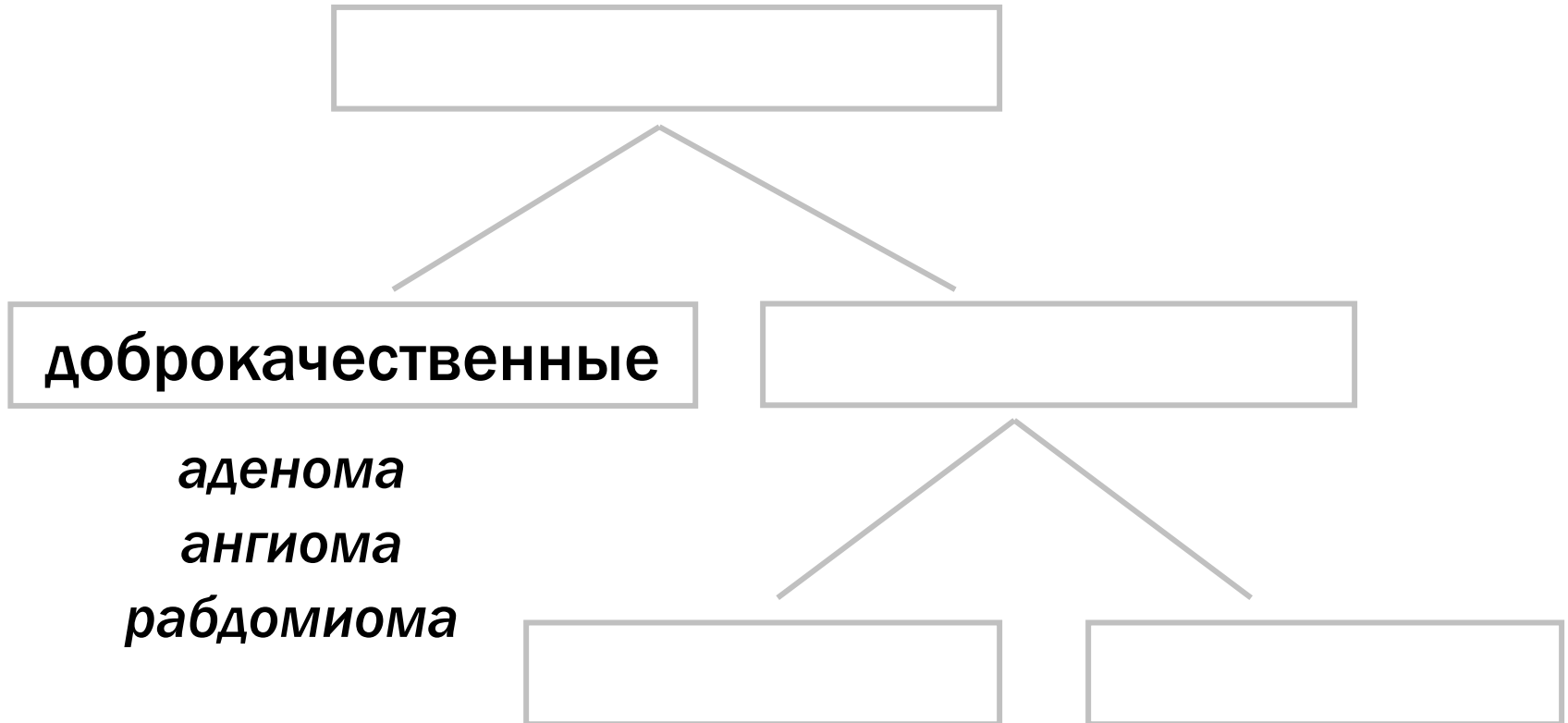- лейкомия
- невус
- пузырьный занос

# Номенклатура

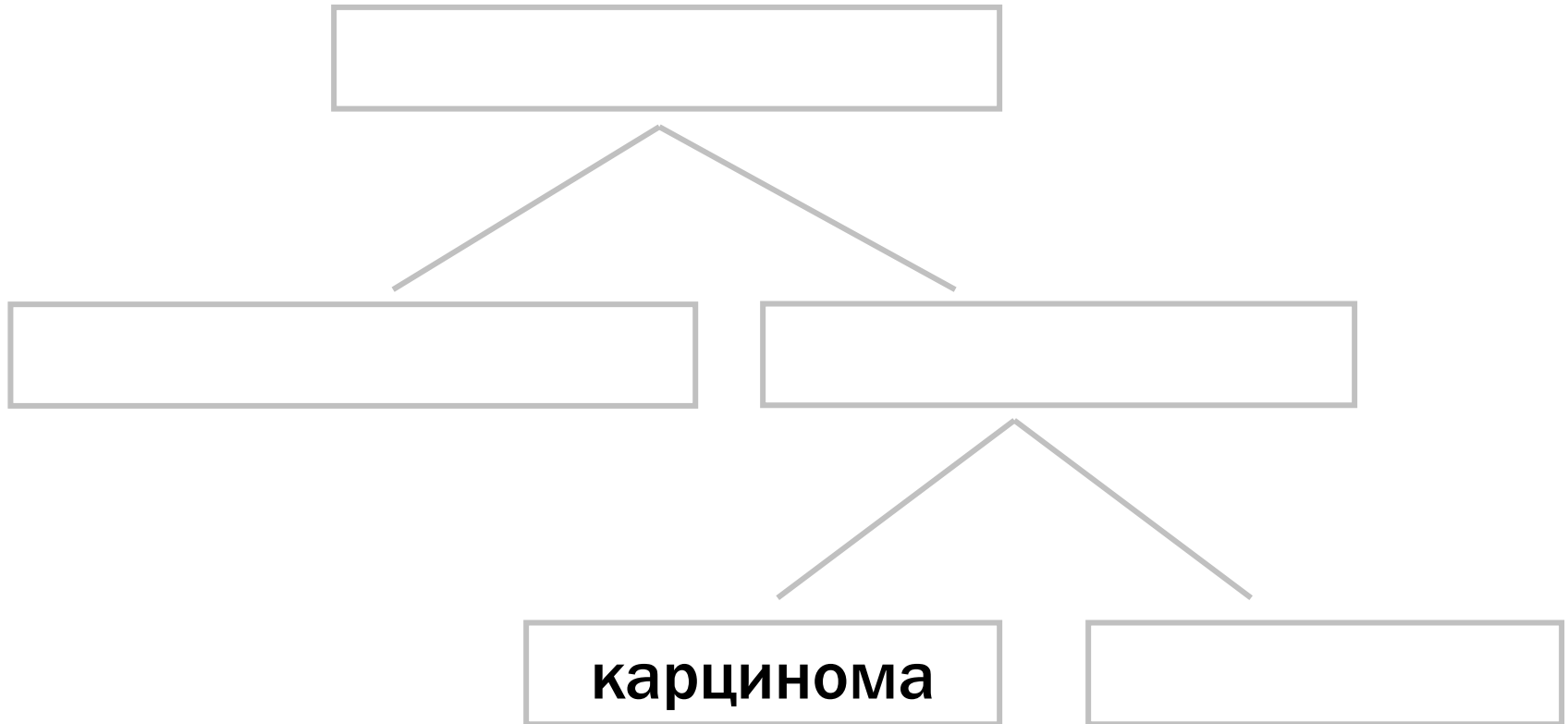




# Номенклатура



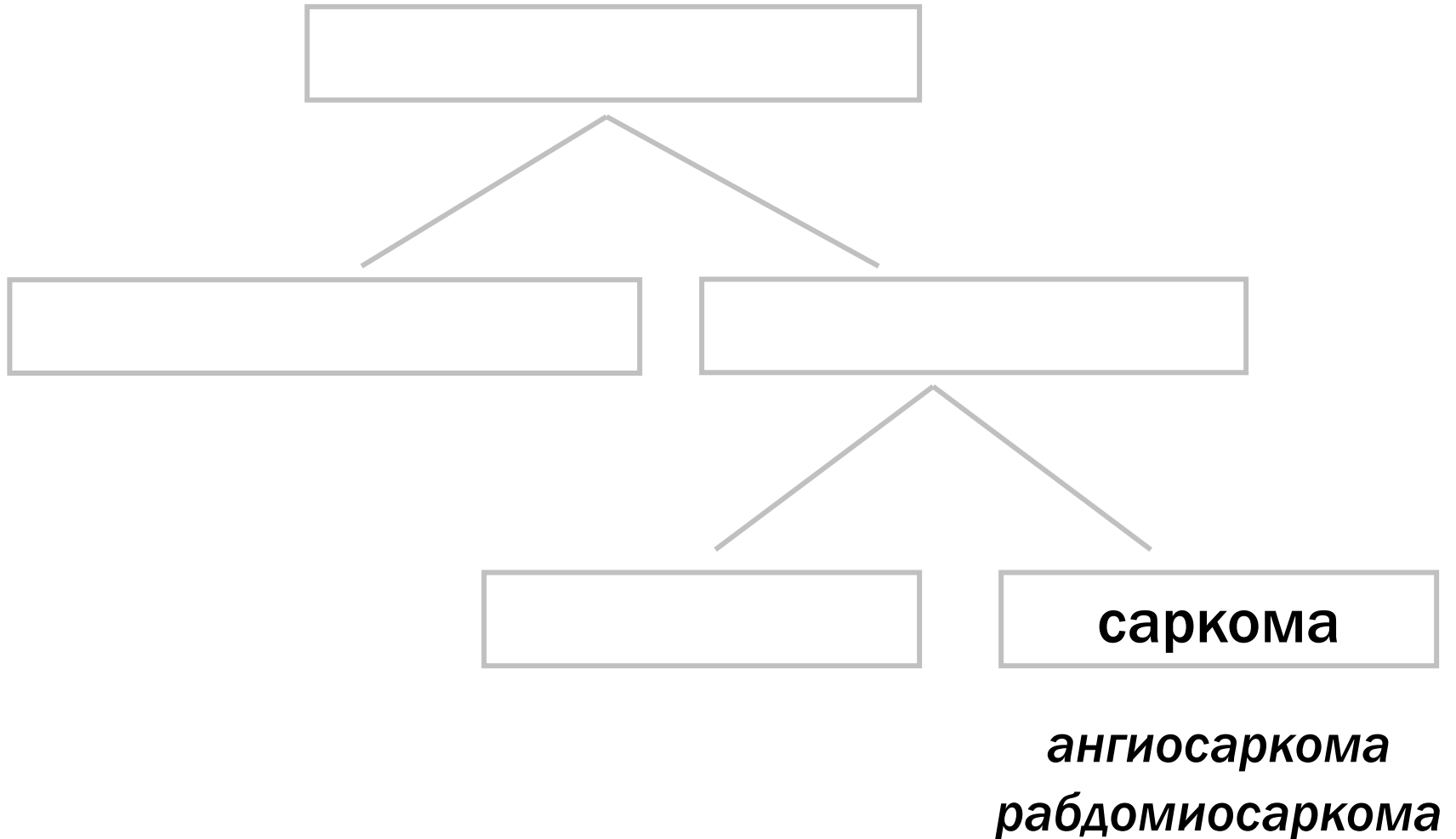
# Номенклатура



*плоскоклеточный рак*  
*аденокарцинома*



# Номенклатура



# Знай эти имена!

<b>Ткань происхождения</b>	<b>доброкачественные</b>	<b>злокачественные</b>
Фиброзная ткань	Фиброма	фибросаркома
Жировая ткань	Липома	Липосаркома
Хрящ	Хондрома	Хондросаркома
Кость	Остеома	Остеогенная саркома
Кровеносные сосуды	Гемангиома	Ангиосаркома
Мезотелий		Мезотелиома
Кроветворные клетки		Лейкемия
Лимфоидные клетки		Лимфома
Плоскоклеточный эпителий	Плоскоклеточная папиллома	Плоскоклеточная карцинома
Железистый эпителий	Аденома	Аденокарцинома
Гладкие мышцы	Лейомиома	Леймиосаркома
Скелетные мышцы	Рабдомиома	Рабдомиосаркома
Меланоциты	Невус	Меланома



# Паранеопластические синдромы

Синдром	Механизм	Пример
Синдром Кушинга	АКТГ-подобное вещество	Мелкоклеточная карцинома легких
Гиперкальциемия	Паратгормоноподобное вещество	Плоскоклеточный карцинома легких
Гипонатриемия	Неадекватная секреция антидиуретического гормона	Мелкоклеточная карцинома легких
Полицитемия	Эритропоэтиноподобное вещество	Почечно-клеточный рак
Синдром Труссо	Состояние гиперкоагуляции	Различные карциномы
Гипогликемия	Инсулиноподобное вещество	Различные карциномы и саркомы
Карциноидный синдром	5-гидрокси-индол-уксусная кислота	Метаболические злокачественные

# **Каковы окончательные осложнения злокачественных опухолей**

**(причины смерти)**

**Пневмония**

**Кахексия**

**Почечная недостаточность**

**Кровотечение**

**Тяжелая анемия, тромбоцитопения**

**Инфекции**

**Гиперкоагуляция**

**ДВС синдром**



# Опухоли мягких тканей рта

---

Фиброма

Папилома

Липома

Гемангиома

Лимфангиома

Невус

Лейомиома

Рабдомиома

Гранулярноклеточная опухоль

Миксома

Нейрофиброма

Шванома

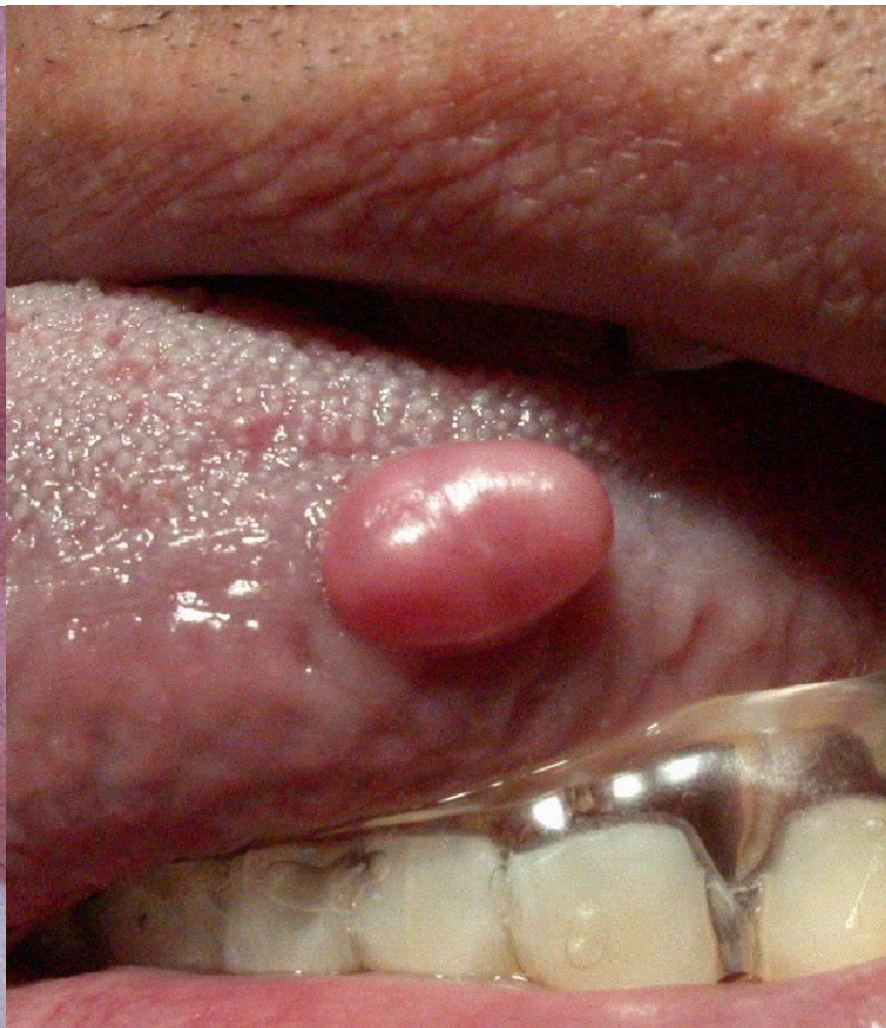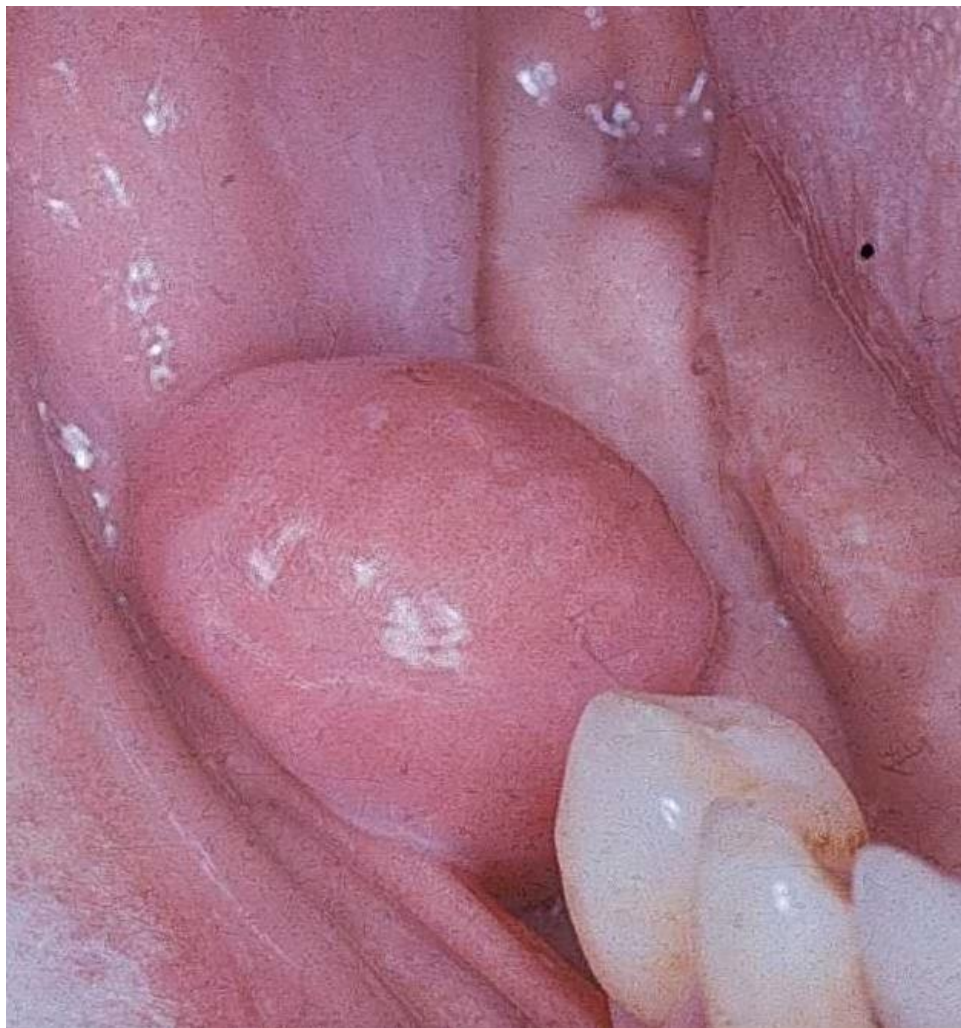
# Доброкачественные опухоли мягких тканей – Морфологическая характеристика

---

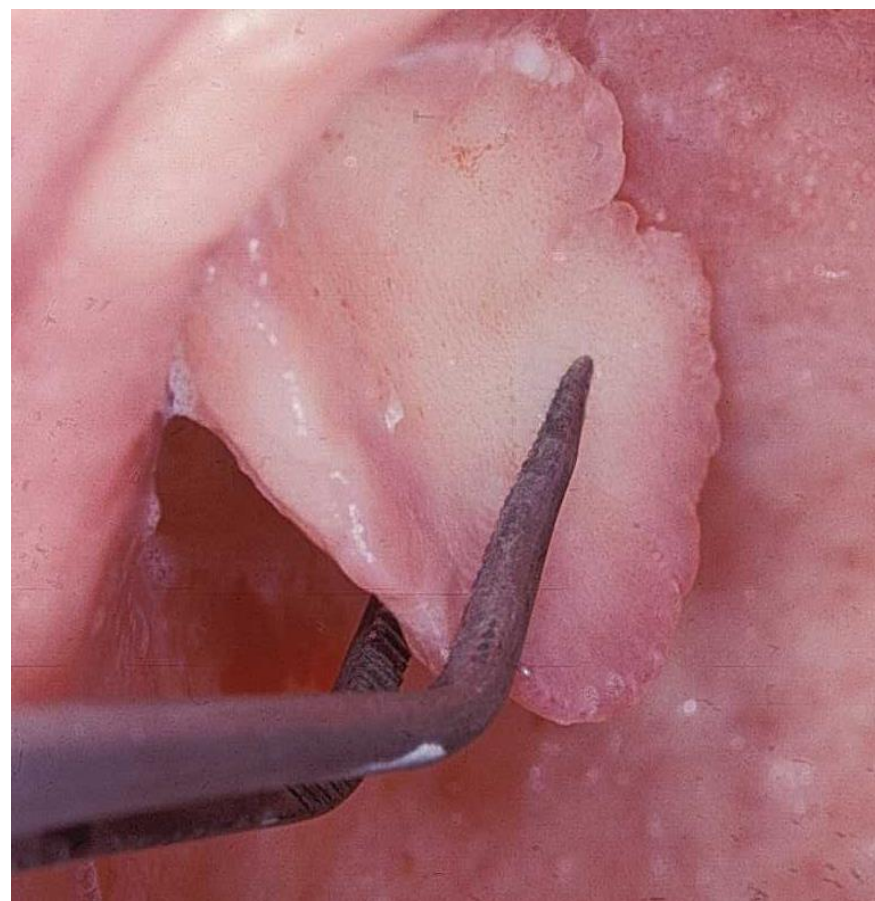
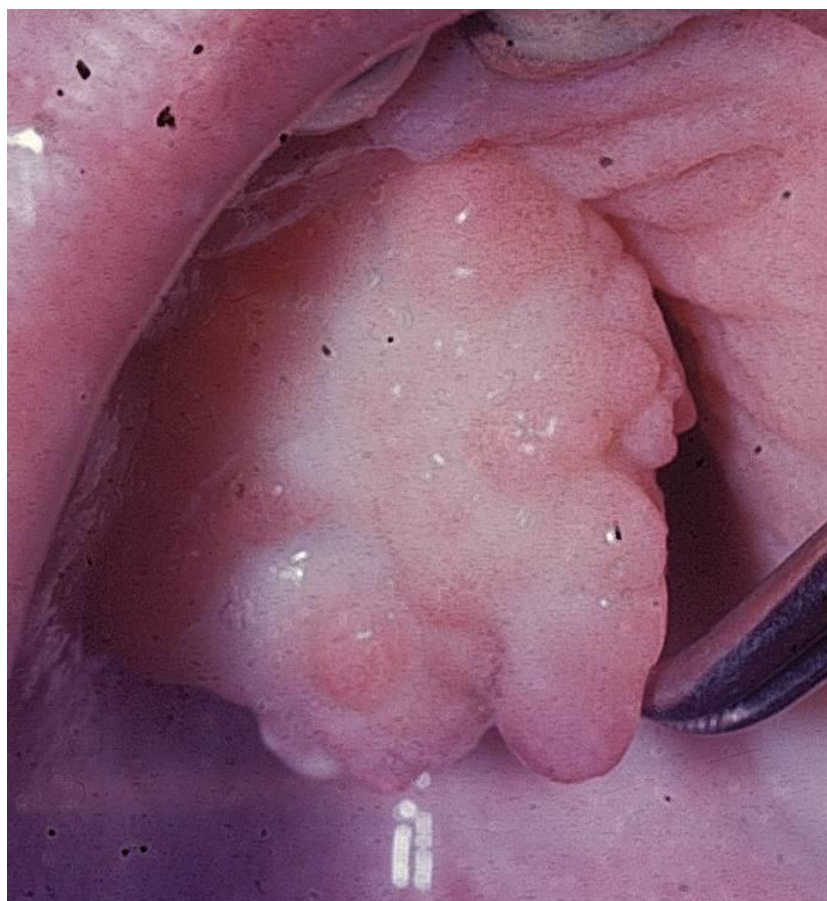
- Номенклатура: суффикс –ома (доброкачественное новообразование)
- Название опухоли в зависимости от того из какой ткани она образовалась (фиброма, гемангиома и тд.)



# Фиброма / Фибро-эпителиальный полип

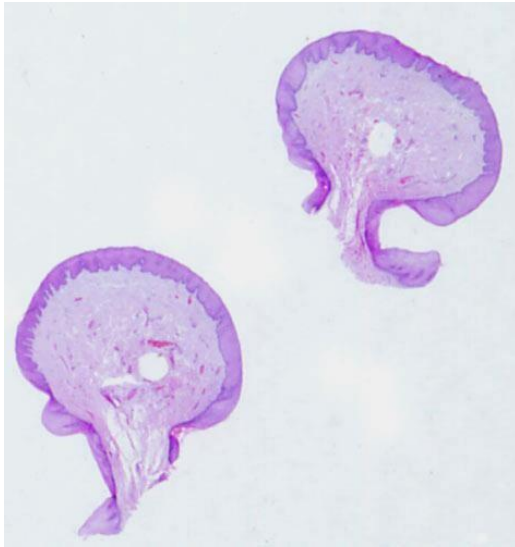


# Фиброма /Фибро-эпителиальный полип



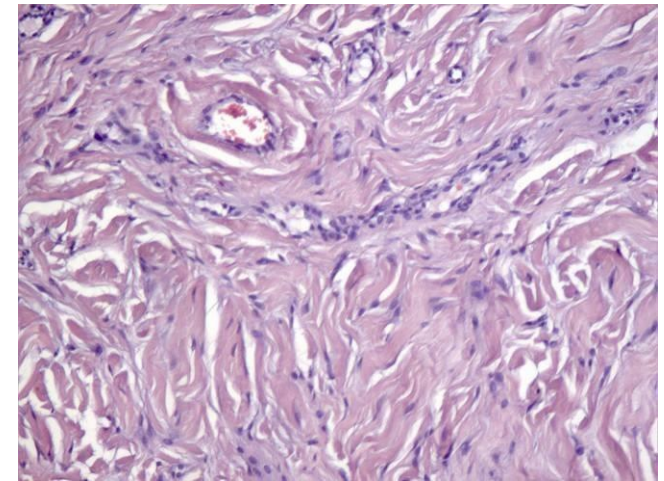
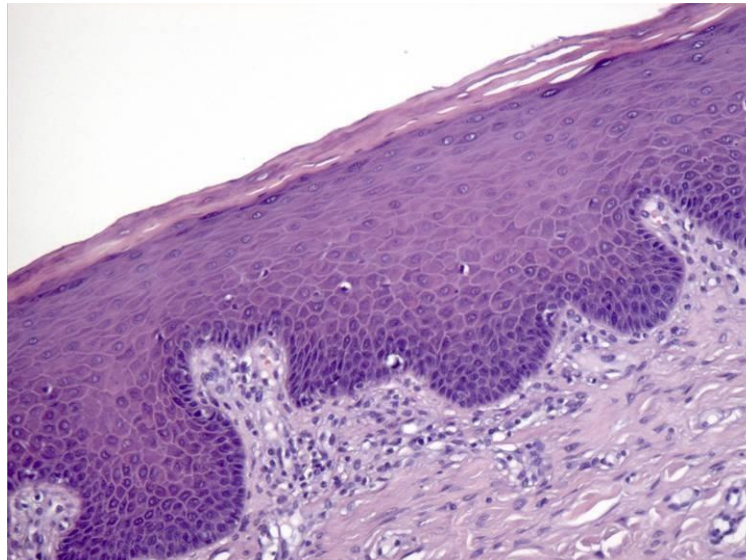
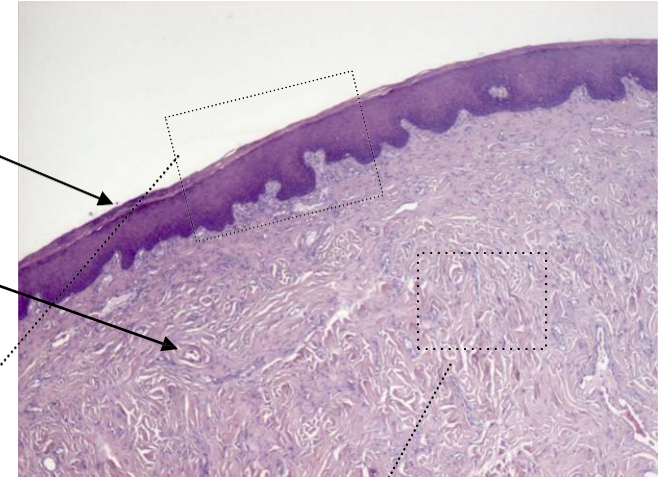


# Фиброма / Фиброэпителиальный полип

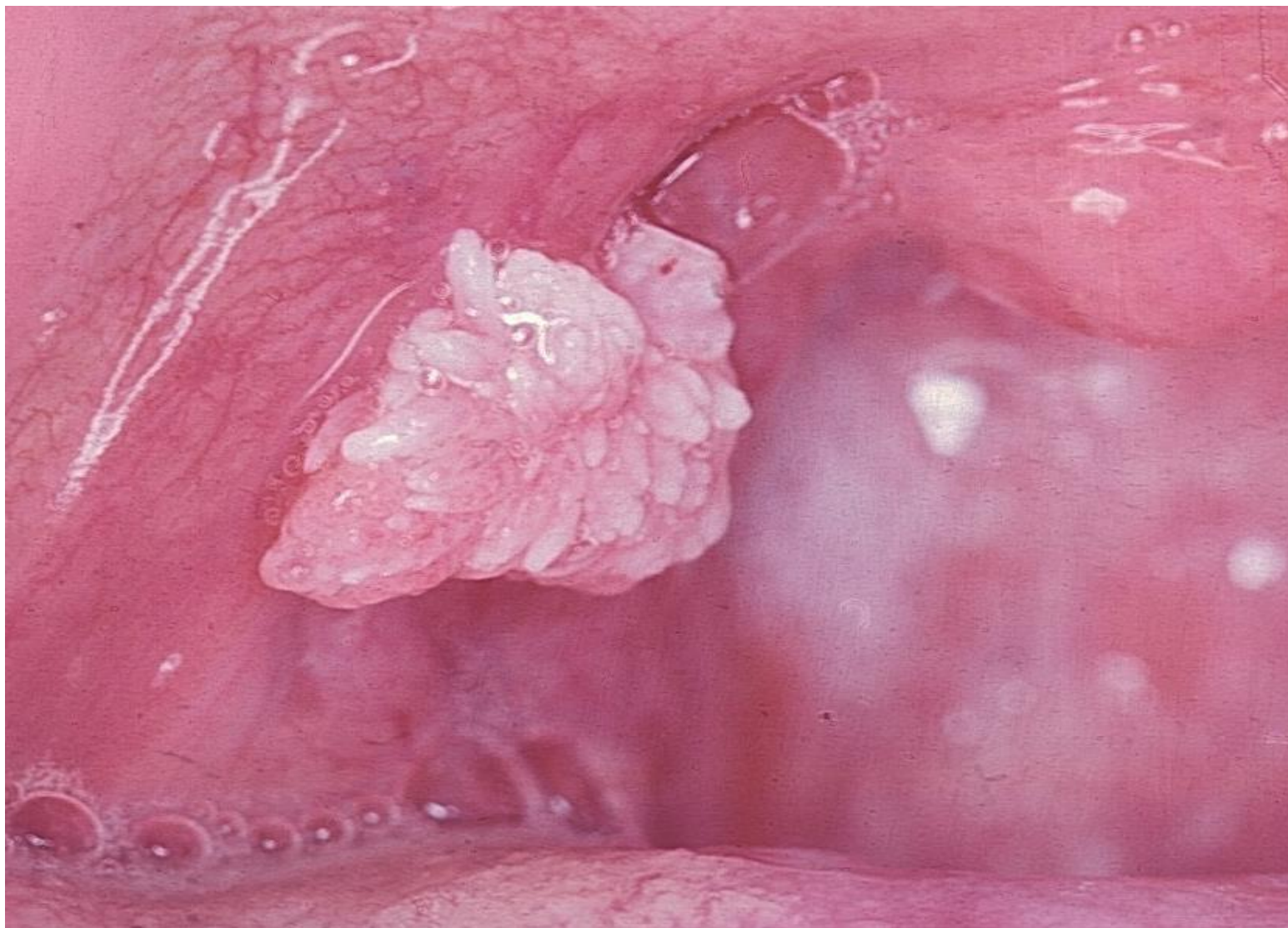


Плоский  
ороговевающий  
эпителий

Грубоволокнистая  
соединительная ткань



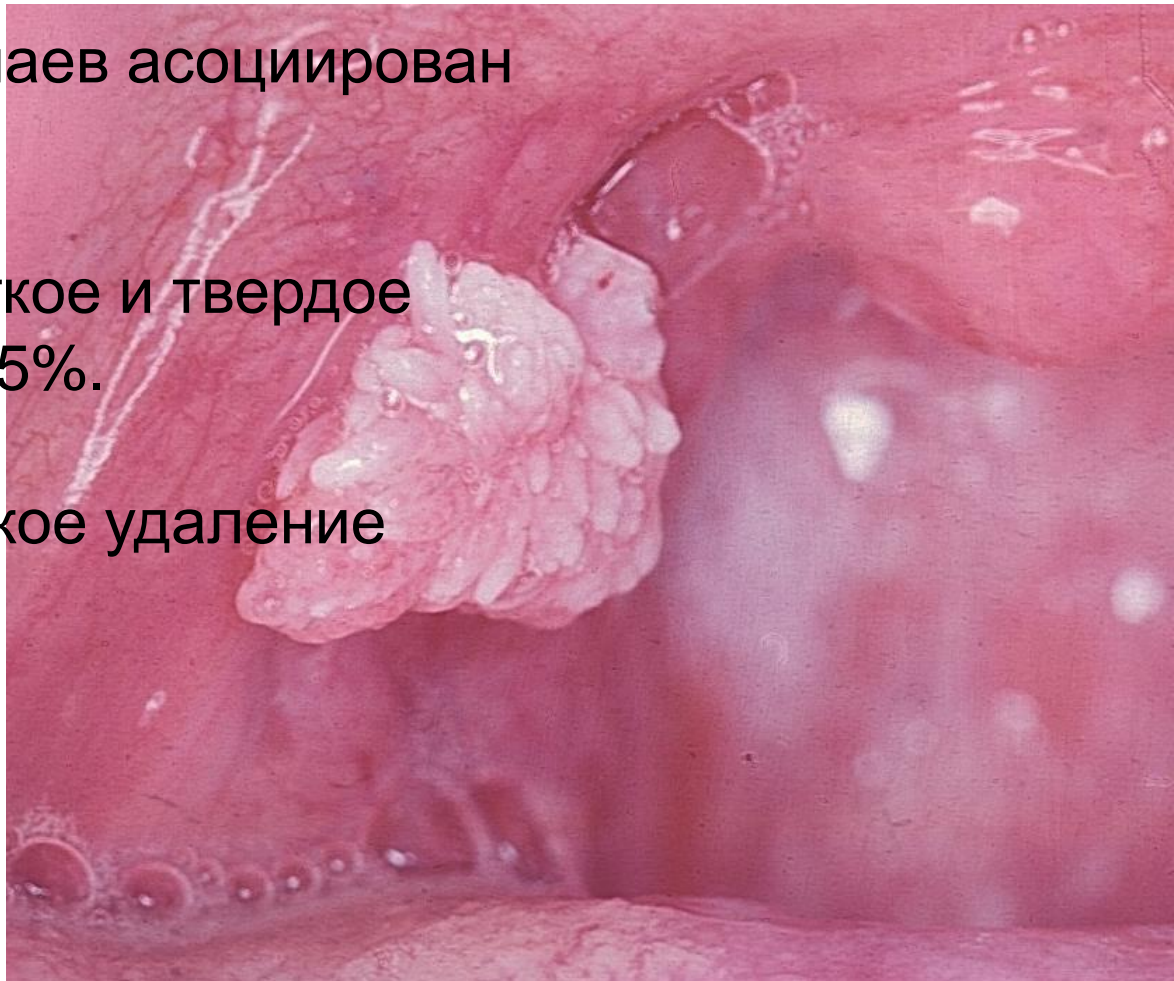# Папилома



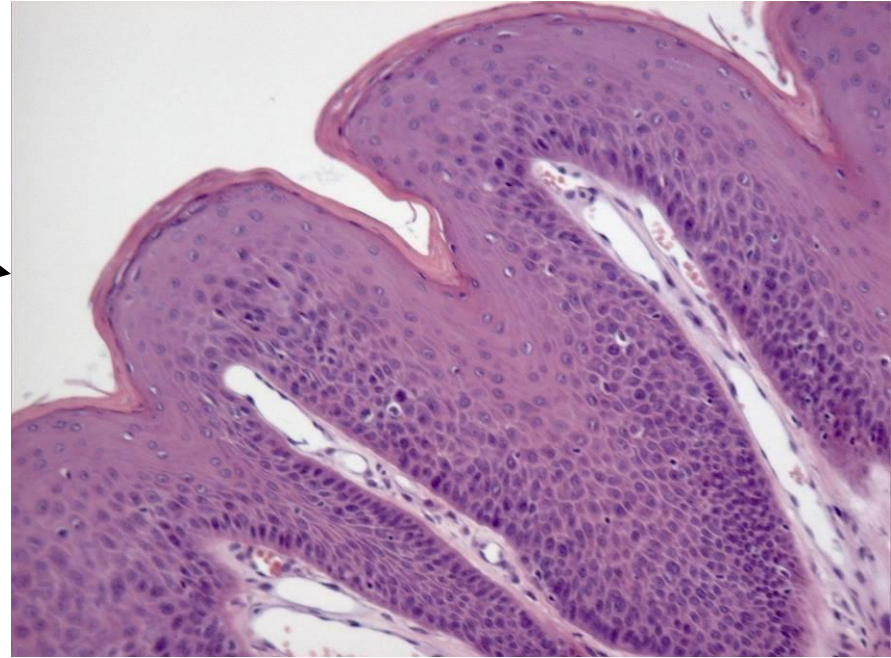
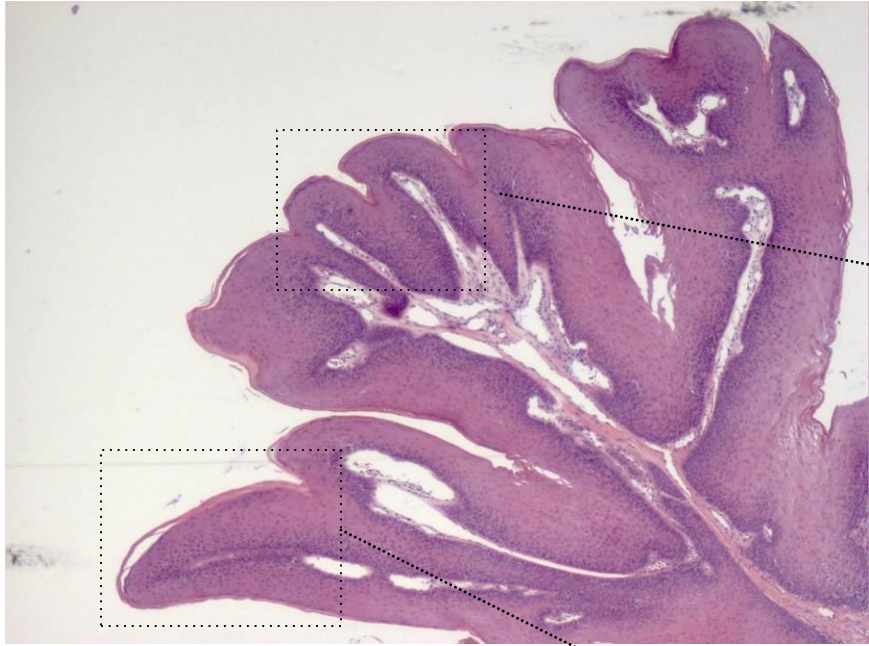


# Папиллома

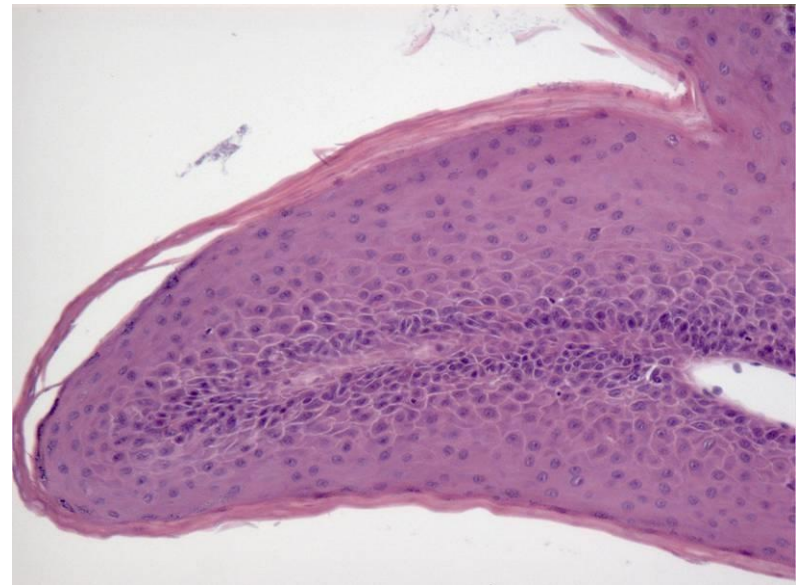
- Средний возраст 38 лет
- Примерно в 50 % случаев ассоциирован с HPV
- Локализация: 35% мягкое и твердое небо, и язычок, язык 25%.
- Лечение - хирургическое удаление
- В 4% рецидивирует



# Папиллома

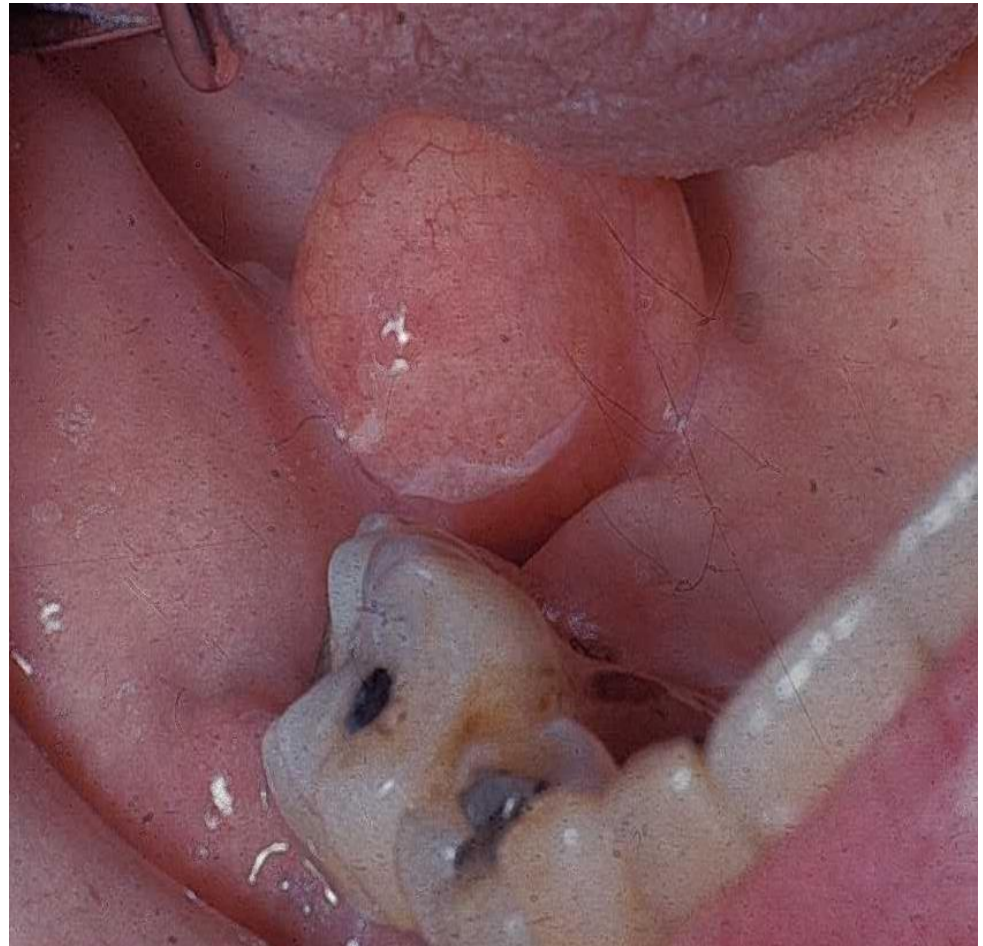
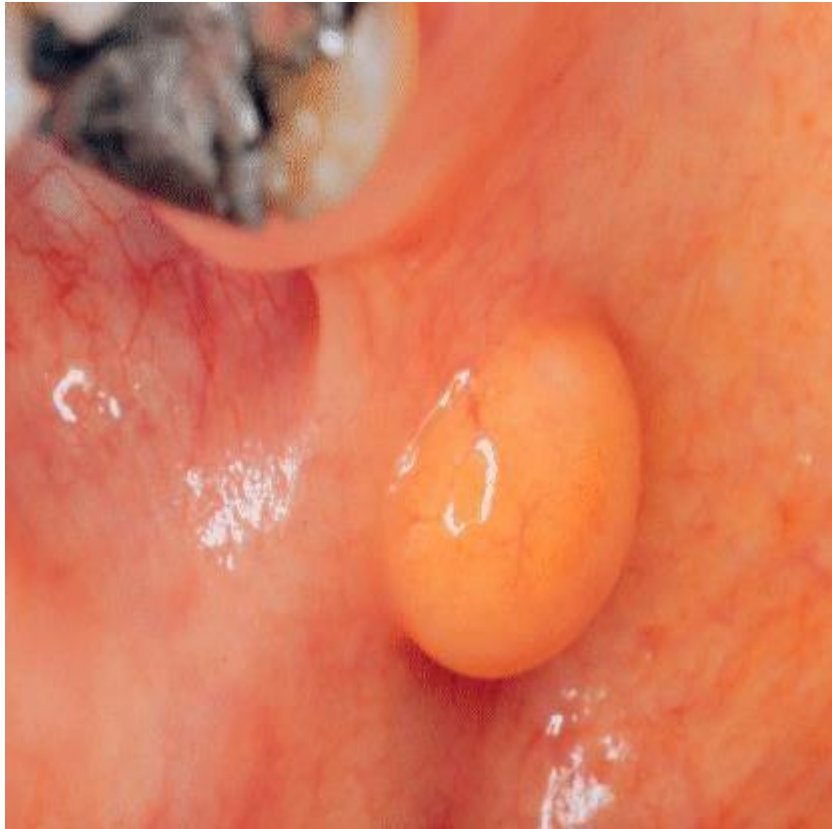

Папилломатозный вариант  
роста, строма представлена  
соединительной тканью со  
множеством сосудов



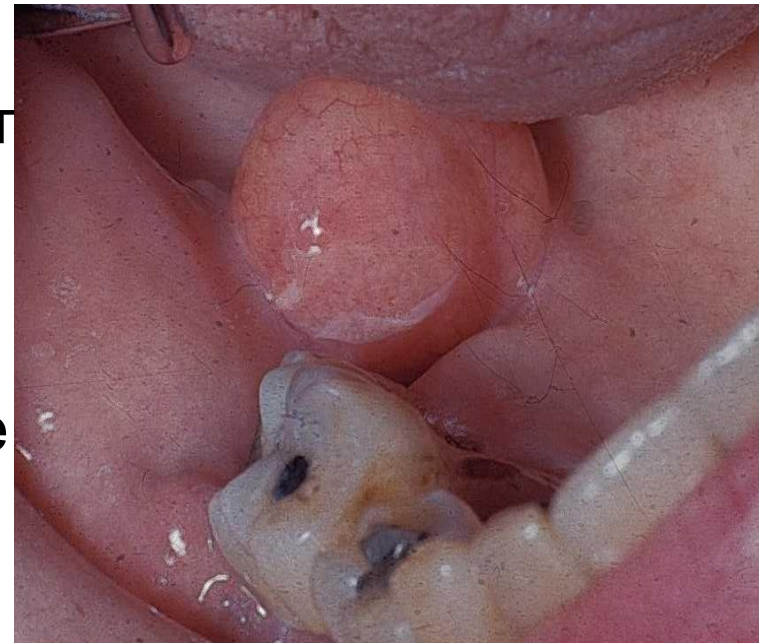


# Липома



# Липома

- Возраст 40 +
- Редко у детей
- Локализация: 50 % липом ротовой полости располагаются на слизистой щек.
- Асимтоматичные пока не достигнут больших размеров и мешают жеванию и речи
- Лечение - хирургическое удаление
- Не рецидивируют

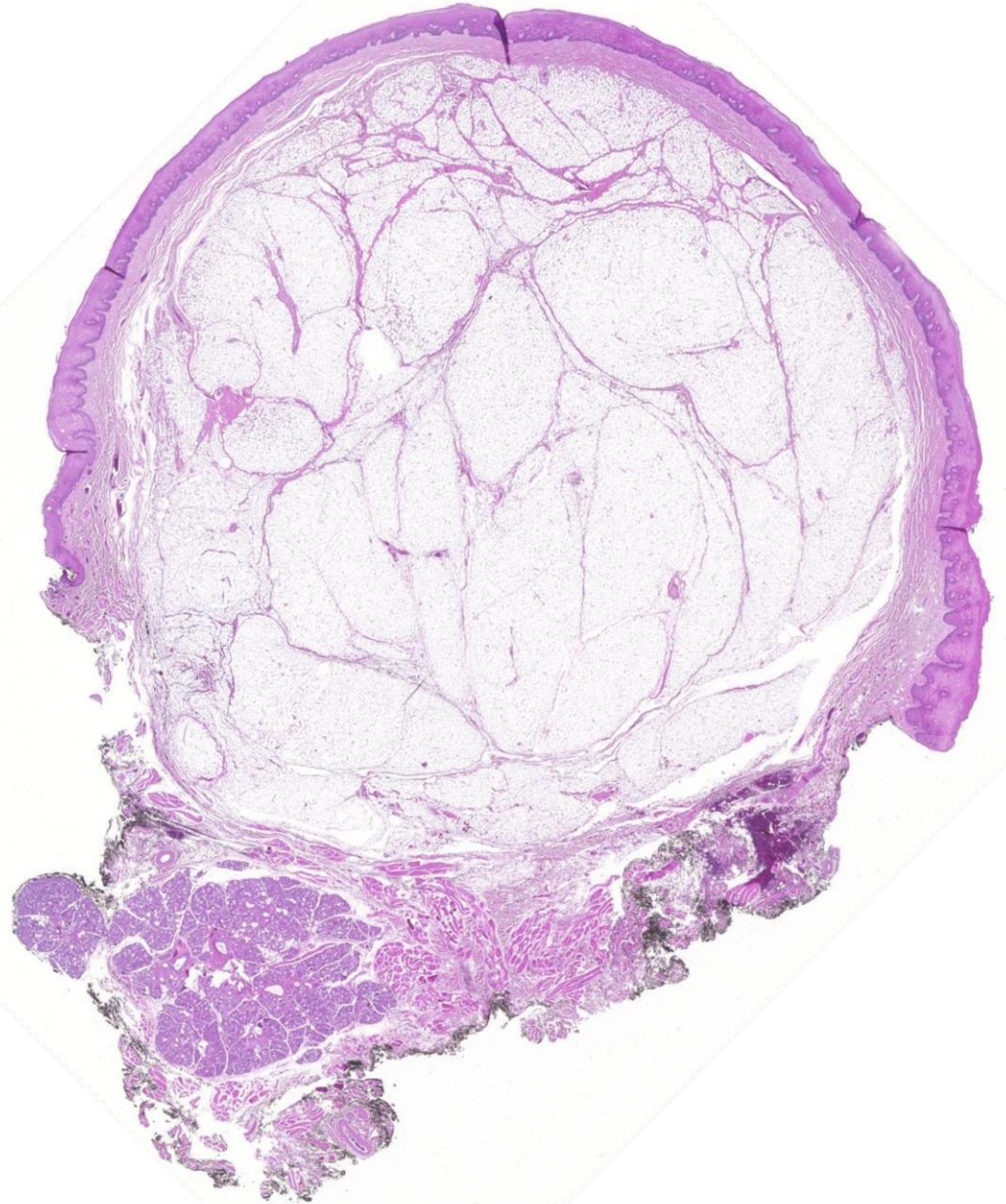




# Липома

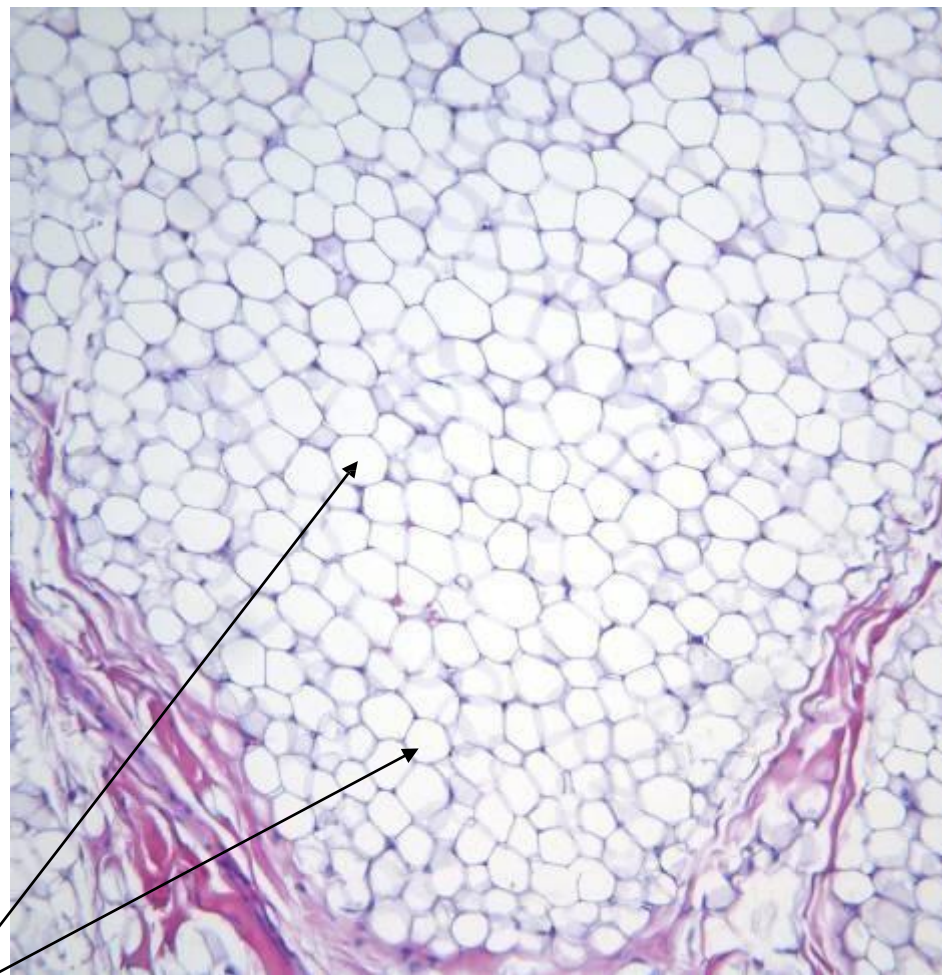
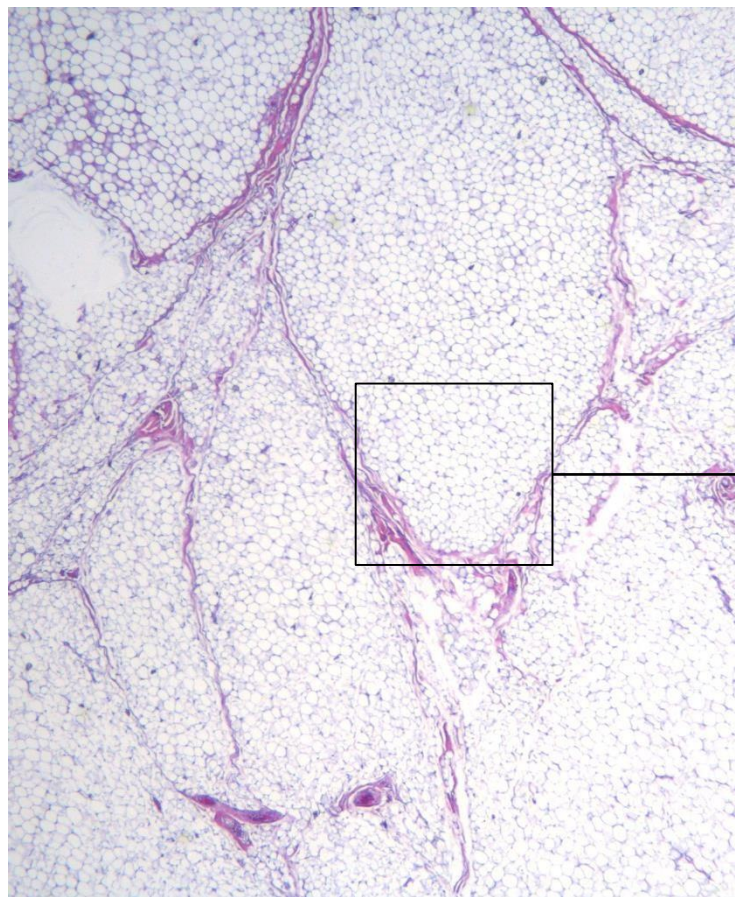
---

- Инкапсулирована
- Состоит из адипоцитов



# Липома

---

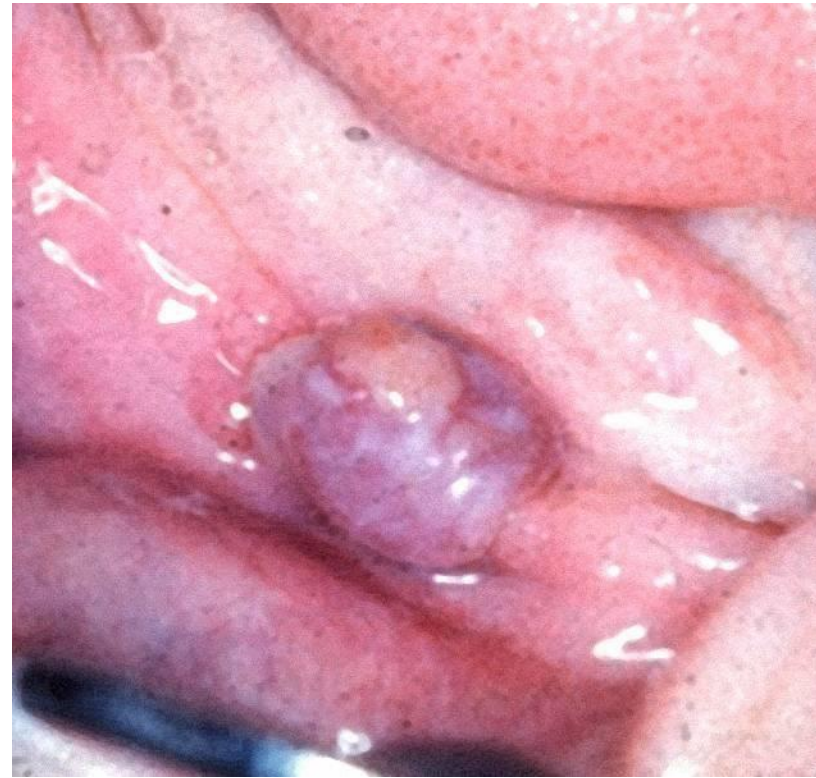
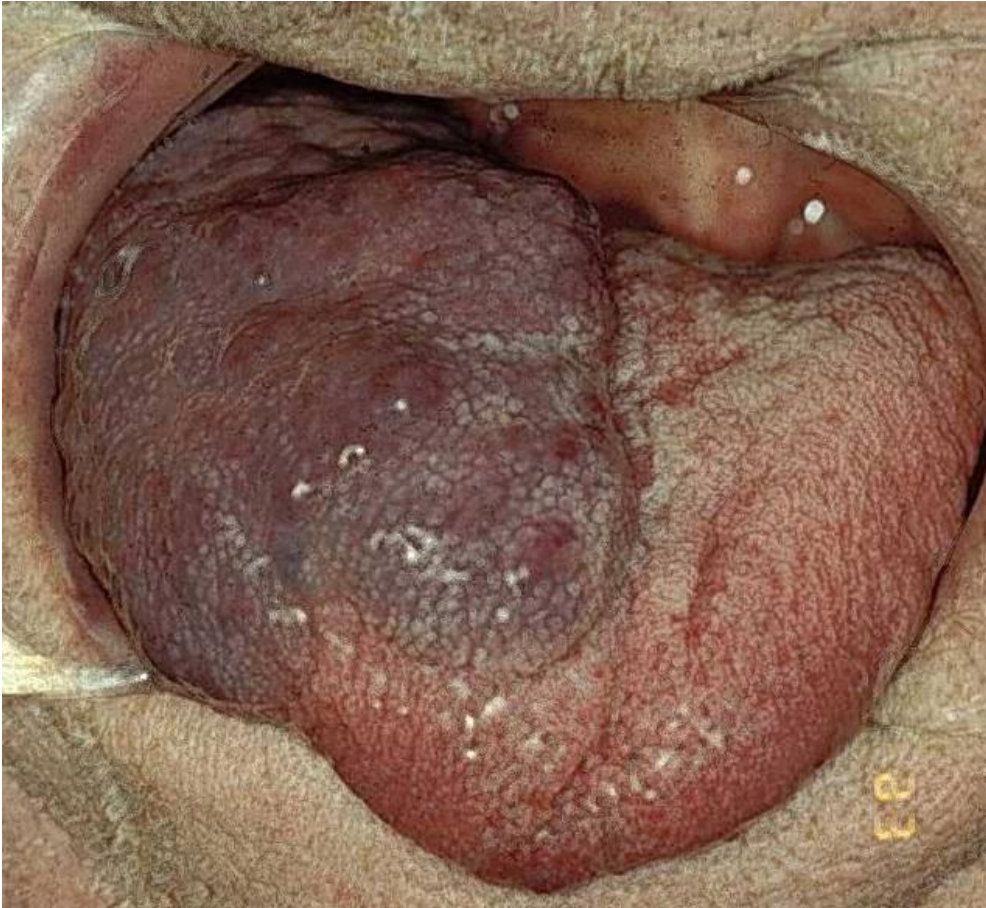
Нормальные адипоциты



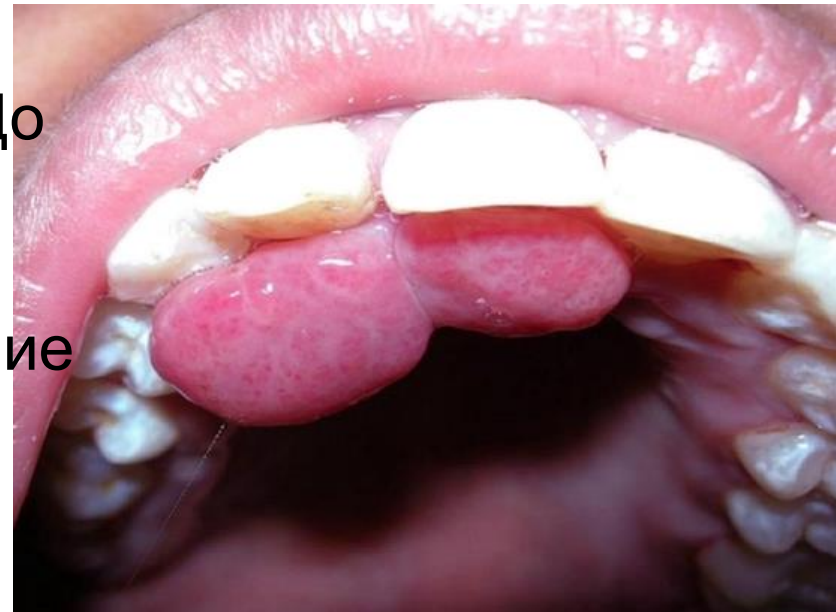# Гемангиома

---



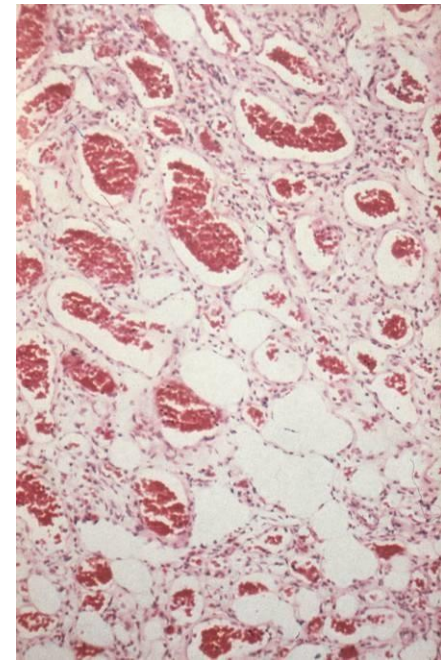
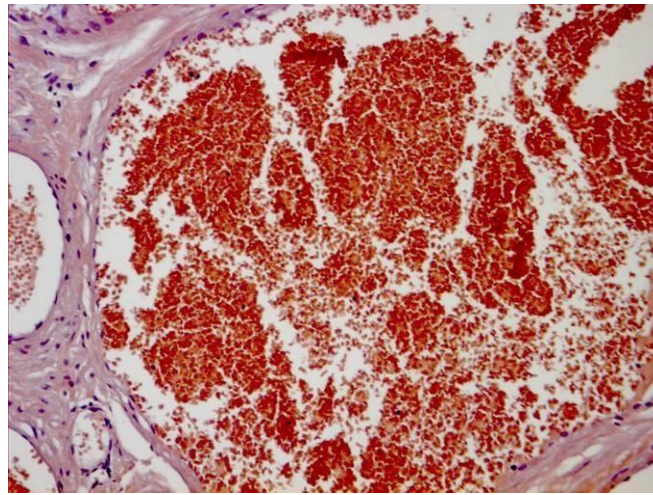
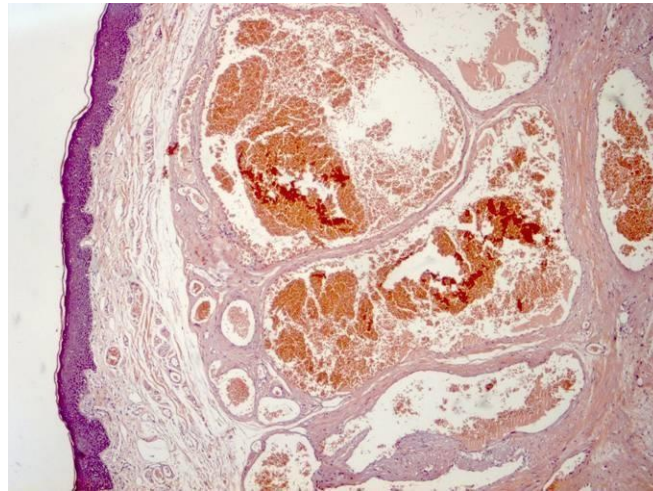
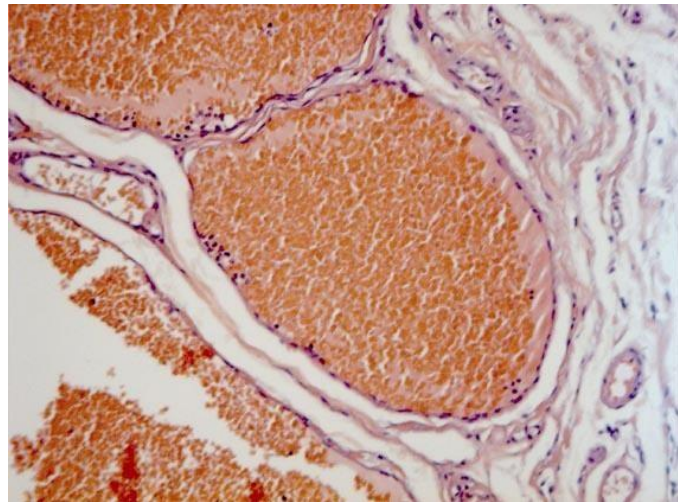
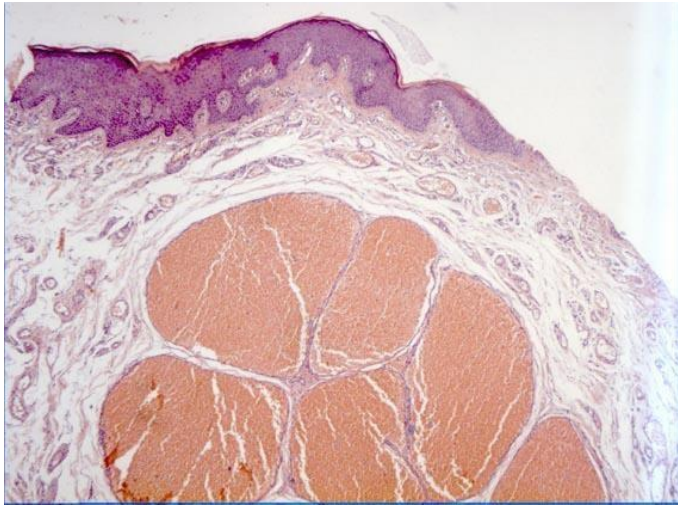
# Гемангиома

- Чаще у детей и молодых
- Локализация: язык, губы, слизистая (рта, десен и неба), слюнные железы.
- Мягкая масса, гладкая или бугристая, плоская или возвышающаяся и может варьировать от нескольких мм. До нескольких см..
- Лечение - хирургическое удаление
- Не рецидивирует





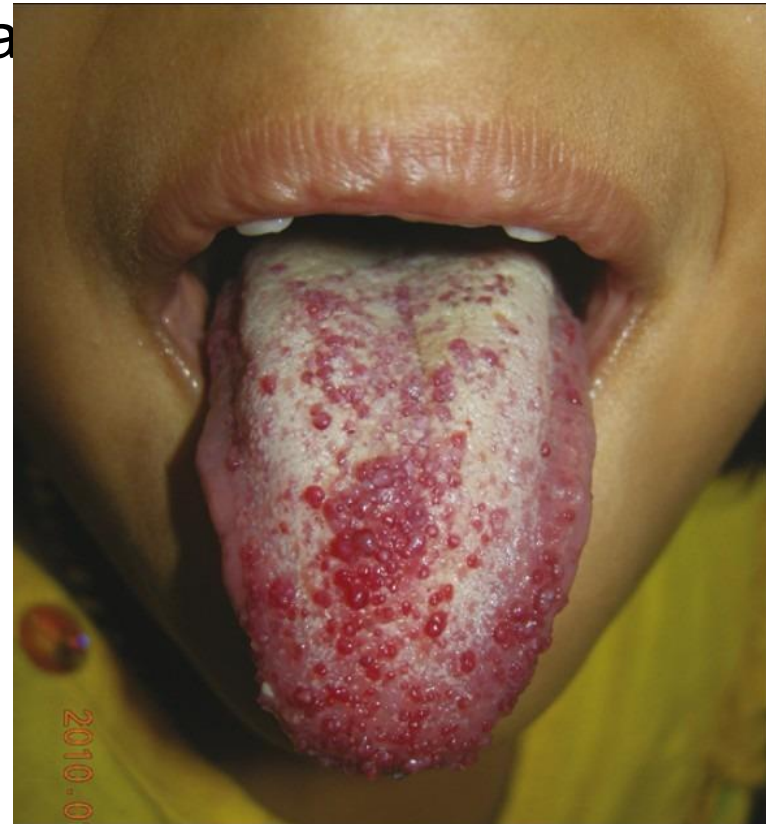# Гемангиома



Два типа: кавернозная и капиллярная (могут сочетаться).

# Лимфангиома

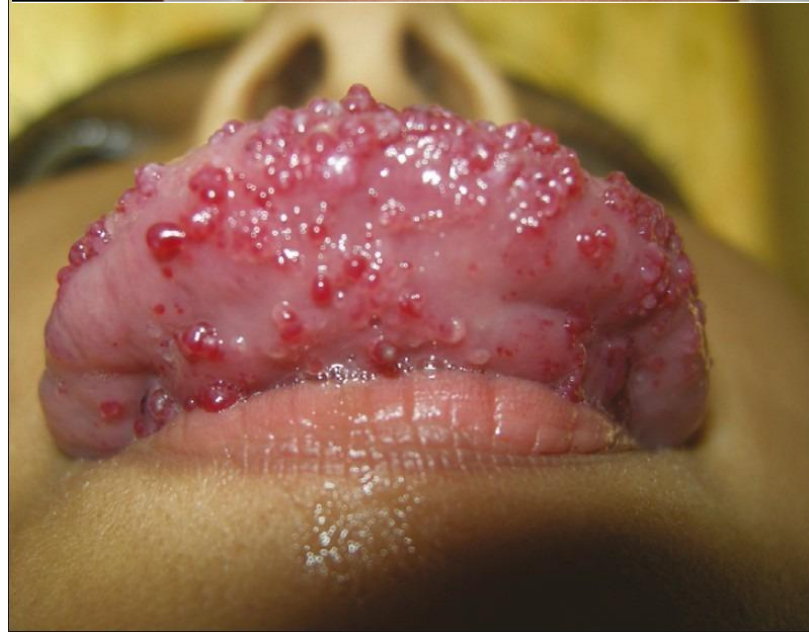
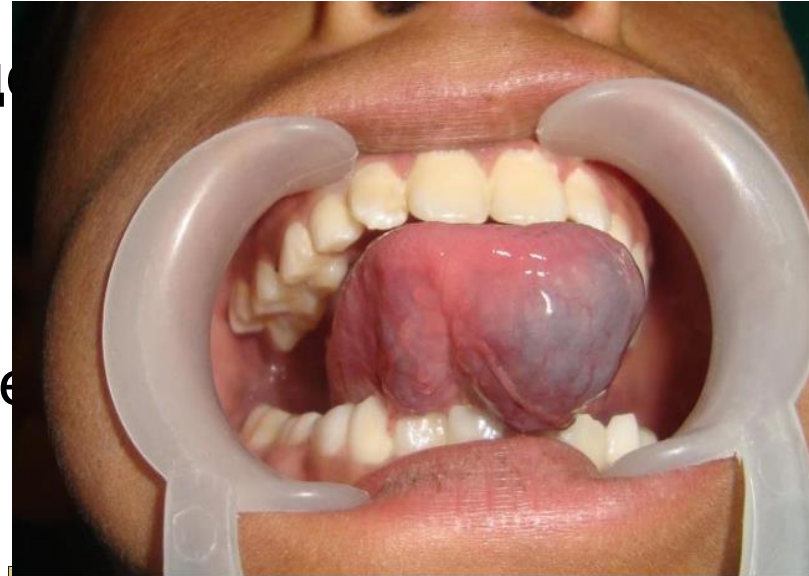- Примерно в половине случаев является врожденной и примерно 90% развиваются в возрасте до 2 лет.
- Локализация: на поверхности языка, реже на небе, слизистой рта, десен и губ.





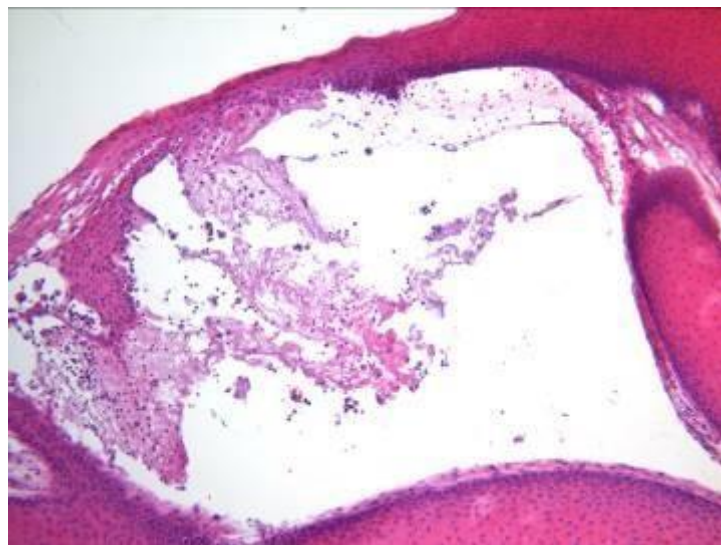
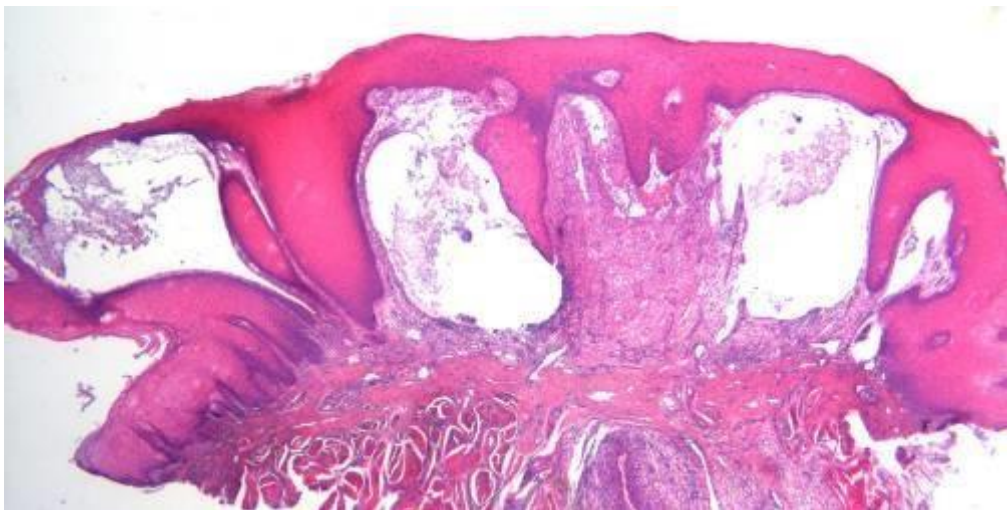
# Лимфангиома

- Множественные папулезные образования от нескольких мм., до крупных образований до нескольких см.
- Лечение - хирургическое удаление
- Прогноз для большинства пациентов благоприятный, но в некоторых случаях крупное образование может вести к затруднению дыхания.
- Не рецидивирует

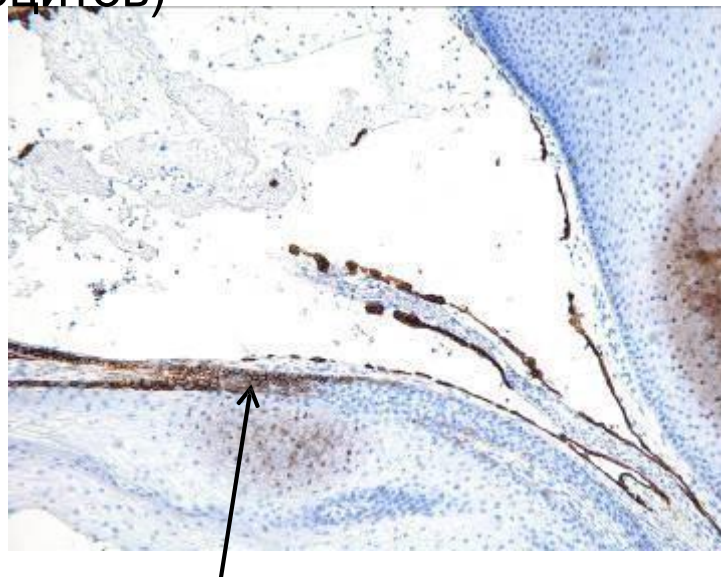
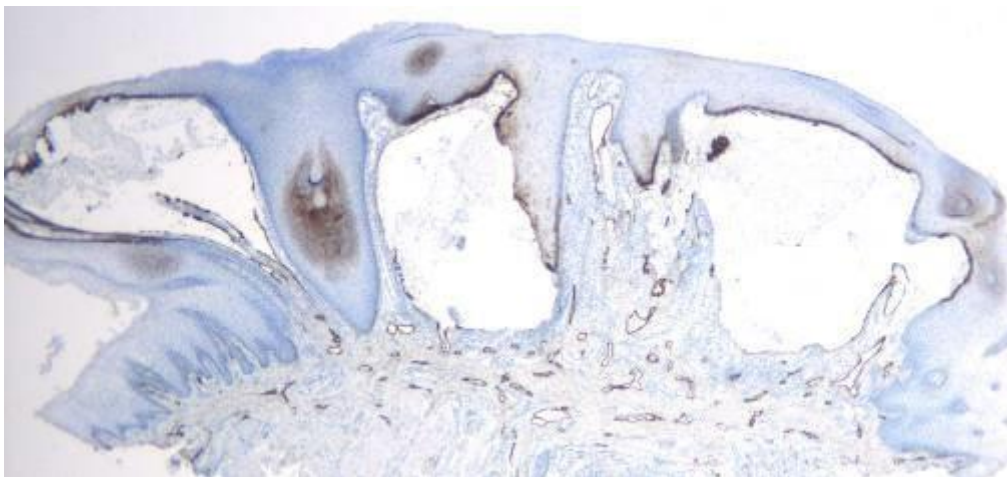


# Лимфангиома

---



Лимфатические сосуды (отсутствие эритроцитов)



Антитела к лимфатическим сосудам с позитивной реакцией

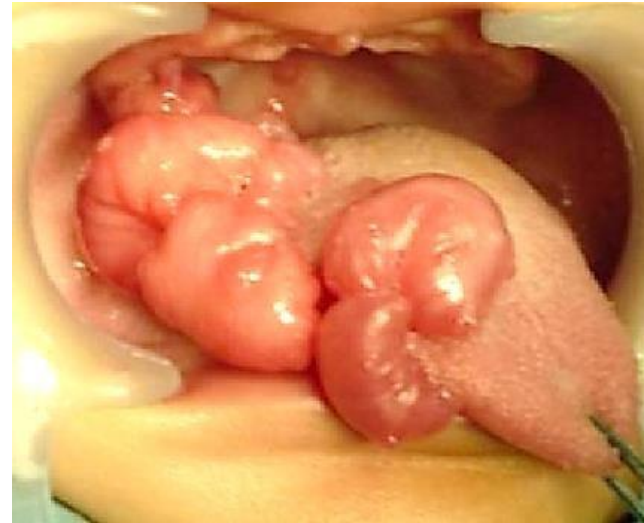

# Доброкачественные опухоли из мышц

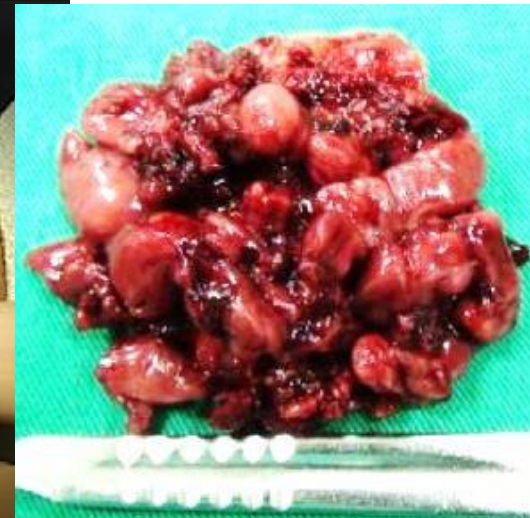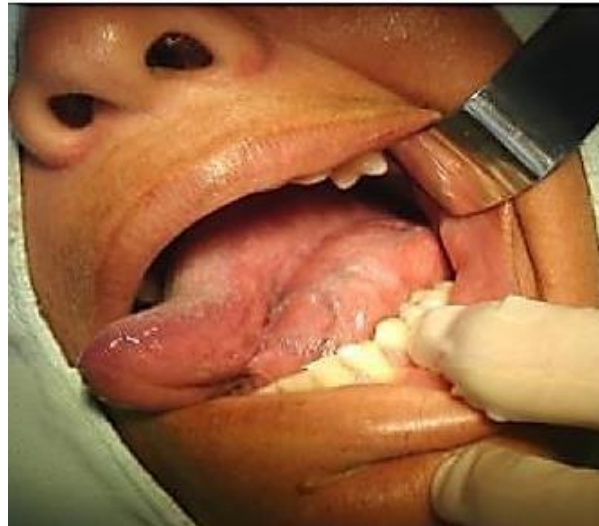- Лейомиома      Развивается из гладкой мускулатуры
- Рабдомиома      Развивается из поперечнополосатой мускулатуры

# Доброкачественные опухоли мышечной ткани

Лейомиома

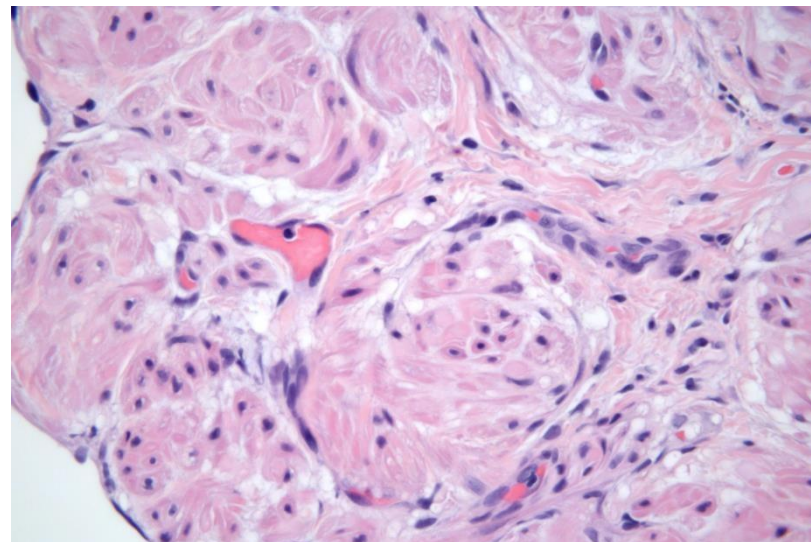
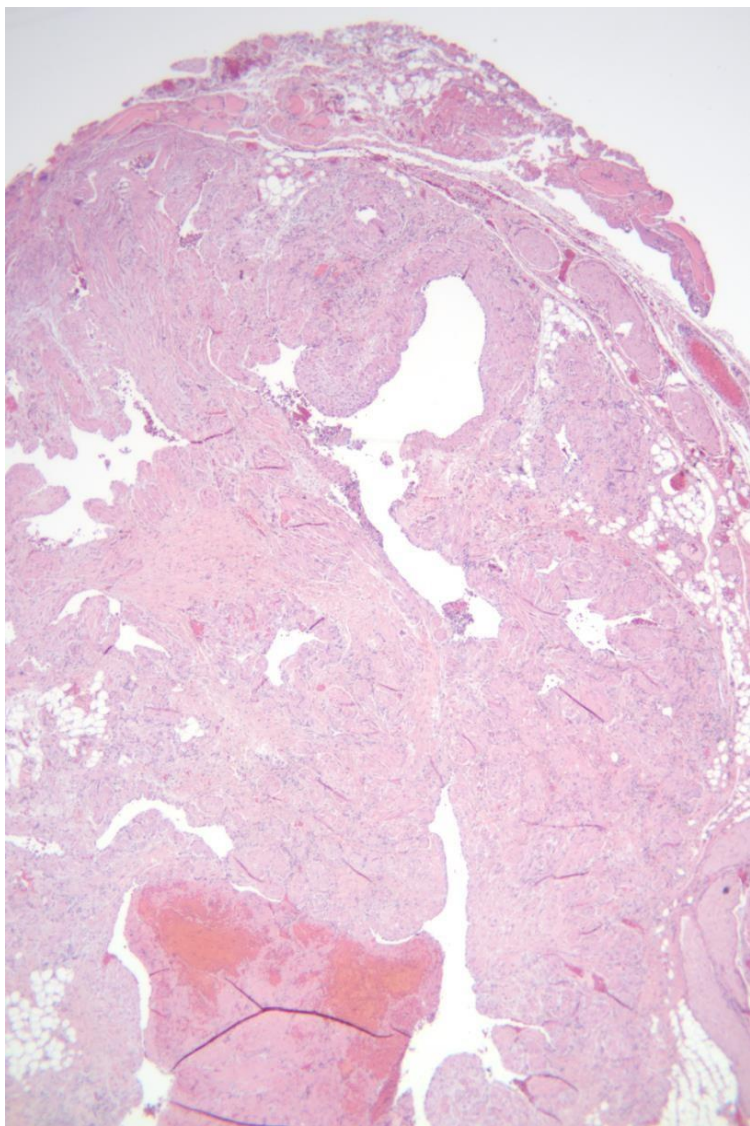


Рабдомиома

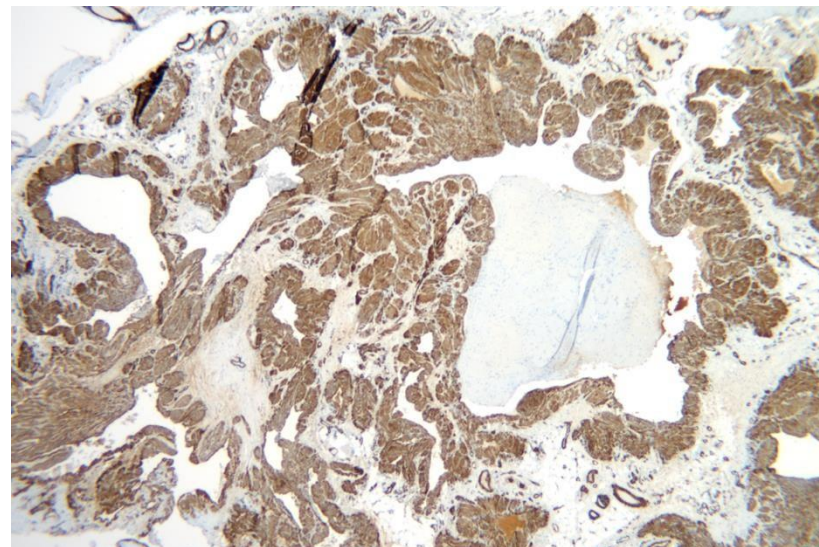




Женщина 46 лет, асимптоматическая опухоль нижней губы – появилась несколько месяцев назад. Диагноз: плеоморфная аденома? Мукоцеле? Лейомиома?



Антитела к гладкомышечным клеткам подтвердили диагноз лейомиомы

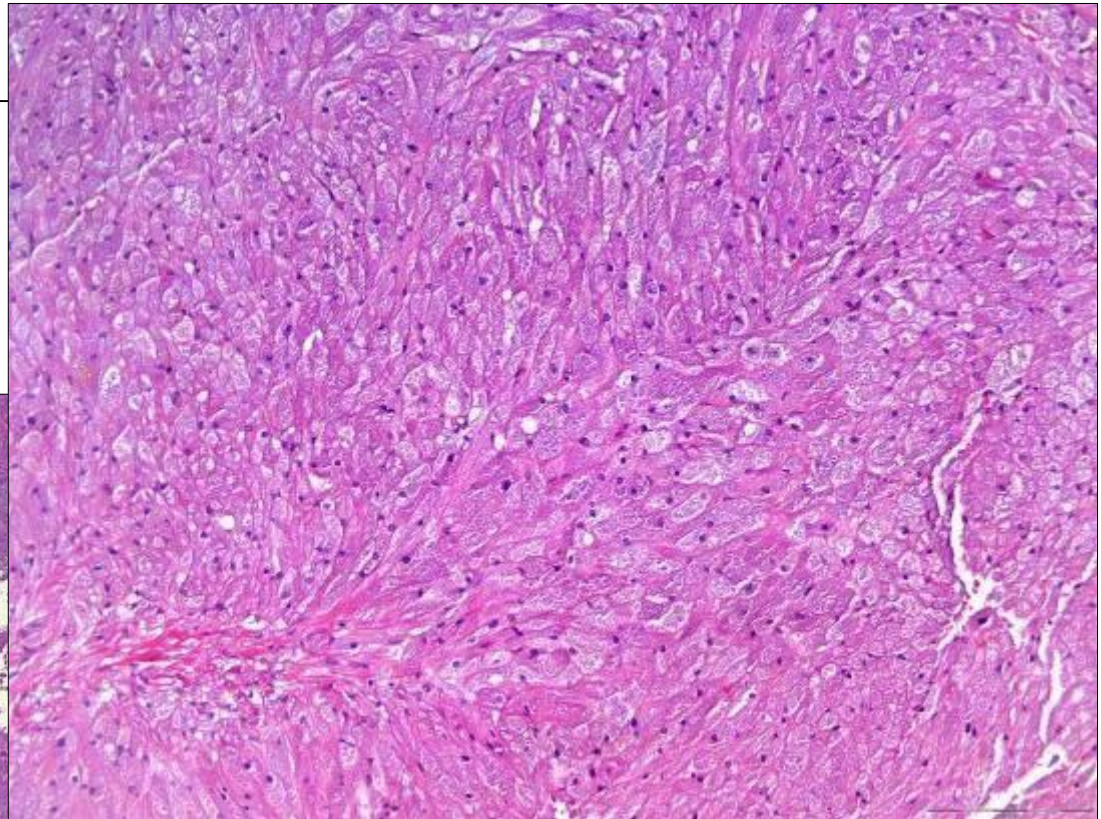
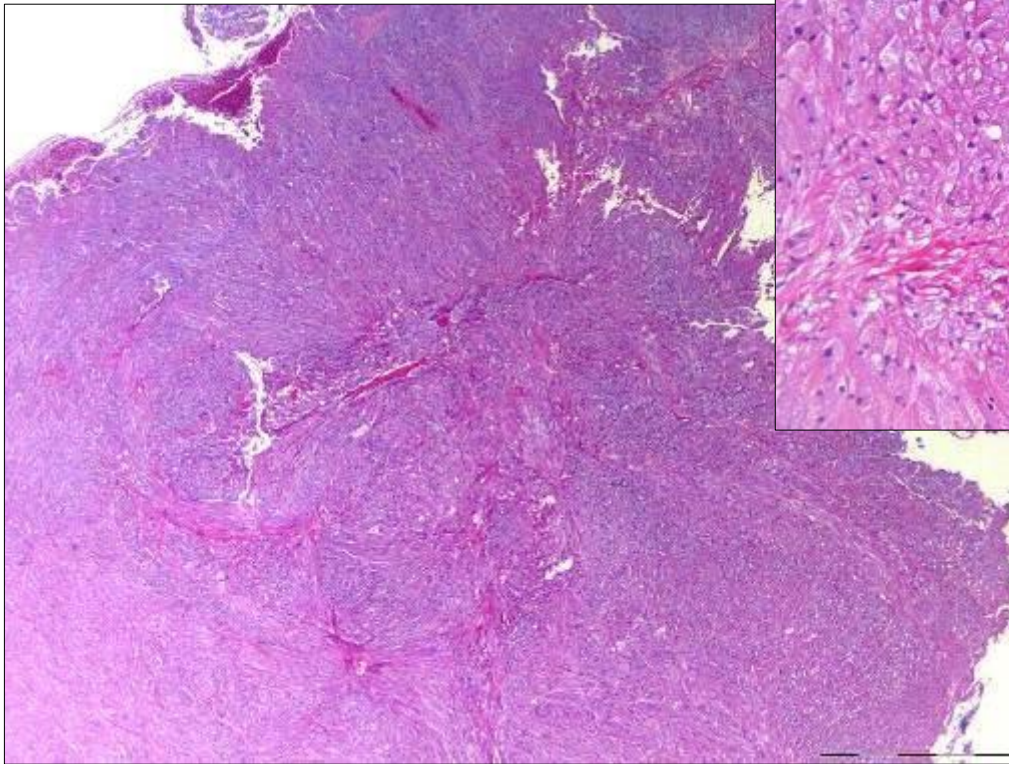


Диагноз: Лейомиома



# Рабдомиома

---



Состоит из похожих на поперечнополосатую мышцу клеток

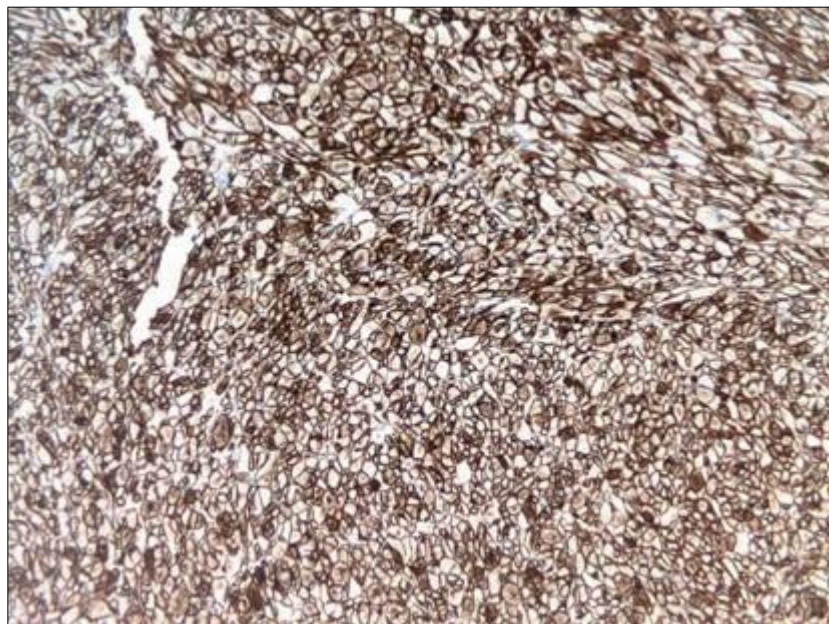


# Рабдомиома

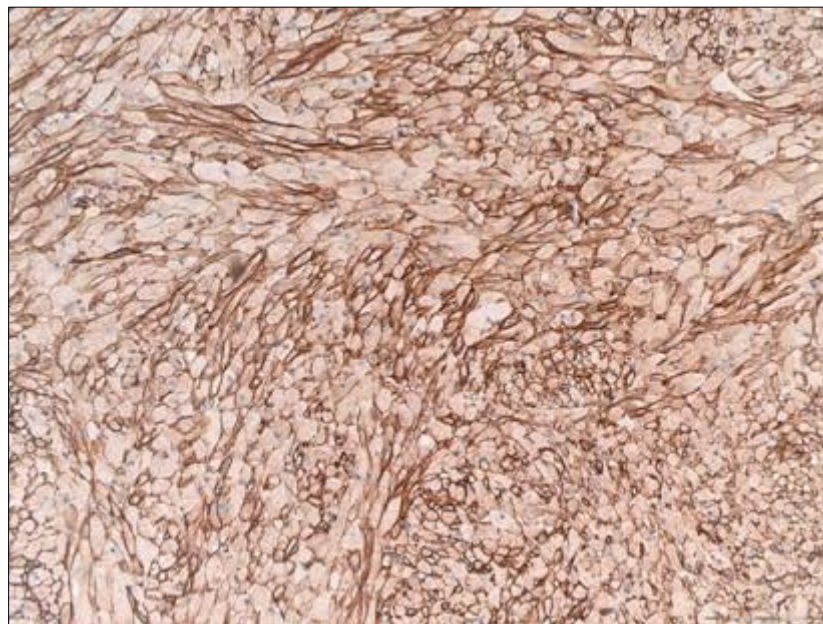
---

Антитела для поперечнополосатой мускулатуры

Desmin

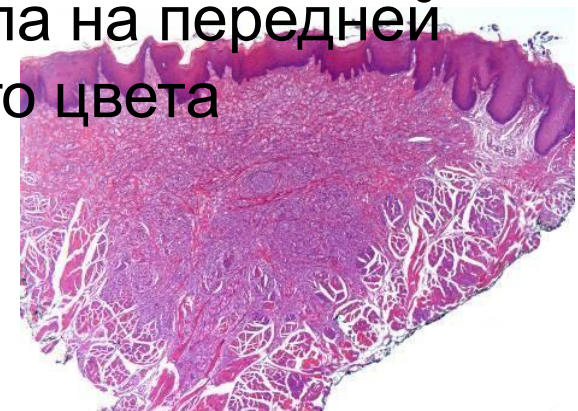

Actin HNF35



# Гранулярноклеточная опухоль

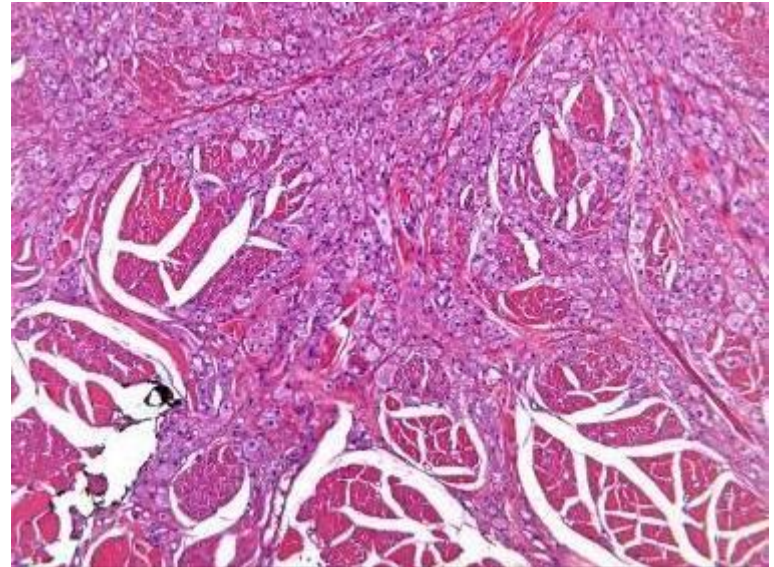
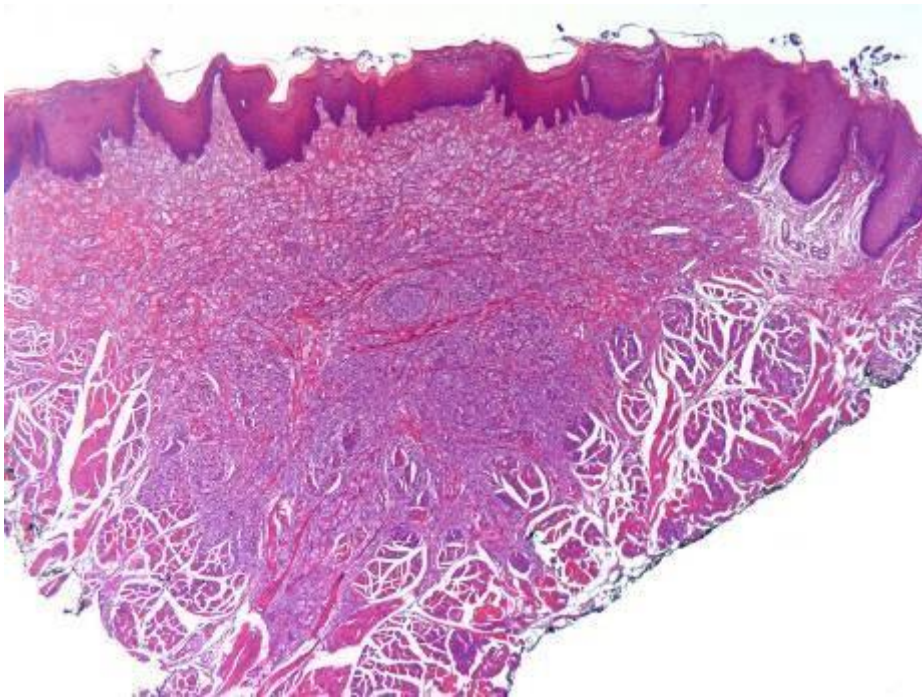
- Долгое время считалась миобластной опухолью („миобластома с гранулярными клетками”)
- В настоящее время считается что опухоль происходит из клеток Schwanna
- Встречается в четвертой и шестой декаде жизни, у детей встречается редко
- В виде солитарного асимптоматического узла на передней поверхности языка, желтого или розового цвета
- Лечение - удаление
- Рецидивировует редко



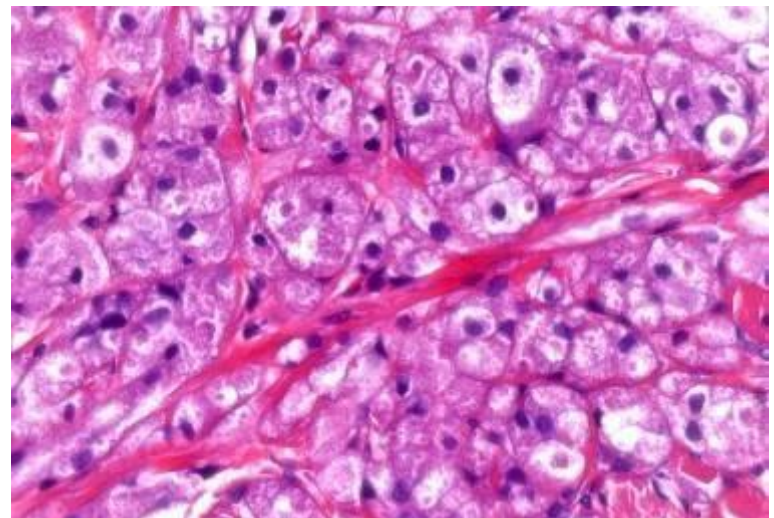


# Гранулярноклеточная опухоль

Биопсия из языка



Отсутствует капсула рост инвазивный



# Миксома

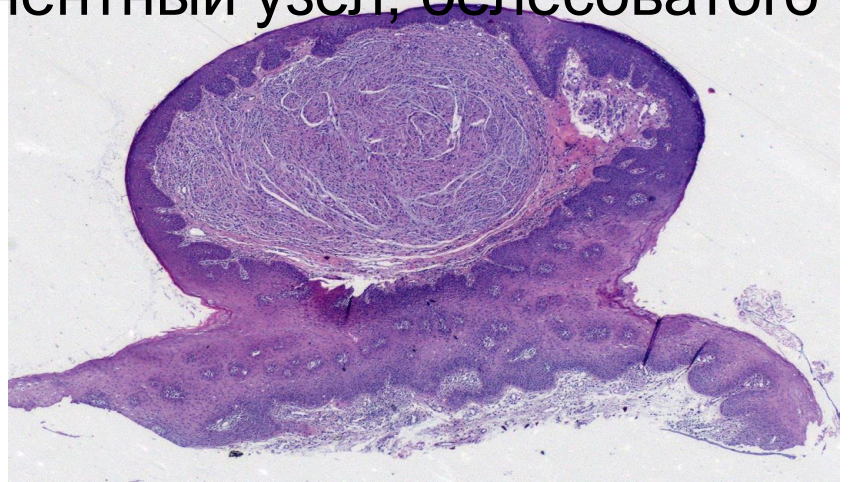
---

Не имеет капсулы. Состоит из миксоматозной стромы в которой определяются звездчатые клетки.



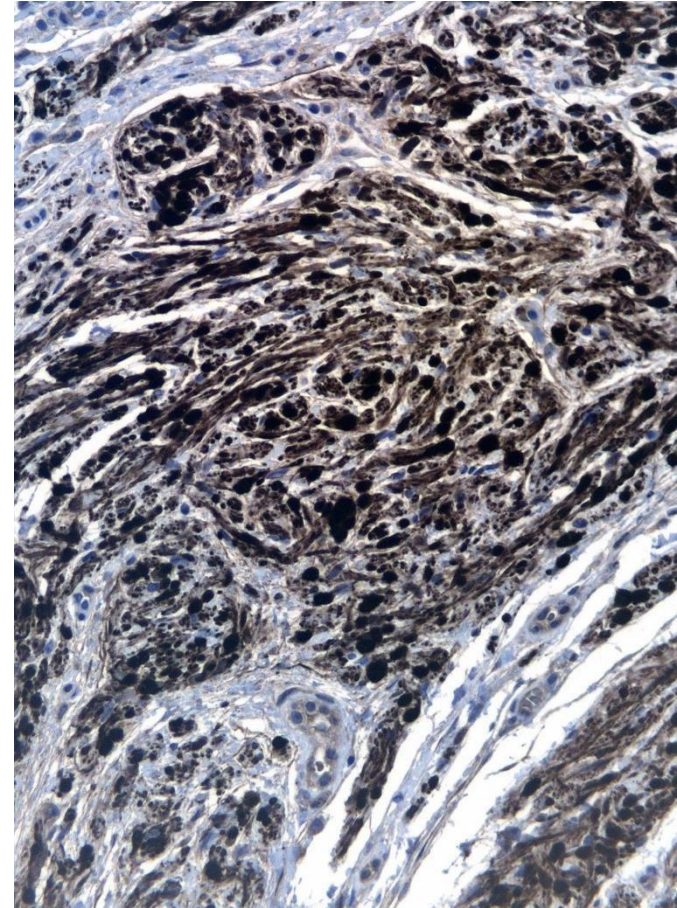
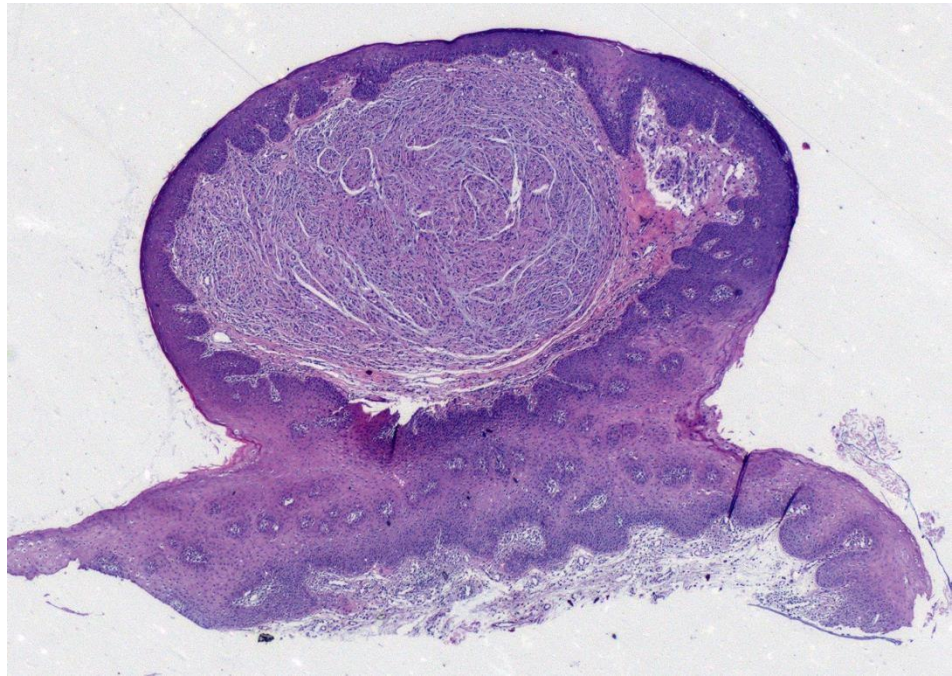
# Нейрофиброма

- Развивается обычно во второй или третьей декаде жизни
- Доброкачественная опухоль периферической нервной системы
- Нейро-компонент опухоли представлен Шванновскими клетками, а фиброзная часть представлена фибробластами.
- Представляет собой проеминентный узел, белесоватого цвета, мягкой консистенции.

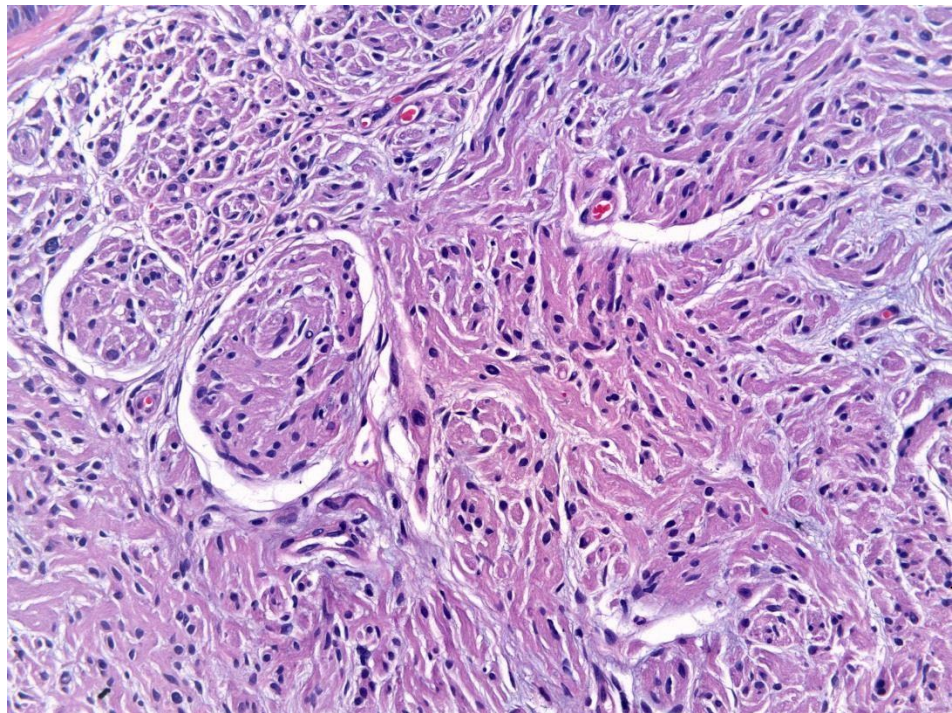




# Нейрофиброма.



S100

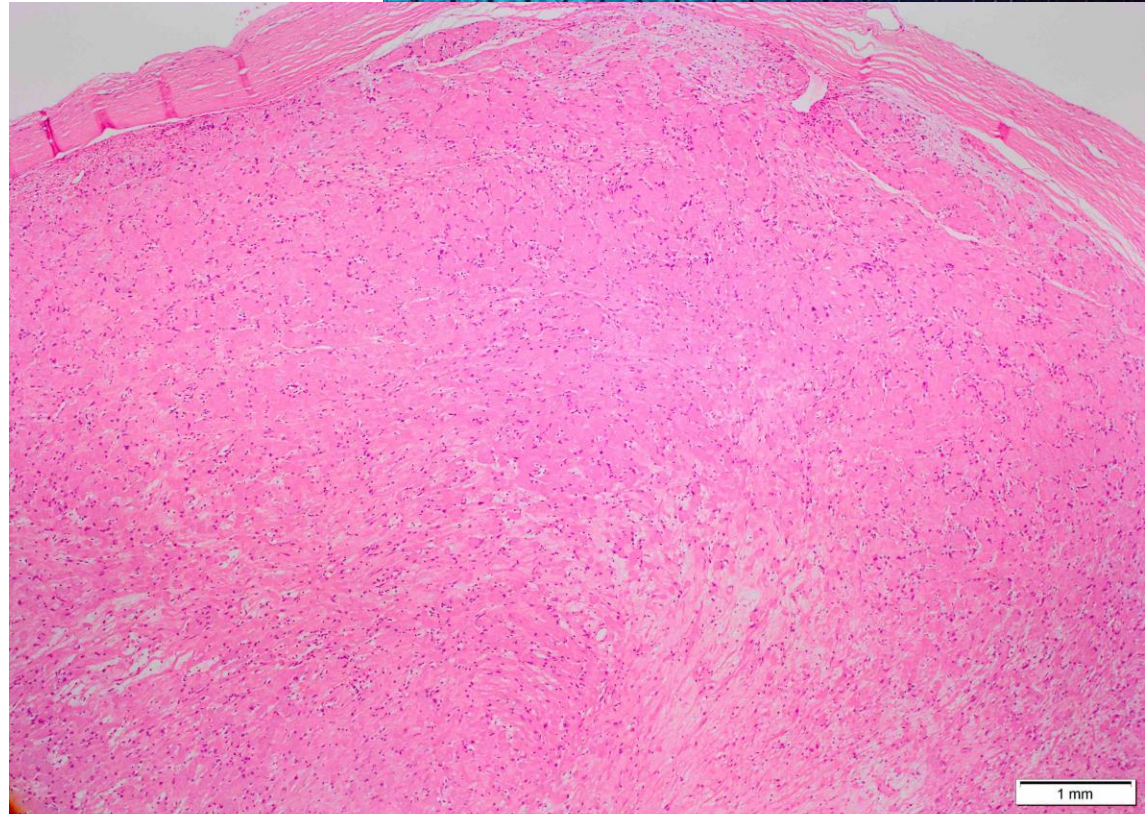
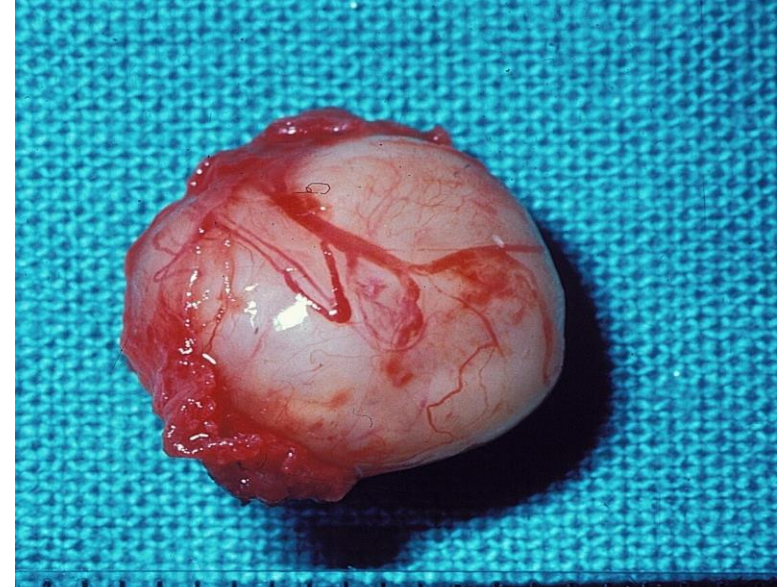


веритенообразные клетки  
расположенные пучками



# Шванома

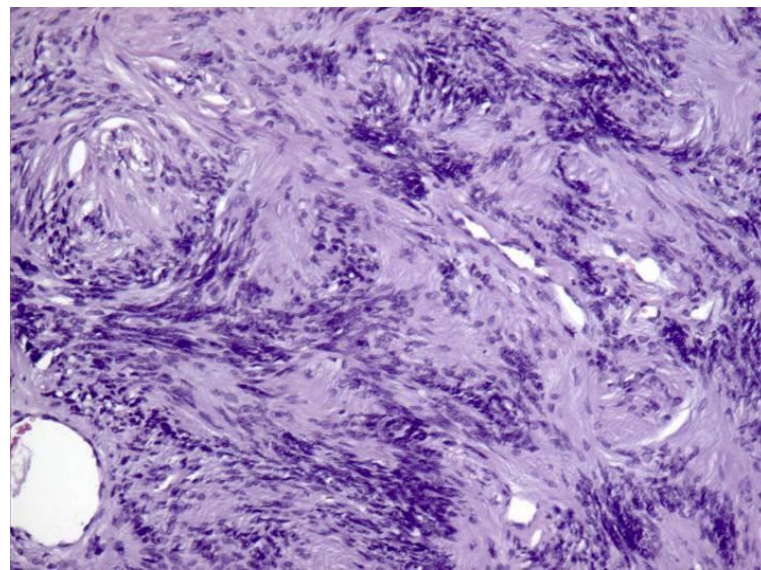
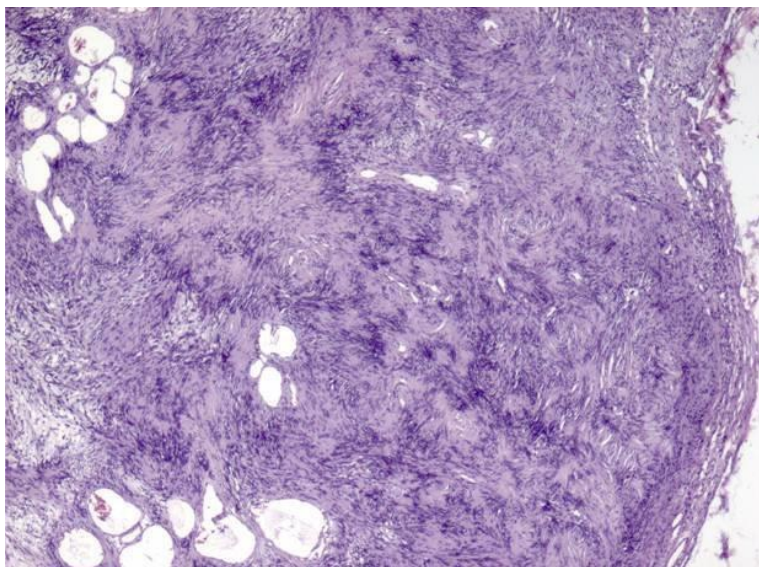
- 20-50 лет
- Доброкачественная опухоль состоящая из дифференцированных Шванновских клеток
- Макроскопически в виде хорошо ограниченного инкапсулированного узла.



Schwannoma from the right lateral border of tongue (H&E)



# Шваннома



Антитела к нервным волокнам

