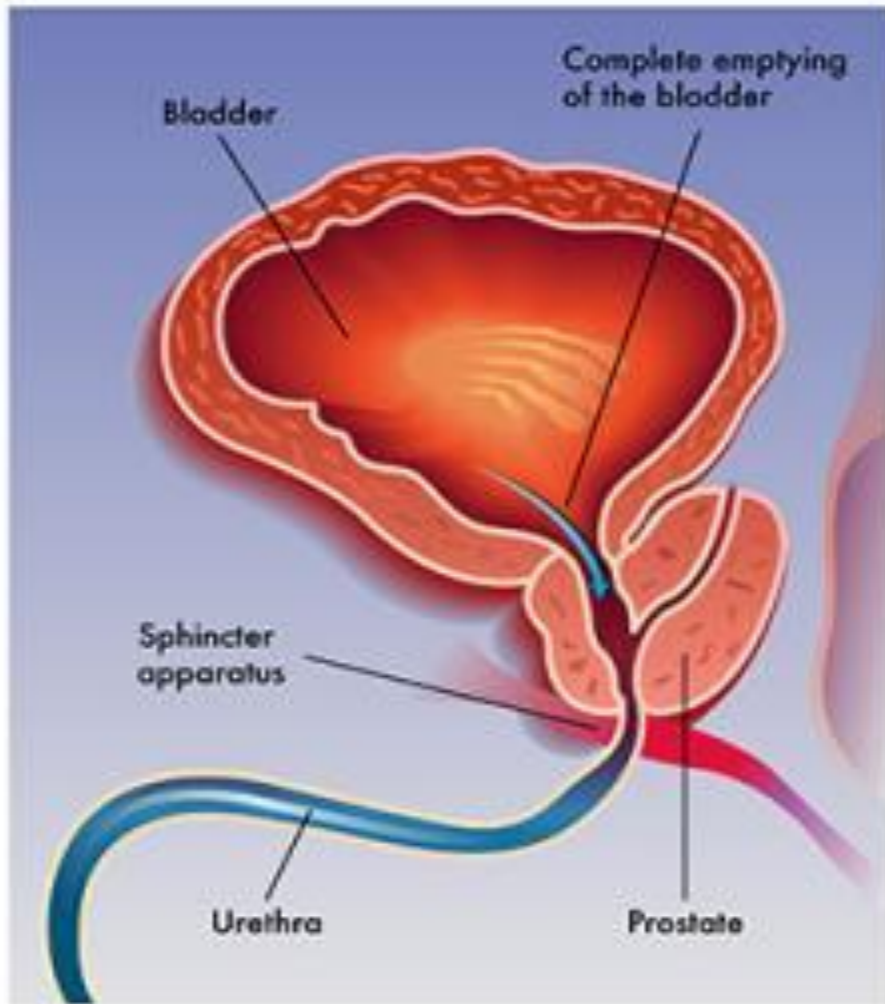
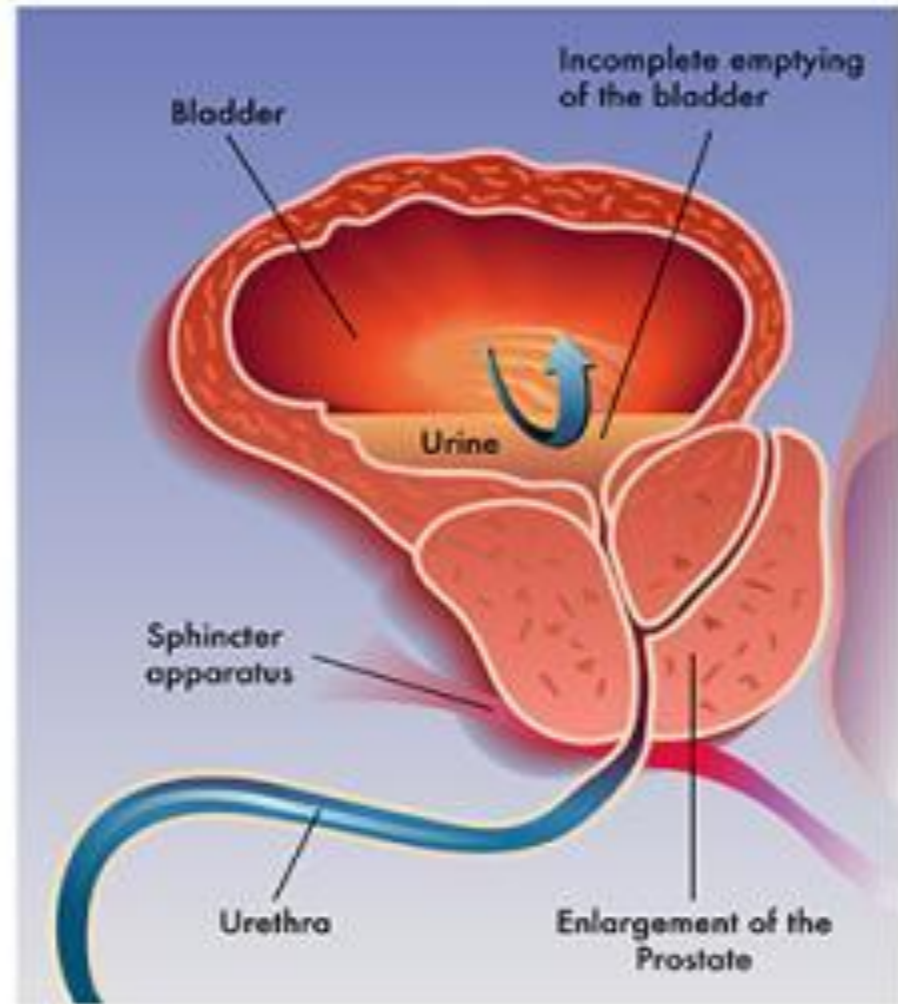


Normal Prostate



Prostatic Hypertrophy



**Patologia sistemului genital masculin, infecțiile sexual transmisibile.**

## **Tema: Patologia sistemului genital masculin, infecțiile sexual transmisibile.**

### ***I. Micropreparate:***

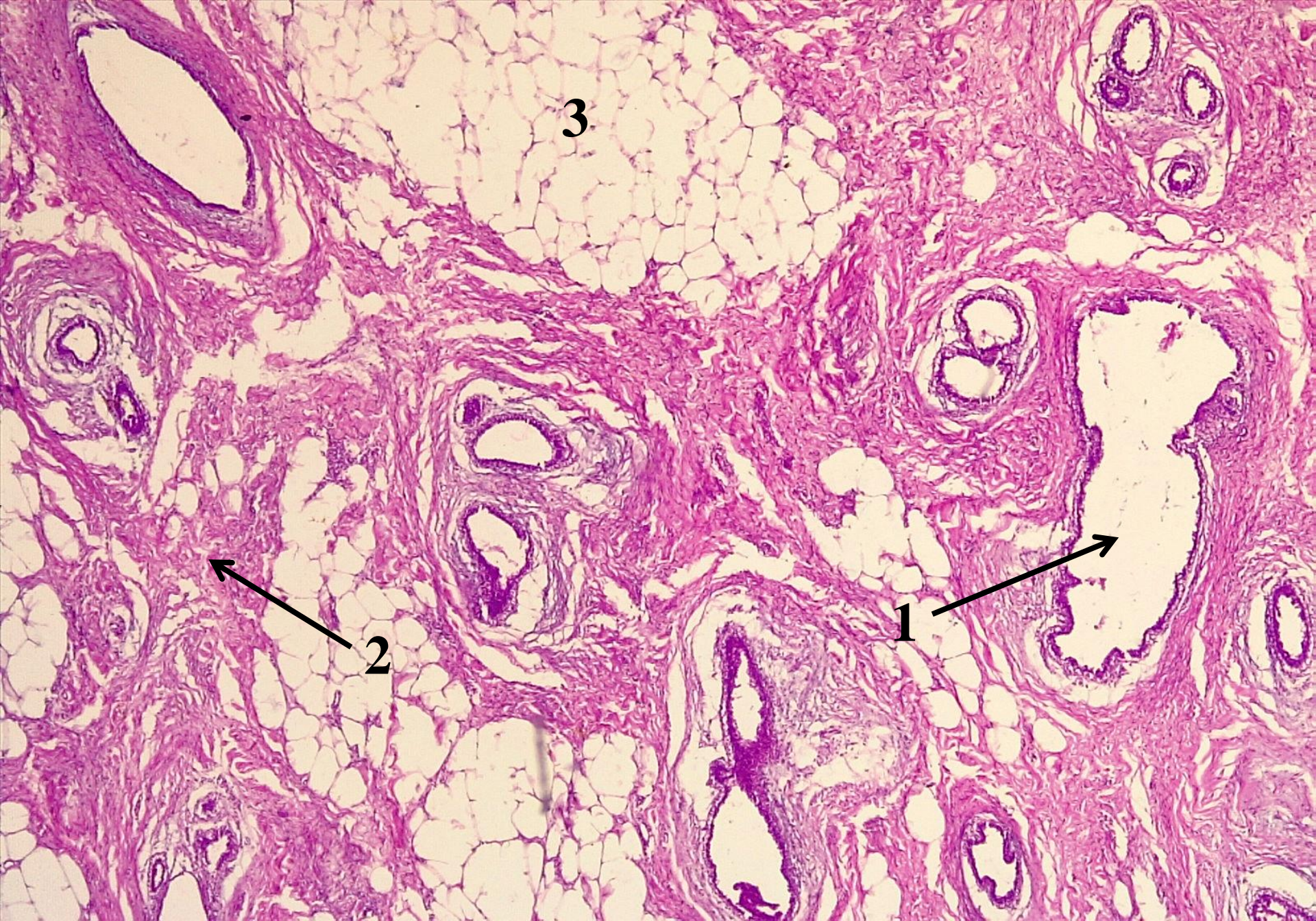
#### **№ 226. Ginecomastia. (colorație H-E).**

##### **Indicații:**

1. Ducturi glandulare dilatate cu proliferarea epitelului.
2. Fascicule de țesut fibroconjunctiv.
3. Țesut adipos.

În micropreparat se observă proliferarea ducturilor glandulare, unele chistic dilatate, tapetate cu epiteliu monostratificat cuboidal sau columnar, pe alocuri hiperplaziat, formând îngroșări papilare, stroma periductală este constituită din fascicule dense de fibre colagene și țesut adipos.

*Macroscopic glanda mamară este mărită difuz în dimensiuni, iar în unele cazuri se observă un nodul cu dimensiunile de 2-5 cm, de consistență flască, localizat preponderent în zona subareolară sau în cuadrantul superior extern. La adolescenți este mai frecvent bilateral, la adulți peste 50 ani – unilateral. Mecanismul patogenetic constă în stimularea hormonală a procesului proliferativ de către excesul de estrogeni sau de reducerea secreției de androgeni. Se întâlnește în ciroza hepatică (reducerea capacității ficatului de metabolizare a estrogenului), în tumori testiculare și hipofizare, cancerul pulmonar (sindrom paraneoplazic cu hipersecreție de gonadotropine), tratament cu estrogeni în cancerul de prostată, atrofia testiculelor în sindromul Klinefelter și a. La adolescenți și în vârste avansate se consideră un proces fiziologic. Nu sunt date concludente referitor la riscul crescut de cancer de glandă mamară la bărbații cu ginecomastie*



**№ 226. Ginecomastie. (colorație H-E).**

**№ 227. Adenocarcinom acinar de prostată.** (colorație H-E).

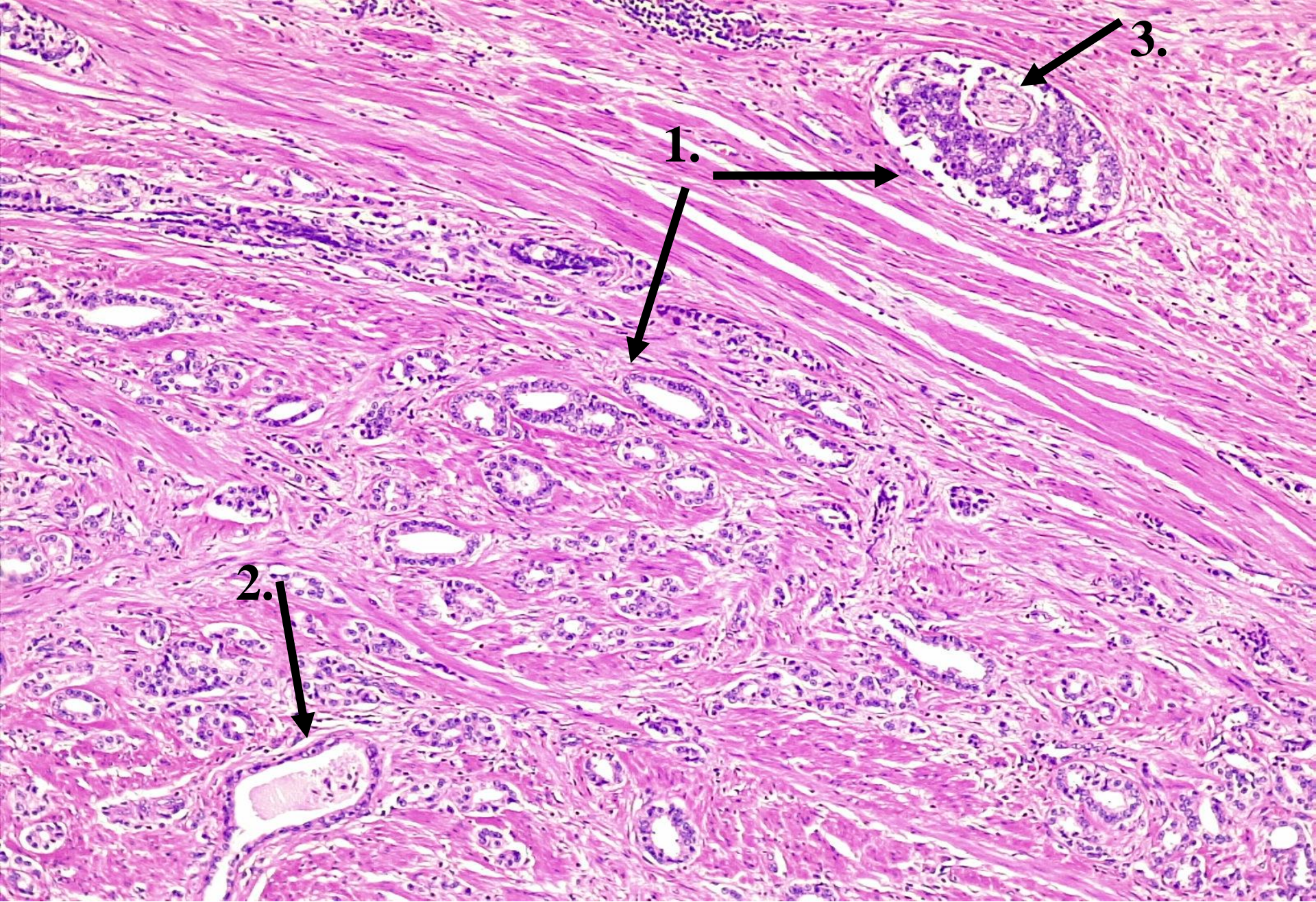
**Indicații:**

1. Structuri glandulare atipice.
2. Glande dilatate chistic de formă neregulată
3. Glande neoplastice cu invazie perineurală.

În micropreparat sunt prezente aglomerări de glande canceroase mici, deformate, dispuse compact, „spate la spate”, în glande lipsesc invaginările papilare, stroma interglandulară săracă. Glandele sunt alcătuite dintr-un singur strat de celule epiteliale cubice sau cilindrice, colorate intens bazofil, nucleele mărite, cu nucleolii evidenți, stratul de celule bazale, prezent în glandele benigne, este absent. Se observă creștere invazivă în țesutul adiacent. În jurul focarelor canceroase sunt glande benigne, dilatate, variate după formă și dimensiuni, în majoritatea din ele se observă proliferări papilare ale epiteliului, care proeminează în lumen, epiteliul este bistratificat, stratul intern de celule cilindrice și stratul extern de celule bazale aplatizate, nucleele monomorfe, așezate la polul bazal al celulelor, nucleolii nu se evidențiază, în stromă este infiltrație inflamatorie cronică, predominant limfoidă.

*Cancerul de prostată este a doua dintre cele mai frecvente forme de cancer la bărbați, după cancerul pulmonar, mai ales în grupurile de vârstă avansată. De regulă, se dezvoltă la bărbații peste 50 de ani. Macroscopic prostata poate fi mărită în dimensiuni sau normală, uneori chiar mai mică decât în normă, consistența densă. În 95% de cazuri se localizează în zonele periferice ale prostatei, predominant în lobul posterior, spre deosebire de hiperplazia nodulară benignă (HNBP), care se produce în regiunea internă periuretrală. În 15-20% de cazuri hiperplazia nodulară a prostatei se asociază cu cancer. Se consideră, că la 50% de bărbați peste 80 de ani este cancer asimptomatic (latent) de prostată. Cea mai frecventă variantă histologică (96%) este adenocarcinomul. Un rol important în diagnosticul cancerului prostatic are puncția-biopsie.*

***Complicații:** invadarea veziculelor seminale, a peretelui vezicii urinare, rectului, țesuturilor moi adiacente. Metastazarea pe cale limfogenă are loc în nodulii limfatici pelvieni, iliaci, paraaortali și hematogene – în oase (bazinul, coloana vertebrală), plămâni, rinichi, creier.*



**№ 227. Adenocarcinom acinar de prostată. (colorație H-E).**

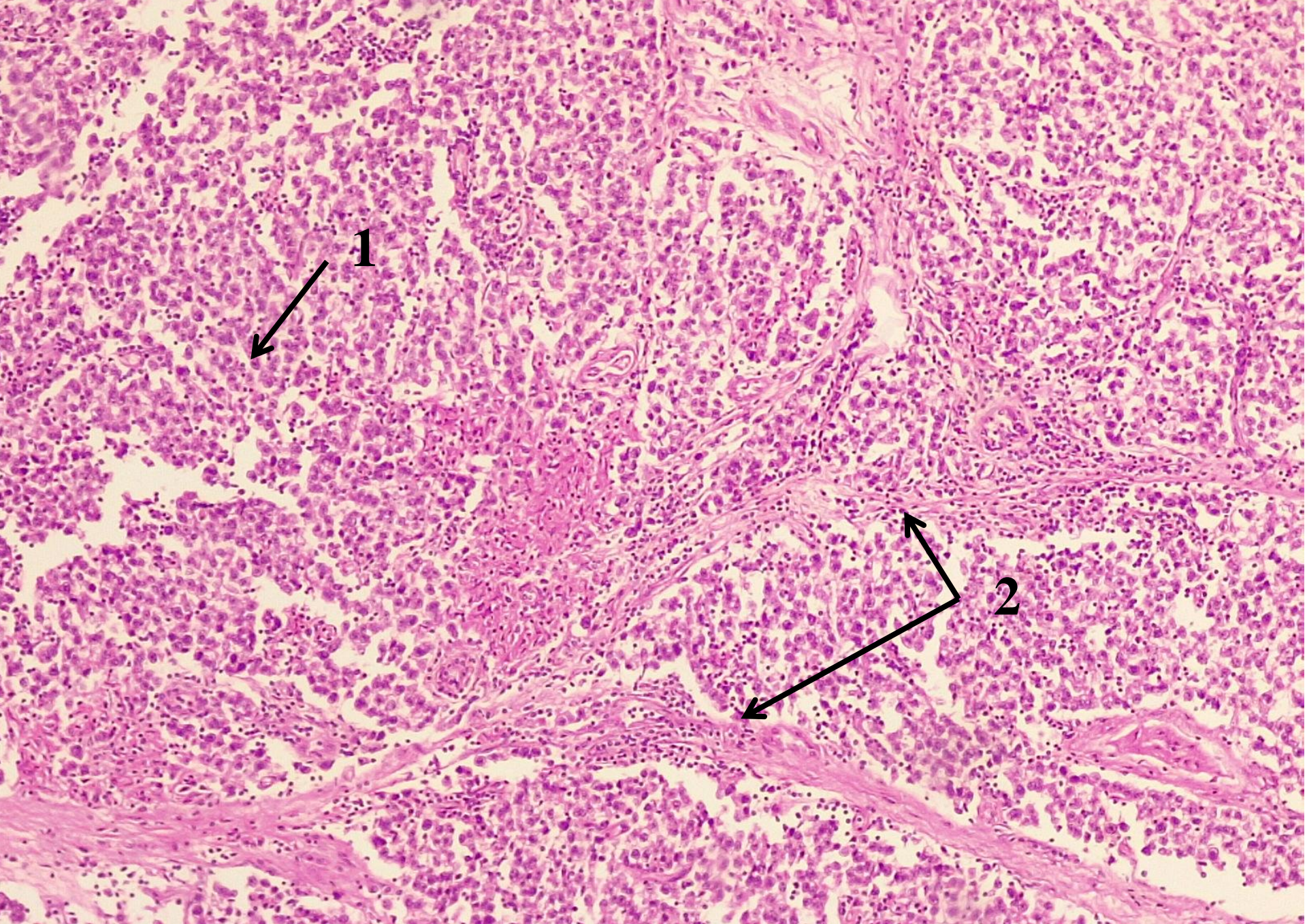
**№ 214. Seminom testicular.** (colorație H-E).

**Indicații:**

1. Celule tumorale de formă poligonală cu citoplasma clară.
2. Infiltrate limfoide în fasciculele fibroconjunctive.

Nodul tumoral are structură lobulară, este constituit din celule mari rotunde sau poligonale bine conturate, cu citoplasma clară datorită conținutului bogat de glicogen, nucleeele cu cromatina repartizată neuniform, au aspect granular, 1-2 nucleoli proeminenți, se observă mitoze patologice; aglomerările celulare sunt separate de septuri fibroconjunctive subțiri cu infiltrat limfocitar (limfocite T) și plasmocite, pot fi centri germinativi; se observă focare mici de necroză.

*Seminomul este cea mai frecventă tumoare malignă din celule germinale (~50% din numărul total de tumori germinogene) și cea mai frecventă tumoare testiculară. Histologic este identic cu disgerminomul ovarian. Se întâlnește la bărbați tineri de la 30 la 49 ani, este rară până la pubertate și după 70 de ani. Este o tumoare unilaterală, macroscopic prezintă unul sau mai mulți noduli tumorali de consistență moale, elastică, pe secțiune de culoare cenușie deschisă, pot fi focare mici de necroză și hemoragii. Primele metastaze apar în nodulii limfatici retroperitoneali, ulterior în cei mediastinali și cervicali, metastazele viscerale se dezvoltă tardiv, mai frecvent în plămâni. Principalii factori de risc: predispoziția familială, criptorhidismul, disgenezie gonadală.*



**№ 214. Seminom testicular. (colorație H-E ).**

### **№ 33. Mezaortită sifilitică. (colorație H-E).**

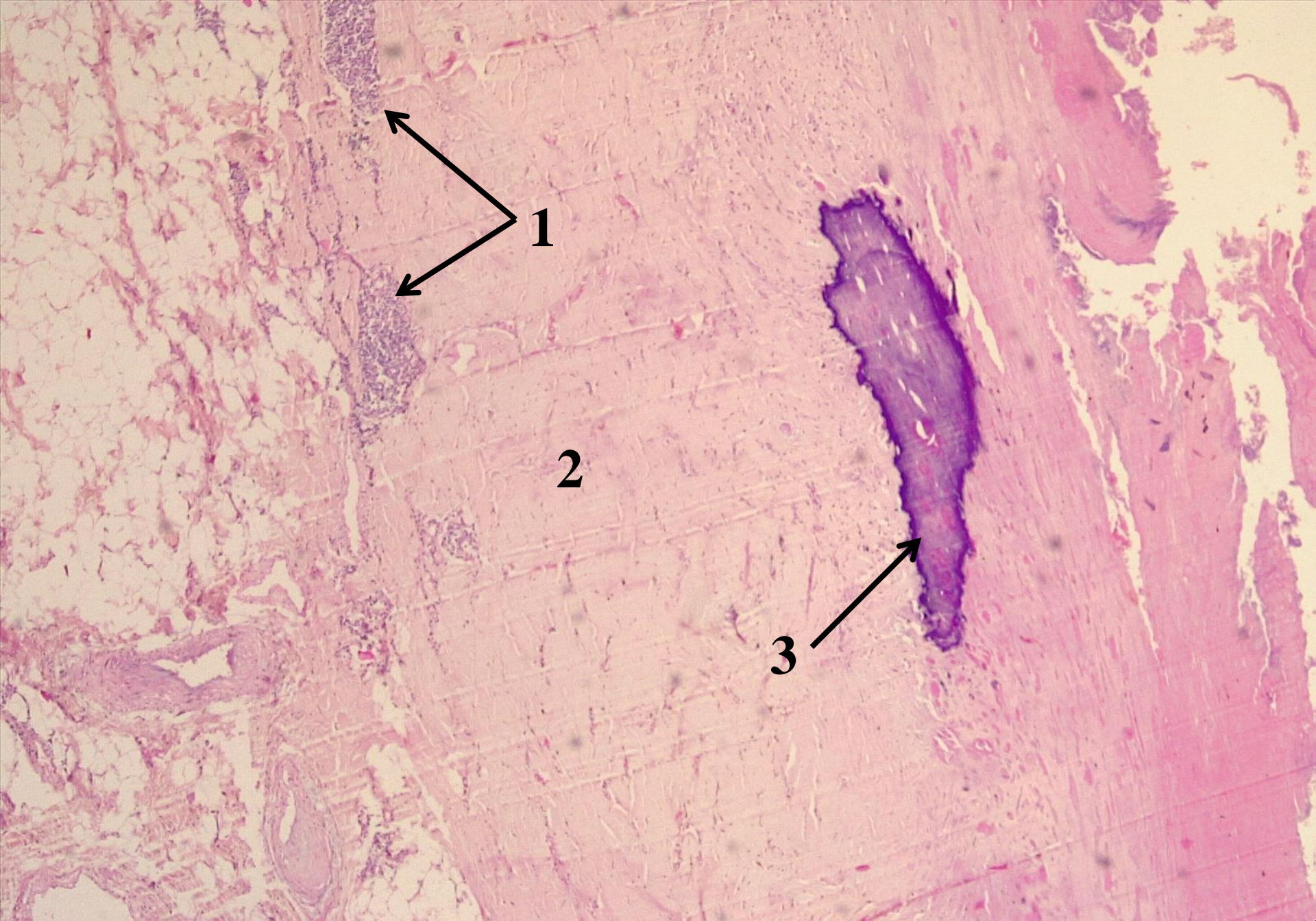
#### **Indicații:**

1. Infiltrate limfo-plasmocitare în jurul *vasa vasorum* în adventiția și media peretelui aortei.
2. Focare de distrucție a fibrelor elastice.
3. Focare de calcinoză.

În peretele aortei, în medie și adventiție, se observă infiltrate cu limfocite, plasmocite și macrofage, pot fi celule gigante de tip Langhans, localizate în pereții și jurul *vasa vasorum* (endarterita și periarterita a *vasa vasorum*), sunt focare de distrucție a membranelor elastice cu hialinoză și calcinoză, intima este îngroșată și hialinizată.

*Aortita (mezaortita) sifilitică se întâlnește în perioada terțiară a bolii, care se dezvoltă peste mulți ani după infectare, aproximativ la 30% din pacienții netratați. La ~80% din totalul pacienților cu sifilis terțiar se observă aortita cu afectarea porțiunii ascendente și arcului. Se consideră, că această localizare preferențială a aortitei se datorează implicării nodulilor limfatici mediastinali în sifilisul secundar și răspândirii treponemei în limfaticile din jurul arcului aortei. Leziunile se reduc în intensitate și dispar totalmente mai jos de nivelul diafragmei.*





**№ 33. Mezaortită sifilitică. (colorație H-E).**

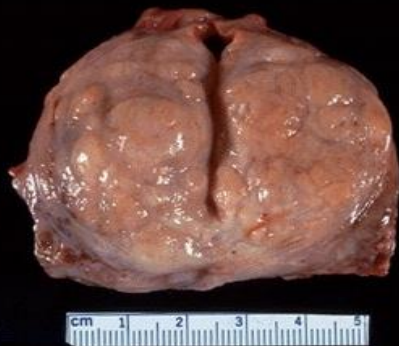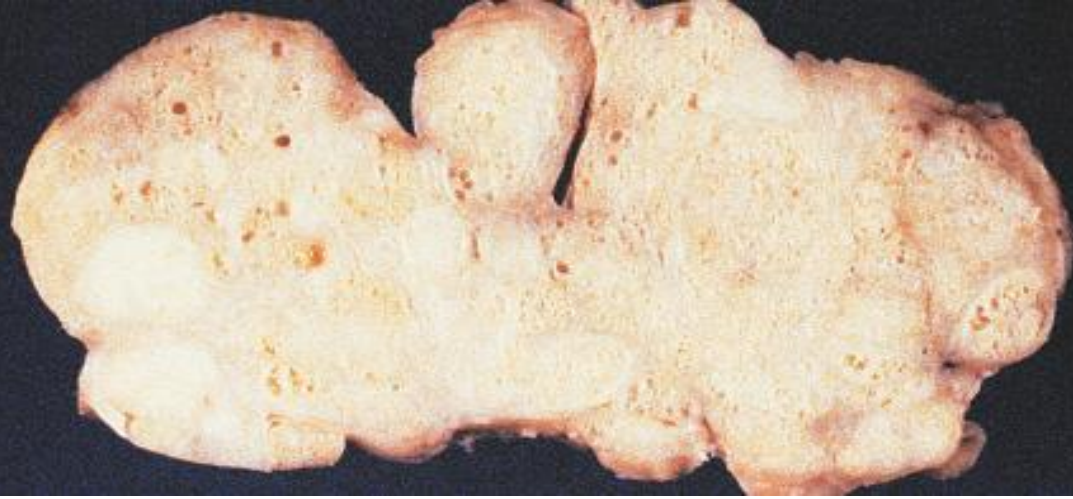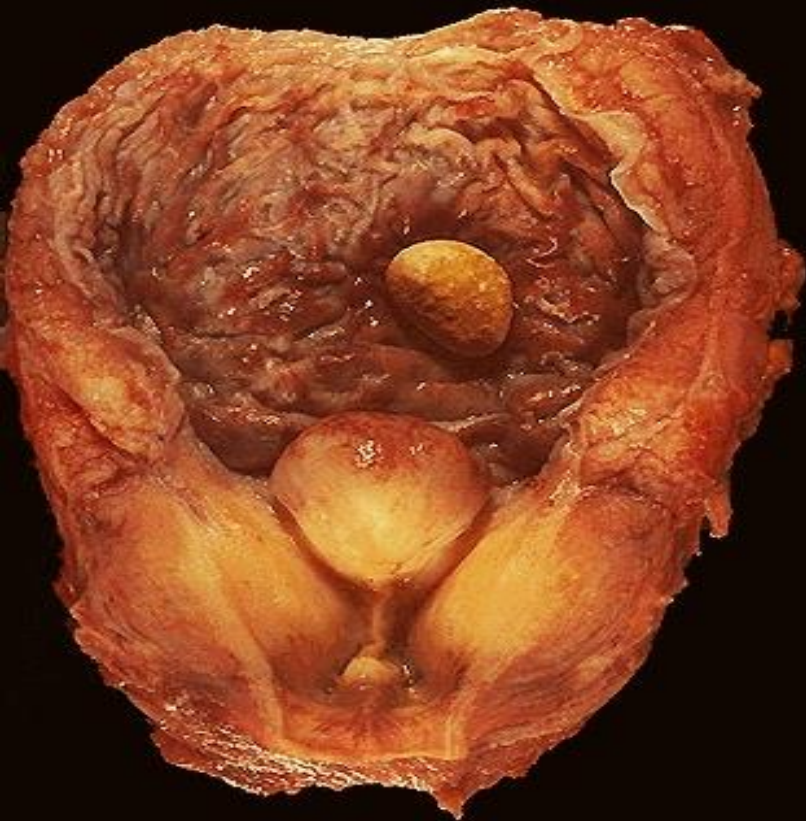## ***II. Macropreparate :***

### **№ 90. Hiperplazia nodulară a prostatei cu hipertrofia peretelui vezicii urinare.**

Prostata este mărită în dimensiuni, are aspect nodular, consistență densă, proeminează în cavitatea vezicii urinare. Peretele vezicii urinare este îngroșat, hipertrofiat, mucoasa are aspect trabecular. Hipertrofia peretelui vezical are caracter compensator datorită comprimării porțiunii prostatice a uretrei și retenției de urină.

*Hiperplazia nodulară a prostatei este un proces dishormonal, care se produce morfologic prin proliferarea a 3 tipuri de țesuturi: glandular, fibroconjunctiv și muscular neted în proporții variabile. Prostata este mărită în dimensiuni, masa până la 100 g și mai mult (norma 20-25 g), cu structură nodulară, pe secțiune nodulii au consistență solidă sau pot conține cavități chistice (glande dilatate).*

*Se pot asocia infecții urinare cu dezvoltarea cistitei, ureteritei și pielonefritei ascendente, a prostatitei, orhoepididimitei, hidroureterului și hidronefrozei. În cazurile de stază urinară îndelungată pot apărea calculi în vezica urinară.*

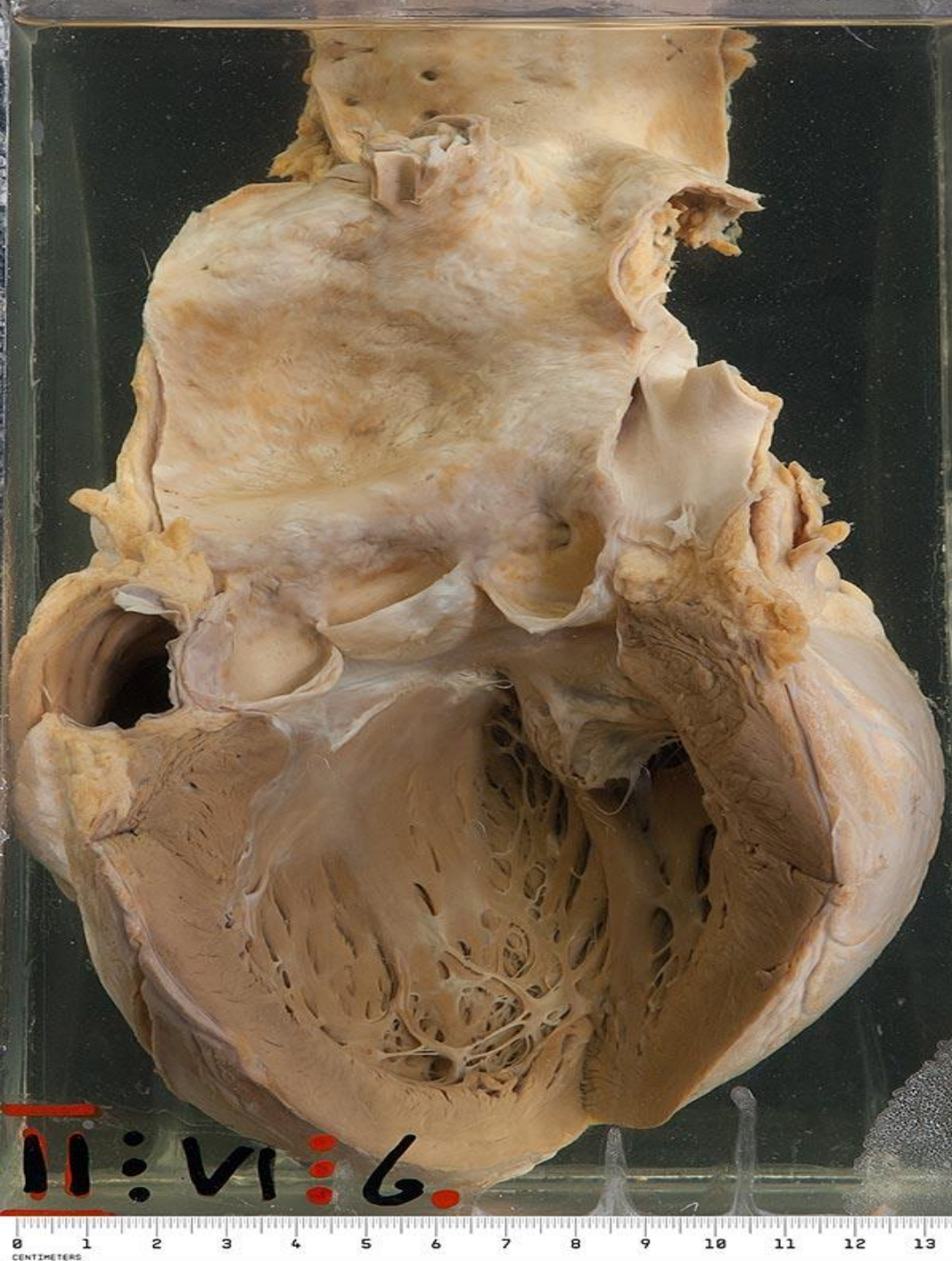


**№ 90. Hiperplazia nodulară a prostatei cu hipertrofia peretelui vezicii urinare.**

## **№ 15. Anevrism sifilitic al aortei.**

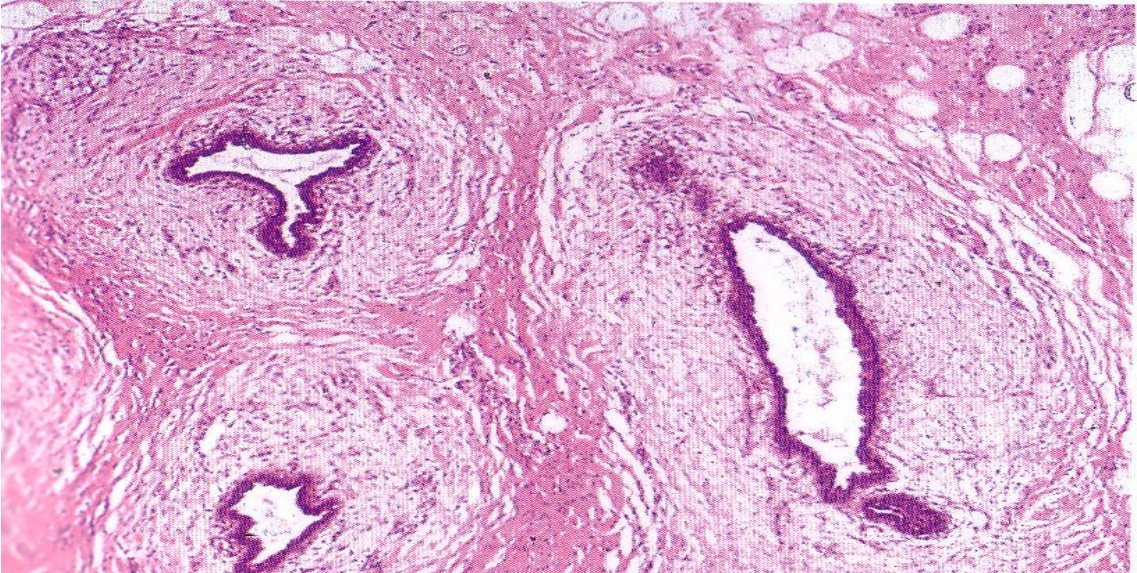
Porțiunea ascendentă a aortei, mai sus de nivelul orificiului este dilatată, peretele îngroșat, intima este neregulată, rugoasă, are aspect de coajă de copac. Valvulele semilunare sunt îngroșate, sclerozate, deformate, orificiul dilatat.

*Aceste leziuni ale aortei sunt determinate de aortita (mezaortita) sifilitică, care conduce la distrugerea membranelor elastice, reducerea elasticității peretelui aortic și apariția anevrismului. Concomitent procesul inflamator se extinde la valvula și inelul fibros al aortei. Scleroza și deformarea valvulei cu dilatarea orificiului aortei duce la instalarea insuficienței valvulare aortice severe și hipertrofia masivă a ventriculului stâng. Are loc și stenoza orificiilor arterelor coronariene. Toate aceste modificări în ansamblu determină o insuficiență cardiovasculară gravă, progresantă. Anevrismul aortei poate cauza compresiunea și uzura țesuturilor/organelor adiacente și ruptură cu hemoragie letală.*



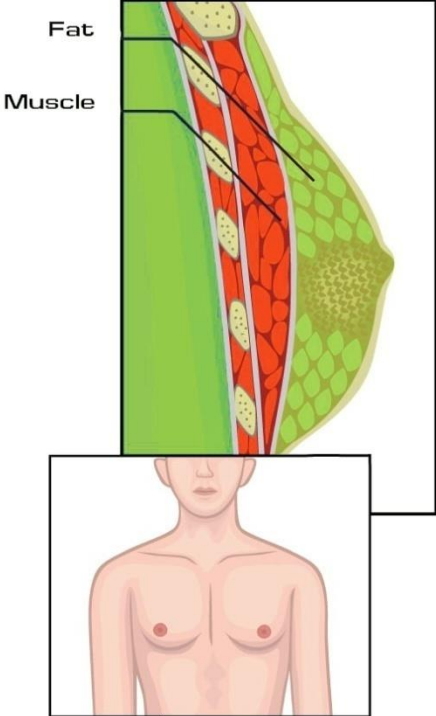
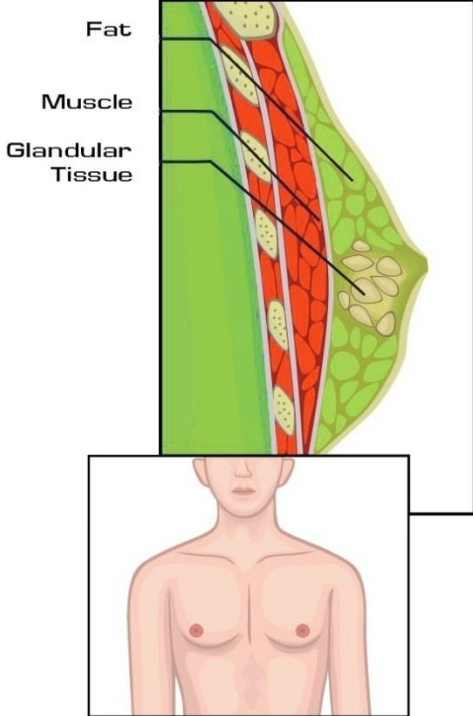
**№ 15. Aneurism sifilitic al aortei.**

# Ginecomastie.

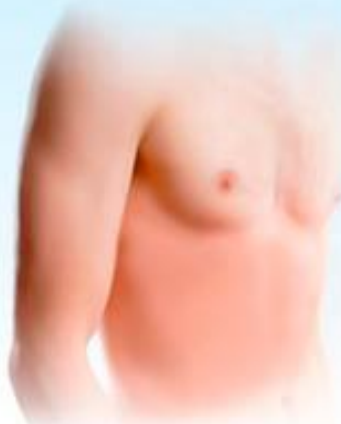

Gynecomastia

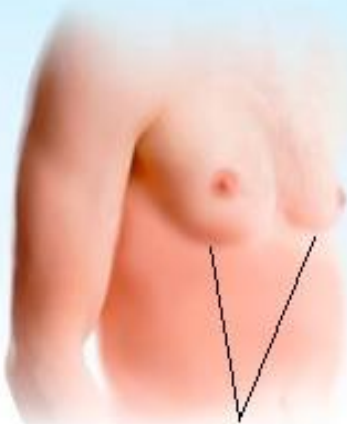Pseudogynecomastia



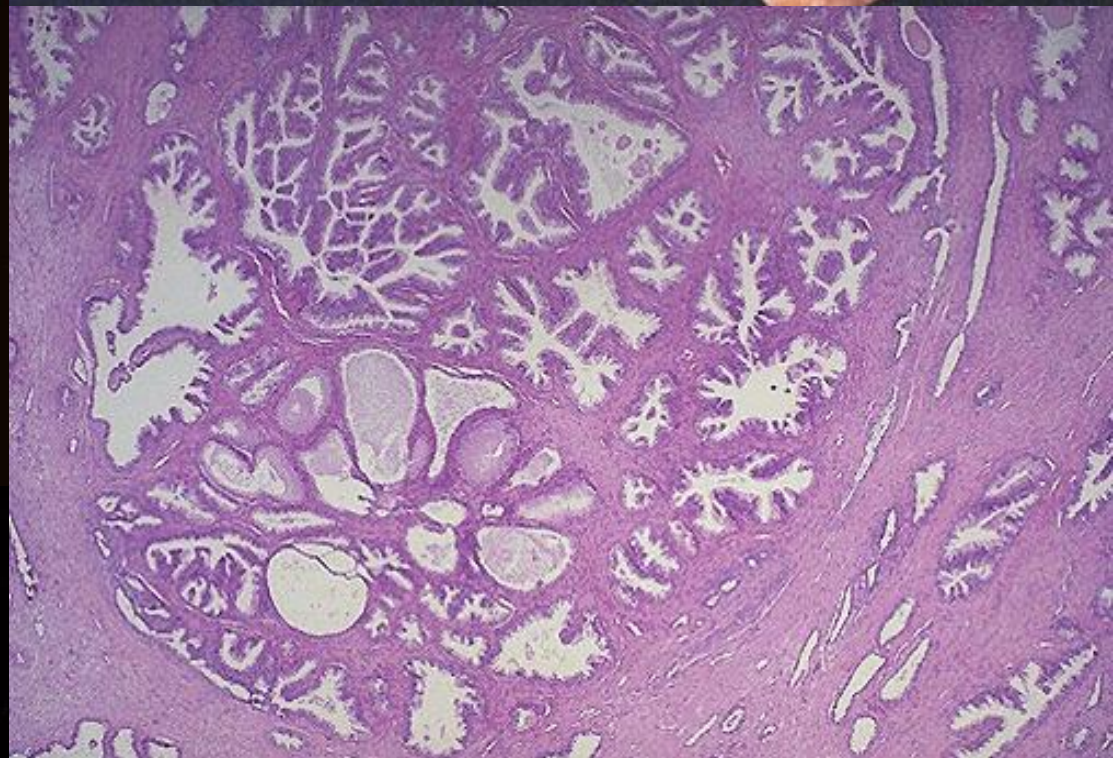
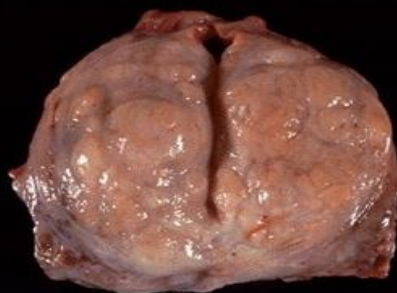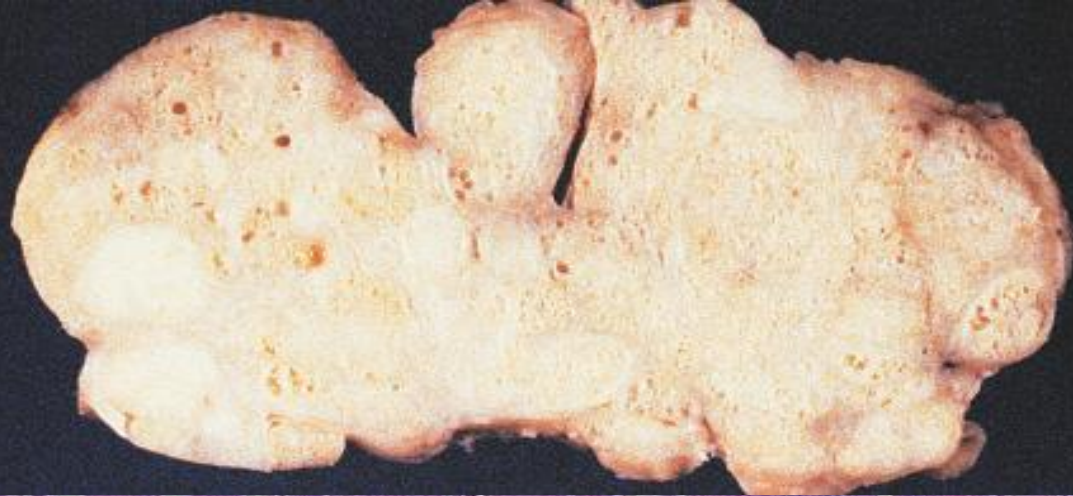
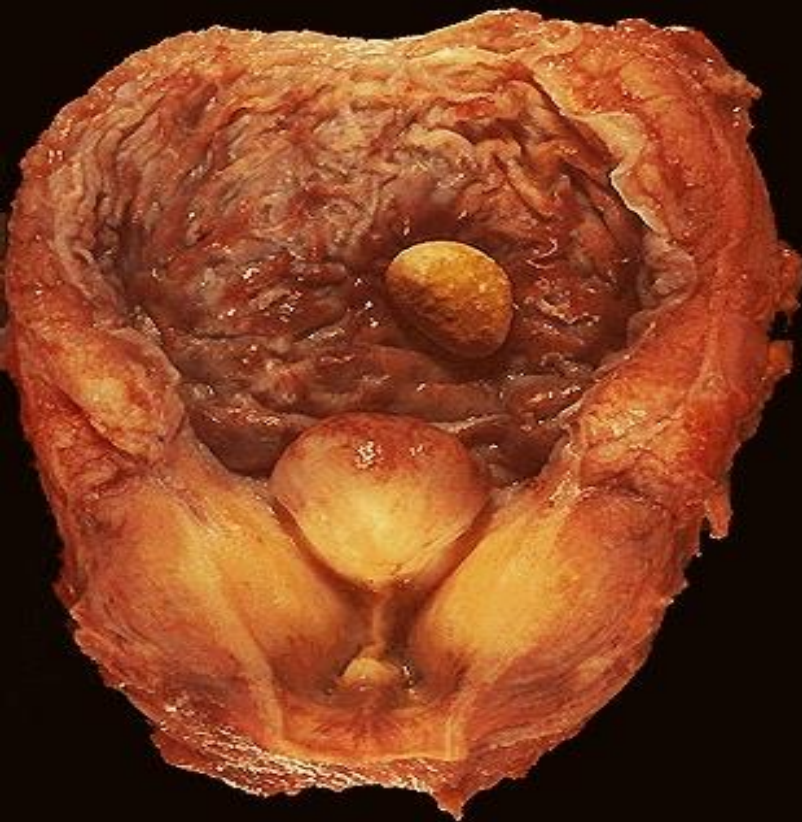# Gynecomastia



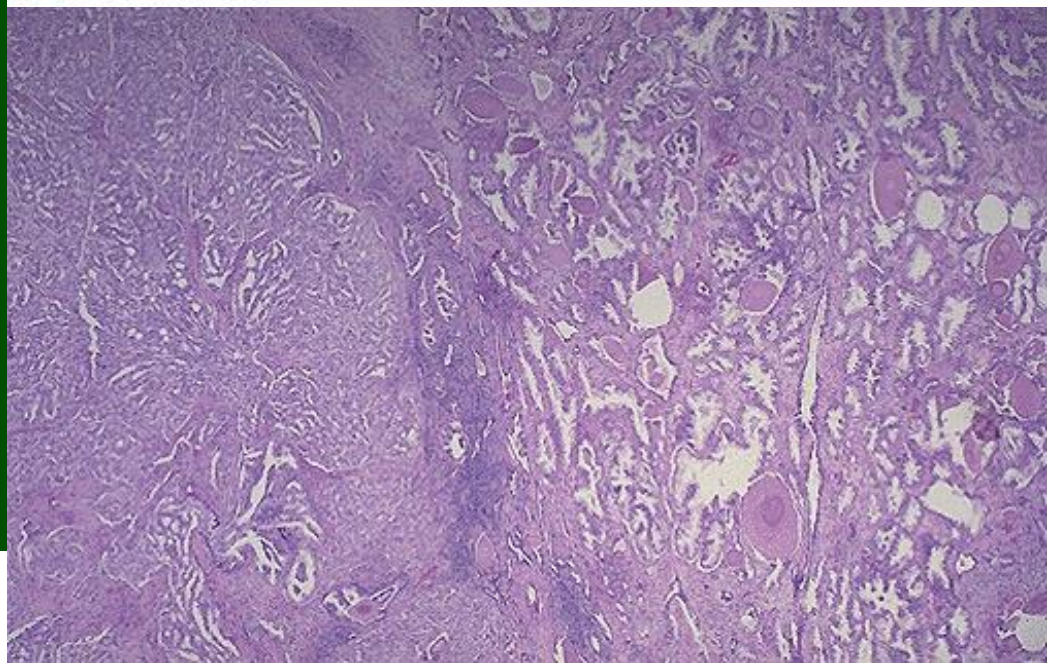
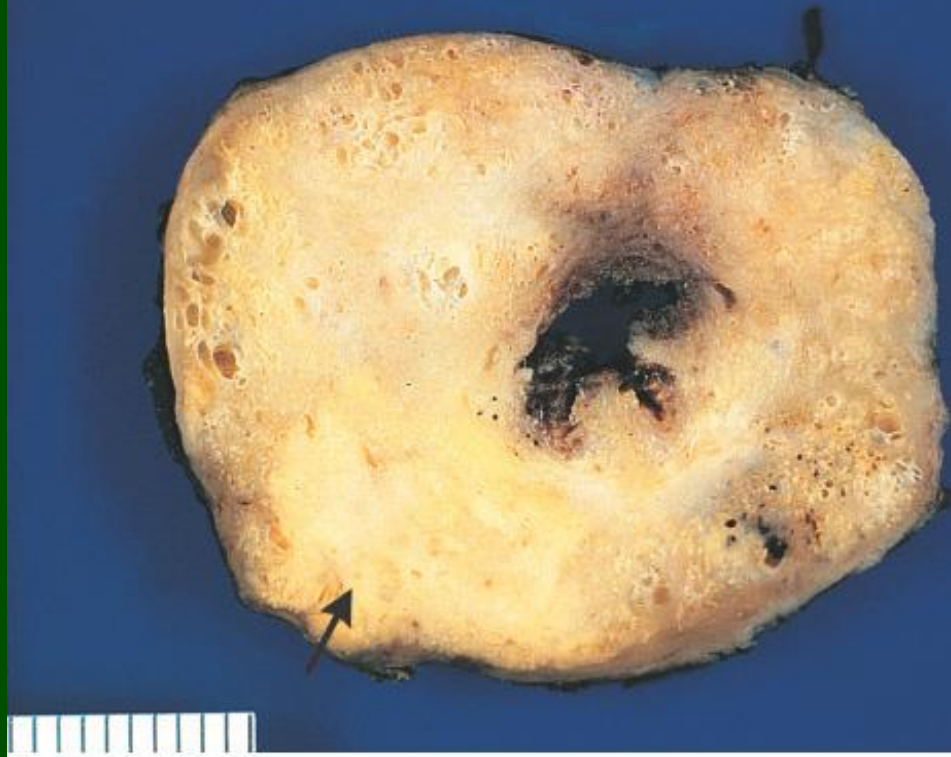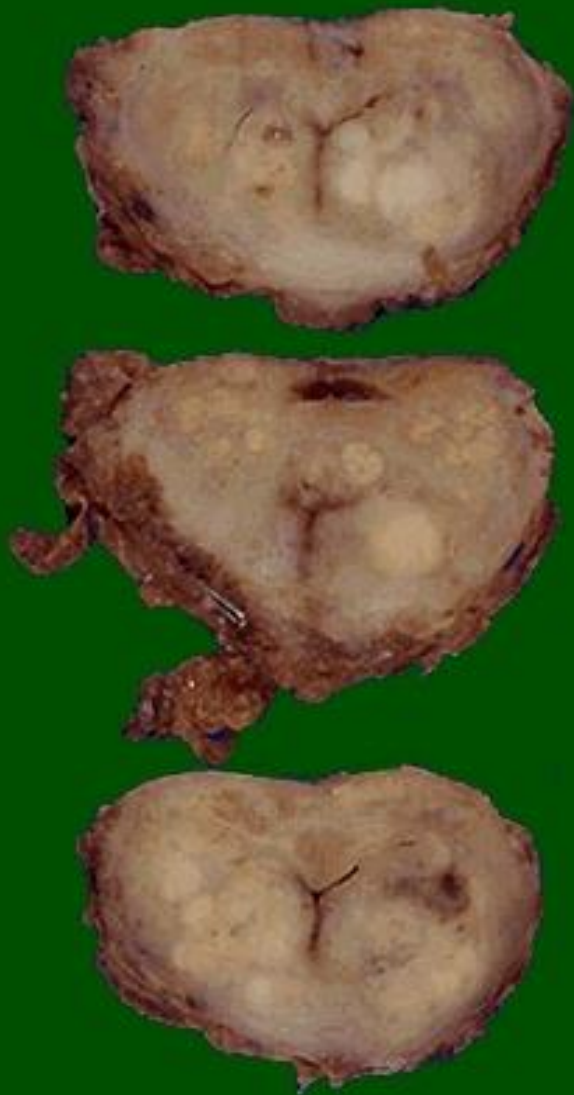
Normal male breast



Bilateral enlargement of male mammary glands

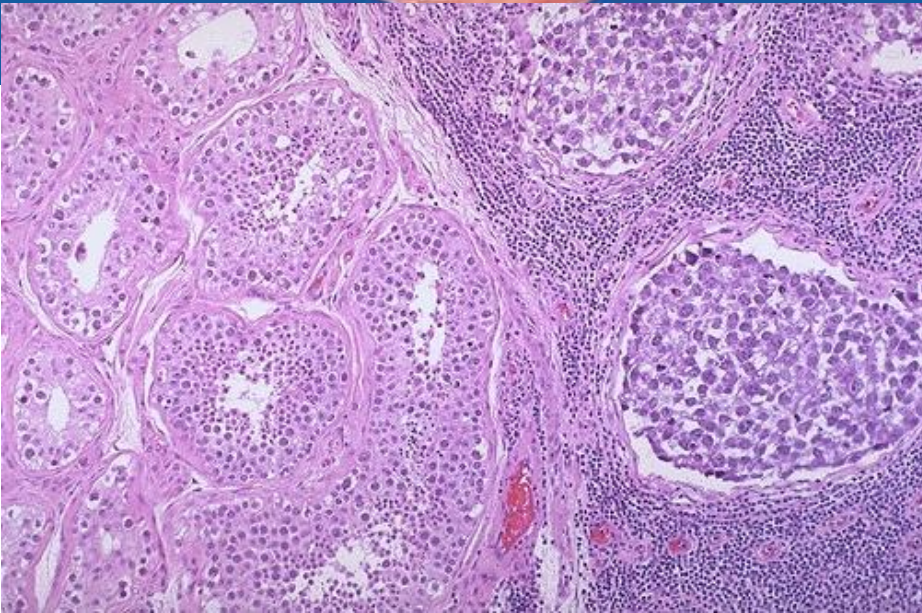
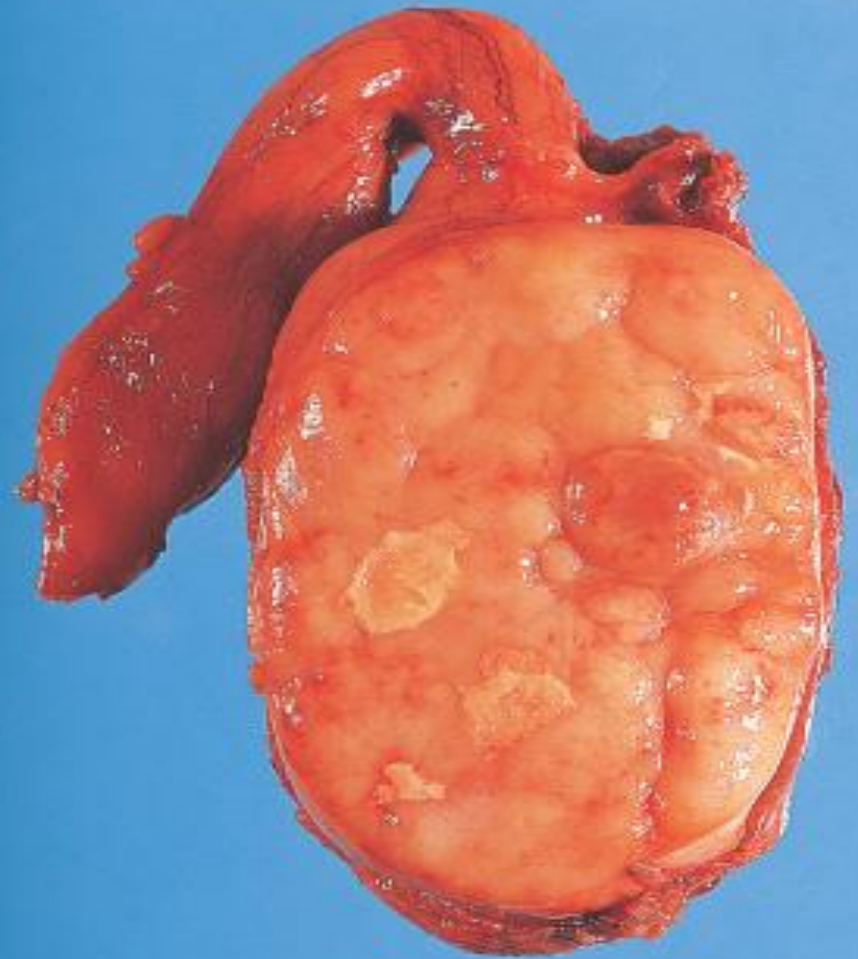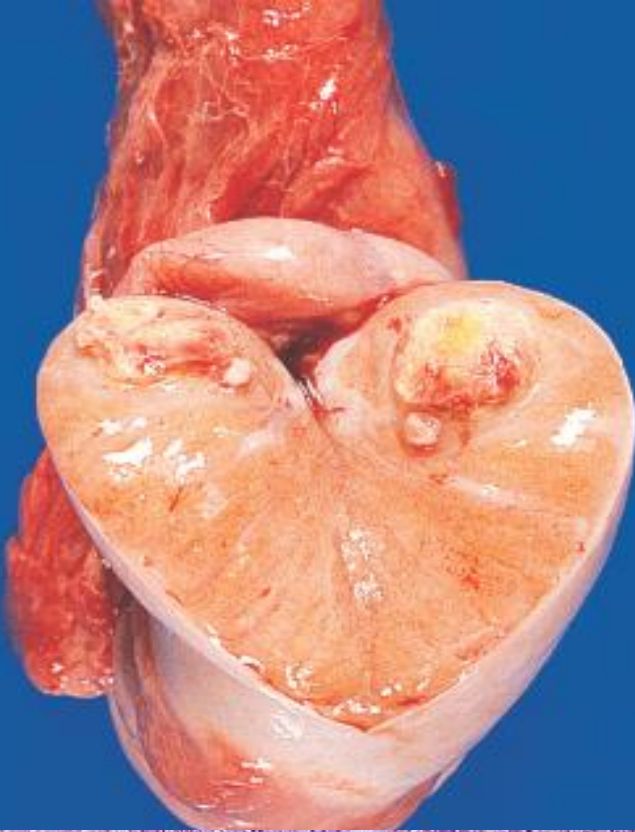


**Hiperplazie nodulară a prostatei.**



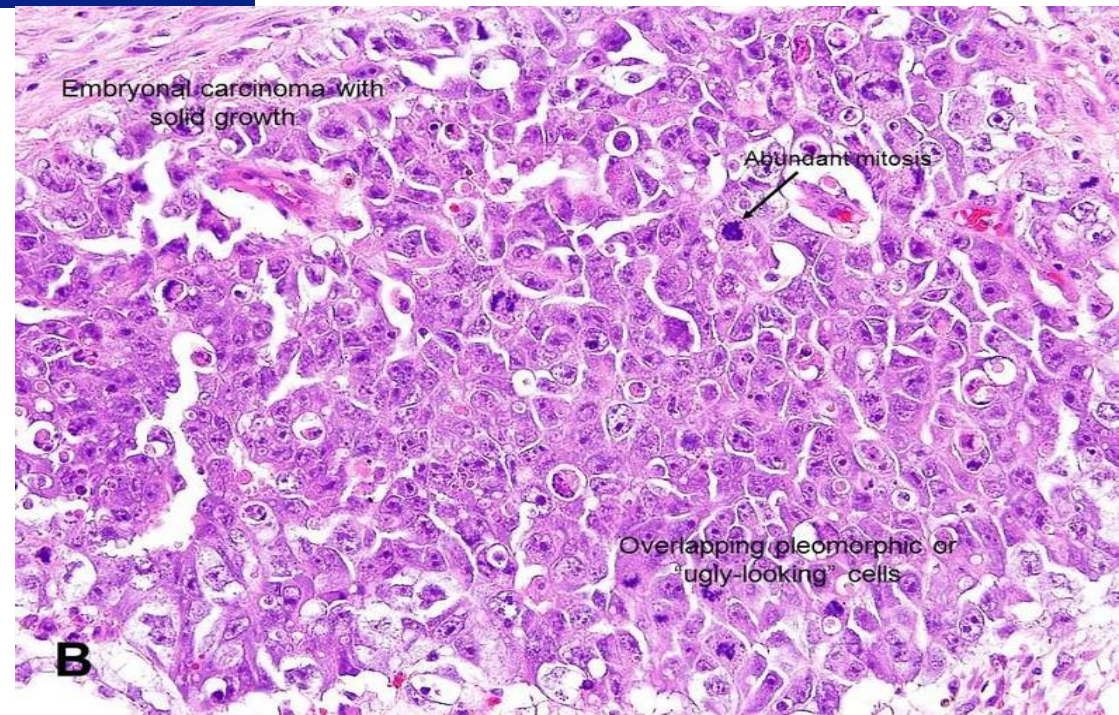
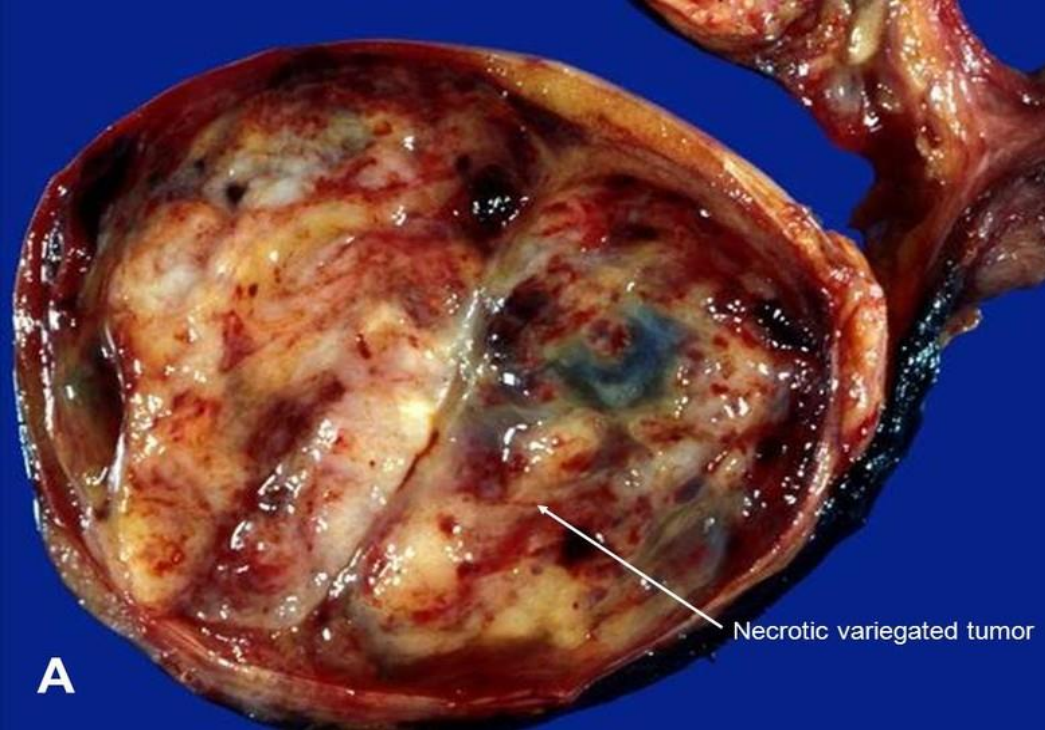**Adenocarcinom de prostată pe fond de hiperplazie glandulară.**



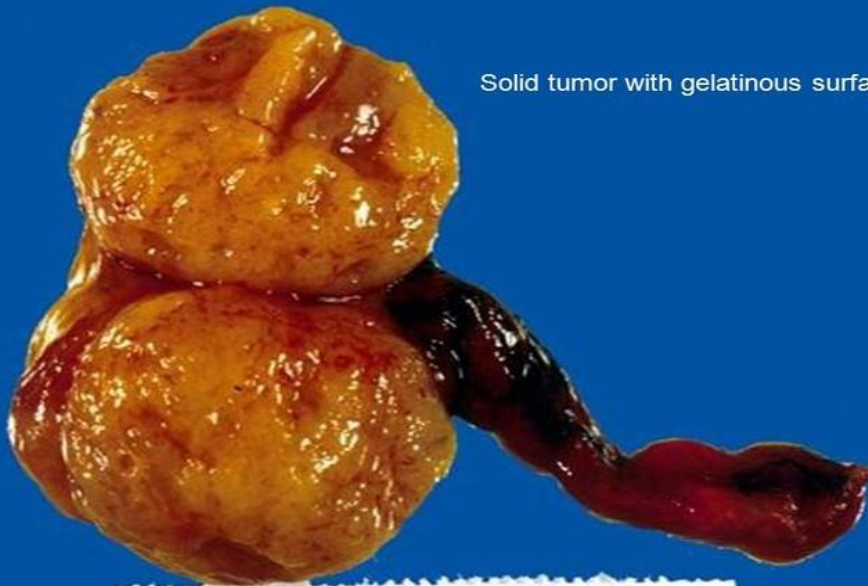


**Seminom  
testicular.**

# Carcinom testicular embrionar. (pattern solid).



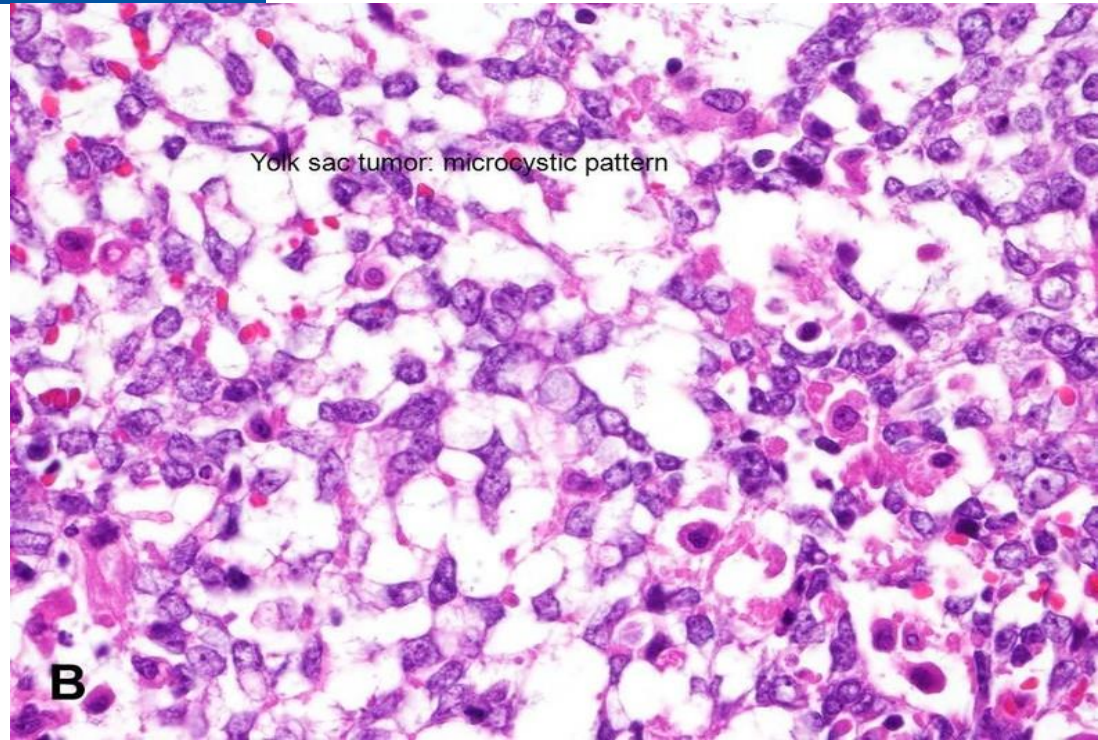
Solid tumor with gelatinous surface



A

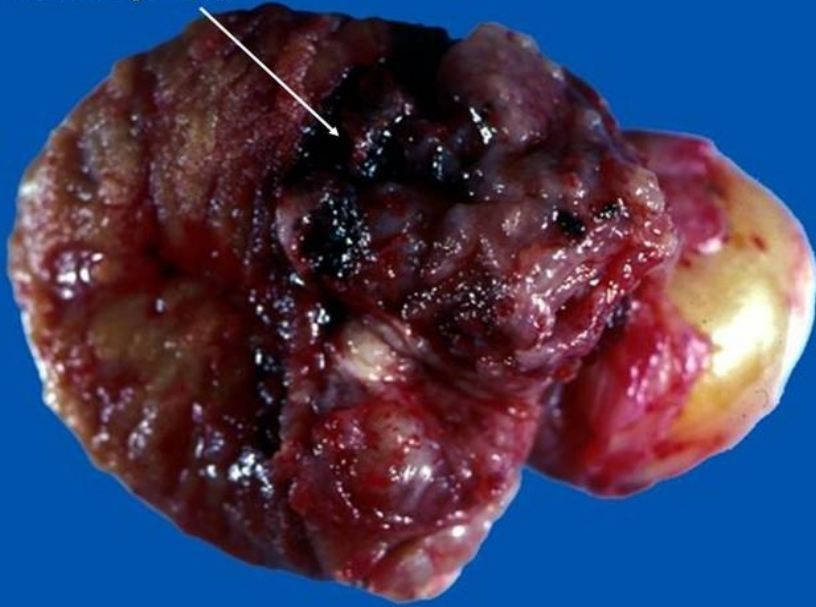**Tumora de sac Yolk  
(sac vitelin) testiculară.  
(pattern microchistic).**

Yolk sac tumor: microcystic pattern



B

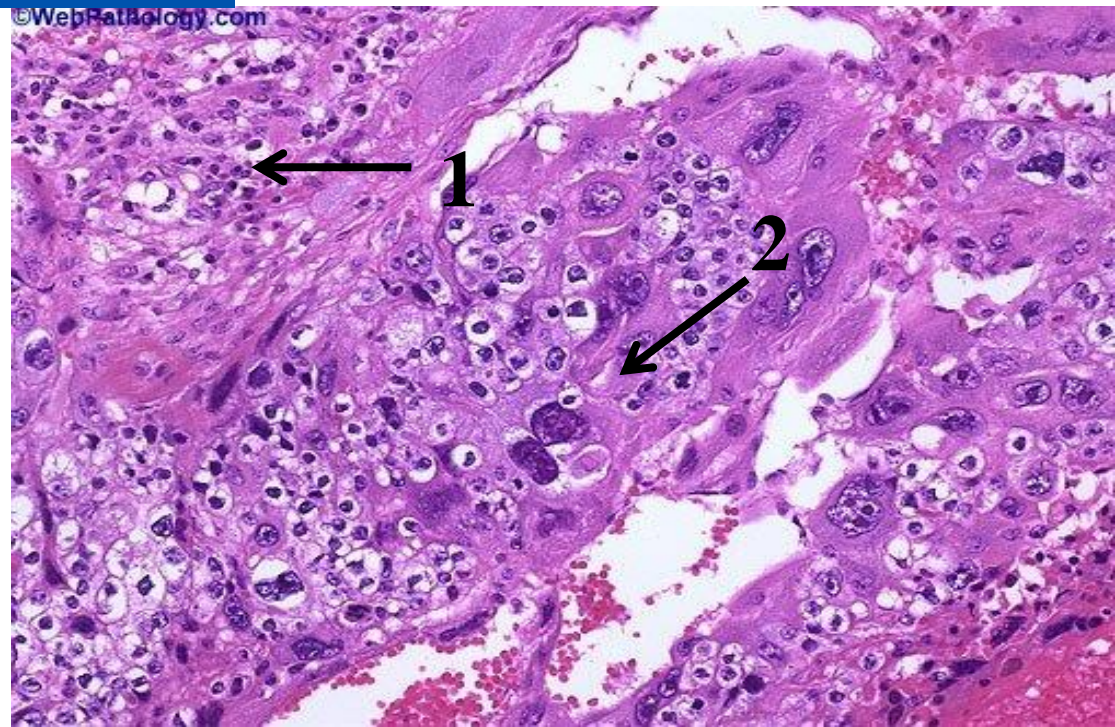
Hemorrhagic tumor

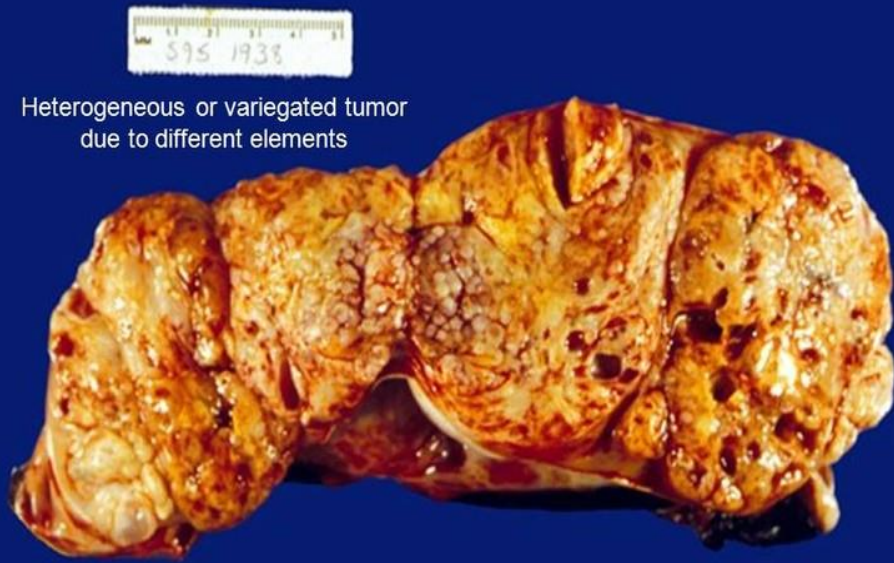
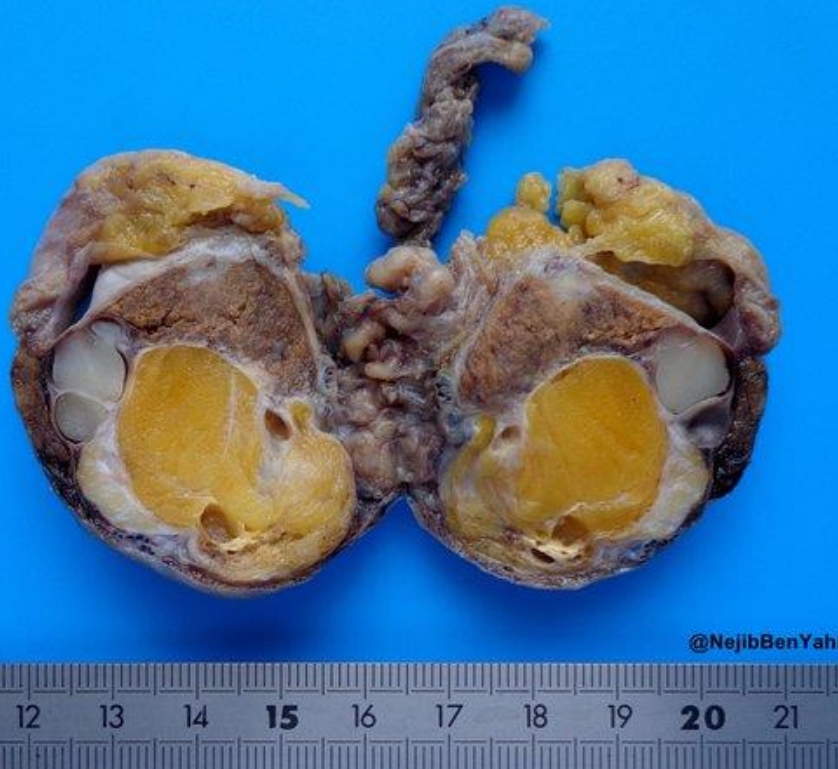
A

## Coriocarcinom testicular.

1. Citotrofoblast.
2. Sincitiotrofoblast.

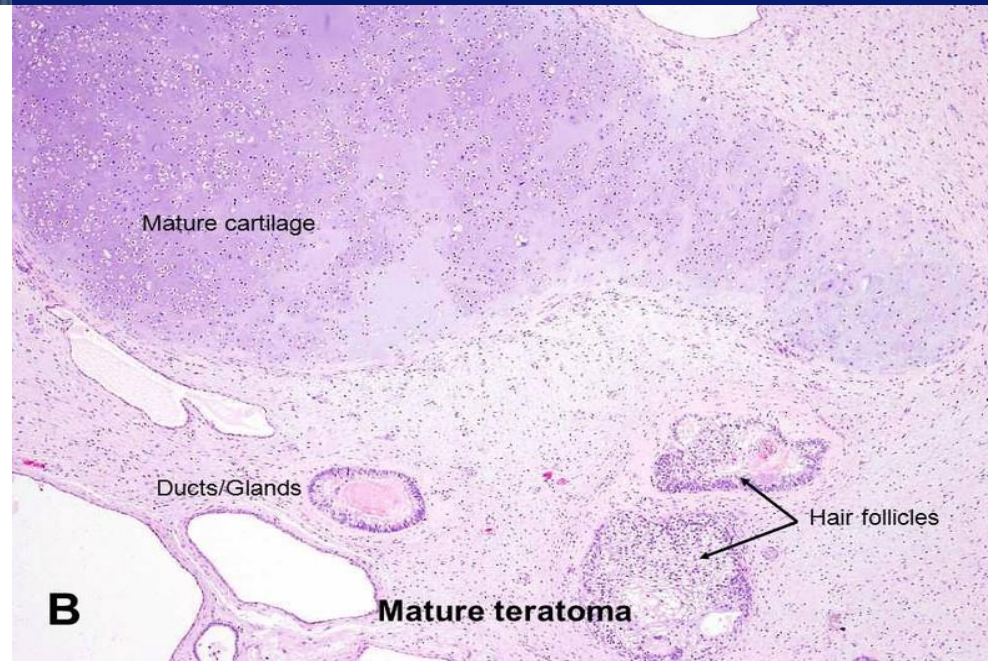




**A**

**Mature teratoma**

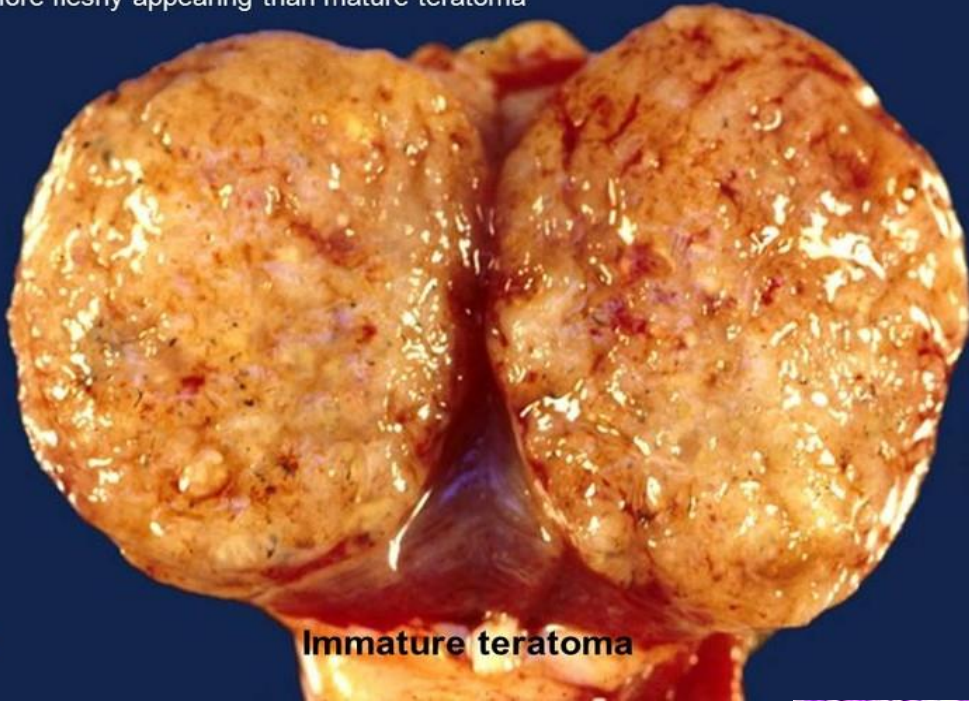
**Teratom testicular matur.**



**B**

**Mature teratoma**

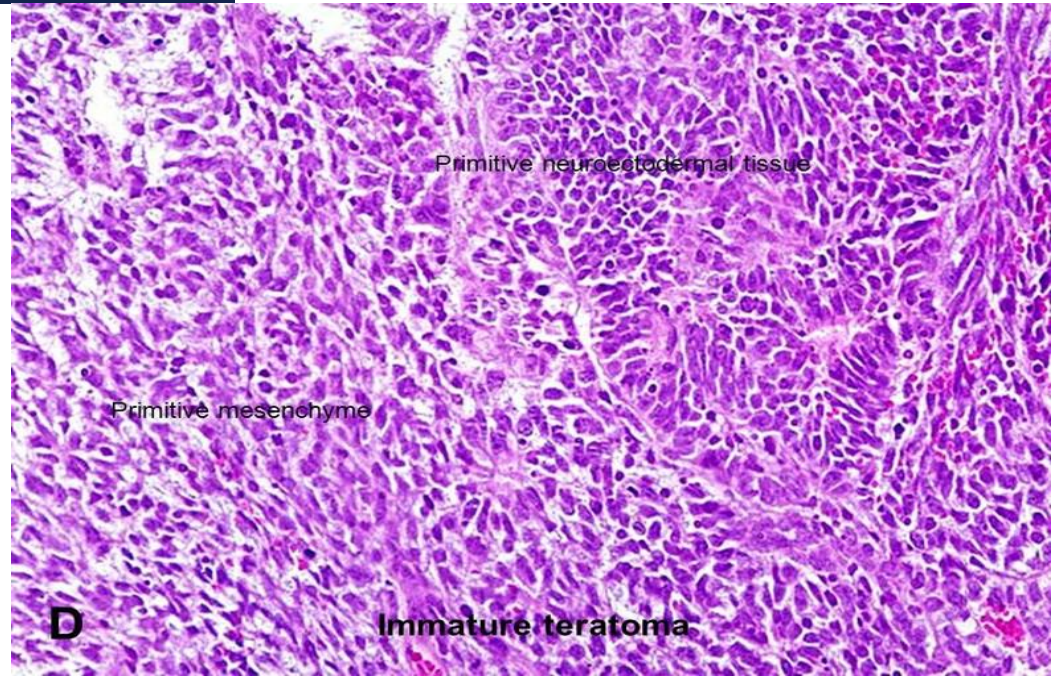
More fleshy appearing than mature teratoma



**C**

**Immature teratoma**

## Teratom testicular imatur.



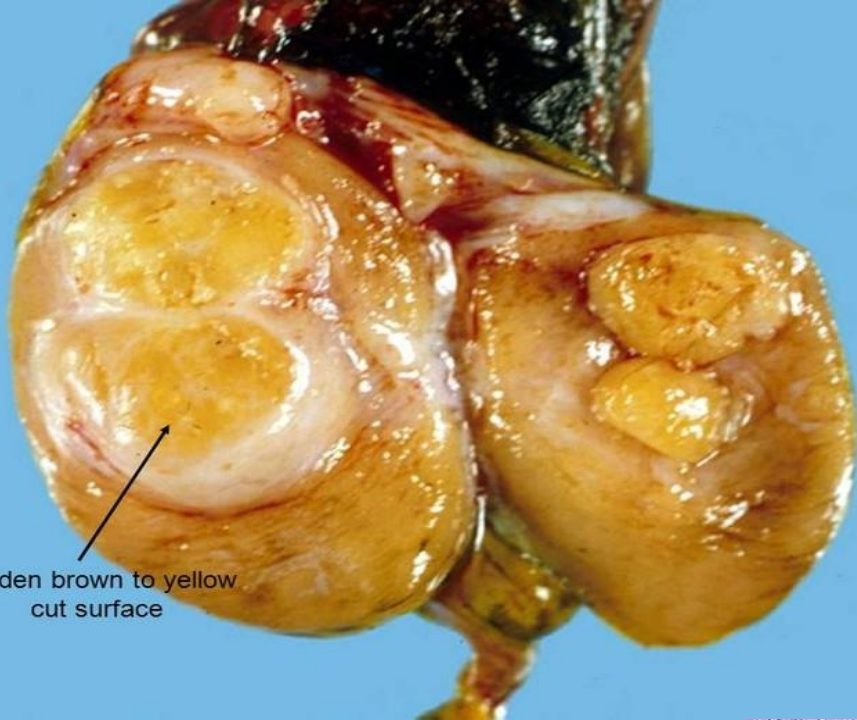Primitive neuroectodermal tissue

Primitive mesenchyme

**D**

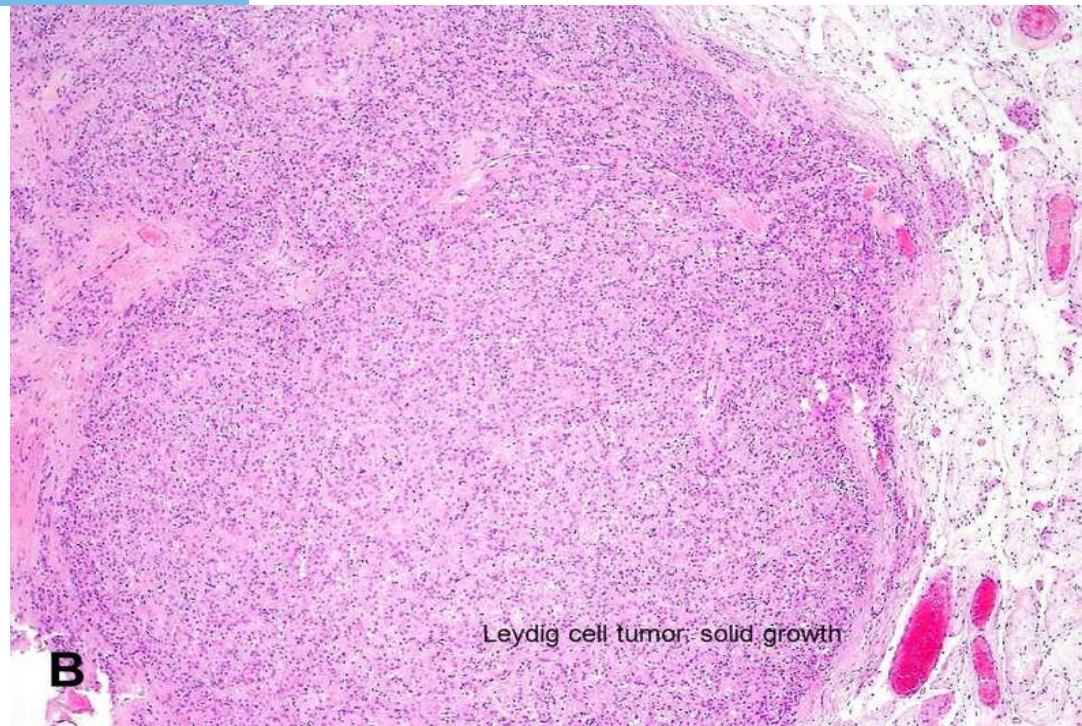
**Immature teratoma**

# Leidigom testicular. (pattern-solid).



Golden brown to yellow  
cut surface

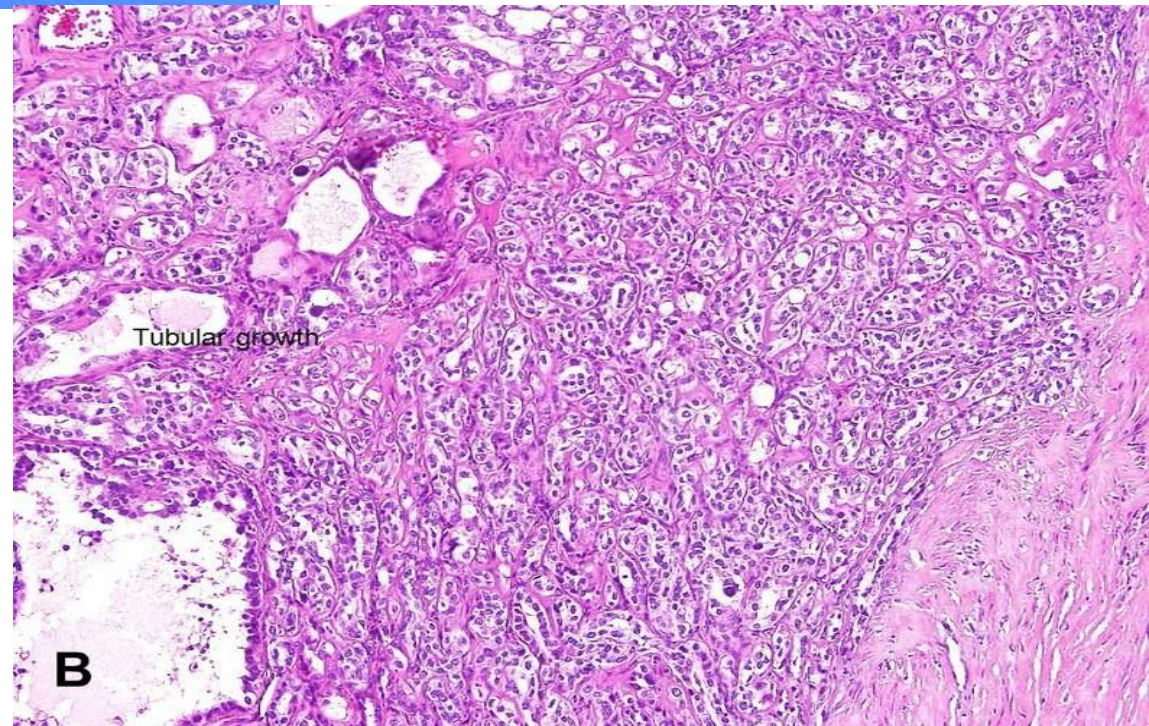
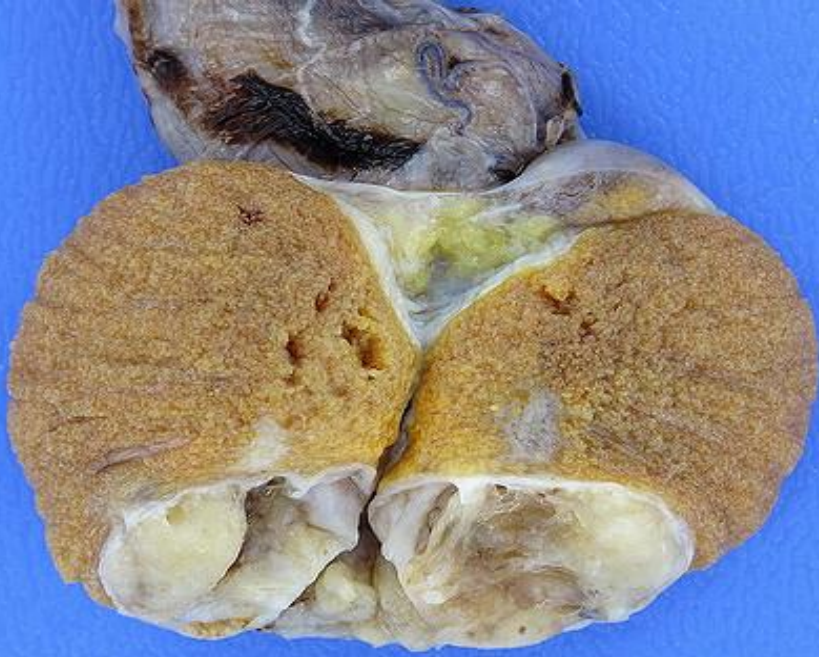**A**



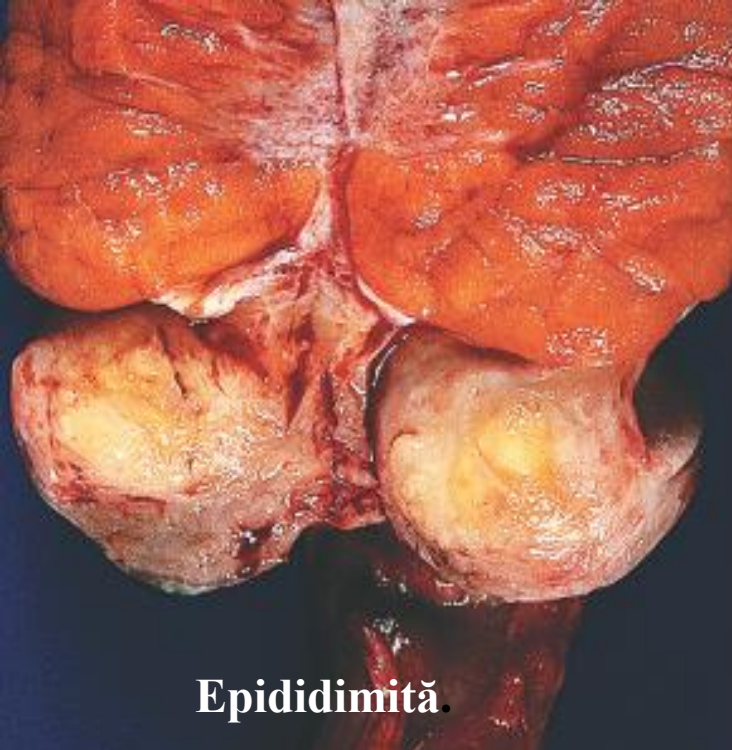
Leydig cell tumor: solid growth

**B**

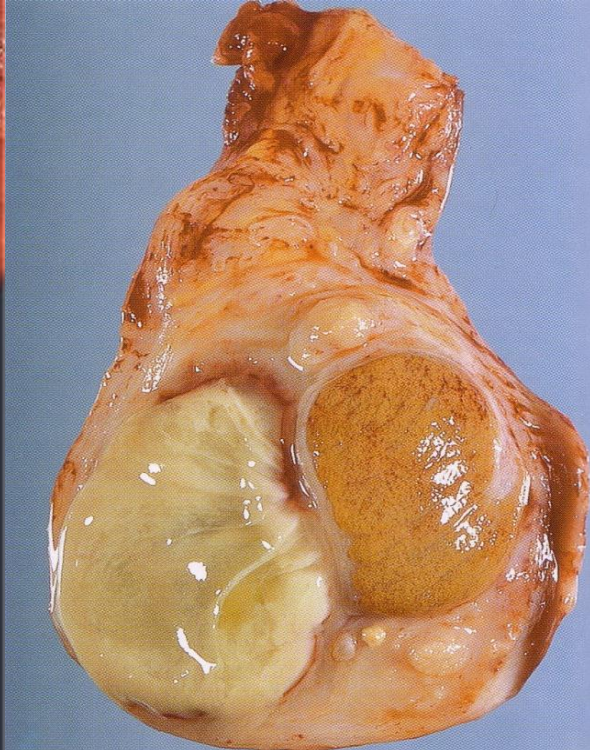
**Tumoră testiculară cu celule  
Sertoli.  
(pattern tubular).**



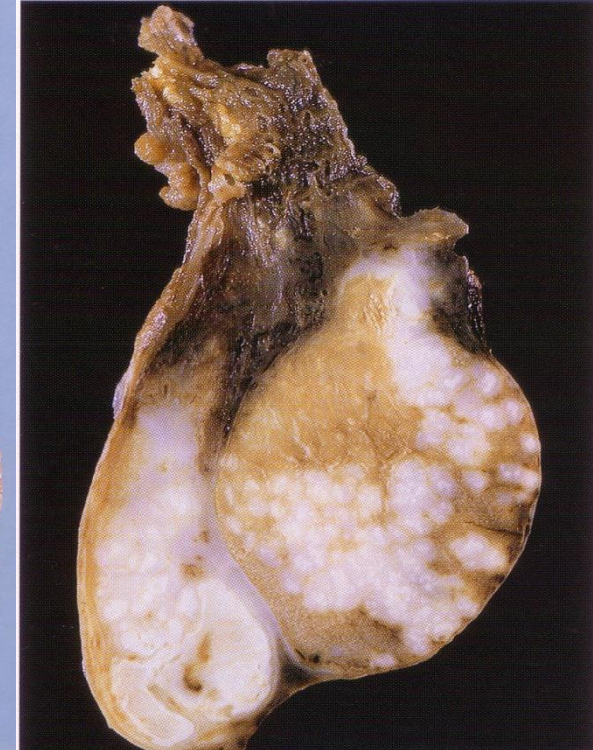



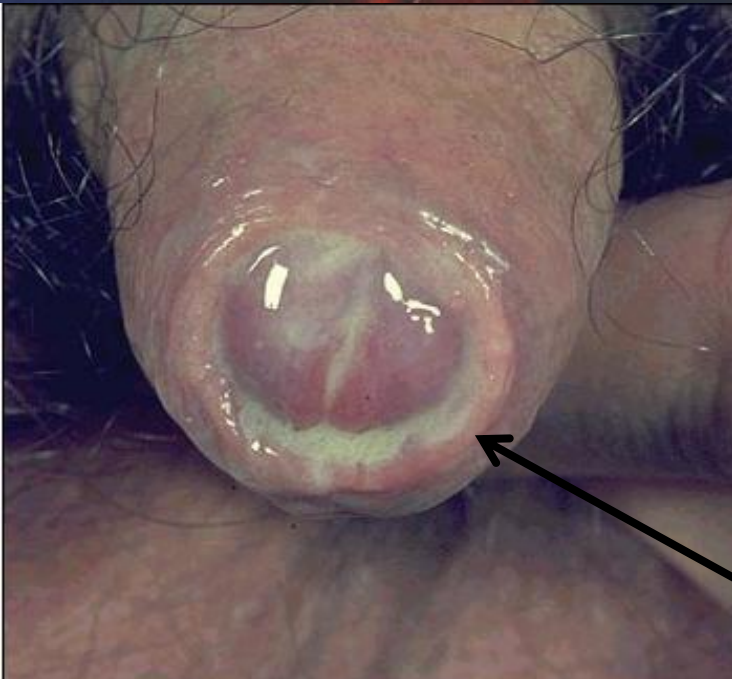**Epididimită.**



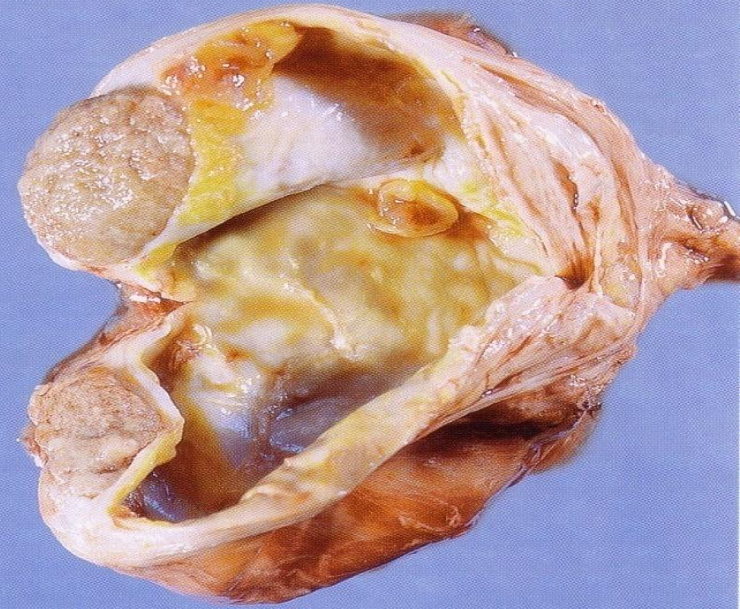
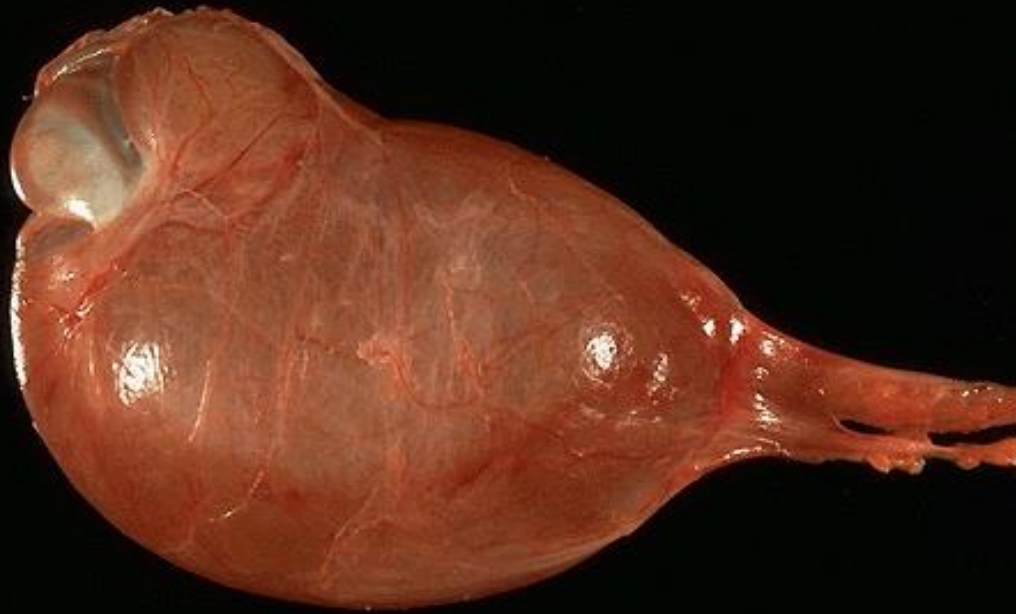
**Abces epididimar.**



**Orhiepididimita  
tuberculoasă.**

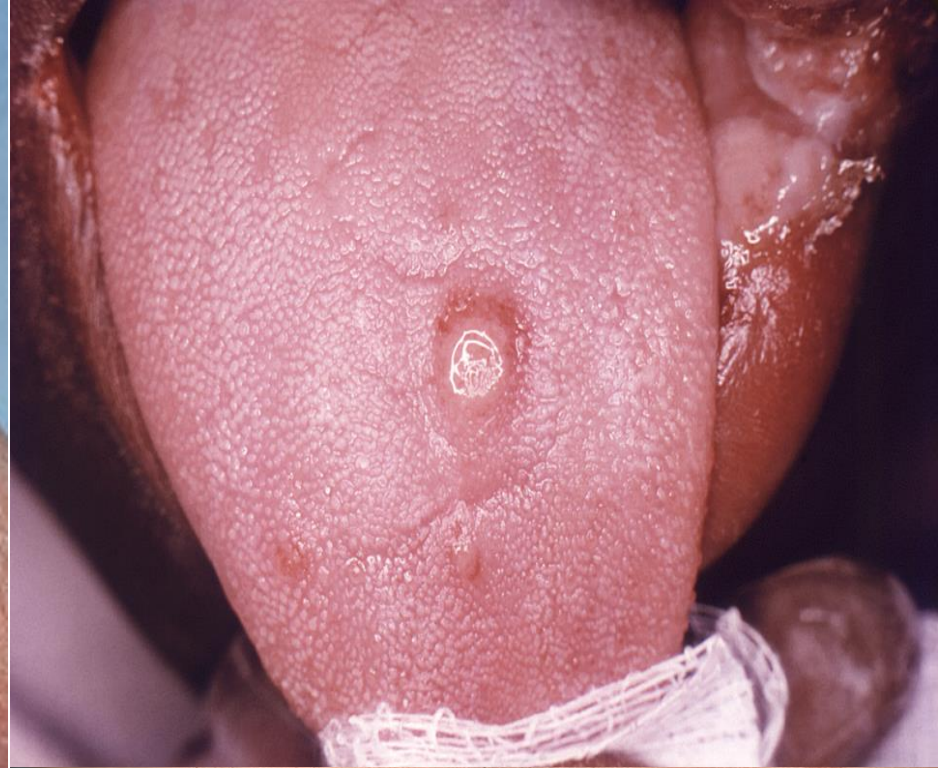
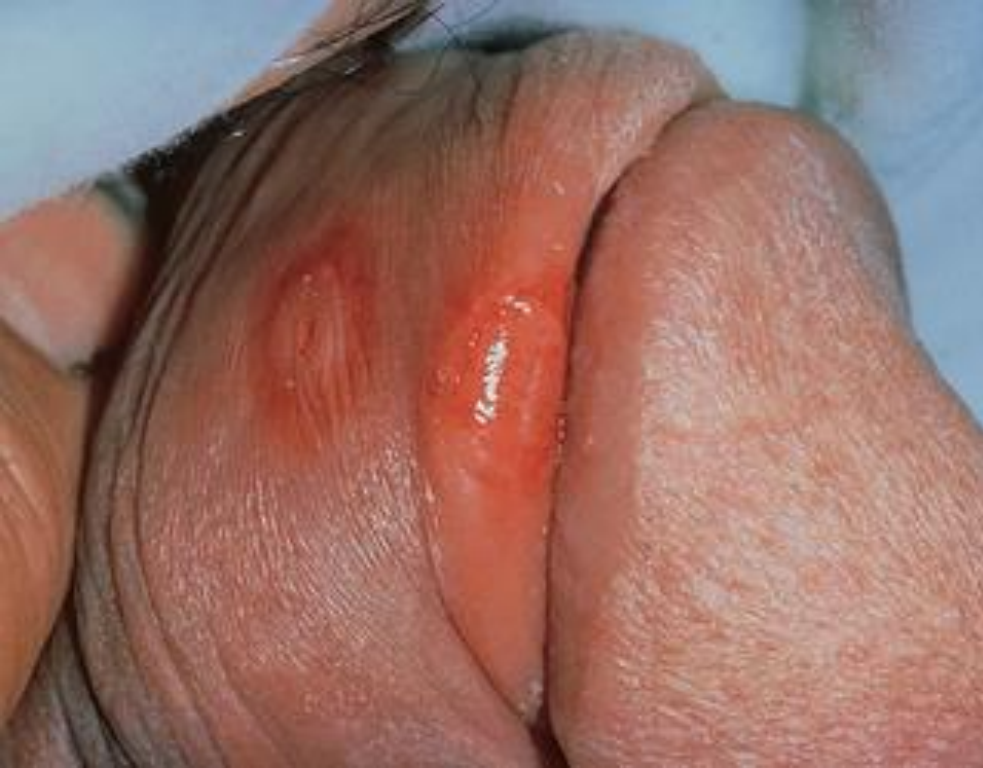
**Uretrită purulentă (*gonoree*).**

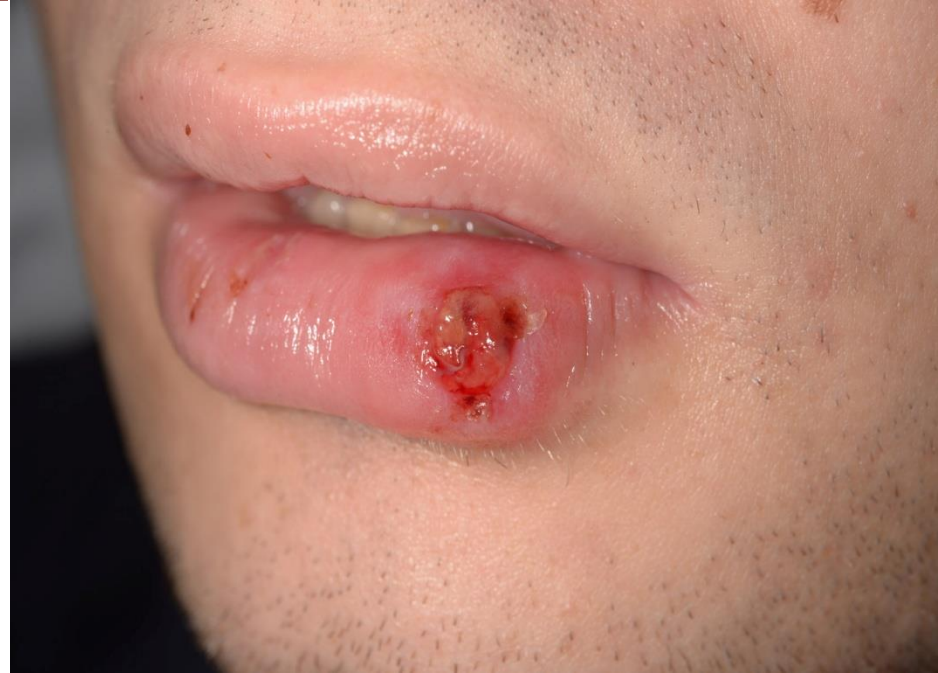

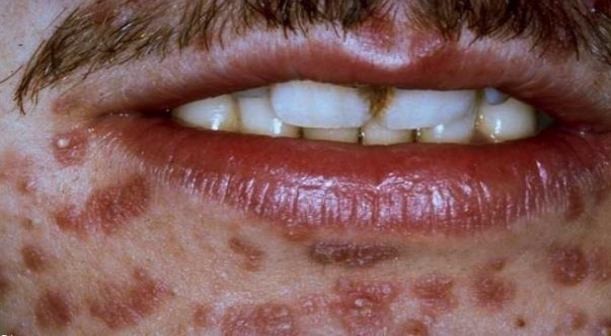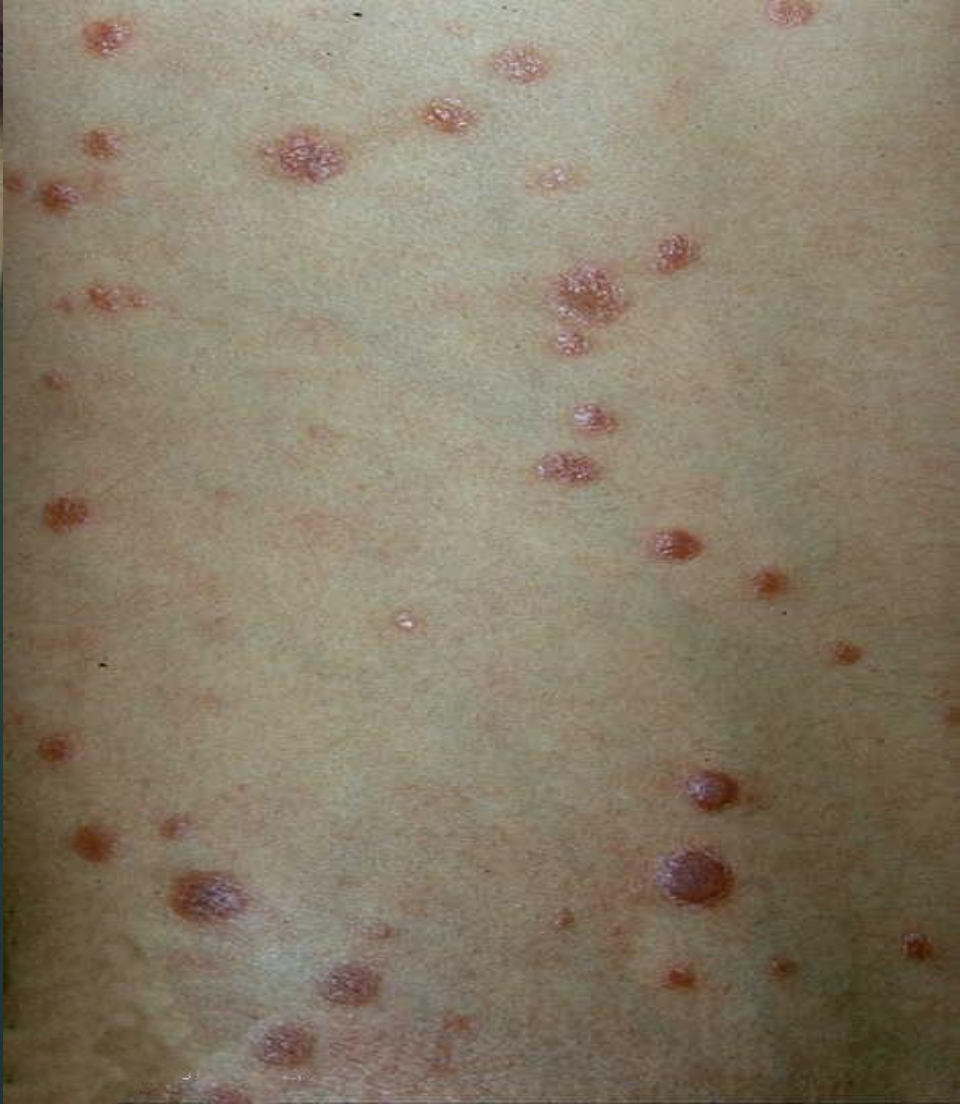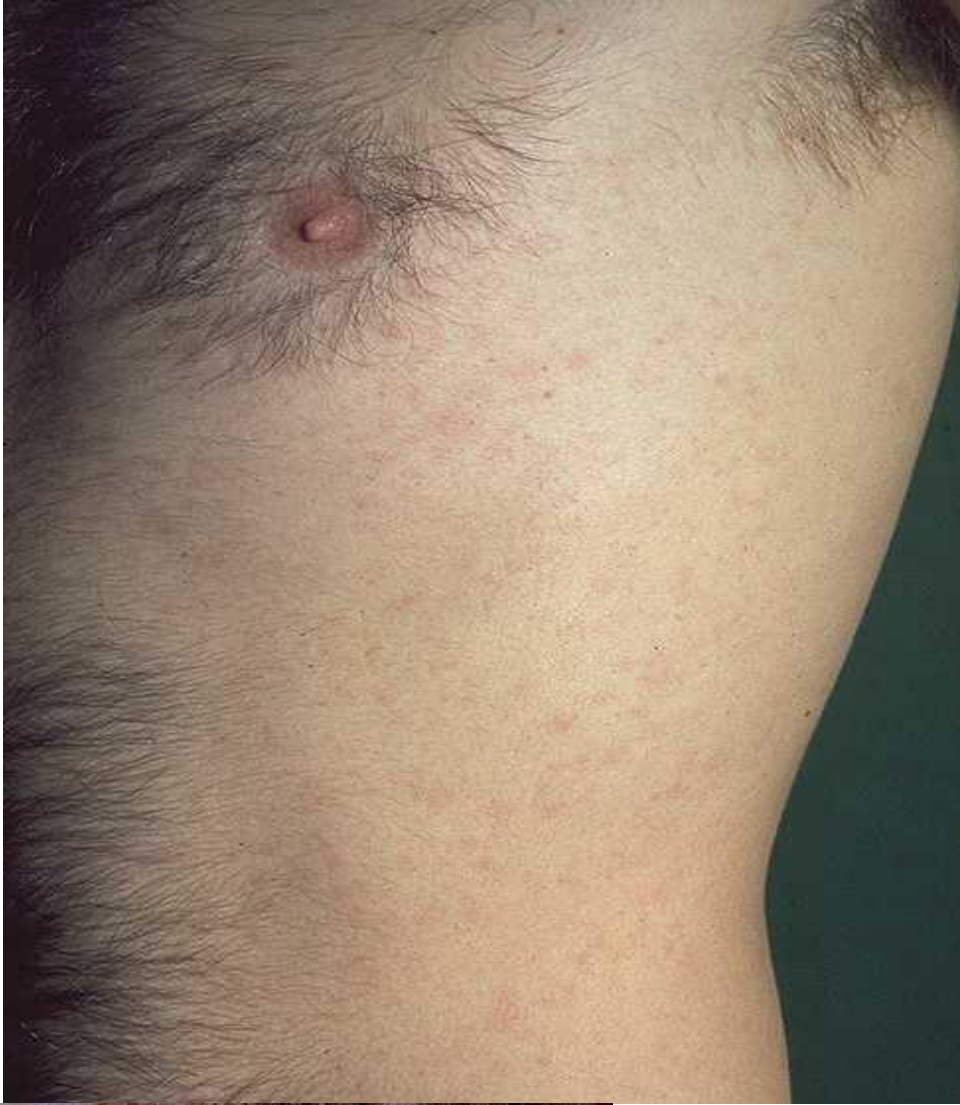**Hidrocel ↑↑**

**← Chist epididimar**

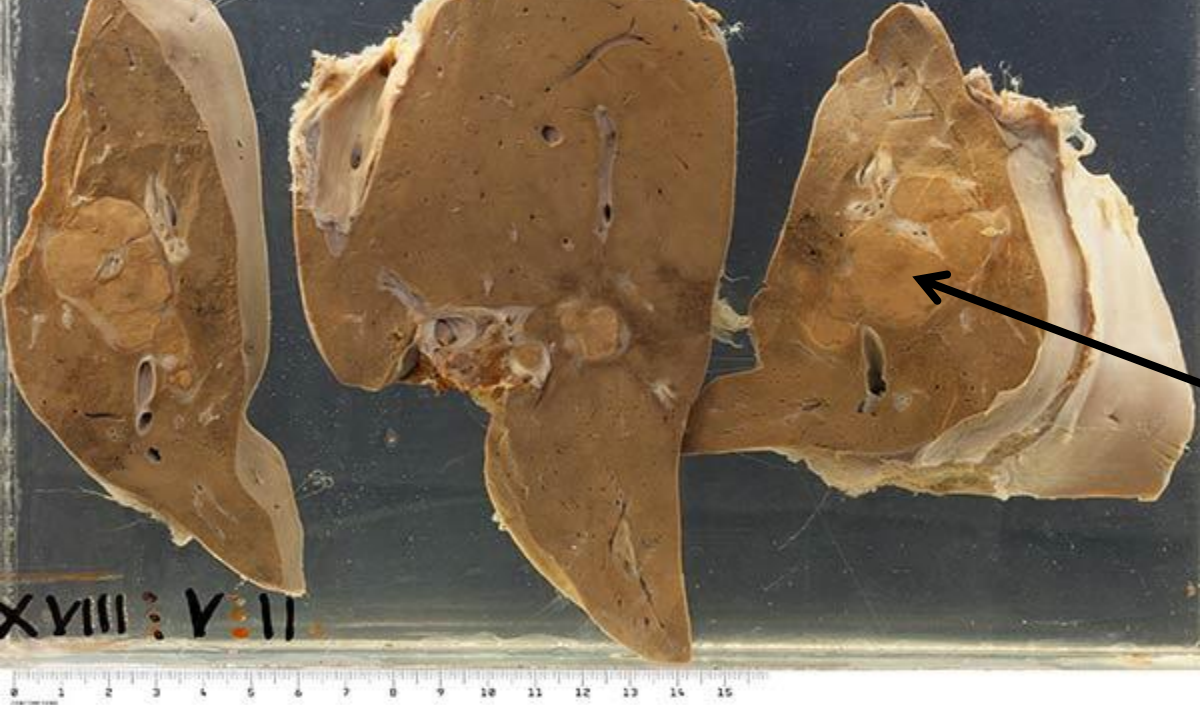

**Sifilis primar, şancru dur.**

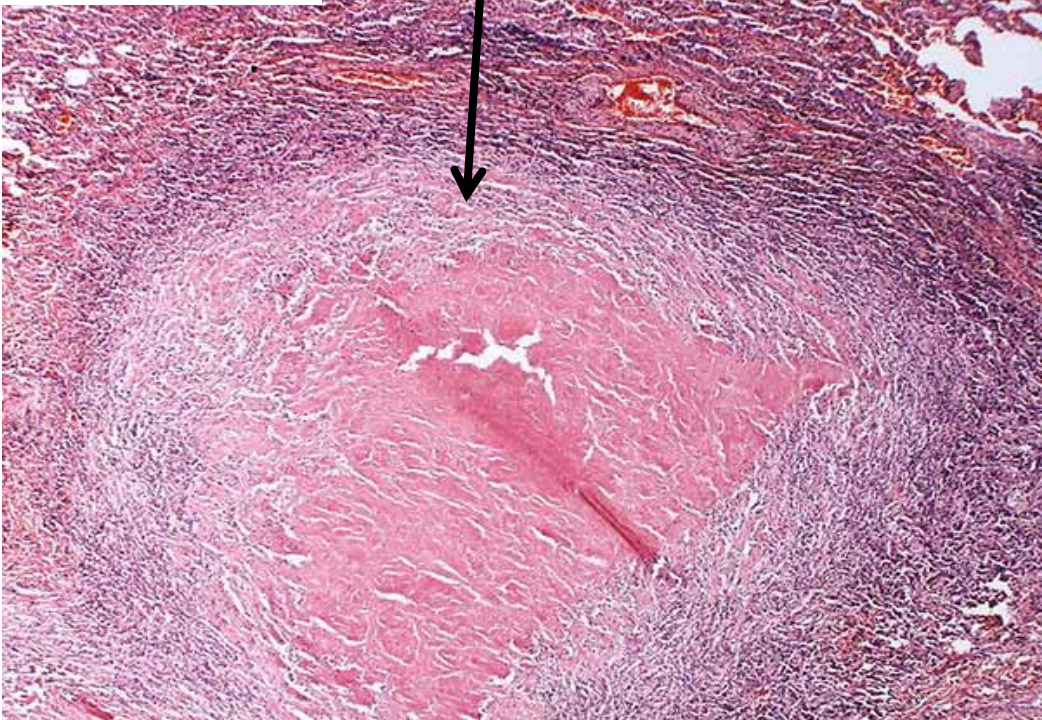




**Sifilis secundar, sifilide.**



**Goma sifilitică.**



**Ficat.**

# Testiculele și epididimului.

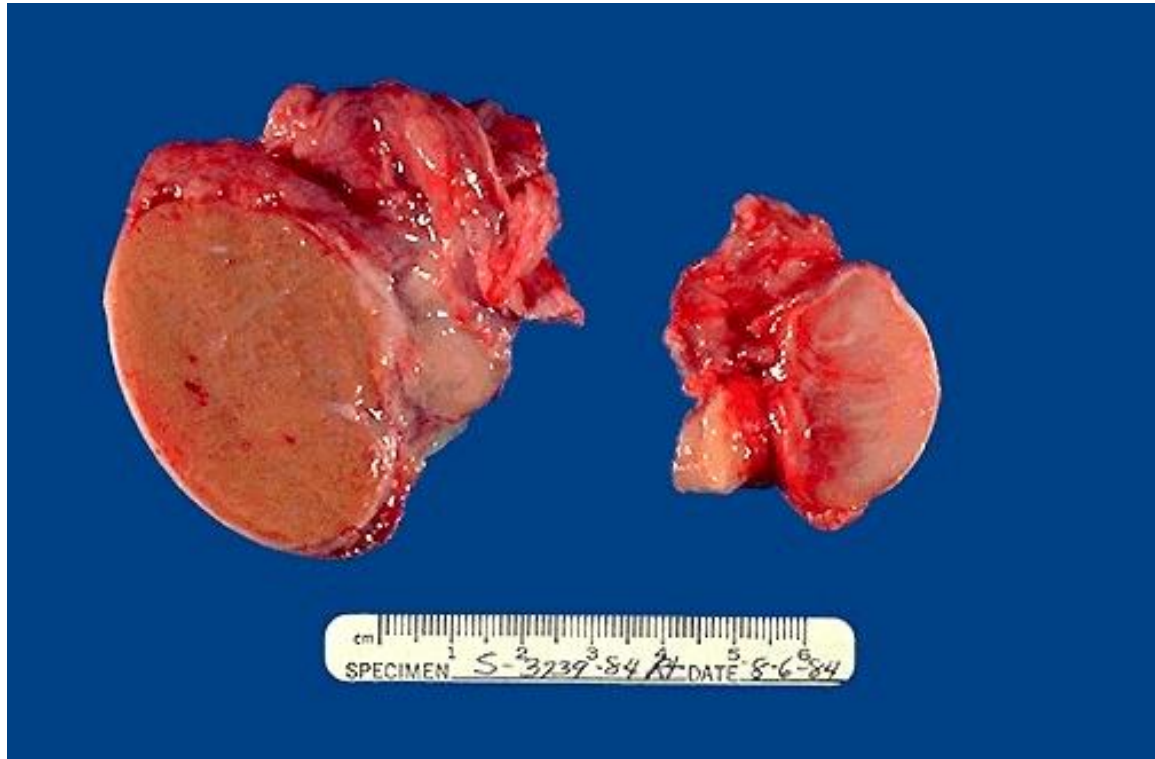## ANOMALII CONGENITALE

- Criptorhidie (testicule necoborâte în scrot);
- Lipsa unuia sau a ambelor testicule;
- Sinorhism (fuziunea testiculelor).

# Testiculele și epididimului.

## ANOMALII CONGENITALE

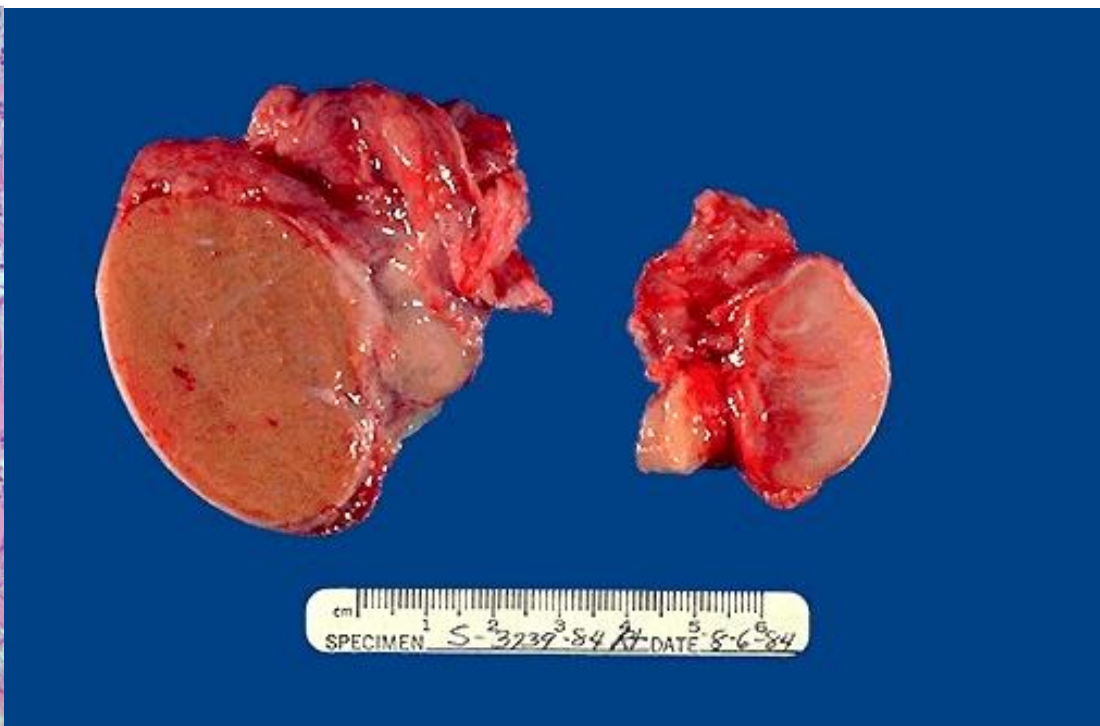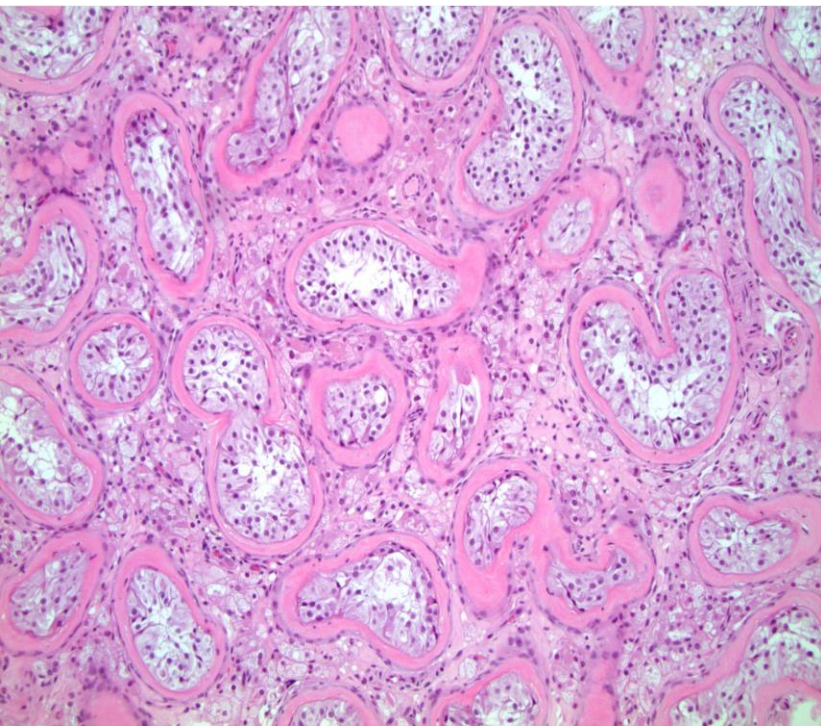
**Criptorhidism** - apare la ~ 1% dintre băieții cu vârsta de 1 an. Această anomalie se caracterizează prin testicule nescrise complete sau parțiale din cavitatea abdominală în scrot. De obicei, această patologie este o malformație izolată, dar poate fi combinată cu alte malformații ale tractului genitourinar, de exemplu, hipospadie.



# Testiculele și epididimului.

## ANOMALII CONGENITALE

•La majoritatea pacienților, testiculele necoborâte pot fi palpate în canalul inghinal. Criptorhidia este rareori asociată cu o tulburare hormonală pronunțată. Criptorhidia este complet asimptomatică și este detectată accidental fie de pacientul însuși, fie de un medic care la examinare constată că nu sunt testicule în scrot.

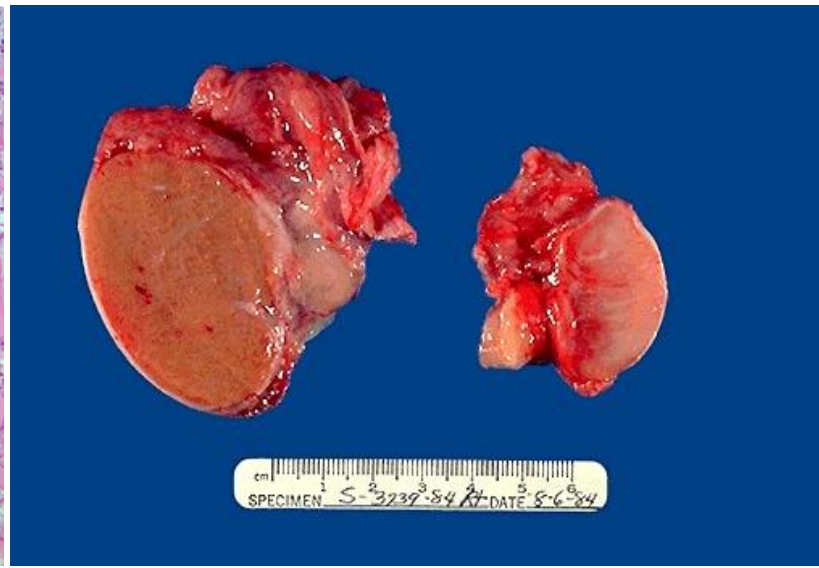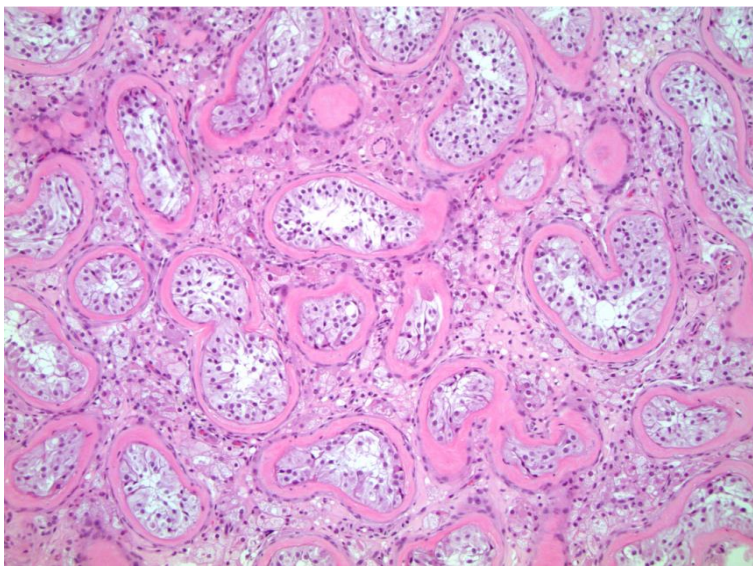




# Testiculele și epididimului.

## ANOMALII CONGENITALE

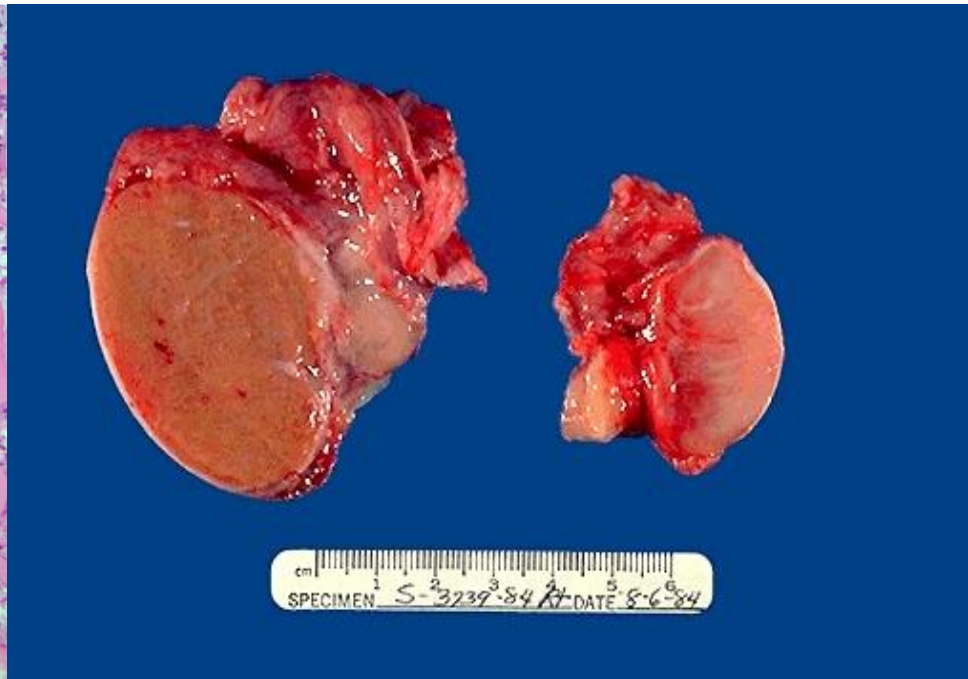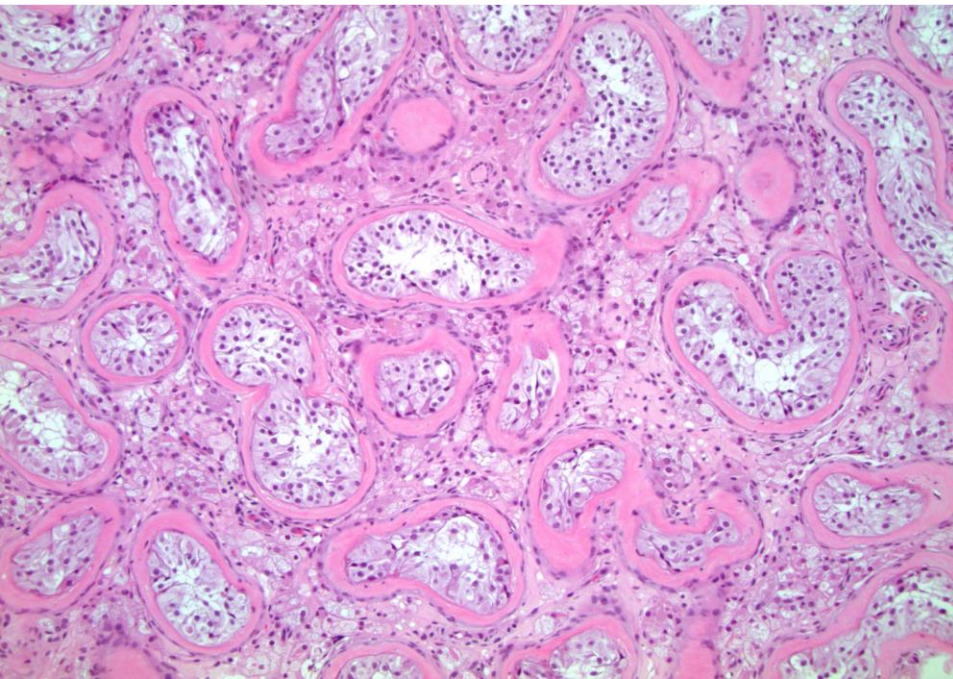
•**Morfologie.** Criptorhidismul este de obicei unilateral (75%). Modificările histologice ale testiculelor necoborâte încep nu mai devreme de vârsta de 2 ani și se caracterizează prin afectarea dezvoltării celulelor germinale din cauza hialinozei severe și îngroșării membranei bazale a tuburilor seminiferi. Ca urmare, tubii sunt transformați în benzi dense de țesut conjunctiv hialin înconjurat de membrane bazale pronunțate.



# Testiculele și epididimului.

## ANOMALII CONGENITALE

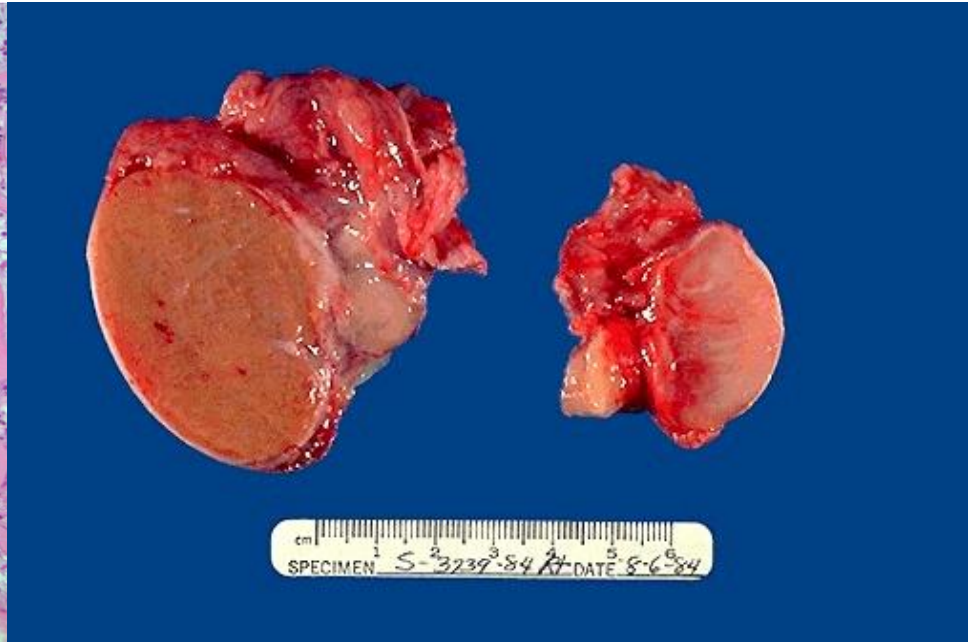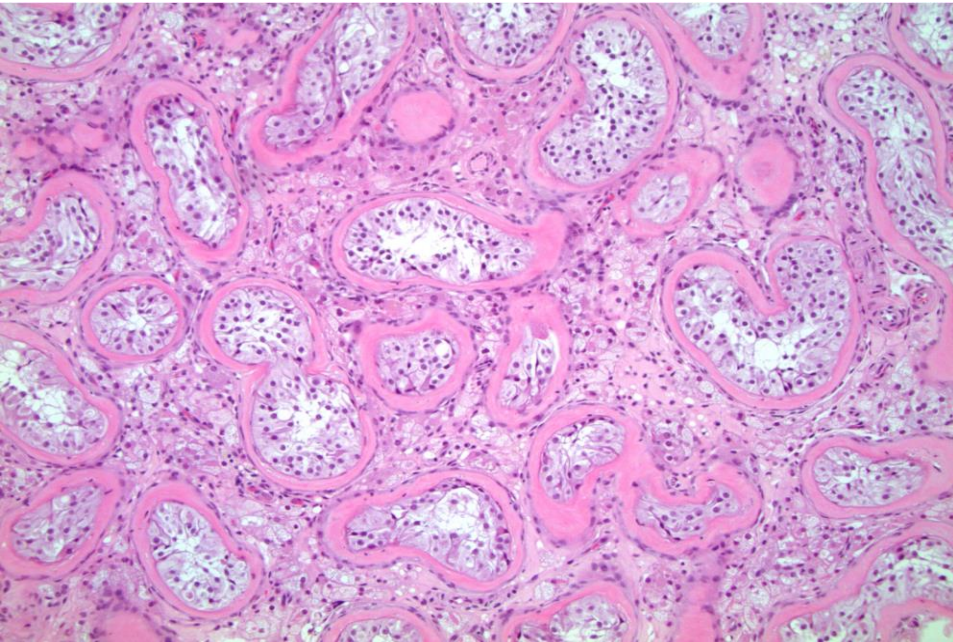
• Odată cu atrofierea progresivă a tubilor, testiculele necoborâte devin mici și dense ca urmare a modificărilor sclerotice. La bărbații cu criptorhidism unilateral, modificările histologice asociate cu deficiența de celule germinale sunt de asemenea observate în testicul descendent contralateral.



# Testiculele și epididimului.

## ANOMALII CONGENITALE

•În 10-20% din cazuri, criptorhidia este însoțită de hernie inghinală. În plus, în testiculele necoborâte, riscul de dezvoltare a tumorilor maligne este crescut. În cele mai multe cazuri, testiculele situate în canalul inghinal coboară în scrot de sinestatător în primul an de viață. Dacă acest lucru nu se întâmplă, este necesară corecția chirurgicală la vârsta de aproximativ 2 ani (înainte de apariția modificărilor histologice). Orhidopexia (fixarea chirurgicală a testiculelor în scrot) nu garantează fertilitatea, 10-60% dintre pacienții supuși re poziției chirurgicale a testiculelor au tulburări de spermatogeneză, dar riscul de dezvoltare a cancerului este redus (motivul nu este clar).

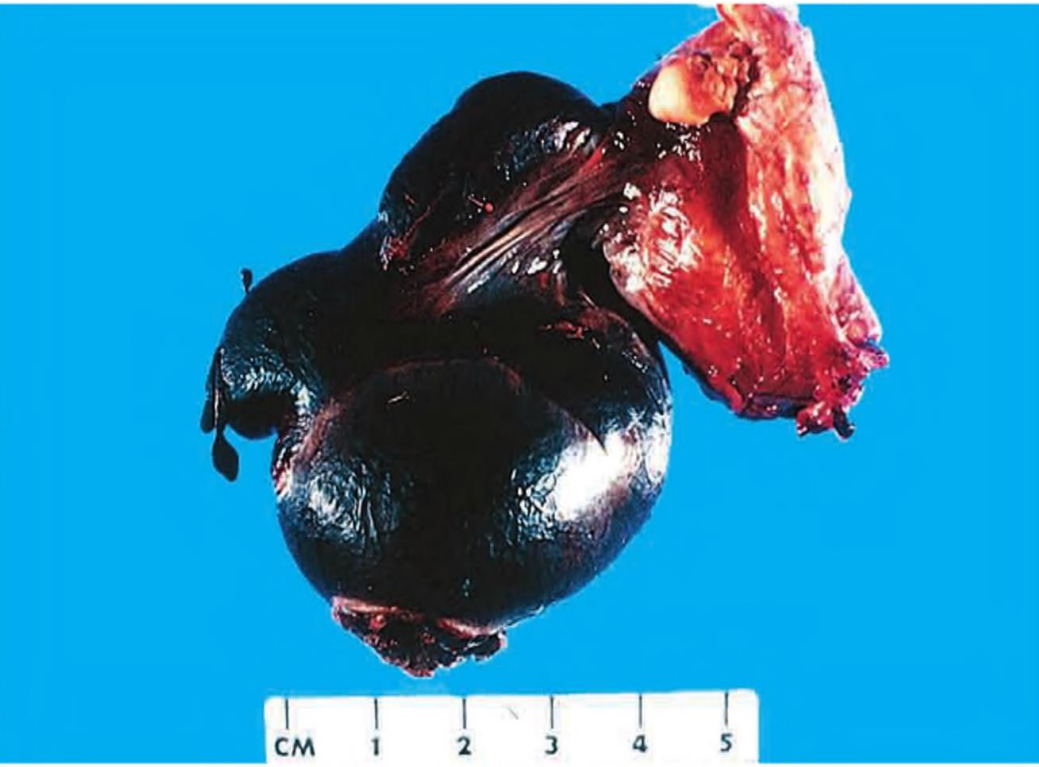


# Testiculele și epididimului.

## Torsiunea testiculului

• Torsiunea cordonului spermatic duce de obicei la încetarea fluxului venos din testicul. Arterele cu pereți groși rămân pasabile, ceea ce duce la o congestie vasculară severă, care poate provoca infarct hemoragic. Există două tipuri de torsiune testiculară:

- *neonatal*;
- *la adulți*.



**Torsiunea testiculului la adulți, în contrast cu torsiunea neonatală, este rezultatul unui defect anatomic bilateral în care testiculul capătă o mobilitate crescută (*anomalie de tipul - în limbă de clopot*).**

# Clasificarea principalelor tumori testiculare:

## **Tumorile cu celule germinale**

### ***Tumori seminomice***

- Seminomul
- Seminomul spermatocitic

### ***Tumori non-seminomice***

- Carcinomul embrionar
- Tumora de sac vitelin (sinus endodermic)
- Coriocarcinom
- Teratom

## **Tumorile stromei cordonului sexual**

- Tumora cu celule Leydig
- Tumora cu celule Sertoli

Tumorile cu celule germinale constituie ~ 95% din tumorile testiculare.

Asociate cu o serie de afecțiuni cunoscute sub numele de sindrom de disgenezie testiculară:

- criptorhidism
- hipospadie
- tulburarea spermatogenezei

Principalul factor de risc este criptorhidismul, care este asociat cu dezvoltarea tumorilor cu celule germinale ale testiculului în 10% din cazuri.

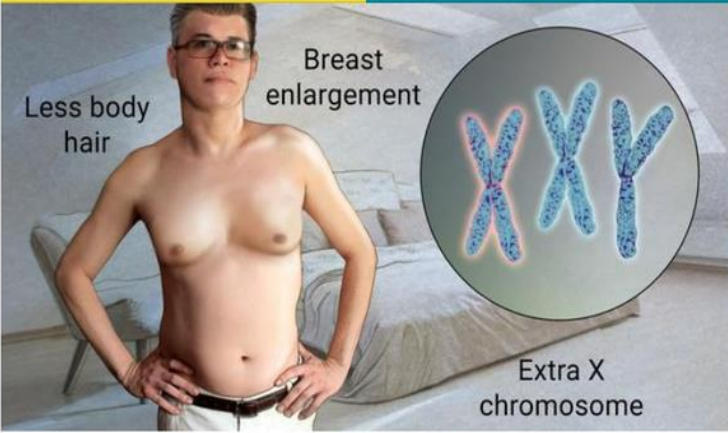
•Sindromul Klinefelter, ale cărui manifestări clinice sunt similare cu cele ale sindromului de disgenezie testiculară, este asociat cu un risc semnificativ crescut (de 50 de ori în comparație cu populația generală) de dezvoltare a tumorilor mediastinale germinale, dar acești pacienți nu dezvoltă tumori testiculare.

Klinefelter syndrome  
Also called: XXY syndrome

ABOUT SYMPTOMS

Less body hair Breast enlargement

Extra X chromosome



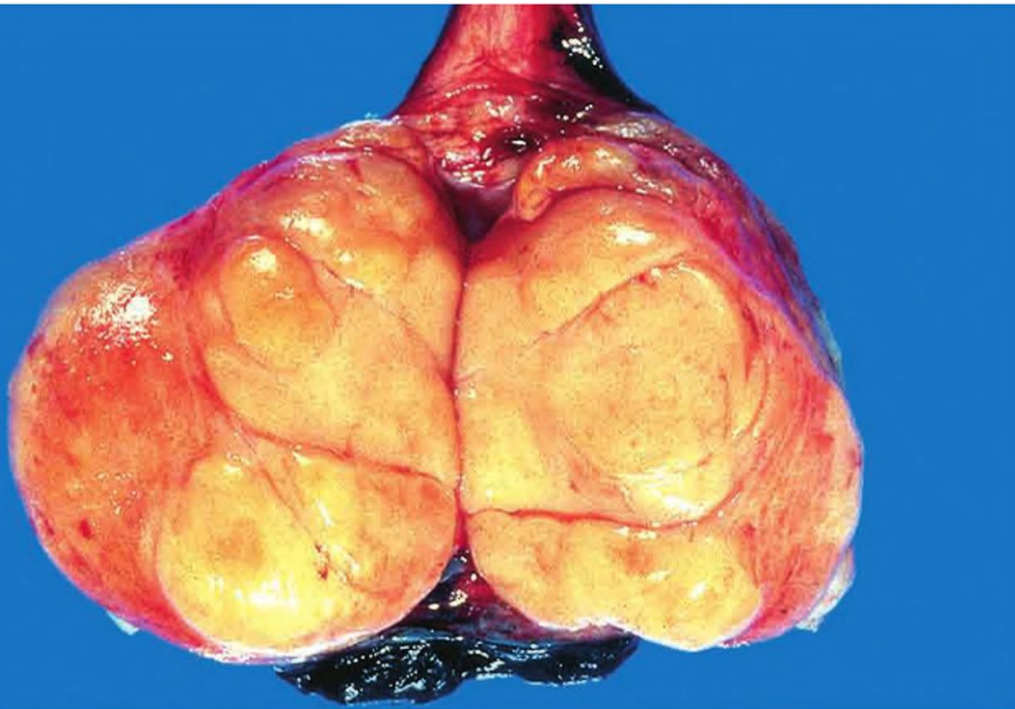
A genetic condition in which a male is born with an extra copy of the X chromosome

The infographic features a teal header with the title 'Klinefelter syndrome' and subtitle 'Also called: XXY syndrome'. Below the header are two tabs: 'ABOUT' (highlighted in yellow) and 'SYMPTOMS'. The main content area shows a photograph of a man with glasses and a light-colored shirt, with labels 'Less body hair' and 'Breast enlargement' pointing to his chest. To the right is a circular diagram showing three chromosomes: two blue X chromosomes and one yellow Y chromosome, labeled 'Extra X chromosome'. At the bottom, a white text box contains the definition: 'A genetic condition in which a male is born with an extra copy of the X chromosome'.

## *Seminomul*

Printre tumorile din celule germinale, cele mai frecvente sunt seminoamele (~ 50%).

**Morfologie.** Dacă seminomul este format dintr-o populație de celule, se numește *clasic* sau *tipic*. Mărimea seminomului este uneori de 10 ori mai mare decât a unui testicul normal.



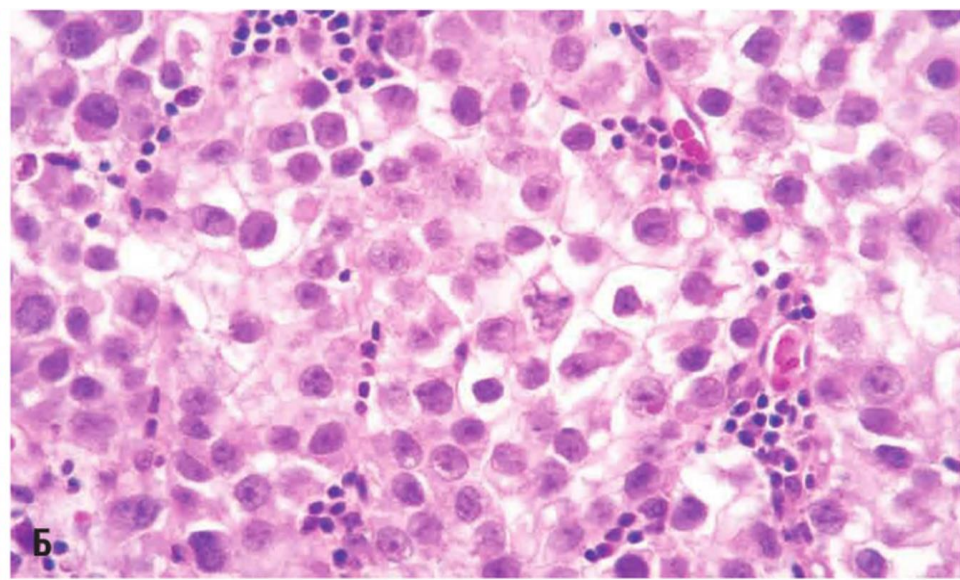
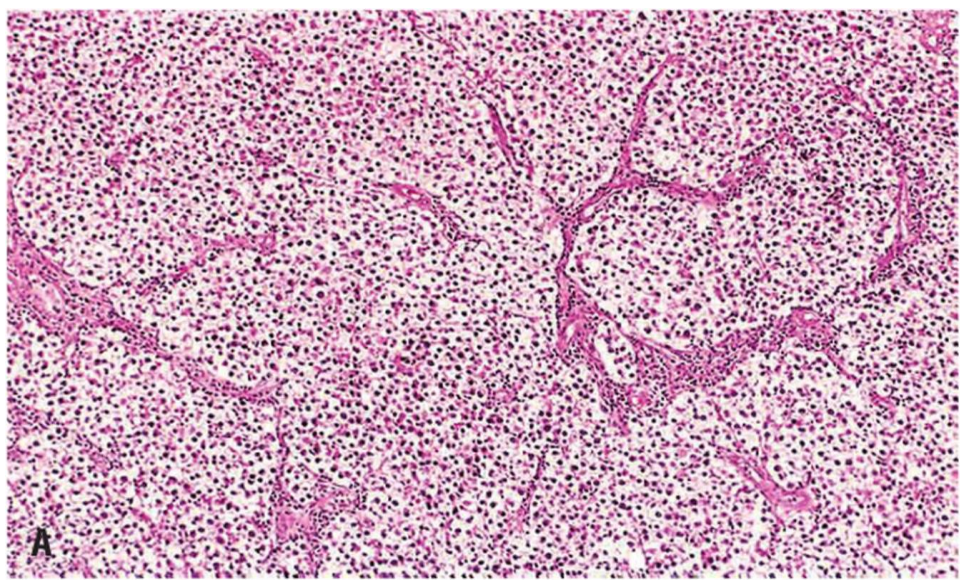
**Seminomul testicular. O formațiune pală, cărnoasă, omogenă destul de bine delimitată.**



## Tumori testiculare

### *Seminomul*

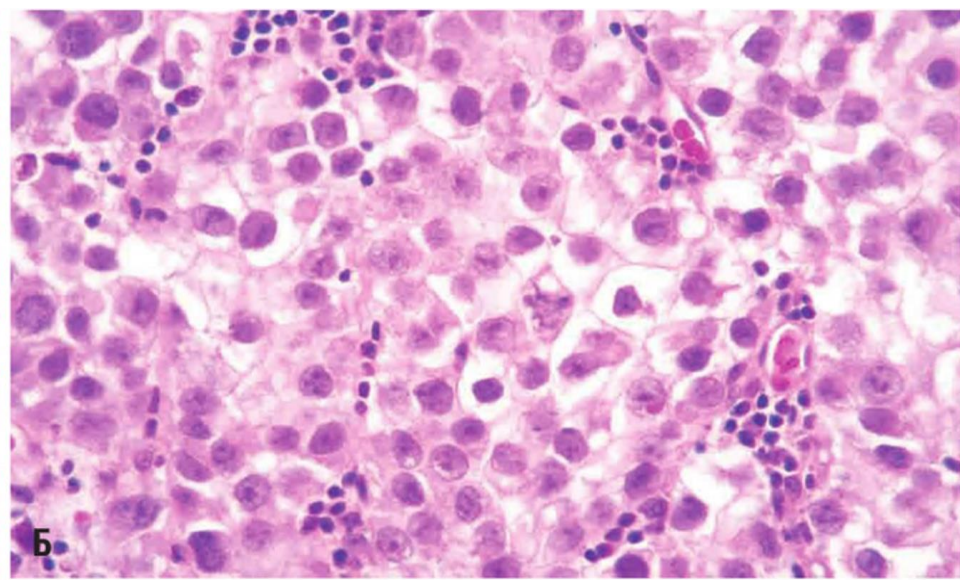
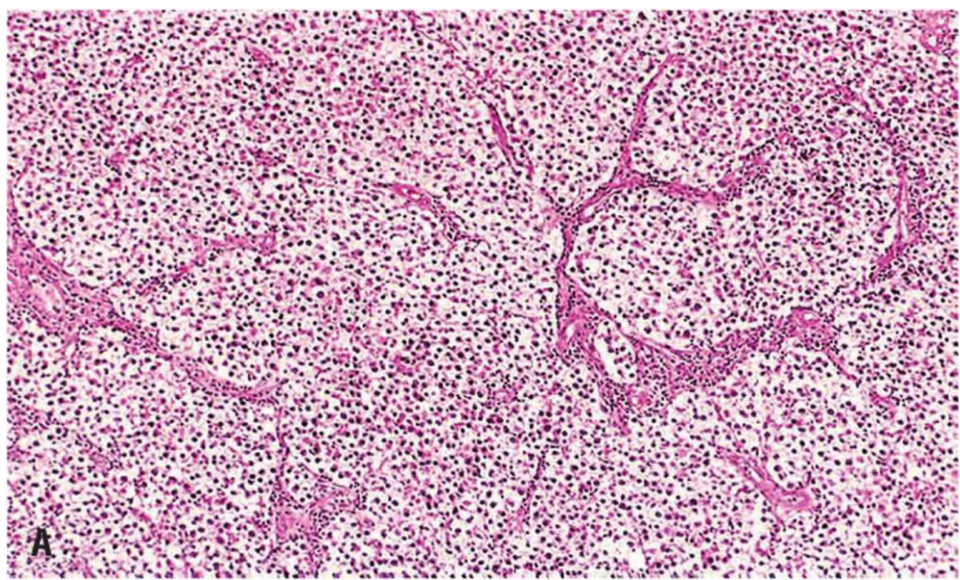
- Microscopic, seminomul clasic este format din grupuri de același tip de celule, divizate în segmente slab delimitate de septuri subțire de țesut conjunctiv care conține o cantitate moderată de limfocite. Celulele seminomului clasic sunt mari rotunde sau poligonale, au o membrană celulară evidentă, citoplasmă clară sau apoasă cu un nucleu mare, localizat central, cu unul sau doi nucleoli pronunțați. Citoplasma conține cantități variabile de glicogen.
- Aproximativ 15% din seminoame conțin sincitiotrofoblaste. La astfel de pacienți, nivelul de hCG este ridicat, dar nu este comparabil cu cel din coriocarcinom.



# Tumori testiculare

## *Seminomul*

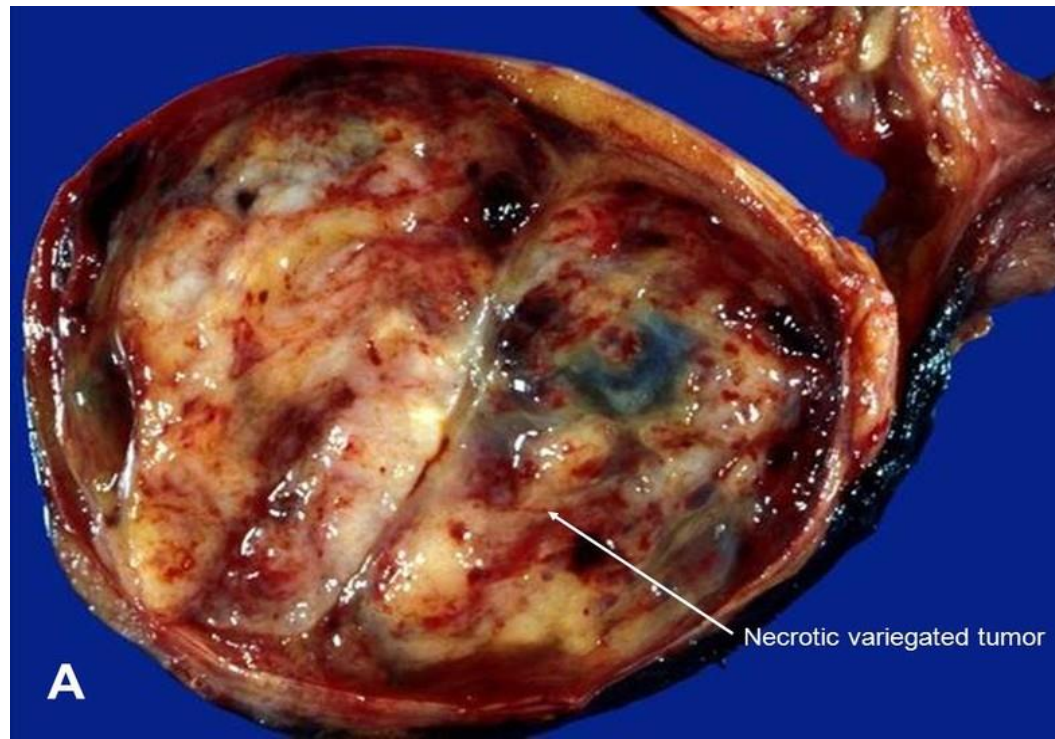
•Seminomul spermatocitic se referă la tumorile seminomice, dar are semne clinice și histologice deosebite, este rar și reprezintă 1-2% din toate tumorile cu celule germinale ale testiculului. Incidența maximă apare la o vârstă mai înaintată, comparativ cu alte tumori testiculare: vârsta medie este de peste 65 de ani. Spre deosebire de seminomul clasic, seminomul spermatocitic se caracterizează printr-o creștere lentă și nu metastazează, ceea ce indică un prognostic favorabil. Alte diferențe între seminomul spermatocitelor și seminomul clasic: absența limfocitelor, granuloamelor, sincitotrofoblastelor, localizări extra-testiculare, combinație cu alte tumori germinogene.



## Tumori testiculare

### *Carcinomul embrionar*

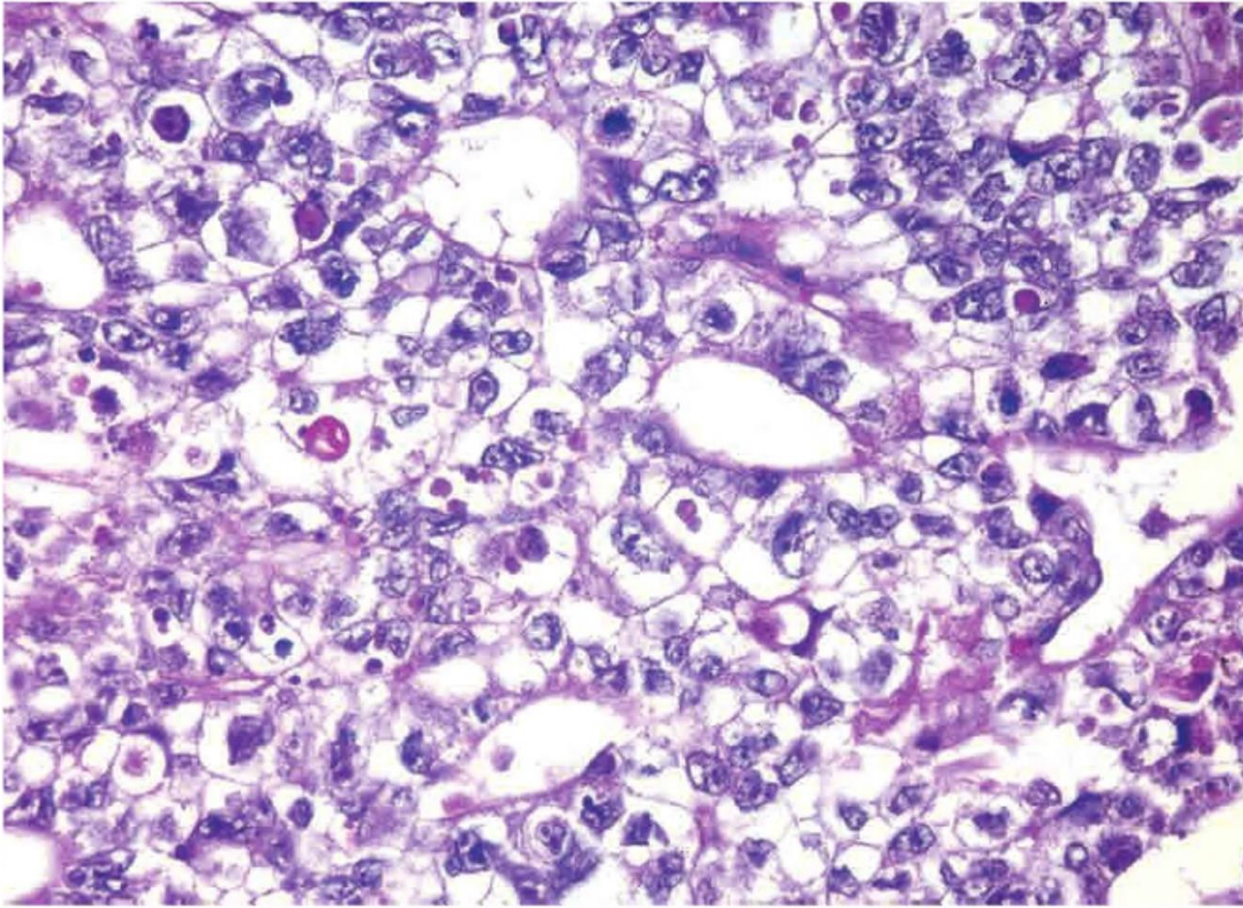
- Carcinomul embrionar este observat în principal la pacienții cu vârstă cuprinsă între 20-30 de ani. Această tumoră este mai agresivă decât tumorile seminomice.
- Macroscopic, această tumoră este mai mică decât tumorile seminomice și de obicei nu afectează întregul testicul. Pe secțiuni, carcinomul embrionar se caracterizează printr-o suprafață pestriță, contururi neclare și prezența focarilor de hemoragii și necroze.



## Tumori testiculare

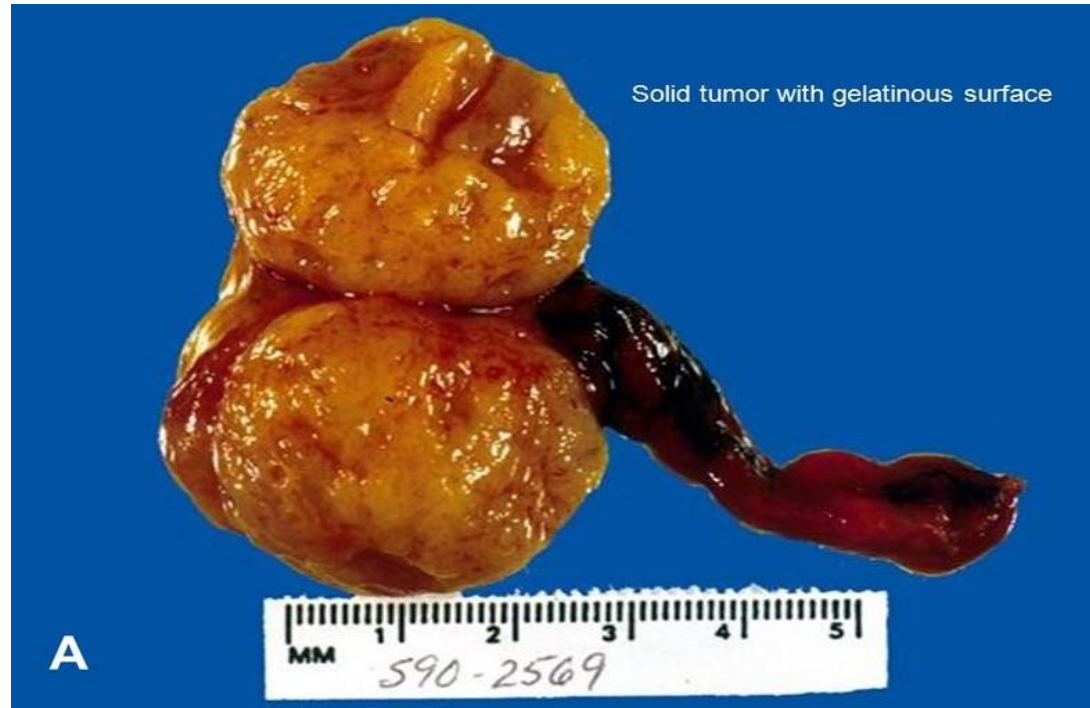### *Carcinomul embrionar*

• Celulele tumorale sunt mari, nediferențiate, cu nuclei hipercromi și nucleoli proeminenți, arată ca celulele epiteliale. Limitele celulare din carcinomul embrionar (spre deosebire de seminom) sunt de obicei neclare, există diferențe semnificative în forma și dimensiunea celulelor și nucleelor. Adesea se evidențiază figuri mitotice și celule gigante tumorale.



## *Tumoră de sac vitelin*

•Tumorile sacului vitelin (tumorile sinusului endodermal) sunt cele mai frecvente tumori testiculare la sugari și copii sub 3 ani. În această grupă de vârstă, aceste tumori au un prognostic foarte bun. La adulți, formele izolate ale acestor tumori sunt rare, deoarece componentele tumorii sacului vitelin sunt adesea combinate cu carcinomul embrionar.

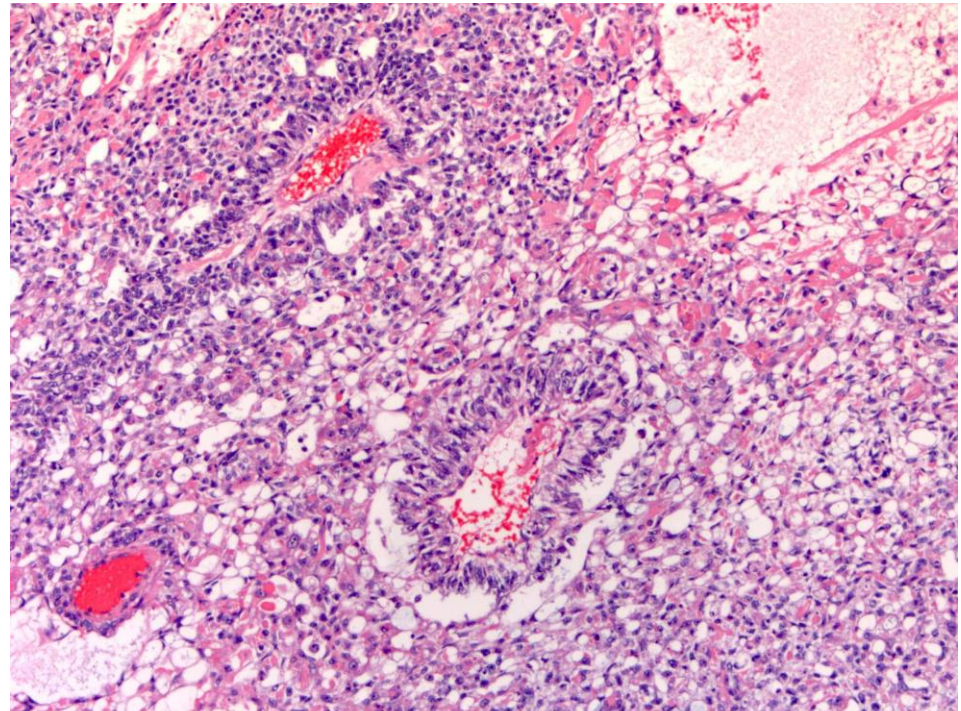


## Tumori testiculare

### *Tumoră de sac vetilin*

•Tumora nu are o capsulă, pe secțiune este omogenă, mucinoasă, de culoare alb-gălbuie. La examinarea microscopică, o trăsătură caracteristică este rețeaua de „dantelă” cu celule cubice sau plate de dimensiuni medii. În plus, sunt determinate structurile papilare, cordoane de celulare individuale. În „50% din tumori, există structuri similare cu sinusurile endodermice, *corpusculi Schiller-Duval*.

Ele constau dintr-un nucleu mezodermic.  
cu un capilar central și straturi de celule  
viscerale și parietale  
care amintesc **glomerulul primitiv**.

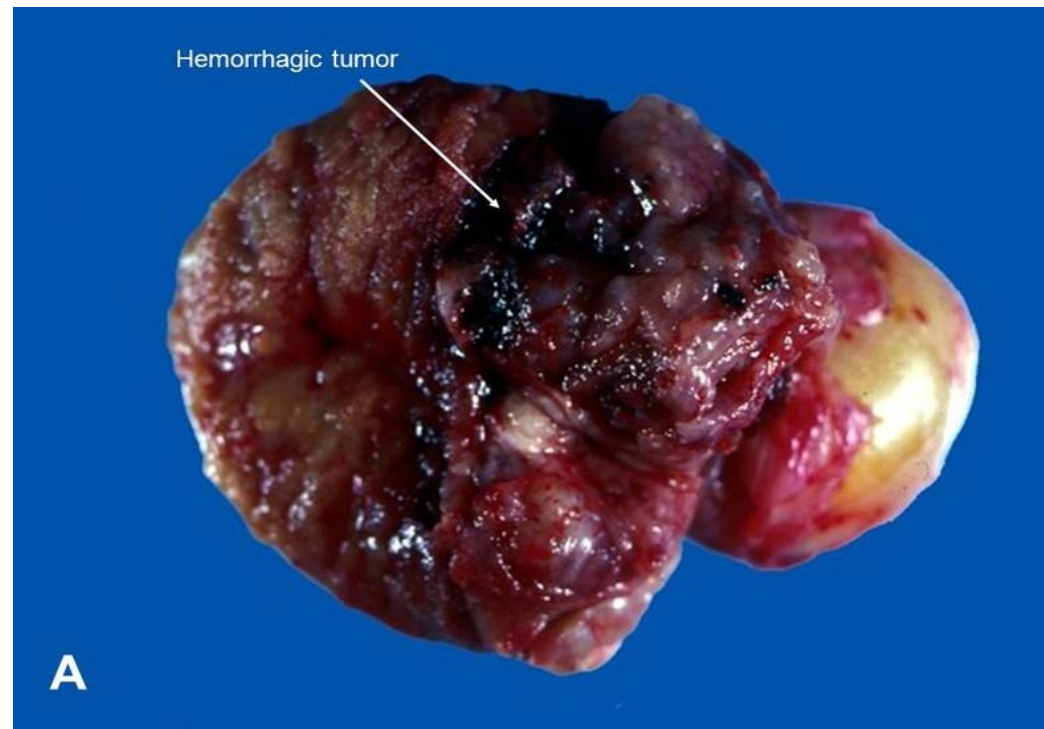

Schiller-Duval body

# Tumori testiculare

## *Coriocarcinomul*

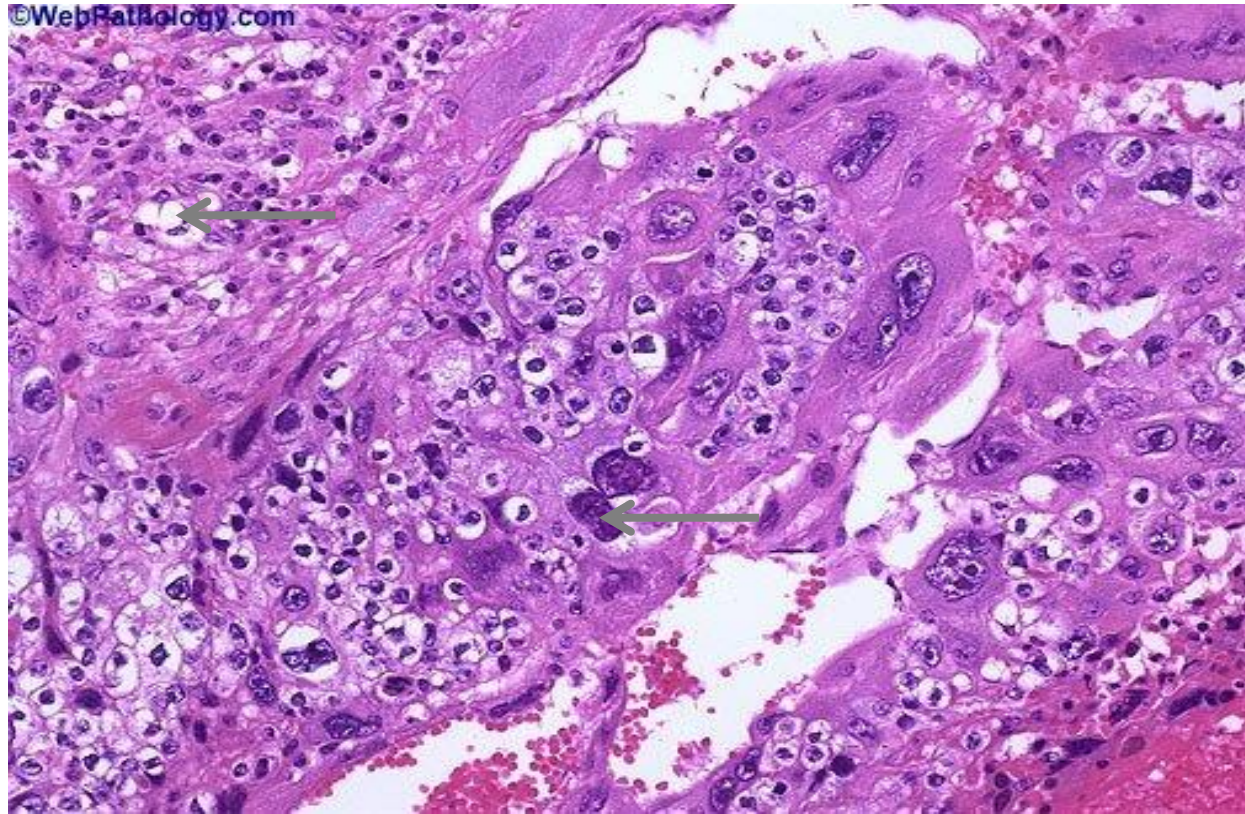
- Se referă la tumorile testiculare de grad înalt de malignitate. coriocarcinomul pur este rar și reprezintă mai puțin de 1% din toate tumorile cu celule germinale.
- Morfologie.** Coriocarcinomul are de obicei aspectul unui nodul mic palpabil și nu duce la mărirea testiculului. Aceste tumori depășesc rareori diametrul de 5 cm. Este caracteristică prezența hemoragiilor și necrozei.



## Tumori testiculare

### *Coriocarcinomul*

- *Celulele sincitiotrofoblaste* sunt de dimensiuni mari au nuclee hiperchrome neregulate sau lobate și citoplasmă vacuolizată eozinofilă abundentă, în care se poate determina cu ușurință hCG.
- *Celulele citotrofoblaste* sunt mai ordonate și au o formă predominant poligonală, limite bine conturate și o citoplasmă clară. Aceste celule sunt localizate sub formă de benzi sau cuiburi și conțin nuclee unice, identice.

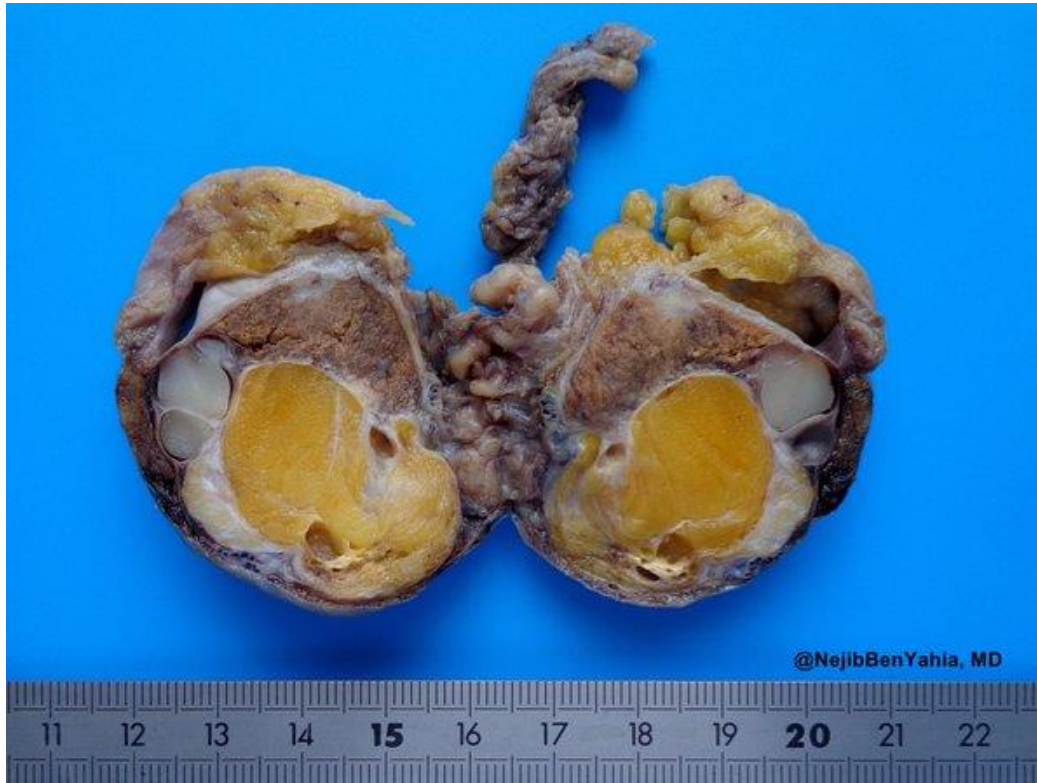



## Tumori testiculare

### *Teratomul*

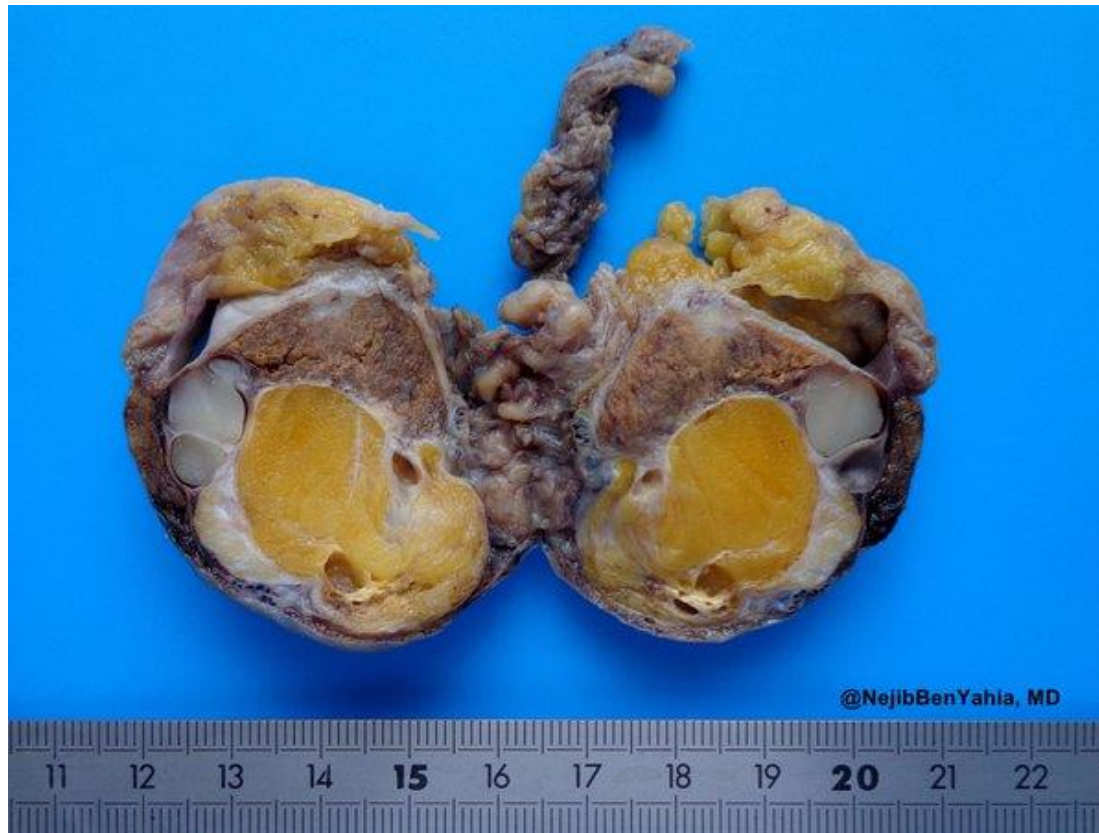• Teratomul este o tumoră cu o structură complexă și constă din diverse componente celulare sau organoide care seamănă cu derivații mai multor straturi germinale. Teratoamele pot apărea la orice vârstă. Teratoamele „pure” sunt adesea întâlnite la copiii mici și de vârstă mijlocie, la adulți, teratoamele „pure” sunt rare (2-3% din toate tumorile cu celule germinale). Frecvența teratoamelor combinate cu alte tumori germinogene ajunge la ~ 45%.



## Tumori testiculare

### *Teratomul*

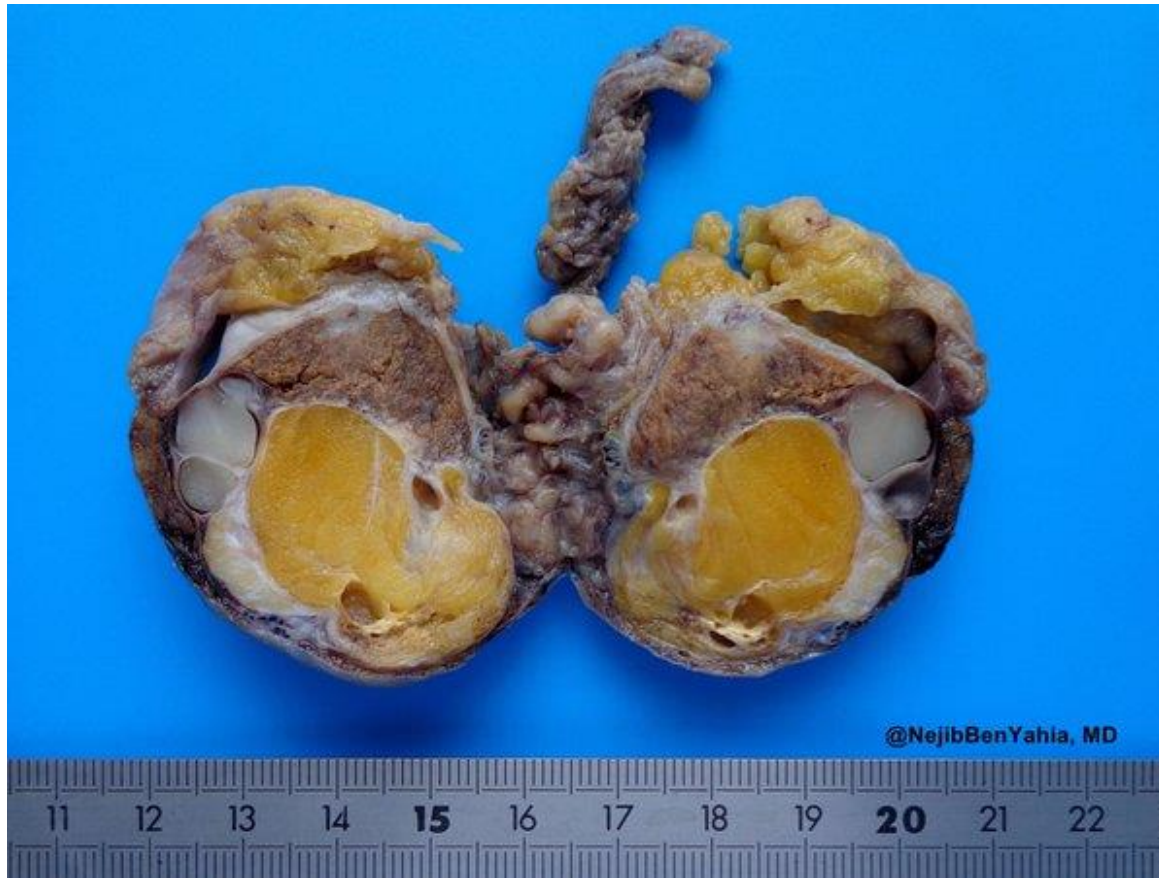•Teratomele, de regulă, sunt tumori mari (5-10 cm). Macroscopic, tumora are un aspect eterogen, care depinde de țesuturile sale constitutive, incluzând componente solide, cartilaginoase și chistice. Prezența hemoragiilor și focarelor de necroză indică de obicei o combinație de teratom cu carcinom embrionar și / sau coriocarcinom.



## Tumori testiculare

### *Teratomul*

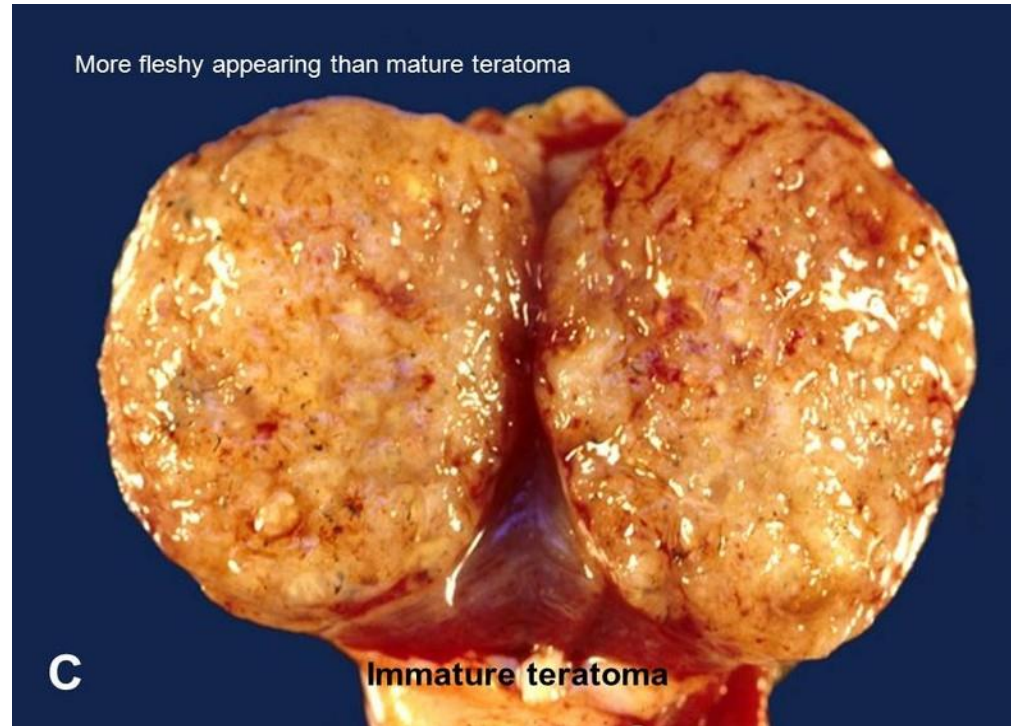•Teratomele constau din grupuri aleatorii de celule diferențiate sau structuri organoide, cum ar fi țesut nervos, fibre musculare, insule cartilaginose, zone cu epiteliu scuamos, structuri asemănătoare cu țesut tiroidian, epiteliu bronșic și bronșiolic, epiteliu peretelui intestinal sau țesut cerebral.



## Tumori testiculare

### *Teratomul*

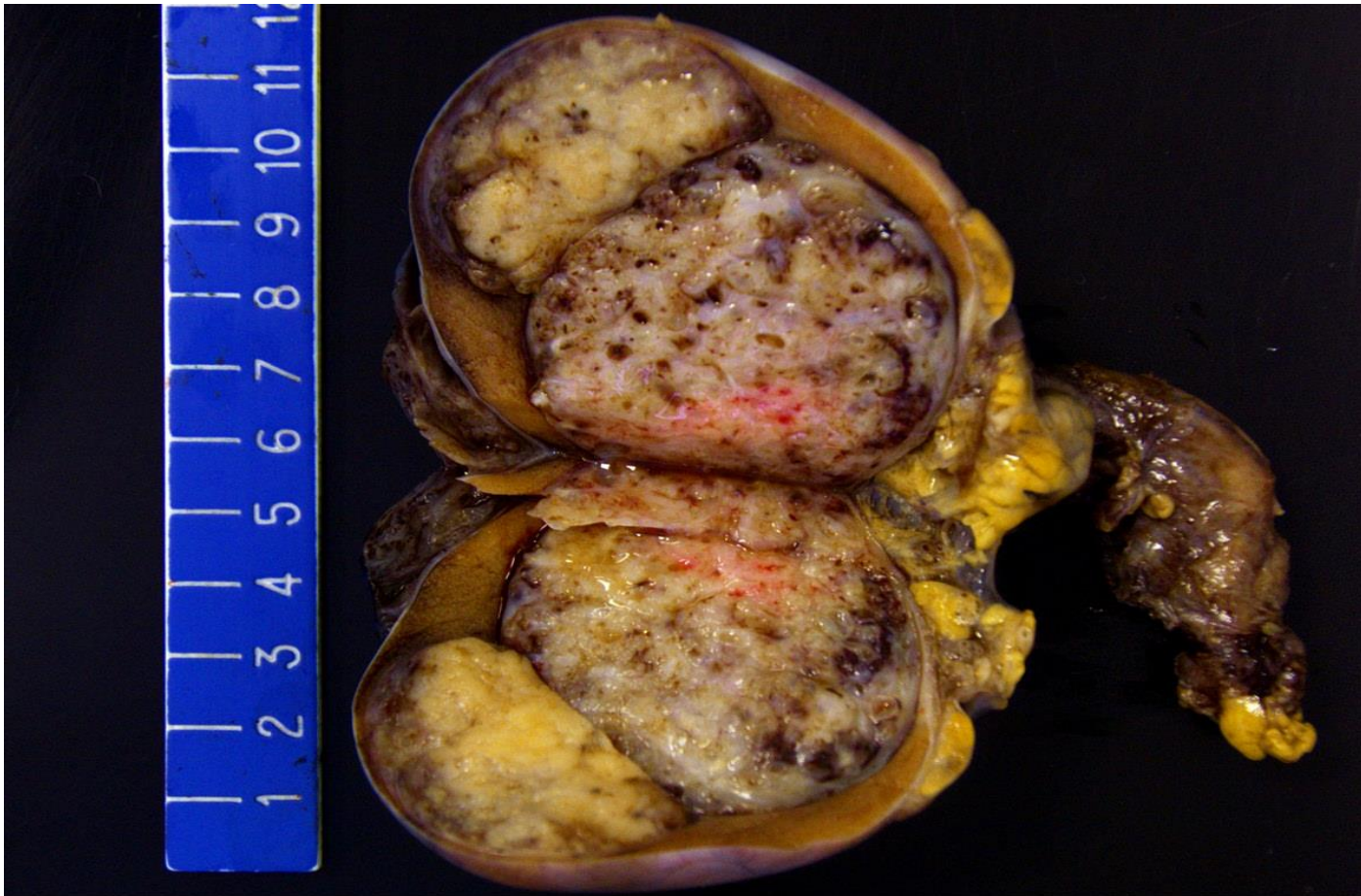
- Elementele pot fi mature (asemănătoare diferitelor țesuturi formate) și imature (cu semne histologice ale țesutului fetal sau embrionar).
- Rareori, într-un teratom se pot dezvolta tumori maligne non-germinogene. Acest fenomen este observat în cazul teratomului cu transformare malignă, atunci când malignizarea apare la derivații unuia sau mai multor straturi germinale. Astfel, se formează focare de carcinom cu celule scuamoase, adenocarcinom producător de mucină sau sarcom.



## Tumori testiculare

### *Tumori mixte*

•Aproximativ 60% din tumorile testiculare au mai multe tipuri histologice. Combinații tipice: teratom + carcinom embrionar + tumora de sac vitelin, seminom + carcinom embrionar, carcinom embrionar + teratom (teratocartiom). Prognosticul se agravează în prezența unui element malign agresiv într-o tumoră mixtă.



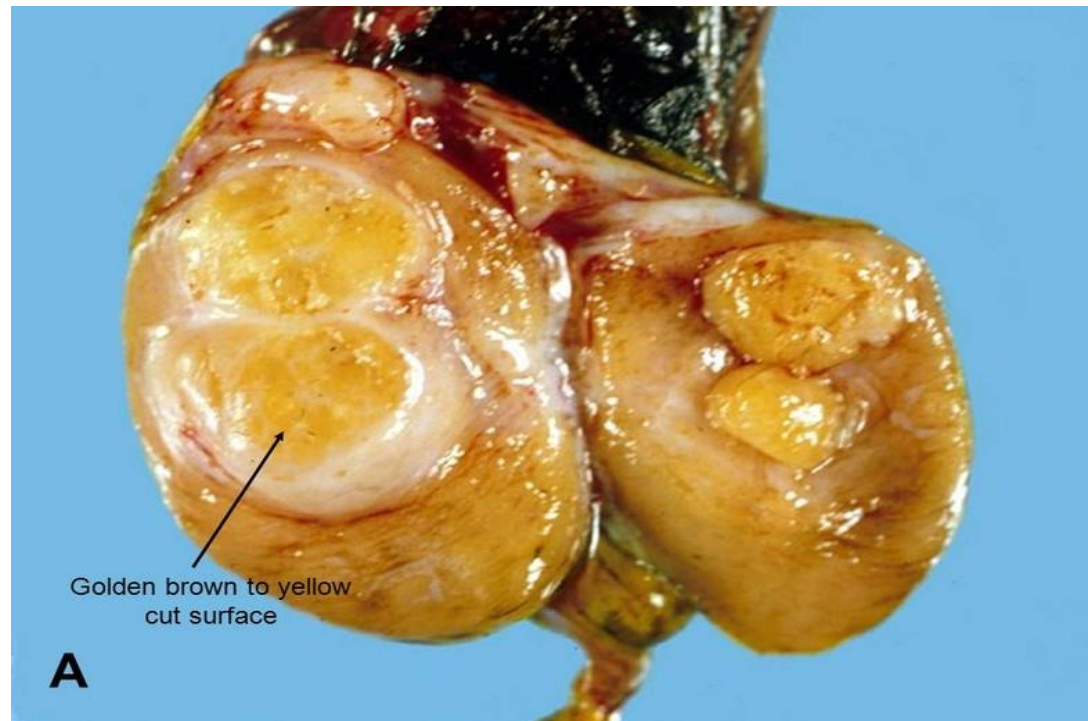Mixed GCT (70% teratoma, 30% embryonal carcinoma)

## *Tumori testiculare*

### *Tumorile stromei cordonului sexual*

#### *Tumorile cu celule Leydig*

•Tumorile din celulele Leydig prezintă un interes deosebit deoarece pot produce androgeni și, în unele cazuri, androgeni și estrogeni și chiar corticosteroizi. Tumorile din celulele Leydig pot apărea la orice vârstă, dar sunt mai des observate la vârsta de 20-60 de ani, la unii pacienți ginecomastia poate fi prima manifestare. La copii, simptomele dominante se bazează pe efecte hormonale, manifestându-se în principal sub formă de pubertate prematură.



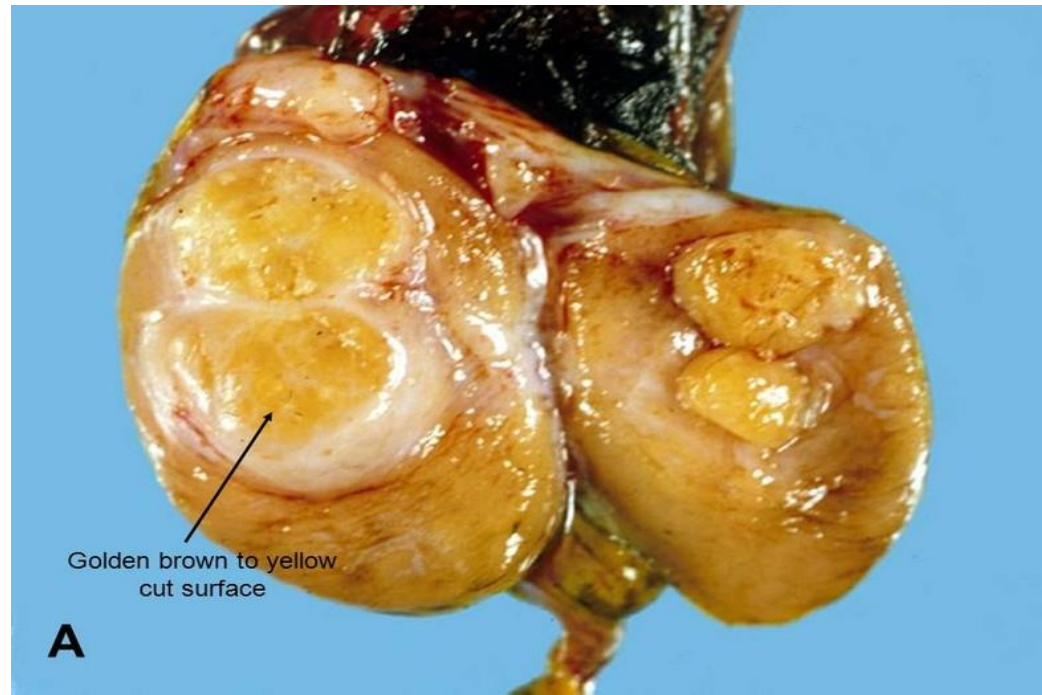## *Tumori testiculare*

### *Tumorile stromei cordonului sexual*

#### *Tumorile cu celule Leydig*

•**Morfologie.** Tumorile cu celule Leydig sunt noduli rotunjiți, de obicei cu diametrul mai mic de 5 cm. Pe secțiune are o culoare caracteristică maro-aurie.

Aproximativ 10% din tumori la adulți se caracterizează prin creștere invazivă și metastazare;

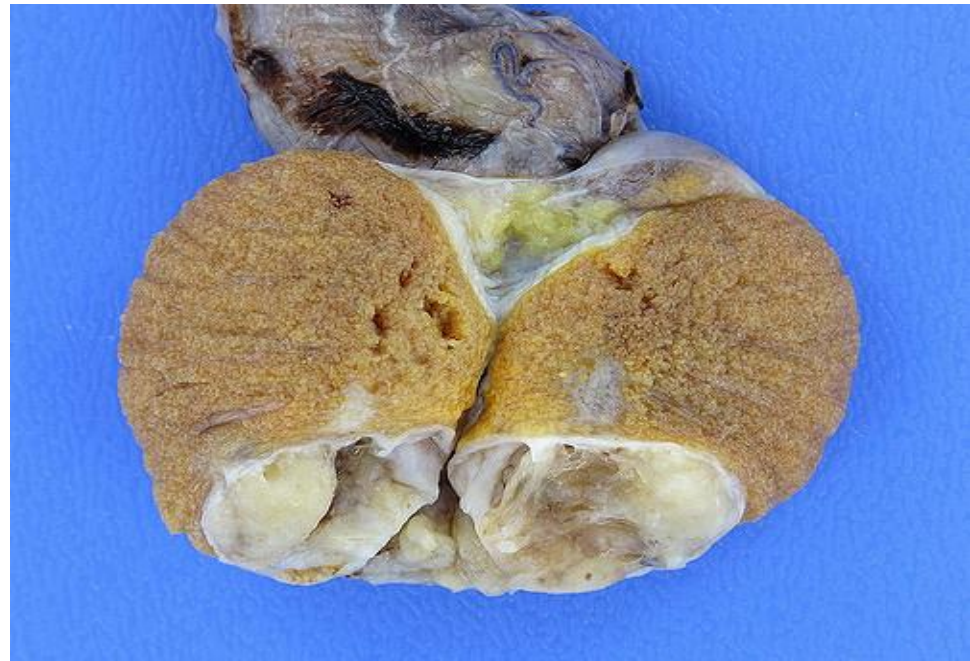

## *Tumori testiculare*

### *Tumorile stromei cordonului sexual*

#### *Tumori cu celule Sertoli*

- Majoritatea tumorilor din celulele Sertoli sunt inactive hormonal și benigne, doar 10% din aceste tumori se malignizează.
- Morfologie.** Aceste tumori prezintă noduli mici, denși, cu o suprafață uniformă pe secțiune au aspect alb-cenușiu sau galben. Celulele tumorale sunt grupate în trabecule, care tind să formeze structuri sub formă de cordoane și tuburi.





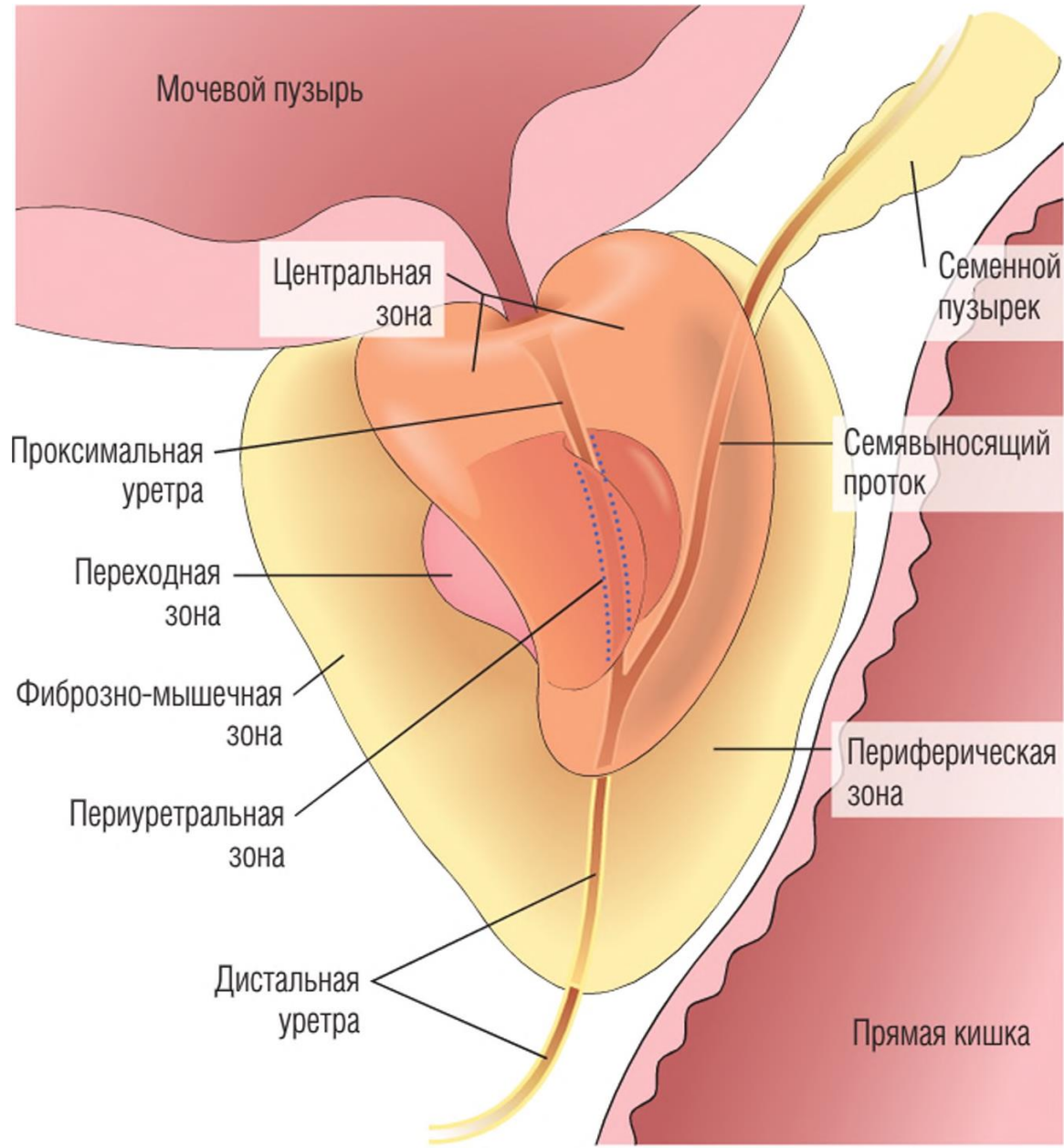
# Prostata

•La un bărbat adult, sănătos, masa prostatei este de 20 g.

**În prostată a unui bărbat adult. Există mai multe zone:**

- centrală,
- periferică,
- de tranziție,
- fibromusculară
- periuretrală.

**Tumora malignă este localizată în principal în zona periferică și poate fi detectată prin examen digital rectal. Dimpotrivă, hiperplazia nodulară este localizată mai aproape de zona centrală și mai des decât o tumoră malignă, determină obstrucția tractului urinar.**

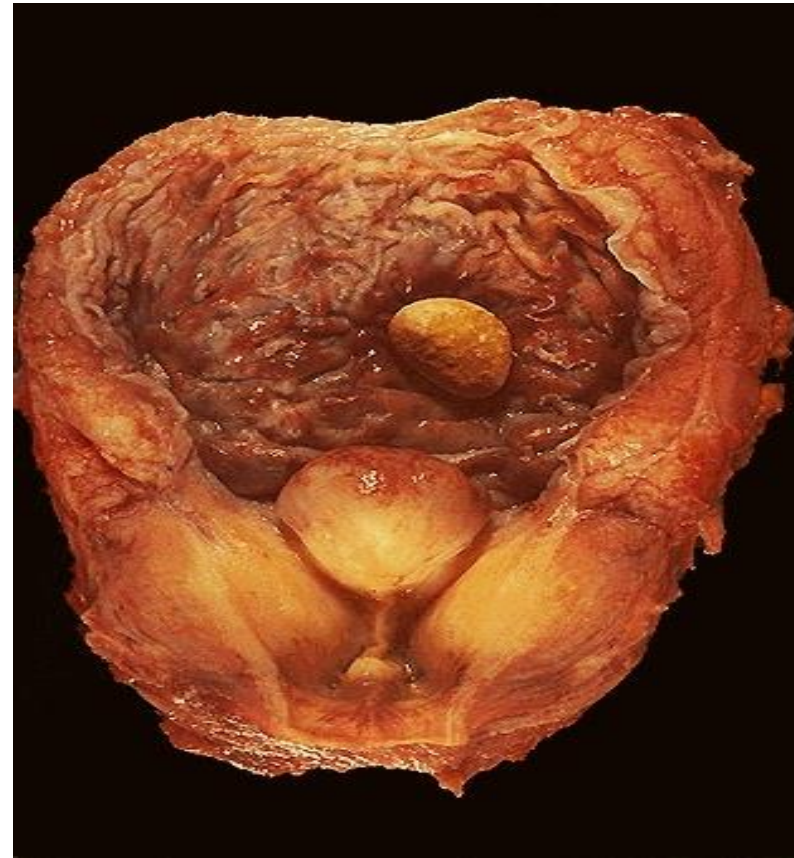

# Prostata

## Hiperplazie benignă de prostată

• *Hiperplazia benignă de prostată (HBP)*, sau hiperplazia nodulară, este o patologie foarte frecventă la bărbații peste 50 de ani. Se caracterizează prin proliferarea celulelor stromale și epiteliale ale prostatei cu formare de noduli mari, discreți în zona periuretrală.

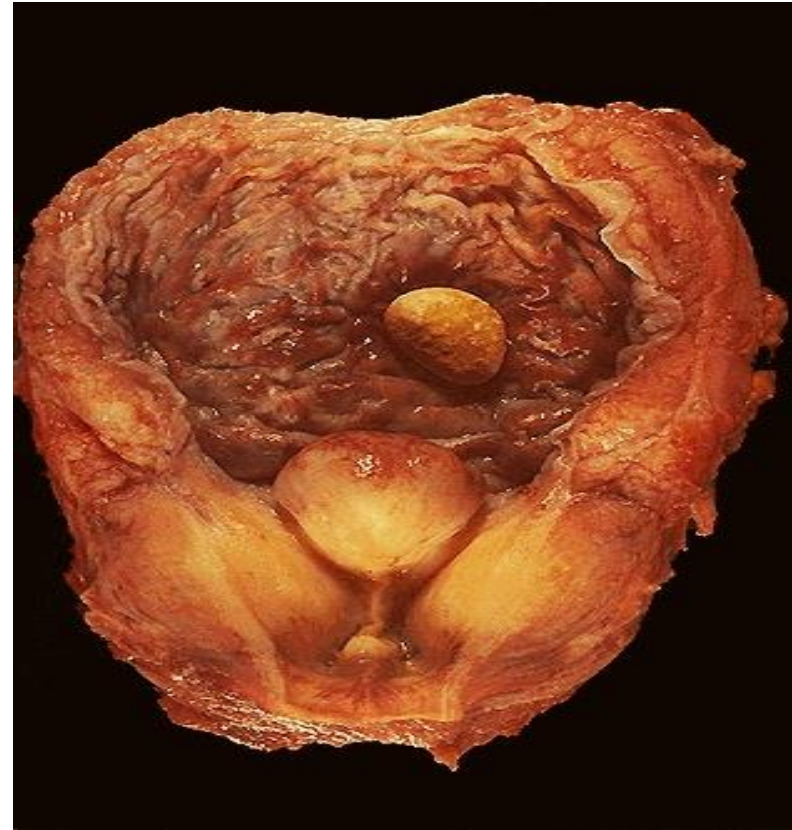Nodulii, mărindu-se în dimensiuni comprimă uretra, ceea ce provoacă obstrucția parțială sau totală a uretrei.



# Prostata

## Hiperplazie benignă de prostată

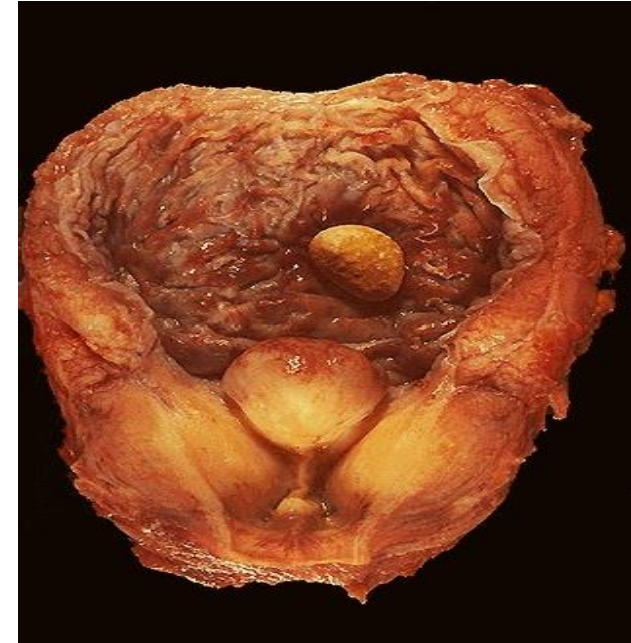•**Frecvența.** ~ 20% dintre bărbați au semne histologice de HBP la 40 de ani, ~ 70% la 60 de ani și aproape toți bărbații (~ 90%) au semne histologice de HBP. Doar 50% dintre bărbații cu BPH confirmată histologic au o mărire pronunțată clinic și doar 50% dintre ei au simptome clinice. HBP este o problemă majoră.



# Prostata

## Hiperplazie benignă de prostată

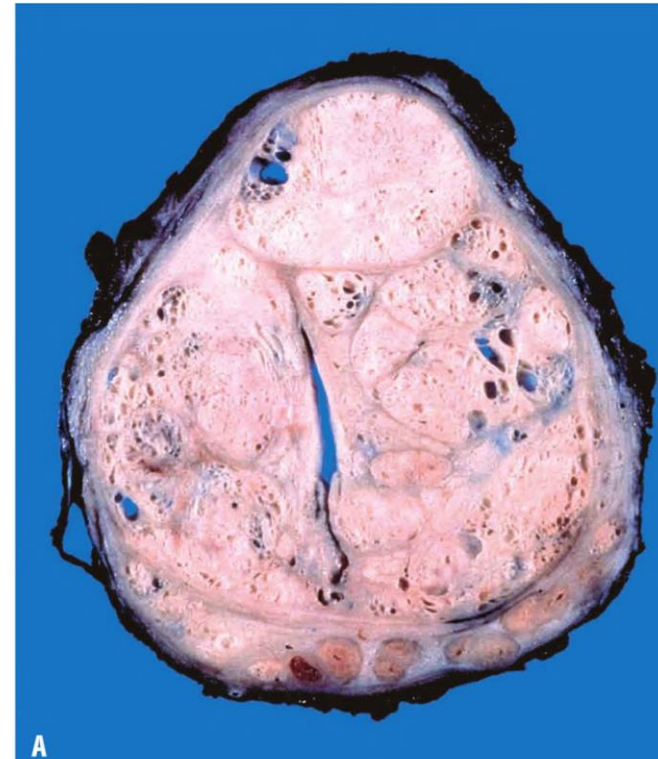
•**Etiologie și patogeneză.** Deși în zona periuretrală a prostatei sunt un număr crescut de celule epiteliale și stromale, nu există dovezi clare ale activității proliferative crescute a celulelor epiteliale în HBP. Dimpotrivă, se crede că veriga principală a procesului hiperplastic este o încălcare a apoptozei. Se crede că o scădere a ritmului normal de apoptoză duce la acumularea de celule îmbătrânite în prostată. Androgenii joacă un rol în dezvoltarea BPH, care poate nu numai să potențeze proliferarea celulelor, ci și să inhibe apoptoza.



# Prostata

## Hiperplazie benignă de prostată

•Principalul androgen al prostatei este dihidrotestosteronul (DHT). Se formează în prostată prin transformarea testosteronului prin intermediul enzimei 5 $\alpha$ -reductază. Această enzimă este localizată aproape în totalitate în celulele stromale. Celulele epiteliale ale prostatei nu conțin 5 $\alpha$ -reductază, cu excepția unui număr mic de celule din stratul bazal. Astfel, de creșterea prostatei prin intermediul androgenilor sunt responsabile celulele stromale.

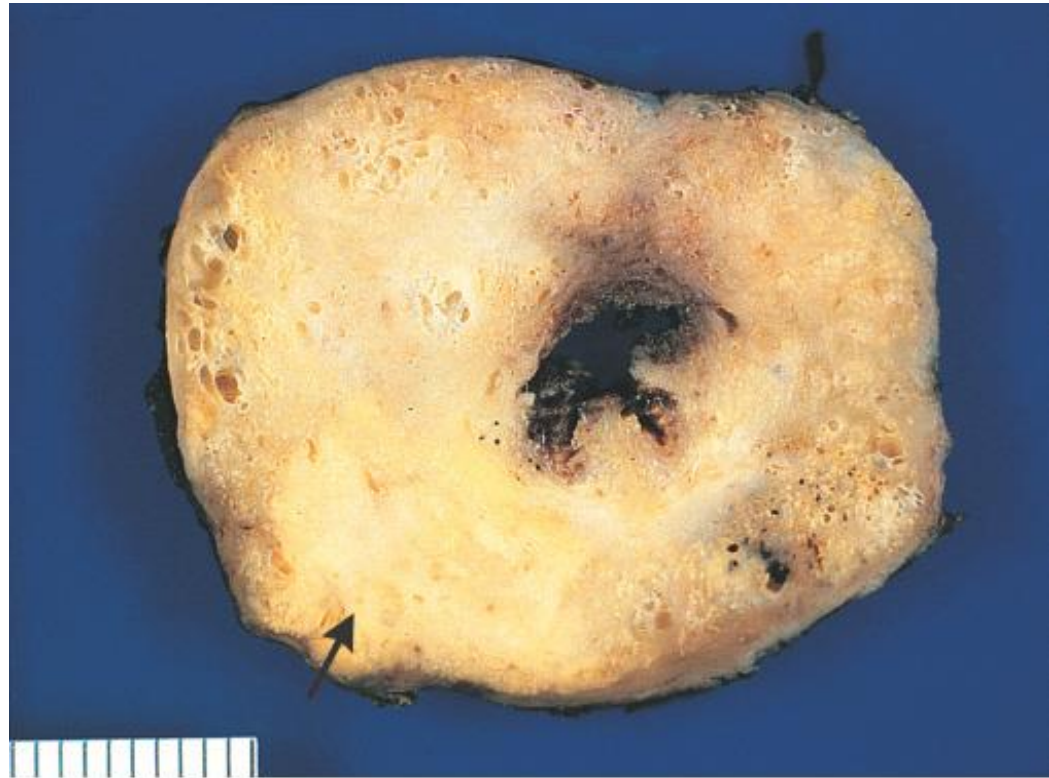

# TUMORI

## Adenocarcinomul

**Etiologie și patogeneză.** Androgenii joacă un rol important în dezvoltarea carcinomului de prostată. Creșterea și dezvoltarea celulelor tumorale, precum și celulele normale ale prostatei, depind de androgeni, care, atunci când sunt legați de receptorul de androgeni, induc expresia genelor responsabile de creșterea celulelor și de supraviețuirea lor.

Importanța androgenilor în susținerea creșterii și supraviețuirii celulelor tumorale în prostată poate fi demonstrată prin efectul castrării sau terapiei antiandrogenice, care de obicei duce la o regresie a bolii.

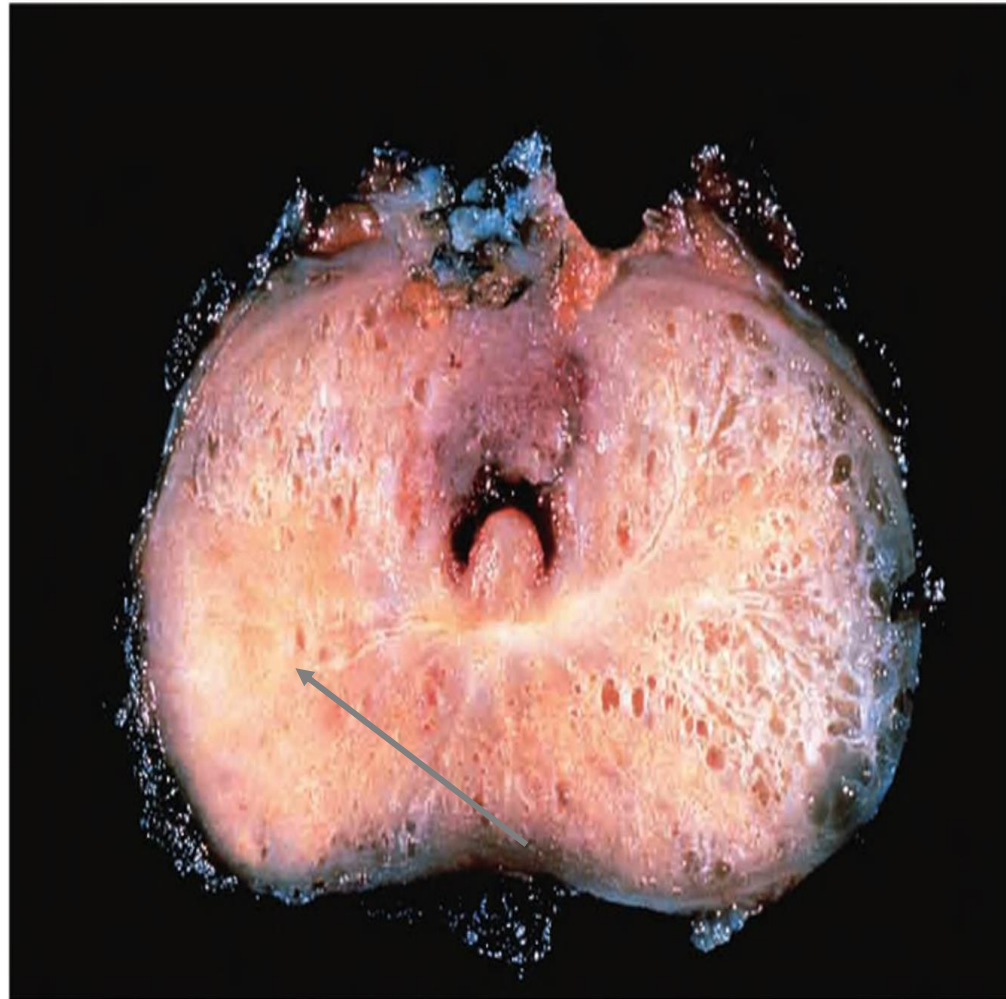


# TUMORI

## Adenocarcinomul

În 70% din cazuri, carcinomul de prostată este localizat în zona sa periferică (de obicei în partea posterioară a glandei, ceea ce permite palparea tumorii în timpul examinării digitale rectale).

**Adenocarcinomul prostatic. Țesutul tumoral este localizat în partea posterioară a glandei (stânga jos). Țesutul alb dens al tumorii diferă de structura friabilă a zonei periferice benigne din partea opusă.**

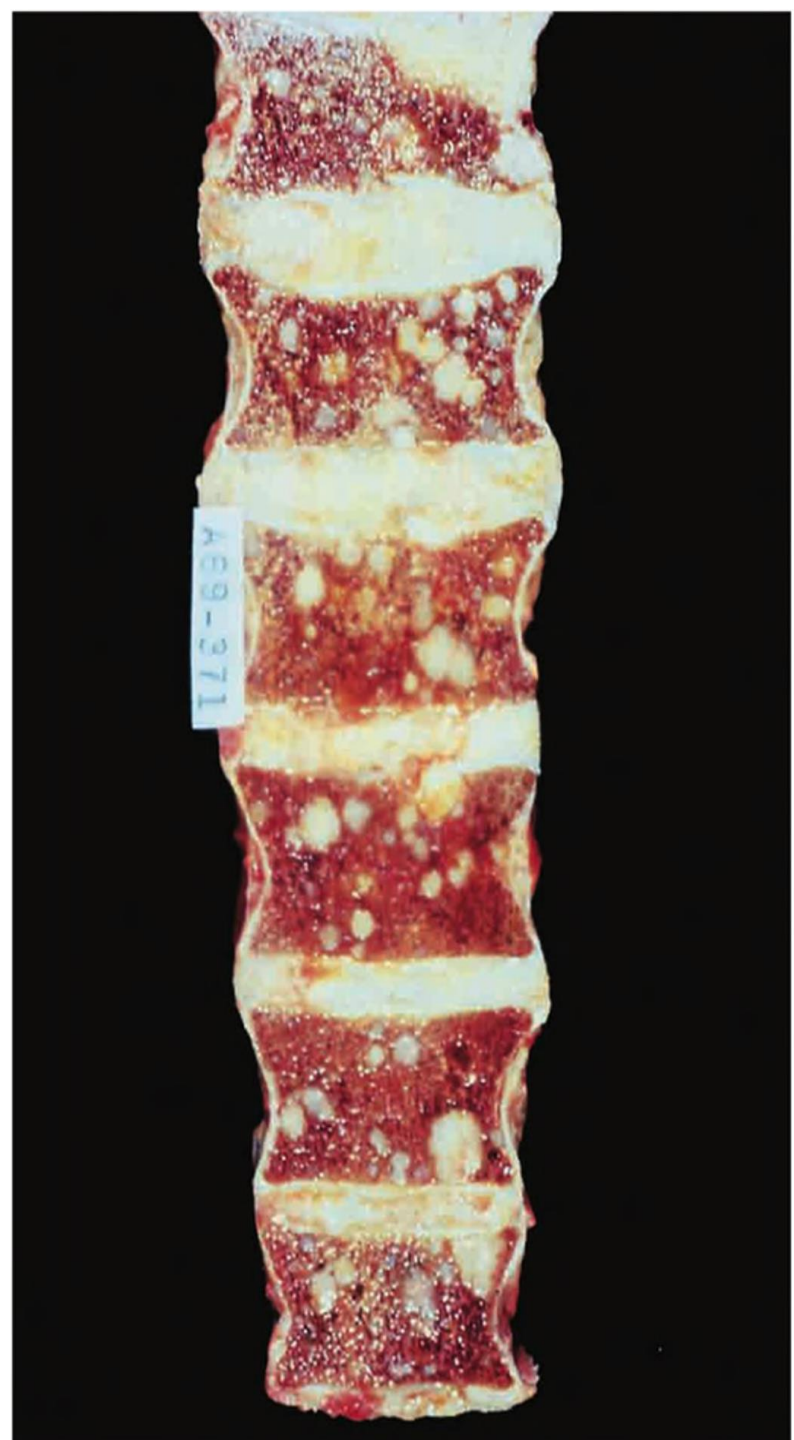

# TUMORI

## Adenocarcinomul

Metastazele se răspândesc inițial prin vasele limfatice până la nivelul nodurilor limfatice regionali și ajung la nodulii limfatici paraaortali.

Diseminarea hematogenă are loc mai ales în oase, în special în oasele scheletului axial, dar în unele cazuri există o diseminare masivă către organele interne (mai degrabă o excepție decât o regulă). Metastazele osoase sunt de obicei osteoblastice și, dacă sunt depistate la bărbați, indică clar prezența carcinomului de prostată. Cel mai des este afectată coloana lombară, apoi (în ordinea descrescătoare a frecvenței) - partea proximală a femurului, osul pelvin, coloana toracică și coastele.





## Sifilisul.

Sifilisul (luesul) este o infecție veneriană cronică, provocată de *Spirocheta (Treponema pallidum)*. Observată pentru prima dată în forma sa epidemică în Europa în secolul 16, sifilisul este o infecție endemică în toate zonele lumii.

De exemplu, sifilisul primar și cel secundar la femeile cu vârsta peste 10 ani a crescut de la 0,8 la 100.000 în 2004 la 1,5 la 100.000 în 2009. există o discrepanță frapantă în funcție de rasă: afro-americanii sunt afectați de 30 de ori mai frecvent decât populația albă.

- *T.pallidum* este un microorganism pretențios, a cărui gazdă este omul. Sursa uzuală de infecție este contactul cu o leziune cutanată sau mucoasă a unui partener sexual, leziune aflată în stadiile inițiale ale sifilisului. De la nivelul acestor leziuni, microorganismul se transmite în timpul contactului sexual prin mici excoriații cutanate sau mucoase ale partenerului neinfectat. În cazurile congenitale, *T. Pallidum* se transmite transplacentar, de la mamă la făt, în special în stadiile incipiente ale infecției materne.

Sifilisul are urmatoarele forme în manifestare sa:

1.Sifilisul primar

2.Sifilisul secundar

3.Sifilisul terțiar(visceral)

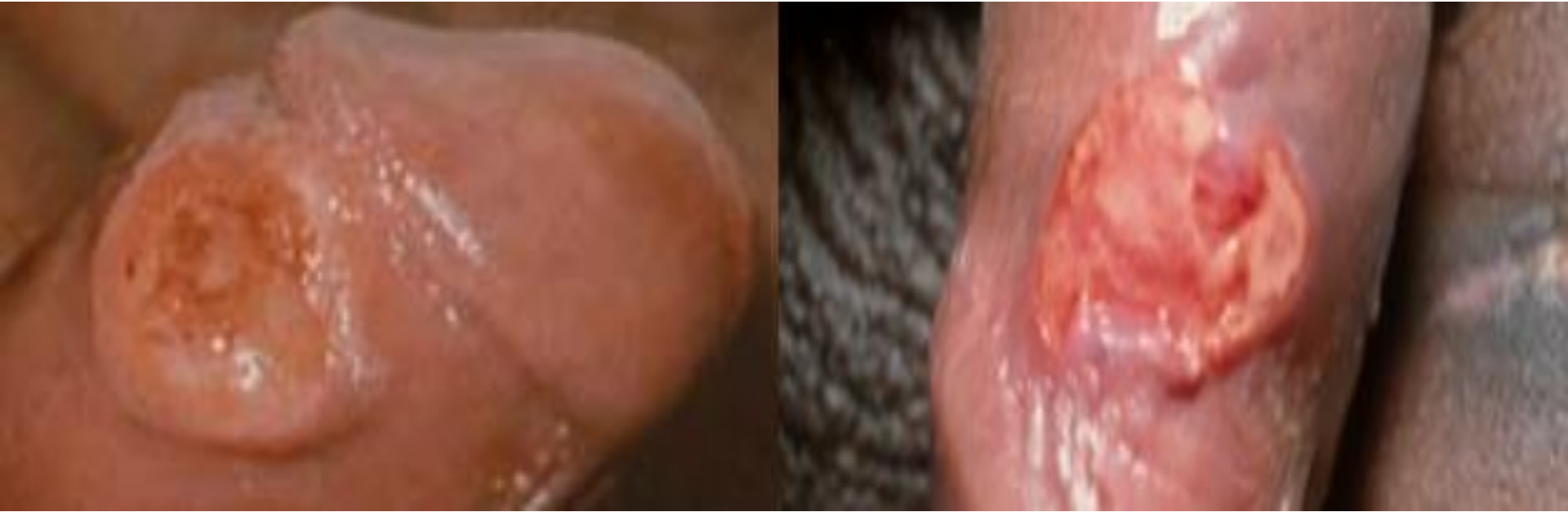4.Sifilisul congenital(transplacentar)

## Sifilisul primar.

Manifestarea principală în sifilisul primar este șancrul dur. La bărbați șancrul primar este localizat cel mai frecvent la nivelul penisului. La femei pot fi prezente leziuni multiple, de regulă în vagin sau la nivelul colului uterin. Șancrul debutează sub forma unei papule mici, ferme, care crește gradat producând o ulcerație nedureroasă cu marginile bine definite, indurate și o bază “curată”, umedă. Ganglionii limfatici regionali sunt ușor măriți de volum și fermi, dar nedureroși.

- La examinarea histologică a ulcerației se observă infiltratul limfo-plasmocitar tipic și modificările vasculare proliferative sub formă de endarteriită proliferativă însoțită de un infiltrat inflamator bogat în plasmocite. Chiar și fără terapie șancrul primar se vindică după o perioadă de câteva săptămâni, lăsând o cicatrice fină.

# Sifilis primar, şancru dur



## Sifilisul secundar.

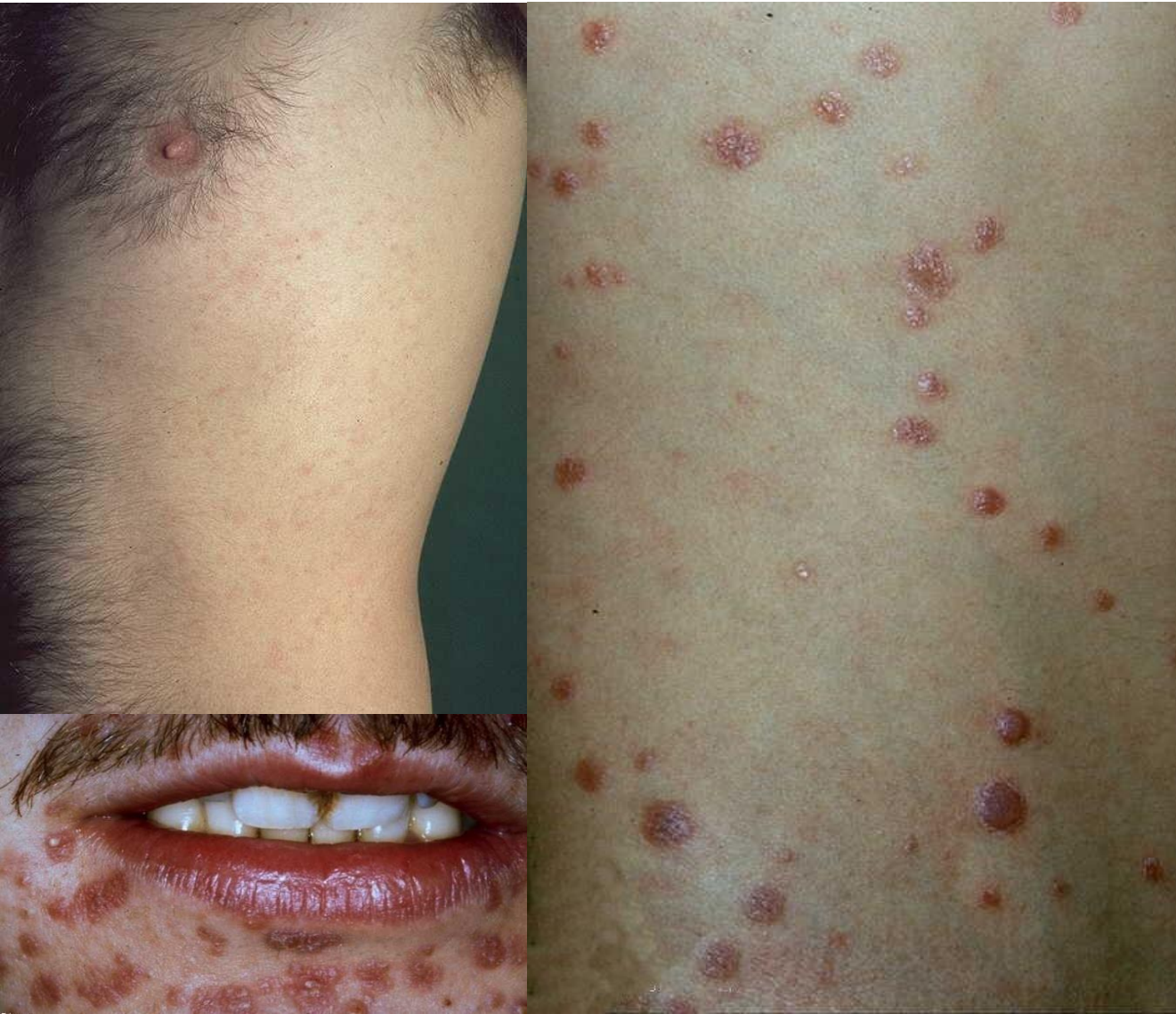La aproximativ 2 luni de la vindicarea șancrului apar leziunile de sifilis secundar. Manifestările sifilisului secundar sunt diverse, dar în mod tipic includ o combinație între limfadenopatie generalizată și leziuni cutaneomucoase variate. De obicei leziunile cutanate sunt simetrice și pot fi maculo-papulare, cu cruste sau pustuloase. Este frecventă afectarea palmelor și a plantelor.

- Examenul histologic al leziunelor cutaneomucoase din faza secundară a bolii pune în evidență endarteriita proliferativă caracteristică, însoțită de un infiltrat limfo-plasmocitar. Aceste leziuni cutaneomucoase conțin spirochete, care pot fi prezente în număr foarte mare, motiv pentru care sunt foarte contagioase. Limfadenopatia afectează cel mai des ganglionii cervicali și inghinali. Examenul histologic al acestor ganglioni demonstrează hiperplazia centrilor germinali însoțită de creșterea numărului de plasmocite sau, mai rar, granuloame sau neutrofile.



- Manifestările mai puțin comune ale sifilisului secundar includ hepatita, boală renală, afectare oculară(irită) și tulburări gastrointestinale.
- Leziunile cutaneomucoase ale sifilisului secundar se vindecă în câteva săptămâni, după care boala intră în faza latentă incipientă care durează aproximativ 1 an. Leziunile pot se reapară în orice moment pe parcursul acestei perioade latente, iar aceste leziuni sunt la fel contagioase.

# Sifilis secundar, *sifilide*



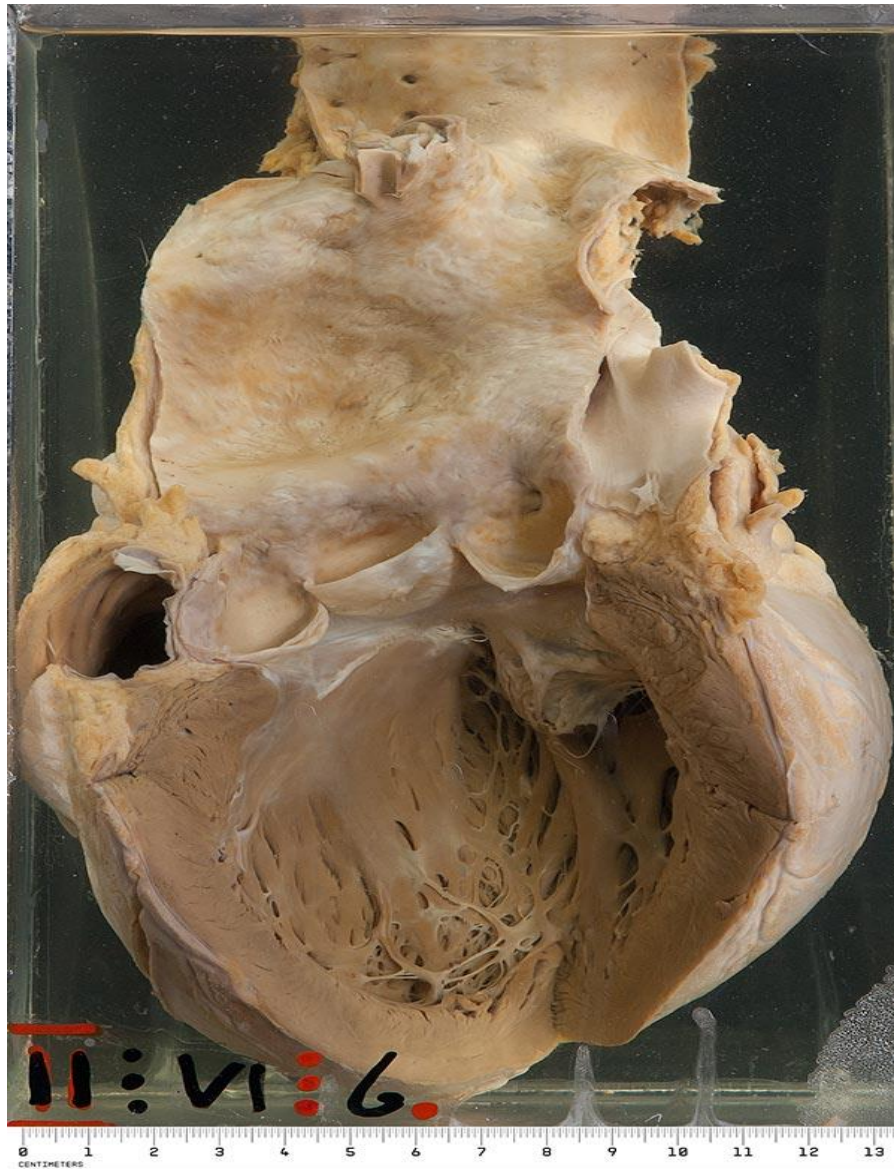
## Sifilisul terțiar.

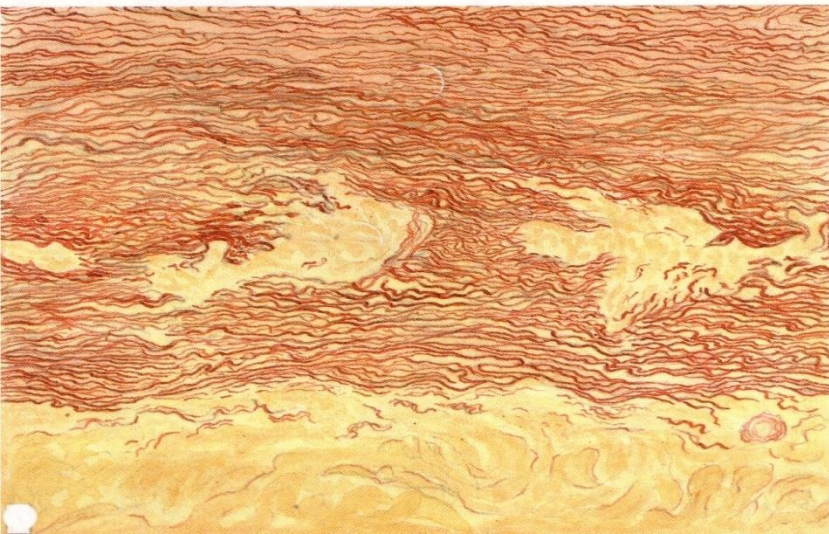
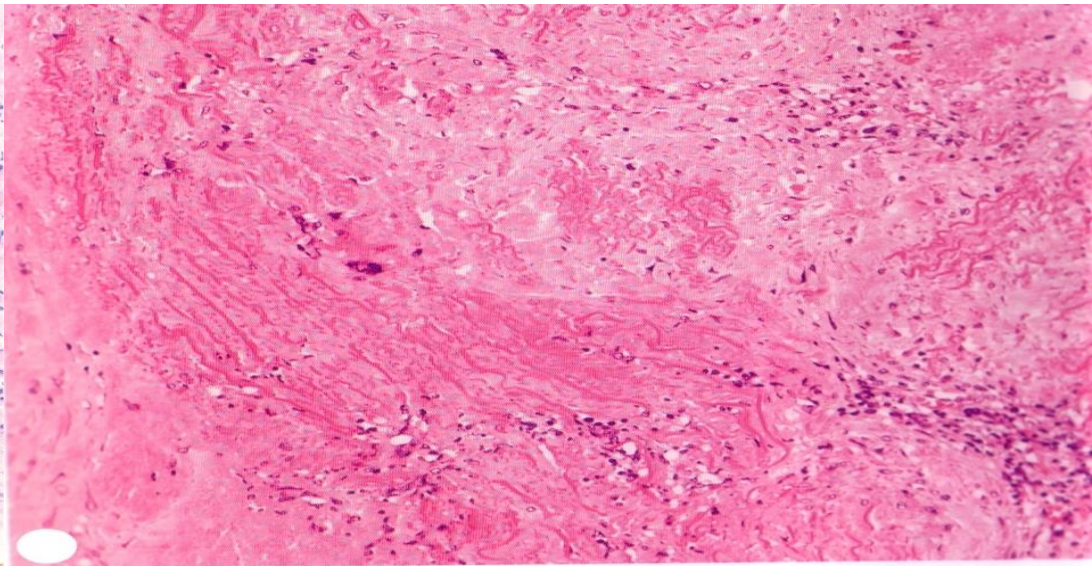
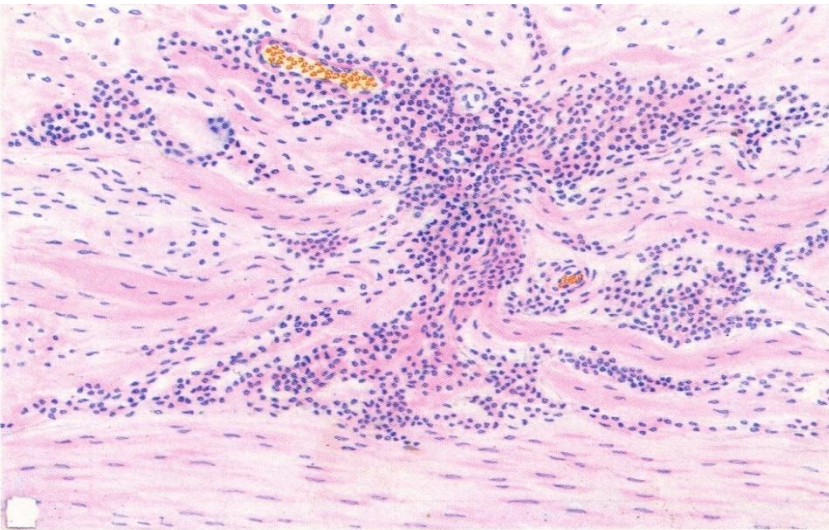
- Sifilisul terțiar se dezvoltă la aproximativ o treime din pacienții netratați, de obicei după o perioadă de latență cel puțin 5 ani. Complicațiile asociate acestei faze a sifilisului se împart în trei mari categorii: sifilisul cardiovascular, neurosifilisul și așa numitul sifilis terțial benign, care poate apărea singur sau asociat cu celelalte tipuri.

- Sifilisul cardiovascular se manifestă sub formă de aortită sifilitică și reprezintă peste 80% din cazurile de sifilis terțial; apare mult mai frecvent la bărbați decât la femei.
- Neurosifilisul reprezintă 10% din cazurile de sifilis terțial în general, dar apare cu frecvența mai mare la pacienții cu infecție HIV concomitentă.

- Sifilisul terțiar “benign” este o formă foarte rară, caracterizată prin apariția gomelor de diferite localizări. Cel mai frecvent apar la nivelul oaselor, tegumentului și mucoaselor căilor respiratorii superioare și cavitatea orală, dar pot apărea în orice organ.

# Sifilis terțiar. Mezaaortita sifilitică

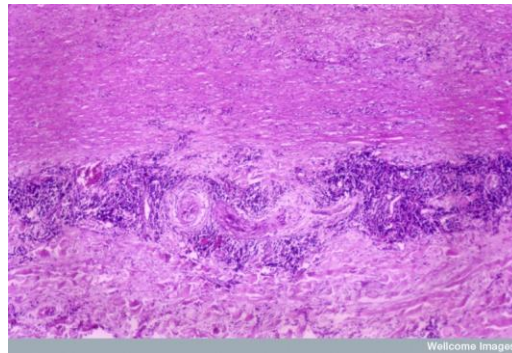




### 33. Mezaortită sifilitică

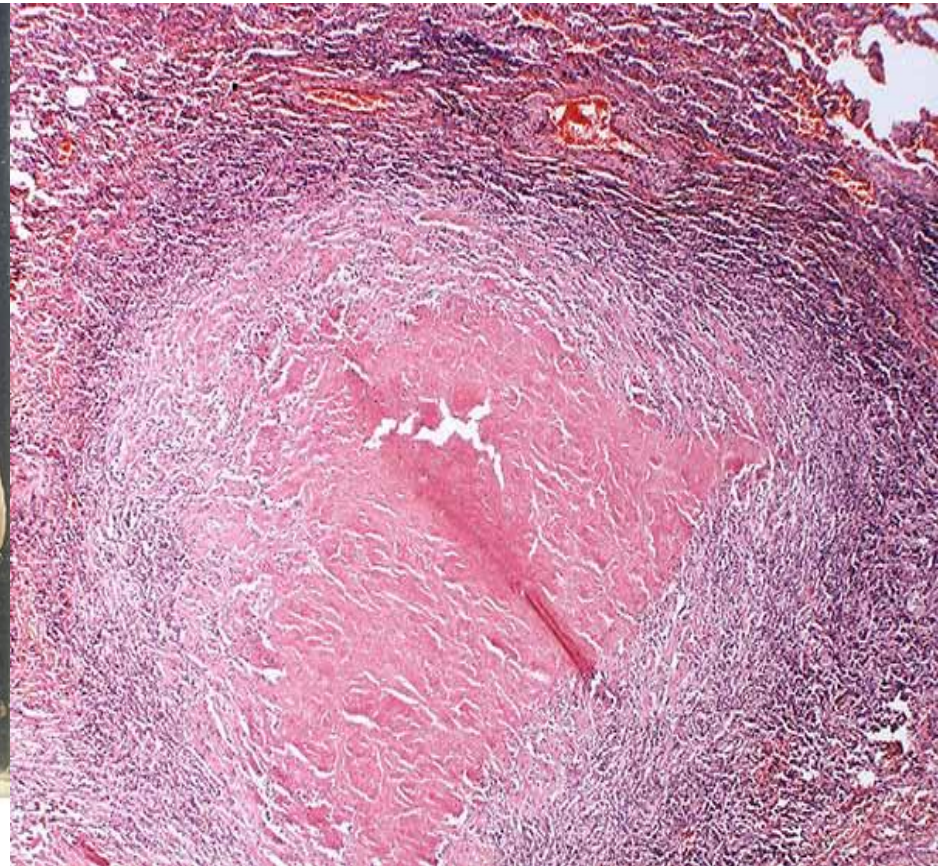
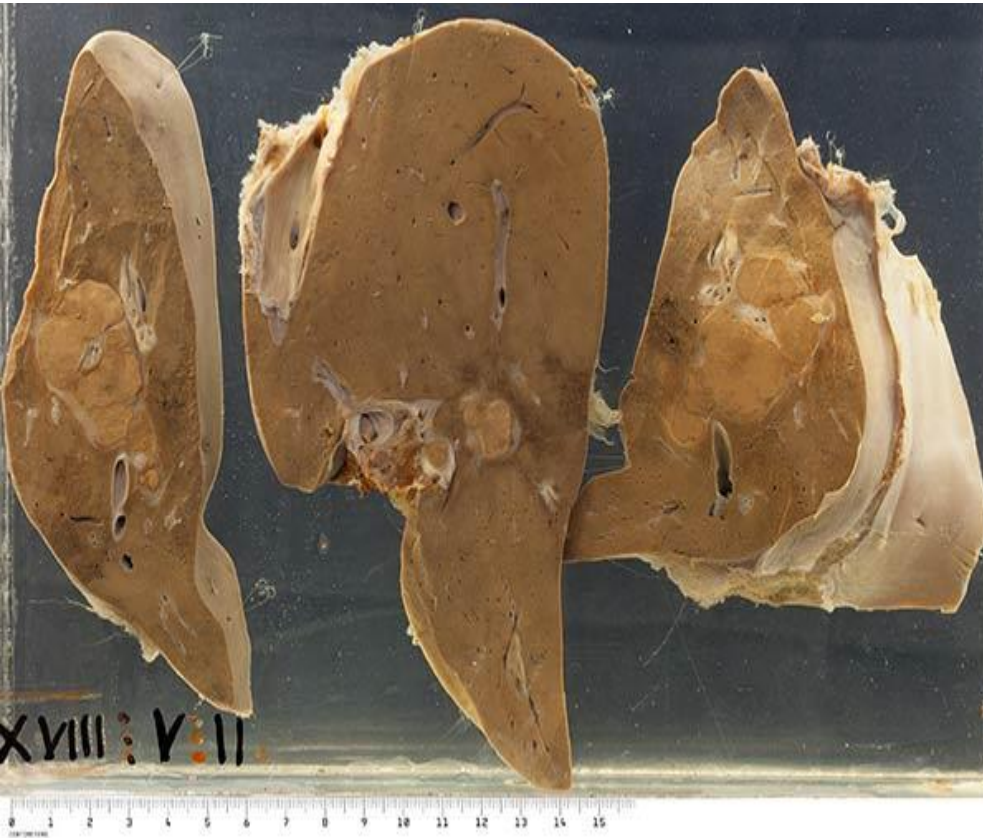*a,b – colorație H-E,  
c- orseină (fibrele elastice)*

Partea superioară a imaginii tunica media, partea inferioară adventicea  
Infiltrat inflamator mixt predominant plasmocitar, cu endarterită obliterantă a vasa  
vasorum





# Goma sifilitică în ficat.



## **Sifilisul congenital.**

Manifestările sifilisului congenital includ făt născut mort, sifilisul infantil și sifilisul congenital tardiv. La copii născuți morți semnele cele mai frecvente ale bolii sunt hepatomegalia, anomalii osoase, fibroza pancreatică și pneumonita.

- În cazurile de sifilis congenital placentă este mărită, palidă și edematoasă. Examenul microscopic pune în evidență endarterita proliferativă care afectează vasele fetale, o reacție inflamatorie mononucleară și imaturitatea vilozităților.

- Sifilisul infantil reprezintă sifilisul congenital al copiilor născuți vii, care se manifestă clinic la naștere sau în primele câteva luni de viață. Sugarii afectați prezintă rintă cronică (sforăire) și leziuni cutaneomucoase similare celor din sifilisul secundar al adultului. Pot fi prezente și modificări viscerale și osoase asemănătoare celor observate la copii morți născuți.

- Sifilisul congenital tardiv se referă la cazurile de sifilis congenital netratat cu o durată de evoluție de peste doi ani. Manifestările clasice formează triada Hutchinson: incizură la nivelul incisivelor centrali, cheratită interstițială cu cecitate, și surditate prin lezarea nervului cranian 8.

- Alte manifestări pot include așa numită tibie în iatagan, deformare cauzată de inflamația cronică a periostului tibiei, molari deformați, meningită cronică, corioretinită și gome la nivelul osului cartilajului nazal, care produc deformarea numită “nas în șa”.

- **MODALITATEA PRINCIPALĂ DE DIAGNOSTIC A SIFILISULUI ESTE TESTAREA SEROLOGICĂ. TESTELE CARE DEPISTEAZĂ ANTICORPII NETREPONEMICI SUNT DE OBICEI POZITIVE ÎN STADIILE INCIPIENTE A BOLII, DAR POT DEVINI NEGATIVE ÎN FAZELE AVANSATE. REZULTATELE TESTELOR ANTICORPILOR TREPONEMICI SPECIFICI DEVIN POZITIVE MAI TÂRZIU ȘI RĂMÂN POZITIVE TIMP INDEFINIT. TREPONEMELE POT FI PUSE ÎN EVIDENȚĂ PRIN EXAMINAREA MICROSCOPICĂ A LEZIUNELOR PRIMARE ȘI SECUNDARE.**