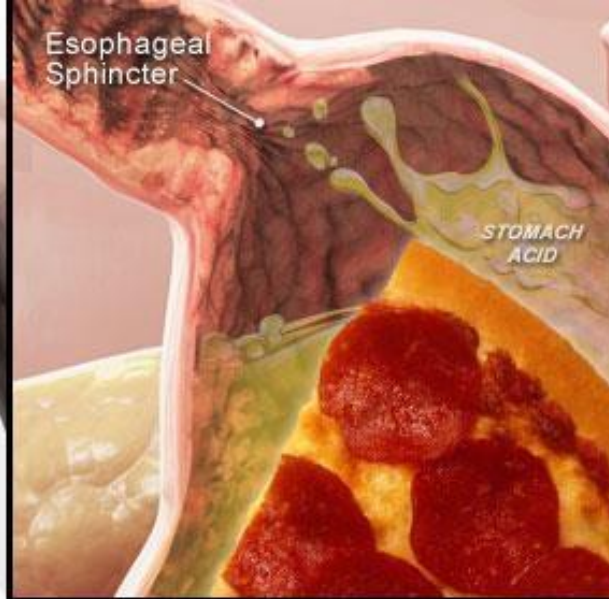
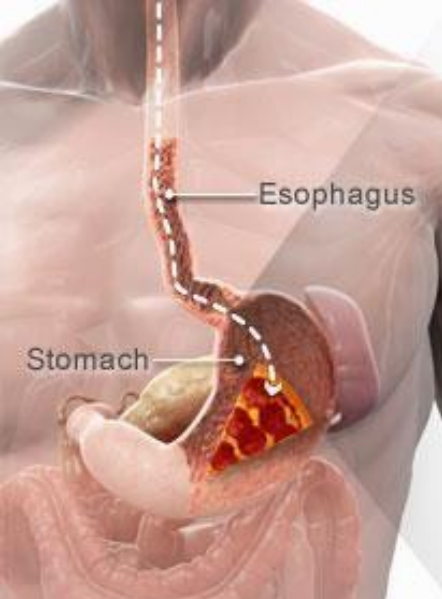
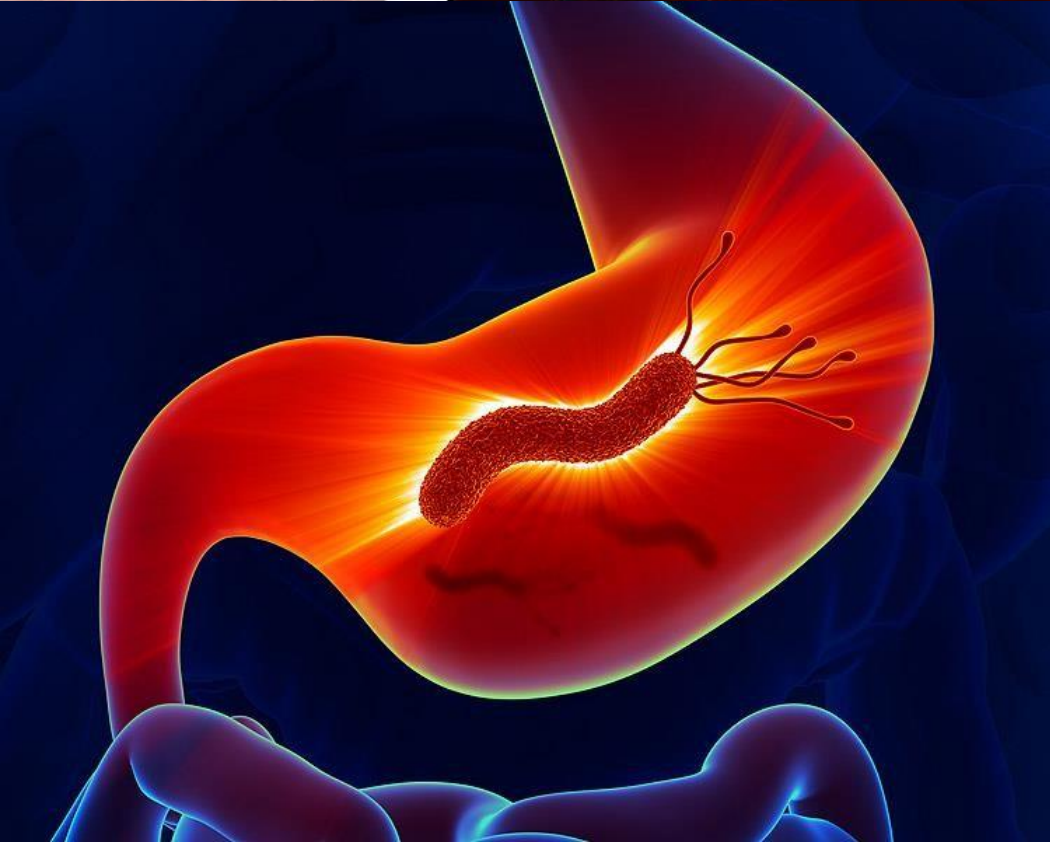Afecțiunile tractului digestiv.



Tema: Afecțiunile tractului digestiv. Bolile ficatului.

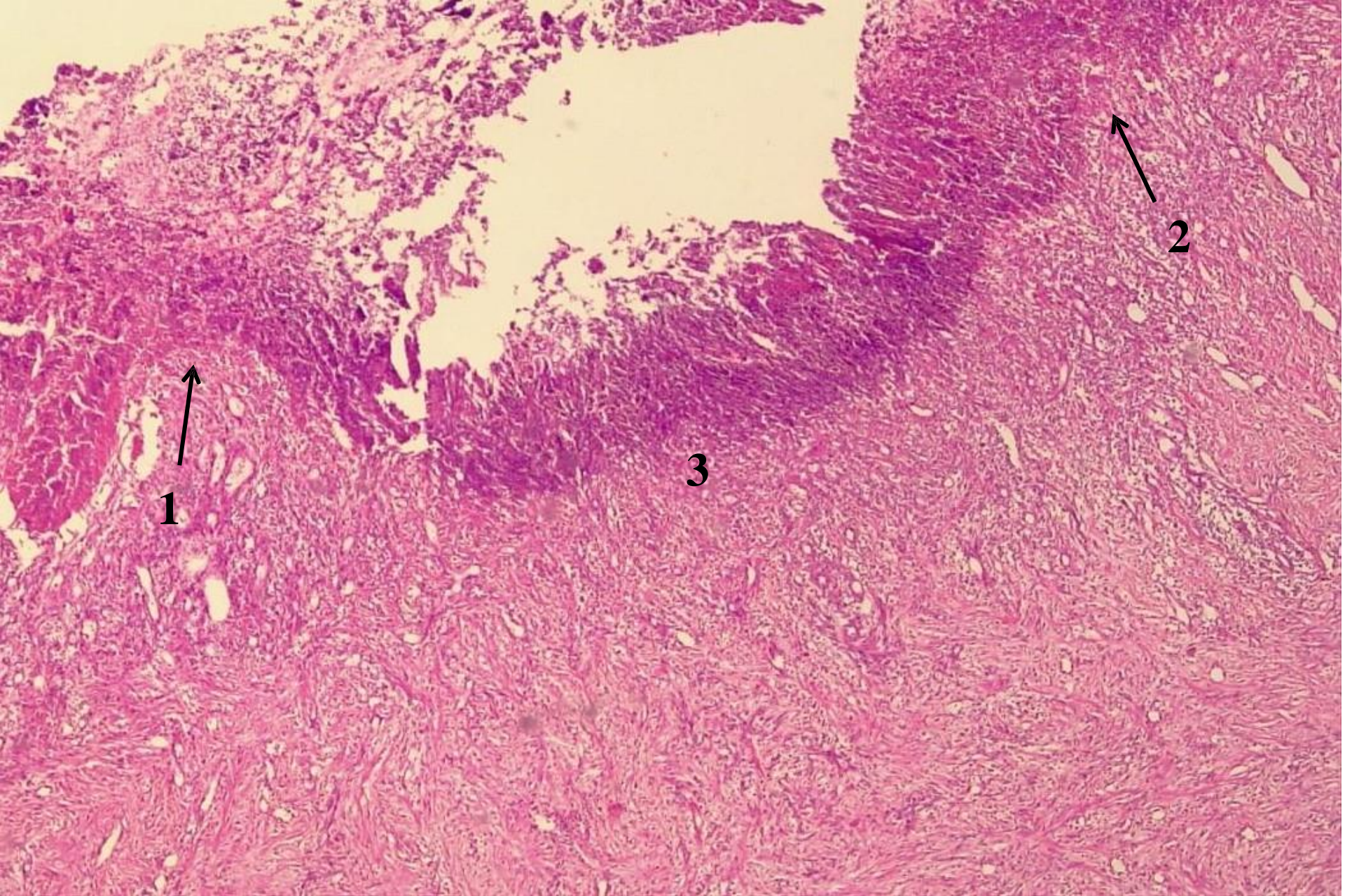
I. Micropreparate:

№ 87. Ulcer gastric cronic în acutizare. (colorație H-E.). Indicații:

1. Marginea distală (“în terasă”) a ulcerului.
2. Marginea proximală, (“săpată”) a ulcerului.
3. Fundul ulcerului:
 - a. stratul fibrino-purulent;
 - b. stratul de necroză fibrinoidă;
 - c. stratul de țesut de granulație;
 - d. stratul de țesut fibroconjunctiv cicatriceal

În peretele gastric este un defect, în care mucoasa, submucoasa și parțial tunica musculară lipsesc, în regiunea fundului se observă 4 straturi din interior spre exterior: 1) exsudat fibrino-leucocitar (neutrofil), 2) necroză fibrinoidă, 3) țesut de granulație, 4) țesut conjunctiv matur; în marginile ulcerului se relevă edem, infiltrație limfo-histiocitară, vasele sanguine sunt dilatate, hiperemiate, unele cu necroză fibrinoidă și tromboză. Aceste modificări sunt caracteristice pentru perioada de acutizare a ulcerului gastric cronic.

Ulcerul gastric cronic are o evoluție ondulantă, perioadele de acutizare se alternează cu perioade de remisiune. Ulcerul în remisiune se caracterizează morfologic prin atenuarea procesului inflamator, resorbția maselor necrotice, transformarea treptată a țesutului de granulație în țesut fibroconjunctiv matur, în final fundul ulcerului este prezentat de țesut cicatriceal, iar în unele cazuri se produce epitelizarea ulcerului; vasele sanguine sunt îngroșate, sclerozate, lumenul stenozat sau obliterat.



№ 87. Ulcer gastric cronic în acutizare. (colorație H-E).

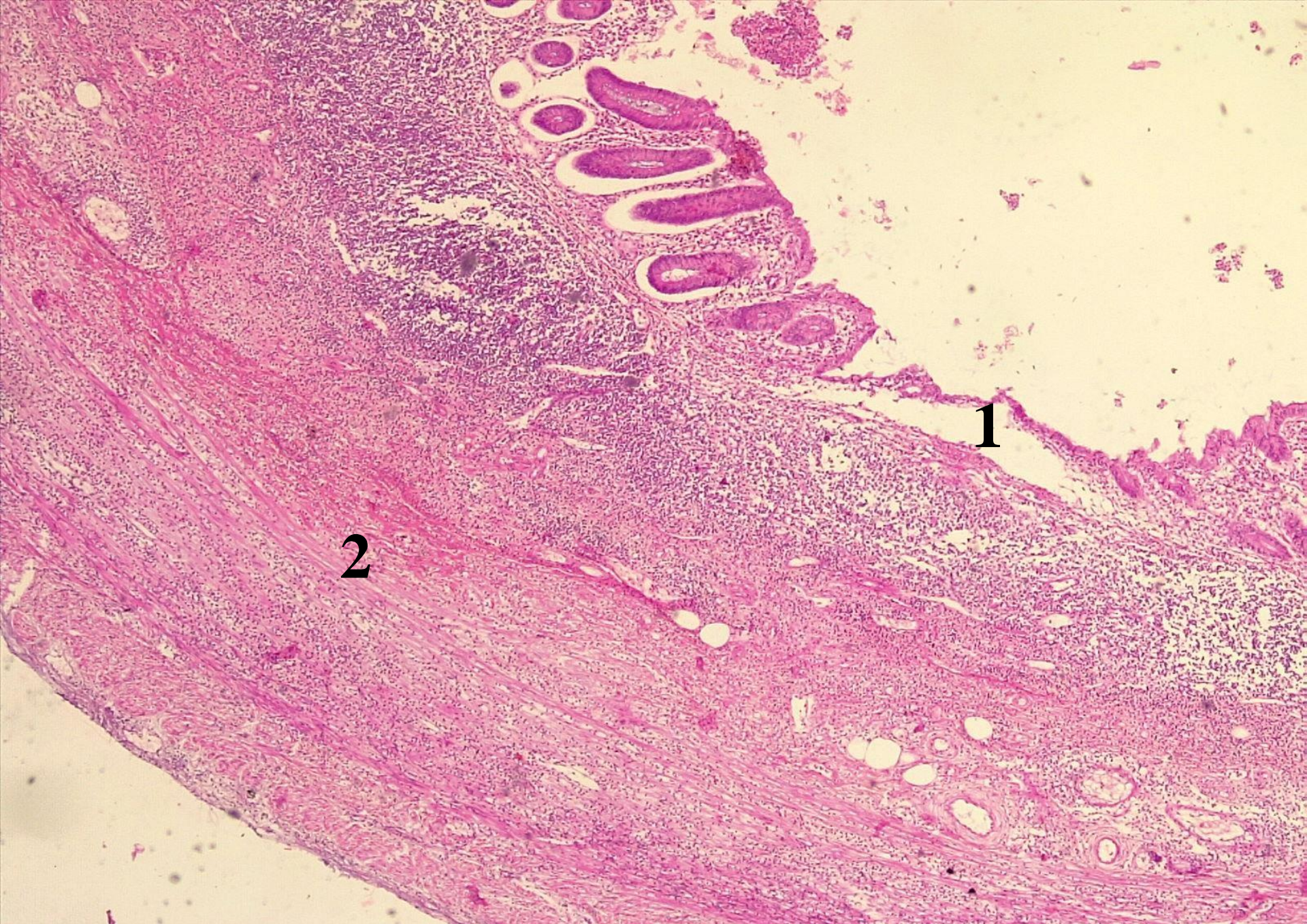
№ 88. Apendicită acută flegmonoasă-ulceroasă. (colorație H-E.).

Indicații:

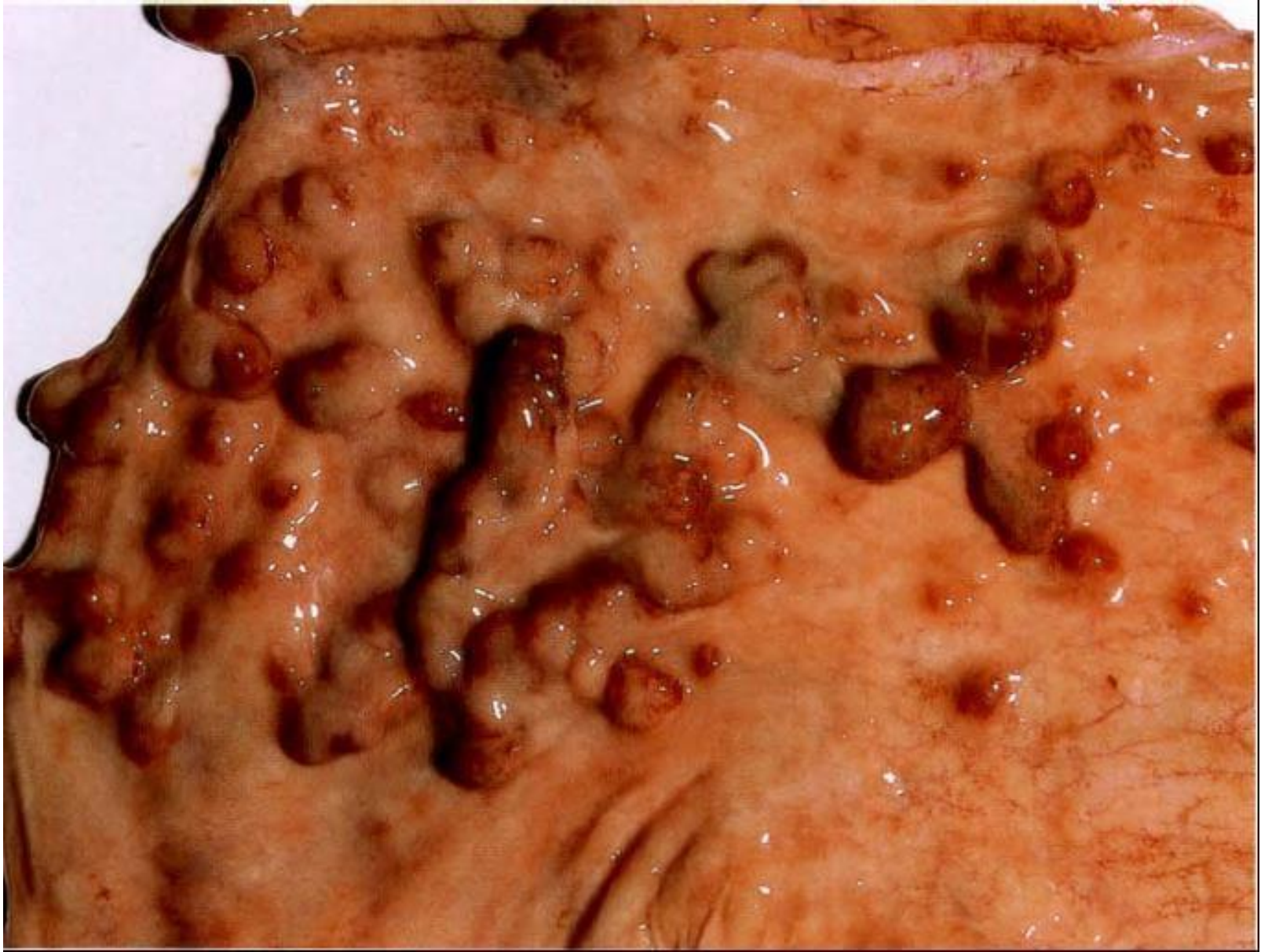1. Defecte ulceroase ale mucoasei.
2. Infiltrație neutrofilică difuză a tuturor straturilor peretelui apendicelui.

Lumenul apendicelui vermicular este dilatat, peretele îngroșat, edemațiat, în mucoasă sunt defecte ulceroase, fundul lor acoperit cu mase necrotice și leucocite neutrofile, în grosimea peretelui se relevă infiltrație difuză cu leucocite neutrofile, care se extinde în toate straturile, inclusiv în membrana seroasă, infiltrația neutrofilică este mai abundentă în stratul muscular, se observă dilatarea și hiperemia vaselor, hemoragii, în lumen leucocite neutrofile și mase necrotice.

Cauza cea mai frecventă a apendicitei acute este obstrucția lumenului apendicelui vermicular, care poate fi condiționată de procese de fibroză în porțiunea proximală, calculi, inclusiv coproliți (fecoliți), tumori, paraziți, corpi străini. Acești factori duc la retenția conținutului și creșterea presiunii intraluminale în apendicele vermicular, ischemia mucoasei, lezarea epiteliului, pătrunderea infecției și dezvoltarea inflamației acute. Cele mai importante forme histologice sunt: a) apendicita catarală, b) flegmonoasă, c) ulcero-flegmonoasă și d) gangrenoasă. În unele cazuri în grosimea peretelui apendicelui se pot forma microabcese - apendicita apostematoasă. Complicațiile apendicitei acute: a) perforația sau autoamputarea în forma gangrenoasă cu dezvoltarea peritonitei localizate sau generalizate, b) extinderea inflamației pe membrana seroasă – periapendicită, pe mezenteriol - mezenteriolită și pe cec – peritiflită, c) empiem (acumularea puroiului în lumenul apendicular), d) abcese în fosa iliacă dreaptă, în bazin între vezica urinară și rect și subdiafragmal pe dreapta, e) pileflebită (inflamația venei porte) cu abcese în ficat. Complicațiile tardive: aderențe cu omentul mare, intestinul subțire, alte organe și mucocelul.



№ 88. Apendicită acută flegmonoasă-ulceroasă. (colorație H-E.).

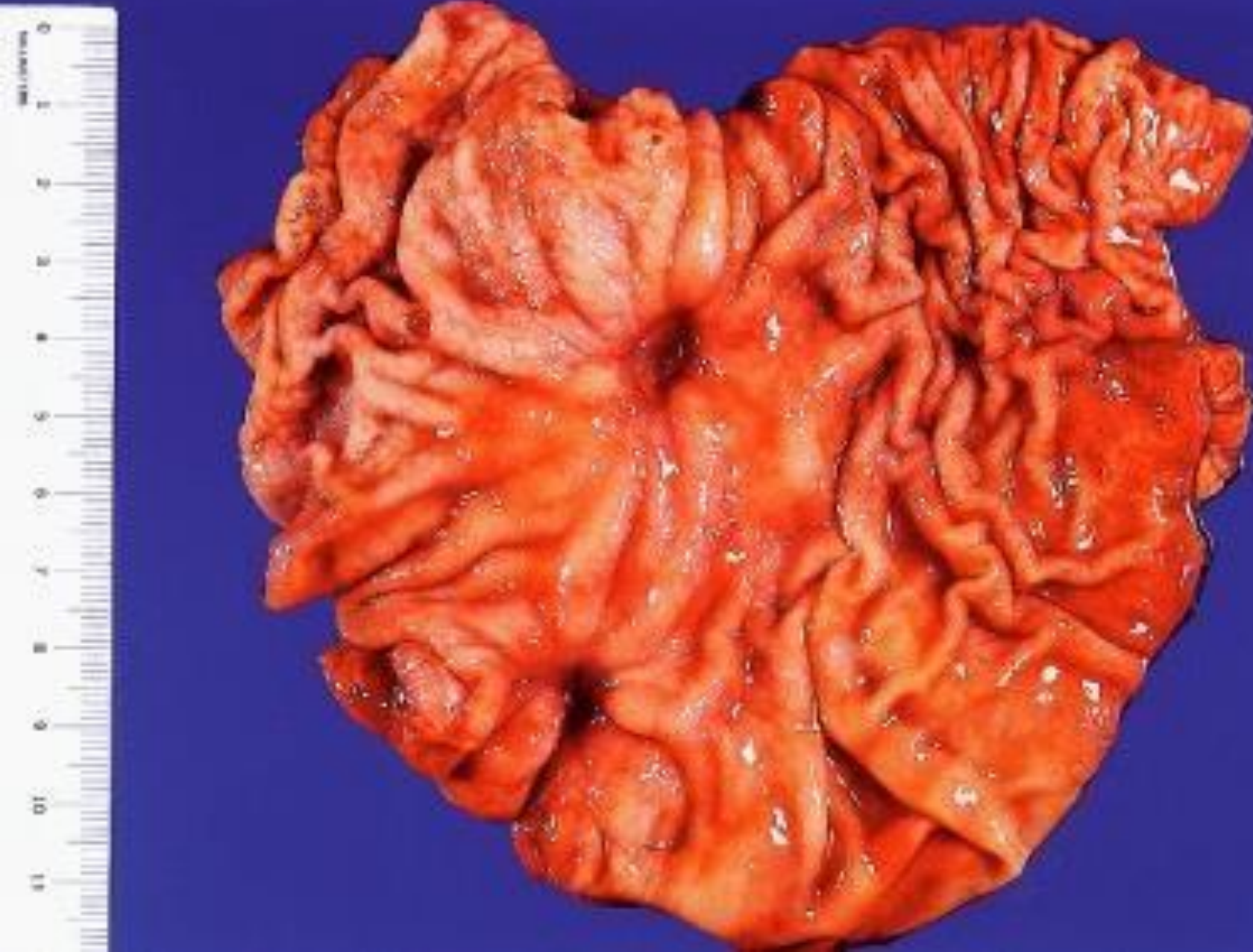

№ 51. Polip gastric.

№ 52. Ulcer gastric cronic.

În regiunea curburii mici se observă un defect al peretelui gastric de formă alungită, ovală, dimensiunile 3-4 cm pe 1,5-2 cm, cu marginile de consistență densă, pliurile mucoasei converg spre acest defect, nemijlocit în marginile ulcerului pliurile sunt atrofiate, fundul are culoare cenușie-maronie datorită prezenței maselor necrotice și a cheagurilor de sânge. Pe secțiune perpendiculară marginea dinspre cardiacă este puțin „săpată”, abruptă, atârână deasupra defectului, iar marginea dinspre pilor este alungită, „în terasă”, treptele căreia sunt formate de straturile peretelui – mucoasa, submucoasa și stratul muscular (acest aspect se datorează deplasării straturilor în peristaltismul peretelui gastric).

Ulcerul gastric peptic de obicei este solitar (80%), localizat mai frecvent în regiunea miciei curburii și antro-pilorică. Dezvoltarea ulcerului cronic este frecvent precedată de eroziunea gastrică și ulcerul acut. În 10-20% de cazuri ulcerul gastric coexistă cu ulcerul duodenal. În perioada de acutizare fundul ulcerului este acoperit cu mase necrotice, exsudat fibrino-purulent, pot fi cheaguri de sânge, mucoasa în marginile ulcerului este edemațiată și hiperemiată. În perioada de remisiune fundul este prezentat de țesut cicatricial, este neted, curat, dens, marginile la fel de consistență fermă. Complicațiile ulcerului gastric cronic pot fi clasate în 5 grupuri: 1) distructive – a) hemoragie prin erodarea vaselor sanguine, care se poate manifesta prin vomă cu „zaț de cafea” și melenă, b) perforație cu peritonită și c) penetrație, care se poate produce în pancreas, micul epiploon, ligamentul hepato-duodenal, mult mai rar în ficat, colonul transvers, vezica biliară; 2) complicații inflamatorii – gastrită periulceroasă și perigastrită, care poate duce la aderențe cu organele învecinate; 3) complicații cicatriciale – stenoza și deformarea stomacului, mai frecvent stenoza pilorică, care se poate manifesta prin retenția maselor alimentare și vome frecvente; 4) malignizarea, transformarea în carcinom gastric, care se observă în aproximativ 1% de cazuri; 5) complicații mixte, de ex. perforație și hemoragie, penetrație și hemoragie.

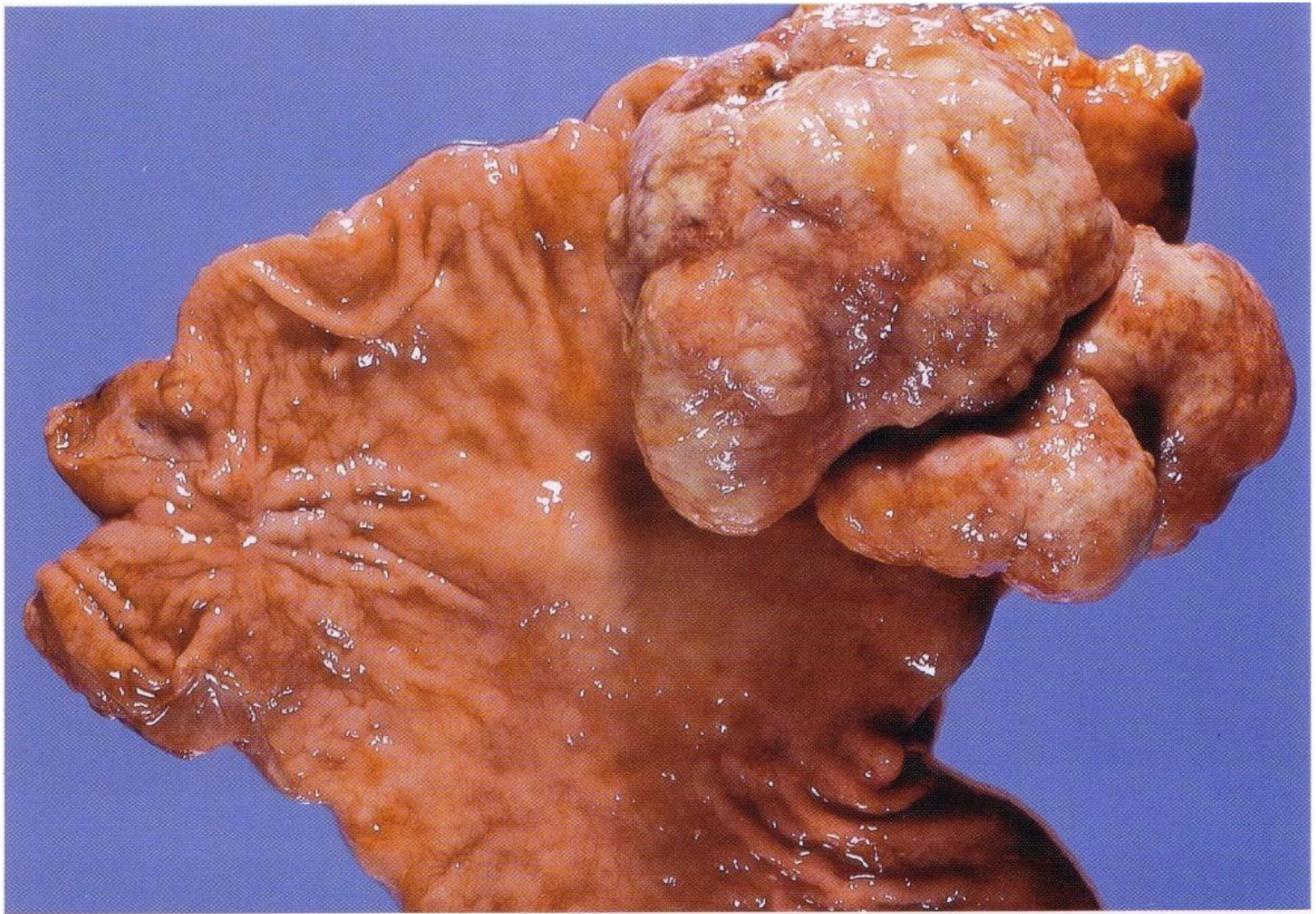

№ 52. Ulcer gastric cronic.

№ 60. Carcinom gastric.

În stomac este o tumoare voluminoasă cu creștere exofită, suprafața neregulată, focare hemoragice, consistența dens-elastică, culoarea alb-surie, aspect de ciupercă (fungoid). Se localizează mai frecvent în regiunea curburii mici și a canalului piloric.

Cancerul gastric este precedat cel mai frecvent de stări de precancer ca ulcerul gastric cronic (ulcer-cancer), gastrita cronică atrofică cu metaplazia intestinală a epitelului, displazia epitelului, polipii adenomatoși, infecția Helicobacter pylori . Localizarea mai frecventă este în regiunea curburii mici, pilorusului, antrumului piloric. Varianta histologică cea mai frecventă este adenocarcinomul cu diferit grad de diferențiere. Cancerul gastric se poate propaga prin continuitate în esofag, peritoneu (carcinomatoza peritoneală), omentul mare, pancreas, ficat, colonul transvers, iar prin implantare – în ovare mono- sau bilateral – tumoarea Krukenberg. Local se poate complica cu hemoragie, perforație, inflamația peretelui gastric (flegmon). Metastazează în primul rând în nodulii limfatici regionali din regiunea curburii mici, cardiei, suprapancreatici. Un semn patognomonic este metastaza în nodulii limfatici supraclaviculari din stânga – semnul Virchow sau Troisier. Metastazele hematogene apar în primul rând în ficat, ulterior – în plămâni, creier, oase, rinichi.



№ 60. Carcinom gastric.

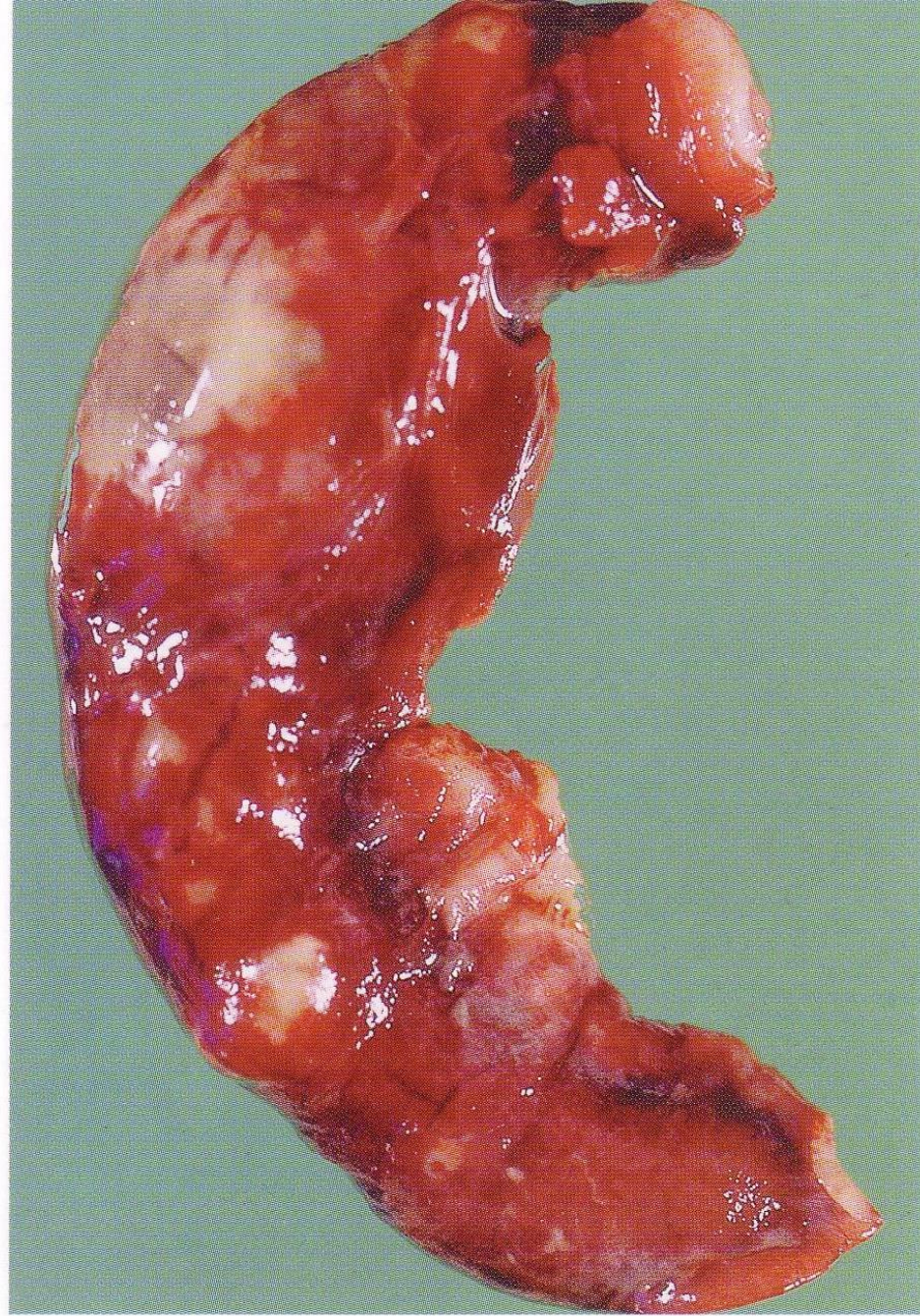
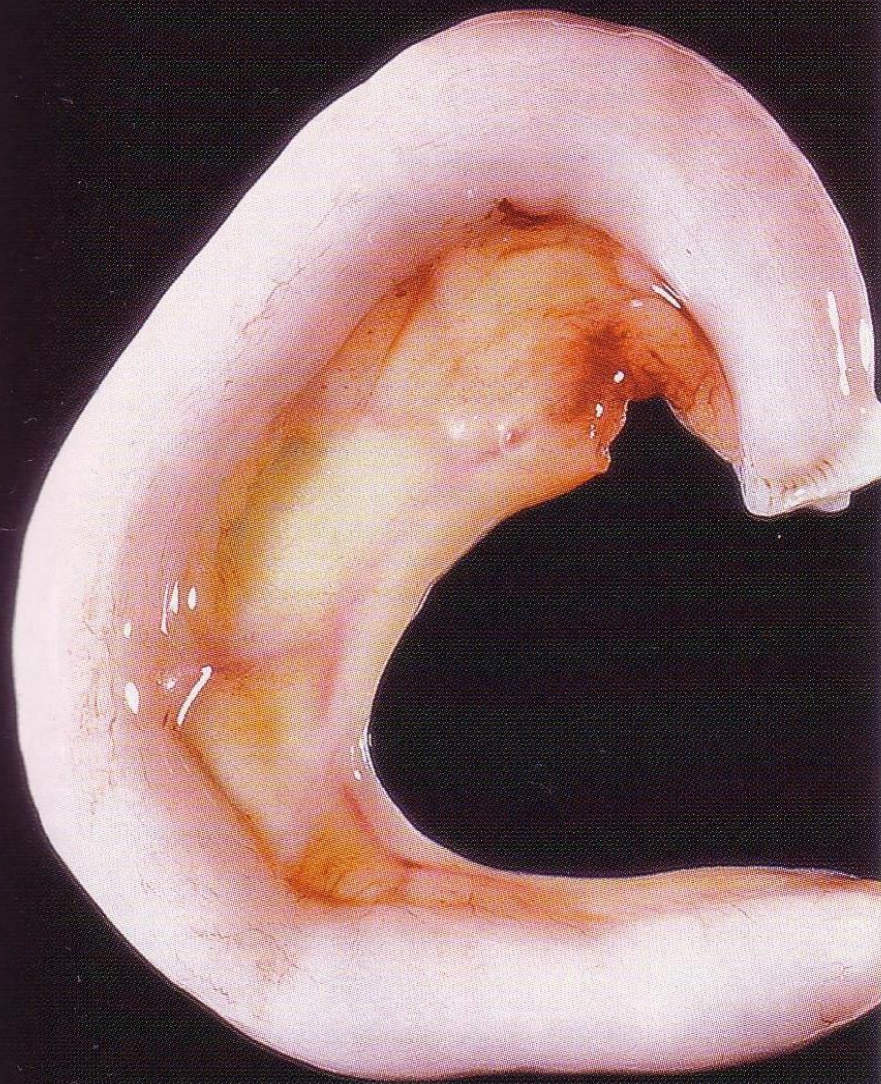
№ 55. Apendicită acută ulcero-flegmonoasă cu periapendicită.

Apendicele vermicular este dilatat, suprafața mată, seroasa edemațiată, hiperemiată, cu focare hemoragice și depozite de fibrină de culoare albicioasă, mezenteriolul este edemațiat, hiperemiat, cu hemoragii și fibrină.
[micropreparatul № 88]

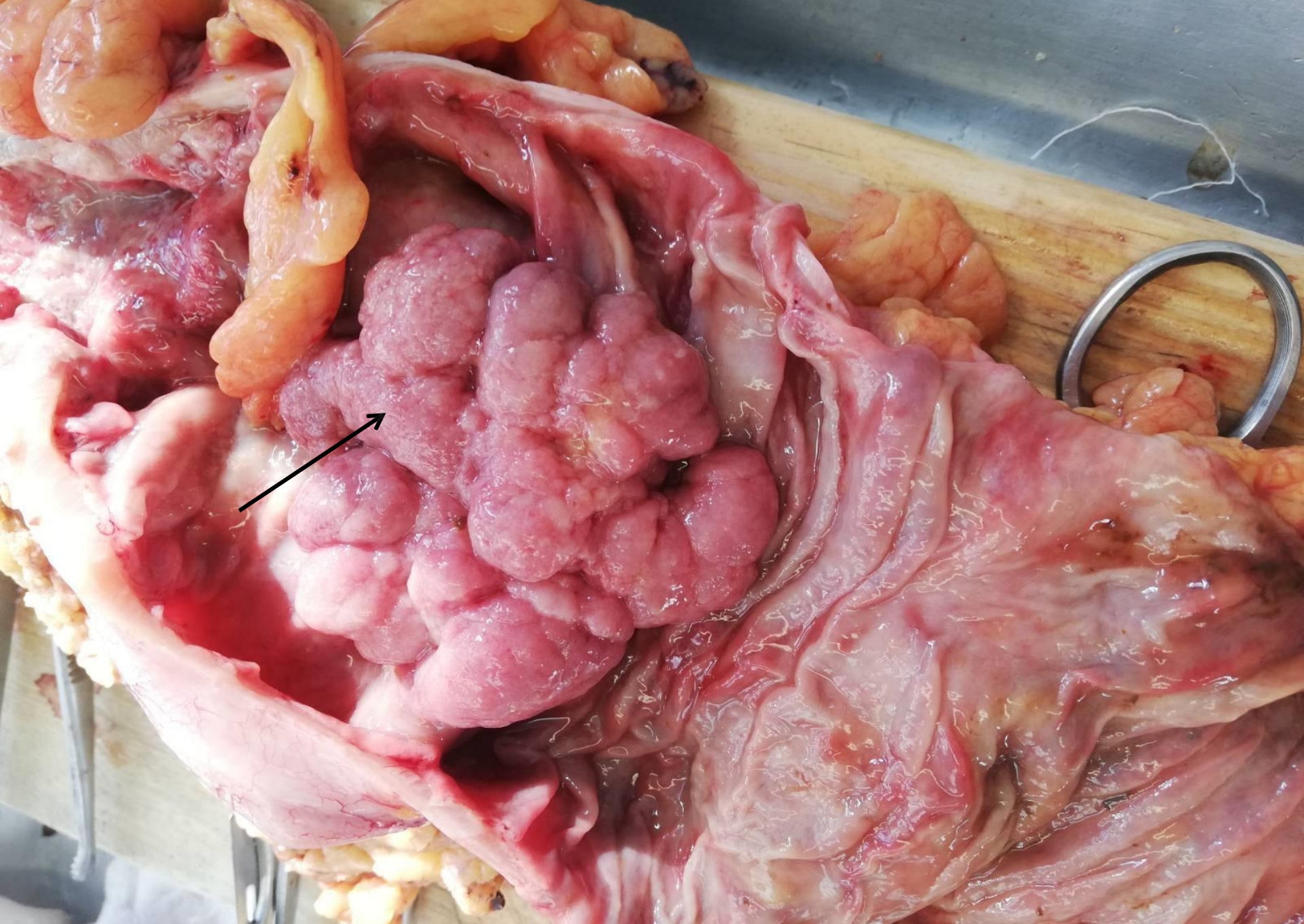
№ 61. Carcinom sigmoidian.

În colon este prezent un nodul tumoral de dimensiuni mari, care crește exofit, stenozează considerabil lumenul intestinal, suprafața neregulată, sunt zone de necroză și ulcerăție, consistența dens-elastică, culoarea roz-albicioasă.

Cancerul colonic este localizat mai frecvent în ordine descendentă: în rect (60%), sigmoidă, colonul descendent, cecul și regiunea ileocecală, colonul ascendent, flexura hepatică și flexura lienală. Se poate complica cu ocluzie intestinală, hemoragie, perforație și peritonită, infiltrația țesuturilor/organelor adiacente, flegmon. Metastazele apar în primul rând pe cale limfogenă în nodulii limfatici regionali, iar metastazele hematogene sunt relativ tardive și se observă mai frecvent în ficat, plămâni, creier, oase și ovare. Microscopic în majoritatea absolută a cazurilor (90-95%) cancerul colonic este adenocarcinom. Dintre precursori se întâlnesc mai frecvent adenoamele, polipoza adenomatoasă familială, colita ulceroasă nespecifică și boala Crohn.

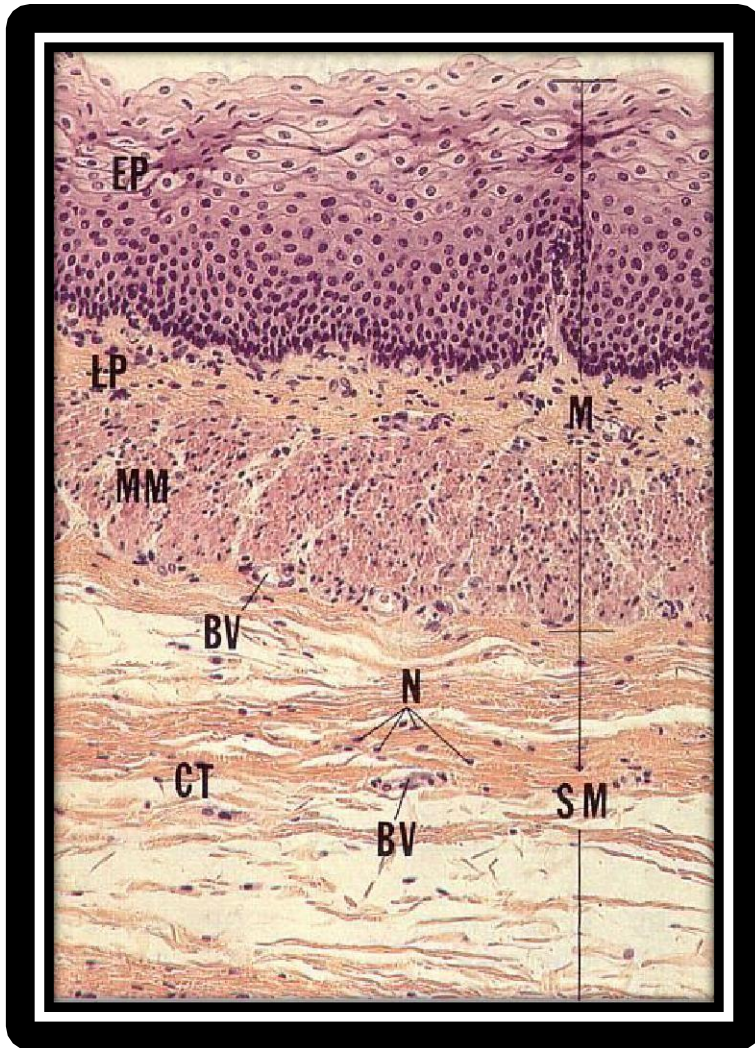


№ 55. Apendicită acută ulcero-flegmonoasă cu periapendicită.

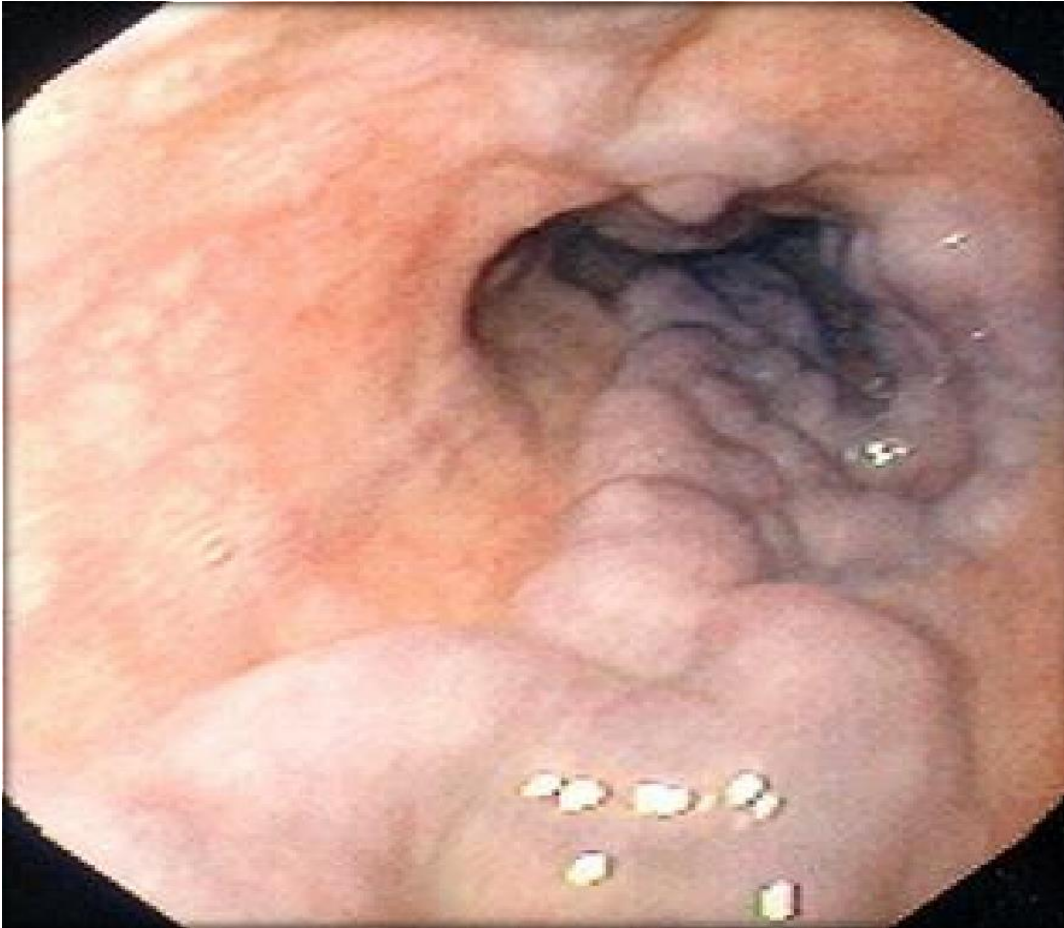


№ 61. Carcinom sigmoidian.

Patologia esofagului



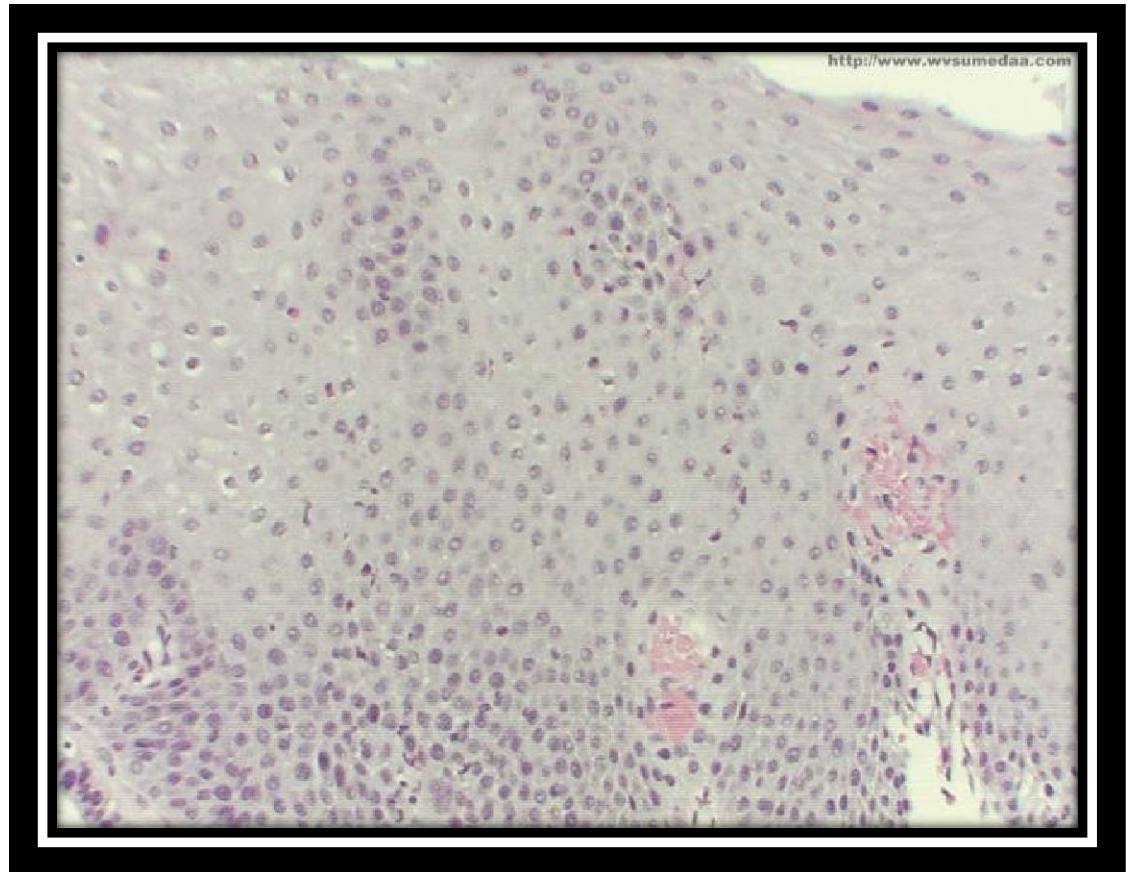
- **Disfuncții esofagiale motorii**
 - Acalasia
 - Hernia hiatală
 - Sindromul Mallory-Weiss
- **Esophagita**
 - Reflux esofagita
 - Esophagita infecțioasă
 - Esophagita chimică
- **Varice esofagiene**
- **Tumori**
 - **B.** – leiomioma, papilomul, fibromul, lipomul, angiomul
 - **M.**
 - Carcinomul scuamos
 - Adenocarcinomul



**Varice
esofagiene**

ESOFAGITA

- **Reflux - GE**
- **Barrett**
- **Chimică**
- **Infecțioasă**



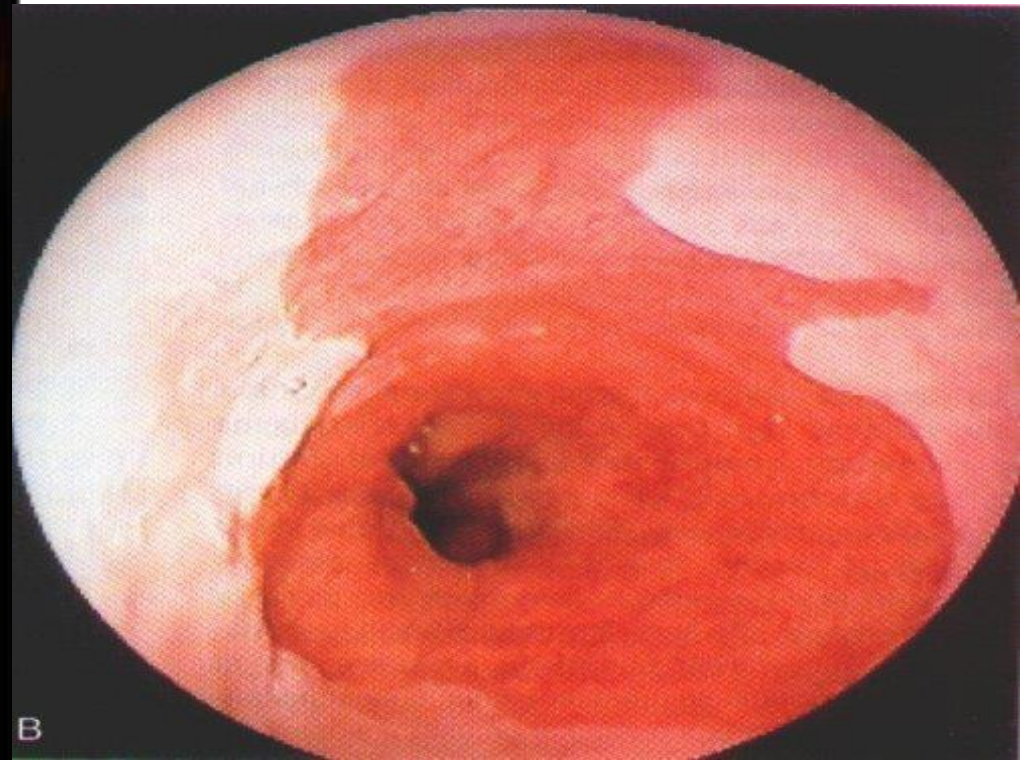
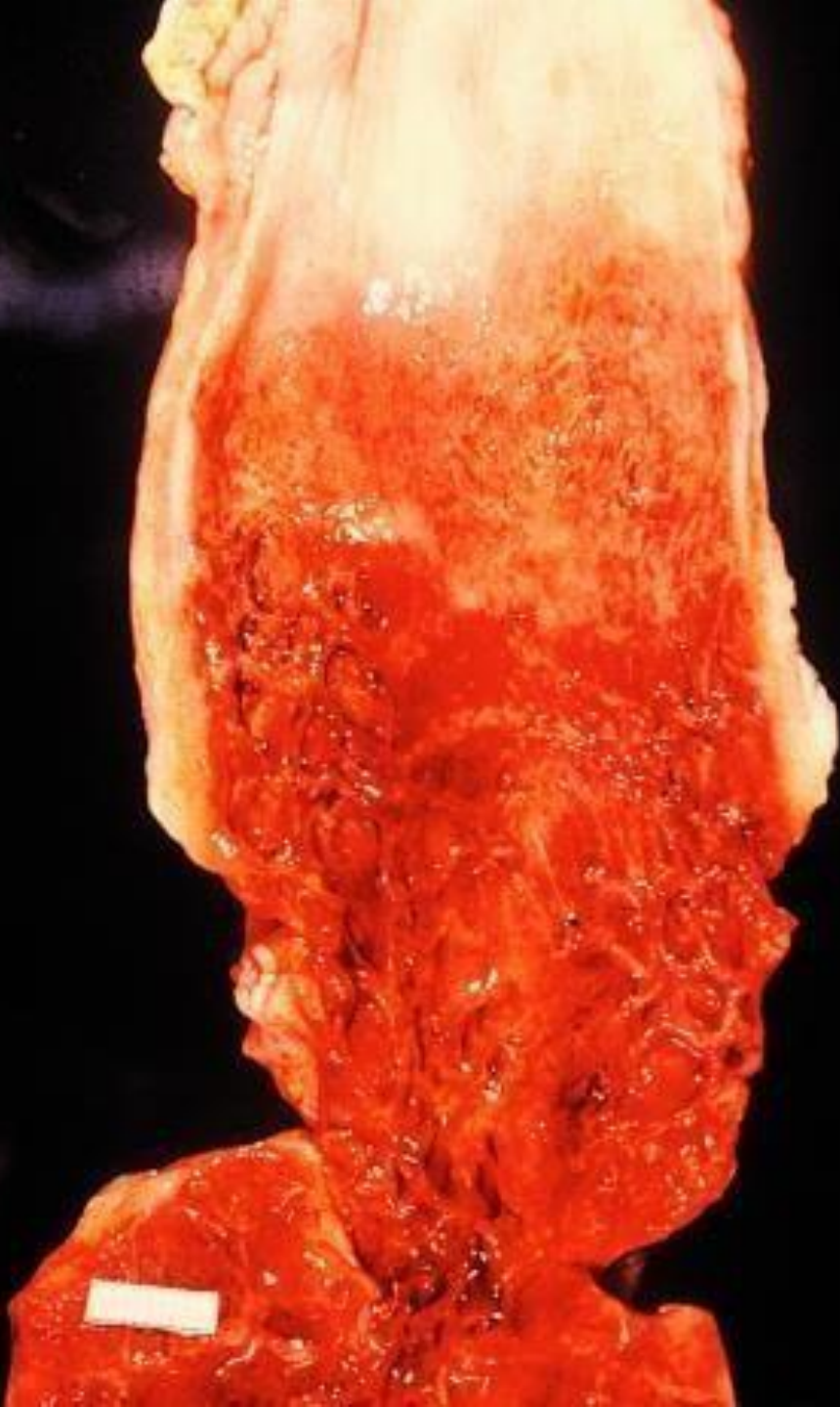Esofagita de reflux

- **Reducerea tonului SEI**
- **Hernia hiatală**
- **Volumul crescut al stomacului**
- **Evacuarea întârziată a conținutului gastric**
- **Reducerea abilităților reparative a mucoasei esofagiene în urma expunerii îndelungate la sucul gastric.**

Esofagita de reflux

- **Celule inflamatorii**
 - **Eozinofile**
 - **Neutrofile**
 - **Limfocite**
- **Hiperplazia zonei bazale a epiteliului**
- **Alungirea papilelor laminei proprii, datorită regenerării.**

**Esofagita de reflux: tablou
macroscopic și endoscopic.**



Esofagita

- **CHIMICĂ**

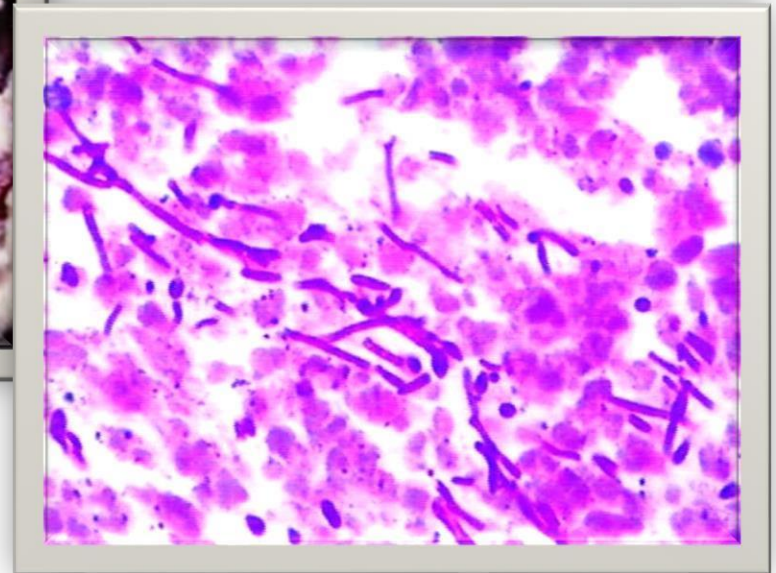
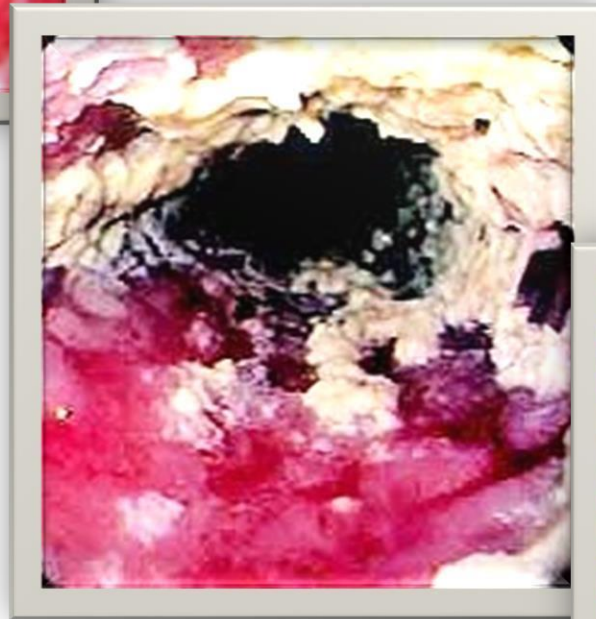
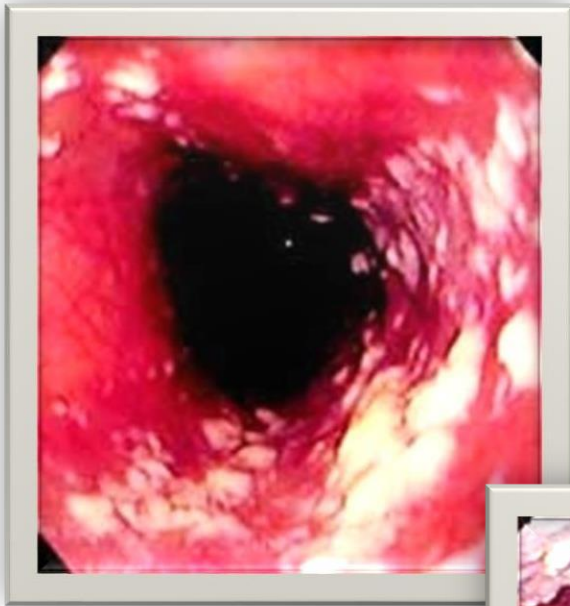
- Încercări de suicid cu substanțe corozive
- Alcool
- Băuturi extrem de fierbinți
- Radio și chimioterapie
- Uremie

- **INFECȚIOASĂ**

- HSV, CMV, Fungica(CANDIDA)

Esofagita

Candida, Esofagita candidozica la un pacient HIV pozitiv adesea inidica asocierea cu SIDA



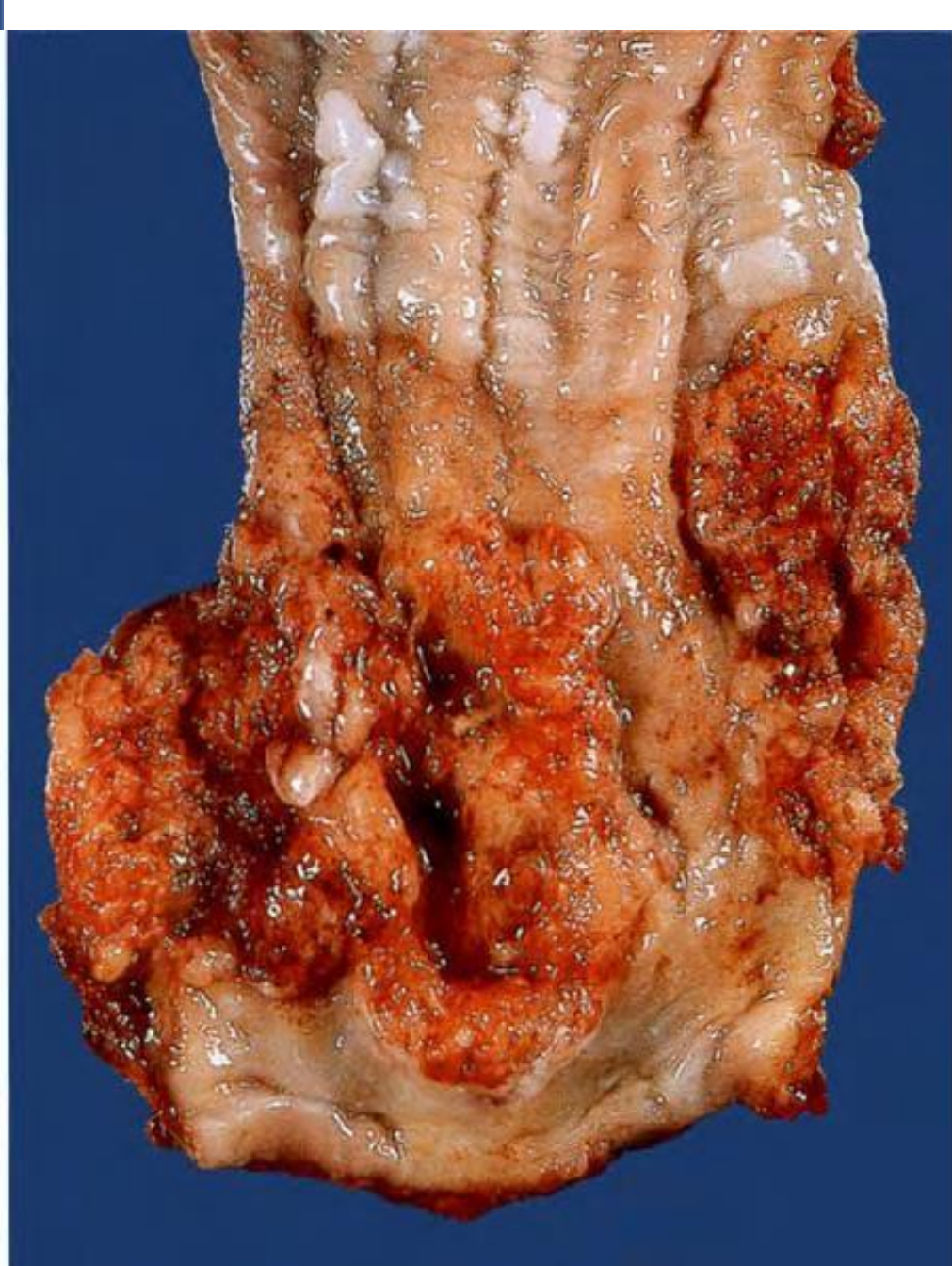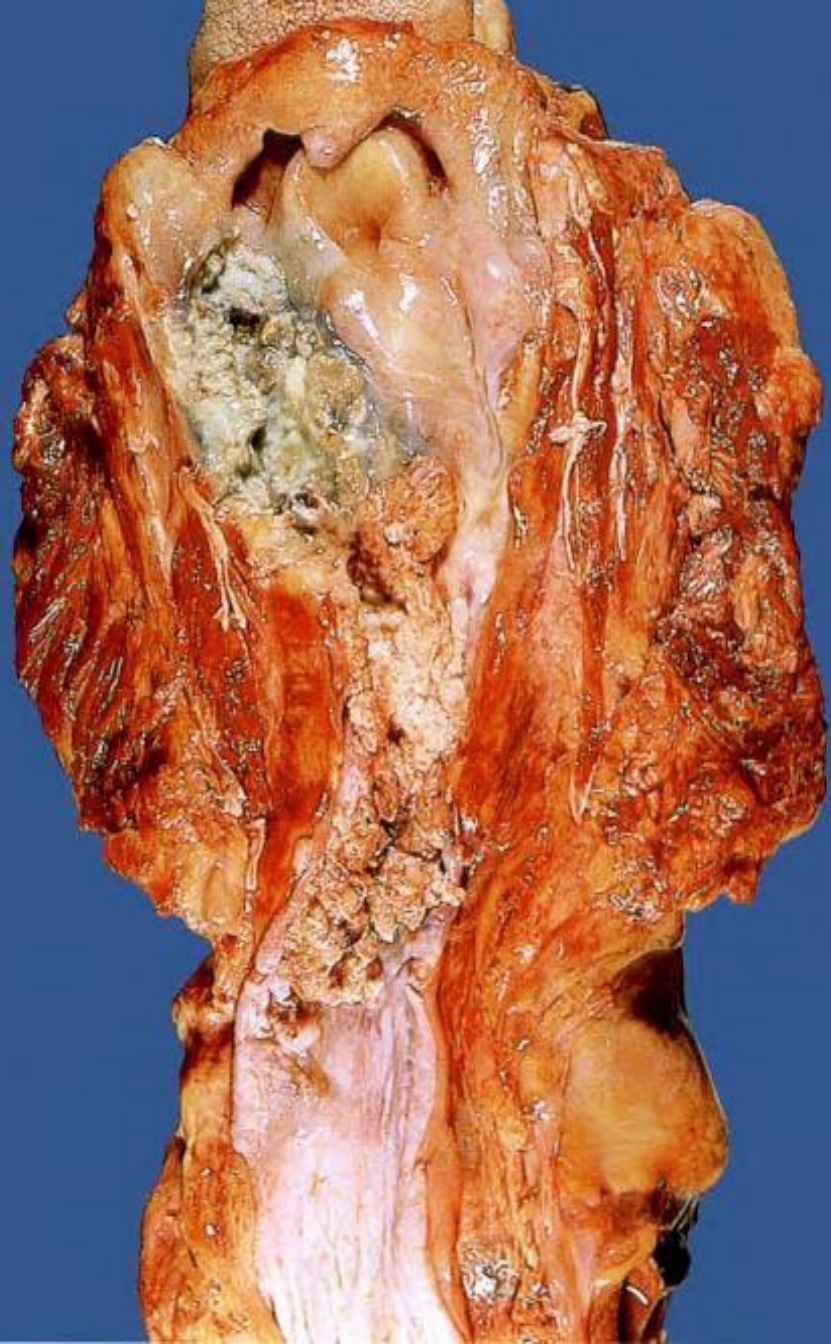Tumori

- **BENIGNE (leiomiom, lipom)**
- **MALIGNNE**
 - **Carcinom scuamo-celular**
 - **Adenocarcinom**

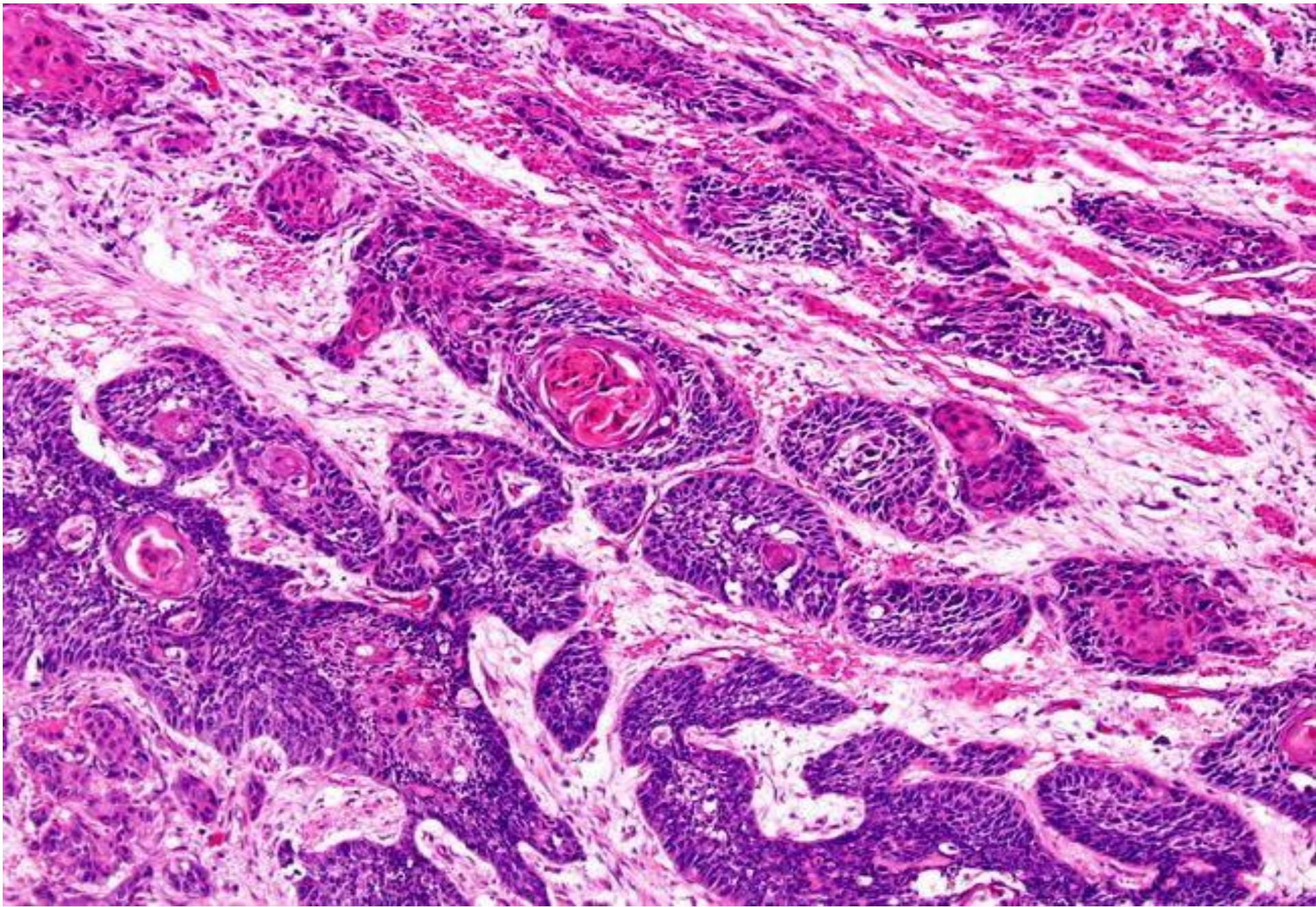
Factorii de risc a Carcinomului scuamo-celular

Stilul de viata:

- Tutun
- Alcool

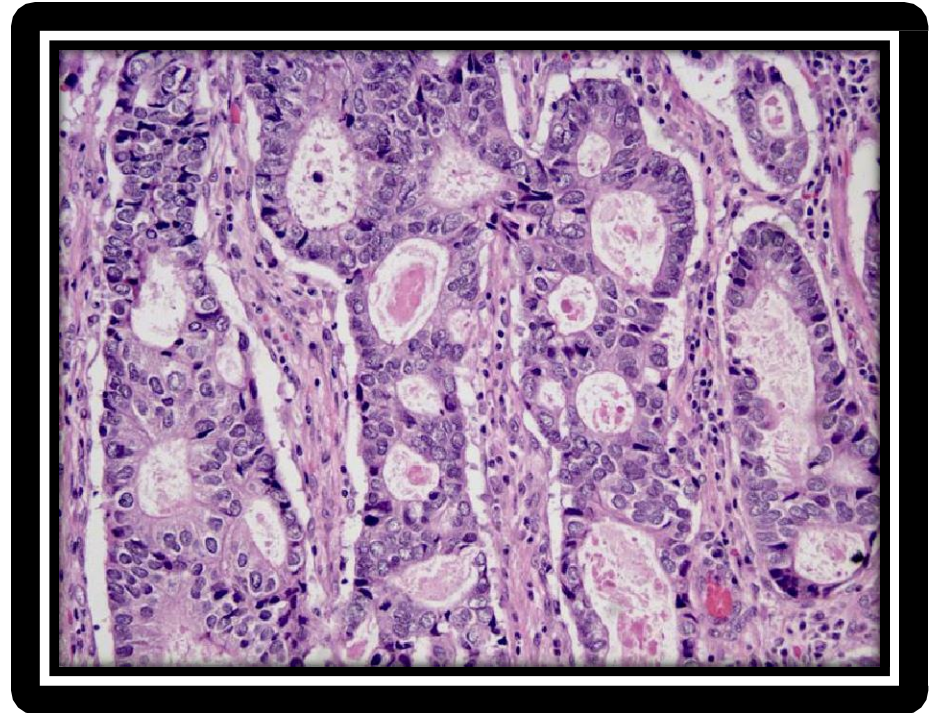
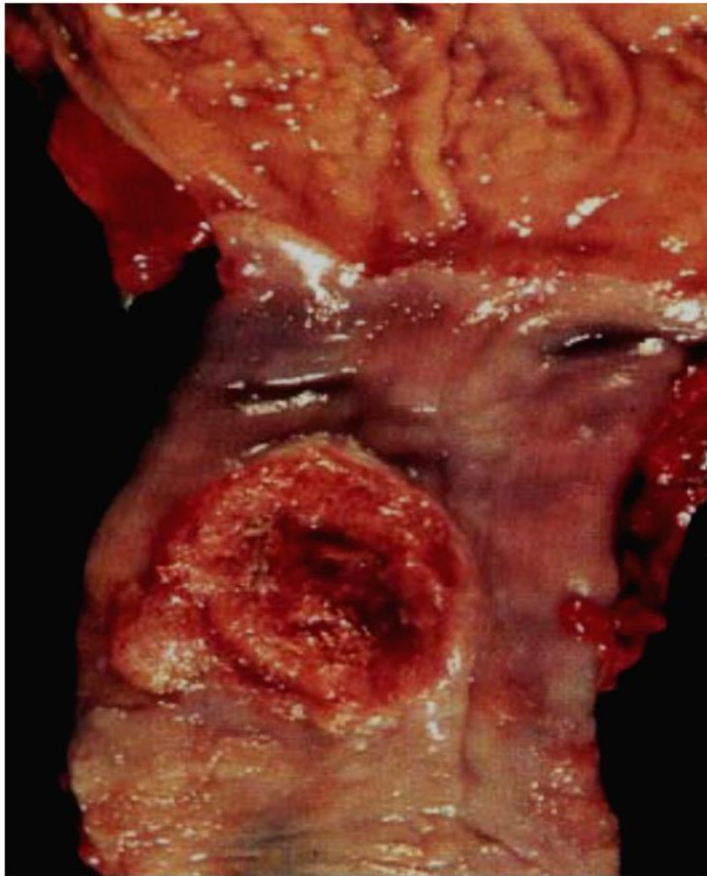


№ 59. Esophageal carcinoma.



Esophageal keratinizing squamous cell carcinoma.

Esophageal Adenocarcinoma



GASTRITA

Prezintă inflamația mucoasei stomacului.

Deosebim:

- Gastrita Acută
- Gastrita Cronică
- Gastrita Autoimuna

- ALTELE
EOZINOFILICA
LIMFOCITARA
GRANULOMATOASA
XANTOMATOASA

Gastrita acută

Medicamente antiinflamatoare nesteroidiene (AINS) (aspirina)

Consumul excesiv de alcool

Tabagismul

Preparate chimioterapeutice

Uremia

Infectia sistemică (salmoneloza)

Stres sever (traume, arsuri, intervenții chirurgicale)

Ischemia și șocul

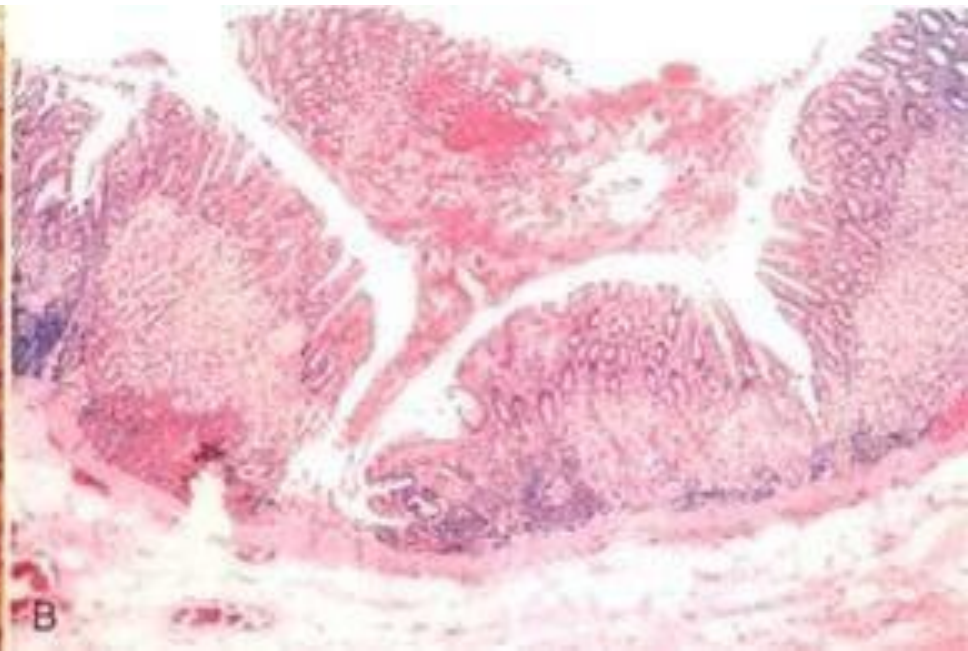
Încercări de suicid cu baze sau acizi

Trauma mecanică (intubarea nazo-gastrică)

După gastrectomie distală cu reflux biliar

GASTRITA

- ACUTA, HEMORAGICA
- HISTOLOGIC: Eroziuni, Hemoragii,
NEUTROFILE



Morfopatologia: După caracterul inflamației deosebim:

- Gastrita catarală (una din cele mai frecvente forme de gastrită acută)
- Celelalte forme, așa ca Gastrita hemoragică, fibrinoasă și flegmonoasă se întâlnesc rar.

Caracteristica morfologică a gastritei catarale:

Macroscopic: Se determină edem, hiperemie, hipersecreție de mucus, pot fi mici hemoragii și erozii superficiale ale mucoasei.

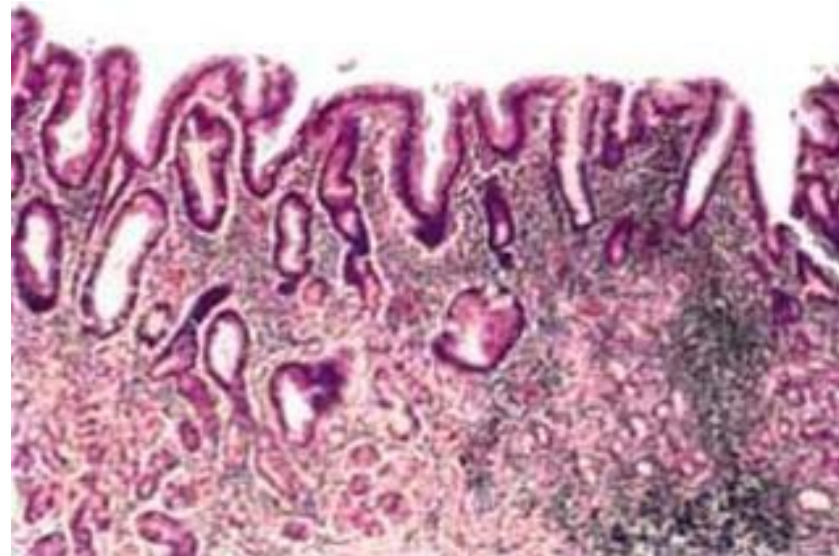
Microscopic: Afară de modificările sus numite se determină modificări distrofice și necrobiotice, infiltrație leucocitară.

GASTRITA

• CRONICA, ABSENTA EROZIUNILOR si, HEMORAGIILOR

• Infectia cronica cu *H. pylori*

- Lymfocite, foliculi limfoizi
- Modificari regenerative
 - METAPLAZIE, intestinala
 - ATROFIE, mucosal hypoplasia
 - DISPLAZIE



Gastrita cronică - se dezvoltă în urma recidivelor de gastrită acută, adesea de sine stătător. Factorii etiopatogenetici sunt aceiași ca și în gastrita acută. Plus la aceasta un rol important îl are autoimunizarea și infecția, anume – Helicobacter Pilory.

Deosebim gastrita autoimună (afectează corpul și porțiunea fundică a stomacului). Gastrita neimună (antrală; - afectează porțiunea pilorică a stomacului. Ea se întâlnește de 4 ori mai frecvent decât cea autoimună).

Din punct de vedere morfologic deosebim două tipuri de gastrită cronică: (Superficială, Atrofică).

Forma atrofică de gastrită cronică prezintă importanță prin modificările care o caracterizează, deoarece ele pot servi substrat morfologic pentru procese patologice mult mai grave.

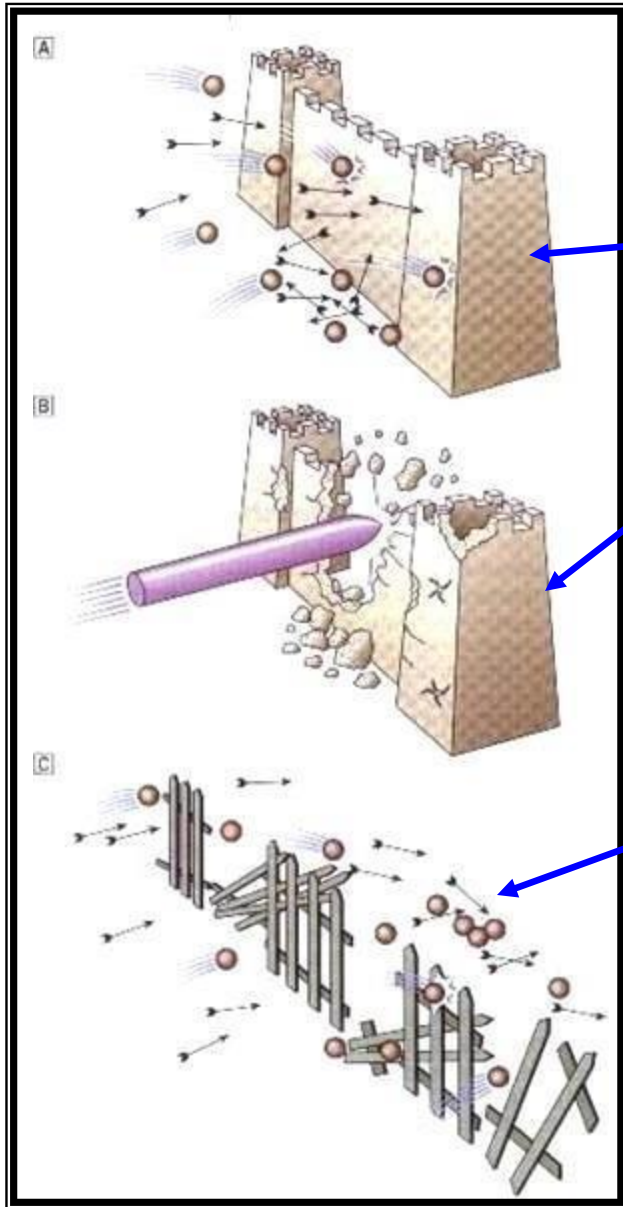
Morfopatologia gastritei atrofice: Se caracterizează prin atrofia glandelor și scleroza mucoasei, hiperplazie și procese de regenerare a epitelului. În stroma mucoasei se determină infiltrație limfo-plasmocitară. Treptat epiteliul superficial devine asemănător cu cel intestinal. Acest proces de transformare se numește **metaplazie intestinală sau enterolizare**.

Pe fond de gastrită cronică atrofică se poate dezvolta - Ulcer gastric, sau Cancer gastric.

Helicobacter pylori

- **80% din ulcerale gastrice peptice**
- **100% din ulcerale duodenale peptice**
- **Gastrita cronică**
- **Carcinomul gastric**
- **Limfoame**

Patogeneza



Normala

Factor agresiv de atac

- Hiperaciditate

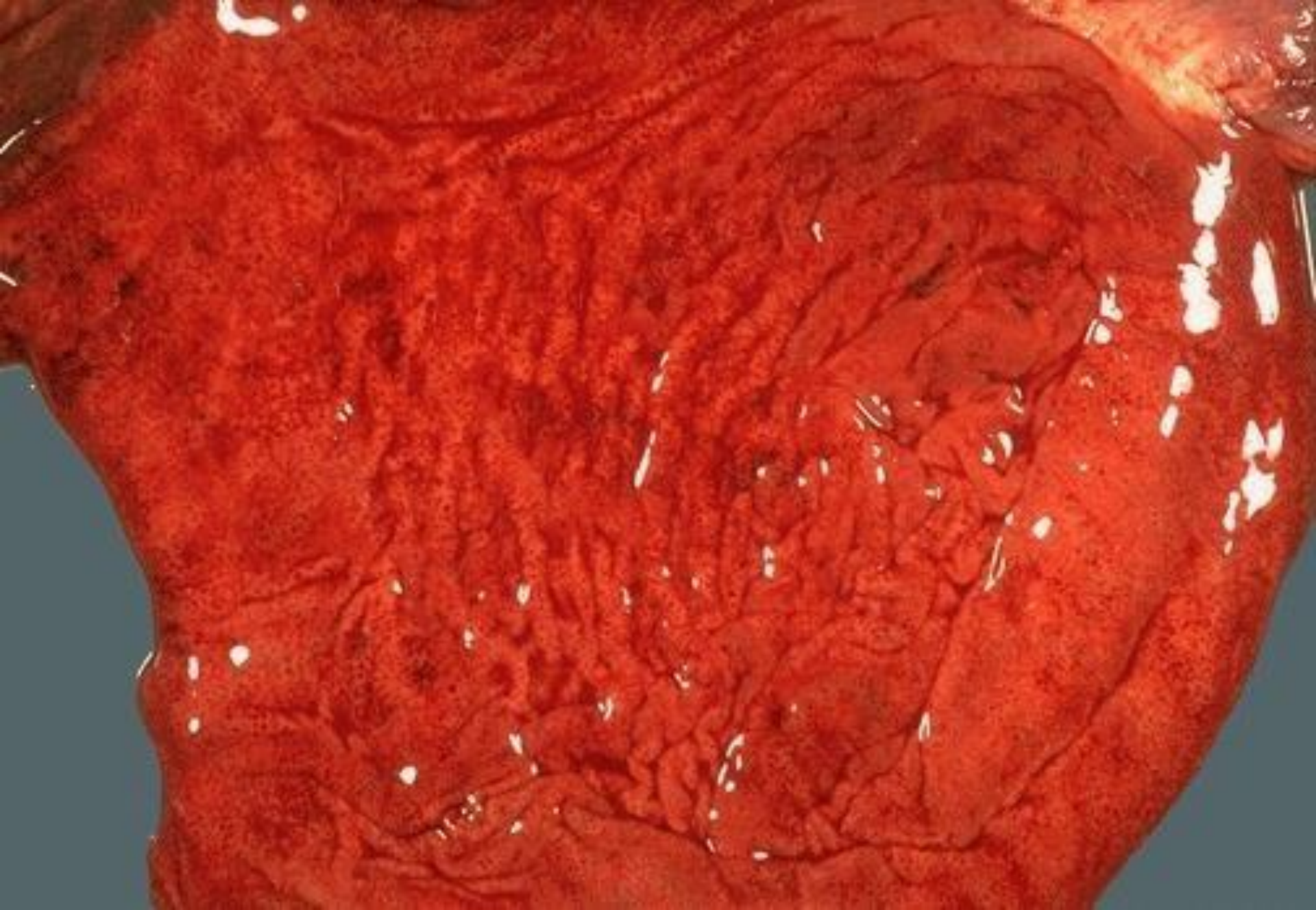
Protectie diminuata

- *Helicobacter pylori*

- Stresul, medicamente,
tabagismul

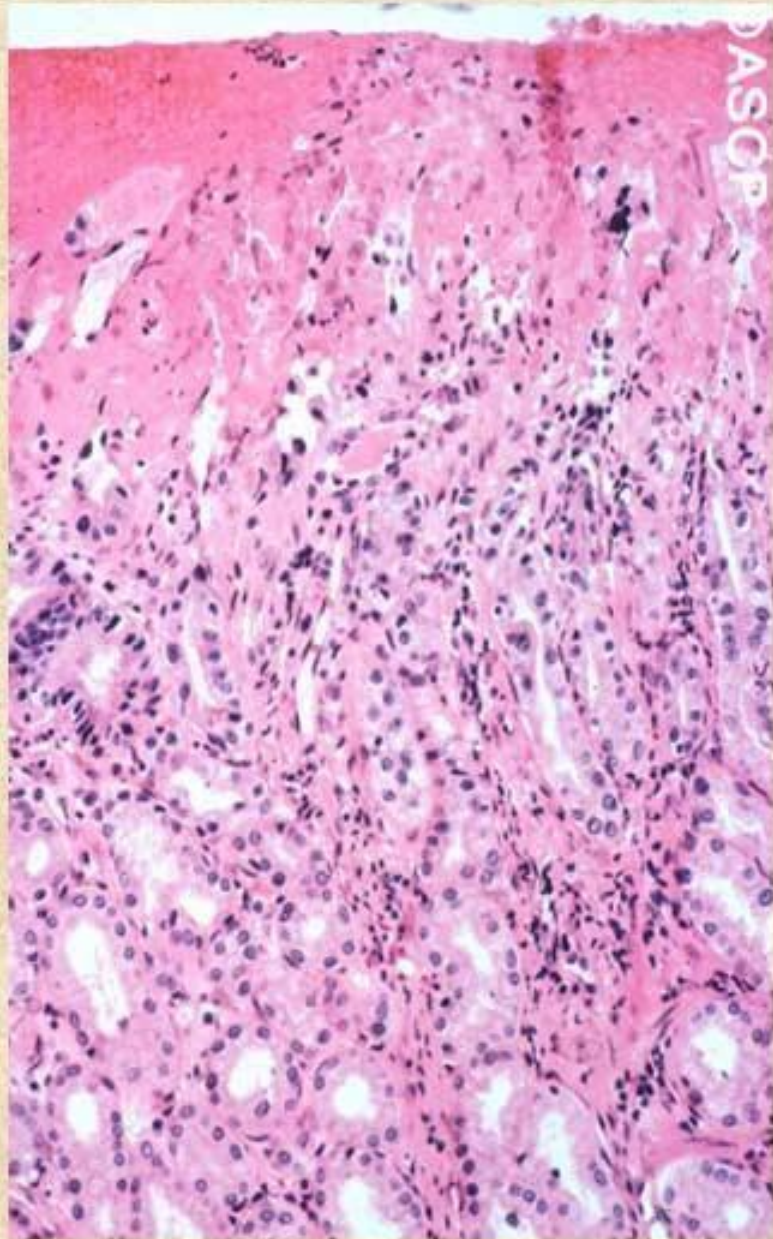
GASTRITA

- **AUTOIMMUNA (10%)**
- **Anticorpi contra →**
 - **Enzimelor producatoare de acid**
 - **Receptori Gastrinici**
 - **Factorul intrinsec**

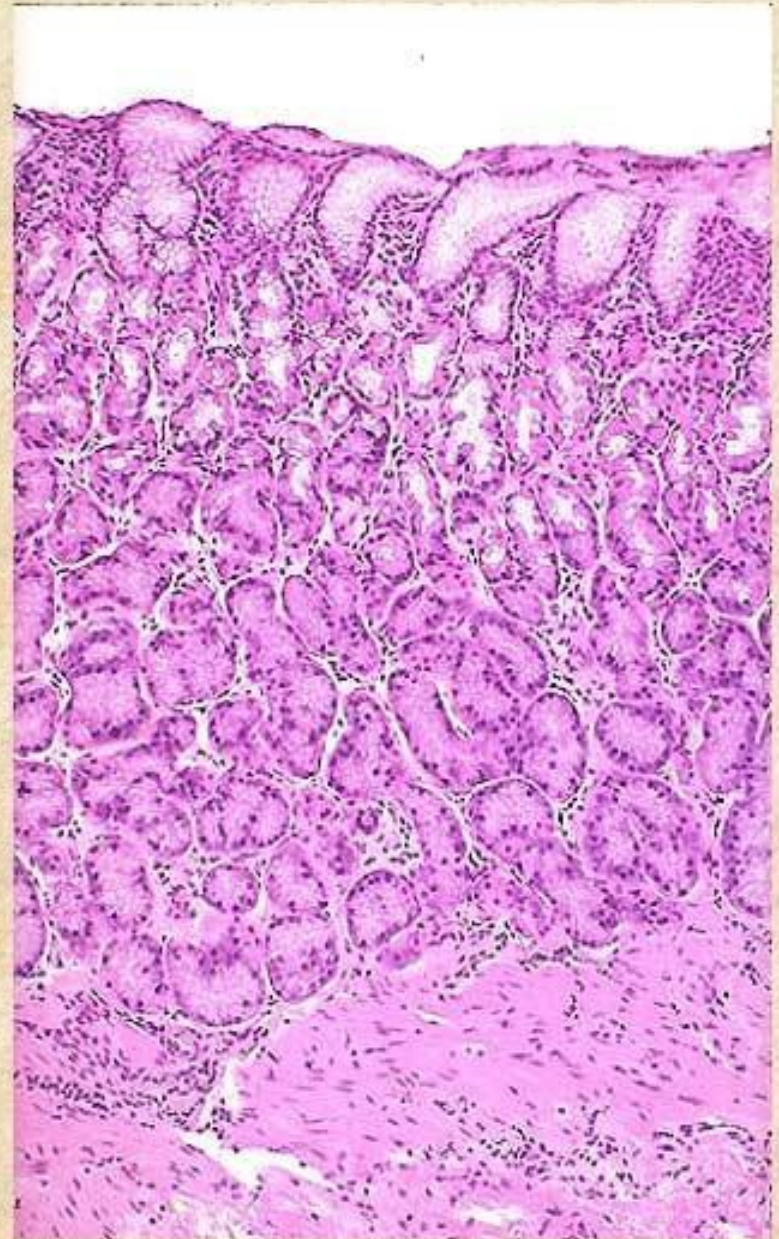


Gastrita acută

Acute erosive gastritis



Normal fundus



BOALA ULCEROASĂ - este o maladie cronică cu evoluție ciclică, unde elementul principal îl constituie ulcerul recidivant gastric sau duodenal.

Etiopatogeneza:

- Tulburări la nivelul sistemului hipotalamo-hipofizar cu excitarea centrelor nervului vag, intensificarea factorului acido-peptic și motoric.
- Factori alimentari.
- Factori ereditari, predispunere către această maladie.
- Agenți infecțioși, cum ar fi *Helicobacter pylori* (acest agent a fost depistat în 90-100% cazuri la bolnavii cu ulcer duodenal și în circa 70 – 80% cazuri la cei cu ulcer gastric).

Localizarea ulcerului gastric: Frecvent se întâlnește în Porțiunea pilorică, Curbatura mică, Porțiunea cardială a stomacului.

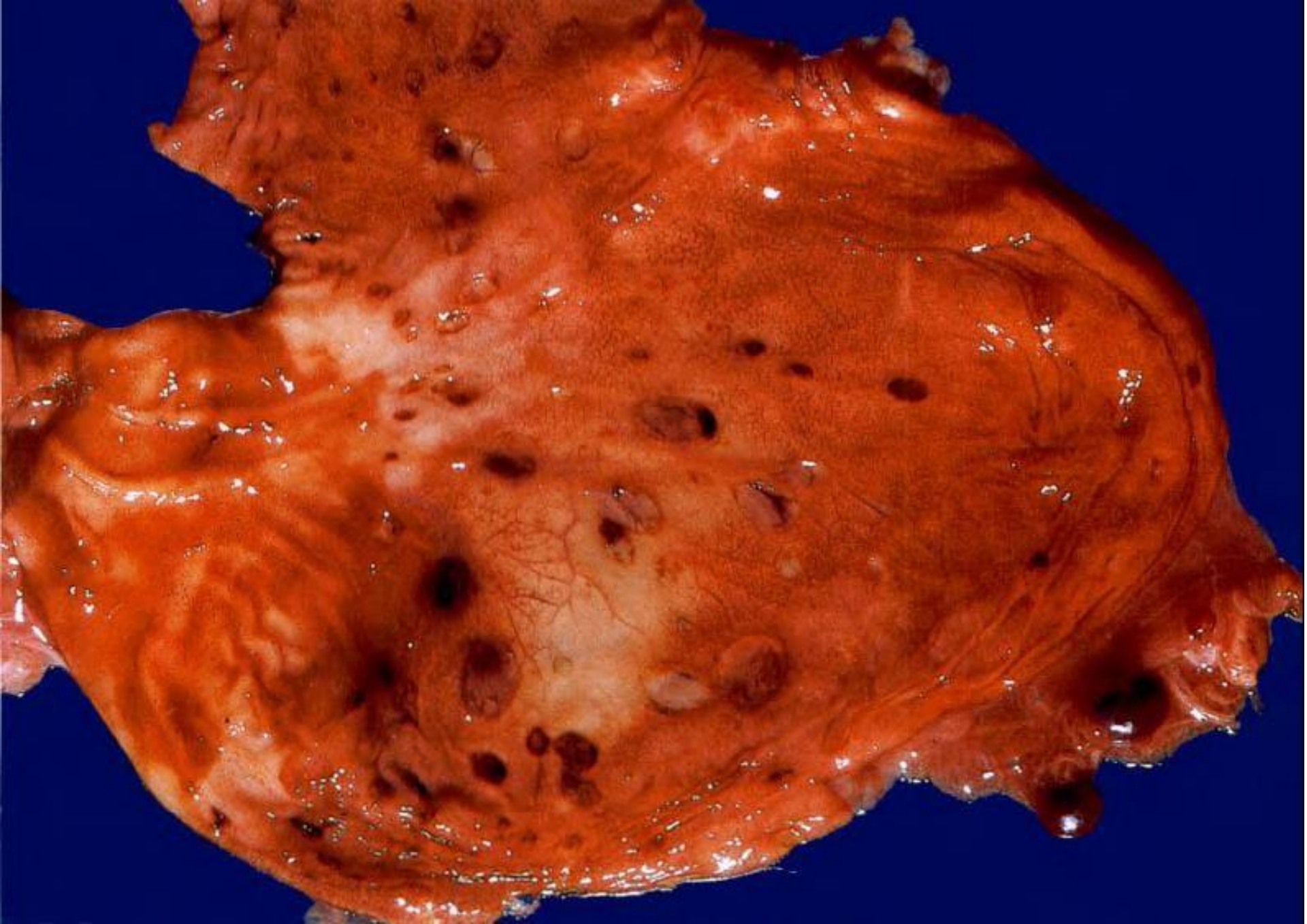
Localizarea ulcerului duodenal: Peretele anterior și cel posterior al bulbului duodenal, Aici uneori întâlnim 2 ulcere concomitent situate visa-vi, imagine în oglindă.

Morfopatologia ulcerului cronic:

Macroscopic: De regulă ulcerul prezintă un defect cu formă rotundă sau ovală, dimensiunile circa 1 cm. în diametru.

Marginile și fundul ulcerului sunt indurate. Marginea proximală este abruptă, escavată, ea acoperă parțial defectul; pe când cea distală – are aspect de terasă. Aceste caracteristici sunt condiționate de peristaltică și au importanță practică.

Pliurile mucoasei sunt orientate radiar, convergent spre ulcer.

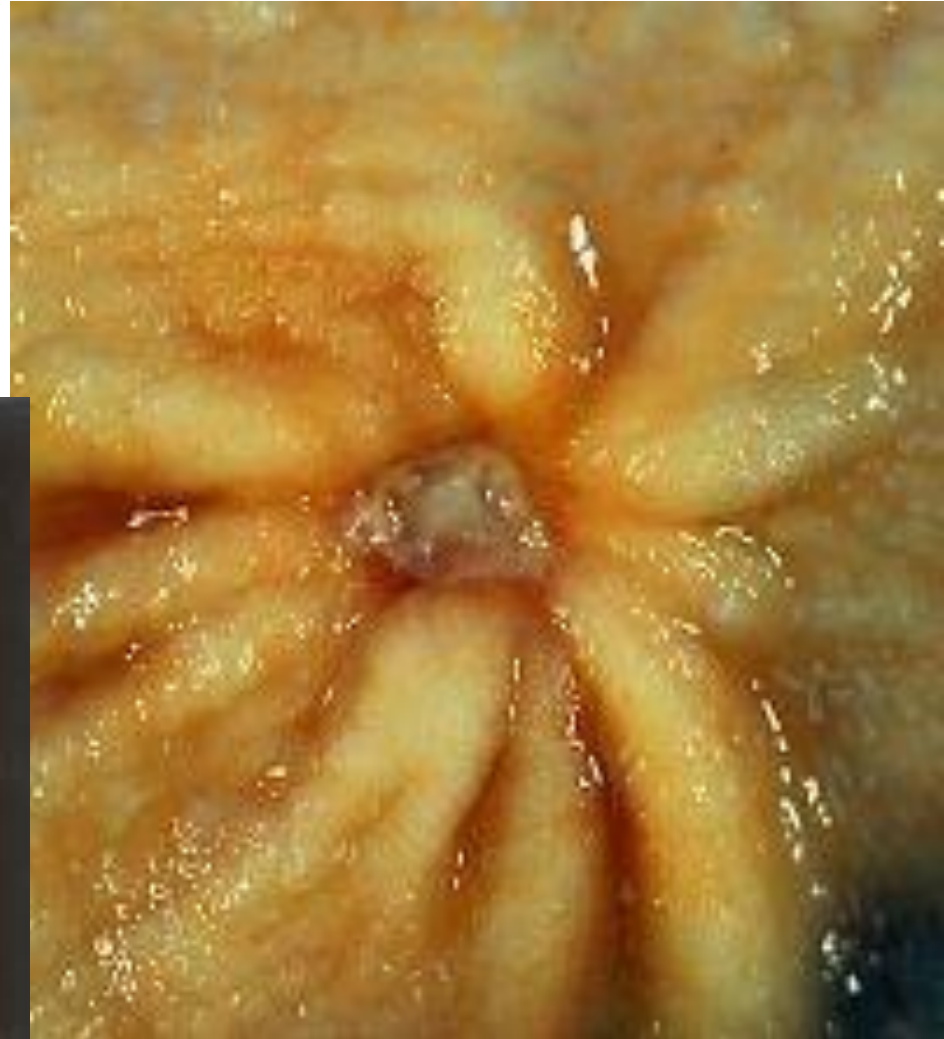
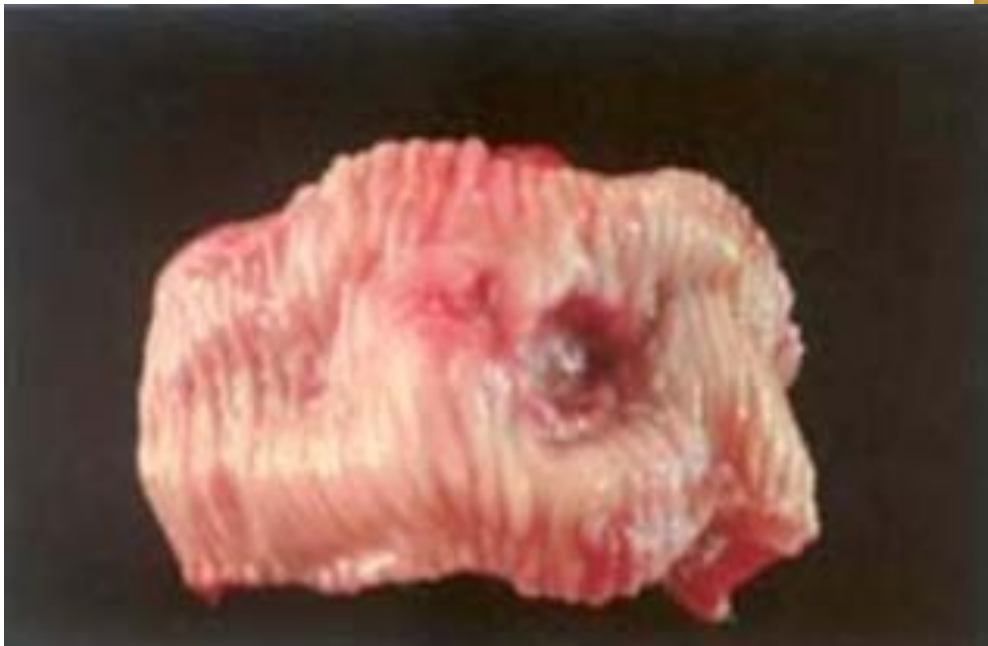
Eroziuni acute gastrice.



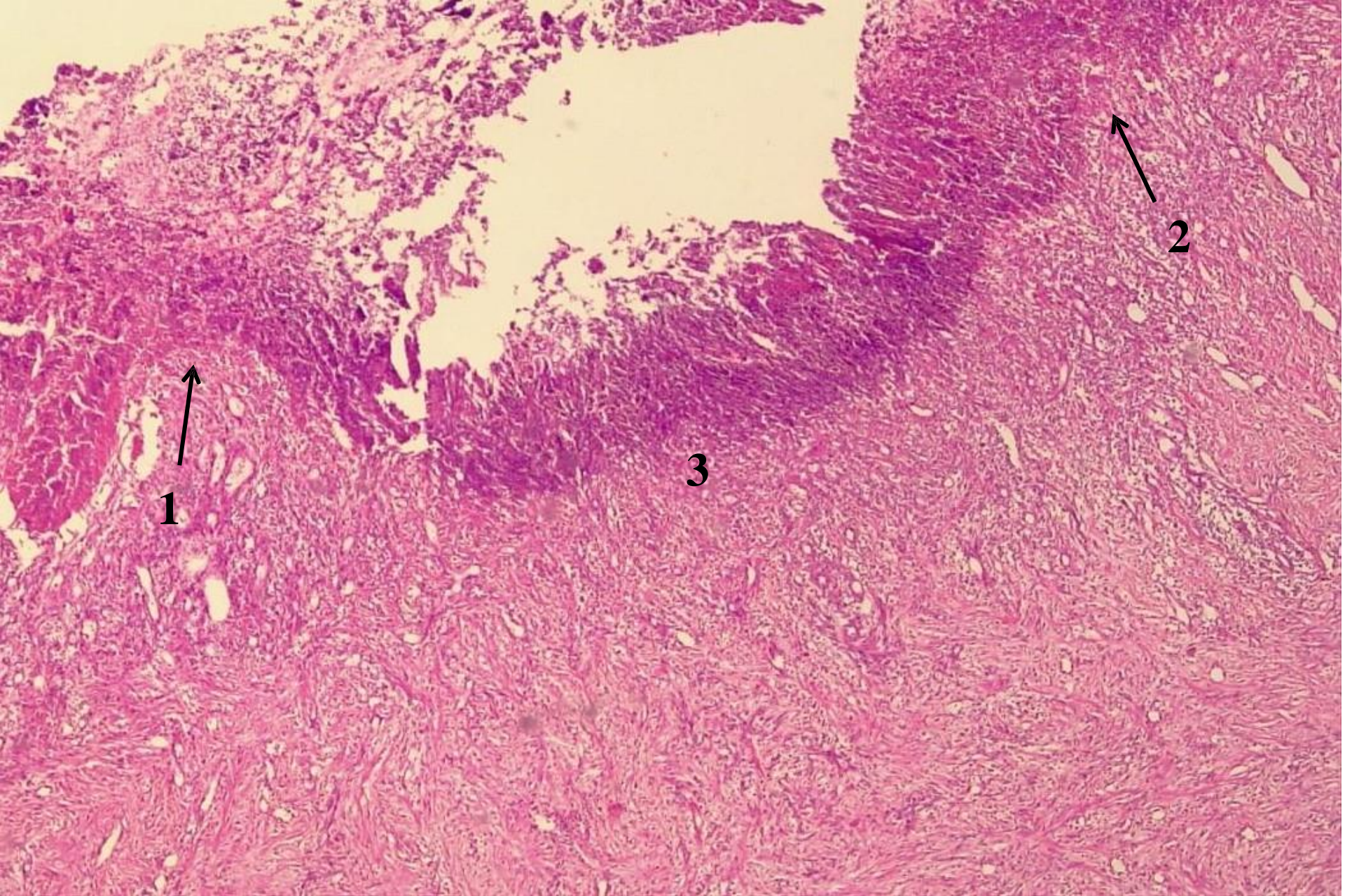
№ 52. Ulcer gastric cronic.

“PEPTIC” ULCERS



Microscopic: Ulcerul cronic **în perioada de remisie** prezintă țesut conjunctiv fibros în margini și regiunea fundului care este acoperit cu epiteliu fără glande. Vasele sangvine din regiunea ulcerului au pereții îngroșați, lumenul îngustat, adesea obliterat.

Ulcerul cronic **în perioada de acutizare** – este supus necrozei fibrinoide. În regiunea fundului și marginilor defectului sub stratul necrotic e situată o zonă de țesut de granulație, mai profund – țesut fibros cicatricial. În pereții vaselor de aici întâlnim necroză fibrinoidă, în lumen trombi. Dacă perioada de acutizare trece în remisie – inflamația diminuează, țesutul de granulație se maturizează și trece în țesut fibros, ulcerul se poate epiteliza din nou. Însă vasele sangvine afectate se sclerozează, se obliterează și în acest mod trofica se înrăutățește din ce în ce mai mult cu fiecare acutizare.



№ 87. Ulcer gastric cronic în acutizare. (colorație H-E.).

Complicații: Printre cele mai des întâlnite și grave complicații deosebim:

Hemoragii (prin erodare) – se identifică prin vomă cu un conținut asemănător “zațului de cafea”, sau prin “melenă”.

Perforarea ulcerului cu peritonită.

Penetrarea (cu alte cuvinte, are loc adâncirea ulcerului în organele și țesuturile adiacente) – omentul mic, pancreas, ligamentul hepato-duodenal, ceva mai rar în ficat, vezica biliară și colonul transvers.

Stenoza pilorică - îngustarea eșirii din stomac.

Malignizarea ulcerului gastric cronic se întâlnește după unele date în 3–8% din cazuri, iar ulcerul duodenal cronic se malignizează extrem de rar.

Tumorile gastrice:

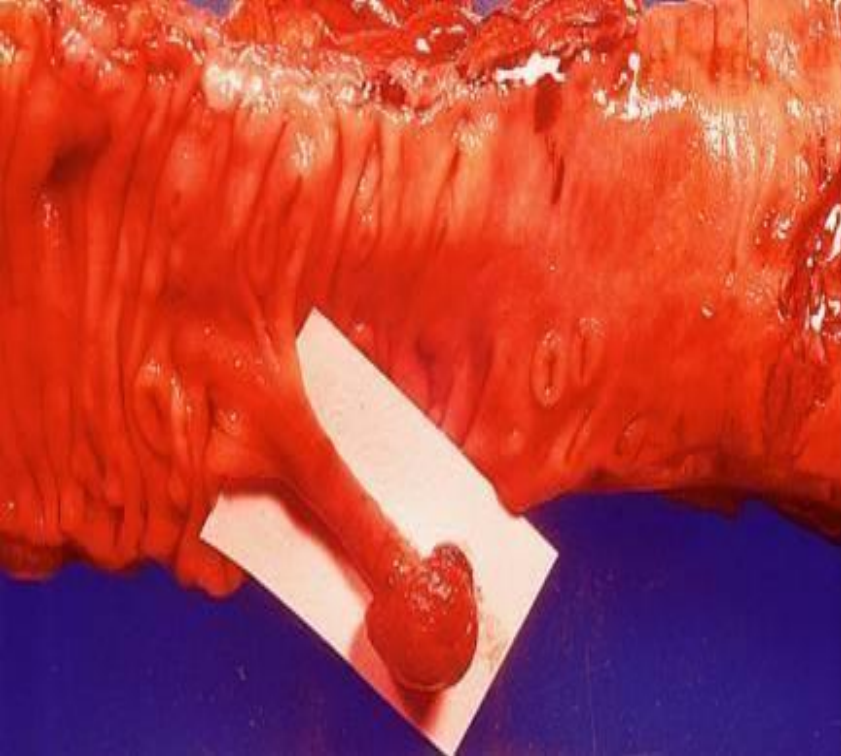BENIGNE:

- Polipi (HIPERPLASTICI vs. ADENOMATOSI)
- LEIOMIOAME
- LIPOAME

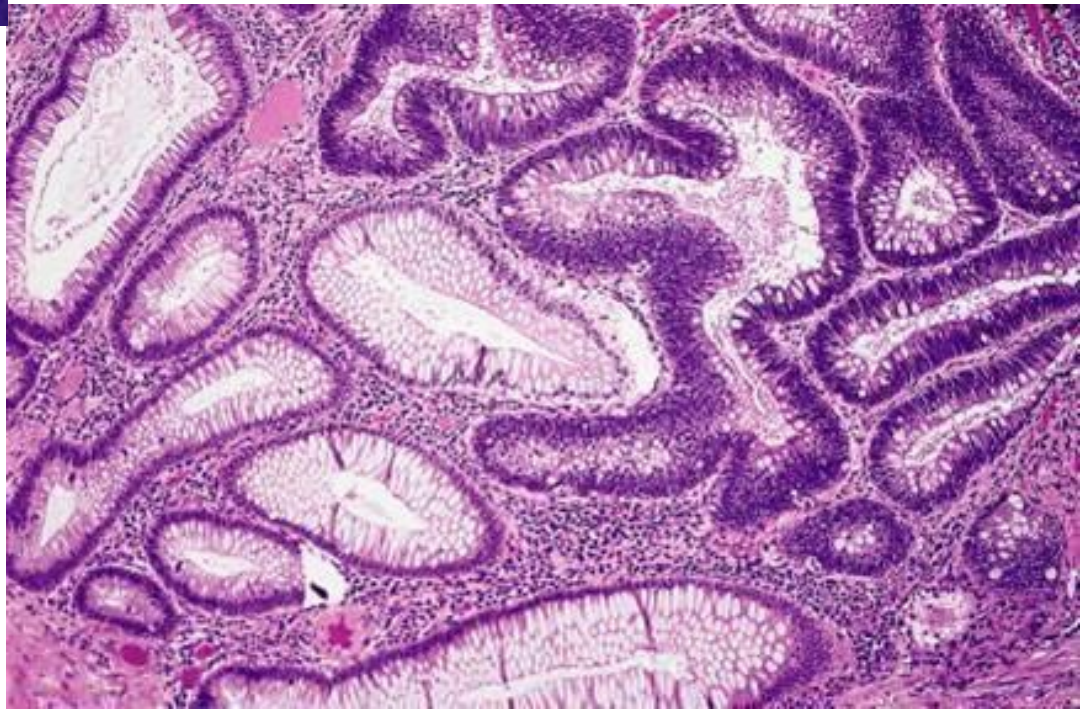
MALIGNE: (ADENO)-**Carcinom**, LIMFOM

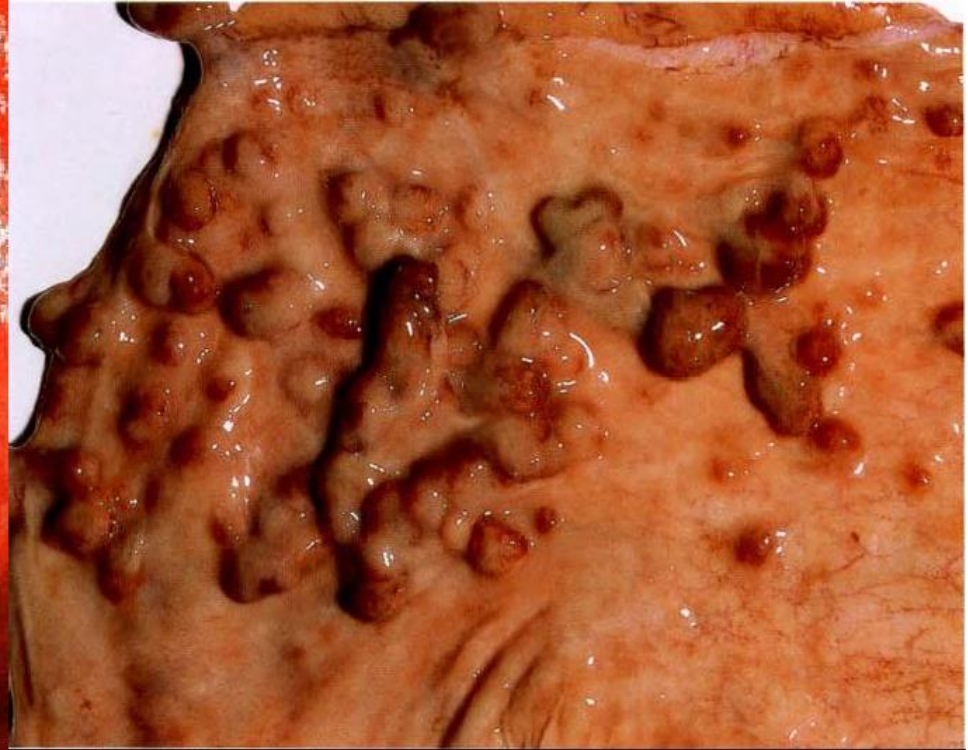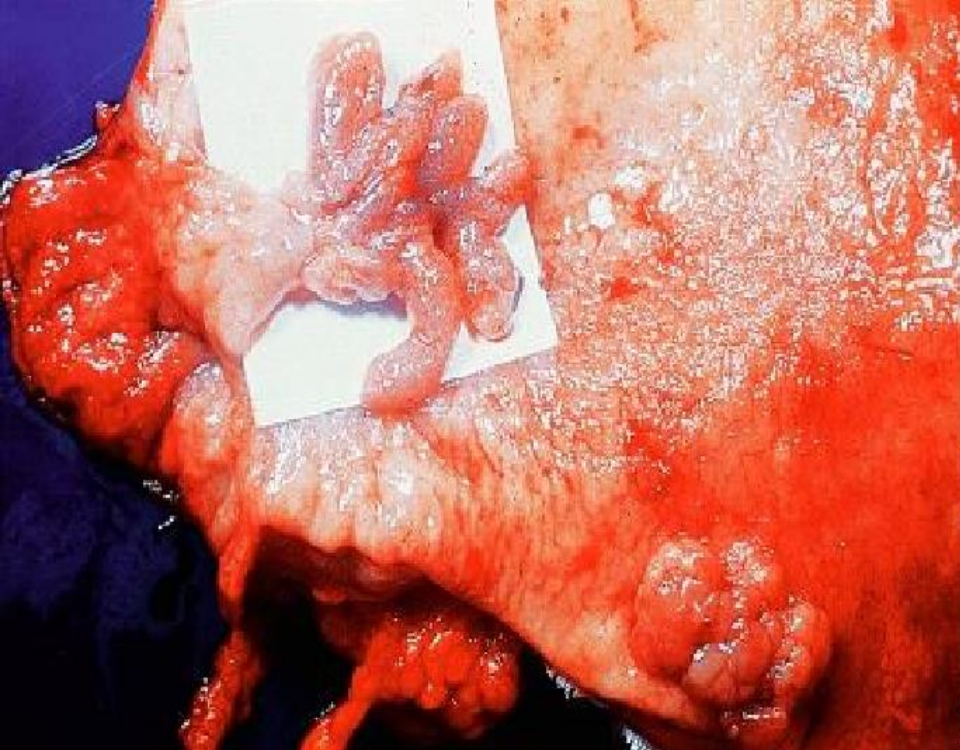• **POTENTIAL MALIGNE**

- G.I.S.T. (**G**astro-**I**ntestinal **S**tromal **T**umor)
- CARCINOID (Tumori NEUROENDOCRINE)

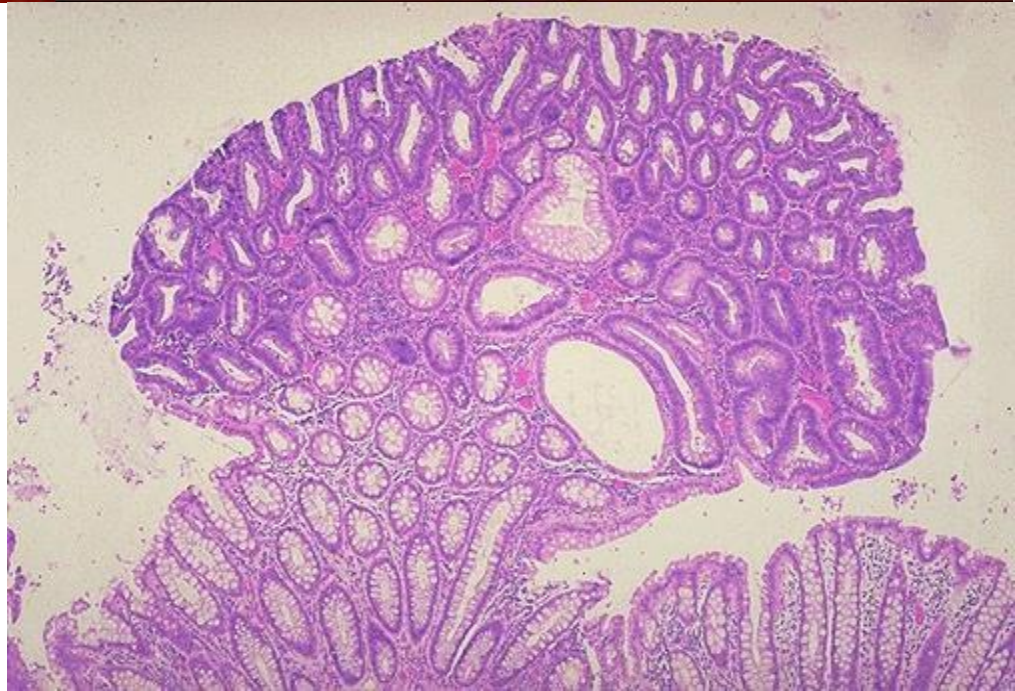


**Polip adenomatos
tubulo-vilos
al colonului.**





Polipi adenomatosi gastrici.



Factori de risc a ADC

Gastric

Tip Intestinal

Nitrati- Nitrozamine

H. Pylori (gastrita cronica)

Ulcerul gastric

Consumul scazut de legume si fructe (antioxidanti)

Excesul de sare in alimentatie

Legume murate, carne afumata.

Tip Difuz

CANCERUL GASTRIC

Stări pretumorale – **Ulcerul gastric cronic**, **Polipii adenomatoși** sau adenomul gastric, Gastrita cronică atrofică.

Un rol important în morfogeneza cancerului gastric în are **metaplazia** și **displazia** epiteliului mucoasei.

Clasificarea:

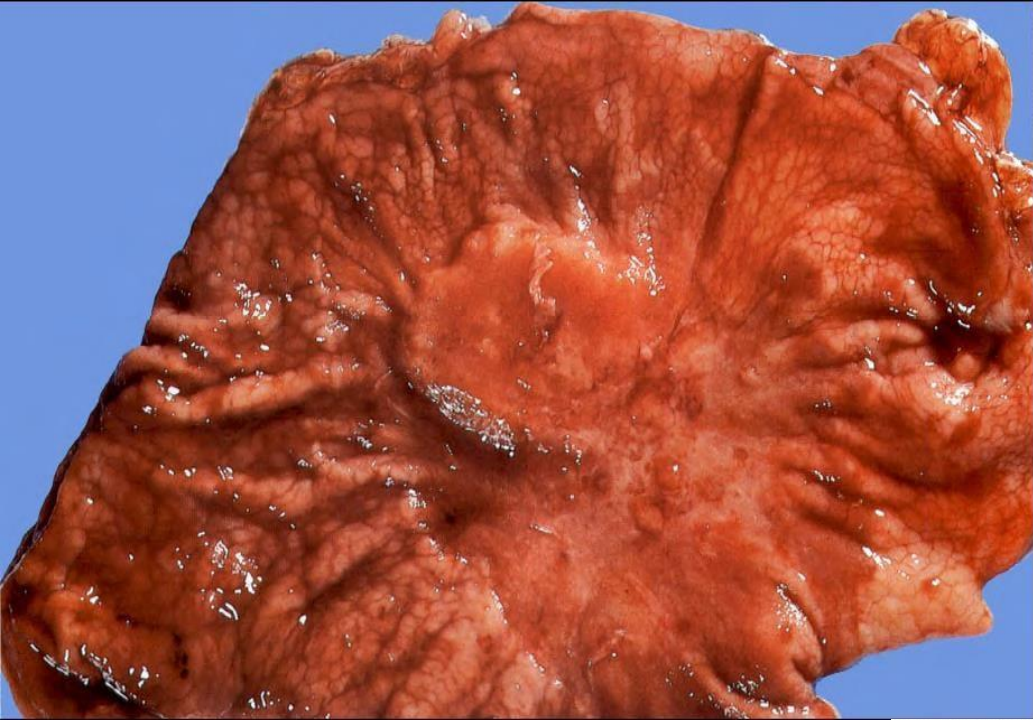
1. După **localizare** și frecvență:

- a) Piloric - peste 50% din cazuri,
- b) Curbura mică - 25-30%,
- c) Cardia – circa 15%,

2. Formele **macroscopice** de creștere:

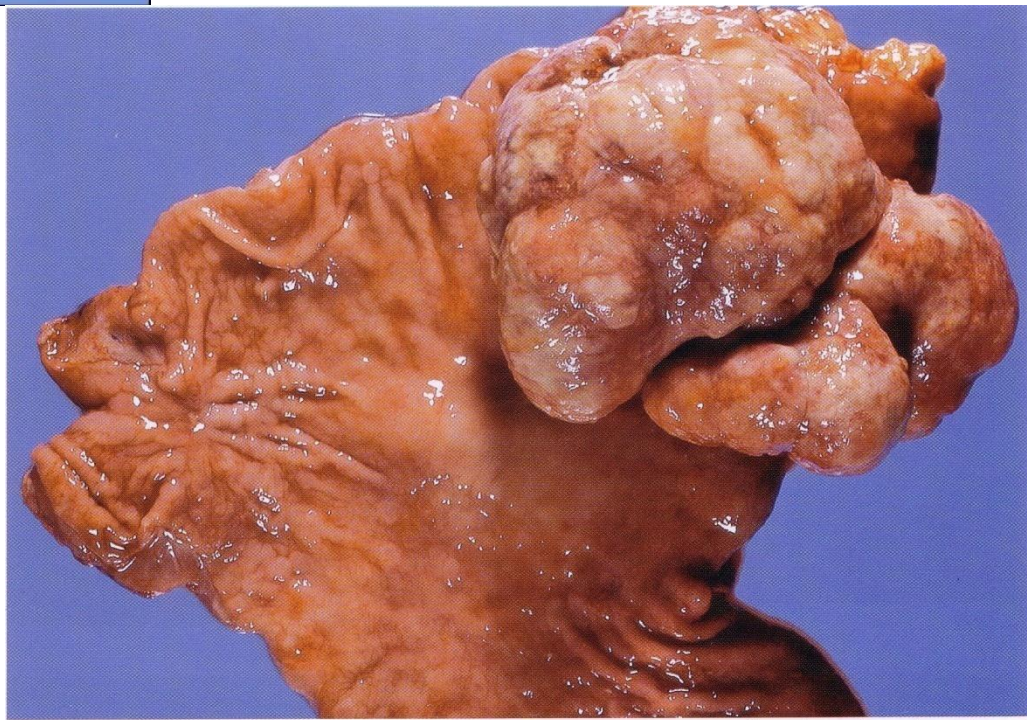- a) Exofite (formă de placă, polipos, fungoid, exulcerat)
- b) Endofite (infiltrativ-ulceros, difuz).

Formele **histologice**: a) Adenocarcinom de tip intestinal
b) Cancerul nediferențiat (trabecular, schiros, mucinos din celule în formă de "inel cu pecete").



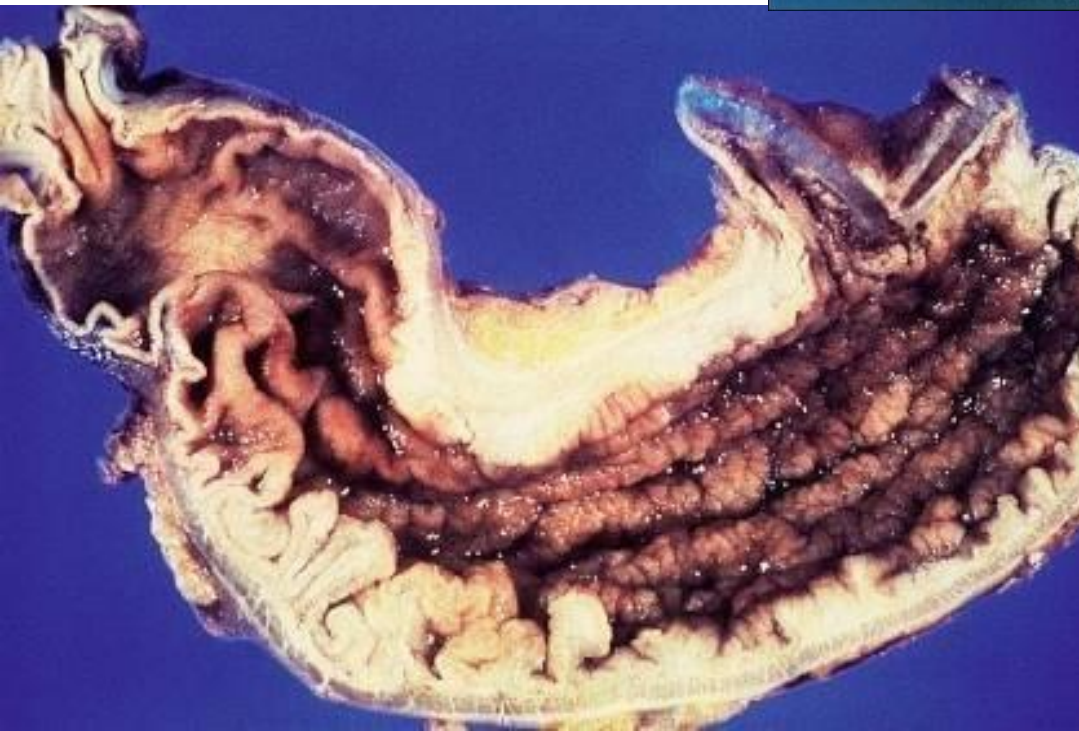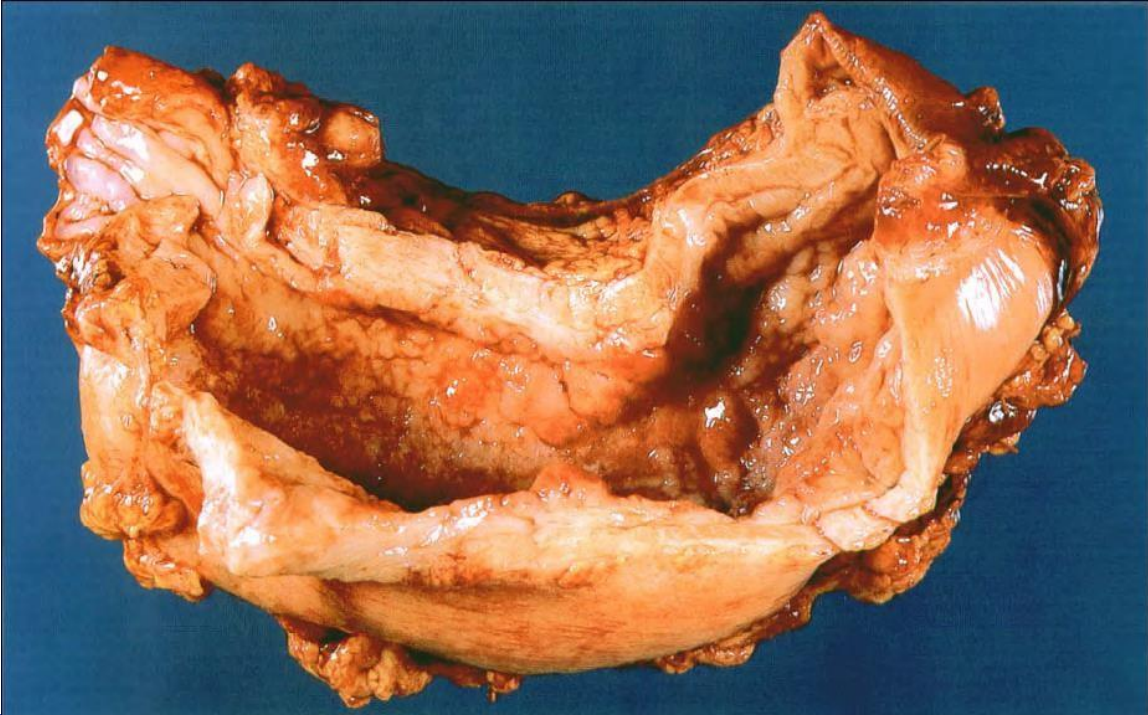
Cancer gastric polipos.

**Cancer gastric
în forma de placă.**





№ 60. Carcinom gastric.



Infiltrative gastric carcinoma.

Metastazarea: a) **Limfogenă:**

1) **Ortogradă** (în nodulii limfatici regionali)

2) **Retrogradă:** - Mts **Virchow** - n/l supraclaviculari pe stînga).

Mts. **Schnitzler** (n/l pararectali)

Mts. **Krukenberg** (ovare).

b) Hematogenă (ficat, plămîni, oase, rinichi

b) Prin **implantare** (canceromatoza peritoneului)

APENDICITA - prezintă inflamația apendicelui vermicular însoțită de un sindrom clinic caracteristic.

Etiologia: Apendicita se consideră o autoinfecție enterogenă. Un rol mare în declanșarea inflamației îl joacă Bacilul Coli și Enterococul care în anumite condiții devin patogeni.

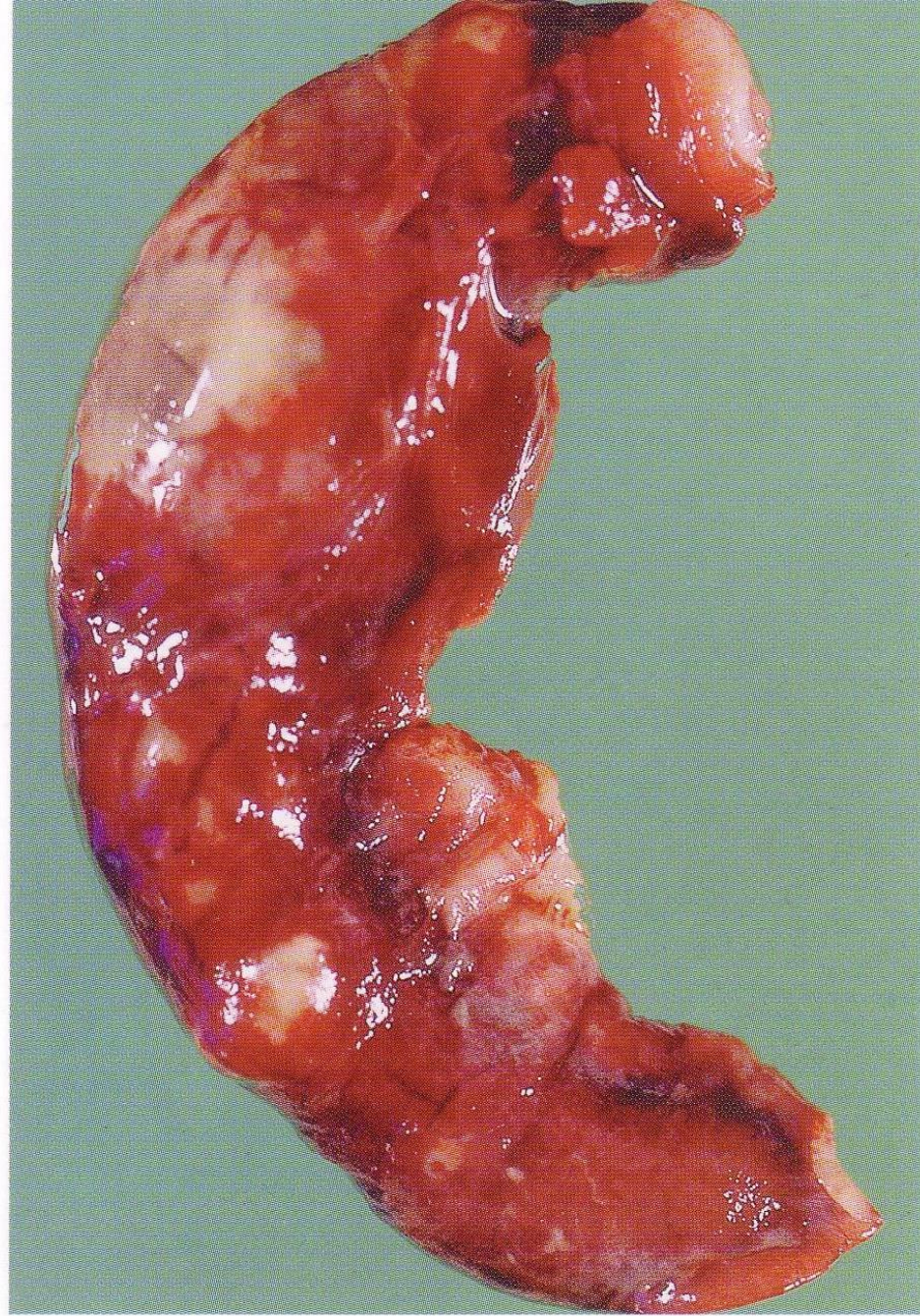
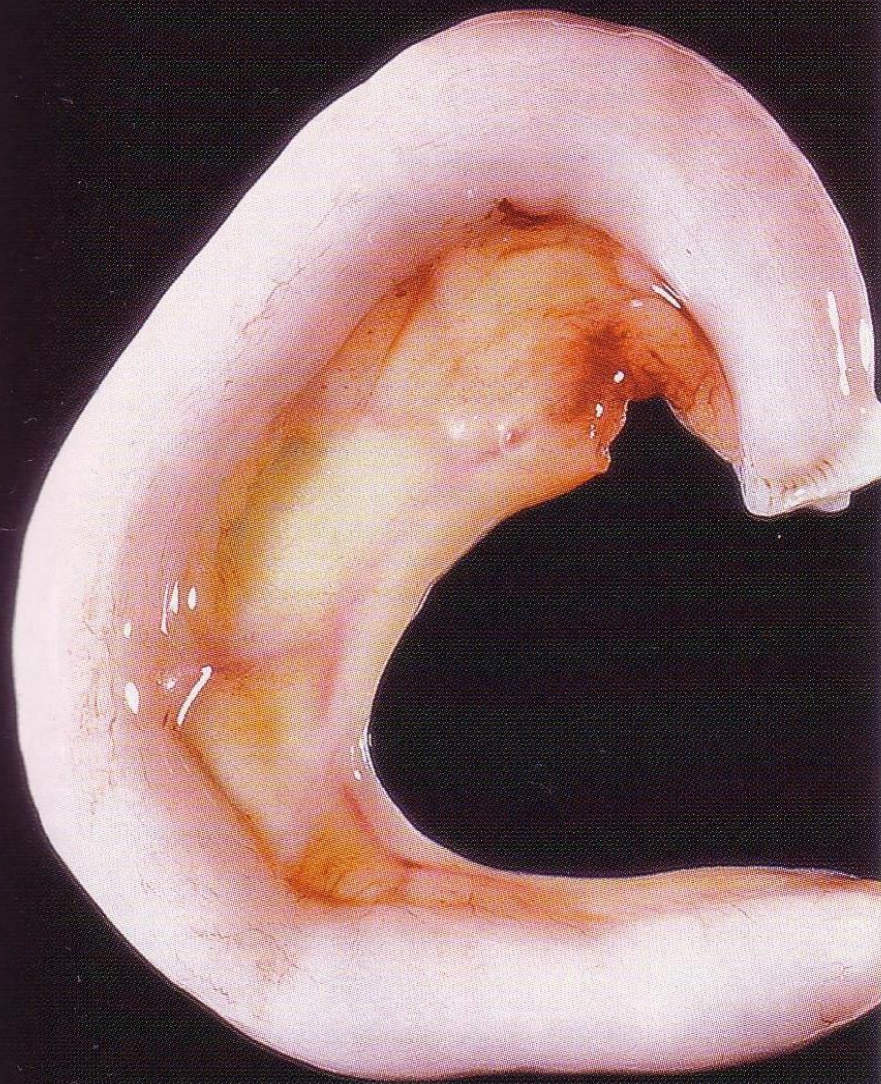
În patogeneza apendicitei prezintă interes 2 teorii de bază:

1. **Teoria coprostazei** (Aschoff, 1907) – se consideră că invazia florei bacteriene se datorează stazei conținutului intestinal în apendice (formarea de coproliti), deasemeni prezența aici a corpurilor străini (sîmburi de fructe, semințe de legume), care pot leza mucoasa.
2. **Teoria angioneurotică** (Ricker, 1926) – autoinfecția se declanșează în legătură cu tulburările vasculare de origine neurogenă. Spasmul vascular și muscular duce la dereglări trofice și necrobiotice în mucoasa apendicelui care deschid poarta de intrare infecției.

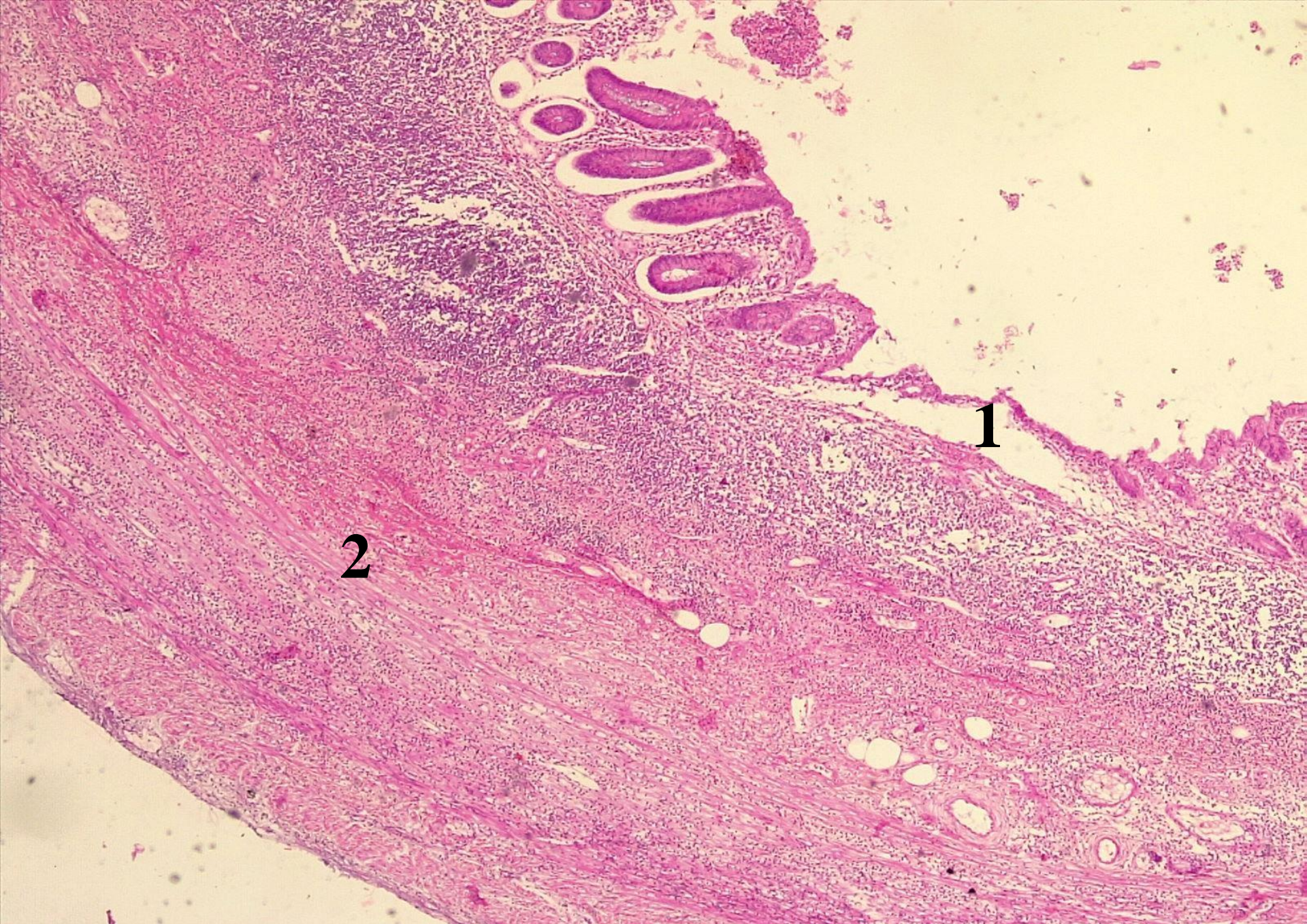
Apendicita acută - durează 2 – 4 zile. Morfologic se evidențiază următoarele variante: (superficială, flegmonoasă, apostematoasă (cu microabcese intramurale), flegmonoasă-ulceroasă, gangrenoasă).

Complicațiile în apendicita acută:

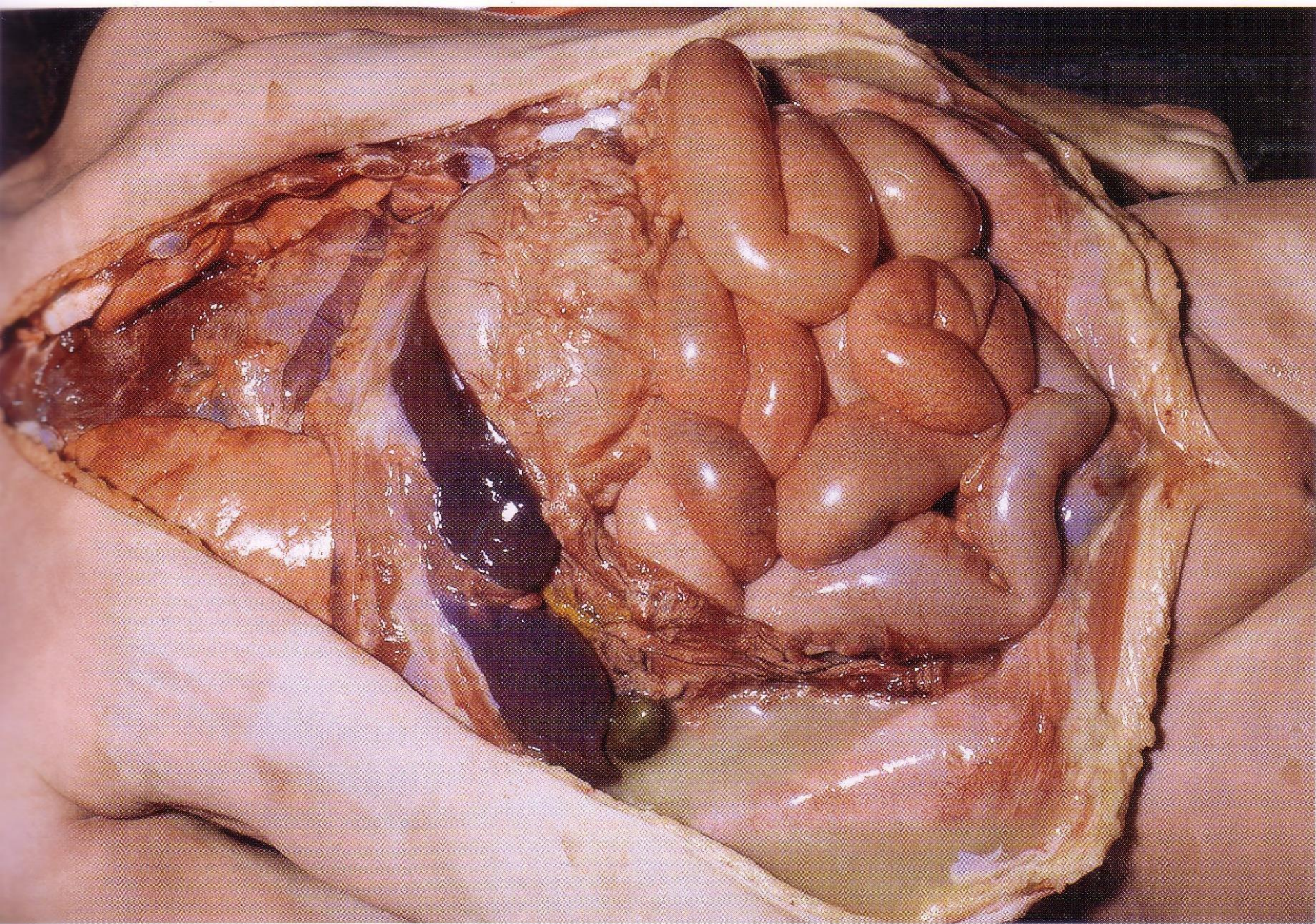
- Perforarea cu peritonită,
- Tromboflebita mezenterică,
- Abcese în ficat.



№ 55. Apendicită acută ulcero-flegmonoasă cu periapendicită.



№ 88. Apendicită acută flegmonoasă-ulceroasă. (colorație H-E.).



Peritonită purulentă – complicație a apendicitei acute.

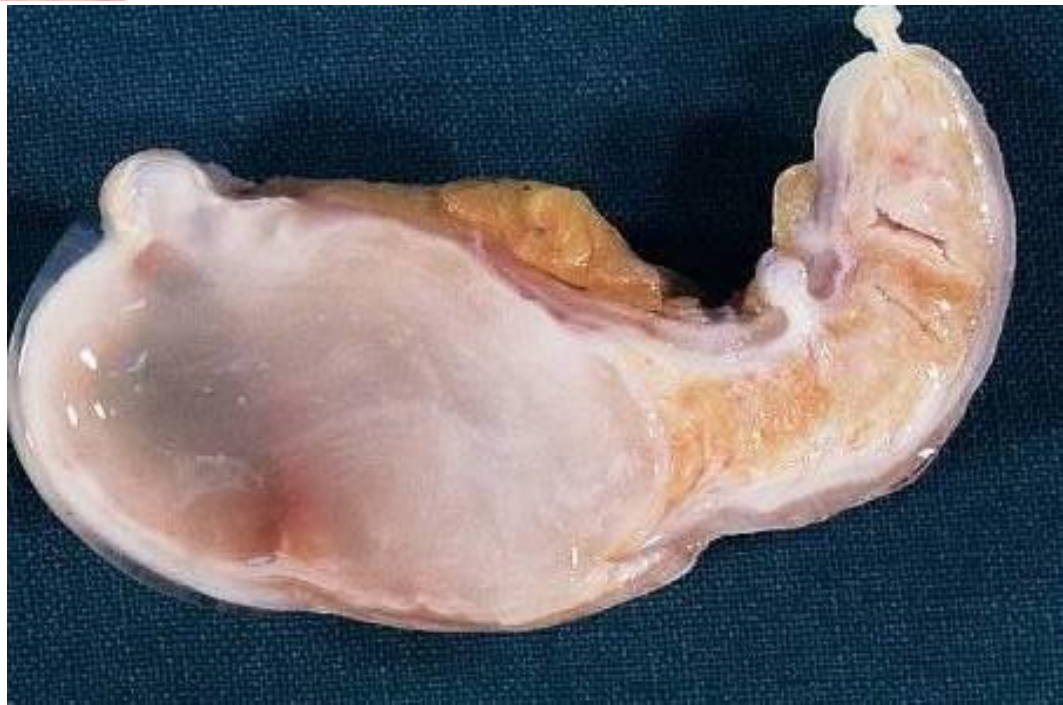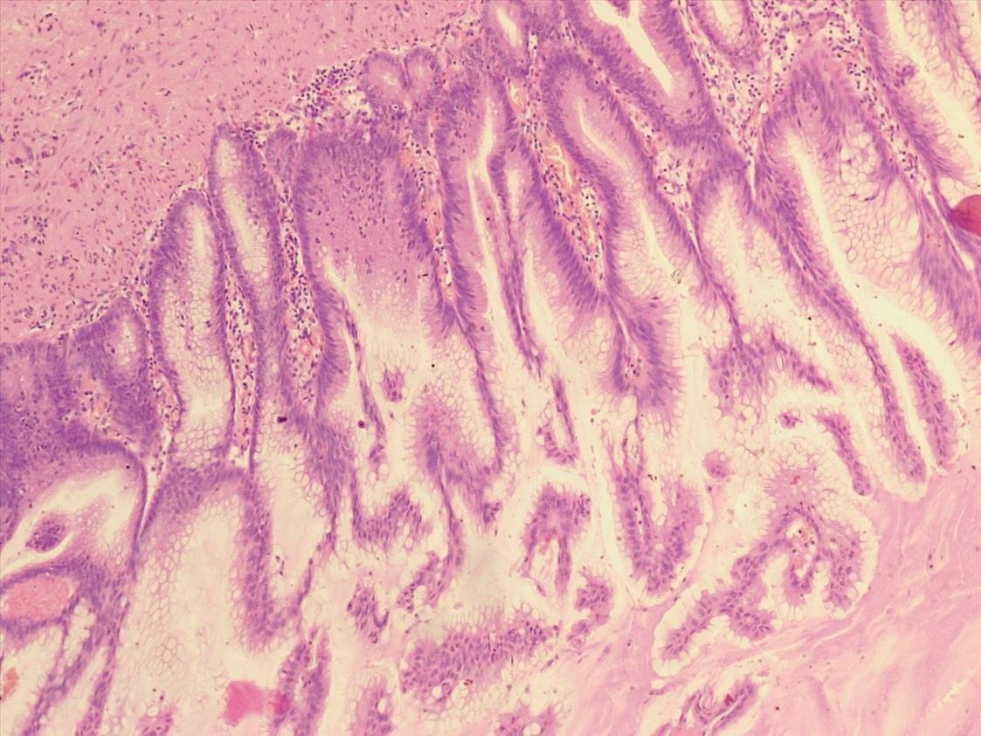
Apendicita cronică - se dezvoltă după accese de apendicită acută, uneori în condiții de antibioticoterapie. Morfologic se determină inflamație pe fond de modificări sclerotice și atrofice. Lumenul apendicelui adesea este obliterat, exterior sunt aderențe.

Complicațiile în apendicita cronică:

Hidropizie (acumulare de lichid seros în lumen).

Mucocel (acumulare de mucus în lumen).

Pseudomixom peritoneal (erupere cu răspîndirea mucusului în cavitatea abdominală).



AFECȚIUNILE inflamatorii ale intestinului

Enterita -- inflamația peretelui intestinului subțire

Colita -- inflamația intestinului gros.

Cauzele: Infecții, Intoxicații, Factori alergici, Factori endogeni (cum ar fi uremia).

Enterocolita

- *Inflamația mucoasei intestinului subțire și gros*
- Enterocolita infecțioasă
- Asociată cu medicamente
- Enterocolită de radiații
- Boala ischemică a intestinului
- Colita limfocitară

Enterocolita infecțioasă

- **Enterocolita virală**

- Rotavirus
- Imunosupresie: CMV și adenovirus

- **Enterocolita bacteriană**

- Trei mecanisme a bolii

1. Ingestion of a preformed toxin in food

- Ingerarea unei toxine preformate în alimente

2. Infecție de organism toxigenic neinvaziv

- E.coli, Vibrios cholerae

3. Infecție prin organism enteroinvaziv

- Shigella, salmonella, E.coli, helicobacter, yersinia

Enterocolita infecțioasă

- **Colită pseudomembranoasă**

- Plăci exudative, bogate în fibrină (pseudomembrane) care depășesc zonele leziunii mucoasei
- Cel mai des asociată cu antibioticoterapia
- ***Clostridium difficile***
 - Enterotoxina
 - Citotoxica
- Altele - ischemia, medicamente anti-neoplastice

- **Parazitara**

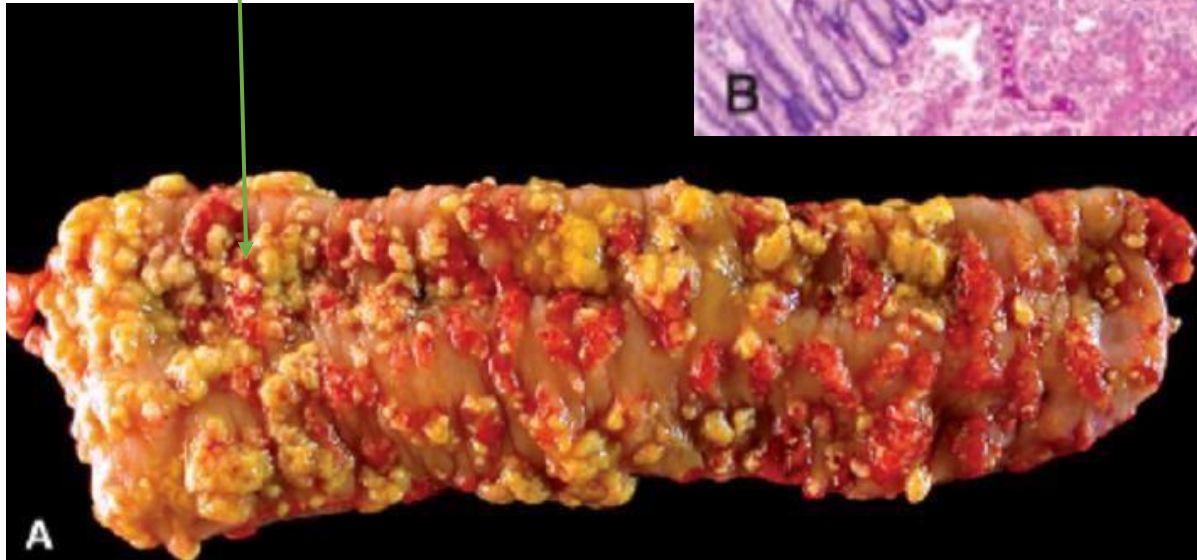
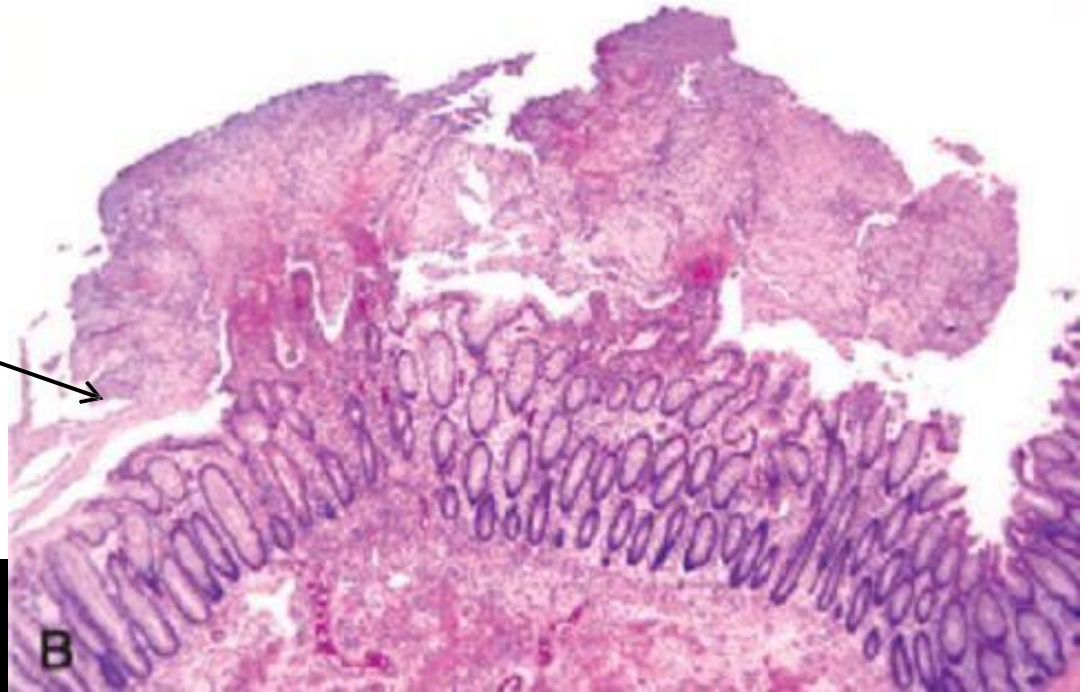
- Amebeaza- *Entamoeba histolytic*
- Giardeaza - *Giardia lamblia*
- Criptosporodioza - *Cryptosporidium*

- **Fungica**

- Candida

Colită pseudomembranoasă

Pseudomembrane



Colită non-infecțioasă

- **Medicamente**
- **Enterocolita de radiații**
- **Boala ischemică a intestinului**
 - etiologie ocluzivă
 - non-ocluzivă
- **Colita colagenoasă**
- **Colita limfocitară**

Boala inflamatorie intestinală idiopatică

- *Leziune cronică recidivantă inflamatorie de origine necunoscută*
- Boala Crohn
- Colita ulceroasă

Crohn's vs UC

● Boala Crohn

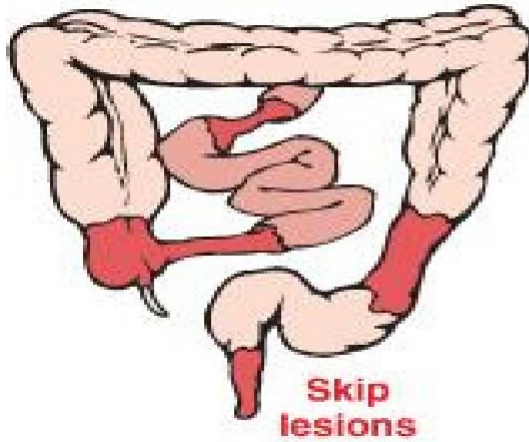
- Orice parte a tractului GI
- Leziuni pe sarite
- Rectul cruțat
- Inflamație transmurala
 - Fisuri
 - Fistule
- Stricturi
- Granuloame
- Cript abcese

● Colita ulcerosa

- Numai colonul
- Continuu
- Rectul implicat întotdeauna
- Inflamația mucoasei
 - Fisuri absente
 - Fistule absente
- Rar stricturi
- Granuloame absente
- Risk de dezvoltare a CA
- Cript abcese

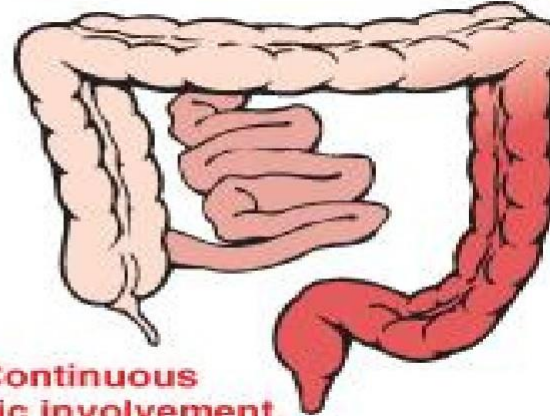
BC vs CU

CROHN DISEASE

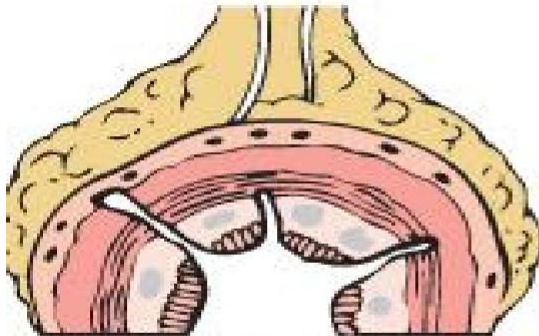


Skip lesions

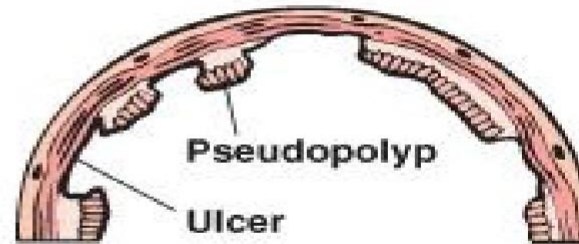
ULCERATIVE COLITIS



Continuous colonic involvement, beginning in rectum



Transmural inflammation
Ulcerations
Fissures



Pseudopolyp
Ulcer

TUMORILE INTESTINULUI

Afectează cu predilecție **intestinul gros**.
Procese pretumorale se consideră: Polipoza
intestinului, Colita ulcerpoasă nespecifică.
Deosebim: Tumori benigne: Adenomul (tubular,
vilos), Leiomiomul, Angiomul, Fibromul și altele.

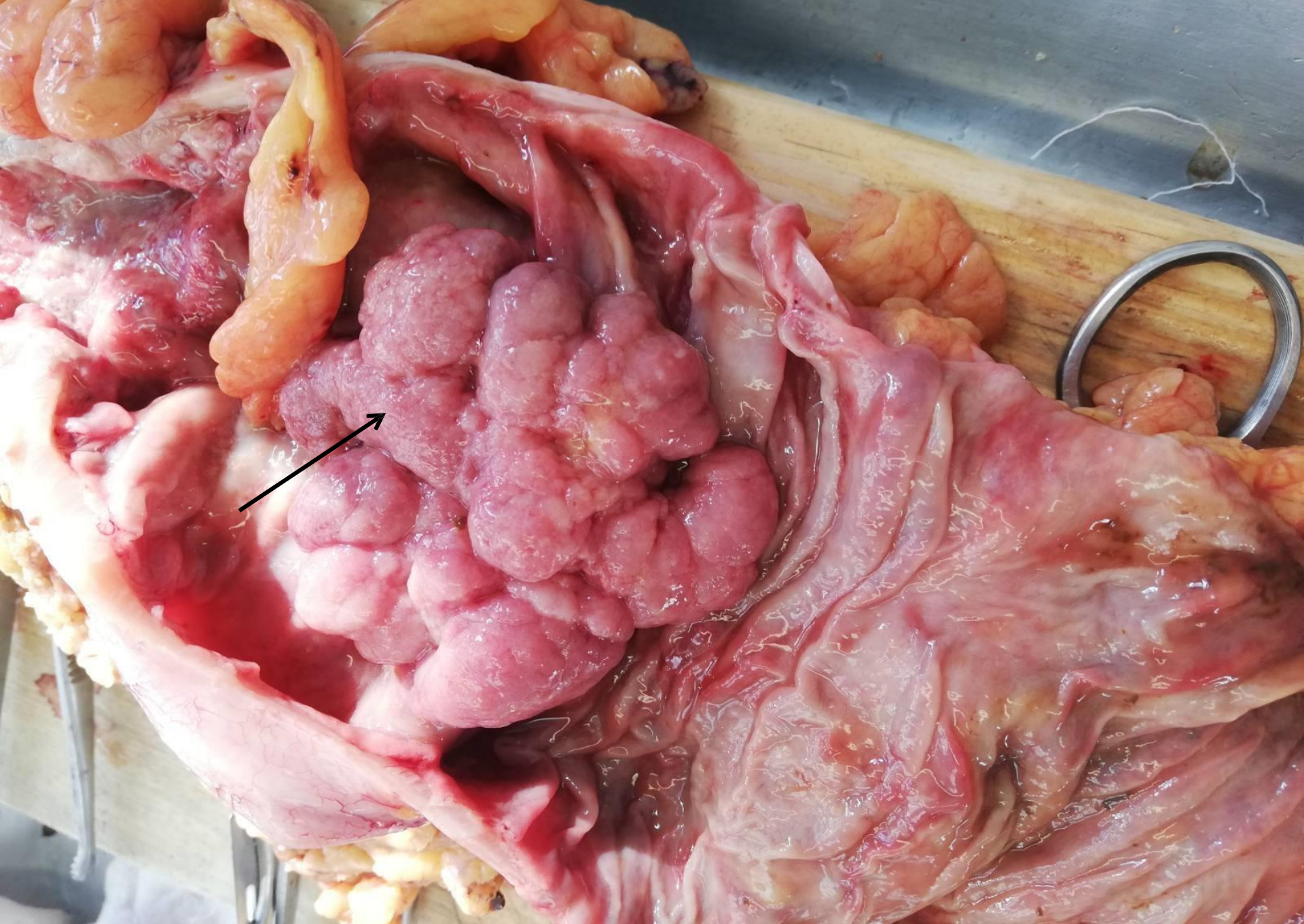
Tumori maligne: Adenocarcinomul.

Complicații:

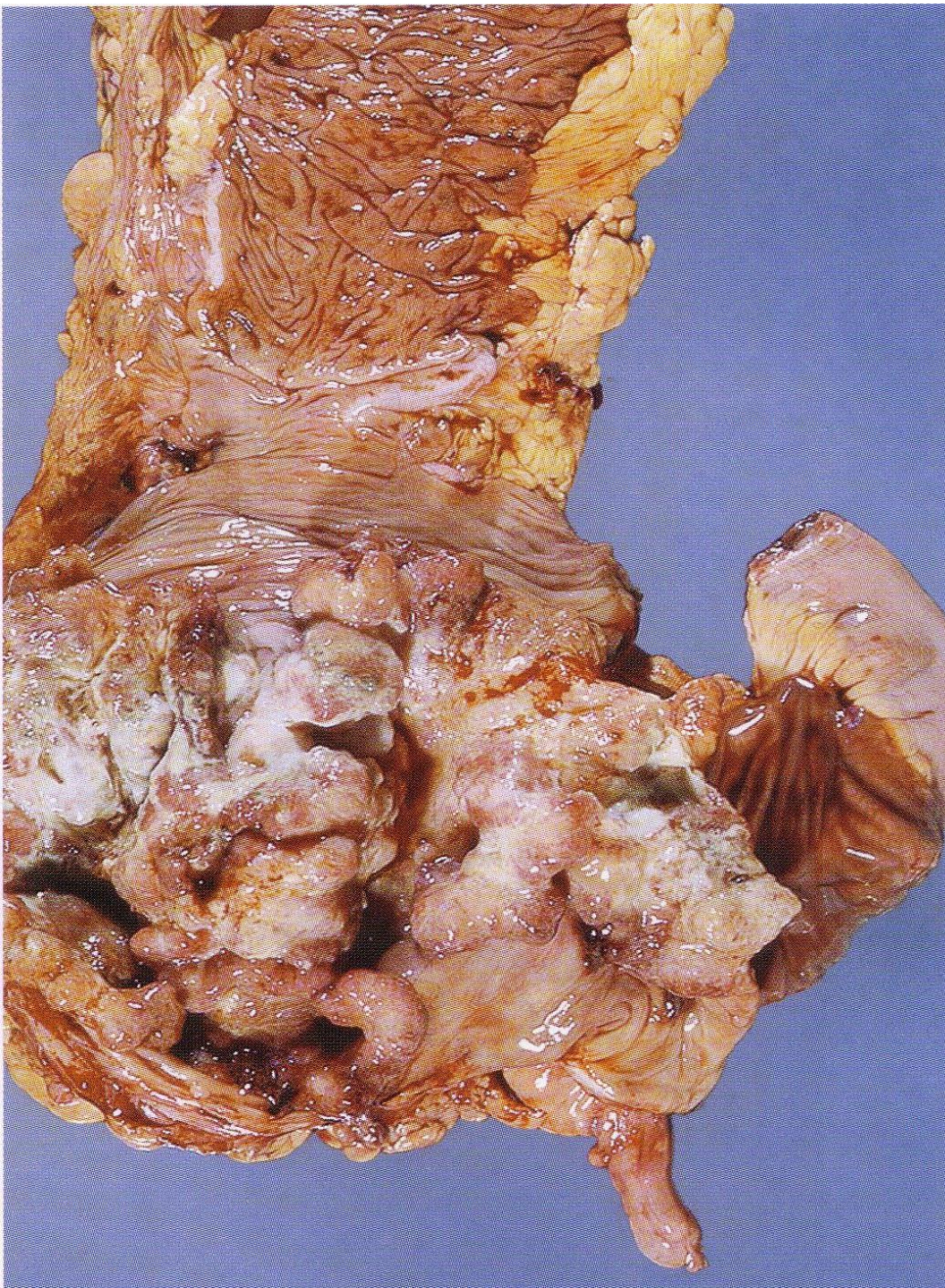
Ocluzie, Hemoragii, Peritonită,
Metastaze (n/l, ficat, plămâni).

Complicații: 1) Locale (Hemoragii, Perforație cu peritonită, Stenozare cu ocluzie intestinală, Cancer).

2) Generale (Anemie, Hipovitaminoze, Cașexie).

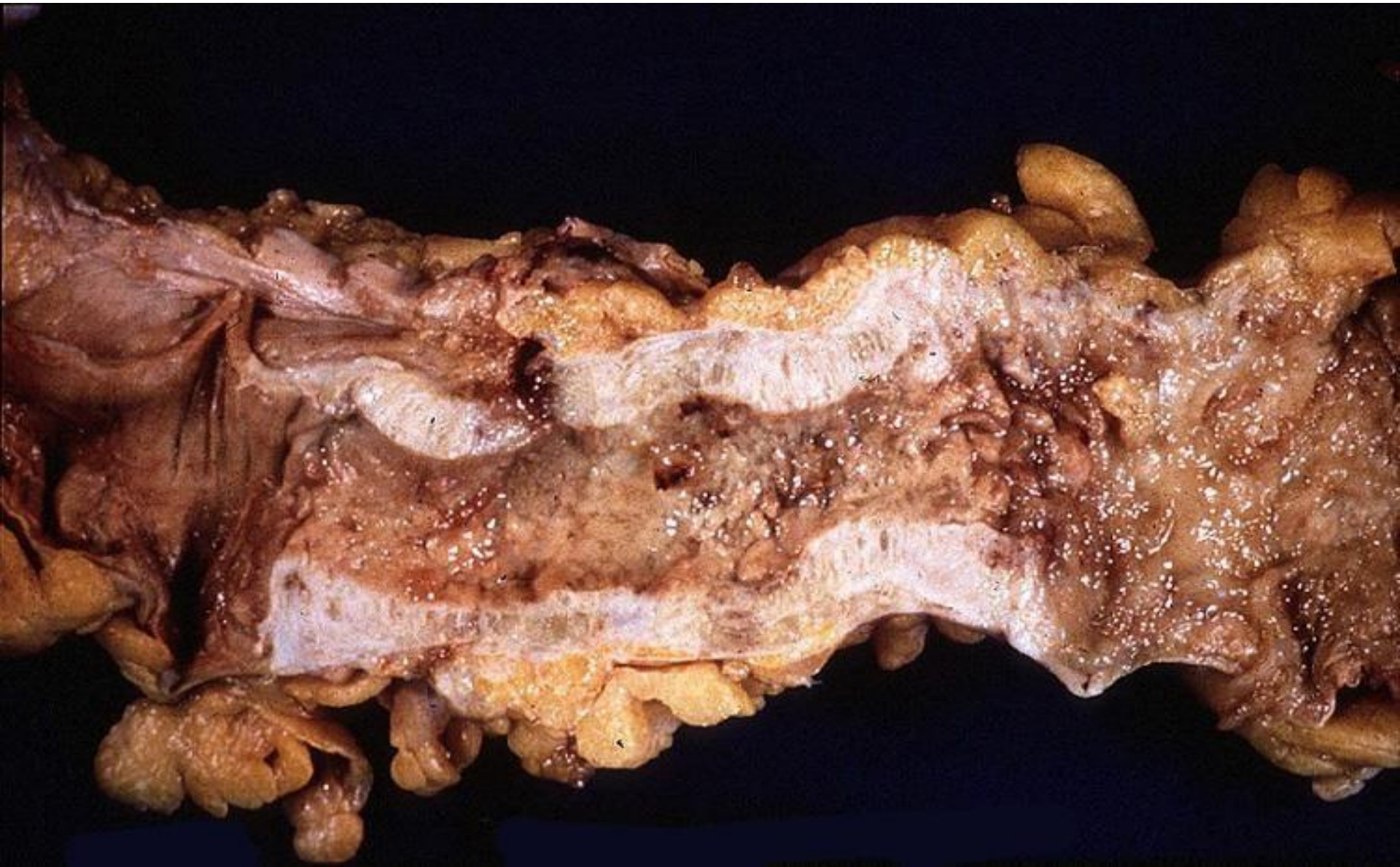


№ 61. Carcinom sigmoidian.

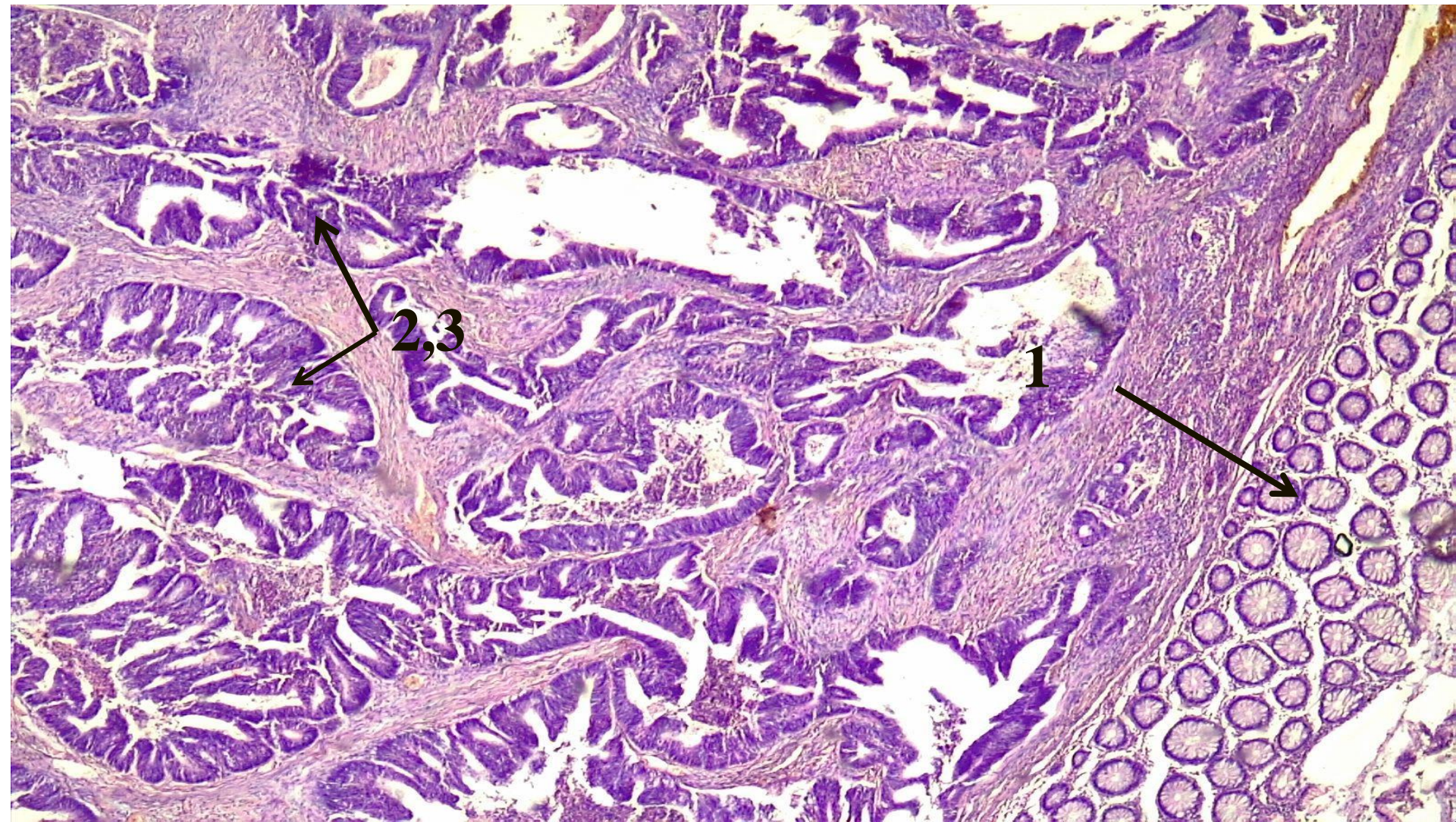


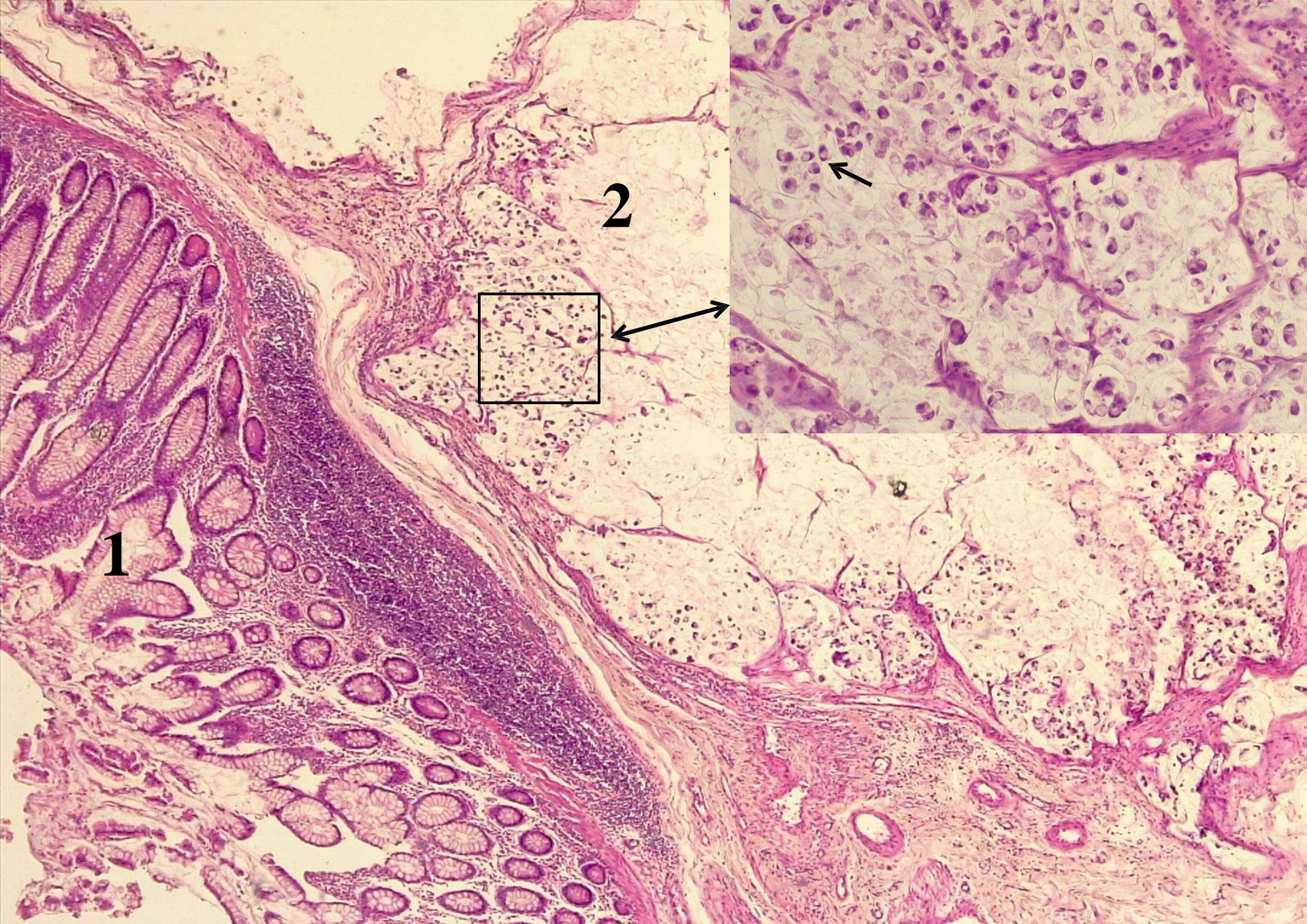Adenocarcinoma

Colon adenocarcinoma is the most common malignant tumor of the gastrointestinal tract. In contrast, in the small intestine, which accounts for 75% of the entire gastrointestinal tract, benign and malignant tumors are extremely rare.



General histological characteristics of adenocarcinomas of the distal and proximal colon are similar. Most tumors consist of tall cylindrical cells resembling the dysplastic epithelium found in adenomas. The invasive component of these tumors causes a pronounced desmoplastic reaction of the stroma, which provides a characteristic dense consistency.





№ 48a. Carcinom mucinos de colon. (cu celule „în inel cu pecete”). (Colorație H-E).

PERITONITA

- inflamația peritoneului

care este, de regulă, o complicație a diferitor afecțiuni ale organelor cavității abdominale.

Exemple:

- Perforarea ulcerului gastric sau duodenal.
- Apendicita acută.
- Colecistita acută.
- Pancreatita acută.
- Perforarea intestinului în *febra tifoidă*, *colita ulceroasă*, *cancer*, *traume* etc.

După caracterul exudatului deosebim:

Peritonită **seroasă**, **fibrinoasă**, **purulentă**.

În cazuri particulare -- peritonită biliară și peritonită stercorală.