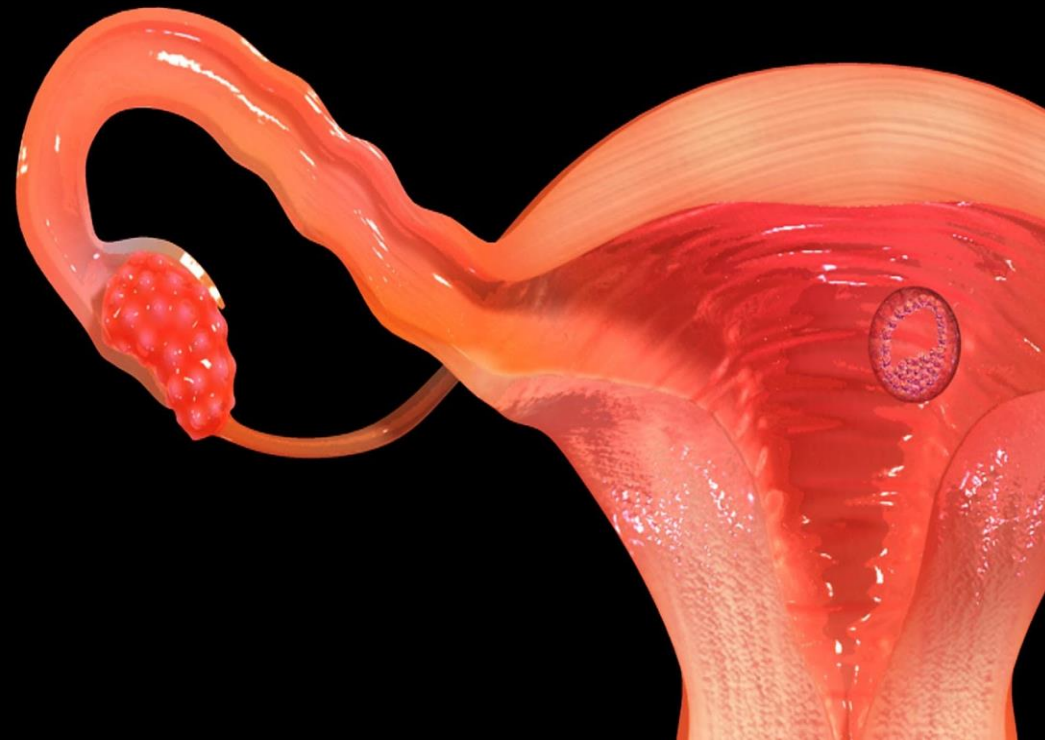
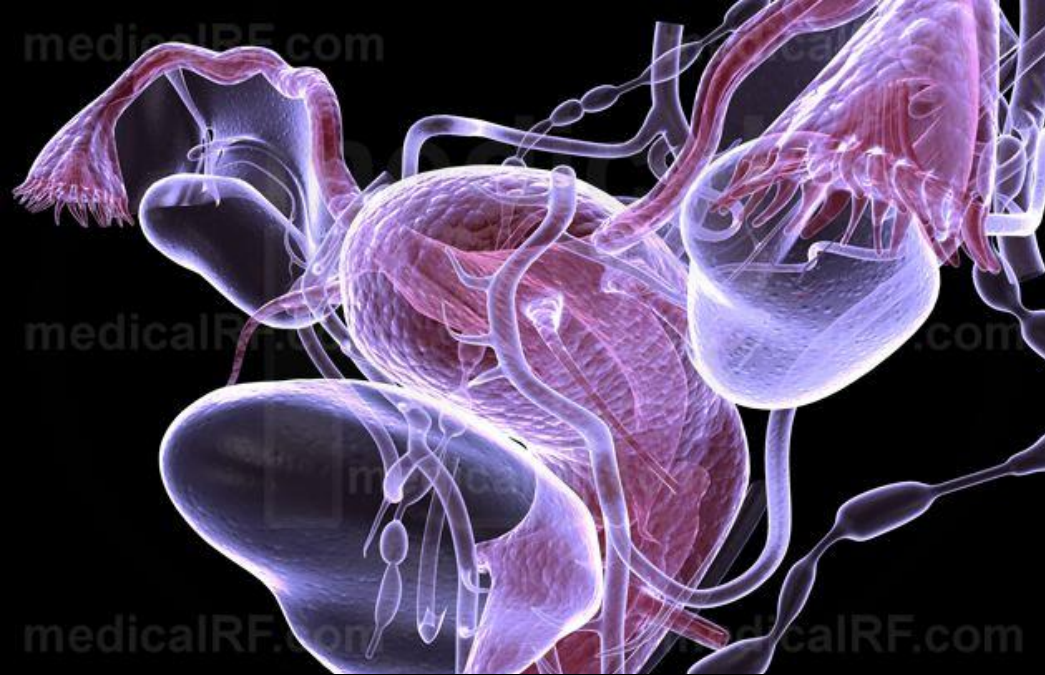
**Afecțiunile organelor
genitale feminine.**

Tema: Afecțiunile organelor genitale feminine.

I. Micropreparate:

№ 215. Mastopatie fibro-chistică (*modificări fibro-chistice ale glandei mamare*).

(*Colorație H-E.*). **Indicații:**

1. Ducturi dilatate chistic.
2. Țesut fibro-conjunctiv hialinizat între ducturi.
3. Ducturi nemodificate.

În glanda mamară se observă dilatarea chistică a ducturilor cu formarea unor chisturi de formă și dimensiuni diferite, tapetate cu epiteliu cuboidal, pe alocuri aplatisat sau atrofiat, în lumenul lor poate fi conținut eozinofil. Chisturile sunt înconjurate de țesut conjunctiv dens, fibrilar, cu zone de hialinoză și țesut adipos, care pătrunde și în lobuli. Nu se evidențiază diferența dintre țesutul conjunctiv interlobular și intralobular, caracteristică glandei normale, stroma intralobulară normală fiind flască, cu aspect mixomatos. În jurul chisturilor este infiltrație limfoidă moderată.

La ora actuală se preferă termenul de „Modificări fibrochistice ale glandei mamare”, având în vedere semnificația clinică minoră a acestor leziuni. Reprezintă cea mai frecventă patologie a glandei mamare în perioada fertilă. Se manifestă macroscopic prin apariția în glanda mamară a unor densități nodulare, slab delimitate, uneori dureroase, unice sau multiple, unilaterale sau bilaterale. Se întâlnesc de obicei în perioada de vârstă de la 30 la 50 de ani, fiind rare după menopauză. Se disting 2 tipuri clinico-patologice: a) modificări fibrochistice nonproliferative și b) proliferative. Varianta nonproliferativă este cea mai frecventă, modificările histologice principale fiind următoarele:

a) fibroza: proliferarea țesutului conjunctiv interlobular, care pătrunde în lobuli, înlocuind țesutul conjunctiv flasc mixomatos intralobular;

b) dilatarea chistică a ducturilor datorită proliferării țesutului fibros, care comprimă segmentar ducturile și dereglează procesul secretor conducând la dilatarea distală a ducturilor terminale (ductezie). Chisturile pot fi unice, solitare sau multiple și pot avea dimensiuni de la mai puțin de 1 cm până la 5-6 cm. Modificările fibrochistice se consideră o reacție a ducturilor mamare la stimularea hormonală ciclică, care are loc în ciclul menstrual normal. Diagnosticul de certitudine poate fi stabilit doar prin biopsie și examenul histologic.

№ 63. Salpingită purulentă (colorație H-E). Indicații:

1. Leucocite neutrofile în lumenul salpinxului.
2. Infiltrație leucocitară neutrofilă a vilozităților mucoasei tubare.
3. Peretele salpinxului.

Vilozitățile mucoasei trompei uterine sunt îngroșate, hiperemiate, infiltrate difuz cu leucocite neutrofile, între vilozități sunt aglomerări de neutrofile. Peretele trompei este îngroșat, edemațiat, vasele dilatate, hiperemiate, se observă infiltrația difuză a peretelui cu leucocite neutrofile (inflamație flegmonoasă).

Salpingita purulentă este o inflamație a trompei uterine de origine infecțioasă. Se întâlnește în boala inflamatorie pelviană – infecție ascendentă a tractului genital feminin (cu Chlamydia, Mycoplasma, gonococi, colibacili), inflamații postpartum sau post abortion (cu streptococi și stafilococi), în cazurile dispozitivelor intrauterine. Se poate complica cu salpingooforită, abces tubo-ovarian, piosalpinx, peritonită locală sau generalizată, trecere în salpingită cronică.

No 108. Sarcină tubară(colorație H-E). Indicații:

1. Vilozități coriale.
2. Țesut decidual.
3. Peretele trompei uterine.

În lumenul trompei uterine se observă vilozități coriale de formă și dimensiuni variabile, acoperite cu epiteliu bistratificat, stratul intern de celule cuboidale – citotrofoblastul și stratul extern de celule polimorfe, unele gigante, polinucleate, cu nuclee hipercrome – sincițiotrofoblastul, stroma vilozităților este edemațiată. Sunt aglomerări de celule deciduale poligonale cu citoplasma clară, focare de necroză, hemoragii. În locul implantării ovulului fertilizat se constată penetrarea țesutului trofoblastic cu celule coriale multinucleate în peretele tubar, înlocuind mucoasa și stratul circular al muscularei, fiind păstrat doar stratul longitudinal. În perete - edem, dilatarea și hiperemia vaselor, hemoragii. Sunt zone intacte ale peretelui tubar (*de nu confundat vilozitățile mucoasei trompei uterine cu vilozitățile coriale!*).

Sarcina tubară este cea mai frecventă formă de sarcină ectopică, în care trecerea ovulului fertilizat prin trompele uterine este întârziată și implantarea se produce în afara corpului uterului. Datorită infiltrării peretelui trompei cu țesut trofoblastic are loc erodarea vaselor sanguine și hemoragie în lumenul trompei – hematosalpinx, iar pe măsura creșterii embrionului se produce distensia trompei și ruptura peretelui cu hemoragie intraperitoneală. În endometru este prezentă reacție deciduală.

№ 107. Molă hidatiformă (colorație H-E). Indicații:

1. Vilozități coriale edemațiate, mărite în dimensiuni.
2. Epiteliu corial proliferant.

Materialul este un raclat al cavității corpului uterin. Se observă vilozități coriale mărite în dimensiuni, de formă variabilă, stroma lor este edemațiată, mixomatoasă, cu cavități chistice, conține un număr redus de elemente celulare, vasele sanguine absente. Marginile vilozităților sunt neregulate, festonate, pe suprafața lor focare de proliferare a epitelului corial, cu degenerescență vacuolară, constituite din celule citotrofoblastice și sincițiotrofoblastice.

Macroscopic vilozitățile coriale sunt dilatate, cu diametrul de la 0,5cm până la 3 cm, forma sferică, peretele foarte subțire, fin, conțin lichid curat, transparent, având aspect de ciorchine de struguri. Aceste formațiuni chistice umplu cavitatea uterină și pot apărea și în scurgerile de sânge în caz de hemoragie vaginală. Mola hidatiformă reprezintă una din 3 forme de boli trofoblastice gestaționale: mola hidatiformă (completă sau parțială), mola invazivă și coriocarcinomul. Mola hidatiformă apare în rezultatul fertilizării anormale a ovulului, în varianta completă celulele epiteliale corionice sunt diploide (mai frecvent cariotipul 46XX), toți cromozomii fiind de origine paternă, iar în varianta parțială celule corionice sunt triploide, ovulul normal fiind fecundat de 2 spermatozoizi (de ex., cariotipul 69XXY). În mola completă toate vilozitățile coriale sunt afectate, embrionul este absent, iar în cea parțială sunt vilozități afectate și normale, embrionul este prezent. Clinic se manifestă prin hemoragie uterină, cel mai caracteristic semn fiind creșterea nivelului de gonadotropină corionică umană în sânge. Se întâlnește mai frecvent la mame tinere până la 20 de ani și la mame cu vârsta peste 40 de ani. În 10% de cazuri de molă hidatiformă completă se dezvoltă molă invazivă, iar în 2,5% - coriocarcinom. Mola parțială foarte rar evoluează în coriocarcinom.

№ 111. Coriocarcinom uterin (colorație H-E). Indicații:

1. Celule epiteliale ale citotrofoblastului cu citoplasma clară (celule Langhans).
2. Celule atipice sincițiale cu hiperchromia nucleelor.
3. Focare hemoragice.

În micropreparat se constată țesut tumoral compact, constituit din 2 componente: celule citotrofoblastice și sincițiotrofoblastice anaplazice, care provin din epiteliul corial. Celulele tumorale sunt dispuse haotic, în diferite proporții, vilozitățile coriale lipsesc. Este prezent un polimorfism celular și nuclear marcat. Celulele citotrofoblastice au citoplasma clară, nucleul slab colorat, iar celulele sincițiotrofoblastice variază după formă și dimensiuni, nucleele intens bazofile, hiperchrome, se întâlnesc celule gigante polinucleate, figuri de mitoză. În tumoare lipsește stroma, vasele sanguine sunt tapetate cu celule tumorale, se observă zone extinse de necroză și hemoragii.

Coriocarcinomul este o tumoare malignă a trofoblastului, care se dezvoltă din mola hidatiformă completă (50%), din resturile placentare după avort (25%), după naștere normală (20%) sau din sarcina ectopică (5%). Este o tumoare foarte agresivă, invazivă, care metastazează rapid pe cale hematogenă cu metastaze în plămâni (80%), vagin (30%), creier (10%), ficat (10%), rinichi. Metastazele limfogene nu sunt caracteristice. La etapa incipientă țesutul tumoral pătrunde în miometru și vasele sanguine. Tumoarea se deosebește prin senzitivitate remarcabilă la chimioterapie, chiar și a metastazelor.

II. Macropreparate:

№ 101. Endometrită acută.

În cavitatea uterină sunt cheaguri de sânge și mase necrotice de culoare gălbuie.

Endometrita poate fi acută și cronică. Forma acută este cauzată mai frecvent de retenția în cavitatea uterină a resturilor placentare după naștere (endometrita puerperală) sau după avort, de prezența dispozitivelor intrauterine sau poate fi o manifestare a infecției ascendente în bolile inflamatorii pelviene, de ex. în gonoree. În unele cazuri poate avea o evoluție severă cu inflamație purulentă difuză cu dezvoltarea metritei, tromboflebitei și a septicemiei. Endometrita acută se asociază, de obicei, cu implicarea trompelor uterine - salpingită.

№ 103. Polip endometrial.

În regiunea fundului corpului uterin este o formațiune polipoasă, care proeminează în cavitatea uterină, cu baza lată, sesilă, diametrul de aproximativ 3-4 cm, suprafața neregulată, culoarea cenușie-albicioasă, pe secțiuni se observă cavități chistice mici.

Histologic sunt constituiți din glande endometriale de tip bazal, în majoritatea cazurilor cu dilatarea lor chistică, este caracteristică prezența unui grup de vase sanguine cu pereții îngroșați, sclerozați din regiunea pediculului. După componentul tisular predominant pot fi polipi glandulari, fibro-glandulari sau leiomiomatoși. Se întâlnesc cu predominanță în perioada perimenopauzală. Se manifestă clinic prin hemoragie uterină, iar cei de dimensiuni mici pot fi asimptomatici și se depistează incidental.

№ 105. Carcinom de corp uterin.

În cavitatea uterină se găsește un nod tumoral cu creștere exofită, care umple aproape în întregime cavitatea, are suprafața rugoasă, neregulată, culoarea pe secțiuni cenușie-albicioasă, consistența friabilă.

Carcinomul de corp uterin se întâlnește mai frecvent în perioada de vârstă de 60-70 de ani, în perioada de menopauză, dar poate să apară și la femei tinere. Precursorii principali sunt hiperplazia glandulară fără atipie a endometrului (1-3%) și deosebit de frecvent - hiperplazia glandulară atipică/neoplazia endometrială intraepitelială, care coexistă cu carcinomul în 25-40% de cazuri. Variantele histologice cele mai frecvente ale carcinomului endometrial sunt carcinomul endometrioid (70-80%), mucinos și seros. Tumoarea poate crește difuz sau exofit, în nodul tumoral pot surveni modificări secundare, focare de necroză, ulceratie, inflamație. Carcinomul de corp uterin poate infiltra miometrul, parametrul, colul uterin, vaginul, vezica urinară, colonul. Cele mai frecvente metastaze apar în nodulii limfatici pelvieni, para-aortali, inghinali. Metastazele hematogene se observă în plămâni, ficat, oase, alte organe.

№ 106. Carcinom de col uterin.

În colul uterin se observă un nod tumoral cu creștere exo-endofită, care infiltrează peretele cervical, de formă neregulată, cu limitele imprecise, suprafața rugoasă, nodulară, culoarea cenușie-gălbuie.

Carcinomul de col uterin ocupă locul 2-3 în totalitatea de cancere la femei. Se întâlnește mai frecvent în vârsta medie de 55 ani. Este precedat în majoritatea absolută a cazurilor de infecția HPV, îndeosebi serotipurile 16 și 18, HPV 16 cauzând carcinomul scuamos și HPV 18 – adenocarcinomul cervical.

Manifestările morfologice ale infecției papilomavirice sunt leziunea scuamoasă intraepitelială, care poate fi de grad redus și de grad înalt (LSIL și HSIL). Formele histologice predominante ale carcinomului de col uterin sunt carcinomul scuamocelular keratinizat sau nekeratinizat (~ 70%) și adenocarcinomul (10-25%). Macroscopic carcinomul porțiunii vaginale a colului uterin crește mai frecvent exofit, iar carcinomul canalului cervical – endofit. Tumoarea poate să invadeze peretele cervical, vaginul, țesuturile și organele pelviene adiacente, de ex., vezica urinară, rectul. Metastazele limfogene apar în nodulii limfatici pelvieni, retroperitoneali, inghinali, iar hematogene – în plămâni, ficat, alte organe.

№ 107. Salpingită cronică.

Trompele uterine sunt deformate, membrana seroasă opacă, sclerozată, albicioasă, suprafața neregulată.

Salpingita cronică este în majoritatea cazurilor o consecință a salpingitei acute. Procesul inflamator cronic se soldează cu fibroza și scleroza peretelui, deformarea trompei, lumenul devine neuniform stenoizat, apar aderențe între vilozitățile mucoasei, ceea ce duce la sarcină tubară, iar dacă procesul este bilateral – la infertilitate. În unele cazuri se dezvoltă hidrosalpinx - trompa dilatată, peretele subțire, atrofiat, în lumen lichid apos. În consecința salpingitei cronice pot apărea aderențe între trompă și ovar, intestinul subțire, alte organe pelviene.

№ 110. Chistadenom ovarian.

În ovar este prezentă o formațiune chistică multicamerală (multiloculară) colabată, cu pereții subțiri, grosimea 1-2 mm, suprafața internă netedă, curată, culoarea albă-surie, conținutul absent.

Cele mai frecvente tumori ovariene sunt tumorile din epiteliul de suprafață – aproximativ 65% din numărul total, între ele predomină tumorile seroase, mucinoase și endometrioid, care au de obicei structură chistică. În tumorile seroase chisturile au conținut seros, clar, cele mucinoase conțin mucină, iar chisturile endometrioid au un conținut hemoragic, „ciocolatiu”. Chisturile seroase și mucinoase în majoritatea cazurilor sunt benigne, iar în 25% dintre cele seroase și 10% dintre cele mucinoase sunt maligne.

№ 111. Chist ovarian dermoid.

Macropreparatul prezintă o formațiune chistică umplută cu sebum, păr, are un aspect spongios, culoarea albă-gălbuie, ocazional pot fi focare de os, cartilaj, dinți.

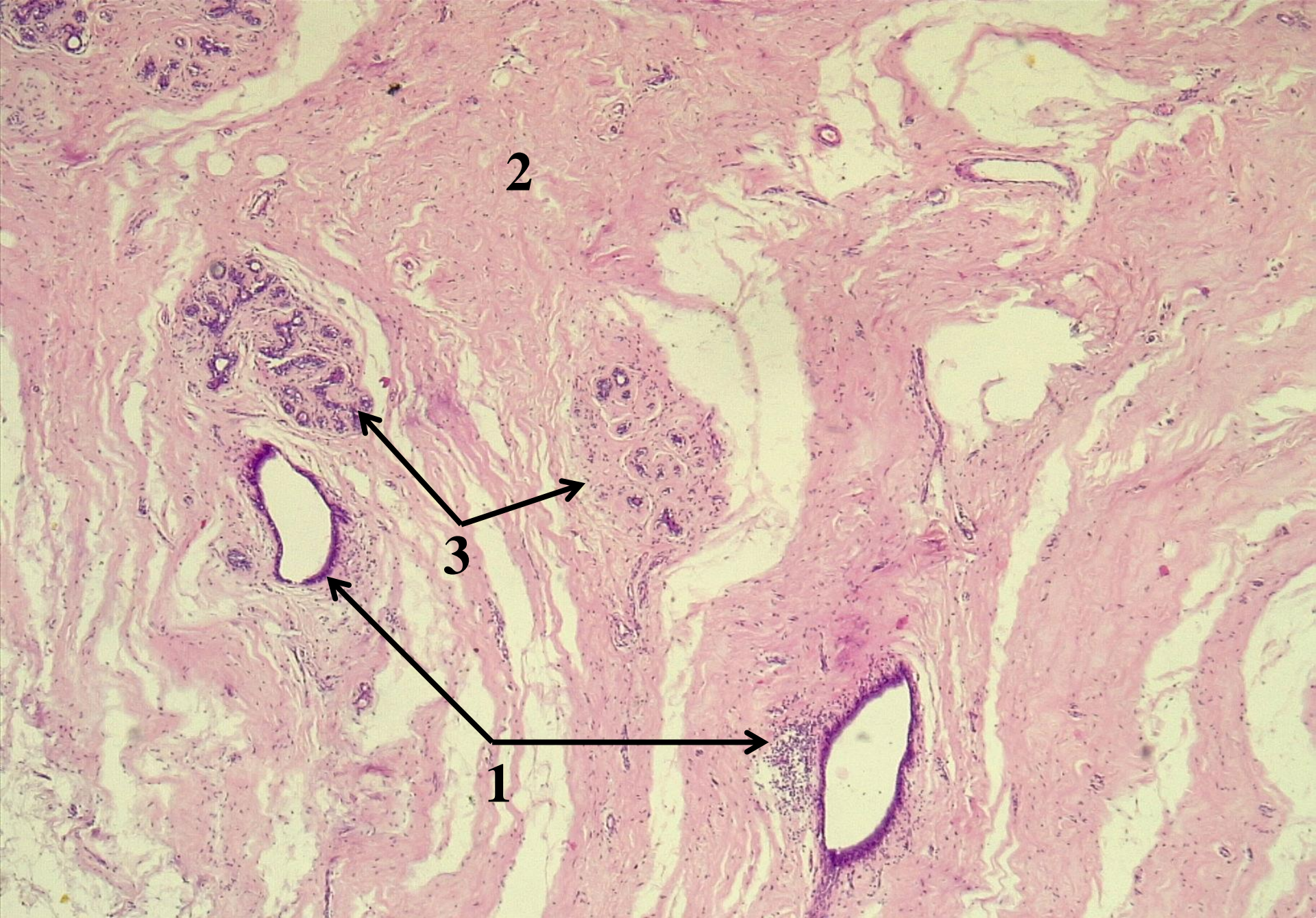
Chisturile dermoide sunt o variantă a teratoamelor ovariene mature, care derivă din celulele germinale ale celor 3 foițe embrionale: ectodermul, entodermul și mezodermul. Reprezintă 15-20% din tumorile ovariene, în special la femei tinere, de obicei unilaterale. În majoritatea absolută a cazurilor sunt tumori benigne, iar aproximativ în 1% se pot maligniza, de obicei carcinom scuamocelular.

№ 108. Sarcină tubară.

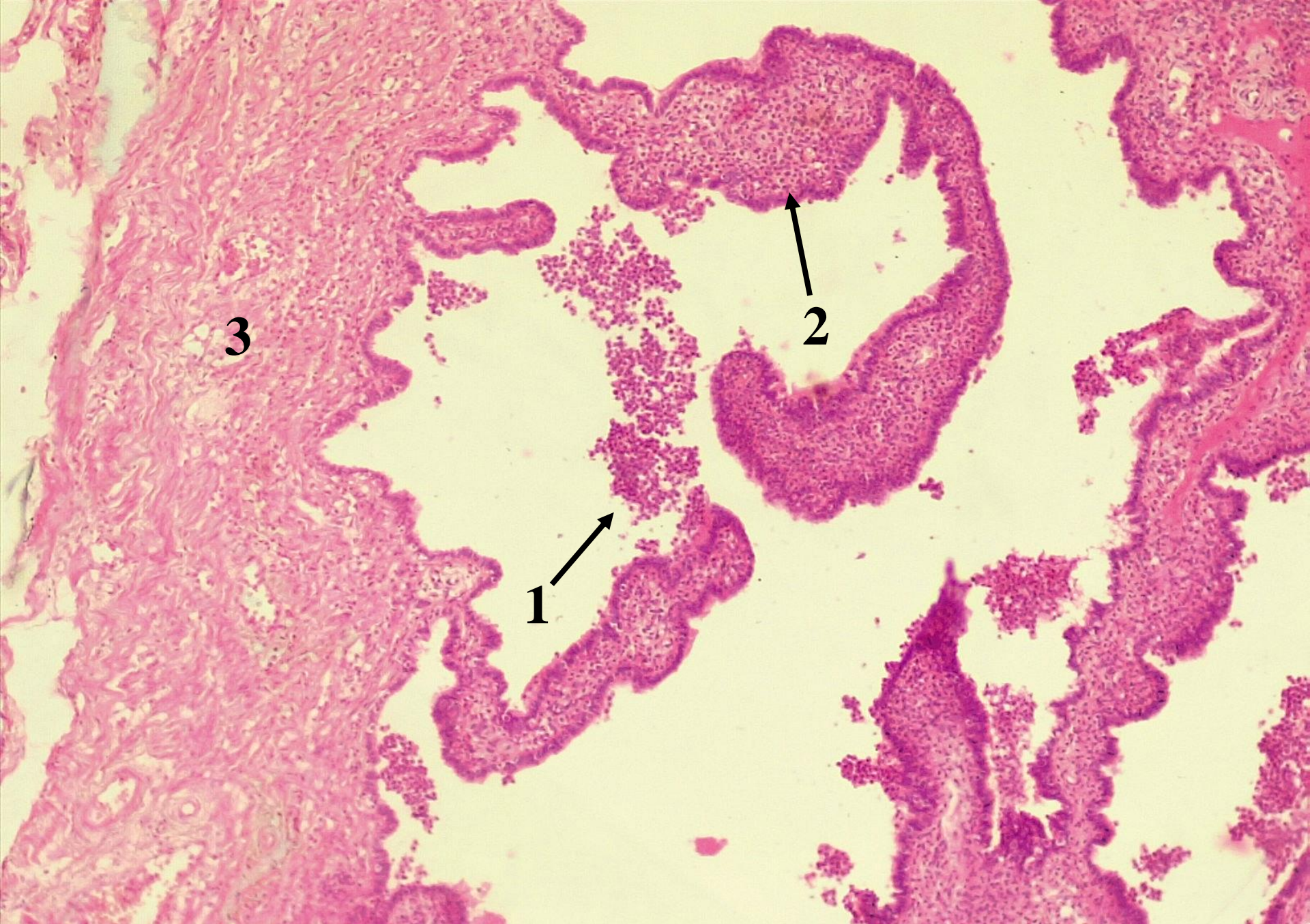Trompa uterină este dilatată, diametrul până la 2-3 cm, formă elipsoidă, pe secțiune se observă cheaguri de sânge, fragmente de țesut placentar și resturi fetale de culoare cenușie.

Sarcina ectopică constituie aproximativ 1% din numărul total al sarcinilor, iar localizarea tubară este cea mai frecventă – mai mult de 90%. Mult mai rar se întâlnește sarcină ovariană și abdominală. Sarcina tubară este, de obicei unilaterală, fiind cauzată de salpingite, anomalii congenitale ale trompei, endometrioză, tumori, inclusiv tumori uterine, care periclitează procesul de migrare a ovulului fecundat spre cavitatea uterină.

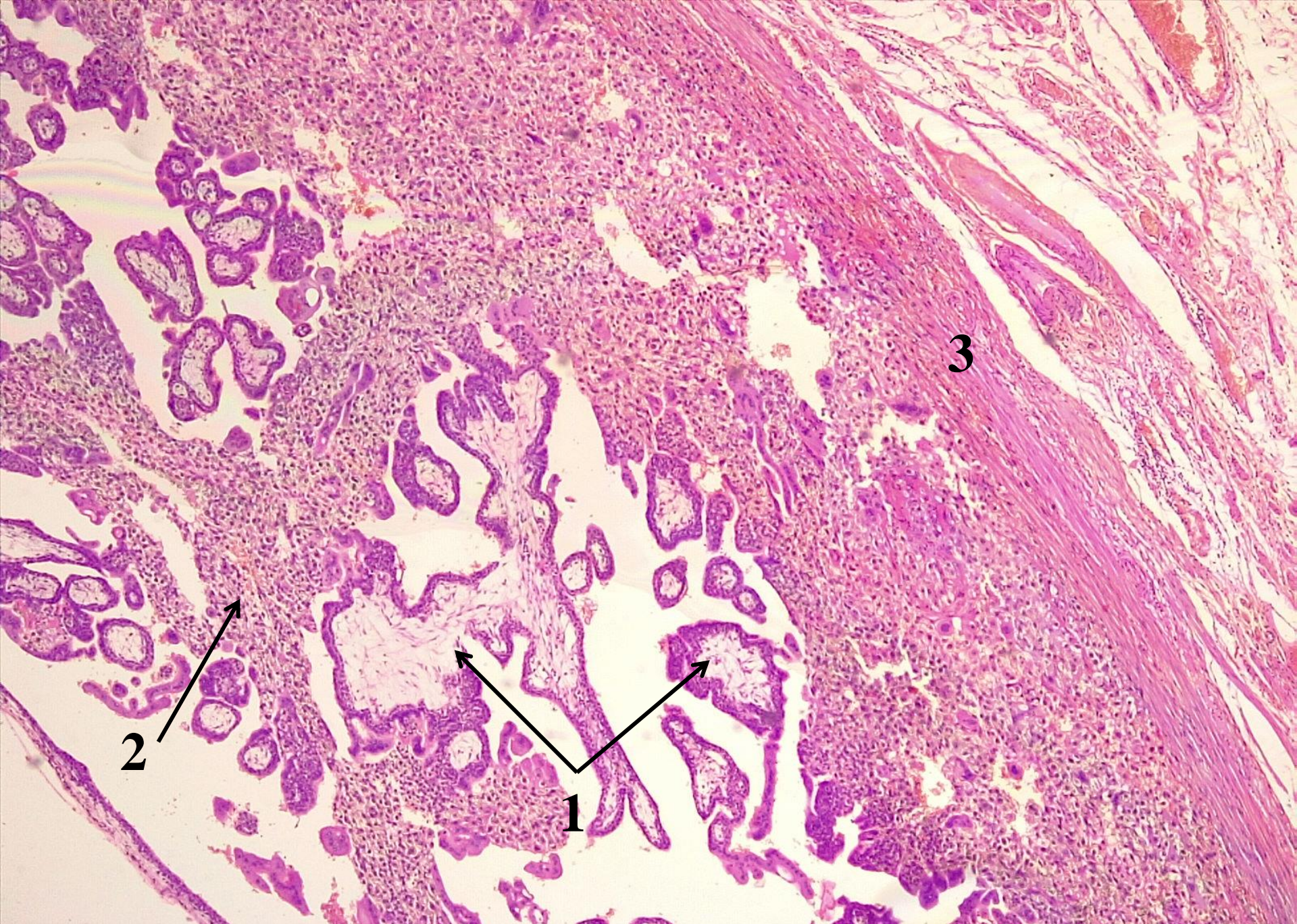
Salpingitele se soldează cu procese de fibroză și deformarea ulterioară a trompelor. Localizarea mai frecventă este în regiunea ampulară a trompei, mult mai rar în cea interstițială la nivelul cornului corpului uterin. Sarcina tubară în dinamică evoluează spre ruptura peretelui, care se produce brusc, cu tablou clinic de abdomen acut și hemoragie intraperitoneală cu șoc hemoragic. În unele cazuri embrionul este detașat de la peretele tubar, moare și este expulzat în cavitatea peritoneală prin porțiunea fimbriată a trompei – abort tubar. Embrionul/fătul mort în cavitatea abdominală se poate mumifica (făt papiraceu) sau calcifica (lithopedion). Aceleași modificări pot surveni în embrionul/fătul, care este eliminat în cavitatea abdominală prin ruptura trompei.



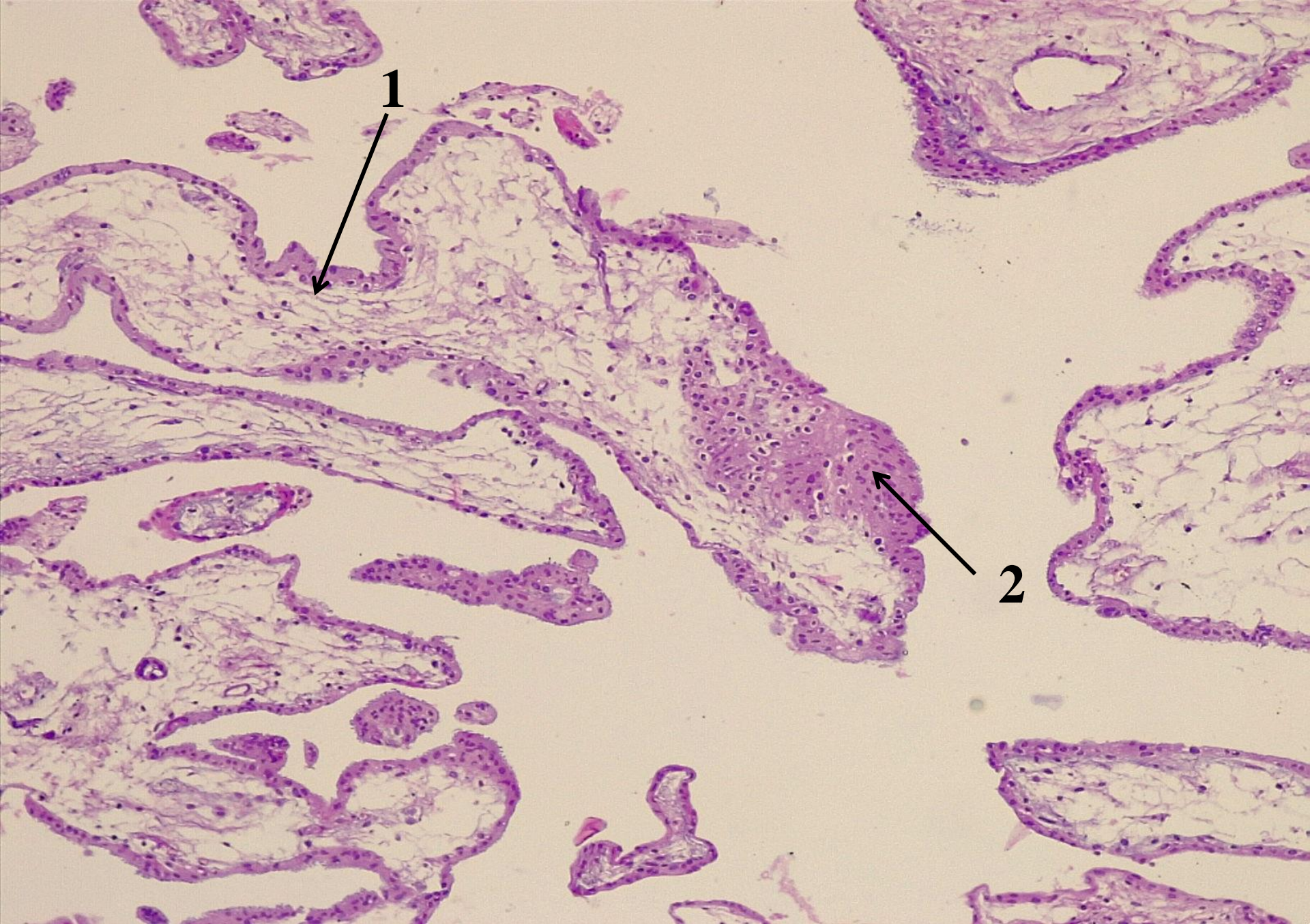
№ 215. Mastopatie fibro-chistică. (colorație H-E)



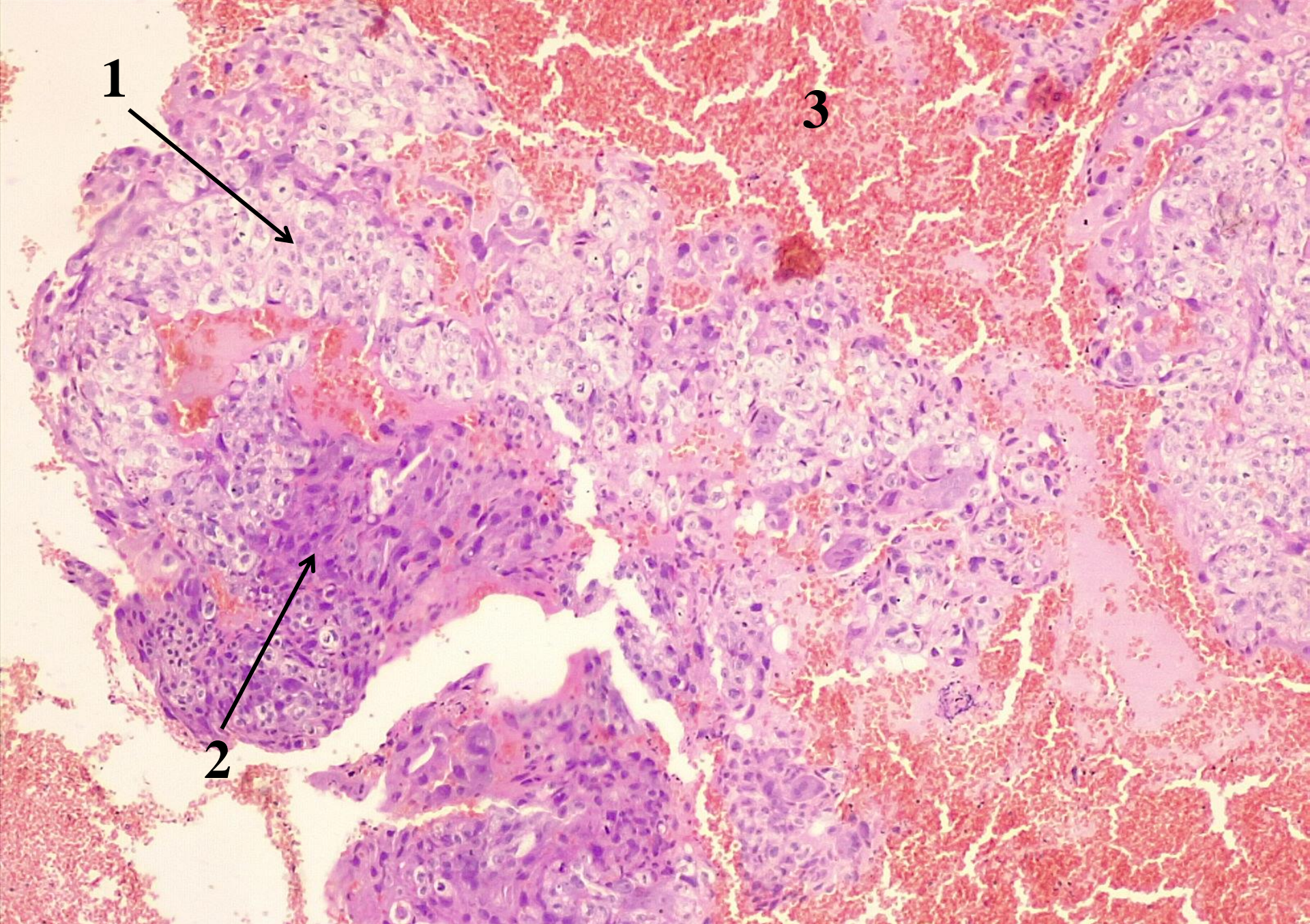
№ 63. Salpingită purulentă. (colorație H-E).



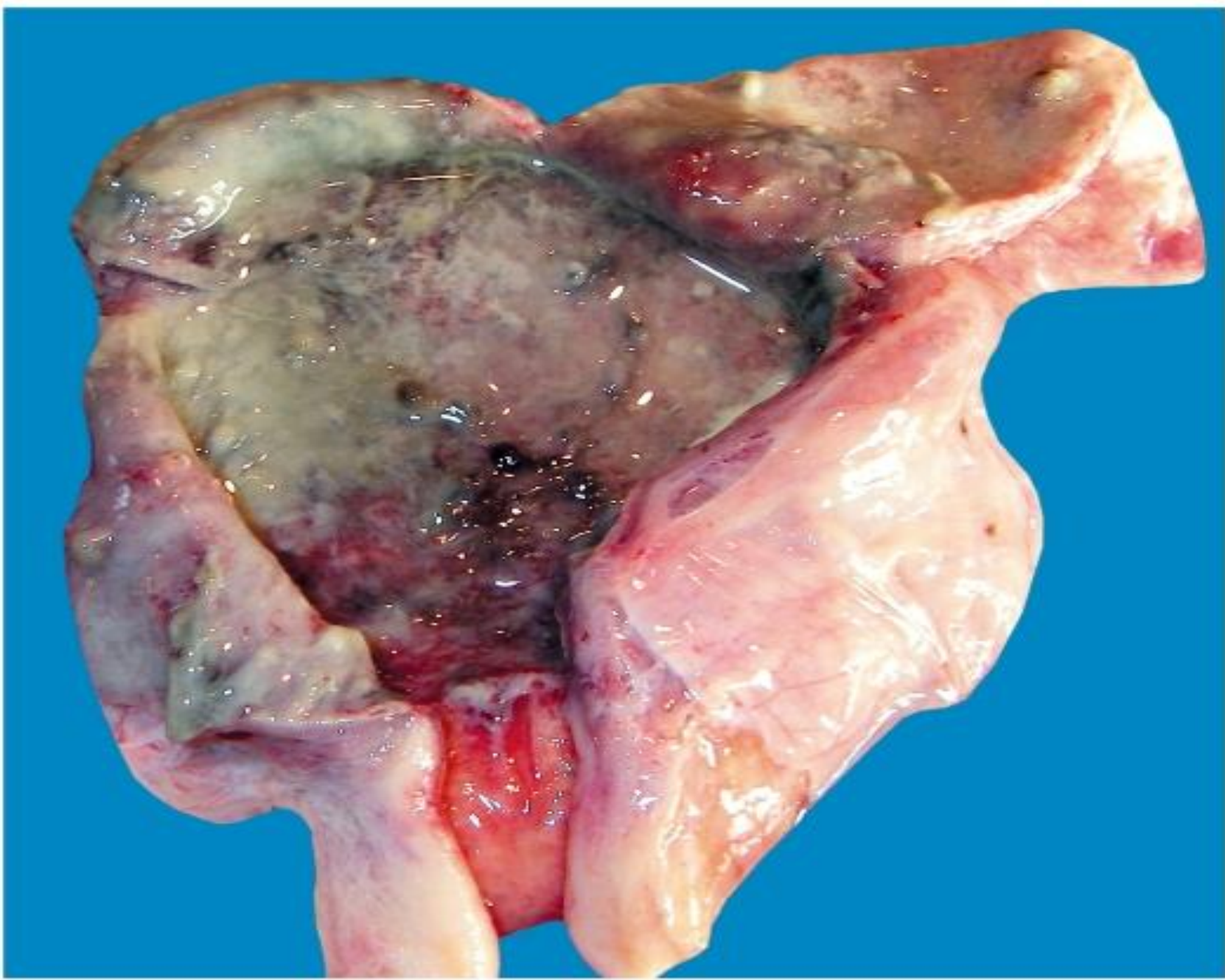
No108. Sarcină tubură (colorație H-E).




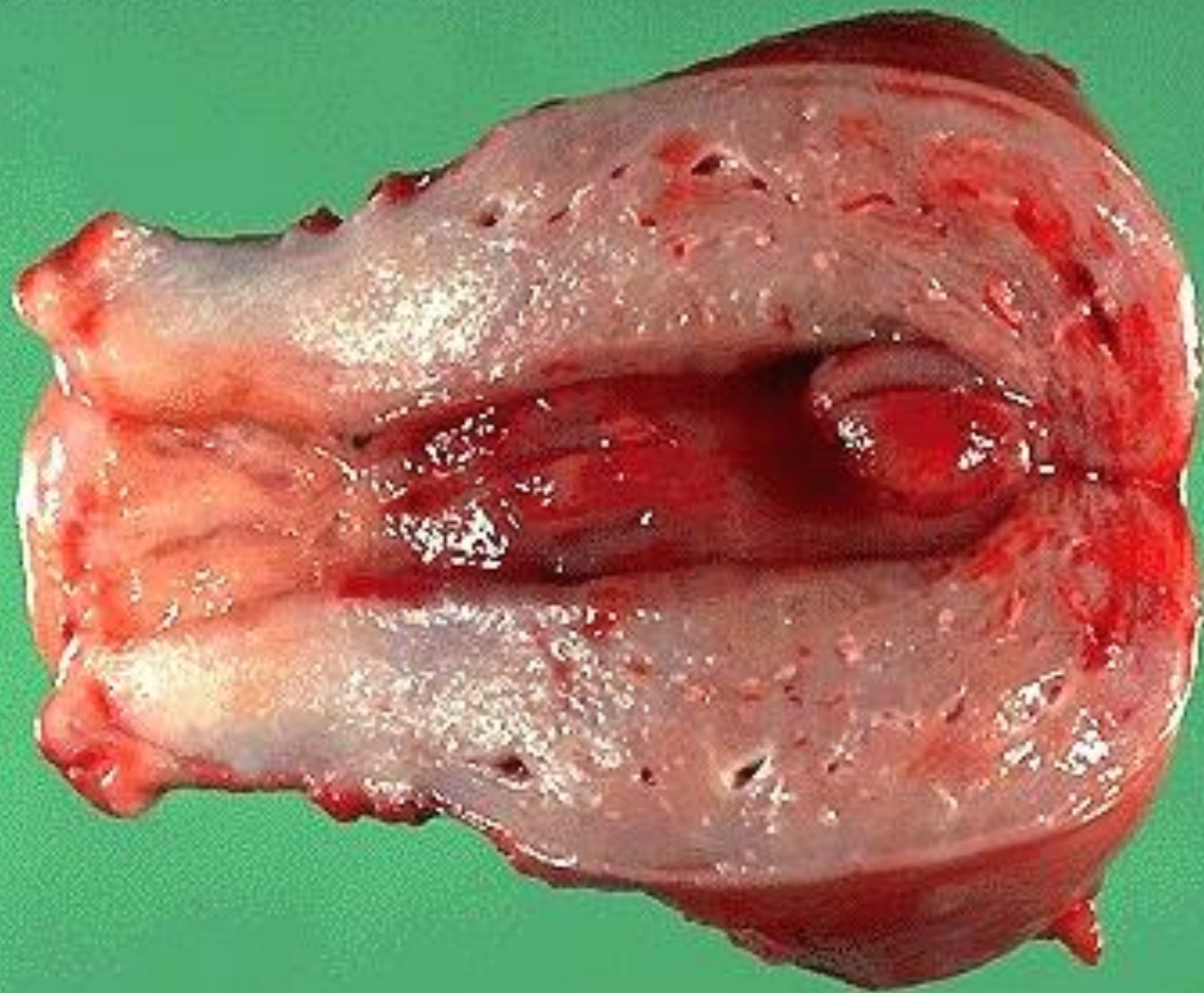
№ 107. Molă hidatiformă (colorație H-E).



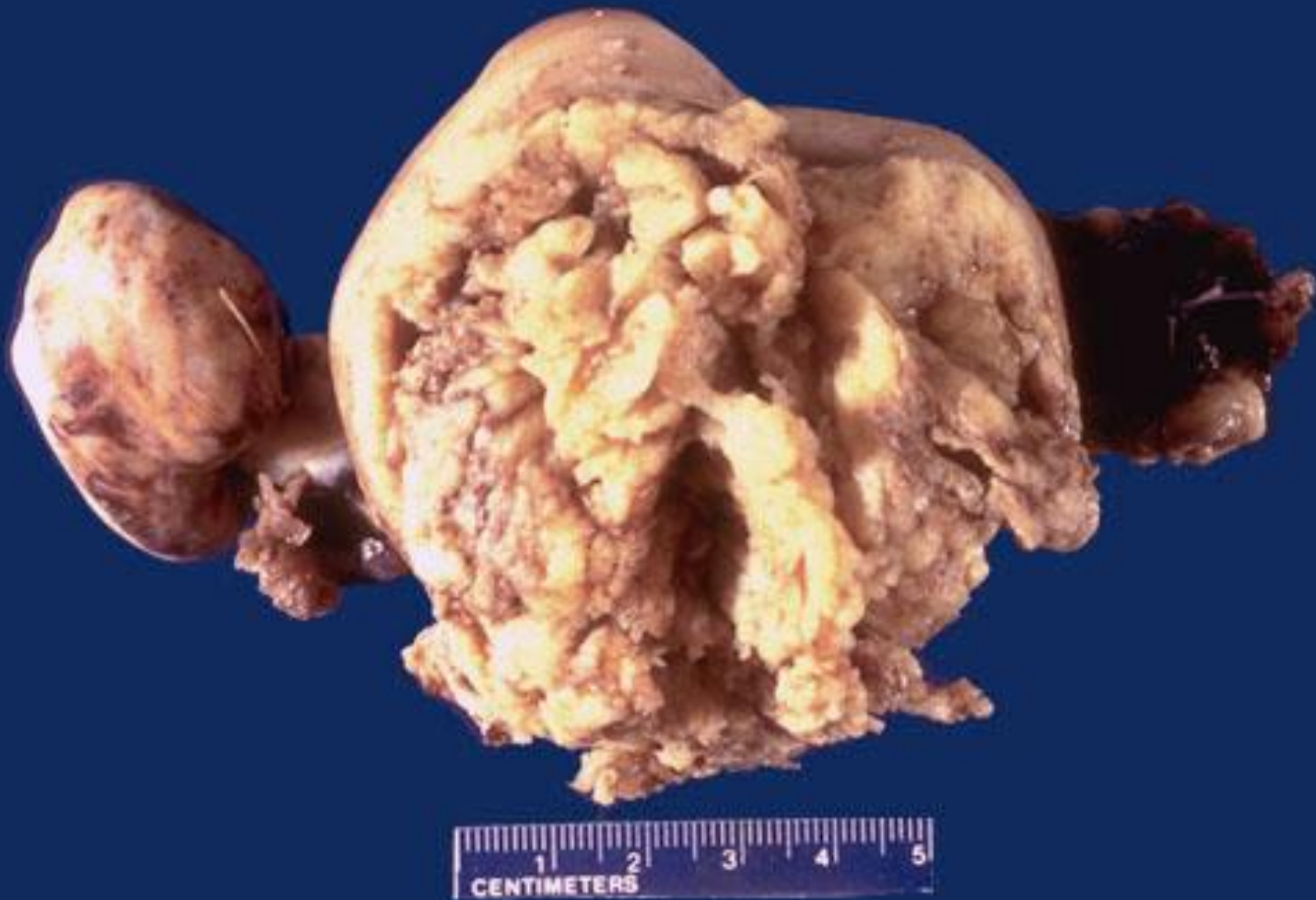№ 111. Coriocarcinom uterin (colorație H-E).



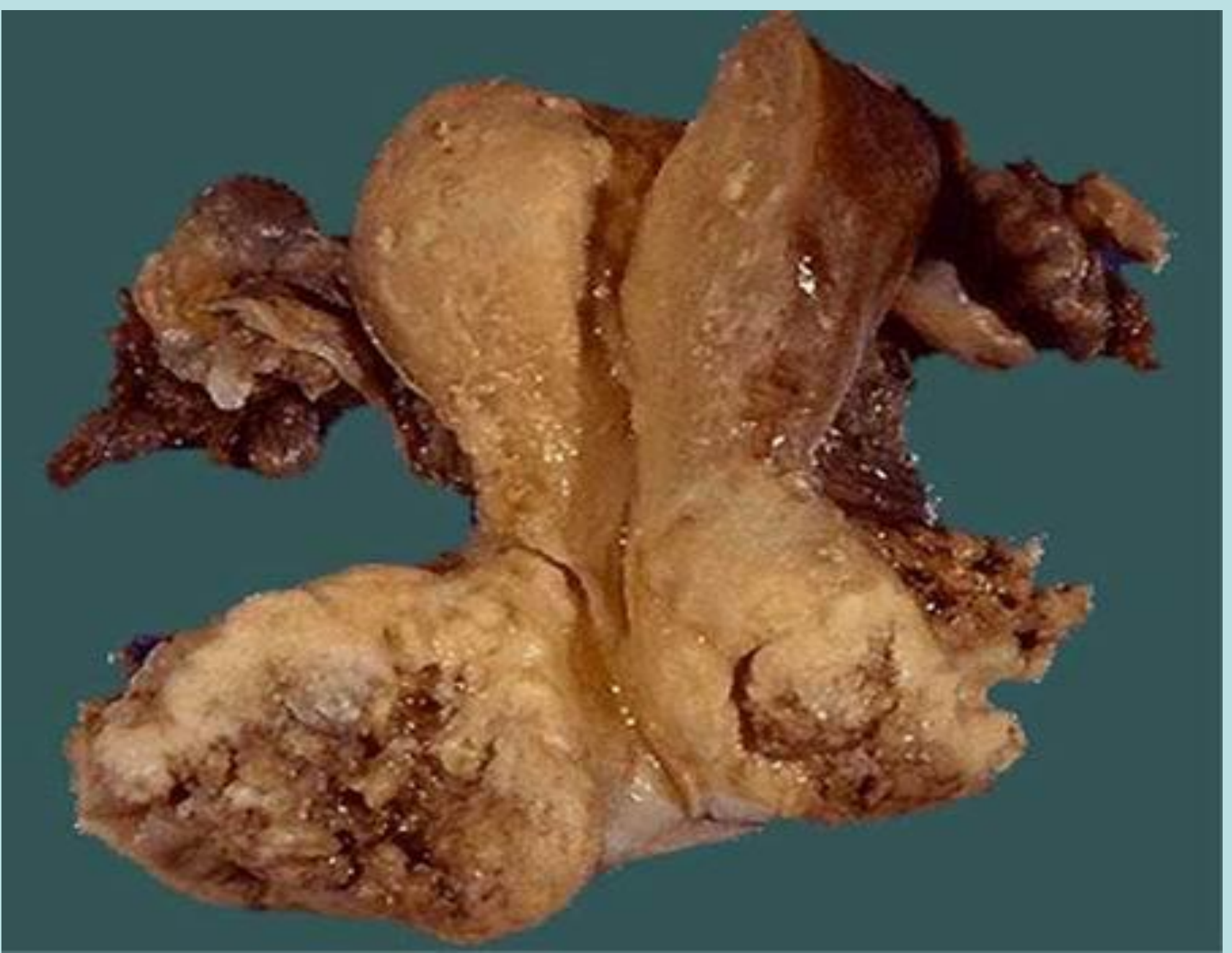№ 101. Endometrită.



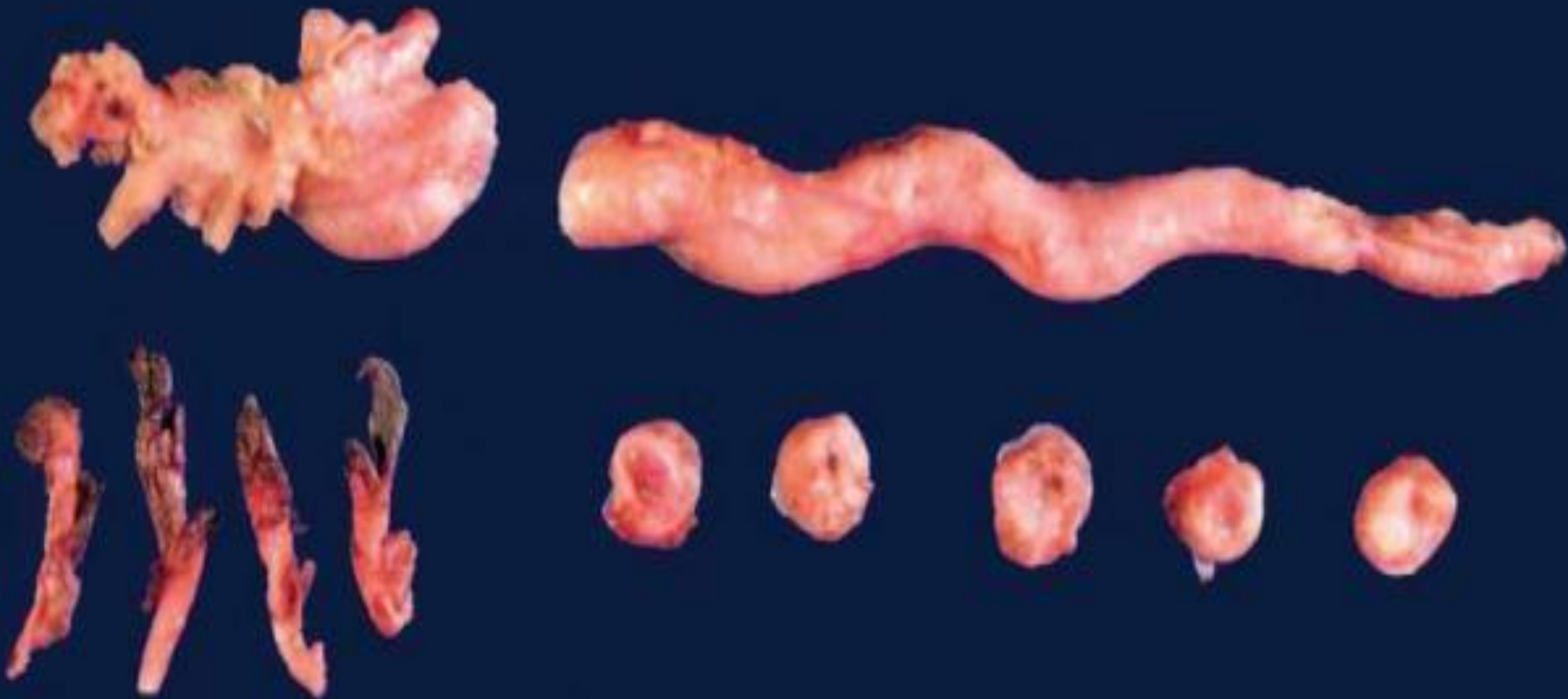№ 103. Polip endometrial.



№ 105. Carcinom de corp uterin.

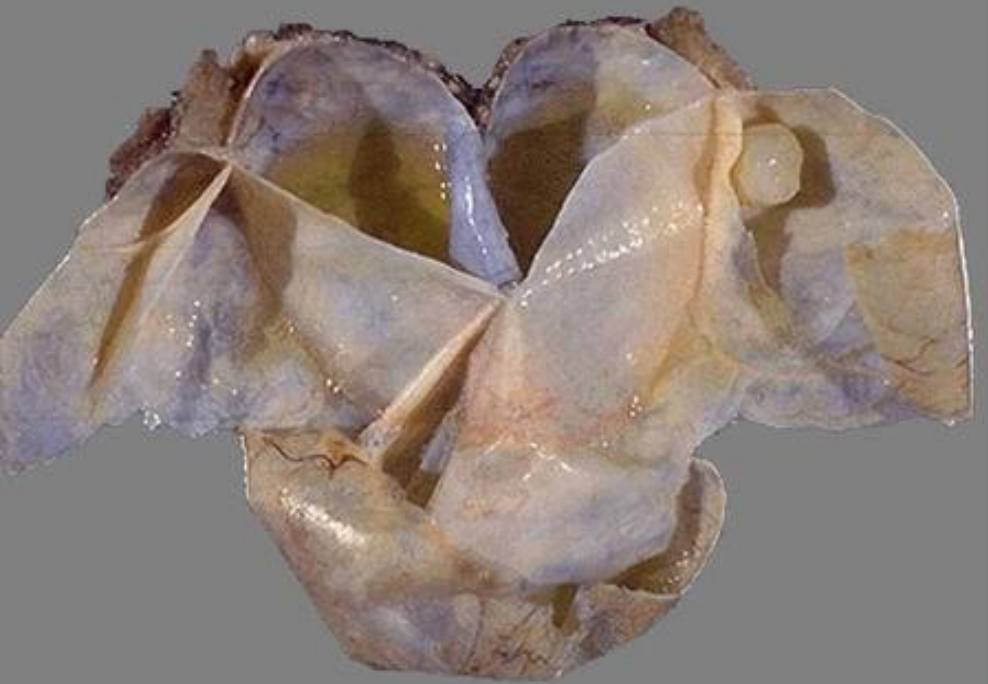
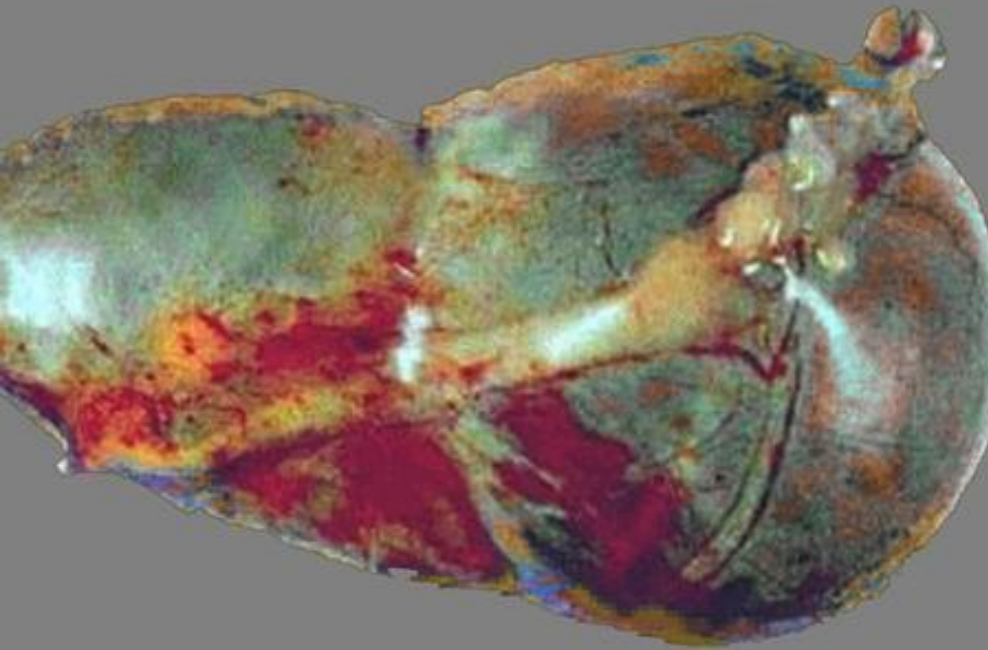

№ 106. Carcinom de col uterin.

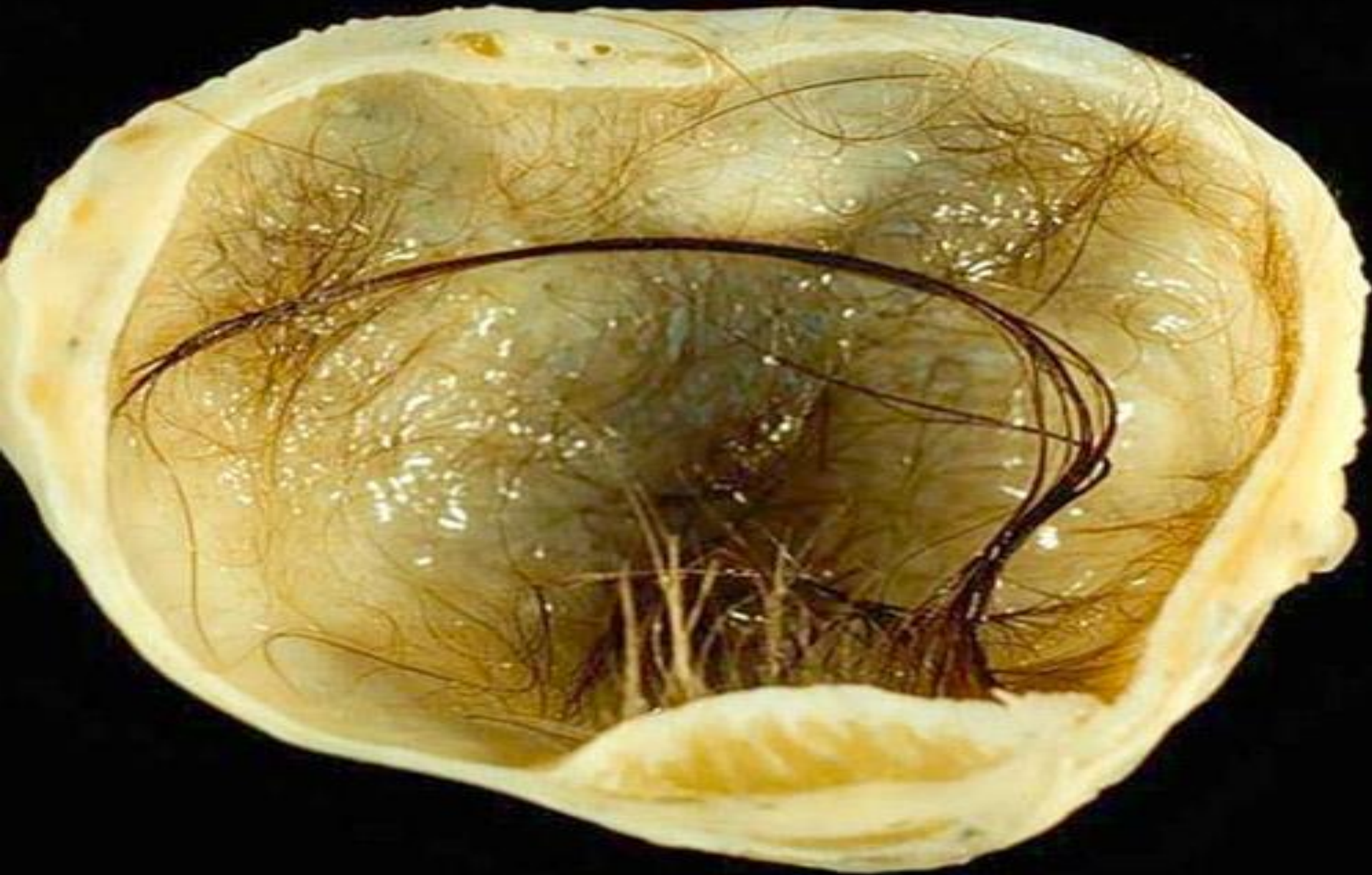


1 cm

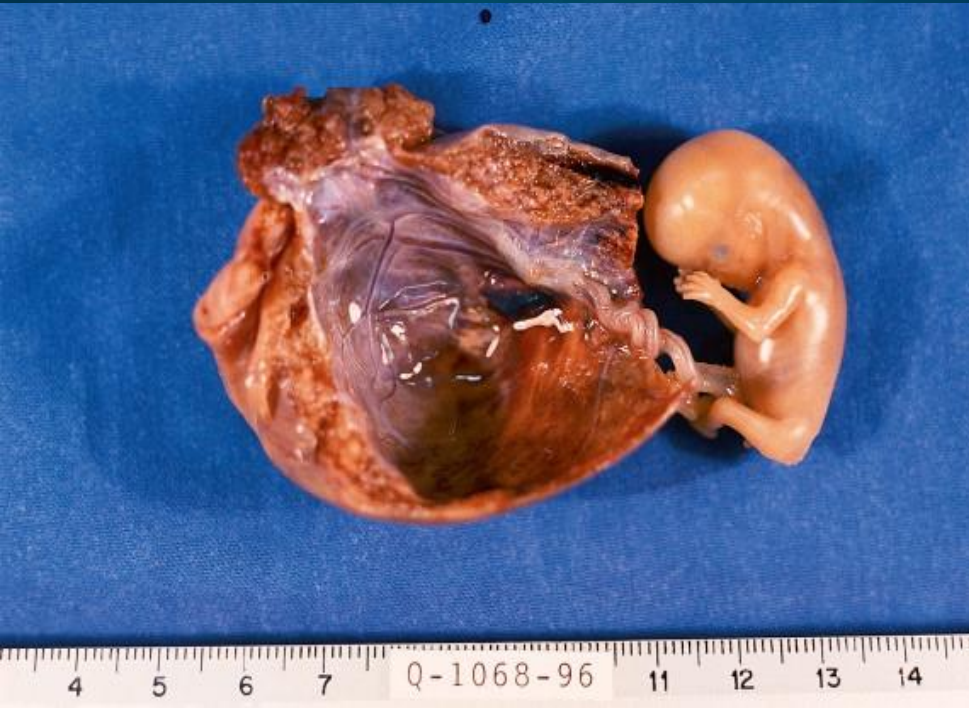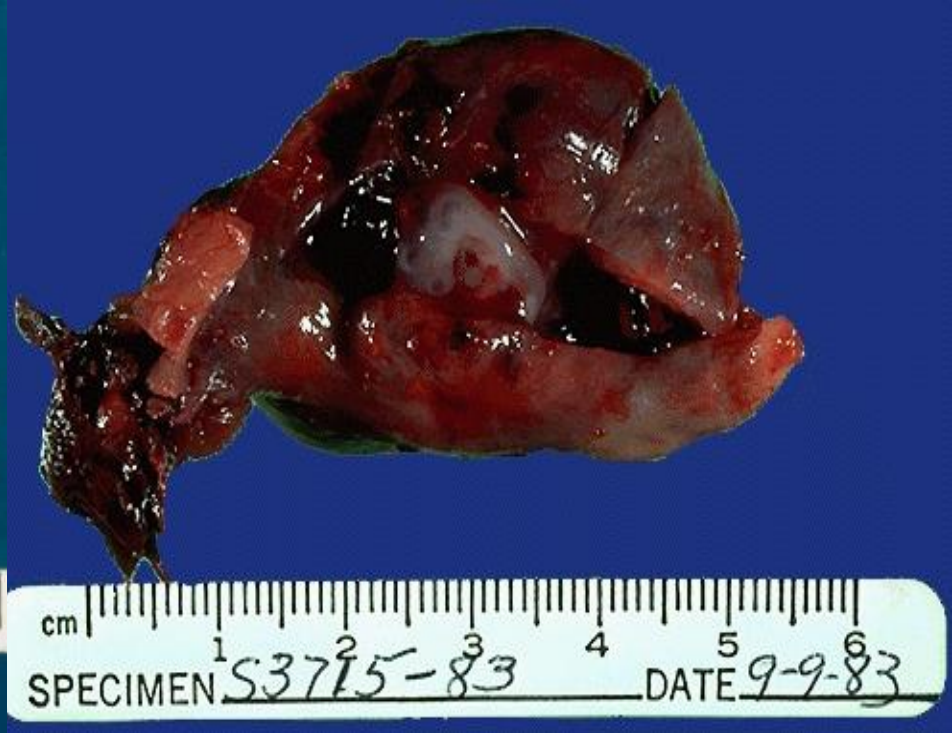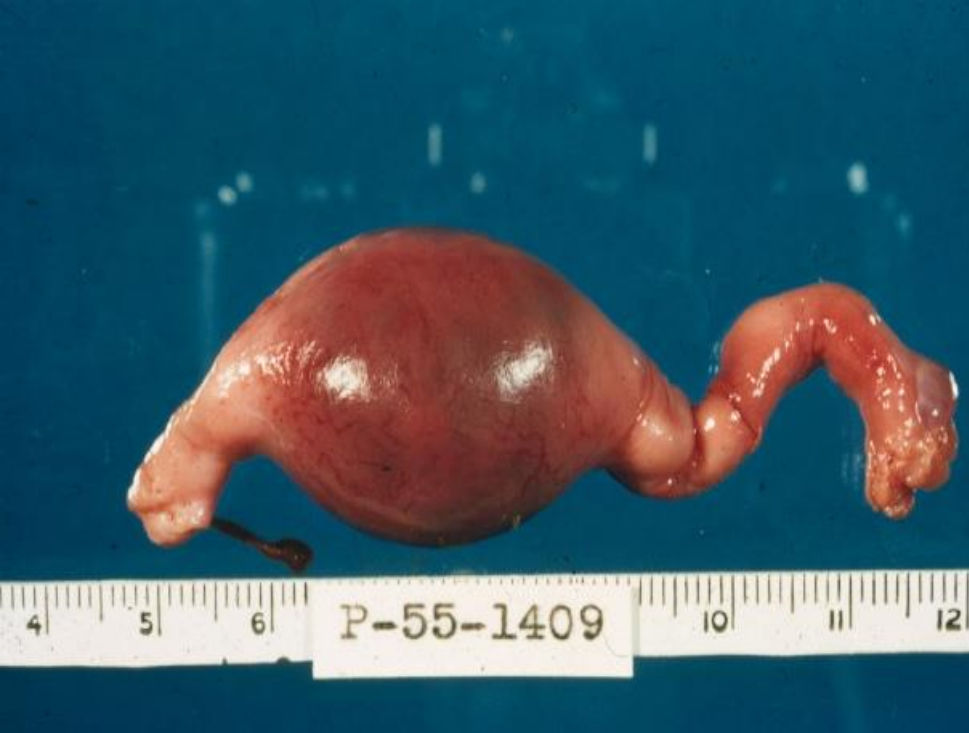№ 107. Salpingită cronică.



№ 110. Chistadenom ovarian.



№ 111. Chist ovarian dermoid.



№ 108. Sarcină tubară.

Vulva.

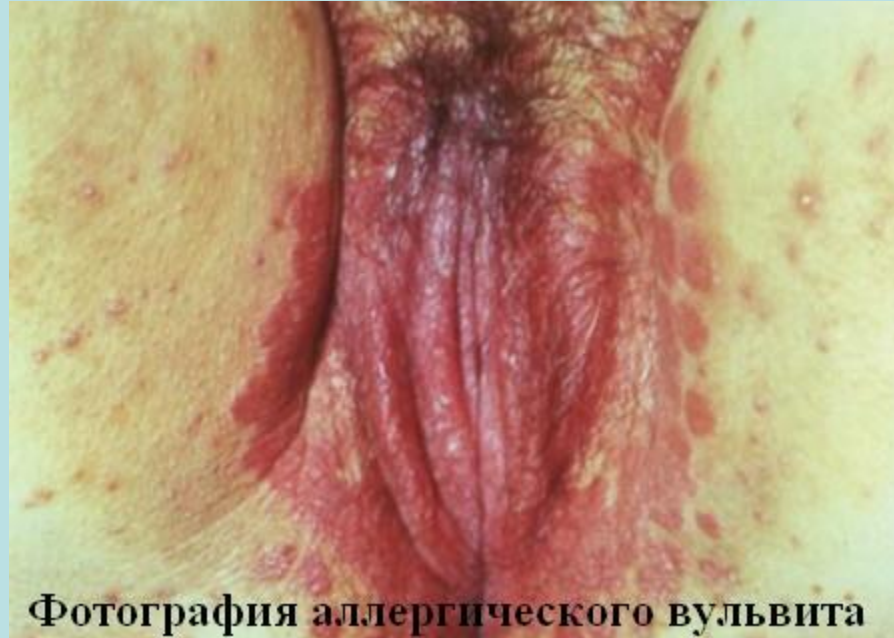Vulva este organul genital feminin extern și cuprinde tegumentul cu pilozitate și mucoasa acestei regiuni. Cel mai frecvent, afecțiunile vulvei sunt inflamatorii, fiind mai curând neplăcute decât severe. Tumorile maligne ale vulvei, deși au risc vital, sunt rare.

Vulvita

Una dintre cele mai frecvente cauze de vulvită este inflamația reactivă ca răspuns la un stimul exogen, care poate fi un agent iritant(dermatită iritativă de contact) sau de natură alergică(dermatită alergică de contact).

- Dermatita exzematואasă iritativă de contact se manifestă prin papule și plăci eritematoase bine delimitate, care formează vezicule și cruste și poate fi o reacție la urină, săpun, detergenți, antiseptice, deodorante sau alcool. Dermatita alergică are un aspect clinic similar și poate fi provocată de alergia la parfumuri; de aditivi din creme, loțiuni de săpunuri; de tratamente chimice aplicate pe îmbrăcăminte; precum și de alți antigeni.

Vulvită alergică



Фотография аллергического вульвита

- Valvulitele pot fi cauzate și de infecții, care în acest caz sunt frecvent transmise pe cale sexuală. Agenții infecțioși întâlniți mai frecvent sunt **virusul papilloma uman(HPV)**, care determină apariția **condiloamelor acuminate** și a neoplaziei intraepiteliale vulvare.

- Virusul herpes simplex (VHS-1 și VHS-2), care provoacă herpesul genital, cu erupție veziculară caracteristică
- *N.gonorrhoeae*, care produce infecție supurativă a glandelor vulvo-vaginale.
- *T.pallidum*, agentul etiologic al sifilisului, care produce șancrul primar la locul de inoculare, pe aria valvulară, și *Candida*, o altă cauză potențială de valvulită.

- O complicație importantă a valvulitei este obstrucția ductelor excretorii ale glandelor Bartolin. Obstrucția poate conduce la dilatarea dureroasă a glandelor (chist Bartolin) cu formare de abces.

Vulvită acută

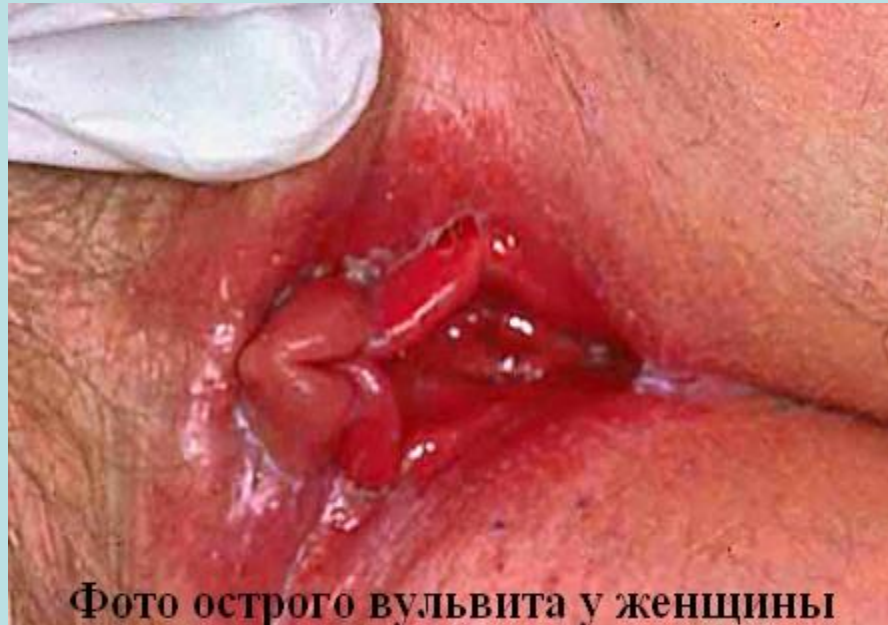
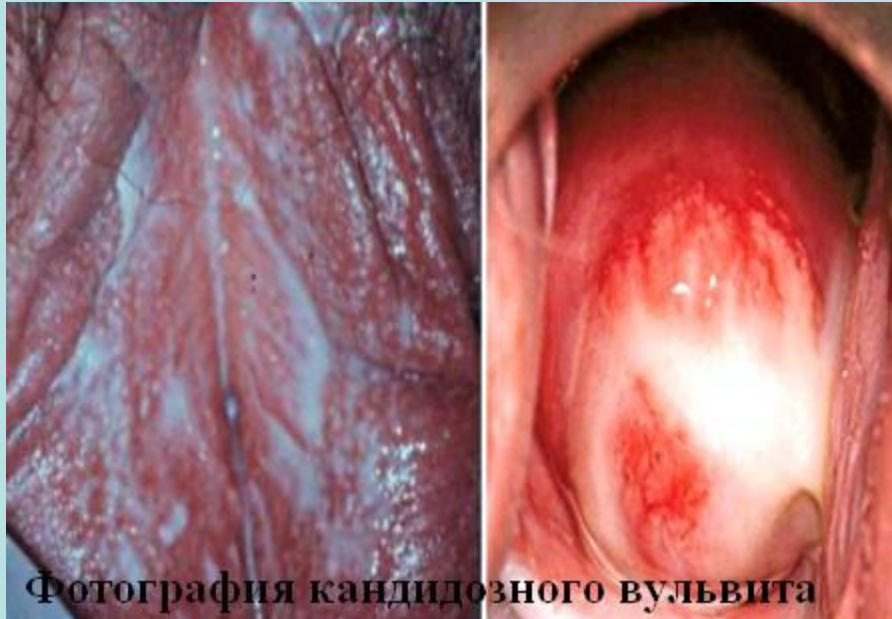
Фото острого вульвита у женщины

Vulvită fungică



Фотография кандидозного вульвита

Vulvită cronică cu atrofie

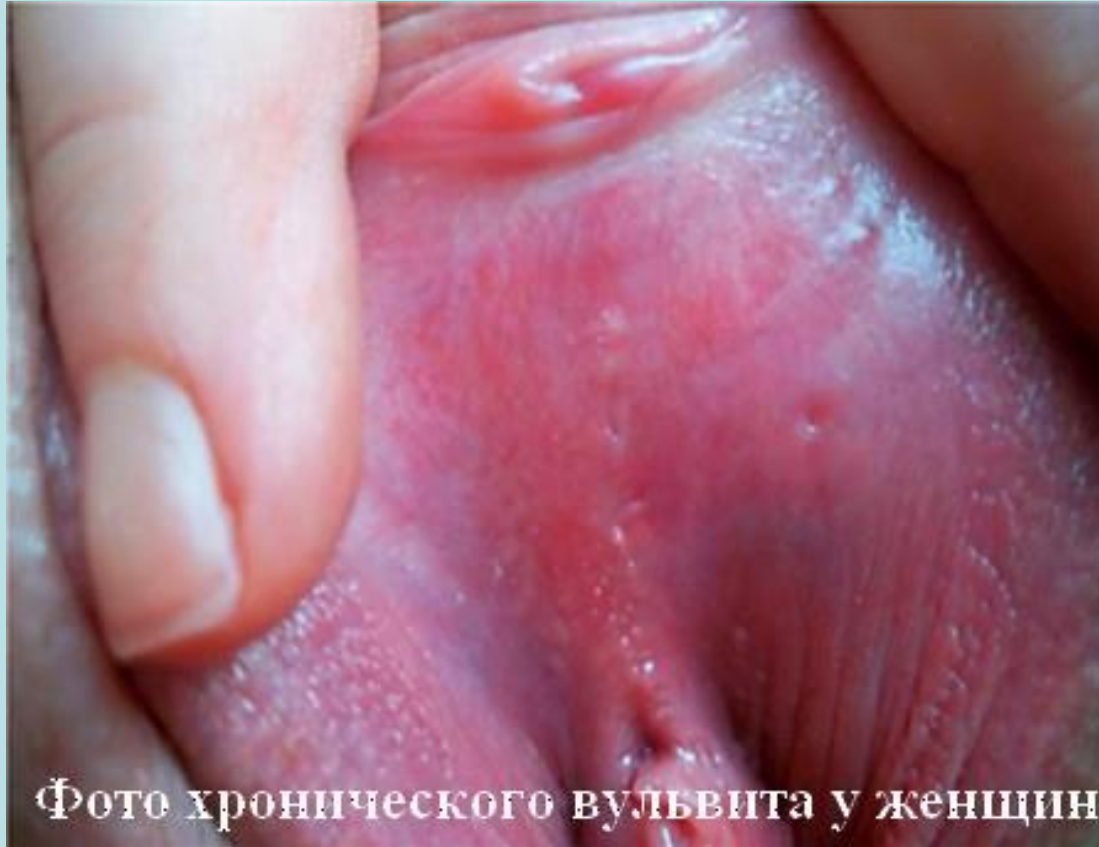

Фото хронического вульвита у женщин

Afecțiunile epiteliale non-neoplazice

- Epiteliul mucoasei valvulare poate suferi două tipuri de modificări:
 - 1) Subțiere atrofică, urmată de apariția lichenului scleros.
 - 2) Îngroșare hiperplazică, manifestată sub formă de lichen simplu cronic.

Lichenul scleros(leucoplazie)

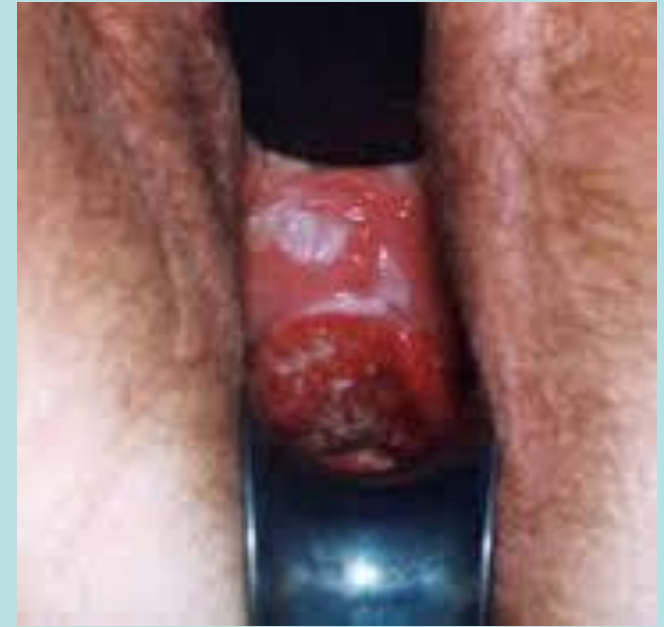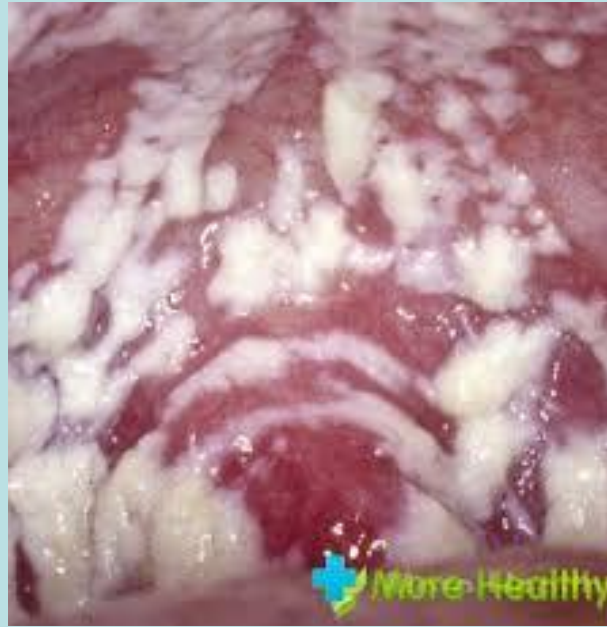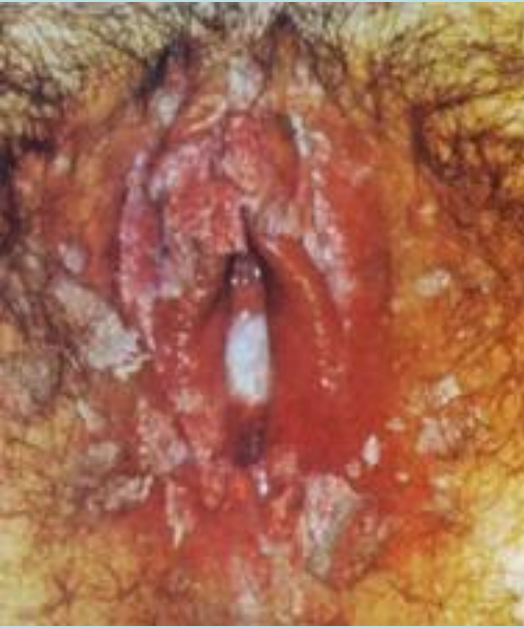- Lichenul scleros se caracterizează prin subțierea și atrofia epidermului, ștergerea reliefului papilar, degenerarea hidropică a celulelor bazale, fibroza dermului, și apariția unui infiltrat inflamator redus, perivascular, alcătuit din celule mononucleare.

- Se prezintă sub forma unor plăci netede albe (denumite leucoplazie) sau a unor papule, care în timp se pot extinde și fuziona. Când este afectată vulva în întregime, labiile devin oarecum atrofice și indurate, iar orificiul vaginal este îngustat.

- Lichenul scleros apare la toate grupele de vârstă, dar cel mai frecvent sunt afectate femeile după menopauză. Patogeneza este incomplet cunoscută, dar prezința limfocitelor T activate în infiltratul inflamator subepitelial și frecvența crescută a bolilor autoimune la femeile afectate sugerează o etiologie autoimună.

- Lichenul scleros este o afecțiune benignă; cu toate acestea, un mic procent din femeile care prezintă lichen scleros simptomatic(1-5%) dezvoltă carcinom valvular scuamocelular.

Lichenul scleros(leucoplazia)



Lichenul simplu cronic

- Lichenul simplu cronic este caracterizat prin îngroșarea epiteliului, în special a stratului granulos și hipercheratoza. La nivelul straturilor bazal și suprabazal se observă o creștere a activității mitotice; cu toate acestea, nu există atipii epiteliale.

- Uneori, infiltratul leucocitar dermic este destul de pronunțat. Aceste modificări nespecifice sunt consecința iritației cronice, cauzată frecvent de pruritul asociat unei dermatoze inflamatorii subiacente. Lichenul simplu cronic apare sub forma unei zone de leucoplazie.

- Leziunile izolate nu prezintă risc crescut pentru cancer, dar lichenul simplu cronic este prezent frecvent la periferia unui cancer valvular diagnosticat, ceea ce ridică ipoteza unei asocieri cu boala neoplazică.

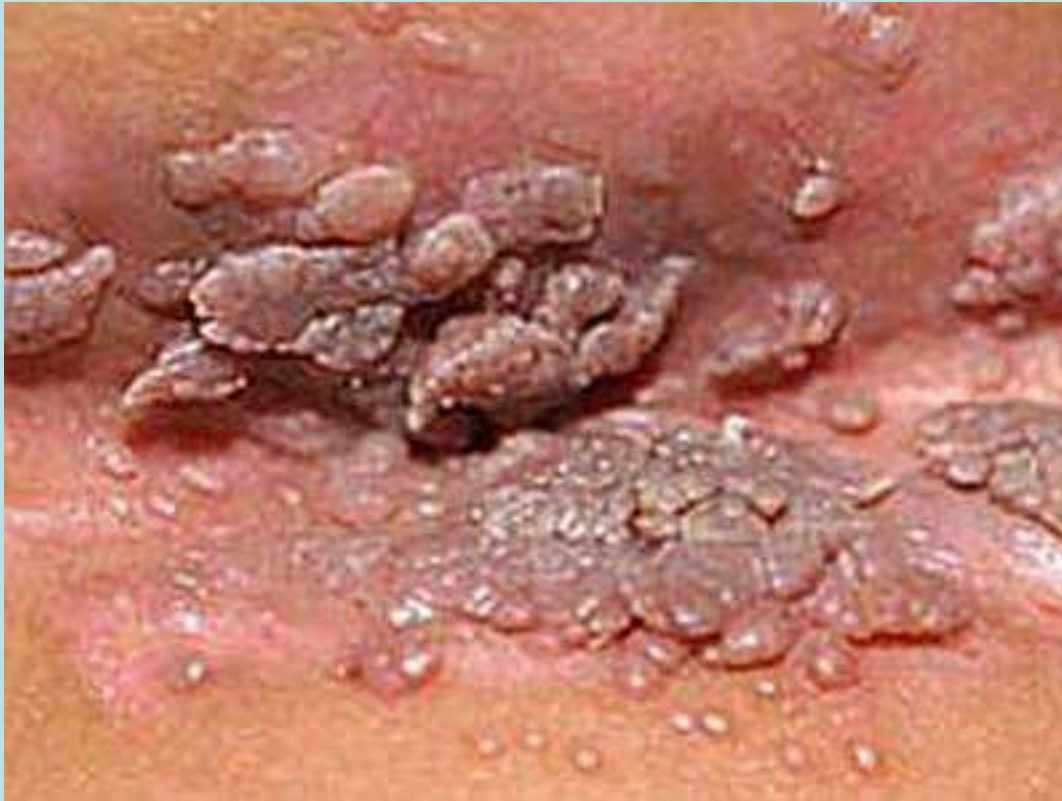- Lichenul scleros și lichenul simplu cronic pot coexista în diferite zone ale corpului la unele persoane, și ambele leziuni se pot prezenta sub formă de leucoplazie. Macule de plăci similare sunt întâlnite frecvent și în alte tipuri de dermatoze benigne, cum ar fi psoriasisul sau lichenul plan, precum și în leziunile maligne ale vulvei, cum ar fi carcinomul scuamocelular in situ sau carcinomul scuamocelular invaziv. De aceea, pentru a diferenția aceste leziuni cu aspect clinic similar sunt necesare biopsia și examinarea microscopică.

Condiloame.

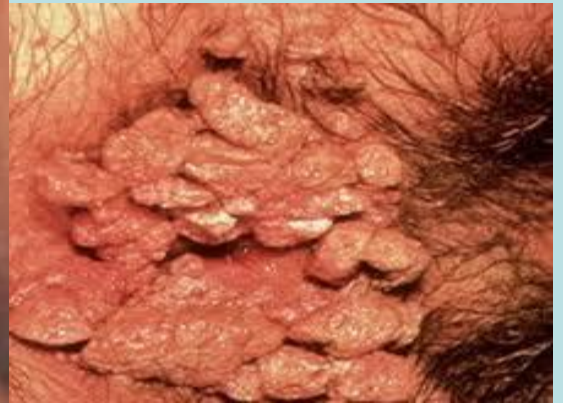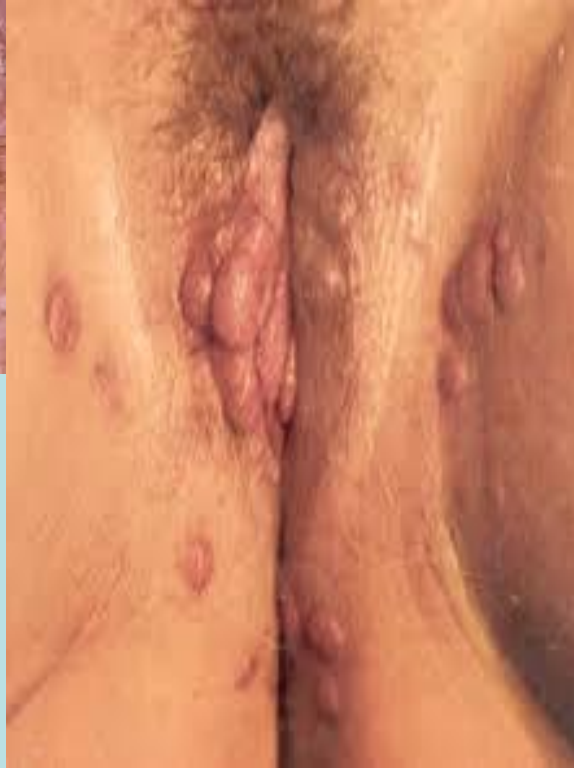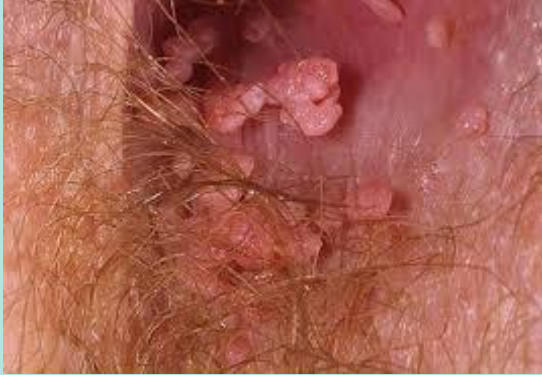- Denumirea de condilom este dată oricărei leziuni valvulare cu aspect de neg. Majoritatea leziunilor de acest tip pot fi incluse în una din cele două categorii distincte:
- 1. Condilomul *plan* (*Condylomata lata*), rar întâlnit la ora actuală, este o leziune plană, umedă și ușor reliefată care apare în sifilisul secundar.
- 2. Condilomul acuminat (*Condylomata acuminata*), mult mai frecvent, poate fi papilar și reliefat sau mai aplatizat și rugos.

- Condiloamele pot apărea oriunde pe suprafața ano-genitală, uneori sub forma unei singure leziuni dar mai frecvent ca leziuni multiple. Atunci când sunt localizate la nivelul vulvei, au diametru cuprins între câțiva milimetri și mai mulți centimetri și au culoare de la roșu-roz la roz-brun.

Condilomul *plan*(*Condylomata lata*)



Condilomul acuminat(*Condylomata acuminata*)



- La examenul histologic, leziunea celulară caracteristică este coilocitoza, o modificare citopatică reprezentată de vacuolinizarea perinucleară a citoplasmei și aspectul încrețit al membranei nucleare, specifică infecției HPV. Infecția cu tipurile 6 și 11 de HPV prezintă risc redus de transformare malignă, iar condiloamele vulvare nu evoluează de obicei spre cancer.

Carcinomul vulvar

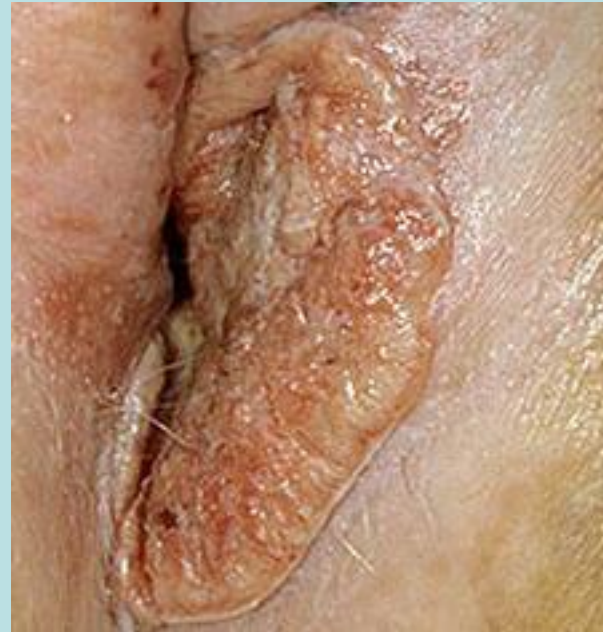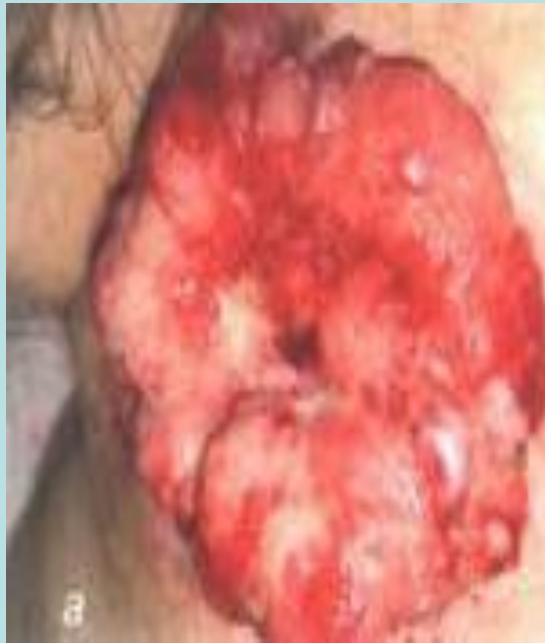- Carcinomul vulvar reprezintă aproximativ 3% din totalul cancerelor genitale feminine, și apare mai frecvent la femeile cu vârsta peste 60 de ani. Aproximativ 90% din carcinoame sunt scuamocelulare; celelalte tumori sunt în principal adenocarcinoame sau carcinoame bazocelulare.

- Există două forme diferite de carcinom scuamocelular vulvar. Forma mai rară este cauzată de tulpinile HPV cu risc înalt (în special subtipurile 16 și 18) și apare la femeile de vârstă medie, în special la fumătoare. În această formă, debutul carcinomului este precedat frecvent de modificări precanceroase epiteliale, denumite neoplazie vulvară intraepitelială.

- A doua formă de carcinom vulvar apare la femeile în vârstă. Nu se asociază cu HPV, dar este precedat deseori de mai mulți ani în care au loc modificări epiteliale reactive, în principal de lichen scleros. Epiteliul superficial nu prezintă de obicei modificări citologice specifice pentru neoplazie vulvară intraepitelială, dar pot fi prezente atipii minore ale stratului bazal și cheratinizare bazală. Tumorile invazive de acest tip au tendința de a fi bine diferențiate și intens cheratinizate.

- Neoplaziile vulvare intraepiteliale sunt carcinoame vulvare incipiente, care se manifestă prin zone de leucoplazie sub forma unor macule albicioase de epiteliu îngroșat. În aproximativ un sfert din cazuri leziunile sunt pigmentate datorită prezenței melaninei. Cu timpul, aceste zone se transformă fie în tumori exofitice, fie în tumori endofitice ulcerative. Tumorile HPV pozitive sunt multifocale și verucoase, și în timp ce tumorile HPV negative sunt de regulă carcinoame scuamocelulare cheratinizate, bine diferențiate, unifocale.

Carcinom vulvar



Vaginul.

- **Vaginita** – este o afecțiune relativ frecventă, de obicei tranzitorie și fără consecințe clinice. Se asociază cu apariția unei secreții vaginale abundente (leucoree). Este cauzată de diverse microorganisme: bacterii, fungi și paraziți. Multe dintre acestea sunt comensuale (aparțin florei normale vaginale) și devin patogene numai atunci când există anumite condiții predispozante, precum diabetul zaharat, antibioterapia sistemică (care produce distrugerea florei microbiene normale), imunodeficiența, sarcina sau avortul recent.

- **Carcinomul scuamocelular vaginal** este foarte rar întâlnit și de obicei apare la femeile cu vârsta peste 60 de ani în prezența unor factori de risc similari carcinomului de col uterin. Neoplazia intraepitelială vaginală este o leziune precursoră care se asociază aproape întotdeauna cu infecția HPV.

- **Afecțiunile dishormonale.**
- Hiperplazia endometriului- se caracterizează prin proliferarea glandelor și stromei endometriului în legătură cu tulburările neurohormonale a ciclului menstrual.
- Mecanismul patogenetic principal este hiperestrogenismul. Se observă în insuficiența funcțională a ovarelor, îndeosebi în perioada climacterică. La femeile de vîrstă fertilă se întâlnește mai frecvent în polichistoză ovariană, precum și în obezitate.

- Se observă mai frecvent după vîrsta de 40 de ani.
- Se deosebesc 2 variante de hiperplazie a endometriului

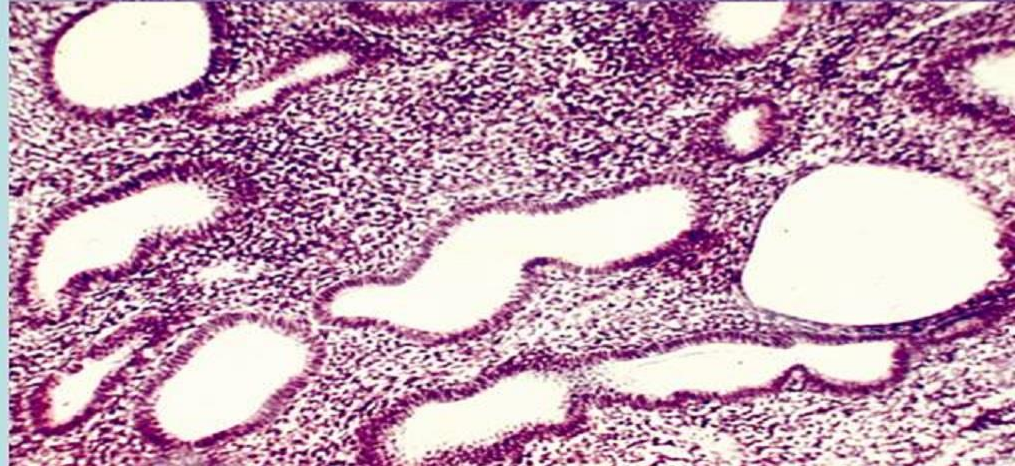
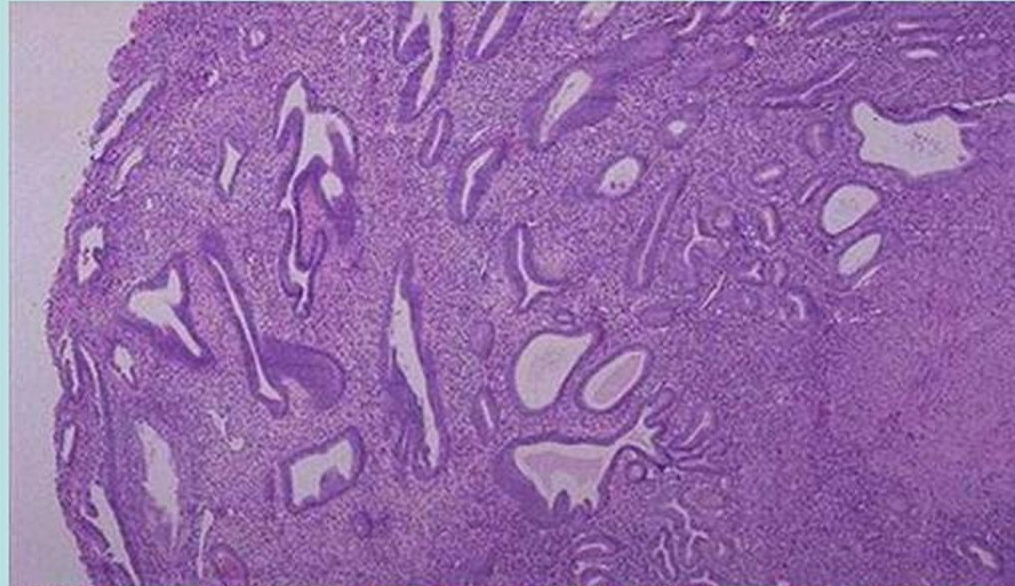
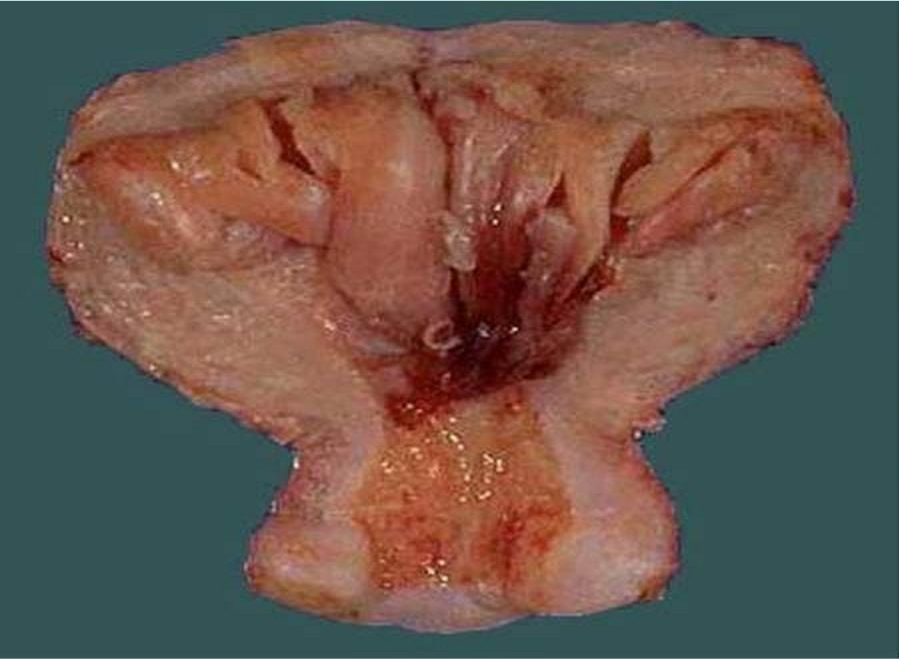
1)Simplă glandulară sau glandulo-chistică

2)Atipică

- **Morfologia**

- Are loc îngroșarea considerabilă a endometriului datorită proliferării stratului funcțional. Semnele microscopice- epiteliul devine cilindric, numărul de mitoze crește, stroma este edemațiată, succulentă, în stare de proliferare. Glandele se măresc în dimensiuni, devin alungite, cu aspect șerpuitor și dilatări chistice. Se observă hemoragii din vasele superficiale ale mucoasei uterine cu modificări distrofice, tromboza vaselor și focare de necroză.

- Mucoasa umple toată cavitatea uterină, suprafețele anterioară și posterioară ale cavității uterine se comprimă reciproc, ceea ce cauzează tulburări circulatorii, necroze, detașarea mucoasei și hemoragii abundente.
- Hemoragiile aciclice sunt stimulate de tulburările circulatorii, care apar sub acțiunea estrogenilor asupra endometriului.



**Hiperplazie glandulo-
chistică a endometrului**

- Hiperplazia atipică/adenomatoza focală/ se caracterizează prin proliferarea intensivă a epiteliului și/sau a glandelor endometriale.
- Este o stare precanceroasă. Mai frecvent se întâlnește după 50 ani. Clinic hemoragii anovulatorii.
- **Morfologic** – stroma este bogată în elementele celulare, se observă celule mari cu citoplasma clară, spumoasă, care conțin lipide, pot fi focare de metaplazie pavimentoasă. În cazurile de hiperplazie atipică a endometriului la femei în perioada de menopauză se efectuează histerectomia.

- Majoritatea leziunelor colului uterin sunt reprezentate de inflamații relativ banale (cervicita), dar colul uterin constituie și localizarea unuia din cele mai răspândite cancere la femeile de pe tot globul.
- leziunile inflamatorii ale colului uterin sunt foarte frecvente și se asociază cu secreție vaginală purulentă. Cervicitele pot fi clasificate în infecțioase și neinfecțioase, deși diferențierea lor este dificilă din cauza prezenței florei vaginale normale care cuprinde aerobi și anaerobi vaginali ocazionali, streptococi, stafilococi, enterococi și *Eșerichia coli*.

- **Cervicita nespecifică** poate fi **acută** sau **cronică**. Forma acută, relativ rară, este întâlnită predominant la femeile aflate în perioada post-partum, și este cauzată de obicei de stafilococi și streptococi. Cervicita cronică se caracterizează prin inflamație și regenerare epitelială care apare frecvent, în diverse grade, la femeile de vârstă fertilă. Epiteliul cervical poate prezenta hiperplazie și modificări reactive atât ale mucoasei scuamoase cât și a celei cilindrice. Uneori, epiteliul cilindric suferă metaplazie scuamoasă.

Endocervicoza

- Este cea mai frecventă patologie a colului uterin. Macroscopic în jurul orificiului extern al colului uterin se observă o zonă de culoare roșietică datorită vascularizării bogate a stratului subepitelial. Histologic are loc apariția unor focare de epiteliu prismatic pe suprafața porțiunii vaginale a colului uterin și a structurilor glandulare, acoperite cu epiteliu de tip endocervical.

- Cauza nu este cunoscută, se presupune rolul tulburărilor dishormonale.
- Variantele morfologice/stadiile/-
 - 1. Simplă/staționară/
 - 2. Proliferantă/progresantă/
 - 3. Cu epidermizare

- **Complicațiile**
- Erodarea mucoasei cervicale în regiunea orificiului extern
- Inflamația mucoasei/cervicită/
- Displazia epiteliului
- Dezvoltarea cancerului

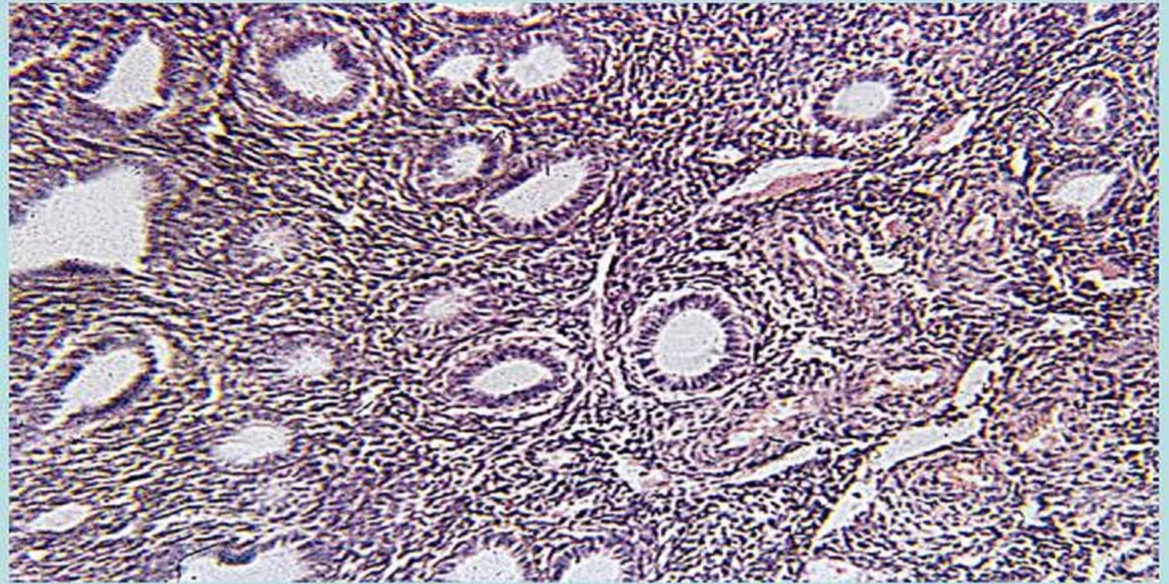
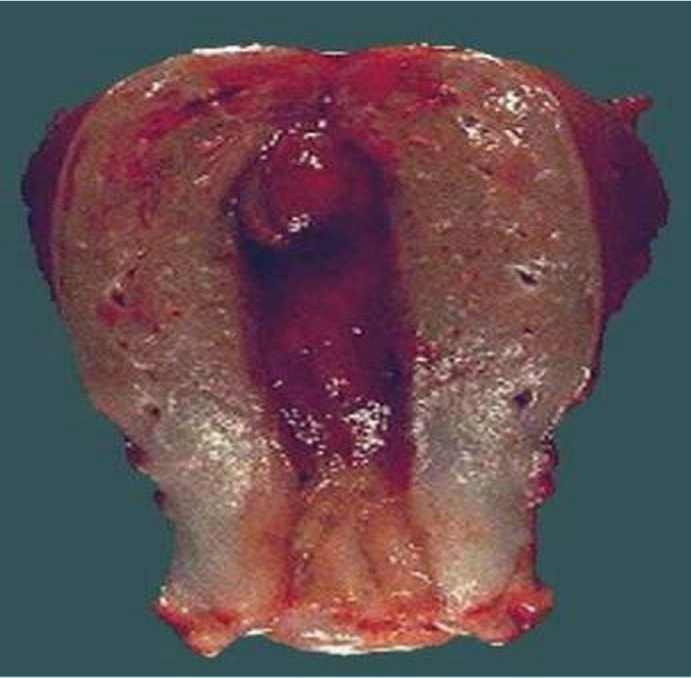
Polipii colului uterin

- Se observă mai frecvent în canalul cervical. Sunt cauzati de dereglările dishormonale.
- Variantele morfologice
 - 1. Polip simplu
 - 2. Polip proliferant
 - 3. Polip cu epidermizare
- Morfologic are loc distribuția neomogenă a glandelor de formă și dimensiuni diferite, iar în baza polipului se observă un ghem de vase cu pereții îngroșați și sclerozați.

Polipii cavității uterine

Variantele :

- Glandular
- Glandulo-fibros
- Fibros
- Adenomiomatos/conține celule musculare netede/

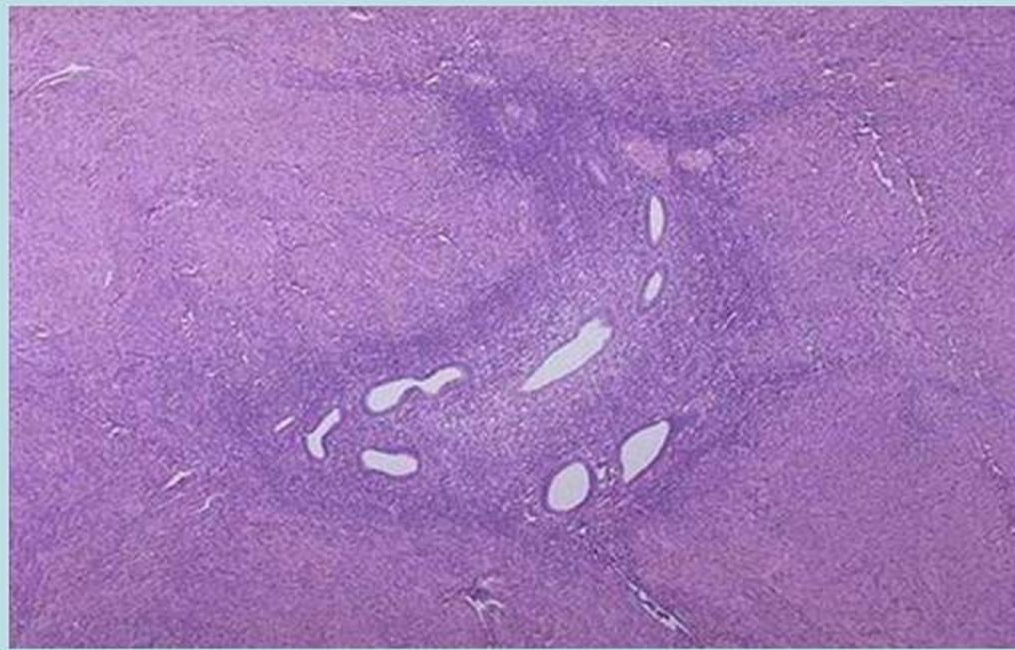



Polip endometrial

- Noțiunea de adenomioză se referă la creșterea stratului bazal al endometriului în miometriu. Profund în miometriu se găsesc cuiburi de stromă, glande sau ambele componente ale endometriului interpuse între fibrele musculare.
- Apariția glandelor endometriale cu stroma citogenă adiacentă în miometriu, se localizează de regulă în zonele submucoase ale miometriului.

- Prezența aberantă a țesutului endometrial induce hipertrofia reactivă a miometriului, și în timp uterul devine voluminos, globular, cu peretele frecvent îngroșat. Deoarece în adenomioză glandele au originea în stratul bazal al endometriului, ele nu vor suferi sângerare ciclică. Cu toate acestea, adenomioza marcată poate provoca menoragie, dismenoree pelviană înainte de menstruație.

- În miometriu pe secțiune se observă cavități chistice de formă și dimensiuni diferite, de obicei, umplute cu sînge. Clinic se manifestă prin menstruații abundente, dureroase, uneori sterilitate. Malignizarea este rară.

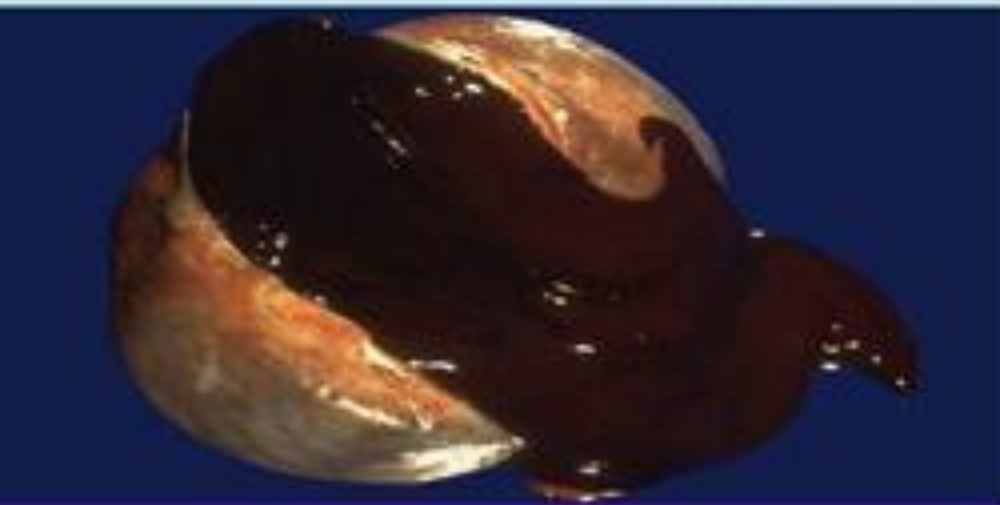
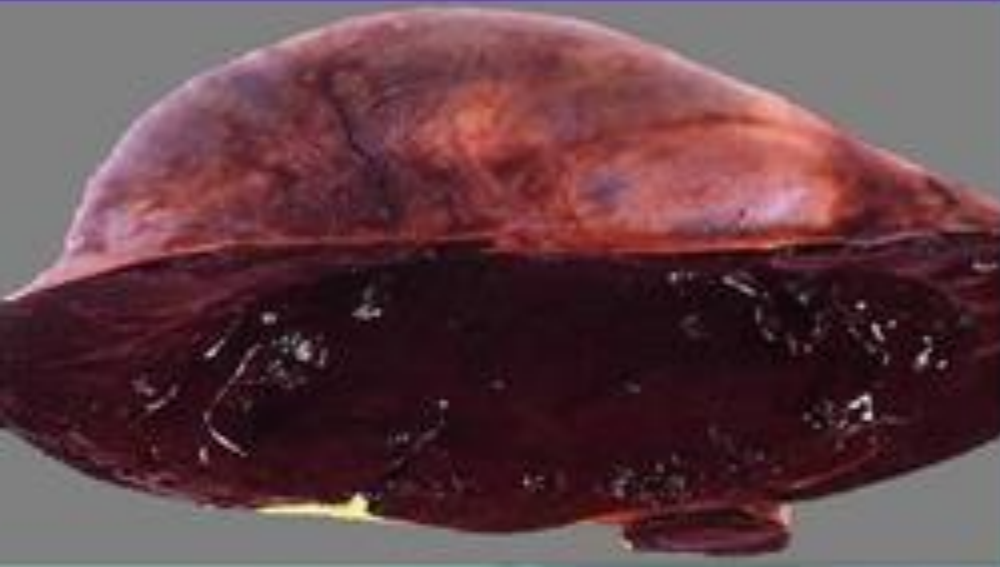

Adenomioza peretelui uterin

- Endometrioza este definită prin prezența glandelor și a stromei endometriale în afara endometriului. Apare la aproximativ 10% din femeile aflate în vârstă fertilă și la aproape jumătate din femeile cu infertilitate.

- Spre deosebire de adenomioză, endometrioza conține aproape întotdeauna endometriu funcțional, care suferă sângerare ciclică. Deoarece sângele se acumulează în aceste focare aberante, ele se prezintă macroscopic ca niște noduli sau implanturi de culoare roșu-brun.

- Au mărime care variază de la dimensiuni microscopice până la un diametru de 1-2 cm și sunt localizate pe seroase sau imediat subseros. Frecvent, leziunile individuale se unesc formând mase de dimensiuni mai mari, pline cu sânge care cu timpul devin maronii (CHISTURI CIOCOLATII).



Chist ovarian endometrioid
(ciocolatiu)

- Prin acumularea și organizarea sângelui se produce fibroza extinsă, cu formarea de aderențe între structurile pelviene, obturarea fimbriilor trompelor uterine și distorsiuni ale trompelor uterine și ale ovarelor.
- Diagnosticul histologic se face prin punerea în evidență a două din următoarele trei componente ale leziunii: glande endometriale, stroma endometrială și pigmentul hemosiderină.

Afecțiunile inflamatorii

- **Endometrita** – inflamația mucoasei uterine. Poate fi acută și cronică. Endometrita acută se întâlnește de obicei în perioada postpartum sau postabortum. Etiologia este infecțioasă, mai frecvent stafilo- sau streptococul, colibacilul, infecția anaerobă.

Formele morfologice:

- Catarală
- Fibrinoasă
- Hemoragică
- Purulentă
- Endometrita cronică se caracterizează prin atrofia sau hipertrofia endometriului.

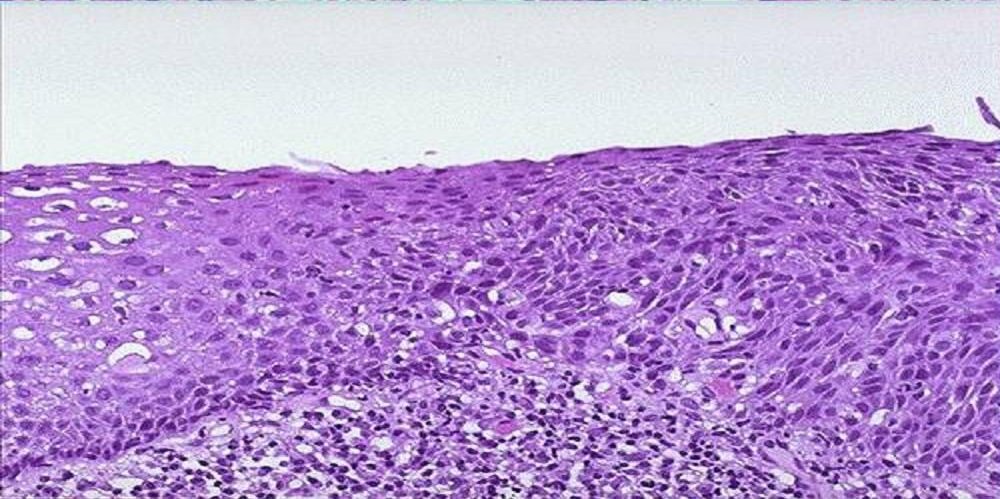
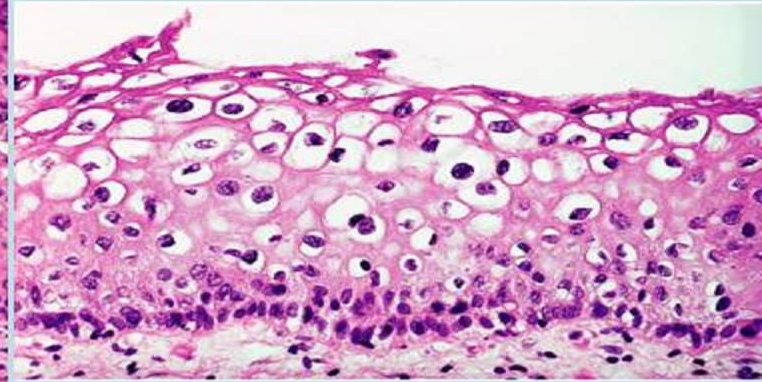
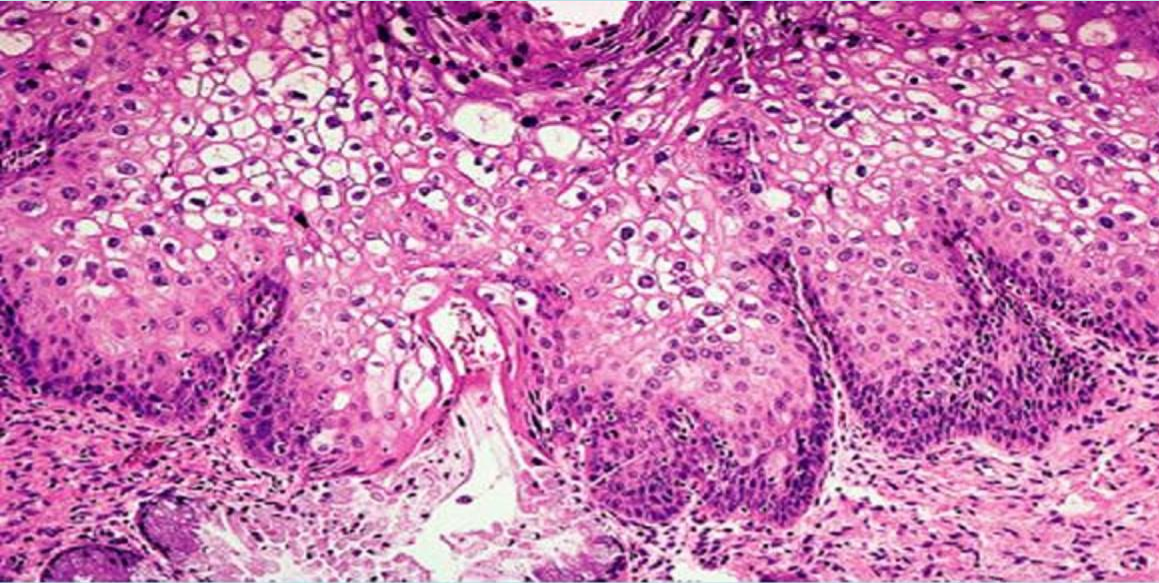
Carcinomul de col uterin

Stările de precancer:

- Displazia colului uterin
- Leucoplazia cu semne de atipie
- Eritroplazia – hiperplazia epiteliului pavimentos pluristratificat cu atipia celulelor
- Adenomatoza
- Infecția papilomavirotică

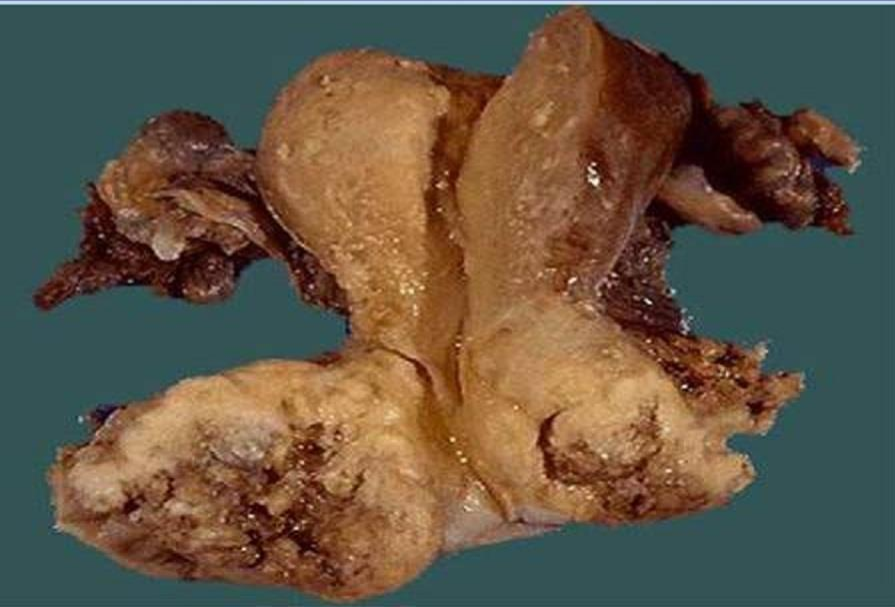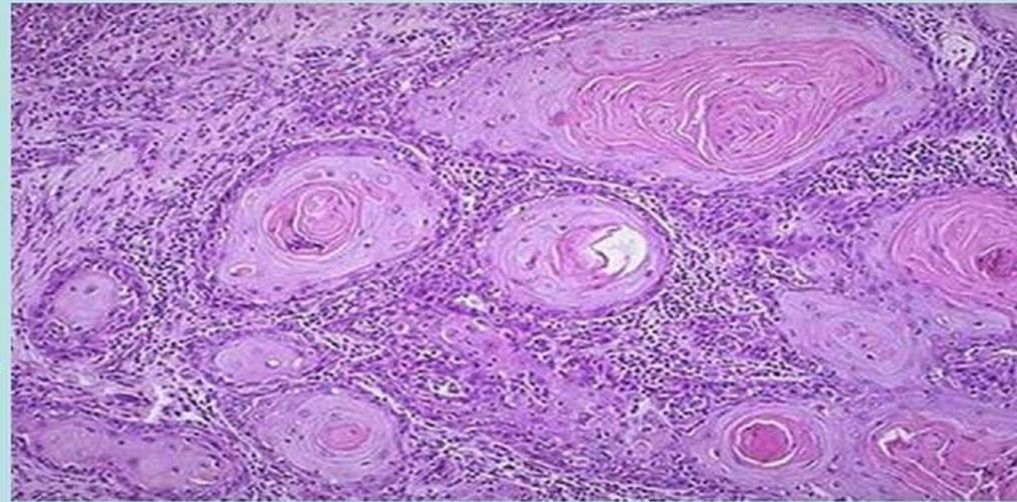
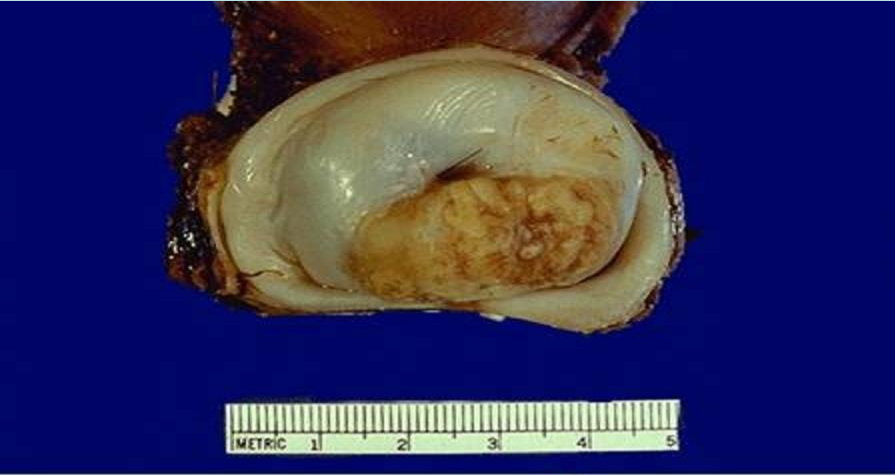Formele microscopice ale cancerului de col uterin:

- Cancer pavimentos – forma cea mai frecventă
- Adenocarcinom – mai rar, 4-5%
- Mixt glandular-pavimentos/adeno-scuamos/
- Macroscopic cancerul de col uterin crește exofit în porțiunea vaginală a colului uterin și endofit – în canalul cervical.



**↑↑Leziune papilomavirică
a colului uterin**
*(koilocitoză, acantoză și
papilomatoză)*

**← Displazia epiteliului
ectocervical**
(în stînga – epiteliiu normal)

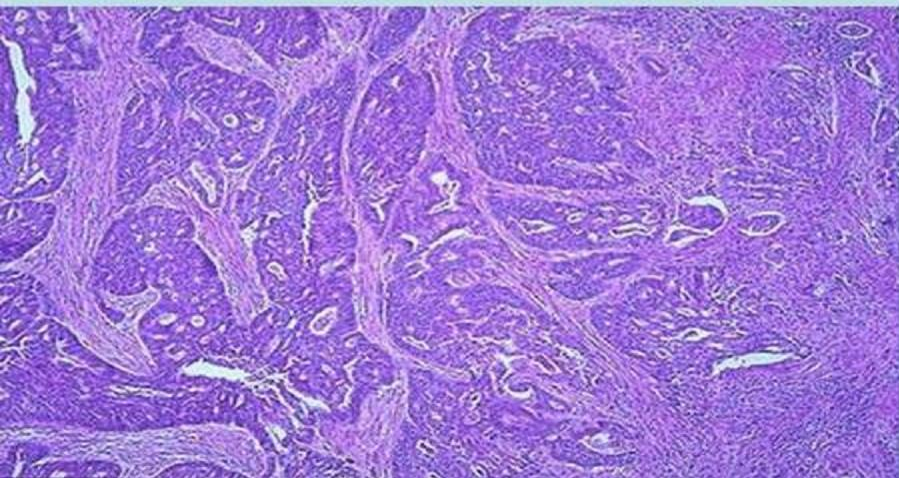
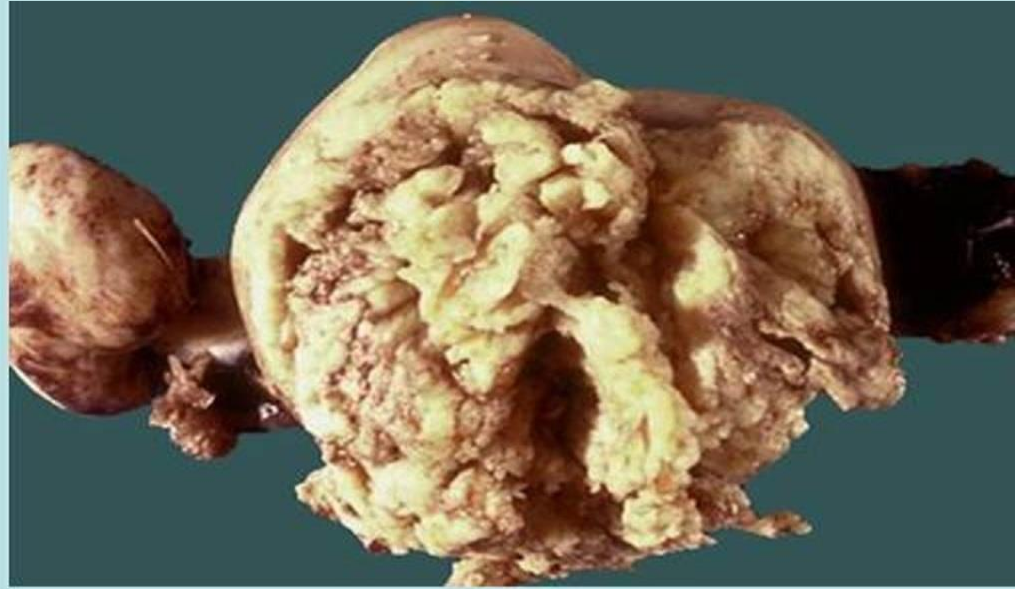
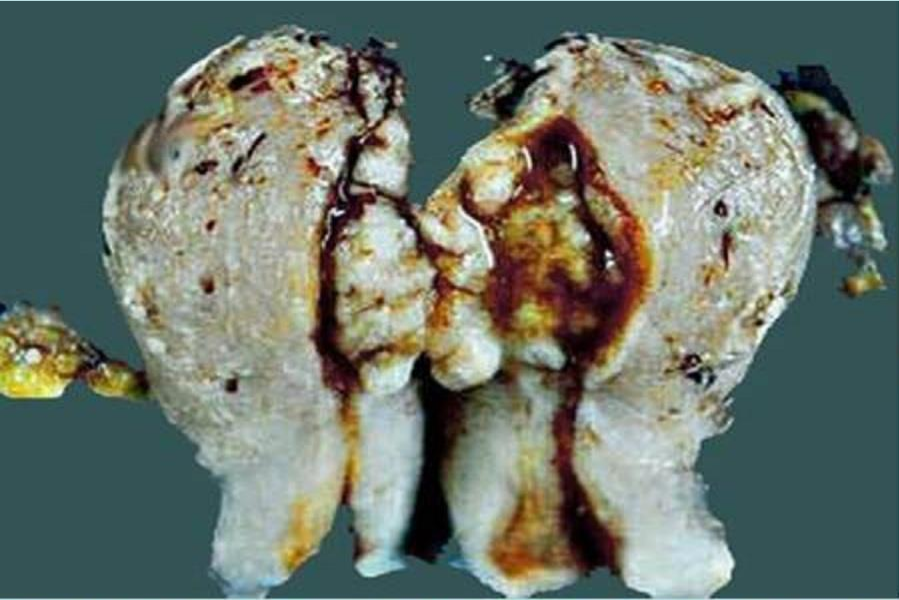
Cancer de col uterin
(*histologic – carcinom pavimentos
cu keratinizare*)

Cancer de corp uterin

Se localizează mai frecvent în regiunea unghiurilor și fundului uterului, de obicei, în perioada postmenopauzală.

- Macroscopic se manifestă prin proliferări polipoase sau papilare de diferite dimensiuni.
- Histologic se observă mai frecvent adenocarcinomul moderat diferențiat.

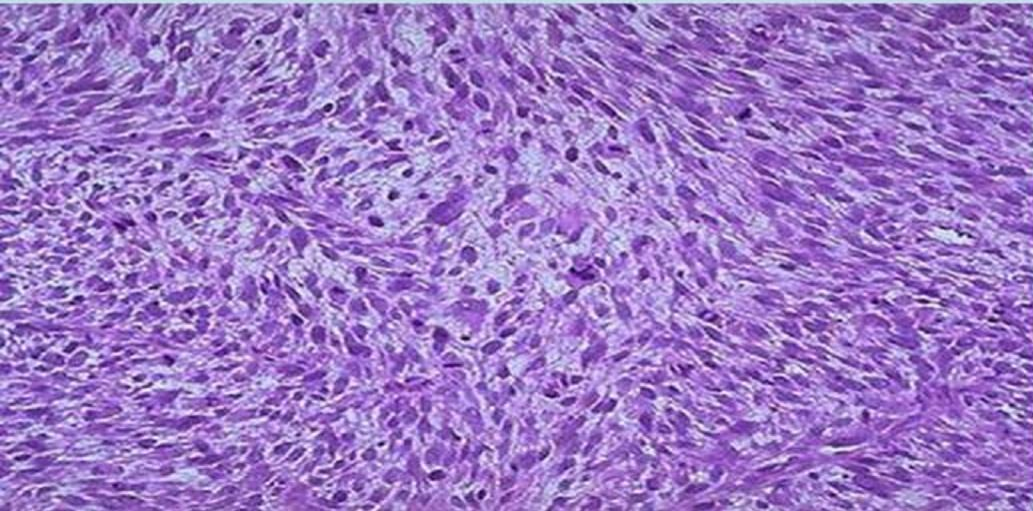
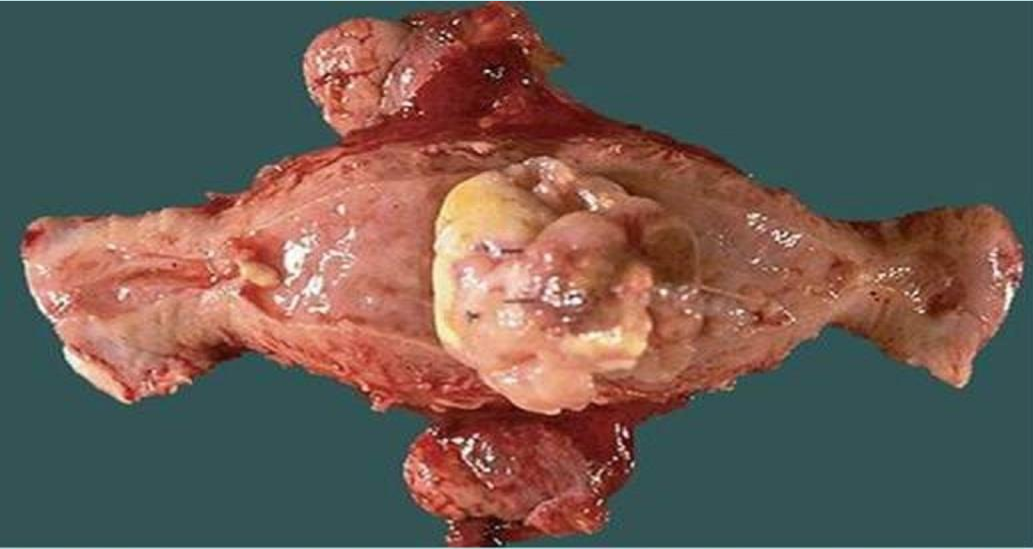


Cancer endometrial
(histologic – adenocarcinom)

Leiomiomul uterin(fibroleiomom) – este cea mai frecventă tumoare a uterului, mai frecventă la femei în vîrstă după 35 ani.

Variantele :

- Subseros
- Intramural
- Submucos



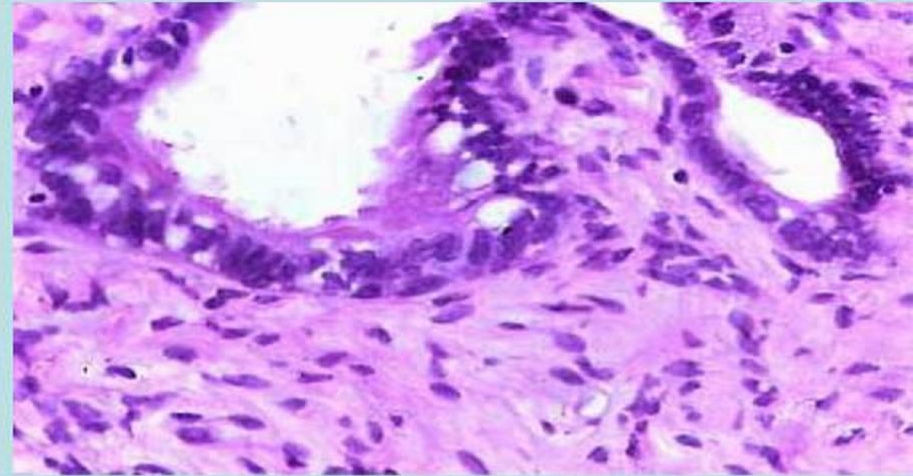
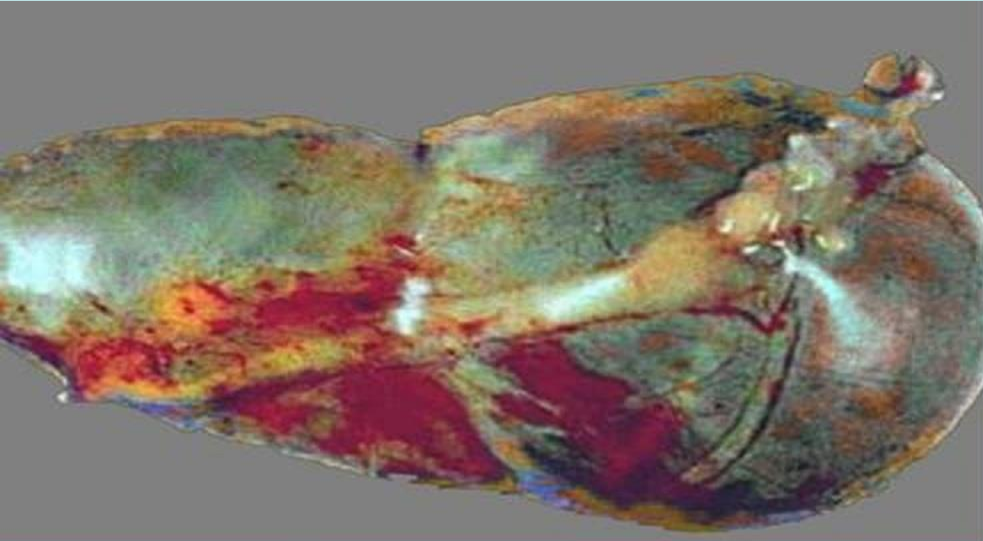
Leiomyosarcom

Tumorile ovarului

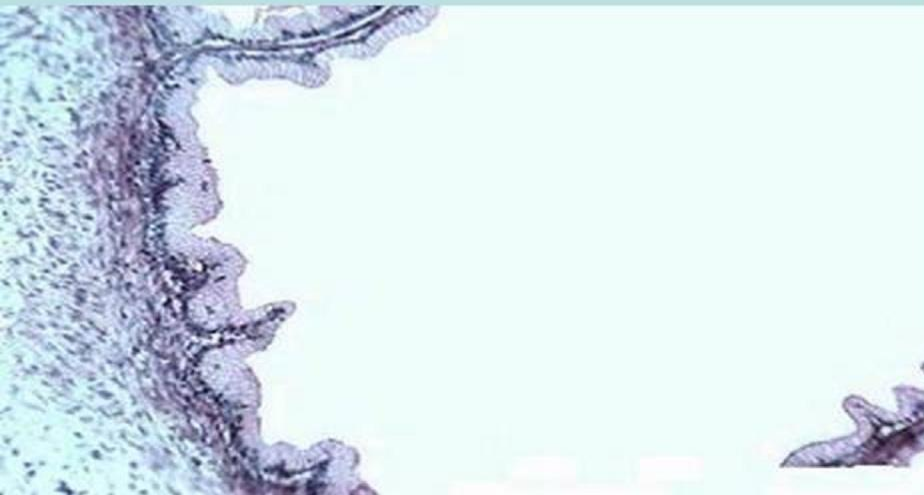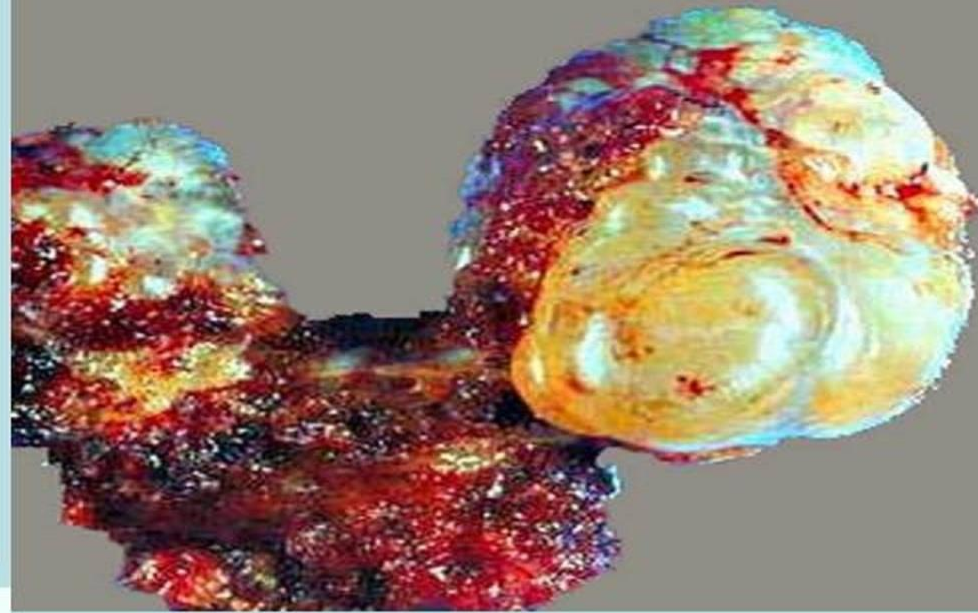
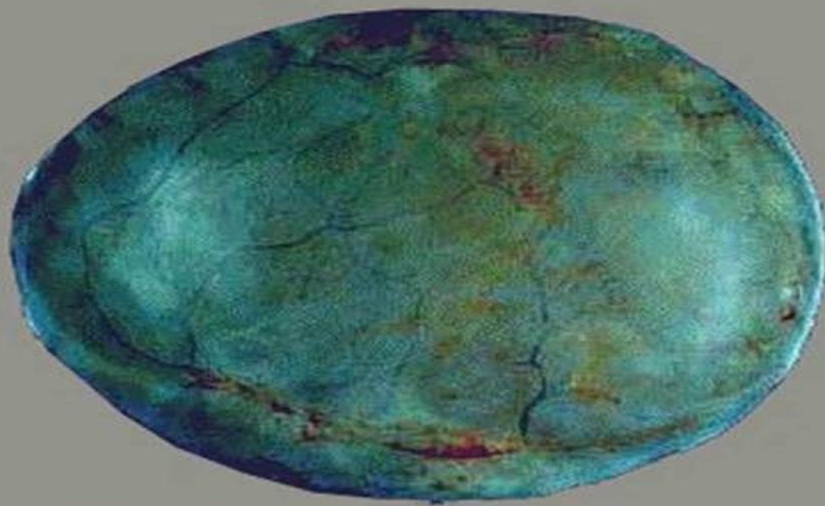
- Tumorile ovariene epiteliale constituie mai mult de jumătate din tumorile ovariene primare, iar cele maligne – în medie 20-25% din tumorile organelor genitale feminine.

Variantele:

- 1. Tumorile epiteliale benigne – chistadenom seros și chistadenom mucinos.
- 2. Tumorile epiteliale maligne – chistadenocarcinom seros și cistadenocarcinom mucinos.
- Tumorile ovariene maligne pot infiltra organele vecine.

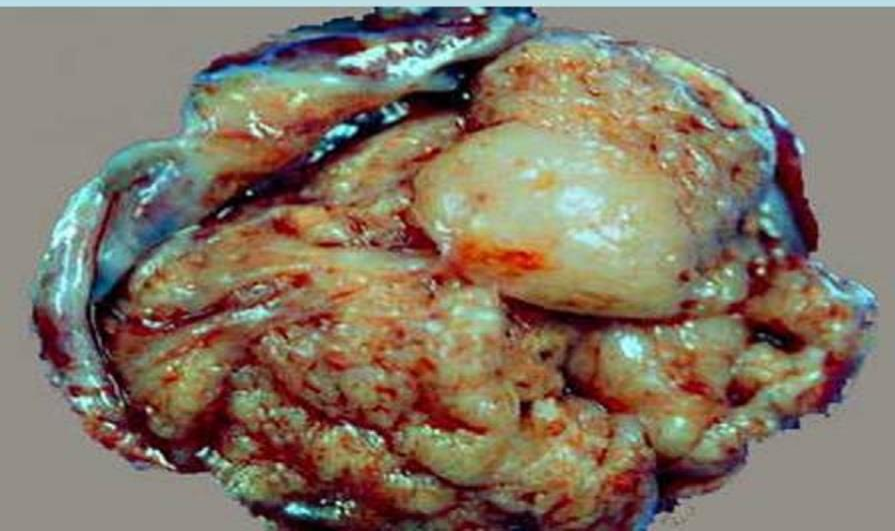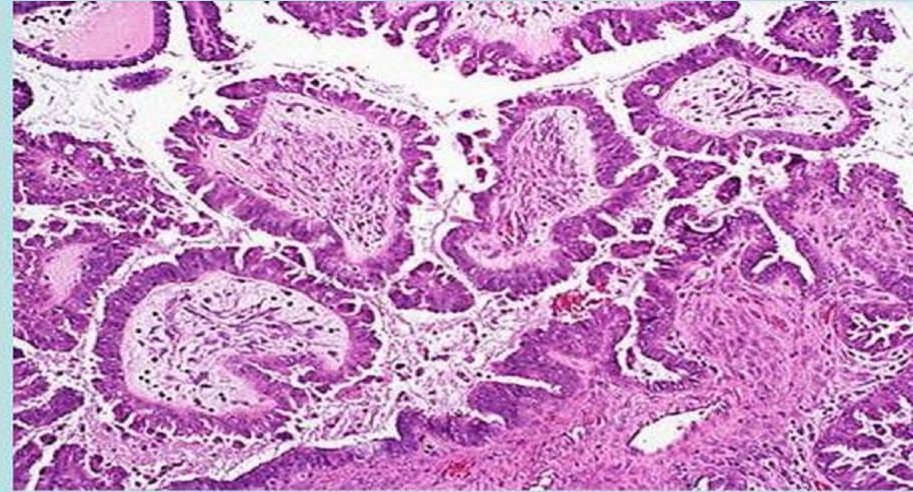
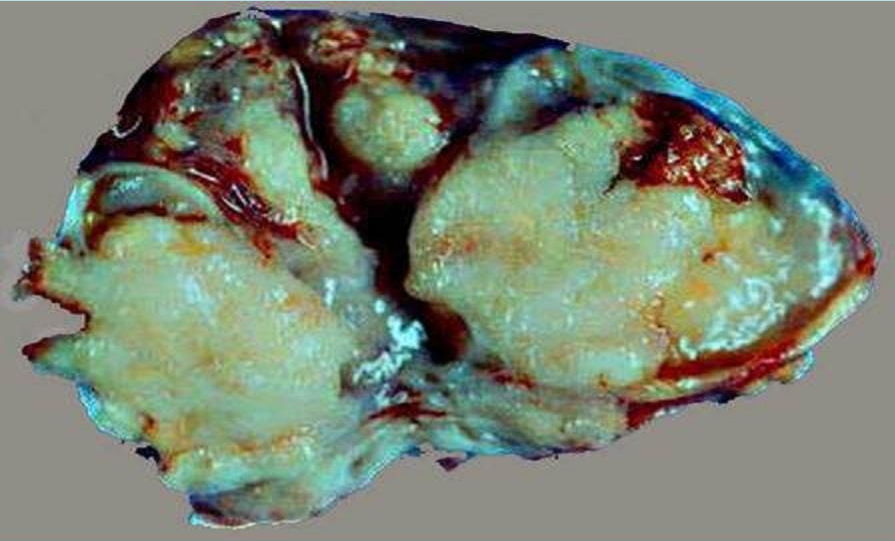


Chist ovarian seros



← ← **Chist ovarian mucinos**

Cancer ovarian mucinos ↑
(*chistadenocarcinom mucinos*)



Cancer ovarian seros
(*chistadenocarcinom seros*)