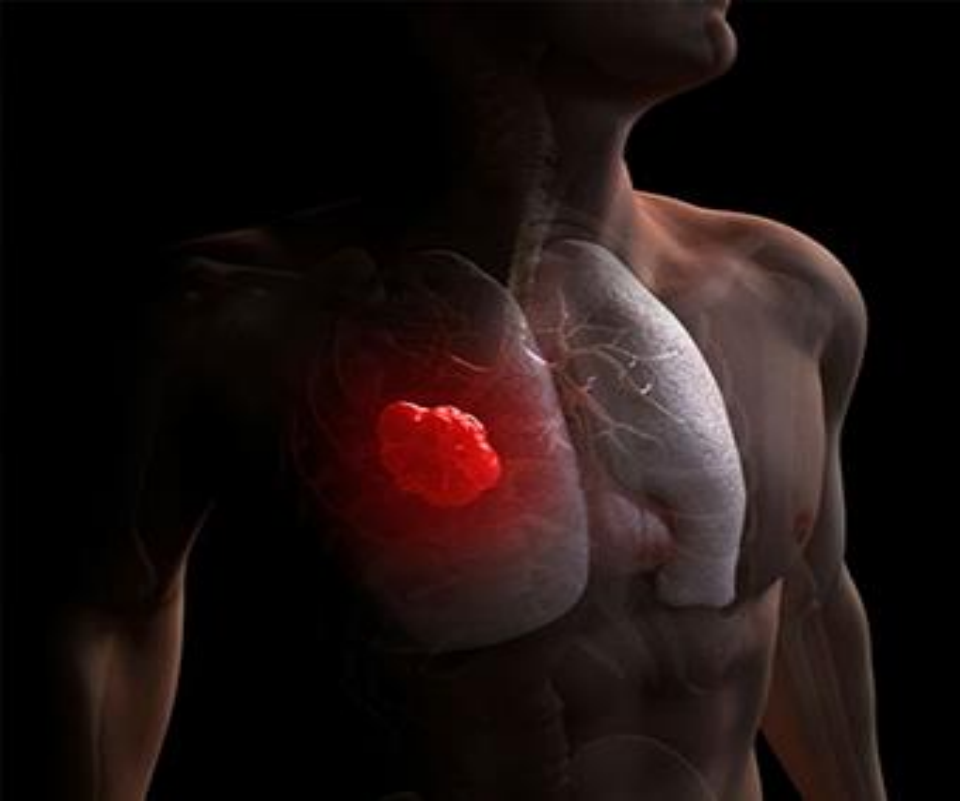
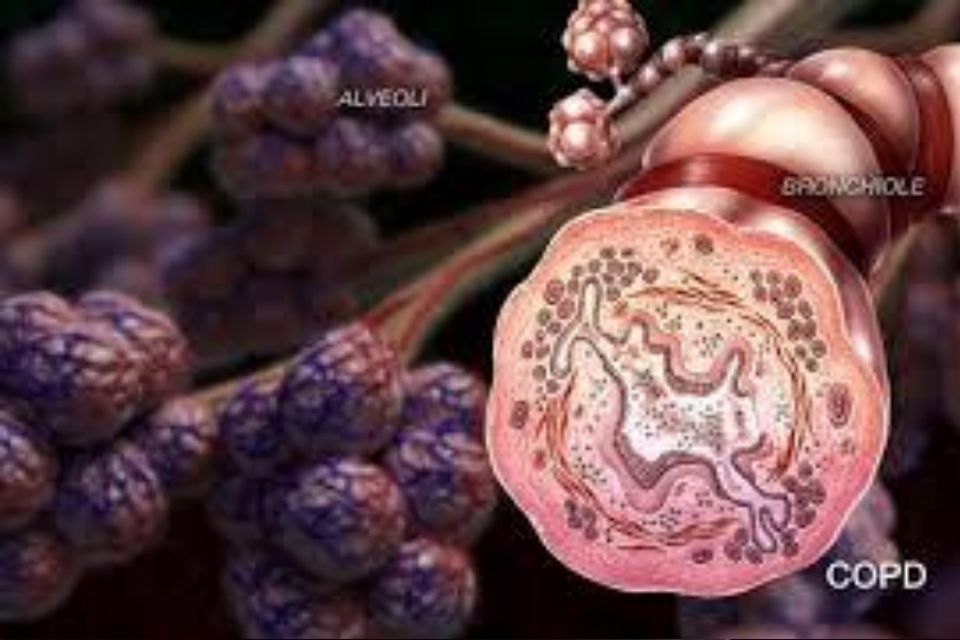


**Patologia pulmonară
cronică. Cancerul
pulmonar.**

Patologia pulmonară cronică. Cancerul pulmonar.

Microraparate:

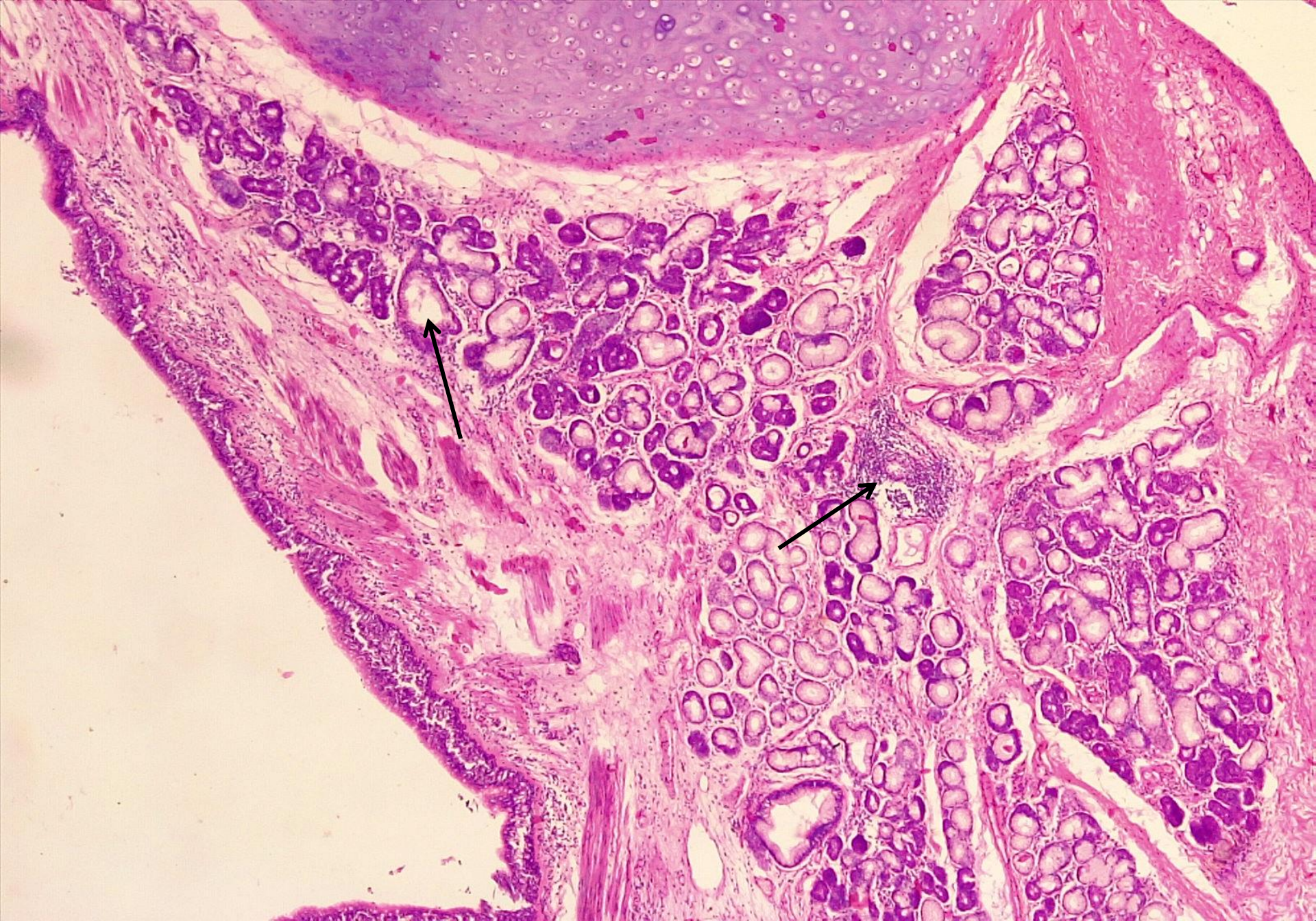
№ 211. Bronșita cronică. (colorație H-E).

Indicații:

1. Infiltrat inflamator în peretele bronșic.
2. Vase dilatate, hiperemiate.

Peretele bronșic este îngroșat, se observă focare de infiltrație inflamatorie cronică, predominant limfocitară, hiperplazia epitelului superficial și a glandelor submucoase, unele glande sunt chistic dilatate.

Cauzele mai frecvente ale bronșitei cronice sunt fumatul și alți poluanți atmosferici (smog-ul), precum și diferiți agenți infecțioși. Variantele morfologice: catar seros, catar purulent, bronșita polipoasă și deformantă. Inflamația cronică duce la hiperplazia celulelor caliciforme, hiperplazia glandelor muco-secretoare, hipesecreție de mucus, îngroșarea peretelui, fibroză, care este mai pronunțată în stratul submucos, metaplazia scuamoasă a epitelului bronșic. Aceste leziuni conduc la dereglarea funcției de drenaj a bronhiilor. Se poate complica cu emfizem obstructiv, bronșiectazii, pneumoscleroză peribronhială. Metaplazia scuamoasă este un proces precanceros, care precedă dezvoltarea carcinomului pulmonar scuamocelular.



№ 211. Bronșita cronică. (colorație H-E).

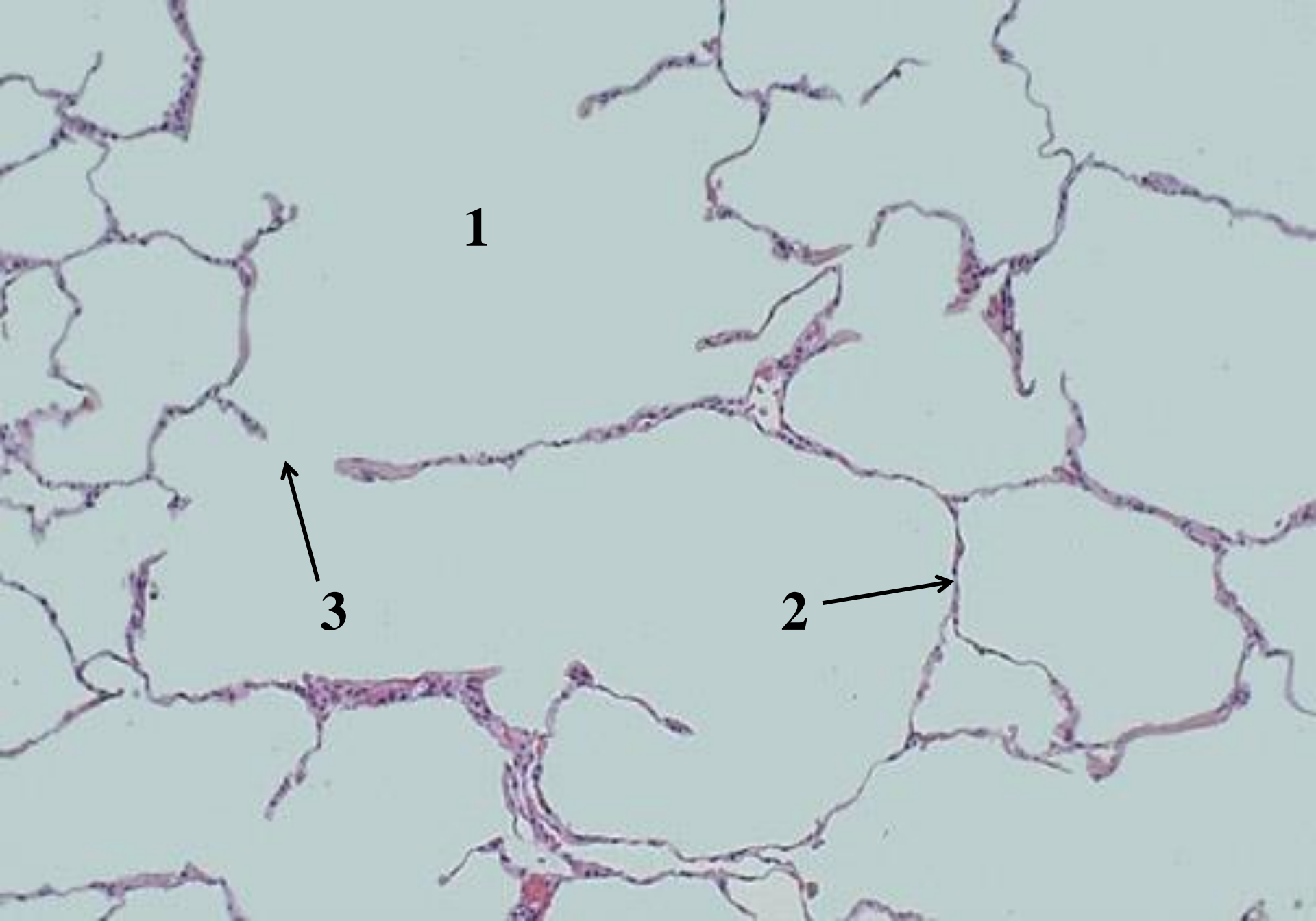
№ 75. Emfizem pulmonar. (colorație H-E).

Indicații:

1. Cavități aerifere mari.
2. Septuri interalveolare subțiate.
3. Rupturi ale septurilor interalveolare.
4. Scleroza și reducția capilarelor sanguine.

Alveolele sunt dilatate, septurile interalveolare subțiri, pe alocuri rupte, mai multe alveole confluează, formând spații aeriene largi, în care se observă capetele septurilor rupte, numărul capilarelor septale este redus.

Emfizemul este o boală cronică obstructivă, caracterizată prin conținut excesiv de aer în plămâni și mărirea dimensiunilor lor. Are loc lărgirea permanentă a spațiilor aeriene, situate distal de bronhiiolele terminale. Cea mai frecventă formă este emfizemul cronic obstructiv difuz, cauzat de bronșita cronică, în primul rând de bronșita cronică a fumătorului. În emfizemul obstructiv difuz cutia toracică este dilatată, deformată, capătă aspect „în butoi”. În dependență de modul de distribuție a leziunilor în cadrul lobulilor pulmonari se disting 2 tipuri principale de emfizem: centroacinar (centrolobular) și panacinar (panlobular). În emfizemul centroacinar se afectează bronhiiolele respiratorii, ele se dilată, iar alveolele distale sunt normale. Se întâlnește mai frecvent în lobii superiori ai plămânilor. În emfizemul panacinar acinii sunt uniform lărgiți de la nivelul bronhiiolei respiratorii până la alveolele terminale. Se localizează mai frecvent în lobii inferiori. Distrugerea pereților bronhiiolelor și alveolelor nu este însoțită de fibroză. Aceste leziuni ale parenchimului pulmonar duc la reducerea capacității de difuziune a gazelor și insuficiență respiratorie. În afară de distrugerea alveolelor este redus și numărul de capilare septale, apare bloc alveolo-capilar, care duce la dezvoltarea hipertensiunii în mica circulație și hipertrofia ventriculului drept al inimii (cord pulmonar).



№ 75. Emfizem pulmonar. (colorație H-E).

№ 50. Carcinom pulmonar scuamocelular nekeratinizat. (*colorație H-E*).

Indicații:

1. Metaplazia scuamoasă a epiteliului bronșic.
2. Câmpuri de celule tumorale atipice poliforme.

În preparat este prezentă o bronhie, în epiteliul căreia se observă focare de metaplazie scuamoasă; în peretel bronșic, în jurul cartilajului și în țesutul alveolar înconjurător, care este compact, neaerat, se remarcă cuiburi de diferite dimensiuni de celule tumorale cu aspect scuamocelular, polimorfe, nucleeele hiperchrome, figuri de mitoză.

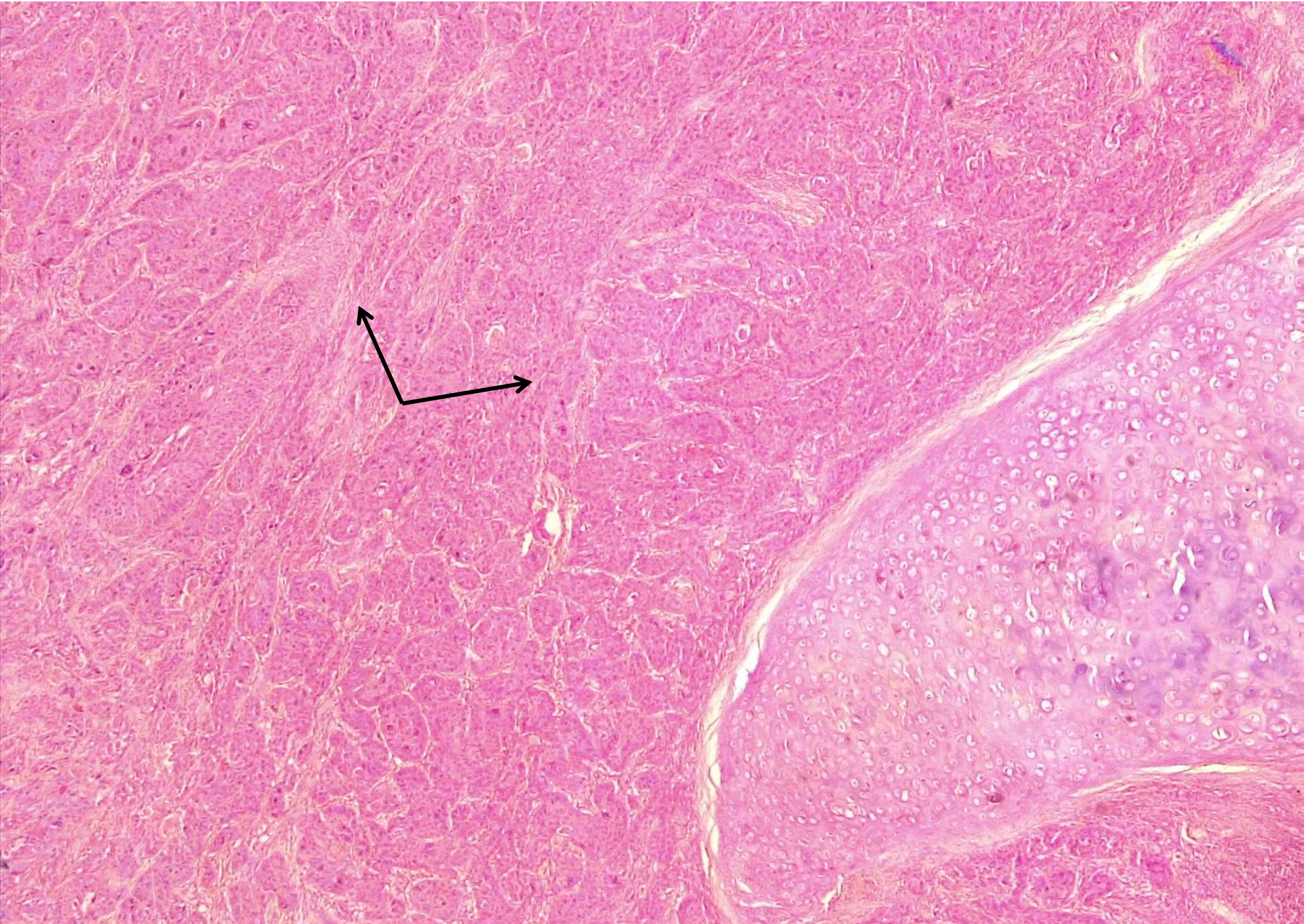
Carcinomul scuamocelular se dezvoltă din epiteliul mucoasei bronhiilor principale (carcinom central sau parahilar), fiind precedat de metaplazia și displazia scuamoasă a epiteliului bronșic. Este mai frecvent la bărbați și se asociază cu fumatul. În cancerul scuamocelular nekeratinizat lipsesc perlele keratinice.
[macropreparatul № 39]

№ 51. Metastaze de carcinom pulmonar nediferențiat în miocard. (*colorație H-E*).

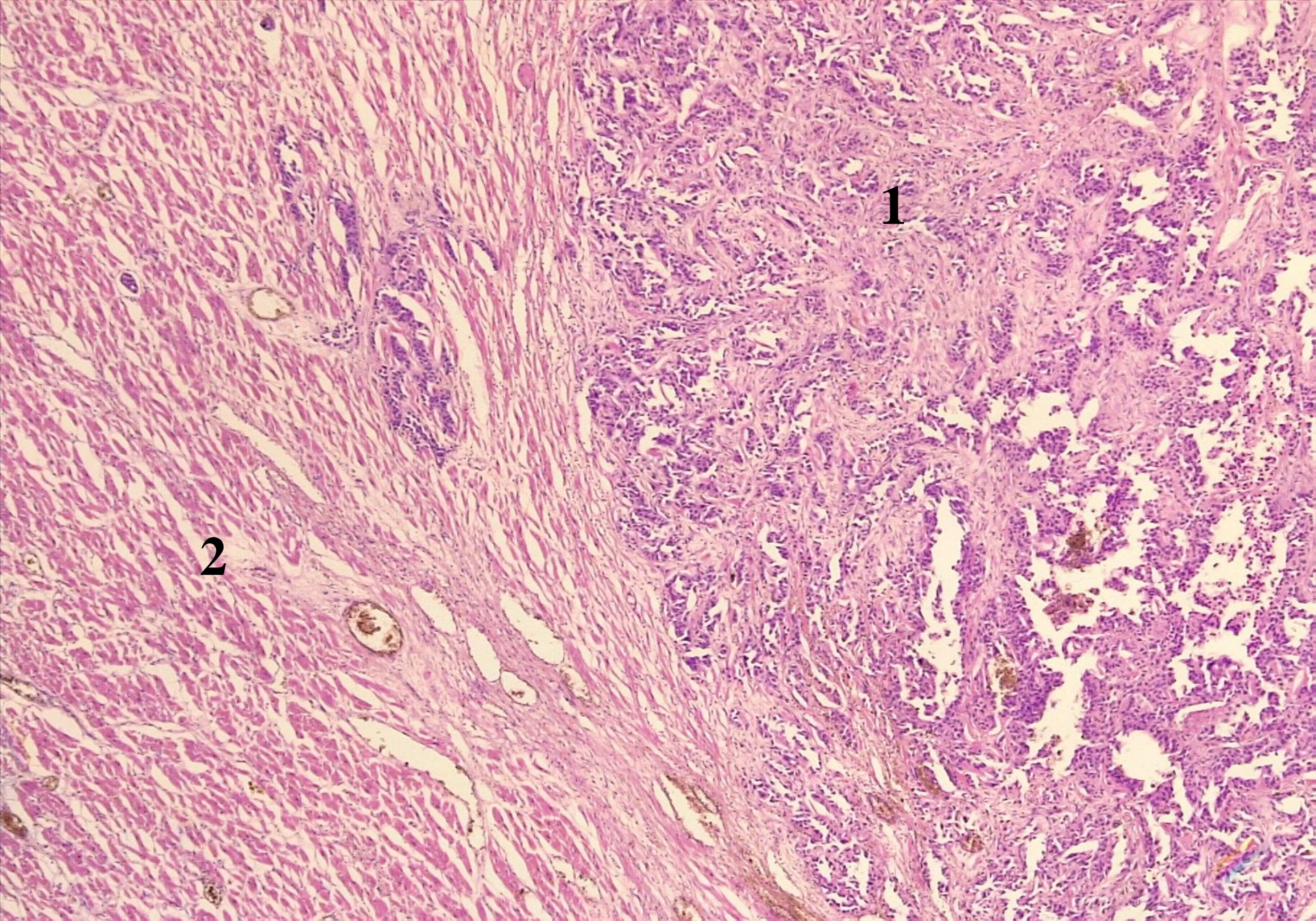
Indicații:

1. Nodul tumoral metastatic.
2. Celule canceroase nediferențiate.
3. Miocardul adiacent.

În preparat se observă cu ochiul liber focare de culoare albastră-violet, la obiectivul mic constituite din celule canceroase monomorfe, nediferențiate, dispuse în cuiburi separate de fascicule fibroconjunctive, în miocardul adiacent se remarcă hiperemia vaselor, emboli celulari vasculari.



№ 50. Carcinom pulmonar scuamocelular nekeratinizat. (colorație H-E).



№ 51. Metastaze de carcinom pulmonar nediferențiat în miocard. (colorație H-E).

II. Macroprparate:

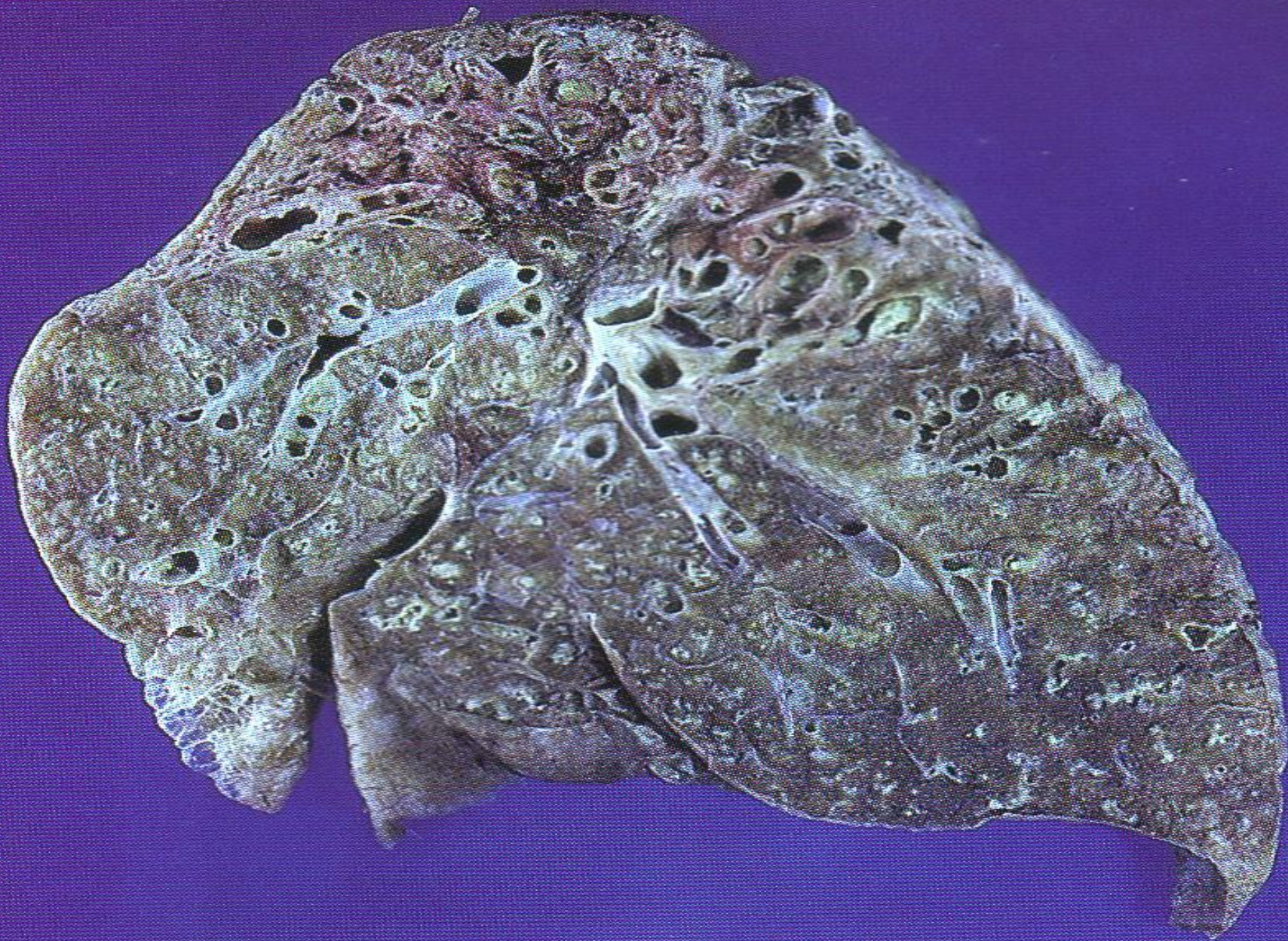№ 35. Bronșiectazii cu pneumoscleroză.

Pe secțiunea plămânului se observă multiple dilatări și deformări ale bronhiilor, de formă neregulată, pereții sunt îngroșați, sclerozați, țesutul pulmonar înconjurător este slab aerat, sclerozat, are culoare albicioasă.

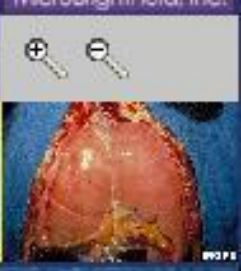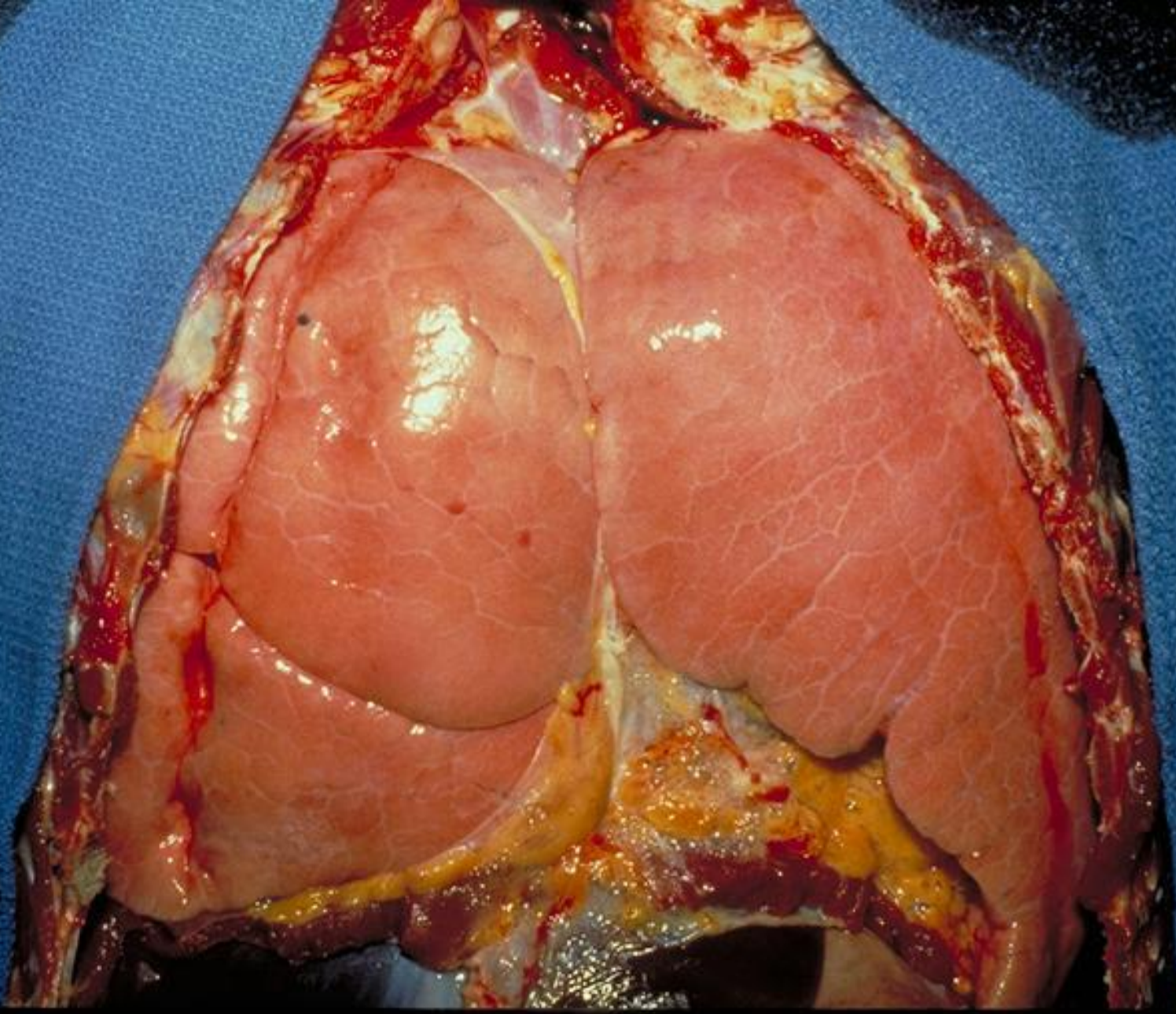
Bronșiectaziile reprezintă dilatări permanente a bronhiilor și bronhiolelor, cauzate de bronșita cronică. Morfologic pot fi bronșiectazii cilindrice și saculare (sacciforme). Peretele bronșiectaziei este îngroșat, sclerozat, cu infiltrație inflamatorie cronică, în lumen se conține, de obicei, exsudat purulent. Se pot complica cu hipertensiunea miciei circulații și hipertrofia ventriculului drept al inimii, hemoragii, scleroză peribronhială, abces pulmonar, amiloidoză, sunt o stare precanceroasă.

№ 36. Emfizem pulmonar.

Plămânul este mărit în volum, supraaerat, pe suprafață cu formațiuni buloase subpleurale, cu pereți subțiri, umplute cu aer, pe secțiune cu aspect puhav, poros, culoarea cenușie.
[micropreparatul № 75]



№ 35. Bronșiectazii cu pneumoscleroză.

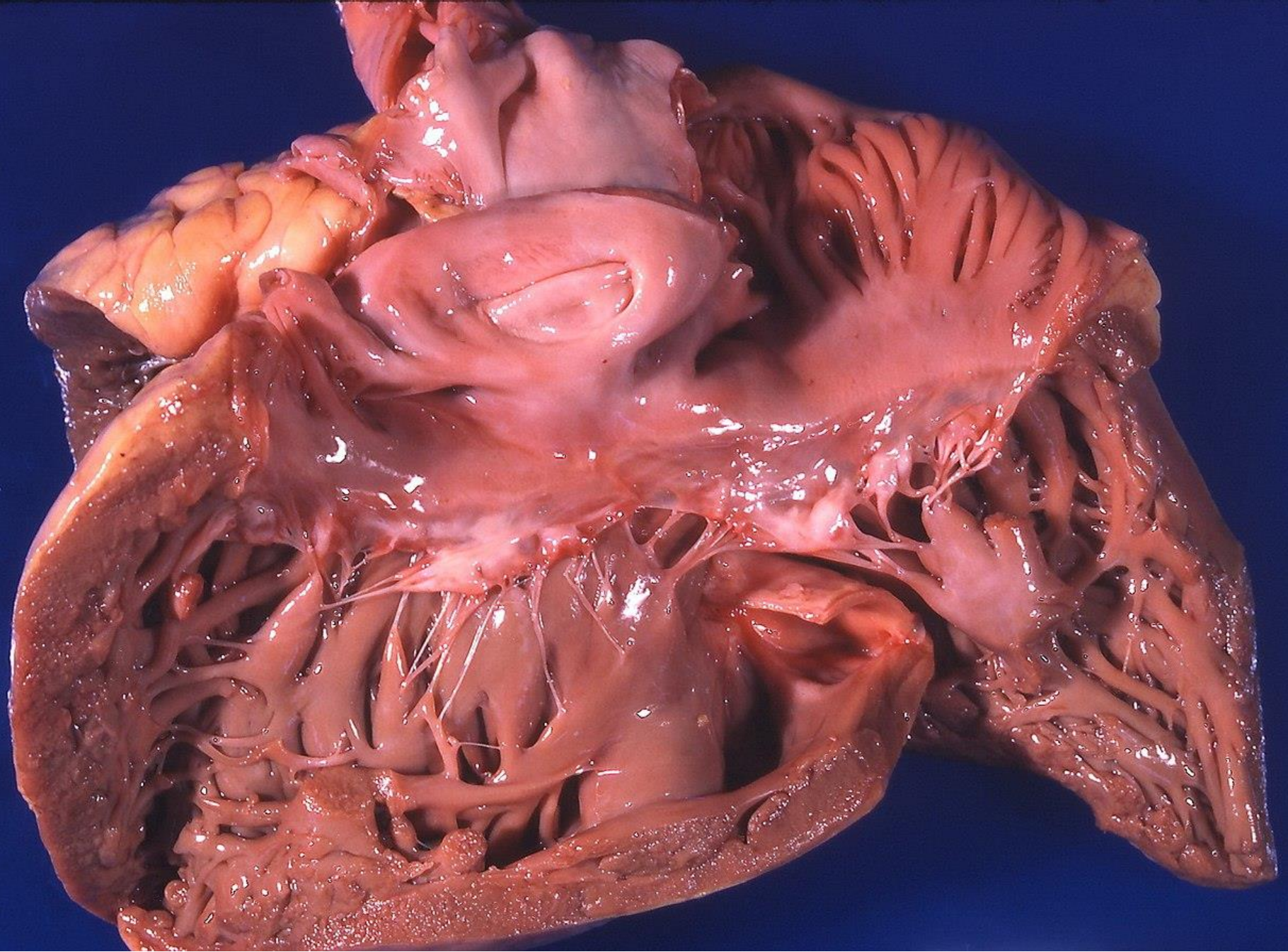


№ 36. Emfizem pulmonar.

№ 5. Hipertrofia ventriculului drept al inimii (cord pulmonar).

Peretele ventriculului drept este îngroșat, are grosimea până la 1-1,5 cm (norma- 2-3 mm), consistența dens-elastică.

Hipertrofia ventriculului drept se dezvoltă în urma hipertensiunii pulmonare de lungă durată, care se întâlnește în diferite afecțiuni pulmonare cronice, de ex., în emfizemul pulmonar, boala bronșiectatică, pneumonii interstițiale, tuberculoză pulmonară secundară, pneumoconioze și a. (de aici și denumirea de cord pulmonar). Decompensarea inimii drepte se manifestă prin edeme periferice generalizate și congestia organelor interne, iar congestia pulmonară este minimă. Hipertrofia ventriculului drept se poate asocia la insuficiența cardiacă stângă, mai frecvent în valvulopatii mitrale decompensate, în special în stenoza mitrală.



№ 5. Hipertrofia ventriculului drept al inimii (cord pulmonar).

№ 39. Carcinom pulmonar central (perihilar).

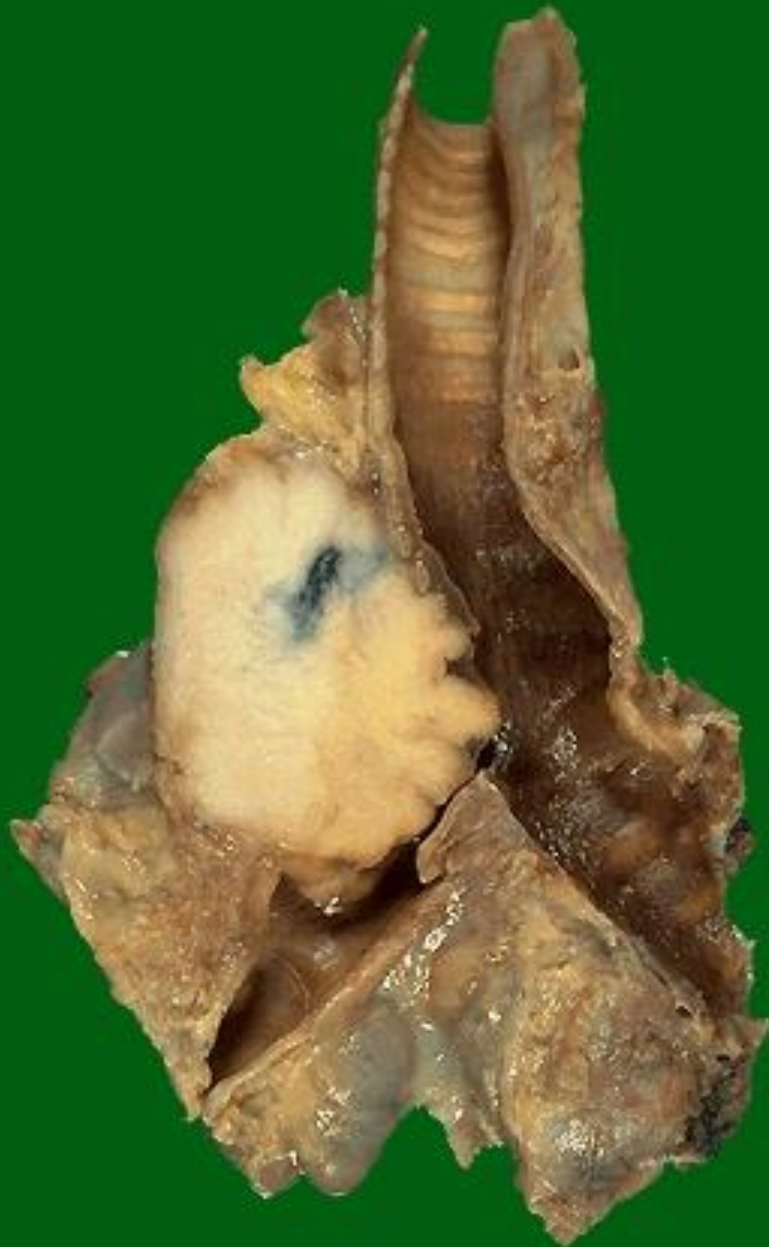În bronhia principală este un nod tumoral, dimensiunile ~4-5 cm, care crește exofit, stenoizând lumenul, cu suprafața rugoasă, consistență densă, culoarea alb-gălbuie, țesutul tumoral infiltrază parenchimul pulmonar peribronhial adiacent.

Se dezvoltă din epiteliul bronhiilor principale și a ramurilor lor, mai des din dreapta. Se complică frecvent cu atelectazie prin obturație, hemoragie, abces, pleurită fibrino-hemoragică sau purulentă. Creșterea infiltrativă poate avea loc în țesutul pulmonar peribronhial, bronhiile și plămânul contralaterale, pleură, pericard și miocard. Metastaze limfogene au loc în nodulii limfatici mediastinali, cervicali, supraclaviculari, para-aortali, metastaze hematogene - în diferite organe, mai frecvent în ficat, suprarenale, oase, pancreas, creier ș.a. Apare de obicei pe fond de bronșită cronică, în special în bronșita fumătorilor, boala bronșiectatică, abces cronic, pneumoconioze. Forma histologică cea mai frecventă este cancerul scuamocelular keratinizant sau nekeratinizant, fiind precedat de metaplazia scuamoasă a epiteliului respirator. [micropreparatul № 50]

№ 40. Carcinom pulmonar periferic.

Pe secțiunea plămânului, subpleural, este prezent un nodul tumoral imprecis delimitat, cu diametrul până la 10 cm, culoarea alb-cenușie, consistența densă.

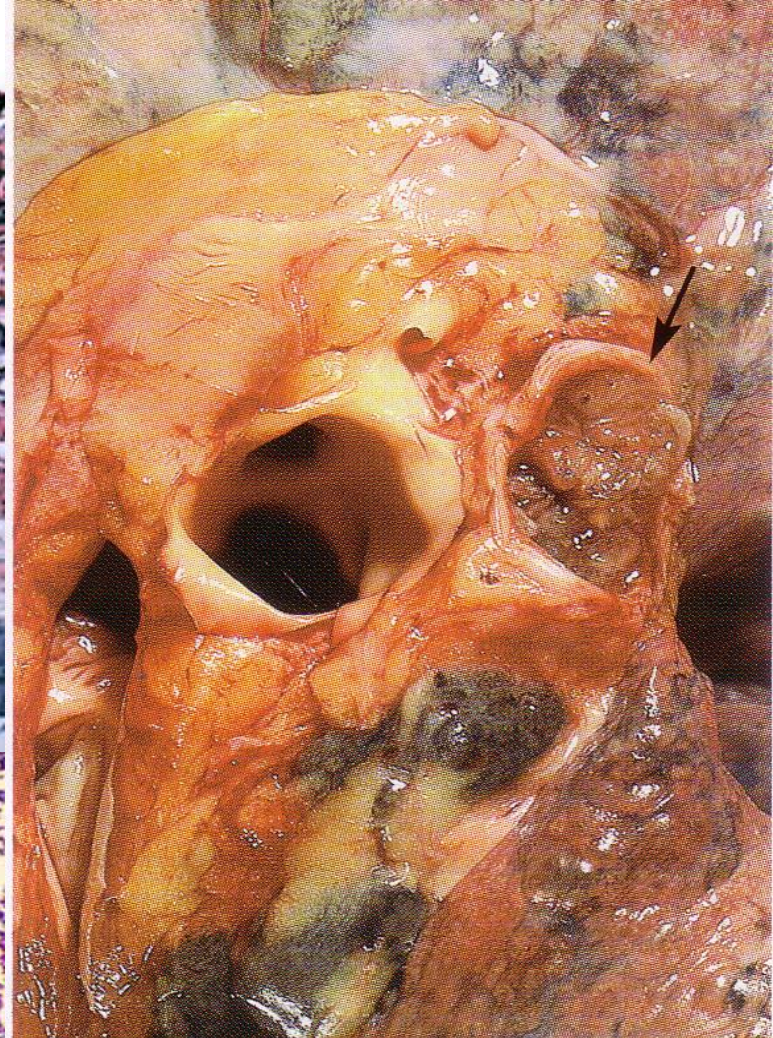
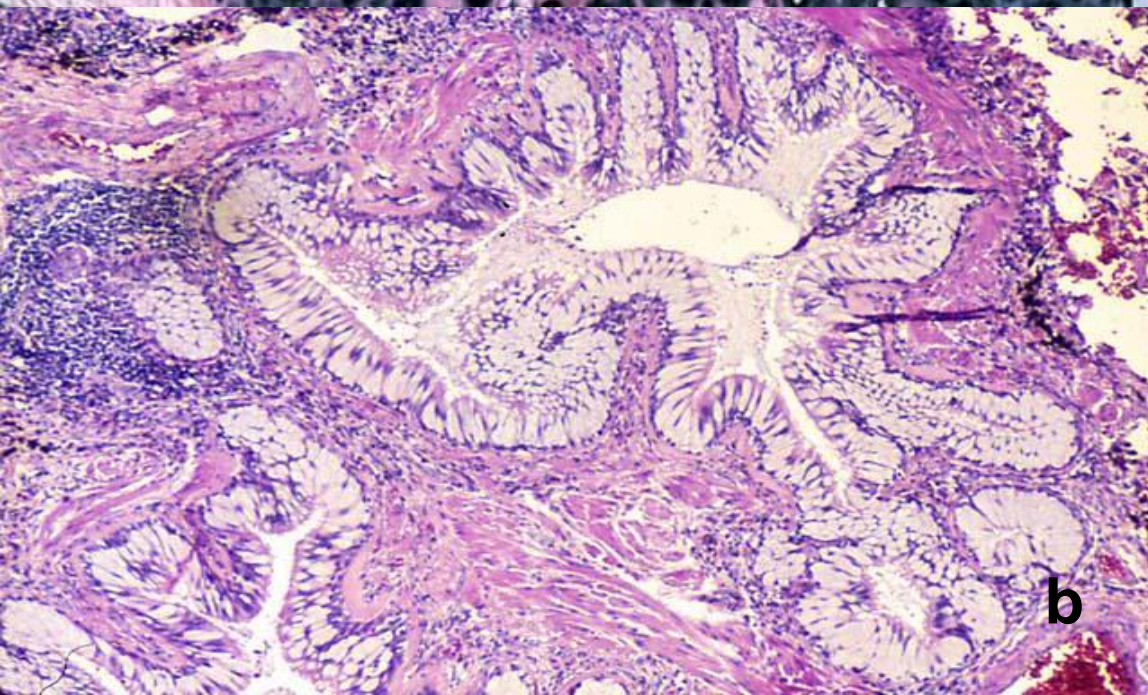
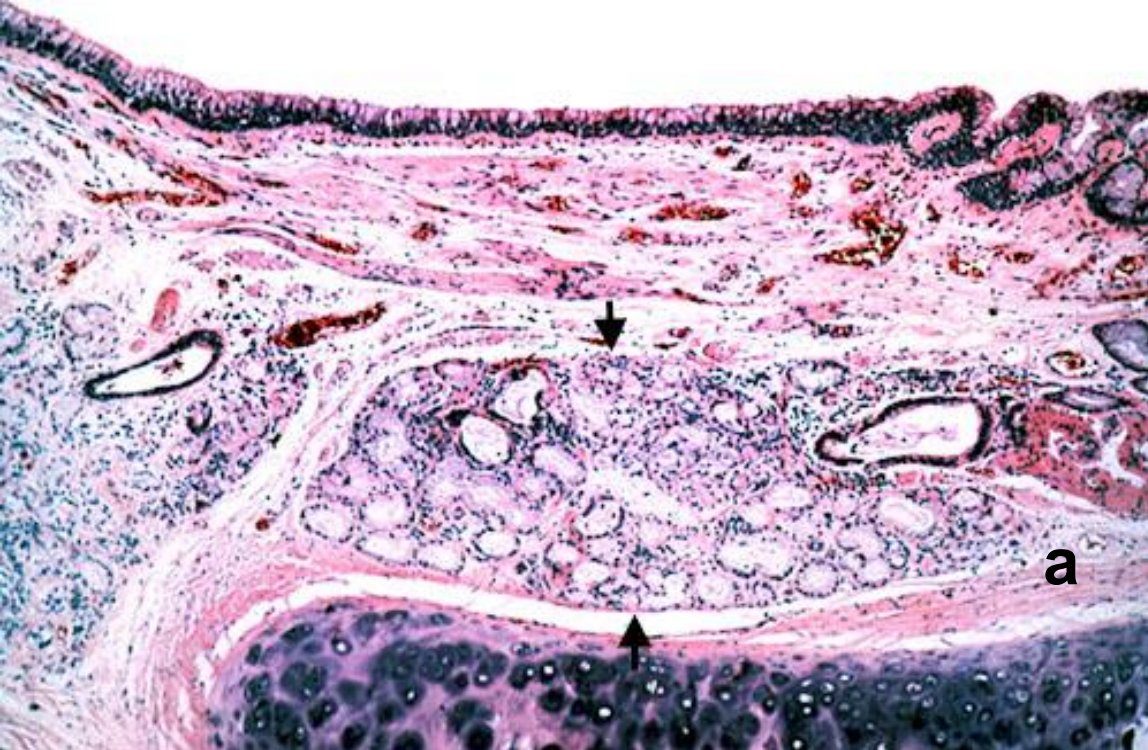
Carcinomul pulmonar periferic se dezvoltă din epiteliul ramificațiilor distale ale bronhiei segmentare, epiteliul bronhiolar și alveolar. Este localizat subpleural, poate atinge dimensiuni mari, adesea în centru se află o cicatrice (focare vindecate de tuberculoză, infarcte sau abcese cicatrizate, focare carnificate de pneumonie). Este cea mai frecventă formă de cancer pulmonar la femei și nefumători. Histologic, de obicei, este un adenocarcinom. Poate infiltra pleura, țesutul pulmonar înconjurător. În cavitatea pleurală apare exsudat sero-hemoragic sau hemoragic. Metastazează predominant pe cale hematogenă în diferite organe: ficat, suprarenale, oase, pancreas, creier, rinichi, glanda tiroidă.



**№ 39. Carcinom pulmonar central
(perihilar).**

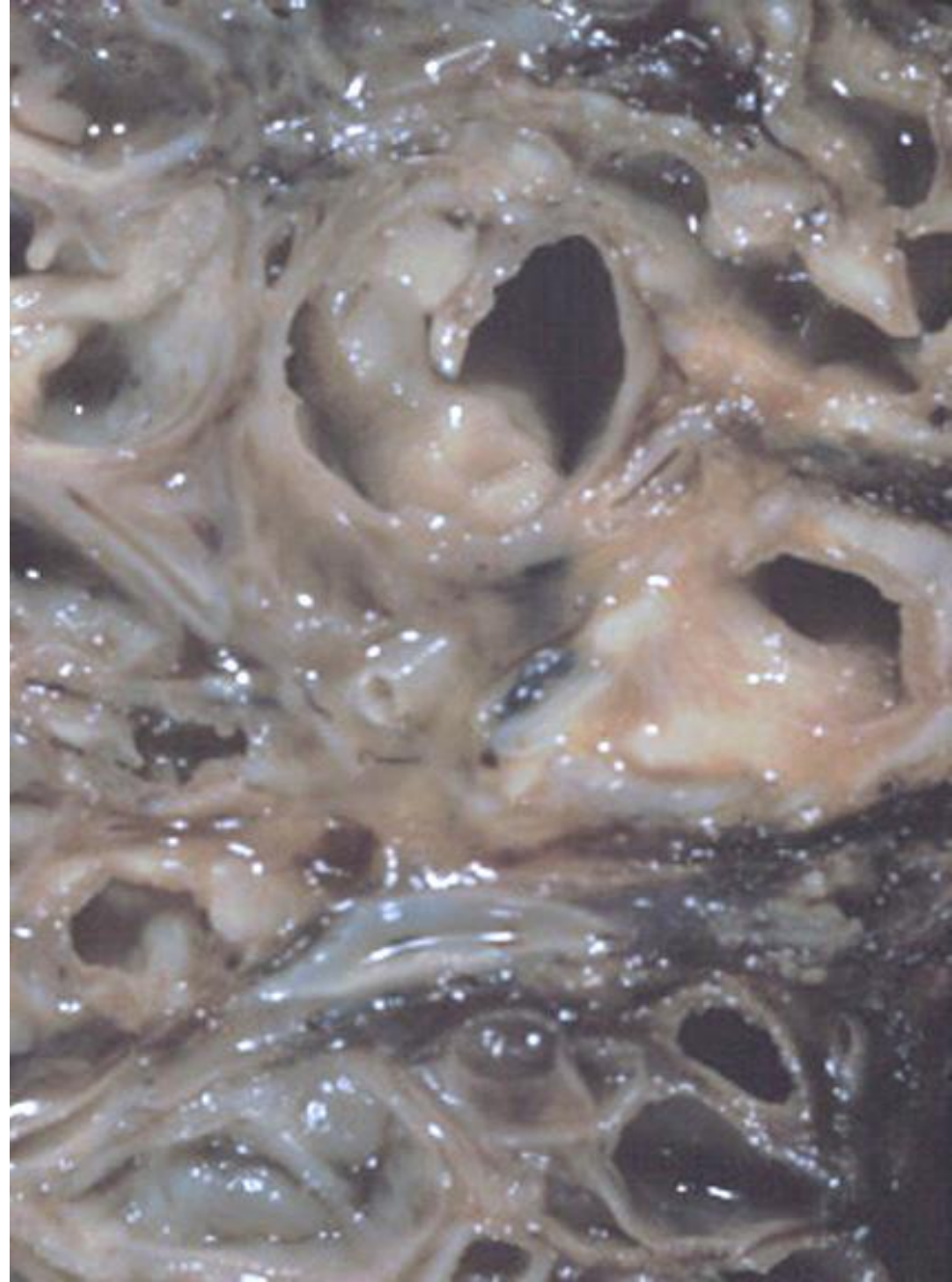
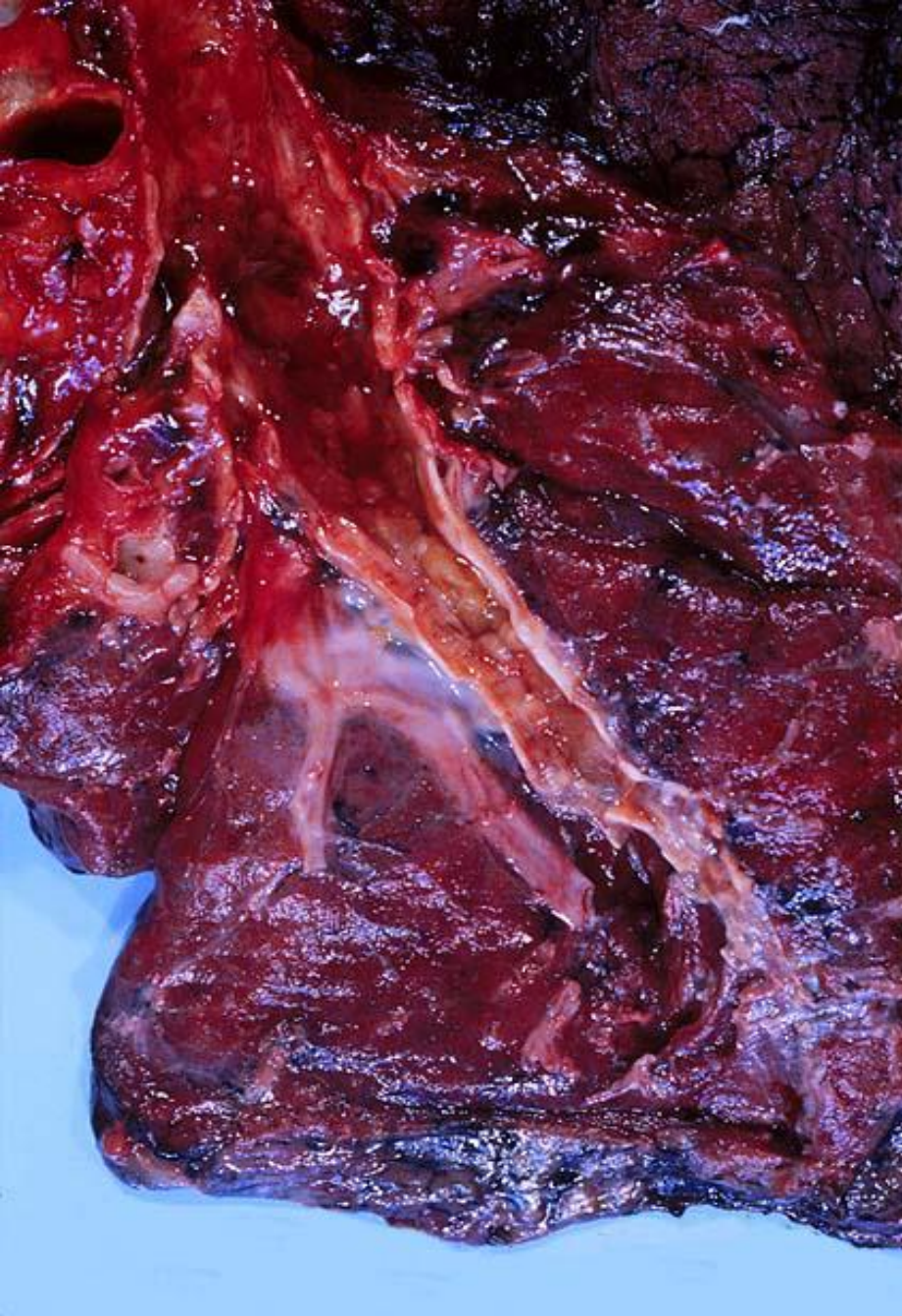
№ 40. Carcinom pulmonar periferic.

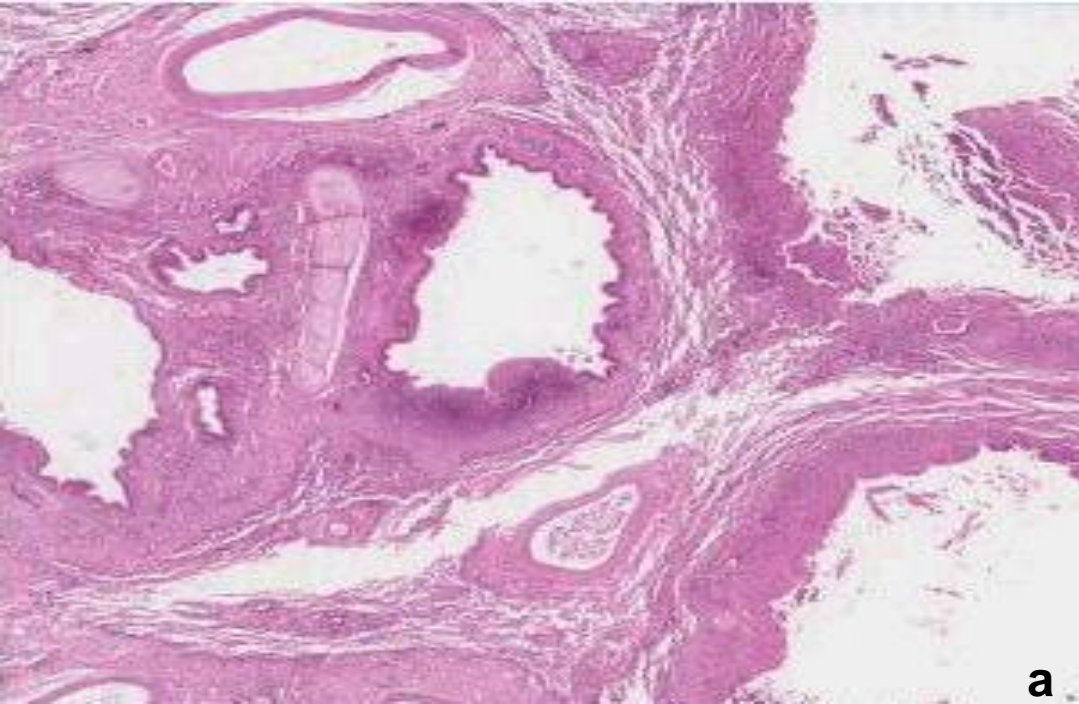


Bronșită cronică:

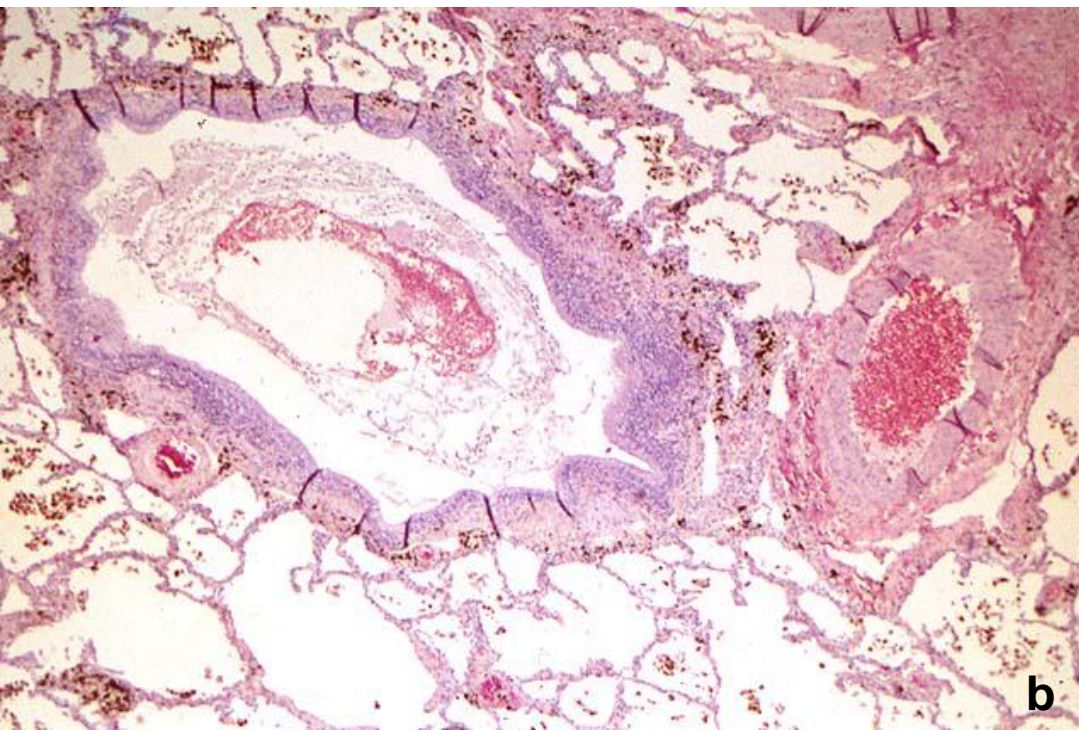
a)- infiltrația inflamatorie, hiperplazia glandelor submucoasei, hipertrofia miocitelor;
b)- hiperplazia celulelor mucosecretante (H-E).



Bronșiectazii cilindrice și saculare.

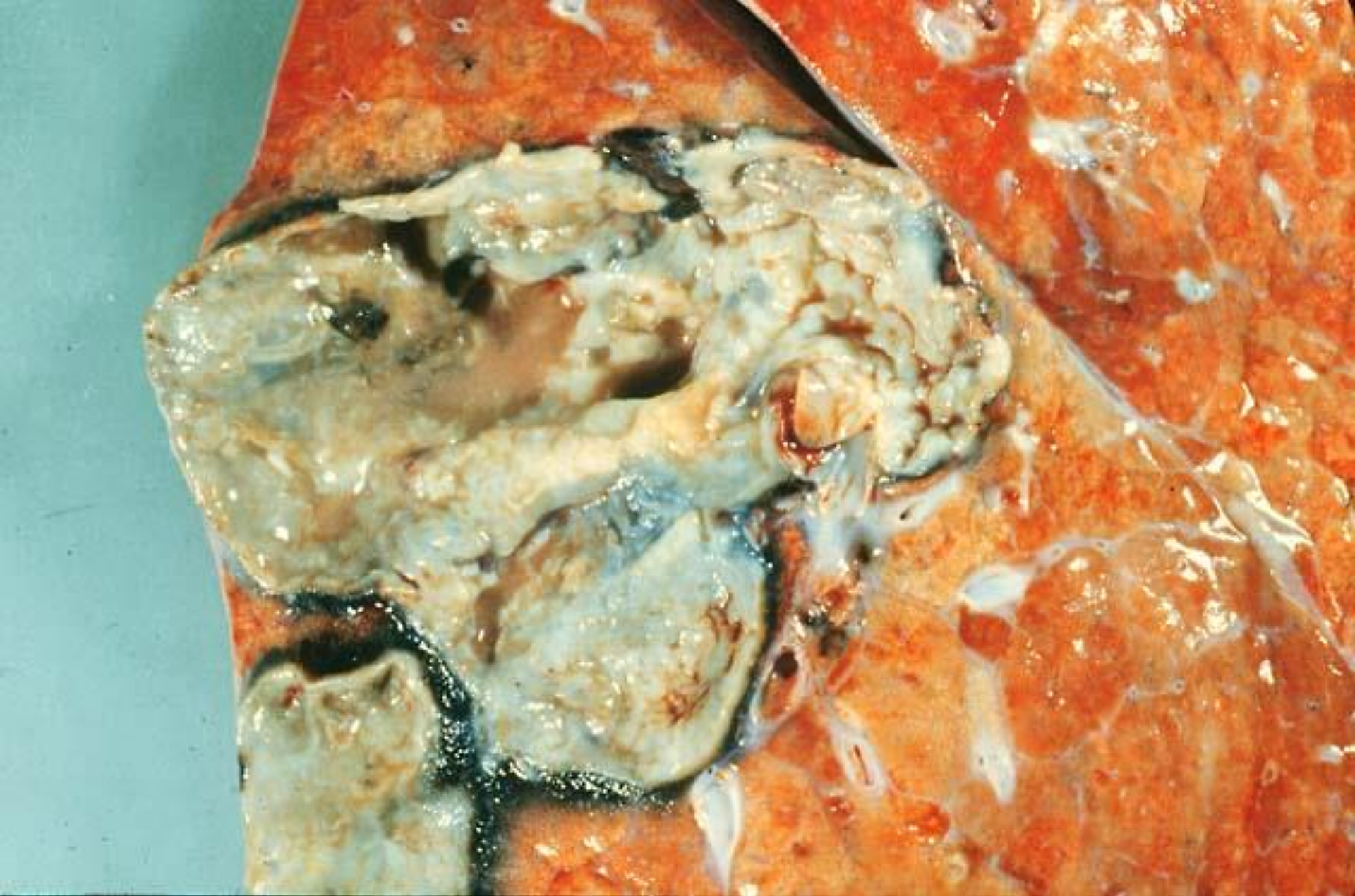

a

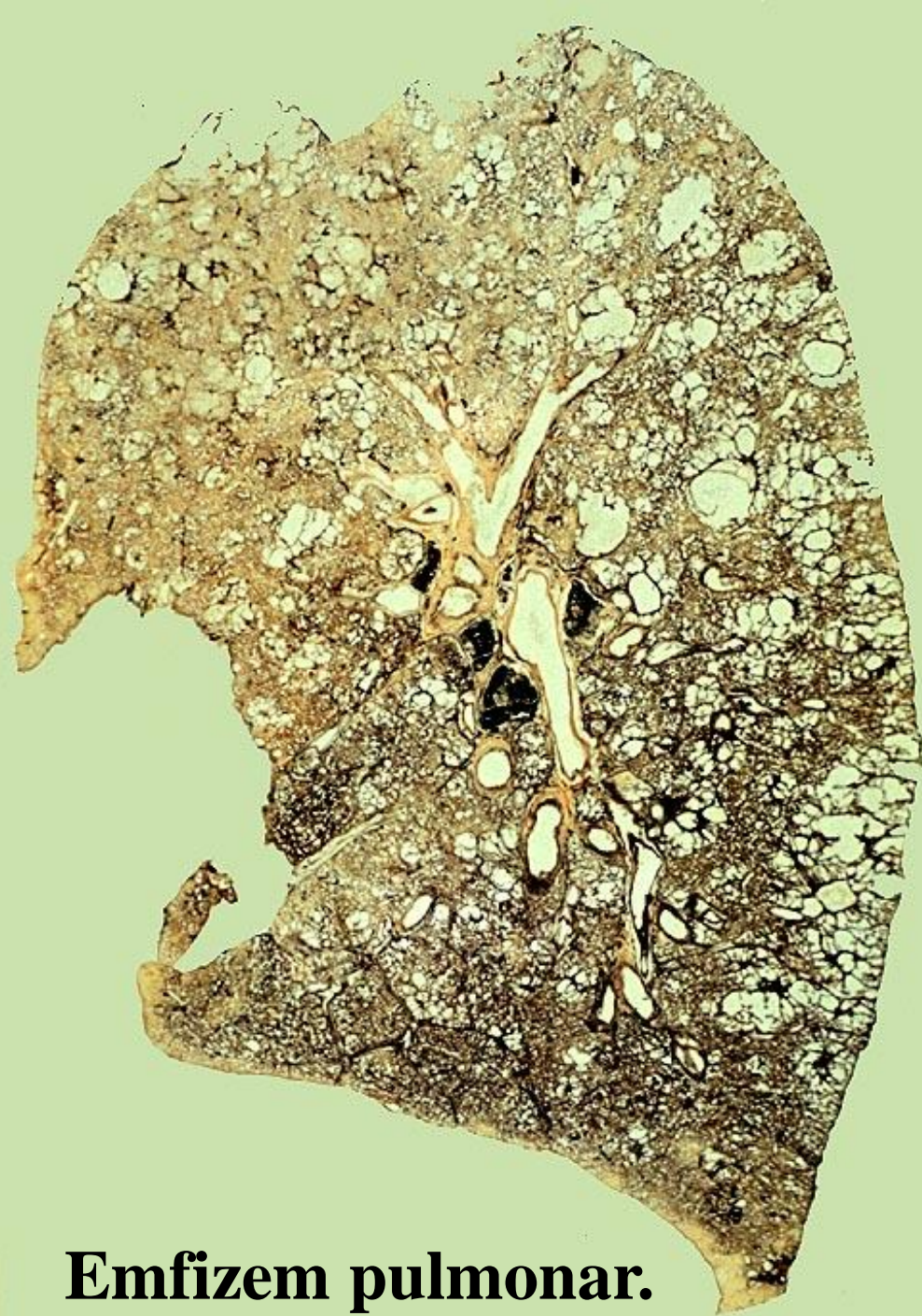

b

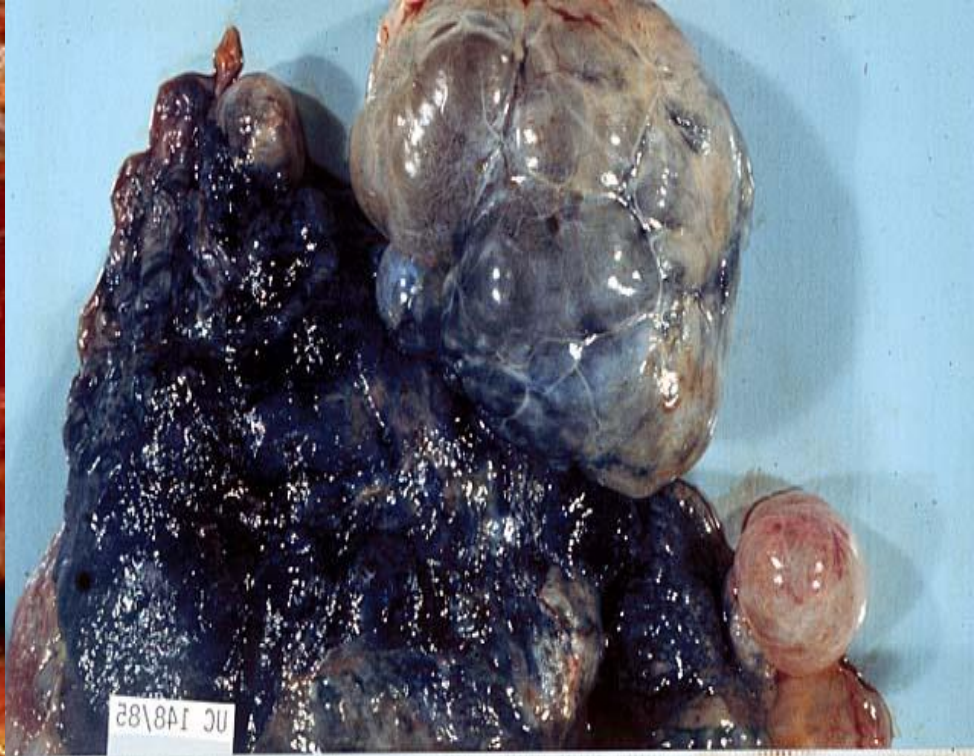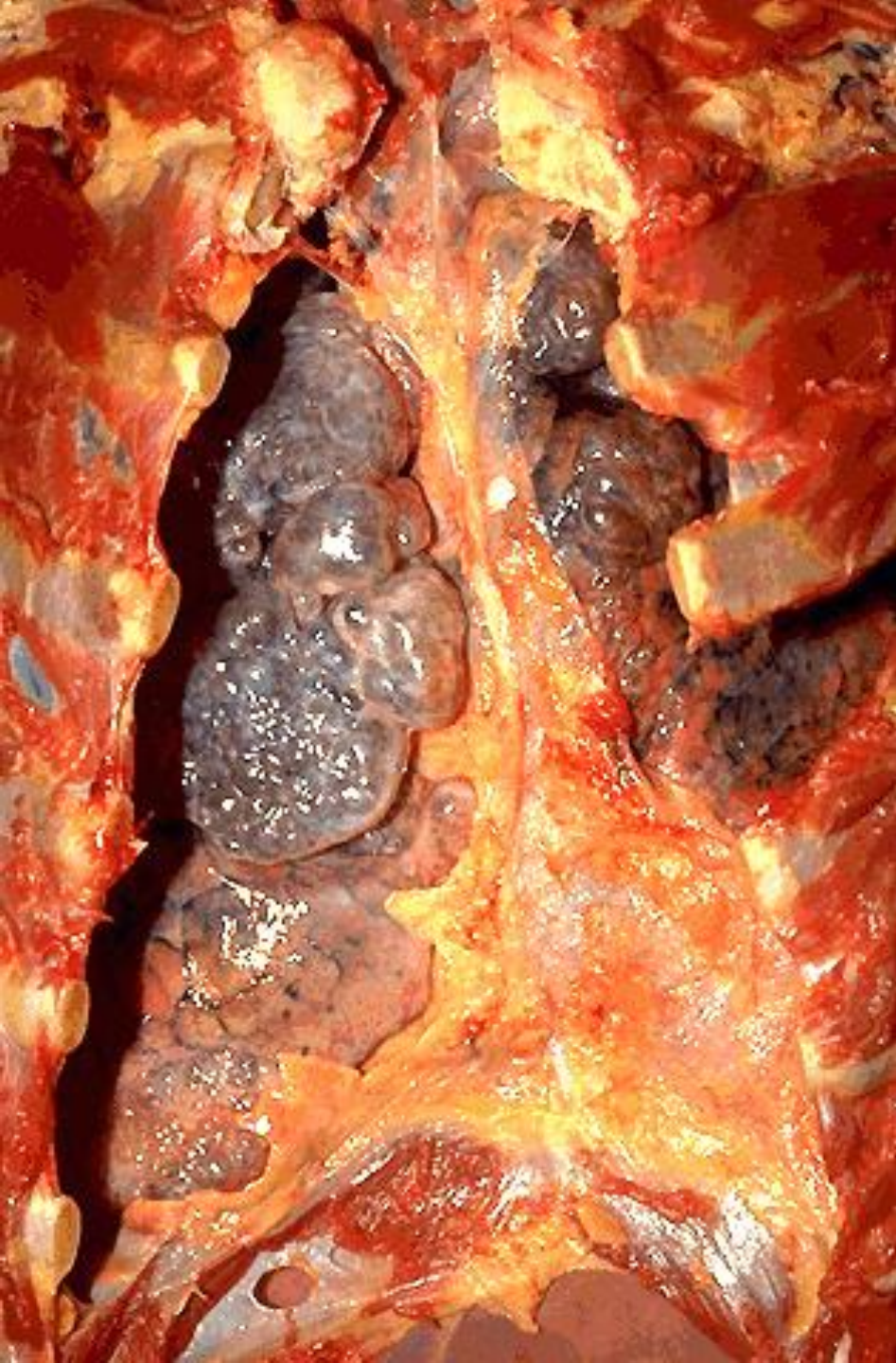a - Bronșiectazii
b - Bronhioloectazii (H-E).



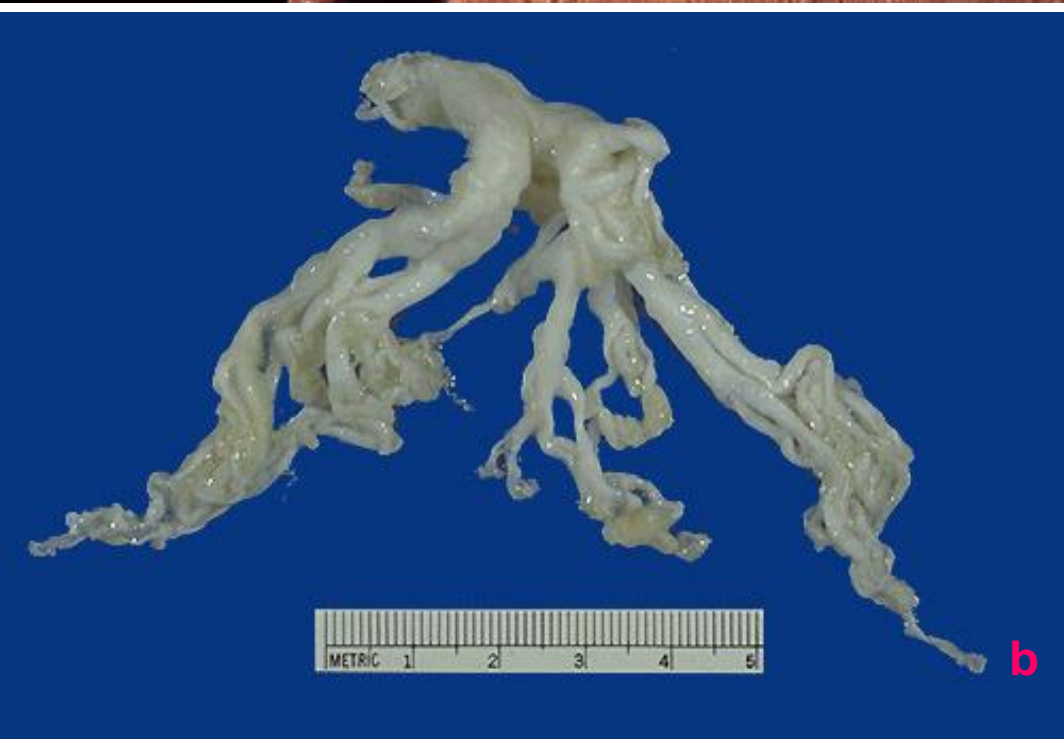Abces pulmonar subpleural.



Emfizem pulmonar.



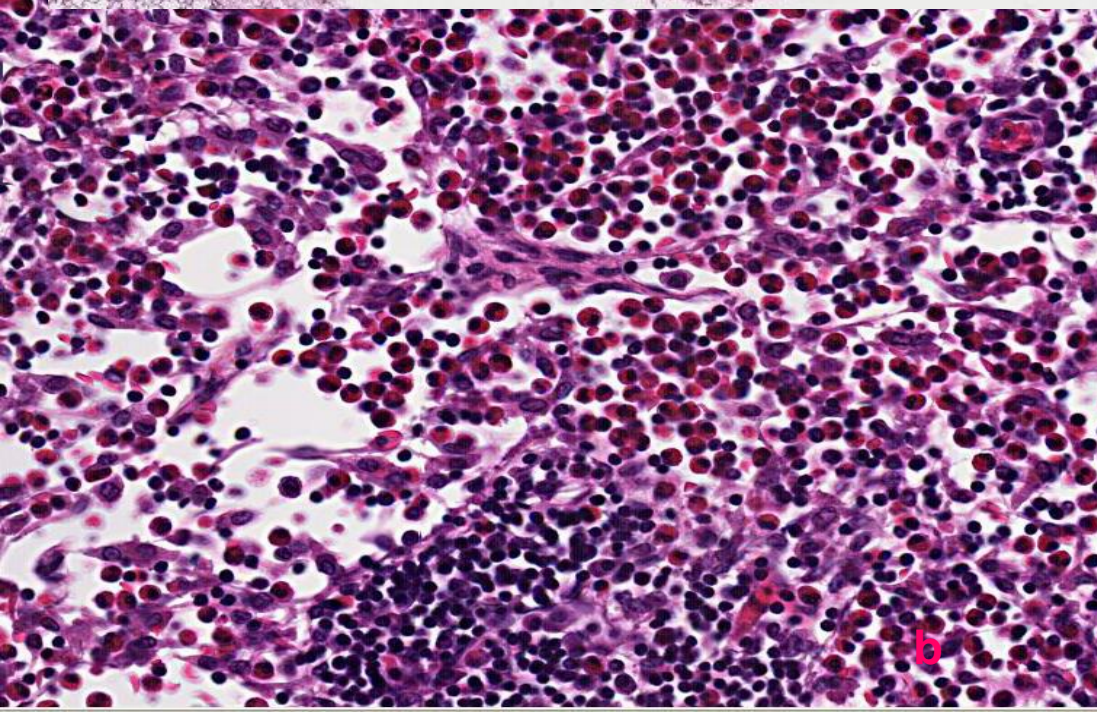
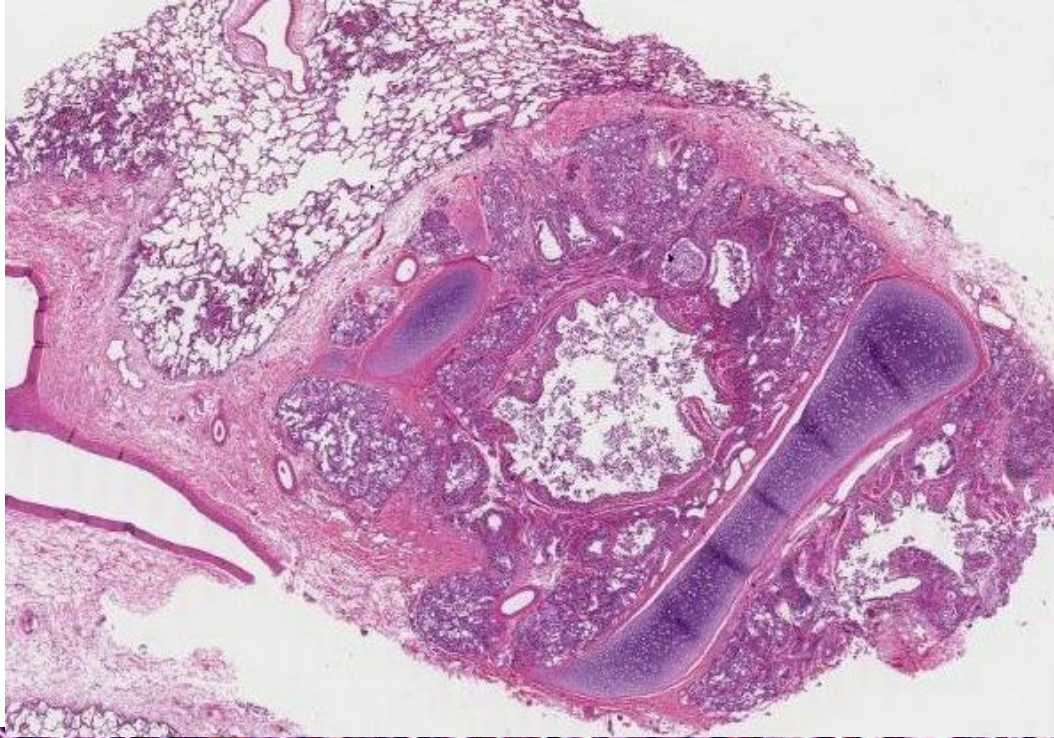
Emfizem pulmonar bulos.



Astm bronșic

a – hipersecreție de mucus în lumenul bronhiilor;

b - dopuri de mucus din bronhii în astm bronșic (*în status asthmaticus*).



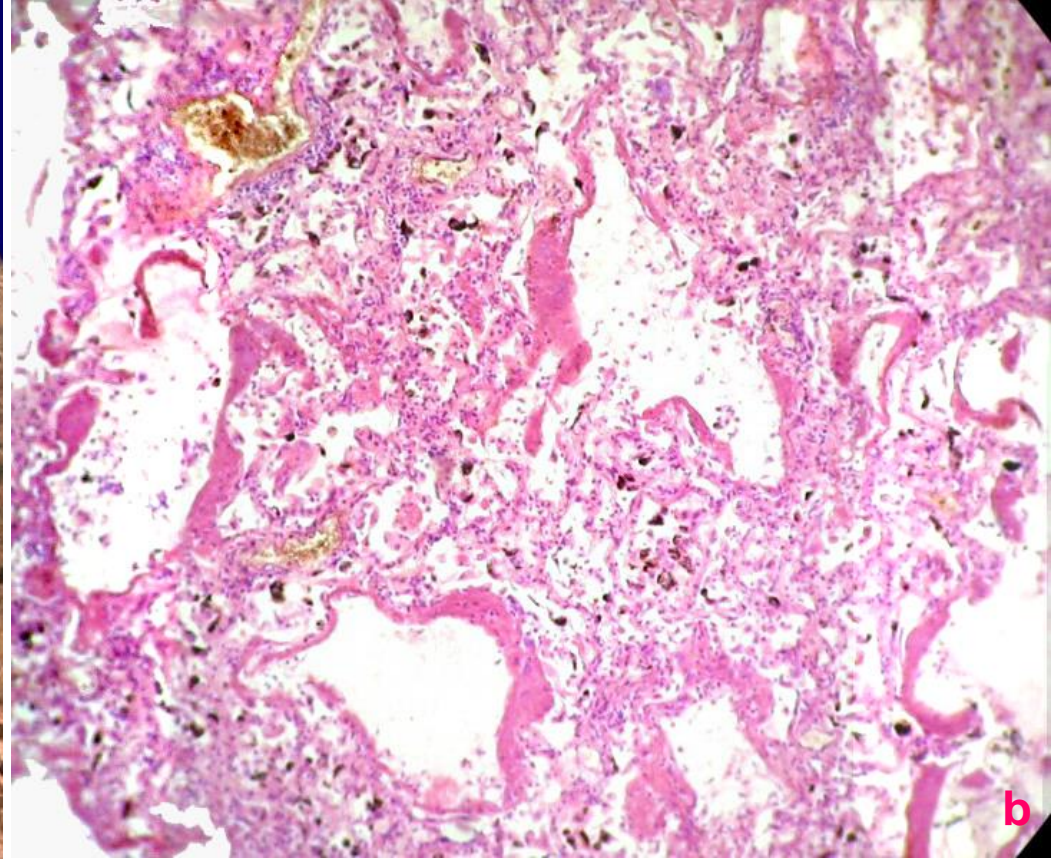
Astm bronșic.

*a – hipertrofia miocitelor,
hiperplazia glandelor
submucoasei, infiltrație inflamatorie,
mucus în lumen (H-E).*

*b – infiltrație eozinofilă în limfonodulul
hilar în astm bronșic (H-E).*



a

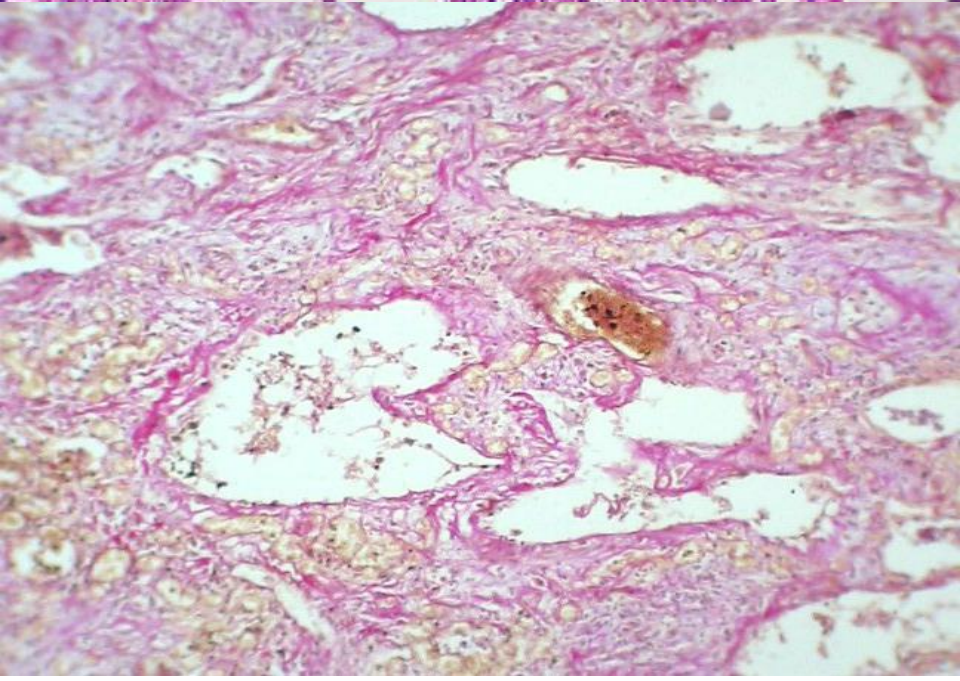
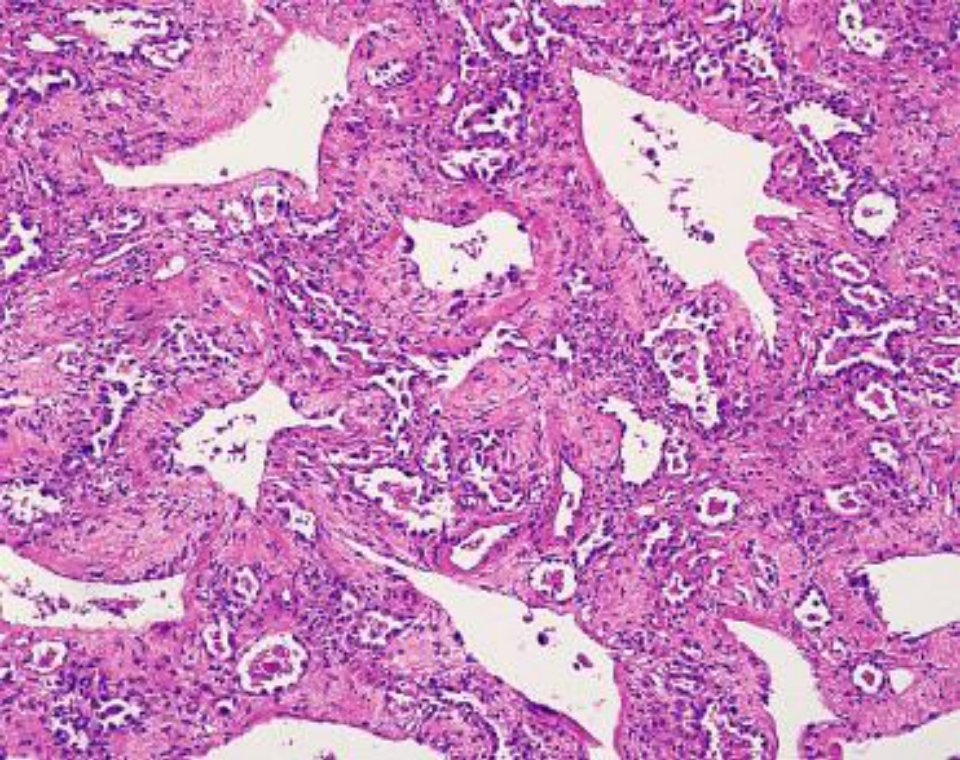


b

Alveolită fibrozantă.

a – aspect macroscopic;

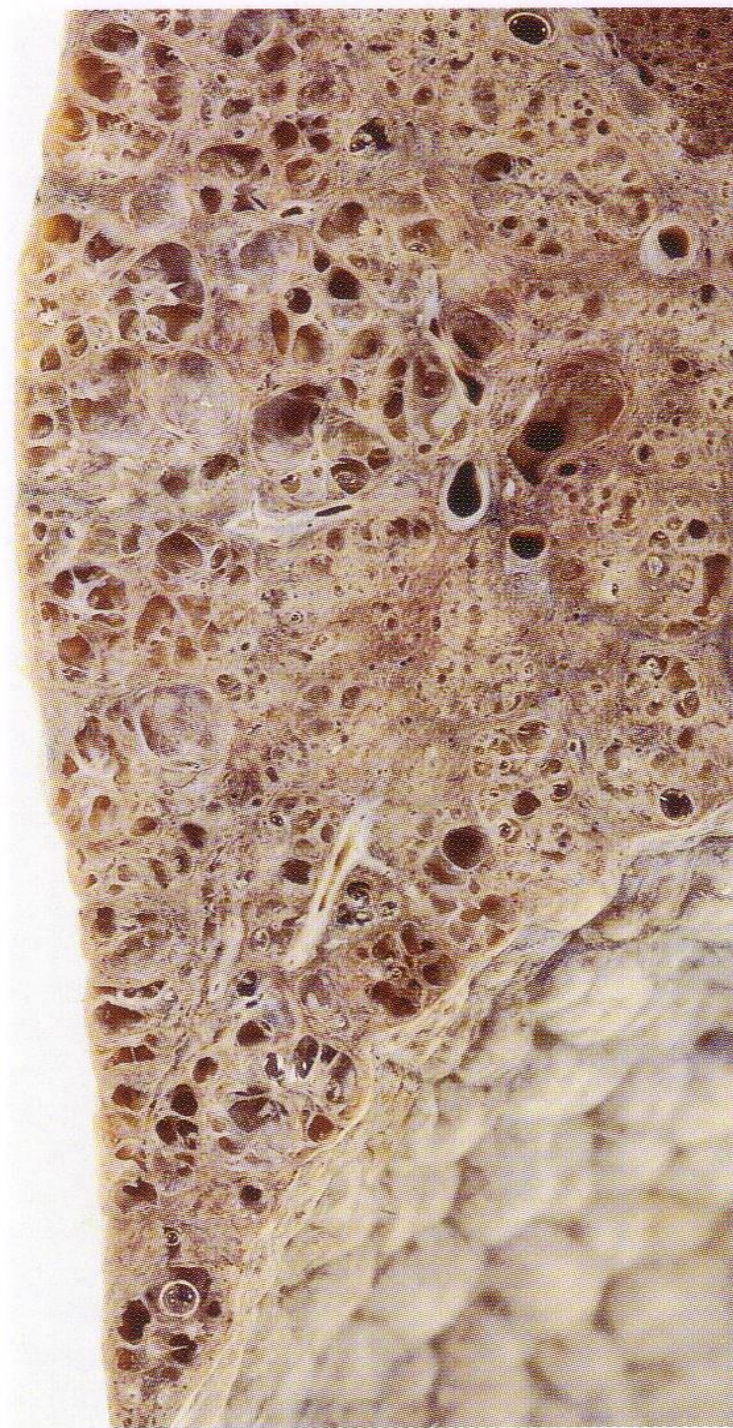
b – infiltrație inflamatorie a septurilor interalveolare și membrane hialine (H-E).

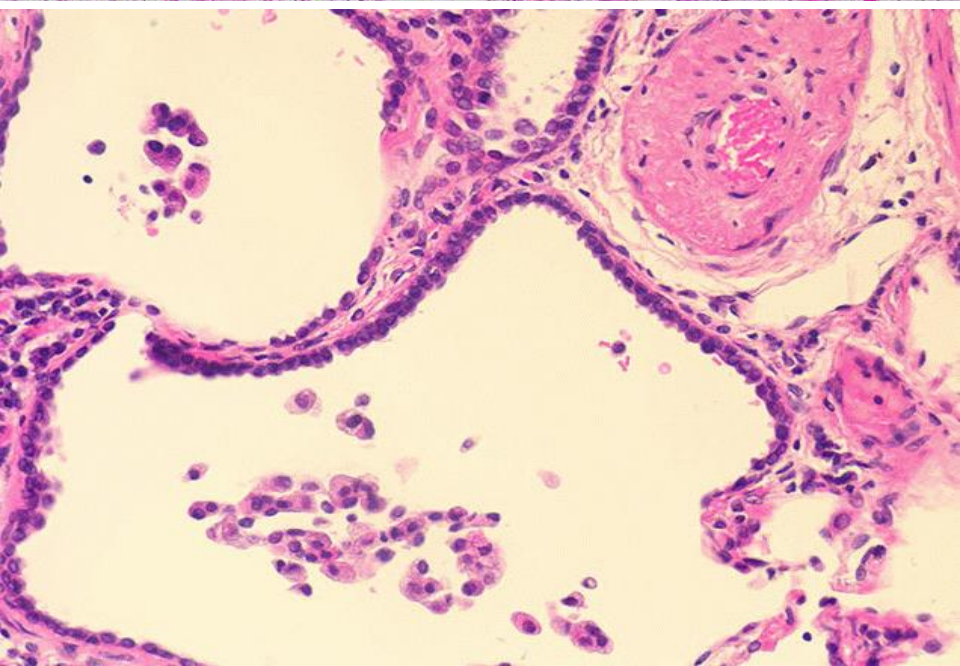
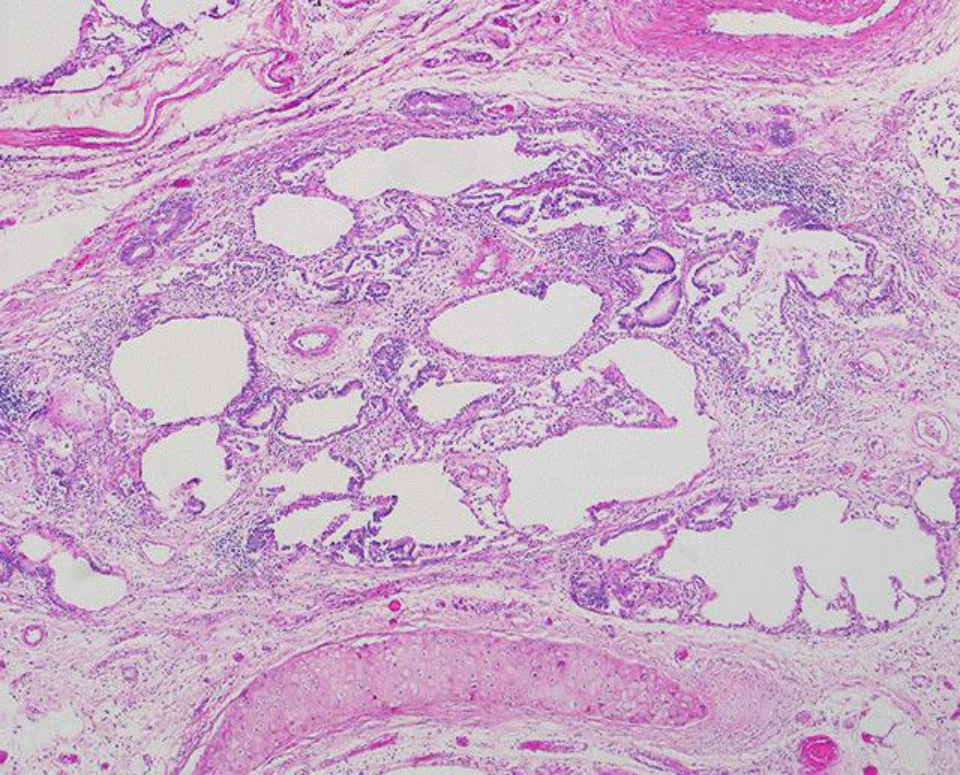


**Fibroză pulmonară
interstițială difuză.**
(H-E și picrofuxină).

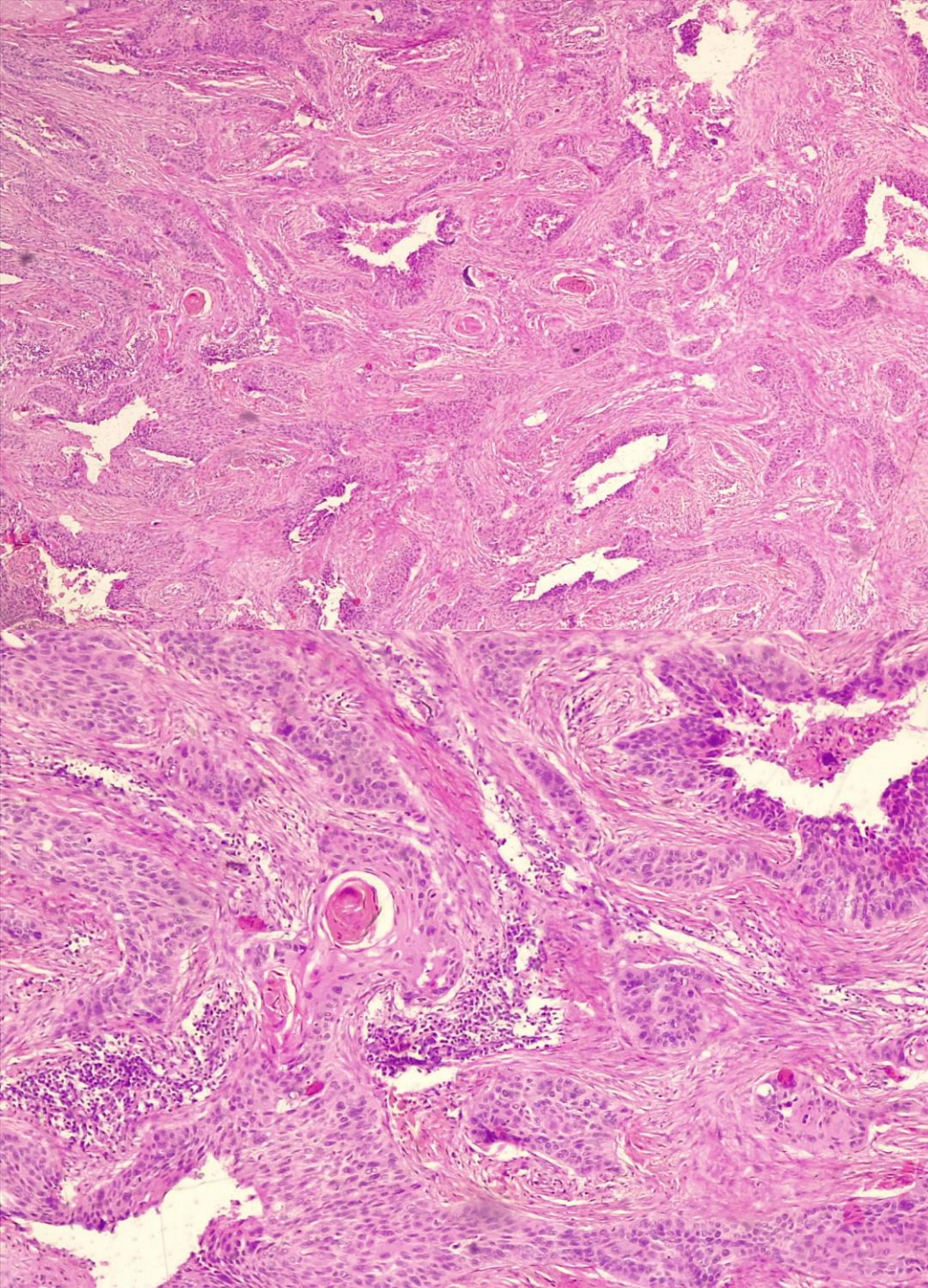


Plămân “în fagure”

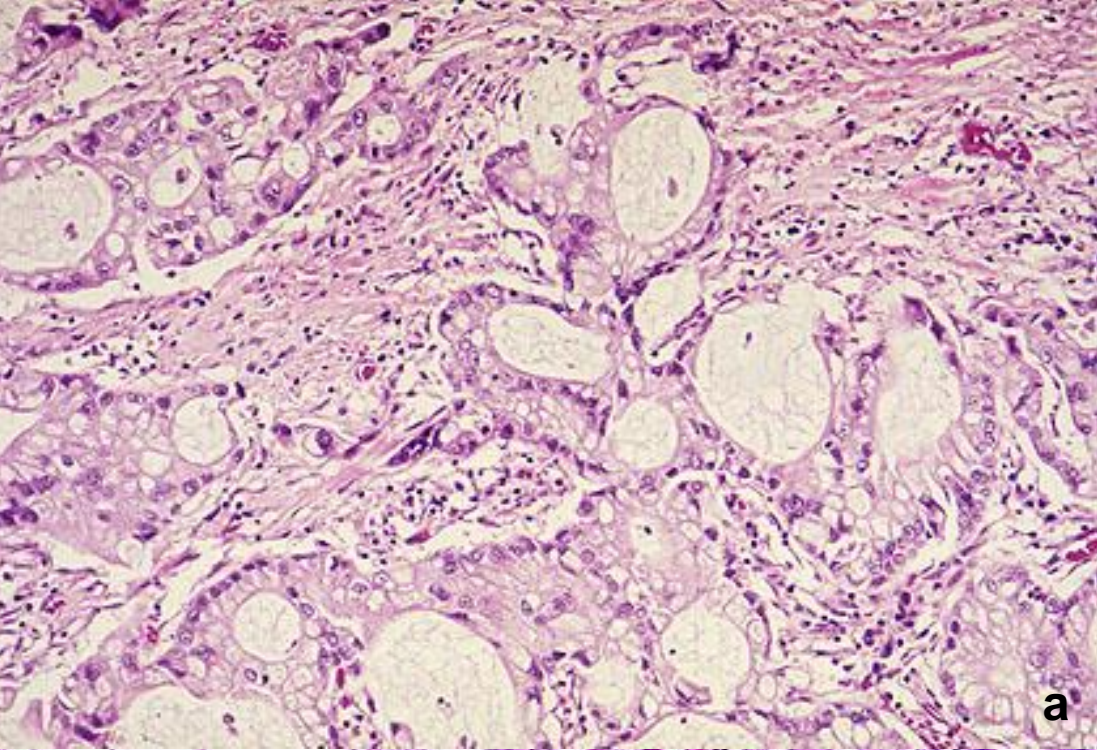




Plămân “în fagure” (*H-E*)

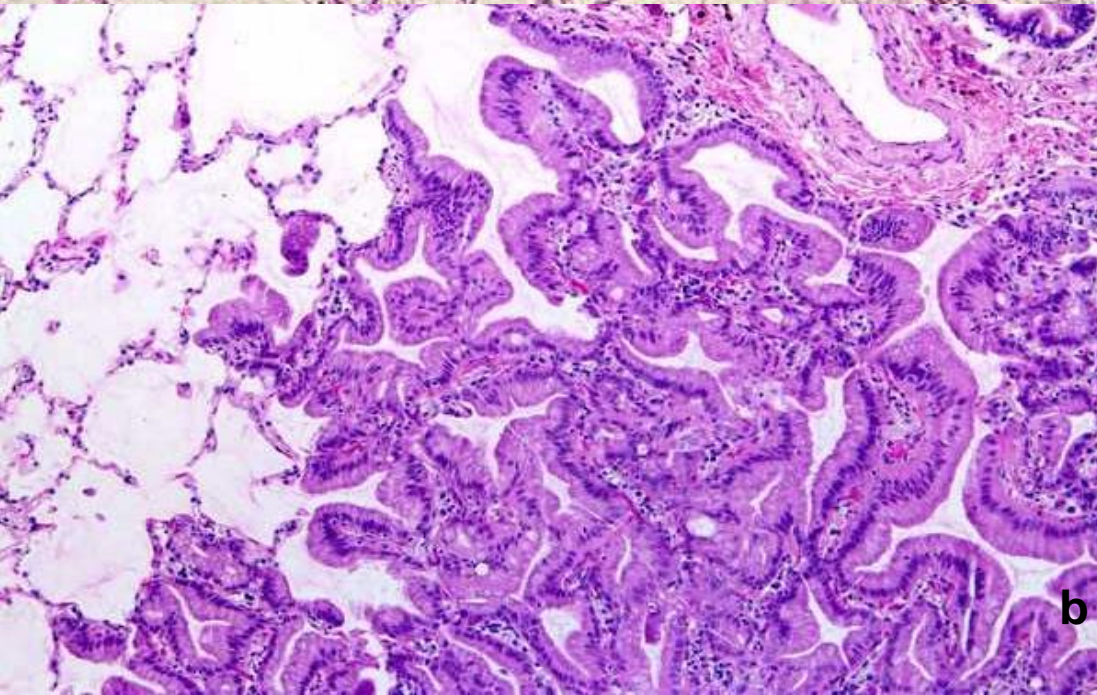


**Carcinom pulmonar
epidermoid keratinizat.
(H-E).**



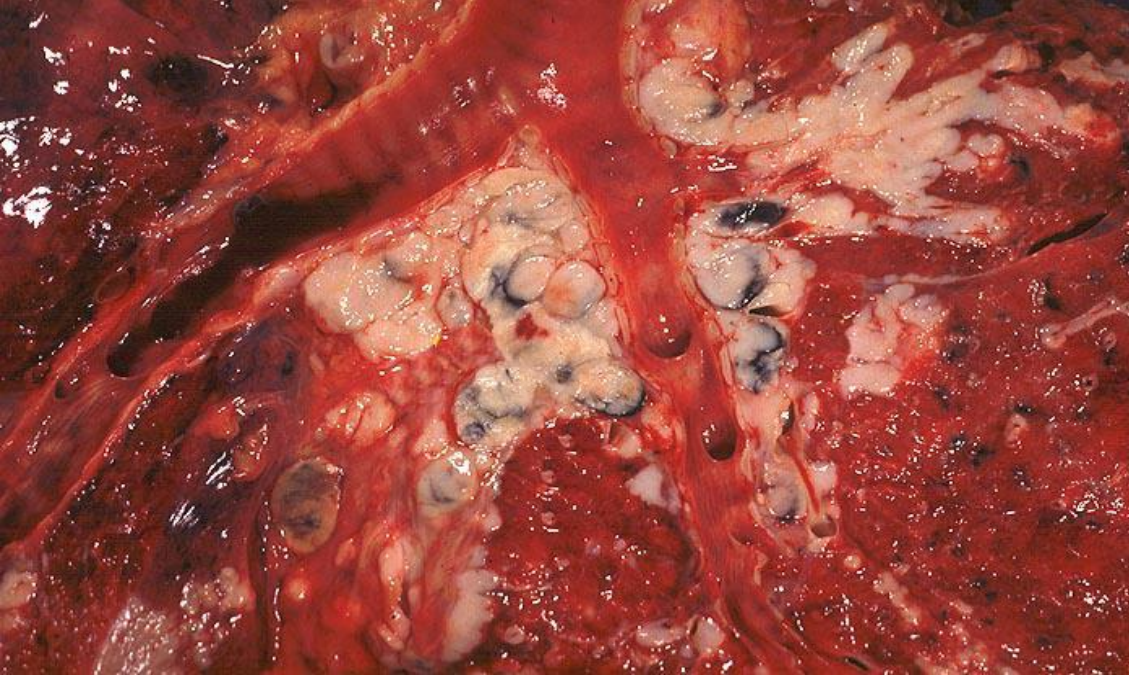a

a. Adenocarcinom pulmonar. (H-E).



b

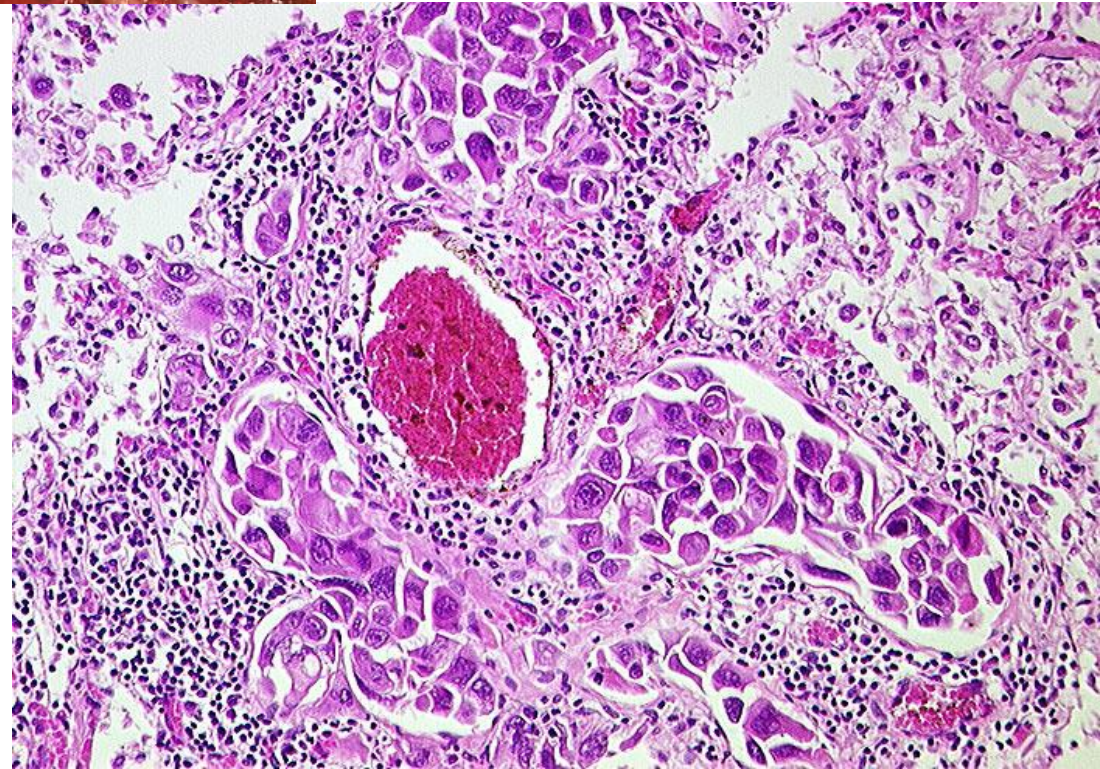
b. Carcinom bronhioloalveolar. (H-E).

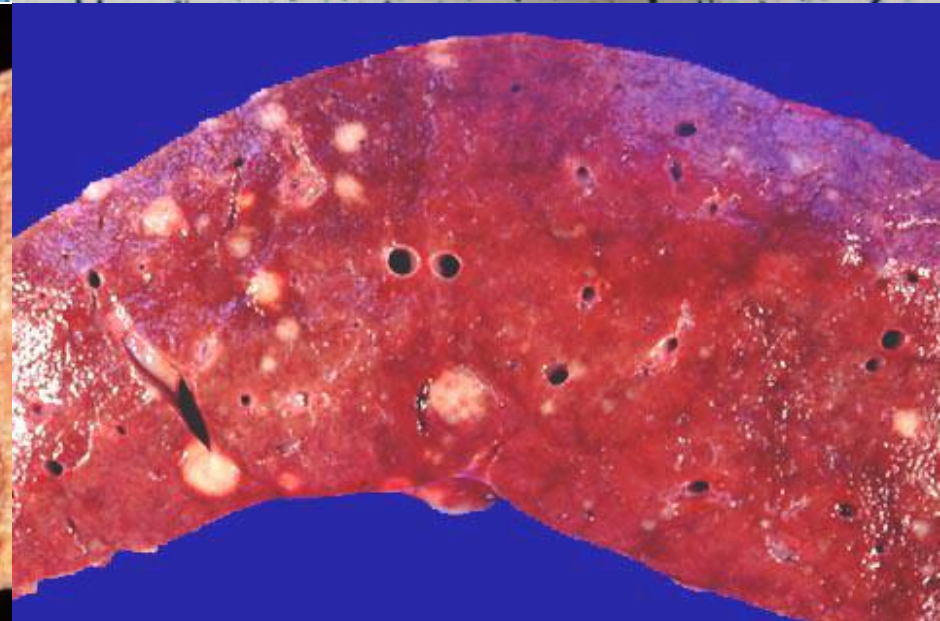
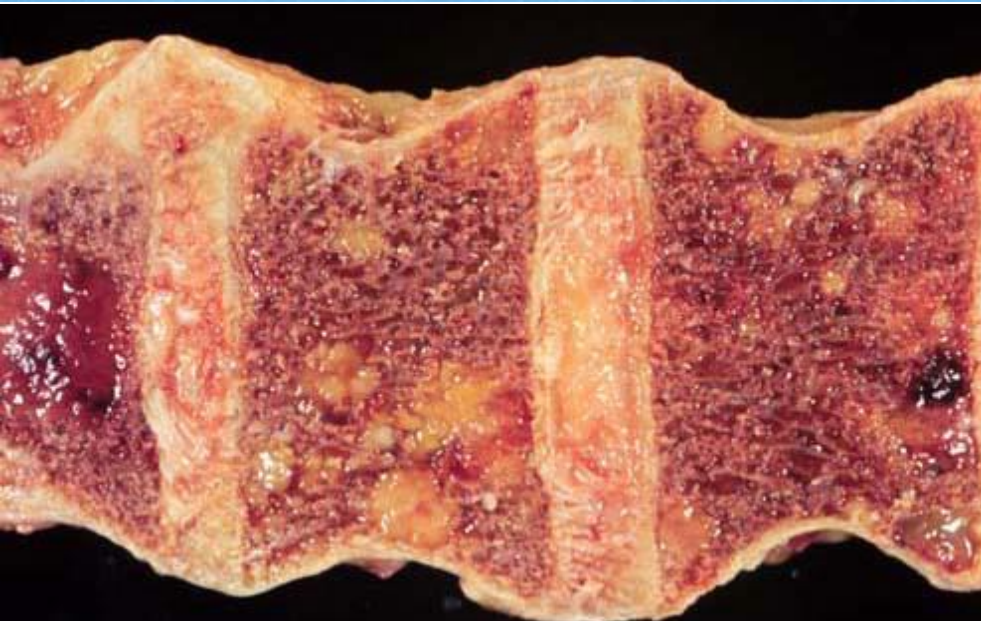
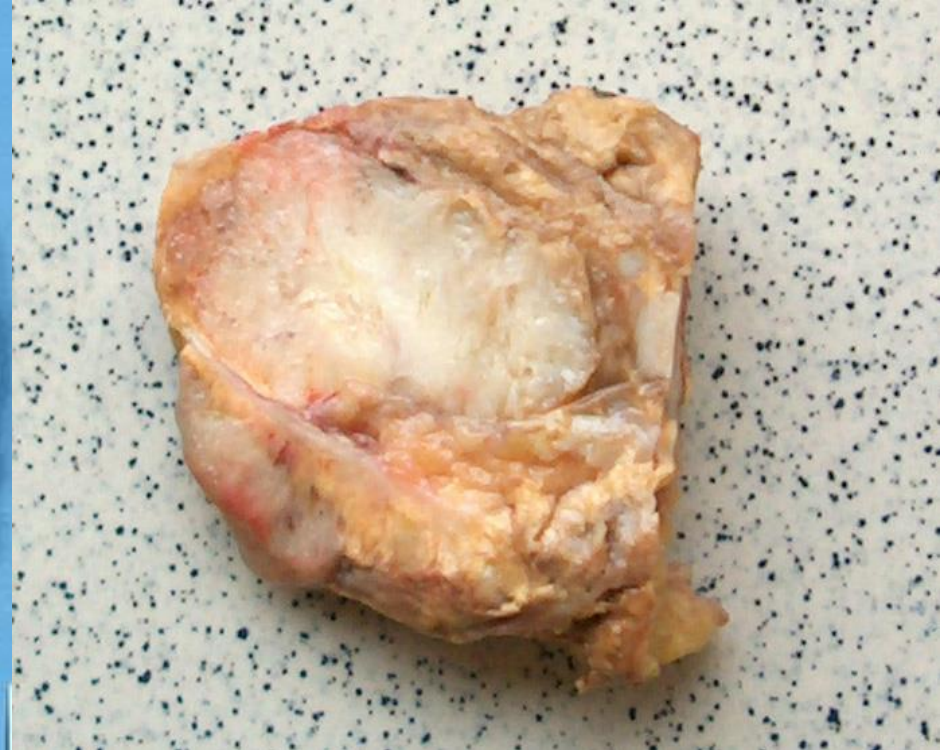
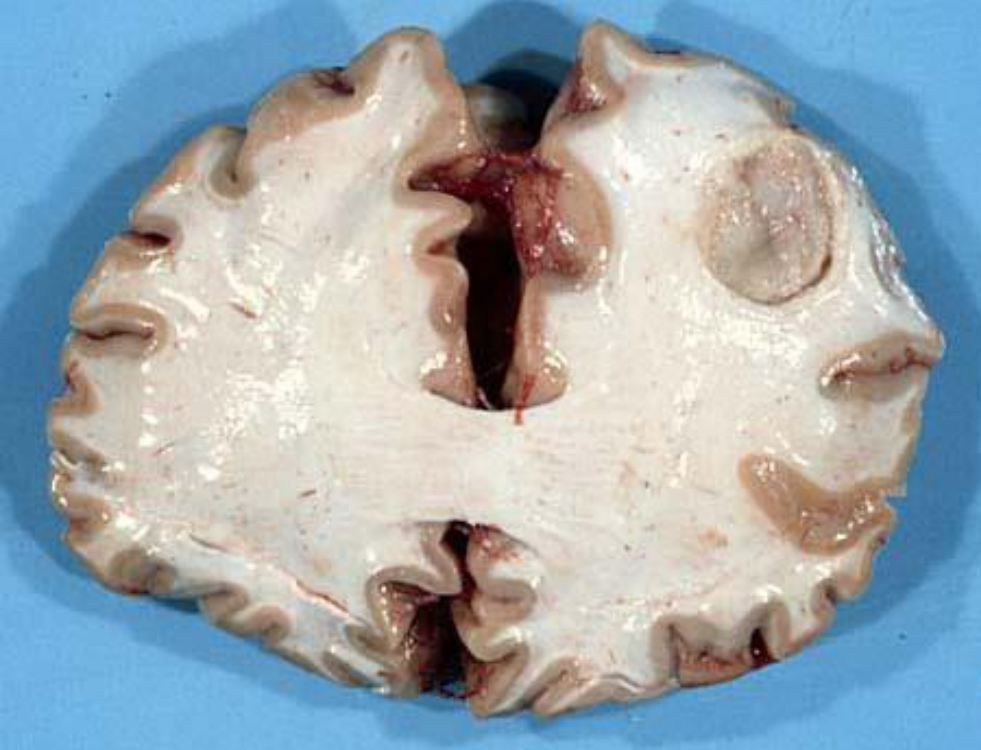
**Embolie
canceroasă a
vaselor limfatice.**



**Metastaze de carcinom
pulmonar în limfonodulii
mediastinali.**





Metastaze în creier, vertebre, suprarenală și ficat

Cuprins

- **Atelectazia. Bronhopneumopatia cronică obstructivă**
- **Infecții pulmonare:** Pneumonia lobară. Bronhopneumonia. Pneumoniile interstițiale (pneumonia atipică primară). Bronhopneumonia de aspirație. Abcesele pulmonare

Cuprins

- **Tumorile bronho-pulmonare:** carcinom bronhogenic, sindroame paraneoplazice, carcinom bronhiolo-alveolar, tumori neuroendocrine, metastaze pulmonare.
- **Patologia pleurei:** revărsatele pleurale inflamatorii și acumulări de lichide patologice în cavitatea pleurală. Pneumotorax. Tumori pleurale primare și secundare.

ATELECTAZIA PULMONARĂ (AT)

- Lipsa expansiunii parenchimului pulmonar
 - = > cu pierderea conținutului aerian și condensare pulmonară
- Tipuri de AT:
 1. AT nou născutului
 - AT primară la naștere
 - AT secundară - în primele zile de viață post-natală (BMH)
 2. AT adultului (AT dobândită sau colapsul pulmonar)
 - obstrucție și resorbție
 - Compresie
 - Contractie

1.a. AT primară a nou născutului

- AT primară a nou născutului (n.n.)
 - prezentă la naștere
 - imaturitatea centrilor respiratori
 - nu pot declanșa mișcările respiratorii=>oxigenarea pulmonului
- Macroscopic
 - pulmonii sunt condensați, de culoare roșie-violacee, necrepitanți
 - fragmentele de pulmon nu plutesc la proba docimaziei
- Microscopic
 - parenchimul pulmonar este dens
 - alveolele cu aspect de fantă
 - pereții alveolari groși (rețeaua capilară este destinsă și epiteliul alveolar este cubic)

1.b. AT secundară (boala membranelor hialine)=BMH

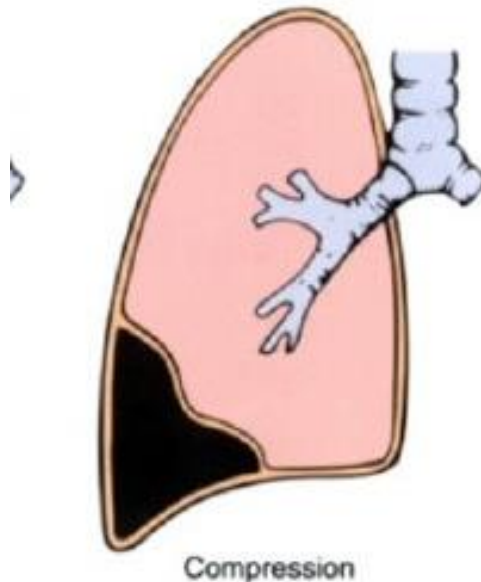
- survine în cursul primelor zile de viață postnatală
 - la nou născutul prematur sau născutul prin cezariană
- EP
 - deficiența surfactantului pulmonar (lipsa distensiei alveolare)=> hipoxie=>permiabilitate anormală a capilarelor alveolare
 - extravazarea de fibrină în alveole=> formarea de membrane hialine (combinație între fibrina extravazată și celulele epiteliale alveolare necrozate).
- Clinic
 - sindrom de detresa respiratorie acuta (insuficiență respiratorie acută)=>moarte-nn

1.b. AT secundară (boala membranelor hialine)=BMH

- MA - pulmonii
 - mai condensați decât pulmonul normal
 - nuanțe diferite de roșu (arii aerate și arii neaerate)
 - parțial crepitanți
- MI
 - (a) arii de AT pulmonară ce alternează cu arii de supradistensie alveolară;
 - (b) în ariile de AT - **membrane hialine**
 - membrane subțiri, eozinofile, ce căptușesc bronșioloarele, canalele alveolare și pereții alveolari (determină disfuncție respiratorie).

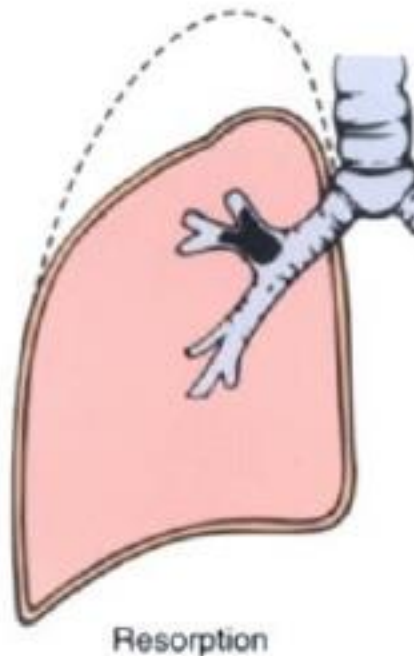
2. AT dobândită (colapsul pulmonar)

- tipuri (3)
 - **compresiv**: compresia mecanică a pulmonului prin prezența de colecții patologice în cavitatea pleurală;
 - ex., pleurezii, hidrotorax, hemotorax, pneumotorax.



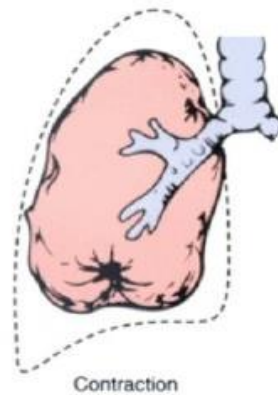
2. AT dobândită (colapsul pulmonar)

- tipuri (3)
 - **obstructiv**: secundar obstrucției complete a căilor aeriene de diferite cauze; distal obstrucției, aerul încarcerat este rezorbit în circulația sanguină => teritoriul respectiv devine condensat.
 - ex. corpi străini, tumori, secreții stagnante



2. AT dobândită (colapsul pulmonar)

- tipuri (3)
 - Prin contracție: se dezvoltă în cazul modificărilor fibrotice localizate sau generalizate în plămân sau pleură astfel compromițând extinderea și crescând reculul elastic în timpul de expirare.



Atelectaziile (cu excepția celei cauzate de contracție) sunt potențial reversibile și trebuie să fie tratate prompt pentru a preveni hipoxemia și infecția suprapusă în plămânul atelectazic.

- MA - pulmonul - retractat, de culoare roșie-violacee, consolidat (consistență de cauciuc)
- MI - aspect similar cu cel din AT nou născutului

Bronhopneumopatia cronică obstructivă

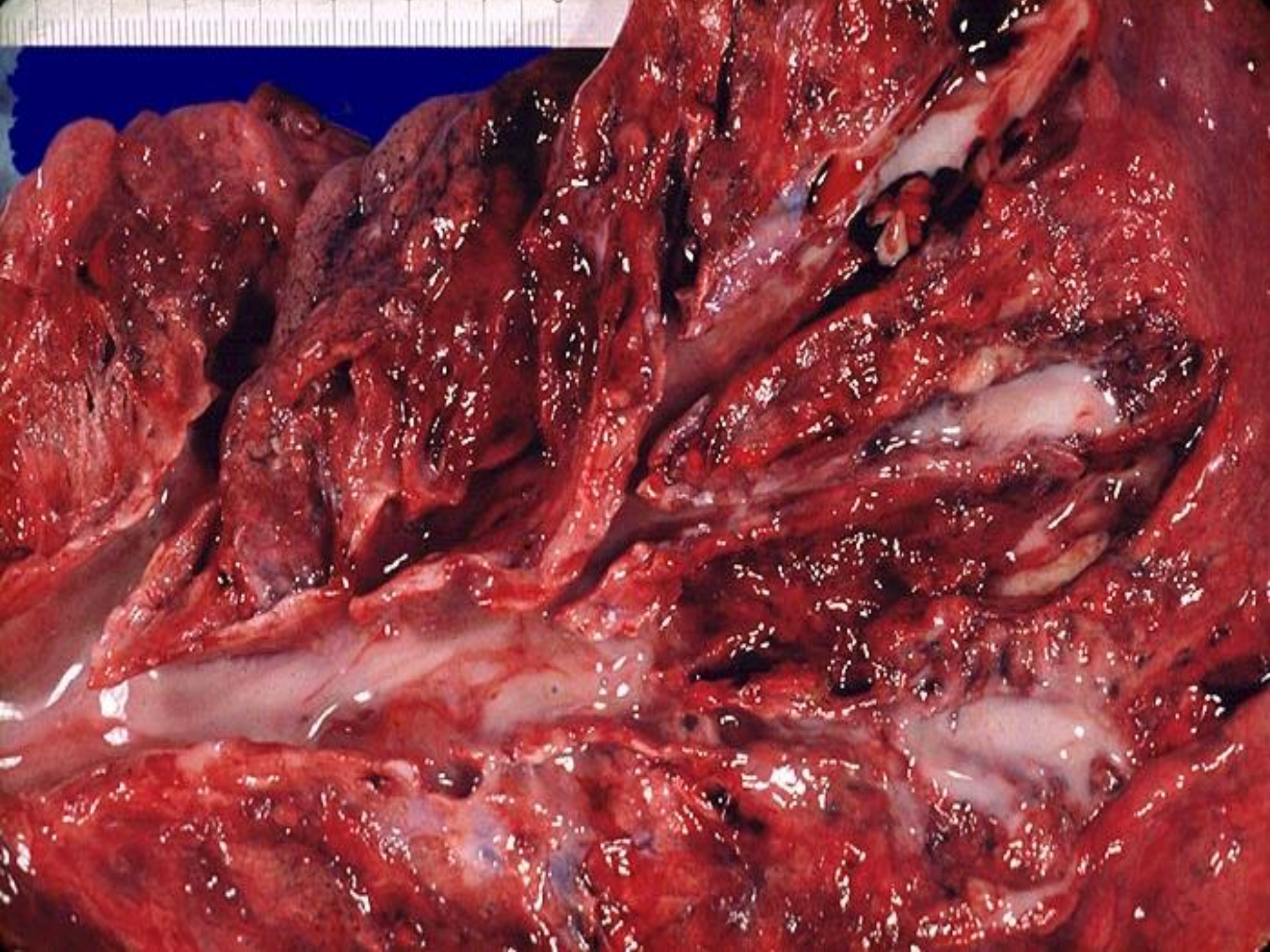
- Bolile pulmonare obstructive cronice (BPCO) - 4 entități morfologice
 - bronșita cronică
 - emfizemul pulmonar
 - astmul bronșic
 - bronșiectazia
- au ca element comun limitarea cronică a circulației aerului prin pulmon
- au caractere morfologice distincte

1. Bronșita cronică (BC)

- afecțiune inflamatorie cronică a bronșiilor mari (determină obstrucția căilor aeriene)
 - Tuse și expectorație mucopurulentă persistentă, cel puțin 3 luni pe an, 2 ani consecutiv
- Etiopatogenie (2 factori):
 - Factori favorizanți (FF): **tabagismul și agenții poluanți**
 - Substanțele inhalate cronic **stimulează reacțiile inflamatorii și determină hiperplazia glandelor mucoase** cu producerea de **hipersecreție de mucus** în căile aeriene mari (bronșită cronică simplă).
 - Factori determinanți (FD): **infecții virale și bacteriene**
 - Infecțiile cu caracter recurent determină în căile aeriene mici **hiperplazia celulelor caliciforme și metaplazia caliciformă** cu **hipersecreție de mucus și obstrucția prin mucus a căilor aeriene mici** (bronșită cronică obstructivă - BCO).

Morfologie

- MA-BC
 - tumefierea mucoasei
 - exudat muco-purulent pe mucoasa
 - dopuri de mucus-în lumen
- MI:
 - În epiteliul bronsic:
 - celulele epiteliale ciliate reduse numeric
 - HP celulelor caliciforme cu hipersecreție de mucus
 - MP epidermoidă și DP epiteliului restant
 - În corion (subepitelial)
 - HT și HP glandelor mucoase => hipersecreție de mucus
 - edem submucos
 - infiltrat inflamator cronic limfo-plasmocitar
 - fibroză



Complicații

- în boala avansată
 - Insuficiență respiratorie (hipoxie și hipercapnee)
 - HTP, CPC și ICD
 - MP epidermoidă și DP (cu dezvoltarea CBP)
 - BCO favorizează dezvoltarea EP centrolobular

2. Emfizemul pulmonar (EP)

- Distensia anormală și distrucția cu caracter permanent a spațiilor aeriene situate distal de bronșiola terminală
- Unitatea morfo-funcțională a pulmonului este lobulul pulmonar=4-5 acini pulmonari
 - un acin pulmonar (dincolo de bronsiola terminală - BT):
 - bronșiola respiratorie (BR)
 - canalele alveolare (CA)
 - sacii alveolari (SA)

Patogenie: dezechilibru între **sistemul elastază (enzime proteolitice-PMN)** și **antielastază (α 1-antitripsină)**

EP este asociat cu poluarea aerului și fumatul de țigarete =>inflamație pulmonară cronică

1. Deficiența în α 1-antitripsină (dobândită): fumatul de țigarete, prin produsii oxidanți, inhibă activitatea anti-proteolitică normală a α 1-antitripsinei
2. Deficiența în α 1-antitripsină (moștenita), prin lipsa globulinelor serice cu activitate anti-proteolitică normală => precoce un emfizem sever

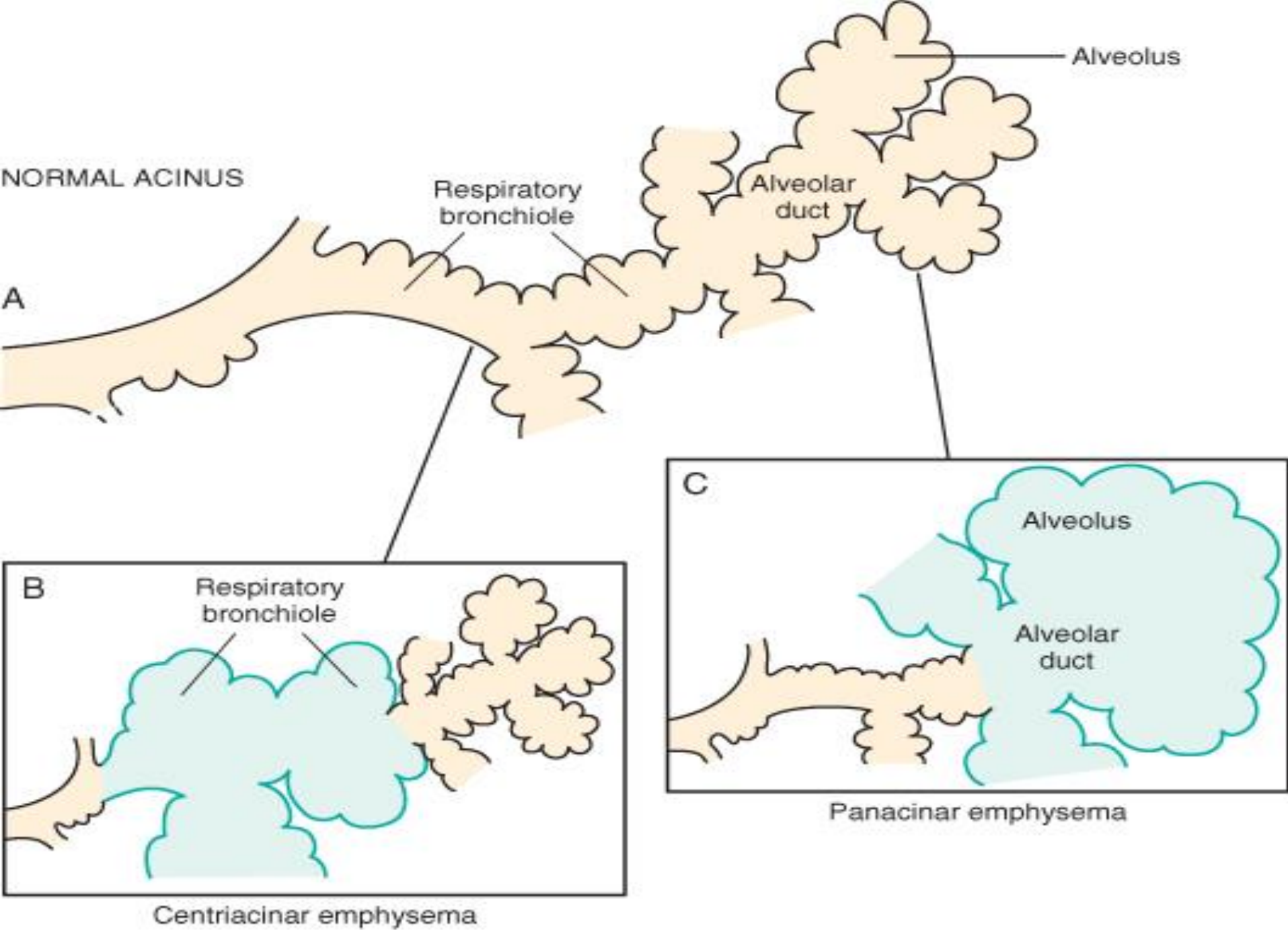
=> Distrucția spațiilor aeriene este datorată acțiunii enzimelor proteolitice care sunt eliberate din neutrofile în timpul inflamației

EP

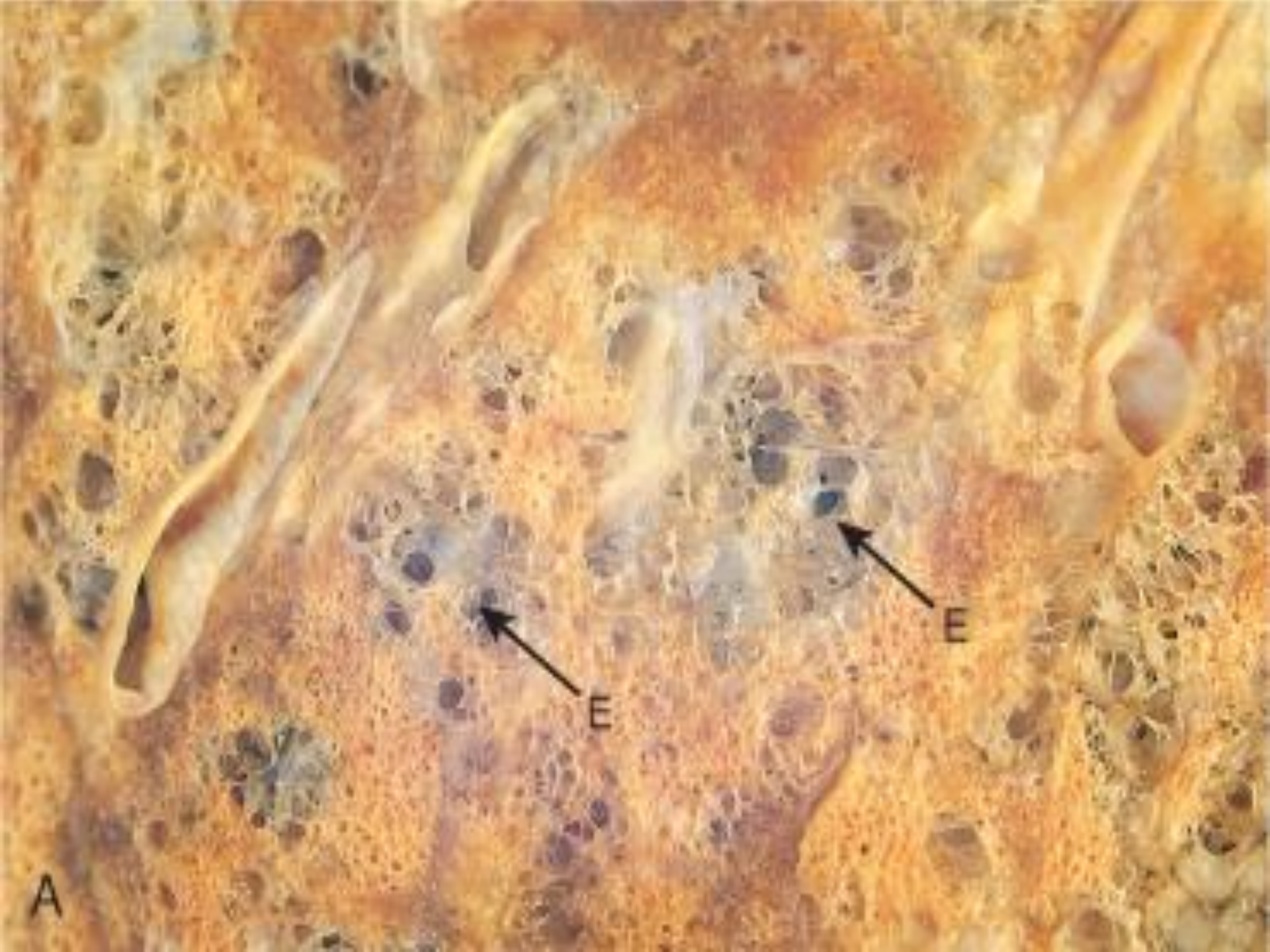
- **Clinic**
 - dispnee progresivă și hipoxemie
 - presiunea crescută în arterele pulmonare duce la cord pulmonar cronic (boala avansată)
- **Clasificare: în funcție de gradul extinderii leziunilor în acinul pulmonar 4 tipuri de EP:**
 - a. EP centro-acinar sau centrolobular
 - b. EP panacinar sau panlobular
 - c. EP paraseptal
 - d. EP neregulat

a. EP centro-acinar (EP centrolobular)

- EP centro-acinar:
 - forma cea mai frecventă de EP (95%).
 - este asociat cu **tabagismul și BC**
- Localizarea leziunilor
 - **zona centrală a acinului pulmonar (BR)**
 - în lobii superiori (segmentul apical)
- Macroscopie - **modificările morfologice sunt nesemnificative**
- Microscopie
 - acumulare de macrofage ce conțin pigment antracotic în peretele septal emfizematos
 - infiltrat inflamator mononuclear peribronșiolar și în septuri
- Evoluție-extensia leziunilor => EP panacinar



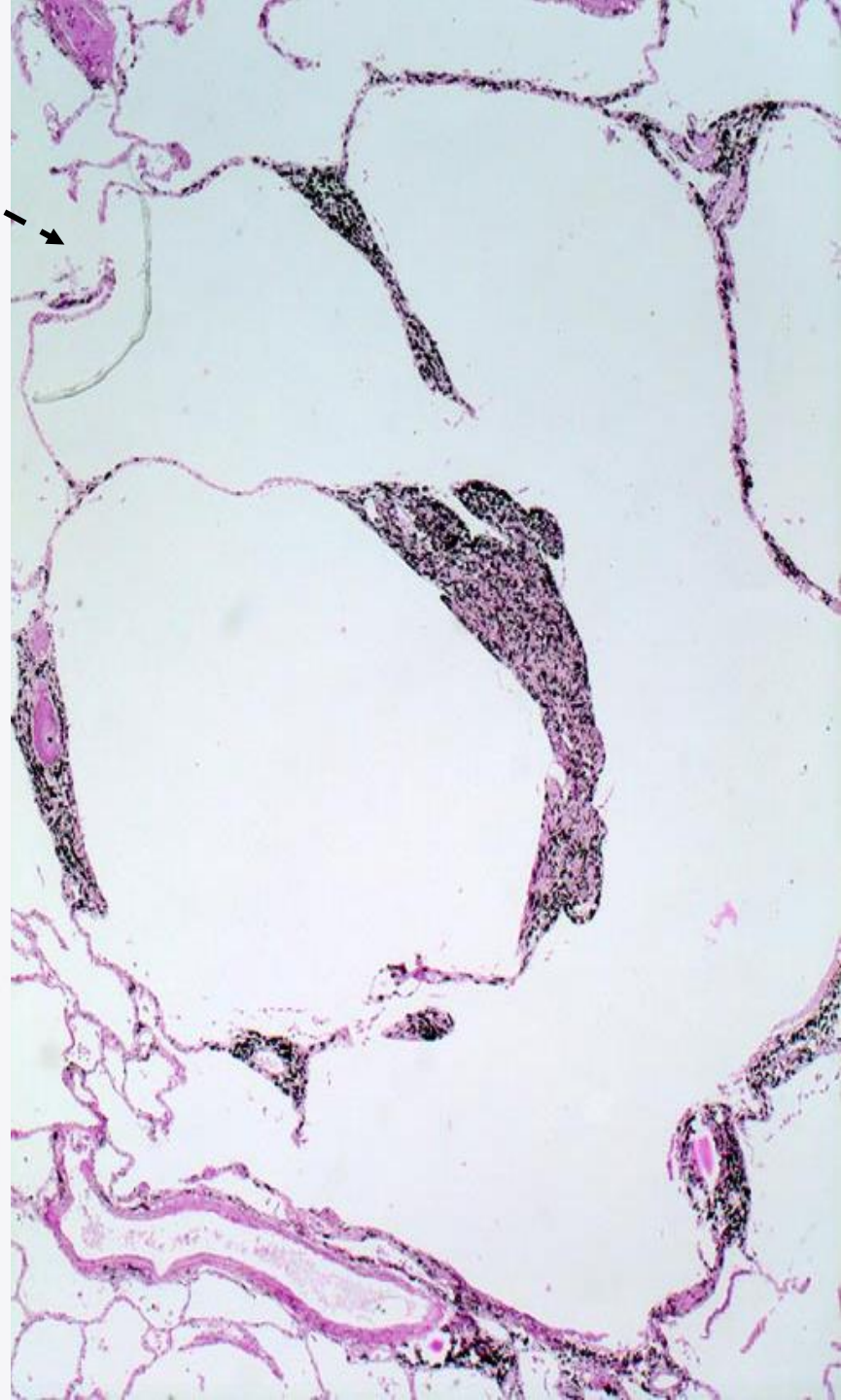
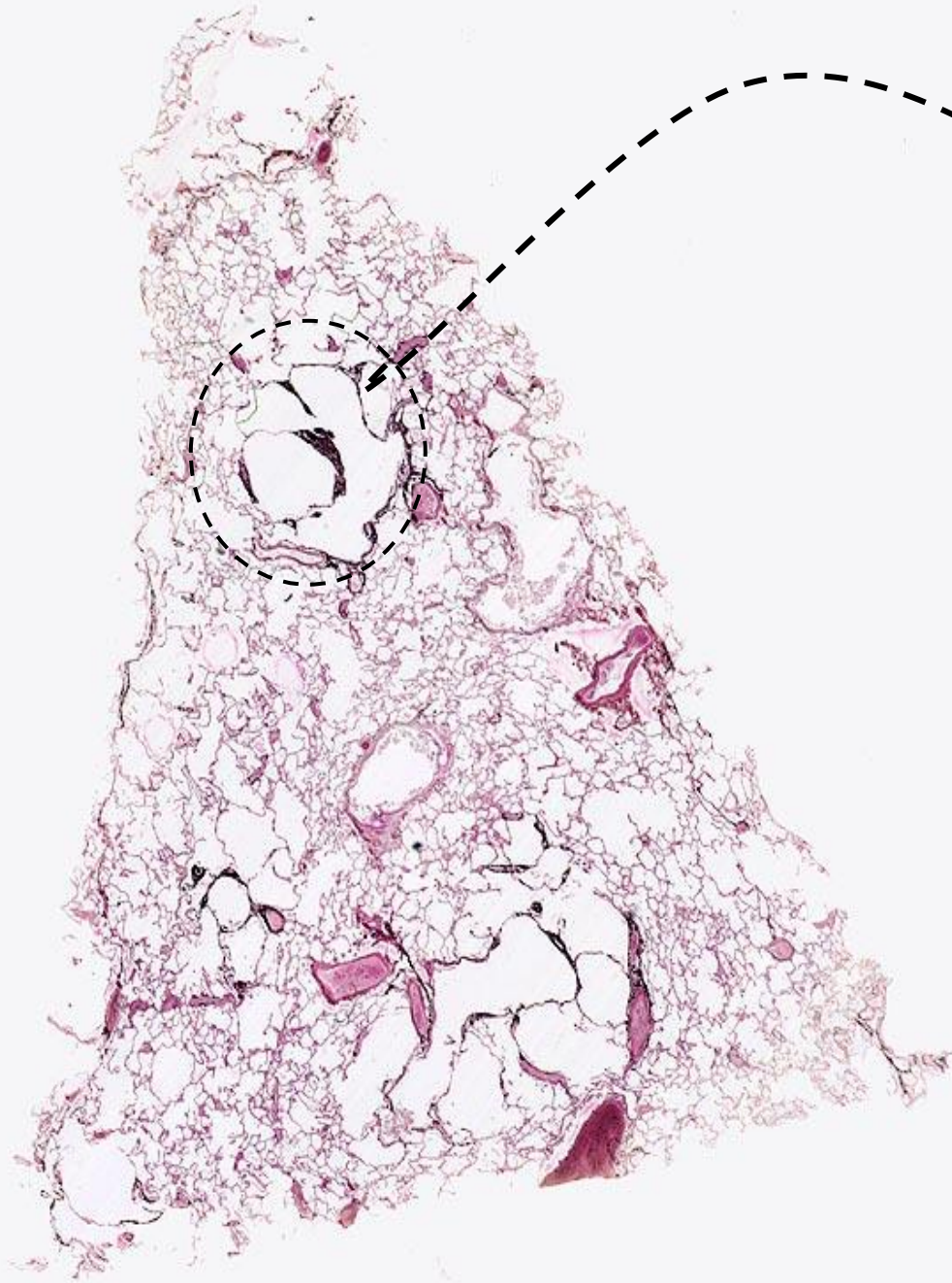




A

E

E

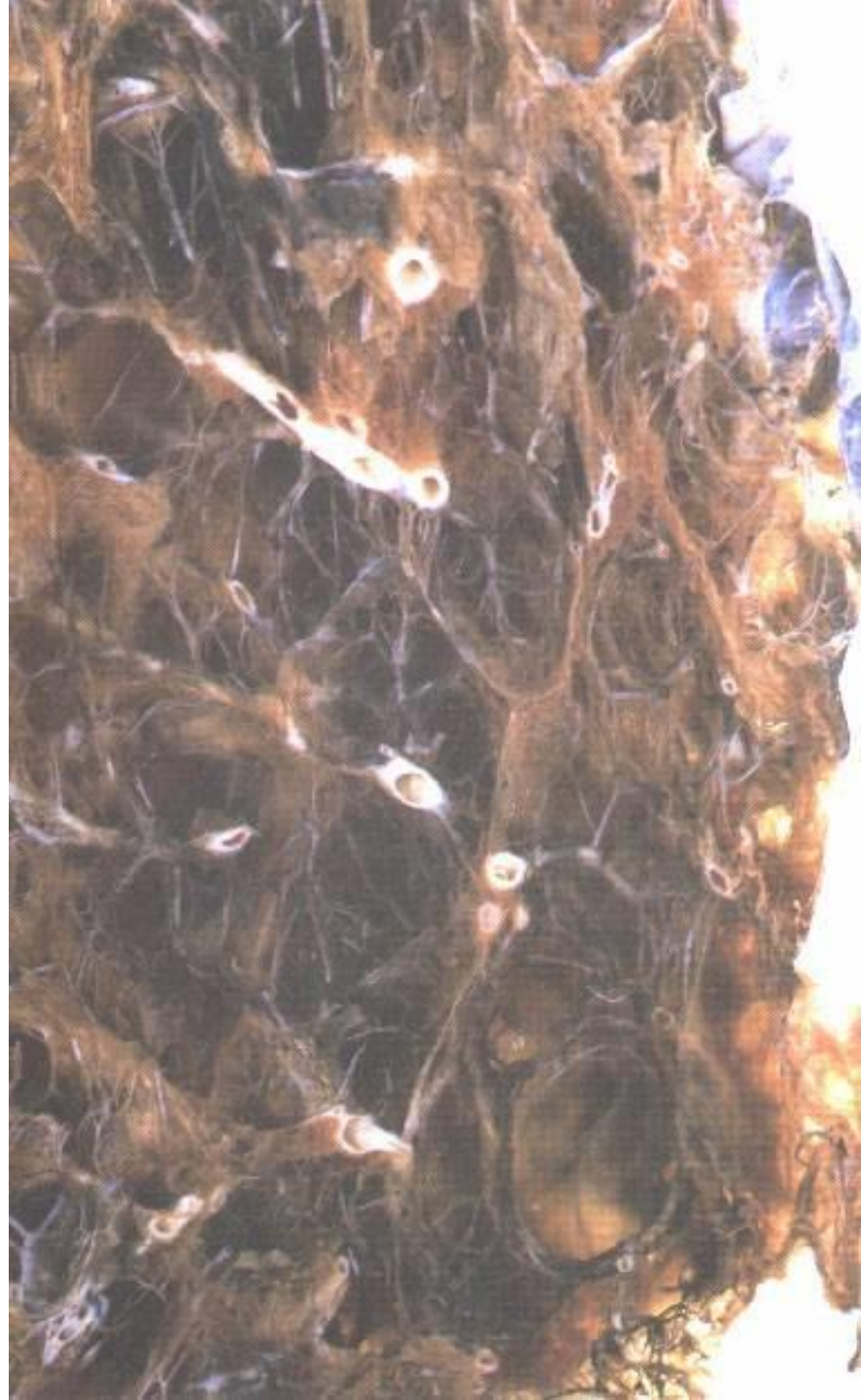
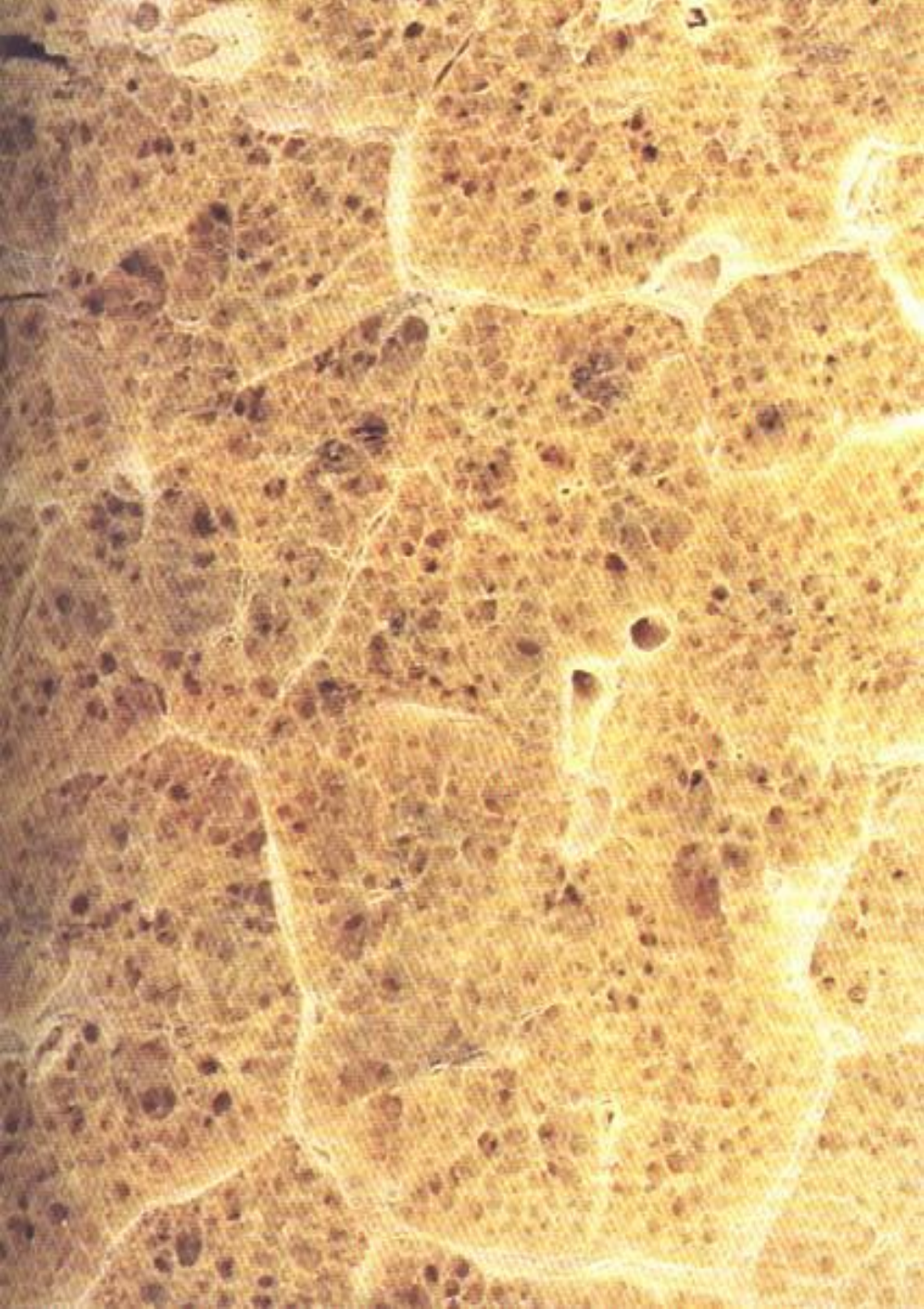

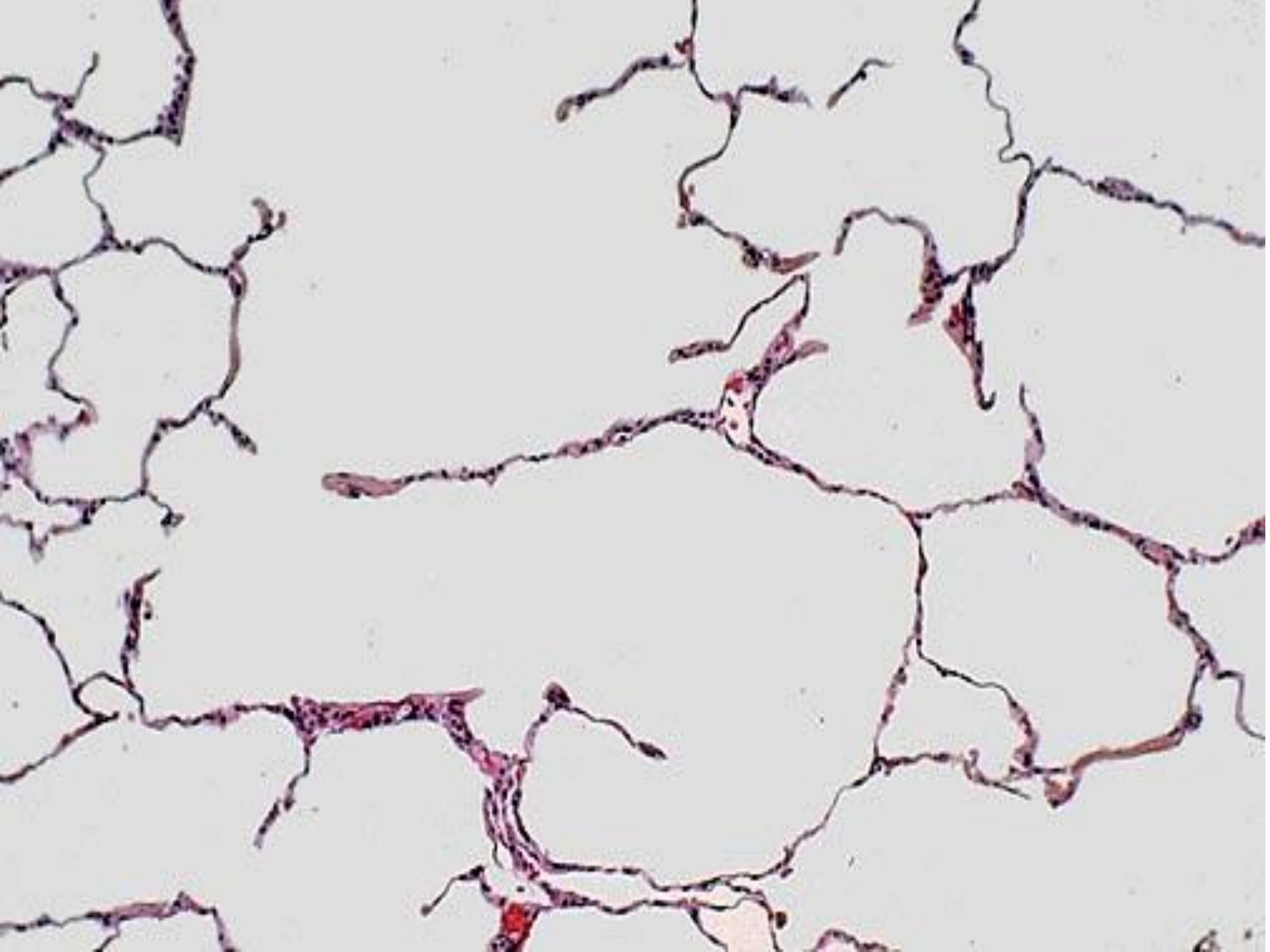
b. EP panacinar sau difuz (EP panlobular)

- formă rar întâlnită de EP (5%)
- frecvența la vârstnici
 - infecțiile cronice
 - tabagismul
 - deficiența în α 1-antitripsină
- Patogenie - **dezechilibru între sistemul elastază și antielastază:**
 - creșterea activității elastazei (proteaze extracelulare sau enzime proteolitice) eliberate de neutrofile în focarul inflamator
 - deficiența anti-elastazei (alfa 1 antitripsina, enzimă ce inhibă elastaza; inhibată de fumat)
 - congenitală (EP precoce)
 - dobândită (fumători)

Morfologie

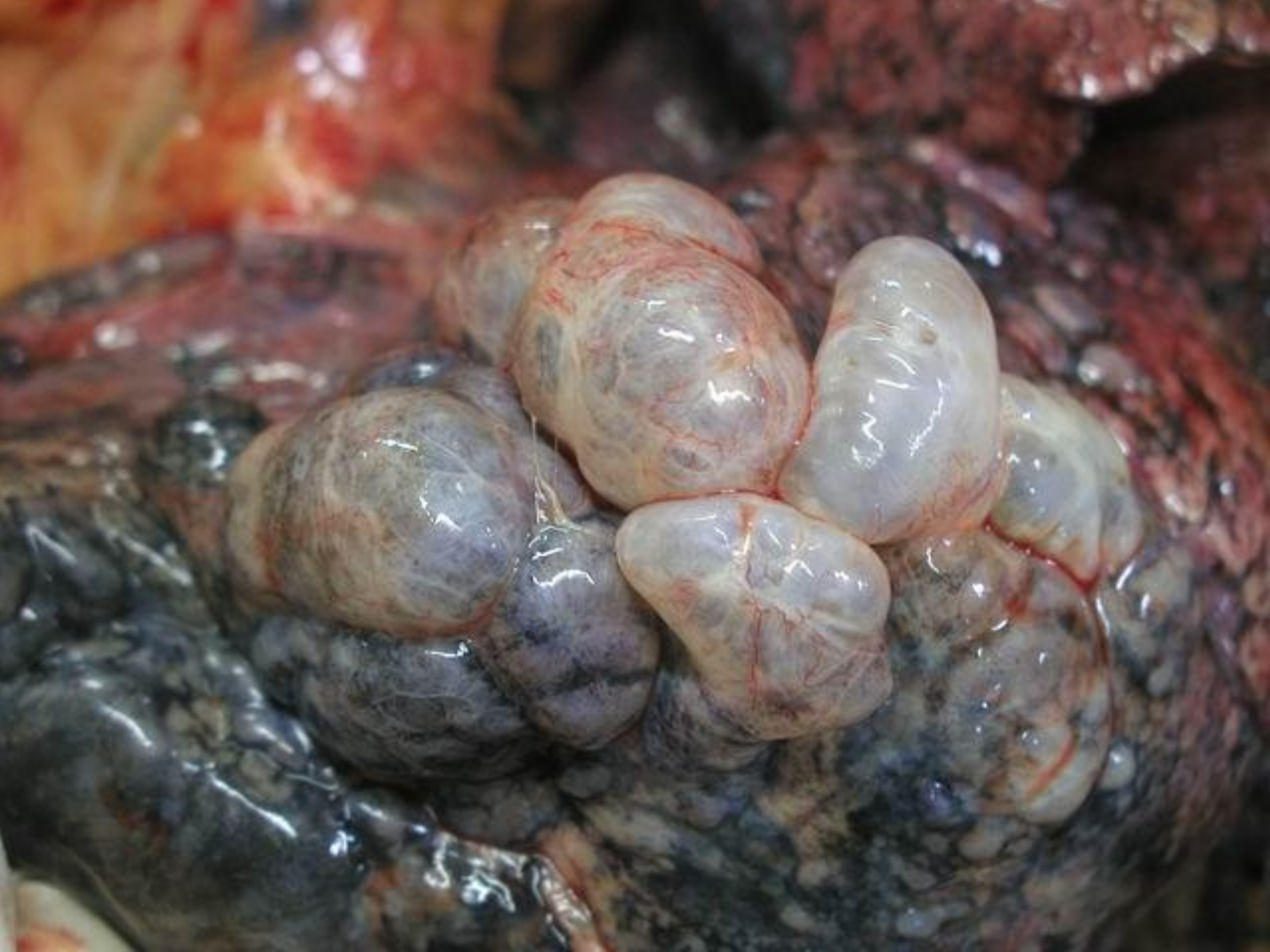- leziunile interesează tot acinul pulmonar
 - zona centrală (BR)
 - zonele periferice ale acinului pulmonar (CA și SA)
- localizarea leziunilor
 - lobii inferiori=> extind în tot pulmonul.
- MA – aspect caracteristic:
 - pulmonii sunt voluminoși, palizi, cu margini rotunjite, fără elasticitate (nu se colabează la scoaterea din cavitatea toracică).
 - pigmentul antracotic dispare în ariile emfizematoase.
- Microscopie
 - distensia spațiilor aeriene (perete alveolar subțire)
 - distrucția pereților alveolari, cu fuzionarea lumenelor alveolare adiacente și formarea de spații aeriene voluminoase
 - rețelele capilare din peretele alveolar sunt comprimate și amputate anatomic =>HTP



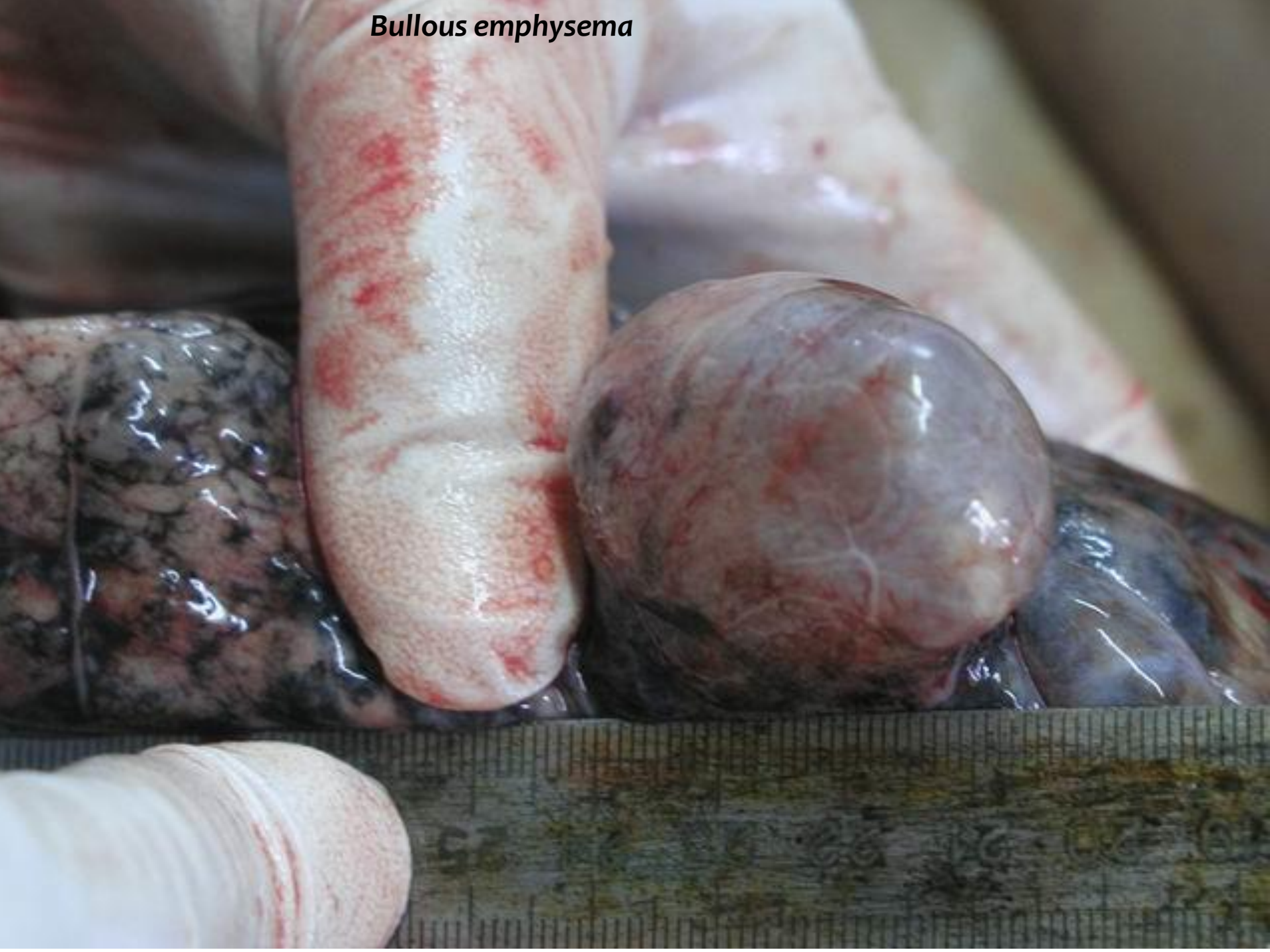

c. EP paraseptal sau acinar distal (EP localizat sau bulos)

- EP paraseptal este o formă rară de EP.
- Apare în arii de fibroză sau cicatrici postinflamatorii adiacente pleurei
- Leziunile interesează
 - **zona periferică sau distală a acinului pulmonar (CA, SA)**
 - în vecinătatea septurilor interlobulare, adiacent pleurei (subpleural)
- Localizarea leziunilor
 - 1/2 superioară a pulmonului
- MA
 - bule voluminoase, de 0,5 – 2 cm diametru, unice sau multiple, prezentând un conținut aerian
 - prin rupere determină pneumotorax



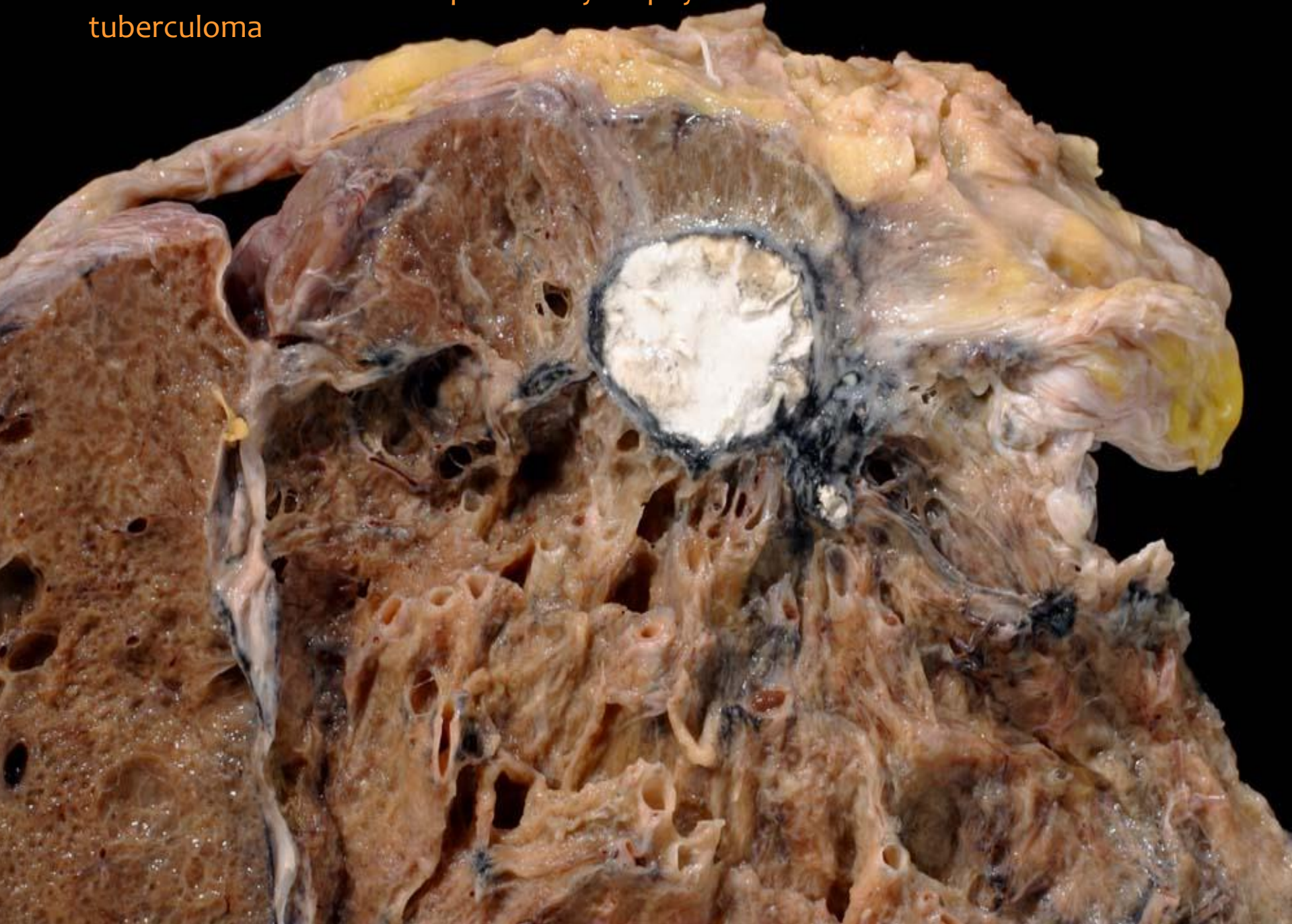
Bullous emphysema



d. EP neregulat sau focal

- cea mai obișnuită formă de EP
 - frecvent asimptomatică-dgn. necropsic
- Apare în arii de fibroză sau cicatrici postinflamatorii (cicatrici post-tuberculoase).
- MA
 - bule mari și modificări chistice subpleurale sau localizate adiacent unor cicatrici și arii de tuberculoză vindecată sau antracoză (acinul este neregulat afectat)
- MI
 - acini măriți, neregulați, în vecinătatea cicatricilor

Calcified tuberculoma and pulmonary emphysema accentuated around the tuberculoma

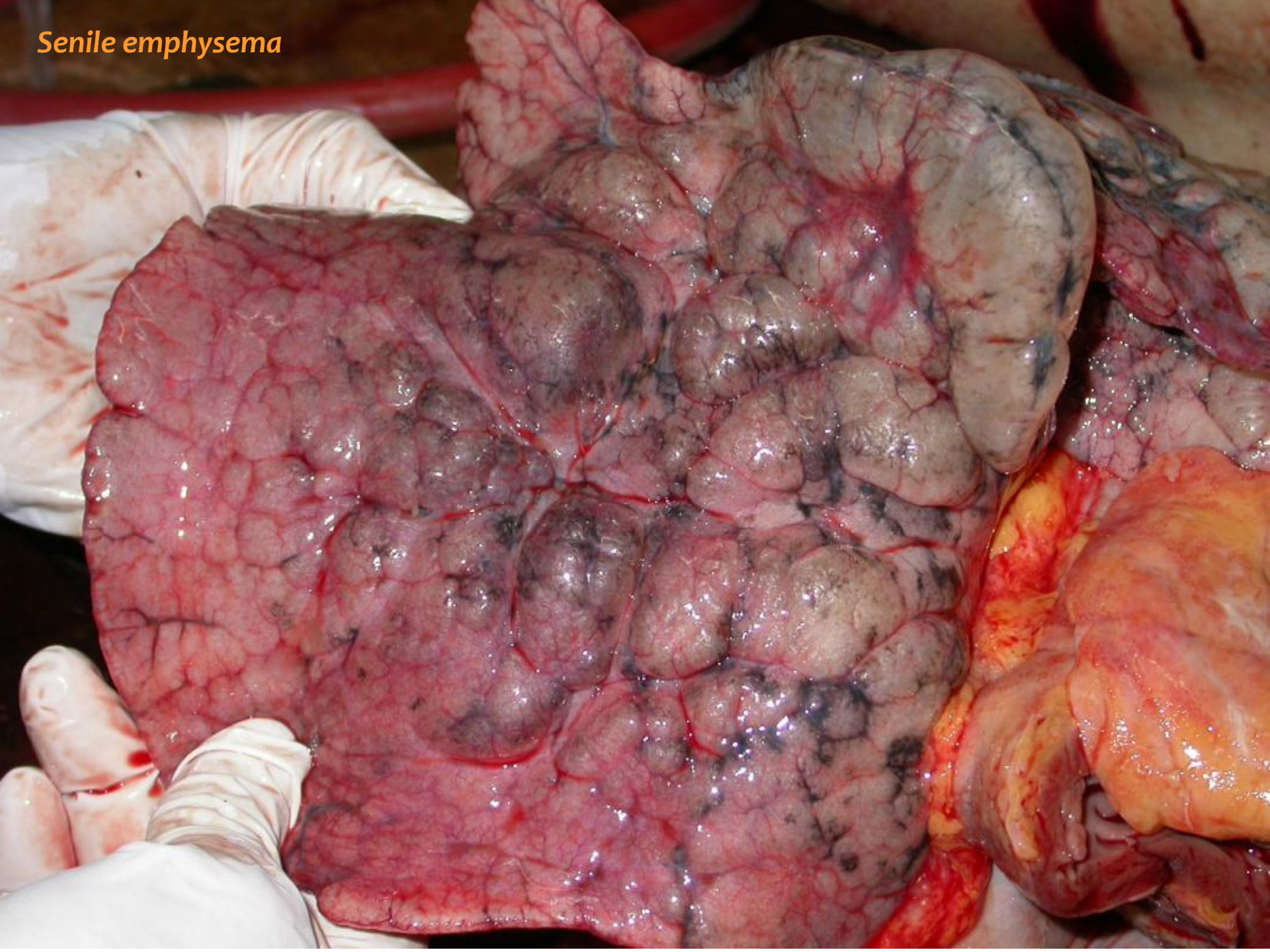


Forme particulare de emfizem

spații aeriene dilatate numite impropriu emfizem

- Emfizemul interstițial
 - acumularea de aer în interstițiul conjunctiv al pulmonului, cauzată de distrucția parenchimului pulmonar
 - cauze – traumatică sau după manevre respiratorii artificiale
- Emfizemul compensator (hiperinflație compensatorie)
 - supradistensia căilor aeriene, fără distrucția peretelui alveolar
 - cauze - arii de condensare pulmonare de vecinătate sau post-lobectomie
- Emfizemul senil
 - supradistensia pulmonului la vârstnici, cu creșterea diametrului antero-posterior a cutiei toracice și expansiunea secundară a pulmonului
 - Toracele este ca un butoi
- Emfizemul obstructiv
 - cauze - obstrucția căilor aeriene (ex. bronșiolita cronică) care se asociază cu distensia și ruptura sacilor alveolari

Senile emphysema



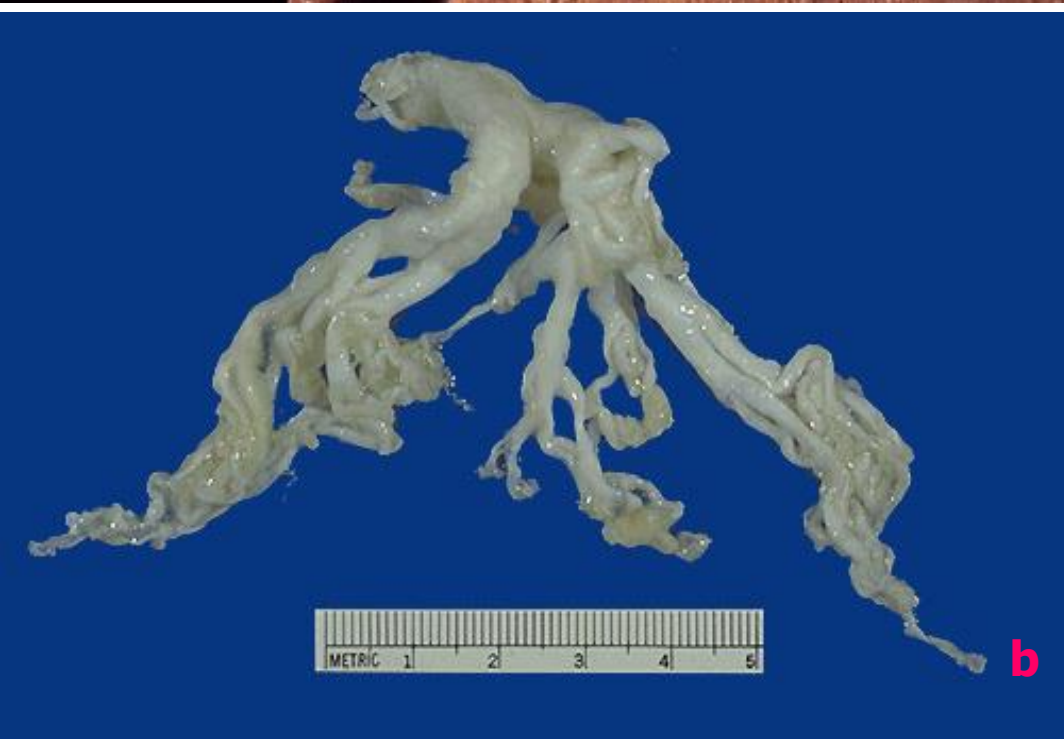3. Astmul bronșic (AB)

- este obstrucția reversibilă a căilor aeriene mici la variații stimuli antigenici => bronhospasm și formarea de dopuri de mucus
- AB se manifestă prin atacuri paroxistice de dispnee expiratorie și wheezing recurent

Morfologie

MA

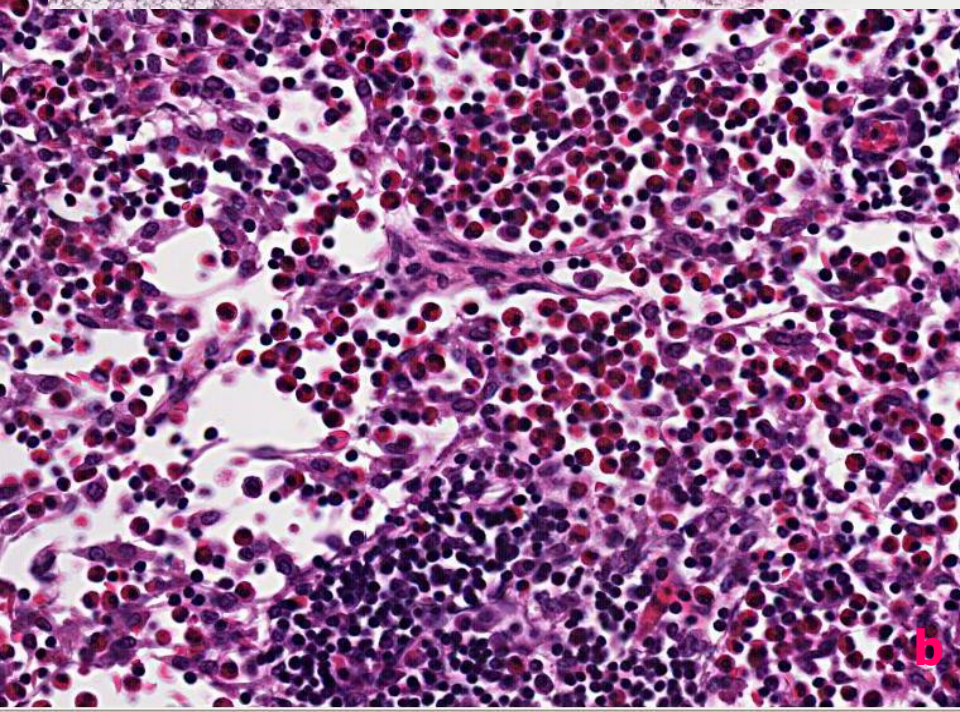
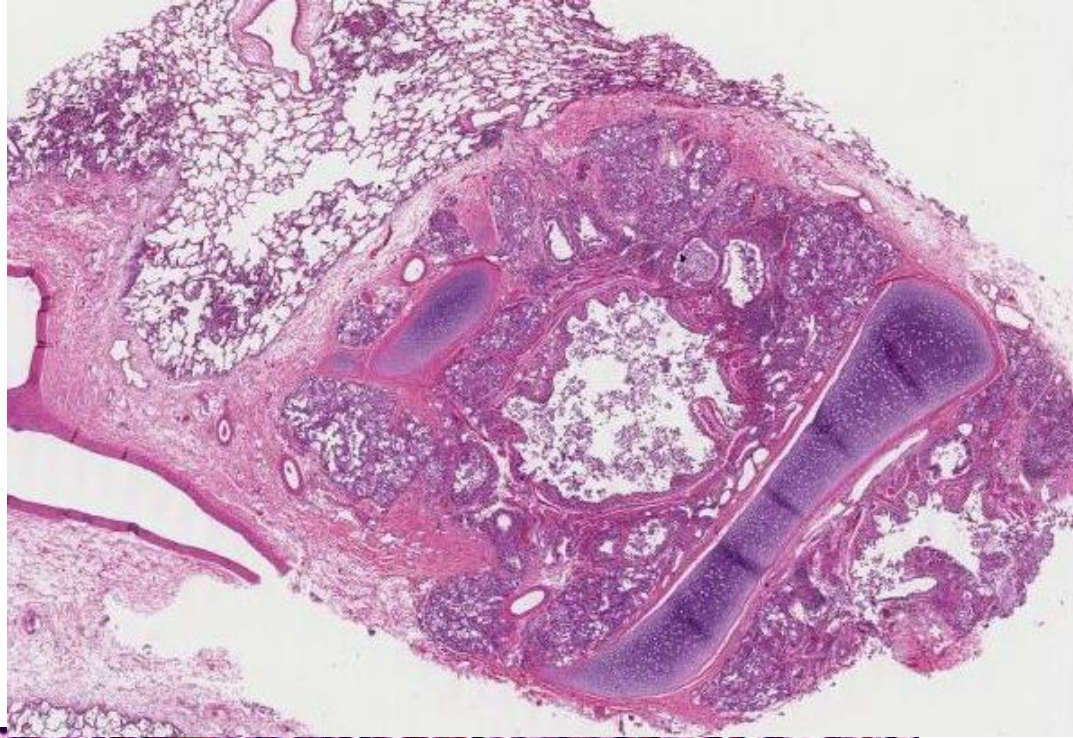
- pulmonul este supradestins datorită hiperinflației
- există și arii mici atelectatice
- ocluzia bronșiilor și bronsiolilor prin dopuri de mucus
- MI-în atacul acut
- **lumenul bronșic** este micșorat și **obstruat cu dopuri de mucus** ce conțin **eozinofile, spirale Curschman** și **cristale Charcot-Lyden**
- **peretele bronșic**—îngroșat:
 - îngroșarea membranei bazale epiteliale care este marcat hialinizată
 - edem și infiltrat inflamator predominant cu **eozinofile** în corion
 - hipertrofia glandelor mucoase din submucoasă (hipersecreție de mucus)
 - hipertrofia păturii musculare (bronhospasm)



Astm bronșic

a – hipersecreție de mucus în lumenul bronhiilor;

b - dopuri de mucus din bronhii în astm bronșic (*în status asthmaticus*)



Astm bronșic

a – hipertrofia miocitelor, hiperplazia glandelor submucoasei, infiltrație inflamatorie, mucus în lumen (H-E)

b – infiltrație eozinofilă în limfoganglion hilar în astm bronșic (H-E)

4. Bronșiectazie (BE)

- Dilatarea anormală permanentă a bronșiilor mijlocii asociată cu supurație (afectarea frecventă a lobilor inferiori)
- Etiologie

BE dobândită

- infecții bronho-pulmonare repetate, obstrucții bronșice prin aspirații de corpi străini, tumori, secreții stagnante, fibroze pulmonare.

BE congenitală

- fibroza chistică cu dilatarea secundară a bronșiilor sub forma unor leziuni chistice pe care se grefează infecția, etc.

Patogenie

În mecanismul de producere intervin 2 factori :

- Insuficienta drenajului secrețiilor bronșice
 - Obstrucția căilor aeriene proximale (tumoră, corp străin, fibroza chistică)
- Infecții recurente persistente ce slăbesc peretele bronșic
 - Predispoziție la retenția secrețiilor
- **Obstrucția bronșică** duce la **acumularea distală a mucusului** reținut și la **suprainfecție bacteriană**
- **Infecțiile recurente** duc la creșterea presiunii intrabronșice și **extensia infecției la perete**
- **Infecțiile parietale distructive** duc la slăbirea rezistenței peretelui și **supradistensia bronșiilor**

Morfologie

- Leziuni localizate în **lobii pulmonari inferiori, uni sau bilateral**:
 - bronhiile periferice - dilatate conțin secreții purulente (mucus cu neutrofile)
- Examenul bronhografic
 - bronhiile periferice/subpleurale dilatate
 - aspect sacciform, fuziform, sau cilindroid
- multiple **leziuni chistice**
 - dimensiuni variate
 - se întind până la pleură
 - conțin exudat muco-purulent.
- **peretele bronhiilor afectate**
 - ectaziat și fibros
 - de la peretele chistic iradiază benzi fibroase în parenchimul pulmonar
- Complicații
 - leziunile extensive=>tulburări de ventilație manifestate prin **BPOC**
 - **abcese pulmonare** prin extensia infecției în parenchimul pulmonar
 - boala avansată +**amiloidoza secundară**

Microscopie

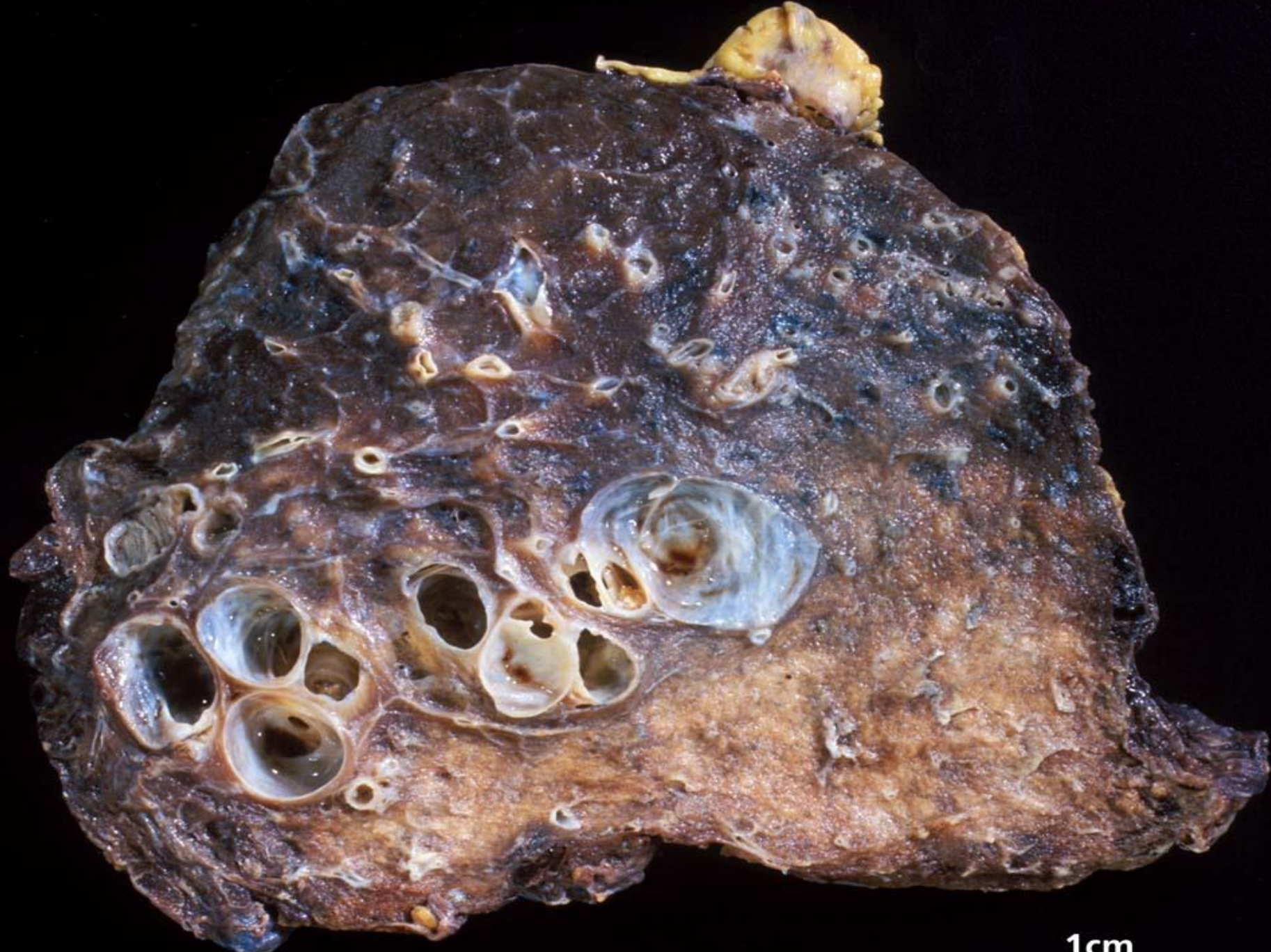a. În formele active:

- exudat purulent în lumen și peretele bronșic
- epiteliul bronșic - ulcerații mari
- epiteliul restant conține leziuni de MP epidermoidă și DP de grade variate

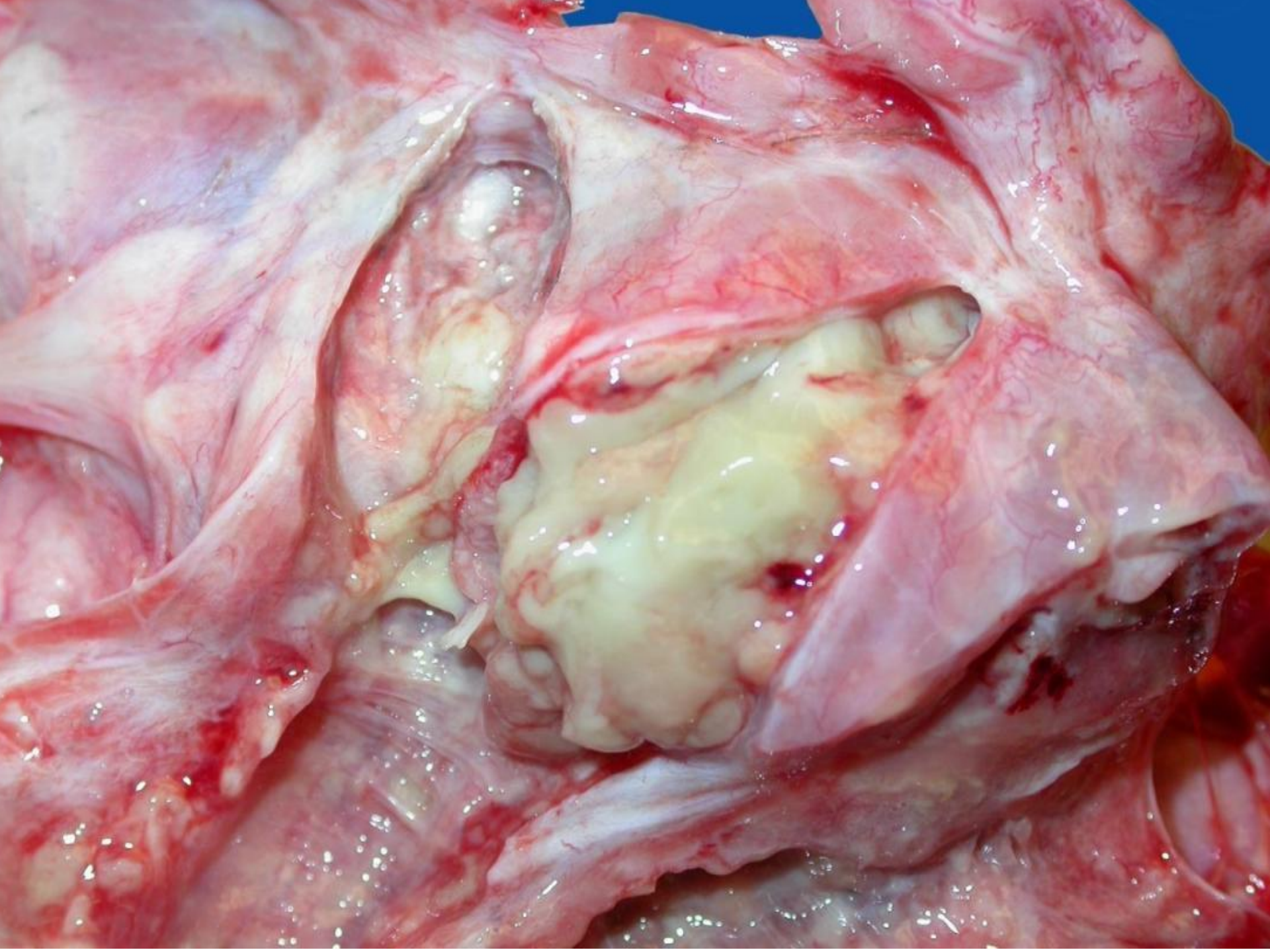b. În formele cronice:

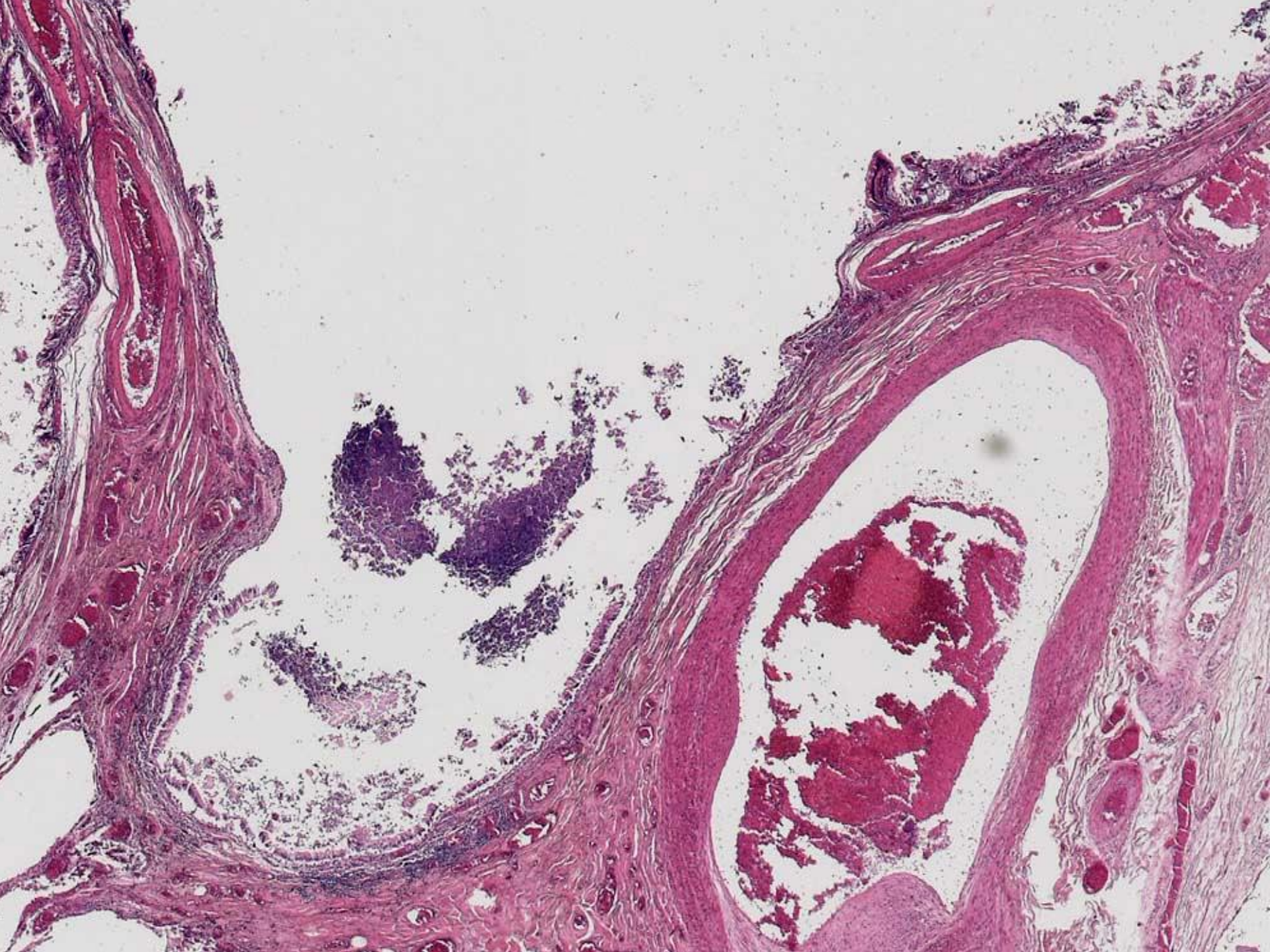
- infiltrat inflamator cronic în perete
- fibroza peretelui bronșic (prin înlocuirea epitelului distrus cu țesut de granulație) => cicatrici și dilatații anormale (**chiști**)
- în spațiile chistice – secreții stagnante => favorizează suprainfecția bacteriană și asigură extensia inflamației de la peretele bronșic la parenchimul pulmonar adiacent





1cm





I. Infecții pulmonare

- Pneumonia lobară.
- Bronhopneumonia.
- Pneumoniile interstițiale (pneumonia atipică primară).
- Bronhopneumonia de aspirație.
- Abcese pulmonare.

INFECȚII PULMONARE

Definitie:

- inflamații ale parenchimului pulmonar, frecvent de etiologie infecțioasă

Clasificare etiologica:

- Pneumonia bacteriană acută (Pneumonia tipică)
- Pneumonia atipică primară (Pneumonia interstițială)
- Pneumonia la imunodeprimați
- Abcesul pulmonar
- Tuberculoza

Pneumonia

- **Etiologie**

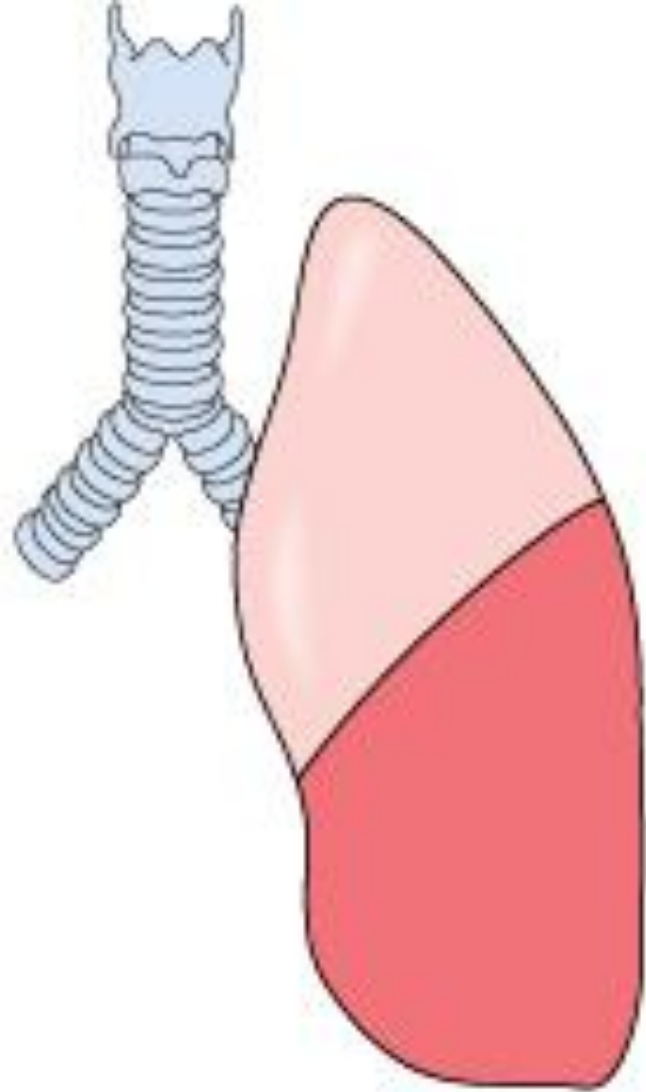
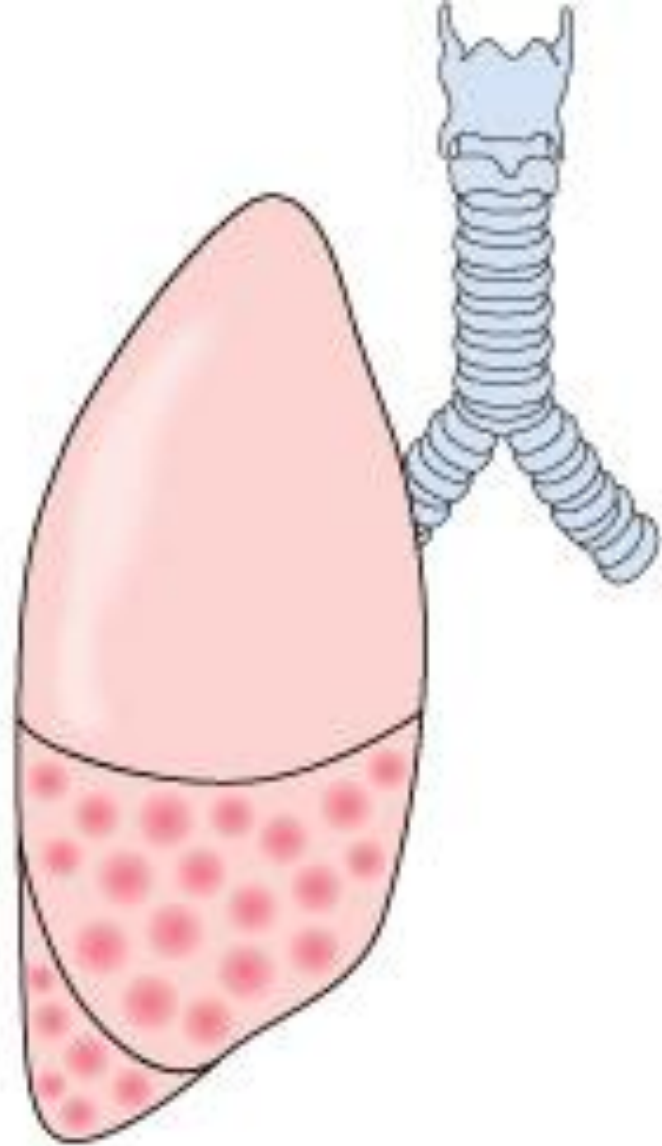
- adulți - pneumonie → bacteriană
- copii și adulții tineri - pneumonia → virală sau micoplasmică
- pacienții cu imunodeficiențe – pneumonia → organisme oportuniste: fungi (*Candida*) sau protozoare (*Pneumocystis carini*).

- **Patogenie**

- bacteriile determină pneumonie: formarea de exudat intra-alveolar care tinde să consolideze
 - virusurile și micoplasmele determina pneumonită: o inflamație interstițială
- adesea, termenul de pneumonie este utilizat pentru ambele tipuri de inflamație

1. Pneumonia bacteriană acută

- Inflamație acută exudativă
 - secundară infecției bacteriene aerogene
 - MA-se manifestă prin condensare pulmonară (pneumonia tipică)
- Clasificare (2):
 - agentul etiologic specific
 - localizarea infiltratului inflamator
 - extensia leziunilor
 - (a) pneumonia lobară
 - (b) pneumonia lobulară (bronhopneumonia).



a. Pneumonia lobară

Pneumonia lobară: inflamația acută exudativă

- localizată în alveolele pulmonare dintr-un lob pulmonar
- MA-se manifestă prin condensarea unui lob pulmonar în totalitate

Etiologie

- Factori favorizanți:
 - organisme tarate (alcool, malnutriție, afecțiuni cronice)
- Factori determinanți: diferiți agenți patogeni:
 - 95% este cauzată de pneumococ (tip 1, 3, 7);
 - 5% sunt cauzate de Kl. pneumoniae, stafilococ, H. infl., pseudomonas, proteus, etc.

Patogenie: Distribuția lobară depinde de virulența organismului și vulnerabilitatea gazdei:

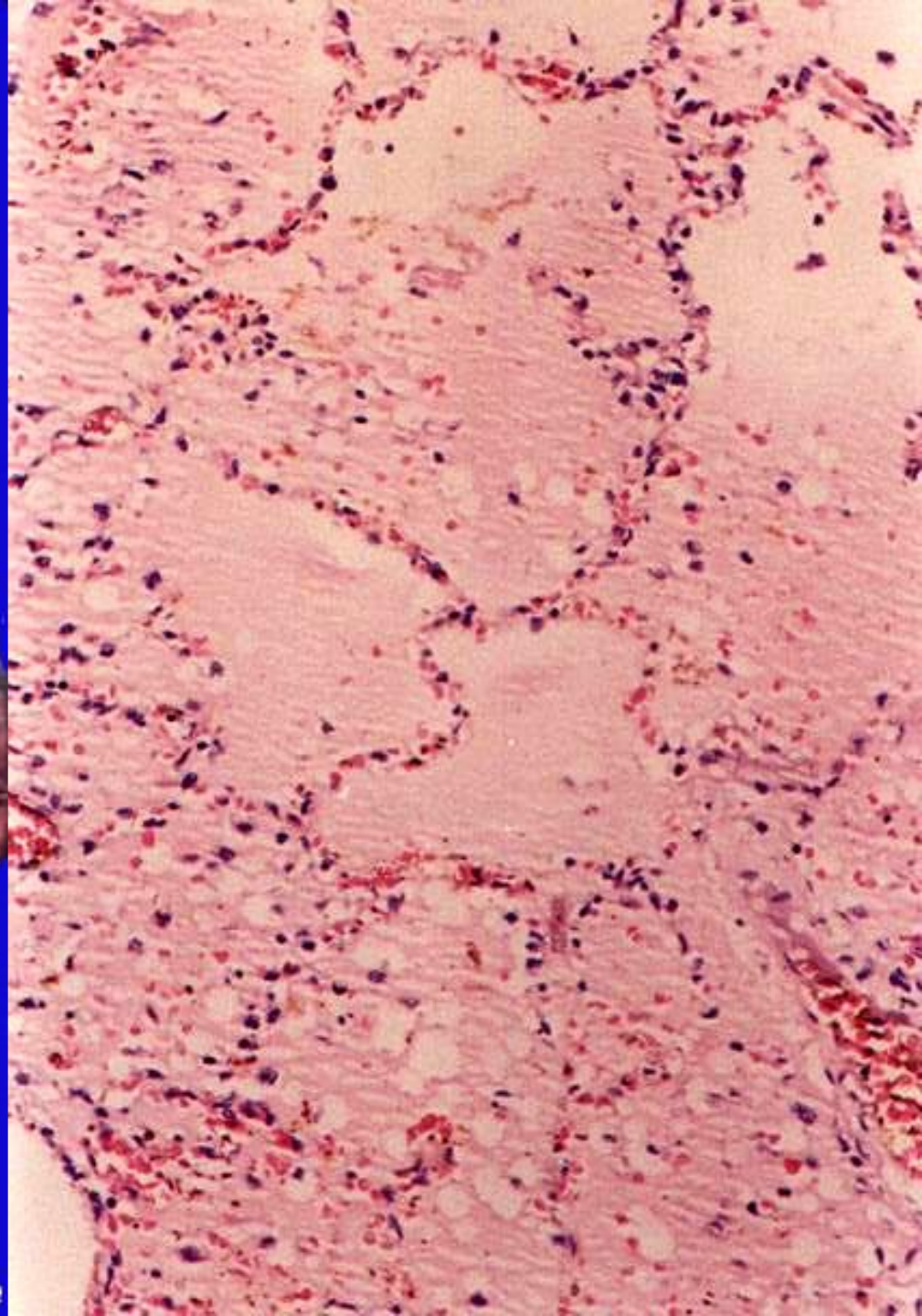
- Contaminarea masivă cu agenți virulenți => **exudat inflamator acut** care difuzează rapid prin porii Kohn, cu afectarea unui **lob pulmonar în întregime**.
=> **Întreg lobul pulmonar afectat este consolidat și fără aer**

Pneumonia lobară evoluează în 4 stadii Morfologie

- a) stadiul de congestie (ziua 1-2)
- b) **stadiul de hepatizație roșie (ziua 3-4)**
- c) stadiul de hepatizație cenușie (ziua 5-7)
- d) stadiul de rezoluție (ziua 8-9 și durează 3 săptămâni).

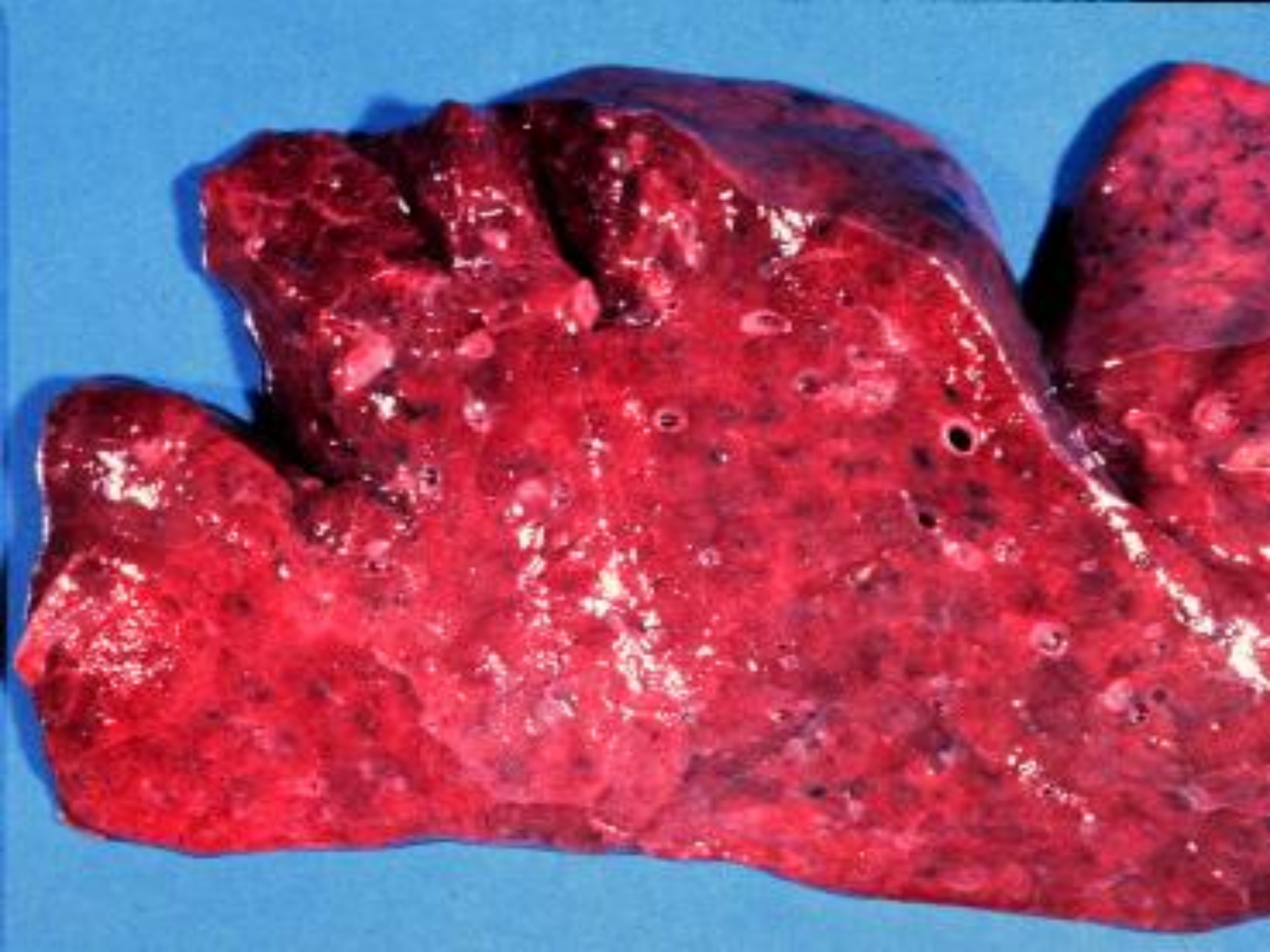Stadiul de congestie (ziua 1-2): debutează cu febră și frison.

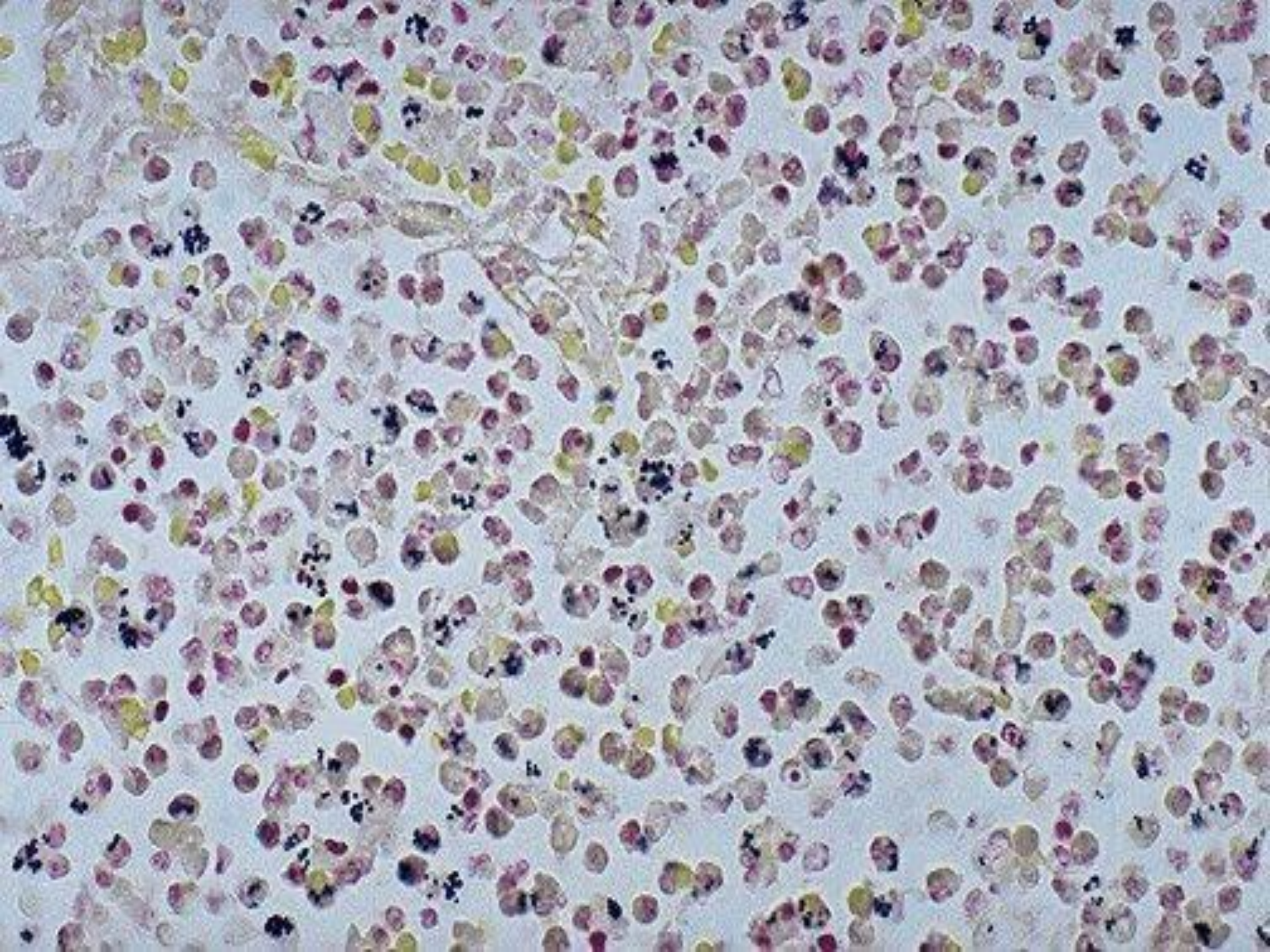
- **Macroscopie:**
 - lobul pulmonar afectat este moderat consolidat, roșu-violaceu, umed și parțial crepitant.
 - la secționare se scurge un lichid sero-sanguinolent spumos (aerat).
- **Microscopie:**
 - capilarele parieto-alveolare sunt congestionate;
 - există un exudat seros în lumenul alveolar: lichid intens eozinofil (bogat în proteine) ce conține hematii și bacterii (**alveolita seroasă**).



Stadiul de hepatizație roșie (ziua 3-4)

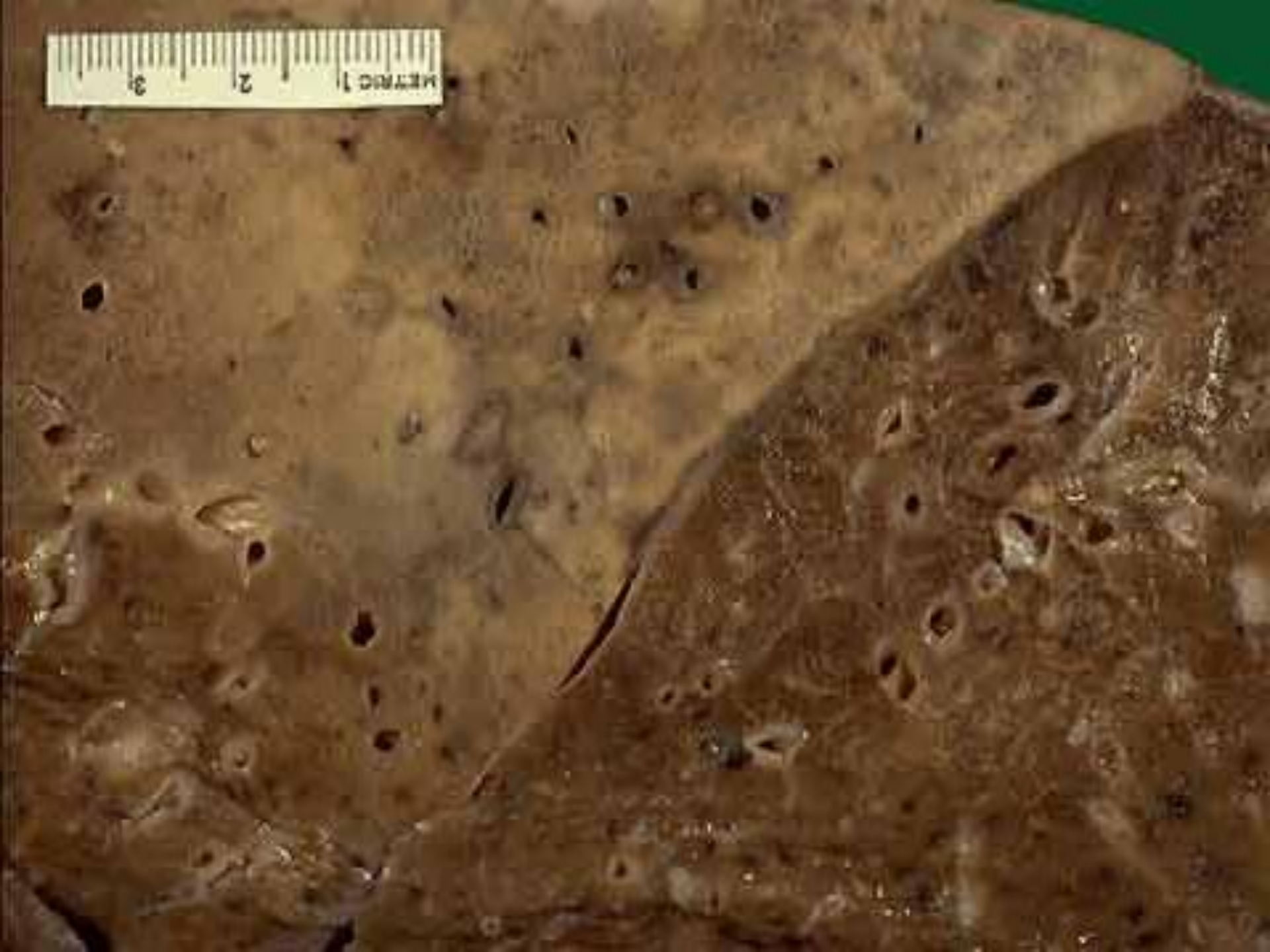
- Macroscopie:
 - lobul pulmonar afectat este consolidat, solid, uscat, roșu-brun, de consistență hepatică;
 - pe suprafața de secțiune este rugos, granular, și nu se elimină nici un exudat.
- Microscopie:
 - capilarele parieto-alveolare sunt intens congestionate;
 - există un exudat fibrinos în lumenul alveolar (sub formă de rețea) ce conține eritrocite, neutrofile și agenți infecțioși (alveolita fibrinoasă).

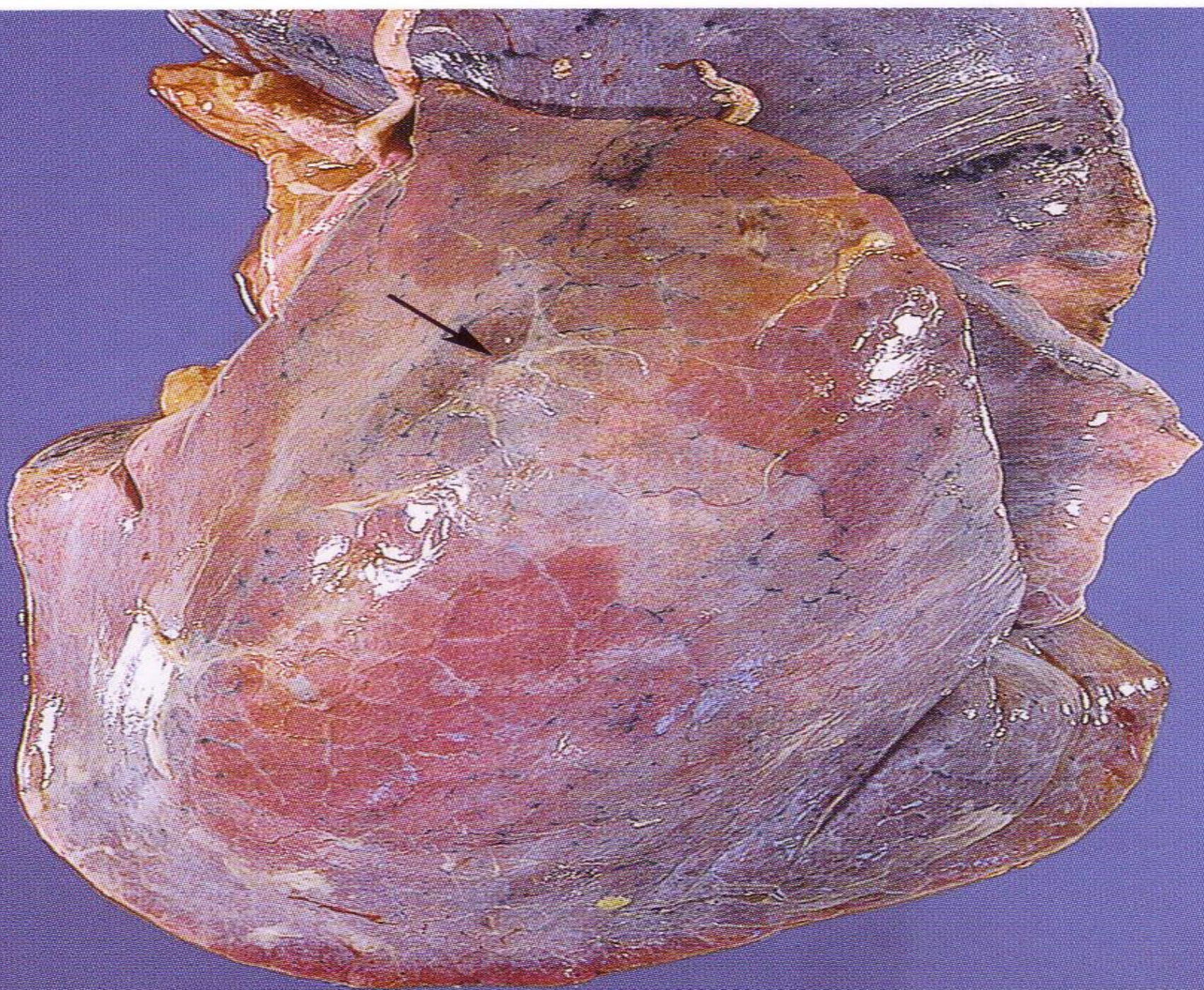


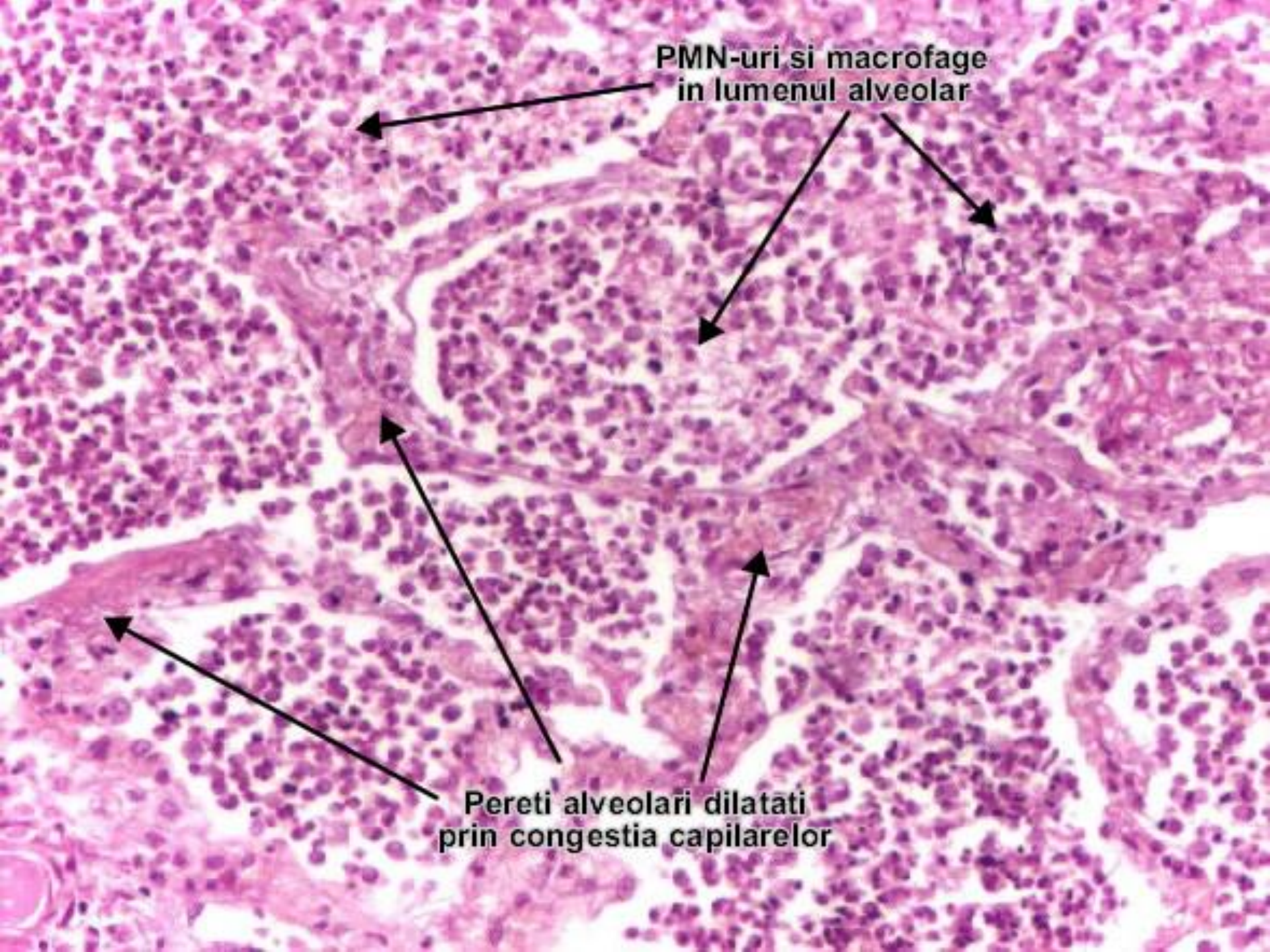


Stadiul de hepatizație cenușie (ziua 5-7)

- Macroscopie:
 - lobul pulmonar este condensat, cenușiu
 - la secționare se elimină un exudat fibrino-purulent.
- Microscopie:
 - rețeaua de capilare parieto-alveolare este încă congestionată;
 - lumenul alveolar conține un exudat purulent compus din PMN (alveolita leucocitară).







PMN-uri si macrofage
in lumenul alveolar

Pereti alveolari dilatati
prin congestia capilarelor

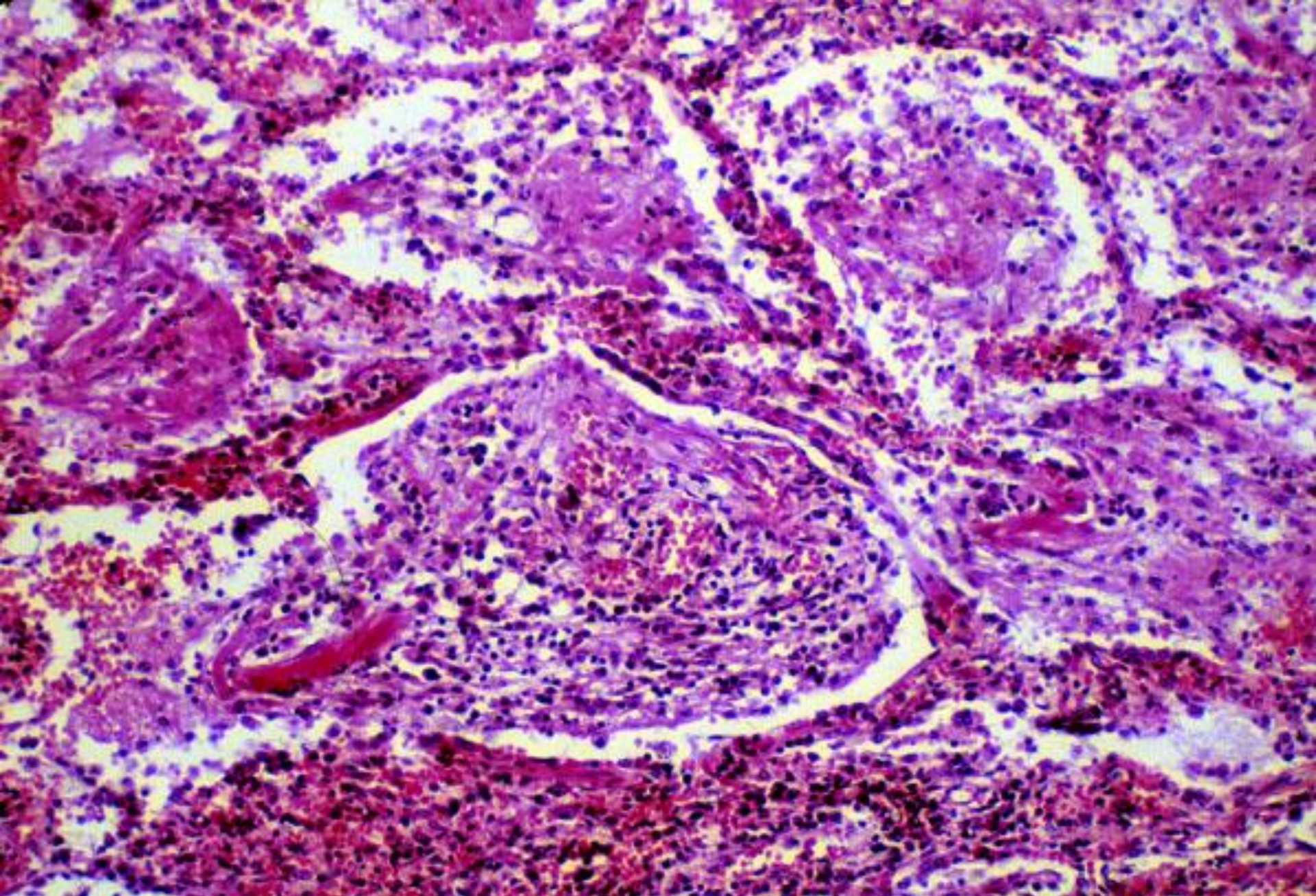
Stadiul de rezoluție (ziua 8-9); durează 3 săptămâni

- În cazurile necomplicate exudatul alveolar (lichefiat enzimatic) este
- **fagocitat de macrofage, eliminat prin expectorație și resorbit prin limfatice.**
- => Se reface aerația pulmonară.

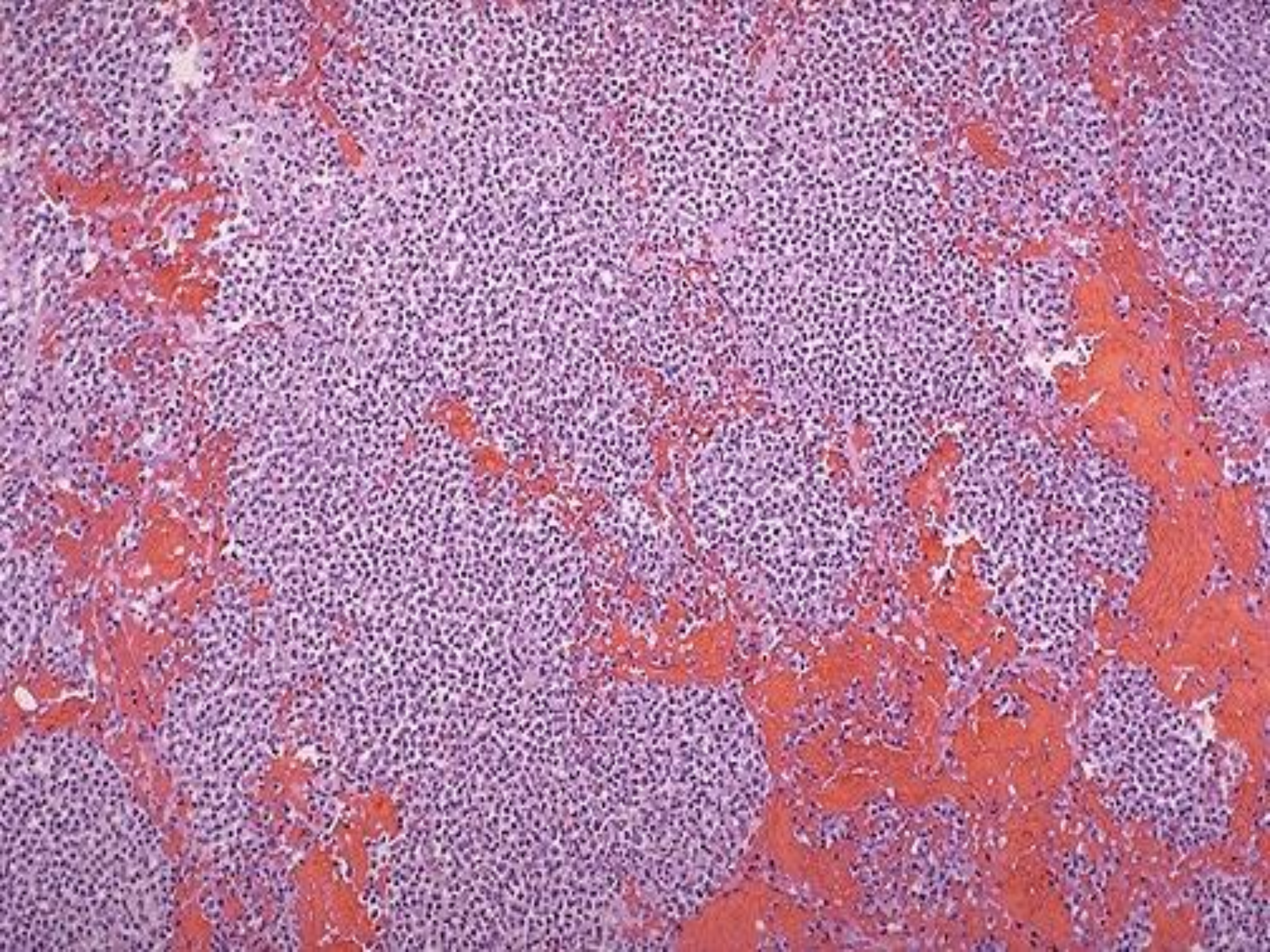
Complicatii

În evoluția nefavorabilă a bolii => complicații:

- **carnificația pulmonară**
 - organizarea conjunctivă a exudatului alveolar neresorbit (alveolele rămân permanent neaerate);
- **abcedarea blocului pneumonic**
 - Distructia parenchimului → formarea unui abces;
- **complicațiile pleurale**
 - pleurezie sero-fibrinoasă sau fibro-purulentă;
- » Endocardită, miocardită, artrită, nefrită, meningită, septicopiemie, septicemie;



Peumonie cu organizarea exsudatului (*carnificare*). H-E



b. Pneumonia lobulară (bronhopneumonia)

Pneumonia lobulară este inflamația acută exudativă

- localizată în bronsiole și alveolele adiacente
- MA-se manifestă prin focare nodulare de condensare pulmonară (consolidări pulmonare în focar)

Etiologie

- Factori favorizanți:
 - vârste extreme
 - boli cronice
 - post infecții virale (gripă, rujeolă)
- Factori determinanți:
 - agenții patogeni obișnuit implicați sunt stafilococul, streptococul, Haemophilus influenzae, pseudomonas, proteus, Klebsiela

Patogenie: Acești **agenți patogeni** au virulență scăzută și infectează organisme tarate.

- **colonizează bronsiile și bronsiiolele** (bronșită și bronșiolită)
=> **infecția se extinde la alveolele corespunzătoare (alveolită)**

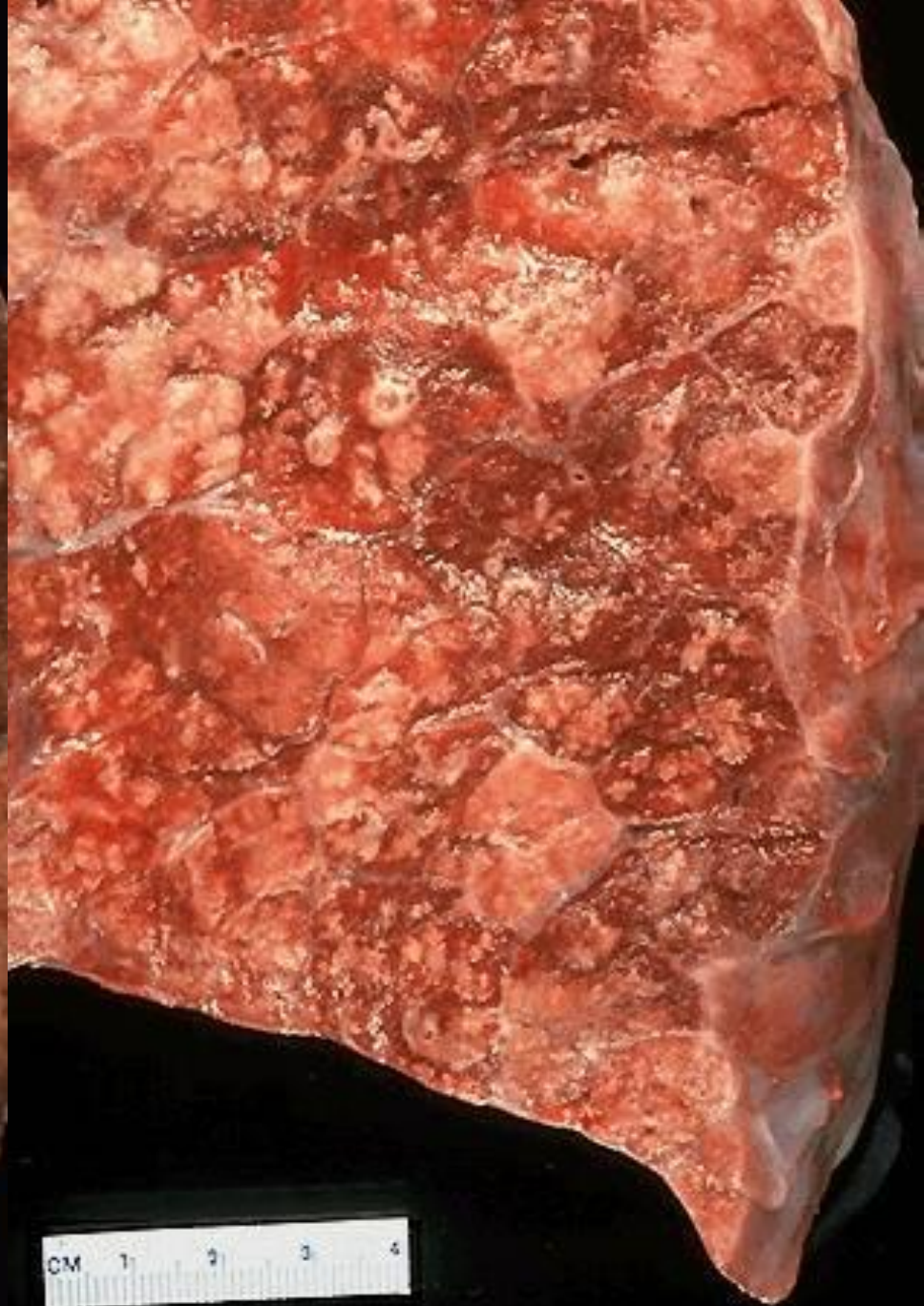Morfologie

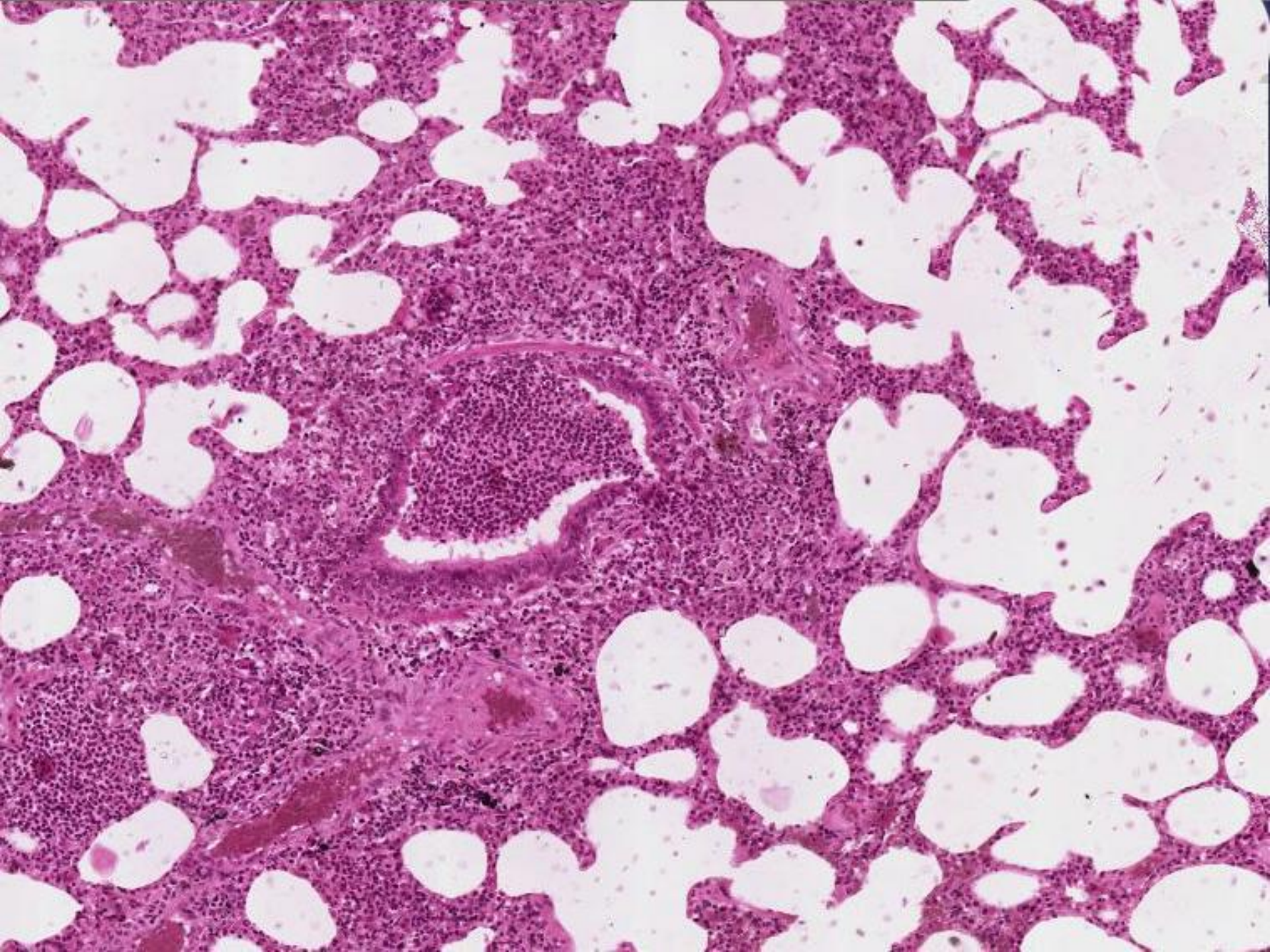
Macroscopie

- Focare multiple, nodulare de consolidare
 - limite neprecise (rău delimitate)
 - dimensiuni de 1 cm (1-2 cm) diametru
 - separate de parenchim pulmonar normal
 - de culoare cenușiu-gălbuie (inspectie)
 - se decelează prin palpare
 - la comprimare se elimină un exudat purulent (dopuri purulente)

• Microscopie :

- bronșiolită acută purulentă (exudat purulent în lumen și perete; epiteliul bronșolar alterat este descuamat)
- alveolite exudative acute peribronsiolare variate
 - leucocitar
 - fibrino-leucocitar
 - sero-fibrinos
 - ➔ exudatul nu are un caracter uniform ca în pneumonia lobară





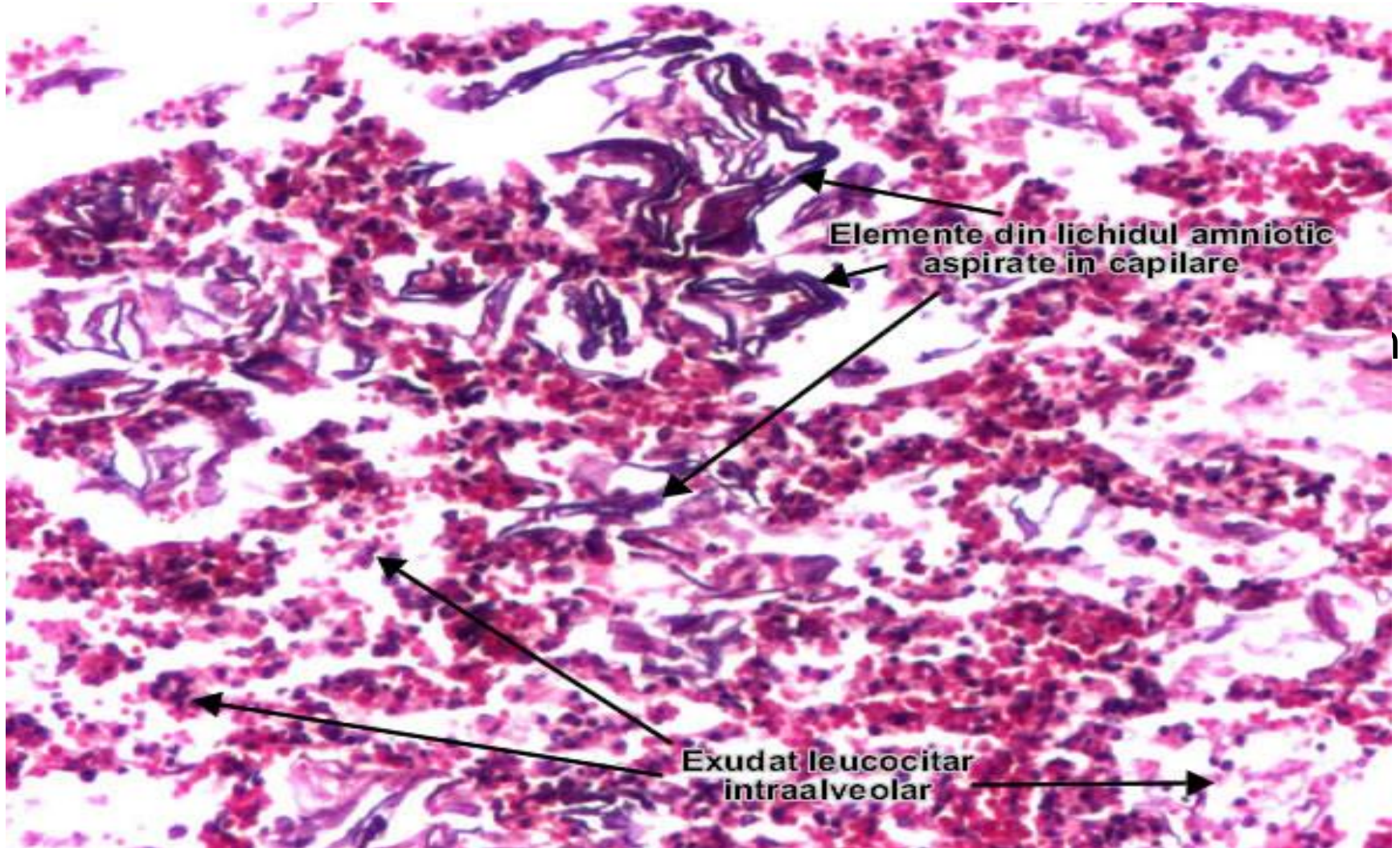
Evoluție

- rezoluție - sub tratament, majoritatea focarelor lezionale se vindecă prin fibroză;
- modificări supurative:
 - (a) abces pulmonar (prin confluarea focarelor bronhopneumonice);
 - (b) pahipleurită (eliminarea abcesului în cavitatea pleurală)
- diseminare bacteriană extrapulmonară:
 - endocardită infecțioasă,
 - meningite
 - alte septicemii.

Tipuri de bronhopneumonii

- Primare: determinate de infecții exogene
- Secundare:
 - BP imunodificitare
 - BP de aspirație
 - BP hipostatice
 - BP postoperatorii
 - Acutizarea bronșitei cronice

Bronhopneumonia de aspirație



3. Pneumonia la imunodeprimați

Pneumonia la imunodeprimați

- indivizi cu depresie imună de cauză congenitală sau dobândită
- cauza: agenți oportuniști

Etiologie

- Factori favorizanți: pacienți cu deficiențe imune
 - (a) Sugari sau copii distrofici (AIDS);
 - (b) Adulți imunodeprimați: post-corticoterapie, tumori maligne și boli cronice.
- Factorii determinanți
 - ➔ agenți patogeni variați (infecții oportuniste):
 - pneumocystis carinii
 - fungi (candida)
 - virusuri (CMV, herpes simplex)
 - mycoplasme atipice

2. Pneumonia atipică primară (Pneumonia interstițială)

Pneumonia atipică primară se caracterizează prin inflamație cu celule mononucleare localizată în septurile alveolare și interstițiul pulmonar.

- Termenul atipic denotă → lipsa
 - consolidării pulmonare
 - exudatului alveolar

Etiologie

- Factori favorizanți:
 - organisme tarate, alcoolici, malnutriți.
- Factori determinanții sunt agenți patogeni variați:
 - (a) *Mycoplasma pneumoniae* (M pn);
 - (b) virusuri (gripale, VRS, ADV, rinovirusuri); alte virusuri, cum ar fi, CMV, herpesvirus și virusul rujeolic, sunt frecvent implicați în pneumonita la pacienții imunosupresați.

Morfologie

MA

- nu există o consolidare pulmonară evidentă ca în pneumonia lobară (pneumonie tipică) => **aspectul MA este necaracteristic**
(**pneumonie atipică**)

MI

(a) bronșiolită acută necrotizantă

- necroze focale ale epiteliului bronșolar și infiltrat mononuclear în perete;

(b) pereți alveolari îngroșați:

- inflamația și congestia capilarelor parieto-alveolare => îngroșare marcată a pereților alveolari
=> producerea unui **bloc alveolo-capilar** responsabil de insuficiență respiratorie;

(c) lumenul alveolar este liber

Aspecte HP si evolutie

- Aspecte histologice particulare în infecții virale:
 - CMV determină o pneumonie interstițială cu celule gigante epiteliale (bronsiole si alveole) cu incluzii intranucleare și intracitoplasmatică (**celulele infectate au aspect de ochi de bufniță**)
 - Virusurile gripale cauzează **rinită, faringită, bronșită, pneumonie interstițială** (în formele severe se produce **necroza epiteliului alveolar**)
 - Virusul rujeolic determină o **pneumonie interstițială cu celule gigante și bronșiolită**
- Evoluție:
 - în formele necomplicate, pneumoniile virale se vindecă;
 - complicații: suprainfecții bacteriene-bronhopneumonia bacteriană.

4. Abcesul pulmonar

Abcesul pulmonar (AP) = arie localizată de necroză supurată a parenchimului pulmonar

Etiologie

- Factori favorizanți:
 - complicație
 - afecțiuni pulmonare (pneumonie lobară, BP, aspirație de conținut gastric sau corpi străini și embolism pulmonar)
 - boli sistemice (embolism septic de la o osteomielită, tromboza sinusului cavernos, sau endometrită postpartum).
- Factorii determinanți → agenți patogeni variați:
 - streptococi aerobi și anaerobi
 - stafilococ auriu
 - bacterii gram negativi
 - organisme anaerobe, etc.

- Structura abceselor:

(a) Cavitătea

- material supurativ și conținut aerian (comunicare cu o cale aeriană)

(b) Peretele

- abcesul recent are un perete cu aspect sfacelat (necroza supurativă a parenchimului pulmonar)
- abcesul cronic are un perete fibros rezultat prin proliferarea fibroblastelor

- Complicații:

- (a) Fistule bronho-pulmonare: empiem pulmonar, pneumotorax, piopneumotorax;
- (b) Tromb-embolii septice cerebrale

TUMORILE BRONHO- PULMONARE

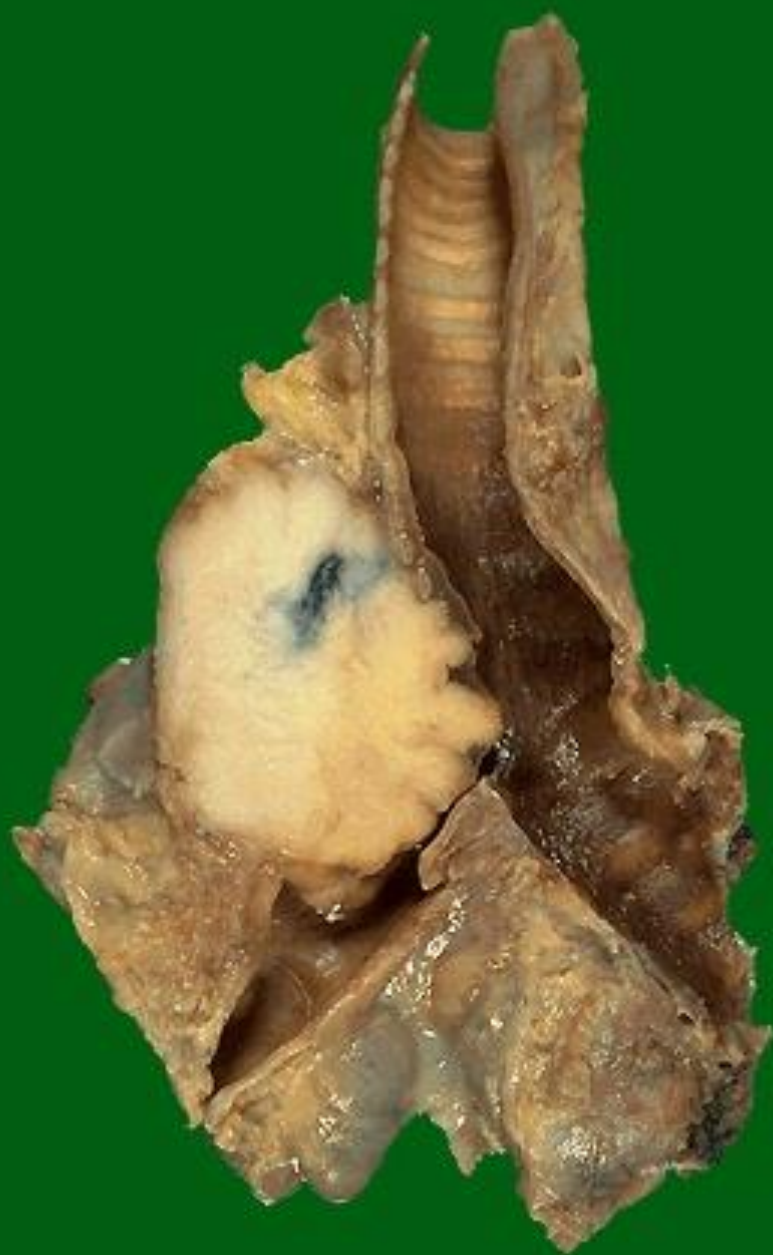
- Există 3 categorii majore de tumori pulmonare:
 - tumori pulmonare secundare
 - carcinomul bronhopulmonar
 - tumori bronhopulmonare benigne-rare
- Cele mai multe tumori sunt maligne, din care metastazele - reprezintă majoritatea tumorilor pulmonare

Carcinomul bronhopulmonar

- Este cea mai frecventă tumoră pulmonară primară
 - frecvență în creștere în ultimile decenii
 - tendință de ștergere a incidenței între cele 2 sexe
- Este mai frecvent între 40-70 de ani, cu un vârf al incidenței între 60-70 de ani.
- Factorii de risc majori:
 - fumatul de țigarete crește riscul de dezvoltare a CBP prin dezvoltarea leziunilor precursoare, MP și DP epiteliului respirator în caz de expunere cronică la fum de țigară;
 - riscul crește cu numărul de țigarete fumate și cu vârsta de debut a fumatului (benzopirenul din țigarete poate iniția carcinomul)
 - poluanți atmosferici (radiații) și industriali (azbest, Be), radiații
 - factori genetici

Morfologie

- origine
 - epiteliul bronhiilor principale (ordin I, II, III) și epiteliul glandelor mucoase
 - rar, tumora pleacă din epiteliul bronhiolo-alveolar
- după localizare și aspect MA (2):
 - A. tumora centrală sau hilară (infiltrativă)**
 - B. tumora periferică (nodulară)**



Tumora centrală sau hilară (infiltrativă)

- este forma cea mai frecventă (70%)
- are origine în epiteliul bronsic la nivelul unei arii de MP, DP și CIS.
 - Inițial, tumora apare ca o arie de îngroșare a mucoasei bronșice (diametru sub 1 cm), care crește progresiv și formează proiecții neregulate.
 - Tumora continuă să crească în lumen (tumoră intralumenală – tablou clinic obstructiv).
 - Ulterior, tumora penetrează peretele și se extinde pe calea vaselor limfatice (aspect radiologic de piciorușe de crab) până la nivelul pleurei
- MA
 - o tumoră ce înfiltrează peretele, extinzându-se în parenchimul pulmonar până la pleură

Tumora periferică (nodulară)

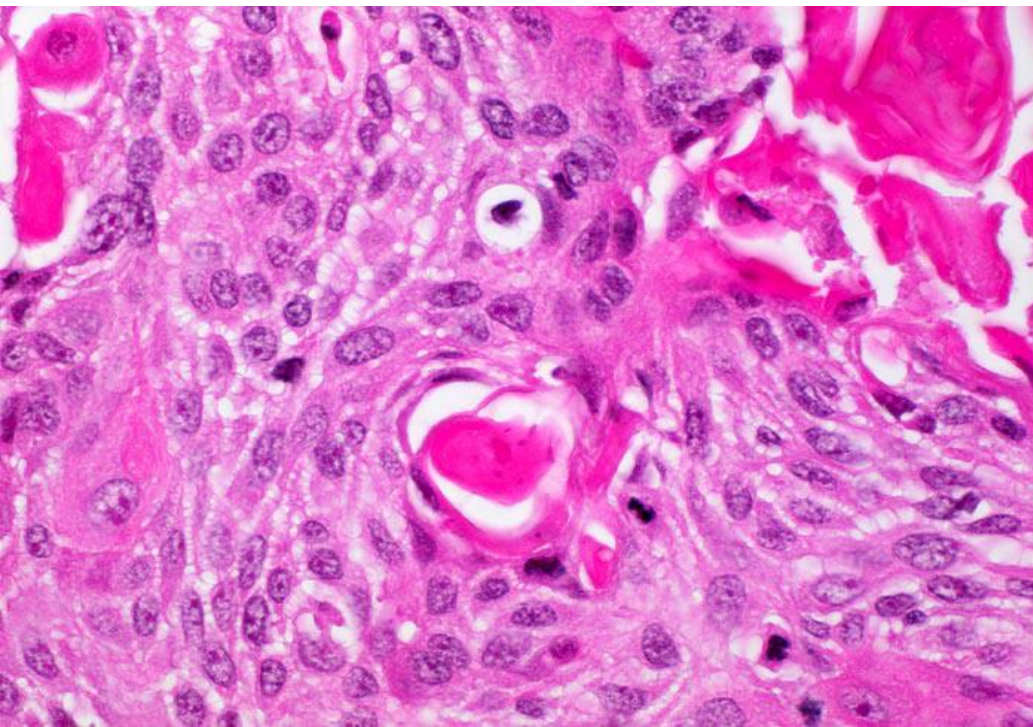
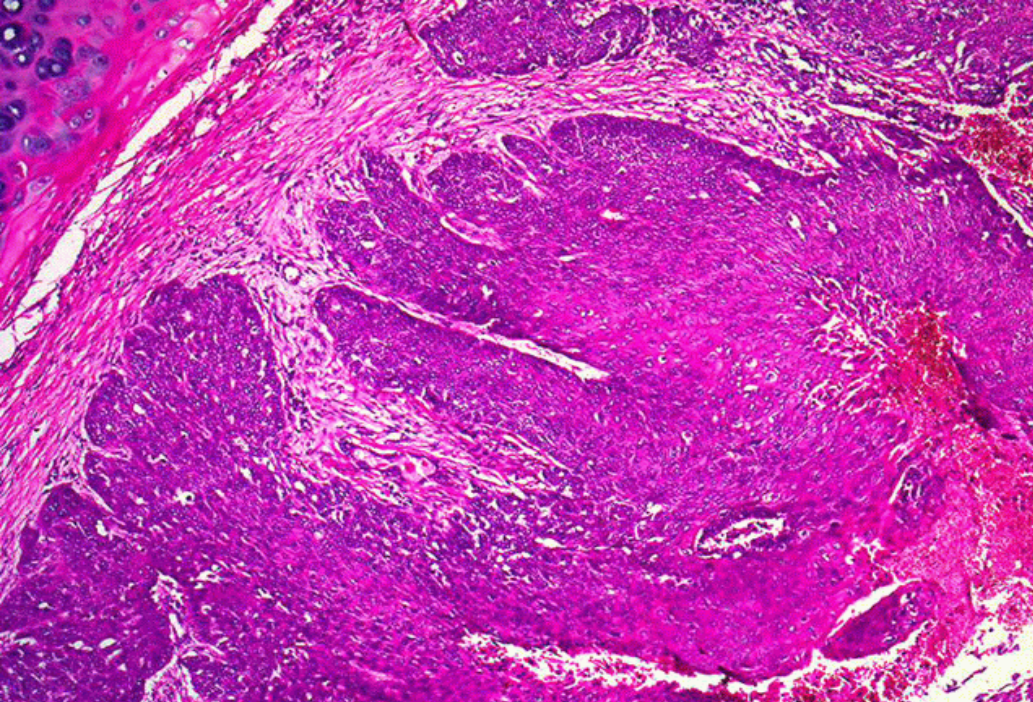
- reprezintă aproximativ 30% din CBP
- are origine în epiteliul bronsiolo-alveolar
- este o tumoră apicală ce dă compresiune brahială și pe plexul cervical - sdr Horner
- MA-
 - o tumoră nodulară voluminoasă, unică sau multiplă, alb-cenușie, solidă, cu dimensiuni mari și margini rău delimitate datorită caracterului infiltrativ local.
 - în structura tumorii există arii de necroză și hemoragie.

Tipurile histologice ale CBP

- Tipuri HP de CBP (4)
 - a. CSC-50%
 - b. ADC-20% (ce include carcinomul bronsiolo-alveolar)
 - c. CCm-20% (carcinom cu celule mici, anaplazice sau în boabe de ovăz)
 - d. CCM-10% (carcinom cu celule mari, anaplazice)

a. CSC (carcinom epidermoid)

- cel mai frecvent tip histologic de CBP central
- FF
 - în relație cu tabagismul
 - mai frecvent la barbati
- MA
 - CSC - o tumoră centrală, mare, care în stadii avansate determină un tablou clinic obstructiv.
- MI
 - CSC prezintă diferite grade de diferențiere, în raport cu gradul de formare a keratinei și a punților intercelulare.
- evoluție
 - tumorile cresc încet, sunt rezecabile, și dau metastaze locale.
 - Metastazele se produc pe cale limfatică și hematogenă.



Carcinom pulmonar epidermoid

*a – fără keratinizare;
b – cu keratinizare (H-E)*

b. ADC (adenocarcinom)

- incidență egală pe ambele sexe
- origine
 - în bronhiile de ordin I și II,
 - unele ADC apar în relație cu cicatrici pulmonare-traume vechi, tuberculoză și infarctele pulmonare
- MA
 - o tumoră periferică, nodulară
 - poate fi și o leziune centrală ce pleacă din bronhia principală.
- MI
 - ADC se prezintă cu diferite grade de diferențiere, ce variază de la forme bine diferențiate (subtipul tubulo-papilar) la forme puțin diferențiate (solid cu producere de mucus).
- Evoluție
 - ADC are un ritm de creștere mai lent decât CSC sau carcinoamele nediferențiate
 - un prognostic mai bun în absența metastazelor.

Carcinomul bronsiolo-alveolar

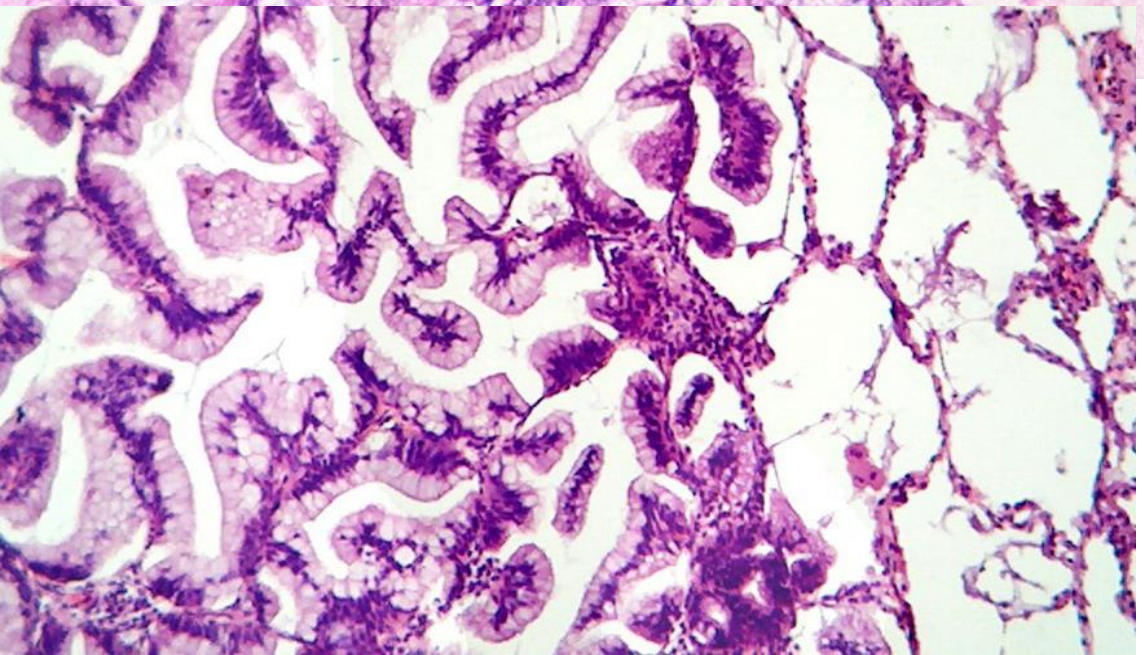
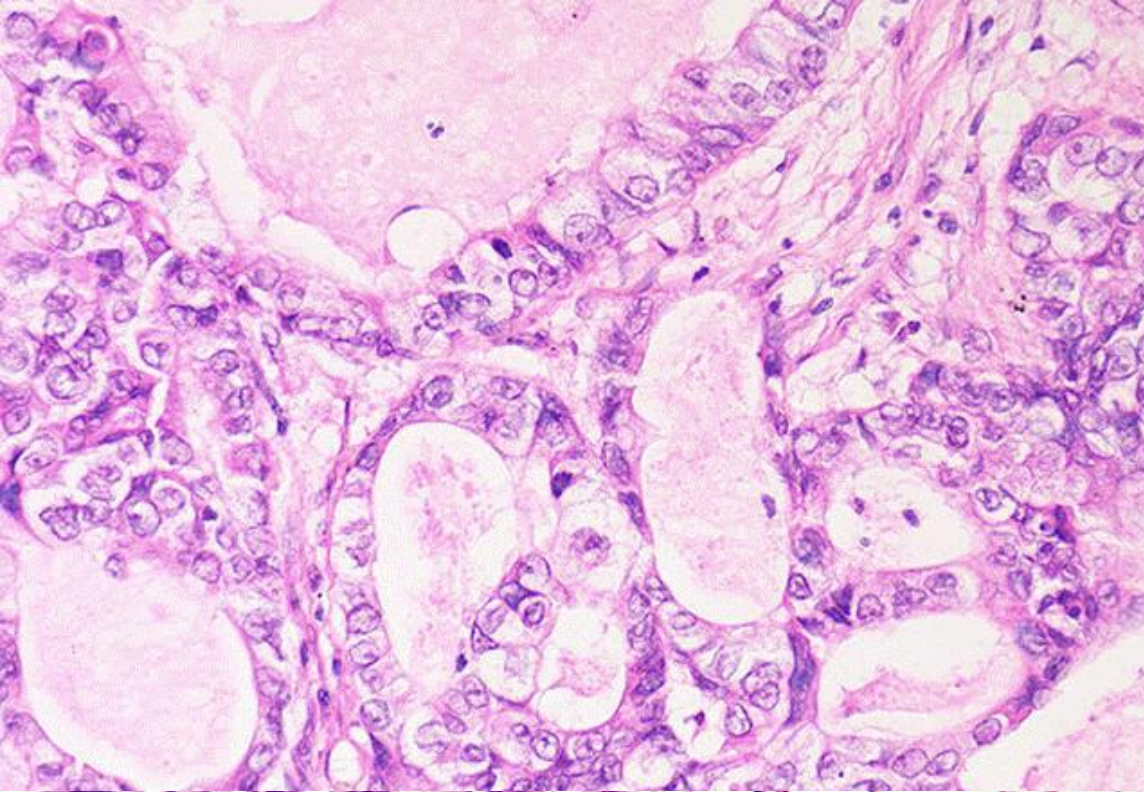
- o formă particulară de ADC (5% din ADC)
 - trăsături distincte macroscopice și microscopice
- incidență egală pe sexe; se poate produce la orice vârstă
- un tablou clinic pseudo-pneumonic, atât radiografic cât și macroscopic
- origine
 - epiteliu bronsiolo-alveolar atipic ce tapeteaza septurile alveolare tinzând să reproducă arhitectura alveolelor

MA - o tumoră periferică

- (a) **nodul unic**, cu dimensiuni peste 10 cm în diametru
- (b) în 1/2 de cazuri este o tumoră infiltrativă difuză, **multifocală** care înlocuiește arii pulmonare cu producerea de **consolidări pulmonare**

MI

- Citologic, tumora este compusă din:
 - (a) celule cuboidale, cu nucleii hiperchromatici și mitoze, ce formează structuri papilare și nu secretă mucină
 - (b) celule cilindrice, uniforme, cu puține mitoze.
- Arhitectural, celulele tumorale sunt dispuse pe septuri alveolare și secretă mucină.



Adenocarcinom pulmonar (*H-E*)

*[b – carcinom
bronhioloalveolar]*

c. CCm (carcinom cu celule mici)

- este mai frecvent la bărbați-fumatul de țigarete
- origine
 - în epiteliul bronșic care prezintă diferențiere spre celule neuroendocrine
- MA
 - tumoră centrală cu tablou clinic de sdr. paraneoplazic (secreție de hormoni ectopici).
- MI
 - celule tumorale sunt mici, rotunde sau ovale, cu citoplasmă puțină și nuclei alungiți (în boabă de ovăz).
 - celulele tumorale conțin granule dense-secreție de hormoni ectopici
- evoluție:
 - ritm rapid de creștere și prognostic rezervat (obișnuit există metastaze în momentul diagnosticului; frecvent este incurabilă chirurgical).

d. CCM (carcinom cu celule mari sau carcinom anaplazic sau nediferențiat)

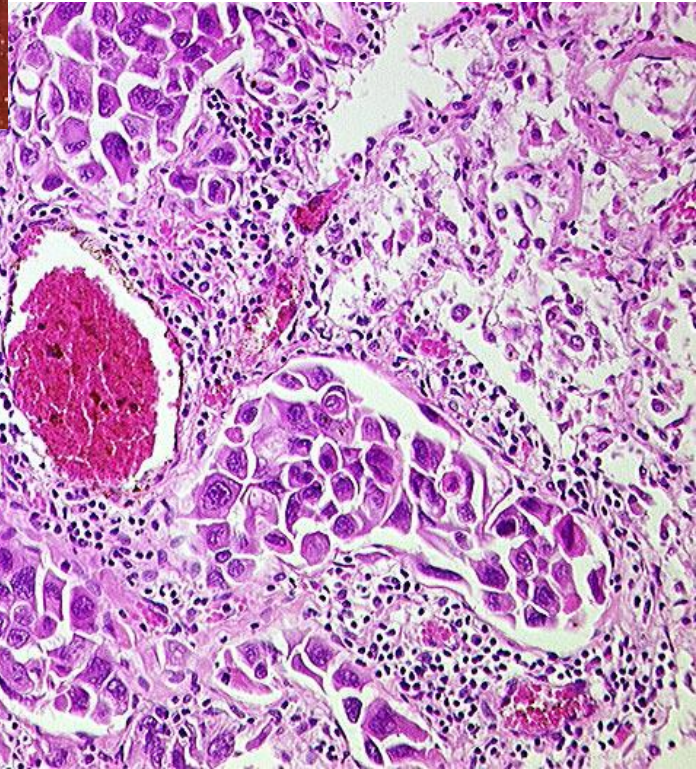
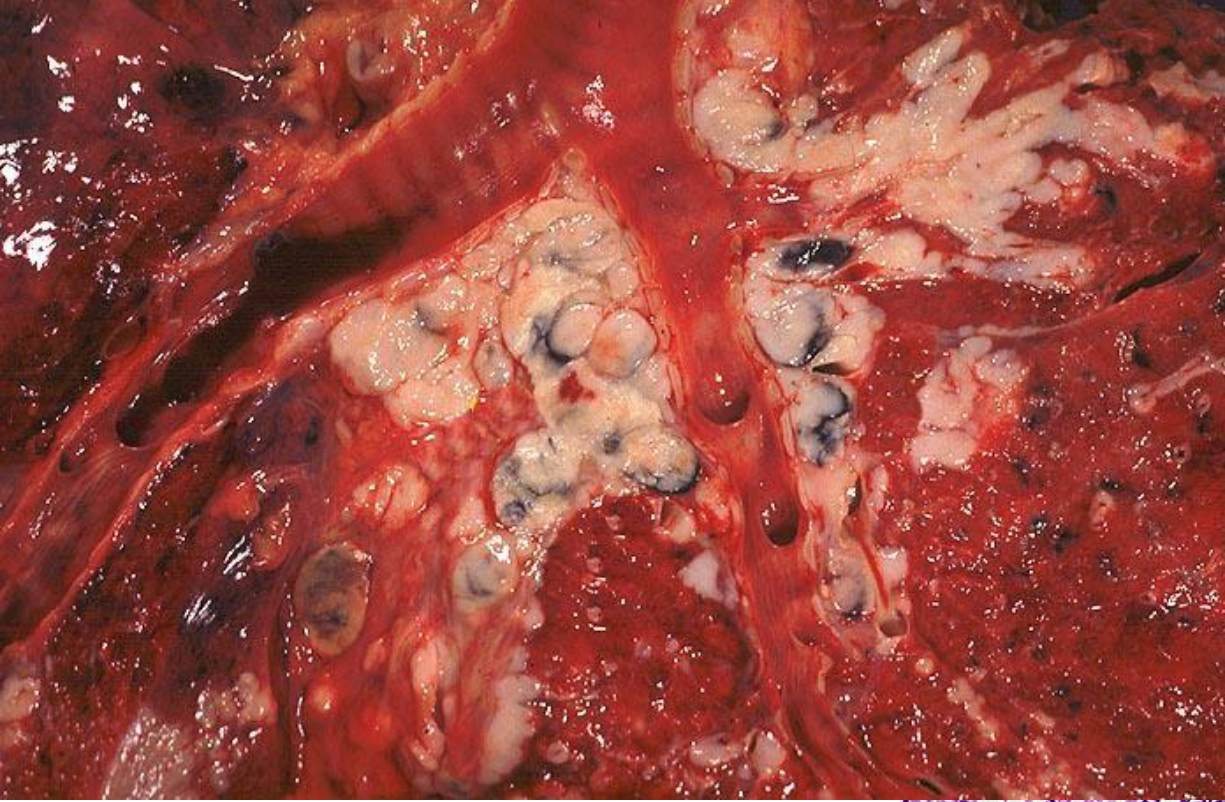- o tumoră puțin diferențiată pentru a permite încadrarea într-o anumită formă histologică de CSC sau ADC.
- este mai frecventă la bărbați
- MA
 - o tumoră centrală, și rar este o tumoră periferică.
- MI
 - plaje de celule mari, de formă și mărime variabilă, cu nuclei pleomorfi și mitoze frecvente; uneori sunt și celule gigante
 - carcinomul cu celule gigante are ritm rapid de creștere și prognostic rezervat.

CBP

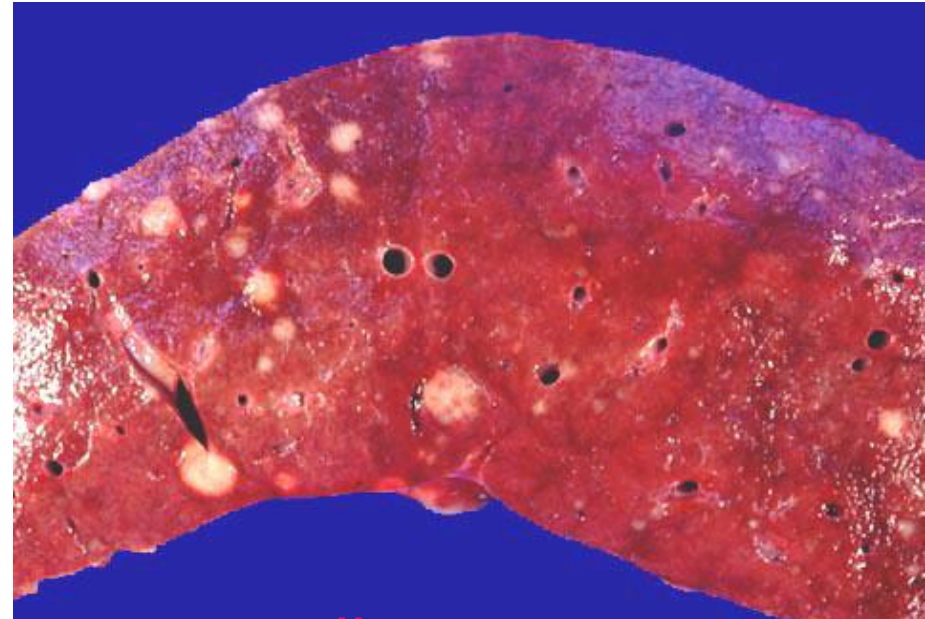
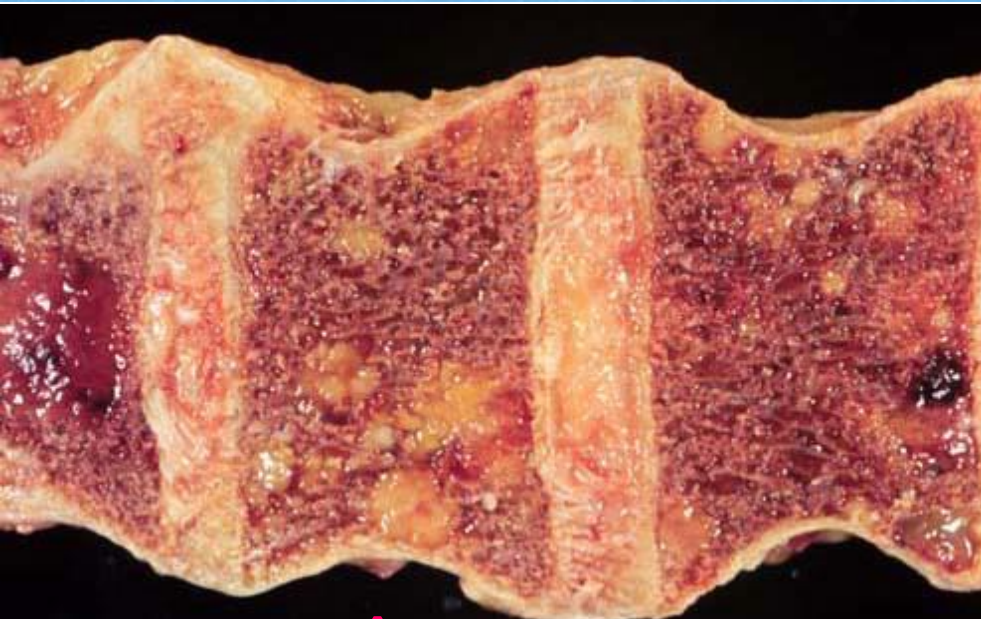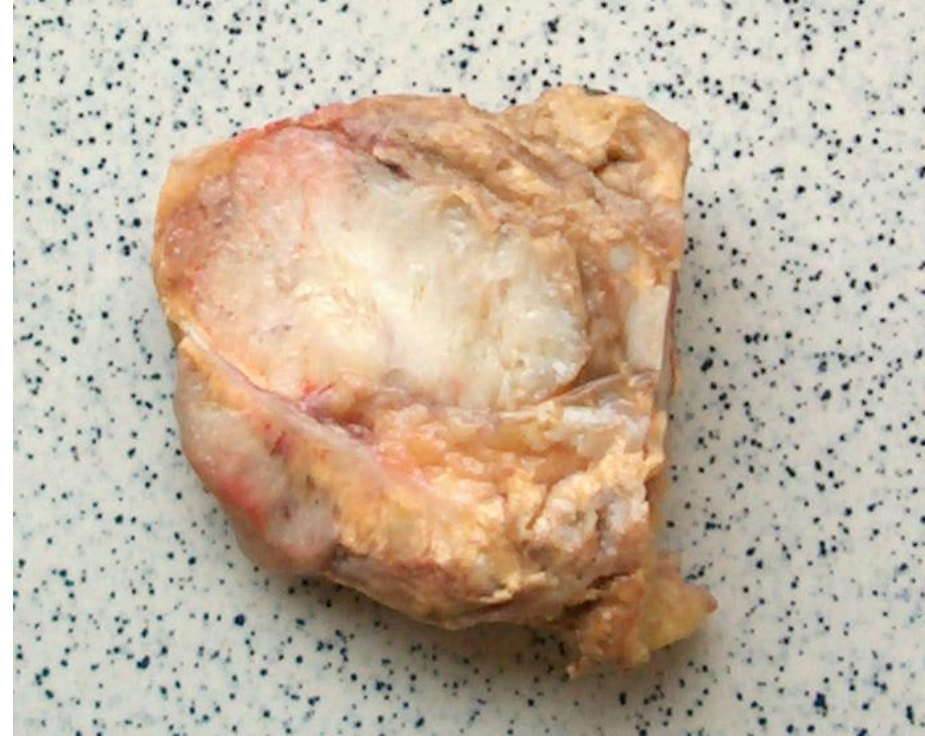- Evaluarea tumorii se face în raport cu stadiul (extensia anatomică) în conformitate cu sistemul TNM al CBP
 - Stadiul 0 - stadiu ocult: citologie + HP - TxNoMo
 - Stadiul I - tumoră ≤ 3 cm \pm afectarea ggl ipsilaterali T1N1Mo
 - Stadiul II - tumoră > 3 cm \pm afectarea ggl ipsilaterali T2NoMo, T2N1Mo
 - Stadiul III - invadarea pleurei, mediastinului, ggl controlaterali T3/ T4N3M1

Diseminarea tumorii

- directă, locală – diseminare peri-bronșică, pulmonară=> pleură și structurile mediastinale adiacente
- limfatică – în ganglionii limfatici hilari și peribronșici
- hematogenă – metastaze la distanță în diferite organe: suprarenală (1/2), ficat, creier, os (coaste, vertebre, humerus, femur – (se prezintă cu durere și fracturi patologice)
- transcelomică: în cavitatea pleurală (revărsat pleural malign)



Metastaze de carcinom pulmonar în limfoganglionii mediastinali și embolie canceroasă a vaselor limfatice



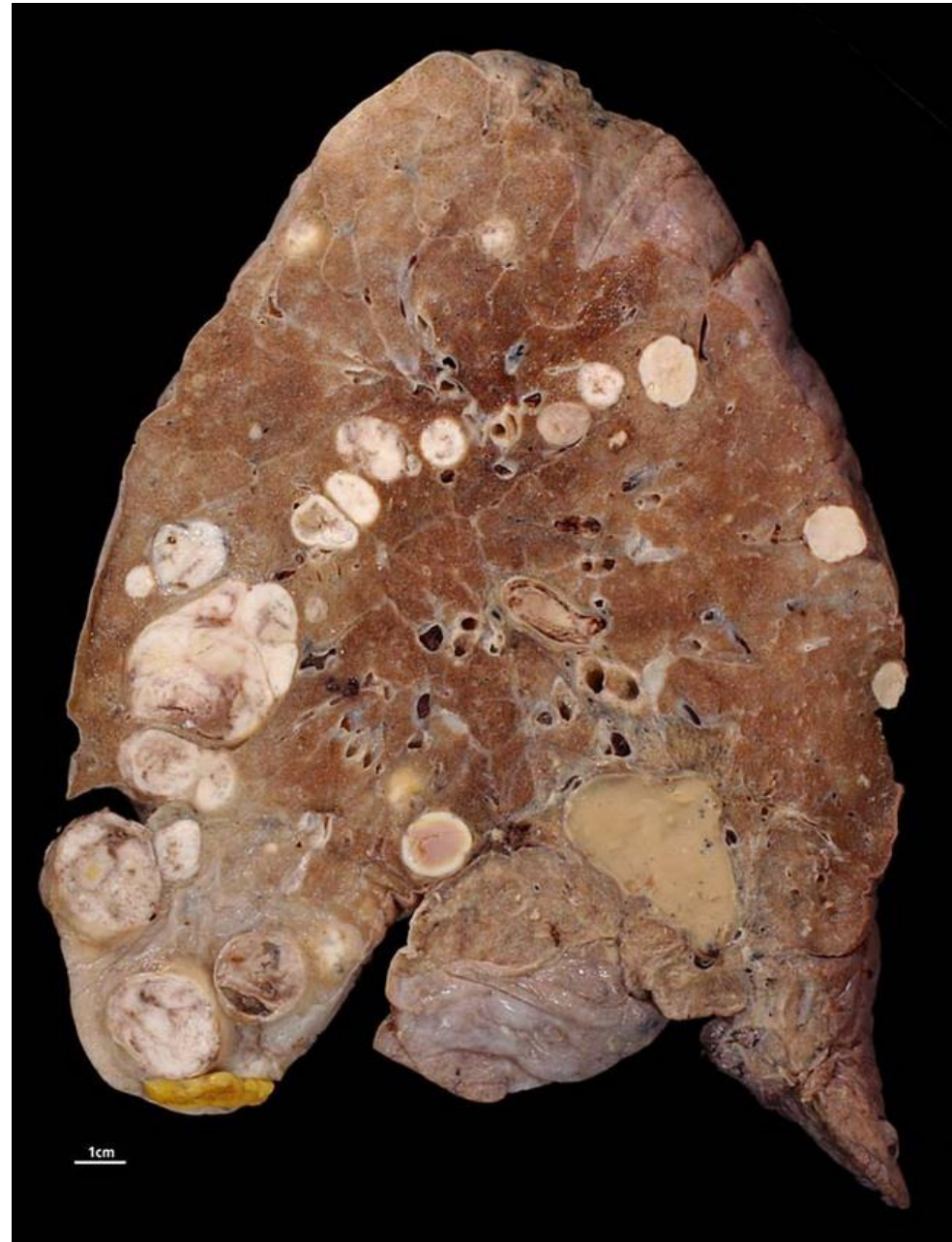
Metastaze în creier, vertebre, suprarenală și ficat

3. Tumorile pulmonare secundare sau metastazele pulmonare

- CPS este cea mai frecventă tumoră pulmonară (> tumorile primare).
- Metastazele pulmonare au originea în tumori primare extrapulmonare:
 - (a) diseminare hematogenă (carcinom mamar, carcinom tiroidian, carcinom TGI, limfoame maligne, sarcoame, coriocarcinoame)
 - (b) extensie directă de la o tumoră de vecinătate (carcinom esofagian, limfom mediastinal).
- MA-tumorile au un mod de creștere variat:
 - Frecvent-**noduli multipli**, bine delimitați, dimensiuni variate, diseminați în lobii pulmonari bilateral
 - uneori, **tumora metastatică devine evidentă microscopic**, ca urmare a diseminării limfactice difuze (embolii tumorale), **în limfaticile peribronsice, perivascularare și pleurale (limfangita carcinomatoasă)**
- MI-tumora poate avea o morfologie variată:
 - poate prezenta aspectul histologic al tumorii primare
 - poate avea un aspect histologic nediferențiat, ceea ce face dificilă identificarea localizării tumorii primare.

3. Tumorile pulmonare secundare sau metastazele pulmonare

- MA-tumorile au un mod de creștere variat:
 - Frecvent **noduli multipli**, bine delimitați, dimensiuni variate, diseminați în lobii pulmonari bilateral
 - uneori, **tumora metastatică devine evidentă microscopic**, ca urmare a diseminării limfactice difuze (embolii tumorale), **în limfaticile peribronsice, perivasculare și pleurale (limfangita carcinomatoasă)**
- MI-tumora poate avea o morfologie variată:
 - poate prezenta aspectul histologic al tumorii primare
 - poate avea un aspect histologic nediferențiat, ceea ce face dificilă identificarea localizării tumorii primare.



EFECTE SISTEMICE ALE CANCERULUI PULMONAR

(SINDROAME PARA-NEOPLAZICE)~ 5%

ADH (hiponatremie)

ACTH (Cushing)

PTH (Hiper-CA)

CALCITONIN (Hipo-CA)

SEROTONIN/BRADIKININ (Carcinoid)

PATOLOGIA PLEUREI

- 1 Revărsate pleurale**
- 2. Inflamații pleurale**
- 3. Pneumotorax**
- 4. Tumori pleurale**

1 Revărsate pleurale

- Pleura viscerală este afectată în stări variate (pneumonie, boli de colagen-AR și metastaze tumorale)
- Celulele mezoteliale pleurale reacționează, cu formarea unui **revărsat lichidian** în cavitatea pleurală
- Diagnosticul revărsatelor pleurale se face pe baza unor investigații variate:
 - Citologia lichidelor de aspirație
 - Examen biochimic al transudatelor sau exudatelor
 - Examen microbiologic
 - Puncția biopsie pleurală
- **Revărsatele pleurale** sunt acumulări de lichide patologice, de tip transudat, exudat, sau alte tipuri de colecții.

Tipuri de revărsate pleurale:

a. ne-inflamatorii:

Hidrotoraxul este o acumulare de transudat în cavitatea pleurală.

Transudatul este un lichid clar, seros, sărac în proteine (< 30 g / l).

Cauze: IC, IRC, și CH-hipoproteinemie severă

Hemotoraxul este o acumulare de sânge în cavitatea pleurală

Cauze: ruptura anevrismului de aortă toracică, traumatism toracic

Chilotoraxul este o acumulare de limfă în cavitatea pleurală:

Limfa este un lichid lactescent cu picături lipidice

Cauze: obstrucția sau lezarea canalului toracic

b. inflamatorii: Pleurita-Pleurezie

Exudatul este un lichid bogat în proteine (> 30 g / l).

2. Inflamațiile pleurale

- Inflamațiile pleurale se numesc pleurite sau pleurezii.
- Pleurezia este inflamația acută exudativă localizată în cavitatea pleurală.
 - Exudatul inflamator este un lichid bogat în proteine (>30 g / l).
- Cauze:
 - **Infecții:** bacterii, M. Tbc, virusuri (Cox, ECHO.și ADV)
 - Tumori: tumori secundare, CBP, mezoteliom malign
 - Infarct pulmonar
 - Boli autoimune: AR, LES
- Tipuri de pleurezii în funcție de caracterul exudatului inflamator:
 - Pleurezii sero-fibrinoase; cauze: tbc, virală (coxsackie, ECHO); IMA, BAI, uremică.
 - Pleurezii purulente sau empiem; cauză bacteriană: infecții cu str, H. infl, Klebsiela, Pseudomonas, etc.
 - Pleurezii sero-sanguinolente; cauze: tumoră pulmonară primară sau secundară.
 - Pleurezii sanguinolente; cauze: infarct pulmonar.
- În raport cu localizarea exudatului în cavitatea pleurală, pleureziile pot fi:
 - pleurezii ale mării cavități (unilaterale, bilaterale)
 - pleurezii parțiale sau închistate (interlobare, diafragmatice).
- Vindecarea exudatului
 - organizare conjunctivă rezultând **îngroșarea fibroasă a pleurei** și constituirea de **adeziuni fibroase între foițele pleurale** (simfiza pleurală).

3. Pneumotorax

- Pneumotoraxul este prezența aerului în cavitatea pleurală
- Tipuri de pneumotorax (3):
 - a. pneumotorax spontan
 - se întâlnește frecvent la persoane tinere, aparent sănătoase, adesea în relație cu un efort fizic;
 - rezultă prin ruperea unei bule apicale subpleurale congenitale sau ruperea unei bule de emfizem pulmonar bulos;
 - uneori, survine la indivizi cu AB, sau tuse convulsivă;
 - b. pneumotorax traumatic
 - fracturi costale, ruptura esofagului
 - c. iatrogen
 - ventilație artificială cu presiune mare, puncție aspirație pleurală
- Complicații:
 - infecții secundare => piopneumotorax
 - acumulările importante produc compresia pulmonilor și colaps pulmonar

4. Tumori pleurale

- Tipuri de tumori pleurale:
 - Benigne: tumora fibroasă solitară - rară
 - Maligne:
 - Secundare: cele mai frecvente
 - Primare: mezoteliom malign

Mezoteliomul malign (MM) este principala tumoră malignă a pleurei, care are origine în foita mezotelială pleurală.

Mezoteliomul malign apare frecvent după expunere la azbest (frecvent la indivizi peste 50 de ani).

a. Tumori pleurale primare sau mezoteliom malign

MA

- Inițial tumora acoperă suprafața pleurei și se însoțește de revărsat pleural hemoragic.
- În evoluție, tumora invadează pleura în totalitate și obliterează cavitatea pleurală (plaje tumorale albe ce acoperă pulmonul). Tumora se însoțește de revărsat sero-sanguinolent.

MI-variate tipuri histologice:

- Tipul cu celule fuziforme (tumoră cu aspect sarcomatoid); se aseamănă cu FS
- Tipul cu celule epiteliale (structuri tubulo-papilare); se aseamănă cu ADC
- Tipul bifazic sau mixt

Diagnosticul

- PBP și CDG din lichidul pleural aspirat

În evoluție, MM rar dă metastaze.

Tumora are prognostic foarte rezervat

Moartea se produce în 10 luni de la diagnostic.

b. Tumori pleurale secundare

- Tumourile pleurale secundare sunt mai frecvente decât tumourile pleurale primare și se asociază cu revărsate pleurale hemoragice.
- Orice malignitate poate atinge suprafețele pleurale
 - pe cale limfatică (<-carcinom de glandă mamară)
 - prin extensie directă (<- carcinom pulmonar).
- În diagnosticul diferențial între tumourile pleurale primare și secundare un rol esențial îl are examenul IHC.