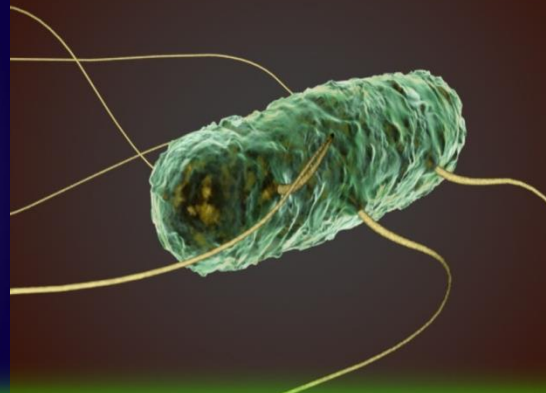
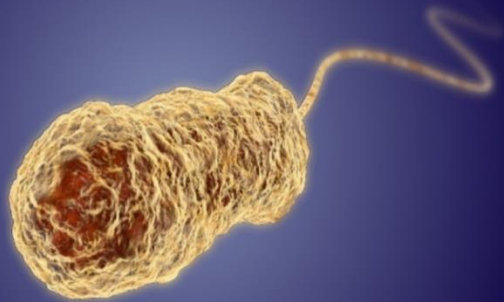
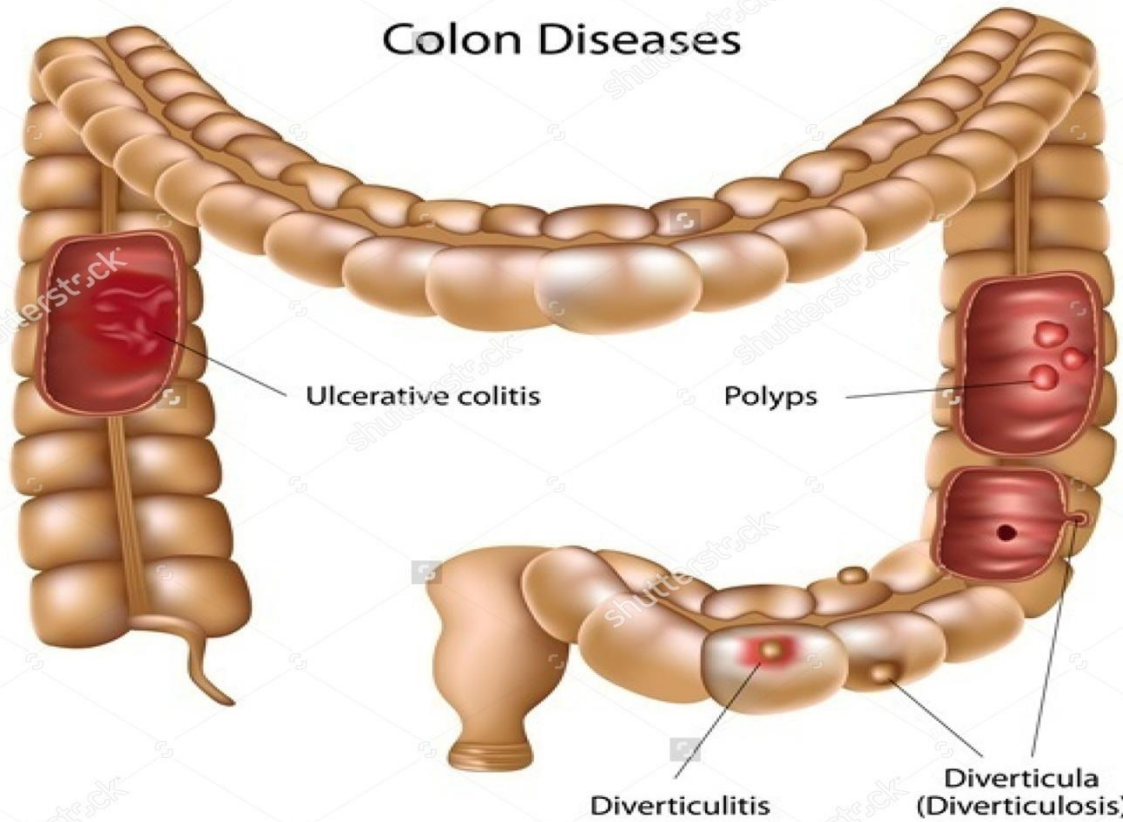


Colon Diseases



**Кишечная патология.
Оральные проявления
кишечных патологий.**

vibrio cholerae bacteria

salmonella bacteria

Тема: Кишечная патология. Оральные проявления кишечных патологий

I. Микропрепараты:

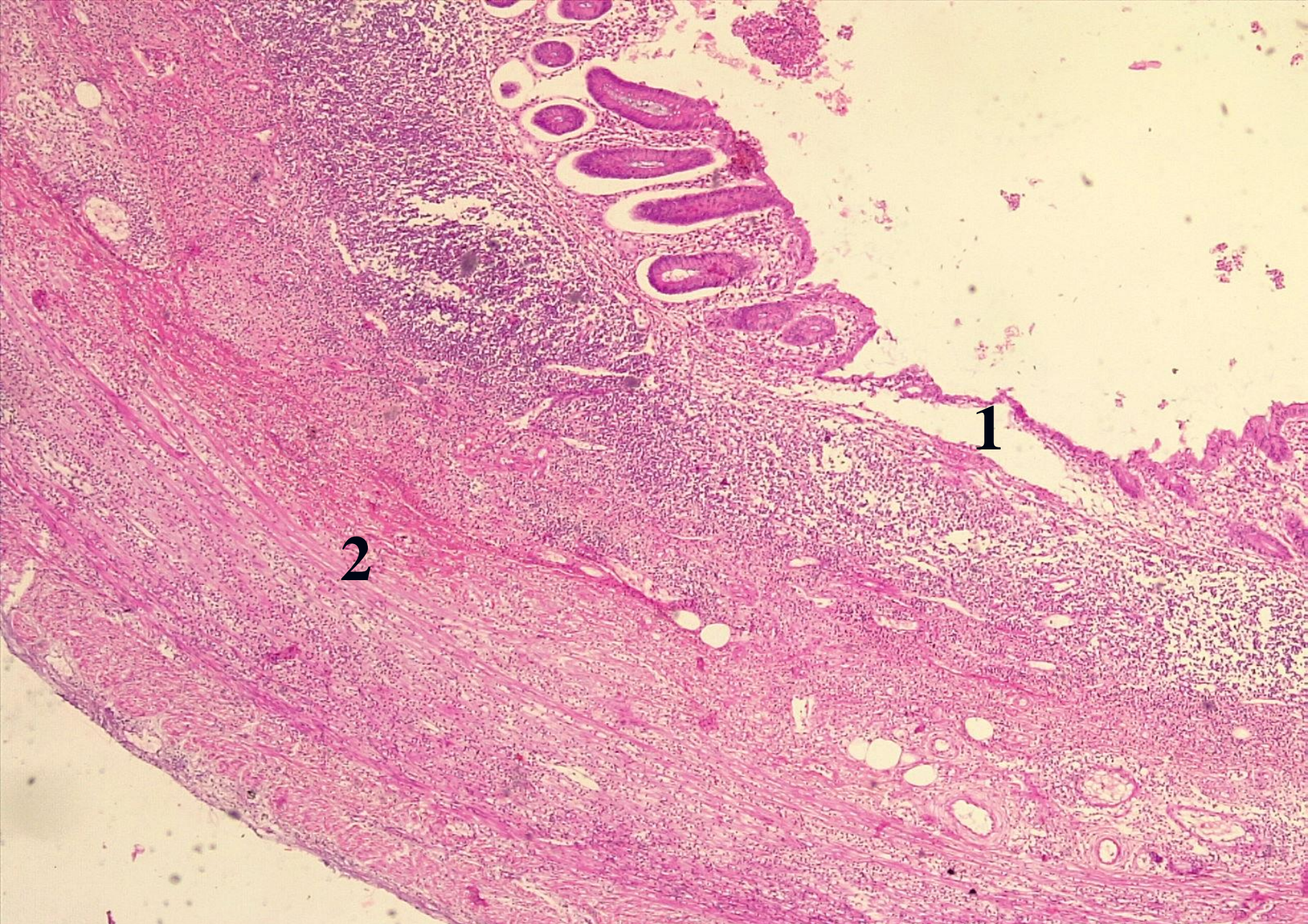
№ 88. Острый флегмонозно-язвенный аппендицит с периаппендицитом. (окраска Г-Э).

Обозначения:

1. Изъязвления слизистой оболочки.
2. Диффузная нейтрофильная инфильтрация всех слоёв стенки.

Просвет червеобразного отростка расширен, стенка утолщена, отечна, в слизистой имеются язвенные дефекты, дно которых покрыто некротическими массами с нейтрофильными лейкоцитами, в толще стенки диффузная инфильтрация нейтрофильными лейкоцитами, которая распространяется на все слои стенки, включая серозную оболочку, нейтрофильная инфильтрация наиболее выражена в мышечном слое, отмечаются расширение и полнокровие сосудов, кровоизлияния, в просвете отростка нейтрофильные лейкоциты и некротические массы.

Наиболее частая причина острого аппендицита – обструкция просвета червеобразного отростка, которая может быть вызвана фиброзом его проксимального отдела, камнями, включая копролиты (феколиты), опухолями, паразитами, инородными телами. Эти факторы приводят к задержке содержимого отростка, повышению интралюминального давления, ишемии слизистой, повреждению эпителия, проникновению инфекции и к развитию острого воспаления. Наиболее частые варианты острого аппендицита: а) катаральный, б) флегмонозный, в) язвенно-флегмонозный, г) гангренозный. В некоторых случаях в толще стенки отростка могут образоваться микроабсцессы – апостематозный аппендицит. Осложнения острого аппендицита: а) перфорация или аутоампутация при гангренозной форме с развитием местного или общего перитонита, б) распространение воспаления на серозную оболочку – периаппендицит, на брыжеечку – мезентериолит, и на слепую кишку – перитифлит, в) эмпиема (скопление гноя в просвете отростка), г) абсцессы в правой подвздошной области, в малом тазу между мочевым пузырем и прямой кишкой и поддиафрагмальный справа, д) пилефлебит (воспаление воротной вены) с абсцессами в печени. Поздние осложнения: спайки с большим сальником, тонкой кишкой, другими органами и мукоцеле.



№ 88. Острый флегмонозно-язвенный аппендицит с периаппендицитом. (окраска Г-Э).

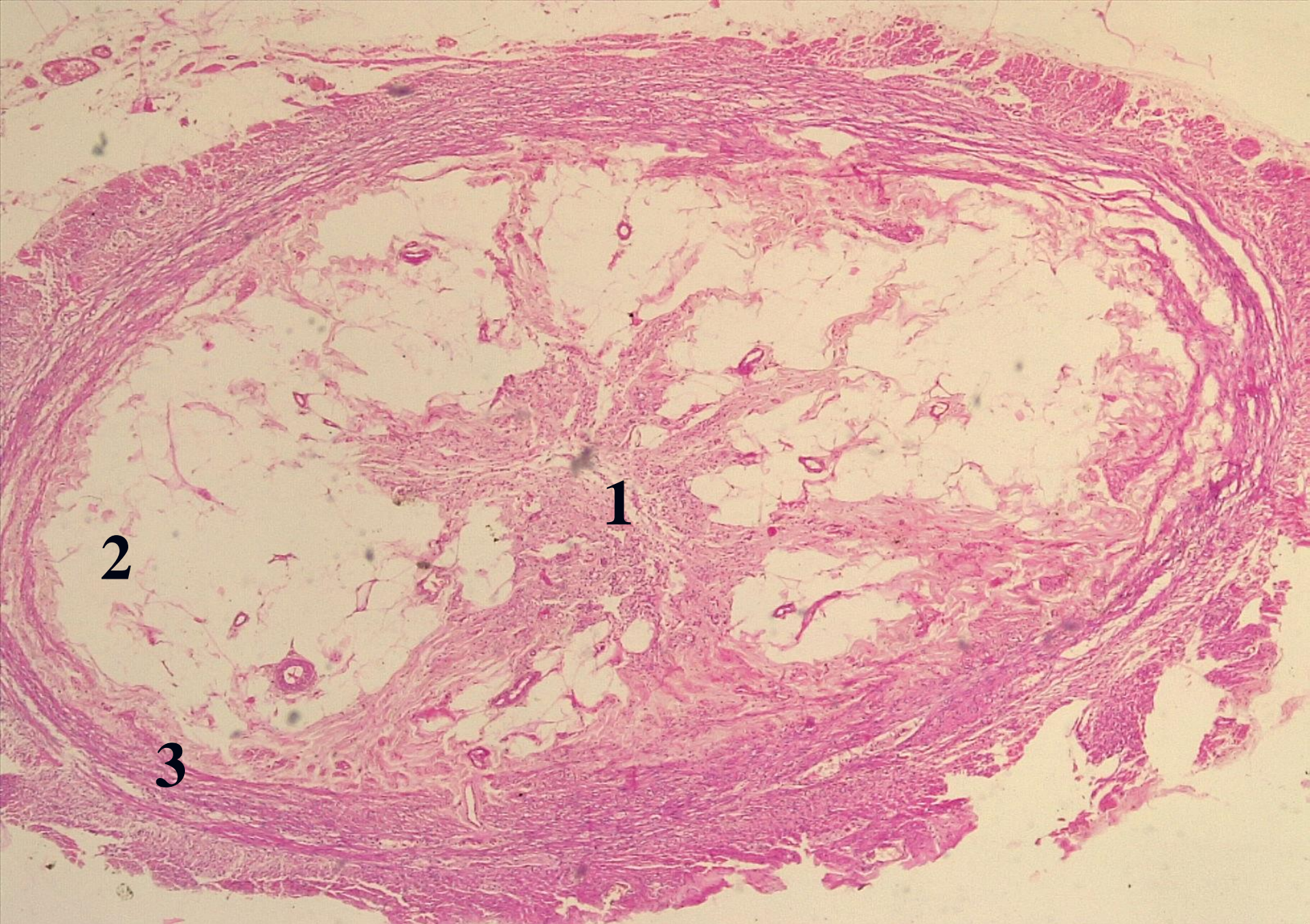
№ 88а. Хронический аппендицит. (окраска Г-Э.).

Обозначения.

1. Облитерация просвета отростка.
2. Внутренние слои стенки замещены соединительной и жировой тканью.
3. Атрофированный мышечный слой.

Просвет червеобразного отростка облитерирован соединительной и жировой тканью, которые замещают полностью слизистую и подслизистую оболочки, мышечный слой атрофирован.

Хронический аппендицит развивается после острого аппендицита и характеризуется процессами склероза и атрофии всех слоев стенки, может развиться облитерация просвета. В случаях, когда облитерация происходит в проксимальном отделе отростка могут развиваться: а) водянка отростка (скопление серозной жидкости), б) мукоцеле (расширение отростка и скопление слизи), в) миксоглобулез (образование шариков слизи в связи с перистальтикой стенки), г) псевдомиксома брюшины, когда при разрыве стенки мукоцеле шарики слизи распространяются по брюшине (напоминает миксому), д) эмпиема отростка в случае присоединения инфекции.



№ 88а. Хронический аппендицит. (окраска Г-Э.).

№ 222. Мукоцеле червеобразного отростка. (окраска Г-Э).

Обозначения:

1. Гиперплазия слизеобразующего железистого эпителия.
2. Слизь в просвете отростка.
3. Мышечный слой.

В препарате имеется сегмент стенки мукоцеле; отмечается гиперплазия слизеобразующего эпителия, который местами образует папиллярные разрастания, подслизистая полностью атрофирована, эпителий лежит непосредственно на мышечном слое, кровеносные сосуды расширены, полнокровны, имеются очаги кровоизлияний, в просвете слизь, окрашенная эозинофильно [*микрпрепарат № 88a*]

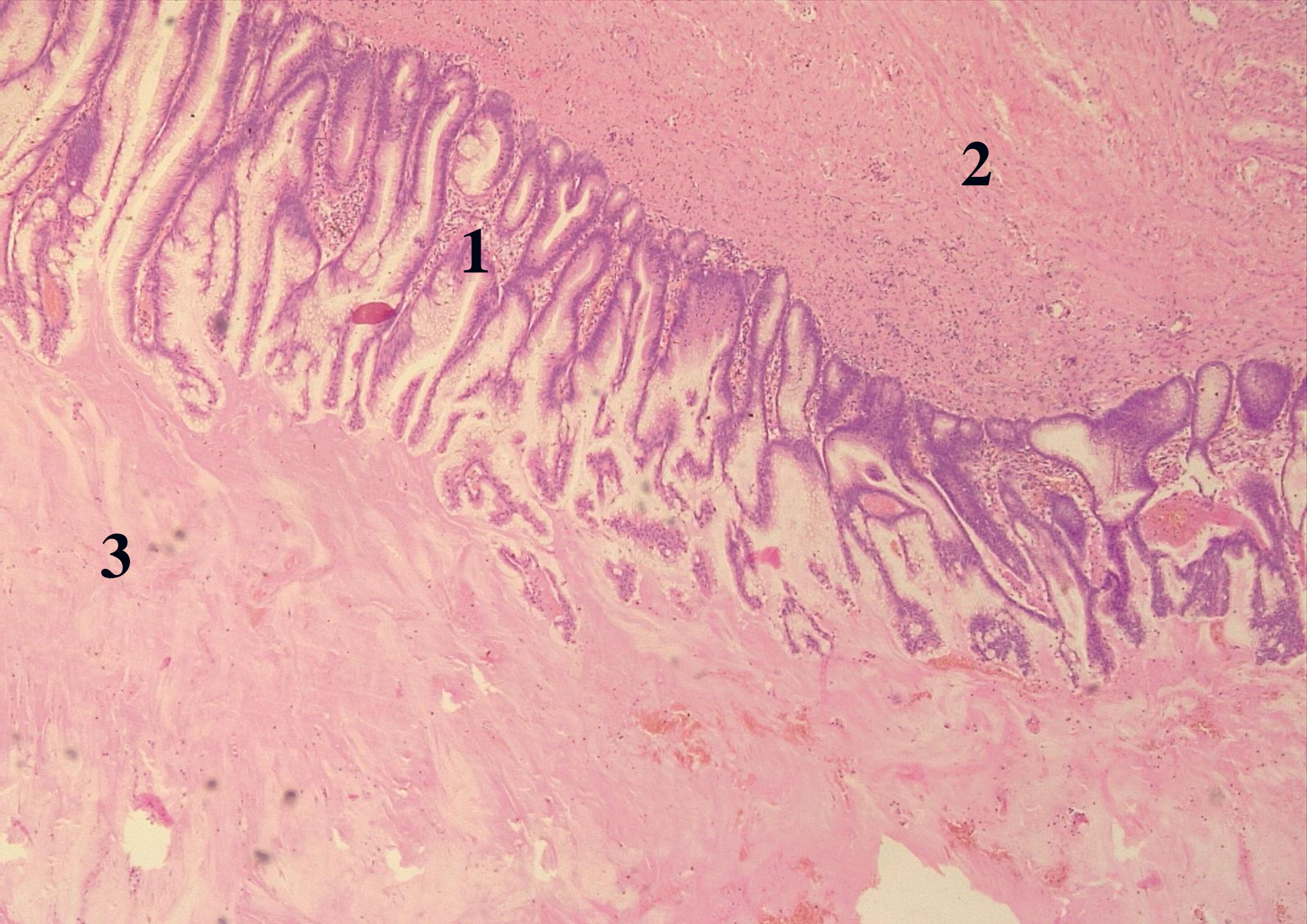
№ 48a. Муцинозная карцинома толстой кишки (перстневидноклеточная). (окраска Г-Э).

Обозначения:

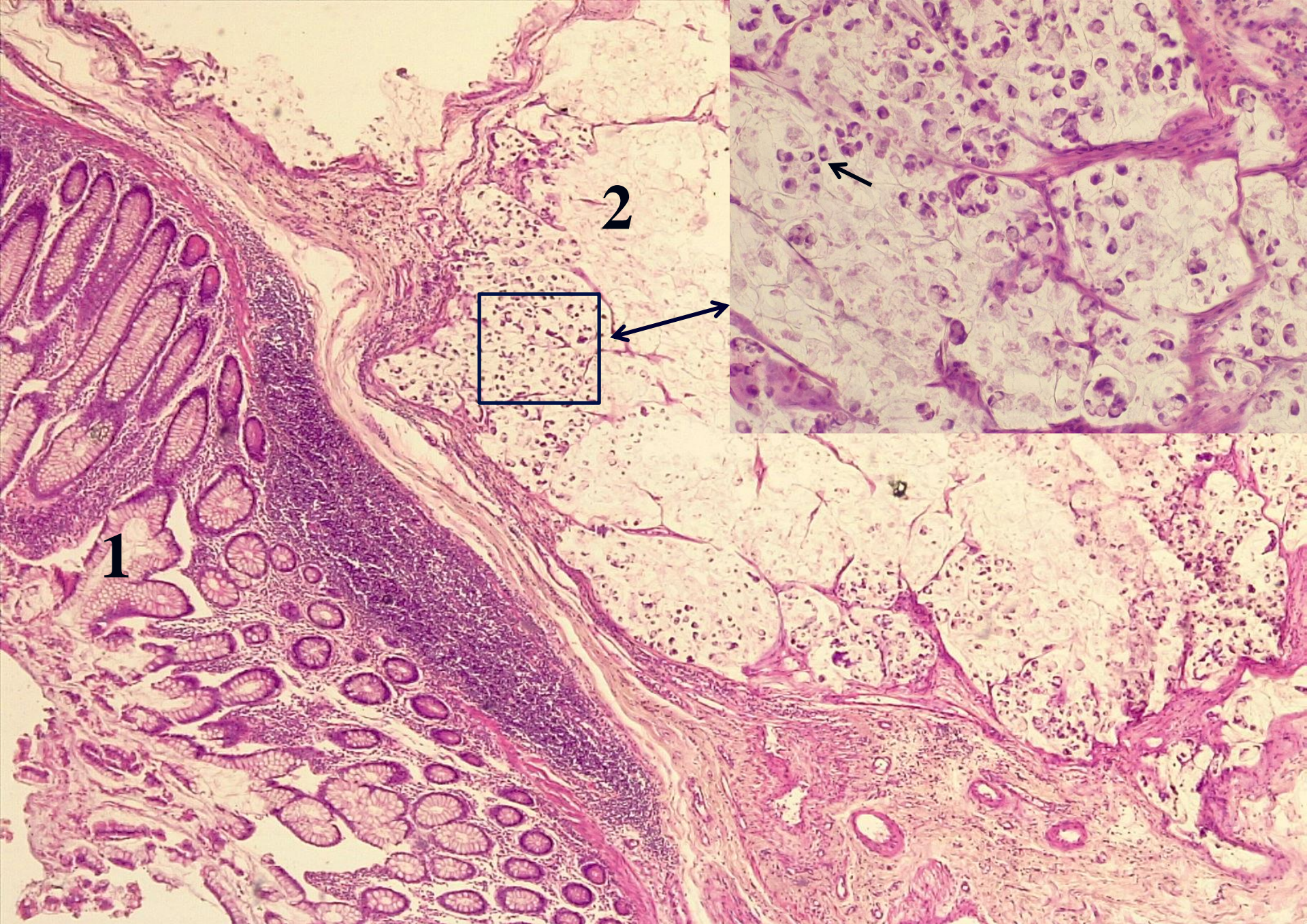
1. Неизменённая слизистая оболочка.
2. Перстневидноклеточные опухолевые структуры и слизь инфильтрирующие стенку кишечника.
3. Мышечный слой.

Слизистая толстой кишки имеет обычное гистологическое строение, под слизистой отмечаются скопления слизи («озера»), окрашенной слегка базофильно, в которой «плавают» изолированные перстневидные клетки или их группы округлой/овальной формы, с обильной цитоплазмой, ядро смещено к мембране, сплющено (напоминают перстень); в прилежащей ткани хроническая воспалительная инфильтрация, преимущественно лимфоидная.

Перстневидноклеточный рак толстой кишки встречается относительно редко, примерно в 1% из общего числа. Локализуется преимущественно в правых отделах толстой кишки. Макроскопически имеет вид студневидной (желеобразной) массы. Отличается агрессивным течением, быстро метастазирует, наблюдаются множественные метастазы во многих органах.



№ 222. Мукоцеле червеобразного отростка. (окраска Г-Э).



№ 48а. Муцинозная карцинома толстой кишки (*перстневидноклеточная*). (окраска Г-Э.).

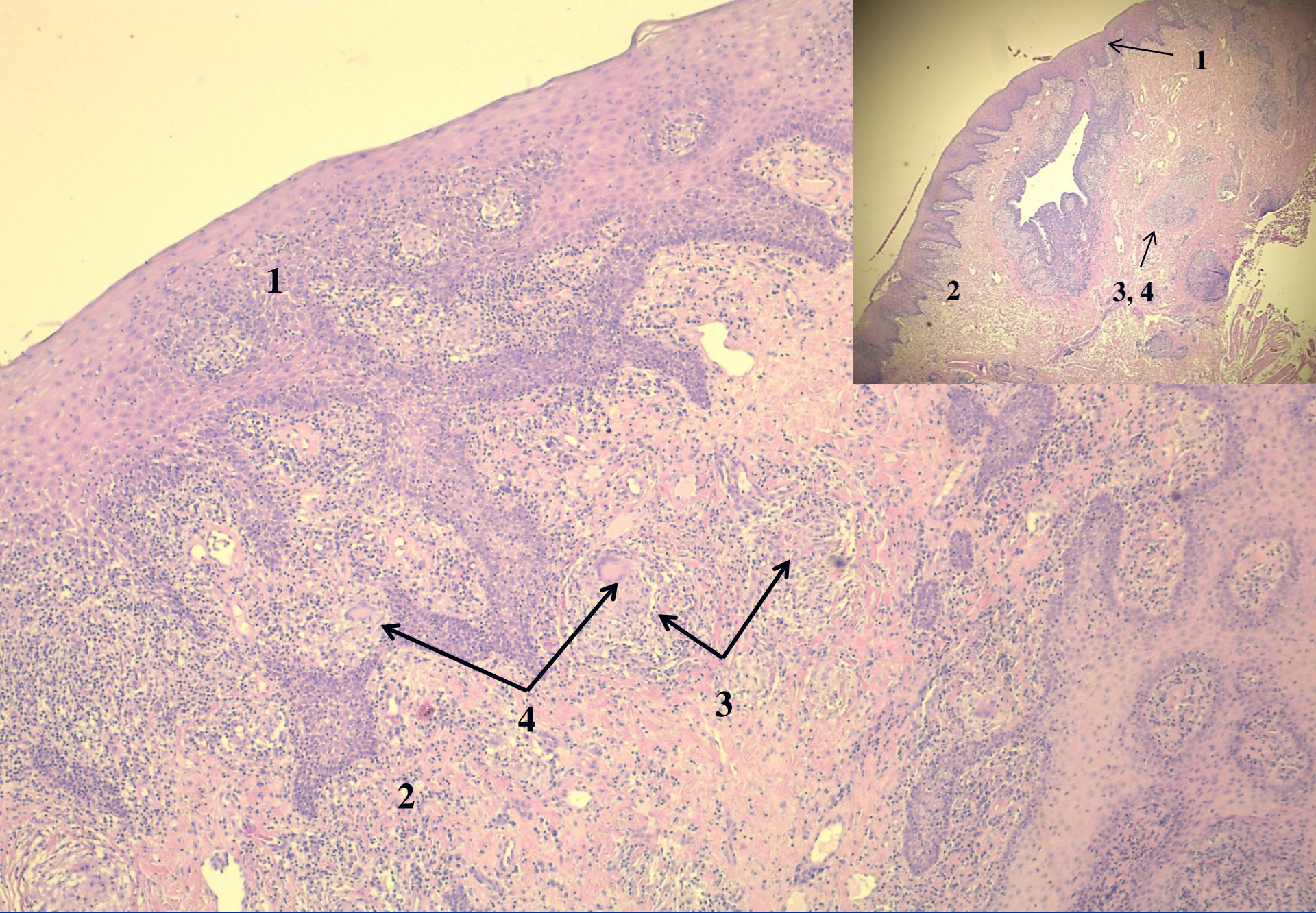
№ ОР 31. Болезнь Крона с оральными проявлениями. (окраска Г-Э).

Обозначения:

1. Плоскоклеточный эпителий с интраэпителиальными лимфоцитами.
2. Нижележащая фиброзная соединительная ткань с хроническим воспалительным инфильтратом.
3. Неказеозные гранулемы.
4. Гигантские клетки.

Гистопатологические изображения десны нижней челюсти, представляющие собой плоскоклеточный эпителий с интраэпителиальными лимфоцитами. Нижележащая фиброзная соединительная ткань характеризуется наличием неоднородного хронического воспалительного инфильтрата и четко определенных неказеозных гранул, состоящих из эпителиоидных гистиоцитов, лимфоцитов и гигантских клеток.

Болезнь Крона - это аутоиммунная патология желудочно-кишечного тракта, которая, вместе с язвенным колитом, включает две основные подгруппы воспалительных заболеваний кишечника. Основная этиология неизвестна, но, вероятно, связана с дефектами иммунитета слизистых оболочек и барьерной функции кишечного эпителия у генетически предрасположенных людей, что приводит к неадекватной воспалительной реакции на кишечные микробы. Поражения при болезни Крона могут включать любую часть желудочно-кишечного тракта от ротовой полости до ануса. Также могут присутствовать внекишечные поражения, такие как кожные, суставные и глазные. Наиболее распространенными симптомами являются периаумбиликальная боль и диарея, ассоциированные с лихорадкой, недомогание, усталость и анорексия. Поражение полости рта выявляется у 80% пациентов и в некоторых случаях может предшествовать поражению желудочно-кишечного тракта.



№ ОР 31. Болезнь Крона с оральными проявлениями. (окраска Г-Э).

II. Макропрепараты:

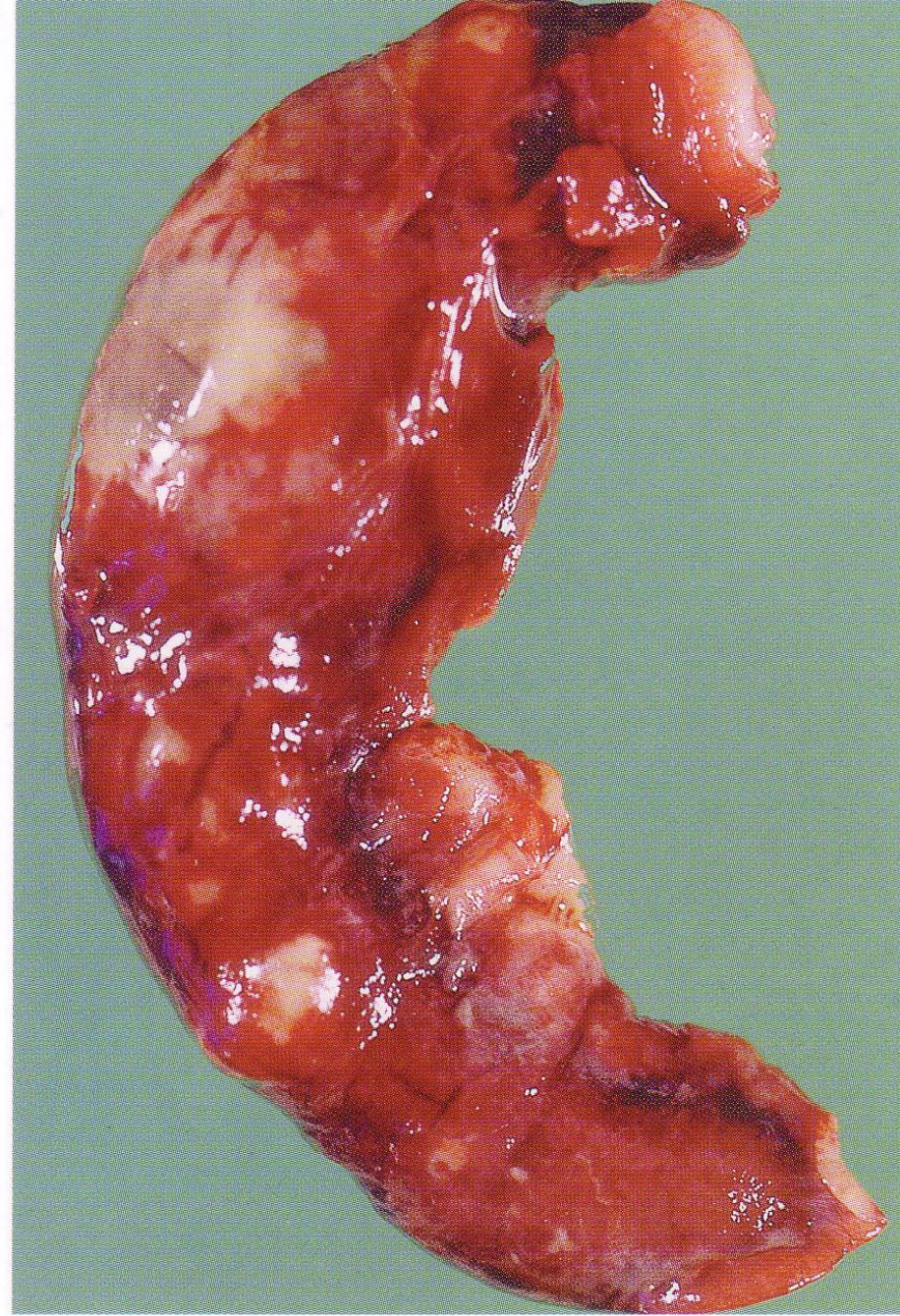
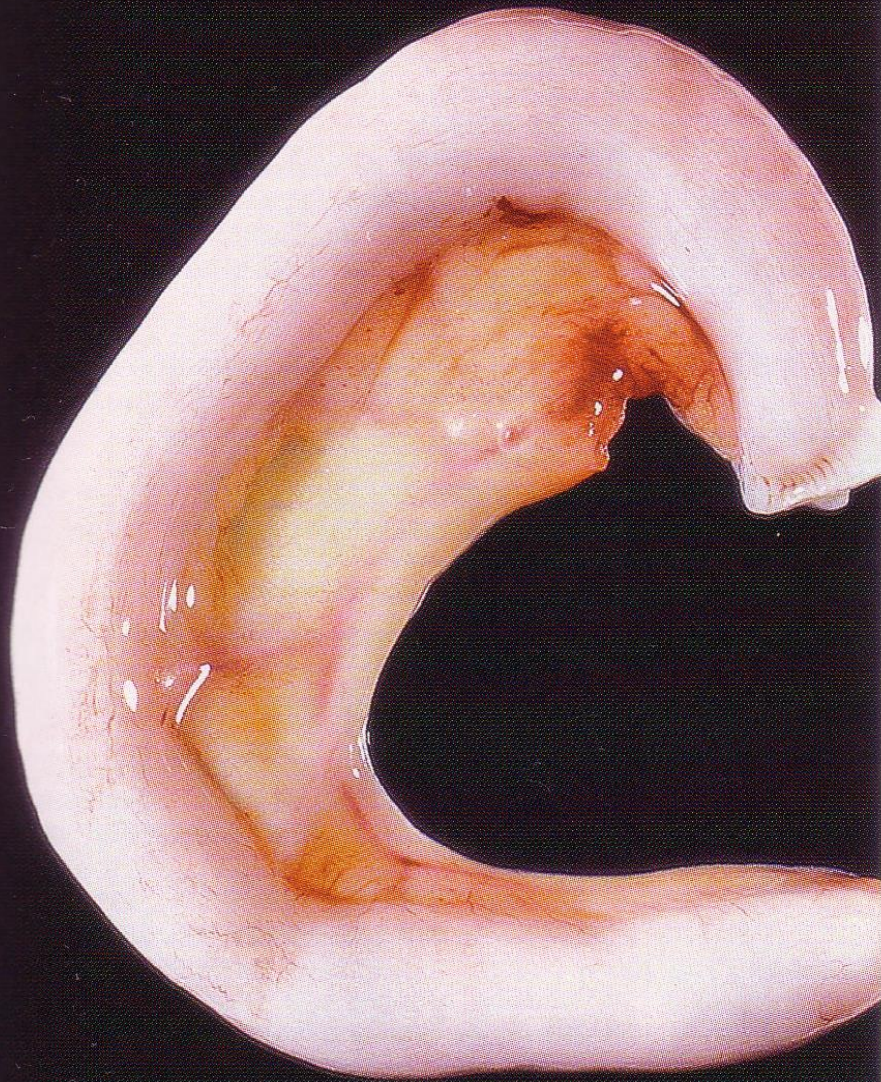
№ 55. Острый флегмонозно-язвенный аппендицит с периаппендицитом.

Червеобразный отросток расширен, поверхность матовая, серозная оболочка отечная, полнокровная, с очагами кровоизлияний и отложениями фибрина белесоватого цвета, брыжеечка отечна, гиперемирована, с кровоизлияниями и фибрином [*микропрепарат № 88*]

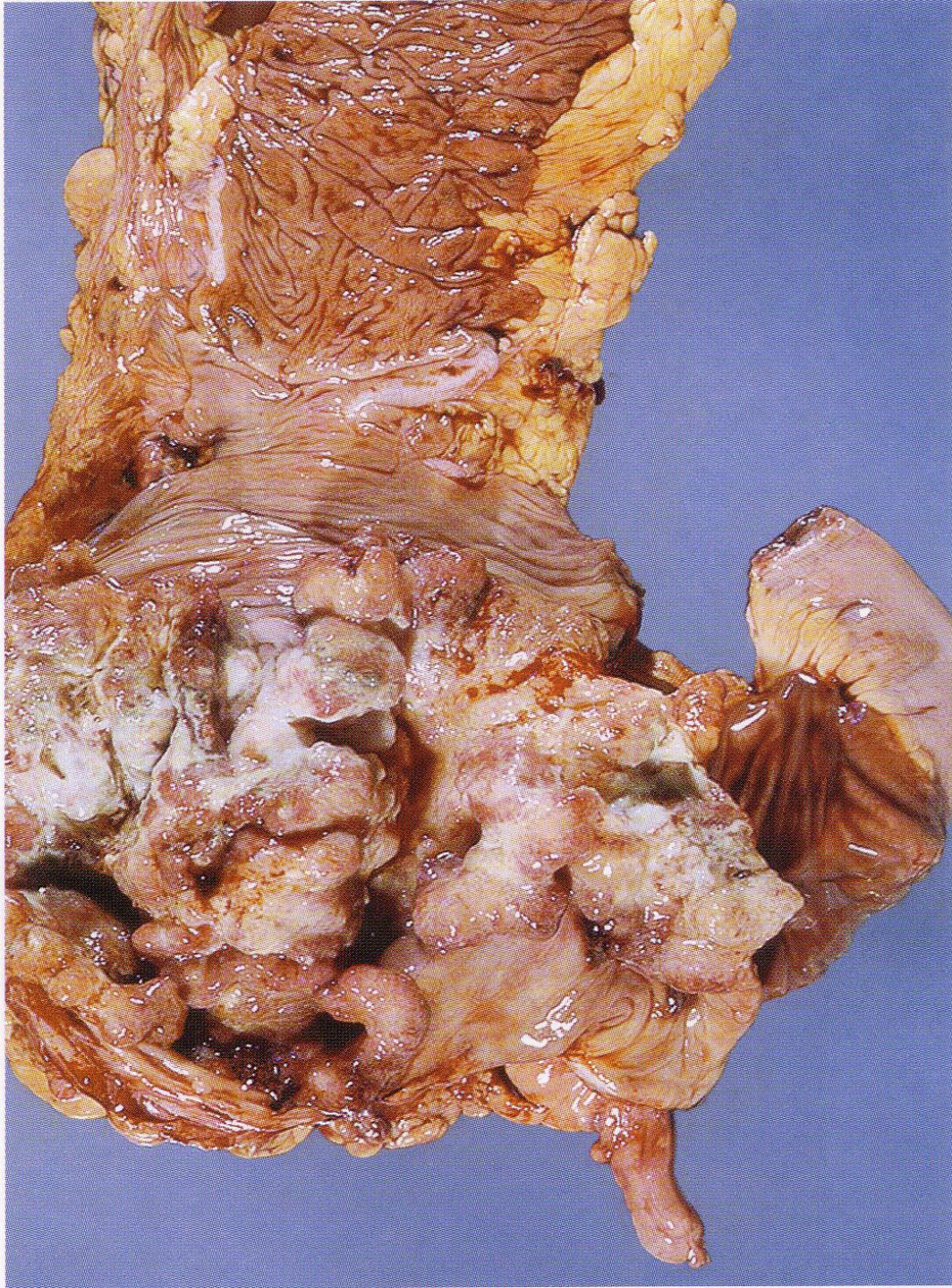
№ 61. Рак сигмовидной кишки.

В сигмовидной кишке имеется опухолевый узел больших размеров, который растет экзофитно, значительно суживает просвет, с неровной поверхностью, зонами некроза и изъязвлений, плотно-эластической консистенции, розово-белесоватого цвета.

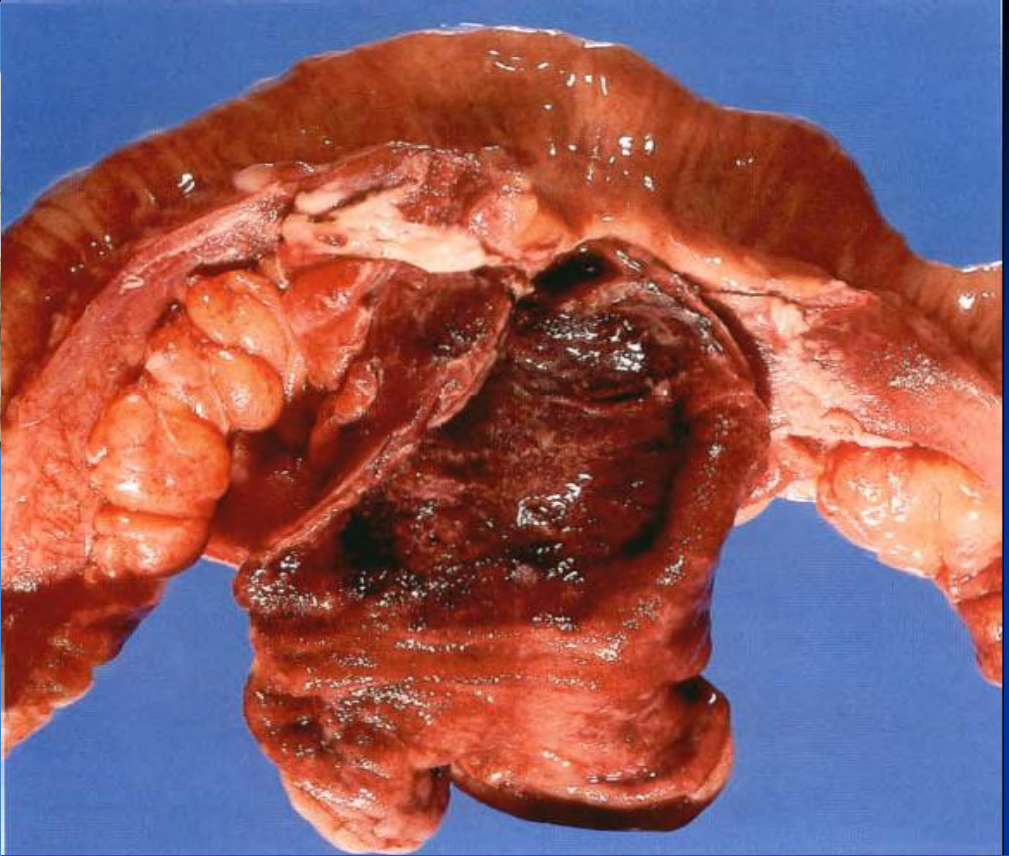
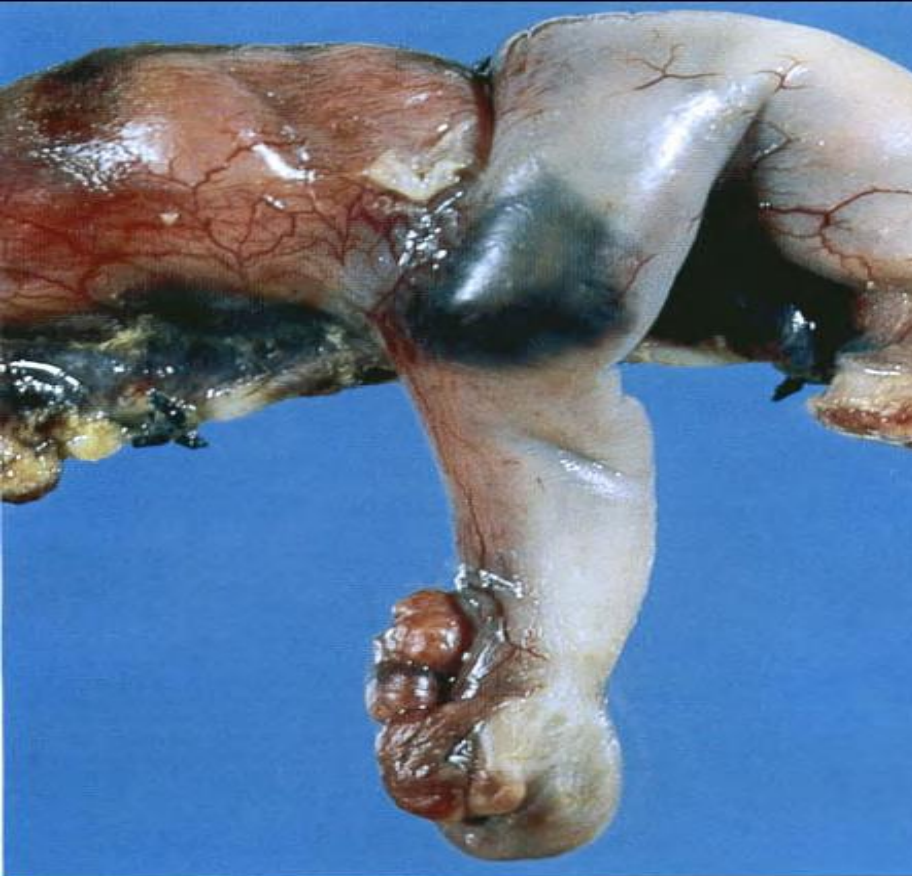Наиболее частая локализация рака толстой кишки в нисходящем порядке: прямая кишка (60%), сигмовидная кишка, нисходящий отдел, слепая кишка и илеоцекальная область, восходящий отдел, печеночный и селезеночный углы; в поперечноободочной кишке встречается очень редко. Может осложниться окклюзией кишки, кровотечением, перфорацией и перитонитом, инфильтрацией в соседние ткани/органы, флегмоной. Метастазы наблюдаются в первую очередь лимфогенные в регионарных лимфоузлах, а гематогенные, относительно поздние, наблюдаются чаще в печени, легких, головном мозге, костях и яичниках. Микроскопически в абсолютном большинстве случаев (90-95%) рак толстой кишки является аденокарциномой. Раку могут предшествовать чаще всего аденомы, семейный аденоматозный полипоз, язвенный колит и болезнь Крона.



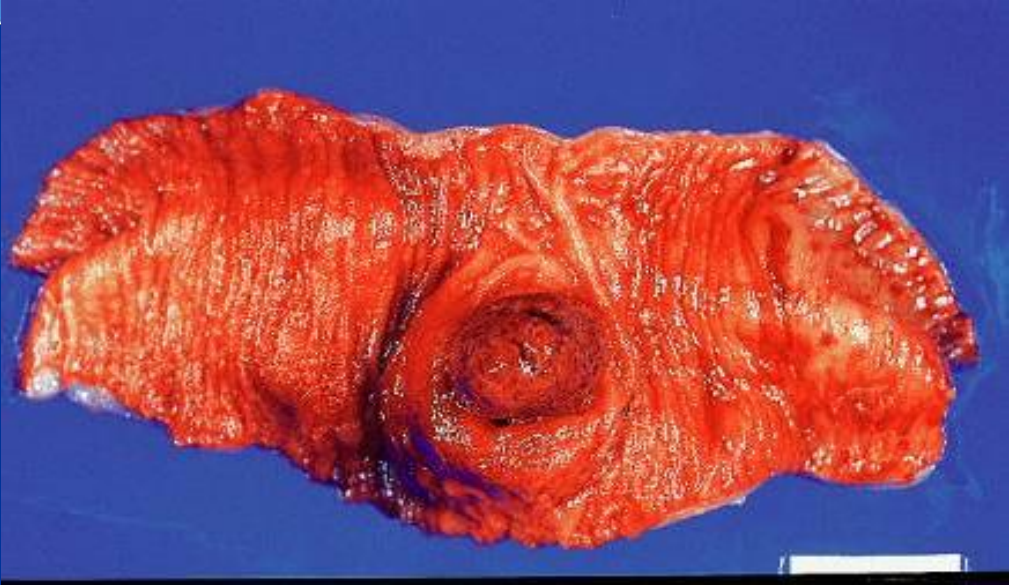№ 55. Острый флегмонозно-язвенный аппендицит с периаппендицитом.



№ 61. Рак сигмовидной кишки.



Дивертикул Меккеля.



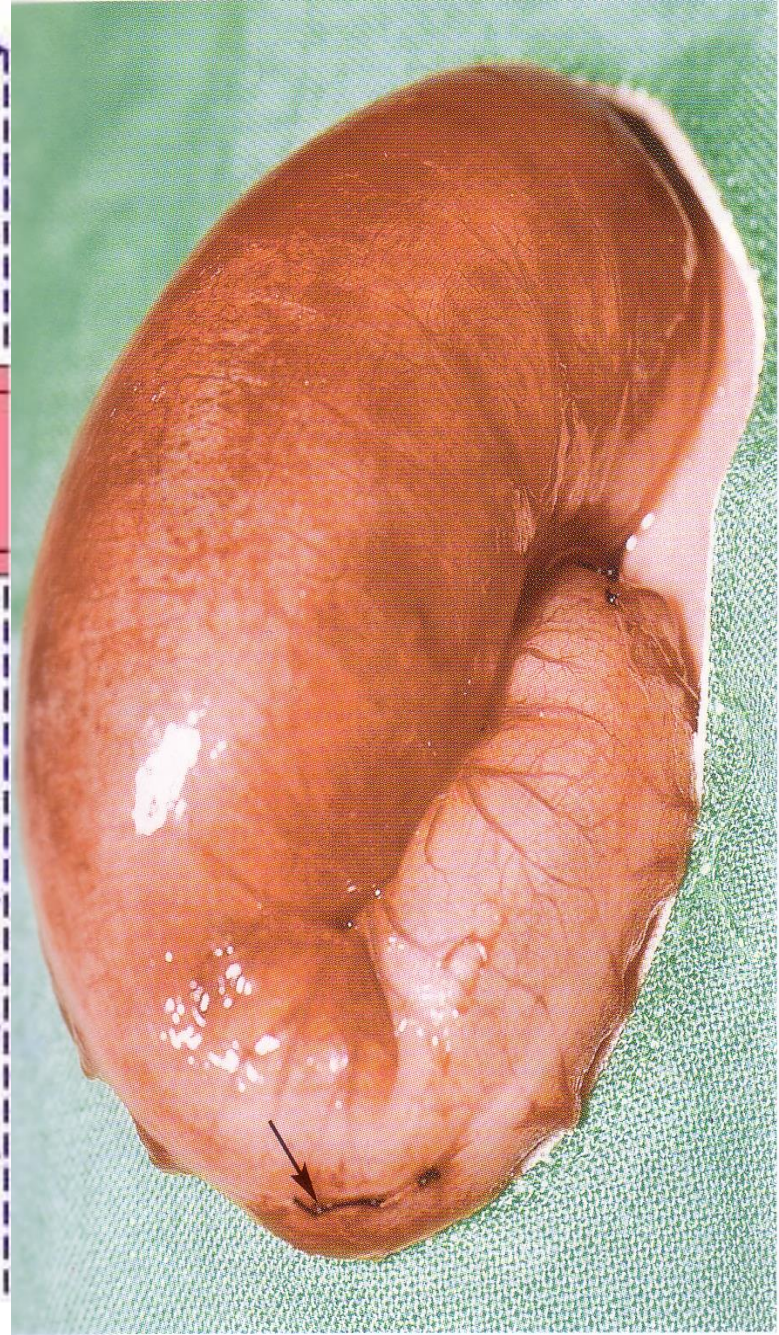
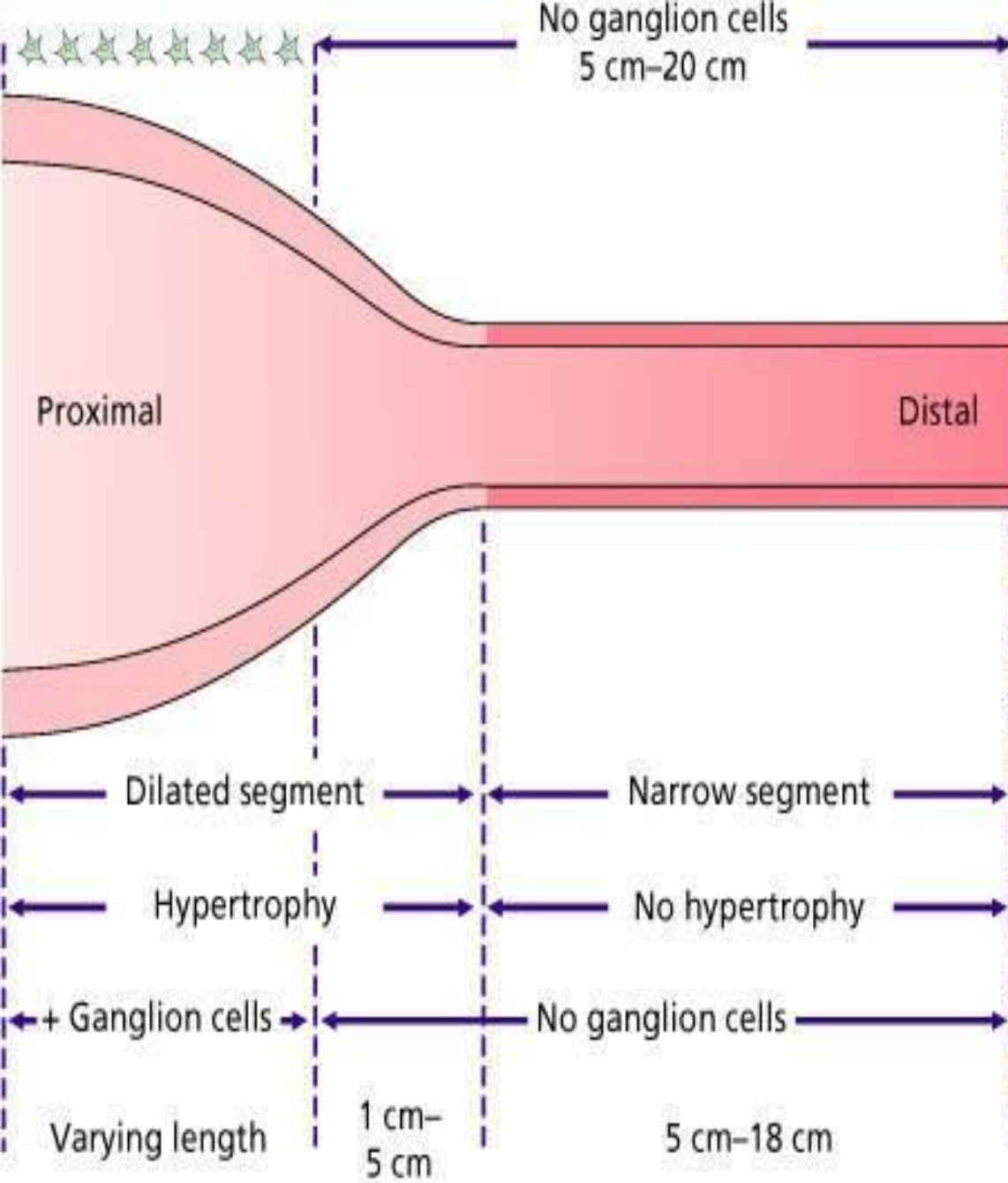
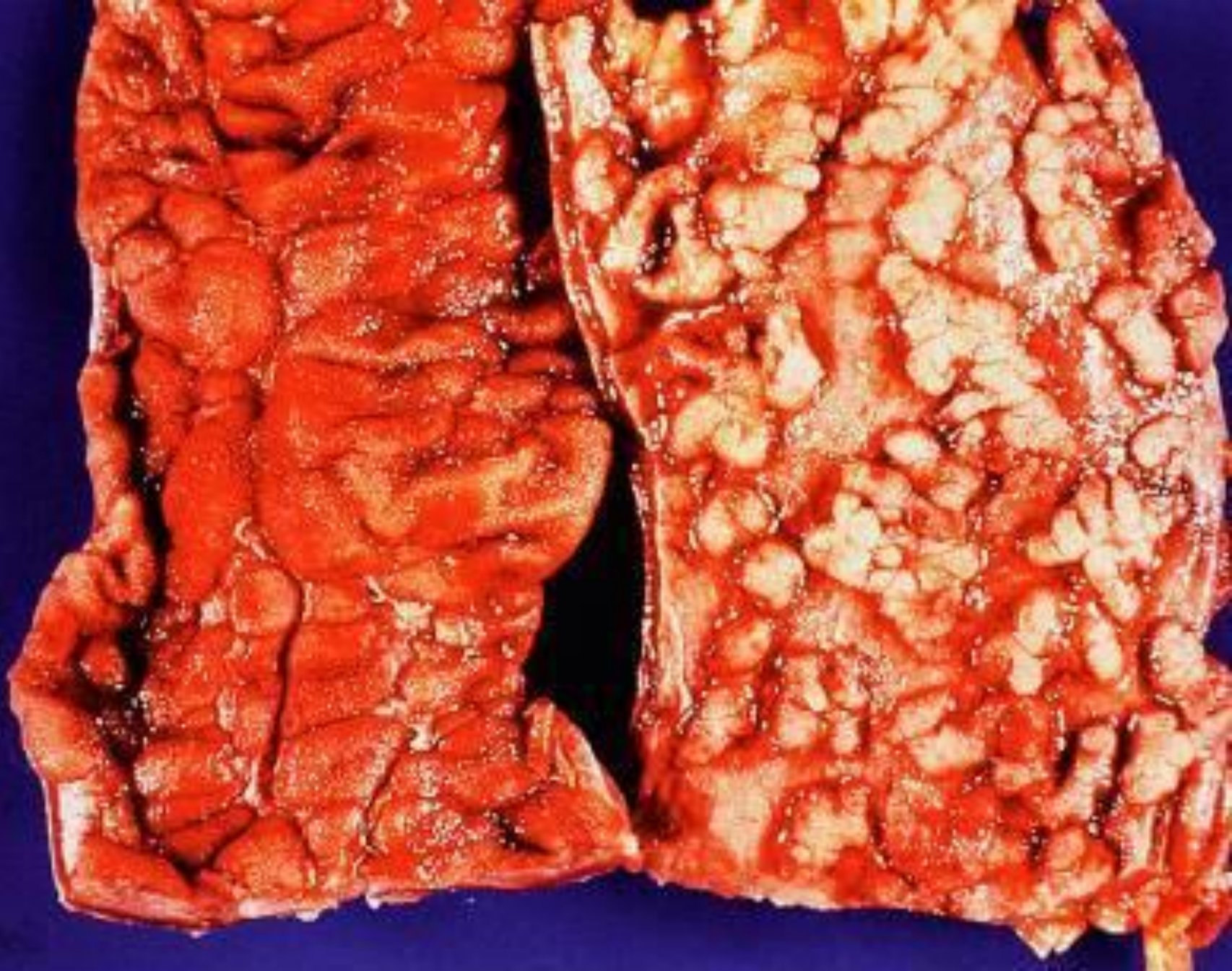
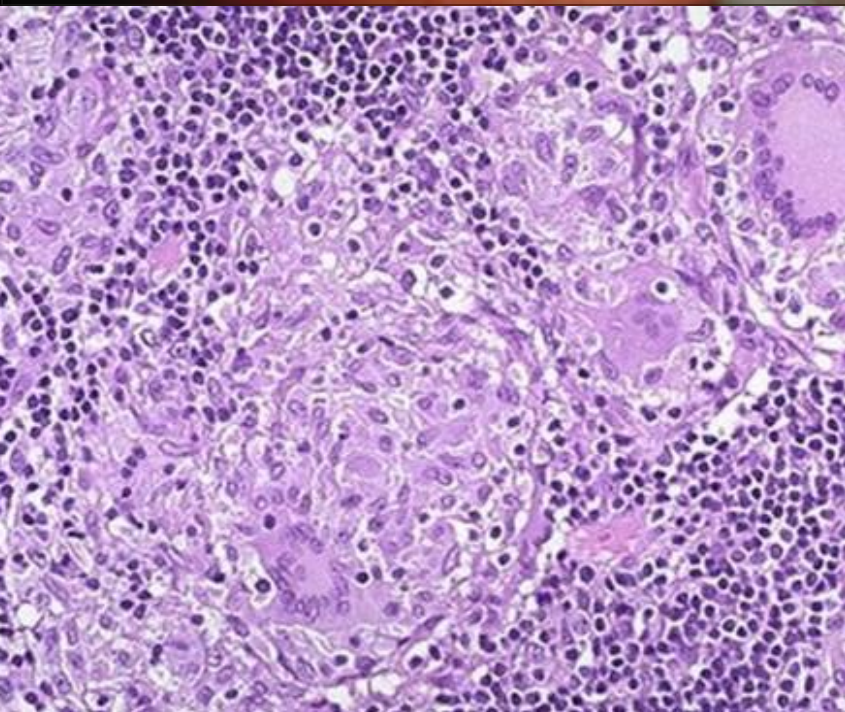
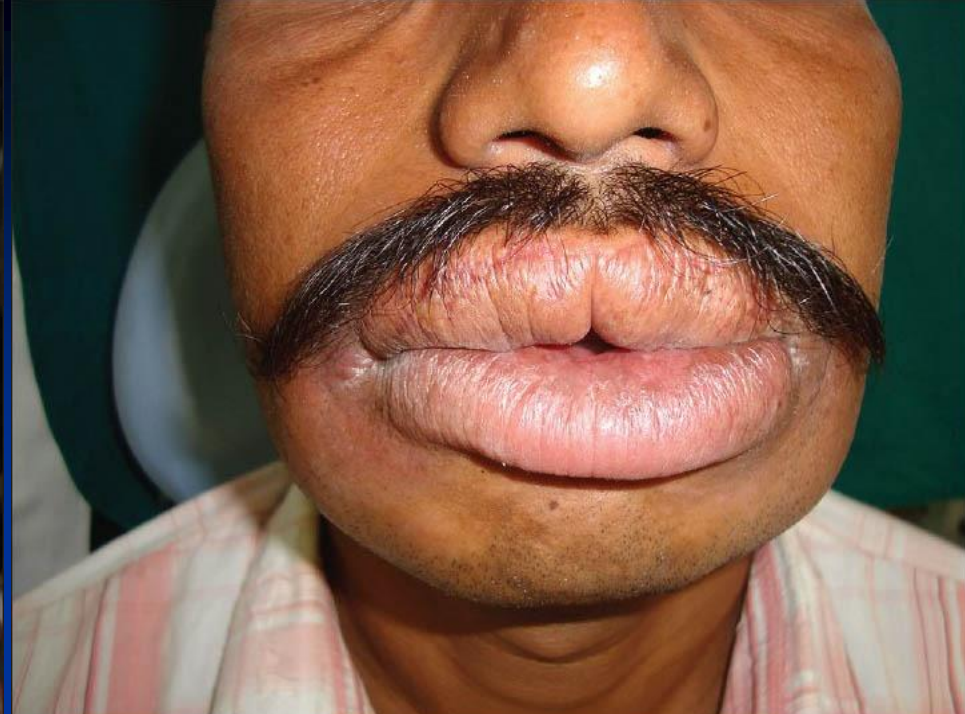
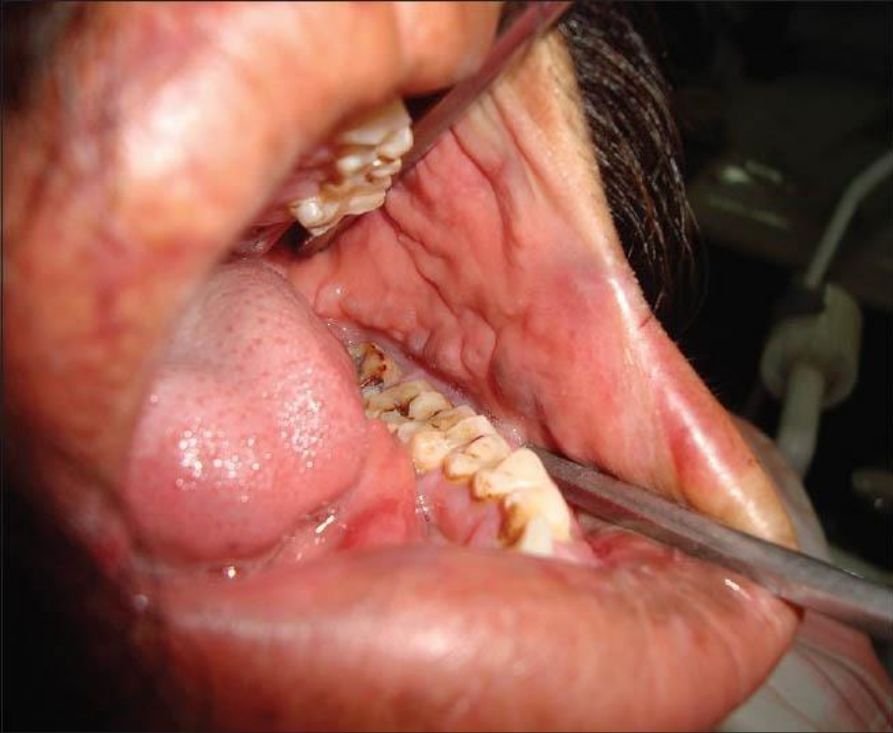
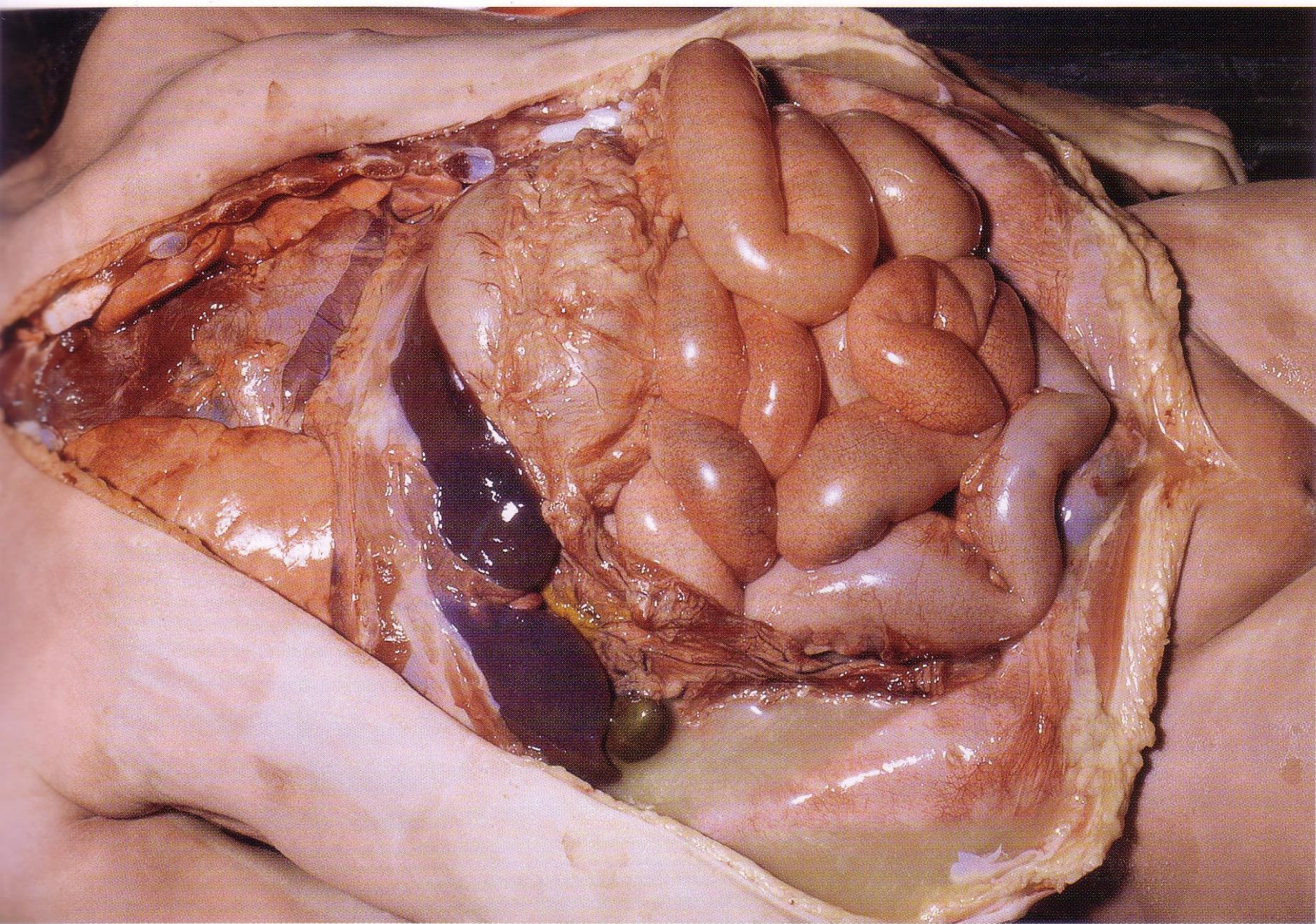
Схема поражения толстой кишки при болезни Гиршпрунга.



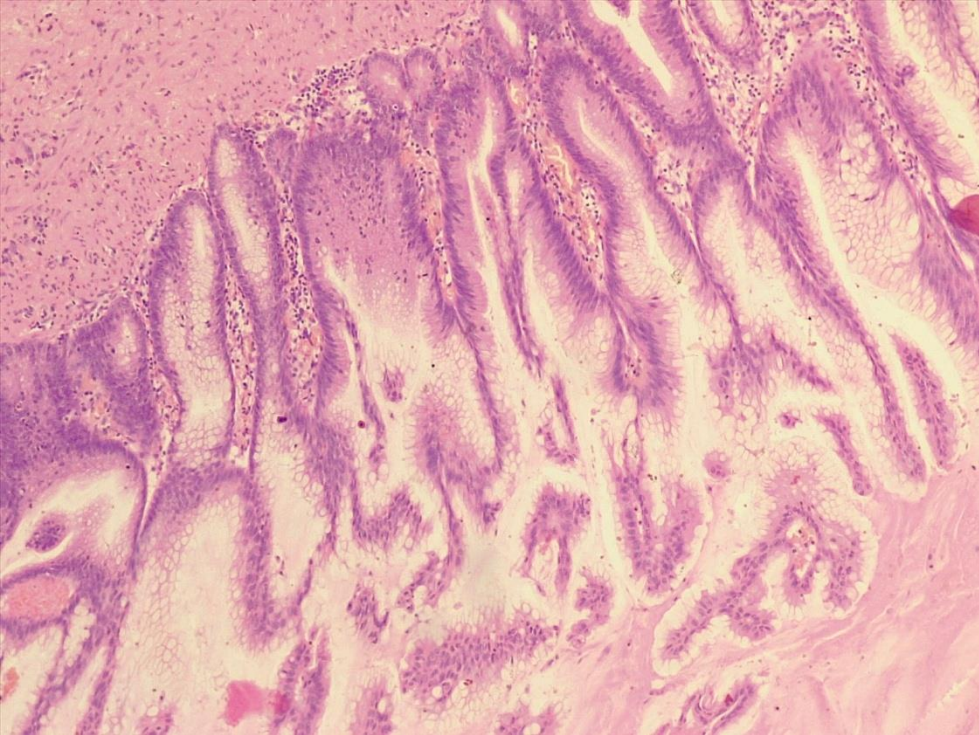
Болезнь Крона vs. Неспецифический язвенный колит.



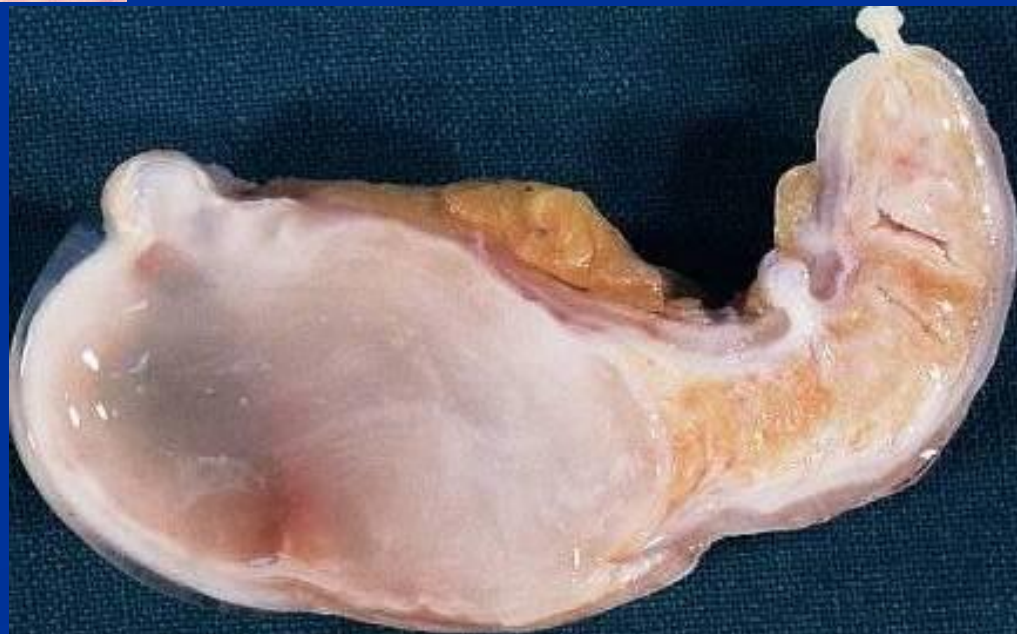Оральные проявления болезни Крона

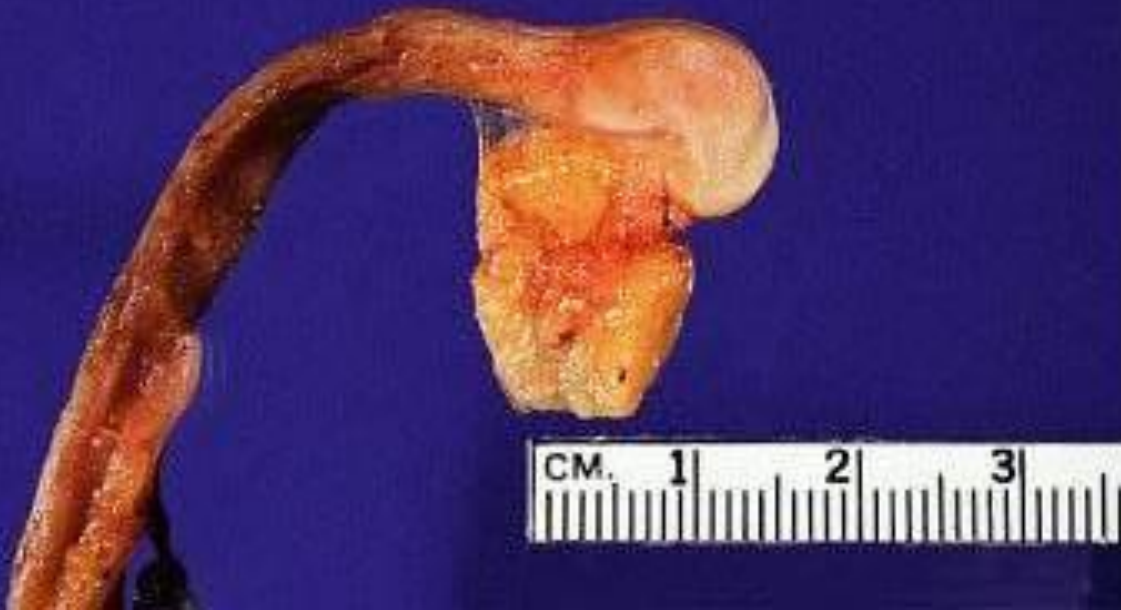

Гнойный перитонит - осложнение острого аппендицита.

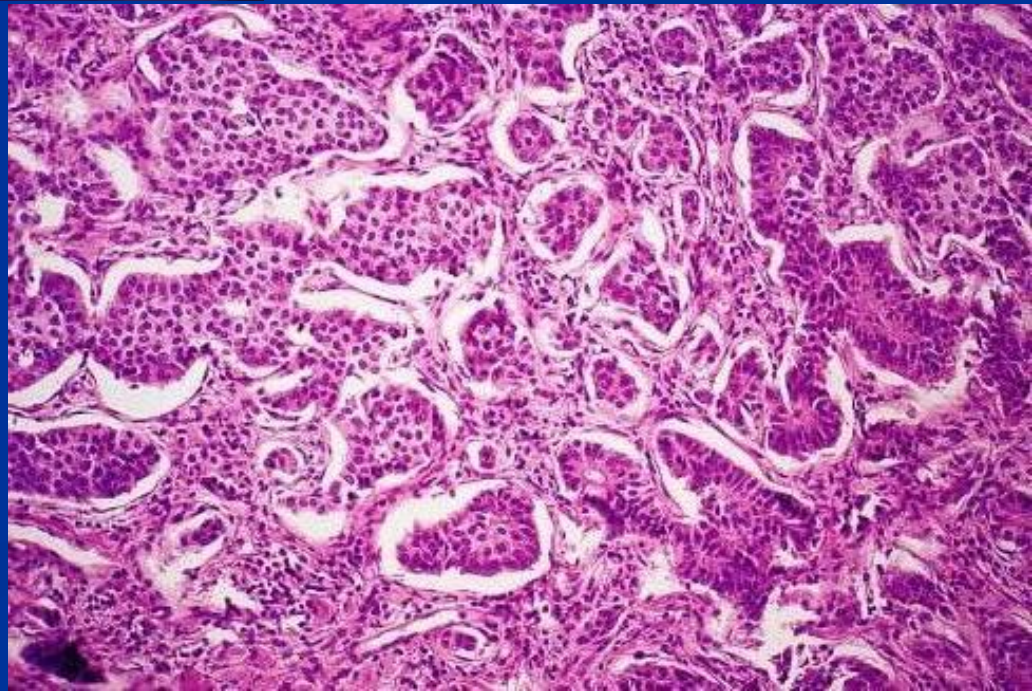


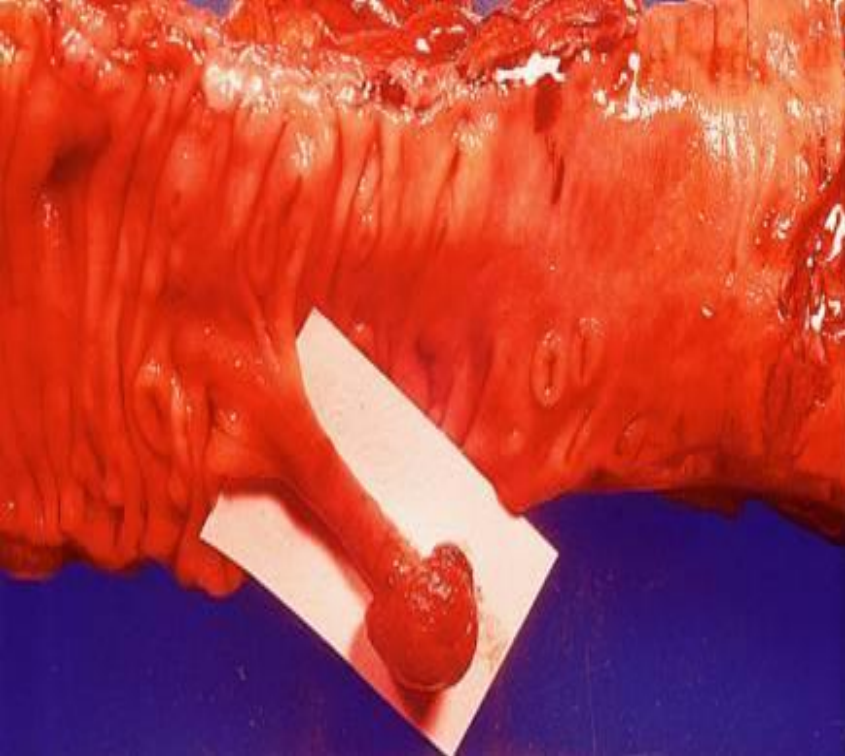
Мукоцеле аппендикса.



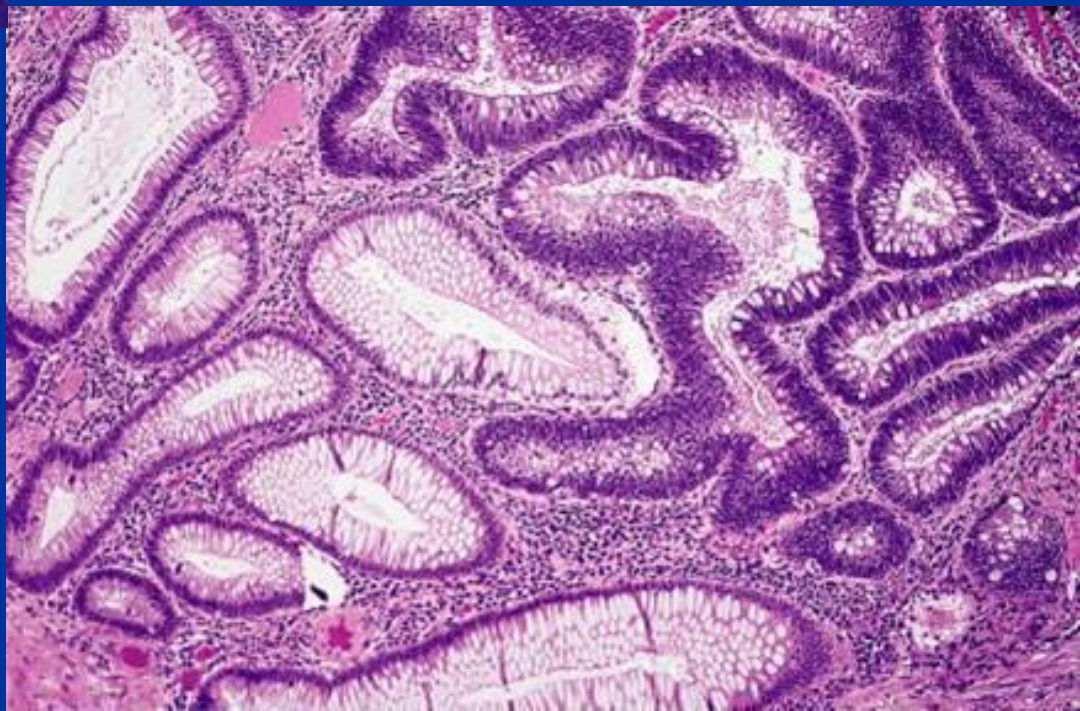


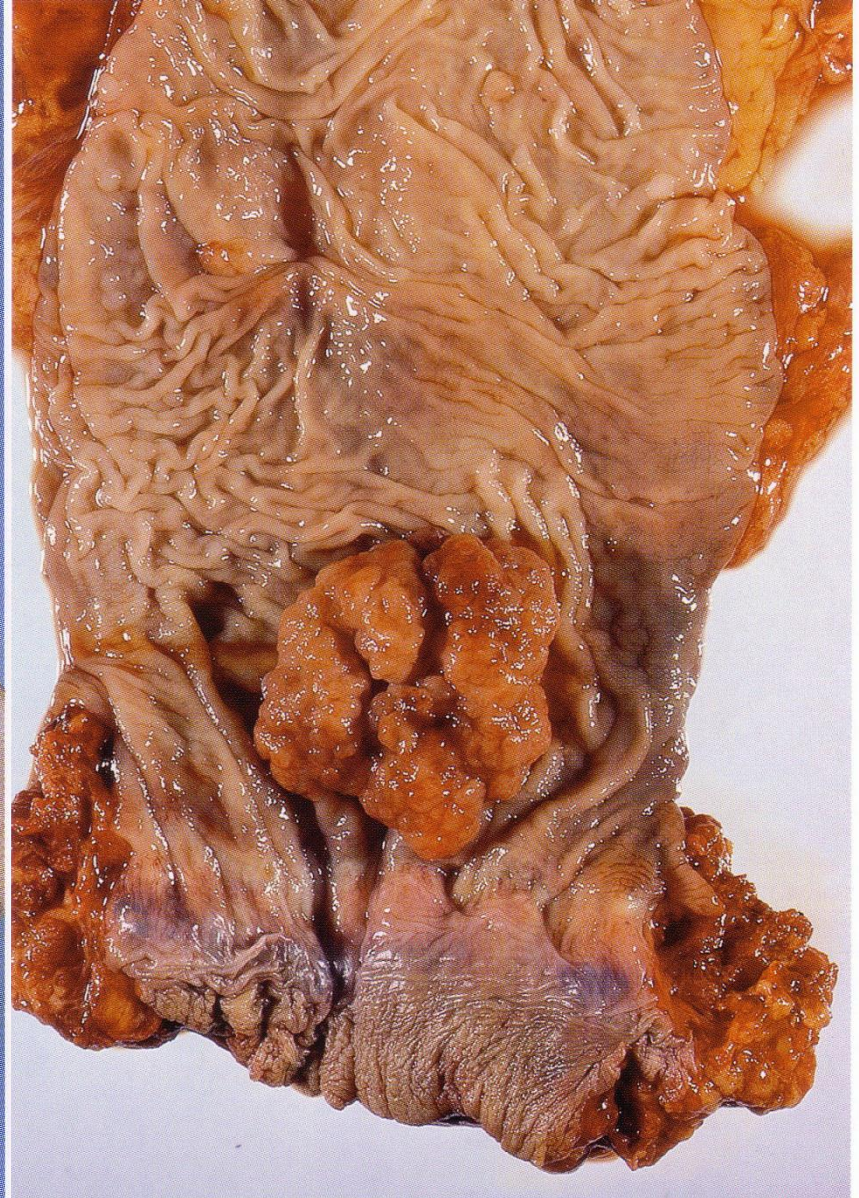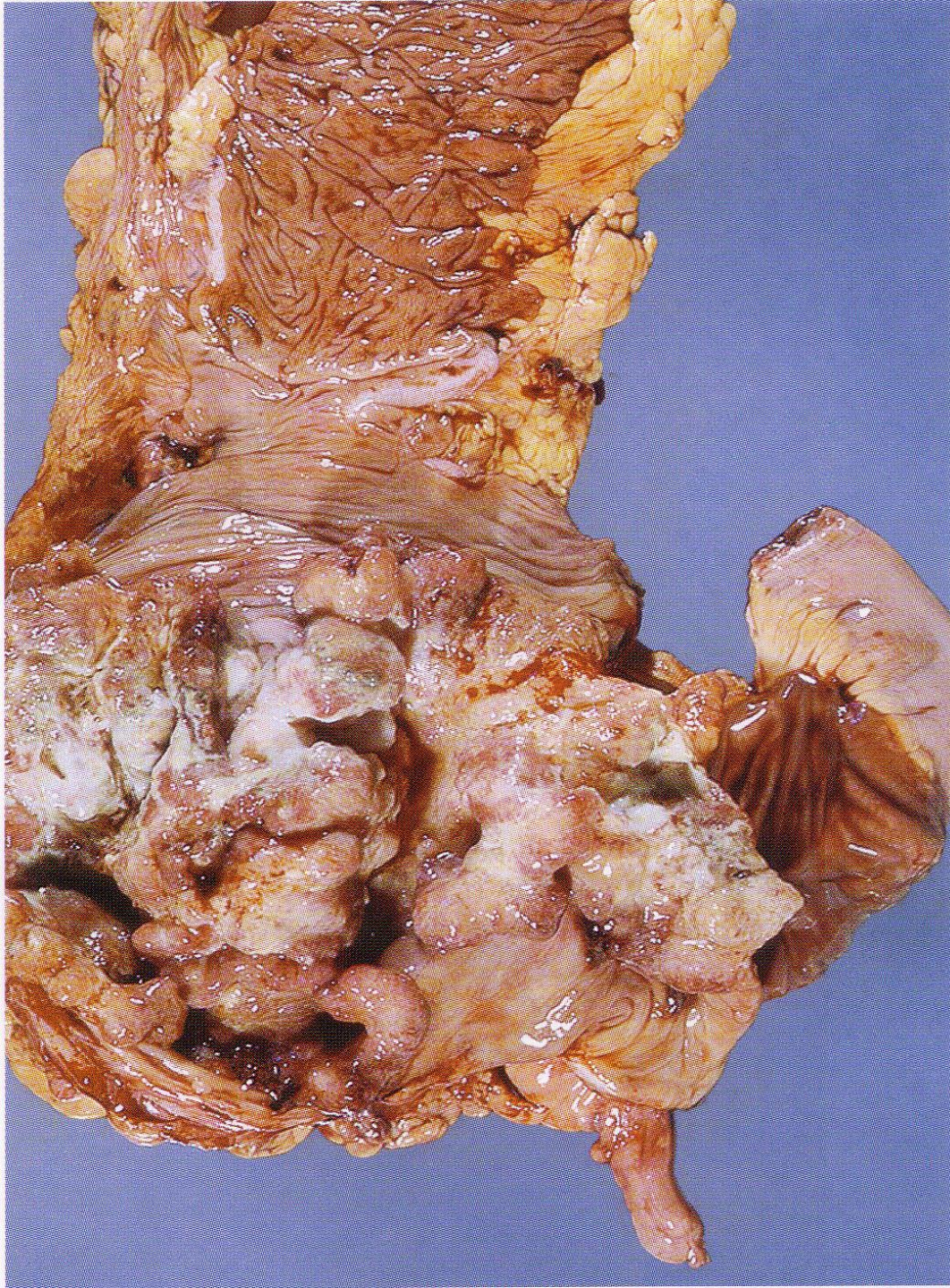
**Аппендикулярный
карциноид.**





**Трубчато-ворсинчатая
аденома толстой кишки.**





**Карцинома слепой и
прямой кишки.**

Болезни кишечника

Врожденные

Дивертикулезные

Обструктивные

Идиопатические : болезнь Crohn и неспецифический язвенный колит

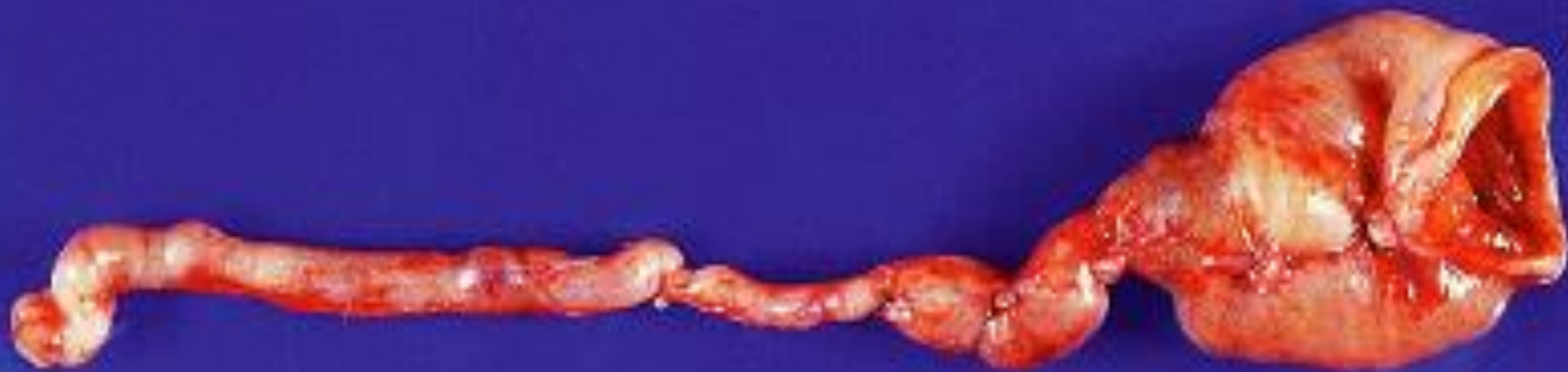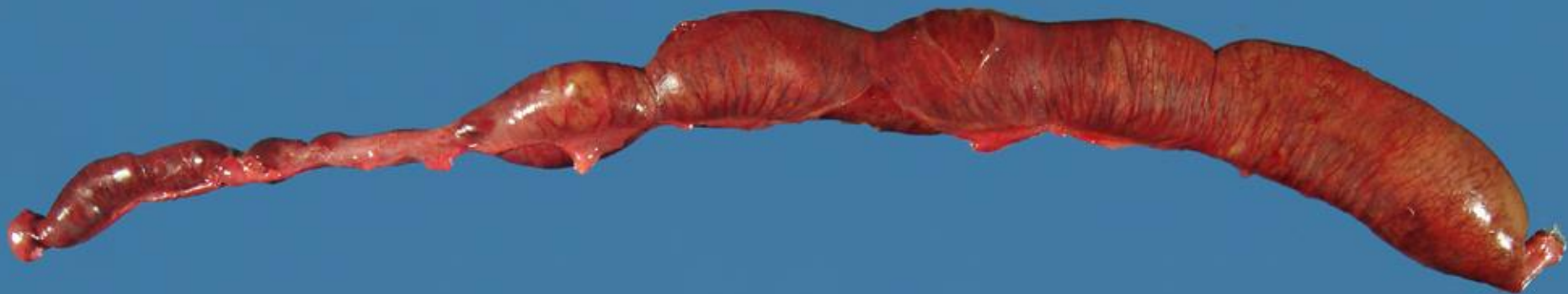Опухоли (доброкачественные, злокачественные)

Синдром малабсорбции

Воспалительные - энтероколит

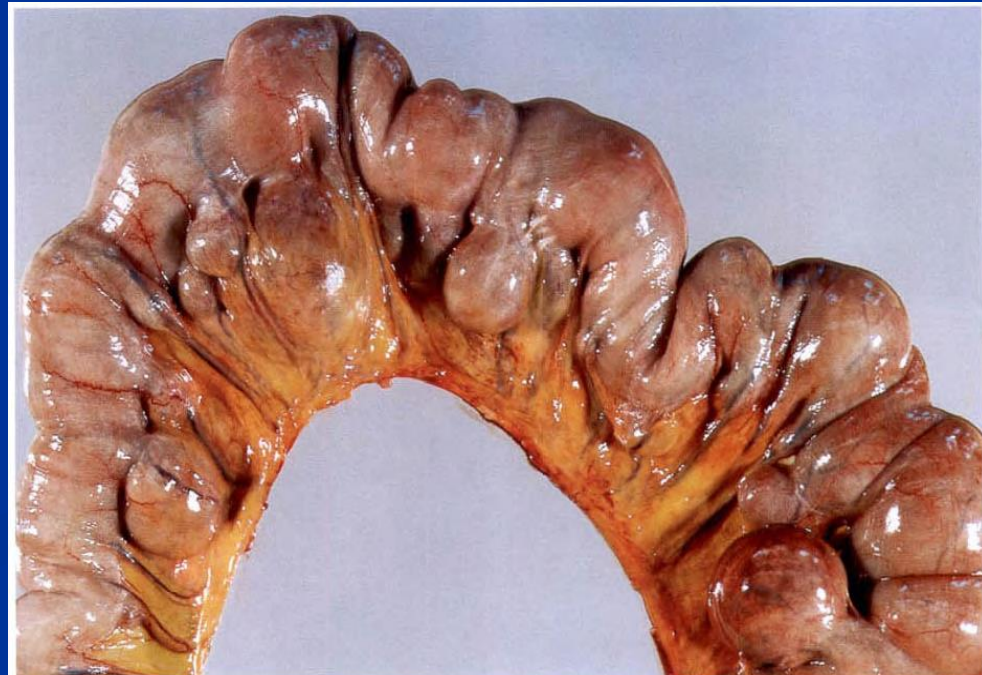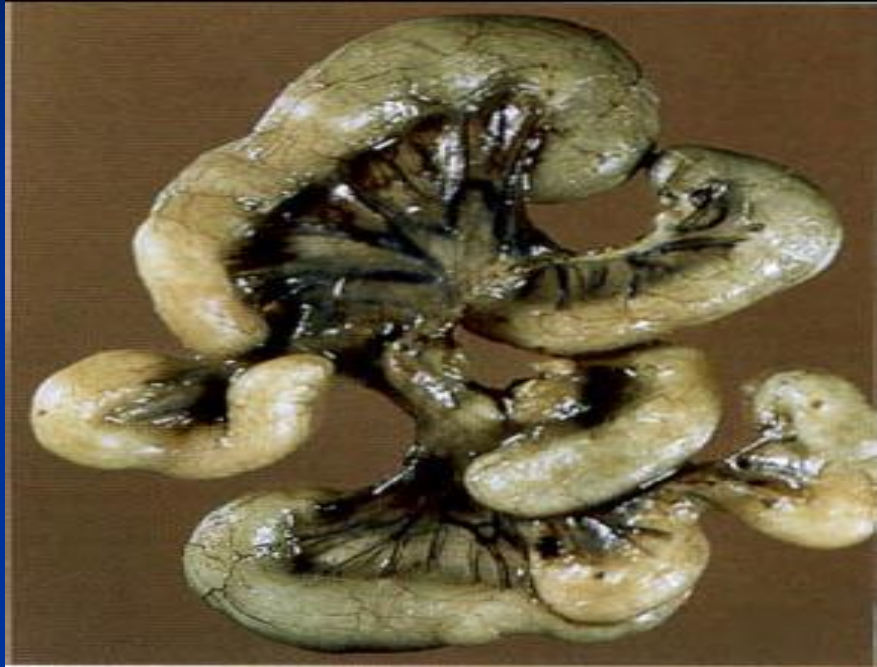Врожденные пороки.

- Атрезия/ Стеноз.



Врожденные пороки

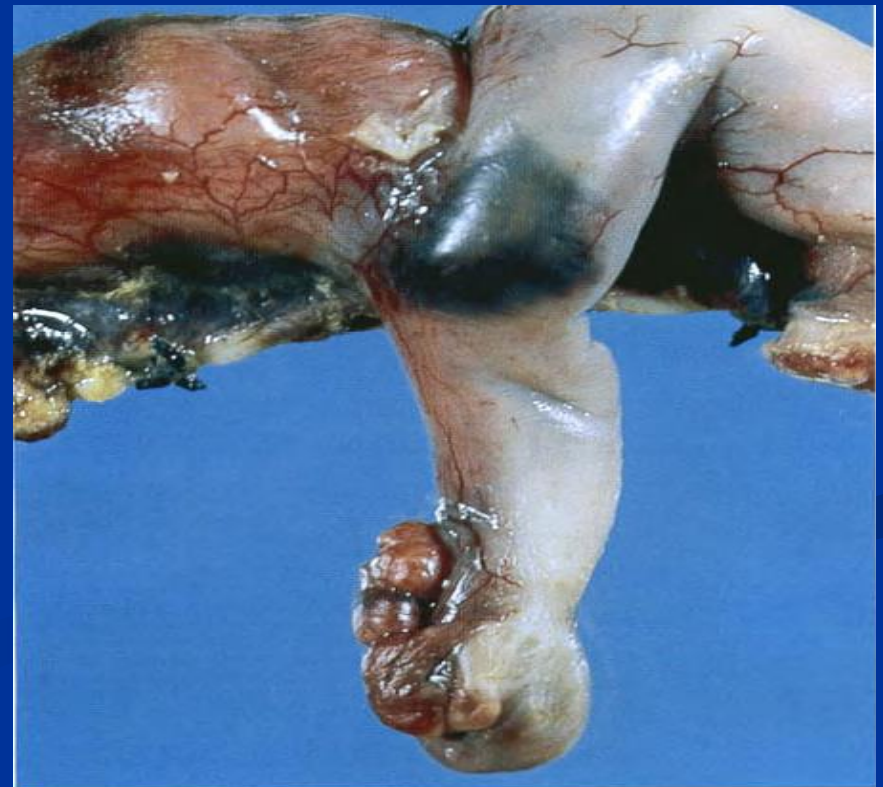Дивертикулез/дивертикулит.



Врожденные пороки.

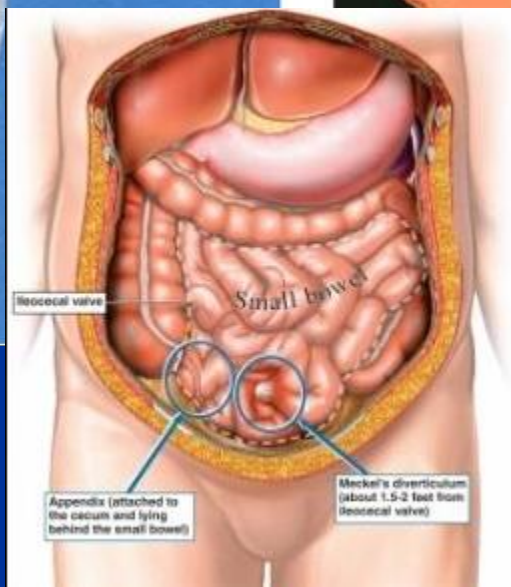
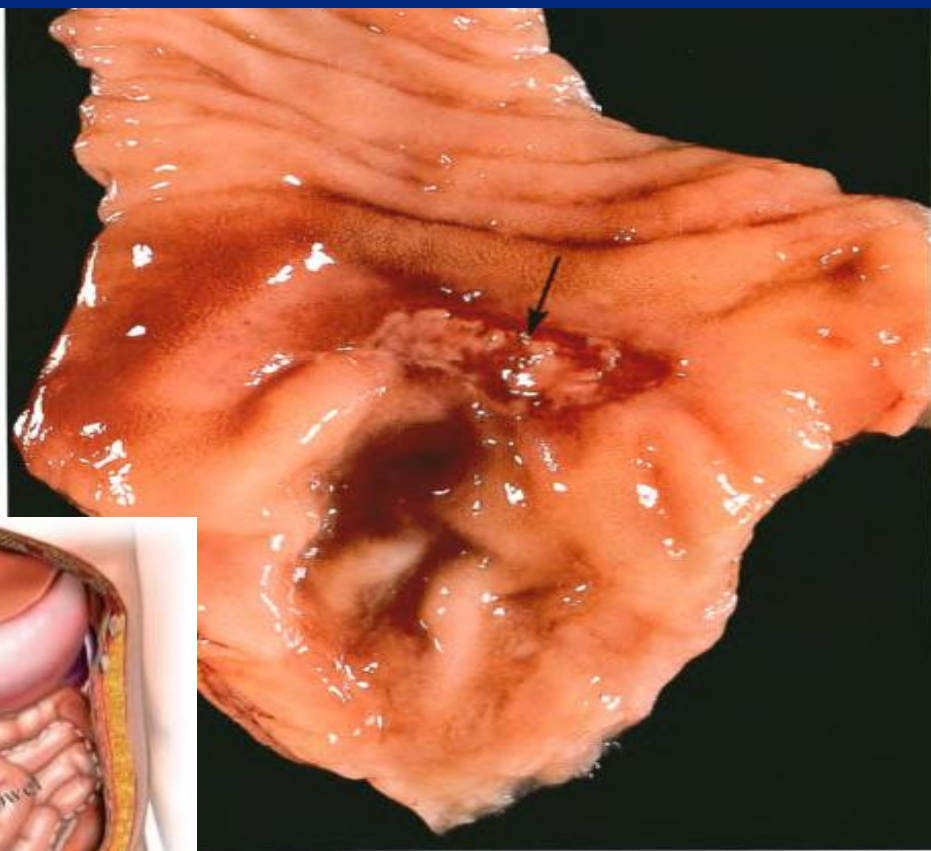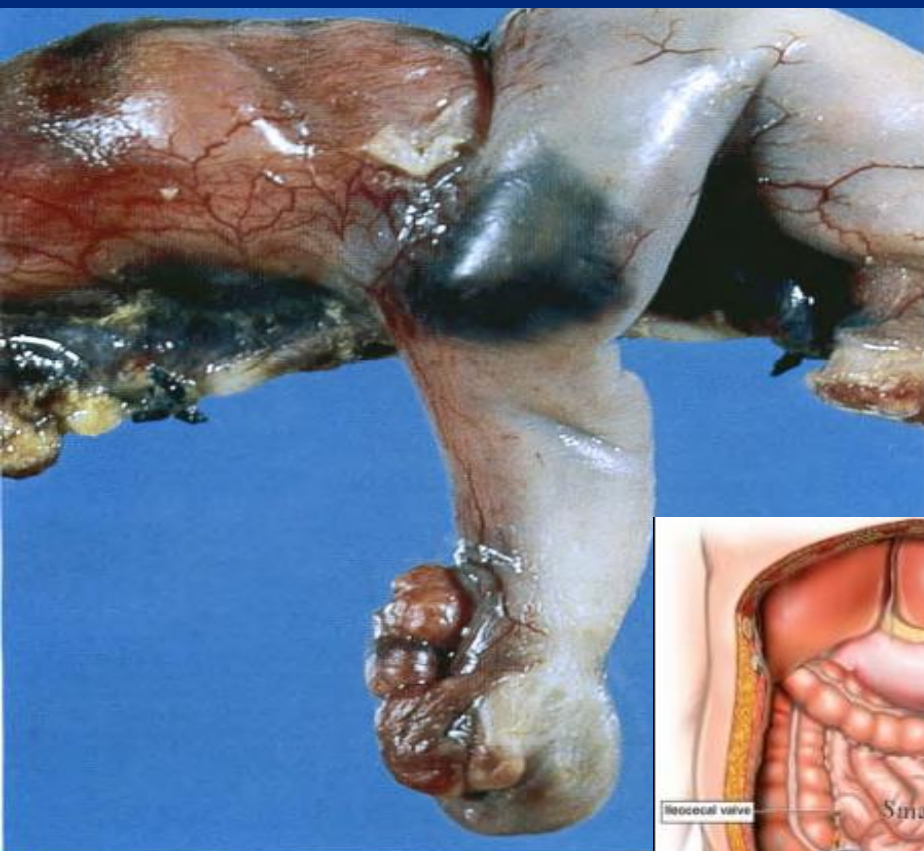
- Дивертикул Меккеля.

В норме на ранней стадии эмбрионального развития происходит облитерация желточного или пупочно-брижеечного протока, который соединяет среднюю кишку с желточным мешком; процесс завершается к 6-й неделе. Если часть протока вблизи подвздошной кишки недостаточно атрофируется, то формируется дивертикул Меккеля.

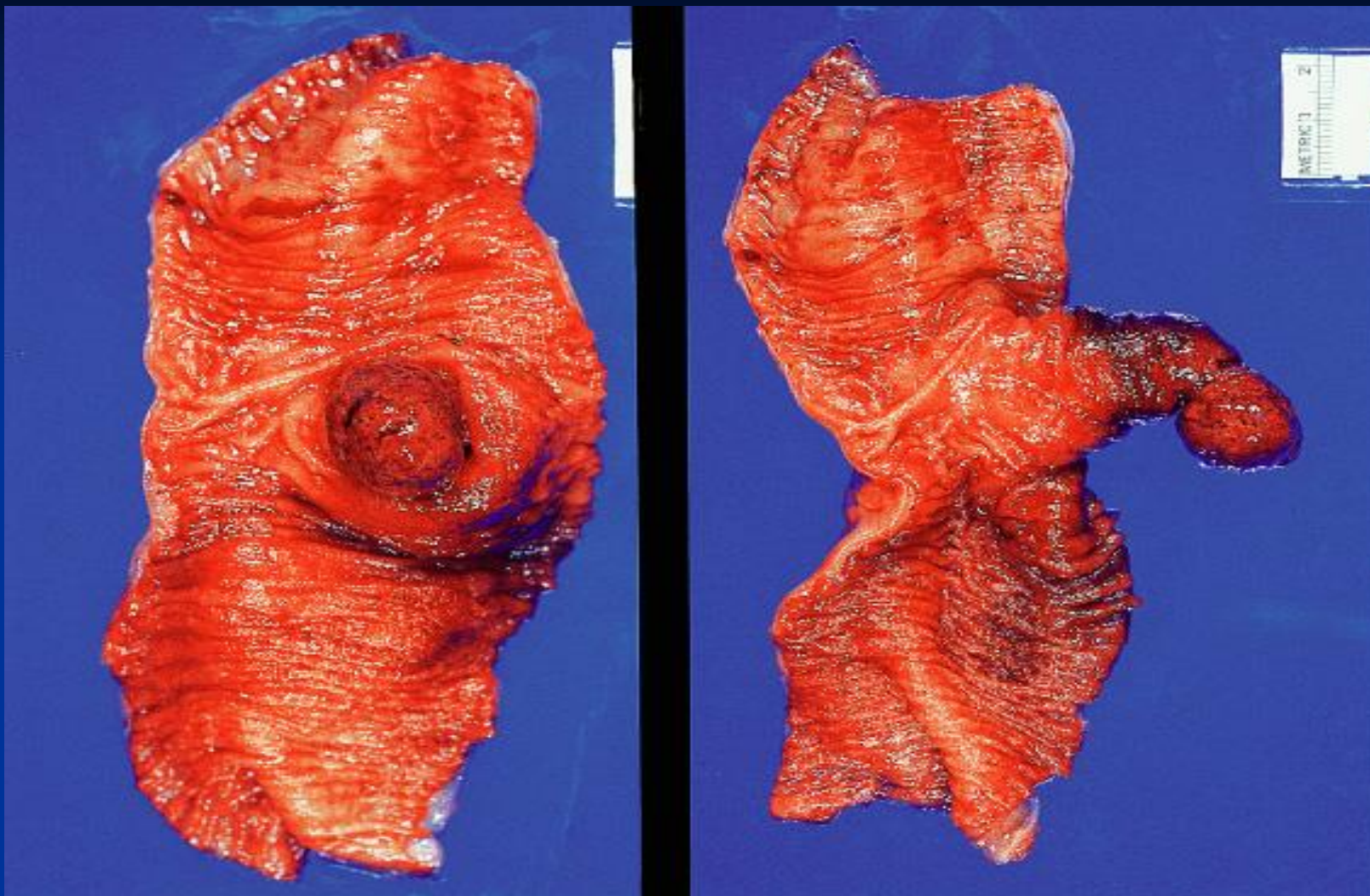


Врожденные пороки.

- Дивертикул Меккеля.

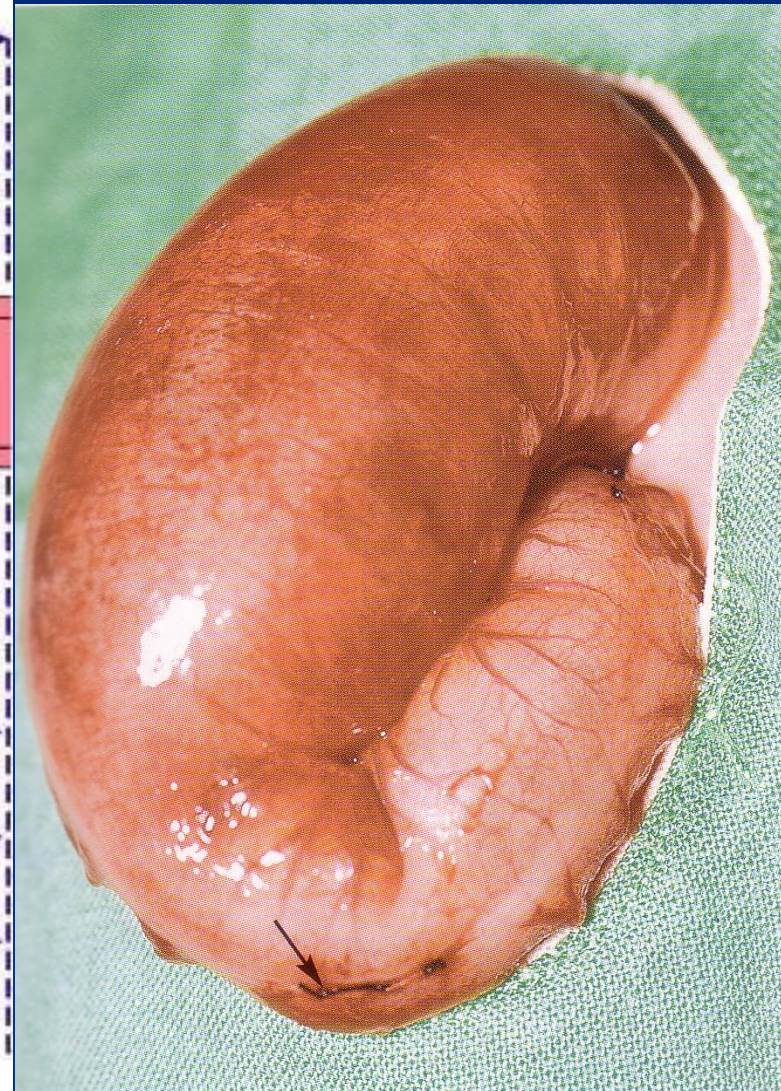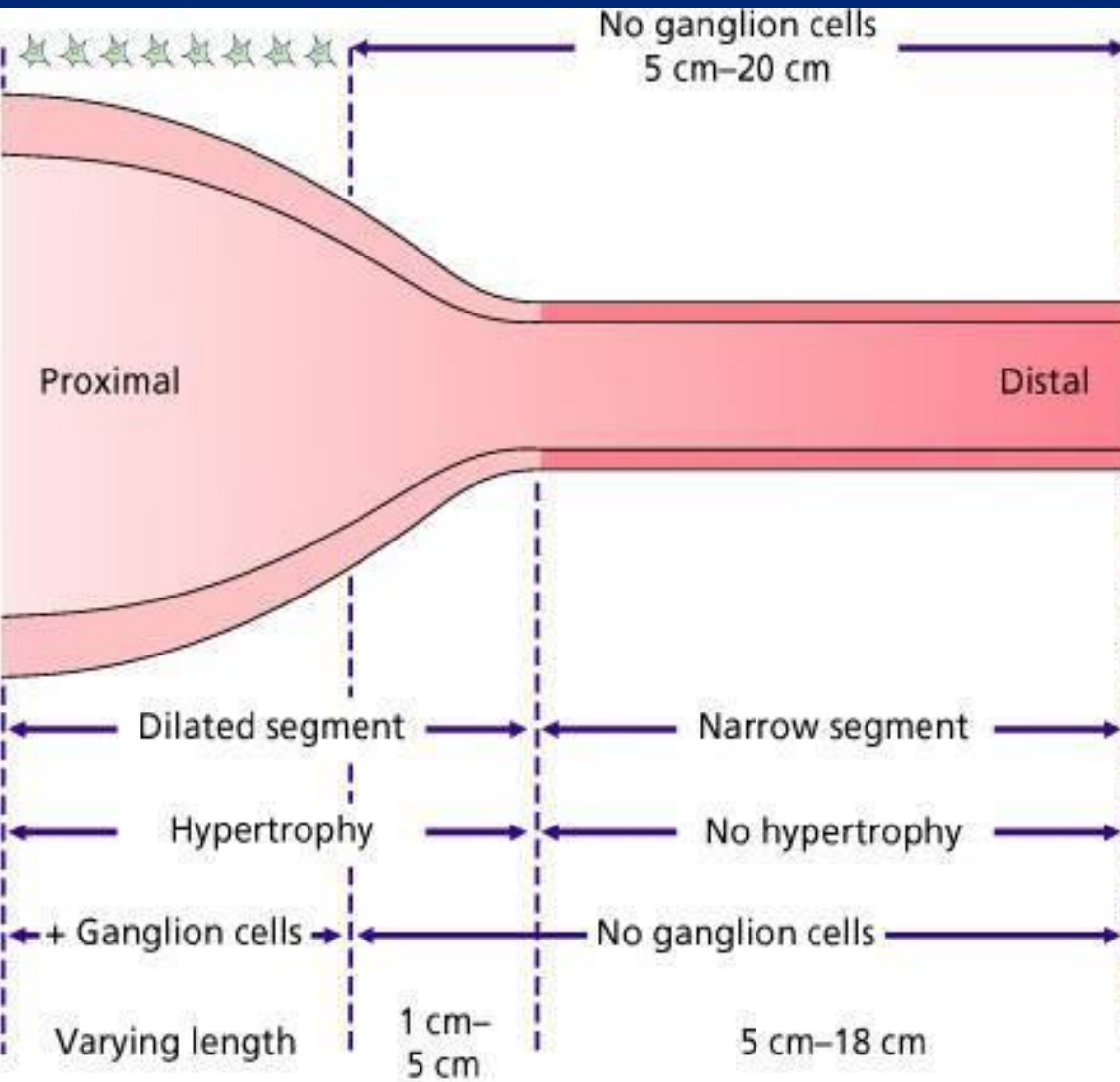


Инвагинация дивертикула Меккеля.



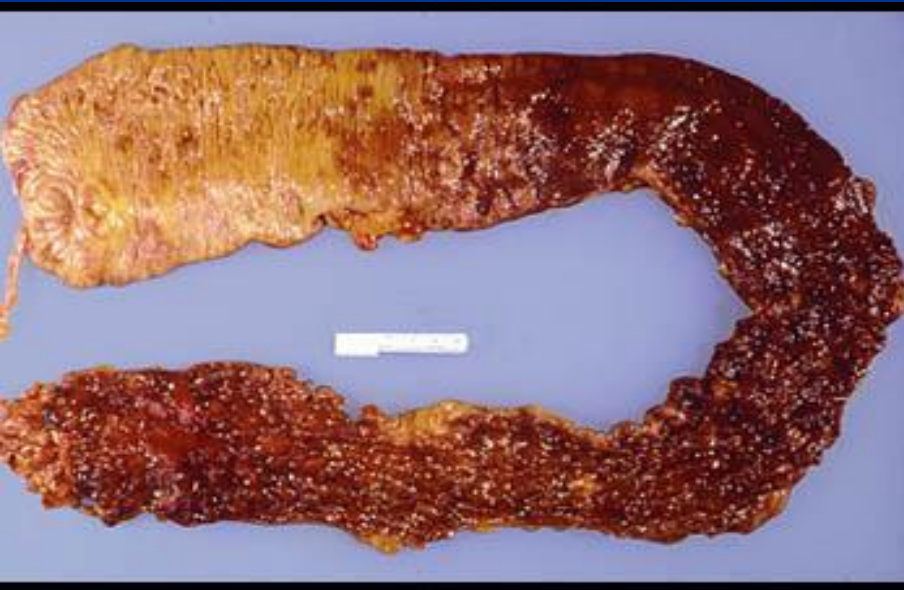Внедрение под воздействием перистальтической волны суженного сегмента кишки в прилегающий дистальный сегмент кишки. Инвагинированный сегмент проталкивается все дальше при перистальтике и натягивает брыжейку. Без лечения инвагинация может прогрессировать до кишечной непроходимости, сдавления сосудов брыжейки и инфаркта кишечника.

Врожденный мегаколон (болезни Гиршпрунга).



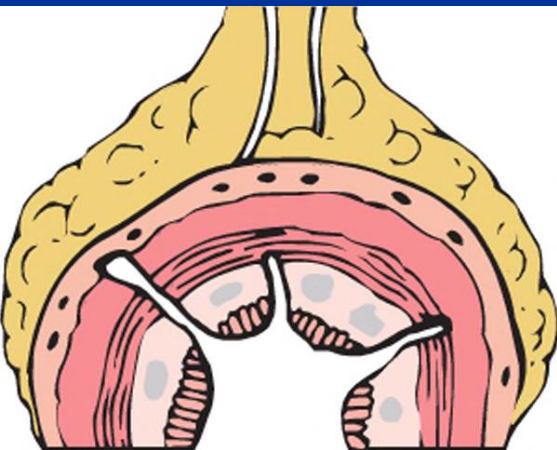
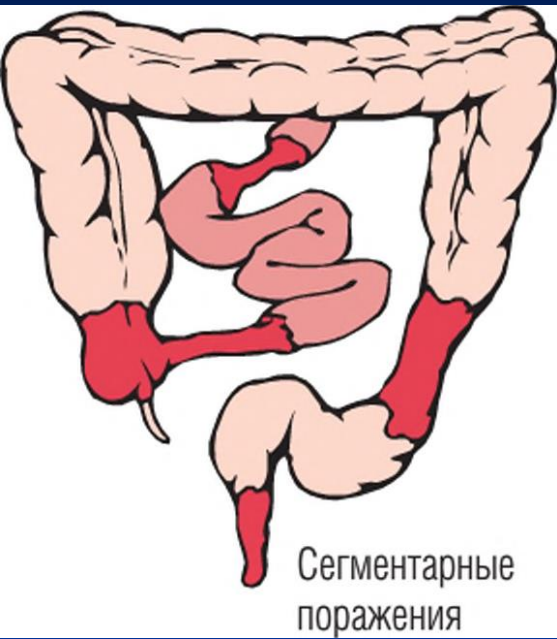
Воспалительная болезнь кишечника

Воспалительная болезнь кишечника (ВБК) — хроническое заболевание, возникающее в результате неадекватной активации компонентов иммунной защиты слизистой оболочки кишки. ВБК представлена двумя заболеваниями — болезнью Крона и неспецифическим язвенным колитом (НЯК).

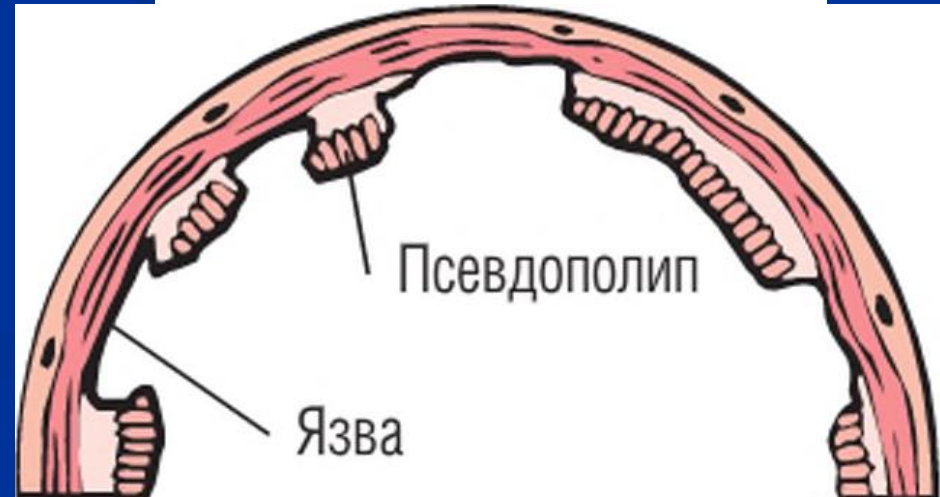
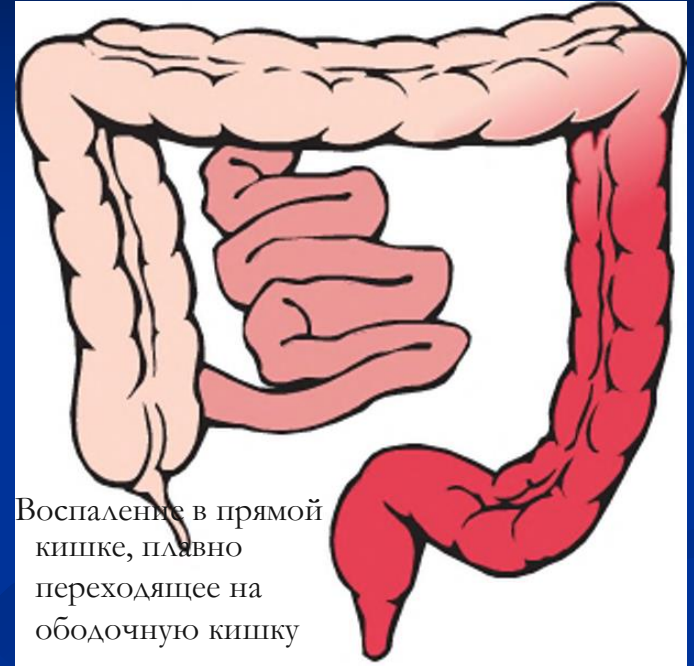


Различие между НЯК и болезнью Крона заключается прежде всего в локализации поражений и основаны главным образом на морфологических изменениях.

Болезнь Крона



Неспецифический язвенный колит



Отличительные признаки болезни Крона и неспецифического язвенного колита

Признаки	Болезнь Крона	Неспецифический язвенный колит
Макроскопические		
Отдел кишечника	Подвздошная кишка ± толстая кишка	Толстая кишка
Распространение	Сегментарные поражения	Диффузное
Стриктуры	Есть	Редко
Вид кишечной стенки	Утолщена	Истончена

Отличительные признаки болезни Крона и неспецифического язвенного колита

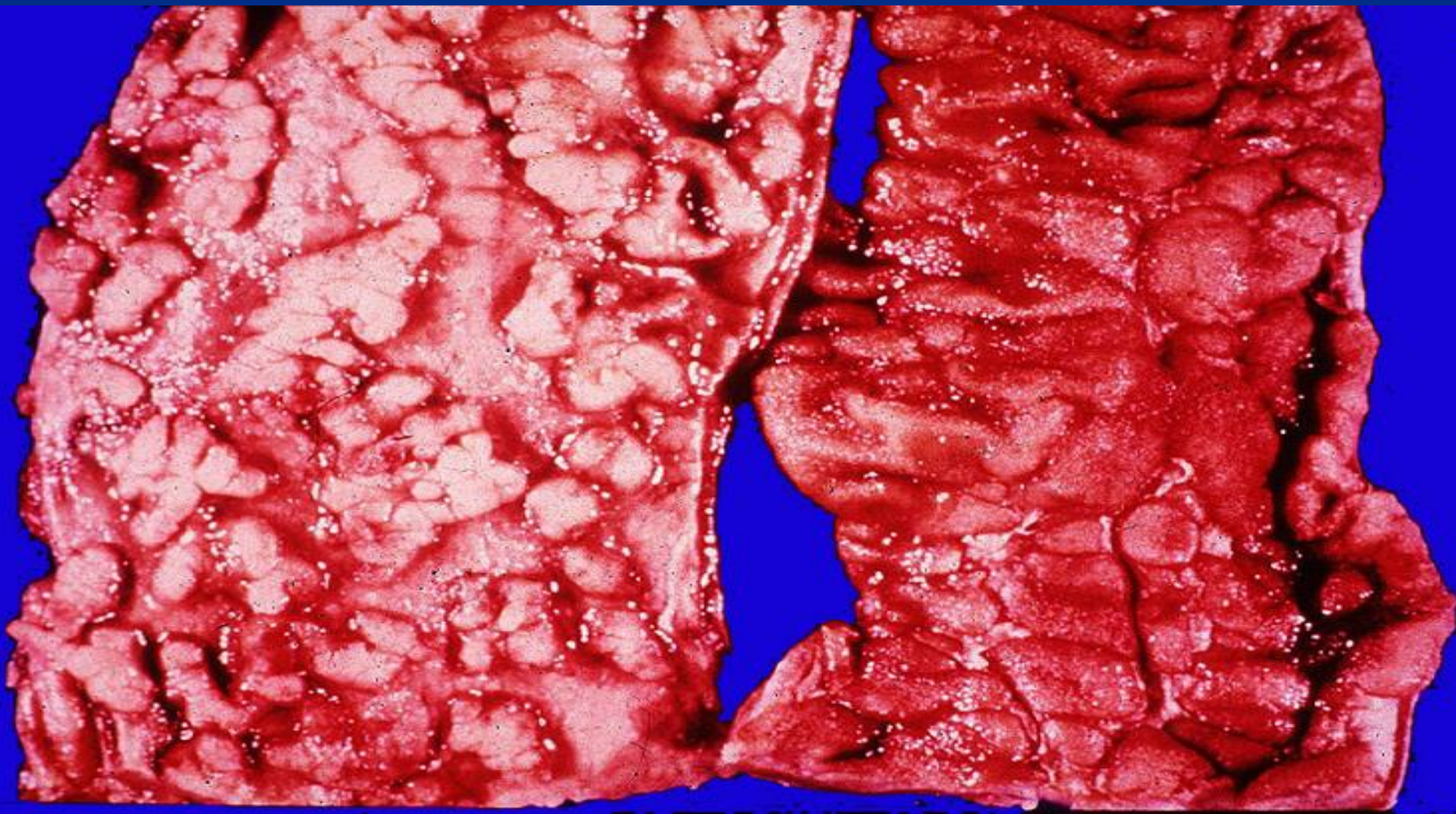
Признаки	Болезнь Крона	Неспецифический язвенный колит
Микроскопические Воспаление	Трансмуральное	Ограничено слизистой оболочкой
Псевдополипы	Умеренные	Выраженные
Язвы	Глубокие, узкие	Поверхностные широкие
Лимфоидная реакция	Выраженная	Умеренная
Фиброз	Выраженный	Слабый или отсутствует
Серозит	Выраженный	Слабый или отсутствует
Гранулемы	Есть (~ 35%)	Нет
Фистулы	Есть	Нет

Отличительные признаки болезни Крона и неспецифического язвенного колита

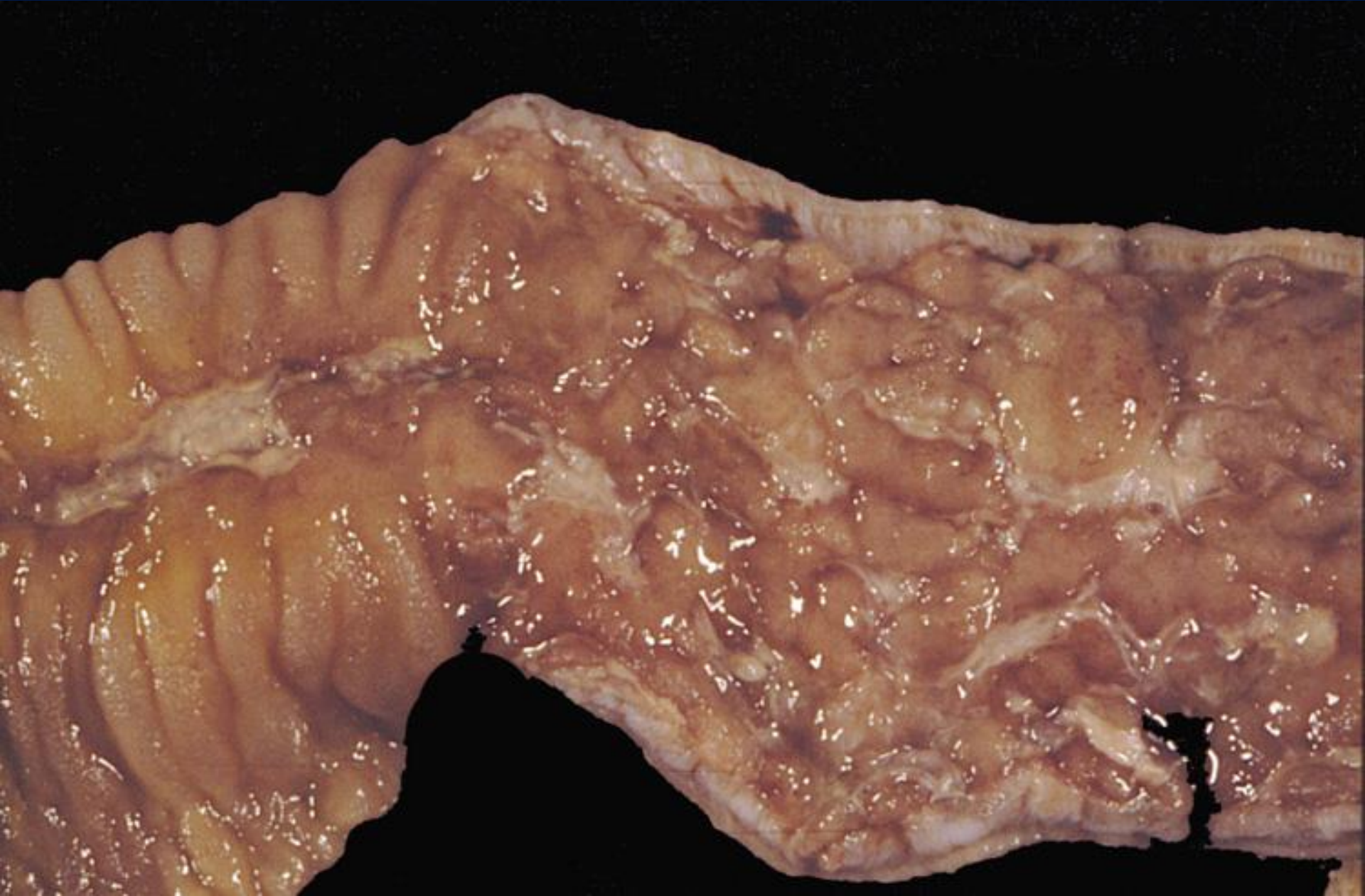Признаки	Болезнь Крона	Неспецифический язвенный колит
Клинические		
Перианальные фистулы	Есть при поражении толстой кишки	Нет
Злокачественный потенциал	Есть при вовлечении толстой кишки	Есть
Рецидив после хирургического вмешательства	Часто	Нет
Токсический мегаколон	Нет	Есть

Язвенный колит

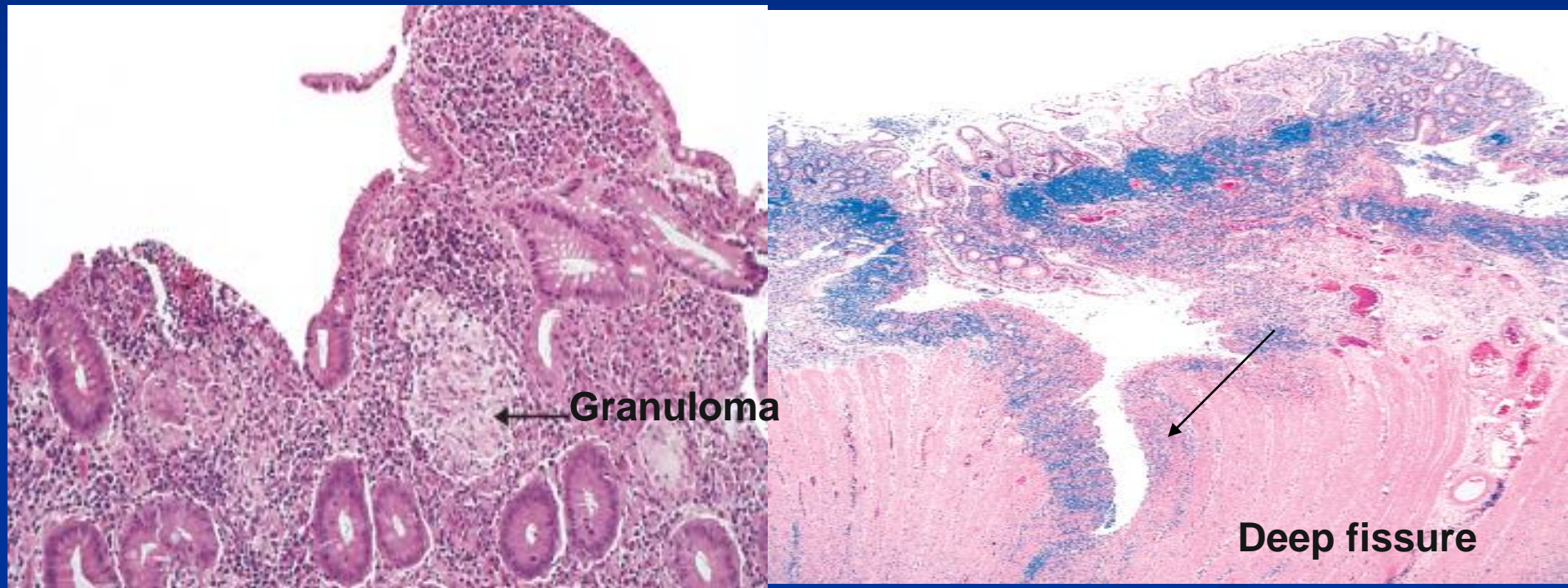
Болезнь Crohn



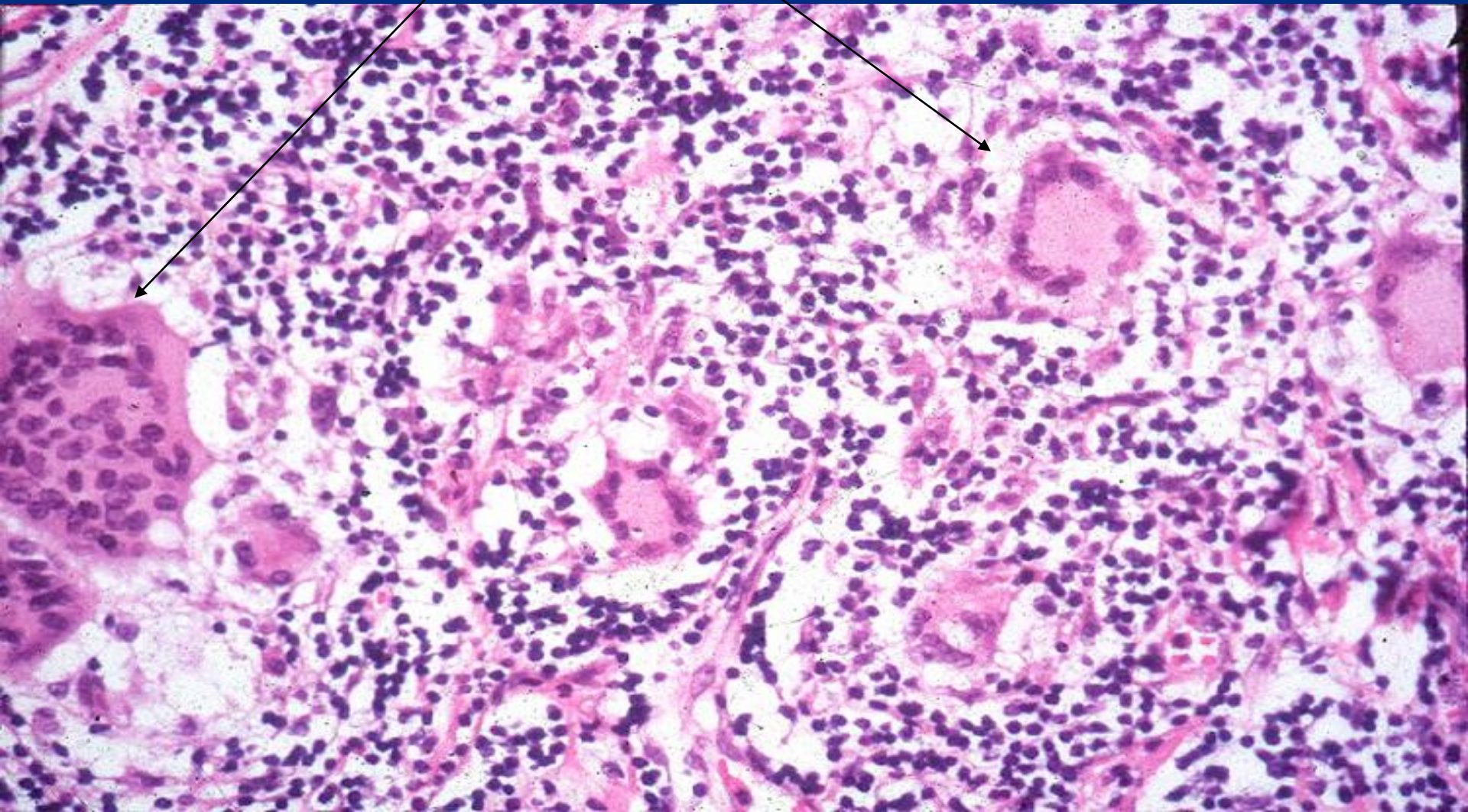
Слизистая в виде "булыжной мостовой"



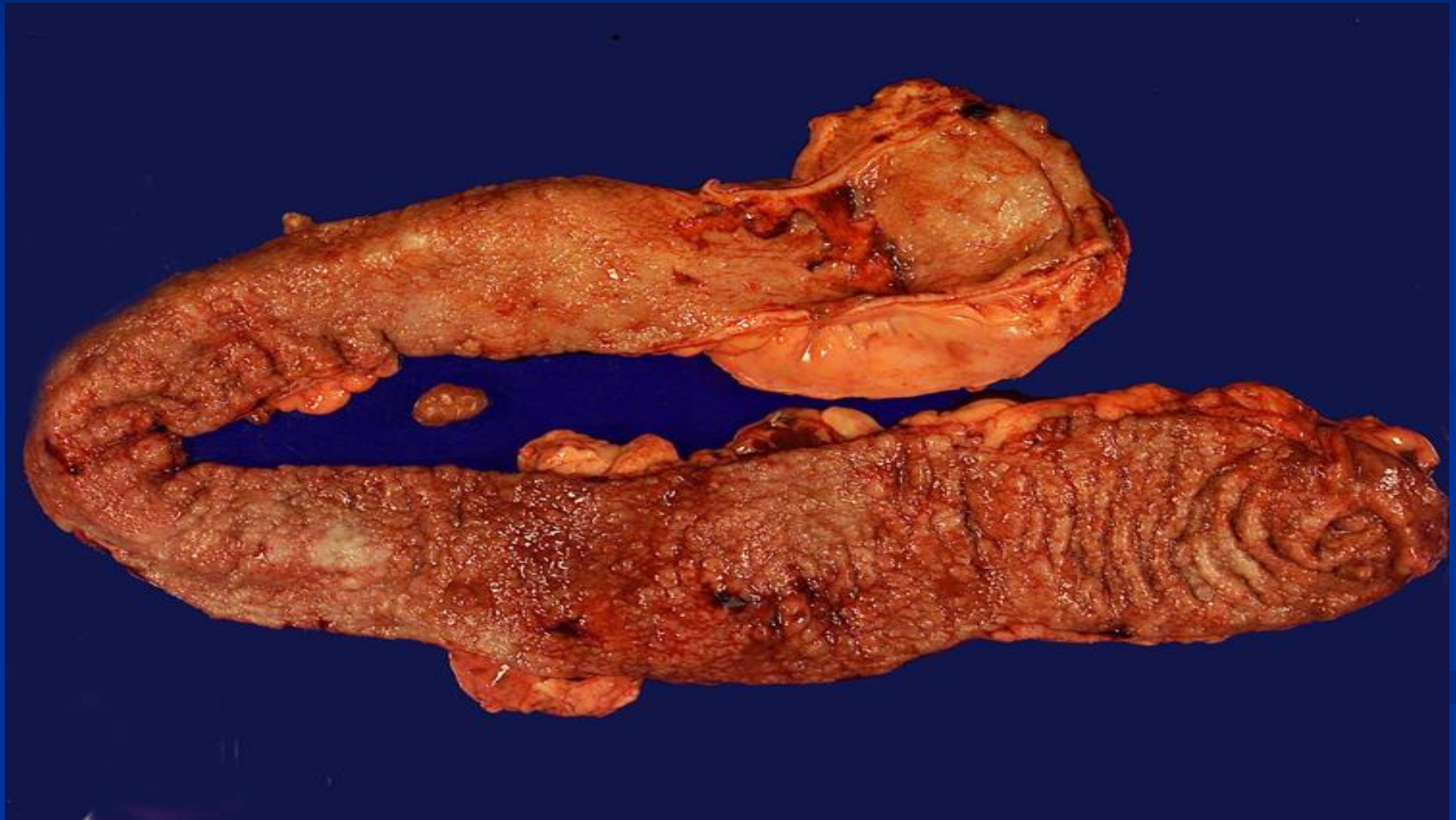
Болезнь Крона



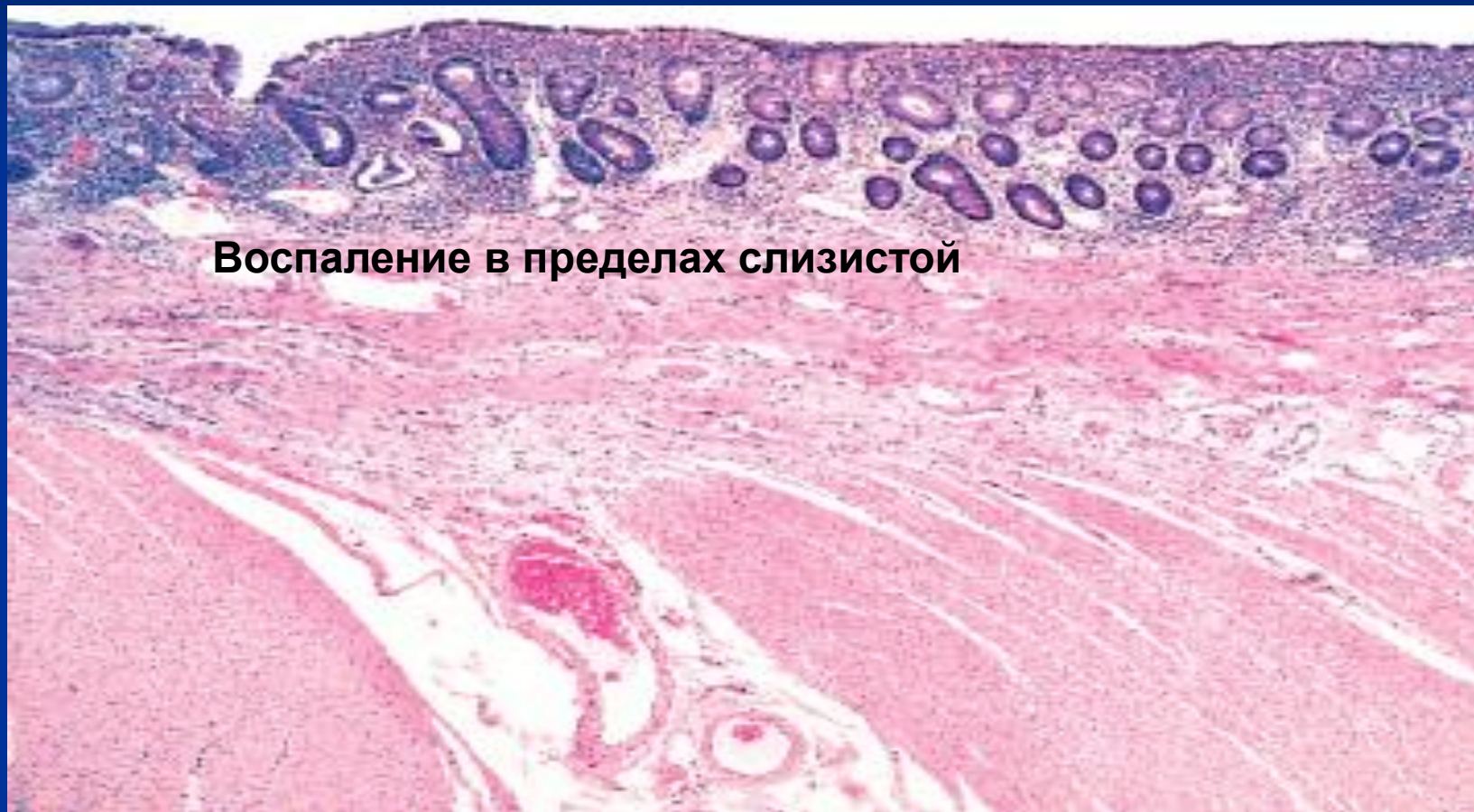Саркоидные гранулемы при болезни Крона



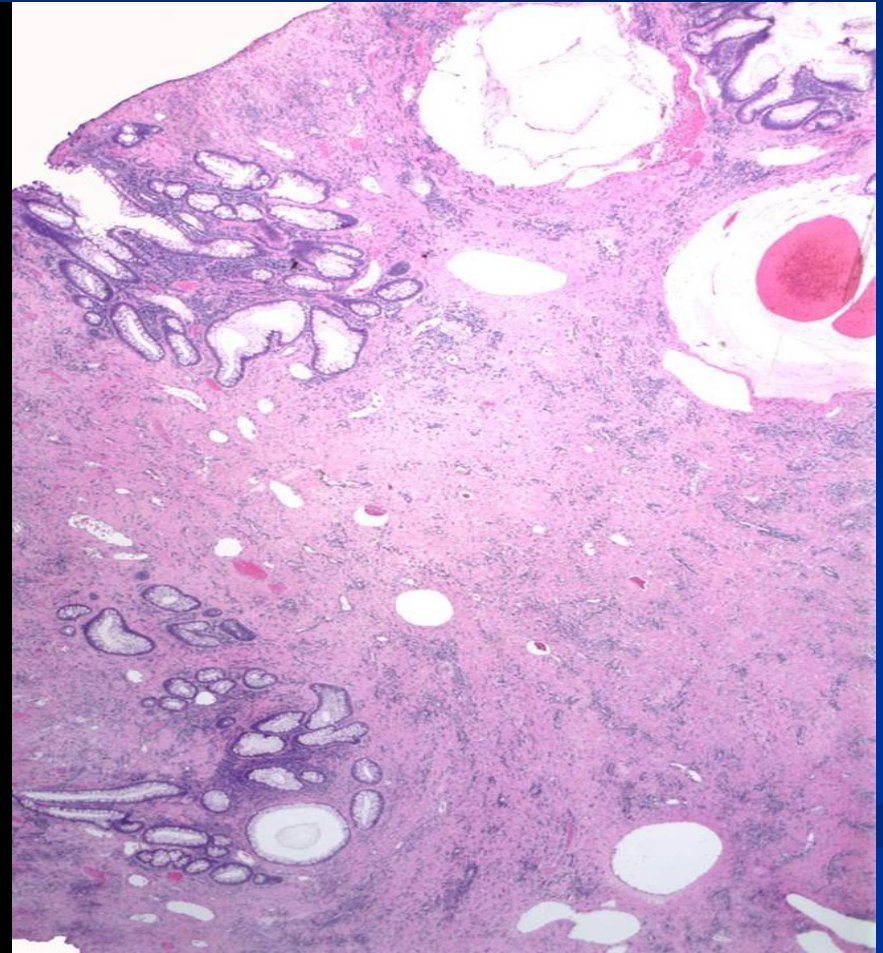
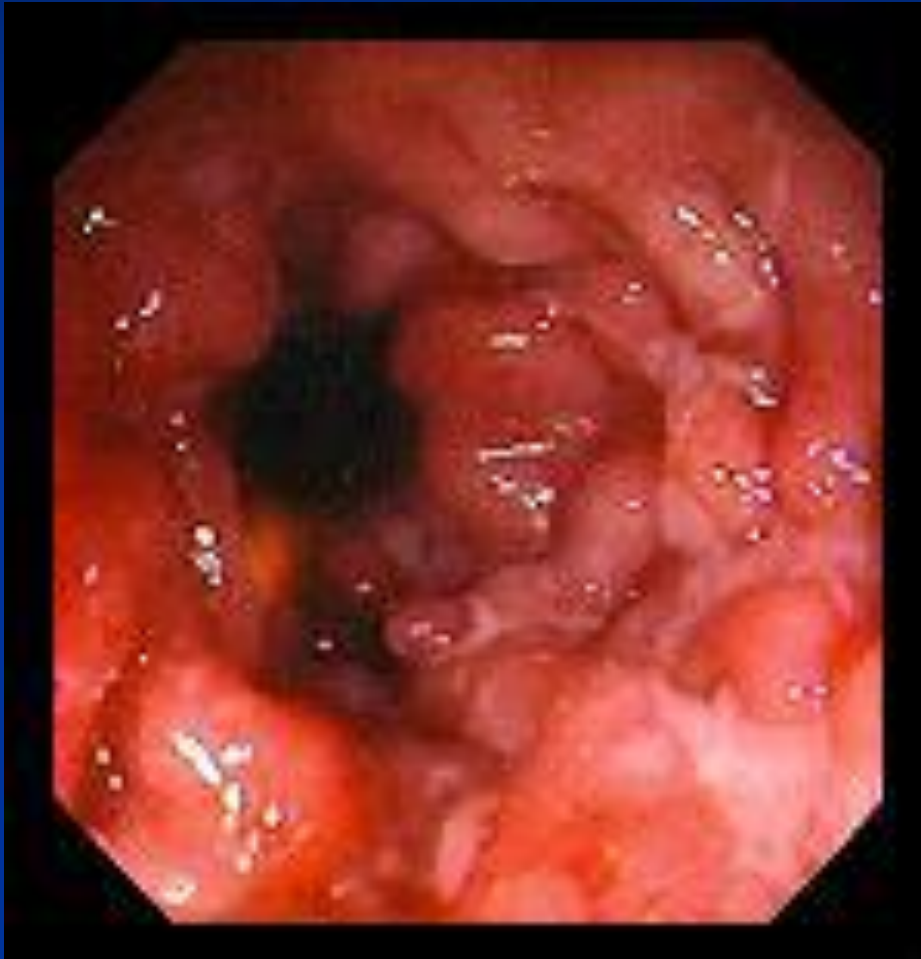Неспецифический язвенный колит



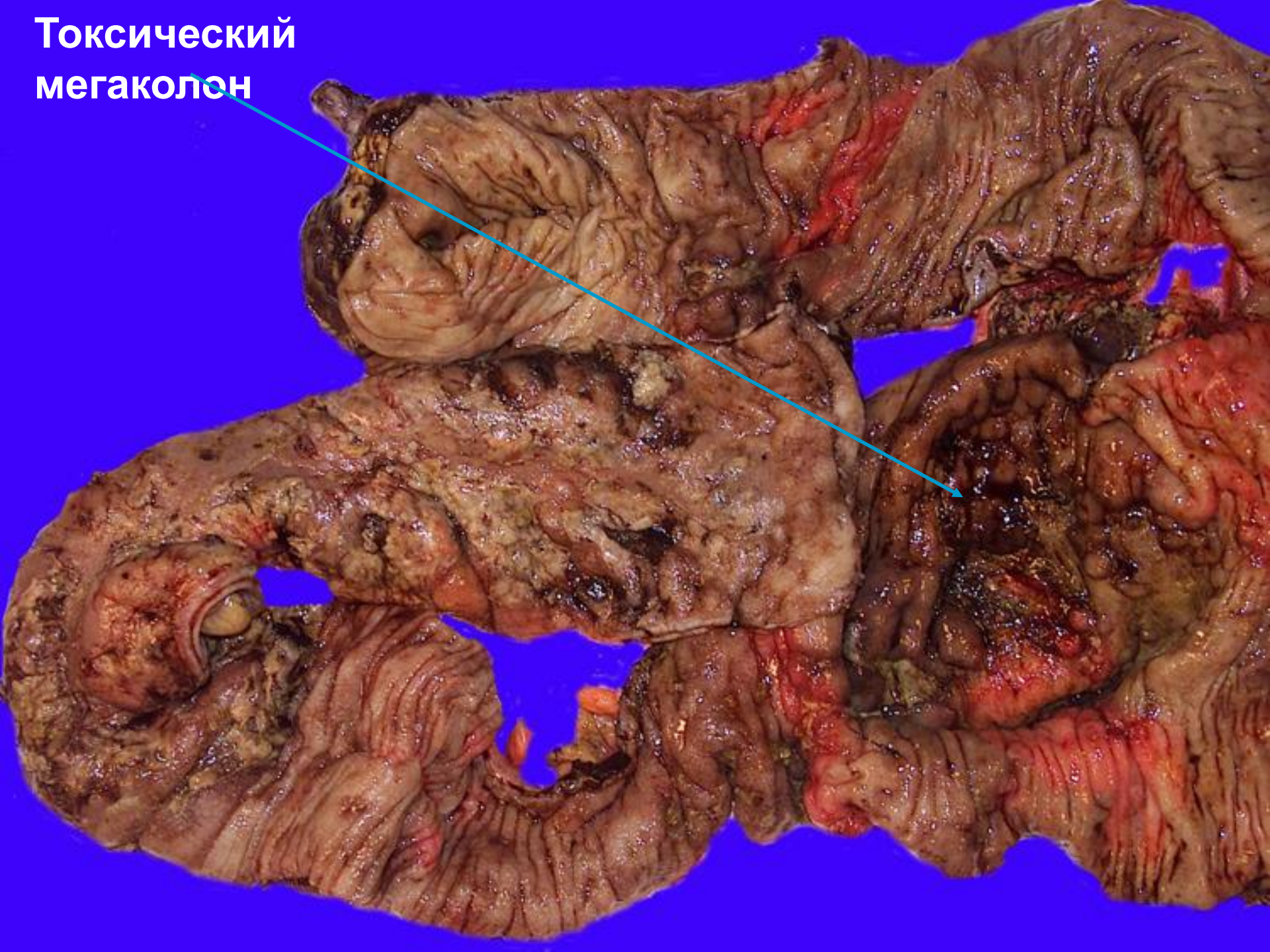
Неспецифический язвенный колит



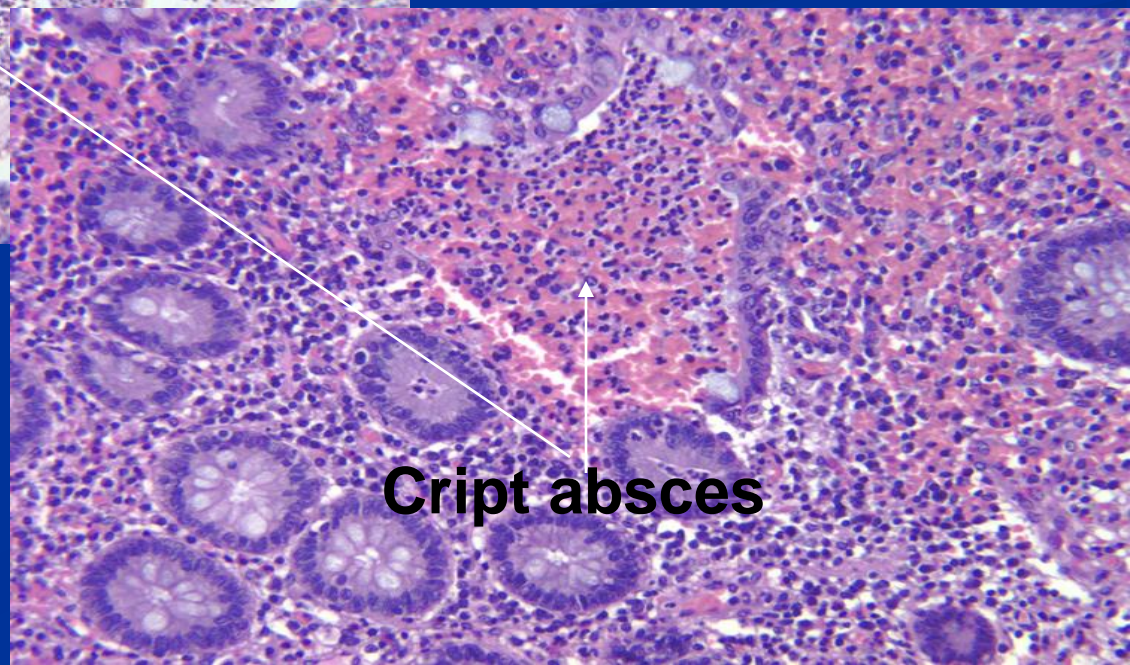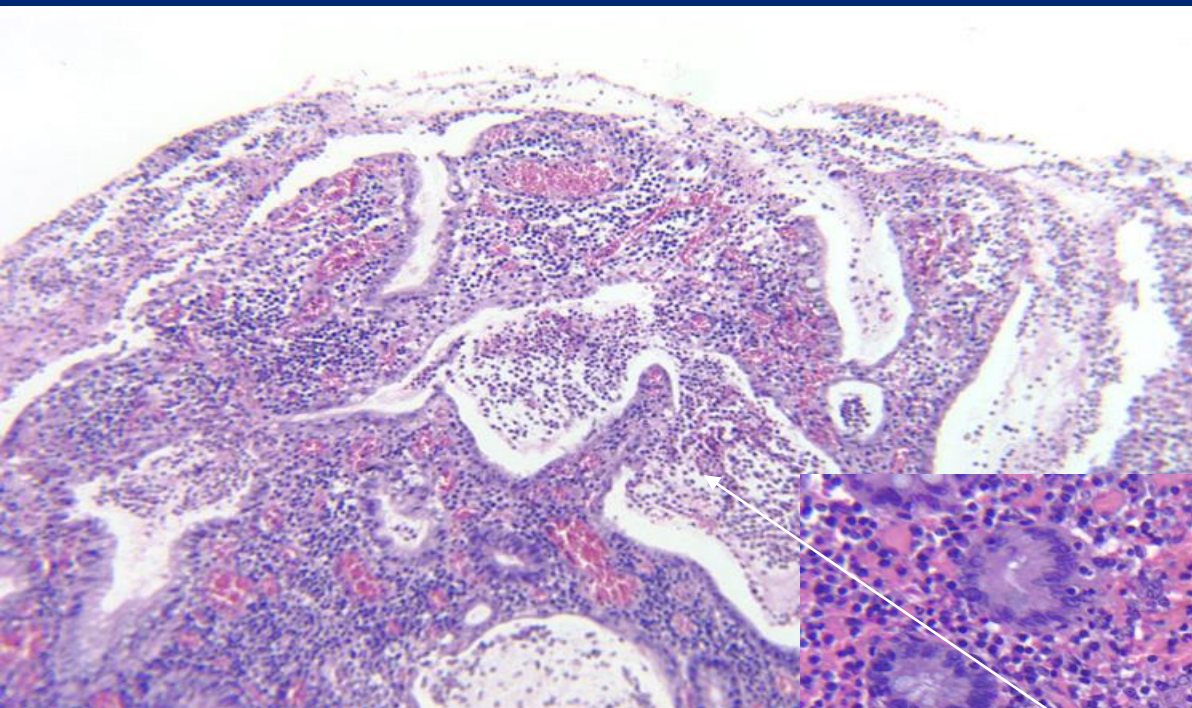
Обширные, плоские язвы, разделенные псевдополипами



**Токсический
мегаколон**

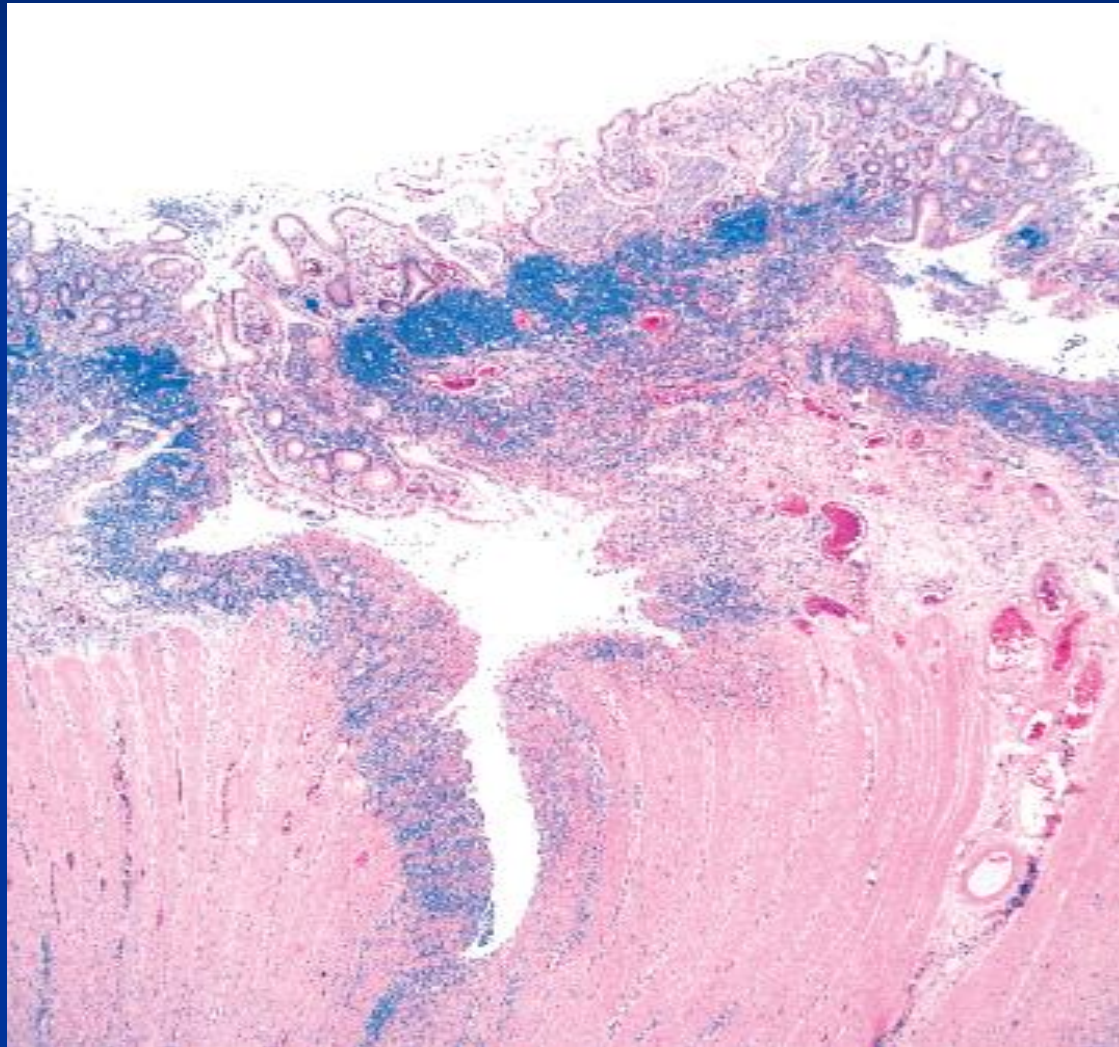


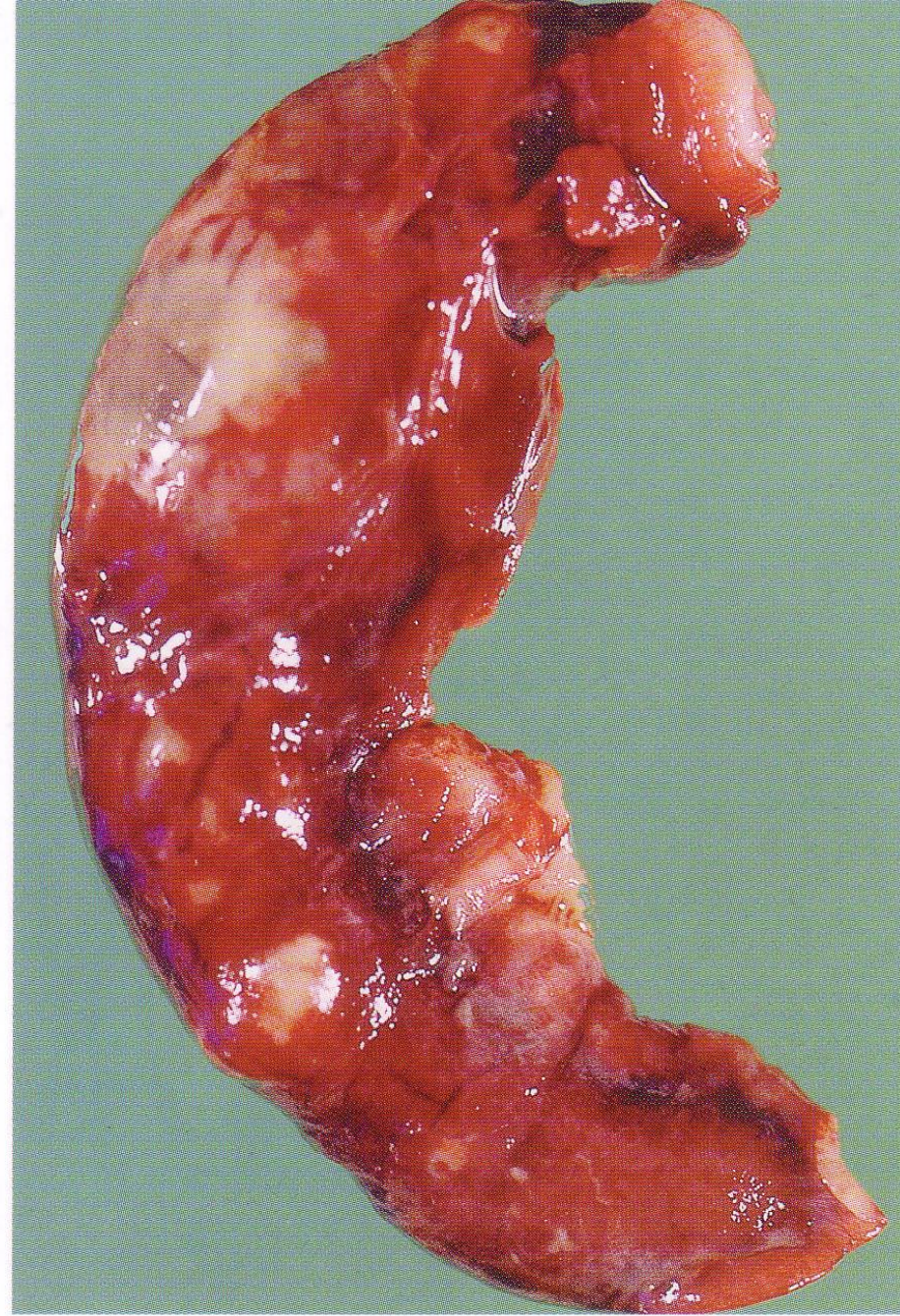
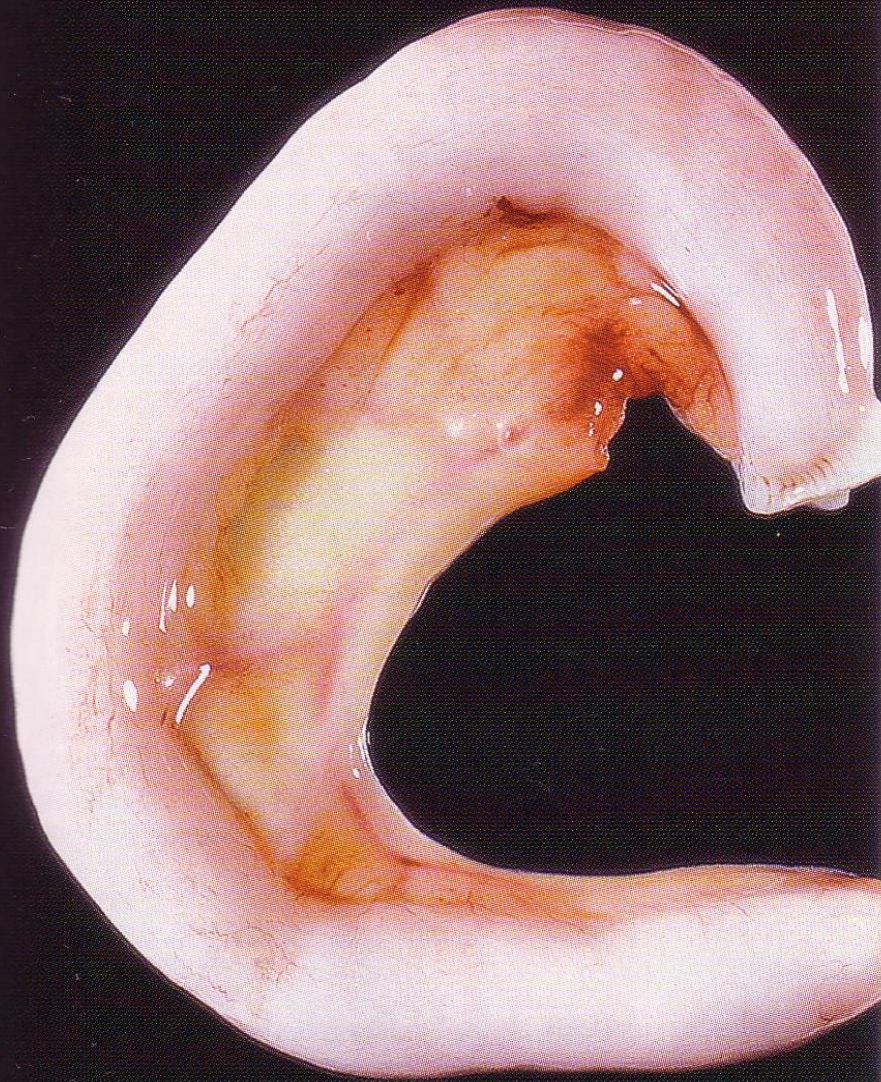
Крипт-абсцессы



Cript absces

ЯК или БК





Аппендицит.

АППЕНДИЦИТ - воспаление червеобразного отростка с характерным клиническим синдромом.

Этиология: Аппендицит является энтерогенной инфекцией. Большую роль в развитии воспаления играет Кишечная палочка и Энтерококк, которые в определенных условиях становятся патогенными.

В патогенезе представляют интерес две основные теории. Теория копростазы - инвазия стенки собственной флорой происходит в связи с застоем кишечного содержимого (копролиты) и попаданием в аппендикс инородных тел (косточки фруктов, семечки овощей).

АППЕНДИЦИТ

Этиология:

Нейро-сосудистая теория – инвазия стенки связано с сосудистыми расстройствами нейрогенной природы. Спазм сосудов и гладкой мускулатуры ведет к нарушению трофики, дистрофических и некробиотических изменений в слизистой оболочке, которые открывают ворота инфекции.

О ложном аппендиците - говорят в тех случаях, когда имеется клиника аппендицита, а воспаление отсутствует. Клиническая картина в этих случаях обусловлена спазмами мускулатуры.

Морфопатология: Различают две клинико-анатомические формы аппендицита – Острый и Хронический аппендицит.

Острый аппендицит: Длится 2 – 4 дня.

Осложнения острого аппендицита:

Перфорация стенки с перитонитом, тромбофлебит брыжейки, абсцессы в печень.

Морфологическая классификация видов острого аппендицита

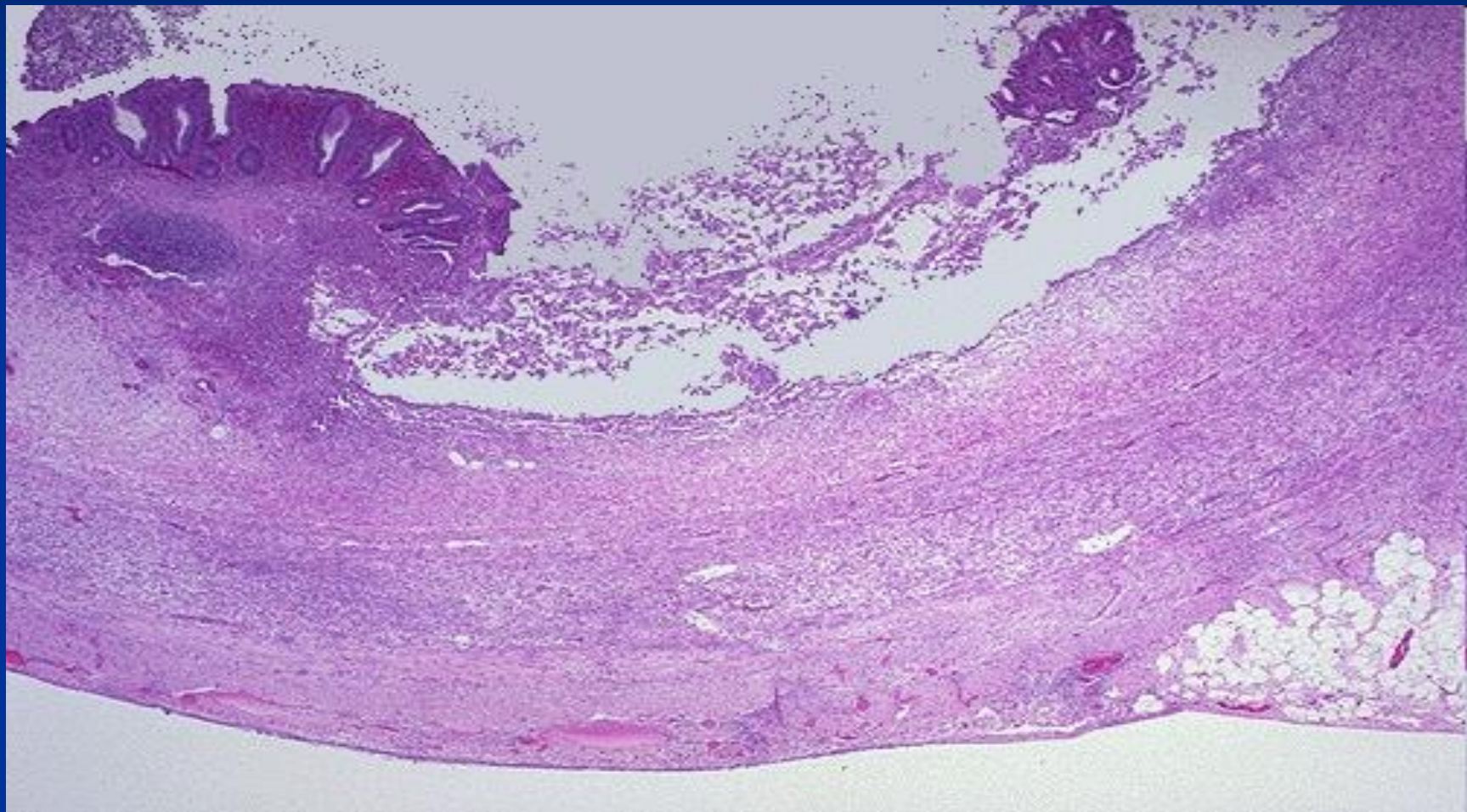
Простой (ранее назывался катаральным);

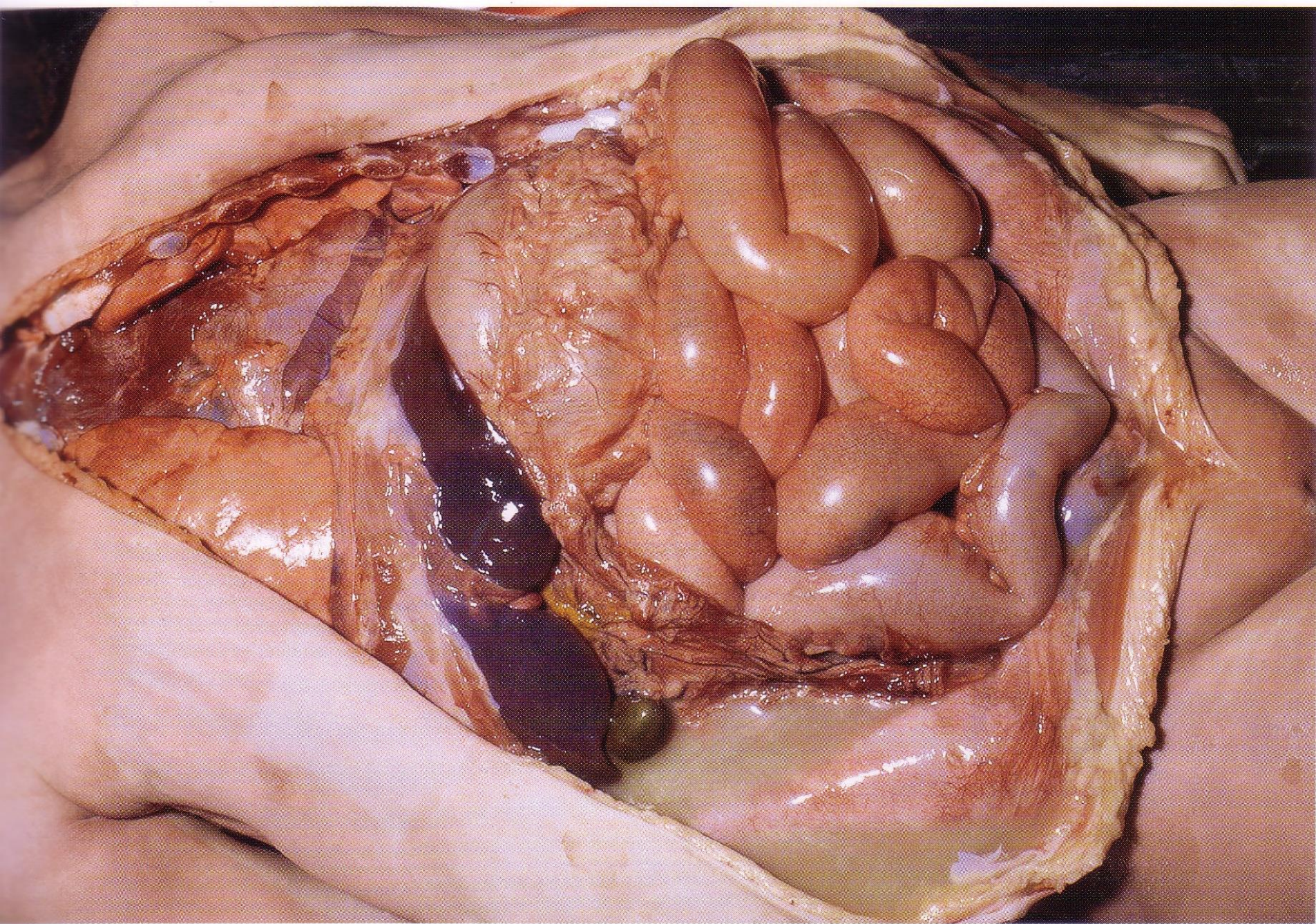
Поверхностный;

Деструктивный:

флегмонозный,
апостематозный,
флегмонозно-язвенный,
гангренозный,
перфоративный

Аппендицит флегмонозный





Гнойный перитонит - осложнение острого аппендицита.

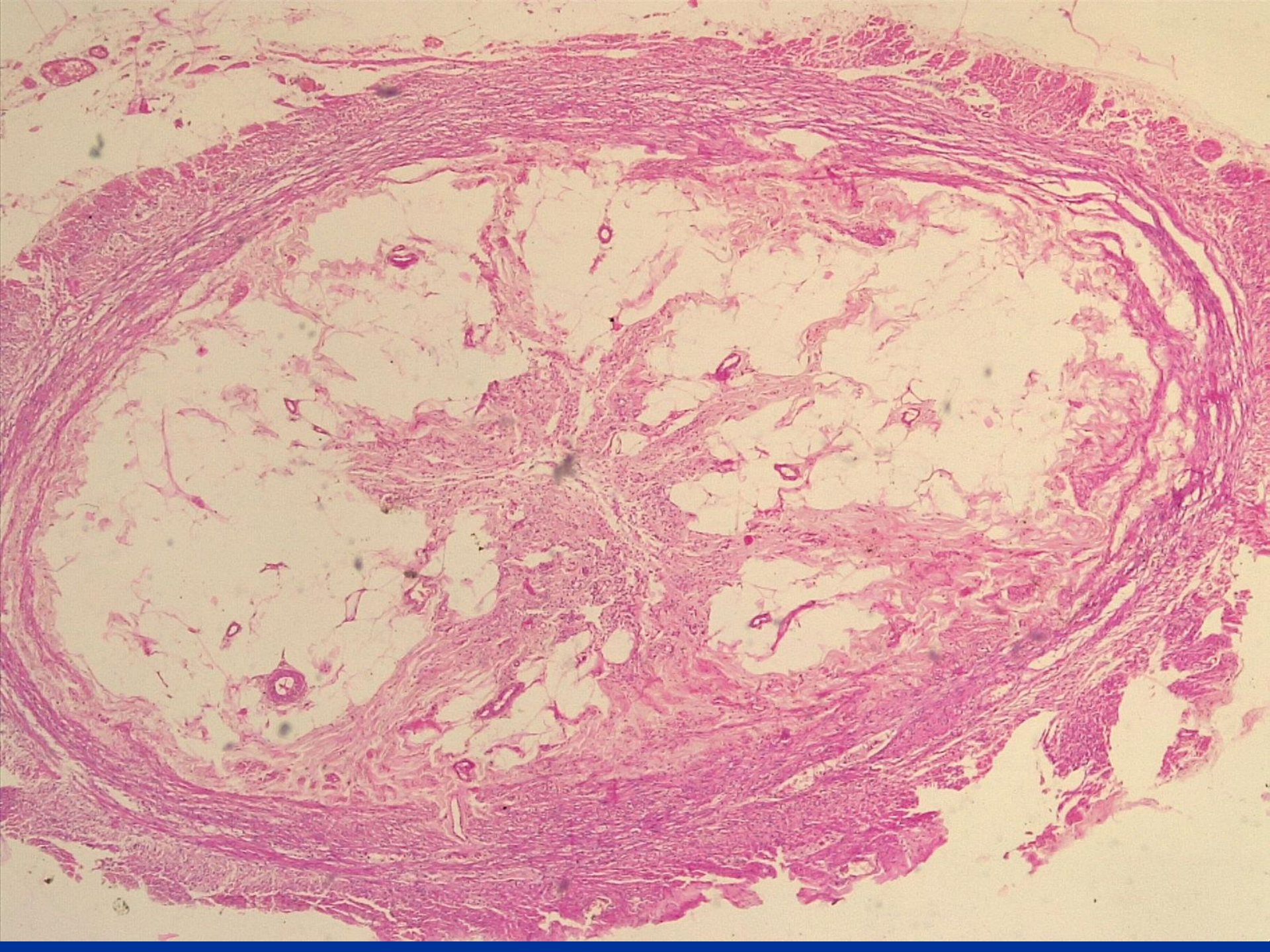
Хронический аппендицит - развивается после перенесенного острого аппендицита, иногда в условиях антибиотикотерапии. Воспаление протекает на фоне склеротических и атрофических изменений. Просвет аппендикса иногда облитерирован, снаружи отмечаются спайки.

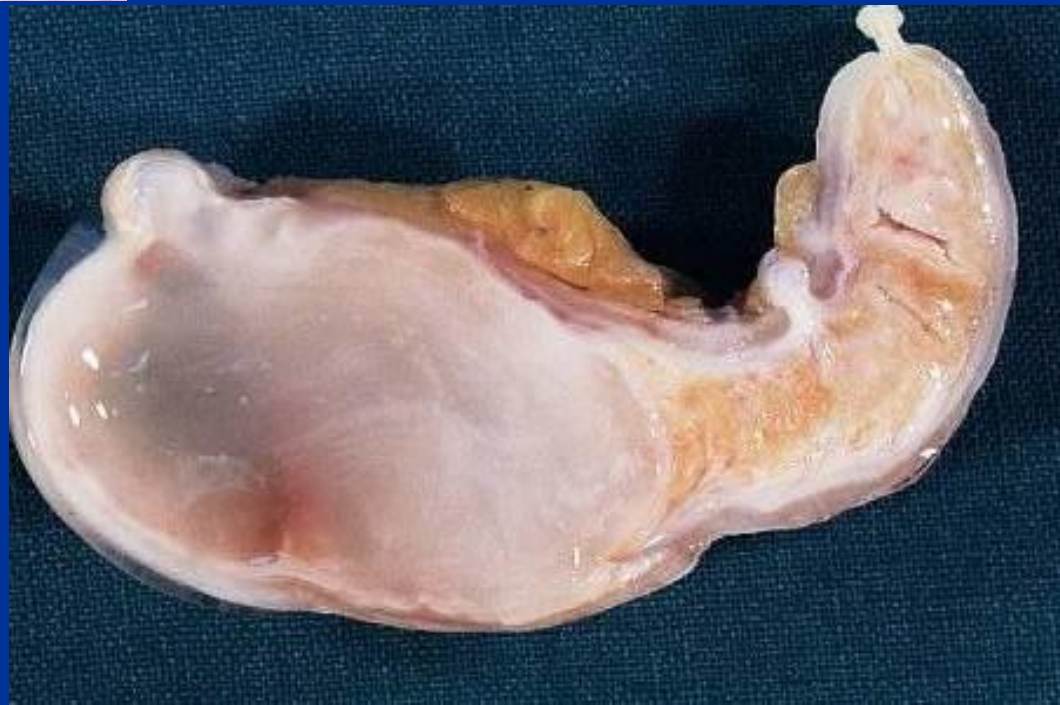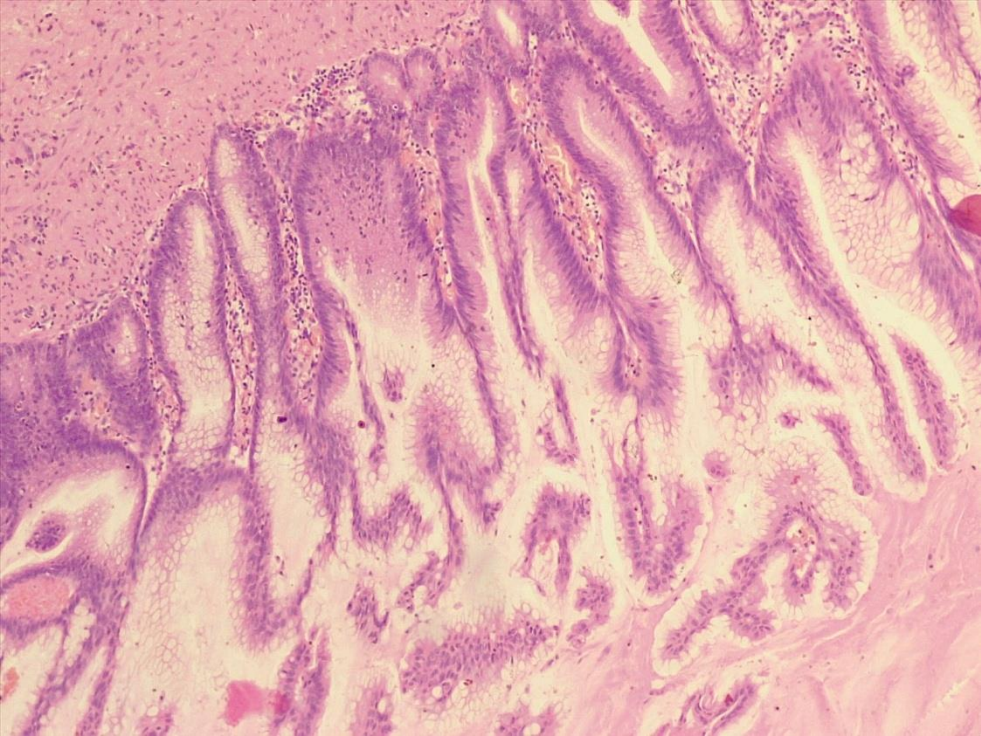
Осложнения хронического аппендицита:

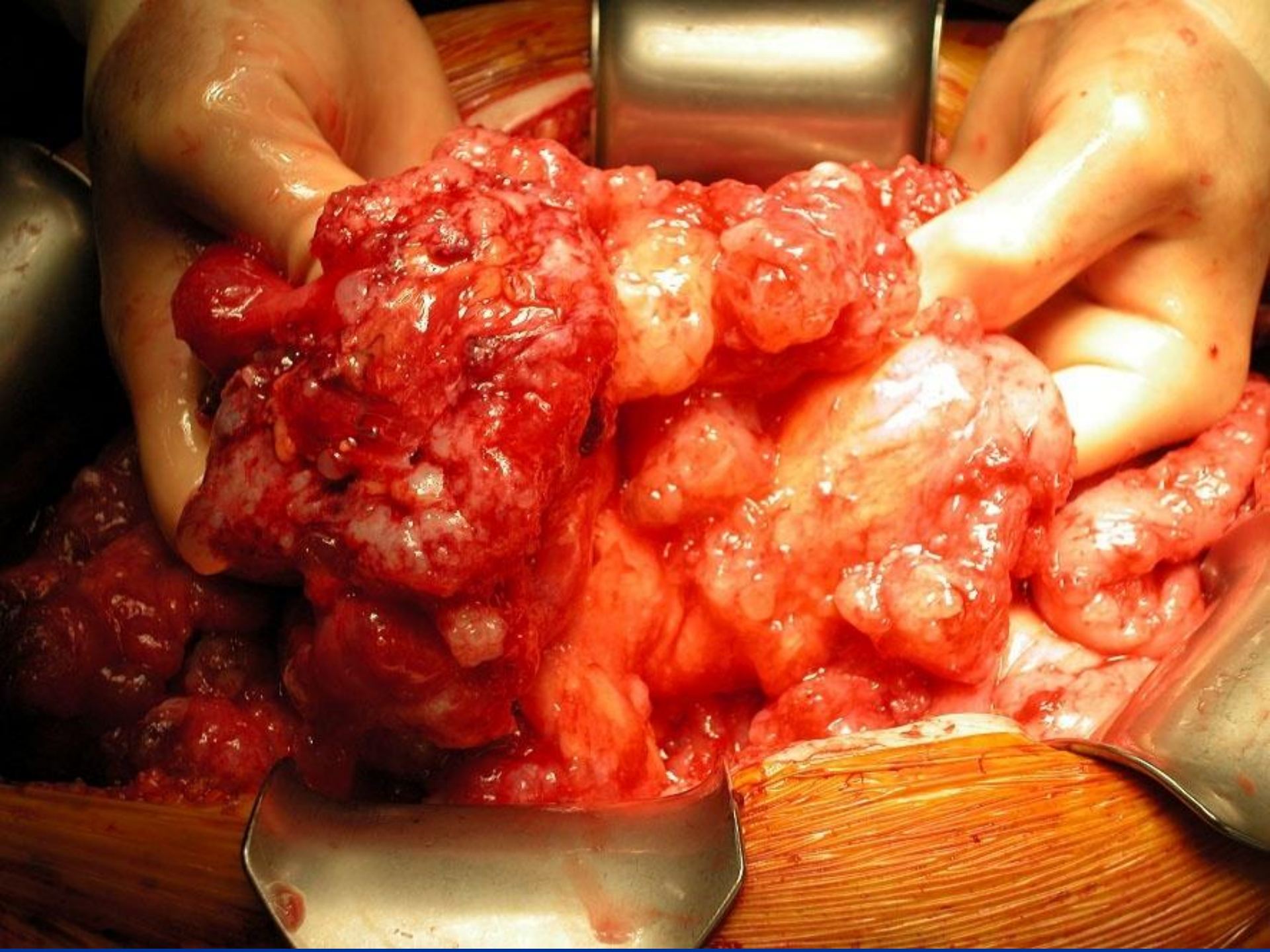
Водянка аппендикса

Мукоцеле (скопление слизи в просвете отростка)

Псевдомиксома брюшины (разрыв стенки с распространением слизи в брюшной полости).





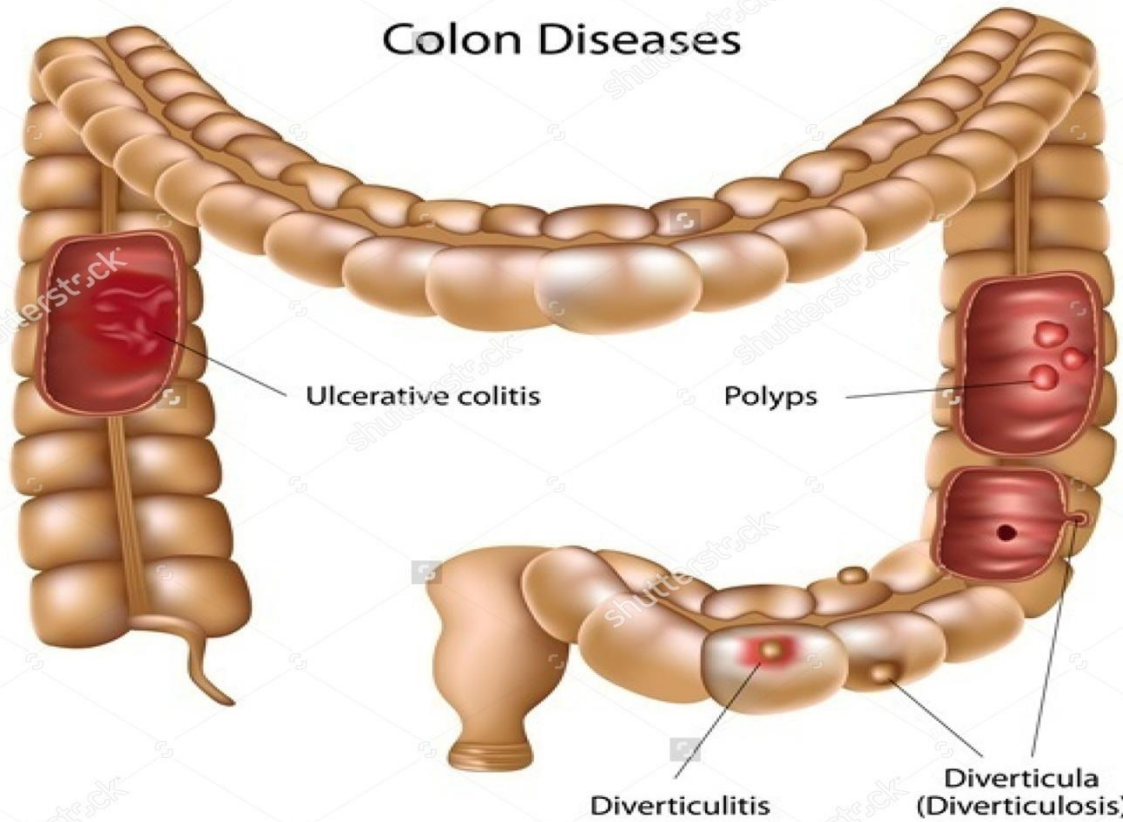


ПЕРИТОНИТ – это воспаление брюшины как осложнение различных патологических процессов в основном органов брюшной полости.

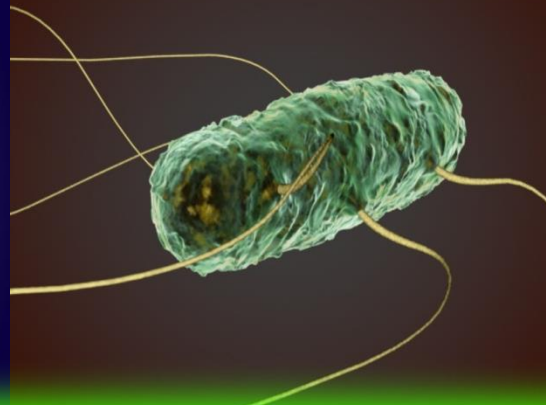
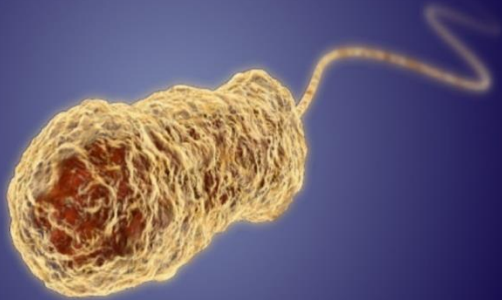И в частности: Перфорация язвы желудка или 12ПК, Острый аппендицит, Острый холецистит, Острый панкреатит и др.

По характеру экссудата выделяют: Серозный, фибринозный, гнойный перитонит. В отдельных случаях встречается Желчный и Каловый перитонит.

Colon Diseases



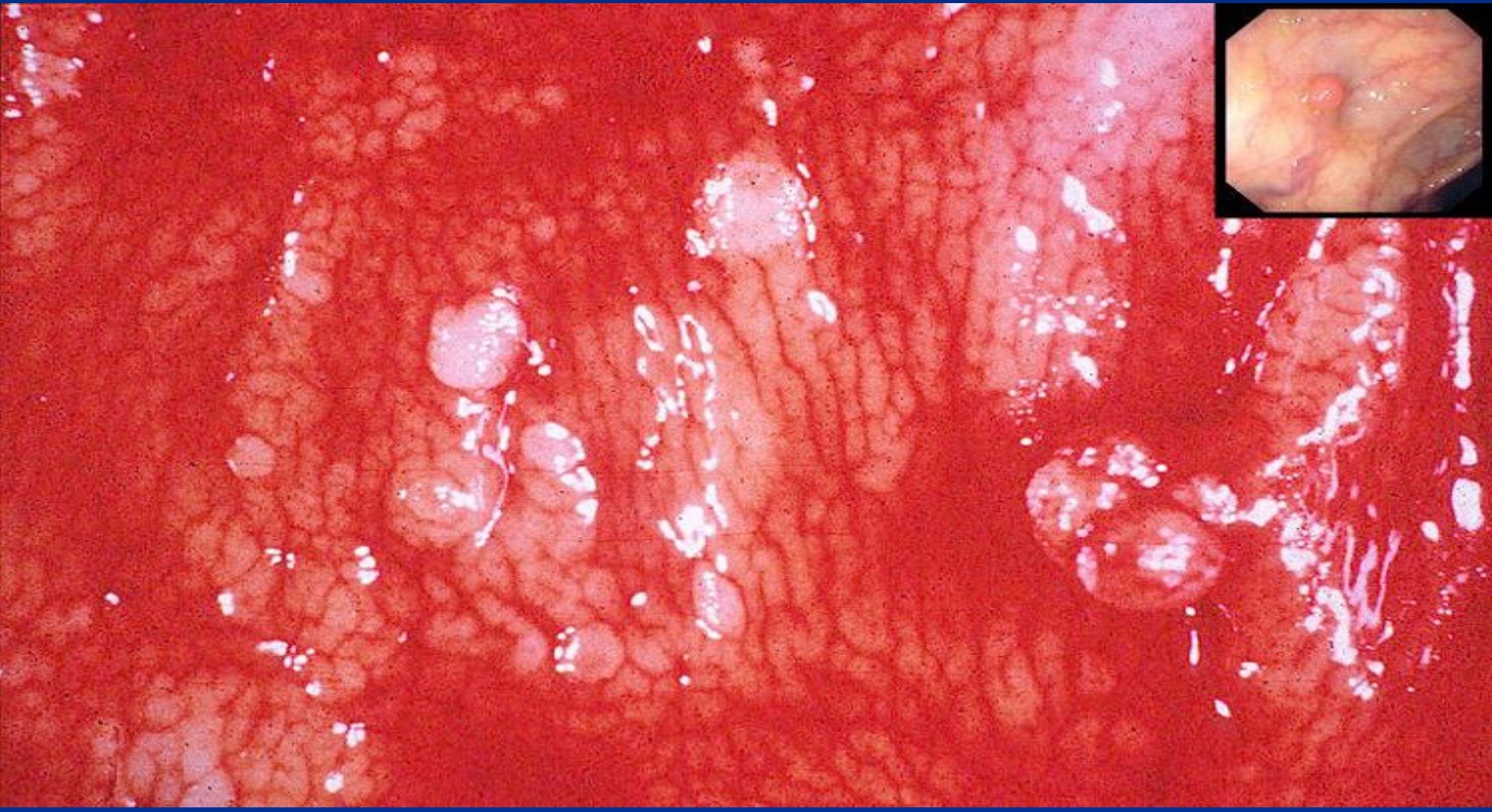
Патология кишечника.
Кишечные инфекции.

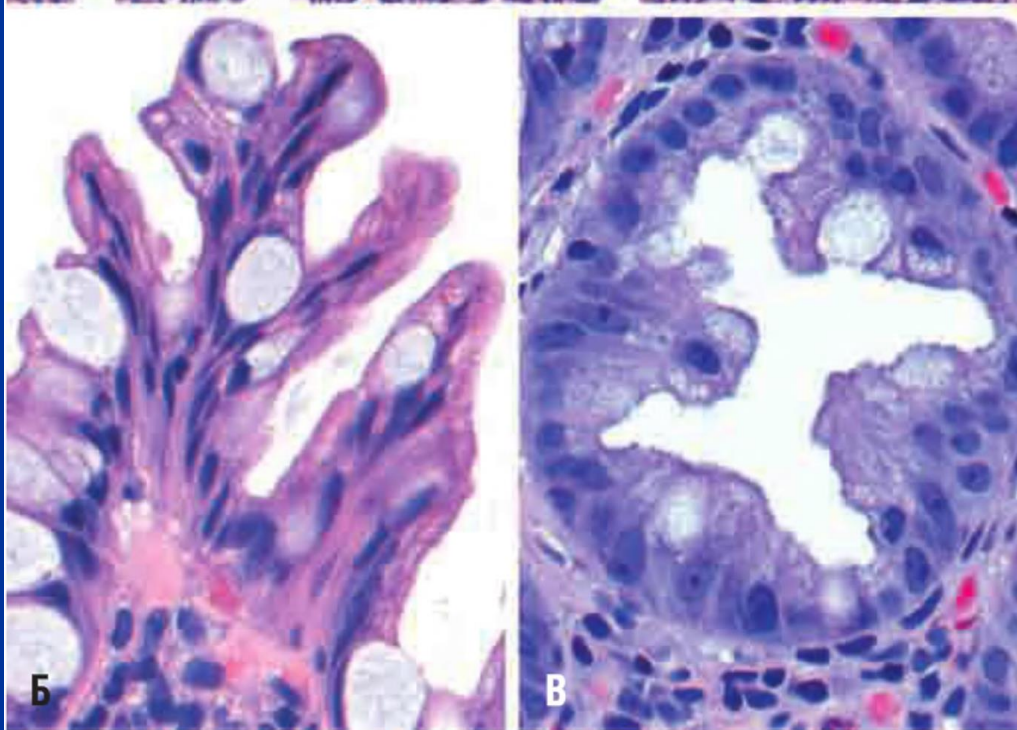
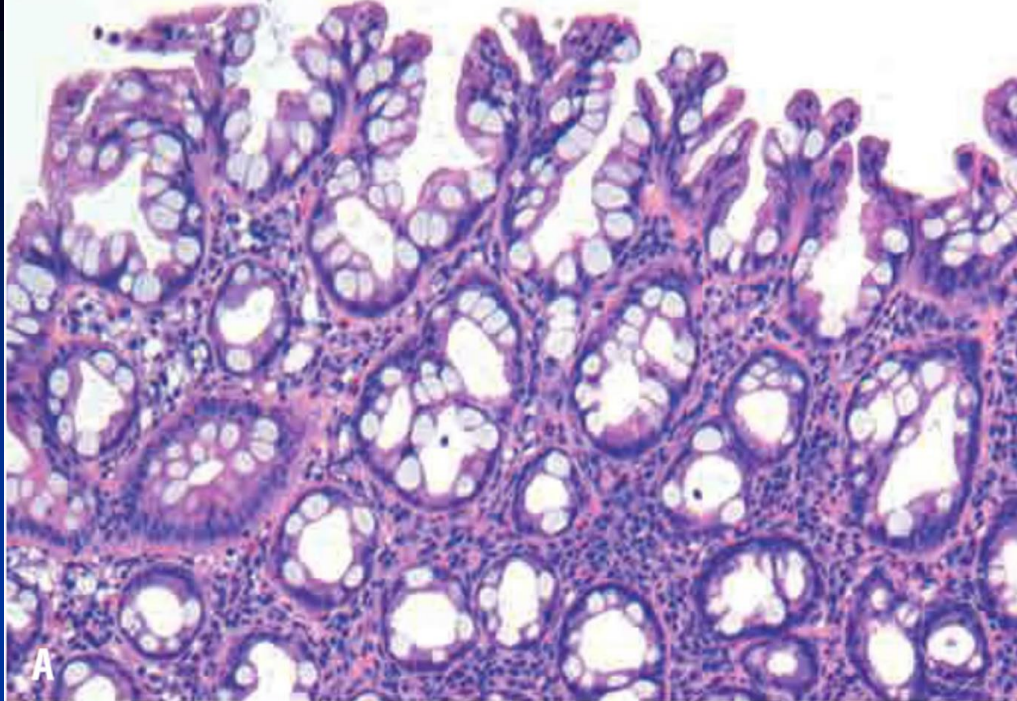


vibrio cholerae bacteria

salmonella bacteria

Гиперпластические полипы толстой кишки — часто встречающиеся эпителиальные образования, обычно развивающиеся в возрасте 50-60 лет. Основное клиническое значение гиперпластических полипов заключается в их дифференциальной диагностике с плоскими зубчатыми аденомами.





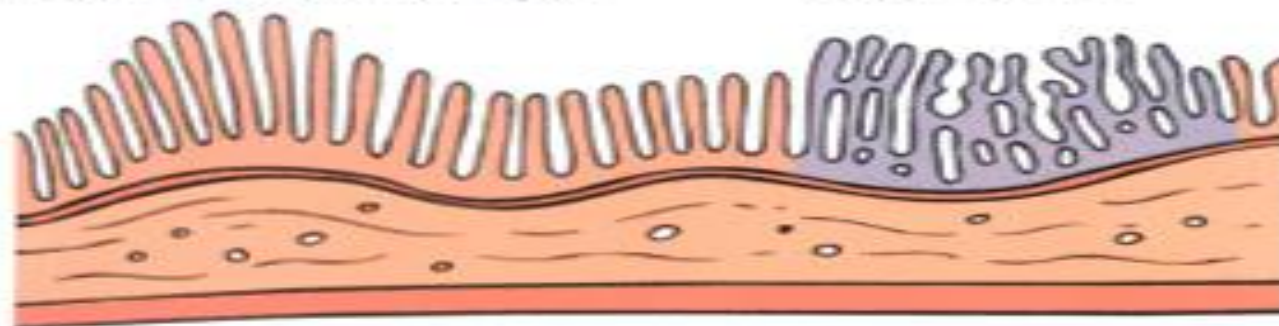
Гиперпластические полипы чаще локализуются в дистальном отделе ободочной кишки, диаметр их обычно менее 5 мм. Они представляют собой гладкие, дольчатые выпячивания слизистой оболочки и в основном располагаются на вершине ее складок. Эти образования могут быть одиночными, однако, как правило, являются множественными, особенно в сигмовидной кишке и прямой кишке. Гистологически гиперпластические полипы представлены зрелыми бокаловидными и абсорбирующими клетками.

Любые опухолевые образования в ЖКТ (карциноидные и стромальные опухоли, лимфомы и даже метастазы опухолей других органов) могут иметь форму полипа. Самыми частыми и клинически важными опухолевыми полипами являются аденомы толстой кишки, которые представляют собой доброкачественные полипы, но могут быть предшественниками большинства аденокарцином толстой кишки.

SESSILE POLYPS

Hyperplastic polyp

Adenoma



Mucosa

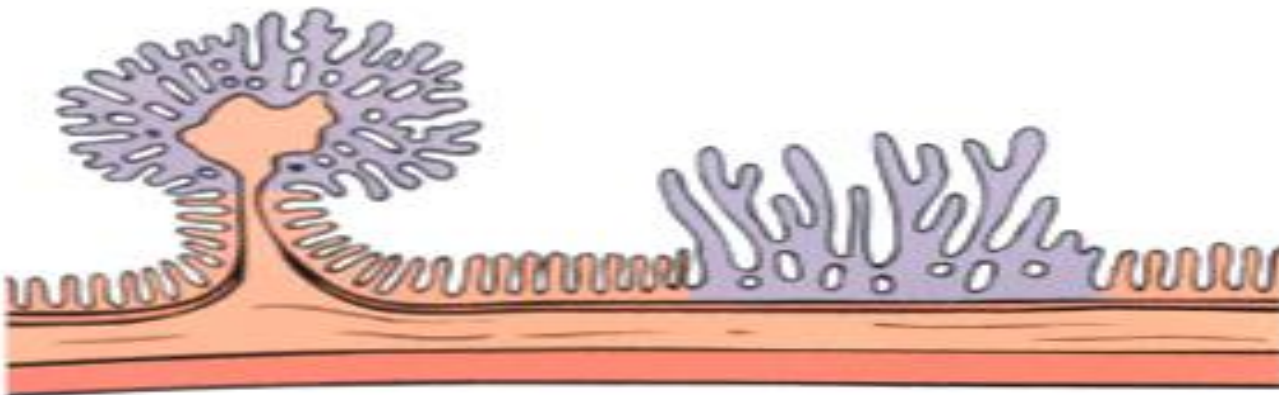
Submucosa

Muscularis propria

ADENOMAS

Pedunculated Tubular

Sessile Villous



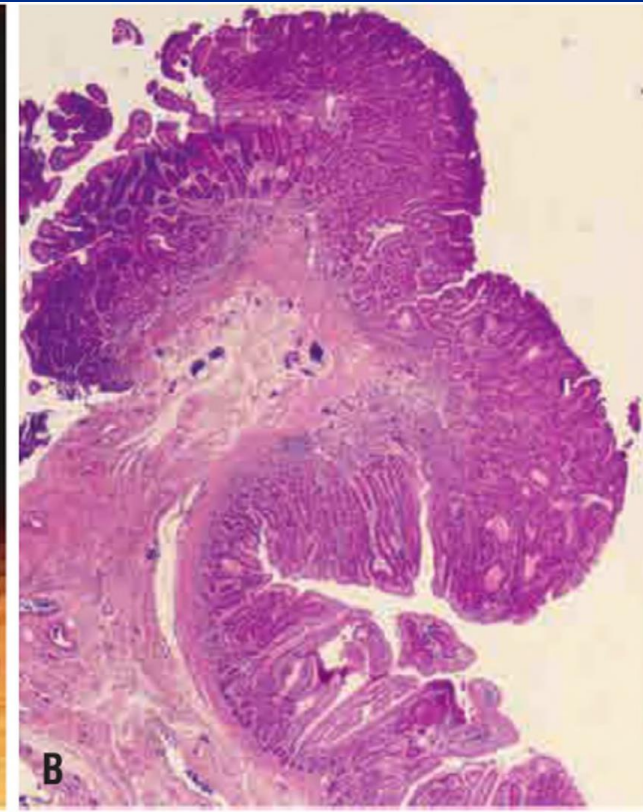
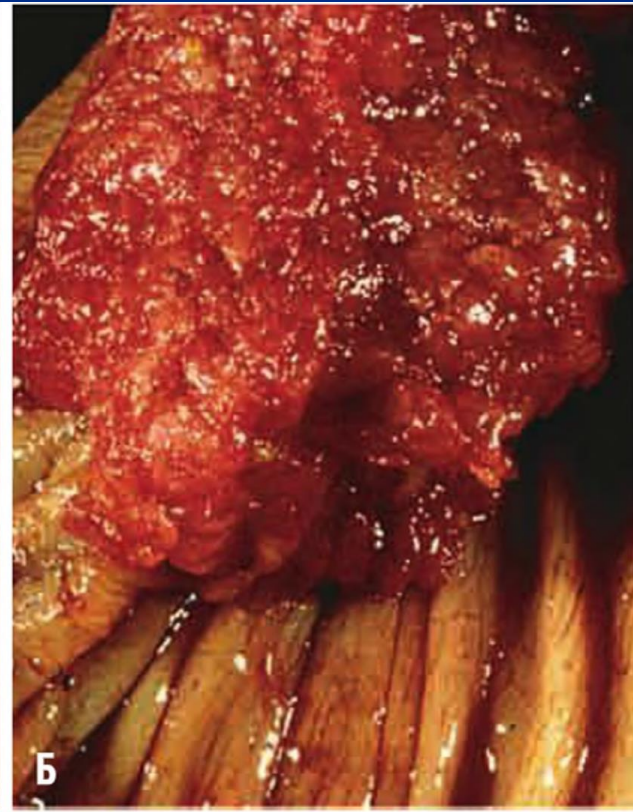
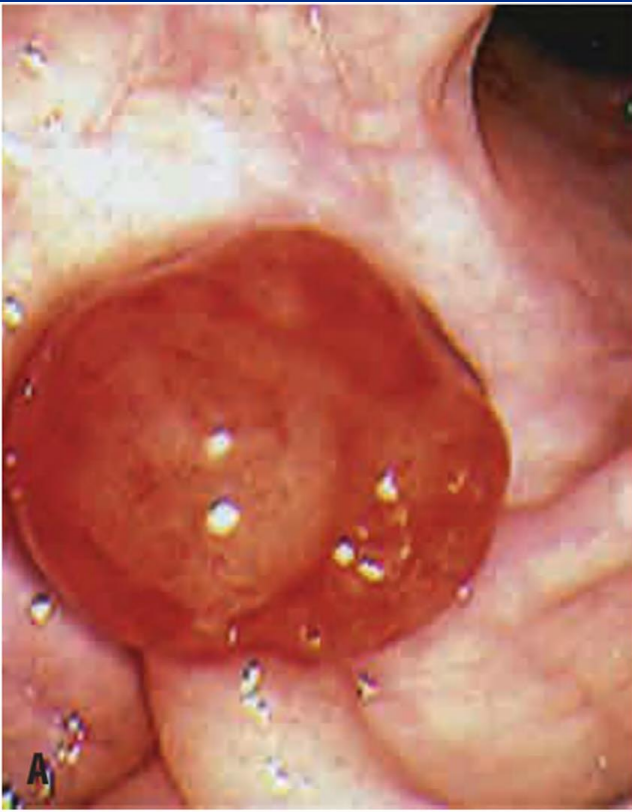Mucosa

Submucosa

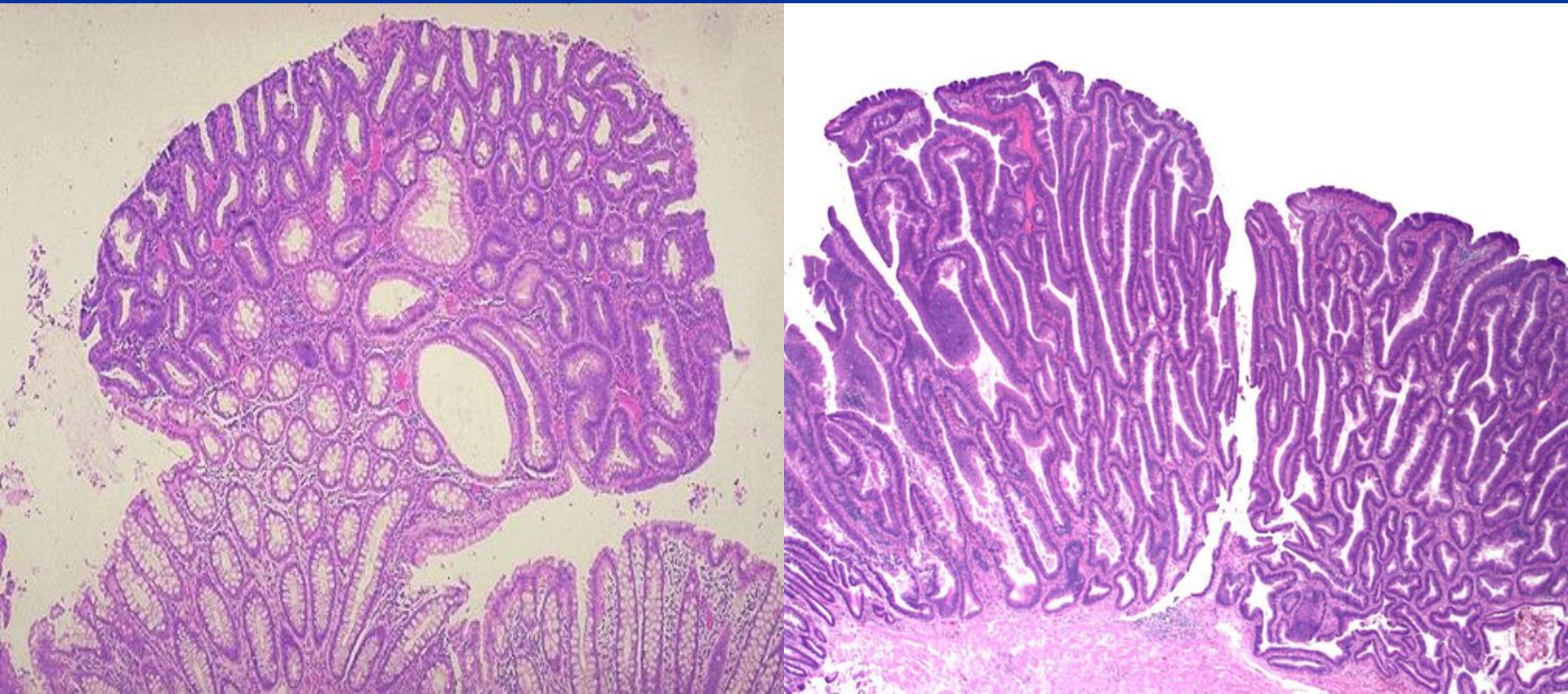
Muscularis propria

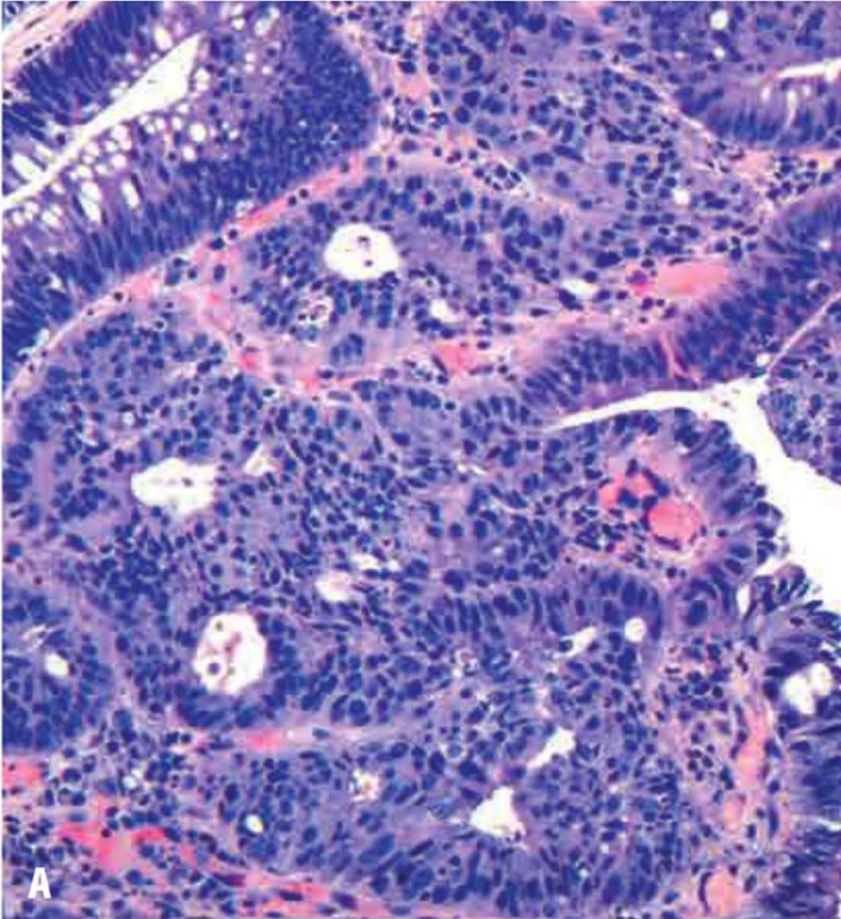
Аденомы — это внутриэпителиальные опухоли, варьирующие от маленьких полипов на ножке до крупных плоских образований. Аденомы имеют ~ 50% жителей западных стран старше 50 лет.

Морфология. Размер типичных аденом варьирует от 0,3 до 10 см в диаметре. Они могут иметь ножку или быть плоскими (на широком основании). Поверхность образований обоих типов по текстуре напоминает бархат или малину вследствие патологического роста эпителия.

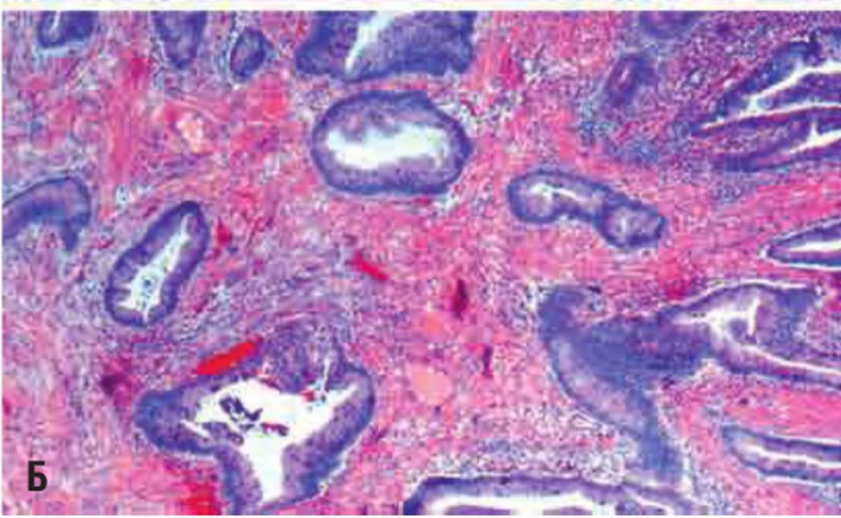


В зависимости от строения аденомы делят на тубулярные, тубуло-ворсинчатые и ворсинчатые, однако такое деление имеет ограниченное клиническое значение. Тубулярные аденомы обычно имеют вид мелких полипов на ножке, состоящих из небольших округлых желез. Напротив, ворсинчатые аденомы, часто крупные и плоские, представляют собой многочисленные тонкие выросты. Тубуло-ворсинчатые аденомы имеют как тубулярную, так и ворсинчатую структуры. Ворсинчатые аденомы гораздо чаще, чем тубулярные, содержат очаги инвазии.





Внутрислизистая карцинома развивается в том случае, когда диспластические эпителиальные клетки проникают через базальную мембрану в собственную или мышечную пластинку слизистой оболочки. Поскольку в слизистой оболочке толстой кишки отсутствуют лимфатические сосуды, внутрислизистая карцинома обладает очень низким метастатическим потенциалом, поэтому тотальная полипэктомия является эффективным методом лечения.



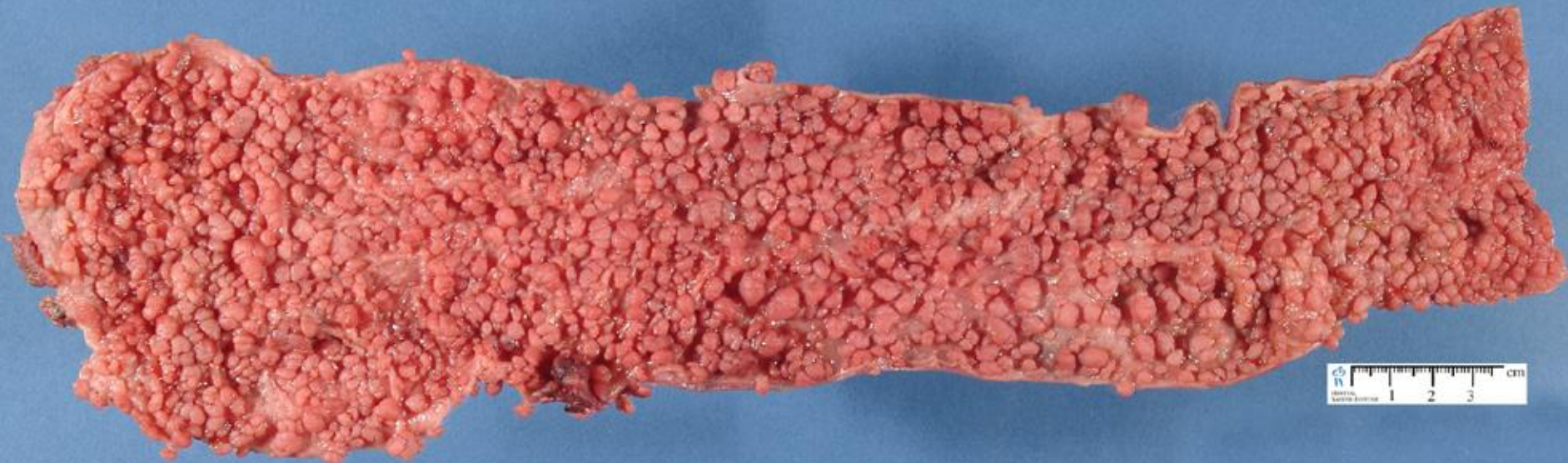При инвазии за пределы мышечной пластинки слизистой оболочки, включая подслизистый слой в ножке полипа, опухоль расценивают как инвазивную, которая характеризуется повышенным риском распространения в другие участки

Наследственные синдромы.

Известны некоторые синдромы, характеризующиеся наличием полипов толстой кишки и повышенной частотой развития рака толстой кишки. В основе этих синдромов лежат четко установленные генетические нарушения.

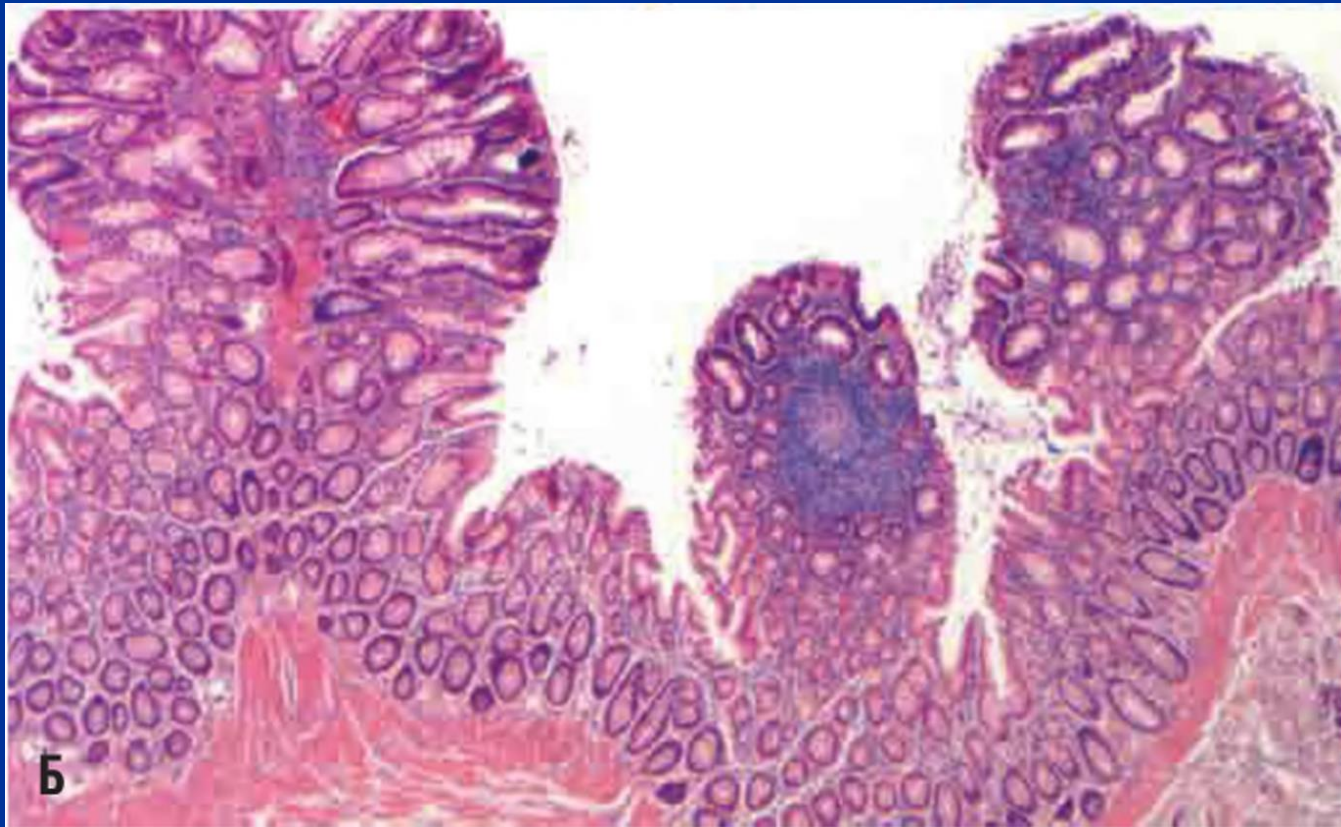
Наследственный аденоматозный полипоз (НАП) является аутосомно-доминантным заболеванием, при котором у лиц подросткового возраста развиваются множественные аденомы толстой кишки.

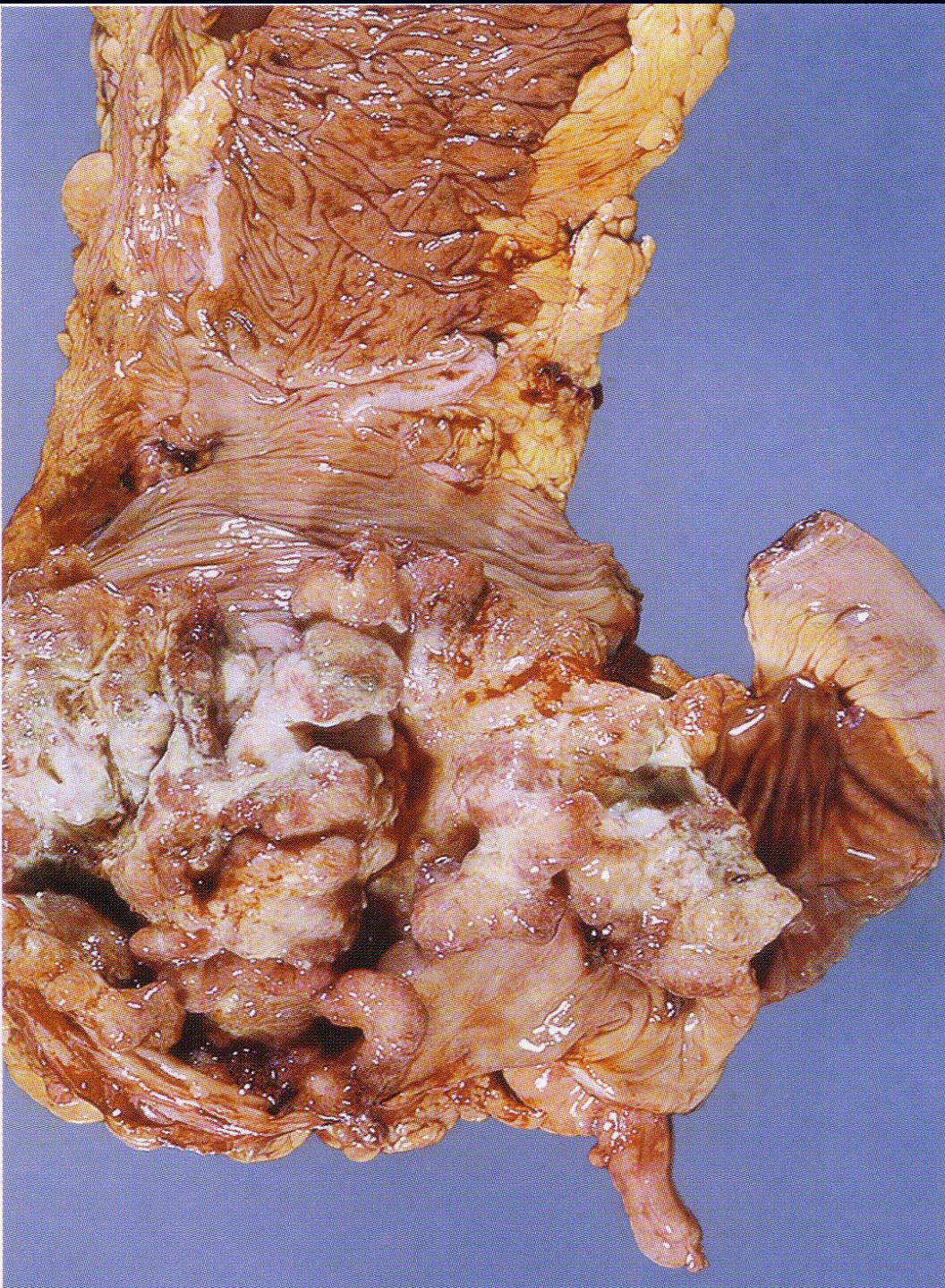
Диагностический критерий классического НАП — наличие в толстой кишке как минимум 100 полипов (их количество может достигать нескольких тысяч!)



Без лечения НАП в 100% случаев развиваются аденокарциномы толстой кишки, причем часто в возрасте до 30 лет. Именно поэтому стандартом лечения является профилактическое удаление ободочной кишки. Эта операция предотвращает развитие рака толстой кишки, но повышенный риск развития новообразований других локализаций остается. Например, в участках, прилегающих к ампуле фатерова сосочка, и в желудке могут развиваться аденомы.

Важно отметить, что при НАП преобладают плоские аденомы, а в участках внешне неизменной слизистой оболочки часто определяются микроаденомы, состоящие только из одной или двух диспластических желез.



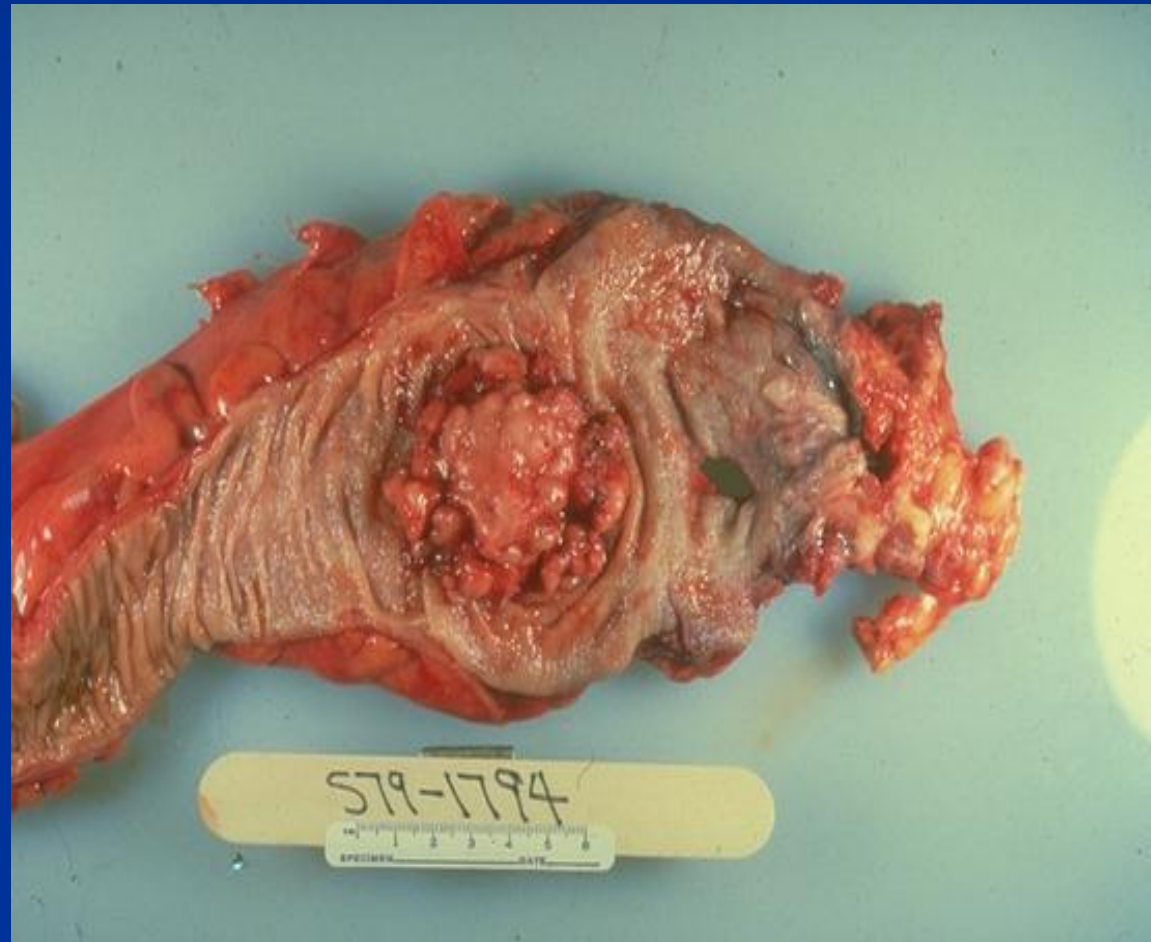


Аденокарцинома

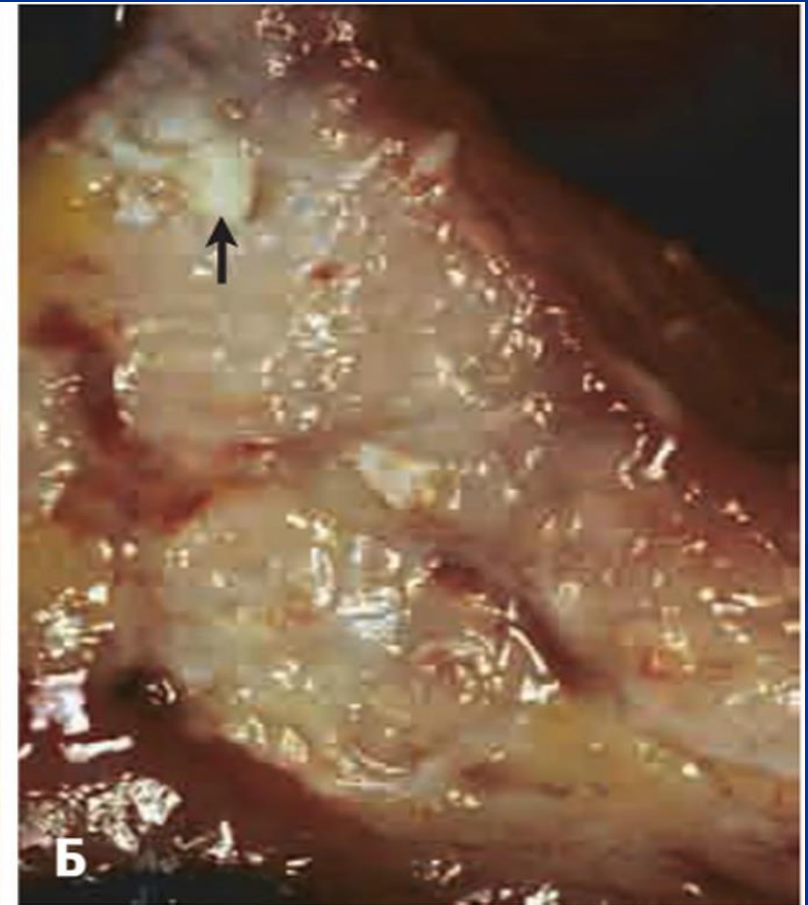
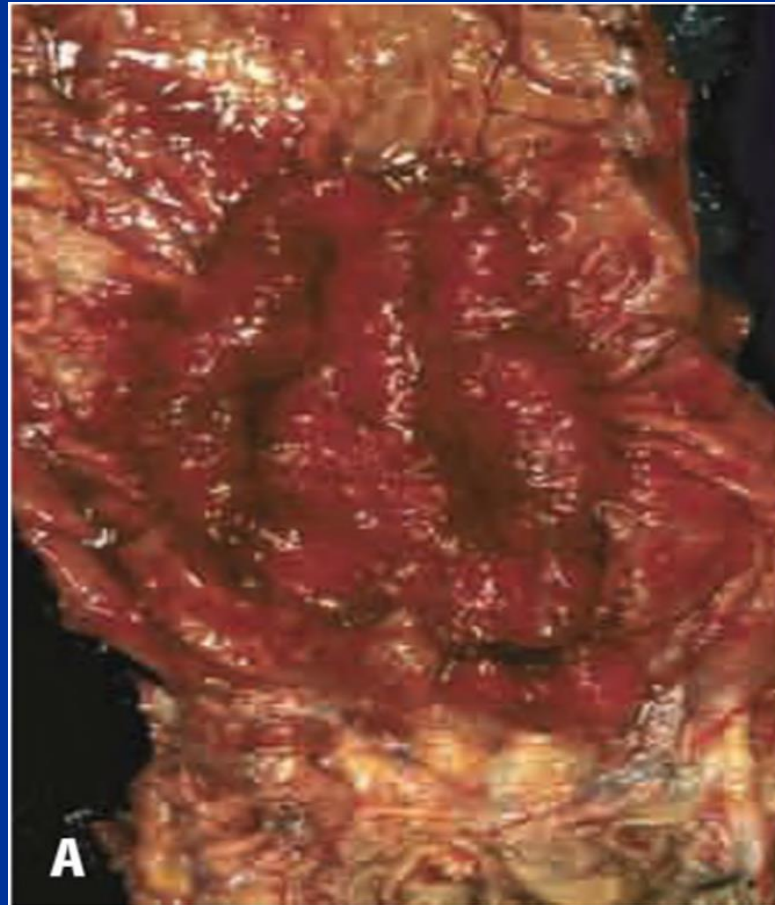
Аденокарцинома толстой кишки — самая частая злокачественная опухоль ЖКТ. Напротив, в тонкой кишке, доля которой составляет 75% всей длины ЖКТ, крайне редко наблюдаются доброкачественные и злокачественные опухоли

Особенностями диеты, влияющими на заболеваемость раком толстой кишки, являются низкое потребление клетчатки и высокое потребление рафинированных углеводов и жиров. Предполагается, что снижение потребления клетчатки уменьшает скорость продвижения каловых масс и нарушает состав кишечной микрофлоры. Эти изменения могут приводить к накоплению потенциально токсичных побочных продуктов метаболизма бактерий, которые в течение длительного времени контактируют со слизистой оболочкой толстой кишки.

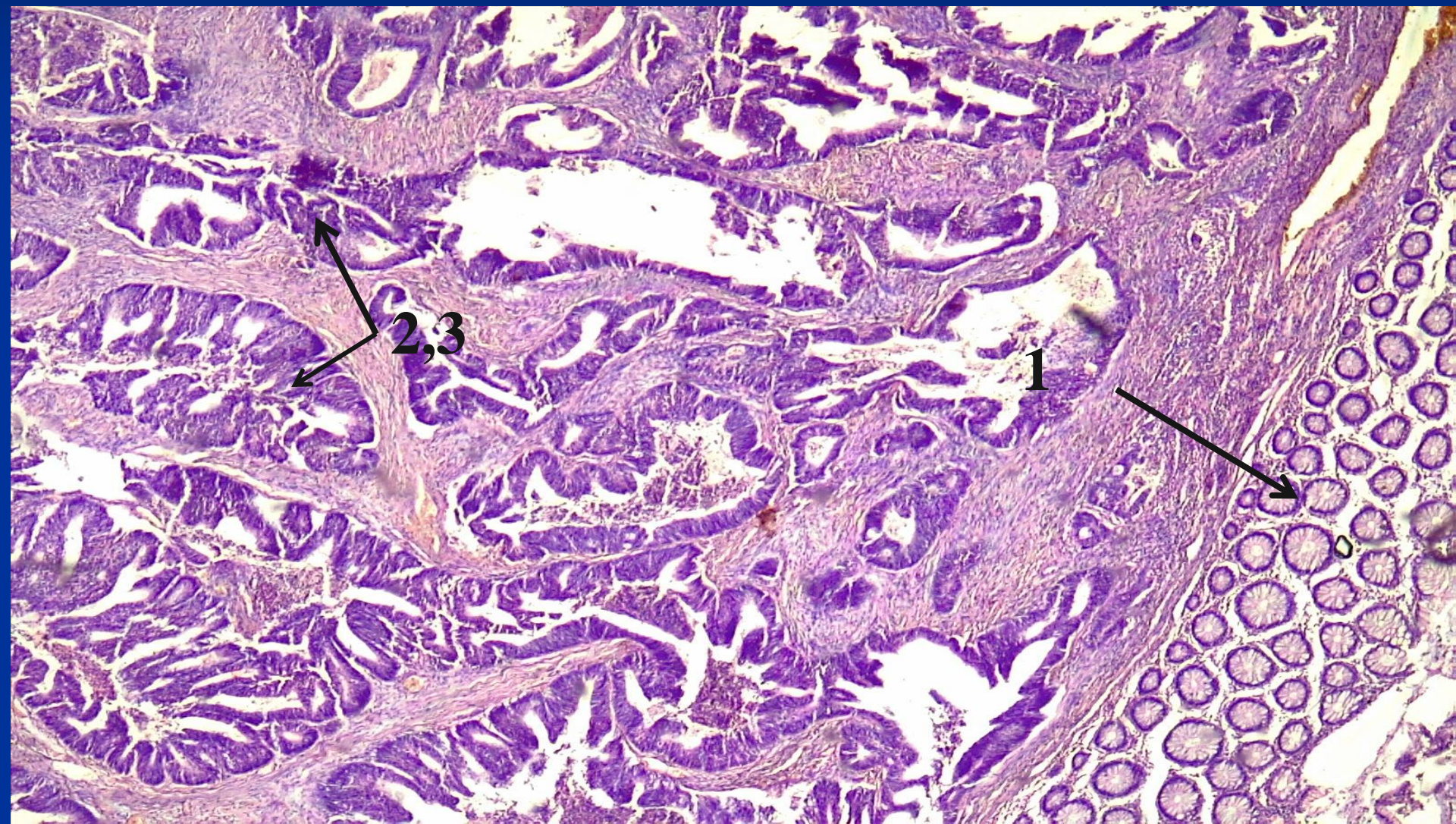
Дефицит витаминов А, С и Е, нейтрализующих свободные радикалы. Высокое потребление жиров увеличивает синтез холестерина и желчных кислот в печени, которые под действием кишечных бактерий могут трансформироваться в канцерогены.



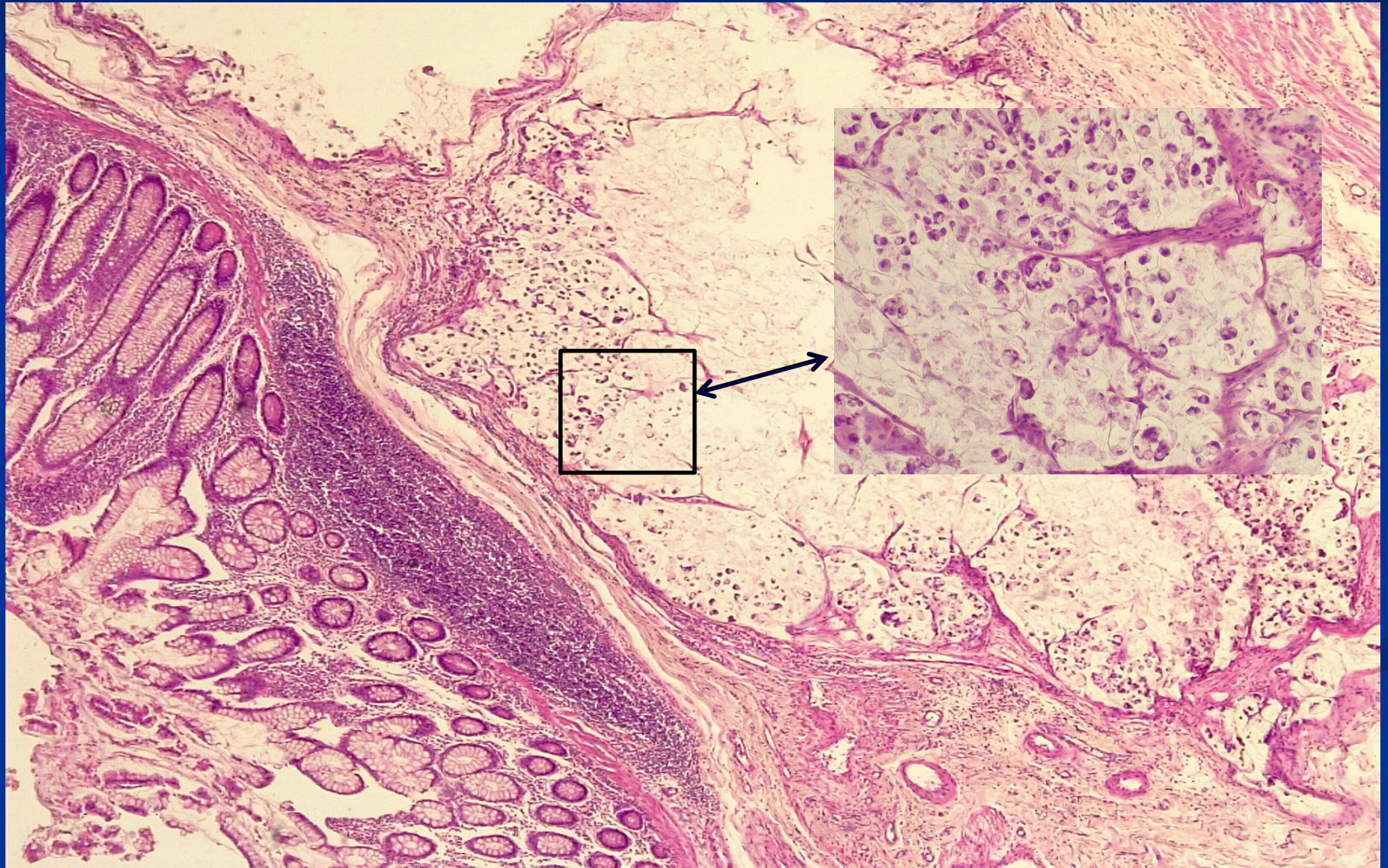
Морфология. Аденокарциномы практически с одинаковой частотой поражают все отделы толстой кишки. Опухоли проксимальных отделов толстой кишки обычно растут в виде полиповидных экзофитных масс, распространяющихся вдоль одной стенки слепой кишки или восходящей ободочной кишки. Такие опухоли редко приводят к кишечной непроходимости. Напротив, опухоли дистальных отделов толстой кишки обычно имеют вид кольцевидных образований и приводят к сужению просвета кишки а иногда — к кишечной непроходимости. В обоих случаях опухоли со временем прорастают в стенку толстой кишки и при пальпации определяются в виде плотных масс.

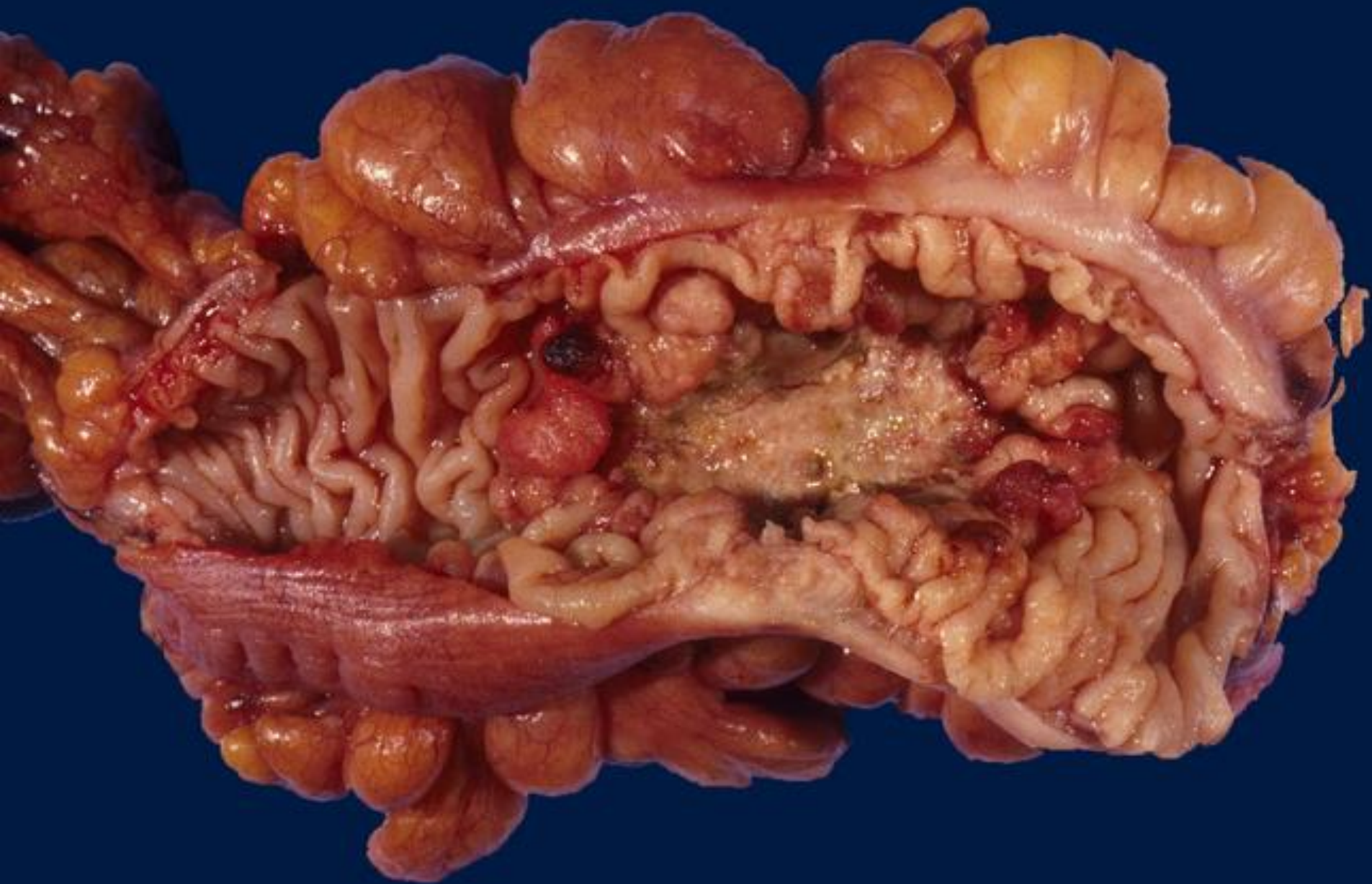

Общие гистологические характеристики аденокарцином дистального и проксимального отделов толстой кишки сходны. Большинство опухолей состоят из высоких цилиндрических клеток, напоминающих диспластичный эпителий, обнаруживаемый в аденомах. Инвазивный компонент этих опухолей вызывает выраженную десмопластическую реакцию стромы, которая и обеспечивает характерную плотную консистенцию.



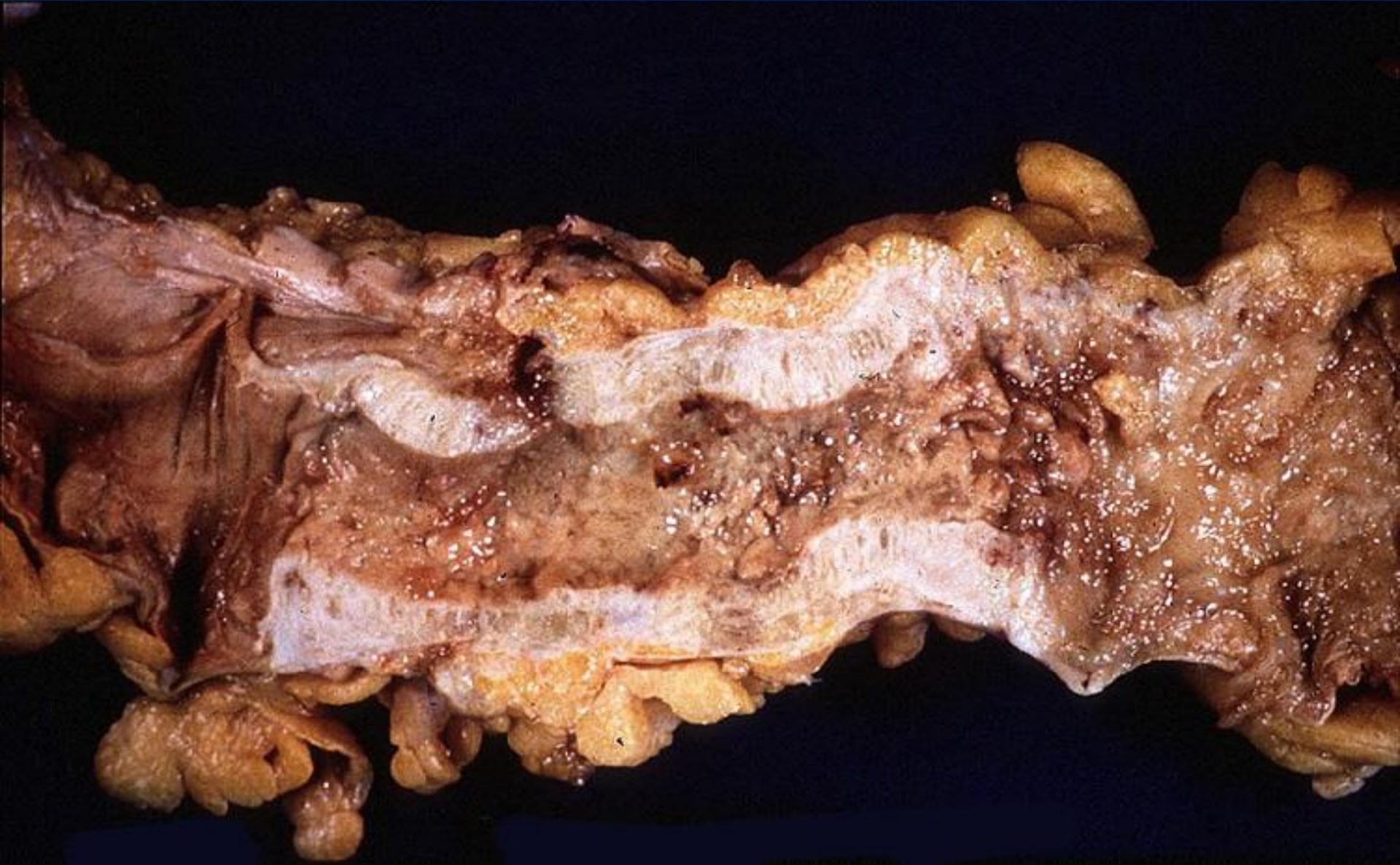Некоторые низкодифференцированные опухоли формируют всего несколько желез, другие могут продуцировать слизь, которая накапливается в стенке кишки. Такие аденокарциномы имеют плохой прогноз. Опухоли также могут состоять из перстневидных клеток, сходных с таковыми в аналогичных опухолях желудка.





Инфильтративная карцинома.

Инфильтративная карцинома



Энтероколит

Воспаление слизистой оболочки кишечника

Инфекционный

Медикаментозный

Радиационный

Ишемический

Инфекционный энтероколит.

Вирусный энтероколит

- Ротавирус
- Иммуносупрессия: ЦМВ и аденовирус

Бактериальный энтероколит

Три механизма заболевания

- Проглатывание предварительно сформированного токсина в пище.

(Staph. aureus, clostridium perfringens)

- Инфекция неинвазивным токсигенным организмом (E.coli, vibrios cholerae).

- Инфекция энтероинвазивным организмом

Шигелла, сальмонелла, e.coli, кампилобактер, иерсиния

Инфекционный энтероколит

Симптомы инфекционного энтероколита разнообразны и включают диарею, боль в животе, императивные позывы на дефекацию, дискомфорт в перианальной области, недержание кала и кровотечение. Это заболевание в развивающихся странах ежедневно уносит жизни более 12 тыс. детей. Почти 50% смертей во всем мире среди детей в возрасте до 5 лет обусловлены инфекционным энтероколитом. Самой частой его причиной являются бактериальные инфекции, например энтеротоксигенная *E. Coli*.

Диарея и Дизентерия

Несмотря на то, что точное определение диареи неоднозначно, увеличение массы, частоты или текучести стула воспринимается большинством пациентов как диарея.

Для многих людей это ежедневная выработка стула, превышающая 250 г, содержащая от 70% до 95% воды. При тяжелых случаях диареи может быть потеряно более 10 л жидкости /сутки.

Диарея часто сопровождается болью, срочностью, перианальным дискомфортом и недержанием мочи.

Болезненная, кровавая диарея с низким объемом известна как **дизентерия**.

Диарейные расстройства подразделяются на следующие категории:

Секреторная диарея: чистая секреция кишечной жидкости, которая изотонична плазме и сохраняется во время голодания.

Инфекционная: вирусное повреждение поверхностного эпителия:

Ротавирус

Кишечные аденовирусы

Инфекционная: энтеротоксин-опосредованная:

Vibrio cholerae

Escherichia coli

Clostridium perfringens

Неопластическая: опухолевая выработка пептидов или серотонина

Чрезмерное использование слабительного

Диарейные расстройства подразделяются на следующие категории:

Осмотическая диарея: чрезмерные осмотические силы, оказываемые просветными растворами, которые ослабевают при голодании.

*Терапия лактулозой (при печеночной энцефалопатии, запорах)
промывание кишечника для диагностических процедур
Антациды (MgSO₄ и другие соли магния)*

Экссудативные заболевания: выделение гнойного, кровянистого стула, который сохраняется при голодании; стул частый, но может быть небольшого или большого объема.

Shigella

Salmonella

Campylobacter

Entamoeba Histolytica

Идиопатическая воспалительная болезнь кишечника

Диарейные расстройства подразделяются на следующие категории:

Нарушение всасывания: выход объемного стула с повышенной осмолярностью, вследствие неабсорбированных питательных веществ и избытка жира (стеаторея); обычно уменьшается при голодании.

Дефектное внутрипросветное пищеварение

Дефектное всасывание слизистых клеток

Уменьшенная площадь тонкой кишки

Нарушение моторики:

Хирургическое уменьшение длины кишечника

Нервная дисфункция, включая синдром раздраженного кишечника

ХОЛЕРА

Холерный вибрион (*V. cholerae*) — это грамотрицательная бактерия в форме запятой. *V. cholerae* является возбудителем холеры. *V. cholerae* передаются в основном через зараженную воду.

Несмотря на тяжелую диарею, *V. cholerae* являются неинвазивными микроорганизмами, которые живут и размножаются в просвете кишки. Вызывает заболевание выделяемый вибрионом холерный токсин.

Заражение энтеральное и происходит обычно при питье инфицированной воды. Инкубационный период длится 3-5 сут.

ХОЛЕРА

«Щелочелюбивые» вибрионы, находят оптимальную среду обитания в тонкой кишке. Здесь они размножаются и выделяют экзотоксин (холероген).

Под действием экзотоксина эпителий слизистой оболочки секретирует большое количество изотонической жидкости. Обильная секреция жидкости происходит в результате взаимодействия холерогена с ферментными системами клетки; при этом имеет значение блокада «натриевого насоса» клетки, что нарушает обратное всасывание жидкости из просвета кишки.

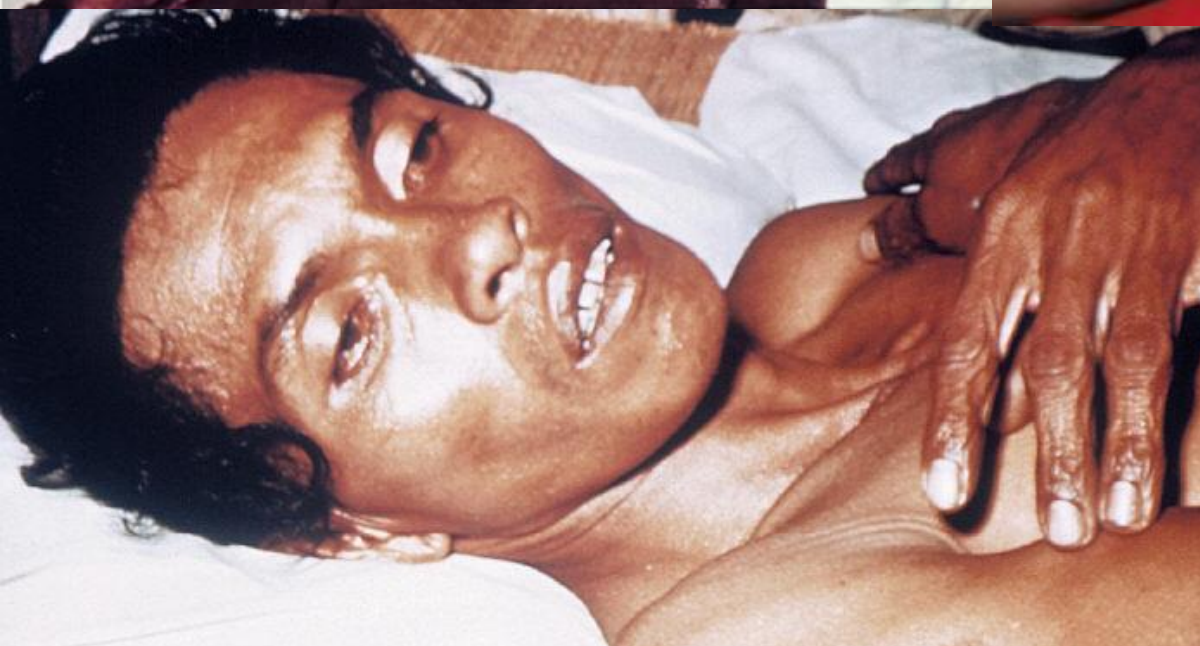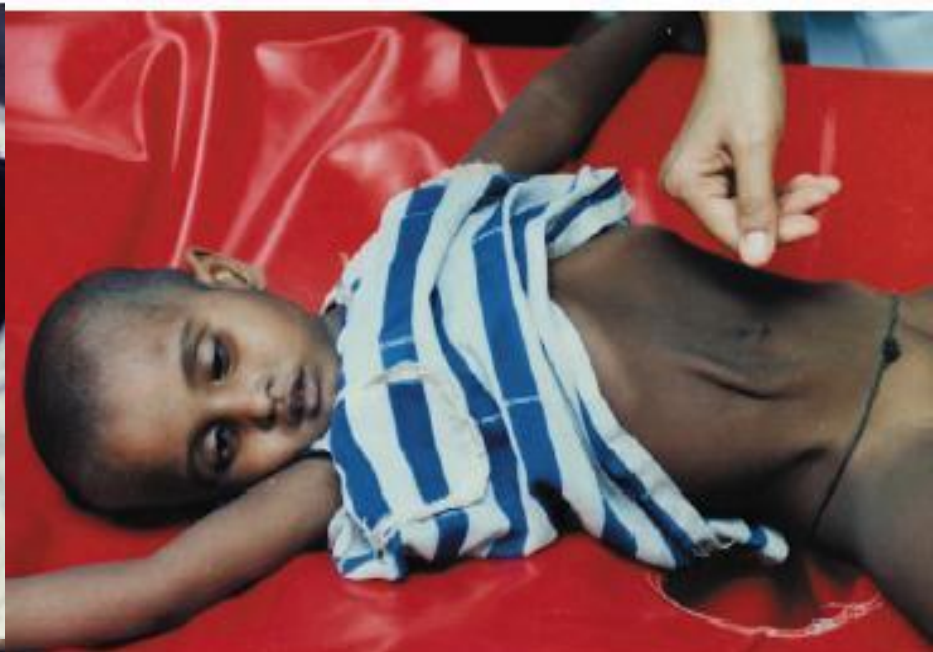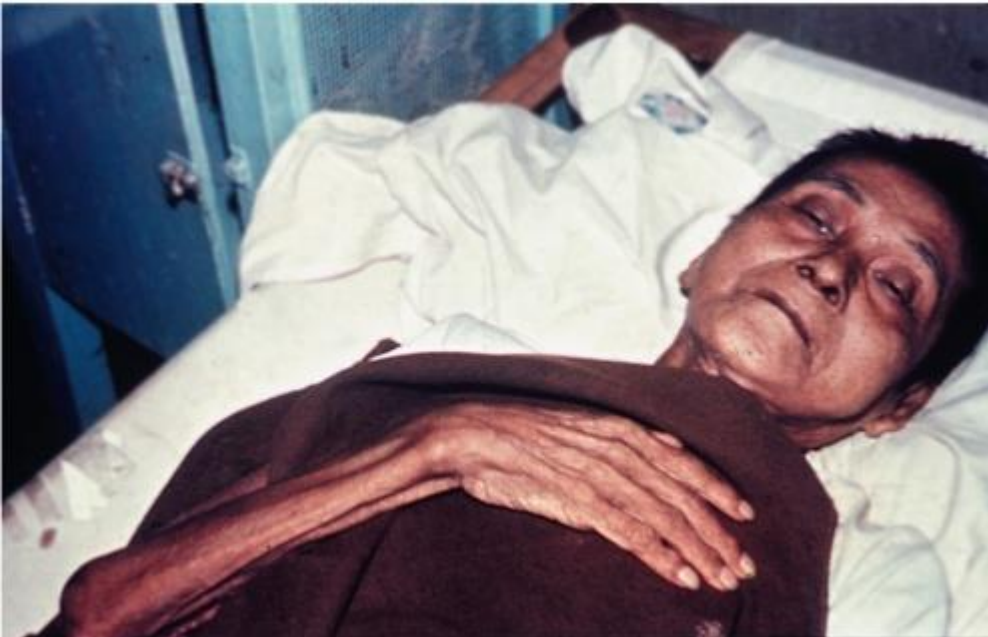С обильной секрецией жидкости и нарушением обратного ее всасывания связана профузная диарея.

В развитии холеры различают 3 стадии (периоды):

холерный энтерит- имеет серозный или серозно-геморрагический характер. Слизистая оболочка становится набухшей, отечной и полнокровной; отмечается гиперсекреция бокаловидных клеток, цитоплазматические мембраны которых разрываются и секрет выбрасывается в просвет кишки

холерный гастроэнтерит - явления энтерита нарастают, эпителиальные клетки вакуолизируются и теряют микроворсинки; некоторые из них погибают и десквамируются. К энтериту присоединяются серозный или серозно-геморрагический гастрит.

алгидный период - В тонкой кишке отмечают резкое полнокровие, отек, некроз и слущивание эпителиальных клеток ворсин, петли кишки растянуты, в просвете их содержится большое количество (3-4 л) бесцветной жидкости без запаха, которая имеет вид рисового отвара. В этой жидкости удается обнаружить вибрионы.



A person with severe dehydration due to cholera - note the **sunken eyes** and decreased **skin turgor** which produces **wrinkled hands** and skin

Алгидный период.

Интенсивность диареи может достигать 1 л/час, что приводит к обезвоживанию, гипотензии, ригидности мышц, анурии, шоку, потере сознания и смерти. Большинство летальных исходов наступают в течение первых 24 час после начала заболевания

Брюшной тиф

Брюшной тиф - острое инфекционное заболевание из группы кишечных; типичный антропоноз. Вызывается брюшнотифозной палочкой (*Salmonella typhi*). Источником заражения является больной человек или бациллоноситель, в выделениях которого (кал, моча, пот) содержатся микробы.

Заражение происходит парентерально. Инкубационный период 10-14 дней. В нижнем отделе тонкой кишки бактерии размножаются, выделяют эндотоксины. Из кишки по лимфатическим путям они поступают в групповые лимфатические фолликулы (так называемые пейеровы бляшки) и солитарные фолликулы, а затем в регионарные лимфатические узлы.

Преодолев лимфатический барьер, возбудитель поступает в кровь. Развивается бактериемия, особенно отчетливо выраженная в течение 1-й недели болезни, когда брюшнотифозную палочку можно выделить из крови (гемокультура).

С бактериемией связана и элиминация возбудителя, который со 2-й недели болезни выделяется с потом, молоком (у лактирующих женщин), мочой, калом, желчью.

В этот период больной особенно заразен. В желчных путях (желчи) бактерии брюшного тифа находят наиболее благоприятные условия существования и усиленно размножаются (бактериохолия).

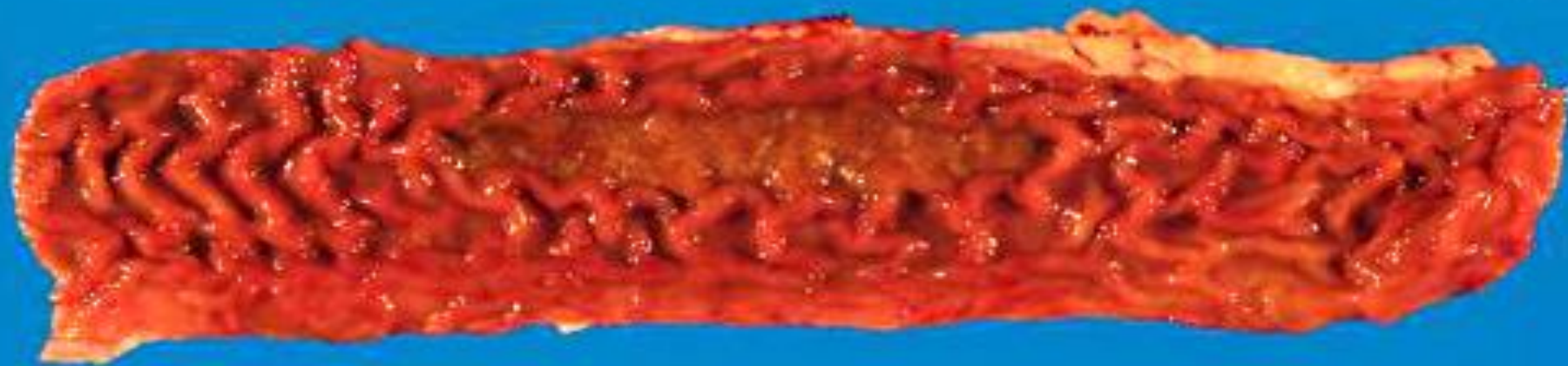Выделяясь с желчью в просвет тонкой кишки, бактерии вызывают гиперергическую реакцию в сенсibilизированных при первой встрече (заражение) и генерализации инфекта (бактериемия) групповых лимфатических и солитарных фолликулах, которая завершается некрозом лимфатического аппарата кишки.

Местные изменения. Они возникают в слизистой оболочке и лимфатическом аппарате - групповых лимфатических и солитарных фолликулах кишечника. Эти изменения проходят 5 стадий (периодов):

мозговидного набухания - групповые фолликулы увеличиваются, выступают над поверхностью слизистой оболочки, на их поверхности образуются борозды и извилины, что напоминает поверхность мозга.



В основе стадии некроза групповых фолликулов лежит некроз брюшнотифозных гранулем. Некроз начинается в поверхностных слоях групповых фолликулов и постепенно углубляется, достигая иногда мышечного слоя и даже брюшины.



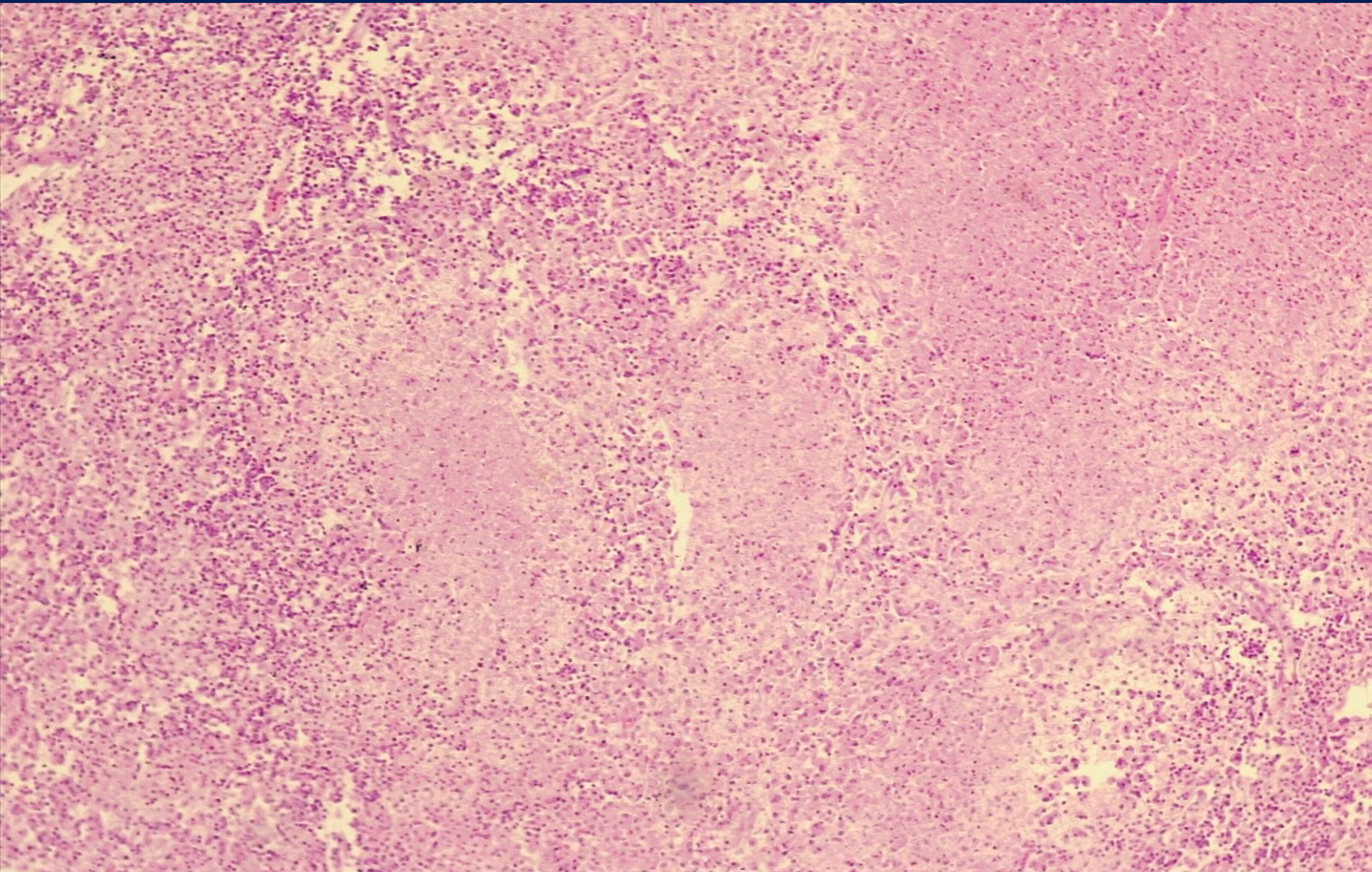
Переход в стадию образования язв связан с секвестрацией и отторжением некротических масс. Раньше всего язвы, которые называют «грязными», появляются в нижнем отрезке подвздошной кишки, затем - в вышележащих отделах. В этой стадии появляется опасность внутрикишечных кровотечений, реже - перфорации стенки кишки



В стадии чистых язв последние меняют свой вид: они расположены по длиннику кишки, края ровные, слегка закругленные, дно чистое, образовано мышечным слоем, реже серозной оболочкой. В этой стадии велика опасность перфорации стенки кишки.



Стадия заживления язв завершается образованием на их месте нежных рубчиков; лимфоидная ткань кишки частично или полностью восстанавливается, становится лишь слегка пигментированной.



ШИГЕЛЛЕЗ

Шигеллы (*Shigella* spp.) представляют собой грам-отрицательные бактерии, которые были впервые выделены во время эпидемии красной (кровавой) диареи в Японии в 1897 г. (в России инфекцию, вызванную шигеллами, называют дизентерией).

Человек — единственный известный резервуар этого микроорганизма.

Установлено, что ежегодно в мире регистрируют 165 млн новых случаев шигеллеза. Инфицирующая доза для шигелл — не более нескольких сотен микроорганизмов, а в 1 г фекалий в острый период болезни содержится 10 милл. микроорганизмов.

Вследствие этого шигеллы быстро передаются человеку фекально-оральным путем или через зараженную воду и продукты.

ШИГЕЛЛЕЗ

Инфекция, вызванная шигеллами, наиболее выражена в дистальном отделе ободочной кишки, однако в патологический процесс может вовлекаться и подвздошная кишка.

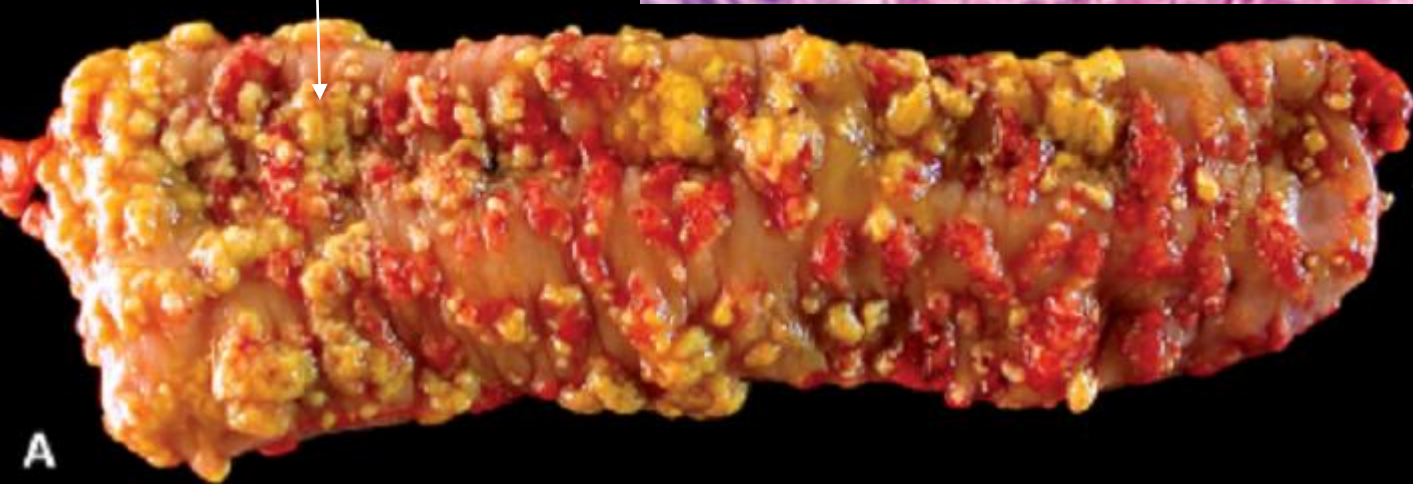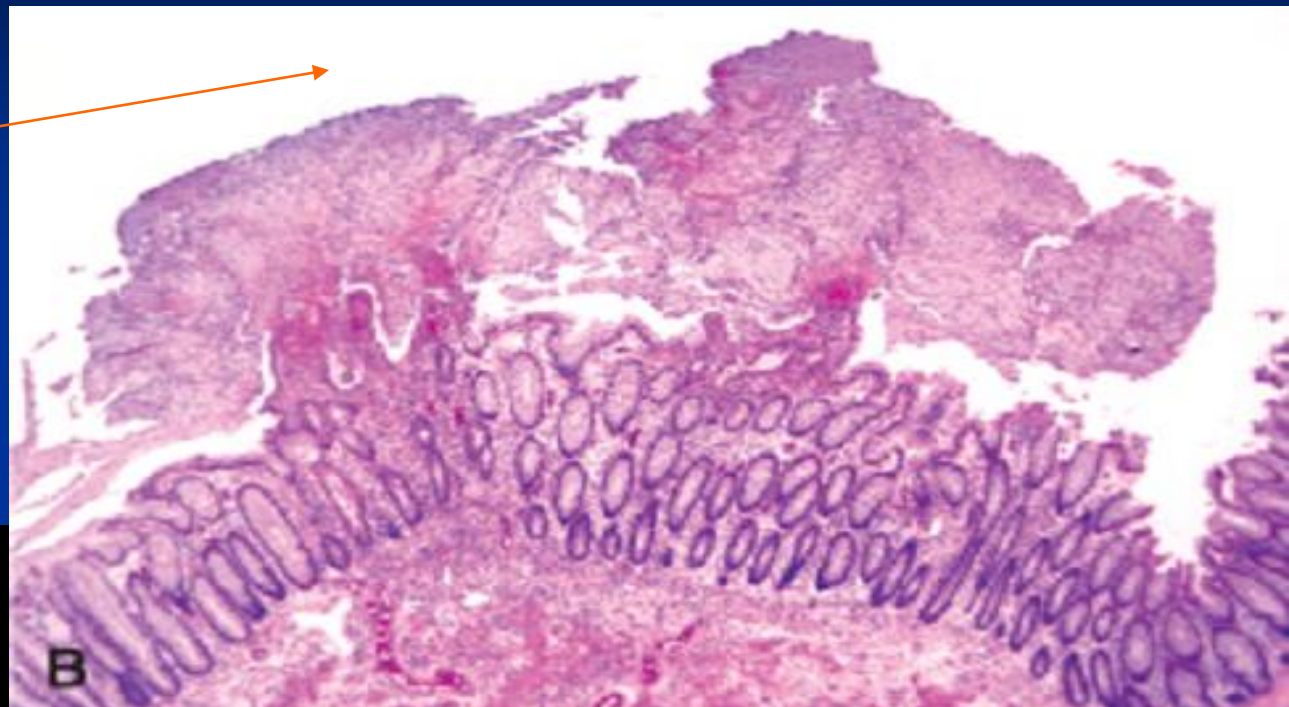
В слизистой оболочке определяются кровоизлияния и язвы, также могут присутствовать псевдомембраны. Гистологические изменения в ранней стадии заболевания сходны с таковыми при других формах острого инфекционного колита.

Псевдомембранозный энтероколит.

- Экссудативные, богатые фибрином бляшки (псевдомембраны) над местами повреждения слизистой оболочки**
- В большинстве случаев связанный с антибиотикотерапией.**
- Clostridium difficile**

Псевдомембранозный энтероколит

Ложные пленки



A

B